NOUVELLE ICONOGRAPHIE DE LA SALPÊTRIÈRE

TOME XXVII

1914-1915

NOUVELLE ICONOGRAPHIE

DE LA

SALPÊTRIÈRE

J. M. CHARCOT

GILLES DE LA TOURETTE, PAUL RICHER, ALBERT LONDE

Fondateurs

BIBLIOTHÈQUE

ICONOGRAPHIE MÉDICALE

ET

ARTISTIQUE

Patronage scientifique :

J. BABINSKI. — G. BALLET. — J. DEJERINE. — DENY
E. DUPRÉ. — A. FOURNIER. — GRASSET
KLIPPEL. — PIERRE MARIE. — PITRES
REGIS. — SEGLAS. — J. A. SICARD. — A. SOUQUES

ET

SOCIÉTÉ DE NEUROLOGIE

DE PARIS

Direction :
PAUL RICHER

Rédaction :
HENRY MEIGE



MASSON ET Cie, ÉDITEURS
LIBRAIRES DE L'ACADÉMIE DE MÉDECINE
120, Boulevard Saint-Germain, Paris (VIe)

NOUVELLE
ICONOGRAPHIE
DE LA SALPÊTRIÈRE

SUR UN CAS D'ÉPILEPSIE JACKSONNIENNE PORTANT SUR LE CENTRE CONJUGUÉ DES MOUVEMENTS DE LA TÊTE ET DES YEUX,

PAR

M. CHIRAY,

Ancien chef de Clinique de la Faculté

La physiologie pathologique de la déviation conjuguée de la tête et de yeux a suscité de nombreuses discussions depuis le travail fondamental de Prévost. Dans ces dernières années, Bard, de Genève, s'est efforcé d'établir l'origine sensorielle de ce syndrome et il a été suivi dans cette voie par Dufour.

Grasset (1), puis mon maître Dejerine avec Roussy (2) ont au contraire attribué ce phénomène à la lésion d'un centre cortical des mouvements de la tête et des yeux, centre qui serait situé au niveau du pli courbe. Ces derniers auteurs admettent même l'existence de deux centres distincts, l'un oculogyre et l'autre céphalogyre. Ultérieurement les constatations successives de Schupfer (3), Bonardi (4), Weisenburg (5), Poggio (6) ont confirmé l'existence de ce centre des mouvements conjugués de la tête et des yeux. Seulement les uns (Bonardi) le placent au pli courbe

(1) Grosset, Semaine médicale, 18 mai 1904.
(2) Dejerine et Roussy, Rev. neur., 1905, p. 165.
(3) Schupfer, Rev. neur., 1903, p. 1009.
(4) Bonardi, Rev. neur., 1907, p. 442.
(5) Weisenburg, Rev. neur., 1907, p. 1280.
(6) Poggio, Rivista de pathologia nevrosa et mentale, 1909, p. 216-224.

et au *gyrus supramarginalis*, les autres (Schupfer, Weisenburg, Poggio) le situent au pied de F^2.

Le cas que nous avons observé et qui a la valeur d'un fait expérimental nous paraît apporter un document important dans cette discussion. Il s'agit d'une femme de 30 ans qui entra à l'hôpital deux mois après son accouchement. Elle était amenée à cause de crises convulsives qui duraient depuis 4 ou 5 jours. Reçue le soir, elle eut toute la nuit des crises convulsives épileptiformes que je ne pus observer, car elles étaient disparues lorsque j'examinai la malade le matin. A ce moment l'aspect était normal.

Il n'existait à ce moment ni parésie, ni paralysie des membres ou de la face. La parole, les réflexes oculaires ne paraissaient pas modifiés. L'intelligence restait intacte. Toutes les trois, quatre ou cinq minutes la malade était subitement prise d'une crise de déviation conjuguée de la tête et des yeux sans aucune convulsion des bras. La tête se déviait vers la gauche par petites saccades, de même que les yeux qui présentaient en même temps du nystagmus. Pendant la crise le bras gauche ne bougeait pas et la malade gardait son enfant sur ce bras. Elle levait volontairement le bras droit pour se frotter le front et les yeux, ce qui, disait-elle, remettait ses yeux en place.

La crise durait une minute environ puis cessait et la malade reprenait la conversation. Dans la journée la malade eut plus de cent crises analogues. Cette femme ne paraissait pas en danger et je me réservais de pratiquer le lendemain un examen plus détaillé. Malheureusement elle fut reprise de convulsions généralisées pendant la nuit et mourut sans que j'aie pu la revoir.

L'autopsie de cette femme révéla l'existence d'une lésion corticale très nettement délimitée qui permet de déterminer avec précision le centre des mouvements convulsifs observés. La lésion était située (comme on le voit sur la planche I) sur la frontale ascendante, partie moyenne, le long de la lèvre rolandique et en face du pied d'insertion de la 2e circonvolution frontale.

En profondeur, elle ne dépassait pas la substance blanche propre de la circonvolution frontale ascendante. Mais elle atteignait et détruisait la corticalité dans la moitié antérieure de la lèvre frontale de la scissure de Rolando, et sur la face externe de la frontale ascendante à ce même niveau. La lèvre précentrale de la frontale ascendante était indemne. Ce foyer était adhérent à la méninge du sillon de Rolando.

En somme il s'agit d'un cas de lésion très localisée au coude du sillon de Rolando sous la frontale ascendante en face de l'insertion du pied de F^2, mais sans empiétement sur celle-ci. Cette lésion localisée avait produit des mouvements jacksonniens exactement limités à la déviation conjuguée de la tête et des yeux vers la gauche, c'est-à-dire du côté opposé à la lésion.

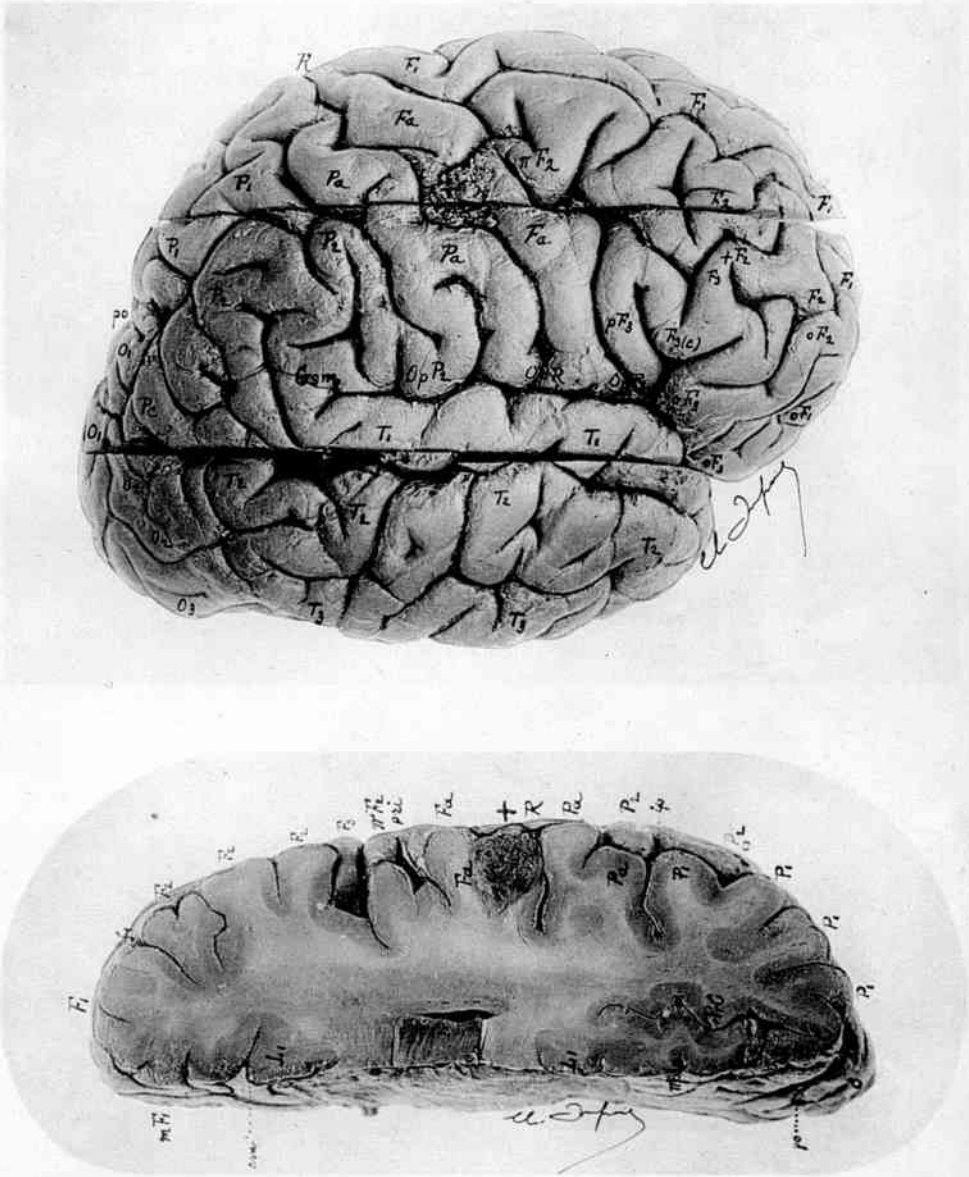

UN CAS D'ÉPILEPSIE JACKSONNIENNE
portant sur le centre conjugué de la tête et des yeux.

(Chiray).



ACRODACTYLOPATHIE HYPERTROPHIANTE
(Paul Chevallier).

Masson & Cie, Éditeurs.

SUR UN CAS D'ACRODACTYLOPATHIE HYPERTROPHIANTE

par

Paul CHEVALLIER,

Ancien interne, lauréat des hôpitaux.

Avec le Dr Calas et le Dr Gallet, chef du laboratoire de radiologie de l'hôpital Broca, nous avons eu l'occasion, dans le cours de l'été 1912, de soigner un homme atteint de troubles trophiques particuliers des quatre extrémités. Nous croyons intéressant d'en publier les radiographies bien que les circonstances dans lesquelles nous avons observé le malade, ne nous aient pas permis de recueillir une observation tout à fait complète.

Observation.

Le malade, M. B..., mécanicien, est un homme de 38 ans, grand, robuste, intelligent. Les troubles dont il se plaint sont apparus depuis 3 à 4 ans ; les ongles des orteils s'effritèrent d'abord ; puis ceux de certains doigts ; peu à peu l'affection s'est étendue et maintenant les extrémités de tous les rayons sont atteintes à un degré plus ou moins accentué.

Deux phénomènes frappent de prime abord :

La déformation du bout des doigts en baguette de tambour et la destruction des ongles.

Les extrémités de tous les orteils et de la plupart des doigts sont volumineuses ; elles sont plus élargies qu'épaissies. Le gonflement commence un peu au-dessous de l'articulation de la deuxième avec la troisième phalange, atteint rapidement son maximum et décroît un peu ; l'extrémité pulpaire de certains doigts semble presque normale ; mais presque toujours elle est manifestement hypertrophiée. Ce sont les déformations connues sous le nom de doigt en baguette de tambour et de doigt en massue (Pl. II).

La tuméfaction est ferme à la palpation, mais on ne peut sentir aucun relief osseux. Les mouvements de la dernière articulation phalangienne sont gênés mais on a l'impression qu'ils le sont par le gonflement et non par un certain degré d'ankylose.

Les altérations unguéales ont surtout attiré l'attention du malade et il nous raconte leur apparition de la façon suivante : Quand un ongle est sur le point de s'effriter, apparaissent des élancements qui sont assez intenses pour em-

pêcher le sommeil. La moindre pression détermine des douleurs intolérables. Les côtés de l'ongle jaunissent, deviennent durs et épais et pénètrent dans la chair. Bientôt l'ongle pousse dystrophié. Quand il s'écaille, les douleurs cessent. Cependant le malade doit arracher avec des ciseaux les plus grosses des lamelles nouvellement formées, car elles pénètrent dans la chair et provoquent une vive souffrance.

Aujourd'hui les ongles les moins lésés arrivent à mi-chemin de leur lit; ils sont striés longitudinalement, ternes, secs, et faciles à écailler ; leur épaisseur est très exagérée, mais leur densité et leur résistance sont diminuées ; ils apparaissent aussi plus larges que des ongles normaux. Leur limite inférieure est irrégulière : entaillée, et l'ongle proprement se continue avec une dépression anfractueuse, c'est le lit recouvert d'écailles et de squames cornées et enchassé par les parties molles formant bourrelet.

A un degré de plus, l'ongle est méconnaissable. La matrice elle-même est atteinte. De la surface raboteuse et déprimée qui représente le lit, se détachent des lamelles cornées.

En résumé les ongles sont le siège de troubles trophiques intenses ; ils sont en partie détruits ; ce qui en reste apparaît épaissi et élargi et a tendance à s'incarner.

Bien que l'aspect ne rappelât en rien celui d'une onychomycose, nous avons recherché s'il n'y avait pas de parasite : le résultat de ces examens a été négatif.

Main droite. — Le pouce et l'auriculaire, malades depuis 1910, présentent le maximum de lésions. L'index, le médius et l'annulaire sont moins atteints ; l'ongle a perdu son poli ; il est strié suivant sa longueur de nombreuses raies blanches ; le bout du doigt n'est pas nettement hypertrophié.

Main gauche. — Le pouce, l'annulaire et l'auriculaire sont atteints depuis le début de 1911, l'index depuis l'été 1910, le médius depuis trois mois seulement (printemps 1912). Tous sont terminés en baguette de tambour ou bien en massue ; le gonflement de l'extrémité du médius est particulièrement marqué. Les ongles sont très lésés.

Pieds. — Les accidents remontent ici à trois ou quatre ans (1908 et 1909). Les extrémités de tous les orteils sont hypertrophiées, les ongles usés, écailleux, celui de l'annulaire gauche n'existe pour ainsi dire plus.

Les *radiographies* mettent en évidence deux sortes de lésions : des lésions osseuses et des lésions des parties molles (Pl. III).

C'est au gonflement des parties molles qu'est due la majeure partie de la déformation en baguette de tambour. Il commence généralement à la hauteur de l'épiphyse de la phalangine et descend jusqu'à l'extrémité du doigt. C'est toujours au niveau de la deuxième articulation interphalangienne que la tuméfaction atteint son maximum de largeur et d'opacité. A certains doigts même (Cf. index main gauche, fig. V), il forme un large anneau autour de cette articulation et respecte le bout du doigt.

La lésion osseuse est essentiellement constituée par des productions

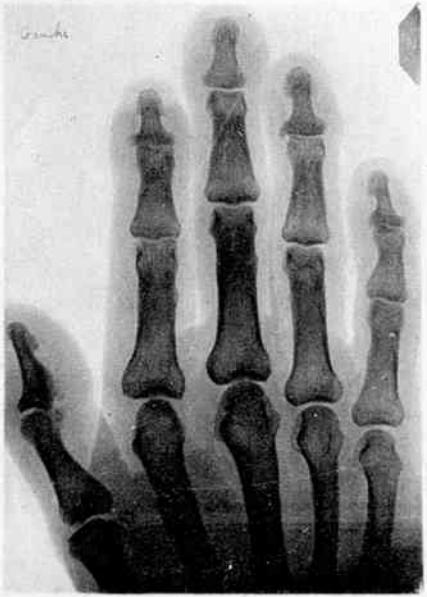

Main gauche.



Main droite.



Pied droit.

ACRODACTYLOPATHIE HYPERTHROPHIANTE

Radiographies.

(Paul Chevallier).

Masson & Cie, Editeurs

ostéophytiques dans la phalangette. C'est d'abord un dentelé fin et à peine perceptible sur le bord des épiphyses; à un stade plus avancé, les lésions se précisent. La face antérieure, les bords latéraux et supérieurs de l'épiphyse distale sont hérissés d'ostéophytes clairs et irréguliers, véritables stalactites qui s'écartent perpendiculairement à la surface qui leur a donné naissance. On dirait une tête chargée de mousse.

Les mêmes productions ostéophytiques se développent en bordure de la base de l'os. On remarque, en outre, remontant du bord de l'épiphyse distale de certaines phalangettes (en particulier de l'annulaire gauche) (Pl. III), un petit crochet osseux semblable à celui que l'on voit dans le rhumatisme déformant.

La diaphyse reste intacte, cependant les radiographies latérales montrent que sa face antérieure finit par proliférer ; les productions ostéophytiques remontent en devenant plus basses et moins nombreuses jusqu'à une petite distance de la houppe épiphysaire distale.

Il n'existe pas, actuellement, de raréfaction appréciable.

Les interlignes articulaires sonts nets et l'articulation semble intacte.

La lésion est exclusivement *localisée à la phalangette*. Cependant le périoste des têtes de la phalangine de l'auriculaire et de la première phalange du pouce participent au processus : on aperçoit de champ quelques productions ostéophytiques à la face postérieure de l'épiphyse distale.

Le mêmes lésions se retrouvent aux pieds. Ici encore, la phalangette est exclusivement ou presque exclusivement lésée et les parties molles lui forment une gangue épaisse.

Mais outre les ostéophytes et les stalactites d'origine périostée, on remarque une *atrophie osseuse* assez marquée.

La dystrophie est plus raréfiante qu'hyperostosante. Les déformations de la base des phalangettes rappellent ce que l'on voit dans le rhumatisme chronique, dans les périostites, et en général dans tous les processus dystrophiants.

L'attention est encore d'emblée attirée sur la *face et le crâne*.

La face est aplatie : nez court à racine enfoncée, front surélevé, vertical et carré, mâchoire puissante.

Vu de profil, le crâne est presque quadrilatère, un peu plus haut que large : en avant le plan facial est presque vertical ; le front monte tout droit et par un angle à peine arrondi se continue avec le sommet aplati de la tête. En arrière, la paroi est constituée du haut en bas par un plan à peu près vertical et parallèle à celui du front. Seul de sa famille, la malade présente cette configuration du crâne, déformation en cube, pourrait-on dire, du crâne court de la race auvergnate à laquelle il appartient. Cette déformation serait acquise, et voici le récit qu'il nous a fait : dans le jeune âge, la tête fut serrée d'avant en arrière entre une roue de voiture et une pierre ; du sang s'écoula par le nez et la bouche ; on porta le diagnostic de fracture du crâne. Durant trois mois, l'enfant resta très malade, puis il guérit peu à peu. Nous avons radiographié la base du crâne, mais les images que nous avons obtenues ne permettent pas de conclure à une lésion de la selle turcique. Le malade ne se

plaint d'aucun trouble de la vision, mais il ne s'est pas soumis à l'examen d'un spécialiste.

L'examen de la bouche et de la langue, des membres, du thorax, du bassin, de la colonne vertébrale ne nous a révélé aucun détail pathologique. Il n'existe aucune déformation rachitique.

Parmi les anamnestiques, quelques faits doivent être notés. Le *père* du malade appartient à une famille d'alcooliques. Ses parents étaient connus pour leur intempérance. Lui aussi s'adonna à la boisson ; à 20 ans, il fut pris de crises épileptiques et mourut à 42 ans au cours d'un état de mal. C'était le plus jeune de six garçons dont aucun ne souffrit de troubles nerveux et qui moururent tous très vieux.

La mère est vivante, elle est sobre et se porte bien.

Deux frères et deux sœurs sont de grand nerveux, mais autrement se portent bien.

Enfin, notre malade a une petite fille forte et robuste.

Lui-même a toujours été bien portant, il est sobre, travailleur et intelligent. Comme tous les membres de sa famille, il est un peu nerveux. Nous n'avons pu déceler *aucun signe de syphilis ou de tuberculose.* Les réflexes tendineux, cutanés et oculaires sont normaux ; il n'existe aucun trouble nerveux. Les organes génitaux sont bien développés et les fonctions normales. Le système pileux est ni exubérant ni pauvre. Les urines ne contiennent ni sucre ni albumine.

Résumé. — *Dystrophie de l'extrémité de tous les rayons digitaux. Début à l'âge de* 35 *ans. Les orteils sont les premiers atteints, puis les doigts se prennent un à un.*

Caractères de la dystrophie : localisée aux extrémités ; tous les tissus sont atteints : peau, ou plutôt sa production différenciée, les ongles, qui sont très atrophiés ; parties molles sous-jacentes qui sont tuméfiées ; os enfin dont les épiphyses donnent naissance à des ostéophytes ; seule (ou presque seule) la dernière phalange est lésée ; l'articulation semble respectée.

Crâne cubique : aurait acquis cette forme après un traumatisme (fracture du crâne) ?

Pas d'autres stigmates squelettiques ou viscéraux. Névrosisme familial. Alcoolisme très accusé des ascendants.

*
* *

De quelle affection s'agit-il ici ? La déformation unguéale du doigt hyppocratique n'est pas comparable et la radiographie ne décèle pas d'ostéophytes. Ni le rhumatisme chronique, ni les onychoses dystrophiques ou parasitaires ne sont capables de réaliser un pareil tableau. Au premier abord on pourrait penser à l'onyxis syphilitique, mais ce diagnostic ne résiste pas à un examen sérieux.

On ne peut guère, croyons-nous, hésiter qu'entre deux syndromes, tous

deux décrits par M. Pierre Marie, l'acromégalie et l'ostéoartropathie hypertrophiante.

Dans un grand nombre d'observations d'acromégaliques, et en particulier dans celle qui a été récemment publiée par Bartolotti (1), se trouvent signalées des lésions comparables à celles de notre malade. Les extrémités digitales sont grosses ; les ongles légèrement dystrophiés. La radiographie montre la déformation « en petits plumeaux » des phalangettes dont on a fait un des caractères les plus constants de l'acromégalie, l'existence de petites exostoses sur les os métapodiaux et les épines osseuses aux points où s'attachent les tendons.

Considérer notre malade comme un acromégalique fruste est assez séduisant, mais l'absence des signes capitaux de l'affection nous porte plutôt à ranger, au moins à l'heure actuelle, la dystrophie dont il est atteint, dans le groupe, très voisin d'ailleurs croyons-nous, des ostéoarthropathies hypertrophiantes (2).

A coup sûr certaines objections peuvent être faites. La déformation ne serait pas, pour certains auteurs, limitée à la phalangette, mais cette affirmation avait pour but de réagir contre la confusion qui existait entre le doigt hippocratique et le syndrome de Pierre Marie.

L'ostéoarthropathie hypertrophiante ne revêt d'ailleurs pas toujours le même aspect, et à côté de la forme classique, d'autres types sont assez individualisés pour mériter une description spéciale.

On peut, en d'autres termes, réunir sous le nom *d'ostéoarthropathie* hypertrophiante, ou *d'ostéoarthropathie dyshypertrophiante acromélique*, une série de dystrophies progressives et de début généralement tardif ; elles commencent par les extrémités des quatre membres et leur évolution clinique est assez semblable pour qu'elles suggèrent, en l'état actuel de la science, les mêmes problèmes pathogéniques.

Le plus souvent, quand le malade devient inquiet, les troubles sont déjà considérables. Les pieds et les mains sont énormes, les doigts hypertrophiés sont renflés à boule à leur extrémité ; l'ongle est élargi, allongé, recourbé en bec de perroquet. Les épiphyses distales, antibrachiales et jambières, sont très grosses. Souvent d'autres épiphyses sont manifestement atteintes ; les vertèbres participent au processus et la colonne s'incurve. Dans cette forme classique, la peau et les parties molles sont peu touchées, le système osseux est presque exclusivement atteint ; les radiographies montrent que la lésion porte sur les épiphyses : leur tissu se raréfie par-

(1) Bertolotti, *Etude du gigantisme acromégalique infantile*. Nouvelle Iconographie de la Salpêtrière, t. XX, mars 1910, p. 1.

(2) Pierre Marie, *Revue de Médecine*, 1890, n° 1.

fois extrêmement, mais plus souvent elles se couvrent de néoproductions osseuses.

Interroge-t-on le sujet, on apprend que la maladie évolue depuis de longues années. Parfois même les premières déformations apparurent dans la plus tendre enfance (variété congénitale).

Très souvent c'est l'hypertrophie des mains et des pieds qui éveille l'attention, et le médecin pense à l'acromégalie. C'est la forme *pseudo-acromégalique* (1).

Très souvent encore, des douleurs digitales annoncent le début du mal; le malade a une série de petites poussées *pseudo-rhumatismales* : on a pensé à un rhumatisme subaigu, blennorrhagique, tuberculeux, ou bien aux rhumatismes chroniques déformants. La persistance du gonflement et l'étude radiographique permettent seuls un diagnostic précoce.

Enfin l'affection peut s'installer insidieusement par un simple gonflement des extrémités des doigts (2). Nous distinguerons deux formes. Dans la première, *pseudo-hippocratique*, le doigt figure une baguette de tambour ou un battant de cloche; l'ongle est « en verre de montre ». Entre le doigt hippocratique et l'ostéopathie hypertrophiante, il n'existe aucun signe clinique différentiel, et des erreurs ont été commises par les médecins les plus autorisés (3); la radiographie est de toute néccessité.

La deuxième forme ne peut plus être confondue à première vue qu'avec une onychose. La dystrophie atteint à la fois les parties molles, l'ongle et l'os. Ce qui est manifeste, ce n'est pas l'affection de l'os, mais celle des parties molles, aussi nous avons préféré au terme d'ostéoarthropathie celui *d'acrodactylopathie*. Il semble que l'ongle soit le premier atteint; à son niveau apparaissent des douleurs; il s'incurve et pousse usé. En même temps, l'extrémité du doigt se tuméfie; le gonflement est maximum autour de la deuxième articulation phalangienne. Mais la radiographie montre que l'interligne est indemne; seule la dernière phalange est malade; des houppes d'exostose couvrent la plus grande partie de ces épiphyses. Cependant la tête voisine de l'avant-dernière phalange peut commencer à proliférer. Tous les orteils et les doigts se prennent successivement. L'évolution est lente et progressive.

Encore une remarque. Dans l'ostéoarthropathie hypertrophiante

(1) Cf. Schultze, *Mitteil. a. d. Grenzgebiete d. Med. und d. Chirurgie*, Bd. XXIV, 1912, H. 4.

(2) Mauclaire, in *Mal. des os*, Traité Le Dentu-Delbet, 1908, V, p. 246. Discussion de Léon Bernard, in *Mal. des os*, Traité de Gilbert et Thoinot, 1912, p. 568.

(3) Bezançon et I. de Jong, *Doigts hippocratiques et ostéoarthropathie hypertrophiante pneumique*. Arch. gén. de méd., 6 décembre 1906, n° 49, p. 3100-3113 (avec bibliographie).

banale, c'est-à-dire dans la forme pseudo-acromégalique, les auteurs (1) font *rarement* mention d'ostéophytes, mais insistent sur *l'épaississement des diaphyses*. Or dans l'acrodactylopathie les diaphyses sont, comme à l'état normal, minces et élancées ; seules les épiphyses s'accroissent par adjonction de tissu néoformé. Sans méconnaître les formes de transition, il importe donc d'opposer l'hypertrophie régulière, lisse, en masse, diaphysaire, de l'ostéopathie hypertrophiante typique à la dyshypertrophie, par prolifération désordonnée, de l'acrodactylopathie. Peut-être ces faits contribueront-ils plus tard à systématiser davantage les diverses dystrophies encore énigmatiques.

Origine de l'affection. — On peut d'abord supposer qu'il s'agit d'une *maladie localisée*, en d'autres termes qu'un virus ou que sa toxine sont venus se fixer électivement à l'extrémité de tous les rayons pour en déterminer la lésion (2). Cette hypothèse s'accorderait, par exemple, avec la conception générale du rhumatisme tuberculeux de Poncet. Nous ne la repoussons pas, car elle est séduisante, mais l'observation de notre malade ne nous autorise pas à rejeter les autres hypothèses.

La plupart des auteurs admettent en effet que les processus qui atteignent également les quatre extrémités relèvent d'un trouble du régime trophique général. Il n'y a plus ici d'agent désorganisant localisé à la région lésée, mais tantôt la dystrophie est la conséquence d'altérations vasculaires ou nerveuses lointaines, tantôt elle résulte de la mise en circulation d'un poison non spécifique, élaboré à distance du point qu'il altère.

Chez notre malade, nous n'avons trouvé ni foyer infectieux (3), ni trouble nerveux (4), ni trouble vasculaire. Le champ des hypothèses est donc assez circonscrit.

Bien que la forme de la tête de notre malade n'ait peut-être aucun rapport avec son accident, mais soit la conséquence d'une dystrophie manifestée dès l'enfance (os mous), la déformation céphalique et l'histoire qui nous est racontée a particulièrement orienté nos recherches vers un trouble trophique par lésions de la base du crâne. Déjà Babès (5) a invoqué pareilles

(1) Cf. en particulier Apert et Rouillard, *Ostéoarthropathie hypertrophiante (type Pierre Marie) avec polyurie*, in Soc. méd. des hôpitaux de Paris, 22 mars 1912, p. 346-351.

(2) Alamartine, *Ostéoarthropathie hypertrophiante d'origine tuberculeuse*. Revue de chirurgie, 10 juin 1907 ; Marfan, Soc. de pédiatrie, 17 juin 1902, etc. ; Chrétien Schmidt invoquent la Syphilis.

(3) Première hypothèse du professeur Pierre Marie.

(4) Berent, *Zur Aetiologie osteoarthropatischen Veranderungen*. Münch. med. Woch., n° 22, 1892 ; Hirschfeld, Zeitsch. f. klin. Med., 1902, Bd. 44. S. 251, etc.

(5) Babès, *Anomalies congénitales de la tête déterminant une transformation symé-*

lésions pour expliquer certains cas de polydactylie symétrique aux quatre membres. Il suppose, dans la partie de l'axe cérébro-spinal qui repose sur le sphénoïde, l'existence d'un centre trophique des quatre extrémités ; le dérangement de ce centre entrainerait l'embryon de la polydactylie. Nous pouvons supposer que *chez l'adulte* le même dérèglement du centre se traduira par des troubles différents, mais toujours généralisés aux quatre extrémités. Bien que vivement critiquée, la théorie de Babès mérite qu'on s'y arrête ; avec Fumarola (1) et d'autres auteurs, on peut faire intervenir une lésion de la base du crâne sans admettre l'existence d'un centre nerveux spécial de la trophicité.

Une altération de sphénoïde risque en effet de léser l'hypophyse qui joue un si grand rôle dans le développement et l'évolution du système osseux des extrémités.

Divers auteurs déjà, Erb, Gerhard, Stembo (2), Cantu (3), Schultze, qui rapprochent l'ostéoarthrophie hypertrophiante de l'acromégalie, tendent à admettre l'influence d'un trouble hypophysaire.

Les documents que nous apportons ne nous permettent pas une opinion ferme. Peut-être l'évolution de la maladie permettra-t-elle dans quelques années de se faire une conviction.

Traitement. — Nous avons essayé d'améliorer notre malade par des extraits glandulaires. Etant donné qu'une lésion hypophysaire pouvait être en cause, nous avons ordonné des cachets d'hypophyse ; nous y avons point la médication thyroïdienne qui agit si merveilleusement dans certains cas de rhumatisme déformant. Après quelques mois, le malade se trouvait mieux ; nous n'avons malheureusement pas pu le revoir.

Note. — Cet article a été terminé à la fin de 1912. En octobre 1913, le docteur Calas nous a écrit que la maladie restait stationnaire ; le traitement n'a pas été suivi très régulièrement.

trigue des 4 extrémités. Acrometagenèse. Ac. des sc., 18 janv. 1904, p. 174-178 et 170. Acad. Roumaine. Mémoire avec fig., 1904 ; Congrès de pathologie comparée, Paris, 1912.

(1) G. Fumarola, *Les difformités congénitales associées des mains.* Nouvelle Iconographie de la Salpêtrière, 1911, n° 4, p. 329.

(2) Stambo. *L'ostéoarthropathie hypertrophiante pneumique est-elle une maladie sui generis.* Rev. méd. de St-Pétersbourg, 1894.

(3) Cité d'après Léon Bernard.

POLYDACTYLIE ET TÉRATOME HYPOPHYSAIRE.

CONTRIBUTION A L'ÉTUDE DES INFLUENCES MORPHOGÉNÉTIQUES DES GLANDES A SÉCRÉTION INTERNE SUR L'ORGANOGÉNÈSE

PAR

M. Mario **BERTOLOTTI**,

Médecin de l'Hôpital Majeur de Turin,
Docent-privé à la Faculté.

Depuis quelques années la clinique et le laboratoire se sont associés pour étudier la fonction des glandes vasculaires sur les phénomènes et sur les échanges de la vie normale et pathologique. L'on sait comment les fonctions endocrines peuvent agir dans les différentes époques de la vie : toute la période ontogénétique étant soumise à leur influence ; toutefois si l'endocrinie normale et pathologique est bien connue pendant l'âge adulte et l'enfance, il en est tout autrement pour ce qui a trait aux influences morphogénétiques que les glandes à sécrétion interne peuvent exercer sur la période embryonnaire et fœtale de l'organogénèse.

A M. Parhon (1) revient le mérite d'avoir le premier soulevé cet important problème. Dans une série de travaux, Parhon a discuté et indiqué les moyens qui peuvent nous permettre d'étudier l'organogénèse en rapport aux fonctions endocrines dans la période embryonnaire : il propose d'un côté la méthode expérimentale et d'autre part l'examen des phénomènes tératologiques.

Nous laisserons de côté la méthode expérimentale, pour nous occuper de l'étude de plusieurs anomalies tératologiques qui assez souvent sont liées à des troubles des glandes à sécrétion interne.

Si l'on considère en effet les anomalies d'ordre congénital, il vient naturel de se demander où les phénomènes tératologiques finissent pour céder la place à la pathologie. Dans le domaine des études biologiques en

(1) J. Parhon, *Quelques considérations sur l'importance des fonctions endocrines pendant la vie embryonnaire et fœtale et sur leur rôle dans l'organogénèse.* Presse médicale, 1er octobre 1913 ; *Considérations sur le rôle des glandes endocrines dans la pathogénie de la dégénérescence.* Congrès des aliénistes, Dijon, 1908 ; *De la polydactylie chez les aliénés.* Nouvelle Iconographie de la Salpêtrière, 1911, p. 391.

réalité la tératologie ne peut être séparée de la pathologie fœtale. Depuis quelque temps les anthropologistes, de même que les cliniciens, ont montré une certaine tendance à considérer les anomalies d'ordre tératologique comme la conséquence d'un état morbide. Supposons par exemple que l'on puisse admettre un rapport de cause à effet entre certaines anomalies congénitales et les altérations du système endocrin dans la période embryonnaire, il est certain qu'on aurait là un argument sérieux pour démontrer que la tératologie n'est autre chose qu'une modalité de la pathologie fœtale.

En l'état actuel de nos connaissances, l'on peut déjà rassembler des documents assez importants pour arriver à cette démonstration, et nous allons justement passer en revue quelques exemples parmi les plus intéressants.

Une première considération qui a été faite récemment en faveur de l'origine pathologique des anomalies fœtales est celle qui a trait à la coexistence de phénomènes qualifiés tératologiques avec d'autres symptômes de nature nettement morbide. Il en est probablement de même pour certaines altérations anatomiques que l'on a voulu considérer comme des anomalies reversives en leur donnant une signification atavique, tandis que, ainsi qu'a pu le démontrer dans certains cas Regnault (1), il s'agissait simplement de modifications pathologiques survenues avant ou encore après la naissance.

En nous retranchant toutefois dans le domaine des dysendocrinies, un des exemples plus typiques a été relevé par Binet (2) sur la coexistence du bec-de-lièvre avec l'infantilisme. Un autre exemple assez intéressant nous est donné par l'association de la polydactylie avec le *pied bot* congénital, ainsi que Marsch l'a démontré (3), et encore selon Darier (4), par la concomitance de la polydactylie et du bec-de-lièvre avec la rétinite pigmentaire et le colobome de l'iris. Signalons encore par son importance les constatations de Weber sur la coexistence de la rétinite pigmentaire et des côtes cervicales (5).

A ces faits qui sont un peu disparates, on peut en ajouter d'autres qui ont une valeur vraiment démonstrative et qui peuvent relever les liens étroits qui unissent les anomalies tératologiques avec les états

(1) F. Regnault, *Les anomalies osseuses pathologiques*, Bull. et mém. de la Soc. anat. de Paris, 1901.

(2) Binet, *Anomalies des organes génitaux mâles*, Bulletin de la Soc. anat., 1887.

(3) Marsch, *A case of double polydactylie*, etc. Lancet, 1899, t. II, p. 739.

(4) Darier, *Quelques observations de rétinite pigmentaire avec anomalies intéressantes*, Arch. d'ophtalmologie, 1887, VII, p. 170.

(5) Parkes Weber, *Rétinite pigmentaire et côtes cervicales*, Procedings of the Royal Society of Med. of London, vol. VI, n° 3, Clinical section, p. 52, 1912.

pathologiques : je rappellerai à ce propos les curieuses constatations de E. Lévi sur la persistance du canal cranio-pharyngien dans l'acromégalie et le gigantisme (1). Des exemples analogues sont nombreux dans la pathologie médicale ; nous voyons en effet qu'un auteur allemand vient tout récemment de rapporter quelques cas extrêmement intéressants d'oxycéphalie congénitale associés à des troubles tératologiques tels que le bec-de-lièvre et l'incisure sous-mentonnière (2).

Je citerai encore un travail extrêmement important, déjà ancien, de l'anatomiste Calori, basé sur trois observations où il y avait association d'une polydactylie symétrique avec une subdivision excessive de la glande hépatique (3).

Un autre anatomiste encore, M. Traschio, en décrivant le squelette d'un géant acromégalique avec tumeur hypophysaire, a illustré de nombreuses anomalies congénitales, telles que la présence de quelques os surnuméraires et en plus une anormale répartition des noyaux d'ossification complémentaire (4). Analoguement M. Regnault a décrit un chat polydactyle qui montrait des malformations nombreuses du squelette (5).

Des recherches systématiques dans la littérature médicale nous entraîneraient trop loin : seulement je veux attirer l'attention sur les malformations congénitales assez fréquentes que l'appareil génital peut présenter dans certains troubles des glandes à sécrétion interne : dans cet ordre de faits nous rappellerons en premier lieu le phénomène curieux de l'hypertrophie constante des capsules surrénales dans tous les cas de pseudo-hermaphroditisme (6) et par analogie encore la fréquence signalée par plusieurs auteurs allemands de l'hypospadie et de l'hermaphroditisme dans certain cas de dystrophies hypophysaires (7).

L'on peut dire actuellement que l'influence morphogénétique de la disendocrinie sur l'organogénèse embryonnaire est démontrée suffisamment pour l'appareil génital.

Dans le présent travail nous apportons une contribution à l'étude des rapports coexistant entre les anomalies congénitales du système osseux

(1) Lévi, *Persistenza del canale cranio-faringeo nei cranii di acromegaliei*, Rivista critica di clinica medica, 1909.

(2) H. Kuttner, *Sur l'oxycéphalie congénitale*, Munchen med. Woch., 1913, n° 40.

(3) L. Calori, *Sulla coesistenza di una eccessiva divisione del fegato e di qualche dito soprannumerario delle mani e dei piedi*. Resoconti dell'Accademia Medica de Bofogna, 3 Marzo 1881, Bd. II.

(4) Traschio, *Un caso di macrosomia*, Soc. Romana di anthropologia, vol. IX, fasc, I et II, 1903.

(5) Regnault, *Squelette de chat polydactyle*. Bull. et mém. de la Société anatomique de Paris, n° 4, avril 1911.

(6) P. Foa, *Leçons d'anatomie pathologique*, Année académique, 1907-1908.

(7) Falta, *Die Erkrankungen der Blüt drüsen*, Berlin, 1913.

(arrêt de développement des membres, polydactylie) et certains cas de tumeur hypophysaire.

Il faut rappeler à ce propos que déjà Cyon (1) avait observé la concomitance de la polydactylie chez quelques acromégaliques et que tout dernièrement le docteur Rozabal, aide de la clinique médicale de Madrid, a publié l'observation de deux cas de tumeur hypophysaire avec syndrome adiposo-génital chez deux frères qui tous les deux présentaient une exadactylie bilatérale et symétrique aux pieds (2).

Toutefois il est encore permis de faire observer que jusqu'à présent ces anomalies n'ont pas encore été mises en rapport avec le syndrome de Froëlich, mais seulement ont été considérées comme des anomalies concomitantes occasionnelles surajoutées.

Nous allons commencer par l'exposé d'un cas clinique du plus haut intérêt et nous croyons qu'il soit utile de l'étudier de près, pour essayer d'interpréter les liens qui doivent coexister entre les anomalies du développement et les troubles de certaines glandes à sécrétion interne chez notre sujet.

OBSERVATION.

Marguerite Cattelino, 39 ans, née à Lemie (Piémont). Les antécédents héréditaires et familiaux sont complètement négatifs, aucune trace de tares morbides organiques ou fonctionnelles à la charge des ascendants. Pas de rapports consanguins entre ses parents. Deux sœurs et un frère sont vivants et bien portants. La naissance de Marguerite s'est accomplie dans des conditions parfaitement normales : la petite a été élevée au sein maternel. Retard notable dans la dentition et dans la marche. *Déjà dès la deuxième année ses parents ont constaté qu'elle était aveugle*, de façon que la petite Marguerite jamais n'a pu travailler, ni aller à l'école du village. Un autre point, qui mérite d'être bien fixé, a trait à l'embonpoint exagéré qui, dès les premières années, était déjà visible chez Marguerite.

Nous ferons relever, en passant, que chez aucun membre de la famille n'existe aucune trace de dysthyroïdisme ou de goître, *de même pas de polydactylie familiale.*

Etat actuel. — Développement énorme du tissu adipeux avec distribution élective au cou, aux seins, à l'abdomen et à la région malléolaire (Pl. IV). Il suffit de regarder cette fille pour constater l'existence de nombreuses tares dégénératives : l'asymétrie faciale est assez accusée, les lèvres sont malformées, il y a coexistence d'anomalies dentaires ; en effet, à la mâchoire supérieure on note l'absence congénitale de deux canines.

(1) CYON, *Traitement de l'acromégalie par l'hypophysine*, Académie de méd. de Paris, octobre-novembre 1898.

(2) F. ROZABAL FARNÈS, *Tumor hipofisario con sindrome adiposo-genital en dos hermanos*, Revista clinica de Madrid, I Iunio, 1913.



SYNDROME ADIPOSO-GÉNITAL ET NANISME HYPOPHYSAIRE
AVEC ARRÊT DE DÉVELOPPEMENT DES MEMBRES ET POLYDACTYLIE
Obs. Margueritte.
(M. Bertolotti).

La taille de Marguerite : 1 m. 38, dénote un arrêt de développement assez accentué ; il y a aussi une malformation évidente du crâne qui est microcéphale, avec platycéphalie occipitale et brachycéphalie exagérée (Voir pl. IV).

Mensurations anthropométriques.

Crâne :

Diamètre antéro-postérieur maximum	169	millim.
— transverse maximum	151	»
— bitemporal	149	»
— biauriculaire	130	»
Circonférence maxima	52	cent.
Index céphalique	89	»
Poids du corps	86	kil.
Hauteur	142	cent.
Diamètre thoracique	99	»
Diamètre abdominal	106	»
Longueur du sternum	16	»
Hauteur xipho-ombilicale	17	»
— ombilico-pubique	16	»
Diamètre biacromial	34	»
Hauteur du tronc de la première vertèbre cervicale au sacrum	75	»
Longueur totale des bras	60	»
— totale des membres inférieurs	68	»
Circonférence du cou	38	»
Longueur de l'humérus de l'acromion à l'olécrane	28	cent. 5
Longueur de l'avant-bras	18	»
— de la main	15	»
— des doigts : pouce	4	»
— — index	6	»
— — médius	7	»
— — annulaire	6	» 50
— — auriculaire	5	»
Doigt surnuméraire	3	»
Index radio-huméral	63	»
Circonférence du poignet	18	»
— de l'avant-bras	24	»
— du bras	32	»
Envergure maxima	144	»
Indice de Papillaut	80	»
Circonférence métacarpienne	22	»
Longueur du fémur	36	»
— du tibia	27	»
— du péroné	28	»
Circonférence de la cuisse à son tiers moyen	66	»
— du mollet	35	»

Circonférence bi-malléolaire	22 cent.	
	D	G
Longueur du pied	18	18.5
Circonférence du pied au niveau de la région métatarsienne.	22	21.
Index tibio-fémoral.	72	

Les données anthropométriques de notre malade sont assez intéressantes et méritent d'être bien relevées.

Nous constatons en effet avant tout une disproportion existante entre le développement de la tête (microcéphalie) et du tronc,et encore une altération des rapports entre le tronc et les membres supérieurs et inférieurs. Il y a donc micromélie, mais cette micromélie a une conformation tout à fait particulière dans ce sens, que l'arrêt de développement des segments du membre supérieur et inférieur, est beaucoup plus accusé pour les segments distaux que pour les segments proximaux ; en effet, nous trouvons 28 centimètres de longueur pour l'humérus contre 18 centimètres seulement pour le radius et enfin 15 centimètres pour la main. La confirmation de cette altération méso-acromélique nous est donnée par l'index radio-huméral qui donne le chiffre *62* au lieu de *84* moyenne normale. La même considération est à faire pour les membres inférieurs, où l'index tibio-fémoral est égal à 72 contre 80, chiffre normal.

En plus de cette singulière anomalie dans le développement du squelette des membres, nous relevons l'existence d'un doigt supplémentaire du côté cubital à la main droite ; ce doigt surnuméraire prend naissance au milieu du 5e métacarpien par une base élargie de 3 centimètres de longueur et même à l'inspection simple il se montre constitué par deux petites phalanges : dont la phalange plus distale est recouverte d'un petit ongle assez bien dessiné (Pl. V.). Ce doigt surnuméraire n'a pas d'indépendance fonctionnelle, étant complètement immobile. Aux extrémités inférieures il y a l'existence d'une exadactylie bilatérale et symétrique. Les pieds sont larges et courts, le cou-de-pied présente un colleret adipeux très prononcé, la région matatarsienne est élargie à la racine des doigts (Pl. V). Ces derniers sont courts et boudinés ; le doigt surnuméraire du côté péronéal se présente assez bien conformé à droite où il atteint une longueur de 3 centimètres,à gauche ; le doigt surnuméraire est un peu moins développé (2 cent.).

Examens spéciaux :

Réaction de Wassermann négative.

Examen chromocytométrique du sang (Dr. Ricca-Barberis).

Hémoglobine.	80.85
Globules blancs.	9.300
Globules rouges.	4.280.000
Valeur globulaire.	0.96

Examen histologique :

Polynucléaires neutrophiles	66.5 0/0
— éosinophiles	2.5 0/0
— basophiles.	1 0/0





EXADACTYLIE

Observation Margueritte.

(M. Bertolotti).

Lymphocytes	24.5 0/0
Formes de Turk	0.5 0/0
Grands mononucléaires	0.5 0/0
Forme de transaction	4.5 0/0

Examen des urines (Dr Girardi).

Couleur pâle. Pas d'albumine, ni sucre.

Densité 1.015. Réaction acide.

Quantité totale 1.500 grammes dans les 24 heures.

Glycosurie alimentaire (200 gr. de glucose) négative. La limite de tolérance aux hydrates de carbone est donc augmentée.

Le système pileux est atrophié et présente en plus quelques anomalies dans sa disposition. Au cuir chevelu notamment la distribution des poils est très anormale : les cheveux descendent très bas sur la nuque et très bas sur le front qui se trouve par conséquent très raccourci. Sous les aisselles les poils sont presque complètement absents ; au pubis, comme on peut le voir sur notre photographie, les poils sont très rares et parsemés à distance (Voir fig. 1).

Tous les caractères sexuels secondaires sont effacés : la palpation de la glande mammaire dénote qu'il n'y a pas trace de parenchyme glandulaire, ce dernier ayant été complètement remplacé par du tissu adipeux.

L'appareil génital, dont l'examen gynécologique a été fait par le professeur Uffredduzzi, aide de la clinique chirurgicale, montre une infiltration adipeuse des grandes lèvres ; les petites lèvres et le clitoris sont très atrophiés ; hymen intact. Au palper l'utérus n'est pas perceptible, l'exploration interne n'a pu être accomplie.

Appareil cardio-vasculaire : cœur dans les limites normales, pas d'augmentation de volume des gros vaisseaux, examen radioscopique négatif. Pouls 86-88, irrégulier, faible, arythmique.

Le 28 *novembre*, à 10 heures du matin, on fait à la malade une piqûre sous-cutanée d'un centimètre cube de pituitrine Parke et Devis : après 5 minutes le pouls tombe de *80* à *60* et se régularise d'une façon étonnante. A 3 heures de l'après-midi le pouls était à 70, régulier.

29. — 10 heures, pouls à 72, rythmique, deuxième injection de 1 centimètre cube d'extrait du lobe postérieur de pituitaire : le pouls descend à 56 et se maintient régulier.

30. — 72-74 pulsations à la minute : rythme assez régulier, sans pituitrine.

Température. — L'examen attentif de la température rectale de la malade fait pendant 15 jours consécutifs nous a montré l'existence d'une notable hypothermie, la température maxima intérieure étant variable entre 36° et 36° 6, avec une moyenne de 36° 2.

Toutefois il est très important de relever que le 28 et le 29 novembre, à la suite de l'injection de pituitrine, la température après 5 heures monta à 38° et même à 38° 8, le 29 novembre à trois heures.

Examen du système nerveux. — Réflexes tendineux et cutanés normaux, sensibilités superficielles et profondes bien conservées. Masses musculaires et

troncs nerveux indolores à la pression, aucune parésie aux membres. Les sphincters sont normaux.

Le trophisme cutané est légèrement altéré ; en effet l'on sent au toucher un certain degré de dureté de la peau avec desquamation ; les ongles aussi sont mal développés, mal implantés et assez friables.

Examen du fond de l'œil (Dr Grignolo de la clinique ophtalmologique de Turin) :

Rétinite pigmentaire, atrophie complète post-neuritique de la papille. La papille est très petite : ce qui peut être interprété comme un signe d'arrêt de développement des nerfs optiques de date très ancienne.

Visus égal à *0* de deux côtés.

Il n'y a pas trace de stase papillaire.

Réaction à la lumière presque abolie.

Réaction à l'accommodation normale.

Pas de réaction émianopsique.

Léger degré de strabisme divergent à G.

Mouvements des globes oculaires bien conservés.

Nystagmus rotatoire et blépharospasme.

Examen psychique. — Infantilisme intellectuel très accentué, torpeur, mutisme presque absolu. Etat mental arriéré.

Examen oto-rhynologique pratiqué par le professeur Gradenigo. Aucune altération digne de remarque. L'ouïe, le goût et l'odorat sont bien conservés.

L'examen du rhino-pharynx n'a décelé aucune hypertrophie de l'amygdale pharyngienne.

Le palais est en ogive, il existe en plus une anomalie assez curieuse du côté du système dentaire, à savoir que les dents canines sont parfaitement conformées comme les incisives.

Examen électrique (Professeur Mattirolo). — Réaction normale galvano-faradique sur les nerfs et les muscles. Secousses musculaires vives ; pas d'altération de la formule, aucun phénomène d'hyperexcitabilité du côté des nerfs et des muscles.

Epreuve du *vertige voltaïque.* — Electrodes rondes, parfaitement identiques appliqués aux mastoïdes. Le vertige galvanique apparaît avec 4 milliampères avec inclinaison du côté positif, sans nausées, ni vomissements. L'expérience répétée par les deux labyrinthes donne les mêmes résultats.

Examen radiographique du squelette. — La radiographie du crâne vient confirmer exactement les données de l'examen clinique. On remarque au premier abord un degré très prononcé de platicéphalie occipitale.

L'étage basilaire du crâne est très restreint en comparaison du développement de la calotte. Les parois osseuses de la voûte montrent une épaisseur régulière. L'angle sphénoïdal radiologique est normal (134°).

Nous insisterons sur les particularités très importantes du profil de la selle turcique et ses environs.



TUMEUR DE LA TIGE PITUITAIRE

(M. Bertolotti).

Masson & Cie, Editeurs.



Main gauche.



Main droite.



Pied droit.

POLYDACTYLIE

Observation Margueritte.

(M. Bertolotti).

Masson & Cie, Éditeurs

BIBLIOTHÈQUE DES UNIVERSITÉS

On note que le plancher (*pavimentum sellae*) de la niche pituitaire est plutôt approfondi.

Les apophyses clinoïdes antérieures et postérieures sont recourbées avec une certaine tendance à s'approcher.

La selle turcique dans son ensemble ne paraît pas augmentée de volume, mais plutôt au contraire elle est rétrécie.

Le sinus sphénoïdal est petit.

En regardant attentivement, on note que le *dorsum sellae* présente une érosion en bas de l'apophyse clinoïde et presqu'au milieu de sa paroi postérieure : enfin, chose importante, au-dessus du *tuberculum sellae* justement au niveau du chiasma, on aperçoit l'existence d'une masse ovoïdale de la dimension d'une noisette et qui très probablement correspond à la présence d'une tumeur à localisation *sus-sellaire infundibulaire* (Pl. VI).

A relever l'absence complète du syndrome radiologique d'hypertension cérébrale : pas d'impressions digitales, pas de diastases ; aucune empreinte marquant le parcours des sinus cérébraux.

Radiographie des membres. — Bras gauche : Nous n'avons plus à insister ici sur l'existence d'une particulière acromélie : l'avant-bras est normal, les os du carpe aussi ; les métacarpiens et les phalanges ne présentent aucune anomalie à l'exception de leur arrêt de développement qui donne à la conformation de la main un cachet tout à fait caractéristique (Pl. VII).

Membre supérieur droit. — Acromélie : anomalie du carpe caractérisée par la fusion du grand os et de l'os crochu. On voit que le Ve métacarpien est très hypertrophié : au milieu de son tiers moyen la diaphyse de cet os présente une protubérance de un centimètre à peu près placé en direction transversale ayant un bout distal façonné à cavité glénoïde : c'est une articulation rudimentaire sur laquelle prennent naissance deux petits articles phalangiens (Pl. VII).

Membre inférieur gauche. — L'acromélie est encore plus prononcée qu'aux membres supérieurs : les os du tarse sont profondément altérés, les deuxième et troisième cunéiformes sont réduits à des noyaux osseux des dimensions d'un pois.

Le Ve métatarsien se présente comme doublé de volume, et au niveau de son tiers supérieur il présente une bifurcation exactement symétrique avec deux têtes articulaires qui commandent chacune un rayon digital à trois phalanges (Pl. VII).

Membre inférieur droit.— Anomalies du tarse identiques. Le Ve métatarsien est un peu moins volumineux que celui de gauche : il n'y a pas ici une bifurcation nette, mais l'on voit que l'extrémité articulaire distale du métatarse est doublé d'un tubercule dirigé obliquement en avant et en dehors et surmonté de trois phalanges surnuméraires.

En résumé, l'examen radiographique du squelette montre des anomalies très importantes des os acroméliques, anomalies correspondantes aux troubles profonds des valeurs anthropométriques de ce sujet.

Diagnostic. — Les symptômes cardinaux que présente cette malade sont des symptômes cérébraux caractérisés par de la céphalée, des vomissements, des troubles psychiques (torpeur intellectuelle), et par des modifications importantes de la température et du pouls.

A de tel signes de souffrance endocranienne générale, il faut ajouter des *symptômes en foyer* dépendants de la compression des nerfs optiques, avec atrophie complète de la papille, réduction énorme du diamètre papillaire et rétinite pigmentaire : tous ces faits dénotent qu'il s'agit ici d'un processus très ancien.

Or d'une part, tandis que cliniquement on relève des signes en faveur d'une tumeur de la base du crâne, d'autre part la radiographie intervient pour localiser cette tumeur avec son indication très précise de tumeur *sus-sellaire.*

Il est à relever comment dans notre cas il n'y existe aucune trace de stase papillaire : en effet, la stase papillaire se rencontre très rarement dans la symptomatologie des tumeurs hypophysaires ; à tel point que l'on a prétendu en faire un signe diagnostic différentiel (Hoffmann, Falta, Kummel, Burnie, Rozabal, etc.).

On a cherché à interpréter de plusieurs façons l'absence de l'œdème papillaire en faisant observer l'évolution particulièrement lente et bénigne de la plupart des tumeurs pituitaires, mais il faut citer à part l'opinion de Rath pour lequel cette anomalie paradoxale du fond de l'œil serait la conséquence directe et immédiate de la compression même du néoplasme sur les voies optiques, de telle façon qu'elle empêcherait la pénétration du liquide céphalo-rachidien dans les espaces sous-arachnoïdiens des nerfs, en venant ainsi à faire défaut la condition élémentaire et principale pour la production de la stase papillaire.

A des considérations de ce genre il faut ajouter les résultats de l'examen radiographique qui vient à démontrer l'existence de la tumeur à localisation sus-hypophysaire.

Nous sommes aujourd'hui au point de vue du diagnostic röentgenologique des tumeurs de la base du crâne, tellement avancés de façon à pouvoir poser même *un diagnostic différentiel entre les tumeurs siégeant dans la selle turcique et ceux qui au contraire y ont des rapports de voisinage.*

Mais il y a plus : il est certain par exemple que le diagnostic radiologique est différent entre les cas typiques d'hyperpituitarisme pour adénome du lobe antérieur, et les formes de la dystrophie adiposo-génitale de Frœlich.

Nous-même nous avons contribué dans plusieurs travaux à démontrer la fixité du diagnostic radiologique dans les formes acromégaliques con-

sécutives à un adénome du lobe antérieur de l'hypophyse. (1). Or il est important de relever dans le syndrome de Frœlich que les résultats de l'examen radiographique peuvent être absolument variables et inconstants.

Dans les formes dystrophiques de Frœlich on peut rencontrer à l'examen radiographique une destruction imposante de la région sellaire qui correspond à la destruction même soit du lobe antérieur, soit encore de toute la glande hypophysaire, mais il est encore possible de constater que dans plusieurs cas *le tableau clinique de l'insuffisance pituitaire ne correspond pas à une altération volumétrique de la région sellaire.*

Ces cas sont extrêmement intéressants et assez nombreux, ils montrent l'existence d'un hypo-pituitarisme constitutionnel datant de la première enfance. Il faut savoir les reconnaître et les interpréter ; on commettrait assurément une faute d'interprétation si, en présence de la constatation d'une selle turcique très petite, mais sans altération de son profil, on croyait avoir un résultat radiographique négatif.

De telles considérations d'anatomie radiologique ne peuvent être développées ici avec un ampleur convenable ; elles se rapportent en effet à la question extrêmement importante de l'ossification de la région centrale de l'os sphénoïde : nous la développerons dans un travail à part dédié à ce sujet.

Dans le cas actuel nous nous trouvons en présence d'une tumeur infundibulaire à localisation sus-sellaire, et nous constatons que le tableau radiographique est absolument différent, soit du tableau acromégalique, soit encore de celui qui correspond au syndrome de Frœlich.

Il faut rappeler les travaux de Schüller (2), qui sont très importants pour la contribution qui nous ont porté pour le diagnostic différentiel entre les tumeurs *sus-sellaire, sous-sellaire* et *rétro-sellaire.* Dans les cas de tumeurs sus-sellaires, les apophyses clinoïdes sont renforcées et rapprochées entr'elles, et certaines fois on peut constater des érosions dans la paroi postérieure du *dorsum sellae*, cette constatation correspondrait à une localisation rétro-sellaire (syndrome de Schüller des tumeurs du nerf acoustique). Ainsi dans les cas de tumeurs sus-sellaires ou rétro-sellaires en général, le profil de la selle turcique reste normal, le *pavimentum sellae* ne

(1) M. Bertolotti, *La diagnosi radiologica delle aletrazioni dell'ipofisi.* Revista critica di clinica medica, 1911 ; — *Etude radiographique de la base du crâne.* Revue neurologique, 1910 ; — *L'anatomia normale e radiografica della base del cranio,* dans la traduction italienne du *Traité de médecine et thérapie* de Brouardel et Gilbert, Vol. 39, p. 577-594, 1913.

(2) A. Schuller, *Roertgendiagnostic.* Handbuch des Neurologie herausgebeben von Levandosky. Berlin, 1910 et notamment encore : Röntgen, *Diagnostik der Erkrankungen des kopfes* in supplemente zu Northnagel, Spezielle path. und Ther., 1912.

présente pas des altérations notables, et les sinus sphénoïdaux peuvent présenter une conformation parfaitement normale.

Il est probable que le rapprochement des apophyses clinoïdes antérieures et postérieures est dû à la compression de la tumeur de la tige hypophysaire sur la tente de l'hypophyse.

Posé ainsi le diagnostic de siège de tumeur de la tige pituitaire, il est de la plus haute importance de faire relever comment tous les symptômes de souffrance endo-crânienne de cette malade sont anciens et datent déjà dès la première enfance ; il faut donc admettre qu'il s'agit d'une tumeur à évolution très lente et très probablement d'origine intra-utérine. Nous savons en effet que les *tératomes* sont des tumeurs complexes dans la constitution desquelles entrent à faire part des éléments dérivés de l'ectoderme, du mésoderne et de l'endoderme, soit de tous trois les feuillets blastodermiques. Or le siège d'élection des tératomes est précisément dans ces endroits où les trois feuillets blastodermiques se trouvent en rapport intime.

A de telles conditions correspond parfaitement l'angle hypophysaire, où prend son origine la *bourse de Rathke* formant ainsi un milieu complexe où prennent contact le sinus oral, l'intestin cervical, la corde dorsale et les proto-vertèbres caudales.

Si nous passons actuellement à l'analyse des symptômes dystrophiques présentés par la malade, nous constatons qu'ils constituent dans leur ensemble un *véritable syndrome d'insuffisance totale hypophysaire*.

En premier lieu nous constatons chez cette femme une distribution particulière du tissu adipeux avec localisation élective au *cou*, à la *région mammaire*, à *l'abdomen*, au *mont de Vénus* et enfin aux malléoles avec la formation caractéristique *de la collerette* de Launois et Cleret. Cette distribution du tissu adipeux est typique dans le syndrome de Frœlich.

Nous avons d'autre part constaté que l'examen de l'appareil sexuel montrait un arrêt de développement des organes génitaux externes, à tel point que les petites lèvres et le clitoris sont à peine visibles. De même, pour ce qui a trait aux caractères sexuels secondaires, nous signalons l'existence d'une atrophie typique du système pileux caractérisée notamment pour sa distribution très espacée (V. fig. 1). A cet ensemble des symptômes d'insuffisance pituitaire, il faut encore ajouter des éléments symptomatiques particulièrement importants tels que l'*hypothermie* (température rectale maxima 36°-36° 2), *l'hypotension artérielle* (130 mm.), *le désordre du pouls* et enfin l'existence de la *thermo-réaction* de Cushing. Cette réaction a été principalement étudiée par Cushing du côté expérimental ; cet éminent auteur anglais avait observé en effet que chez les animaux où l'on avait pratiqué l'ablation de l'hypophyse, l'injection de

l'extrait glandulaire de cet organe augmentait la température, tandis que dans les animaux intacts on n'obtenait jamais une augmentation thermique après l'injection.

Pour Cushing cette thermo-réaction serait donc caractéristique des tumeurs du lobe postérieur ou de la tige pituitaire ; en réalité dans le syndrome antagoniste, c'est-à-dire dans l'acromégalie où il s'agit d'une hyperfonction du lobe antérienr, la thermo-réaction est toujours négative (1).

Chez notre malade, ainsi que nous l'avons relaté dans son histoire clinique, nous avons assisté à une réaction thermique particulièrement violente : après deux injections de 2 centimètres cubes de pituitrine Parke et Devis la température, de 36°2 monta à 38°8.

Etant donné le séjour limité de la malade dans le service hospitalier, nous n'avons pu obtenir un examen complet des échanges organiques. Toutefois par l'analyse des urines nous avons constaté *une tolérance anormale aux hydrates de carbone* ; en effet, après une injection de 1 centimètre cube d'adrénaline au millième et l'ingestion de 200 grammes de glucose, dans les urines des 24 heures il n'y avait aucune trace de sucre. Cette élévation de limite de tolérance des hydrates a été rencontrée dans tous les cas d'insuffisance pituitaire et dans le syndrome de Frœlich, l'épreuve de la *glycosurie alimentaire* est négative, tandis que par opposition elle est toujours positive dans les formes acromégaliques.

*
* *

Ainsi posé le diagnostic de tumeur de la tige pituitaire et constatés les troubles d'insuffisance hypophysaire, nous allons étudier les rapports existants entre cette dystrophie glandulaire d'origine fœtale et les troubles de l'acromégalie présentés par cette malade.

Cette femme présente deux ordres distincts de faits : nous voyons en effet qu'elle présente d'un côté un ensemble de malformations congénitales telles que la polydactylie, l'arrêt de développement des membres, les anomalies dentaires, etc., tandis que d'un autre côté l'on remarque l'existence d'un syndrome nettement pathologique d'insuffisance pituitaire avec des symptômes cérébraux en foyer, avec de la céphalée, des vomissements, de l'atrophie complète des nerfs optiques et concomitant à un arrêt de développement du squelette.

Il s'agit donc d'interpréter les faits et les rapports qui peuvent intercéder entre la dystrophie pituitaire par *tératome infundibulaire* et les stigmates d'ordre tératologique que nous avons décrits.

(1) H. Cushing, *The pituitary Body and its Disorders*, Clinical states produced bydisorders of the hypophysis cerebri, Philadelfia et London, 1912.

Si nous observons les membres supérieurs de Marguerite, nous apercevons de suite qu'ils sont relativement peu développés en rapport à la longueur du tronc. En effet, nous trouvons *l'indice claviculaire* de Broca normal, mais constatons au contraire une perversion dans *l'indice de Papillaut* (80). Il y a donc micromélie évidente et au surplus elle est démontrée par le fait que l'extrémité digitale de la main arrive à peine au niveau du grand trochanter.

Le même arrêt de développement se rencontre du côté des membres inférieurs.

Or si nous passons à mesurer les rapports entre la longueur des segments des membres en établissant ainsi la valeur des *indices anthropométriques*, en particulier l'indice radio-huméral ($\frac{R}{H} = 65$) et tibio-fémoral ($\frac{T}{F} = 72$) nous constatons que ces rapports sont altérés par la disproportion qu'il y a entre la longueur de chacun des segments des membres, nous trouvons en effet qu'à un humérus de 29 centimètres de longueur correspond un radius de 18 centimètres et que la main est très réduite dans sa longueur : il y a donc arrêt de développement méso et acromélique.

Les mêmes altérations étant aussi constatables aux membres inférieurs, nous nous trouvons en présence d'une altération profonde de tous les rapports anthropométriques caractérisée par ce fait *que le développement des segments proximaux des membres est complet et contraste avec la réduction des segments plus périphériques, le maximum de cet arrêt de développement étant à la charge des os du métapodium.*

Il est important de faire relever que dans un syndrome antagoniste, c'est-à-dire dans l'acromégalie : nous observons le phénomène inverse puisqu'alors le surcroît du développement est à la charge des parties périphériques ; de même, bien que d'une façon moins nette, les choses se passent dans le gigantisme, où les indices anthropométriques des membres présentent des valeurs complètement inverses, dans le gigantisme en général le développement du segment mésomélique étant prépondérant.

Il est encore opportun de faire observer qu'en étudiant les rapports anthropométriques de plusieurs dystrophies systématisées des squelettes, je suis arrivé à établir l'influence que peuvent avoir certains arrêts de développement limités aux os de métapodium sur *les indices* anthropométriques des autres segments des membres ; en d'autres termes, selon la loi établie par moi dans presque tous les cas de brachymélie métapodiale et brachydactylie, la valeur des indices *R H* et *T F* est altérée et montre l'existence d'un raccourcissement du segment mésomélique coexistant avec l'arrêt de développement du métapodium (1).

(1) M. BERTOLOTTI, *Nanisme familial par aplasie chondrale systématisée*, Presse médi-





ECTRODACTYLIE

En haut : Trephalangie du pouce.
En bas : Hyperdactylie radiale par dactyloschysis.

(M. Bertololli).

Je me suis permis de m'arrêter sur ces données, puisque du moment que nous étudions ici la question des influences morphogénétiques que les glandes à sécrétion interne peuvent exercer sur l'organogénèse de la période embryonnaire, il est important de pouvoir établir cette donnée qu'un simple arrêt de développement *apparemment isolé* à la charge d'un article ou d'un rayon métapodial, peut en réalité être concomitant à des altérations anthropométriques insoupçonnées et ainsi acquérir une valeur d'interprétation d'ordre plus général.

En revenant à notre malade, nous insisterons sur cet arrêt de développement méso et acromélique qui se présente avec une localisation parfaitement contraire à celle que l'on rencontre dans l'acromégalie, c'est-à-dire dans une dystrophie parfaitement antagoniste : il est donc logique de vouloir interpréter le mécanisme d'origine de cette anomalie de développement en la mettant sous la dépendance de l'insuffisance hypophysaire présentée par cette malade.

Il nous reste à interpréter en dernier lieu le phénomène de la polydactylie dans notre cas.

Les modalités distributives de la polydactylie en général sont très intéressantes : plusieurs essais d'interprétation ont été faits ici même par Costantini (1) et Fumarola.

A priori, il est permis de retenir que la polydactylie peut avoir des origines multiples : Blanc a distingué dans la polydactylie plusieurs catégories et place la *polydactylie atavique produite par des influences ancestrales au premier plan*, tandis qu'après il parle d'une *polydactylie tératologique* et d'une *polydactylie hétérogène*, mais quelle est la valeur d'interprétation qu'il faut donner à ces termes ? Ainsi que le fait remarquer Costantini, nous devons mettre au premier plan l'origine pathologique que doivent avoir certaines anomalies congénitales : c'est l'ancienne conception pathologique attribuée par Virchow aux états tératologiques, et sans vouloir être par trop schématique, il est permis d'affirmer à l'heure actuelle sur la question de la polydactylie, de même que pour l'interprétation de l'hyperdactylie radiale, que la conception atavique de cette anomalie est la plus difficile à être admise : bien qu'en réalité l'on puisse en montrer des exemples (Pl. VIII). Nous reproduisons ici la radiographie de deux mains d'un enfant âgé de 5 jours que nous avons étudié en 1907. Ce cas est absolument remarquable par la complète absence de l'individualité morphologique du 1er rayon digital et encore de la fonction d'opposition

cale, n° 18, 1913 ; *Contribution à l'étude de l'achondroplasie. Interprétation des variétés morphologiques basées sur l'ontogénèse.* Presse médicale 1913, n. 53.

(1) Costantini, *Considérations sur la valeur morphologique de la polydactylie.* Nouv. Iconographie de la Salpêtrière, 1911, p. 81.

du pouce. Il s'agit d'un exemple extrêmement rare de véritable triphalangie du pouce à caractère reversif selon la loi de Ledouble.

Pour ce qui a trait aux autres conceptions de la polydactylie, il est très probable que celle qui s'appuie sur l'action mécanique, compression ou autre, agissant sur le fœtus, doit être prise dans la plus grande considération. Comme le fait remarquer Apert, certaines malformations des doigts reconnaissent pour cause une compression intra-utérine quand les mains repliées au devant du thorax, ont comprimé la région pectorale (1). On voit alors coïncider des malformations des extrémités digitales avec un état atrophique de la peau et dans quelques cas encore avec dépression de la cage thoracique correspondant à la compression de la main. Une trentaine de cas de ce genre ont été réunis par Froriep, Bourques et Souques lui-même en a récemment rapporté de nouveaux exemples.

Les malformations congénitales des extrémités que l'on observe dans ces cas sont variables : dans la plupart des cas il s'agit d'ectrodactylie, parfois avec réduction des os de carpe et atrophie des os de l'avant-bras. Un auteur italien, Fumarola, a décrit un cas typique de ce genre, où il y avait au membre supérieur gauche absence du pouce (ectrodactylie absolue avec atrophie de l'avant-bras) et au thorax une légère atrophie congénitale de toute la moitié gauche. Cet auteur signale l'atrophie de la moitié gauche du thorax comme étant sans exemple dans la littérature médicale, mais, ainsi que nous l'avons montré plus haut, de tels cas sont nombreux : nous en avons étudié plusieurs exemples et nous les rapportons ici.

Mais l'observation de Fumarola a un intérêt tout à fait particulier sur lequel je dois insister. Dans son cas, en effet, tandis que de la main gauche il y avait ectrodactylie absolue du côté radial, au contraire à droite on relevait l'existence d'une macrodactylie du Ier rayon digital avec dédoublement de la dernière phalange de ce doigt. Or cette ébauche de polydactylie ou hyperdactylie radiale doit être considérée, ainsi qu'il a été démontré tout récemment par M. Dubreuil-Chambardel comme la première étape du dédoublement du Ier rayon digital (2).

Pour nous il s'agit donc ici d'un véritable exemple d'hyperdactylie compensatoire ; en d'autres termes, l'ectrodactylie d'un côté, en se produisant par une simple cause mécanique, aurait retenti sur la main opposée *par un trouble réflexe de l'acrométagénèse.*

Cette interprétation nous apparaît justifiée par l'observation personnelle de quelques cas analogues. Nous publions ici (Pl. VIII) un cas typique de dédoublement complet du premier rayon digital de la main

(1) Dubreuil-Chambardel, *Du développement du premier rayon digital.* La Gazette médicale du centre, 1913.

(2) Apert, *Maladies familiales et maladies congénitales.* Baillière et fils, Paris, 1907.





SYNDACTYLIE

(M. Bertolotti).

droite par cause mécanique dû à la compression intra-utérine de la main contre l'hémithorax droit. L'individu porteur de cette hyperdactylie radiale, ainsi que nous avons pu exactement le relever, *présentait une atrophie congénitale de la moitié droite du thorax*, parfaitement analogue à celle du sujet étudié par Fumarola.

Il se peut dans certains cas, au contraire, que la compression amniotique de la main contre le thorax, puisse donner lieu à une anomalie différente, soit à l'ectrodactylie, soit à la polydactylie, c'est-à-dire à une véritable syndactylie avec hypophalangie de plusieurs rayons digitaux.

Nous devons à l'obligeance de notre confrère le Dr Ponzio, radiologue de l'hôpital Mauriziano de Turin, de pouvoir en donner ici un exemple absolument démonstratif. Nous rapportons à cet effet la photographie du sujet en question, où il est aisé de vérifier l'hémiatrophie du thorax et d'autre part la main du même côté qui présente une syndactylie des 4 derniers rayons digitaux avec réduction des articles phalangiens des 4 doigts (Pl. IX).

Par cet aperçu rapide nous avons cherché à démontrer les modalités des influences mécaniques qui peuvent agir sur la production des certains troubles acrométagénétiques, et nous en avons apporté quelques exemples par opposition à la polydactylie de Marguerite, qui selon nous doit être interprétée d'une façon toute différente.

En étudiant de près les modalités de développement de la polydactylie chez notre malade, nous voyons par la radiographie qu'ici la polydactylie n'est nullement due à la juxtaposition d'un rayon digital nouveau, mais qu'au contraire elle tient à la bifurcation plus ou moins profonde d'un des rayons normaux.

Il faut donc admettre *a priori* que l'atavisme n'intervient pas dans la genèse de cette malformation. Au surplus il est utile de faire relever comment dans notre cas manquait complètement tout caractère héréditaire.

L'étude radiographique permet donc de constater qu'il s'agit d'un dédoublement du Ve rayon digital, mais d'autre part ce dédoublement a été irrégulier, c'est-à-dire tout à fait indépendant du phénomène classique de la *dactyloschysis*.

La schysto dactylie ou dactyloschysis, selon la plupart des anthropoloques, constitue un caractère de races chez quelques animaux (poulet domestique) et pourrait dans quelques cas avoir la signification d'une anomalie régressive (porc, cheval).

Lorsque se produit le phénomène de la *dactyloschysis*, la division du rayon métapodial procède avec une parfaite régularité de segmentation : quelquefois le dédoublement peut se limiter à la phalange unguéale, ou

s'étendre à la phalange intermédiaire, ou enfin frapper tout le système digital, toutefois rarement la schystodactylie intéresse le rayon métapodial. Selon quelques auteurs, alors que se produit le phénomène de la *dactyloschysis*, le rayon digital qui se trouve plus à l'externe en rapport à la direction axiale du membre, possède toujours le nombre majeur d'articles phalangiens (1) ; dans notre cas, au contraire, la polydactylie se présente avec certains caractères qui nous indiquent une perturbation et par conséquent une grande irrégularité dans la segmentation embryonnaire des cellules germinatives qui président à la formation des rayons métapodiaux.

En premier lieu nous constatons aux quatre membres une disposition différente pour le Ve rayon métapodial : en effet, tandis que la main gauche présente une disposition normale, au pied droit nous constatons le dédoublement des rayons digitaux sur un seul métatarsien, et à la main droite ce processus de bifurcation intéresse aussi le Ve métacarpien ; enfin la bifurcation du Ve rayon métapodial est très nette pour le pied gauche.

C'est encore le cas de faire observer que chez notre malade, au contraire de ce que l'on rencontre dans le phénomène de dactyloschysis, le rayon digital surnuméraire, c'est-à-dire le plus externe en rapport à l'axe du membre, présente un nombre des phalanges inférieur (main) ou égal (pied) au nombre des articles phalangiens du doigt placé du côté interne.

En résumé l'hypertrophie du Ve rayon métapodial, sa tendance à la bifurcation et le nombre irrégulier des articles phalangiens des doigts surnuméraires, sont des arguments *qui prouvent l'existence d'un processus d'acrogigantisme* que nous croyons produit par un mécanisme tératologique plus compliqué.

Nous donnons ici l'exemple d'un autre cas d'*acrogigantisme* localisé au Ve rayon métapodial du pied ; de tels exemples, bien que peu ou pas décrits jusqu'à présent, sont loin d'être rares ; ce qui est intéressant à considérer dans l'espèce, ce sont les troubles pituitaires fréquents qui accompagnent de tels processus ; en effet, l'examen radiologique du crâne *nous a montré une véritable dilatation de la selle turcique à caractères acromégaliques*.

Voici, d'autre part, un exemple extrêmement curieux d'*acrogigantisme* localisé aux trois rayons médiaux de la main chez un enfant de 21 mois *issu d'une mère mégalique*. Ce cas particulièrement intéressant pour la démonstration de notre thèse, vient d'être publié et documenté d'une façon

(1) R. Anthony, *Polydactylie chez les gallinacés*. Journal de l'anatomie et de la physiologie, 1899.



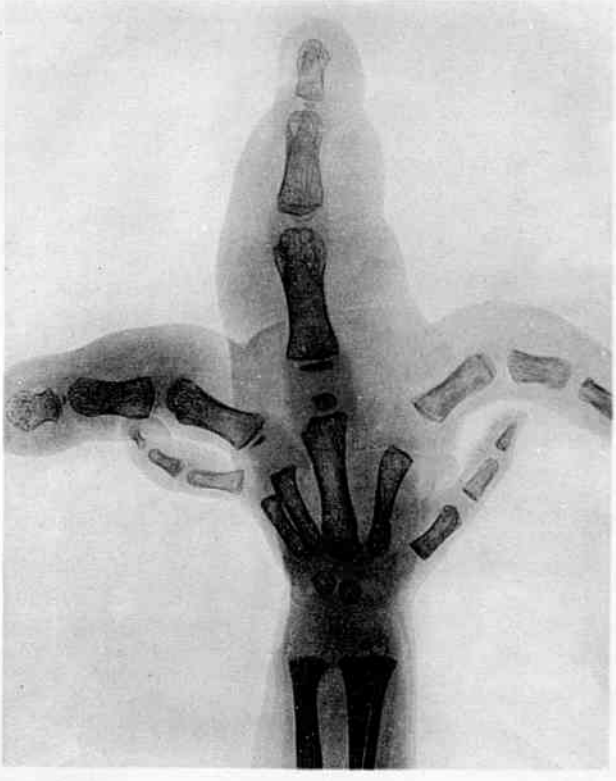

MACRODACTYLIE

En haut : Acrogigantisme et bifurcation du Vᵉ rayon métapodial
En bas : Macrodactylie chez un enfant issu de mère acromégalique.

(M. Bertolotti).

complète par M. le Prof. Allaria, titulaire de chaire de Pédiatrie à la Faculté de Turin (1). Nous considérons donc de tels documents comme des exemples remarquables *des influences que les altérations fonctionnelles du système endocrin maternel peuvent avoir sur le développement somatique du fœtus* : à des troubles de cette espèce on pourrait appliquer le nom de *dysendocrinie exogène*. Dans la radiographie intéressante que nous publions ici, l'on peut suivre le curieux comportement de l'ostéogénèse. Je tiens en effet à bien faire remarquer que les troubles ostéogénétiques ici sont tellement profonds, qu'ils ont retenti encore sur l'époque de comparution des noyaux d'ossification complémentaires qui sont très précoces, tandis qu'ils ne sont pas encore apparus aux rayons normaux.

Il nous paraît donc logique d'établir un lien entre les altérations acrométagénétiques et certains troubles hypophysaires. Dans le cas illustré dans le présent travail, ces liens nous paraissent absolument probants ; nous n'hésiterons donc pas à mettre en rapport la polydactylie particulière de cette malade avec l'existence d'un syndrome d'insuffisance pituitaire dû à un tératome de la tige hyphophysaire, c'est-à-dire à la présence d'une tumeur qui s'est développée dans une époque primordiale de l'ontogénèse.

En conclusion nous admettons une origine nettement pathologique pour cette polydactylie et plus proprement pour sa dépendance dans certains cas consécutifs à des altérations hypophysaires survenues dans la période du développement embryonnaire.

Il convient de rappeler ici, à propos de cette question du mécanisme pathogénique de certaines anomalies congénitales, que Fumarola (1), sans toutefois apporter aucun fait probant à l'appui de ses hypothèses, avait déjà avancé l'idée que dans certains cas de malformations congénitales l'on puisse penser à une origine hypophysaire.

Fumarola théoriquement s'était basé sur les travaux de Babès (2) qui, ayant rencontré fréquemment, dans certains cas de polydactylie symétriques des membres, la présence des lésions inflammatoires traumatiques du sphénoïde, avait supposé l'existence d'un centre trophique hypothétique placé à la base du crâne dans une région où les altérations survenues pendant la période fœtale pouvaient donner lieu à une transformation

(1) G. B. Allaria, *Iperevolutismo parziale congenito in un bambino di madre acromegalica*. Rivista di Clinica Pediatrica, n° 8, 1913.

(1) G. Fumarola, *Contribution à l'étude des difformités congénitales associées des mains*. Nouvelle Iconographie de la Salpêtrière, 1911, p. 329.

(2) Babès, *Anomalies congénitales de la tête déterminant une transformation symétrique des quatre extrémités*. Académie des sciences, 18 février 1904, t. 138, p. 174 ; Bulletin de la Section scientifique de l'Académie roumaine, ass. I, p. 240-247, 10 mars 1913.

anormale des membres et particulièrement à des troubles de l'acrométagénèse.

A peu près à des conclusions identiques vient d'arriver Apert qui, sous le nom d'acrocéphalo-syndactylie, a décrit (1) un type tératologique compatible avec une survie extra-utérine et bien caractérisé par la coexistence d'une déformation particulière du crâne et par une syndactylie spéciale et symétrique des quatre extrémités. Sur deux autopsies exécutées dans des cas analogues (Wheaton), on a rencontré un arrêt de développement de la base du crâne et la fusion du basio-occipital avec le sphénoïde. Dans ces cas Apert admet actuellement avec Babès qu'il doit y exister en réalité une relation trophique entre la base du cerveau et le développement des extrémités des membres (2). Ce qui nous a frappé le plus dans l'étude de notre cas a été l'analogie frappante que présente la polydactylie chez Marguerite avec les deux cas de Rozabal (3). Il est difficile d'admettre ici le fait d'une simple coïncidence ; d'autre part, en remontant un peu loin dans la littérature médicale, on peut retrouver des exemples qui montrent d'une façon impressionnante l'existence des rapports insoupçonnés jusqu'à présent entre la polydactylie et les altérations des glandes vasculaires. Je rappellerai ici le travail remarquable d'un grand anatomiste italien, Calori (4), qui a décrit trois cas de polydactylie chez lesquels à l'autopsie il avait rencontré une particulière malformation du foie identique chez tous les trois et consistant dans une excessive subdivision lobulaire de cet organe.

*
* *

Bien que partiellement éclaircis par des aperçus nouveaux, de tels problèmes restent et resteront encore forcément obscurs jusqu'à ce que l'on puisse déterminer la cause primaire qui doit agir sur les os de la base du crâne et particulièrement sur le sphénoïde en provoquant la *synostose précoce pathologique de l'os tribasilaire.*

Nous faisons ici cette remarque à savoir que la synostose pathologique du basis-post-sphénoïde se rencontre dans presque toutes les dystrophies systématisées du squelette : ainsi il en est dans l'achondroplasie, dans la dysostose cléido-crânienne, dans la dysplasie périostale, dans l'oxycéphalie, dans le crétinisme congénital et quelquefois encore, bien qu'il puisse

(1) Apert, *De l'acrocéphalo-syndactylie.* Soc. méd. des hôpitaux de Paris, 1910, p. 1310.

(2) Dans son *Traité des maladies congénitales et familiales* (1907, Baillière, Paris), Apert n'admet pas encore la théorie de Babès, pour expliquer son syndrome d'acrocéphalo-syndactylie ; il admet plutôt des altérations mécaniques de l'amnios.

(3) Rozabal-Farnès, *loc. cit.*

(4) L. Calori, *loc. cit.*

paraître paradoxal, dans l'hydrocéphalie congénitale (1). A côté de ces faits, plaçons à présent cette notion de la synostose tribasilaire concomitante dans certaines anomalies tératologiques de quatre membres. Un rapport de cause à effet entre ces données disparates doit pourtant exister: et si nous admettons par exemple l'influence directe primordiale de la glande hypophysaire sur la morphologie normale des os, on peut comprendre comment cette glande et encore ses parties accessoires qui occupent le canal crânio-pharyngien, puisse venir altérée dans la synostose pathologique fœtale de l'os tribasilaire.

Toutefois comme nous l'avons déjà observé, nous ne sommes pas beaucoup plus avancés en dernière analyse, puisque le problème plus important, c'est-à-dire la cause primordiale qui conduit à la synostose pathologique des os de la base du crâne dans la période fœtale, nous échappe encore complètement.

(1) Des recherches anatomo-radiologiques que nous suivons depuis quelque temps nous permettent d'affirmer que dans l'hydrocéphalie congénitale à la diastase des os de la calotte peut correspondre la synostose des os basilaires.

TRAVAIL DE L'AMBULATOIRE NEUROPATHOLOGIQUE DE ROME
dirigé par MM. les Professeurs G. Mingazzini et A. Giannelli

SUR LE SPASME A BASCULE DE L'ORBICULAIRE DES PAUPIÈRES

PAR

Antonio MENDICINI et **Gustavo ARTOM**
Privat-Docent à l'Université de Rome — Assistant à la clinique Neuropathologique

Le spasme facial, dont la pathogénie est multiforme, peut dans certains cas avoir une origine franchement psychique. L'intérêt des cliniciens est sans doute de trouver des signes qui aident à distinguer les cas fonctionnels de ceux où le spasme est le résultat d'une irritation primitive ou réflexe du neurone central ou périphérique de la septième paire. Ayant observé chez un malade atteint de blépharospasme hystérique un signe qui, selon nous, sera peut-être utile dans cette distinction, nous en faisons l'objet de cette étude clinique.

Observation.

Joseph B..., âgé de 12 ans, écolier. Le père mourut probablement à la suite d'un anévrisme de l'aorte. La mère est vivante et saine. Un frère est névropathe ; quatre frères sont morts en bas âge pour des causes inconnues. Au mois d'avril 1913, le dit Joseph B... fut frappé par une balle élastique à l'œil droit par un de ses camarades pendant qu'il jouait dans la cour. Le professeur Scellingo, qui le visita aussitôt, lui trouva une contusion au bulbe droit, à la suite de laquelle se développa un œdème périorbitaire et des paupières. Ces phénomènes se dissipèrent en quinze jours environ. Ce fut, en effet, après cette période que le malade recourut à nous afin qu'on le guérît d'autres désordres dont l'œil droit était encore affligé.

Etat actuel (21 mai 1913). — Individu de constitution squelettique régulière, en de mauvaises conditions de nutrition. De taille plutôt petite il paraît moins âgé qu'il est. Crâne oxycéphale. Légère asymétrie faciale (la moitié gauche de la face semble moins développée que la droite). On remarque une contracture accentuée de la paupière droite, qui ferme complètement l'œil du même côté. Contemporainement on remarque que le sourcil de ce côté est baissé. A gauche, l'œil est découvert, mais la paupière est aussi en contraction, quoique beaucoup moins qu'à droite. Le sourcil du même côté est un petit peu soulevé. On remarque de légères contractions fibrillaires à la paupière droite et quelquefois aussi, mais plus rarement, à gauche. De plus on remarque





SPASME A BASCULE
DE L'ORBICULAIRE DES PAUPIÈRES
(A. Mendicini et G. Antoni)

que le spasme à droite et à gauche ne garde pas toujours la même intensité ; par moments, il augmente ou il diminue ainsi que les contractions fibrillaires elles-mêmes. Le malade affirme d'être dans l'impossibilité d'ouvrir, si peu soit-il, l'œil droit et d'ouvrir davantage le gauche. En vainquant une légère résistance, on réussit à lui ouvrir les paupières de l'œil droit. Ce mouvement provoque alors la fermeture complète et spontanée de l'œil gauche. Si l'observateur lâche les paupières de l'œil droit, celui-ci se ferme de nouveau pendant que le gauche s'ouvre. Si on ferme au malade l'œil gauche, le droit reste également fermé. En lui ouvrant les paupières de l'œil droit et en mettant à découvert le bulbe, on remarque que celui-ci tourne en haut en se dirigeant tantôt du côté externe, tantôt du côté interne (Pl. XI).

En ouvrant au malade les paupières des deux yeux, on remarque une légère agitation des bulbes oculaires, lesquels se remuent tantôt d'un côté, tantôt de l'autre.

En invitant le patient à exécuter des mouvements avec les yeux, on observe qu'ils se comportent normalement dans la vision monoculaire et binoculaire. Le pli naso-labial droit est plus évident que le gauche et la commissure labiale droite est tirée un petit peu en haut et en dehors. Dans l'acte de montrer les dents, on remarque que le pli naso-labial s'accentue davantage et la lèvre supérieure laisse à droite l'arcade dentaire à découvert un peu plus qu'à gauche. L'angle labial droit est tiré plus en haut et en dehors que le gauche. Il n'existe aucune différence entre les deux moitiés de la face lorsque le malade gonfle les joues ou fait l'acte de siffler. La contraction des peauciers est très bonne et égale des deux côtés. La langue est mobile dans tous les sens, elle n'est pas déviée. Le voile du palais est mobile, symétrique dans ses deux moitiés ; la luette est verticale. Les mouvements actifs et passifs des membres supérieurs et inférieurs et du tronc sont normaux. Les réflexes tendineux (olécraniens, rotuliens, achilléens) et osseux (radiaux) sont normaux et égaux des deux côtés du corps. Les réflexes plantaires sont en flexion. Les réflexes abdominaux, crémastériens, le pharyngien, les réflexes conjonctivaux et du nez sont conservés. Les pupilles sont égales et réagissent bien à la lumière, à l'accommodation et à la convergence. Le réflexe consensuel est conservé. Les sensibilités superficielles (tactile, thermique et à la douleur) sont normales, de même que les sensibilités profondes (attitudes segmentaires, sens stéréognostique et vibratoire).

Examen électrique. — Tronc du facial droit et de ses branches excitables au courant faradique et galvanique, comme le gauche, sans altérations ni qualitatives, ni quantitatives. De même, l'excitation directe des muscles dépendant du nerf facial ne fait pas remarquer des altérations ou des différences entre les deux côtés.

Odorat, ouïe et goût normaux ; vue : œil gauche, acuité visuelle = 1. Champ visuel normal, pas de dyschromatopsie. Œil droit : le malade dit de ne voir que la lumière et les ténèbres ; cependant, en lui montrant de la laine colorée, il en dit exactement la couleur, excepté la laine bleue qu'il dit noire. En lui montrant deux étoffes, l'une bleue et l'autre noire, le malade dit qu'elles sont

toutes les deux noires, mais plus foncée celle qui l'est réellement. En bandant l'œil gauche au malade et en l'invitant à marcher dans la chambre, il avance sans heurter le moindre obstacle ; au contraire il les évite tous avec précaution.

On ne réussit pas à mesurer le champ visuel de l'œil droit. Le fond de l'œil est normal des deux côtés.

L'examen des organes internes est complètement négatif.

Nous avons formulé le diagnostic de spasme tonique de nature hystérique de l'orbiculaire pour des raisons que nous dirons ensuite.

Nous avons soumis le malade à un traitement électrique consistant en des applications faradiques un peu douloureuses à la région périorbitaire.

Le malade eut une rapide amélioration et ne guérit qu'après trois ou quatre séances faites tous les deux jours, lorsqu'on lui imposa de ne plus porter la bande.

Il s'agit donc d'un cas d'amaurose monoculaire droite presque complète, associée à un spasme intense, tonique de l'orbiculaire des paupières du même côté et à un léger spasme tonique de l'orbiculaire du côté opposé. Quelques autres muscles, innervés par le facial, sont intéressés par le spasme à un degré minime. Tout cela s'est produit à la suite d'un traumatisme qui a frappé le bulbe oculaire droit. La première question qui devait être posée, est la suivante : s'agissait-il d'une lésion organique ou d'une affection en partie organique et en partie fonctionnelle ? ou enfin d'une affection entièrement fonctionnelle ? Distinguons avant tout les deux catégories de troubles : l'amaurose droite, des phénomènes irritatifs de la part de l'orbiculaire des paupières.

L'amaurose droite était-elle organique ou hystérique ? L'examen ophtalmoscopique avait démontré que les milieux dioptriques et le fond de l'œil étaient normaux. Cela n'était pas suffisant pour exclure une lésion organique. Parfois, en effet, on peut avoir des altérations qui ne sont pas accessibles à l'examen ophtalmoscopique le plus minutieux. Ainsi, par exemple, à la suite d'un traumatisme du bulbe oculaire, des hémorragies peuvent se produire dans le tronc même du nerf optique, suivies par une amaurose soudaine. Mais dans notre cas, la perte de la vision était accompagnée par certains caractères qui excluent toute lésion organique. Nous avons vu que le malade, quoiqu'il présentât une légère dyschromatopsie pour le bleu, pouvait distinguer les couleurs, bien qu'il ne pût indiquer la forme des objets, chose qu'on ne rencontre pas dans les cas organiques. En outre, la démarche du malade, quand on lui fermait l'œil sain, était typique pour l'amaurose hystérique. Le fait que le patient, à la suite d'un traitement psychothérapique, est guéri en peu de jours, prouve que notre conclusion était exacte.

Occupons-nous maintenant du spasme de l'orbiculaire. Comme on peut voir d'après la planche, l'aspect du malade était semblable à celui

d'un sujet normal qui ferme volontairement un œil. En effet, lorsqu'un sujet normal fait ce mouvement, il soulève plus ou moins légèrement la commissure labiale du même côté, pendant que l'autre œil se ferme aussi un tout petit peu. En plus, chez le patient, le muscle sourcilier se contractait et le sourcil se baissait du côté malade, en même temps qu'il était plus soulevé du côté sain par une légère contracture du muscle frontal. Or, cela n'arrive pas dans les spasmes toniques qui viennent à la suite d'une lésion organique irritative du trijumeau. En pareil cas, l'autre œil ne participe au spasme en aucune façon et le sourcil, au lieu de se baisser, se relève. Ce signe a été trouvé par M. Babinski et indiqué par lui comme un symptôme différentiel entre le spasme et le tic. Selon nous, un autre signe a une valeur remarquable pour le caractère fonctionnel du spasme en question. Nous faisons allusion au spasme à bascule, phénomène qui, d'après ce que nous savons, n'a pas encore été décrit et qui doit être distingué complètement de la ptose à bascule de Pacetti. Dans le signe de Pacetti, la fermeture de l'œil sain peut déterminer l'ouverture de l'œil fermé par la ptose palpébrale, c'est-à-dire que les releveurs des paupières, innervés par l'oculomoteur commun, sont mis alternativement en action. Au contraire, dans notre cas, le phénomène se produit dans le domaine du facial. On trouve le phénomène de la ptose à bascule dans les cas de lésion organique, tandis qu'on rencontre très probablement notre signe, c'est-à-dire le spasme à bascule, seulement dans les cas fonctionnels. Il est vrai que, jusqu'à présent, nous n'avons pu examiner un nombre suffisant de cas nous autorisant à formuler un principe absolu. Les quelques observations faites par nous, nous permettent seulement de faire une hypothèse. En revanche nous avons étendu nos recherches aux normaux, en en examinant un grand nombre. Or, si on invite un sujet sain à fermer un œil et à s'opposer à la tentative d'ouvrir les paupières de l'œil fermé, on observe que, lorsque nous réussissons à vaincre la résistance opposée par l'individu, l'autre œil se ferme. L'œil ne se ferme pas à cause de l'abaissement de la paupière supérieure, mais par une vraie contracture de l'orbiculaire. Ce fait est démontré par la disparition des rides en correspondance de la moitié homolatérale du front, par la formation des rides sur les paupières et par l'abaissement du sourcil.

Il existe donc chez les normaux un spasme à bascule involontaire ; nous disons involontaire parce que la fermeture de l'œil ouvert ne dépend pas de la volonté du sujet et en aucune façon il peut l'empêcher. Nous avons donc pu trouver chez le patient qui nous occupe un phénomène qui a son pareil chez l'individu normal. On pourrait nous objecter que chez le malade en question il ne s'agit pas de la fermeture de l'œil par spasme de l'orbiculaire, mais au contraire d'une ptose de la paupière supérieure.

Par exemple, on pourrait penser à la possibilité d'une ptose hystérique de la paupière supérieure, qui se produirait à gauche au même moment où l'observateur réussit à écarter les paupières de droite.

En effet, beaucoup de discussions et de divergences ont encore lieu parmi les auteurs à propos de la ptose hystérique de la paupière supérieure. Il nous suffit de rappeler que les deux releveurs des paupières supérieures sont synergiques et que Schmidt Kimpler parle de la possibilité que certains individus souffrant des yeux, et même quelques normaux, ont de baisser la paupière supérieure d'un côté en relâchant le tonus du releveur.

Il y a quelques auteurs, entr'autres Wildbrand et Saenger, qui distinguent deux espèces de ptose hystérique : la ptose hystérique flasque et la ptose hystérique spastique (pseudo-paralytique de Charcot). La plupart des auteurs, au contraire, parmi lesquels Charcot et Parinaud, Gowers et Ormerod, admettent seulement cette dernière variété. L'existence de la première variété est très douteuse, sa pathogénie en est incertaine et, comme ses partisans mêmes l'avouent, elle est très rare. En attendant, selon Wildbrand et Saenger, elle est toujours accompagnée par un spasme ou par une paralysie des muscles intrinsèques ou extrinsèques des yeux.

Ces faits faisaient défaut chez notre malade, tandis que les caractères de la ptose pseudo-paralytique donnés par Charcot étaient bien visibles.

Ces caractères sont : l'abaissement du sourcil et l'aplatissement de sa courbe ; l'aplanissement des rides du muscle frontal ; l'apparition de rides sur la peau des paupières, tandis que la fente palpébrale acquiert la forme d'un s italique couché ($\int$) et le bord libre de la paupière inférieure apparaît plus rectiligne et plus élevé que le contro-latéral. Gowers a ajouté que lorsqu'on écarte les paupières, on sent de la résistance.

A ce sujet, il est bien d'observer que malheureusement nos photographies ne sont pas suffisamment claires et ne montrent pas tous les faits que nous avons pu vérifier chez notre malade. Toutefois on peut assez bien y voir l'aplatissement et l'abaissement du sourcil gauche pendant que le patient fermait l'œil. Mais en ce moment-là nous avons pu constater encore l'aplanissement de la moitié droite du muscle frontal et l'apparition de rides en correspondance des paupières et de la région péripalpébrale. Ces faits nous démontrent que dans notre cas il s'agissait d'un vrai spasme de l'orbiculaire gauche. Nous pouvons affirmer cela, même n'ayant pu nous servir du signe suggéré par Gowers, c'est-à-dire de la résistance que l'on sent en écartant les paupières de l'œil atteint de pseudoptose, étant donné les conditions dans lesquelles le phénomène se produisait.

De même que chez les normaux notre malade présentait donc un spasme à bascule involontaire de l'orbiculaire des paupières. De tels faits ne peuvent pas être expliqués qu'en les considérant comme phénomènes d'association (syncynésies). Et maintenant nous allons parler de la physiologie du phénomène en question.

Par syncynésie on entend la réaction motrice de certains muscles qui se manifeste au moment même où l'innervation volontaire détermine un mouvement donné sur d'autres muscles plus ou moins éloignés des premiers. Dans certains cas, par exemple, assez fréquents chez les hémiplégiques, il arrive que les contractions musculaires se produisent dans les muscles normaux du côté sain, pendant les tentatives énergiques, mais infructueuses, que le malade fait pour contracter les muscles homonymes du côté paralysé. Dans ce cas, il ne s'agit pas de mouvements associés, puisque nous n'avons pas le mouvement voulu, le mouvement du groupe musculaire du côté opposé intervenant à sa place (Negro).

Il s'agit alors (Senator), de *mouvements* de *substitution*, qui sont par conséquent l'équivalent pathologique des syncynésies. Les syncynésies à la face sont nombreuses, et la raison en est claire, étant donné l'importance physiologique du nerf facial pour la mimique, qui en somme n'est qu'un ensemble de syncynésies. Or, ces mouvements associés dans le champ d'innervation du facial, peuvent être divisés en deux catégories :

A. — Mouvements associés qui se produisent entre des muscles innervés par le facial et des muscles dans la dépendance d'autres nerfs.

B. — Mouvements associés, qui se produisent dans le champ d'innervation du facial.

A la première catégorie appartiennent les syncynésies physiologiques qui ont lieu entre le releveur de la paupière, le droit supérieur, le petit oblique de l'œil et le frontal pendant l'élévation de l'œil, mouvement auquel la paupière inférieure participe aussi un petit peu. Il en est de même pour la rotation des bulbes en haut et en dehors ou en haut et en dedans, syncynésies qui se produisent au moment de fermer les yeux. Dans la paralysie faciale périphérique les deux phénomènes sont exagérés : le premier prend alors le nom de phénomène bulbo-palpébral hypercynétique de Negro, le deuxième de phénomène de Bell. Dans la même catégorie il faut ranger les mouvements de la paupière supérieure qui s'accompagnent avec l'ouverture de la bouche et les mouvements de la mastication, rarement observés chez les sujets normaux, ainsi que la fermeture de l'œil quand on bâille.

M. Oppenheim, dans un cas de paralysie faciale périphérique, a observé des contractions qui faisaient dévier à gauche la mâchoire inférieure chaque fois que le malade (affecté aussi de blépharospasme bilatéral) clignait

des paupières de l'œil gauche. Jolly a remarqué dans la diplégie faciale des contractions des muscles zigomatiques parétiques pendant la fermeture des mâchoires.

Mais, dans notre cas, les syncynésies de la deuxième catégorie, c'est-à-dire les mouvements associés dans le champ d'innervation du facial, nous intéressent davantage. Nous avons déjà chez les normaux nombre de syncynésies à la face, par exemple : celles qui se produisent entre l'orbiculaire des paupières, le sourcilier, le frontal et les autres muscles du visage, si importantes pour la mimique, et celles entre le mouvement de clignement des yeux et les dilatateurs des narines. Dans la paralysie faciale périphérique on a souvent observé que lorsque le malade ferme les yeux, se produit non seulement la contraction de l'orbiculaire des paupières, mais aussi celle du zigomatique du côté paralysé, de sorte qu'il en résulte une déviation de la commissure buccale. Le même fait a été observé dans la fermeture réflexe des yeux.

Les syncynésies entre les deux orbiculaires des paupières sont très étroites. Un premier fait bien connu c'est qu'un grand nombre de sujets normaux ne peuvent pas fermer isolément les yeux. Ce phénomène a été interprété par Langendorff dans le sens que les deux yeux, étant rapprochés l'un de l'autre, ont en commun ce que l'auteur appelle champ de danger (Gefahrfeld). Le danger qui menace l'un menace aussi l'autre, de sorte qu'il est nécessaire que les deux yeux se ferment ensemble.

Onanoff aurait trouvé que, chez les individus dont un œil ne peut se fermer séparément, il y a en général un trouble de l'autre œil dont la fermeture est possible (astigmatisme, diminution de l'acuité visuelle).

L'œil sain ne se fermerait pas, parce qu'il devrait faire bonne garde pour apercevoir les dangers.

De même le réflexe de clignement de l'œil est bilatéral, car il se produit en même temps dans les deux yeux.

Quelques auteurs expliquent ce fait en admettant que quelques fibres du facial du côté atteint sont conservées, tandis que d'autres pensent que l'orbiculaire est en connexion avec les deux moitiés du cerveau. A vrai dire, M. Oppenheim soutient que ce réflexe, dans les cas de paralysie faciale périphérique, est aboli du côté paralysé ; mais Wildbrand et Saenger nous font observer qu'il y a toujours un certain degré de réflexe consensuel. Ils ont trouvé cela même dans des cas de section complète du nerf facial, c'est pourquoi ils supposent que, au moment où l'orbiculaire du côté sain se contracte, il se produit un relâchement bilatéral rapide du releveur antagoniste. Dans la paralysie faciale d'origine centrale, il y a le signe de Revilliod qui consiste en ceci : le patient peut fermer les deux yeux ensemble, ou bien celui du côté sain, en laissant l'œil ouvert du côté paralysé, mais il ne peut pas faire l'inverse.

Pétrina, Senator, Hoffmann et Bergonié ont observé, dans quelques cas de paralysie périphérique, qu'en excitant le facial du côté sain, avec le courant électrique, on obtenait la contraction des muscles du côté opposé. Plus rarement on a constaté l'inverse.

M. Oppenheim a observé, chez les personnes qui ont été frappées de paralysie faciale en bas âge, que les muscles voisins de la ligne médiane peuvent se contracter quand on excite ceux de la moitié saine du visage. A ce propos, Bernhardt a fait remarquer que les muscles du menton des deux côtés se croisent entr'eux. Il pense que c'est justement à cause de cet entre-croisement des fibres musculaires qu'il suffit d'exciter celles d'un côté ou leur nerf, pour qu'elles se contractent toutes ensemble. Valobra a donné la même explication aux cas de paralysie faciale périphérique avec réaction contro-latérale.

M. Oppenheim, au contraire, croit qu'il s'agit d'innervation contro-latérale du facial sain, ce qui nous paraît d'autant plus probable étant donné que la réaction électrique contro-latérale a été trouvée dans des cas de lésions protubérantielles.

En effet, en admettant que le noyau protubérantiel du facial donne des fibres homo-latérales et contro-latérales, il est facile de comprendre que l'excitation électrique du nerf sain peut se communiquer aux fibres contro-latérales du côté atteint, dans les cas de lésions unilatérales du noyau du facial. Ces fibres, au contraire, sont détruites en cas de lésion du tronc nerveux où les fibres homo-latérales et contro-latérales sont mêlées ensemble.

A notre avis donc, d'après les arguments que nous venons d'exposer, c'est seulement en admettant la bilatéralité d'innervation des muscles dépendant du facial, qu'on réussit à bien expliquer toutes les syncynésies variées et complexes auxquelles ces muscles prennent part. Cette idée est admise, au reste, par beaucoup de neurologistes, bien qu'ils ne soient pas d'accord sur la façon précise de ces entre-croisements. Pendant que les recherches de Hoche nous engageraient à penser qu'une petite partie des fibres de la voie centrale du facial aillent aussi au noyau du même côté, d'autre part les études de Bechterew, Obersteiner, Flatau, Wyrubow, Bary, Lugaro, Cajal et Marinesco nous portent à croire que dans la racine du facial d'un côté, existent aussi des fibres qui dérivent du noyau du côté opposé. Cependant, cette opinion n'a pas été acceptée par Bergmann, Klyatschklin, Van Gehuchten. Exner et Paneth ont démontré sur le lapin la bilatéralité d'innervation du nerf facial. Enfin, il est bon de rappeler que de telles connexions périphériques, pourraient aussi se faire à l'aide de l'entre-croisement des terminaisons des deux nerfs faciaux dans les muscles. Mais si cela est vraisemblable pour les muscles placés près de

la ligne médiane qui entre-croisent (Bernhardt) leurs fibres, il est moins probable que ce fait se vérifie pour les orbiculaires où ces entrecroisements n'existent pas. Au reste, il est très discutable que les recherches physiologiques d'Exner et Paneth puissent être appliquées à l'homme. La question est encore compliquée par l'incertitude de nos connaissances sur l'origine réelle du facial supérieur. En tout cas, si la question anatomique n'est pas résolue, la question physiologique et clinique ne donne pas lieu à discussion. En admettant donc la double innervation de chaque orbiculaire des paupières, le mécanisme du spasme à bascule apparaît clair. C'est l'impulsion motrice volontaire qui trouve de la part de l'observateur un obstacle à parcourir la voie directe, et par conséquent elle prend la voie contro-latérale et fait contracter l'orbiculaire en repos de l'autre côté. Il est vraisemblable que ce phénomène ne se vérifie pas dans le blépharospasme organique, dû à une irritation du neurone périphérique et exceptionnellement du neurone central du facial. Car justement, dans ces cas, la cause irritative étant presque toujours unilatérale, l'autre orbiculaire n'est probablement jamais intéressé.

BIBLIOGRAPHIE

Bergonié. — *Réactions anormales etc. Réunion biologique de Bordeaux*, 7, VII, 1903. Comptes rendus de la Société de Biologie de Paris, 1903 p. 392.

Charcot. — Archives de neurologie, 1891, Vol. XXI, n° 63.

Débierre. — *Le cerveau et la moelle épinière avec applications physiologigues et médico-chirurgicales*. Paris, 1907.

Exner et Paneth. — Pfluger's Archiv., Bd. XI, p. 349.

Gowers. — *Manuale delle malattie del sistema nervoso*. Traduz italiana, Vol. II, Milano, 1895.

Negro. — Patologia e Clinica del sistema nervoso, Torino, 1913.

Oppenheim. — Lehrbuch der Nervenkrankheiten, VI Auflage. Berlin, 1913.

Ormerod. — *In Clifford Allbutt*. Trattato delle malattie del sistema nervoso. Capitolo isteria. Traduzione italiana. Vol. II. Torino, 1904.

Pacetti. — *Sulle paralisi funzionali dei muscoli oculari*. Policlinico Sezione medica, Vol III, fasc. III, 1896.

Parinaud. — *Spasmes et paralysies des muscles de l'œil*. Gaz. hebd. de méd., 1897, n°s 46 et 47.

Remak. — Berl. Gesell. f. Psych. und Nervenkrank. Krankenvorstellung Sitzung, 13, XII, 1908.

Van Gehuchten. — *Anatomie du système nerveux*. Louvain, 1906.

Valobra. — *Reazione elettrica nella paralisi periferica del VII*. Riv. Neuropat. Vol. II, n° 5, 1908. Annales d'Electrologie et de Biologie, fas. X, octobre 1908.

Wildbrand und Saenger. — Die Neurologie des Auges, Vol. I, Wiesbaden.

LA CIRRHOSE HÉPATIQUE AVEC ALTÉRATIONS DANS LES CENTRES NERVEUX ÉVOLUANT CHEZ DES SUJETS D'AGE MOYEN,

PAR

W. van WOERKOM

(de Rotterdam).

Nous pouvons distinguer, parmi les cas où la maladie nerveuse se manifeste chez des malades, atteints d'une cirrhose du foie, deux grands groupes. En premier lieu il y a des malades, chez qui les symptômes cérébraux s'annoncent d'une manière brutale, et la vie est terminée en peu de jours. Après une courte phase, caractérisée par un délire violent, parfois accompagné par des attaques épileptiformes, les patients deviennent somnolents et meurent en un coma profond. C'est cette symptomatologie triste qui, quoique très rarement, peut se développer dans la cirrhose hépatique ordinaire.

Ensuite il y a une grande série de cas, où la maladie nerveuse évolue, le plus souvent sous une forme chronique, chez de jeunes gens ; dans la plupart des cas la cirrhose hépatique ne s'était pas manifestée par l'ictère.

Cette dernière catégorie peut être subdivisée en deux groupes. Comme représentants de l'une rappelons les malades, décrits par Ormerod, par Homen et par Wilson. Tantôt c'étaient les symptômes psychiques, tantôt les signes somatiques qui ouvraient la scène. Les malades devenaient apathiques, puérils ; des hallucinations furent observées ; chez l'un des malades de Gowers l'intelligence serait restée intacte. Mais les signes physiques étaient plus caractéristiques. La raideur presque universelle de la musculature, les trémulations et les mouvements athétosiques, l'absence de parésies véritables et du phénomène de Babinski sont les points essentiels relatés. *Post mortem* : une cirrhose du foie, des altérations dans le cerveau, qui se limitent aux noyaux lenticulaires, l'écorce intacte, ou presqu'intacte.

En dernier lieu ce sont les cas, décrits par Fleischer (1) et par Völsch (2), qui nous occuperont. Il s'agissait de malades qui présentaient

(1) *Ueber eine der Pseudosklerose nahestehende Krankheit*. Deutsch. Zeitschr. f. Nervenheilk., 1912.

(2) *Beitrag zur Lehre von der Pseudosklerose*. Deutsch. Zeitschr. f. Nervenheilk., 1911.

pendant la vie des trémulations très fortes, occupant le corps entier, s'exagérant pendant les mouvements et les émotions. En outre des altérations d'ordre psychique furent mentionnées : changements de caractère, irritabilité, parfois puérilité, diminution des facultés intellectuelles, etc.. *Post mortem* une cirrhose hépatique et un dépôt d'un pigment brun foncé dans les tissus. La symptomatologie avait une grande ressemblance aux cas décrits par Westphal et Strümpell sous le nom de pseudo-sclérose. Cette dernière a été l'objet d'investigations récentes de la part de von Hoësslin et Alzheimer (1) et de A. Westphal (2), qui avaient l'occasion d'examiner leurs cas anatomiquement. Comme dans les cas anciens leurs malades se caractérisaient par les parésies spasmodiques, les trémulations, la lenteur des mouvements, les troubles de la parole d'une part, l'irritabilité et la diminution de l'intelligence de l'autre ; le malade de A. Westphal était très somnolent. L'autopsie montra dans les deux cas l'existence d'une cirrhose hépatique. L'examen des centres nerveux ne révélait pas d'altérations macroscopiques, ou presque pas ; par contre on constatait un aspect microscopique tout à fait particulier, dont une courte description va suivre : Pas d'infiltrations inflammatoires. Les noyaux des cellules névrogliques avaient en partie subi de grosses altérations, ils étaient deux ou trois fois plus grands que le type ordinaire, pauvres en chromatine et souvent déformés. Outre ces noyaux, dont le protoplasma ne se colorait pas par le bleu de méthylène, il se trouvait dans le cas d'Alzheimer des cellules névrogliques gigantesques aux grands noyaux riches en chromatine. Les cellules nerveuses montraient parfois des altérations, quelques-unes avaient même disparu, mais la structure normale de l'écorce était presque partout bien conservée. Les ganglions centraux et les noyaux dentelés montraient les mêmes altérations que l'écorce, mais encore à un plus haut degré.

Ainsi le groupe des cas juvéniles se trouve subdivisé en : 1° les cas à caractère familial, que Wilson a rassemblés sous le nom de « *progressive lenticular degeneration* » et qui ont leur base anatomique en l'atrophie et les foyers de désintégration des corps striés ; 2° les cas, décrits sous le nom de pseudo-sclérose, qui dans leur aspect clinique offrent beaucoup de caractères communs avec les cas précédents et dont les altérations anatomiques sont également les plus prononcées dans les ganglions sous-corticaux.

Après cette courte récapitulation nous décrirons nos propres cas. Comme on le verra, on ne peut les classer dans aucun groupe. Pourtant

(1) Zeitschrift für die Ges. Neur., 1912, Bd.
(2) Archiv f. Psychiatrie, 1913.

il y a quelques traits, qui nous permettront de les rapprocher des cas juvéniles.

OBSERVATION I.

W...., 59 ans, ouvrier de port, entre le 26 novembre 1912 dans l'hôpital municipal de Rotterdam.

La famille nous communique que W... a joui d'une bonne santé jusqu'en septembre 1911. Excès alcooliques sont niés. Le malade est marié ; la femme est en bonne santé. Trois enfants vivants, deux sont morts (tuberculose ?), trois fausses couches.

La maladie actuelle date de septembre 1911. A ce moment l'ictère se déclare, les membres inférieurs, le scrotum et le ventre sont gonflés. En outre il est très somnolent. Il sait très bien où il est, mais tout ce qui se passe alentour lui fait très peu d'impression. Ainsi un jour son médecin vient le visiter ; après un quart d'heure la visite est tout à fait oubliée. Le malade est tourmenté d'une soif insatiable.

En novembre la somnolence augmente tellement, qu'il dort presque tout le jour. Quand on le met sur les pieds, il se tient tout à fait raide, il marche à petits pas. Assis à la table les mains sont secouées par de fortes trémulations s'exagérant pendant les mouvements actifs. Parfois la somnolence est entrecoupée par des crises d'irritabilité extrême, pendant lesquelles il couvre son entourage d'injures.

En janvier 1912, il contracte un érysipèle. Après cette maladie intercurrente la somnolence aurait été moins profonde pendant quelques semaines. Ensuite il retombe en son ancien état. Parfois il se met à raconter quelque chose, mais après les premiers mots il s'arrête, parce qu'il a oublié le sujet dont il voulait causer. En voulant fumer une pipe il lui arrive qu'il met l'allumette dans la bouche au lieu de la pipe. Quand le malade ne dort pas, il est parfois très agité. Il crie, jure, veut quitter le lit, demande tout le temps à boire.

Les forces diminuent beaucoup. En marchant il doit être soutenu. Il lui est presque impossible de prendre sa nourriture lui-même à cause de ses tremblements.

Le 26 novembre 1912, j'eus l'occasion d'observer le malade moi-même.

Pendant l'examen le malade est en profonde somnolence, c'est à peine s'il ouvre les yeux de temps en temps. L'attitude est tout à fait passive. La respiration est régulière, profonde. Le pouls est régulier. La palpation du ventre nous apprend que le foie est agrandi et très dur ; la rate est également tuméfiée. Des œdèmes ne sont constatés nulle part.

La peau et les muqueuses sont subictériques.

L'urine ne contient ni albumine ni sucre.

La percussion du crâne n'est pas douloureuse.

En repos la figure est atonique, sans expression, mais les excitations douloureuses sont suivies de contractions musculaires symétriques, qui se maintiennent pendant quelque temps. La langue n'est pas atrophiée. En mettant un biscuit dans sa bouche il se met à mâcher lentement, après il avale la

bouchée. En excitant le malade par la voix et en tenant une forte lumière devant lui, que nous déplaçons, nous voyons que le malade la suit des yeux. Les pupilles sont également étroites des deux côtés ; la réaction à la lumière est bonne. Pas d'altérations *in fundo*.

Les réflexes abdominaux ne sont pas provoqués, les crémastériens sont présents. Aux membres, pas de paralysies véritables constatées, mais par la somnolence du malade l'examen doit être très élémentaire. Après les excitations douloureuses les membres sont bien retirés. Les mouvements passifs ne se heurtent pas à une résistance augmentée. Les réflexes plantaires ont le type normal. Les réflexes patellaires sont présents, pas très vifs. Les trémulations ne sont pas observées.

Comme on le comprend facilement l'examen de l'état psychique se heurte à des difficultés encore plus grandes. Il faut secouer le malade violemment et crier à haute voix, pour éveiller son attention pour quelques secondes. Il reconnaît son entourage ; à ma demande, plusieurs fois répétée, où il se trouve, il répond : hôpital. Je lui montre une pièce de monnaie, il la reconnaît également. Les deux ou trois mots que je peux tirer de lui, sont prononcés d'une manière indistincte, à voix très basse.

Pendant le mois de décembre la somnolence augmente encore ; mais deux ou trois fois les gardes me rapportent qu'il a été pris de crises d'agitation, pendant lesquelles il bredouillait quelques mots incompréhensibles et voulait quitter son lit. La nourriture lui est fourrée dans la bouche, il la mâche et l'avale sans difficulté.

Pendant le mois de janvier l'état physique s'aggrave lentement. Les œdèmes se montrent aux pieds et aux mains. Pendant la dernière semaine du mois l'érysipèle se déclare encore. Quelques jours plus tard le malade succombe.

L'autopsie est faite 8 heures après la mort (Dr de J. de Jong). Ictère marqué. Testicules très petits et mous, gros comme une fève de marais, les capsules sont épaissies. Le tissu sous-cutané est coloré en jaune foncé. Le thymus est petit, comme la glande thyroïde, qui est très réduite de volume. Microsc. les follicules sont petites, elles contiennent peu de colloïde, quelques-unes en sont tout à fait dépourvues ; les lobules sont en général très petits. Le cœur est mou, ictérique, sans autres altérations. Les poumons sont sans lésions tuberculeuses, ils ne sont pas enflammés. Le foie (1.350 gr.) est dur, bosselé. Microsc., une forte prolifération du tissu conjonctif, séparant le parenchyme en de petits îlots uni-ou multilobulaires. Les cellules sont petites, mais du reste en bon état ; beaucoup d'entre elles contiennent un pigment vert ou jaune. Les capillaires biliaires sont dilatés, augmentés. Le stroma conjonctif est très riche en lymphocytes ; surtout une forte infiltration périlobulaire est constatée. La rate est tuméfiée ; un pigment brun est trouvé à plusieurs endroits ; les follicules ne sont pas grandes. Les reins ne montrent pas d'altérations, ni macroscopiques ni microscopiques. Pancréas sans altérations, comme les capsules surrénales. Epiphyse et hypophyse ne sont pas examinées microsc., macrosc. sans altérations.

Le cerveau et ses enveloppes. — La dure-mère est colorée en jaune. Les

méninges molles sont épaissies, elles contiennent beaucoup de liqueur cérébro-spinale. La pie-mère est facilement enlevée, pas d'adhérences. Les vaisseaux à la base sont épaissis. Des hémorragies ne sont pas constatées à l'œil nu. Une atrophie bien appréciable des circonvolutions n'existe nulle part. Les ventricules latéraux sont un peu dilatés, surtout à gauche. Les corps striés sont très peu saillants, leur surface ventriculaire est irrégulière, pliée. Le poids du cerveau est 1.340 grammes.

Examen microscopique. — Méninges molles (van Gieson). Signes de prolifération des éléments fixes : les fibroblastes parfois fusiformes, le protoplasma groupé aux pôles des noyaux, souvent à formes très irrégulières. Quelques lymphocytes, plasmazellen très rares. Globules rouges extravasculaires en plus grand nombre à certains endroits. Epaississement des vaisseaux, conditionné plutôt par la dégénération hyaline que par une prolifération véritable ; les fibrilles sont gonflées, pareilles à des rubans, se confondant entre elles en une masse homogène. Une prolifération de l'endothélium faisant saillie dans la lumière des vaisseaux n'est trouvée nulle part. Des infiltrations inflammatoires ne sont constatées dans aucune coupe. Mais beaucoup de vaisseaux sont obstrués par des thrombi, se constituant les uns surtout de fibrine et de leucocytes, les autres ayant un aspect granuleux. Il se trouve partout dans les méninges molles de petits grains d'un pigment brun foncé, qui ne se colore pas en bleu par la méthode de Perls. Ce pigment est abondant dans quelques gaines vasculaires, mais se trouve également dans le tissu extravasculaire, dans les cellules mêmes, dont quelques-unes en sont bourrées. Par la méthode de Nissl ce pigment est coloré en vert jaune.

Ecorce (Nissl). — Les couches différentes sont partout bien reconnaissables. Des altérations architectoniques ne sont constatées nulle part. L'écorce n'est pas sensiblement amincie dans les territoires examinés. Par contre, déjà à faible grossissement, on remarque qu'à certains endroits (X) les cellules nerveuses semblent avoir disparu ou tout au moins très clairsemées et en forte dégénération. Comme on le voit sur notre première photographie l'étendue de ces foyers est très restreinte. Souvent ils ne dépassent pas la couche dans laquelle ils sont situés ; les couches sous-et sus-jacentes ont les caractères ordinaires. Parfois ils sont parallèles à la surface.

Cellules nerveuses. — Un certain nombre d'entre elles ont les contours nor-

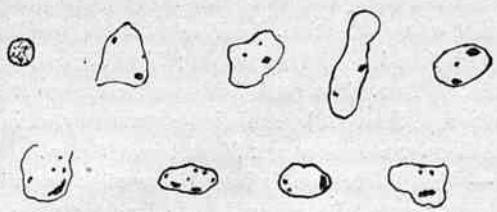

Fig. 1. — Noyaux pathologiques de l'écorce et des noyaux dentelés. Les nucléoles sont souvent déformés. Le premier noyau en haut et à gauche est le type normal.

maux, les prolongements protoplasmiques bien conservés, les noyaux sans

lésions. D'autres cellules, et c'est le plus grand nombre, sont en forte dégénération : les noyaux ont les contours irréguliers, souvent indistincts, parfois ils sont gonflés ; les blocs chromatiques ont disparu, le protoplasma ayant une structure spongieuse (Pl. XII). Quelques cellules nerveuses sont sur le point de disparaître : on reconnaît encore un noyau, ou plutôt un nucléole, autour duquel se trouve un petit amas protoplasmique. Ainsi nous trouvons tous les stades de l'intégrité de la cellule jusqu'à l'atrophie extrême. Souvent les cellules saines et les cellules atrophiées sont juxtaposées. Pas d'augmentation du pigment jaune dans les cellules.

Névroglie. — Un grand nombre de noyaux névrogliques ont des dimensions considérables, souvent ils sont 5 ou 6 fois plus grands que le type ordinaire. Ils ne contiennent que quelques grains chromatiques fortement colorés, du reste ils sont très pauvres en chromatine. Dans l'écorce leur forme est souvent régulière, parfois ils sont anguleux, pointus, à contours pliés ou en forme de saucisson. Parfois on en trouve, qui ont perdu une partie de leur membrane, tout en conservant leurs grains fortement colorés. Le plus souvent on ne trouve qu'un petit amas de pigment jaune clair autour de ces noyaux, parfois on est en état de suivre les contours d'un corps protoplasmique très volumineux, faiblement coloré. Ces noyaux sont distribués en très grand nombre dans les couches profondes où l'on trouve les plus beaux spécimens, dans les couches supérieures ils deviennent plus petits. Ils sont trouvés aussi bien dans la proximité des cellules nerveuses, qui sont en forte dégénération qu'autour des cellules qui ne montrent aucune lésion manifeste. Ils sont présents dans l'écorce des lobes frontaux, pariétaux et occipitaux (Pl. XII). Une coupe de la circonvolution de l'hippocampe ne les présentait pas. Entre les autres noyaux névrogliques on retrouve le type petit, compact, à formes souvent irrégulières et des éléments plus clairs, dont quelques-uns se rapprochent des spécimens les plus petits des noyaux décrits.

En suivant la méthode d'Alzheimer pour la coloration de la névroglie (congélation, coloration par l'hématoxyline de Malory) nous remarquons qu'à certains endroits le réseau névroglique sous-piemérien est épaissi. Entre les cellules névrogliques de la couche moléculaire nous en remarquons qui ont un protoplasma volumineux, les prolongements se continuant dans le stroma réticulaire ; quelques cellules araignées donnant naissance à des fibres névrogliques. Dans les couches sous-jacentes ce sont les cellules à noyaux grands et clairs qui attirent notre attention. Leur corps a des contours tout à fait irréguliers, ressemblant à celui des amœbes ; leurs dimensions peuvent égaler celles des cellules de Betz. Elles sont faiblement colorées et contiennent un peu de pigment jaune. Souvent leurs limites sinueuses sont indistinctes. Elles ne semblent pas donner naissance aux fibres névrogliques.

Vaisseaux. — Une infiltration inflammatoire n'est trouvée nulle part, ni leucocytes, ni lymphocytes, ni plasmazellen. Le long des vaisseaux des accumulations d'un pigment jaune.

Graisse (Herxheimer). — Est trouvée autour des grands noyaux névrogliques, dans les cellules nerveuses et le long des vaisseaux.



A

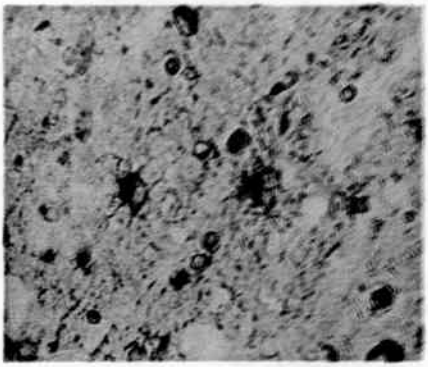

C



D

ALTÉRATIONS DES CENTRES NERVEUX
DANS LA CIRRHOSE HÉPATIQUE
(Van Woerkom).

A. Tache claire; quelques cellules nerveuses peu reconnaissables.
C. Prolifération des cellules névrogliques dans la substance blanche (lobe frontal).
D. Foyers à perforations multiples; aspect réticulaire.

Fibres à myéline (Spielmeyer). — Etat normal, exception faite pour quelques petites taches, où les fibres sont plus clairsemées. Du reste ni les fibres radiées ni les plexus interradiaires et supraradiaires, ni même les fibres tangentielles n'ont diminué d'une manière sensible.

Disons à la fin de notre description de l'écorce encore deux mots sur ces taches claires que nous avons déjà remarquées plus haut. On y trouve une simple disparition des cellules nerveuses, dont quelques-unes sont encore vaguement reconnaissables. Les fibres à myéline sont plus clairsemées à ces places.

Substance blanche sous-corticale. — Le type du noyau clair et vésiculeux n'est pas retrouvé ou du moins il est extrêmement rare. Pourtant la présence de beaucoup de cellules araignées volumineuses et la forte production de grosses fibres névrogliques, se croisant dans tous les sens, nous apprennent, qu'à certains endroits une forte prolifération névroglique a eu lieu. A d'autres lieux cette prolifération interstitielle est à peine appréciable. A côté des cellules araignées nous apercevons encore un grand nombre de petites cellules à protoplasma granuleux, faiblement coloré, ressemblant souvent à des vésicules. Les vaisseaux sont souvent en dégénération hyaline ; les signes d'inflammation sont absents.

Les *grandes coupes des hémisphères* (Weigert-Pal) nous montrent qu'il n'existe pas de grands foyers de destruction. Les dégénérations systématisées sont absentes. Malgré l'aspect atrophique des corps striés (dimensions très réduites), la richesse en fibres à myéline n'a pas diminué. Les couches optiques et les autres amas de substance grise, ont également un aspect normal ; il y a seulement quelques petites taches plus claires, où cependant les fibres à myéline ne font pas défaut.

Corps striés (van Gieson). — A côté des petits noyaux névrogliques du type ordinaire on remarque beaucoup de grands noyaux vésiculeux ayant les mêmes caractères que ceux de l'écorce, seulement leurs contours sont d'une irrégularité plus grande : on en trouve à forme pyramidale, à forme multilobulaire, on en trouve, qui sont fusiformes ; dans leur proximité un petit amas de pigment jaune. Dégénération hyaline des vaisseaux, quelques thrombi, mais sans infiltrations inflammatoires. Enfin nous remarquons que ces parties du cerveau sont sujettes à un processus de désintégration, que nous voulons étudier de plus près. C'est comme si à certains endroits le tissu nerveux était en train de fondre. Nous remarquons à ces places de petites perforations microscopiques, multiples, à contours réguliers, donnant au tissu un aspect spongieux (Pl. XII). Quelques-unes de ces perforations ont les dimensions plus grandes, elles peuvent se toucher et se confondre entre elles, formant ainsi des taches ou des lignes claires remarquables à l'œil nu. Là où le processus a atteint ce degré d'intensité la névroglie est en prolifération manifeste : des cellules chargées de produits de désintégration, d'autre côté déjà une forte formation fibrillaire ; dans cette phase terminale le tissu, au lieu d'être spongieux, devient nettement réticulaire. Les vaisseaux au milieu de ces foyers sont épaissis, en dégénération hyaline, comme dans les autres parties du cerveau. Le nombre des fibres à myéline a diminué à ces places (voyez plus haut) ; pourtant, même aux en-

droits qui sont les plus fortement perforés, on en trouve encore. Dans nos coupes, colorées suivant Pal, il faut, pour trouver les foyers perforés, les chercher attentivement.

Couches optiques. — Cellules nerveuses en forte dégénération ; noyaux à la périphérie d'un protoplasma mal coloré, très réduit, ayant perdu les contours typiques. Du reste, mêmes altérations que nous avons trouvées en examinant les corps striés ; grands noyaux névrogliques, parfois très déformés, foyers à perforations multiples.

Noyaux dentelés du cervelet. — Ici les altérations sont peut-être les plus prononcées. Entre les noyaux névrogliques on trouve à côté du type normal les éléments clairs, fortement déformés, à dimensions énormes.



Fig. 2. — Grands noyaux névrogliques (×) dans un des noyaux dentelés du cervelet.

Les cellules nerveuses sont en forte dégénération, les noyaux sont petits, déformés, fortement colorés, le protoplasme à structure alvéolaire. Entre les cellules il y a quelques spécimens qui ressemblent beaucoup aux cellules nerveuses dégénérées, mais qui montrent leur identité par leurs prolongements. Ce sont des corps très volumineux, amœboïdes, à prolongements multiples. Ils contiennent un pigment jaune autour d'un noyau, qui, par ses amas chromatiques plus abondants, se différencie bien du type clair.

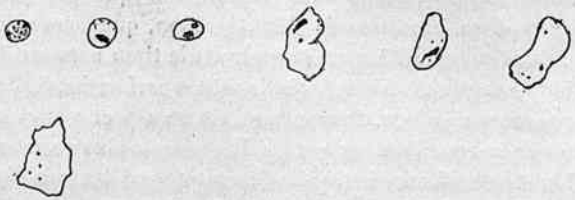

Fig. 3. — Quelques noyaux névrogliques comparés au type ordinaire.

Ecorce du cervelet. — Ni dans la couche plexiforme, ni dans la couche des grains le type du noyau névroglique sus-décrit n'est retrouvé. Les cellules de Purkinje sont en dégénération plus ou moins forte ; entre elles une forte prolifération de noyaux névrogliques à formes ovoïdes, arrondies ou plus irrégu-

lières. Ils peuvent atteindre des dimensions considérables, mais la distribution des amas chromatiques est beaucoup plus régulière que dans le type pathologique décrit.

Protubérance et moelle allongée. — Nulle part une trace des altérations caractérisant les centres corticaux et sous-corticaux. Cellules nerveuses sans grosses lésions. Coupes coloriées suivant Pal : état normal.

L'épendyme ne montre pas de lésions microscopiques.

Résumé. — Un homme, 59 ans, est atteint d'une maladie du foie, se manifestant par l'ictère, des œdèmes, l'ascite. Signes de lésions cérébrales ; somnolence, crises d'irritabilité extrême, raideur, trémulations. Durée de la maladie 1 an 5 mois. Autopsie : cirrhose hépatique, atrophie des testicules et de la glande thyroïde, leptoméningite chronique, prolifération de la névroglie, se manifestant surtout par la production de grands noyaux clairs, souvent déformés, dans l'écorce cérébrale et les centres sous-corticaux ; enfin un processus de désintégration, dont les caractères sont décrits plus haut et qui est localisé dans les ganglions centraux.

Observation II.

Kr..., 45 ans, entre à l'hôpital municipal de Rotterdam le 27 novembre 1911. Les deux dernières années il toussait beaucoup. Ictère depuis 6 mois, urine d'une couleur brune, matières grisâtres. L'appétit restait toujours bon. Ascite depuis 3 mois, avant 2 mois œdème des pieds, 9 enfants, 1 abortus. Pas grand buveur (4 verres par jour). Infections vénériennes niées. Novembre 1911 : Ictère prononcé. Ascite. Plusieurs ponctions, qui le soulagent beaucoup. Foie agrandi, très dur. Rate très dure. Urine d'une couleur foncée, contient un peu d'urobiline.

Depuis mars 1912, pleurite à gauche. En juin l'urine contient beaucoup d'urobiline, pas d'albumine. Le malade s'amaigrit énormément.

Pendant les derniers mois, délire de persécution. Hallucinations de la vue ou de l'ouïe ne sont pas constatées. Mais quand on s'entretient avec un autre malade, il croit qu'il s'agit de lui. En s'approchant de lui il se met à crier : il ne peut plus respirer par la peur formidable qui se répand autour de lui, son lit devient brûlant. Il se croit électrisé. En le lavant avec de l'eau froide il croit encore qu'il est brûlé. L'orientation reste bonne. Pas de parésies, pas de trémulations, pas de raideur, tous les réflexes sont excitables, pas exagérés.

Les forces diminuent progressivement. Ictère intense, ascite.

Le 21 juin 1913 le malade succombe.

Autopsie (9 h. après la mort).

Atrophie très forte des testicules.

Glande thyroïde très petite, couleur brunâtre.

Empyème à gauche. Tuberculose des poumons.

Le long des grands vaisseaux cervicaux des ganglions lymphatiques bruns ; également dans la porta hepatis.

Rate agrandie (650 gr.).

Foie (1.680 gr.), très dur, ictérique, pas déformé.

Prolifération du tissu conjonctif. Entre les mailles du stroma conjonctif îlots d'un parenchyme brun ou brun jaune (aspect de la cirrhose pigmentaire).

Pancréas, consistance augmentée, brun jaune. Le long du pancréas des ganglions lymphatiques bruns.

Cerveau (1.210 gr.). — Dure-mère ictérique. Pas d'augmentation de la liqueur cérébro-spinale. Malgré la petitesse de l'organe les circonvolutions n'ont pas un aspect atrophique.

Examen microscopique de l'écorce (Nissl).

Les cellules sont en forte dégénération : perte des blocs chromatiques, structure spongieuse du plasma, noyaux gonflés ou très petits, ronds ou déformés.

Beaucoup de cellules sont entourées de trabantzellen. Neurophagie très fréquente. Augmentation très forte des noyaux névrogliques : le type ordinaire, parfois en groupes de 10 et plus. A côté de tous ces processus de dégénération bien connus nous remarquons dans les couches profondes quelques noyaux se distinguant par le volume de leur nucléole ; le plus souvent c'est un seul nucléole qui prend des dimensions considérables, le reste du noyau est très pauvre en nucléïne, parfois il y a deux amas chromatiques ou plus. Dans la couche des cellules fusiformes ces noyaux ont des dimensions énormes, dépassant le type ordinaire plusieurs fois. Ce sont encore des vésicules claires, à formes plutôt rondes, ovales ou irrégulières ; il y a un petit nombre de grains chromatiques, dont l'un est souvent très grand et déformé. Dans la proximité immédiate de ces noyaux se trouve un petit amas d'un pigment jaune.

L'intérêt que présentent nos deux cas est pour le premier d'ordre clinique et anatomique ; pour le second, où à côté de la cirrhose hépatique existait une tuberculose pulmonaire et où le délire était le seul symptôme d'une lésion des centres nerveux, l'intérêt est surtout d'ordre anatomique.

Le premier malade a beaucoup de traits communs à certains cas, décrits sous l'étiquette de la « pseudosclérose » ; il y a la somnolence, les crises d'irritabilité, les trémulations ; anatomiquement la présence des grands noyaux névrogliques clairs et déformés dans l'écorce et surtout dans les ganglions centraux et dans les noyaux dentelés le rapproche également de ces cas.

Il y a encore une certaine ressemblance avec les cas de Gowers, Wilson, etc. Mentionnons les foyers de désintégration dans les ganglions centraux, qui ne ressemblent nullement à l'image du ramollissement ordinaire.

Mais de l'autre côté mon premier cas est séparé de ces deux groupes par des caractères essentiels. Rappelons seulement l'âge plus avancé, l'ictère prononcé et la somnolence extrême.

Quant à notre deuxième cas, comme signe de la lésion des centres nerveux, il ne présentait que les altérations psychiques (le délire de persécu-

tion), dont la valeur est encore diminuée par l'infection tuberculeuse. Comme dans mon premier cas il y a atrophie de la glande thyroïde et des testicules. Mais ce qui rapproche les deux cas surtout, c'est la présence des grands noyaux clairs dans les couches profondes de l'écorce ; dans le cas Kr... ils s'y limitent, dans le premier cas ils se présentent déjà dans les couches supérieures.

Conclusions.

Chez des gens à un âge moyennement avancé, 45 et 59 ans, une cirrhose du foie, se combinant d'une atrophie des testicules et des glandes thyroïdes, peut se développer, donnant naissance à des altérations graves dans les centres nerveux.

Cliniquement ces cas peuvent se manifester par des symptômes d'ordre psychique et somatique.

En opposition au type classique, où l'affection cérébrale se manifeste d'une manière brutale au cours de la cirrhose hépatique, la maladie nerveuse s'est développée dans nos deux cas d'une manière chronique.

MALADIE DE RAYNAUD TRANSITOIRE, A LOCALISATIONS PEU COMMUNES, CHEZ UNE DÉMENTE,

PAR MM.

L. MARCHAND et **F. USSE**

Médecin en chef — Interne.

de la Maison Nationale de Charenton.

Depuis la thèse de Maurice Raynaud (1) (1862), on a rapporté bien des cas de gangrène symétrique des extrémités, passagère ou durable, observés chez des aliénés (2). Ce trouble essentiellement somatique peut s'associer à tous les syndromes mentaux, mais il semble particulièrement fréquent chez les déments précoces (3). L'observation ci-dessous en est un exemple nouveau et tire son principal intérêt de l'apparition tardive, des localisations exceptionnelles, de l'évolution rapide et bénigne des lésions d'origine asphyxique.

OBSERVATION (Pl. XIII).

Mme R... 56 ans, maîtresse de lavoir, est entrée à la Maison Nationale le 12 juin 1903 pour « un état d'aliénation mentale caractérisée par de l'agitation maniaque, des actes désordonnés, des idées de négation, du refus des aliments, de l'insomnie, etc. » (certificat d'entrée).

Dans les antécédents familiaux, nous relevons qu'une sœur de la malade a été internée pendant deux mois pour un accès confusionnel survenu après la mort de son mari.

Mme R... n'aurait jamais présenté de troubles morbides avant le début de la psychose actuelle. Mariée deux fois, sans enfant, elle aurait fait preuve jusqu'à la quarantaine d'un caractère excellent, d'une intelligence vive et d'une parfaite constitution physique.

Il semble, au dire du mari, que la malade soit tombée assez rapidement dans l'état de démence, avec alternatives mal tranchées d'excitation et de dépression, qu'elle présente actuellement. En tout cas, dès le début de son séjour ici, elle s'est révélée totalement inaffective, inattentive, désorientée, incohérente, négativiste et stéréotypée.

Ces signes de profonde perturbation psychique et motrice, joints à des alternatives excito-dépressives, des idées délirantes mobiles et contradictoires, nous autorisent à rapprocher ce cas de certaines formes de démence vésanique.

(1) M. RAYNAUD, Th. Paris, 1862-1863, n° 36.

(2) V. EITTI, *Traité de la folie à double forme*, Paris 1883.

(3) DIDE et TREPSAT, cités par Mlle PASCAL. — *La démente précoce*, Paris, Alcan, 1911.





MALADIE DE RAYNAUD TRANSITOIRE
CHEZ UNE DÉMENTE
(L. Marchand et F. Usse).

C'est au commencement de mai 1913 qu'ont apparu pour la première fois, chez notre malade, des symptômes d'asphyxie locale symétrique des extrémités. Ces troubles ont assez vite progressé, au point de réaliser en huit jours leur plus grand développement. Les extrémités prises furent successivement les pieds, le nez et les coudes.

C'est au niveau des pieds que nous avons observé les lésions les plus marquées (Pl. XIII). Tout à fait typique au pied droit, l'asphyxie locale s'est compliquée, à gauche, de petites phlyctènes avec lymphangite secondaire au niveau du 3e orteil (et ceci explique l'aspect un peu différent des deux pieds sur la photographie ci-contre).

En fait, des deux côtés, les altérations primitives consistaient en une rougeur et un gonflement très net de la dernière phalange de tous les orteils ; ces altérations étaient un peu plus marquées au niveau des deuxième et quatrième orteils où la teinte asphyxique plus foncée, noire violacée, empiétait davantage sur le bord externe.

Les ongles étaient érodés, voussurés, comme hippocratiques. En second lieu la pointe du nez avait pris une teinte rouge violacé sur une hauteur moyenne de 8 millimètres, un peu plus étendue cependant du côté gauche. De petits points acuminés plus foncés parsemaient cette surface cutanée asphyxique.

Enfin nous avons observé une coloration rougeâtre de la peau à la face postérieure des coudes droit et gauche sur une hauteur d'environ trois travers de doigt.

Rien d'analogue à ce moment au niveau des deux mains ou des doigts, des genoux, des oreilles ou des paupières. Ces diverses modifications étaient accompagnées d'une hypothermie locale, surtout décelable au niveau des orteils, mais on ne notait aucun trouble évident de la sensibilité objective locale, pas plus que des modifications nettes de la tension artérielle ou du pouls, tant pédieux que radial. Tous les réflexes étaient normaux, même les réflexes cutanés plantaires.

Comme autres signes physiques, nous n'avons relevé chez Mme R... qu'une cicatrice d'othématome à l'oreille gauche, et une cataracte de l'œil gauche.

Aucun trouble apparent des sécrétions glandulaires internes ; aucune modification objective des glandes accessibles, en particulier du corps thyroïde. L'état général de la malade est toujours resté satisfaisant, sans fièvre, ni troubles viscéraux quelconques.

Sous l'influence du repos forcé au lit, les signes d'asphyxie locale que nous venons de décrire ont subi une régression assez rapide. Au bout de trois semaines les téguments de l'extrémité des orteils et du nez ainsi que la peau du coude avait repris même aspect, même température, même souplesse et tonicité que les régions avoisinantes : il n'y eut ni trophœdème ni sclérodermie consécutifs.

En juillet 1913, c'est-à-dire plus d'un mois après cet épisode asphyxique, la malade a présenté des phénomènes analogues au niveau des deux yeux. Cette fois la rougeur locale a débuté sur la conjonctive de l'œil gauche, égarant d'abord notre diagnostic. Bientôt cependant la conjonctive opposée s'est injectée,

les deux paupières supérieures ont pris une teinte cyanosée assez facile à distinguer des couleurs ecchymotiques ; pendant quelques jours il s'est développé un léger état de boursouflure avec quelques petites phlyctènes. Ces symptômes n'ont été accompagnés d'aucune autre manifestation d'asphyxie locale et ont disparu sans traitement en moins de deux semaines.

Depuis sept mois, et en dépit de froids rigoureux, la malade n'a présenté aucun trouble physique analogue ; son état mental ne semble pas avoir subi de variations parallèles ou consécutives aux troubles somatiques que nous venons de rapporter.

*
* *

Voici donc une malade, internée depuis dix ans pour troubles démentiels, qui a présenté, à un mois d'intervalle, deux crises d'asphyxie locale symétrique intermittente, sans autre perturbation physique apparente ni modification notable de son état mental. La première de ces crises a donné lieu à des localisations multiples ; les lésions siégeaient en effet, par ordre d'importance et de gravité, au niveau des orteils, du nez et des coudes. Le second accès, plus bénin, ne s'est localisé qu'aux paupières et aux conjonctives, et le diagnostic n'en était guère possible que grâce à la notion de l'accès antérieur.

Nous ne voulons retenir de cette observation que la localisation possible des phénomènes d'asphyxie symétrique aux paupières et à la face postérieure des coudes, sièges vraisemblablement très exceptionnels, puisqu'on ne les trouve signalés ni par Maurice Raynaud, ni par les classiques (1).

Quant à préjuger de la pathogénie des troubles ci-dessus, nous croirions téméraire d'avancer la moindre hypothèse en dehors de toute constatation anatomique. Disons seulement qu'aucun trouble circulatoire objectif ne peut faire songer à une affection cardiaque ou vasculaire locale ; on ne relève en particulier aucun indice d'aplasie artérielle. D'autre part, rien ne nous autorise à rattacher cette asphyxie locale passagère à des troubles des glandes endocrines analogues à ceux qui ont été rapportés par MM. Voivenel et Fontaine au Congrès de Bruxelles (2). Il semble toujours que la clinique, en associant ces phénomènes somatiques à des troubles psychomoteurs assez bien déterminés, nous permet de les attribuer à des perturbations fonctionnelles d'ordre nerveux ; ces perturbations, au moment des épisodes asphyxiques ci-dessus décrits, auraient avant tout porté sur les éléments trophiques et vaso-moteurs des centres cérébro-spinaux ou mieux du sympathique, centres dont on commence à connaître certaines localisations et les effets physiopathologiques (3).

(1) Achard et Lévi, *Traité* Gilbert et Thoinot, *Séméiologie nerveuse*, t. XXI.

(2) Voivenel et Fontaine, *A propos de quelques observations de maladie de M. Raynaud.* Essai d'une pathogénie nouvelle (XXe Congrès belge Neurol. et Psych. Bruxelles, août 1910).

(3) Laignel-Avastine, *Les sympathoses*, P. M., 20 septembre 1913.

ARRÊT DU POULS DANS LA NÉVROSE TRAUMATIQUE,

PAR

Lad. HASKOVEC.

(de Prague)

J'ai examiné avec M. A. Vesely le cas suivant dans lequel nous avons recherché, comme je le fais ordinairement dans les maladies nerveuses, d'origine traumatique, le symptôme de Mannkopf. *Le pouls a subitement disparu quand on a exercé une pression sur le nerf susorbitaire douloureux*, et est reparu aussitôt que la pression a cessé.

Voici le cas :

V. H..., 46 ans, commerçant, marié. Père vivant, bien portant. Mère morte. Parenté bien portante. Lui-même toujours bien portant. Pas de syphilis, pas d'alcoolisme, 4 enfants bien portants.

En 1906, dans un accident de chemin de fer, a reçu une commotion grave au cerveau avec perte de la connaissance, vomissements et amnésie consécutive. Après le traumatisme, somnolence, ralentissement du pouls qui devient plus tard très labile. Symptômes de Mannkopf et d'Erben, grandes douleurs, diplopie, prononciation altérée, rigidité des muscles des extrémités inférieures. Emotivité exagérée, humeur changeant, lassitude.

Au moment de notre examen, en 1908, l'homme est de taille élevée ; il a l'ossature forte et est obèse. La face est hyperémiée, anxieuse. L'innervation faciale affaiblie des deux côtés, l'innervation des bulbes oculaires et des pupilles normale. La langue chargée, tremble un peu. La percussion de la tempe gauche produit une douleur excessive. Les nerfs sus et sous-orbitaires sont sensibles. Léger tremblement des extrémités supérieures. Rigidité des muscles de la jambe. Pouls plein, régulier, 82 pulsations par minute en station verticale et 78 en station horizontale. Pas de troubles de la sensibilité cutanée. Réflexes rotuliens très augmentés. Pas de troubles des organes de la poitrine ni de l'abdomen. Trébuchement et bégaiement. Mémoire altérée, amnésie, émotivité exagérée. *Pendant la pression sur le nerf sus-orbitaire le pouls disparaît subitement et revient dès que la pression cesse.*

J'ai observé ce phénomène dans d'autres cas (1) dans mon service à l'hôpital de la Pitié à Prague.

(1) Voir mes articles « *Déviation latérale des doigts de la main* » et « *Pseudogibbus après effort musculaire* » publiés dans le Casopis ceskych lékaru et Revue neuro-psychopathologique tchèque, etc., 1911.

Les voici :

Ch. J..., ouvrier de 34 ans. Père alcoolique, mort de tuberculose pulmonaire, mère qui toussait, morte subitement. De 5 consanguins, deux morts d'une maladie inconnue ; un autre mort de froid étant ivre.

Le malade, alcoolique, a toujours été bien portant.

Le 9 décembre 1908, accident ; le malade en poussant un vagonnet a glissé et est tombé. Il s'est blessé au genou gauche et le vagonnet lui a passé sur les doigts de la main droite. Depuis cette époque, douleurs de la main droite ; de temps en temps douleurs de la jambe gauche pendant la marche devenue difficile.

Examen le 5 février 1909 ; main droite livide, à la partie charnue de la phalangette de l'index droit, cicatrice douloureuse avec perte de l'ongle. La peau de cette phalangette est mince et sensible. Doigts de la main droite en flexion et abduction légère. Pouce droit en extension et abduction légère. Tronc nerveux de l'extrémité supérieure droite douloureux à la pression. Tremblement de l'extrémité supérieure droite, la main droite transpire beaucoup et enfle de temps en temps. Hyperesthésie de l'index et hypoesthésie des autres doigts de la main droite. Hypoesthésie et paraesthésie de la jambe gauche dont le volume a un peu diminué. Réflexe rotulien droit plus vif que le gauche.

Pendant la recherche du symptôme de Mannkopf le pouls diminue pour disparaître.

B. F..., 43 ans, marié, employé de chemin de fer, toujours bien portant. En 1905 il est tombé sur le dos, a ressenti ensuite des douleurs dans la région sacrée qui le forcèrent à marcher courbé pendant quelque temps. Il reprit après 4-5 semaines son poste qu'il conserva jusqu'en 1908 où il eut un nouvel accident. En aidant à enlever une paroi très lourde d'un vagon de marchandises il ressentit une violente douleur dans la région sacrée, semblable à un déchirement, il eut des bourdonnements et des éblouissements il s'affaiblit comme s'il allait tomber et son corps se couvrit de sueur. Les douleurs de la région sacrée persistèrent, elles s'accroissaient pendant la marche. Douleurs de la tête. La névrose traumatique avec rigidité de la colonne vertébrale et cyphose s'est développée ensuite. Pouls 96 dans la position couchée et 102 dans la position debout. *Pendant la pression sur la région sacrée ou quand on force le malade à se redresser le pouls diminue jusqu'à devenir presque insensible.*

La disparition du pouls pendant la recherche du symptôme de Mannkopf est certainement un indice objectif d'une irradiation et d'une labilité pathologique de l'innervation vasomotrice et d'une disposition maladive de l'individu examiné. *Ce phénomène forme, comme la différence de température cutanée ou de pression intraartérielle entre le côté sain et le côté atteint et le réflexe glutéal unilatéral, un des symptômes objectifs de la névrose traumatique.*



UN BEC-DE-LIÈVRE EN PEINTURE
École Hollandaise (2e moitié du XVIIe siècle).
(Henry Meige)

BIBLIOTHÈQUE DE LA SALPÊTRIÈRE

UN BEC-DE-LIÈVRE EN PEINTURE

ET QUELQUES REMARQUES SUR LA CONFORMATION DES LÈVRES

PAR

HENRY MEIGE.

Au mois de mai 1909, M. le Professeur Dr W. Martin, directeur-adjoint au musée royal de tableaux de la Haye, a eu la grande amabilité de m'adresser la photographie d'un tableau appartenant à M. E. de Rooiy, à Nijkerk (Hollande). On en trouvera ci-joint la reproduction (Pl. XIV) (1).

C'est une peinture de l'école hollandaise du milieu du XVIIe siècle représentant une fillette affligée d'un bec-de-lièvre.

Malgré l'exceptionnelle rareté d'un tel document, j'ai voulu, avant de le faire connaître, rechercher s'il existait en peinture des figurations analogues. Je n'en ai trouvé aucune.

L'artiste qui a mis son talent au service de cette difformité est demeuré anonyme. On doit louer la fermeté de son dessin, et surtout sa scrupuleuse observation de la vérité tératologique. Nul doute qu'il ait fait un portrait ressemblant de son jeune modèle ; pour ses seules qualités picturales cette œuvre d'art offre de l'intérêt.

Mais s'agit-il vraiment d'un portrait destiné à perpétuer les traits d'une enfant dans une galerie familiale ? On peut en douter. Les portraitistes s'efforcent d'atténuer les malformations disgracieuses, même légères. Ici, au contraire, l'infirmité s'exhibe brutalement.

C'est bien le bec-de-lièvre, unilatéral, et selon la règle, il siège à gauche.

La lèvre supérieure apparaît divisée jusqu'au voisinage de la narine.

Les bords de la division circonscrivent un espace triangulaire à base inférieure, au milieu duquel brillent les incisives. Et ces bords ont la couleur et l'aspect du bord rouge des lèvres, surtout du côté droit.

Ce bec-de-lièvre est-il simple ou compliqué ? Ne frappe-t-il que les parties molles ou bien la fissure s'étend-elle en profondeur dans le maxil-

(1) Je tiens à exprimer mes remerciements personnels, avec ceux de la *Nouvelle Iconographie de la Salpêtrière*, au possesseur de cette œuvre d'art, qui a bien voulu en autoriser la reproduction, ainsi qu'à celui qui m'a permis de la connaître.

laire ? Il est malaisé de se prononcer. L'implantation des dents est certainement défectueuse, mais on ne saurait affirmer que l'os est profondément divisé.

Quoi qu'il en soit, ce qu'on voit de la difformité est représenté avec une exactitude si rigoureuse qu'on est conduit à se demander si cette peinture n'a pas été exécutée spécialement dans le but de faire connaître cette malformation à titre documentaire ou en vue de l'enseignement.

Elle n'en offre que plus d'attraits pour le médecin, les documents picturaux de ce genre étant extrêmement rares.

Par une coïncidence, qui peut-être n'est pas fortuite, un médecin hollandais, Roonhuysen, a publié en 1672, à Amsterdam, un ouvrage intitulé *Genees en heelkonstinge Aanmerkingen*, où, pour la première fois, le bec-de-lièvre est étudié avec détails ainsi que son traitement. Avant lui, on ne connaît guère que les écrits d'A. Paré consacrés au *labium leporinum* et ceux de Franco sur la « lèvre fendue de nativité », car il n'est pas certain que le *lagocheilos* de Galien et les *labia disrupta* de Paul d'Egine se rapportent au bec-de-lièvre.

Donc, en Hollande, et dans la seconde moitié du XVIIe siècle, le bec-de-lièvre fut l'objet d'une étude, alors presque toute nouvelle. L'attention se portant sur cette difformité, il est permis de supposer que les médecins hollandais, et peut-être Roonhuysen lui-même, ont voulu conserver par l'image les exemples tombés sous leurs yeux.

A défaut de la photographie, le dessin est venu d'abord en aide à la clinique, témoins les illustrations des ouvrages médicaux de l'époque. La peinture pouvait, mieux encore, rendre ce service, puisqu'elle transmet à la fois les contours et les couleurs. Dans tous les centres d'enseignement de la médecine, elle a été, elle est encore, utilisée.

Telle est, sans doute, l'origine de ce curieux portrait.

*
* *

La recherche, — infructueuse d'ailleurs — de figurations artistiques représentant le bec-de lièvre, m'a conduit à faire incidemment quelques remarques sur la conformation des lèvres dans la nature et dans l'art. Je les signalerai brièvement.

Chez certains sujets, les lèvres, au lieu de s'accoler sur toute la longueur de leur rebord muqueux, demeurent distantes l'une de l'autre. Cette ouverture permanente de l'orifice buccal peut tenir à plusieurs causes.

Tantôt il s'agit d'une brièveté anormale de la lèvre supérieure qui, dans son ensemble, est insuffisamment développée ; elle n'arrive pas à

recouvrir les incisives supérieures et ne peut, sans un réel effort, s'affronter avec la lèvre inférieure.

Cet hiatus permanent est généralement aggravé par une malformation squelettique sous-jacente : le maxillaire supérieur proémine sur la ligne médiane, le palais prend l'aspect ogival, les incisives ont une longueur outrée, tandis qu'inversement le maxillaire inférieur rétrécit dans toutes ses dimensions, semble reculé en arrière avec les dents qui s'y implantent : c'est le contraire du prognathisme.

D'autres fois, l'ouverture buccale demeure béante du fait d'une insuffisance du conduit nasal et de l'isthme du gosier, qui s'accompagne souvent d'une turgescence particulière des lèvres. C'est ce qu'on observe chez des adolescents, enfants ou adolescents.

Les peintres ont, évidemment, bien qu'à leur insu, représenté ce faciès caractéristique. L'Infant Ferdinand est un prototype du genre. On peut en voir un exemple remarquable sur un tableau attribué à Mantegna, *La Vierge et l'Enfant entre Saint Jérôme et Saint Louis de Toulouse*, dans la collection Jacquemart-André, récemment offerte à l'Institut de France.

Mais je voudrais surtout attirer l'attention sur une conformation particulière des lèvres dont on rencontre de vivants exemples que les artistes semblent avoir observés et figurés fort exactement.

Voici en quoi elle consiste :

Le bord libre de la lèvre supérieure présente en son milieu une assez forte saillie, rendue plus apparente par le voisinage de deux encoches latérales. C'est proprement une *lèvre en parenthèse*.

Il en résulte que, lorsque les lèvres se rapprochent, elles n'entrent pas en contact sur toute leur étendue.

La proéminence médiane de la lèvre supérieure vient bien s'appuyer sur la lèvre inférieure, mais de part et d'autre subsistent deux petits orifices.

La contraction forcée de l'orbiculaire, le pincement des lèvres, font disparaître ces orifices ; mais, au repos, ils sont nettement visibles.

Le principal intérêt de cette conformation est qu'elle représente le vestige d'un stade embryonnaire du développement des lèvres.

Celles-ci, en effet, sont constituées par la soudure de trois bourgeons, un médian et deux latéraux. La non-soudure de ces bourgeons produit précisément le bec de lièvre, médian ou bilatéral, selon que la fissure persiste d'un seul ou des deux côtés du bourgeon médian.

La *lèvre en parenthèse* peut être considérée comme le résultat d'une fusion imparfaite des trois bourgeons labiaux.

Les encoches latérales sont comme l'esquisse des fissures du bec-de-lièvre bilatéral.

Le développement exagéré du tubercule médian est, d'ailleurs, presque normal chez l'enfant, mais s'atténue généralement avec l'âge. Cependant certains sujets conservent un contour labial où se reconnaissent les traces des trois bourgeons embryonnaires.

Nombre d'artistes ont figuré des lèvres qui se rapprochent de ce type morphologique, notamment les primitifs italiens et allemands.

On peut voir un beau specimen de lèvre en parenthèse sur un des personnages de *L'Adoration des Mages* (1) de Botticelli que l'on considère comme le propre portrait du peintre.

(1) Gal. des Offices, à Florence.

Le gérant: P. Bouchez.

Imp. J. Thevenot, Saint-Dizier (Haute-Marne).

LABORATOIRE DE LA CLINIQUE MÉDICALE DE GENÈVE
(Professeur M. L. Bard)

LA SALPÊTRIÈRE
INTERNES EN

SUR LES DÉGÉNÉRESCENCES ASCENDANTES CONSÉCUTIVES A UNE LÉSION DE LA MOELLE CERVICALE

Par

Ed. LONG.

Communication faite à la Société de Neurologie de Paris
(Séance du 29 janvier 1914).

Les indications les plus précises que nous ayons sur les connexions de la moelle épinière avec l'encéphale ont été obtenues par la méthode de Marchi appliquée à l'étude des dégénérescences secondaires. Les travaux qui traitent de ce sujet proviennent pour la plupart d'expériences sur les animaux, un plus petit nombre de la pathologie humaine. A ces derniers, nous ajoutons ici l'examen des dégénérescences secondaires consécutives à une lésion de la moelle cervicale. Nous nous occuperons spécialement, dans ce travail, des dégénérescences ascendantes en groupant à côté de notre description les faits semblables publiés dans la littérature médicale.

Malgré l'importance incontestable des travaux expérimentaux de Mott (1), Kohnstamm, Bochenek, Troschin, Marburg, Kalinowsky, Quensel, Munzer et Wiener, Rothmann, etc., il nous a paru nécessaire de ne mettre en parallèle que des observations anatomiquement comparables, en retenant celles qui portent sur les voies ascendantes spinales, leurs connexions et leurs terminaisons chez l'homme.

Les travaux qui traitent de ce sujet ne sont pas très nombreux, car beaucoup d'examens histologiques, consacrés à la voie pyramidale et aux cordons postérieurs ne dépassent pas les limites de la moelle et ne poursuivent pas au-delà les dégénérescences des cordons antéro-latéraux. Pour l'étude des connexions avec les segments supramédullaires, on

(1) Les indications bibliographiques des textes cités sont renvoyées à la fin de cet article et classées par ordre alphabétique. On y trouvera aussi les indications générales pour les légendes des figures.

trouve le travail de Schaffer qui comporte un examen du bulbe ; ceux de Hoche, Worotynski, Bruce, André-Thomas, Lasslett et Warrington, P. Stewart, Petren, Dydinski, Bikeles, R. Hunt, Bing, remontent jusqu'au cervelet et par la protubérance jusqu'à la région des tubercules quadrijumeaux ; ceux de v. Sölder, Quensel, Rossolimo, Amabilino, Henneberg, Thiele et Horsley, Bumke, Blumenau, Choroschko, K. Golstein, suivent les dégénérescences jusqu'à la région sous-optique et au thalamus (1).

Dans notre observation il s'agissait d'un tubercule solitaire, à localisation unilatérale, et dont les manifestations symptomatiques, d'abord imprécises, s'affirmèrent ensuite sous la forme d'un syndrome de Brown-Séquard. La durée de la maladie fut d'environ trois mois. L'autopsie a été faite dix heures après la mort, à l'Institut pathologique de Genève, par M. le professeur Askanazy qui a eu l'obligeance de nous remettre la moelle et le cerveau. A l'ouverture de la cavité rachidienne, l'examen macroscopique ne révèle ni lésions des vertèbres, ni pachyméningite, ni adhérences des méninges internes. La moelle cervicale est déformée au niveau de son renflement, dont la moitié droite est tuméfiée et fluctuante sous la pression digitale.

Après durcissement de la pièce par le formol et coloration par le Marchi, le Weigert-Pal, le Van Gieson on trouve un gros tubercule solitaire de forme ovoïde, dont la partie centrale est caséifiée. Par l'examen en série des coupes, suivies de haut en bas, on voit apparaître ce tubercule (Pl.XV fig. A) dans la partie moyenne du segment C , où il occupe le fond du cordon latéral droit et empiète sur la substance grise adjacente. Ses limites sont nettes, en apparence, mais il est entouré d'une zone dans laquelle les fibres nerveuses sont démyélinisées, les cellules nerveuses et névrogliques moins visibles et entourées d'éléments inflammatoires et de vacuoles.

Plus bas le tubercule augmente rapidement de volume (fig. 6) envahissant à la fois, dans la moitié droite de la moelle, la substance grise (cornes antérieure et postérieure) et la substance blanche.

Son développement maximum se trouve dans le segment C_6 (Pl.XV, fig. B). Ici, la moitié droite de la moelle n'est plus représentée que par un peu de substance blanche, étalée à la périphérie de la masse caséeuse. La moitié gauche est déformée, en partie comprimée ; le cordon postérieur, dans

(1) On trouve dans Schaffer, Hoche, Quensel, Bruce, André-Thomas, Rossolimo, Amabilino, Thiele et Horsley, P. Stewart, Dydinski, Bing, Kafka, K. Goldstein des dessins ou photographies donnant un relevé des dégénérescences secondaires étudiées par la méthode de Marchi. Nous avons joint à la bibliographie le travail de Patrick qui a suivi avec la méthode de Weigert et dessiné les dégénérescences jusqu'aux tubercules quadrijumeaux.



C5

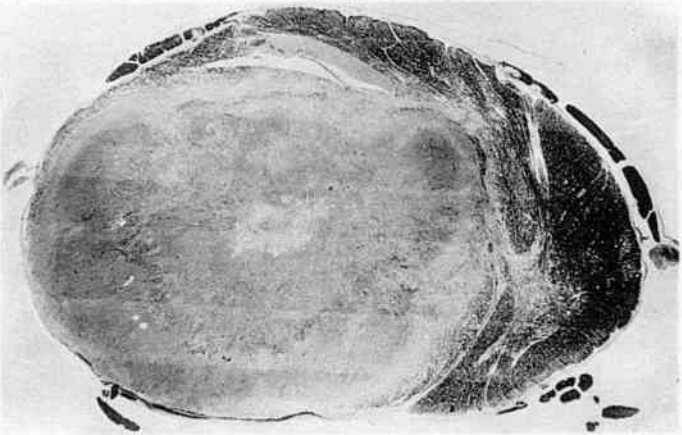

C6



C6

DÉGÉNÉRESCENCE ASCENDANTE CONSÉCUTIVE A UNE LÉSION DE LA MOELLE CERVICALE

(E. Long).

sa partie centrale, est criblé de vacuoles ; on observe, à la périphérie du cordon latéral gauche, une petite zone marginale nécrosée, qui est le point de départ d'une dégénérescence secondaire dont le trajet sera décrit ultérieurement.

Au-dessous de ce plan, le tubercule solitaire diminue progressivement de volume ; son pôle inférieur est situé dans la partie moyenne du segment C_7 où il occupe la substance grise intermédiaire aux cornes antérieure et postérieure (Pl. XV fig. C).

Au total, et l'étude des dégénérescences secondaires le confirme, la lésion a atteint surtout la moitié droite de la moelle ; elle a eu, en outre, un certain retentissement sur la moitié opposée (compression, troubles circulatoires). Cependant, la nature même de cette lésion ne permet pas de délimiter avec certitude ce qui, du tissu nerveux, a été réellement détruit ou simplement déplacé ; ainsi, l'examen de la figure B ne permet pas de conclure à la suppression de toute la substance blanche qui a perdu sa forme ou sa coloration normale.

Les dégénérescences secondaires ont été démontrées par la méthode de Marchi avec la plus grande netteté (fig. 1-22) contrairement aux craintes que l'on doit avoir en pareil cas. En effet, lorsque le tissu nerveux subit une compression exercée par une masse inflammatoire, à plus forte raison suppurée (tubercules caséeux, abcès de diverses orignes) l'acide osmique n'a plus la même fixation élective sur les fragments de myéline dégénérée ; les fibres nerveuses normales, et les tissus interstitiels, en absorbent aussi même loin du foyer, et l'interprétation des coupes colorées par la méthode de Marchi est parfois difficile.

Cette difficulté d'interprétation ne se retrouve que dans une région très limitée, au-dessous de la lésion seulement et il est intéressant de noter qu'il ne s'agit pas d'une imbibition massive partant du tubercule, mais d'une altération produite à distance par des produits toxiques. Ainsi, en suivant la série des figures 1 à 5, qui représentent plusieurs étages de la moelle étudiée dans le sens descendant, on observe successivement (1) :

dans le segment C_8 une imprégnation diffuse (fig. 1) qui atteint jusqu'aux racines antérieures et postérieures ; l'asymétrie des dégénérescences ans les deux moitiés de la moelle est à peine visible ;

(1) Les figures qui accompagnent ce texte ont été faites en relevant par un appareil de projection les contours des coupes et les principaux points de repère ; les dégénérescences secondaires sont indiquées par des points noirs plus ou moins nombreux. Dans toutes les figures, les cornes antérieures de la moelle ou l'étage antérieur de l'isthme de l'encéphale sont placés en bas ; la moitié droite du névraxe correspond donc au côté gauche du dessin.

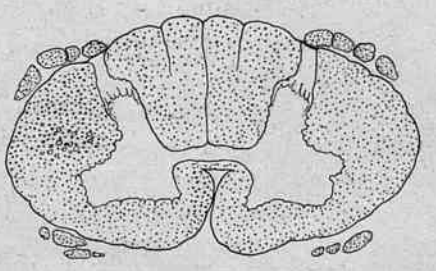

FIG. 1. — Segm. C_8

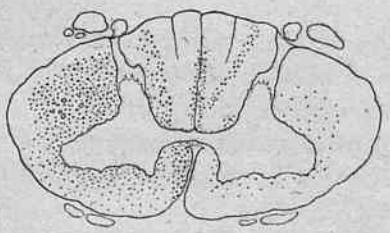

FIG. 2. — Segm. D_1

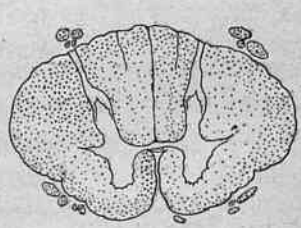

FIG. 3. — Segm. D_3

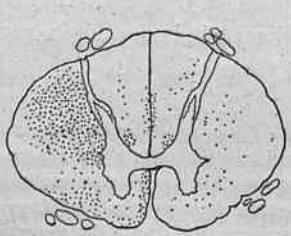

FIG. 4. — Segm. D_7

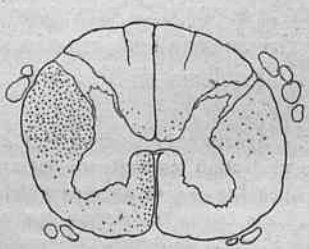

FIG. 5. — Segm. L_2

le segment D_1 libéré de cet élément accessoire, avec des dégénérescences secondaires exactement systématisées, proportionnellement à l'étendue des lésions primitives (fig. 2) ;

dans les segments D_2, D_3, D_4, une réapparition des précipités osmiques anormaux, un peu moins diffus que dans C_8 et avec une localisation prédominante sur la périphérie de la moelle et les racines (fig. 3) ;

au delà (fig. 4 et 5) dans le reste de la moelle dorsale et le renflement lombaire, on ne trouve aucune trace d'une imprégnation surajoutée.

En faisant abstraction de ce facteur anormal, les *dégénérescences secondaires descendantes* intéressent :

1) *dans les cordons antero-latéraux*, les faisceaux pyramidaux direct et croisé jusque dans les segments lombo-sacrés, la zone prépyramidale, le faisceau antérolatéral descendant, et quelques fibres des cordons à plus court trajet, disséminées autour de la corne antérieure ;

2) *dans les cordons postérieurs* : a) une bande placée dans le cordon de Burdach (virgule de Schulze) dont la partie antérieure et profonde a un plus long trajet que les segments moyen et postérieur : b) le long du sillon médian postérieur, un champ ovale, visible jusque dans la moelle dorsale inférieure.

Nous n'insistons pas davantage sur l'état des régions sous-jacentes à la lésion, ce travail étant plus spécialement destiné à l'étude des dégénérescences ascendantes.

Les dégénérescences ascendantes ont été suivies sans interruption à travers la moelle cervicale et l'isthme de l'encéphale jusqu'à la couche optique. La série des figures 7-22 nous dispensera d'une description analytique des coupes qui serait fort longue et nous permettra de résumer les dégénérescences des divers systèmes de fibres.

On ne trouve, au-dessus de la lésion, aucune imprégnation anormale de la substance nerveuse ; la vacuolisation et la diffusion des grains noirs n'existe qu'au contact du tubercule (fig. 6) et cesse avec lui. Au-dessus les dégénérescences secondaires apparaissent avec une répartition et une intensité correspondant à la localisation des lésions causales (compression, nécrose).

Au départ (fig. 7) elles occupent :

1° *dans les cordons postérieurs*, les zones moyennes et externes des faisceaux de Burdach et quelques fascicules profonds et centraux des faisceaux de Goll ; la zone marginale est indemne ;

2° *le cordon antéro-latéral droit*, à l'exception de la partie postérieure du cordon latéral et de la zone marginale du cordon antérieur.

3° *dans le cordon antéro-latéral gauche*, le faisceau fondamental ne

contient que quelques grains disséminés, tandis qu'un amas dense se trouve en un point limité de la zone marginale ; il représente la dégénérescence ascendante, consécutive au foyer de nécrose signalé dans la photographie du segment C_7 (Pl. XV, fig. B).

En partant de cette région, nous étudierons le trajet des fibres dégénérées vers le bulbe, le cervelet, et par la formation reticulée pédonculo-protubérantielle jusqu'à la couche optique (1).

Trajet cervical et connexions intraspinales. — L'étude de la moelle cervicale supérieure (fig. 7-10) comprend deux points intéressants : d'une part, la disparition d'une notable proportion de fibres dégénérées (voies courtes), d'autre part, un déplacement des fibres occupant la zone des faisceaux cérébelleux.

La raréfaction des fibres ascendantes est surtout évidente dans l'intérieur des cordons antéro-latéraux ; celles qui occupent la zone du faisceau pyramidal croisé se massent dans la profondeur, près de la substance grise, celles qui occupent le faisceau fondamental vont à la périphérie. Les faces ventrale et interne de la corne antérieure se dégarnissent progressivement, tandis que sur la face externe, les fibres plus longues qui restent sont repoussées par l'apport de nouvelles fibres endogènes. Dans la moitié droite de la moelle, elles arrivent ainsi par étapes successives à se joindre aux fibres marginales avec lesquelles elles se confondent en arrivant au bulbe. Dans la moitié gauche de la moelle, les fibres éparses dans le faisceau fondamental disparaissent les unes après les autres, les plus longues passant au côté externe de la corne antérieure, et ne rejoignant pas la voie cérébelleuse.

Le déplacement des fibres qui occupent la partie marginale des cordons latéraux (zone des faisceaux cérébelleux) se fait d'avant en arrière (fig. 7-11). Cette translation est déjà visible dans la moitié droite de la moelle ; elle est encore plus évidente pour la moitié gauche. De ce côté, le groupe bien limité de grains noirs qui occupe au niveau du segment C_4 la zone du faisceau de Gowers (fig. 7) atteint par un déplacement progressif la tête de la corne postérieure, si bien que sur la figure 10 (segment C_4) cette dégénérescence ascendante semble appartenir au faisceau cérébelleux direct. Or le trajet ultérieur de ses fibres montre qu'elles sont destinées aussi à la voie du faisceau de Gowers.

Pour expliquer cette particularité, on pourrait invoquer le fait que, fréquemment, dans la traversée des deuxième et troisième segments cervicaux, les fibres ascendantes marginales sont refoulées en avant par le

(1) Nous laisserons entièrement de côté la question de l'origine directe ou croisée de ces divers systèmes de fibres ; la nature de la lésion primitive et ses limites imprécises ne permettent aucune investigation à cet égard.

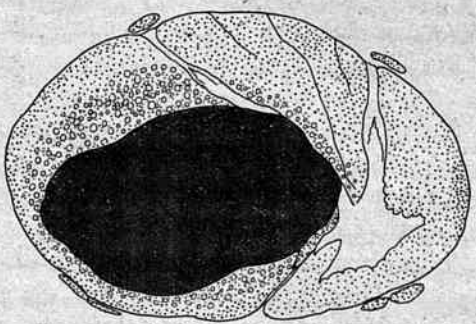

FIG. 6. — Partie supérieure du segm. C_6

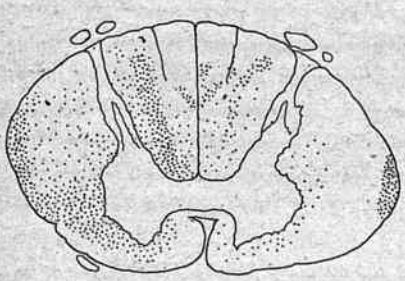

FIG. 7. — Segm. C_4

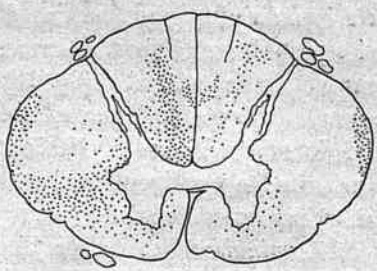

FIG. 8. — Segm. C_3

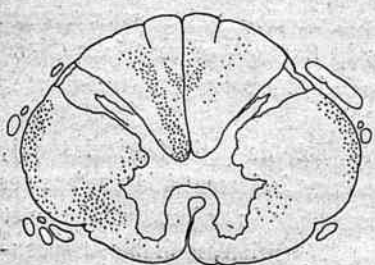

FIG. 9. — Segm. C_2

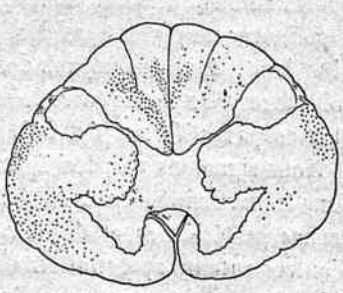

FIG. 10. — Segm. C_1

passage du faisceau pyramidal croisé qui, à ce niveau, s'étale jusqu'à la surface de la moelle.

On trouve cette disposition anatomique dessinée par Schaffer dans la figure 8 de son mémoire, par Hoche (Pl. IX, fig. 1), André Thomas (fig. 67), Bruce (fig. 1), Kafka (fig. des pages 227 et 238). Ziehen (p. 304) en fait mention et dit que les études sur la myélinisation d'après la méthode de Flechsig démontrent aussi ce déplacement du faisceau cérébelleux direct dans la moelle cervicale supérieure.

Ce n'est cependant qu'une explication insuffisante puisque ce déplacement, d'ailleurs inconstant, ne porte que sur une partie des fibres du faisceau cérébelleux direct, et sur un court trajet. Au contraire dans notre observation, des fibres qui occupent déjà en C_6 et C_4 la zone du faisceau de Gowers, sont transférées dans la partie postérieure du faisceau cérébelleux direct, passant ainsi d'un faisceau à l'autre. Cette évolution des fibres marginales latérales est mise en évidence, du côté gauche, par l'étroitesse de la bande nécrosée, car l'arrivée de ces fibres au milieu des fascicules postérieurs du faisceau cérébelleux direct n'est pas masquée par la dégénérescence de ces derniers.

A droite, le même mouvement de translation se produit, moins visible en raison du plus grand nombre d'éléments dégénérés ; les fibres marginales postérieures d'abord distantes de la corne postérieure (fig. 7) arrivent en contact avec elle (fig. 10) tandis que la zone du faisceau de Gowers reçoit l'appoint de nouvelles fibres venues du faisceau fondamental.

Connexions spino-bulbaires.— Les fibres dégénérées qui s'arrêtent dans le bulbe y arrivent par les cordons postérieurs, par la voie pyramidale et par les cordons latéraux.

a) *Terminaison bulbaire des fibres des cordons postérieurs* (fig. 11-13). — Elle se fait suivant les lois qui règlent la systématisation de ces cordons (voir Dejerine et André-Thomas, p. 81 et suiv.).

Les fibres des faisceaux de Goll se terminent les premières dans les noyaux correspondants ; celles des faisceaux de Burdach, lésées au niveau du renflement cervical et refoulées par l'arrivée des racines cervicales supérieures ne passent pas dans le faisceau de Goll, ; elles se terminent plus haut, dans les noyaux des cordons de Burdach et vont jusqu'à la substance grise placée entre le faisceau solitaire, le corps juxta-restiforme, et le corps restiforme (fig. 13).

Nous signalons sur les figures 10, 11, 12, de petits fascicules qui, dans la partie inférieure du bulbe, cheminent isolément à la surface des cornes postérieures et de la racine descendante du trijumeau. Hoche et d'autres auteurs après lui ont observé une disposition semblable et la considèrent comme un passage direct des cordons postérieurs aux voies cé-

LA SALPÊTRIÈRE
INTERNES EN MÉDECINE

rébelleuses par les fibres arciformes externes. Cette interprétation a été contestée par Mott, Bruce, etc... Il nous semble également que, dans notre cas du moins, une autre explication s'impose : Nous voyons, en effet, en suivant la série des coupes, que ces fascicules se détachent très bas, non pas des cordons postérieurs, mais des cordons latéraux, et qu'ils se dirigent d'avant en arrière en suivant les fibres arciformes externes ; ils représentent donc le début de la translation des fibres spino-cérébelleuses vers le corps restiforme.

Nous n'avons pas non plus trouvé de connexions directes des cordons postérieurs avec les voies cérébelleuses par des fibres arciformes internes, disposition décrite par Hoche, Goldstein, etc.

b) Dégénérescence ascendante du faisceau pyramidal croisé. — Parmi le gros paquet de fibres dégénérées qui prend la voie du cordon latéral pour aller au bulbe, il faut isoler un petit groupe qui occupe la zone profonde du faisceau pyramidal croisé ; il arrive au bulbe en passant par la décussation inférieure, gagne la pyramide gauche (fig. 11) et diminue rapidement d'importance ; ces fibres peu nombreuses et disséminées se perdent dans la partie supérieure du bulbe ; on ne les retrouve plus dans la protubérance.

Cette dégénérescence ascendante d'une partie de la voie pyramidale à la suite de lésions spinales est bien connue. Quelques auteurs l'ont suivie jusqu'à la moelle cervicale, d'autres dans la pyramide bulbaire, très peu au-delà, dans la protubérance (Seul Chorosko a suivi la dégénérescence ascendante du faisceau pyramidal jusqu'à la substance blanche sous-corticale ; ce résultat qui demande une confirmation a été obtenu par la méthode de Busch).

S'agit-il vraiment d'une dégénérescence rétrograde de la voie pyramidale, ou bien de fibres ascendantes mélangées à cette voie sur une partie de son trajet ? Ce problème ne paraît pas résolu jusqu'à présent.

c) Connexions spino-bulbaires par la voie des cordons latéraux. — La masse commune aux faisceaux cérébelleux et au faisceau fondamental, arrivée au faisceau latéral du bulbe et au corps restiforme, au-dessus du plan supérieur de l'entrecroisement pyramidal, émet par sa face interne des fascicules qui pénètrent dans la substance grise bulbaire. Ces fibres sont nombreuses et réparties sur un assez long trajet ; en considérant leur disposition sur les coupes, on peut les diviser en trois groupes nettement définis :

1° Le premier groupe est formé par un semis abondant de grains noirs étalé sur la face postérieure des olives bulbaires. En suivant les coupes de bas en haut (fig. 12, 13, 14, 15) on voit des fibres, parties du faisceau latéral du bulbe, occuper la partie antérieure de la substance réticulée grise et

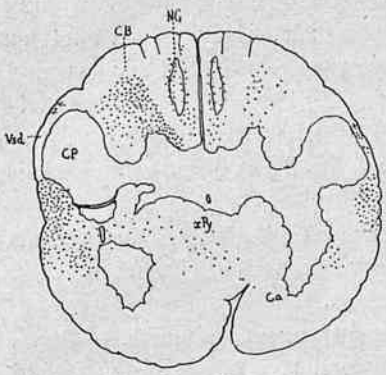

FIG. 11

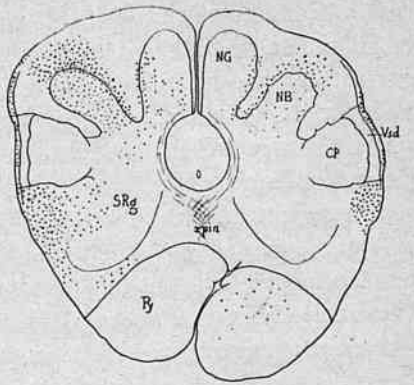

FIG. 12

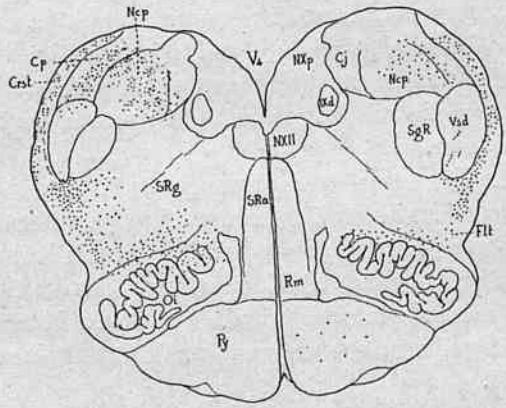

FIG. 13

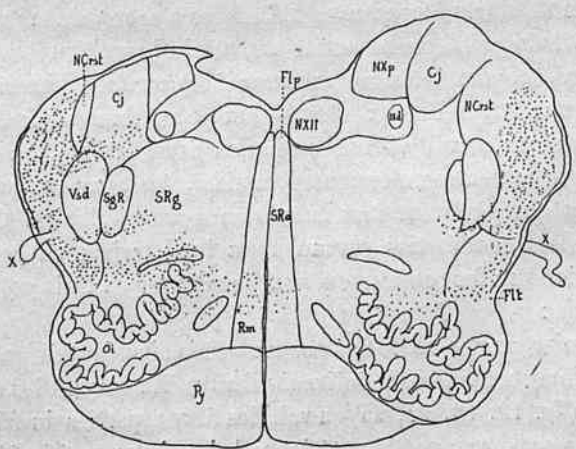

FIG. 14

la capsule de l'olive, en entourant le noyau juxta-olivaire postérieur ; un certain nombre d'entre elles pénètrent dans le hile de l'olive ; il semble même, et nous l'avons indiqué sur nos dessins, que des fibres plus ténues arrivent à la couche interolivaire et la traversent pour aller à l'olive ou à la formation réticulée du côté opposé.

2° Un groupe moyen, également suivi sur une grande hauteur, est d'abord visible en avant de la corne postérieure (fig. 12) puis devant le noyau sensitif du trijumeau (Sg R) et sa racine descendante. Il pénètre transversalement dans la substance réticulée grise (S Rg),dont il ne dépasse pas la zone moyenne.

3° Un groupe postérieur se détache de la masse des fibres qui passent par le corps restiforme (fig. 14) ; il se disperse dans une région qui contient, à la fois la substance grise annexée au corps restiforme (N Crst), le corps juxtarestiforme (Cj) et la partie la plus reculée de la substance réticulée grise, autour du noyau et de la racine descendante du glosso-pharyngien (IX d). Il n'est pas très aisé sur la série des coupes (fig. 12-14) de délimiter la terminaison de ce groupe de fibres et celle des fibres les plus extrêmes des cordons postérieurs. On peut cependant considérer comme certain que ces fibres spino-bulbaires, venues par la voie latérale ont leur plus grand développement lorsque les fibres des cordons postérieurs sont presque épuisées. La méthode de Marchi, en montrant la direction transversale des fibres détachées de la voie du corps restiforme ne laisse aucun doute sur ce point. D'autre part, on voit que ce groupe fait défaut dans la moitié gauche du bulbe ; ici la dégénérescence des cordons postérieurs se termine sans connexions avec le corps restiforme (fig. 13) et aucune expansion de ce dernier ne lui succède (fig. 14).

Cette disposition si particulière des voies ascendantes spino-bulbaires que nous trouvons sur nos coupes a été observée par plusieurs auteurs et diversement interprétée.

Elle est très nettement dessinée avec ses trois bandes transversales sur une figure du mémoire de Hoche (Pl. IX, fig. 5), mais pour lui, les deux bandes postérieures,qui passent en avant et en arrière de la racine descendante du trijumeau, représentent une connexion directe, profonde, reliant les cordons postérieurs au corps restiforme, au cervelet, complétant celle qui, d'après lui, passe à la surface par les fibres arciformes externes.

Thiele et Horsley donnent aussi une excellente représentation graphique de ces groupes de fibres dans les planches annexées à leur travail, mais ils n'acceptent pas l'interprétation de Hoche.A leur avis, les fascicules postérieurs ne viennent pas des cordons postérieurs de la moelle ; ils se détachent de la voie du corps restiforme en deux groupes : l'un *le plexus collatéral ventral* se termine dans un noyau placé en dedans et en avant de la racine

ED. LONG PL. XIX

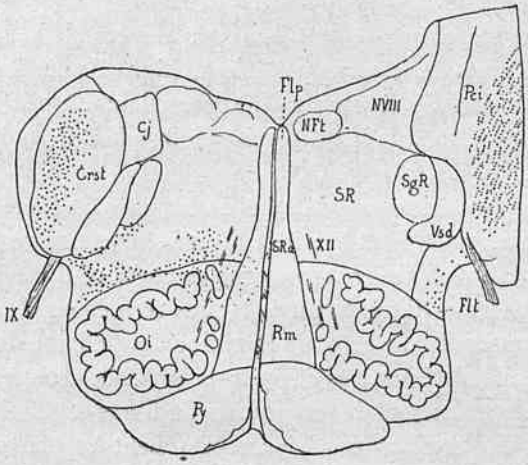

FIG. 15

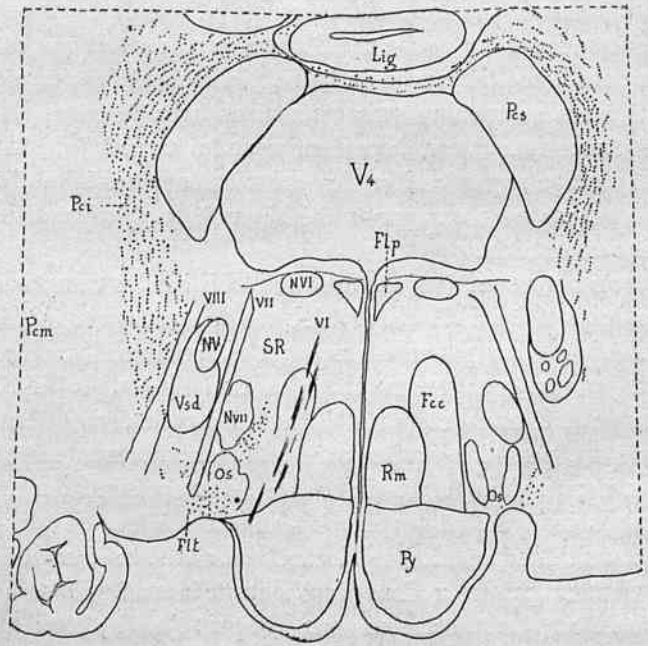

FIG. 16

descendante du trijumeau ; l'autre, *plexus collatéral dorsal*, passe derrière cette racine du trijumeau et se termine dans la substance grise qui entoure le noyau du glosso-pharyngien et le faisceau solitaire. D'après ces auteurs, il existerait même, encore plus en arrière, un faisceau spino-vestibulaire, distinct du plexus dorsal et contournant la face postérieure du corps restiforme et la branche descendante du nerf vestibulaire.

Quant aux fibres antérieures (fibres dorso-olivaires de v. Sölder), Thiele et Horsley les voient débuter au pôle inférieur de l'olive bulbaire en continuité avec le faisceau fondamental du cordon antérieur de la moelle ; ils les suivent dans leurs rapports avec la partie ventrale de la formation réticulée, avec l'olive et son noyau accessoire postérieur, les plus internes allant jusqu'au hile de l'olive. Ces fibres sont destinées en partie, d'après Thiele et Horsley à remonter dans la calotte pédonculaire jusqu'à la région sous-optique.

Il existe d'autres descriptions de ces connexions spino-bulbaires, mais moins complètes ; ainsi Quensel dans ses fig. 3 et 4, Dydinski, indiquent seulement la bande rétro-olivaire ; d'autres auteurs relèvent l'existence d'une terminaison collatérale du Gowers dans les noyaux latéraux du bulbe, dans le nucleus ambiguus, ou dans le noyau de Deiters (Petren, Bumke, etc.) ; enfin Schaffer a décrit une dégénérescence des stries acoustiques.

De ces données un peu complexes et parfois divergentes, que doit-on conclure ? Il est au moins un fait certain : c'est l'arrêt dans les parties latérales du bulbe d'une notable partie des fibres qui constituent la voie ascendante des cordons antéro-latéraux. Pour le reste de nouveaux examens histologiques sont nécessaires qui préciseront les points de détail et concilieront les divergences d'opinion que nous venons de signaler.

Dans notre observation, nous voyons que le groupe antérieur des fibres spino-bulbaires se détache de la voie latérale près de l'extrémité inférieure de l'olive bulbaire et accompagne cette dernière jusqu'à son pôle supérieur ; ses fibres se terminent non seulement dans la partie antérieure de la formation réticulée grise, mais aussi dans l'olive elle-même (fibres spino-olivaires) (1) ; celles qui s'enfoncent vers le centre de la formation réticulée grise s'y terminent en partie, et en partie aussi constituent les fascicules à long trajet qu'on retrouve plus haut et qui vont jusqu'à la région sous-optique. Les deux groupes postérieurs répondent exactement à la description topographique indiquée par Hoche, puis par Thiele et Horsley, et comme ces derniers auteurs nous n'avons pas observé de continuité entre ces groupes de fibres et les expansions terminales des cordons

(1) Ces connexions avec l'olive bulbaire sont différentes du faisceau spino-olivaire, décrit par Dydinski, Bechterew, Goldstein, faisceau qui remonterait le cordon antérieur de la moelle cervicale en passant par le triangle de Helweg ; il n'existe d'ailleurs par sur nos coupes.

postérieurs. C'est donc bien de la voie latérale (faisceau latéral du bulbe et corps restiforme) qu'ils se détachent.

D'après nos coupes, le faisceau ou plexus dorsal aboutit à la substance grise, au-dessus des noyaux des cordons postérieurs ; ses terminaisons précises ne nous sont pas apparues avec netteté, et, en particulier, nous n'avons pas pu voir quelle part en reçoit le noyau de Deiters. Mais nous avons noté que cette région postéro-interne du bulbe, où se termine aussi un contingent notable de fibres spino-bulbaires est également celle où aboutissent des fibres disséminées descendantes de la formation réticulée pédonculaire (voir les figures 15 et 16 du travail que nous avons publié en 1908 avec notre collègue et ami Roussy).

Faisceaux spino-cérébelleux.— Le faisceau cérébelleux direct suit la voie du corps restiforme et du pédoncule cérébelleux inférieur, contourne le pédoncule cérébelleux supérieur et se termine à la face inférieure du cervelet, ses fibres atteignant la ligne médiane du vermis. Le faisceau de Gowers continue son trajet ascendant par le faisceau latéral du bulbe, puis dans la profondeur de la protubérance et, près de l'origine du ruban de Reil latéral, décrit une anse à concavité inférieure pour gagner la face externe du pédoncule cérébelleux supérieur et le cervelet.

Ce trajet terminal des faisceaux spino-cérébelleux répond à la description classique et ne présente en lui-même aucune particularité. Mais il faut signaler ici, comme d'autres l'ont déjà fait, la séparation imparfaite de ces deux systèmes de fibres ; du faisceau de Gowers se détachent de place en place des fibres isolées (fig. 16) qui rejoignent la voie du pédoncule cérébelleux inférieur. En fait lorsqu'on revoit dans leur ensemble les coupes bulbaires et protubérantielles, l'apport au cervelet est ininterrompu et sur la face externe du pédoncule cérébelleux supérieur, que contournent toutes ces fibres, il n'est pas possible de distinguer où finit le faisceau cérébelleux direct et où commence le faisceau de Gowers. Dans le bulbe et la protubérance la confusion en une seule masse de ces deux faisceaux est évidente. Il en est de même plus bas ; nous avons en effet déjà signalé dans la moelle cervicale que des fascicules entiers quittent la zone attribuée au Gowers pour passer au cérébelleux direct.

Ainsi, il est difficile de faire le départ de ce qui appartient à chacun des deux groupes, au moins pour la partie terminale de leur trajet, c'est-à-dire de la moelle cervicale à l'écorce cérébelleuse. Il est préférable, et cette opinion a été émise à plusieurs reprises (Worotynski, Marburg, etc.) de ne voir qu'un seul système de fibres réunissant la voie ascendante des cordons antéro-latéraux à l'écorce cérébelleuse.

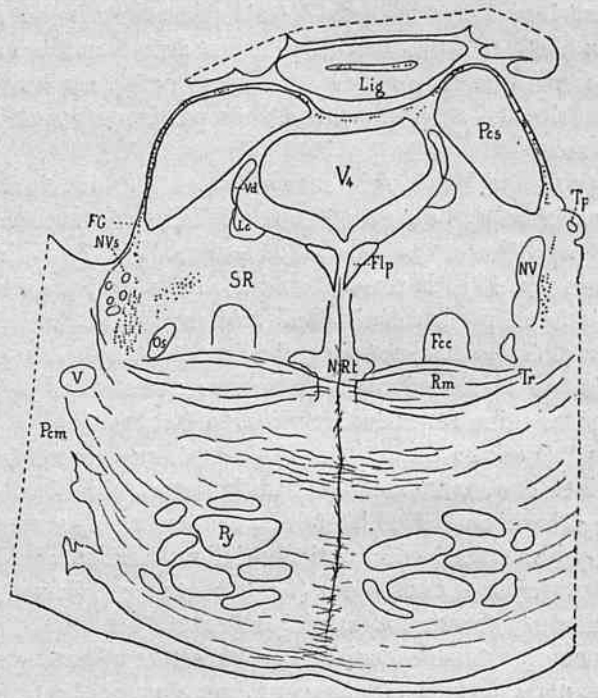

FIG. 17

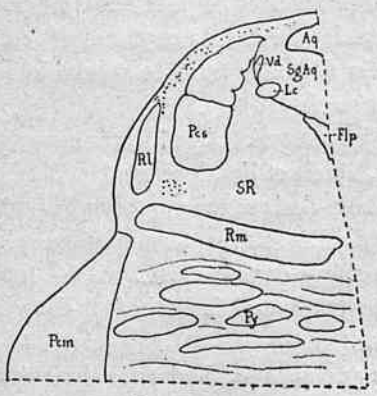

FIG. 18

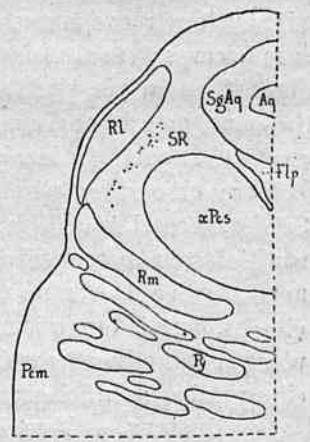

FIG. 19

Connexions avec la formation réticulée protubérantielle, pédonculaire et sous-thalamique. — Si on compare les coupes du bulbe (fig. 12-15) avec les coupes supérieures (fig. 16-22) il est certain que les fibres dégénérées, détachées de la voie ascendante latérale se sont arrêtées pour la plus grande partie dans la substance grise du bulbe ; il ne reste, en effet, et du côté droit seulement de la protubérance, qu'un groupe de fibres altérées si réduit que pour représenter leur trajet sur les dessins, il nous a fallu augmenter proportionnellement le nombre des grains noirs.

Ce groupe occupe dans la substance réticulée (fig. 16) la zone limitée par le noyau du facial, l'olive supérieure et le faisceau central de la calotte. Il chemine parallèlement au faisceau de Gowers (fig. 17), aboutit dans la protubérance (fig. 18) à la zone antéro-interne de la formation réticulée, dans l'angle formé par le ruban de Reil médian et le Reil latéral, en avant du pédoncule cérebelleux supérieur. Pendant leur trajet intraprotubérantiel, ces fibres ont encore diminué de nombre ; c'est donc qu'une partie des connexions spino-réticulées trouve ici sa terminaison.

Arrivées à la calotte du pédoncule cérébral, ces fibres résiduelles se déplacent bientôt d'avant en arrière dans la formation réticulée (fig. 19) ; elles longent le ruban de Reil latéral, en dehors du pédoncule cérébelleux supérieur qui va vers la décussation médiane, arrivent ainsi au hile du tubercule quadrijumeau postérieur (fig. 20), et un certain nombre d'entre elles y pénètrent (*fibres spino-quadrigeminales*).

De plus en plus difficile à suivre, car il n'est représenté que par quelques grains noirs, ce fascicule passe ensuite en avant du tubercule quadrijumeau antérieur : il suit dans la formation réticulée le trajet de la partie la plus extrême du bras du tubercule quadrijumeau postérieur (fig. 21). On le retrouve encore dans la région sous-optique (fig. 22) en contact avec le corps genouillé interne, auquel il abandonne peut-être quelques fibres. C'est un peu plus haut, à la face inférieure du noyau externe du thalamus, près du noyau médian, que la dernière trace de cette voie ascendante disparaît (*Fibres spino-thalamiques*).

Notre observation vérifie donc le trajet indiqué, chez l'homme, par v. Sölder, Quensel, Amabilino, Henneberg, Thiele et Horsley, Bumke, Blumenau, Goldstein qui ont suivi jusqu'à la base de la couche optique, des connexions spino-thalamiques, très-grêles d'ailleurs. Des terminaisons plus élevées, dans le noyau lenticulaire, et même dans le cortex ont été trouvées par Rossolimo et par Choroschko en employant la méthode de Busch ; elles paraissent difficilement admissibles.

Conclusions. — Nous insistons sur quelques particularités observées :

LA SALPÊTRIÈRE INTERNES EN MÉDECINE

ED. LONG PL. XXI

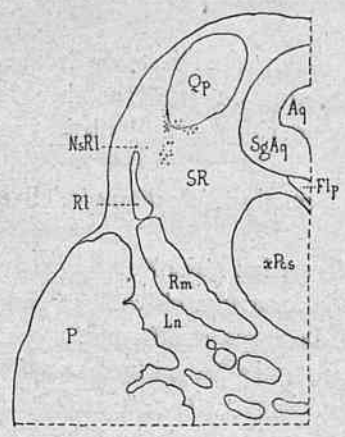

FIG. 20

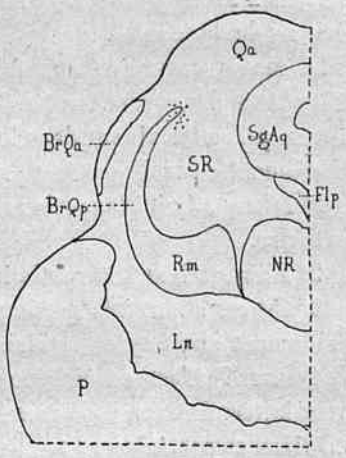

FIG. 21

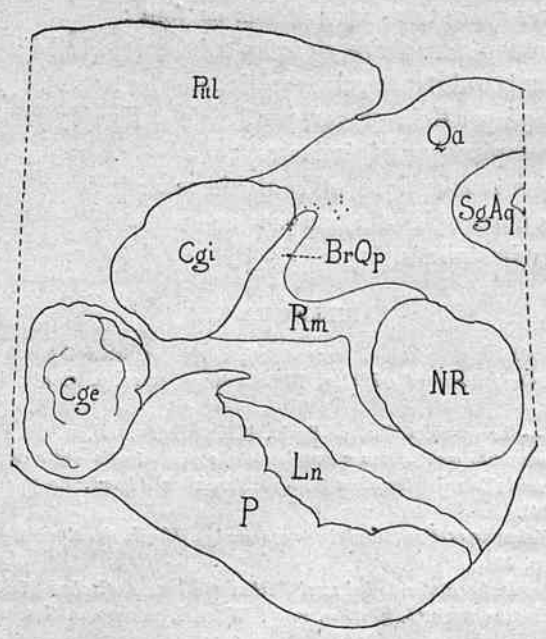

FIG. 22

Les faisceaux cérébelleux direct et de Gowers ne sont pas nettement distincts pendant leur trajet cervical, bulbaire et protubérantiel ; des fibres passent de l'un à l'autre et ils forment un seul système spino-cérébelleux.

Nous n'avons pas observé de fibres venant directement des cordons postérieurs de la moelle.

La masse commune aux faisceaux cérebelleux et au reste de la voie ascendante des cordons antéro-latéraux abandonne un grand nombre de fibres qui se terminent dans le bulbe. Ces connexions spino-bulbaires se distribuent en trois groupes principaux :

1° Fibres allant à la partie antérieure de la formation réticulée et à l'olive bulbaire.

2° Fibres allant à la partie latérale de la formation réticulée.

3° Fibres allant à la partie postérieure de la formation réticulée et probablement aux noyaux avoisinants (noyau du corps restiforme ? noyau de Deiters ?). C'est ce troisième groupe seulement qui a des points de contact avec la terminaison de la voie des cordons postérieurs, celle-ci étant surtout médiane et postérieure, tandis que celle des cordons latéraux aborde le bulbe par sa face externe.

L'importance des connexions spino-bulbaires est marquée par la réduction du contingent de la voie spino-réticulée qui arrive à la calotte protubérantielle et au pédoncule cérébral.

Les dernières connexions ascendantes se font :

dans la calotte pédonculaire, avec les tubercules quadrijumeaux postérieurs et avec la substance grise avoisinante (le terme de *fibres spino-tectales* employé par Kohnstamm, par Thiele et Horsley parait préférable à celui de fibres spino-quadrigéminales) ;

avec la région sous-optique et la partie ventrale du noyau externe du thalamus. Ces fibres spino-thalamiques ne sont représentées que par de rares éléments disséminés.

BIBLIOGRAPHIE

Amabilino. — *Sulle degenerazioni ascendenti, specialmento del fascio di Gowers, in un caso di compressione del midollo.* Rivista di pat. nerv. e. ment., décembre 1900, p. 529.

André-Thomas. — *Le cervelet.* Th. de Paris. 1897 (observ. II), p. 69.

Barbacci. — *Contributo anatomico e sperimentale allo studio delle degenerazioni secundarie del midollo spinale col metodo di Marchi e Algeri.* Lo sperimentale, vol. 67, 1891, p. 386.

Bechterew. — *Ueber das Olivenbündel des cervicalen Theils des Rückenmarkes.* Neurol. Centr., 1894, p. 433.

Bikeles. — *Anatomische Befunde bei zwei Fällen von traumatischer Läsion des Lendenmarkes.* Polnisches Arch. f. biol. u. med. Wiss. I, analyse in Neurol. Centr., 1903, p. 1129.

Bing. — *Beitrag zur Kenntniss der endogenen Rückenmarksfasern beim Menschen.* Arch. f. Psych. u. Nervenk., vol. 39 (1904), p. 74.

BLUMENAU. — *Sur la terminaison supérieure du faisceau de Gowers* (texte polonais). Anal. in Neurol. Centr., 1908, p. 264.

BOCHENEK. — *Dégénérescence des fibres endogènes ascendantes de la moelle après ligature de l'aorte abdominale.* Le Névraxe, III, 1901, fasc. 2, p. 221.

BRUCE. — *Note on the upper terminations of the direct cerebellar and ascending antero-lateral tracts.* Brain, vol. 21, 1898, p. 375.

BUMKE. — *Compression im 5 u. 6 Cervicalegmente.* Neur. Centr., 1905, p. 627.

CHOROSCHKO.— *Sekundäre Degenerationen in aufsteigender Richtung bei Rückenmarksverletzungen.* Monats. f. Psych. u. Neur., vol. 26, 1909, p. 534.

DEJERINE. — *Anatomie des centres nerveux*, t. II, 1901.

DEJERINE et ANDRÉ-THOMAS. — *Maladies de la moelle épinière*, 2e édit., 1909 (anatomie des faisceaux de la moelle, p. 55-101).

DYDINSKI. — *Ein Beitrag zum Studium des Verlaufs einiger Rückenmarksstränge.* Neur. Centr., 1903, p. 898.

EDINGER. — *Vorlesungen über den Bau der nervösen Centralorgane des Menschen*, 8e édit., 1911.

GOLDSTEIN (KURT). — *Ueber die Aufsteigende Degeneration nach Querschnittsunterbrechung des Rückenmarks.* Neurol. Centr., 1910, p. 898.

HENNEBERG. — *Ueber den centralen Verlauf des Gowers'schen Bündels.* Neur. Centr., 1901, p. 334.

HOCHE. — *Ueber sekundäre Degeneration, speziell des Gowers'schen Bündels.* Arch. f. Psych. u. Nerv., vol. 28 (1896), p. 510.

R. HUNT. — *Contribution to the course and terminations of Gowers tract.* Publications of Cornell Univ. Medical College, vol. I, p. 13, anal. in Jahresb. f. Neur. u. Psych., 1904, p. 67.

KAFKA. — *Zum Kapitel der traumatischen Rückenmarksaffektionen.* Jahrbücher f. Psych. u. Neurol. (Wien), vol. 30, 1909, p. 209.

KALINOWSKY. — *Ueber sekundäre Degenerationen nach Läsionen des Centralnervensystems an der Uebergangsstelle des Rückenmarkes zur Medulla oblongata.* Neur. Centr., 1909, p. 522.

KOHNSTAMM. — *Ueber die gekreuzt-aufsteigende Spinalbahn und ihre Beziehung zum Gowers'schen Strang.* Neur. Centr., 1900, p. 242.

LASSLETT et WARRINGTON. — *Observations on the ascending tracts in the spinal cord of the human subject.* Brain, 1899 (Winter), p. 586.

LONG et ROUSSY. — *Dégénérescences secondaires descendantes de la formation réticulée, chez l'homme, consécutives aux lésions en foyer de la calotte pédonculaire.* Revue neurol., 15 avril 1908.

MARBURG. — *Ueber den anterolateralen Tract von Gowers.* Monats. f. Psych. u. Neur., vol. 13 (1903), p. 486.

MOTT. — *Experimental enquiry upon the afferent tracts of the central nervous system of the monkey.* Brain, vol. 18 (1895), p. 1.

MUNZER et WIENER. — *Studium der endogenen Rückenmarksfasern.* Anal. in Neur. Centr., 1909, p. 1050.

PATRICK. — *Aufsteigende Degeneration nach totale Questchung des Rückenmarkes.* Arch. f. Psych. u. Nervenk., vol. 25, 1893, p. 831.

PETREN. — *Ein Fall von traumatischer Rückenmarksaffection nebst einem Beitrage zur Kenntniss der secundären Degeneration des Rückenmarks.* Nordisk. Medizin Archiv, 1901, n° 14 ; Anal. in Neur. Centr., 1903, p. 74.

QUENSEL. — *Ein Fall von Sarkoma der Dura spinalis.* Neur. Centr., 1898, p. 482.

QUENSEL. — *Aktive Zelldegenerationen nach Hirnstammverletzung bei Kaninchen.* Neur. Centr., 1907, p. 1139.

ROSSOLIMO. — *Ueber den centralen Verlauf des Gowers'schen Bündels.* Neur. Centr., 1898, p. 935.

ROTHMANN. — *Zur Anatomie u. Physiologie des Vorderstranges*. Neur. Centr., 1903, p. 744.

ROTHMANN. — *Ueber die Leitung der Sensibilitat im Rückenmark*. Wien. klin. Wochenschr., 1906, p. 47 et 76.

SCARPATETTI. — *Befunde von Compression u. Tuberkel im Rückenmark*. Jahrbücher f. Psych. u. Neur., vol. 15, 1897, p. 310.

SCHAFFER. — *Beitrag zur Histologie der secundären Degeneration, zugleich ein Beitrag zur Rückenmarksanatomie*. Arch. f. mikrosk. Anatomie, vol. 53, 1894, p. 252.

V. SOLDER. — *Degenerirte Bahnen im Hirnstamm bei Läsion des unteren Cervicalmarkes*. Neur. Centr., 1897, p. 308.

STEWART (PURVES). — *Degenerations following a traumatic lesion of the spinal cord*. Brain, vol. 24, 1901, p. 222.

THIELE et HORSLEY. — *A study of the degenerations observed in the central nervous system in a case of fracture dislocation of the spine*. Brain, vol. 24, 1901, p. 519.

TROSCHIN. — *Die Lehre von dem Uebergange der sensiblen Leitung aus dem Rückenmark in die Medulla oblongata*. C. R. in Neur. Centr., 1902, p. 280.

WOROTYNSKI. — *Zur Lehre von den secundären Degenerationen im Rückenmark*. Neur. Centr., 1897, p. 1094.

ZIEHEN. — *Anat. des Rückenmarks*. Handbuch der Anatomie des Menschen, von Bardeleben, t. IV, 1899.

LÉGENDE DES FIGURES

Aq, aqueduc de Sylvius. — *BrQa*, bras du tubercule quadrijumeau antérieur. — *BrQp*, bras du tubercule quadrijumeau postérieur. — *Ca*, cordon antérieur. — *CB*, cordon de Burdach. — *Cge*, *Cgi*, corps genouillés externe et interne. — *Cj*, corps juxtarestiforme. — *CP*, corne postérieure. — *Cp*, cordon postérieur. — *Crst*, corps restiforme. — *Fcc*, faisceau central de la calotte. — *FG*, faisceau de Gowers. — *Flp*, faisceau longitudinal postérieur. — *Flt*, faisceau latéral du bulbe. — *IX*, *IXd*, glosso-pharyngien et sa racine descendante. — *Lc*, locus caeruleus. — *Lig*, ligula. — *Ln*, locus niger. — *NB*, noyau du cordon de Burdach. — *Ncp*, noyau des cordons postérieurs. — *Ncrst*, noyaux du corps restiforme. — *NFt*, noyau du funiculus teres. — *NG*, noyau du cordon de Goll. — *NR*, noyau rouge. — *NRt*, noyau réticulé. — *NsRt*, noyau supérieur du Reil latéral. — *NV*, noyau sensitif du trijumeau. — *NVII*, noyau du facial. — *NVIII*, noyau de l'acoustique. — *NXp*, noyau postérieur du pneumogastrique. — *NXII*, noyau de l'hypoglosse. — *Oi*, olive bulbaire. — *Os*, olive supérieure. — *P*, pied du pédoncule. — *Pci*, *Pcm*, *Pcs*, pédoncules cérébelleux inférieur, moyen, supérieur. — *Pul*, pulvinar. — *Py*, voie pyramidale. — *Qa*, *Qp*, tubercules quadrijumeaux antérieur et postérieur. — *Rl*, ruban de Reil latéral. — *Rm*, ruban de Reil médian. — *SgAg*, substance grise de l'aqueduc. — *SgR*, substance grise de Rolando. — *SR*, formation réticulée. — *SRa*, *SRg*, formation réticulée blanche, grise. — *Tp*, taenia pontis. — *Tr*, corps trapézoïde. — *V4*, quatrième ventricule. — *V*, *Vd*, *Vsd*, trijumeau, racine motrice, racine sensitive descendante. — *VI*, *VII*, *VIII*, sixième, septième, huitième paires. — *X*, pneumogastrique. — *XII*, nerf hypoglosse. — *x pin*, entrecroisement sensitif. — *x Pcs*, entrecroisement des pédoncules cérébelleux supérieurs. — *x Py*, entrecroisement pyramidal.

TRAVAIL DU SERVICE DU Dr FAISANS
ET DU LABORATOIRE DU Dr SOUQUES

PARAPLÉGIE « TYPE BABINSKI » CHEZ UN SUJET ATTEINT DE MALADIE DE RECKLINGHAUSEN. — ABSENCE DE DÉGÉNÉRATION SECONDAIRE DES FAISCEAUX PYRAMIDAUX.

PAR

MM. Am. COYON et A. BARRÉ.

Dans un travail publié en 1899 dans les « Bulletins et Mémoires de la Société médicale des Hôpitaux » (1) et dans une communication faite à la Société de Neurologie en 1911 (2), M. Babinski a fixé les caractères d'une forme de paraplégie organique qui n'avait pas été suffisamment mise en lumière.

Depuis cette dernière publication, différents auteurs ont relaté des cas de paraplégie en flexion « type Babinski », et ce nouveau syndrome clinique a pris place en face de la paraplégie en extension « type Erb », avec laquelle il peut d'ailleurs se combiner de façon variable.

Nous avons eu nous-mêmes l'occasion d'observer à l'hôpital Beaujon, dans le servive de M. le Dr Faisans, que l'un de nous suppléait pendant les vacances de 1912, un malade chez lequel se sont succédé les deux types de paraplégie (para. en extension, puis para. en fléxion). C'est l'étude anatomo-clinique de ce cas que nous exposons aujourd'hui, après en avoir indiqué les principaux traits dans une séance de la Société de Neurologie (2).

Le nombre des cas de paraplégie en flexion qui ont pu être l'objet d'une double étude, clinique et anatomique est encore restreint, et ce fait donne à ce travail son principal intérêt. — Ajoutons dès maintenant que, d'accord avec les constatations dès longtemps faites par M. Babinski, les faisceaux pyramidaux du malade étaient normaux, ou du moins ne présentaient que des altérations extrêmement peu profondes, limitées à quelques fibres, et même discutables.

(1) Sur une forme de paraplégie spasmodique consécutive à une lésion organique sans dégénération du système pyramidal. — Bul. et Mém. de la Société Méd. des Hôp. de Paris, 1899 p. 342.

(2) Paraplégie spasmodique organique avec contracture en flexion et contractions musculaires involontaires. — Société de Neurologie, séance du 12 janvier 1911.

Voici l'observation du malade :

M... ébéniste, âgé de 34 ans, entre à l'Hôpital Beaujon dans le service du Dr Faisans, le 17 juillet 1912.

Il vient pour une paraplégie qui date de trois mois et qui a débuté brusquement.

Dès qu'on découvre le malade, l'attention est attirée pas des taches pigmentaires innombrables et de nombreuses tumeurs cutanées qui sont disséminées sur tout le corps, et particulièrement abondantes au tronc et au thorax : Le diagnostic de maladie de Recklinghausen s'impose. Elle aurait débuté, nous assure le malade à l'âge de 26 ans, sous la forme d'une tumeur d'aspect verruqueux située au menton ; l'éruption des autres nodosités aurait suivi de peu. Nous n'insistons pas davantage sur cette partie des troubles que présentait notre patient, mais nous devions les signaler, car la maladie de Recklinghausen n'est pas sans étroite relation, comme nous le verrons, avec l'affection médullaire, qui l'amenait à l'Hôpital.

Au mois d'avril 1912 il avait ressenti des douleurs violentes dans les membres inférieurs ; en même temps il avait souffert fortement dans la région rachidienne, vers les 9e ou 10e vertèbres dorsales. Les douleurs avaient un peu le caractère fulgurant ; elles furent considérées comme de banales névralgies. Il semble bien qu'il n'y ait eu à cette époque aucun trouble grossier de la sensibilité ; le malade pouvait vaquer à ses occupations habituelles, et c'est au milieu de son travail, quelques jours après l'apparition des douleurs, qu'il fut pris brusquement d'affaiblissement des jambes, et qu'il s'affaissa sans pouvoir se relever. Rapidement la paraplégie devint complète, et c'est alors qu'on le transporte à l'hôpital.

1° *Examen* (20 juillet 1912).

Les membres inférieures sont suivant les moments en extension ou en flexion légère ; il est totalement impossible au malade d'accomplir aucun mouvement volontaire ; les muscles sont nettement en état de contracture. Les réflexes rotuliens et achilléens sont exagérés des deux côtés. Il existe de la danse de la rotule, et de la trépidation épileptoïde du pied.

Le réflexe cutané plantaire se fait à droite et à gauche en extension franche ; les gros orteils et les petits participent à ce mouvement et on note de plus, de chaque côté, le signe de l'éventail. Chaque excitation de la plante détermine un mouvement net mais léger de retrait du membre inférieur.

Les réflexes crémastériens sont abolis ; l'excitation de la zone abdominale sus-inguinale ne donne lieu à aucune contraction réflexe visible dans la même région, mais on observe à chaque trait de l'aiguille d'un côté une contraction des parties moyenne et supérieure du même côté de l'abdomen. Il y a donc un trouble des réflexes cutanés abdominaux inférieurs, en rapport probable avec une lésion de la voie centrifuge.

La *sensibilité* est altérée, sur le domaine paralysé, jusqu'à la région inguinale ; on note une hypoesthésie au tact et à la douleur, avec retard net des perceptions. Ce trouble de la sensibilité s'étend peu à peu en montant de l'extrémité des membres vers la racine.

On est obligé de sonder la vessie du malade matin et soir ; la constipation d'ailleurs habituelle chez lui, s'est accentuée pendant ces dernières semaines.

2e *Examen* : 27 *juillet*. — La paraplégie s'est notablement modifiée pendant les sept jours qui se sont écoulés. Les mouvements volontaires sont toujours nuls. Dès qu'on découvre le malade on voit les membres déjà fortement fléchis (la jambe sur la cuisse et celle-ci sur l'abdomen) se fléchir davantage, et brusquement, soit en même temps, soit l'un après l'autre ; parfois même un membre inférieur s'étend tandis que l'autre se fléchit. Rapidement les membres retrouvent le repos, en flexion, mais si l'on recherche l'état du réflexe cutané plantaire, le membre examiné se retire brusquement. La facilité avec laquelle se produisent les mouvements dits de défense, est telle qu'elle empêche d'apprécier commodément l'état du réflexe plantaire isolé : il y a presque toujours en même temps ou à succession très rapprochée, extension des orteils, flexion dorsale du pied, flexion de la jambe et ascension du genou. Quelquefois ces derniers mouvements existent sans s'accompagner d'extension des orteils, ou du moins ce dernier mouvement est alors si léger qu'on peut douter de son existence.

Les réflexes rotuliens et achilléens qui étaient exagérés ne s'obtiennent plus que par une percussion répétée et restent faibles ; il n'y a plus de danse de la rotule, plus de trépidation épileptoïde (ce dernier phénomène ne peut plus être recherché que dans l'attitude de flexion forte de tous ses segments que prend le membre dès qu'on l'excite en un point).

Le pincement de la peau du dos du pied suffit à provoquer un vif mouvement de flexion de tout le membre inférieur ; la manœuvre des raccourcisseurs amène avec une égale facilité le même résultat.

Ces réflexes cutanés de défense peuvent être produits par les excitations qui portent sur le tégument au-dessous du pli inguinal ; ces excitations pour être effectives doivent être d'autant plus intenses qu'on se rapproche davantage de cette région. Il nous a été impossible de produire le moindre mouvement réflexe du membre inférieur en excitant la peau des régions abdominale et thoracique.

Les réflexes cutanés abdominaux inférieurs qui étaient modifiés n'existent plus. L'hypoesthésie a envahi l'abdomen et monte un peu au-dessus de l'ombilic ; elle est beaucoup plus accentuée qu'au premier examen au moins pour le tact et la piqûre.

Le froid et le chaud continuent d'être nettement distingués, s'ils ne sont pas appréciés avec une finesse parfaite.

La notion de position est très troublée. Les attitudes données aux pieds et aux jambes ne sont nullement perçues ; la flexion très marquée des cuisses est seule reconnue par le malade. Il existe donc une anesthésie dissociée suivant le mode tabétique.

Dans les jours qui suivent ce deuxième examen, l'anesthésie monte jusqu'au niveau des mamelons, et même un peu au-dessus (sa limite exacte n'a pu être exactement précisée).

Par ailleurs, les phénomènes demeurent ce qu'ils étaient devenus vers la fin de juillet.

Mais entre temps plusieurs des tumeurs cutanées de la région sacrée et des régions fessières, se sont ulcérées ; en ces zones la peau est souvent imbibée d'urine et une escarre sacrée se constitue bientôt qui gagne en largeur et en profondeur. Une fièvre à grandes oscillations se déclare ; la température atteint 39° à 40° le soir ; les urines sont troubles, on est obligé de sonder le malade plusieurs fois par jour.

Il meurt le 17 septembre.

Autopsie. — La moelle est enlevée dans son étui dure-mérien.

L'aspect extérieur ne dénote rien d'anormal.

On ouvre : et avant d'avoir étalé latéralement les deux moitiés de la dure-mère on remarque que la moelle, au niveau de la partie supérieure de la région dorsale et sur une faible hauteur, est légèrement déviée vers la droite.

A ce niveau on peut apercevoir, en découvrant les RACINES GAUCHES, qu'une tumeur du volume d'un petit pois, de forme assez régulièrement sphérique et développée sur le trajet de la racine antérieure de la première paire dorsale gauche, comprime la moelle (Voy. Pl. XXII).

La compression est très légère ; la tumeur, petite, ne laisse sur la moelle déviée qu'une empreinte minime, au niveau de la face antéro-latérale des 2e et 3e segments (partie inférieure du premier, partie supérieure du second).

La tumeur n'est reliée à la moelle par aucune adhérence ; elle se trouve tout entière à l'intérieur de la dure-mère, et s'est développée immédiatement au-dessus du point où la racine antérieure s'engage dans la méninge dure. A travers cette membrane, elle comprime le ganglion de la racine postérieure correspondante.

La racine antérieure sur le trajet de laquelle s'est développée la tumeur est nettement atrophiée depuis sa sortie de la moelle jusqu'à la néoformation.

La racine postérieure correspondante est de même très notablement diminuée de volume. Ces atrophies sont très visibles sur la photographie de la pièce (Voy. Pl. XXII).

La petite tumeur que nous avons décrite plus haut était unique, ce qui permet de lui rapporter l'ensemble des troubles paralytiques observés. D'autre part l'examen minutieux de la moelle, de toutes les racines et des méninges ne nous a permis de relever aucune altération macroscopique ; en particulier, il n'existe aucune autre tumeur.

Les veines n'étaient nullement dilatées au-dessous de la zone comprimée ; et le segment de moelle en rapport avec la tumeur n'avait ni l'aspect anémique, ni l'aspect congestif.

Examen microscopique. — Les pièces ont été fixées dans le formol à 10 0/0.

Tous les segments de la partie de la moelle (de C^7 à l'extrémité inférieure) ont été coupés et colorés à l'Hématéine Eosine, au Van Gieson, au Weigert-Pal ; quelques segments ont été traités suivant la méthode de Marchi.

Nous analyserons d'abord les différentes modifications que nous avons remarquées sur les segments comprimés (D^1 D^2), puis sur les segments situés au-dessous et au-dessus de la compression.

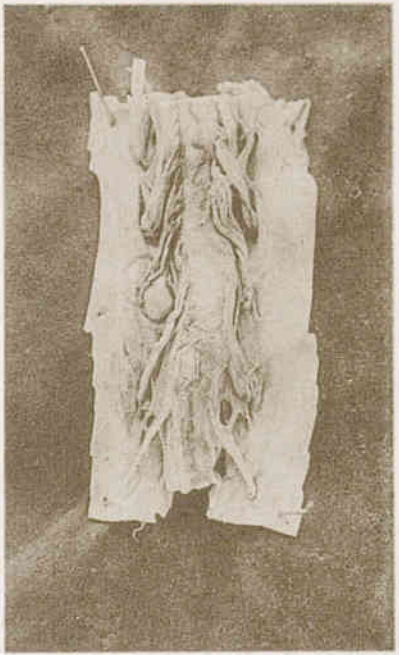

I
Vue postérieure



II
Vue antérieure

PARAPLÉGIE TYPE BABINSKI

(J. Coyon et A. Barré).

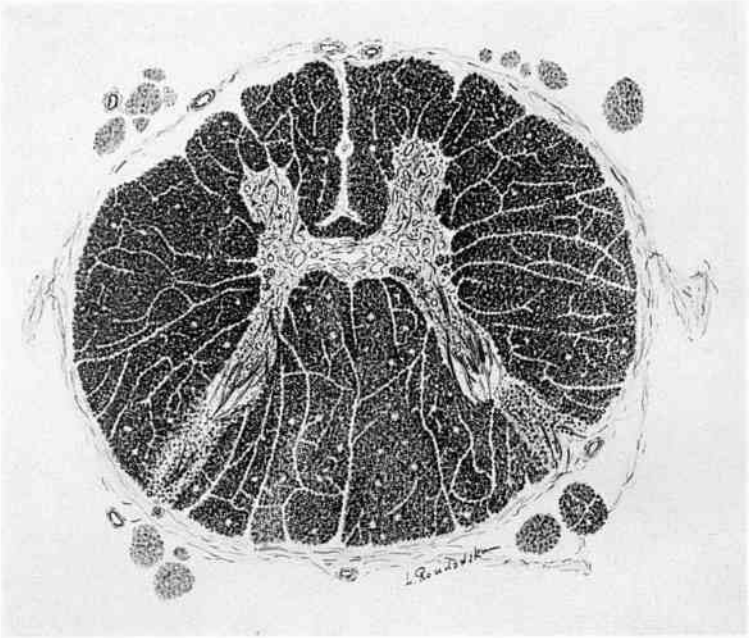

3 — D_2

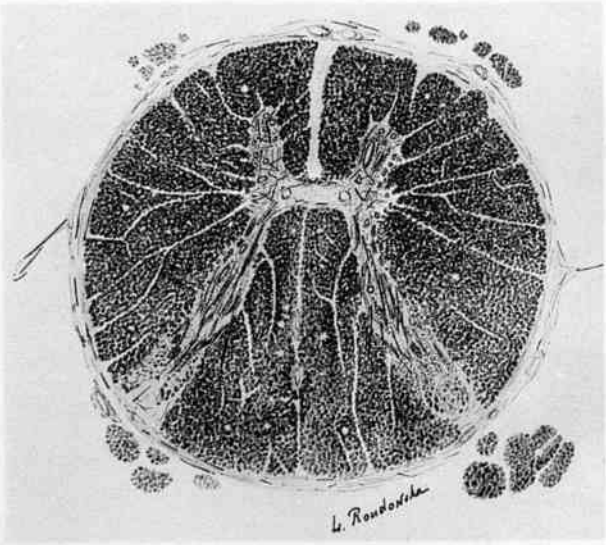

4 — D_3

PARAPLÉGIE TYPE BABINSKI

(J. Coyon et A. Barré).

Masson & Cie, Éditeurs.

1° MOELLE ET RACINES AU NIVEAU DE LA COMPRESSION.

2° *dorsale* (Pl. XXIII). — Le contour de la moelle n'est pas régulier ; il existe une dépression nette mais peu accentuée au niveau de la partie antéro-latérale de la moitié gauche. Les fibres du cordon antéro-latéral, en particulier celles qui constituent les faisceaux pyramidaux direct et croisé ont un aspect normal.

Les cordons postérieurs présentent des altérations légères ; les cordons de Goll, aussi bien le droit que le gauche, sont d'une façon générale plus clairs que normalement sur les coupes colorés suivant la méthode de Weigert. Un certain nombre de fibres semblent manquer ; on note de-ci, de-là quelque ébauche d'état vacuolaire ; nous ajouterions qu'il paraît exister une très légère réaction névroglique, si l'on ne savait que cette augmentation de la névroglie peut s'observer au niveau du cordon postérieur de l'adulte indépendamment de tout état pathologique.

La partie la plus superficielle des cordons de Goll et surtout celle qui est directement située de part et d'autre du sillon médian postérieur est à peu près intacte.

Au niveau des cordons de Burdach qui sont presque normaux, on note seulement le long du bord interne de la corne postérieure droite quelque raréfaction des fibres ; à gauche, il existe également quelque altération de celles qui sont situées au contact de la zone de Lissauer.

En un mot les fibres radiculaires longues présentent des altérations de moyenne intensité, tandis que les fibres de la virgule de Schultze, et du faisceau de Hoche sont normales ou à peu près. La zone rétro-commissurale est altérée.

La racine postérieure gauche (directement comprimée) ne présente plus qu'un petit nombre de fibres intactes, sur les coupes au Weigert. La racine postérieure droite est presque absolument normale.

Les cornes antérieures n'ont pas la même forme et le même volume ; sur la majorité des coupes, la gauche est plus étroite et plus courte que la droite ; les cellules y sont cependant en nombre sensiblement égal et de structure voisine de la normale. Un certain nombre de fibres des racines antérieures (de la gauche surtout) font défaut. Les cornes postérieures ne présentent pas d'altération marquée, à part une atrophie nette du groupe cellulaire de la colonne de Clarke droite. Dans la région du canal de l'épendyme se trouve un assez grand nombre de cellules fortement colorées mais on ne voit aucune lumière correspondant au canal épendymaire.

3° *dorsale* (Pl. XXIII). — Les lésions de ce segment sont tout à fait comparables à celles que nous venons de décrire.

La racine postérieure gauche est presque complètement dégénérée ; la racine droite l'est très légèrement.

Les cordons postérieurs présentent à peu près les mêmes altérations que ceux de D^2 ; notons seulement un meilleur état des fibres rétro-commissurales.

Les cordons antéro-latéraux sont normaux, la corne antérieure gauche est nettement moins volumineuse que la droite.

Le 3e segment dorsal ne porte pas de dépression nette au niveau de la zone où s'exerçait la compression. Mais toute la partie située à gauche des sillons médians est un peu moins étendue que la partie droite.

2° Moelle et racines au-dessous de la compression (Pl. XXIV).

4e *dorsale.* — Les altérations des cordons postérieurs, les seules qui soient notables sur ce segment, sont beaucoup plus légères que sur les D^2 et D^3.

Les différentes régions occupées par les fibres endogènes sont normales ; les deux tiers antérieurs seulement des cordons de Goll présentent une certaine diminution du nombre de leurs fibres ; celles qui subsistent sont légèrement altérées.

Les racines postérieures semblent normales. La corne antérieure et le cordon antéro-latéral gauches sont nettement moins larges que les mêmes éléments du côté droit.

Les cellules de la colonne de Clarke, comme sur la plupart des coupes des 2e et 3e segments dorsaux sont plus nombreuses à droite qu'à gauche et quelquefois absentes de ce côté.

5e *dorsale.* — Les différents éléments de la substance blanche et de la substance grise vu au fort grossissement ont presque tous des caractères normaux ; mais il existe une atrophie nette de la moitié gauche ; de plus, sur presque toutes les coupes, la colonne de Clarke n'est représentée à gauche que par 1 ou 2 cellules, tandis qu'on en compte 5 ou 6 à droite ; un ou deux faisceaux des racines postérieures présentent une diminution marquée du nombre de leurs fibres, avec prolifération du tissu de soutien.

Les fibres radiculaires de la zone d'entrée sont atteintes pour la plupart d'altération nette.

6e *dorsale.* — A ce niveau l'état histologique de la moelle change assez brusquement.

Les cordons antérolatéraux conservent l'état normal qu'ils avaient aux étages supérieurs ; mais les cordons postérieurs, dont nous venons de noter les altérations semblent à première vue absolument normaux, et même, sur les coupes colorées suivant la méthode de Weigert, plus denses et beaucoup plus noirs que les faisceaux latéraux.

On peut noter que les zones occupées par les fibres endogènes et qui étaient en D^3 et D^4 par exemple, seules normales au sein des cordons postérieurs, sont maintenant les moins foncées.

L'examen au fort grossissement permet de donner facilement une explication de cet état. Les fibres endogènes sont normales, tandis que les fibres radiculaires longues sont très fines, au contact les unes des autres, et par endroit disposées en *tourbillons* souvent orientés autour d'un petit vaisseau. Ces tourbillons disposés sans ordre dans les deux tiers internes surtout des cordons postérieurs se rencontrent exceptionnellement ailleurs ; « c'est à peine si l'on peut en trouver quelques-uns dans les cordons latéraux, généralement tout près du flanc de la corne intermédiaire.

LA SALPÊTRIÈRE
INTERDIT EN MEDECINE

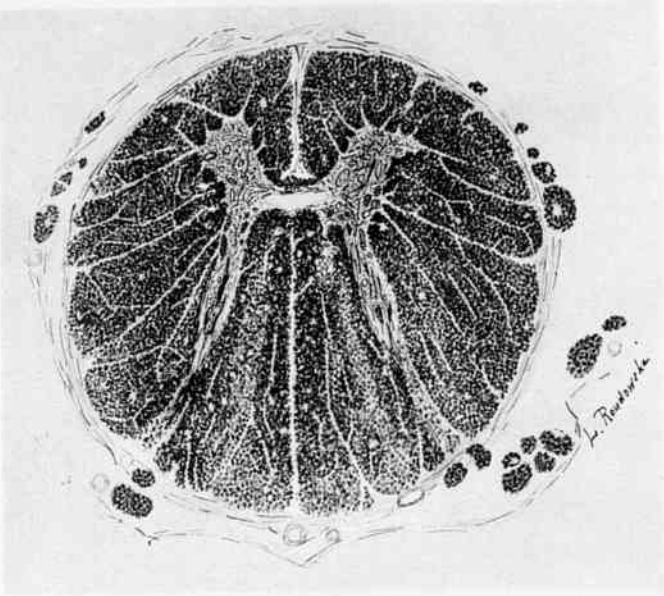

5 — D6

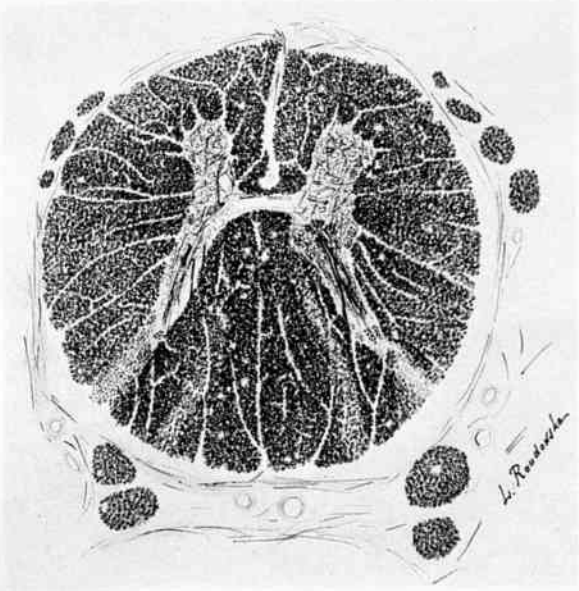

6 — D7

PARAPLÉGIE TYPE BABINSKI

(J. Coyon et A. Barré).

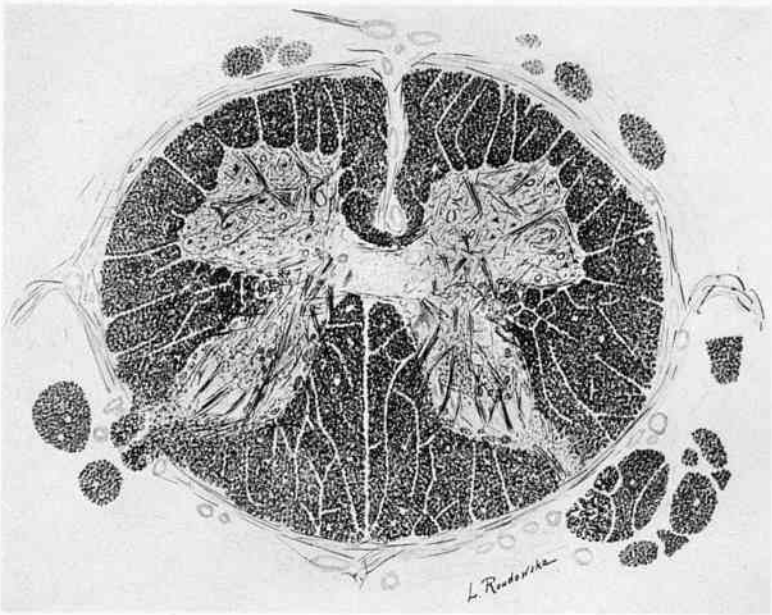

7

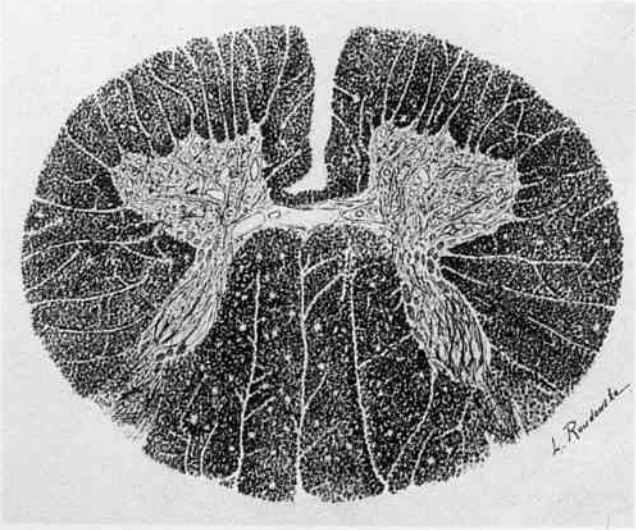

8 — C_8

PARAPLÉGIE TYPE BABINSKI

(J. Coyon et A. Barré).

Masson & Cie, Éditeurs.

Dans les racines postérieures il existe au sein des fibres de volume et de disposition ordinaire de petit faisceaux de fibres fines, coupées transversalement, mais nous n'accordons pas à cet état une signification pathologique car nous l'avons retrouvé sur de nombreuses coupes normales.

La moitié droite de la moelle est plus volumineuse que la gauche ; la corne antérieure de la colonne de Clarke droite participe nettement à cet état d'hypertrophie sans doute relative.

Sur les 7e *et* 8e *dorsales*, et les segments sous-jacents (Pl. XXV) on retrouve les mêmes *tourbillons* dans les cordons postérieurs ; la corne antérieure et la colonne de Clarke restent plus volumineuses à droite qu'à gauche jusqu'au niveau des derniers segments dorsaux ; quelques faisceaux d'un petit nombre de racines postérieures (droites et gauches) présentent une diminution plus ou moins marquée du nombre de leurs fibres normales ; le plus souvent cette altération ne se trouve que sur un seul des faisceaux qui constituent la racine.

Les différentes racines de la *queue de cheval*, dont nous avons fait des coupes transversales à plusieurs niveaux, nous ont paru normales.

3° Moelle et racines au-dessus de la compression.

Au-dessus du niveau de la compression, la moelle présente quelques altérations. Sur C^8 il existe une dégénération légère du cordon de Goll mais le reste de la substance blanche et la substance grise ont gardé leur état normal.

Sur le *premier segment dorsal*, on note une dégénération légère des cordons de Goll, et un très minime éclaircissement de la zone d'entrée des fibres de la racine postérieure gauche.

La *corne antérieure gauche* est nettement diminuée de volume par rapport à la droite, et l'atrophie semble porter presque également sur toutes ses parties.

Les différents groupes cellulaires antérieurs sont profondément altérés ; on peut difficilement reconnaître les vestiges cellulaires ; les cellules des groupes latéraux sont en état d'atrophie simple. Il existe en outre une raréfaction marquée des cellules et des fibrilles intercellulaires.

La racine antérieure gauche est constituée par huit faisceaux. Six d'entre eux sont presque complètement occupés par un nombre variable (2 à 8) d'élément arrondis entourés d'une fine capsule, et qui ressemblent assez à la coupe d'un glomérule ; sur les préparations colorées au Weigert Pal ils forment des taches claires, car aucune fibre nerveuse n'y laisse voir sa couronne noire caractéristique. A l'aide d'un fort grossissement, on se rend compte que ces éléments clairs ne constituent pas de banals îlots de dégénération. Ils semblent constitués par un ou plusieurs tubes abondamment pelotonnés et qui ont été sectionnés un grand nombre de fois en travers et en long ; sur les coupes doublement coloriées par la méthode de Pal de V. Gieson, le contraste entre les parties normales et pathologiques des faisceaux radiculaires antérieurs est mis en valeur d'une façon particulièrement nette. Sur un très petit nombre des sections transversales, il existe un point rouge (la coupe d'un cylindre peut-être), au centre d'un espace clair limité par une ligne conjonctive mince.

Tous ces nodules ont le caractère de ceux que l'on trouve souvent sur le trajet des nerfs dans la maladie de Recklinghausen : ce sont des névromes intra-radiculaires. Mais leur distribution et leur physionomie se modifient sur les coupes de la première racine dorsale à mesure qu'on approche de la tumeur dont nous avons décrit plus haut les caractères macroscopiques et dont il nous reste à analyser la structure.

4° Tumeur.

Au niveau de la tumeur les différents faisceaux radiculaires se fusionnent, en une masse unique ; au sein de laquelle on trouve un grand nombre de nodules d'aspect glomérulaire que nous connaissons déjà, mais ici, la capsule qui les entoure est très épaisse, et constituée par plusieurs couches de fibres cellules a noyau allongé et disposées parallèlement les uns aux autres.

On ne retrouve qu'un très petit nombre de fibres nerveuses rejetées à la périphérie, elles ont une apparence saine sur coupes colorées au Van Gieson, mais ne prennent pas le Weigert. Le névrilemme est épaissi, et constitue une capsule fibreuse, dense qui enveloppe la tumeur.

Les vaisseaux du centre et de la périphérie gardent leurs caractères histologiques normaux. Peut-être sont-ils un peu plus dilatés et nombreux qu'à l'état normal, mais le développement qu'ils ont pris semble proportionné aux dimensions de la tumeur radiculaire.

Si nous ajoutons enfin que les méninges et les vaisseaux des différents segments de la moelle sont absolument normaux nous comprendrons que du vivant du malade la ponction lombaire n'ait pas montré d'altération cytologique notable du liquide céphalo-rachidien, et nous aurons terminé l'exposé analytique des différentes altérations constatées.

Il nous reste maintenant à grouper dans un petit tableau synthétique les principales lésions que nous venons de passer en revue :

1° C'est tout d'abord une compression légère de la moelle au niveau de D^1 et D^2, par un petit névrome ou neurofibrome développé sur le trajet de la racine antérieure de la 1re dorsale gauche.

2° Une hémiatrophie légère de la moitié gauche de la moelle portant sur la substance grise et sur le faisceau antérieur à partir du niveau de la compression jusqu'aux dernières dorsales.

3° *L'absence presque absolument complète de dégénération des faisceaux pyramidaux directs et croisés* (1).

4° La dégénération ascendante légère des cordons postérieurs portant presque exclusivement sur fibres endogènes à partir de D^5.

5° L'existence des tourbillons probablement névromateux dans les cordons postérieurs au-dessous de D^3.

(1) Avant de présenter à la Société de Neurologie les coupes dont l'analyse et la représentation constituent la partie essentielle de cet article l'un de nous a tenu à les présenter à son Maître, M. le professeur Nageotte, qui a confirmé sur tous les points son interprétation.

Conclusions d'ensemble.

Les conclusions et remarques permises par l'étude anatomo-clinique du cas de notre malade sont de deux ordres. Les unes ont trait à l'histoire des déterminations nerveuses de la maladie de Recklinghausen, les autres se rattachent à la paraplégie en flexion récemment isolée par M. Babinski.

Nous développerons seulement ces dernières.

Le malade a présenté dans une première phase les signes d'une paraplégie spasmodique qu'on pourrait dire absolument classique, s'il n'y avait déjà eu au moment où nous avons fait le premier examen une tendance des membres à se fléchir.

En quelques semaines les signes se sont transformés et la paraplégie a présenté alors les différents caractères de la « paraplégie en flexion ».

Cette paraplégie était due à la compression légère de la moelle déterminée par une tumeur radiculaire du volume d'un petit pois.

Les lésions pyramidales sont des plus minimes « si tant est qu'elles existent » pour employer l'expression de M. le Pr. Nageotte qui a bien voulu examiner après nous les coupes de plusieurs étages de la moelle, au-dessous de la compression.

On est donc en droit de dire que si l'état général du malade l'avait permis la tumeur eut pu être très facilement enlevée. On peut penser d'autre part que la motilité volontaire n'était pas définitivement compromise et que le malade était de ceux qui peuvent bénéficier beaucoup d'une intervention chirurgicale que nous projettions de faire exécuter quand il est tombé sans cause apparente dans un profond abattement.

Ce cas est très semblable à ceux qui ont été publiés par M. Babinski, et dans lesquels une paraplégie en flexion très intense coïncidait avec une absence totale ou presque totale de lésions pyramidales.

Ajoutons à ces conclusions principales que la lésion des cordons postérieurs de la moelle rendent compte des troubles sensitifs à type tabétique que présentait la malade ; les lésions des cordons postérieurs ont été déjà plusieurs fois notées dans des observations (celle de M. le Dr Claude en particulier) et il est possible, comme le pense cet auteur, quelles jouent un certain rôle dans la constitution clinique de la forme de paraplégie dont nous nous occupons.

Notons enfin que chez notre malade les réflexes cutanés de défense provoqués ne prenaient naissance que sous l'influence d'une excitation portant sur le membre inférieur. — La zone de production était limitée par le pli inguinal : Aussi, suivant l'avis exprimé par M. Babinski, n'avons-nous tenu aucun compte de cette limite pour fixer dans ce cas particulier le niveau inférieur de la compression.

DYSTROPHIES GIGANTIQUES SANS ACROMÉGALIE

PAR

M. ADDA,

(de Tunis).

Le malade qui fait l'objet de cette observation est un indigène natif de Djemmal (Tunisie), Brahim Ben-Bakri, âgé de 25 ans. Il suit actuellement le traitement antirabique à l'Institut Pasteur de Tunis, et c'est à l'extrême obligeance de notre confrère le Dr Nicolle que nous devons ce cas si curieux de gigantisme.

Ainsi que l'on peut s'en rendre compte à première vue (Pl. XXVI), nous n'avons pas affaire à un acromégalique : les difformités qu'il présente sont systématisées aux membres ou à des segments de membres et respectent l'ensemble de l'ossature. De taille très moyenne (1 m.64), cet indigène est né porteur des anomalies présentes ; les antécédents directs ou collatéraux ne donnent aucun renseignement utile ; aucun cas de gigantisme n'est relevé ni dans la famille, ni dans la tribu à laquelle il appartient.

L'examen de la face et du crâne ne décèle aucune déformation remarquable : nous ne voyons pas ici la face ovalaire, ni le front bas de l'acromégalie ; le nez n'est augmenté dans aucune de ses dimensions ; les pommettes sont un peu saillantes, mais non volumineuses ; la lèvre inférieure n'est ni proéminente ni renversée en dehors ; enfin, la langue n'est pas hypertrophiée.

On ne relève chez ce sujet aucun trouble visuel ; l'examen pratiqué par notre confrère le Dr Cuénod n'a révélé aucune altération, ni modification du champ visuel. Cette donnée est d'une importance considérable, puisqu'elle permet d'affirmer l'intégrité actuelle des voies optiques. Il n'y a, en outre, ni polyurie, ni glycosurie à mentionner chez ce sujet.

L'étude radiographique du crâne met en lumière une selle turcique normale, qui n'est ni agrandie, ni déformée ; nous ne retrouvons en outre aucun des éléments du syndrome de Béclère, ni sinus frontaux agrandis, ni épaississement inégal des os du crâne, ni ressaut post-lambdoïdien (Pl. XXVII).

Si l'on déshabille le malade, on est frappé par le développement exagéré des mamelles ; le périmètre thoracique est de 0 m. 84. Chez cet homme,



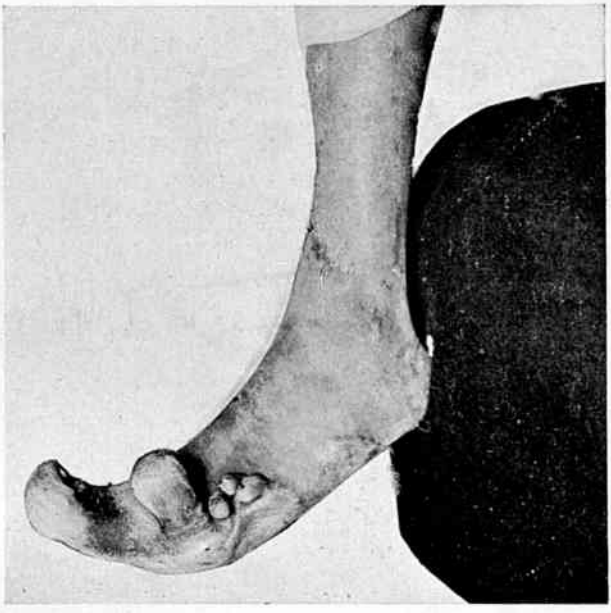

DYSTROPHIES GIGANTIQUES
sans acromégalie
(*Adda*)

MASSON et Cie, Éditeurs.



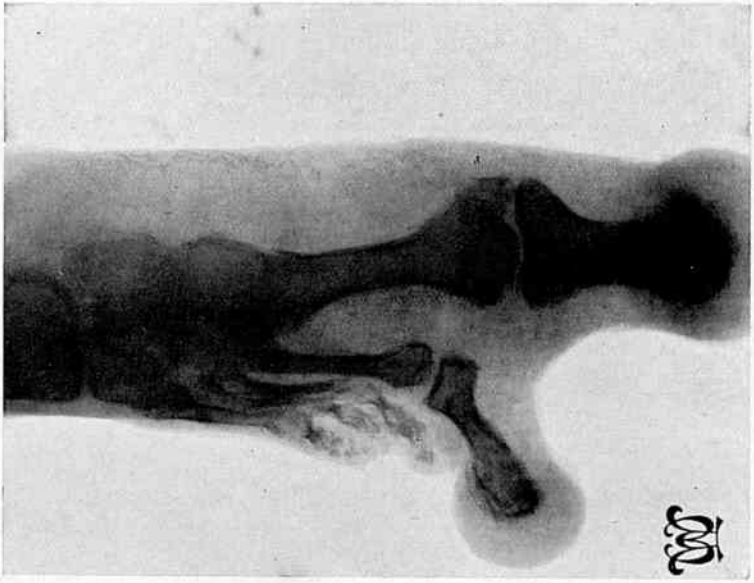

DYSTROPHIES GIGANTIQUES
sans acromégalie
(*Adda*)

MASSON et Cie, Éditeurs.

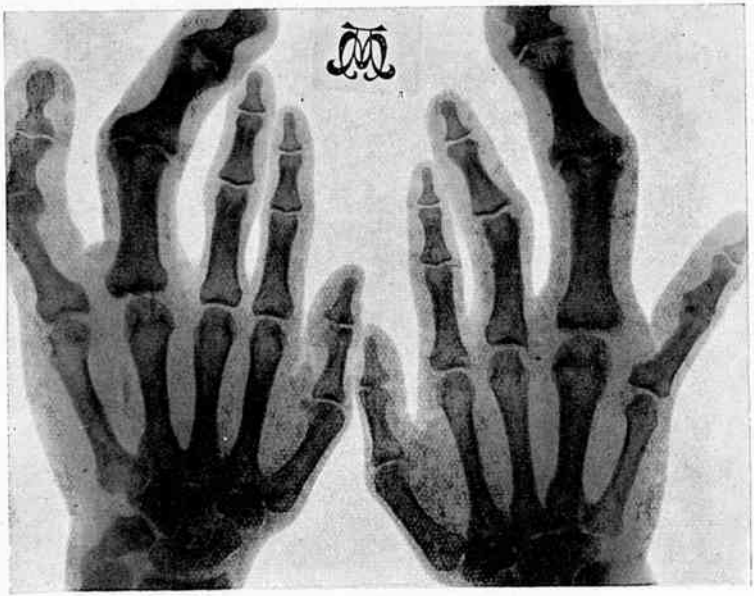

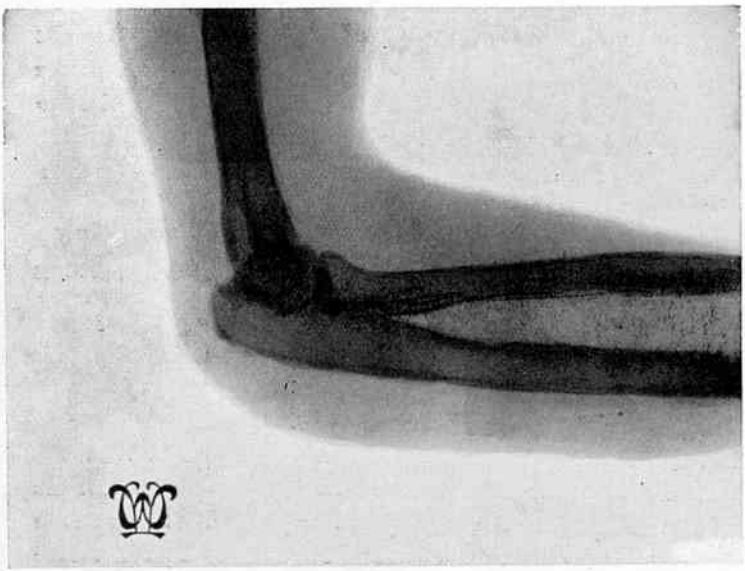

DYSTROPHIES GIGANTIQUES
sans acromégalie
(*Adda*)

MASSON et Cie, Éditeurs.

d'apparence si chétive, les organes génitaux ne présentent pas d'atrophie ; ce sujet dit accomplir normalement ses fonctions sexuelles. Le système pileux paraît peu développé ; à peine trouve-t-on quelques poils rasés au niveau du pubis. Le fonctionnement des appareils respiratoire, circulatoire et digestif ne présente rien de particulier à signaler.

L'examen des différents modes de sensibilité à la piqûre, au contact, à la chaleur, ne nous a rien révélé d'anormal. Les réflexes cutanés et tendineux sont normaux et il n'existe aucun déficit moteur appréciable.

D'intelligence moyenne, ce sujet ne présente aucun symptôme particulier pouvant éveiller l'idée d'un trouble de sécrétion uni ou pluriglandulaire.

A l'examen des membres supérieurs, nous voyons tout d'abord que le processus dystrophique les atteint tous les deux d'une façon symétrique en apparence, mais inégale.

Du côté des mains, l'hypertrophie porte exclusivement sur l'annulaire, l'auriculaire et le médius gauches et droits et sur les métacarpiens correspondants ; les os du carpe ne sont augmentés de volume que dans la zone cubitale. Les autres doigts paraissent normalement conformés ; cependant, il y a une prépondérance très marquée de la droite sur la gauche. Les ongles sont élargis et craquelés ; la peau est normale, sans altérations trophiques. Les mensurations donnent :

	Longueur
Annulaire droit	13 centimètres
Annulaire gauche	12 —
Auriculaire droit	11 —
Auriculaire gauche	7 —

L'avant-bras gauche, en revanche, est anormalement plus développé que le droit ; De l'olécrâne à l'apophyse cubitale droite on trouve 26 centimètres et à gauche 30 centimètres.

Les périmètres de l'avant-bras sont respectivement de 29 centimètres à gauche et de 26 centimètres à droite. L'avant-bras gauche est donc plus long de 4 centimètres et plus volumineux, de 3 centimètres environ, que le droit. Les bras, mesurés de l'acromion à la pointe olécrânienne, ont tous les deux 32 centimètres de long ; le bras droit néanmoins a 30 centimètres de périmètre contre 26 à gauche ; seules, les masses musculaires à droite participent à l'hypertrophie.

Les clichés radiographiques réflètent toutes ces particularités et montrent que le squelette et les parties molles sont également touchés par la dystrophie, sauf au bras droit où, seuls, les muscles sont augmentés de volume. En outre, on peut se rendre compte de la soudure de tous les cartilages de conjugaison (Pl. XXVIII) et en particulier de l'extrémité

inférieure de l'humérus gauche ; cet os, aux dimensions normales, s'articule avec un cubitus et un radius exagérément développés.

A l'examen des membres inférieurs, on ne retrouve plus cette apparente symétrie ; le pied gauche présente des proportions énormes et la dystrophie porte sur le premier et le deuxième orteil, le tarse et le métatarse ; les trois derniers orteils sont petits et normalement conformés. De l'extrémité postérieure du calcaneum à celle du gros orteil, on trouve comme longueur du pied gauche 34 centimètres ; elle n'est que de 24 à droite ; les périmètres médio-tarsiens et bimalléolaires sont respectivement 32 et 29 à gauche, 23 et 22 à droite. Le gros orteil présente un périmètre de 18 centimètres, le deuxième orteil de 12 centimètres. La conformation du pied droit est celle d'un pied normal (Pl. XXVI et XXVII).

Couché sur un plan rigoureusement horizontal, le sujet présente une prépondérance de longueur du membre inférieur gauche ; on trouve, de l'épine iliaque antérieure et supérieure gauche à la malléole péronière correspondante, 90 centimètres ; la même mensuration à droite donne 85 centimètres ; la cuisse gauche présente un périmètre de 45 centimètres, à droite de 40 centimètres ; les deux jambes ont les mêmes longueurs et périmètres. Ici encore, nous notons une distribution diffuse et dyssymétrique de l'hypertrophie. Celle-ci porte sur la cuisse gauche (masses musculaires et fémur plus développé en longueur que son homologue) ; elle respecte la jambe gauche, qui garde des dimensions normales et gagne enfin le pied gauche, où elle atteint les plus extrêmes limites.

L'examen radiographique du pied montre l'hypertrophie osseuse des phalanges des deux premiers métatarsiens et des os de l'arrière-pied ; les os sésamoïdes du premier métatarsien participent au processus ; les extrémités phalangiennes paraissent un peu érodées ; surtout au niveau des trois derniers orteils qui ont échappé à la dystrophie, on note de la raréfaction du tissu osseux et de l'atrophie ; il est probable que cet état est dû à des causes d'ordre purement mécanique.

*
* *

En présence de toutes ces anomalies réparties d'une façon aussi inégale aussi diffuse, nous eûmes l'idée d'examiner à l'écran le thorax de ce sujet ; nous avons été frappé par une prépondérance manifeste de l'hémithorax droit sur le gauche. Les côtes à droite sont plus développées et les espaces intercostaux d'égale amplitude en inspiration forcée. A gauche les côtes sont comme imbriquées les unes sur les autres, les espaces réduits de moitié, comparativement avec leurs homologues.

Sont-ce là les indices d'une capacité respiratoire amoindrie à gauche ?

L'aire cardiaque n'est pas augmentée de volume et le diaphragme exécute des mouvements d'élévation et d'abaissement synchrones des deux côtés et d'égale amplitude.

Dès le début de cette observation, nous avons écarté l'hypothèse d'un syndrome hypophysaire ; nous n'avons d'ailleurs relevé aucun des caractères de l'acromégalie ; dans cette dernière, et en ne considérant que les lésions osseuses, les pieds comme les mains sont élargis et épaissis, camards sans augmentation notable de longueur ; l'hypertrophie porte également sur tous les tissus, squelette et parties molles. Dans le cas qui nous occupe, la dystrophie du type gigantique est inégalement répartie au niveau d'une même région.

S'agit-il d'une syphilis héréditaire ayant pu, au cours de la vie intra-utérine, réaliser toutes ces difformités ? Mais, ce syndrome se distinguerait par la présence des stigmates de Hutchinson, du tibia en fourreau de sabre, etc... etc..., que nous ne retrouvons pas chez ce malade. La réaction de Wassermann que M. le Docteur Nicolle a eu l'amabilité de rechercher est positive. Mais, nous fait remarquer notre confrère, il peut s'agir d'une syphilis acquise. De sorte qu'en définitive, il est difficile d'émettre une hypothèse étiologique au sujet d'un cas si curieux.

SUR LA MORPHOLOGIE DU SANG DANS LA PELLAGRE,

PAR

A. D. KOZOVSKY.

Il n'est pas nécessaire de dire quel rôle important joue l'examen du sang dans les conditions normales et pathologiques. Toutes les observations en font foi. Voilà pourquoi j'ai pris la résolution d'étudier la question des modifications morphologiques du sang dans la pellagre. Dans ce but je me suis servi comme matière des malades psychiques, qui se trouvaient dans notre hôpital et de pellagreux récents, qui manifestaient seulement des troubles somatiques. J'ai observé cette catégorie de malades en faisant ma tournée dans les districts du gouvernement atteints par la pellagre comme ceux de Kischiner, de Chotine, et particulièrement de Belz. Tous les cas que j'ai observés atteignent un nombre dépassant 70, mais, admettant l'uniformité des résultats j'ai pris la résolution de publier seulement 52 de ces cas. Dans mon travail le prosecteur de l'hôpital N. A. Alféevsky m'a rendu de grands services. Ses connaissances m'ont souvent aidé à faire mon analyse dans tels ou autres cas. En outre le docteur interne V. A. Farussevitsch m'a comblé de sa grande assistance en m'apprêtant les préparations et en les colorant. A mes deux confrères, j'adresse ma plus sincère gratitude. Je ne toucherai point les détails de la technique, car ils sont bien simples et d'une notoriété générale. On obtenait le sang au moyen d'une piqûre d'aiguille, on l'étalait ordinairement sur une lame et ensuite, après l'avoir séché on faisait la coloration au moyen de Giemsa. Les préparations ont été étudiées au moyen d'un système à immersion.

Je vais donner d'abord les résultats de mes observations ; je dois avertir des circonstances suivantes : dans mes notes de registre je consigne seulement les faits qui doivent, à mon avis, passer pour des phénomènes anormaux. Ainsi en m'occupant des grands ou des petits lymphocytes, j'ai eu l'intention de dire que leur quantité est si grande, que cela ne peut passer pour un phénomène normal ; j'ai donc toujours laissé de côté dans mes descriptions tout ce qui est naturel à la morphologie du sang. Mes observations ne sont point terminées, mais, ayant égard à la rareté des travaux sur l'hématologie de la pellagre, elles ne sont point privées d'une

signification sérieuse d'autant plus que, malgré leur imperfection, elles donnent la possibilité de faire quelques déductions générales sur la pathogénie de la maladie. Je mentionnerai que les cas 1-21 se rapportent aux malades somatiques, que j'ai examinés dans les villages et les autres à ceux qui se sont trouvés à l'hôpital de Kostingeni.

1° A. V., âgé de 30 ans. Malade de la pellagre dès le printemps de l'année courante ; manifestations cutanées-intestinales. L'examen du sang présente : beaucoup de leucocytes basophiles, avec un protoplasma rempli de vacuoles ; des leucocytes neutrophiles, un petit nombre de grands mononucléaires et de mononucléaires menus.

2° M. S.,âgé de 43 ans ; malade 4 mois, manifeste les trois formes de la pellagre. Le sang contient beaucoup de mononucléaires menus, des leucocytes remplis de vacuoles ;

3° D. R., âgée de 35 ans ; malade 4 mois de 3 périodes de la pellagre. Le sang donne les mêmes tableaux, on y remarque des cellules avec une vacuolisation en bordure avec un écroulement.

4° N. M., âgé de 53 ans. Malade 3 ans de trois formes pellagriques. On a trouvé dans le sang : des leucocytes basophiles, quelques-uns avec des vacuoles, des grands lymphocytes et des formes transitives, deux ou trois myéloblastes.

5° A. Z., âgé de 60 ans. Malade 2 ans d'une pellagre. Commencement d'une cachexie ; beaucoup de cellules de Fürex avec des vacuoles, des grands mononucleaires.

6° V. L., âgée de 50 ans. Malade un mois et demi ; forme cutanée, intestinale et nerveuse d'une pellagre. Le sang contient des leucocytes vacuolisés et des lymphocytes à un noyau.

7° K. F , âgée de 31 ans. Malade 4 ans, a été atteinte de psychose pellagrique ; l'examen du sang présente : des leucocytes, des lymphocytes en quantité augmentée et en petit nombre des cellules de Fürex.

8° R. V., âgée de 40 ans ; malade à peu près 5 mois des formes cutanées-intestinales de la pellagre. Le sang contient beaucoup de gros lymphocytes à un noyau ainsi que des cellules de Fürex, des leucocytes avec des vacuoles et des granulations basophiles, des myéloblastes et des promyélocytes.

9° M. M., âgée de 27 ans. Malade pendant 4 mois ; forme cutanée-intestinale et nerveuse d'une pellagre. Le sang contient : un petit nombre de myéloblastes et des lymphocytes exigus.

10° A. Z., âgé de 42 ans. Malade 4 mois d'une même forme pellagrique. On a trouvé dans le sang des myéloblastes, 1-2 myéloblastes, des leucocytes vacuolisés et des grands lymphocytes.

11° B. Z., âgé de 60 ans. Malade 2 ans. Pellagre cachectique. Des gros mononucléaires, cellules de Fürex, leucocytes vacuolisés.

12° B. S., âgé de 42 ans ; malade 1 an ; pellagre cutanée nerveuse. Les myéloblastes, les leucocytes vacuolisés, des grands et petits mononucléaires.

13° S. Y., âgé de 70 ans ; cachexie ; malade quelques années. 1-2 myéloblastes, des grands et des petits mononucléaires.

14° Y. Ch., âgée de 35 ans. Malade 1 an d'une pellagre cutanée intestinale. Des grands et petits lymphocytes ; des leucocytes vacuolisés.

15° O. Y., âgée de 7 ans. Malade quelques semaines. Des lymphocytes, quelques monoblastes et mégaloblastes.

16° Y. M., âgé de 8 ans. Malade de toutes les formes pellagreuses. Le sang contient : beaucoup de mononucléaires et des leucocytes vacuolisés.

17° Y. K., âgée de 24 ans ; malade 6 mois ; toutes les manifestations de la pellagre. Le contenu du sang est le même que dans le cas précédent.

18° Y. O., âgée de 4 ans. Malade 4 mois. Pellagre cutanée intestinale. Le sang contient des mononucléaires.

19° Y. F., âgée de 48 ans. Malade 1 an de la pellagre. Manifestations de la cachexie. Le sang contient beaucoup de mononucléaires.

20° M. K., âgée de 28 ans. Maintenant elle est tout à fait bien portante. Au printemps elle avait des manifestations cutanées intestinales de la pellagre. Le sang contient beaucoup de mononucléaires menus.

21° S. M., âgé de 32 ans. L'année dernière il était malade d'une pellagre cutanée qui est complètement passée ; aujourd'hui il y a quelque temps que la maladie a récidivé. Le sang contient beaucoup de gros lymphocytes et des myéloblastes.

22° Y. G., âgé de 35 ans. Malade de pellagre une année, et d'un dérangement psychique un mois ; se trouve depuis deux semaines à l'hôpital. Le sang contient des leucocytes d'une couleur presque pâle, sans granulations ; beaucoup de gros et menus lymphocytes. Le protoplasma est fortement coloré, parfois avec de gros noyaux, et parfois consiste sans différenciation d'un noyau ; souvent le protoplasma est plus intensément coloré que le noyau même. Parfois on y rencontre des cellules avec des vacuoles.

23° S. G., psychose pellagrique. Depuis un mois à l'hôpital ; deux mois après l'examen du sang il en est sorti. Le sang contient beaucoup de lymphocytes menus et de gros lymphocytes mononucléaires.

24° M. G., psychose pellagrique. Un mois après sa rentrée à l'hôpital il tomba malade d'un typhus pellagrique et mourut en peu de temps ; pendant la maladie on a fait l'examen de son sang. Le sang contient beaucoup de gros lymphocytes avec un commencement de grosses granulations, ainsi que des vacualisations. Un petit nombre de lymphocytes avec des vacuoles.

25° S. K., psychose pellagrique. Le sang a été examiné 5 jours après la rentrée. Il mourut bientôt, présentant les manifestations d'une faiblesse progressive avec diarrhée. Le sang contient beaucoup de menus et un petit nombre des gros lymphocytes, parfois faiblement granulés.

26° D. S., psychose pellagrique. L'examen du sang a été fait deux semaines après la rentrée. Il est sorti. La quantité des petits lymphocytes dans le sang s'est augmentée. On a trouvé un myéloblaste.

27° M. G,, psychose pellagrique. On a fait l'examen du sang 10 jours après

la rentrée. Sortie ultérieure. Le sang contient de grands lymphocytes, des promyéloblastes, des petits lymphocytes avec ou sans vacuolisation.

28° A. G., psychose pellagrique. Le sang a été examiné le jour suivant après la rentrée. Sortie. Le sang contient de gros lymphocytes, rarement des promyélocytes.

29° S. S., psychose pellagrique. On a fait l'examen du sang 5 jours après la rentrée. Le malade tombe graduellement dans un état d'imbécillité. Le sang contient de gros lymphocytes et un petit nombre de promyélocytes.

30° S. B , psychose pellagrique. Le sang a été examiné 5 jours après la rentrée. Sortie. Le sang contient de gros lymphocytes, des promyélocytes, des lymphocytes menus et des lymphocytes et leucocytes vacuolisés.

31° O. Fh., psychose pellagrique. On a fait l'examen du sang 5 jours après la rentrée ; la malade se rétablit. On rencontre dans le sang des grands et des petits lymphocytes, parfois des cellules vacuolisées.

32° M. R., psychose pellagrique. On a fait l'examen du sang 25 jours après la rentrée ; le malade est faible. Le sang contient de grands lymphocytes, un myéloblaste et des leucocytes vacuolisés.

33° A. R., restait à l'hôpital 2 mois. Tout le temps il se sentait excité, en manifestant un état de confusion. Ensuite arriva promptement la faiblesse, les diarrhées, la conscience s'est éclaircie ; il est mort d'un court épuisement pellagrique. On a obtenu le sang de la rate tout de suite *post mortem* ; nous rencontrons ici de gros lymphocytes, des myélocytes neutrophiles et un petit nombre de leucocytes neutrophiles. Plusieurs cellules montrent des vacuoles et possèdent des symptômes de désagrégation. Au milieu des cellules on trouve une masse de bactéries grosses, courtes ; quand on les étudie en détail on constate que ce sont les diplocoques.

34° M. D. est restée à l'hôpital 2 semaines. Elle se trouvait tout le temps dans un état d'agitation et d'excitation psychique. Ensuite arriva promptement une faiblesse progressive après quoique la malade est morte. Le sang présente le même tableau que dans le cas précédent, mais la quantité de coccus est bien moindre.

35° A. G., psychose pellagrique. Le sang a été examiné *post mortem*. Le malade était mort d'un accès de faiblesse progressive. Le sang obtenu de la rate contient par ci par là les mêmes bactéries.

36° M. R., psychose pellagrique, compliquée par un typhus pellagreux, duquel il est promptement mort. Le sang a été obtenu *post mortem*. Le sang de la rate présente les mêmes phénomènes que dans le cas précédent.

37° M. S., psychose pellagrique. Le sang a été obtenu une semaine après la rentrée. La malade est très inquiète et excitée. Le sang contient de grands et gros lymphocytes, quelques-uns avec une vacuolisation nettement exprimée.

38° D. G., psychose pellagrique. Le sang a été obtenu le jour suivant après la rentrée. Elle est sortie. Le sang contient de grands lymphocytes.

39° B. R., psychose pellagrique. On a obtenu le sang un mois après la rentrée. Elle est sortie. Le sang contient beaucoup de lymphocytes.

40° A. S., psychose pellagrique. Le sang a été obtenu une semaine après

la rentrée. Sortie ultérieurement. Le sang contient quelque augmentation des lymphocytes.

41° S. B., psychose pellagrique. Le sang a été examiné une semaine après la rentrée. Sortie. On a trouvé dans le sang quelque augmentation des lymphocytes.

42° D. E., psychose pellagrique. L'examen du sang a été fait le jour suivant de la rentrée. Sortie. Le sang présente une augmentation en nombre des gros lymphocytes.

43° O. D., psychose pellagrique. On a examiné le sang un mois après la rentrée. Aucune amélioration dans la santé. Le sang présente une augmentation en nombre des gros lymphocytes.

44° Z. N., psychose. L'examen du sang a été fait un mois après la rentrée. Sortie. Le sang *idem* ; quelques myéloblastes.

45° M. B., psychose, *idem* que dans le cas précédent. Le sang présente une faible augmentation des lymphocytes.

46° F. P., psychose. L'examen du sang a été fait 5 jours après la rentrée. La malade ne se remet point. Le sang contient de grands lymphocytes, un ou deux promyélocytes.

47° A. N., psychose. Le sang a été examiné deux semaines après la rentrée. Est morte en manifestant une faiblesse progressive. Le sang présente une augmentation des lymphocytes.

48° B. G., psychose. L'examen du sang a été fait 2 semaines après la rentrée. Les derniers temps la malade était cachectique est malpropre. Le sang ne présente rien de particulier.

49° S. O., psychose. L'examen du sang a été fait une semaine après la rentrée. Sortie. Le sang ne présente rien de particulier.

50° G. G., psychose. On a examiné le sang deux semaines après la rentrée. La malade est dans les derniers temps bien faible. Le sang ne présente rien de particulier.

51° A., psychose. L'examen du sang a été fait deux semaines après la rentrée. Est mort d'une paralysie du cœur. Le sang présente une certaine augmentation des gros lymphocytes.

52° S. F. est malade quelques mois d'une pellagre psychique. La semaine dernière elle tomba malade d'un typhus pellagrique. Le sang contient principalement une grande quantité de petits lymphocytes.

Si nous jetons présentement un regard sur les modifications trouvées, nous pouvons les réunir dans le résultat d'ensemble qui suit :

1° Dans les cas relativement récents, qui se manifestent sans psychose on observe dans le sang : des grands et des petits lymphocytes, une quantité augmentée de leucocytes vacuolisés, des cellules de Fürex, des leucocytes en état de désagrégation, parfois des myéloblastes, des myélocytes et des promyélocytes.

2° Dans les cas compliqués de psychose, on observe le même ta-

bleau ; mais généralement on y rencontre une considérable augmentation des gros et des petits lymphocytes.

3° Enfin dans les cas d'un typhus pellagrique (cas 24) le sang contenait beaucoup de grands lymphocytes avec un début d'état granuleux nettement exprimé et avec une vacuolisation des lymphocytes.

J'ai fait la numération des globules blancs dans 20 cas, 10 récents et 10 d'une lente évolution, qui se sont trouvés à l'hôpital et par rapport à leur pourcentage, j'ai atteint approximativement les chiffres suivants :

	Récents	Normaux	Psychoses chroniques.	
Neutrophiles . .	50 0/0	70 0/0	jusqu'à	45 0/0
Formes de transition	5 0/0	5 0/0	»	5,6 0/0
Mononucléaires .	45 0/0	25 0/0	»	40 0/0

Je n'ai point trouvé des éosinophiles ; dans quelques cas j'ai obtenu beaucoup de « Mastzellen ». Tels étaient, en général, les phénomènes dans les cas que nous venons d'observer.

Je viens de dire ci-dessus que l'hématologie des investigations de la pellagre est peu connue. A mon grand regret je n'ai pas sous la main toute la littérature sur cette question, mais je fixerai mon attention sur le manuel le plus récent de Marie : « *Sur la pellagre* ». Cet auteur se prononce ainsi sur la question des recherches hématologiques dans la pellagre. « On peut affirmer nettement que le sang des pellagreux ne possède aucune modification ni du côté des globules rouges et blancs, ni du côté de la quantité de fibrine » (p. 117). Ensuite l'auteur cite les observations de Sepilli et Benedetti, qui n'ont trouvé dans le sang des pellagreux aucune modification particulière. Chez les pellagreux héréditaires on a rencontré l'augmentation des lymphocytes. La commission pellagrique d'*Illinoyre* n'a trouvé aucune modification dans le sang des pellagreux qui ont dû être considérés. Schilling-Forgau arrive à cette conclusion, qu'on observe dans la pellagre une diminution relative des neutrophiles et une augmentation en nombre des lymphocytes. Tizzoni, qui étudie depuis de longues années la parasitologie de la pellagre, ne mentionne par aucun mot la question d'une modification du sang dans cette maladie en dehors de la bactérie découverte par lui.

Roberts déclare dans son livre « *Sur la pellagre* », récemment publié, que l'augmentation du nombre des lymphocytes est une particularité caractéristique.

Procédons maintenant à l'examen des données que nous avons obtenues. Comme il est à remarquer, d'après les descriptions des préparations, les globules sanguins rouges n'éprouvent dans la pellagre nulle modification ; les mégaloblastes deux ou trois fois notés ne

peuvent point caractériser le processus ordinaire de la pellagre. La question des modifications des globules sanguins blancs est plus importante pour nous. Si nous allons examiner les préparations obtenues des malades pellagreux à côté des préparations d'un sang normal, alors l'augmentation relative des lymphocytes est frappante. Un tel tableau est commun aux cas récents et aux cas d'une lente évolution et à presque tous ceux qui provoquent une psychose. Il concerne les deux formes des lymphocytes ; nous y trouvons ici des petits et des grands ; je n'ai point réussi à établir une certitude quelconque par rapport à leur apparition dans tel ou tel cas. Ensuite il est intéressant de noter cette circonstance, qu'on y trouve de très grosses cellules à un noyau, qui surpassent la grandeur des grands mononucléaires normaux ; c'est ce que Pappenheim a nommé les macrolymphocytes ; parfois ces cellules contiennent des noyaux neutrophiles et alors elles correspondent ainsi aux cellules qui ont été nommées par le même Pappenheim les promyélocytes.

Ensuite, nous nous arrêterons à l'examen des cellules qui se nomment les cellules Pürex. En faisant mes recherches j'ai estimé comme cellules de Fürex celles dont le protoplasma était coloré d'une couleur bleu foncée ; le noyau est placé excentriquement ; il est coloré plus faiblement que le protoplasma ; on y rencontre souvent dans le protoplasma des vacuoles. Notons ensuite que dans mes préparatifs j'ai trouvé une quantité considérable de leucocytes avec des vacuoles qui remplissaient souvent à peu près tout le protoplasma celluleux. Il convient de noter une absence complète des cellules éosinophiles : pas une de mes préparations ne m'a donné la possibilité de constater un éosinophile typique. Enfin je dois rappeler au souvenir que dans la rate d'un typhus pellagreux, on a constaté des bacilles et des coccus, ce qui ne m'est jamais arrivé de rencontrer dans les cas ordinaires de la période aiguë. Passons maintenant à l'appréciation des faits obtenus. Arrêtons-nous d'abord sur la lymphocytose. Ce phénomène possède absolument une signification pathologique. Schleip dit que la lymphocytose « ist bedingt durch Ausschwemunung von Lymphocyten aus pathologisch veranderten Lymphdrüsen » (S. 56). Siegler constate que l'augmentation des lymphocytes est particulièrement forte après un typhus abdominal et dans l'anémie aplastique » (p. 32).

Naegli dans son tableau annonce une augmentation des lymphocytes dans la chlorose, dans les anémies chroniques et pernicieuses. Schilling-Forgues énumère celles des maladies dans lesquelles on y observe la diminution des leucocytes et l'augmentation des lymphocytes. Ces maladies sont : l'influenza, la fièvre jaune, la dengue, la poliomyélite aiguë, le beri-beri, le scorbut etc... (P. 67, 79) ; la même augmentation

des grands lymphocytes peut s'observer dans la tuberculose généralisée des glandes lymphatiques (Ziegler l. p. 42). Fournier trouvait dans le syphilis une augmentation (relative) numérique des leucocytes à un noyau et une diminution (relative des leucocytes) à plusieurs noyaux (p. 27).

On observe, comme on le sait, les myélocytes et les myéloblastes dans la leucémie myéloïde, avec augmentation du nombre des éosinophiles. Dans nos recherches, comme nous l'avons déjà vu, la rencontre d'un éosinophile est bien rare. Notons que, d'après « Rechetillo », on y trouve dans le sang des pellagreux aussi quelque quantité augmentée des éléments, qui ne sont point mûrs, ce qui prouve une transition retardée des jeunes éléments dans un état plus mûr. Ce fait témoigne la modification présente du sang (p. 328). Ferrata joint les cellules de Fürex, ou les cellules d'irritation aux formes pathologiques. « Anzi da alcune autori queste cellule sono state retenute come eritroblasti patologici fortemente basofili » (S. 171). Schleip compte, qu'elles « kommen zur in pathologischen Blute vor nach Leucocytose und entziondlichen Processen » (S. 32). Nous les trouvâmes, en général, dans un nombre minime. En ce qui concerne la vacualisation des cellules, quoiqu'elle se rencontre dans le sang normal, elle possède pourtant une signification importante pathologique dans tels cas, quand elle est exprimée dans une grande quantité d'exemplaires. Ferrata dit : « nelle infecioni gravi si trovano frequetemente âlterazioni a carico delle cellule a tipo linfoidi consistente in vacuolisasioni del protoplasma e nella pianosi del nucleo » (p. 186). Le même principe prononce aussi Schleip : « Mann kann diese Veranderungen (rahlreiche Vacuolen) regelmassig beobachten im Blute von sehr geschvachten oder moribunden Kranken, manchmal vor dem Fode » (P. 34). Mais à côté de cela, il faut bien considérer, que d'après Schleip, les leucocytes basophiles sont parfois : « obne Granula unel dann erscheinen die Lüken im Netzmerk. voie Vacuolen » (p. 32). Il est bien important de noter que d'après Ziegler, « on observe l'augmentation du nombre de mastzellen dans plusieurs maladies cutanées — comme dans la cirrhose du foie, l'irritation ortiée, dans plusieurs formes d'anémie et ceci prend une forme transitive dans la leucocytose. Lohlein compte, que « voirel ein bouteriell bedingter entzudlicher Process chronisch, so treten vorwiegent mononupleare Elemente, darunter besonders Plasmazellen und Lymphozyten aus (S. 9). Nous avons aperçu que dans quelques-uns de nos cas (N. 4), la quantité des mastzellen est particulièrement grand. Ainsi le résultat de modification du sang dans la pellagre peut être résumé : dans tous les cas récents et aussi presque dans toutes les maladies psychiquement compliquées, le nombre des lymphocytes est nettement augmenté. La comparaison avec les autres maladies, dans lesquelles on

observe le même phénomène, nous permet d'émettre que cette augmentation des lymphocytes est en rapport avec les éléments toxiques qui circulent dans le sang. Du moins une conclusion pareille est juste pour des cas récents. En ce qui concerne les sujets qui ont été trouvés à l'hôpital, il est bien difficile de dire en quelle proportion interviennent les éléments toxiques ou les modifications subséquentes des organes sanguins pour lesquels se prononce la présence, dans certains cas, d'une norme des mégaloblastes et des myéloblastes.

Il est possible qu'ici soient en présence les deux causes. La trouvaille la plus importante — c'est la présence dans le sang de la rate des parasites. Je noterai que ces parasites ont une ressemblance avec ceux qui ont été décrits dans la pellagre par Tizzoni. Leur présence dans les formes présentes de la pellagre nous force d'arriver involontairement à la supposition que ces microorganismes ne sont qu'une cause d'acutisation de la pellagre. A côté de ça, l'effectif d'une grande quantité de gros lymphocytes dans un cas de typhus pellagrique (24) nous force d'apercevoir une certaine réaction d'organisme sur une intoxication circulante — réaction dans une forme âprement exprimée par une accumulation dans le sang de grands mononucléaires.

Considérons ensuite que chez les malades atteints de pellagre compliquée par un typhus pellagrique on a trouvé des parasites, et que ces malades se sont, depuis longtemps, nourris de maïs, il surgit une question sur la cause d'acutisation de la pellagre, à savoir s'il est possible d'admettre, que dans nos cas elle dépendait toujours d'une intoxication immédiate des poisons de maïs avarié. Les faits ci-dessus ne confirment pas complètement la simple théorie du maïdisme et nous forcent à chercher encore d'autres facteurs, jusqu'à présent inconnus. En terminant mon travail je voudrais bien qu'on y fasse attention à ce que, peut-être, les investigations futures du sang répandront, en détail, une plus grande clarté sur la pathogénie de la pellagre.

INFLUENCE DU MILIEU ET DU TRAVAIL SUR LES STÉRÉOTYPIES,

PAR

MM. René CHARON et Paul COURBON,

Médecins de l'asile d'aliénés d'Amiens.

La répétition incessante des mêmes gestes, des mêmes paroles des mêmes actes, et la conservation perpétuelle des mêmes attitudes, constituent un syndrome auquel les médecins aliénistes ont donné le nom de *stéréotypie* et dans lequel le public lui-même n'hésite pas à reconnaître une manifestation psychopathique.

Et pourtant, si insensée que puisse paraître à l'observateur la conduite des sujets porteurs de ce syndrome, elle n'est pas toujours dépourvue de toute logique.

En effet, cette mimique invariable peut n'être que la traduction d'un état de conscience persistant. Elle nous paraît inexplicable parce que nous ignorons ce qui se passe dans l'esprit du malade, mais, en réalité, elle est parfaitement adéquate à la situation mentale qu'elle exprime. Regarder constamment sous son lit avant de se coucher, quand on se croit traqué par des ennemis, se laver les mains sans trêve, quand on redoute une contagion, s'agenouiller chaque fois que l'on voit apparaître une divinité, c'est recommencer toujours la même chose, mais c'est aussi avoir une raison et un but pour agir. En somme, les actes stéréotypés des délirants, des hallucinés, des obsédés, possèdent, suivant le mot de Dromard (1), un contenu idéo-affectif qui explique leur genèse, ce sont des pseudostéréotypies.

Les stéréotypies véritables, au contraire, sont celles qui ne correspondent à aucune idée, à aucun sentiment ; la mimique qui les constitue n'exprime aucun état de conscience. Elle n'exprime rien, non seulement pour l'observateur, mais même pour le malade lui-même dont les facultés sont ruinées ou suspendues. En un mot, les stéréotypies vraies ont pour caractère d'apparaître d'une manière arbitraire, sans raison et sans but (Dromard).

(1) Dromard, *La mimique des aliénés*, Alcan.

Leur origine est difficile à connaître. Tantôt, elles datent de longtemps déjà et ont eu jadis une signification, mais, sous l'influence de la désagrégation mentale, la cause qui leur donna naissance a disparu ; le malade continue sans savoir pourquoi il a commencé : ce sont des fausses stéréotypies déchues au rang de vraies stéréotypies. Tantôt, au contraire, elles naissent sous les yeux du médecin, et sur un individu dont l'intelligence et l'affectivité ont depuis longtemps sombré sans retour. Ce sont des mouvements organisés qui se greffent, on ne sait pourquoi, sur un individu dont l'activité ne peut plus être qu'automatique. Les motifs, pour lesquels ils s'organisent d'une façon plutôt que d'une autre, restent le plus souvent inconnus. Les hasards d'une suggestion inconsciente, venue de l'extérieur, peuvent les occasionner, ou bien ils ne sont que la résurrection d'une ancienne habitude plus ou moins déformée.

Quelquefois c'est dans un passé antérieur à celui de la vie individuelle, que semble avoir été contractée l'habitude dans laquelle se canalisent les mouvements où se cristallise l'attitude du sujet.

Une interprétation analogue se présente, concernant une des stéréotypies du malade dont nous apportons ici les documents iconographiques.

Depuis quelques années, et sans qu'il puisse fournir les motifs de sa conduite, il ne dort qu'accroupi, dans la situation du fœtus. En dépit de tous les efforts tentés pour l'en empêcher, il relève matelas et traversin contre le dossier du lit, de façon à être soutenu par derrière tout en restant assis. L'été, il rejette toutes ses couvertures ; l'hiver, au contraire, il les dispose au-dessus et autour de lui, afin d'être au chaud pendant son sommeil, ce qui donne à sa couche une allure fantomatique, dont s'épouvante chaque nouveau veilleur à sa première ronde.

Pendant le jour, il conserve, en partie cette attitude fœtale.

Dans la station debout ou assise, sa cuisse gauche reste toujours repliée sur le ventre ; pendant la locomotion, il en est de même, car il n'avance dans tout le quartier, qu'en se servant de la jambe droite, sur laquelle il sautille.

Mais, et c'est là un point digne d'attirer l'attention, dès que le malade arrive à la porte du pavillon, pour se rendre à la ferme, où on l'occupe à traire les vaches, il se remet à marcher sur les deux jambes comme tout le monde. Il continue à se mouvoir de la même façon, tant qu'il est dehors ; par contre, au retour, en franchissant le seuil de son quartier, il recommence invariablement son sautillement sur le pied droit.

Le travail exerce là une suspension évidente sur la stéréotypie. Mais il a eu une influence plus complète sur des stéréotypies plus anciennes et différentes qu'il a totalement fait disparaître.

L'une de ces habitudes évanouies aujourd'hui doit être signalée, parce



A



B



C



D

INFLUENCE DU TRAVAIL SUR LES STÉRÉOTYPIES

(R. Charon et P. Courbon).

A. Marche du malade pendant le travail. — B. Le même en dehors du travail.
C. Attitude pendant le sommeil. — D. Attitude aux heures de repos.

que la preuve de la guérison de la stéréotypie y est fournie, d'une façon manifeste, par la guérison même des troubles physiques qu'elle avait occasionnés.

Pendant les années 1910 et 1911 que, par suite du mauvais état de sa santé, il passa dans l'oisiveté, il dépensait toute son activité à se piquer la peau des bras et du visage avec des épingles ou des cailloux aiguisés par lui pour cet usage. Si bien qu'il présentait en diverses régions du tégument, de larges placards donnant, à première vue, l'impression d'être symptomatiques d'une affection cutanée.

En 1912, les forces physiques ayant augmenté, le malade est envoyé à la ferme où il s'occupe avec régularité. Il ne tarde pas à perdre l'habitude de se piquer, si bien qu'à l'heure actuelle l'examen le plus attentif de la peau du sujet ne décèle plus aucun vestige des piqûres dont elle fut le siège. Et pourtant le tatouage, en certaines régions tégumentaires, était si net que le Dr Tissot (1) en fit l'objet d'une intéressante communication au congrès des aliénistes de 1911.

Voici, d'ailleurs, l'observation du malade (Pl. XXIX):

S... Romain, interné à l'asile de Dury, en 1897, à l'âge de 30 ans. On ne sait de son histoire que ce qu'il en raconte lui-même : pendant huit ans, il aurait séjourné en Allemagne, en Angleterre, en Amérique ; il y a tout lieu de croire que, dans ce dernier pays, il passa une partie de son temps dans les prisons de New-York et de New-Curg, et c'est probablement pendant sa détention qu'il devint aliéné. Quoi qu'il en soit, en 1897, on le ramena d'office en France, sous la conduite d'un gardien qui l'aurait débarqué à Boulogne ; bientôt, enfin, il fut arrêté dans une commune de la Somme, en état de vagabondage et de confusion mentale.

A l'asile, il présente une obnubilation intellectuelle très marquée, des conceptions délirantes incohérentes et diffuses à prédominance mégalomaniaque, avec longues périodes de stupeur. En 1900, un peu amélioré dans les manifestations de l'activité générale, il se met à travailler, mais il reste incohérent, dissocié, incapable de fournir des souvenirs précis. En 1907, il cesse tout travail pour se livrer à une série d'actes stéréotypés dans l'ordre rituel (génuflexions, signes de croix). En 1910, on le trouve un jour occupé à se piquer la peau des bras avec un faisceau d'épingles assemblées comme pour le tatouage, et depuis lors, il n'a pas cessé cet exercice (nouvelle forme de kentomanie, provoquant, à la longue, des lésions cutanées bizarres qui offrent toute leur intensité sur les avant-bras).

L'altération du tégument ne simule véritablement aucune dermatose classée. C'est, de l'eczéma chronique qu'elle se rapprocherait le plus, tenant à la fois des formes pityriasique et lichénoïde : il y a, en effet, épaississement de la

(1) Tissot, *Automutilateur piqueur stéréotype*. Congrès des aliénistes et neurologistes d'Amiens, 1911.

peau sans infiltration et il n'existe aucune démangeaison, ce qui est un élément de diagnostic important.

Au commencement de 1912 le malade, qui a pris de l'embonpoint et qu'on ne peut distraire de cette automutilation, est envoyé à la ferme. Dès le premier jour, il se met au travail avec docilité et adresse et ne se livre à son occupation mutilante favorite que pendant les moments de repos. Mais dès qu'on le surprend dans cette attitude, on lui donne une nouvelle tâche. En quelques jours il perd complètement cette habitude.

Au milieu de 1913, à la suite d'une discussion et d'une bagarre avec des camarades de travail, on le laisse au quartier et c'est alors, qu'en quelques semaines on voit naître l'attitude accroupie, ci-dessus décrite, qui rappelle celle du fœtus dans le ventre de sa mère.

La nuit, pour garder cette position, sans incommodité, il se fait un dossier de son matelas et se sert de ses couvertures ou non, suivant l'état de la température ; il ne dort jamais entièrement et on ne le trouve jamais couché sur le dos, ni sur le ventre, ni sur le côté.

Le jour, il se tient également dans un coin, les genoux au menton, les talons aux fesses.

Pour briser cette stéréotypie on le renvoie au travail ; le succès obtenu n'est pas complet. Pendant tout le temps de la tâche, son maintien et sa marche sont normaux. Mais dès qu'il est au quartier, s'il ne reprend pas la situation accroupie, du moins sa jambe gauche reste-t-elle constamment fléchie sur le bassin. C'est ainsi qu'il ne s'assied que sur la fesse droite et qu'il ne se déplace qu'en sautant sur la jambe du même côté. Du réfectoire au dortoir ou dans la cour, il ne va jamais qu'en sautillant sur un seul pied, toujours le même. Au contraire, ainsi que nous l'avons dit, hors du pavillon, il ne se distingue en rien des autres hommes. La nuit, il continue à dormir dans la même position incommode et guindée. La démence n'a fait que s'accroître et il présente, dans toute son ampleur, le syndrome des réponses absurdes de Ganser.

La présence de stéréotypies vraies, comme le sont celles que nous offre l'observation précédente, n'est pas rare dans la démence. En effet, l'activité survivante du sujet, ne peut s'épuiser que dans l'incohérence ou dans la répétition immuable des mêmes actes, puisqu'elle n'a plus pour guides la raison ni le sentiment.

Le premier point qui méritait notre attention, est celui de la ressemblance entre la position stéréotypée prise par le malade pour dormir et celle du fœtus dans le sein de sa mère. On peut y voir l'indice d'une régression démentielle remontant jusqu'à l'époque de la vie intra-utérine ; l'attitude accroupie dont on ne peut désaccoutumer le sujet, ne serait alors que la réviviscence d'une habitude prise par l'organisme au moment même de sa formation.

Mais l'intérêt essentiel du cas repose sur le rôle que l'oisiveté et le

travail jouent dans l'éclosion et la disparition de ces stéréotypies. Nées toujours pendant une période d'inaction, elles disparurent constamment pendant les périodes d'occupation, et si parfois elles surgissent de nouveau, ce n'est jamais qu'aux instants de repos.

Cette influence, curative pour certaines stéréotypies, comme celles de la prière et de la piqûre, palliative pour d'autres, comme celles de l'accroupissement et du sautillement sur une jambe, que nous voyons exercer par le travail, n'est pas pour surprendre si l'on songe, que, de tous les agents thérapeutiques, le plus efficace dans la démence est le travail. La ruine des facultés conscientes du dément le voue désormais à l'incohérence ou à l'automatisme.

Le seul recours que l'on ait alors est de faire naître des automatismes utiles, dans le premier cas, en canalisant vers une direction unique l'activité qui s'éparpille, et dans le second cas, en substituant ces automatismes utiles aux automatismes extravagants nuisibles ou même simplement inutiles qui s'organisèrent spontanément. Le travail manuel répond pleinement à ces deux indications.

QUELQUES NOUVELLES CONSIDÉRATIONS SUR LES PSYCHO-NÉVROSES PROFESSIONNELLES. PATHOGÉNÈSE ET EXEMPLES DE TRAITEMENTS

PAR

Tom. A. WILLIAM M. B.

(de Washington).

Les névroses causées par les occupations régulières sont, dans leur vraie signification, des désordres psychiques. Leur étude se rattache donc à la phychologie. L'étiologie et le traitement des cas dont je vais vous entretenir démontrent clairement le peu d'importance des principaux agents auxquels on attribuait autrefois les insuffisances nerveuses qui résultent d'occupations régulières.

Si la logique et la réflexion n'avaient pas fait défaut dans l'étude de ces désordres nerveux fonctionnels, on ne se serait pas contenté des explications naïves qu'on en a proposées.

Par exemple, comment admettre qu'une névrose causée par la fatigue ne s'améliorât pas par le repos ?

Quand une personne est si fatiguée qu'il lui est impossible d'écrire une ligne à la plume, comment expliquer qu'elle soit capable d'écrire plusieurs jours de suite au crayon, sans fatigue.

Bien plus, l'hypothèse de la fatigue ne parvient pas à expliquer pourquoi les mêmes muscles et les mêmes centres nerveux qui exécutent d'une façon normale des opérations prolongées et pénibles, se trouvent en défaut lorsqu'il s'agit d'une action professionnelle.

En outre, il est absurde de supposer qu'une ataxie d'origine physique puisse permettre un mouvement parfaitement aisé, lorsqu'il ne s'agit pas d'un acte professionnel.

Nous n'expliquons rien en classant les désordres fonctionnels nerveux professionnels d'après la topographie des muscles, ou des nerfs, ou des centres cérébraux. Et même, lorsque nous concevons ces troubles comme étant purement fonctionnels, nous commettons une erreur, car leur mécanisme pathogénique est tout autre, et ne s'accorde pas avec la notion des centres fonctionnels.

BIBLIOTHÈQUE DES ... LA SALPÊTRIÈRE ...

L'hypothèse des toxines par laquelle il est de mode aujourd'hui d'expliquer bien des désordres fonctionnels, ne peut être acceptée dans ce cas, car les effets du poison sur les muscles ou sur les nerfs se manifestent à tous les instants où ils exercent leurs fonctions et non pas seulement pendant les actes professionnels.

Toutefois, bien que les toxines ou la fatigue ne participent pas directement à la génèse des psychoses d'employés, elles peuvent y prédisposer en affaiblissant l'activité physiologique du système nerveux et conséquemment la tension psychologique.

L'état physique de fatigue ou d'infection nuit nécessairement à l'effort du travail. Ce n'est pas cependant l'effort lui-même qui cause une psychose, mais le préjugé mental qui en est la conséquence fait naître un état spécial, l'anxiété, qui vient troubler les processus cérébraux qui s'effectuent dans l'acte désiré.

C'est naturellement quand les désordres sont moteurs que se manifestent le plus les insuffisances professionnelles, car on les observe plus facilement que lorsque le processus est purement mental et ne s'extériorise pas, ou lorsqu'il se traduit par ce que nous appelons émotion.

L'analyse des cas de ce genre m'a fait voir que fréquemment la vraie cause d'incapacité n'est pas toujours à proprement parler l'occupation, mais plus généralement un défaut d'adaptation de la part du névrosé.

Le cas le plus frappant est celui dont j'ai déjà parlé dans mon étude de la génèse de la crampe des écrivains (1) : si je le réédite ici, cela ne sera pas hors de propos.

Cas I. — *Torticolis causant un grapho-spasme.*

Femme non mariée, E. L... âgée de 31 ans, comptable-experte au Bureau du Trésor des Etats-Unis.

Symptômes.— Elle ne peut se servir de son bras droit, car chaque mouvement fait tourner la tête à droite.

« Je suis, dit-elle, obligée de regarder en arrière, attirée par une force puissante dont je ne suis pas maîtresse ».

Cela avait commencé, il y a trois mois, par une douleur de l'épaule droite s'étendant jusqu'au côté droit. Elle éprouve maintenant une douleur constante. Elle a consulté un médecin qui lui a dit qu'elle souffrait d'une névrite et lui a conseillé le massage. La masseuse appelée a craint de la masser. On a alors essayé l'électricité ; un mieux se produisit quant à la douleur et aux mouvements. Cette femme était tombée sur cette épaule au mois d'août, mais elle n'en souffrit plus au bout de quelques jours.

Les mouvements et la douleur étaient supportables jusqu'à un mois avant qu'elle m'ait vu.

(1) Journ. für Neurol. u. Psychologie. Leipsik. 1912, Bd. 19.

Elle avait pris des vacances de temps en temps, une fois pendant trois semaines.

Etat présent. — l'appétit est bon, l'examen physique ne démontre rien d'anormal, sinon de l'amaigrissement, de l'hypotonie et des réflexes exagérés.

Examen psychique.— Aucun défaut marqué de mémoire, d'attention, de jugement concernant les choses en général, ni de réactions causées par les émotions ; mais la malade se tracasse de son état qu'elle croit être une maladie physique.

Ainsi que le montrera l'analyse psychologique, il y a d'autres ennuis qu'elle n'avait pas dévoilés d'abord.

Accès.— Elle déclare qu'elle n'avait pas d'ennuis extraordinaires à ce moment mais depuis des années elle se tracassait à cause d'ennuis financiers et de la condition délicate de sa mère. Trois mois avant le tic, elle avait eu dans les bureaux un désagrément avec une compagne de travail, qu'elle qualifie de femme ignorante et sans conscience. L'émotion et l'amertume du récit de la malade sont des indices de la sérieuse signification pathologique de cet épisode. Les efforts pour rétablir l'harmonie ayant failli, elle déclare qu'elle a cessé de se tracasser ». J'avais essayé d'arranger les choses, mais sans succès ; car c'est une femme mariée, plus âgée que moi et ma supérieure dans les bureaux. Elle est vexée parce que je ne m'associe pas avec elle. Mais comme elle avait parlé de ma mère en la dénigrant, je l'en ai accusée, sans obtenir un aveu ». Cet épisode l'a tracassée longtemps, et comme elle peut faire son travail presque automatiquement, elle était libre presque toute la journée de laisser sa pensée demeurer constamment sur l'ennui d'être dans la même chambre que cette autre femme *qui est assise à droite derrière elle.*

Il y a trois ans, elle avait renoncé au mariage à cause de sa mère et d'une affaire de cœur qui avait mal tourné. Sa mère aussi avait fait un mariage malheureux ce qui avait fortement contribué à attrister la malade. Mais en dépit de cela elle assure qu'elle est heureuse chez sa mère et près de sa sœur qu'elle appelle une « chrétienne pratique ».

Elle a toujours été désireuse de faire son devoir et d'accomplir sa tâche de son mieux ; mais elle avoue que depuis sa querelle avec sa compagne elle a été préoccupée par les ennuis qui en ont été la suite. Elle pense qu'elle a la sympathie des autres jeunes filles du bureau, mais lorsqu'elle travaille elle ne peut s'empêcher de penser à l'autre femme.

Examen de l'origine du tic. — Il est évident que, pensant à son ennemie, cette jeune fille tourne la tête à son insu, vers l'endroit où se trouve la femme. Il lui est d'autant moins facile de résister que son attention n'est qu'en partie occupée à compter l'argent, ce qui est son métier. Elle est désireuse de le faire aussi vite et aussi bien que possible, — les erreurs ou un travail insuffisant ne sont pas tolérés — mais elle est moins capable de résister à sa pensée que de demeurer en harmonie avec son entourage.

Par un processus de substitution mentale, le besoin de tourner la tête se fait sentir chaque fois qu'elle se sert de la main droite ; elle est incapable de

se servir de son couteau à table sans tourner la tête. Il s'ensuit une rigidité du bras et de la tête par suite de l'effort de corriger le torticolis et d'accomplir l'acte désiré.

En écrivant, le même effet se produit. Ce cas nous offre un exemple d'une convulsion douloureuse produite automatiquement par un torticolis d'origine mentale, et qui, par association psychologique, se produit pour n'importe quel usage de la main ou du bras.

Ce qui cause la douleur c'est l'action des muscles opposés aux désirs de la malade de tourner la tête, mouvement qu'à son insu elle tâche de maîtriser.

Par suite du besoin automatique de tourner la tête et de l'effort fait pour ne pas la tourner (dont elle a conscience), les musles de l'épaule, du cou et de la poitrine sont maintenus d'une façon plus ou moins constante dans un état de contraction forcée ; de là la douleur dont la malade se plaint, comparable à celle dont on souffre après avoir porté un sac pesant pendant longtemps.

Même au repos, la malade tourne maintenant sa tête un peu à droite et maintient contractés les muscles du cou et de l'épaule de ce côté. L'effort de tenir la tête droite, ou tournée à gauche n'est pas accompagné d'une douleur aiguë, à parler strictement, mais d'une gêne qui siège dans les muscles du côté droit ; en outre, la malade a conscience de son incapacité à exécuter librement le mouvement désiré.

Si le tic de cette femme n'est pas guéri, je suis certain qu'à l'avenir une douleur aiguë accompagnera ses efforts pour supprimer les mouvements. Le tic s'exagère tous les mois, quand elle souffre de douleurs de nausées et de faiblesses au cœur accompagnées de rougeurs, frissons, maux de tête qui l'obligent souvent à se mettre au lit. Ces symptômes sont, paraît-il, dus à un déplacement utérin.

Enfin, à cause de vertiges elle a été forcée d'abandonner le travail qu'elle faisait d'abord, celui de déployer l'argent-papier.

Mais le facteur psychologique est le principal, car plus la malade tourne sa pensée vers ce qu'il y a de désagréable dans ses relations pénibles, plus le torticolis augmente ; et par contre lorsqu'elle réussit à chasser cette idée, le tic est moins fréquent. Ceci, il est vrai, est rare, car elle n'a personne à qui se confier, ne voulant plus se plaindre, comme elle en avait l'habitude auparavant, soit à sa sœur, soit à un ministre auquel elle était très attachée et qui a quitté Washington.

Traitement et progrès. — Ma première prescription fut de prendre dix jours de vacances et de distraction à la campagne et d'essayer d'être moins scrupuleuse pendant ce temps, de ne faire aucune attention à ses ennuis ou au torticolis. Elle revint dix jours après n'ayant pas suivi mes instructions, se plaignant de la tête ; le tic était pire que jamais.

Je lui ai donné à faire des exercices de discipline psychomotrice qui consistaient à distribuer un paquet de cartes en deux tas en tournant la tête du côté gauche et à couper une feuille de papier en suivant des lignes. Quelques jours après, le tic avait sensiblement diminué et la douleur à l'épaule avait disparu.

Puis les progrès devinrent moins rapides, ainsi qu'on devait le prévoir ; cela la découragea tellement qu'elle relâcha ses efforts pendant les exercices ; on vit reparaître une tension constante des muscles lorsqu'elle essayait de corriger la position anormale de la tête et du cou ; en même temps apparut une douleur à l'angle des muscles scapulaires au point où le grand dorsal est attaché.

La malade perdit courage.

Je lui conseillai de sortir et de s'abstenir de tout travail pendant au moins un mois encore.

Elle déclara que cela lui était impossible et persista à retourner à son bureau en dépit de mes avis. En conséquence le torticolis augmenta et elle fut forcée de s'absenter. J'ai appris dernièrement qu'elle n'était pas revenue depuis deux mois et que pendant ce temps elle avait suivi des traitements qui ont soulagé le torticolis, mais non la contraction douloureuse des muscles de la main : elle fait tout son travail avec la main gauche et semble plus aigrie que jamais dans sa façon d'envisager la vie.

Il est donc évident que, dans ce cas, le facteur important dans la genèse des accidents n'était pas l'occupation elle-même, mais la situation sociale, et notamment les relations de la malade avec les autres employés. Nul repos ne l'aurait guérie ; et les symptômes auraient disparu de suite si elle avait pu mettre fin à ses pénibles relations personnelles. D'ailleurs, le fond du caractère était formé par la vie malheureuse de la mère qui avait conduit sa fille à prendre une attitude qui rendait difficile des rapports harmonieux avec le reste de la société.

Un autre cas qui expliquera l'importance du fond du caractère psychologique dans le développement des névroses professionnelles est le suivant :

Cas II. — *Tremblement hystérique pendant le travail.*

Une employée du bureau des Pensions, âgée de 45 ans, me consulta pour un fort tremblement qui contrariait son travail. Par ailleurs, elle était en bonne santé.

La sensibilité était normale, les réflexes faibles, les fonctions cérébrales normales aussi. Le tremblement était constitué à peu près par six oscillations à la minute, leur vibration était légère et elles n'affectaient que le corps, la tête et les bras, mais non les mains. Ce tremblement n'empêchait pas la malade d'écrire. Elle pouvait quelquefois le maîtriser en s'appliquant à rester tranquille, mais seulement lorsqu'elle avait un appui.

Des épreuves cliniques démontrèrent que les mouvements cessaient lorsque l'attention était distraite par la lecture à haute voix, ou même lorsque je faisais étendre les bras dans toute la longueur, et regarder à distance. Ceci en l'absence de signes organiques, permettait déjà de croire à un mécanisme psy-

chogénétique. Les faits suivants n'étaient pas moins significatifs : le tremblement était plus prononcé si on s'en occupait pendant l'épreuve.

Pendant son enfance, la malade avait peur du noir, ayant été effrayée par les histoires d'une bonne irlandaise qui la faisaient trembler quelquefois. Plus tard, elle se plaignit d'une sensation de tension nerveuse lorsqu'elle était pressée, phénomène qui fut vaincu par les soins, pendant un an, d'une masseuse qui lui enseigna à détendre ses muscles raidis.

Il y a un an, une amie intime mourut d'une paralysie progressive. Elle eut peur d'avoir la même maladie et cela la tracassa beaucoup.

Cette malade ne m'a consulté que deux fois, les incidents dont dépendait le tremblement n'ont pas été constatés, mais les terreurs enfantines qui le suscitaient sont si communes qu'il n'y a pas lieu d'insister ; au surplus, je ne crois pas qu'il suffise de décrire un tel mécanisme pour arriver à détruire les effets d'une longue habitude. Il suffit d'une explication générique permettant d'établir une discipline d'éducation nouvelle sur une base rationnelle.

L'agent étiologique principal, dans ce cas, était, à ce moment, la crainte d'une paralysie. C'était l'appréhension du tremblement, dont elle redoutait les conséquences pour son travail qui la faisait trembler.

La nature psychogénétique du mal n'est pas douteuse. Sa disparition pendant les distractions est démonstrative. La guérison de premiers désordres par le massage témoigne de l'influence de la suggestion ; et la nature fugitive des accidents dans l'enfance en est la confirmation.

Cette malade s'est guérie de ses tremblements en grande partie et put reprendre son travail après sa simple explication de la nature psychogénétique de ses accidents et de leur répercussion sur son propre état mental.

Cas III. — *Paralysie du type trémulant d'un écrivain.*

Un autre cas qui démontre admirablement comment la seule idée de la crainte d'incapacité peut causer une psychose professionnelle, est celui d'un caissier de la Marine dont la paralysie trémulante de la main fut guérie après une consultation pendant laquelle le mécanisme fut clairement expliqué au patient, et les moyens d'en combattre les effets furent prescrits.

Le cas est publié en détail dans l'étude mentionnée plus haut. L'homme était incapable de signer des chèques, ce qui faisait partie de son métier. Son incapacité venait du refus d'une banque de payer un chèque qu'il avait signé lorsqu'il tremblait, ayant été affaibli par une opération. Ce souvenir influait tellement sur son esprit scrupuleux qu'il écrivait chaque signature avec une grande appréhension. Quand la nature de sa difficulté lui fut expliquée, nous projetâmes une série d'exercices qui amenèrent sa guérison en un mois.

Traitement. — Le rôle du préjugé mental qui empêche la juste coordination des actes musculaires fut expliqué au malade à l'aide de comparaisons. D'abord en prenant l'exemple des coups de balles employés au tennis et surtout du

coup servi en « drive ». Il lui fut démontré que la crainte de mal renvoyer la balle peut entraîner un manque de liberté dans les mouvements, une contraction inopportune des muscles, qu'il importe d'éviter.

Cette anxiété fait faire un incertain tremblottant, dont l'incoordination est comparable à celle de son écriture.

Une autre explication lui fut donnée, en rappelant les recherches de Jastrow concernant les capacités relatives des employés qui se sont servi les premiers des machines à énumérer pour le recensement de l'année 1900, contre celles des employés admis plus tard à cause des résultats peu satisfaisants du travail des premiers. La préparation spéciale à laquelle s'étaient livrés les premiers employés, au lieu d'accélérer le travail, n'avait fait que développer chez eux le sentiment de la difficulté de la tâche dont ils ne se défirent jamais, car ils furent vite surpassés par les employés qui n'avaient reçu aucune préparation spéciale.

Le rapprochement de ces faits avec l'épisode du chèque refusé fut discutée longuement avec le malade. Quand il se fut clairement rendu compte du mécanisme psychologique de son infirmité, je lui ordonnai de cesser d'écrire dans un but déterminé et il commença à faire des mouvements libres avec le bras en se servant de craie sur un tableau noir sans faire attention aux formes qu'il dessinait, mais en concentrant ses efforts pour obtenir une pleine liberté d'action. Après avoir réussi en cela, il se servit d'une ardoise et plus tard d'un crayon et de papier ; petit à petit il réduisit la grosseur de son écriture. Je lui demandai de m'envoyer des specimens de ses efforts, mais il ne le fit jamais et il ne répondit pas à des questions que je lui posai un mois plus tard. Mais deux ans plus tard, il m'envoya un spécimen et me fit savoir qu'il s'était tout à fait remis après un mois consacré aux exercices prescrits.

Il faudrait ajouter que l'incapacité du malade n'existait que pour l'écriture ; car même en dessinant et en imprimant des lettres, il avait à peine un léger tremblement de la main.

Dans ce cas-ci, encore, ce n'était pas le travail lui-même qui était la cause de la psychose ; c'était la réaction du sujet à son égard, provenant de son état mental ; et ceci était en majeure partie causé par son entourage, par les influences de sa jeunesse, ainsi que je l'ai indiqué dans l'observation.

Relations entre le choc et les névroses professionnelles.

La sinistrose peut être considérée comme une sorte de psychose en relation avec une occupation professionnelle régulière. Dans ces cas, le malade dit qu'il est incapable de travailler ; il croit généralement que ce n'est pas le travail lui-même mais plutôt un accident qui l'a rendu incapable. J'ai démontré à plusieurs reprises, que, ni l'accident lui-même ni

le choc qui en peut être la conséquence ne sont suffisamment efficaces pour causer une névrose traumatique (1).

Il faut expliquer, en passant, que, non seulement les effets du choc sont strictement parlant psychogénétiques, mais que ces effets disparaissent rapidement à moins que l'affection causée par le choc ne se maintienne par un procédé qui est positivement idéologique. Autrement dit, il peut y avoir une répétition du choc par reviviscence de la mémoire.

Les personnes qui sont le plus exposées à ces conséquences fâcheuses sont celles dont l'imagination semble avoir subi l'influence des terreurs crédules de l'enfance. A la suite d'une frayeur qu'elles ne s'expliquent pas, elles sont généralement en proie à une idée maîtresse associée à la terreur.

La plus commune de ces terreurs vient à la suite d'un accident ou d'un traumatisme. Il est très difficile aux sujets de ce genre, ignorants de la structure du corps et de ses fonctions, de se défendre contre les préoccupations créées par une catastrophe impressionnante. Nous ne devons pas oublier que ce que la plupart estiment futile, peut être considéré par une victime comme pouvant avoir de graves conséquences pour elle-même. L'idée de sa propre incapacité en est la conséquence inévitable.

Ceci amène le sujet à se concentrer en lui-même, à cesser de s'intéresser aux affaires de la vie ordinaire, qui, même si elles ne sont pas réellement insignifiantes le deviennent dans son esprit, et cessent de retenir son attention. Il en résulte une diminution évidente dans les puissances de penser, de travailler, et de participer à la vie sociale.

Lorsque le malade s'en rend compte, cette incapacité l'amène à exagérer les résultats de l'accident et augmente ainsi ses inquiétudes à l'égard de sa santé. Par là peut se constituer un état hypochondriaque, nosophobique tel que la crainte de manquer de virilité, la peur de la folie, de la paralysie, etc. Et ces inquiétudes doivent se distinguer naturellement des inquiétudes initiales dues à l'accident lui-même.

La seconde scène du drame est une réaction contre l'absence réelle de signes physiques pouvant démontrer le mal et contre l'assurance des médecins que ce mal n'existe pas. A son insu, le malade cherche à se persuader qu'il est vraiment atteint. Il en résulte des exagérations et même des tromperies qui apparaissent lorsque le malade décrit les symptômes qu'il éprouve. Il croit à ses propres assertions, il est de bonne foi mais

(1) Sur ce point consultez : *Les effets psychiques des accidents.* Monthly Cyclopœdia, 1912. — *Notion et émotion chez les névrosés traumatiques*, Journal de psychologie anormale, 1910. — *Névroses traumatiques et la conception de Babinski sur l'hystérie,* Congrès international pour les maladies industrielles, Rome, comptes rendus 1909, aussi dans *Medical Record*.

cela l'amène à la simulation de maladie qu'il avait en tête avant l'accident ou qu'il a imaginée par la suite. Le malade se trompe délibérément lui-même et il fait des efforts désespérés pour conserver une bonne opinion de lui-même, et la donner à son entourage, craignant d'être déprécié s'il ne présente pas quelque désordre physique.

L'étude des sinistrés, cependant, peut montrer qu'il s'agit quelquefois d'une peur du travail lui-même.

Cas IV. — *Perte de courage après un accident.*

Un conducteur d'un train de marchandises me fut envoyé pour être soigné, par la Compagnie des chemins de fer du Sud. Il était tombé d'un train et avait été très meurtri.

Contrairement à la plupart des sujets en pareil cas, il ne se plaignait ni de douleurs, ni de paralysie, mais constatait, ce qui était la vérité, qu'il ne pouvait dormir, et restait dans un grand état d'agitation nerveuse, au point de fondre en larmes quelquefois. Son existence était devenue insupportable par suite de son incapacité, de sa faiblesse et de son abattement mental.

Il se sentait incapable de reprendre son travail. Dans sa famille heureuse ne se trouvait aucun autre agent psychologique extrinsèque ; mais son habitus mental était celui d'un scrupuleux et d'un ambitieux.

Somme toute, la situation était celle-ci : cet homme se sentait incapable, et ne voulait pas reprendre le dur travail d'un employé de chemin de fer, travail auquel en réalité il était, par tempérament, mal adapté.

L'accident n'était qu'un prétexte pour la manifestation d'une véritable psychose industrielle.

En essayant de persuader à cet homme qu'il devrait retourner au travail, j'aurais pu être comparé à celui qui essaye de faire entrer un bâton rond dans un trou carré. La résistance de cet homme était un véritable acte défensif contre une vie peu appropriée à sa nature même.

Il faut distinguer cependant les véritables psychoses professionnelles de celles qui sont causées par l'épuisement, par une fatigue réelle capable d'engendrer des symptômes psychologiques secondaires, et aussi des cas d'incapacité liés à des symptômes résultant d'irritations réflexes.

Deux cas, opposés feront bien voir cette distinction.

Cas V. — *Incapacité causée par une irritation périphérique.*

Un homme marié, employé au bureau des Forêts, faisait depuis plusieurs années un travail de bureau entraînant la responsabilité de la surveillance d'autres employés. Il me fut amené parce qu'il avait soudainement commencé à vaciller lorsqu'il s'agissait de prendre des décisions administratives. Il niait être tracassé par le fait que sa femme et ses enfants étaient obligés d'habiter l'Ouest des Etats. Il était toutefois évident qu'il avait l'intention de prendre

BIBLIOTHÈQUE DES HÔPITAUX LA SALPÊTRIÈRE INTERNES EN MÉDECINE

des vacances et de les rejoindre, car il ne pouvait plus endurer son travail. Depuis quelques jours, il souffrait d'une névralgie qui lui causait des paroxysmes de douleur, mais qui, selon un dentiste, n'était pas causée par l'inflammation des dents.

L'examen ne révélant rien d'anormal, j'attribuai son état à des ennuis de longue durée et à la vie sédentaire qu'il lui fallait mener.

Je lui ordonnai de s'abstenir d'aliments riches en azote, beaucoup d'exercices physiques et la cessation totale de travail pendant quelques jours.

Cependant la douleur était devenue si aiguë que le malade insista pour se faire arracher la dent qui le faisait souffrir. Aussitôt tous les symptômes désagréables disparurent.

Le malade déclara qu'il se sentait comme délivré d'un cauchemar ; et il retourna tout de suite à son travail sans plus d'ennuis.

C'est là un cas d'irritation périphérique empêchant l'intégration harmonieuse du système nerveux nécessaire pour l'adaptation psychologique.

Les accidents n'avaient rien à faire étiologiquement avec le travail proprement dit.

Cas VI. — *Epuisement intellectuel.*

Un étudiant en médecine âgé de 24 ans souffrait de douleurs dans la tête et le cou. Il se plaignait d'une sensation de fatigue le matin, se sentait épuisé et sans énergie pendant toute la journée. Son travail intellectuel lui semblait pénible, tandis qu'auparavant depuis des années il travaillait de bonne volonté et sans difficulté. Il n'avait pas alors la difficulté à concentrer son attention qu'il eut plus tard.

Son intérêt pour ses études disparut, ses examens laissèrent à désirer. Pendant l'été il souffrit des yeux, des lunettes le soulagèrent, mais la sensation de fatigue reparaissait de temps en temps. Il eut la rougeole et la petite vérole volante, une amygdalite à Noël, et successivement pendant deux années, des rhumes tous les hivers.

Ce jeune homme n'avait pas de réactions affectives morbides.

Il n'était pas suggestible ; mais il pensait lentement et avec difficulté.

Mon diagnostic fut qu'il s'agissait d'un simple cas de tension mentale trop prolongée qui devait s'améliorer par le repos.

Je prescrivis donc un repos complet pendant le reste du trimestre et un été aussi tranquille que possible, le malade obéit, et l'année suivante il put faire ses études sans difficulté, sauf sa lenteur de pensée habituelle.

La fugue et le suicide dans les psychoses professionnelles.

La fugue n'est souvent qu'une tentative faite pour échapper aux exigences du travail. Le suicide est une forme extrême de la fugue. En voici deux exemples ; dans le premier on trouvera la confession écrite par le malade, lui-même, qui était médecin.

« Le dernier souvenir qui me reste est le moment où j'examinais un cerveau en cherchant les corps de Negri.

« Ma première réminiscence est ensuite de me trouver à Roxnoke (Virginie) travaillant dans une pharmacie. Comment me suis-je trouvé là ? C'est ce que je ne puis concevoir ; mais le fait que j'y étais employé et que j'y remplissais les devoirs requis me parut étrange, car je n'avais pas fait de travail pharmaceutique depuis trois ans. L'homme pour qui je travaillais était adonné à l'alcool et était presque constamment sous l'influence du whisky, j'étais donc obligé de rester dans la pharmacie de 6 h.30 du matin jusqu'à 10 h. 45 du soir sans loisirs. Je rencontrai une vieille connaissance en septembre. D'abord, je ne le reconnus pas, mais après un instant d'entretien je commençai à me rendre compte de quelque chose. Le nom que j'avais pris était James Glass, mais je n'avais aucune raison définie pour me servir de celui-ci plutôt que d'un autre.

« Ma santé à ce moment était mauvaise. J'étais très maigre, et je souffrais de maux de tête persistants que je ressens encore. A ce moment l'occasion se présenta d'accepter un travail au grand air. Pendant trois mois je travaillai comme commissaire dans les chantiers de construction d'un chemin de fer. Je m'en trouvai mieux, mon poids avait augmenté, mais les maux de tête continuèrent.

« Avant de quitter Roxnoke je rencontrai une jeune fille que j'épousai en décembre. Je me sens assez bien depuis, sauf les maux de tête dans la région temporale gauche (Dans cette même région, lorsque j'avais à peu près dix ans j'ai reçu un coup de massue en jouant à la balle avec un camarade à l'école).

« En janvier mon père vint à Roxnoke où il avait appris que j'étais, et n'approuva que je me fusse marié. Ceci me tracassa pendant un moment, mais depuis toutes ses objections furent levées. »

Une enquête concernant cet homme apprit qu'il avait été très ambitieux dans sa profession, mais qu'à cause de sa nature indisciplinée il n'avait pas toujours rempli ponctuellement les devoirs du Laboratoire municipal dont il était bactériologiste. Il avait consacré la majorité de son temps à la recherche d'un nouvel organisme microbien. Ses supérieurs ne croyaient pas à ses épreuves de contrôle. Il prit la chose à cœur et il s'en suivi pour lui des désagréments considérables. Il ne fut pas capable de faire face courageusement à cette situation. Une fugue avec amnésie fut un moyen commode d'échapper à une situation trop difficile. Cet accident psychopathique témoigne d'un profond déséquilibre mental.

AUTRE CAS. — *Un jeune homme attente à sa vie quatre fois pour échapper à son travail.*

Le fils d'un fermier, âgé de 22 ans, après quelques semaines d'une humeur maussade, se jeta dans un cours d'eau. Il en fut vite tiré par son frère qui lui reprocha sa conduite. Ceci ne le détourna pas de son idée, car quelques semaines plus tard il avala du laudanum. On le mit dans une maison de santé, où après quelques semaines, il brisa et avala une ampoule de lumière électrique.

Plus tard il réussit à ouvrir l'armoire où l'on gardait les médicaments, et il avala encore du laudanum. Ses amis, en désespoir de cause, l'emmenèrent à Washington où je le vis.

L'examen ne démontra aucun désordre physique; mais il existait un grave état psychopathique. Ce garçon avait tellement honte de lui-même, qu'il lui était difficile, même en chuchotant à voix basse, de révéler les faits qui donnaient l'explication de ses ennuis.

Il avait, en toute responsabilité, la direction de la ferme depuis la mort de son père. Mais, un frère cadet et ses voisins, avaient beaucoup contrarié ses projets, à sa grande humiliation ; et lorsque la mère consentit à ce que les voisins se mêlassent des discussions, la situation devint intolérable. Il avait déjà essayé pendant plus d'un an de travailler dans un autre entourage, mais sans succès.

L'incapacité de ce garçon à se défendre lui-même provenait de sa propre honte d'avoir été coupable du péché de la chair et de la crainte où il était d'avoir ainsi affaibli sa mentalité. Il ne pouvait endurer les taquineries des autres garçons. C'est pourquoi il voulut renoncer à la vie sociale, devint taciturne et irritable. Il fut obligé de me confesser que s'il pouvait être guéri de ce qu'il croyait incurable c'est-à-dire « une infériorité mentale sans espoir de guérison, et causée sans doute par son vice », il consentirait à vivre et aimerait à travailler.

Je l'assurai qu'il se trompait complètement quant à l'effet de la masturbation et je lui en citai plusieurs exemples.

Je le priai de réfléchir et lui fit promettre de ne pas tenter de se suicider jusqu'à ce qu'il m'eut revu.

Le lendemain la discussion fut reprise jusqu'à ce qu'au bout d'une semaine on put le laisser sortir seul, non seulement dans les terrains de l'hôpital, mais même en ville. Il s'en retourna chez lui au bout de dix jours parfaitement réconforté et il accomplit sa besogne de bonne humeur depuis lors.

Le traitement ne fut pas imposé dans une maison spéciale, mais dans un hôpital général ; et la plus grande liberté fut accordée au malade dès le commencement en recommandant le plus grand tact de la part de ceux qui le soignaient.

La « névrose » qui poussait ce garçon au suicide aurait pris naissance chez lui quelle que fût son occupation ; mais elle provenait néanmoins d'un manque d'adaptabilité au travail, comme dans les cas précédents. La cause actuelle du désordre n'était pas le travail en soi, mais bien entendu, le fond mental du malade. Le mal provenait d'agents purement psychogénétiques. Il fut guéri par une psychothérapie appropriée.

En conclusion, les psychoses (névroses) professionnelles sont des désordres purement psychopathiques, elles ne sont diagnostiquables que par les moyens psychologiques ; et le seul traitement en est la psychothérapie.

« SOUVENT FEMME VARIE... »

A PROPOS DU GROUPE « TRES IN UNA » DE M. PAUL RICHER

PAR

HENRY MEIGE

Au petit Palais des Champs-Elysées figure depuis peu un groupe en marbre représentant trois femmes nues. Le visiteur non averti, attiré vers cette sculpture, croit y voir une réplique moderne de la triade classique des *Trois Grâces* ; il savoure l'harmonie de l'ensemble, la pureté des lignes, le charme des formes. Mais s'il cherche à pénétrer plus avant dans l'intimité de cette œuvre, il s'aperçoit bientôt que les formes de ces trois corps féminins sont dissemblables. Il lui apparaît alors qu'il ne s'agit pas d'une simple variation sur le thème antique des Trois Grâces ; celles-ci, dans toutes les représentations que l'Art en a fait, appartiennent toujours au même type féminin. Et, en effet, ce groupe n'est pas seulement une manifestation artistique ; c'est la synthèse plastique d'une longue série d'études sur la configuration du corps féminin, œuvre du Dr Paul Richer, professeur d'anatomie à l'Ecole des Beaux-Arts. Il donne bien la mesure de ce que peut réaliser le talent d'un sculpteur secondé par une connaissance approfondie de la forme humaine. L'enseignement de l'anatomie vivante, si fâcheusement négligé dans l'éducation médicale, s'est objectivé ici.

Tres in una, tel est le nom de ce trio de marbre, modelé par l'auteur pour extraire, des innombrables variations de l'élément féminin, trois types plastiques nettement définis, puisés dans la nature et que l'Art, dans le cours des temps, s'est successivement appropriés (Pl. XXX et XXXI).

La figure du milieu synthétise la plastique féminine dans l'art grec.

Une harmonie parfaite unit toutes les parties du corps. La tête se dresse fièrement sur un cou droit et fort. Des épaules solides surplombent un torse d'une seule venue, où saillent les seins, ronds et fermes. Le bassin, bien droit, est discrètement enveloppé par la graisse des flancs ; le ventre, sans mollesse, se renfle discrètement au-dessous de l'ombilic ;



TRES IN UNA

Groupe en marbre du Dr Paul Richer.



Phototypie Berthaud, Paris

TRES IN UNA

Groupe en marbre du Dr Paul Richer.

deux plis cutanés concentriques le séparent du mont de Vénus, stigmates de féminité qu'accentueront les maternités futures. Sur un dos bien charpenté se dessinent doucement les reliefs d'une musculature souple et robuste, agrémentés dans la région lombaire de deux fossettes symétriques ; au-dessous, le pli fessier encercle nettement la saillie callipyge, qui s'estompe dans la station hanchée.

Chacun de ces détails morphologiques, minutieusement analysé et décrit par l'auteur dans ses ouvrages d'*Anatomie artistique*, est rendu ici avec une rare exactitude et contribue à accentuer l'expression de vérité, de santé, de noblesse qui distingue le type grec féminin, image de force et de grâce, présage de fécondité. C'est, véritablement, la norme féminine, dont les autres types représentent des variations en sens différents.

La figure de gauche nous montre la femme à l'époque de la Renaissance. Les artistes d'alors avaient le souci d'imiter les créations de l'art antique et de copier la vérité anatomique. L'essor imprévu et parallèle des arts et des sciences au XVe et au XVIe siècles explique cette double tendance. La découverte des chefs-d'œuvre de l'antiquité, longtemps enfouis sous les ruines des invasions barbares, coïncida avec les premières tentatives de dissection ; en savourant la beauté des formes, on se préoccupait d'en connaître les dessous. Aussi le nu de la Renaissance semble-t-il un singulier mélange de réminiscences helléniques et des premières révélations de ce « nu anatomique », dont l'abus fut si justement critiqué par Léonard de Vinci, car l'écorché fit alors une concurrence déplorable à la beauté antique.

Dans l'esthétique féminine d'alors, il faut aussi tenir compte de certaines déformations corporelles imputables aux vêtements de l'époque. Tandis que la souplesse des draperies grecques n'apportait nulle entrave au libre épanouissement du corps, la mode sous la Renaissance laissa des traces indélébiles ; elle témoigna aussi d'un goût singulier pour la morbidesse des formes, pour le charme émouvant que la maladie donne souvent à la jeunesse.

C'est pourquoi la solide harmonie du torse de la femme grecque ne se retrouve guère dans les œuvres d'art du XVe et du XVIe siècles. La poitrine se rétrécit tandis que l'abdomen prend un développement exagéré. En même temps le cou s'allonge, parfois démesurément, les épaules fuient, le dos se voûte, les seins restent plus que discrets. Tout le corps prend un aspect onduleux, languissant, presque maladif. Témoins les jeunes filles du *Printemps* de Botticelli, la *Vérité* de Giovani Bellini, les jeunes femmes de Francesco Cossa dans le *Miracle de Ste Hyacinthe*, la *Vierge* de l'*Annonciation* de Lorenzo di Credi, comme aussi sa *Vénus*, etc.

Ce même idéal morphologique a inspiré les productions de l'art flamand et germanique. *Vierges* et *Eves* de von Eyck, de Cranach, d'Albert Dürer nous déconcertent avec leurs torses étriqués par en haut, exubérants par en bas. Il fallut un Raphaël et un Rubens pour réformer cette esthétique, si chère à leurs devanciers.

M. Paul Richer a su, dans sa figure de gauche, retenir les caractéristiques du type féminin de la Renaissance : corps onduleux, long cou, épaules tombantes, poitrine étroite, petits seins, larges hanches, ventre et pubis saillants, région sacrée presque verticale, plis fessiers profonds, hyper-extension du genou, etc. Tous ces stygmates sont mis en valeur, sans nuire au charme et à la séduction des œuvres de l'Art italien.

De nos jours, le type féminin dans l'art est plus difficile à caractériser. Le trop grand nombre des productions artistiques, le recrutement des modèles dans les races les plus différentes et les plus mélangées, le souci de copier la nature, même dans ses imperfections, le manque de recul enfin, toutes ces causes compliquent l'étude de l'esthétique contemporaine.

Dans la moitié du siècle dernier, un vulgaire accessoire de toilette, le corset, a singulièrement torturé la plastique féminine. L'étranglement abusif de la taille imposé par la mode se manifeste dans la plupart des œuvres d'art de cette époque par le rétrécissement de l'ouverture inférieure du thorax, par une saillie exubérante des seins, de l'abdomen et des hanches : tous méfaits esthétiques certainement imputables au corset cintré, coupable aussi de maints déplacements des organes internes avec toutes leurs conséquences pathologiques.

Une révolution prônée par les hygiénistes, mais dont ils n'eussent peut-être pas suffi à assurer le succès, si la mode omnipotente n'avait été, par hasard, leur alliée, détrôna le corset cintré en faveur du corset droit. Ce nouveau tyran eut tôt fait d'aplatir le ventre. Avec lui s'exagéra la cambrure sacro-lombaire et l'inclinaison du bassin en avant. De ce règne date le type féminin prédominant dans les figurations artistiques des dix premières années du XXe siècle.

La plastique féminine en a souffert, non seulement dans les œuvres d'art, mais sur le vivant. Les mensurations effectuées à cette époque par M. Paul Richer d'après une centaine de modèles lui ont permis de constater la prédominance des bassins inclinés sur les bassins droits.

L'attitude imposée aux femmes par un féroce appareil de contention,— et par le désir aussi d'adopter la conformation à la mode, — a certainement favorisé cette déformation. Les modèles, les artistes eux-mêmes ont témoigné maintes fois leur prédilection pour cette esthétique en vogue.

C'est celle que M. Paul Richer a matérialisée dans la figure de droite de son groupe où la femme moderne est caractérisée par la cambrure des reins, l'aplatissement du ventre, l'inclinaison forcée du bassin en avant, l'absence du pli fessier.

Mais les modes vont vite...

Le corset, quel qu'il soit, est aujourd'hui détrôné. En moins de deux ans le ventre a reconquis son prestige. En conséquence, le bassin se redresse, le siège fond, le cou s'allonge et s'incline en avant, les épaules s'affaissent, le dos se voûte, la poitrine s'étrique, les seins honnis sont impitoyablement écrasés.

En vérité, voici, restaurée par la mode, l'esthétique chère à la Renaissance, mais quelque peu caricaturisée. La femme d'aujourd'hui, onduleuse, serpentine, au torse étroit, au ventre proéminent, se rapproche davantage de son ancêtre dont la plastique est vieille de cinq siècles, que de l'image représentant le type féminin moderne et qui appartient déjà au passé.

Multa renascuntur quæ jam cecidere.....

Puisse l'esthétique féminine de demain être plus rétrograde encore et se donner comme idéal cette forme antique dont la beauté harmonieuse traduit le bon équilibre du corps et de l'esprit !

Le groupe du petit Palais mérite d'être attentivement regardé par les médecins. Ils y découvriront, dans le rendu des têtes et des extrémités, dans les attitudes et jusque dans les accessoires, l'accentuation des dissemblances dont nous avons seulement indiqué les principales.

Ce n'est pas amoindrir les qualités de cette œuvre d'art que de faire connaître sa signification en quelque sorte pédagogique, destinée à nous enseigner les variations de l'habitus corporel féminin.

Elle devait figurer dans la *Nouvelle Iconographie de la Salpêtrière* où ont déjà paru tant de travaux de M. Paul Richer sur la morphologie humaine et où virent le jour les premières études alliées d'Art et de Médecine.

Le gérant : P. Bouchez.

Imp. J. Thevenot, Saint-Dizier (Haute-Marne).

BIBLIOTHÈQUE DES
LA SALPÊTRIÈRE
SCIENCES EN MÉDECINE

CONTRIBUTION A LA SYMPTOMATOLOGIE DU SYSTÈME NERVEUX PÉRIPHÉRIQUE

par

L. BARRAQUER

Médecin neurologiste de l'Hôpital de la Sainte-Croix à Barcelone.

L'objet du présent travail est la description et l'exposition iconographique de quelques symptômes objectifs appartenant au système nerveux périphérique. C'est à ce point de vue que j'ai essayé de choisir dans ma collection les documents qui m'ont paru offrir le plus grand intérêt.

On comprendra facilement qu'une étude de cette nature ne vise pas à être complète, bien que la réunion de ces documents iconographiques ait exigé beaucoup de temps et qu'il ait été possible d'en apporter un assez fort contingent. Mais nous devons mettre en évidence par tous les moyens possibles les symptômes par lesquels s'extériorisent les affections du système nerveux, afin de joindre nos constatations à celles qui ont été déjà publiées par d'autres observateurs et à celles qui se publieront plus tard.

Je m'attacherai plus spécialement à la lèpre nerveuse parce que cette maladie est une de celles qui contribuent le plus à la symptomatologie nerveuse périphérique et où se trouvent les caractères les plus typiques et les plus variés.

Je ne donnerai pas cependant une description détaillée de la symptomatologie de la lèpre nerveuse, cette étude serait trop longue ; elle comprendrait à elle seule l'examen de toutes les altérations d'origine névritique.

* * *

La lèpre nerveuse frappe tout le système nerveux, mais de préférence et plus tôt le périphérique que le central. C'est pourquoi on observe moins fréquemment des symptômes relevant de lésions de la moelle épinière que de lésions d'origine névritique.

Comme les conséquences des lésions lépreuses névritiques sont suffisantes pour produire la mort, il s'ensuit que dans la plupart des cas on n'a l'occasion de constater ni paralysie, ni atrophie de cause centrale, ni anesthésie de type segmentaire, ni troubles ataxiques d'origine médul-

laire, etc. On trouve cependant des cas, mais en plus petit nombre, où les symptômes correspondent à des lésions de la moelle.

Et non seulement la lèpre a une prédilection pour le système périphérique, mais encore cette préférence se porte généralement sur les branches périphériques avant d'envahir les troncs nerveux. Bien plus, les terminaisons nerveuses les plus superficielles des organes les plus superficiels, en particulier celles de la peau, sont atteintes les premières.

Le système sensitif est aussi plus atteint que le système moteur au début de la maladie, quoiqu'il ne soit point rare de la voir commencer par une anesthésie de la main et par l'atrophie de quelque muscle interosseux. Le symptôme culminant de la lèpre nerveuse est l'anesthésie. Aussi décrit-on une forme de lèpre anesthésique. C'est aussi le symptôme qui apparaît le plus promptement, accompagné bien des fois de lépides ampulleuses ou maculeuses qui contribuent à caractériser la forme nerveuse de la lèpre.

Diverses variétés de paresthésie précèdent généralement l'anesthésie. De la même manière peuvent apparaître tout d'abord des phénomènes algiques, comme les douleurs et l'hyperalgésie ; mais l'anesthésie forme toujours la base sur laquelle reposent tous les symptômes sensitifs. Là où il y a des douleurs, là où il y a de l'hyperalgésie, il y a d'ordinaire de l'anesthésie.

Les malades qui souffrent d'hyperalgésie n'apprécient point la distance à laquelle se trouvent les pointes du compas, et non plus leur nombre, mais leur contact produit chez eux de la douleur. Ils ne savent pas ce qu'ils touchent avec leurs mains, et cependant ils prennent grand soin de ne pas les mettre en contact avec quoi que ce soit, car l'acte de saisir une cuiller ou un verre les fait souffrir. Ils n'apprécient pas avec les pieds nus la froideur du sol ; mais en revanche, ils refusent de marcher à cause de la douleur que leur cause la pression sur la peau des pieds. Aussi beaucoup gardent-ils le lit, et encore, quelquefois, le simple contact des couvertures provoque-t-il des douleurs, surtout dans les extrémités. S'ils s'assoient, ils prennent bien soin que leurs extrémités ne soient en contact avec rien. Parfois même l'hyperalgésie existe dans la région des fesses et des cuisses. On voit alors les malades retourner à leur lit pour en sortir de nouveau au bout d'un certain temps, essayer de se lever, puis de s'asseoir, et ainsi de suite, à la recherche d'une position moins douloureuse.

Cette modification morbide de la sensibilité s'observe aussi chez les tabétiques, mais chez eux, elle n'a d'ordinaire ni la même intensité, ni la même distribution que dans la lèpre.

La compression exercée sur les nerfs et leurs fascicules, leur inflammation, les modifications de leur nutrition permettent de comprendre que



Fig. 1'



Fig. 1

les douleurs atteignent un haut degré d'intensité et puissent revêtir toutes les formes qu'on rencontre dans les autres affections nerveuses.

Si dans la région douloureuse il n'y a pas d'hyperalgésie, la peau ne perçoit pas les excitations. Mais si elle existe en même temps, alors le contact, la pression, la chaleur et les courants électriques augmentent considérablement la douleur.

Les symptômes esthétiques gardent avec l'anesthésie des relations non seulement de topographie, mais encore d'évolution.

Au début apparaissent fréquemment les douleurs et l'hyperalgésie avec l'anesthésie ; ensuite viennent d'ordinaire les troubles moteurs. Ces phénomènes sont accompagnés de fièvre, surtout si en même temps se déclare aussi le pemphigus ; dans les cas légers, la fièvre ne dure d'ordinaire que trois jours, mais si les lésions sont plus importantes elle peut durer davantage.

Comme Hernando le dit dans son livre *La Lèpre à Grenade*, la douleur et l'hyperalgésie progressent en même temps que l'anesthésie au commencement de l'évolution des phénomènes sensitifs qui alors se trouvent en relation directe avec l'anesthésie. Mais, après un certain temps, il peut arriver une des deux choses : ou bien la douleur, l'hyperalgésie et l'anesthésie disparaissent, et ainsi la même relation directe entre elles se conserve jusqu'à leur disparition plus ou moins complète, ou bien la douleur et l'hyperalgésie disparaissent, tandis qu'augmente l'anesthésie, la relation étant alors par conséquent inverse.

Cela dépend de l'évolution de la lésion nerveuse. Si elle régresse, le nerf peut se rétablir, mais si elle progresse, le nerf se détruit. Cette forme d'évolution peut se répéter plusieurs fois, mais les périodes de trêve sont moindres chaque fois et les phénomènes disparaissent d'une manière incomplète, surtout l'anesthésie qui finit par rester permanente.

On observe fréquemment des cas où l'hyperalgésie et surtout la douleur se fixent dans une région où elles persistent pendant des années avec quelques rémissions, ce qui oblige le malade à la pratique des calmants de même que le font les tabétiques (1).

Dans des endroits où il y a déjà eu de l'hyperalgésie et de la douleur pour plus ou moins de temps et où il ne reste plus que l'anesthésie uniquement et définitivement établie, les douleurs peuvent reparaître longtemps après, parce que, quoique les branches nerveuses correspondant au territoire périphérique soient détruites, il y a invasion du processus lépreux dans le tronc du nerf. Dans ces cas, l'hyperalgésie ne reparaît pas avec la douleur.

(1) En ce moment je vois le malade dont les mains correspondent à la figure 34 ; il prend tous les jours un gramme de morphine.



Fig. 2'

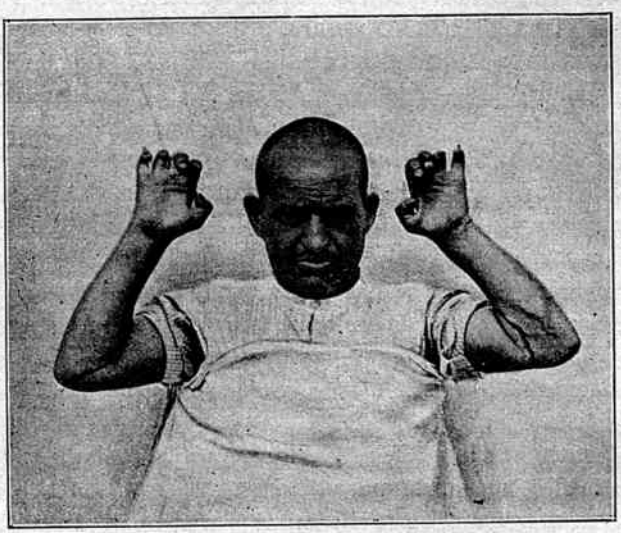

Fig. 2

Mais cette réapparition de la douleur dans le territoire même où elle avait disparu, nous ne devons pas l'assimiler au phénomène douloureux de l'amputé dans tous les cas, parce que d'autres branches, collatérales ou très voisines, non envahies jusqu'alors, peuvent l'être ensuite, et le malade accuse que la douleur a reparu dans le même endroit.

Lorsque la formation de la tumeur du tronc nerveux se trouve dans la période ascendante, alors la pression sur la tumeur même ou sur ses branches augmente la douleur. La pression au-dessus de la tumeur (entre elle et le centre) la diminue.

L'anesthésie lépreuse se caractérise de préférence en ce qu'elle envahit sous une forme extensive et superficielle des organes distincts et très spécialement les téguments.

Les territoires qu'elle intéresse peuvent être de peu d'étendue, tels que celui d'une macule ou d'une ampoule, ou d'une cicatrice plus ou moins circonscrite, mais sa tendance la plus fréquente est de s'étendre largement sur les quatre extrémités, en commençant toujours par la partie distale, ensuite sur la figure, sur le cou et enfin sur la poitrine, le dos et le ventre.

La forme en est irrégulière avec limite sinueuse, accompagnée généralement d'une périzone d'hypoesthésie de la largeur de quelques centimètres.

Les excitants de tout genre, spécialement le courant électrique, peuvent, surtout au commencement, réduire l'étendue de l'anesthésie, surtout de l'hypoesthésie, dans une certaine mesure.

Il est moins fréquent de voir l'anesthésie disposée suivant le type névritique, quoiqu'il s'agisse de lésion des nerfs, et il l'est moins encore de la voir sous le type segmentaire, quoique la maladie intéresse aussi le système nerveux central. La cause en est que, avant qu'on puisse voir la forme de distribution affecter la projection d'un nerf important ou bien se disposer suivant la distribution radiculaire, la peau se trouve déjà anesthésiée dans de grandes étendues dans lesquelles il ne peut y avoir une nouvelle limitation qui puisse caractériser ces deux systèmes.

Quoi qu'il en soit, le type de projection nerveuse par effet de la lésion de quelque tronc s'observe quoique, généralement, plus on cherche la systématisation vers l'extrémité distale. moins on la trouve, cela pour le motif que je viens d'indiquer.

Nous ne devons pas oublier deux conditions que j'ai indiquées : 1° l'invasion précoce des portions les plus superficielles des tissus les plus superficiels et par conséquent de la portion de système nerveux sensitif de ces parties ; 2° que, à mesure que la maladie progresse, elle envahit en profondeur les tissus.



Fig. 3



Fig. 4



Fig. 4'

Les figures 1, 2, 2', 3, 4, 4', 5, 6, 7, 8, 9 démontrent l'invasion du processus cutané anesthésique en forme de bloc irrégulier qui n'a aucune relation avec les zones de projection nerveuse qu'il intéresse.

Il comprend une zone d'anesthésie absolue et une zone d'hypoesthésie qui dépasse de quelques centimètres la première. Chez les malades correspondant aux figures 8 et 9, j'ai tracé la ligne ponctuée qui marque la limite de la périzone d'hypoesthésie.

Une simple inspection de ces images suffit pour se rendre compte de cette disposition de l'anesthésie.

La zone de l'hypoesthésie suit avec assez de régularité et à une certaine distance la ligne continue ; elle doit par conséquent intéresser la fonction sensitive des branches nerveuses suivant la direction du pointillé.

Le type anesthésique facial supérieur est très fréquent. Il comprend presque toujours une vaste zone formée par le front, les orbites, le nez, dans une étendue plus ou moins grande et une partie des régions massétérines et temporales. Une frange sinueuse de quelques centimètres de transition sépare les régions sensibles de celles qui sont anesthésiées. Les figures 7 et 8 sont deux exemplaires courants de ce type.

Je crois que cette anesthésie, dans sa forme faciale supérieure, par sa fréquence et par sa valeur diagnostique, peut être appelée « masque anesthésique lépreux ». C'est une forme de distribution typique d'anesthésie lépreuse de la figure qui garde relation avec celle qu'elle a dans les autres régions.

Il est évident que ce n'est pas la forme névritique. Il est démontré aussi qu'elle n'affecte pas la forme de distribution segmentaire qu'elle n'acquiert pas non plus dans le reste du corps.

La forme segmentaire de l'anesthésie de la peau de tête et des muqueuses qui a été rencontrée par Schlesinger, Læhr et d'autres distingués observateurs dans la syringomyélie, a, comme on peut le voir en comparant les figures que j'expose avec des types syringomyéliques, des caractères de distribution topographique très différents qu'il est, je crois, superflu de décrire.

Cette anesthésie de la figure est généralement accompagnée de l'insuffisance des muscles animés par le facial supérieur, spécialement les orbiculaires. L'atrophie de ces muscles qui, dans la plupart des cas, n'est pas paralytique, se perçoit quelquefois peu quand les yeux sont ouverts et peut se réduire seulement à de la rougeur des conjonctives. Mais, les yeux étant fermés, il est alors très facile de l'observer parce que l'ouverture palpébrale reste incomplètement fermée comme on le voit par les fig. 1, 7, 8, 10 et 11. Il existe alors ce symptôme inflammatoire vulgaire de la



BIBLIOTHÈQUE DE
LA SALPÊTRIÈRE

Fig. 6



ıg. 7

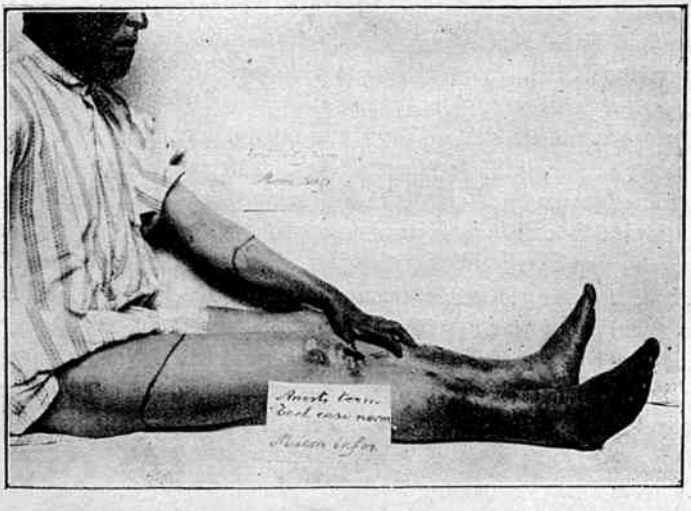

Fig. 5

part de la conjonctive et de la cornée comme conséquence de l'insuffisance de leur appareil de protection.

Cette insuffisance musculaire n'est généralement pas parfaitement symétrique. Elle est d'ordinaire un peu plus prononcée d'un côté que d'un autre.

Jeanselme s'exprime ainsi très à propos à ce sujet : « La paralysie faciale portant sur les deux branches n'est pas fréquente. La diplégie complète est des plus rares. En général les deux côtés sont pris asymétriquement. La paralysie frappe tels muscles, respectant tels autres ; elle est parcellaire. L'orbiculaire est peut-être le plus fréquemment atteint, et, en général, les deux côtés sont inégalement touchés. L'insuffisance de ce muscle est précoce et acquiert une grande valeur sémiologique. La faiblesse de la paupière inférieure est pour Kondriavsky un signe précoce caractéristique. »

Quoique le plus souvent les muscles animés par le facial supérieur sont les seuls atteints, nous voyons aussi des malades chez lesquels sont intéressés les muscles du facial inférieur. La fig. 10 le démontre bien clairement. En plus de l'insuffisance qu'il y a de la part des orbiculaires qui s'efforcent de clore les yeux au moment de la pose photographique, on voit la paralysie de la lèvre supérieure et de la joue du côté droit faire contraste avec l'intégrité qui existe de la part des muscles correspondant au facial inférieur gauche.

Dans la syringomyélie, comme le disent opportunément Obersteiner et Redlich, « toutes les branches du facial ne sont pas en général affectées ; mais d'ordinaire il s'agit simplement d'une parésie qui intéresse la portion buccale ».

Il faut remarquer que dans ce cas de masque anesthésique, l'atrophie et l'anesthésie ne coexistent ni en intensité, ni suivant l'époque de leur apparition. Dans certains cas, le trouble sensitif précède le premier, et dans d'autres l'atrophie précède le trouble sensitif. Mais à la fin les deux processus se trouvent toujours réunis.

Dans ce type d'anesthésie, il y a une autre forme distincte, topographiquement, de la précédente ; mais elle est analogue dans la distribution qui s'observe dans les extrémités. Elle consiste dans l'invasion d'une partie ou de la totalité de la peau des extrémités par une anesthésie en forme de gant avec ou sans manches, de plus grande ou de moindre étendue, et sous la forme de chaussettes ou de bas. Elle ressemble par conséquent à la forme hystérique, mais elle se distingue de cette dernière quant à sa limite proximale ; dans l'hystérie, cette limite est en général régulière ; dans la lèpre, la ligne terminale est sinueuse et irrégulière comme le démontrent les figures 2, 3 et 4. En outre, dans la lèpre, l'anes-



Fig. 8



Fig. 9



Fig. 10



Fig. 11

thésie se trouve la plupart du temps limitée au revêtement cutané, tandis que chez l'hystérique elle comprend des tissus profonds. Nous n'avons pas à parler ici du caractère propre de la névrose consistant dans l'établissement rapide des symptômes d'impotence et d'anesthésie, de leur aspect, etc.

Dans beaucoup de cas l'anesthésie reste limitée pour longtemps aux avant-bras ou aux bras, aux jambes ou aux cuisses, aux membranes muqueuses. Mais il n'est pas rare de la voir sur la peau du dos, de la poitrine et du ventre.

Tous les lépreux présentent, au bout d'un certain temps d'anesthésie, des altérations trophiques des mains ou des pieds. Quoique la présence de zone d'hypoesthésie ou de transition constitue la règle générale dans le type anesthésique que je décris, il n'est pas rare de trouver, en certains points limités, le passage rapide de l'anesthésie à la perception sensitive normale. Ces faits se constatent sur les grandes étendues de peau anesthésiée. La sensibilité se conserve ou reparaît dans un point, dans une plaque plus ou moins arrondie. La figure 6 représente les pieds de la malade correspondant à la figure 8 ; la peau est complètement anesthésique (ce que j'indique au moyen du pointillé généralisé), exception faite d'une plaque arrondie qui existe dans le côté interne du pied gauche, qui est sans points marqués à l'encre ; là la sensibilité est conservée normale. La peau de la face externe ou concavité de la conque de l'oreille de l'homme de la figure 9 se présente, comme on le voit, circonscrite par une ligne à l'encre ; par là j'indique que la conque est sensible au milieu de l'anesthésie générale de l'oreille.

L'anesthésie thermique précède généralement l'anesthésie tactile, et il n'est pas rare de trouver de grandes portions de peau anesthésiée thermiquement à un degré accentué, tandis que dans la même peau il n'y a qu'un certain degré d'hypoesthésie tactile. Le jeune homme de la figure 5 en est un exemple. La peau de ses membres inférieurs ne sent pas, jusqu'au trait à l'encre, la chaleur désagréable et presque insupportable d'une compresse mouillée dans de l'eau chaude ; cependant il perçoit le passage du doigt ou du porte-plume avec une pression moyenne. Aux membres supérieurs, l'anesthésie est thermique et tactile.

Quoique cette dissociation lépreuse ne soit ni si constante ni si généralisée que dans la syringomyélie, on la rencontre dans des cas tels que celui de la figure 12, et elle forme une condition symptomatique de la plus grande importance diagnostique.

*
* *

Je dois parler de l'état de la sensibilité des tissus profonds chez les lé-



Fig. 12

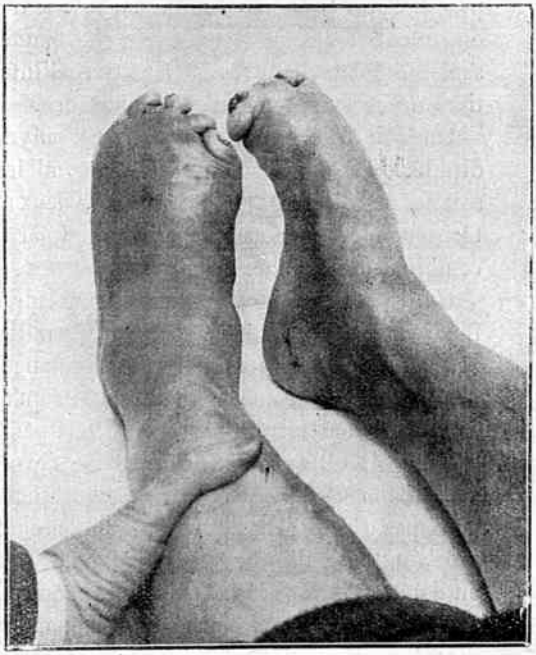

Fig. 13

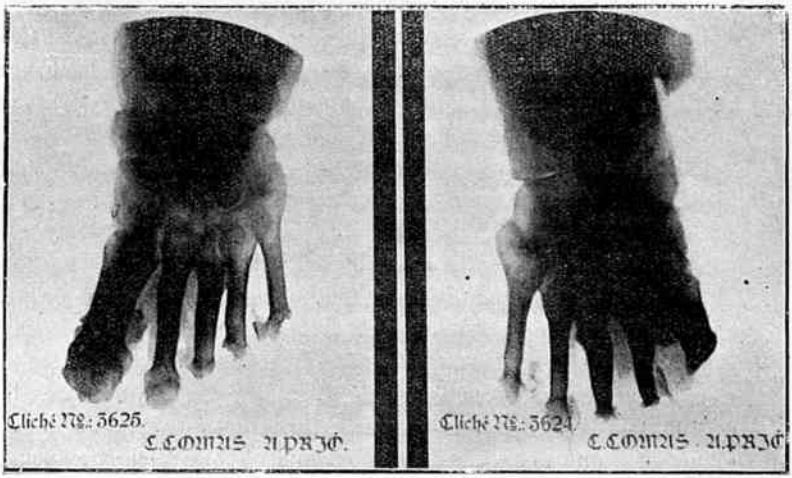

Fig. 14

preux. Celui-ci étant un point sur lequel il n'y a pas conformité de vue entre les auteurs, je désire dire d'abord quelques mots sur cette même sensibilité dans d'autres névrites avec l'intention d'envisager les conditions de ce symptôme et son importance.

On voit fréquemment des cas de polynévrite infectieuse typhique, diphtérique, etc., dans lesquels, quand les malades peuvent marcher, soit seuls, soit avec l'aide d'un ou de deux assistants, la marche se caractérise par le type de steppage, ou bien par le type d'ataxie, ou bien par la combinaison des deux types.

On trouve chez beaucoup de ces malades l'anesthésie des tissus profonds des pieds. Et en même temps, par l'effet du processus névritique articulaire et par l'immobilisation prolongée, ils souffrent d'hyperesthésie articulaire. Les mouvements passifs qu'on imprime aux pieds produisent de la douleur et la marche est fort pénible à cause de la pression sur ces endroits. Beaucoup de ces malades s'expriment ainsi : « Malgré que la station debout et la marche me fassent souffrir beaucoup des pieds, je ne peux pas dire si je marche sur le sol ou en l'air. »

L'anesthésie des tissus profonds existe dans beaucoup de cas de tabes au début et beaucoup de tabétiques n'ont pas conscience de son existence quand elle est peu prononcée. De même, si on ne pratique pas l'examen d'une manière soigneuse, on pourra découvrir l'anesthésie quand elle est accentuée, mais il se peut qu'échappent à notre connaissance des états d'hypoesthésie à son commencement. Cela serait déplorable parce que ce symptôme est de grande valeur diagnostique.

Pour trouver l'anesthésie des tissus profonds des pieds quand elle n'est pas très manifeste, nous devons exciter légèrement la sensibilité aux attitudes des articulations que nous explorons, faisant abstraction de la sensibilité de la peau et de la sensibilité douloureuse.

Il faut examiner successivement l'état de sensibilité des segments des pieds, en commençant par les articulations plus distales parce que ce sont celles qui, en général, accusent plus facilement le symptôme et aussi parce qu'elles sont les plus accessibles à l'examen.

Une fois que l'extrémité que nous devons examiner est appuyée et fixée avec douceur, nous saisissons des doigts les orteils du malade. Alors, n'exerçant que la pression juste nécessaire pour nous en rendre maître, nous les extendons ou nous les fléchissons d'une manière très lente et continue, c'est-à-dire sans variations brusques pendant l'action. Nous employons une demi-minute ou davantage pour fléchir moyennement l'orteil dans sa première et seconde phalange ou bien pour en faire l'extension.

En procédant avec cette lenteur et cette régularité, la sensibilité est



Fig. 15



Fig 16



Fig. 17



Fig. 18

moins excitée parce que l'exercice sensoriel est exécuté avec peu de variations et nous savons que les changements brusques et rapides des relations articulaires sont les plus efficaces des excitants de la sensibilité.

Il faut agir de cette manière parce que les tabétiques n'ont pas tous le même degré d'hypoesthésie articulaire. Et il y en a beaucoup qui n'ont pas connaissance de leur hypoesthésie. Il faut tenir compte de ce que chez les individus sains, la notion d'attitude articulaire est aussi un peu engourdie par l'effet de la prolongation d'une même sensation sans variation. Mais l'image de l'état de flexion, quoique passive, d'un orteil, quand la flexion arrive à l'angle droit et même le dépasse, n'échappera à aucun individu sain.

Les tabétiques qui ont le symptôme que je décris et qui conservent la sensibilité cutanée — ils sont en grand nombre dans la période peu avancée de la maladie — accusent, lorsqu'on pratique l'examen, la seule pression de la peau, soit sur les orteils, soit en dessous, suivant que nous fléchissons ou que nous étendons l'article. Quelques-uns accusent aussi en même temps une sensation de tension de la peau au niveau de l'articulation.

Pour se rendre compte de sa nouvelle position non sentie, le malade exécute instinctivement dans les articulations que nous explorons quelques mouvements rapides quoique de peu d'étendue, comme fait l'individu qui vérifie l'état d'un segment de membre qui a été pendant quelque temps sous l'influence de la compression du nerf correspondant. Il est tout naturel que l'un et l'autre, mais avec plus de besoin chez le malade, cherchent par ces variations rapides à réveiller la sensation et à pouvoir par conséquent acquérir l'image de l'attitude du segment exploré.

Après que nous aurons trouvé l'hypoesthésie dans les petites ou les articulations les plus distales, nous examinerons l'état de sensibilité profonde des articulations plus rapprochées de la racine des membres, telles que les métatarsiennes, les tarsiennes, les tibio-tarsiennes, et même celle du genou. Pour l'observer, on procédera avec ces articulations de la même façon que dans le cas précédent pour les orteils : prenant dans notre main gauche et immobilisant la jambe du malade par sa partie inférieure, on saisit avec douceur, de la main droite, le métatarse et l'on incline ou en dedans ou en dehors, ou en haut ou en bas. Si nous procédons avec la même lenteur et avec la même régularité que nous l'avons fait avec les petites articulations, nous nous convaincrons que dans beaucoup de cas l'hypoesthésie que nous cherchons existe.

On a dit et assuré avec trop de conviction que les lépreux n'ont pas d'anesthésie des tissus profonds. Qui contredit cela paraît commettre une hérésie. Mais moi et d'autres qui avons eu l'occasion d'observer un bon nombre de lépreux, nous avons la pleine certitude qu'il existe une hypoes-



Fig. 19



BIBLIOTHÈQUE
LA SALPÊTRIÈRE
MÉDECINE

Fig. 20



Fig. 21



Fig. 22

thésie articulaire chez des malades atteints d'infection lépreuse ; mais en même temps, nous ne nous étonnons pas qu'il y ait des auteurs qui le nient. Comment en effet ne pas le nier en présence de cas tels que ceux représentés dans les figures 13 et 14 dans lesquels les articulations se trouvent profondément altérées et les phalanges résorbées ; malgré cela, les malades sentent par ces tissus profonds et ils peuvent marcher avec un morceau de pied seulement. En présence de faits de cette sorte, comment ne pas généraliser par extension aux faits avec lésions de moindre importance ? Voilà pourquoi nous ne devons pas nous étonner de telle négation ; et même nous devons penser que nous fussions tombés nous-mêmes dans la même erreur si nous n'avions pas eu l'occasion d'observer maintes fois le phénomène sur lequel nous avons insisté.

Le contraste que, sensoriellement, forme le pied tabétique avec le pied lépreux cause en réalité de l'étonnement Chez beaucoup de tabétiques nous voyons se conserver encore la sensibilité cutanée et même exister l'hyperesthésie plantaire et cependant nous trouvons hypoesthésie ou anesthésie articulaire. En revanche, dans un grand nombre de mains et de pieds lépreux avec anesthésie cutanée et mutilations, le malade perçoit le moindre changement d'attitude qui passivement est imprimé à chaque article.

Sans nul doute il existe une sélection nerveuse dont la règle de conduite se trouve dans la préférence que j'ai déjà indiquée en parlant de l'anesthésie cutanée propre du *morbus phlenicius* à envahir les branches les plus superficielles des tissus les plus superficiels.

Mais il est certain qu'à côté de ce grand nombre de lépreux qui conservent la sensibilité profonde dans leurs extrémités altérées, il n'y a d'autres chez qui nous pouvons démontrer clairement l'hypoesthésie articulaire dans les segments périphériques.

Chez le lépreux l'anesthésie articulaire, quand elle existe, peut se limiter pendant longtemps à quelques articulations du pied seulement ; chez d'autres, elle existe pour l'extension ou pour la flexion d'un article, tandis que la sensibilité est conservée pour des mouvements et pour des attitudes particulières. Chez d'autres encore, l'anesthésie articulaire existe pour tout le pied. Dans le tabes, surtout dans sa période ataxique, on trouve la dite anesthésie dans toutes les articulations du pied.

Je dois avouer que l'anesthésie articulaire des lépreux peut, surtout quand elle n'est pas générale, disparaître, de la même façon que je l'ai dit plus haut à propos de l'anesthésie cutanée.

Les tubercules lépreux ont la particularité que, lorsqu'ils arrivent à un certain point de leur évolution, et avant qu'ils aient détruit les tubes nerveux, ils peuvent se résorber, faisant cesser alors par leur résolution les



Fig. 23



Fig. 26



Fig. 25



Fig. 24.

phénomènes qui symptomatiquement les extérioriseraient. Voilà pourquoi nous ne devons pas nous étonner que les douleurs aiguës, les spasmes musculaires et même les paralysies et les anesthésies guérissent spontanément. Mais il est très fréquent que les mêmes lésions et les mêmes symptômes disparus reparaissent de nouveau après un intervalle plus ou moins long. De telle sorte que les malades qui avaient présenté tel groupe de symptômes dans telle ou telle région souffrent ultérieurement de récidives à symptomatologie identique, mais dans des conditions de gravité croissante.

Je dois indiquer que l'on ne trouve point le signe de Romberg dans les cas d'anesthésie des tissus profonds des extrémités produites par des névrites infectieuses communes. Le degré d'instabilité dépend de l'état trophique et paralytique et il n'augmente pas par l'occlusion des yeux.

Les lépreux anesthésiques de ces tissus ne présentent pas non plus d'instabilité ni dans la station debout, ni dans la marche, si la lésion n'envahit les nerfs vestibulaires ou les centres correspondants. L'homme dans la figure 15, auquel appartiennent les pieds mutilés représentés par les figures 13 et 14, qui n'a pas d'anesthésie plantaire, n'oscille pas en position diagnostique ; de même n'oscillent pas ceux qui ont la dite anesthésie, au moins ceux que j'ai pu examiner.

Mais parfois on voit des lépreux qui ont de l'instabilité tant dans la la situation diagnostique ainsi que la marche avec les yeux fermés. A ce sujet je donne dans la figure 16 l'image d'un lépreux chez qui le signe de Romberg est bien manifeste.

Ce malade est un homme de 50 ans, robuste et de bonne taille. Il a des lépromes dans la peau des avant-bras et des mains.

Les symptômes nerveux consistent en anesthésie incomplète de la peau des pieds ; anesthésie des attitudes segmentaires pour la flexion plantaire du pied gauche ; paresthésies dans les jambes avec douleurs musculaires au niveau des mollets ; parésie des fléchisseurs des cuisses sur le bassin qui n'empêche pas le malade de marcher normalement et qui altère bien peu son attitude.

Diminution, presqu'abolition du réflexe rotulien.

Pendant la marche avec les yeux fermés, il dévie comme un labyrinthique et il survient chez lui la sensation vertigineuse.

Je dois constater que l'iris réagit normalement à la lumière ; que son diamètre n'est pas anormal et qu'il n'y a pas d'anisochorie. D'autre part, la sensibilité acoustique est parfaite pour son âge ; il n'y a pas de sensations sonores subjectives, non plus que des attaques de labyrinthisme. Le malade ne souffre de sensation vertigineuse que quand il ferme les yeux étant debout ou étant en marche.



Fig. 27



Fig. 28

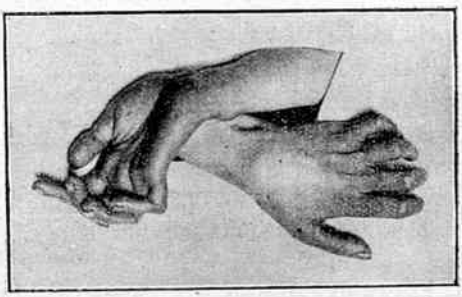

Fig. 30



Fig. 29



Fig. 32

La réaction de Wassermann est négative.

Ce cas d'instabilité labyrinthique chez un lépreux est intéressant et je le rapproche d'un autre que j'ai eu l'occasion de voir il y a quelques années et dont également la motilité intrinsèque et extrinsèque des yeux était normale.

L'anesthésie des tissus profonds chez les lépreux qui la présentent apparaît dans les extrémités supérieures plus fréquemment que dans les autres maladies qui causent ce symptôme ; ceci parce que la polynévrite lépreuse est toujours constatée dans les quatre membres à un degré plus ou moins élevé.

Par suite de cette anesthésie, on peut se rendre compte de l'origine de certains troubles moteurs qui existent chez les tabétiques où il y a le même symptôme sensitif. En effet : quand nous invitons un lépreux ayant de l'anesthésie des tissus des mains, avec les yeux fermés, à exécuter le geste connu de faire toucher mutuellement les pulpes des deux extrémités de ses index, il ne réussit pas avec précision, mais les mouvements sont faits normalement quant à la lenteur et quant à l'ordre. Si nous l'invitons à toucher avec l'index le bout de son nez ou d'une oreille, la main est alors élevée sans tremblement ni déviations ataxiques. Mais le doigt n'arrive pas exactement au point désiré ; dans certaines occasions il n'arrive pas au but, dans d'autres il le dépasse et dans d'autres encore, il se dirige latéralement, de sorte que lorsque le malade veut toucher des régions délicates comme celles de la figure, il exécute l'acte avec l'extrémité et en même temps il approche doucement la figure du doigt. La précision est ainsi facilitée parce que la distance est raccourcie et le trajet simplifié.

Cette forme motrice est propre aux états d'anesthésie simple des tissus superficiels et profonds des extrémités.

Si, par le manque de précision dans l'accomplissement de l'acte, elle ressemble à l'ataxie des tabétiques, à l'hypermétrie et dysmétrie des cérébelleux (Babinski, Tournay) et au Vorbeizeigen (Barany), elle en diffère cependant par les conditions dans lesquelles le manque de précision a lieu dans ces derniers états. En effet : le tabétique procède brusquement et il dévie plusieurs fois de l'orientation normale par de fausses orientations ou des écarts qui n'ont ni la forme rythmique, ni la forme oscillatoire ; cela constitue le mouvement ataxique et, comme on le sait, le trouble est plus prononcé lorsqu'il n'y a pas la compensation par la vue.

Le cérébelleux, quand il ne souffre pas de tremblement intentionnel, ne dévie pas pendant le trajet, mais il le fait à la fin d'une manière brusque et il dépasse avec son doigt le point désigné. Ce trouble a lieu aussi avec les yeux ouverts.

Tous nous voyons des tabétiques qui présentent le signe de Romberg



Fig. 31



Fig. 33



Fig. 34



Fig. 37

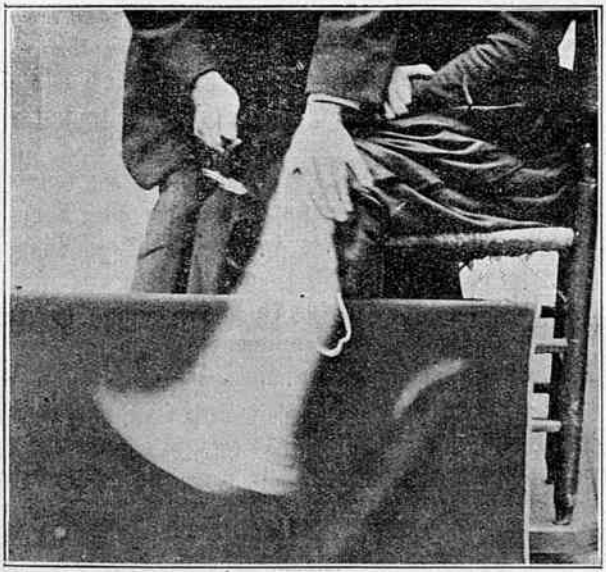

Fig. 35

et qui, néanmoins, conservent la sensibilité de leurs membres inférieurs.

Le tabétique est un médullo-cérébelleux qui, pour ce motif, et à cause des connexions labyrinthiques, souffre des troubles moteurs adéquats aux lésions propres à sa maladie. En revanche, le névritique anesthésique souffre peu ou pas d'instabilité si l'état trophique ou paralytique de ses extrémités lui permet de se soutenir, parce que l'appareil principal de l'équilibre, se trouvant chez lui dans toute son intégrité, n'a pas besoin de compléments.

*
* *

Le malade labyrinthique est le véritable type où se trouve l'instabilité simple ou sans aucune autre complication nerveuse.

Laissant à part les formes aiguës ou actives de labyrinthisme dans lesquelles le trouble moteur est impulsif comme dans l'ivresse et dans les attaques de syndrome de Ménière qui apparaissent soit par effet d'ictus congestifs ou hémorragiques labyrinthiques, soit d'une manière paroxystique dans le cours d'affections auditives, l'instabilité du labyrinthique a quelque chose de caractéristique notamment par la forme spéciale du sujet dans sa démarche et dans l'attitude singulière que son corps adopte en station debout.

Avant tout, il faut convenir avec Bonnier que lorsque le trouble ampullaire ou labyrinthique est seulement unilatéral, le défaut de stabilité est peu perceptible ou bien complètement compensé du côté sain. Mais nous ne devons pas admettre que la lésion labyrinthique bilatérale puisse être compensée par les autres éléments complémentaires pour que le malade se soutienne en équilibre. Si les expériences sur des animaux inférieurs chez qui le vestibule a été détruit n'ont pas altéré la stabilité, d'autres expériences semblables pratiquées sur des animaux d'ordre supérieur ont produit une réaction positive. Et surtout la clinique nous dit très clairement que l'insuffisance labyrinthique se traduit par un syndrome propre.

Le vertige engendre l'instabilité et l'instabilité à son tour engendre la sensation illusoire de déplacement et d'autres troubles accompagnant le vertige. Aussi, à ce point de vue là, les causes qui produisent le vertige étant infinies, les motifs d'instabilité sont infinis.

Sont cause d'instabilité et de vertige labyrinthique, les maladies qui ont leur siège dans le labyrinthe proprement dit ; mais ce ne sont pas les seules ; il en est de même, plus ou moins, pour des lésions qui siègent dans n'importe lequel des trois départements de l'appareil auditif. Les troubles cérébraux, et surtout ceux du cervelet, peuvent produire des symptômes labyrinthiques dus soit à la compression générale intracrâ-



Fig. 38



Fig. 39



Fig. 36



Fig. 40



Fig. 41



Fig. 42

nienne, soit à la compression directe du quatrième ventricule, soit enfin par effet des connexions nerveuses connues de tous, qui relient ces organes avec les noyaux vestibulaires.

Mais, en ce moment, nous devons nous occuper du système périphérique : je crois qu'à ce sujet, les meilleurs types cliniques qui offrent le plus fréquemment l'instabilité sont ceux dont la lésion consiste dans l'atrophie bilatérale du nerf crânien de la VIIIe paire.

Sur ce point, ci-joint quelques photographies démonstratives.

La figure 17 appartient à une femme atteinte de paralysie faciale double et complète dont l'électro-réaction est fortement dégénérative depuis plus de dix ans. En même temps elle est absolument sourde, les symptômes faciaux et auditifs s'étant développés simultanément dans un état méningitique.

Il faut exclure dans ce cas toute maladie antécédente des départements auditifs qui ont été scrupuleusement examinés.

D'après les données recueillies pendant l'invasion et durant le cours du mal, et d'après les antécédents de la maladie, j'ai diagnostiqué une méningo-névrite syphilitique bilatérale des VIIe et VIIIe paires crâniennes, suivie d'atrophie rapide des mêmes paires.

La figure 18 appartient à la même femme étant en marche. Le cou est rigide et la tête est légèrement portée en arrière (comme Babinski l'a déjà indiqué dans des cas labyrinthiques). Le regard se dirige vers le sol en compensation du défaut de l'élément d'orientation et d'équilibre.

La marche est lente et rythmique. Elle ouvre plus les jambes que normalement, ce qui produit une légère inclinaison du corps vers l'extrémité qui avance ; la somme des deux demi-oscillations, appartenant à deux pas, produit un balancement comparable à celui d'un bateau. Les genoux fléchissent moins que normalement et le pied, en tombant, produit un bruit quelquefois perceptible de « chap », caractéristique de l'application simultanée de toute la plante contre le sol.

Les mouvements céphaliques sont lents. Ainsi, quand elle doit regarder quelque chose qui ne se trouve pas en face de ses yeux, comme dans l'acte de répondre à une personne qui ne se trouve pas en face d'elle, elle latéralise rapidement le regard tandis qu'elle dirige sa figure avec beaucoup de lenteur. Les malades de ce genre portent leurs yeux sur leur interlocuteur bien avant que leur figure soit dirigée de son côté. Ils ne meuvent pas rapidement la tête parce que, sans le secours du labyrinthe, ils auraient facilement la sensation vertigineuse qui augmenterait leur instabilité. Ils ne peuvent mouvoir la tête avec la rapidité des individus sains parce qu'il leur manque l'appareil respectif normal.

Si, par l'éducation et la culture, les équilibristes peuvent quand ils sont

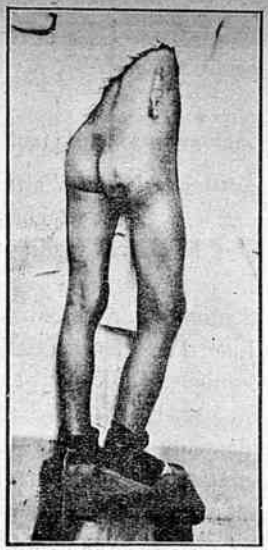

Fig. 43



Fig. 44

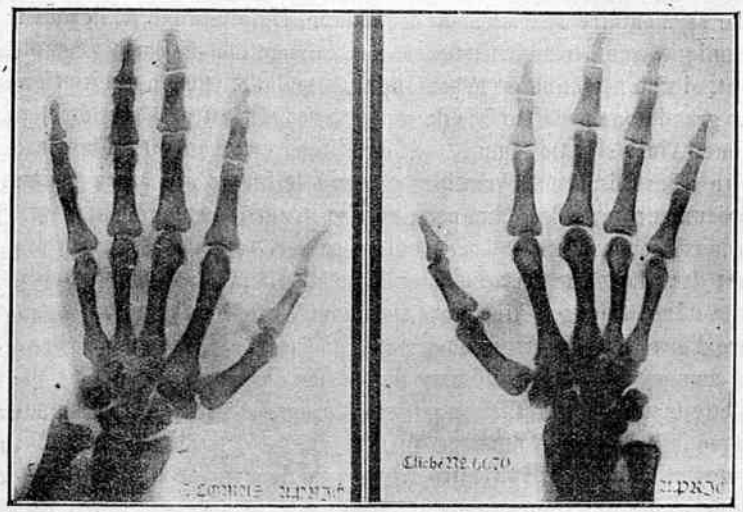

Fig. 45

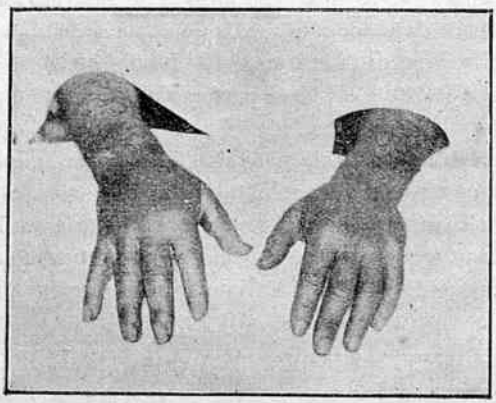

Fig. 46.

jeunes arriver à une plus grande rapidité dans les variations d'attitude de la tête et du corps que les autres, beaucoup de labyrinthiques chez qui la lésion n'est pas complète peuvent aussi, avec le temps, améliorer leur état.

Cette attitude, que je viens de décrire, est adoptée par les malades chez qui l'insuffisance est considérable et chronique. La forme spéciale de la démarche a pour objet d'acquérir une plus grande excitation du sens musculaire et articulaire que dans la marche ordinaire. En effet, à chaque pas il se produit un choc brusque sur toute la plante du pied. Cette secousse, du fait que le genou reste moins fléchi, est transmise plus directement au bassin et au tronc. Ainsi instinctivement ces malades acquièrent au moyen de cette petite modification dans la marche une compensation de la part du sens des attitudes segmentaires.

Tous ces phénomènes, lenteur des mouvements, restriction d'automotilité segmentaire spécialement céphalique, rigidité du cou, locomotion rythmique, sont très diminués et disparaissent, même parfois complètement, si une personne prête son appui au malade, et cette diminution est plus grande quand la surface de contact avec elle est plus grande et plus intime. Ainsi si cette femme, qui constitue certainement un bon exemplaire d'insuffisance labyrinthique, prend le bras d'une autre personne et mieux encore, si les deux personnes se tiennent serrées de manière que les deux troncs soient latéralement en contact, alors elle marche et elle court dans la même forme et dans la même vitesse que toute autre personne saine et jeune. Ainsi paraît vraiment un dédoublement de sa manière d'être. Par la personne normale qui l'assiste, il se produit chez elle une compensation à l'insuffisance du sens de l'espace.

Cette femme labyrinthique présente le signe de Romberg très marqué comme je l'ai observé plusieurs fois et comme je prétends le démontrer au moyen de la figure 19. Outre qu'on y voit le manque de limitation précise des traits de la tête et cela dû à ses mouvements oscillatoires dans la pose photographique, afin de démontrer plus clairement l'instabilité, j'ai prolongé l'extrémité céphalique de l'image au moyen d'une mince tige de la même épaisseur dans tous les points de sa longueur. La plus grande amplitude qu'elle offre dans son extrémité libre démontre le degré d'oscillation. Cette oscillation est lente parce qu'elle est due à l'insuffisance pupillaire.

Le garçon présenté dans les figures 20 et 21 a, par l'effet d'une infection aiguë, une névrite double des VIIe et VIIIe paires crâniennes. Le facial inférieur du côté droit est peu ou point altéré comme il le démontre par l'acte de rire dans lequel les traits de la figure sont portés vers ce côté. Mais dans la figure 21 il laisse voir la paralysie des deux faciaux supé-



Fig 47



Fig 48

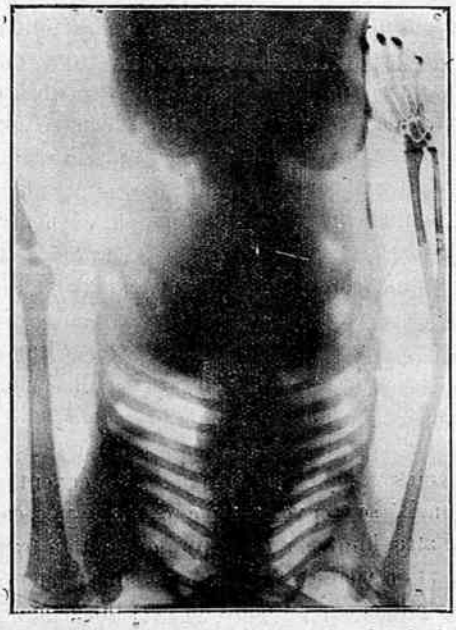

Fig. 49.

rieurs au moyen de l'insuffisance des deux orbiculaires dans l'acte de fermer les yeux. Il est sourd et il a le signe de Romberg très clairement. Les oscillations sont aussi lentes que dans le cas antérieur.

En revanche, la femme dont il s'agit dans la figure 10, avec paralysie double de la VIIe paire, n'a pas le signe parce que la VIIIe paire ne se trouve pas intéressée. Il s'agit dans ce cas de la lèpre nerveuse dont l'infection envahit le plus fréquemment les branches périphériques du nerf avant son tronc. Et par conséquent, quoique les caractères généraux et électriques soient dans les deux cas ceux de la paralysie périphérique grave, chez les deux labyrinthiques le processus commun a envahi les troncs des VIIe et VIIIe paires et chez la femme lépreuse uniquement les branches musculaires des nerfs faciaux.

*
* *

Les troubles moteurs dans la lèpre nerveuse dépendent de la lésion spécifique dans les nerfs sensitifs superficiels et profonds, dans les nerfs moteurs, dans les articulations et dans les autres tissus profonds.

Les spasmes peuvent être limités à quelque région ou bien généralisés à tout le corps, au point qu'il faut parfois attacher les malades pour les empêcher de tomber.

La douleur, par son intensité, les conditionne très souvent. Mais ils se produisent aussi spontanément sans être provoqués par la douleur. L'impulsion volontaire, en agissant pour un acte sur quelques groupes musculaires, est cause de secousses qui sont ou bien réduites à l'article dont le mouvement volontaire dépend, ou bien sont d'une étendue beaucoup plus grande, qui comprend non seulement plusieurs articles d'un membre, mais même plusieurs membres et par conséquent le tronc et la tête.

Les secousses peuvent être produites par les excitants mécaniques, thermiques et électriques sur la peau dans les cas où elle est sensible. Quand elle ne l'est pas, les excitations des muscles et des autres tissus profonds produisent les secousses s'il y a de l'excitabilité morbide de l'arc réflexe correspondant.

Parfois, sur un membre paralysé, et même dans des cas de paraplégie lépreuse plus ou moins complète, les excitations peuvent produire des spasmes dont l'intensité se trouve, comme c'est à supposer, en proportion avec le degré d'atrophie des muscles qui entrent en travail.

Quand il y a altération visible et palpable d'un tronc nerveux, la compression exercée sur elle et sur un point du nerf lui-même, au-dessus de la lésion, provoque aussi des spasmes.

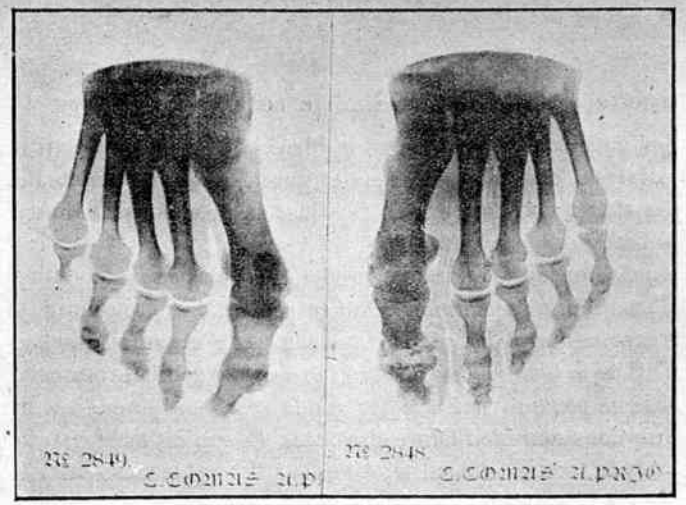

Fig. 50

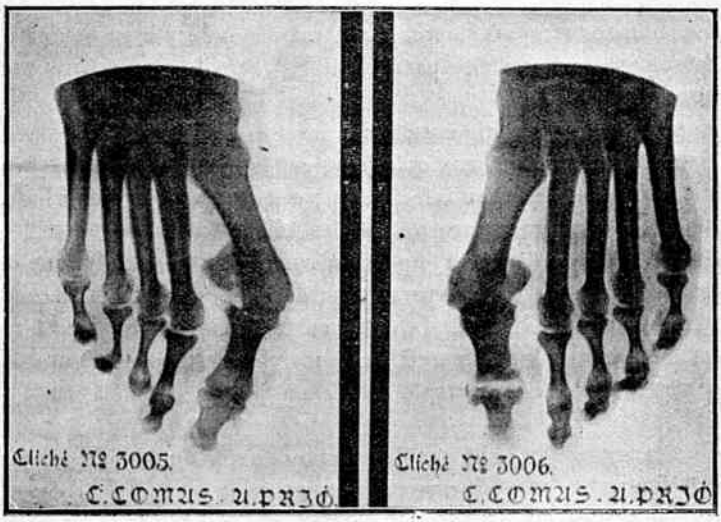

Fig. 51

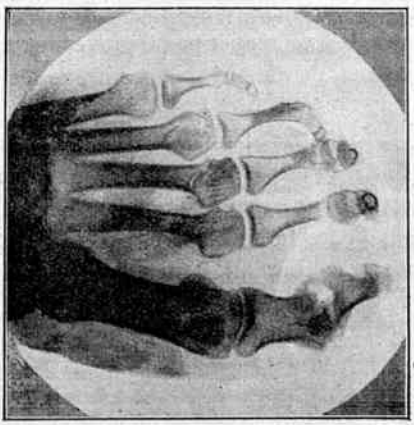

Fig. 52

Il y a des auteurs qui prétendent que dans la lèpre nerveuse, il n'y a point de paralysie, et que ce qui existe est purement atrophie musculaire. Les muscles altérés sont pour eux susceptibles de mouvements volontaires dans la proportion de leur volume.

Cette conclusion est due à ce qu'en effet, dans un bon nombre de cas, le degré d'insuffisance fonctionnelle est en proportion avec celui de l'insuffisance anatomique. Il est certain que dans cette maladie l'absence de paralysie existe le plus souvent malgré le trouble trophique musculaire.

Mais nous ne pouvons pas accepter que la règle soit généralisée parce que les exceptions sont bien loin d'être rares. Ce qui est bien clair, c'est que la paralysie, quand elle existe, est unie à l'atrophie musculaire dégénérative et que l'atrophie, quand elle n'est pas unie à la paralysie, ne présente point les signes physiques de la dégénération neuro-musculaire.

Ces conditions d'anatomie et de physiologie pathologiques permettent la classification des atrophies musculaires, suivant qu'il y a ou non paralysie, en atrophie musculaire paralytique et atrophie musculaire non paralytique.

Les caractères de l'atrophie musculaire paralytique, dans la lèpre nerveuse, sont les mêmes que ceux qu'offrent celles qui sont produites par les autres névrites toxiques ou infectieuses ; elles arrivent à acquérir les conditions de la plus grande gravité qu'elles puissent atteindre.

L'exemple le plus vulgaire et le plus courant d'atrophie paralytique ou dégénérative est le type jambier paralytique dont les figures 22 et 23 constituent un exemplaire (différent du type non paralytique dont je parlerai plus bas). Le pied pendant, figure 22, et la marche en steppage, figure 23, sont les caractères qui par simple inspection permettent déjà un diagnostic.

Je dois remarquer que, tant par l'inspection directe du malade que par celle de la figure 22, on n'observe pas le creux ou la gouttière correspondant à la diminution volumétrique du muscle jambier antérieur. Les signes physiques corroborent le mal musculaire dégénératif de la plus grande importance. L'excitabilité musculaire est abolie. Un courant d'induction d'une assez grande intensité ne réussit pas à provoquer des contractions et, par le courant voltaïque, on obtient seulement une légère secousse de fermeture.

Les muscles innervés par le facial inférieur droit de la femme qui correspond à la figure 10, dans lesquels la réaction électrique présente des signes de dégénération avancée, sont également atteints d'atrophie paralytique. L'homme de la figure 11 a une parésie des lèvres. Plusieurs fois j'ai eu l'occasion d'observer chez lui, tant lorsqu'il parle que lorsqu'il mange, les signes propres de la parésie de l'orbiculaire labial.



BIBLIOTHÈQUE DE LA SALPÊTRIÈRE FACULTÉS EN MÉDECINE

Fig. 53



Fig. 55



Fig. 54



Fig 56

Le manque d'association des mouvements des yeux de l'homme de la figure 1 est dû à des processus musculaires auxquels prennent part la paralysie, l'atrophie et la contracture. Dans le but de spécifier les troubles oculaires, j'adjoins la note de l'examen pratiqué par le Dr J. A. Barraquer, professeur d'ophtalmologie à la Faculté de Barcelone : « Parésie du muscle droit externe du côté droit, avec diminution de volume du muscle et contracture très manifeste du droit interne du côté gauche. Très légère, presqu'imperceptible parésie du droit externe gauche. »

Sans aucun doute, l'atrophie musculaire non paralytique est fréquente dans la lèpre nerveuse. Cette persistance de la motilité relative, jointe à la conservation de la sensibilité profonde, fait que beaucoup de malades, ayant des mains et des pieds en période avancée d'atrophie musculaire et même avec mutilations, peuvent continuer à se servir de leurs membres supérieurs et inférieurs jusqu'à une période tardive de l'évolution du mal.

La figure 24 appartient à un type jambier atrophique non paralytique. Dans la région des jambiers on observe très clairement la gouttière appartenant à l'absence d'une grande partie du muscle jambier antérieur, spécialement du côté droit. Et cependant, les pieds ne sont pas pendants et le malade dans sa marche steppe bien peu. De ce côté droit, où le muscle manque en grande partie, son action est légèrement compensée par l'extenseur du gros orteil. Du côté gauche, atrophié aussi, on arrive à voir le relief du tendon du jambier que le malade contractait volontairement au moment de la pose photographique.

Le résultat de l'électro-diagnostic confirme la nature de l'atrophie musculaire puisque le muscle jambier se contracte par le courant d'induction comme le démontre la figure 23, dans laquelle la pointe du pied se voit en contours diffus à cause de son mouvement rythmique.

Les mains de la femme des figures 4 et 4', avec atrophie musculaire, peuvent se fermer presque normalement. Il n'arrive pas, comme dans les cas paralytiques, que les doigts restent immobilisés en griffe cubitale. Cela dépend de ce que les muscles, quoiqu'ils présentent un certain degré d'atrophie, ne sont pas atteints de contracture des extenseurs des doigts mettant en hyperextension les premières phalanges, et non plus de celle du fléchisseur profond mettant en flexion les dernières.

La figure 26 démontre l'atrophie du voile du palais ; à cause de son insuffisance anatomique le malade a la voix nasale et en même temps une partie des liquides à avaler s'échappent par le nez.

Dans la syringomyélie, l'atrophie musculaire ne garde pas en général autant de symétrie que celle qui est produite par cette névrite ; elle ne se limite généralement pas non plus aux portions les plus distales, mais elle se propage de ces parties au centre. Dans la syringomyélie, l'asy-


Rubiola y Galtert

Fig. 57

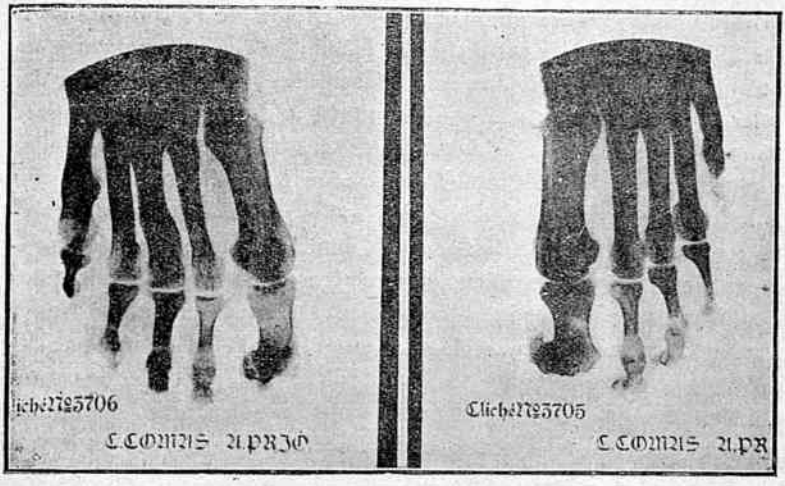
ichéNº3706
C.COMAS A.PRIÓ
ClichéNº3705
C.COMAS A.PR

Fig. 58

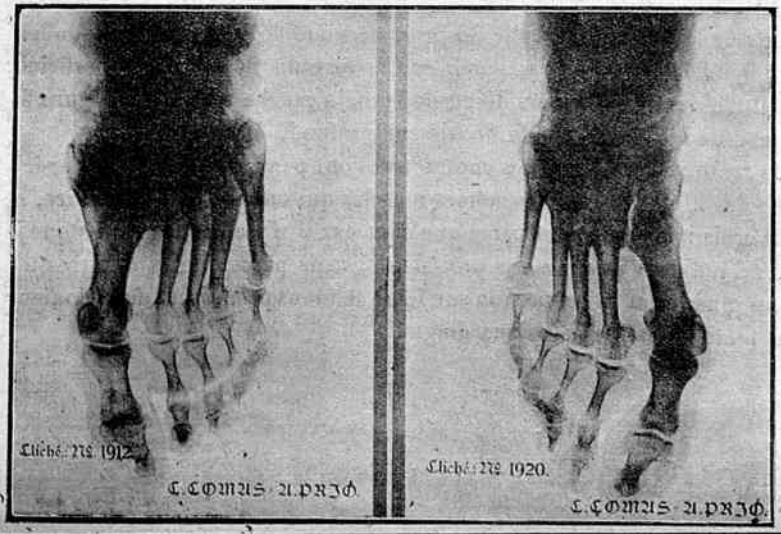
Cliché: Nº 1912
C.COMAS A.PRIÓ
Cliché: Nº 1920.
C.COMAS A.PRIÓ

métrie est plus fréquente et, en même temps que les portions les plus distales sont envahies, il y a aussi dans beaucoup d'occasions invasion pour d'autres moins distales telles que le triceps brachial, le biceps, le pectoral ; le processus laisse, entre les diverses régions frappées, des portions intermédiaires qui ne le sont pas. Cela est démontré par la figure 27 appartenant à un syringomyélique chez lequel, en plus de l'atrophie des muscles des mains, il y a celle du biceps et celle du pectoral du côté droit.

On ne trouve pas non plus, dans la lèpre nerveuse, l'atrophie des muscles de la région antérieure de l'avant-bras correspondant aux segments médullaires et unie à l'anesthésie limitée aussi métamériquement, comme à ce point de vue nous l'enseigne l'homme de la figure 28 qui appartient à un autre cas de syringomyélie.

Nous trouvons aussi, dans la lèpre, l'atrophie musculaire d'origine arthritique. Les muscles de la région postérieure de l'avant-bras de la figure 29 sont atrophiés par l'effet de la tuméfaction inflammatoire du carpe et de la main. L'atrophie est uniforme dans toute la longueur des muscles extenseurs des articles et ils n'ont pas de signes de dégénération.

Dans la lèpre nerveuse les contractures sont fréquentes parce qu'elles surviennent pour plusieurs motifs. En premier lieu, elles se développent dans les muscles antagonistes des sujets chez lesquels l'atrophie est paralytique comme dans le cas de la figure 30, dont l'état des mains a été produit par névrite typhique, et dans les antagonistes de ceux chez lesquels l'atrophie n'est pas paralytique quand le processus atrophique se trouve très avancé. En second lieu, elles surviennent par l'effet de lésions articulaires, dans le côté de la flexion. En troisième lieu, par l'effet de causes combinées telles que l'atrophie,comme je viens de le dire, unie à des lésions articulaires osseuses, tendineuses et à la sclérodactylie comme on le voit dans les figures 2, 2', 31 et dans le pouce de la main correspondant à la figure 32. Et en quatrième lieu, elles se développent sans aucun de ces motifs. Tels sont ceux des figures 33 et 34. L'attitude des deux derniers doigts de la figure 33 et celle des trois derniers de la main correspondant à la figure 34, sont régies par la contracture du fléchisseur superficiel ; l'attitude des trois derniers doigts de la main gauche de la même figure 34 dépend de la contracture du fléchisseur profond.

Je crois que ces dernières contractures ont pour cause la lésion spécifique des filets nerveux des mêmes muscles qui entrent en contracture, et je le crois non seulement parce que chez eux il n'y a pas les motifs que je viens d'indiquer pour les cas précédents, mais parce que la compression de ces muscles et la percussion sur leurs tendons produisent de la douleur dans toute l'étendue jusqu'aux doigts.



Fig. 60



Fig. 61

Ces contractures sont d'origine idio-musculaire, c'est-à-dire que les voies afférentes et efférentes de l'innervation intéressée pour l'acte ne sortent point du muscle. Cette forme de contracture est le bien propre de la lèpre, ou du moins, c'est dans cette maladie qu'on la voit le plus fréquemment.

Les flexions excessives des phalanges, dans beaucoup de cas, après quelques années, n'ont plus raison d'être par l'effet de la contracture. Ces difformités persistent sans hyperaction musculaire et malgré que les muscles producteurs soient atrophiés. Cela est dû surtout à l'ankylose des petites articulations demeurées longtemps dans une même attitude forcée sans variations, à la sclérose de tous les tissus mous des doigts en général, mais surtout du côté de la flexion, tels que les synoviales, le tissu conjonctif et le derme, développée en conséquence de la névrite qui en même temps produit l'atrophie de l'extrémité des doigts avec résorption osseuse. Voir à ce sujet les mains des figures 2 et 31.

Dans certains cas, quand les muscles contracturés s'atrophient, si la flexion n'est pas maintenue par ces altérations que je viens de décrire, la direction des doigts change parce que les antagonistes entrent en contracture. Ainsi, quand les fléchisseurs sont les premiers contracturés, au bout d'un certain temps à la flexion des doigts succède l'extension par l'effet de l'atrophie des premiers et de la contracture ultérieure des derniers, et vice versa.

C'est dans la lèpre nerveuse que l'on trouve les attitudes des extrémités les plus individualisées et les plus variées. En un mot, par suite d'altérations musculaires et non musculaires, mais toujours d'origine névritique, on trouve toutes les attitudes que l'on peut imaginer.

Les réflexes tendineux sont, dans beaucoup de cas, exagérés ; et dans maintes occasions où les pieds et les jambes présentent des lésions névritiques lépreuses, il existe une suprarréflectivité rotulienne (1). La figure 35 qui démontre la suprarréflectivité rotulienne appartient à la même femme représentée dans les figures 6 et 8.

Mais en même temps qu'on trouve en abondance des cas d'exagération des réflexes tendineux, il y en a d'autres où avec l'existence des mêmes lésions dans les pieds et les jambes, les réflexes ont le type normal et il en est ainsi pour le lépreux des figures 1, 1', 22 et 23.

Le réflexe tendineux de flexion de l'avant-bras est celui qui suit fréquemment le précédent en suprarréflectivité. La percussion du radius et du tendon du biceps la produit chez beaucoup de lépreux dont les mains et les doigts offrent de graves lésions.

(1) Nous acceptons volontiers les mots « suprarréflectivité, subréflectivité et irréflectivité » introduits par Babinski en substitution des anciens.

Le réflexe du tendon d'Achille se trouve bien des fois moins exagéré que le rotulien, et même dans beaucoup de cas il est aboli. Cependant, lorsque les muscles des jambes ne sont pas atrophiés, on peut alors observer aussi ce réflexe exagéré. C'est ainsi que j'ai eu l'occasion de le voir récemment chez un enfant lépreux de 13 ans et qui de plus présente la suprarréflectivité rotulienne.

On sait que l'exagération du réflexe tendineux constitue un signe qui indique l'état anormal du neurone périphérique soit par altération du sang, soit par altération en un point des voies cérébro-médullaires situé au-dessus de l'arc médullaire, soit encore par stimulation dans la portion sensiblement irritable de cet arc.

Lorsque la suprarréflectivité, quoique bien évidente, n'est pas très exagérée et que par conséquent elle n'est pas accompagnée de trépidation ou clownisme, alors, selon l'importance de la cause, le malade peut marcher normalement et sans accuser de faiblesse paralytique. Il en est de même, personne ne l'ignore, dans des cas de subréflectivité.

De quoi la suprarréflectivité dépend-elle dans la névrite lépreuse? Où trouve-t-on la lésion qui la produit? Nous n'avons pas à nous occuper de la portion efférente ou centrifuge de l'arc, car nous savons fort bien que la lésion dans cette partie ne tarde pas à produire la subréflectivité ou l'irréflectivité. Nous ne devons pas non plus l'attribuer à une lésion du faisceau pyramidal au-dessus du troisième segment lombaire, parce que je traite des cas où il n'y a pas d'altération dans le cerveau et dans la moelle, tant au point de vue du conducteur qu'au point de vue du centre moteur. Il me semble très juste et très rationnel d'admettre que le phénomène dépend d'une lésion dans la première portion du neurone ou du conducteur centripète.

Outre que nous devons faire ce diagnostic topographique par exclusion, sa certitude est puissamment corroborée, en premier lieu, par l'existence de la suprarréflectivité dans quelques cas de névrites algiques. En second lieu, par le fait que lorsque cette modification de la réflectivité dépend de lésion des nerfs sensitifs, les muscles ne sont pas vraiment paralysés (Je crois que personne ne doutera qu'il n'est pas rare de voir la suprarréflectivité dans des cas de névrites algiques. S'il est certain que l'absence du réflexe achilléen est pour nous d'une grande importance pour le diagnostic d'une vraie névrite sciatique, il ne l'est pas moins quand nous trouvons la suprarréflectivité tendineuse dans quelques névrites dites sensitives suivant leur intensivité et la période de leur évolution). En troisième lieu, le fait qu'on trouve dans la lèpre nerveuse les phénomènes dépendant des nerfs sensitifs en toute préférence et bien avant ceux qui dépendent des nerfs moteurs, contribue à faire accepter le diagnostic

topographique que j'indique. Il en est ainsi en quatrième lieu, par la fréquence avec laquelle les douleurs névritiques coexistent chez les lépreux dans ces mêmes régions de supraréflectivité.

Mais ces réflexes tendineux exagérés offrent tous les caractères produits par l'altération du faisceau pyramidal ; ils sont instantanés et ils se limitent avec précision aux muscles que nous interrogeons par la percussion du tendon. Par conséquent ils sont différents de ceux-là qui sortent du même arc, mais dont la première partie est constituée par les nerfs sensitifs cutanés. Ils offrent, en un mot, les caractères des tendino-réflexes comme les appelle Babinski et non ceux des cutanéo-réflexes. On trouve le type des cutanéo-réflexes dans quelques cas de paraplégie spasmodique surtout dans sa période avancée où les extrémités sont en flexion. Dans ces cas et dans d'autres semblables où la sclérose du cordon latéral n'est pas nécessairement primitive, le spasme apparaît par l'excitation de la peau. Le réflexe a pour point de départ un certain degré d'excitation cutanée. La secousse réflexe gagne rapidement les trois articles qui, comme on le sait, entrent en même temps en flexion. Mais quelquefois la même excitation produit deux secousses qu'un court intervalle sépare ; dans la première, les articles arrivent à un certain degré de flexion, le mouvement convulsif est alors un instant suspendu et ensuite, sans relâchement, il arrive une autre secousse qui exagère davantage l'attitude de flexion. L'acte est, par conséquent, parfois échelonné. Les articles persistent pendant quelque temps dans l'attitude forcée par le spasme. Voilà comment dans certaines occasions le réflexe de défense et d'automatisme médullaire, comme l'appelle Marie, se produit.

Il est à croire que, dans les cas de névrite dont je m'occupe et même dans d'autres, l'excitation des fibres sensitives tendino-musculaires produit la contraction réflexe exagérée.

Dans la lèpre nerveuse on trouve le phénomène de la contracture sans exagération des réflexes tendineux. Dans des cas de contracture appartenant à l'espèce que je viens d'exposer et partant d'origine névritique, où le raccourcissement est physiologique, il devient au bout de quelque temps anatomique. Il est bien entendu que, pour qu'il y ait irréflectivité de la part des muscles contracturés, il n'est point nécessaire qu'ils en arrivent à la période d'atrophie avancée ; il arrive que l'irréflectivité se présente même lorsque les muscles conservent régulièrement leur volume.

Le phénomène de la différence d'intensité du réflexe rotulien entre les deux côtés, comme on le voit souvent dans le tabès, se trouve aussi dans la lèpre nerveuse. Mais si, dans le tabès, la présence ou la majeure apparence du réflexe correspond au côté qui est encore le moins frappé ou qui

BIBLIOTHÈQUE DE LA SALPÊTRIÈRE ÉCOLE DE MÉDECINE

n'est pas encore frappé, dans la lèpre c'est le contraire ; la normalité existe du côté où le réflexe est moins apparent.

Cela se comprend si l'on remarque que, dans le premier cas, la réflectivité diminue disproportionnellement entre les deux côtés à cause de la lésion spinale, tandis que dans le second, au contraire, elle augmente et disproportionnellement aussi à cause de la lésion nerveuse.

Il est évident que nous trouvons souvent l'irréflectivité dans la lèpre nerveuse par l'effet de l'atrophie musculaire dégénérative, et elle est fréquente, comme je l'ai dit plus haut.

Toutes les modalités de réaction électrique se trouvent dans la névrite lépreuse. On y voit souvent l'hyperexcitabilité. Cette modification quantitative existe parfois dans ces régions dont le volume musculaire et dont l'action motrice volontaire sont en apparence à l'état normal et qui sont contiguës à d'autres qui présentent des lésions dans leurs tissus superficiels et profonds. Tant qu'il s'agit de limiter, au moyen des deux pôles, l'action du courant dans des endroits déterminés d'un nerf ou d'un muscle, ou que l'on cherche franchement l'action réflexe, toujours est-il que le résultat est la plus grande facilité de contraction.

Cette augmentation est plus apparente en certains points que dans d'autres, mais elle est suffisante pour qu'on puisse s'en rendre compte.

Mais il arrive encore qu'on trouve aussi ou plus fréquemment le type normal d'excitabilité dans les régions dont les muscles se trouvent dans des articles qui sont dans le voisinage immédiat des points lésionnés ou qui leur sont contigus.

Nous avons déjà vu que la réaction par les courants d'induction se conserve dans des muscles atrophiés sans paralysie et que son intensité est proportionnelle à leur volume.

Nous savons aussi que cette propriété n'est pas exclusive de la maladie qui nous occupe, car on la voit aussi parfois dans quelques amyotrophies, dans la syringomyélie et dans certains cas d'atrophie avec réaction de dégénération partielle. Mais c'est précisément dans la lèpre nerveuse qu'on l'observe le plus fréquemment, car cette maladie est le plus riche arsenal de la symptomatologie nerveuse

Dans cette maladie on trouve les plus graves signes de dégénération neuro-musculaire dans les régions où il y a atrophie paralytique. Dans ces muscles ainsi atrophiés, on ne trouve pas traces d'irritabilité par les courants d'induction, et le courant primitif n'obtient, au moyen de quelques fermetures, que de très légères et lentes secousses.

Il faut, pour obtenir ces petites contractions, agir avec des courants d'une intensité plus grande que celle qui pourrait être employée pour d'autres individus chez qui l'anesthésie de la peau ne serait pas si fort et

on comprend que l'exploration avec ces intensités supérieures ne peut pas être prolongée au delà de quelques moments, car on s'exposerait à produire des eschares.

Il n'y a pas de réaction faradique pour les muscles de la région antérieure dans la jambe du malade de la figure 22 dont les secousses par les fermetures et les ouvertures du courant primitif et même par les alternatives voltaïques, comme je les ai indiquées plus haut, sont très faibles. La réaction est plus apparente dans les muscles du mollet, quoiqu'il faille, pour l'obtenir, une intensité électrique beaucoup plus grande que la normale. Et pour les péroniens, il existe une très bonne réaction, tant s'ils sont excités directement que s'ils le sont en plaçant le pôle actif sur la tête du péroné.

Lorsqu'un homme jeune, sans qu'il y ait un motif soit physique local, soit infectieux commun, mais avec antécédents de famille lépreux, présente des vésicules dans quelque point de la peau des extrémités, surtout autour des articulations, on peut assurer que l'extériorisation de l'hérédité lépreuse débute chez lui et, de plus, que la forme de la maladie sera plutôt nerveuse que tubéreuse.

Un état gastrique accompagné de fièvre et de l'apparition successive de phlyctènes, nous autorisent à leur donner la valeur de léprides bulleuses. Le pemphigus est la forme de dermatose propre de cette variété de lèpre qui apparaît dans toutes les périodes de la maladie chez beaucoup de lépreux, tant sur la peau saine que sur celle qui est déjà malade. La disposition de quelques sujets est telle que, pendant tout le cours du mal, on voit apparaître et guérir plus ou moins complètement des vésicules dont la constitution, comme on le sait, est différente si elles apparaissent dans les premières périodes de la maladie ou dans les périodes plus avancées et si elles se présentent sur la peau saine ou sur la peau lésionnée ; c'est ce que démontrent les figures 36 et 37.

Avec cette neurolépride, la lépride maculeuse et l'atrophie cutanée accompagnent la forme nerveuse. On voit l'atrophie cutanée dans les figures 38 et 39. Et spécialement dans la figure 39, la variété appelée glossy skin.

La peau des doigts de la figure 3 est un type de dépigmentation.

Je me contente ici d'énumérer les formes les plus communes de dermatoses que l'on voit dans cette variété de la lèpre. Je ne dois point m'arrêter à les décrire car je ne ferais alors que répéter tout ce qui a été déjà décrit avec tous les détails nécessaires dans les traités de dermatologie.

La sclérodermie abonde dans cette maladie soit immédiatement après d'autres lésions cutanées, surtout après les macules, soit primitivement

dans certaines régions, mais spécialement aux mains parce que ce sont des régions distales et, par conséquent, celles où les nerfs s'altèrent de préférence.

Cette lésion dermique cicatricielle est en général accompagnée et compliquée d'autres processus cicatriciels consécutifs à des ulcérations. Par elle les doigts se plient, et ils le font du côté de la flexion comme je l'ai indiqué plus haut. Les figures 2, 31 et 32 en sont des exemples.

Je suis d'accord avec l'éminent léprologue turc, le Dr Zambaco, dans ce qu'une bonne partie des troubles trophiques que beaucoup avaient considérés comme dépendant d'angionévroses ou de neurodermies d'origine soit spinale, soit névritique commune, appartiennent au *morbus phenicius*.

Nous ne devons pas néanmoins entendre par là que la névrite lépreuse absorbe l'immense majorité des symptômes trophoneurotiques. Nous savons que la syringomyélie, des états syringomyéliques joints à d'autres lésions spinales, et les névrites de différentes origines produisent des symptômes analogues à ceux qui sont produits par la névrite lépreuse ; mais la lèpre l'emporte certainement de beaucoup quant au nombre et quant à la variété.

La maladie de Morvan constitue un syndrome qui appartient à la lèpre dans la plupart des cas et à la syringomyélie dans d'autres, mais moins souvent.

Personne n'ignore la cause la plus fréquente de ces panaris. Ils obéissent aux mêmes causes que l'on trouve pour les cas communs ; mais les lépreux et les syringomyéliques ne se rendent point compte, tout d'abord, de l'intensité et de la durée des causes destructives des tissus ; ils sont plus exposés que les autres, et grâce à leur anesthésie ils ne se préoccupent point des lésions produites qui, privées par ce motif de protection, s'infectent plus facilement.

Mais à mon avis, nous ne devons pas être exclusivistes sur la pathogénie de la parésie analgésique à panaris. Nous devons croire que ces phénomènes surviennent aussi, sans les hyperthermies et sans les traumatismes morbides occasionnels, chez les hommes sains, parce que les tubercules lépreux des os, des articulations et d'autres tissus profonds produisent, comme nous le voyons fréquemment dans cette maladie, la mortification de ces organes et réveillent la réaction phlegmoneuse qui produit le ramollissement de tous les obstacles qui les empêchent de passer à l'extérieur.

Dans ces derniers cas, le processus commence par des frissons, des vomissements, la soif, etc., avec douleur parfois légère, ou sans douleur et avec tuméfaction ganglionnaire correspondante. Ces phénomènes cessent et on voit apparaître sur la peau, du côté de l'articulation, un point de

fluctuation qui se perfore et laisse échapper du pus fétide par une ouverture ulcéreuse irrégulière et profonde, comme on le voit dans la figure 40. On perçoit, au moyen du stylet, la phalange nécrosée qui est expulsée à l'extérieur tout entière ou en morceaux en même temps que les cartilages et les tendons détruits. Parfois les os, loin d'avoir leur dureté propre, sont mous, de sorte qu'on les peut traverser avec un stylet ou avec le manche du scalpel.

Lorsque le travail de restauration se produit, les os s'unissent sans garder, on le suppose bien, la relation anatomique correspondante. Ainsi voit-on s'unir la première phalange à la troisième ou la seconde au métacarpien, ce qui augmente les difformités.

Les figures 1, 31 et 32 démontrent l'absence de quelques phalanges due à la maladie de Morvan.

La figure 182 du *Traité des maladies nerveuses* d'Oppenheim est un cas de la même maladie, d'origine syringomyélique.

Parfois les conséquences du sphacèle sont si graves que les malades ayant négligé d'avoir recours à la science meurent de septicémie comme cela est arrivé pour celui que représente la figure 40. Puisque nous reconnaissons que,dans bien des cas, l'origine du phlegmon ou panaris est telle, nous devons convenir que la cause n'en est pas toujours d'origine exogène.

Il est, en outre, forcément nécessaire que l'insuffisance nerveuse nutritive des tissus, due à la lésion spécifique des nerfs, intervienne en altérant la circulation capillaire et lymphatique ainsi que les actes nutritifs et, par conséquent, en mettant les organes en état de moindre résistance.

Quoi qu'il en soit, nous devons, pour l'étude de cette importante matière, mettre en rapport très intime les connaissances dérivées de l'observation clinique avec celles qui ressortent de l'expérimentation.

Si nous interceptons l'innervation d'une région, il peut survenir, outre la paralysie de la motilité, du sentiment et de la vasomotricité, la mortification et la gangrène de la peau, ainsi que des phlegmons consécutifs suivant l'étendue de la région frappée et la relation que, consécutivement, elle peut avoir avec le milieu extérieur.

Si nous sectionnons, chez un lapin, le nerf sciatique poplité externe, l'animal pourra vivre dans son milieu habituel sans qu'on voie survenir chez lui des altérations graves qui puissent compromettre sa vie.

Une personne qui a une lésion de ce nerf, peut suivre sa vie ordinaire sans présenter d'autre modification apparente que l'anesthésie de la région correspondante, compensée bien des fois après un certain temps, et le pied pendant, état qui se corrige au moyen d'un appareil approprié.

Mais si nous sectionnons le grand sciatique à un lapin, nous verrons

apparaître, au bout de quelques semaines, un ulcère phlycténeux au point d'appui du talon du côté correspondant.

Cet ulcère qui s'approfondit plus ou moins dans le derme se recouvre d'une croûte sèche et ronde comme on peut le voir dans la figure 41. Alors si la lésion sur le nerf a été seulement une simple section, si elle fut pratiquée au printemps, si l'animal est jeune et si on préserve de l'humidité et des frottements le pied du côté opéré, la croûte peut alors constituer une protection suffisante contre l'entrée des microorganismes, et cette protection peut persister jusqu'au retour de l'innervation du pied par la régénération nerveuse (Voir à ce sujet la fig. 42).

Mais si les conditions opératoires sur le nerf ne se limitent pas à une simple section, si elles rendent plus difficile la coaptation et partant le travail du bout central (1), et d'autre part si l'hygiène est insuffisante, alors le sphacèle s'approfondira davantage, sera plus étendu et irrégulier, et la suppuration ainsi que la septicémie surviendront.

Si une personne souffre d'une lésion grave du nerf grand sciatique comme par exemple le jeune homme représenté dans la figure 43, dont l'image nous fait voir l'ouverture d'entrée et celle de sortie d'une balle de fusil déchargé sur lui à peu de distance, on peut, s'il ne s'abstient pas des frottements et des pressions habituelles.voir, après un certain temps, se présenter chez lui le sphacèle du pied de guérison difficile, et toutes les autres conséquences survenues chez le lapin, à moins que l'extrémité soit soigneusement préservée jusqu'au retour de l'innervation,ou qu'il soit amputé en temps opportun comme il a fallu le faire pour ce malade.

Nous déduisons de ce que nous venons de dire, les conclusions suivantes : la première, bien connue de tous, consiste en ce que des zones d'une assez grande étendue et importance, privées de leur innervation directe peuvent, après un certain temps, acquérir un degré de plus ou moins grande sensibilité au moyen de branches qui procèdent de nerfs voisins. Et que, lorsqu'elles ne peuvent pas être innervées, la peau de ces zones souffre alors facilement de lésions d'ordre régressif qui peuvent arriver jusqu'à la gangrène.

(1) Voir à ce sujet mon travail sur la dégénération et la régénération du système nerveux périphérique paru dans la *Revue neurologique* du 30 décembre 1910. Dans la figure 12, je démontre la régénération presque totale du nerf qui, sans suivre la voie de prédilection par laquelle est facilitée la progression des tubes de nouvelle formation, son orientation fut un peu déviée de la topographie normale, arriva néanmoins au but. Il était au milieu d'une charpente de tissu cellulaire de nouvelle formation qui sert, dans ces cas, de pont de passage. Il marche dans cette formation sur laquelle j'avais attiré l'attention plusieurs fois. Comme le nerf était encore plus mince que normalement, et qu'avec sa charpente cellulaire il était dévié du côté de la peau, il m'avait fallu le disséquer un peu afin de démontrer dans la photographie la régénération presque totale du nerf.

La deuxième conclusion est que les pressions, les frottements et les variations thermiques habituelles auxquelles les animaux et les personnes sont tous sujets dans leur vie de relation produisent, lorsque l'innervation sensitive manque, des effets morbides traumatiques et thermiques.

La troisième conclusion nous amène à déduire que, pour la viabilité des organes en relation avec le milieu pour lequel ils ont été faits, il faut indispensablement, avant tout, la dotation de la sensibilité, c'est-à-dire d'informations continuelles concernant l'état de l'organe dans le milieu et de ses variations, l'existence de centres de connaissance périphérique ou ganglionnaire des impressions apportées, et d'actions consécutives, vasomotrices et nutritives interstitielles parfaitement combinées avec la valeur des impressions parvenues par le courant centripète.

Ainsi donc, dans les tissus sains, il existe des facultés physiologiques d'avertissement, de connaissance, de protection et de restauration qui agissent sans cesse.

La quatrième et dernière conclusion, dérivée des précédentes, nous permet d'affirmer que, dans la névrite lépreuse, le panaris analgésique peut être acquis simplement par suite des relations normales que les extrémités contractent habituellement et qui n'arrivent point à constituer une cause morbide chez les individus sains.

Les articulations du carpe de la main de la figure 29 sont des types d'inflammation articulaire spécifique, c'est-à-dire de pseudo-rhumatisme lépreux.

Ces arthrites apparaissent dans des périodes distinctes de la maladie et de préférence dans les articulations les plus distales. Elles sont éminemment chroniques et lorsqu'elles apparaissent dans les premières périodes, elles peuvent se résoudre. Leur évolution la plus fréquente se fait vers l'ankylose ou la suppuration avec complications osseuses.

Lorsque les os n'ont pas été mutilés par des phlegmons ou par sclérodermie, les mains peuvent acquérir cette forme de griffe d'oiseau de proie que l'on voit dans la figure 29.

Dans la plupart des états chroniques d'insuffisance nutritive des os, on voit apparaître le phénomène de raréfaction, et il n'est par conséquent pas étonnant que, dans certaines occasions, nous le voyions isolé et que dans d'autres nous le trouvions accompagné et suivi de mutilations de la plus grande importance.

La simple immobilisation prolongée d'une extrémité peut être l'origine de troubles nutritifs.

Le phénomène est produit par des névrites algiques, surtout par celles d'origine chirurgicale.

La deuxième et la troisième phalange du pouce de la main qui corres-

pond à la figure 44, se trouvent décalcifiées par suite d'un panaris à l'extrémité du doigt, dont la cicatrice et les régions adjacentes se sont conservées longtemps si douloureuses qu'il a fallu amputer le doigt.

J'ai pu observer, dans quelques cas de trophœdème chronique, la décalcification osseuse à un degré plus ou moins élevé. Le squelette de la main droite de la figure 45 montre la raréfaction, spécialement prononcée vers les extrémités des phalanges et des métacarpiens. La photographie des mains de ce malade se trouve dans la figure 46, qui en laisse voir clairement à droite la boursoufflure. Cet œdème chronique qui est dur et non douloureux, qui n'est pas accompagné de manifestations locales indiquant une altération circulatoire de l'extrémité chez un malade exempt de symptômes rénaux et cardiaques, d'altération des centres nerveux et du sang, puisqu'il s'agit d'un homme jeune et robuste d'ailleurs, est la répétition d'un œdème de même nature existant depuis trois ans dans le membre inférieur droit. Il fut acquis après un traumatisme de peu d'intensité dû à un accident du travail, motif pour lequel il m'a été difficile de rechercher les antécédents de famille dans ce cas de syndrome de Meige.

Il n'y a pas à s'étonner non plus que, dans les maladies caractérisées par la suspension de développement des tissus et des organes, comme celle de Klippel où il y a réduction numérique des éléments qui composent les organes, il y ait raréfaction osseuse à un degré parfois assez prononcé. L'enfant des figures 47 et 48 a subi, il y a cinq ans, un accident de chemin de fer qui lui a produit une blessure contuse et la luxation de l'avant-bras gauche. Voilà pourquoi il y a eu retard dans le développement de tous les organes du même côté qui en sont arrivés à l'état d'aplasie hémilatérale comme on l'observe bien clairement dans les figures indiquées ; le squelette qui présente une grande différence de volume entre les deux côtés, comme on le voit dans la figure 49, présente de la décalcification.

La destruction et la perte des os ont lieu non seulement pour les processus inflammatoires décrits en parlant de la maladie de Morvan, mais elles sont encore très fréquentes dans la lèpre nerveuse et aussi dans d'autres névrites à cause de la résorption. Elle est d'ordinaire précédée et accompagnée de décalcification comme on l'observe dans la généralité des radiographies que j'expose plus bas.

La résorption commence en général par la dernière ou l'avant-dernière phalange vers son extrémité articulaire ; on peut le voir dans le gros orteil des figures 50 et 51 qui appartiennent à un homme lépreux et à une femme lépreuse respectivement. On la retrouve dans le même doigt du pied de la figure 52 qui appartient au jeune homme déjà cité dans la figure 43, atteint de névrite dégénérative produite par une balle qui a intéressé le

grand sciatique, et dans le même doigt du pied exposé dans la figure 53 qui se rapporte à une femme tabétique.

La perte de substance peut se présenter sous plusieurs aspects. En forme de résorption moléculaire dans laquelle l'os se raréfie, disparaissant par raréfaction, et dont l'image ressemble à celle d'un morceau de sucre qui se dissout dans un liquide. On le voit ainsi dans les figures 50, 51 et 52.

Par destruction périphérique des bords qui apparaissent morcelés ou mutilés par un animal rongeur, comme cela se voit sur le bord interne de la première phalange de la figure 53 déjà citée.

Par résorption segmentaire transversale, comme s'il était coupé par un tranchant. Voir le reste de la deuxième phalange des deuxième et troisième doigts de la figure 54 et les premier, deuxième et troisième métatarsiens du pied de la figure 14.

Ces images sont assez semblables à celle produite par l'effet de la gangrène de Raynaud, comme le montre la figure 55, dans la deuxième phalange du petit doigt, dont le pied appartient à un cas de cette maladie.

Il y a une autre forme de destruction par résorption dans laquelle les phalanges s'amincissent dans leur extrémité terminale jusqu'à terminer en pointe comme un crochet. Voir à ce sujet le reste du premier métacarpien dans la figure 56 et celui de la première phalange du deuxième doigt de la même figure.

Ces différentes formes se mêlent, se combinant généralement entr'elles.

Les articulations se détruisent et leurs tissus se résorbent. Si elles sont détruites avant que les phalanges aient complètement disparu, celles-ci se détachent, abandonnant leur direction normale, comme on peut l'observer dans la première phalange du pouce de la figure 57, dans la deuxième du petit doigt des figures 54 et 56, et dans les deuxièmes phalanges des gros orteils de la figure 58 dont il ne reste que des vestiges.

La figure 59 dont les pieds représentés appartiennent à un tabétique, montre dans le côté droit : une arthrite tarsienne avec hypertrophie de la partie postérieure du premier métatarsien ; on voit aussi la raréfaction osseuse dans les deux pieds, surtout dans les phalanges du gros orteil droit.

J'ai déjà indiqué que le squelette des pieds de la figure 53 qui appartient à une femme tabétique, est en état de résorption quant au côté interne de la première phalange du gros orteil gauche, tout comme dans les névrites lépreuses.

Nous avons vu aussi que les extrémités de la première et de la deuxième phalanges du gros orteil vers le côté de son articulation dans la figure 52, présentent les mêmes caractères de résorption que dans la névrite lépreuse,

BIBLIOTHÈQUE SALPÊTRIÈRE ARCHIVES DE MÉDECINE

le mal étant produit dans ce cas par névrite traumatique du grand sciatique.

La conclusion qui s'ensuit est que dans les cas de névrite, soit lépreuse, traumatique, tabétique, etc., nous trouvons l'atrophie osseuse par résorption, d'une même forme et d'une même évolution.

La main de la figure 60 est un exemplaire typique de macrochirie d'origine lépreuse. Les parties les plus hypertrophiées sont l'index et le deuxièmemétacarpien. Le troisième doigt et une partie du pouce le sont aussi quoiqu'à un degré moins élevé. Le reste de la main a le volume normal.

Cette image, ai-je dit, constitue un type de forme lépreuse. Est-elle un témoignage qui donne une preuve bien démonstrative de l'idée anatomique topographique de la névrite lépreu e et par conséquent, des faits de physiologie pathologique et des symptômes sur les conditions spéciales desquelles j'ai plusieurs fois attiré l'attention. Ainsi explique-t-elle très clairement que certains symptômes sensitifs, moteurs et trophiques, sont limités pendant longtemps à une partie réduite d'une région, et, par conséquent, la limitation des douleurs dans une région réduite, la contracture de tel ou tel faisceau du muscle fléchisseur ou extenseur, la forme parcellaire de l'atrophie des muscles faciaux. Elle explique encore que l'anesthésie des tissus profonds des extrémités peut exister quelquefois limitée aux doigts ou à quelques articulations seulement. Et, enfin, elle explique en outre que les manifestations symptomatiques peuvent être réduites systématiquement à une seule espèce ou variété.

Dans l'image exposée dans la figure 61, qui appartient à un lépreux, il y a hypertrophie de la portion inférieure de l'oreille. Je dois indiquer que cette hypertrophie est bilatérale, quoiqu'elle soit légèrement plus prononcée d'un côté que de l'autre.

La figure 11 représente la face d'un lépreux qui a de l'hypertrophie des lèvres.

Il va sans dire que ces hypertrophies, quoiqu'elles soient bilatérales, et dans des organes ou parties les plus saillantes, doivent être attribuées uniquement à des névrites lépreuses. Ceci ne nous étonne nullement car nous avons déjà vu plus haut la même analogie entre les manifestations produites par des lésions nerveuses névritiques et d'autres dépendant des centres.

Si nous pouvons certainement dire avec Eulenburg que la névrite domine la neuropathologie, la même observation nous amène à spécifier l'idée, nous convainquant que si par systématisation fonctionnelle et de développement embryonnaire il existe des groupes syndromiques définis dépen-

dant des centres, la même systématisation doit exister dans un cordon nerveux susceptible d'être envahi sélectivement.

Et le fait connu de l'hérédité de dégénérations nerveuses de topographie et de fonctions distinctes, rend encore plus étroite la relation pathologique. Par exemple : un homme maniaque, fils d'une hypocondriaque angoisseuse, engendra, dans des périodes de relative mélancolie circulaire, deux enfants chez qui le type péronéal de la paralysie atrophique se présenta dès les premières années de la vie.

De sorte que si, d'un côté il y a analogie dans le concept symptomatique entre des mêmes manifestations d'origine centrale et d'origine périphérique, nous voyons d'un autre côté que l'insuffisance nerveuse ou sa disposition embryonnaire se présente à travers les générations indistinctement dans un département ou dans un autre, puisqu'un père avec insuffisance cérébrale peut transmettre la tare qui apparaît chez ses descendants dans la portion sacrée de la moelle épinière et dans les nerfs correspondants.

Ainsi, hors les cas de faiblesse nerveuse acquise par quelque cause toxique ou autre, la prédisposition nerveuse est d'origine embryonnaire et les déclarations de la dégénération apparaissent à l'époque précise et opportune de la vie.

Je termine, pour le moment, l'exposition des symptômes produits par des altérations des nerfs, mais avec l'intention de la continuer plus tard, en décrivant leurs caractères, leur évolution et leur signification, et de plus, les modifications locales et générales que l'on trouve forcément dans la physiologie pathologique des organes privés de leurs facultés par la dégénération, soit commune, soit élective, des fibres des cordons nerveux.

DEUX CAS D'ATROPHIE MUSCULAIRE CHARCOT-MARIE (1),

PAR

A. SOUQUES

Dans le cadre des atrophies musculaires, il existe un groupe d'amyotrophies caractérisées par leur marche envahissante et par leur tendance à la généralisation. C'est ce groupe, dont Duchenne de Boulogne avait fait jadis une entité morbide, que l'on désigne actuellement sous le nom d'atrophie musculaire progressive.

Dès 1849, Duchenne attirait l'attention sur une maladie nouvelle, ou du moins non encore décrite, qu'il désigna d'abord sous le nom *d'atrophie musculaire avec transformation graisseuse*, et qu'il appela, plus tard, *atrophie musculaire graisseuse progressive*. Il empruntait cette dernière épithète à Aran qui, en 1850, décrivit cette affection, en grande partie d'ailleurs d'après les faits recueillis par Duchenne.

Cette soi-disant entité morbide comprenait, en réalité, des cas disparates et d'origine différente. Aussi ne tarda-t-elle pas à être démantelée de fond en comble. Sur ses ruines, et avec ses propres matériaux, s'édifièrent successivement des espèces morbides nouvelles : la sclérose latérale amyotrophique, la pachyméningite cervicale hypertrophique, la syringomyélie, l'atrophie musculaire Charcot-Marie, la névrite hypertrophique, une variété de méningo-myélite syphilitique, sans parler des myopathies et des névrites périphériques, à telles enseignes qu'on s'est demandé et qu'on doit se demander s'il subsiste encore des faits incontestables d'amyotrophie progressive, dus à une poliomyélite antérieure chronique primitive.

Quoi qu'il en soit, j'ai l'intention de vous entretenir aujourd'hui de l'amyotrophie Charcot-Marie, c'est-à dire de l'une des espèces morbides élevées sur les ruines de l'ancienne atrophie musculaire progressive de Duchenne.

C'est en 1886 que Charcot et Pierre Marie attirèrent l'attention sur cette variété d'amyotrophie. La même année, mais après eux, Tooth

(1) Conférence faite à l'hôpital Saint-Antoine, dans la clinique de M. le professeur Chauffard, le 30 avril 1914, et recueillie par MM. Baudouin et Lantuéjoul.

publiait sur ce sujet un intéressant mémoire intitulé : *type péronier d'atrophie musculaire*. Trois ans plus tard, Hoffmann reprenait la question en insistant sur l'origine neurotique de cette amyotrophie. Depuis lors, les travaux se sont multipliés, et j'aurai l'occasion, chemin faisant, de rappeler les plus importants, concernant soit l'histoire clinique, soit l histoire anatomique de cette affection.

La seule condition étiologique bien établie que l'on connaisse, la seule indubitable, c'est la condition hérédo-familiale, autrement dit : l'hérédité. L'atrophie musculaire Charcot-Marie est une maladie héréditaire, c'est même la maladie héréditaire par excellence. Et l'hérédité y est abondante : j'en veux pour preuve cette famille Sear Facer, citée par Herringham, qui, suivie pendant six ou sept générations, compte vingt six amyotrophiques. J'en veux pour preuve la famille Lehongre, dont je vais vous entretenir, dans laquelle pendant sept générations on trouve vingt et un amyotrophiques. Assurément, il existe des cas isolés, mais ces cas sont très rares, et il ne faut les accepter qu'après une enquête familiale minutieuse et contrôlée. Or une enquête de ce genre est parfois impossible et souvent extrêmement difficile : les malades ne connaissent pas ou connaissent insuffisamment leurs ascendants et leurs collatéraux, et l'enquête se trouve constamment arrêtée ; sans compter qu'on voit dans ces familles de nombreux enfants morts en bas âge, qui seraient peut-être devenus un jour amyotrophiques ou auraient fait souche d'amyotrophiques.

Je vous présente deux malades : Serg .. et Flot .. Le premier, interrogé avec soin, ne connaît dans sa famille que sept cas semblables au sien ; le second n'en connaît que six. Or, ils ne connaissent l'un et l'autre qu'une petite partie de leur famille. En effet, j'ai pu établir, d'une part, que ces deux malades sont à leur insu cousins rapprochés, et, d'autre part, qu'on trouve dans leur famille commune plus de vingt cas connus d'amyotrophie progressive. Ils sont cousins issus de germain (1) ; l'un, S... est dans mon service depuis trois ans ; l'autre, F... depuis trois mois. Le hasard a voulu qu'ils fussent mis dans la même salle ; ils ont causé entre eux de leur lieu de naissance, du lieu d'origine de leurs parents (qui est Wissous, dans la vallée de Chevreuse), et ils ont fini par se reconnaître parents. En faisant quelques recherches bibliographiques, j'ai vu qu'ils appartenaient à la famille Lehongre dont je vous parlais il y a un instant, et dont voici l'arbre généalogique, reconstitué avec les éléments que j'ai pu relever pendant sept générations. Cette famille a déjà été étudiée par Dejerine, par P. Sainton, par M. et Mme Long qui en ont retrouvé une branche ignorée jusqu'à eux, branche qui a fait l'ob-

(1) Dans le tableau généalogique, leur place est indiquée en gros caractères.

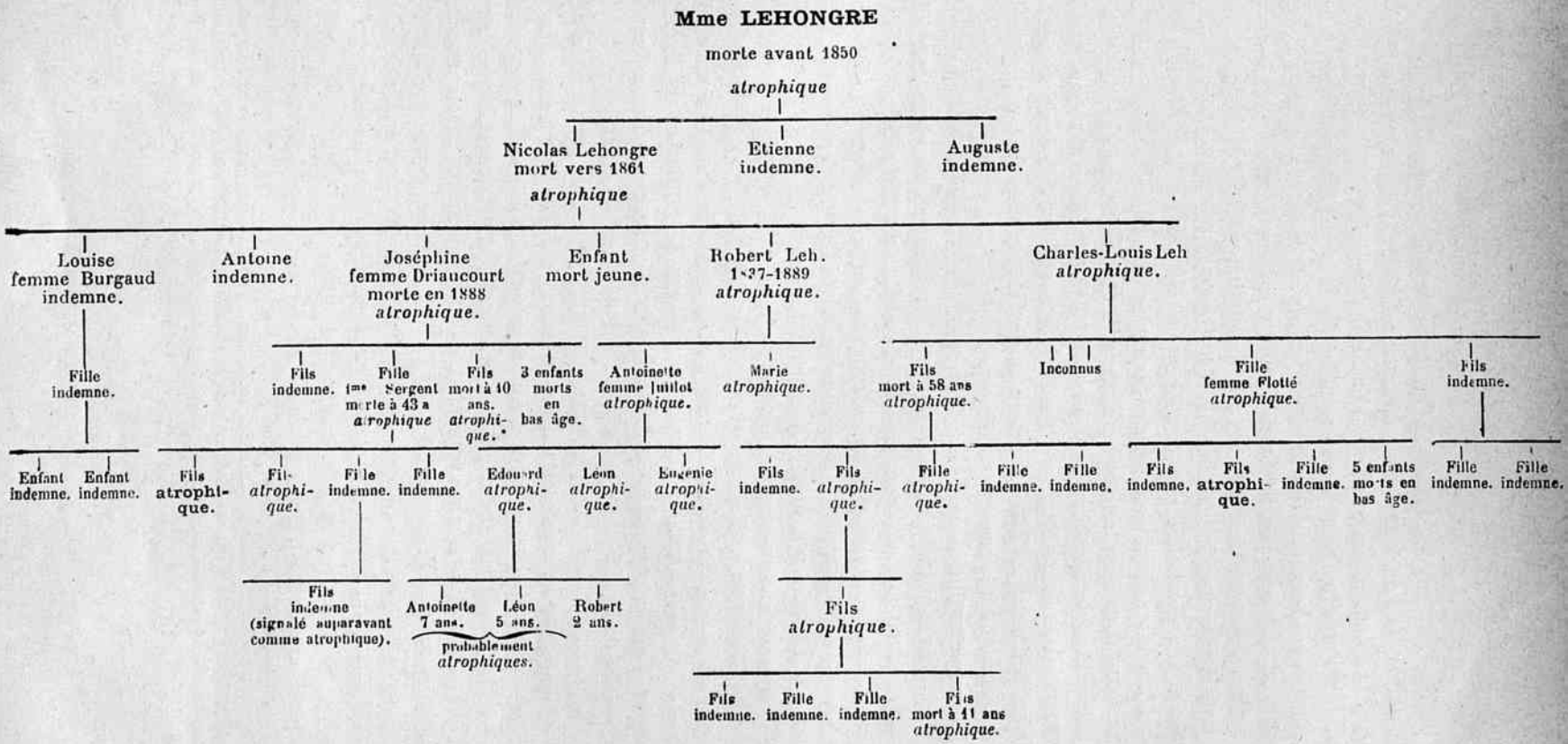
Mme LEHONGRE
morte avant 1850
atrophique
Nicolas Lehongre
mort vers 1861
atrophique
Etienne
indemne.
Auguste
indemne.
Louise
femme Burgaud
indemne.
Antoine
indemne.
Joséphine
femme Driaucourt
morte en 1888
atrophique.
Enfant
mort jeune.
Robert Leh.
1827-1889
atrophique.
Charles-Louis Leh
atrophique.
Fille
indemne.
Fils
indemne.
Fille
1re Sergent
morte à 43 a
atrophique
Fils
mort à 10
ans.
atrophique.
3 enfants
morts
en
bas âge.
Antoinette
femme Juillot
atrophique.
Marie
atrophique.
Fils
mort à 58 ans
atrophique.
Inconnus
Fille
femme Flotté
atrophique.
Fils
indemne.
Enfant
indemne.
Enfant
indemne.
Fils
atrophique.
Fils
atrophique.
Fille
indemne.
Fille
indemne.
Edouard
atrophique.
Léon
atrophique.
Eugénie
atrophique.
Fils
indemne.
Fils
atrophique.
Fille
atrophique.
Fille
indemne.
Fille
indemne.
Fils
indemne.
Fils
atrophique.
Fille
indemne.
5 enfants
morts en
bas âge.
Fille
indemne.
Fille
indemne.
Fils
indemne
(signalé auparavant
comme atrophique).
Antoinette
7 ans.
Léon
5 ans.
Robert
2 ans.
probablement
atrophiques.
Fils
atrophique.
Fils
indemne.
Fille
indemne.
Fille
indemne.
Fils
mort à 11 ans
atrophique.

jet de la thèse de Maslianka (1). Dans le tableau généalogique, dressé par Sainton, on trouve déjà 13 amyotrophiques ; on en trouve 19 dans celui de Long et Maslianka (2). Un de nos malades, Fl..., qui descend d'une branche qui n'est pas mentionnée dans ces divers tableaux, porte au moins à vingt et un le nombre des amyotrophiques de la famille Lehongre. J'ajoute que plusieurs rameaux de cette branche ne sont pas connus de ce malade. Je m'excuse de ces longs détails ; ils s'expliquent par l'importance du caractère hérédo-familial, et ils montrent en même temps la difficulté des enquêtes de cet ordre.

L'amyotrophie Charcot-Marie frappe de préférence le sexe masculin. Sainton, dans une thèse très documentée et qui fait époque, indique la proportion de cinq hommes pour une femme. On voit même parfois, comme dans la famille Sear-Facer, les femmes rester indemnes tout en transmettant la maladie à leurs enfants mâles, par une de ces bizarreries familiales dont la cause nous échappe.

L'amyotrophie Charcot Marie est rare. Elle est rare parce que les familles qui en sont frappées finissent par s'éteindre, en raison de leur infériorité dans la lutte pour la vie, du célibat auquel nombre de leurs membres se trouvent condamnés, en raison aussi de cette règle biologique qu'une disposition anatomique ne se fixe héréditairement que si elle donne à l'individu une supériorité. On ne peut du reste voir là qu'un bienfait, au double point de vue individuel et social.

Quand et comment débute cette affection ? Son début est précoce, et se fait le plus souvent dans l'enfance, parfois après vingt ans, exceptionnellement après quarante ans comme dans les cas de Collier et de Farnell. Dans la statistique de Sainton, le début s'échelonne entre deux et trente-neuf ans.

L'affection débute, dans le type classique qui est de beaucoup le plus commun, par les membres inférieurs, prenant d'abord les pieds, puis les jambes, enfin la partie inférieure des cuisses, et cela avec une symétrie presque parfaite. A un moment donné de cette marche ascendante, l'atrophie passe aux membres supérieurs : d'abord aux mains, puis aux avant-bras, et quelquefois aux bras.

Le début par les membres inférieurs, pour fréquent qu'il soit, n'est pas constant. Hoffmann a montré qu'il peut se faire, en effet, par les

(1) Maslianka : *Contribution à l'étude clinique de l'amyotrophie Charcot-Marie*, Thèse Paris, 1913.

(2) En réalité, le tableau généalogique de Long et Maslianka portait vingt amyotrophiques, mais l'un d'eux regarde comme atteint de cette affection doit actuellement être considéré comme indemne : il vient de finir son service militaire et de faire campagne au Maroc.

membres supérieurs. Dans ce dernier cas, il semble que, le plus souvent, l'affection gagne rapidement les membres inférieurs Quand, au contraire, elle commence par les membres inférieurs, elle s'y cantonne pendant plusieurs années, deux ou trois ans en moyenne, avant d'atteindre les membres supérieurs. En général, les mains se prennent au moment où les jambes sont atteintes.

Le début est essentiellement insidieux, tellement insidieux que l'amyotrophie existe déjà depuis des mois, des années même, lorsque les malades la remarquent ou plutôt remarquent les troubles fonctionnels qu'elle commande, à savoir une gêne, une faiblesse ou une maladresse des mouvements : l'un constate un jour qu'il a de la peine à mettre ses chaussures, un autre que son pied tourne en marchant, etc...

Voici le premier de nos deux malades, S... Chez lui, l'affection a débuté aux membres inférieurs, vers l'âge de 11 ans, par une gêne de la marche, et ce n'est que deux ou trois ans après que les membres supérieurs ont été atteints. Chez le second, F..., le début a été plus précoce, et on pourrait se demander s'il n'est pas congénital. En effet, cet homme s'est, dit-il, toujours connu estropié ; il semble bien que le début de l'affection chez lui doive être placé vers l'âge de un à deux ans. Je ne connais, par parenthèse, aucun cas d'amyotrophie Charcot-Marie, qui soit sûrement congénital. Ce qui est certain, c'est qu'il a marché très tard, et toujours avec des chaussures orthopédiques. Très vraisemblablement, le début s'est fait ici par les membres inférieurs, encore que le malade ne puisse rien certifier à cet égard, mais on peut l'inférer de ce fait qu'il a appris vers 14 ans le métier de ferblantier et qu'il l'a cessé, il y a deux ans, non pour faiblesse ou maladresse des mains, mais parce que ses jambes ne pouvaient plus le maintenir longtemps debout. Du reste, ses membres supérieurs sont aujourd'hui infiniment moins touchés que ses membres inférieurs.

L'atrophie Charcot-Marie, arrivée à son complet développement, semble respecter indéfiniment le tronc, le cou et la face. Chez nos malades, les muscles du tronc contrastent par leur relief et leur vigueur avec l'atrophie extrême des membres ; il n'y a aucune lésion viscérale, aucun trouble ni sphinctérien ni génital, aucun trouble intellectuel. Tout se borne à une amyotrophie des quatre membres, et en particulier de la partie distale des membres.

Avant de procéder à l'examen de ces deux malades, laissez-moi vous rappeler le résumé de la description classique donnée par Charcot et Marie :

« Atrophie musculaire progressive envahissant d'abord les pieds et les

jambes, ne se montrant aux membres supérieurs (mains d'abord, puis avant-bras) que plusieurs années après, donc évolution lente.

« Intégrité relative des muscles de la racine des membres ou tout au moins conservation beaucoup plus longue que pour ceux des extrémités. Intégrité des muscles du tronc, des épaules et de la face.

« Existence de contractions fibrillaires dans les muscles en voie d'atrophie. Troubles vaso-moteurs des segments de membres atteints. Pas de rétractions tendineuses notables du côté des articulations dont les muscles sont atrophiés.

« Sensibilité le plus souvent intacte, quelquefois cependant altérée de plusieurs façons. Fréquence des crampes.

« Réaction de dégénérescence dans les muscles en voie d'atrophie.

« Début de l'affection le plus souvent dans l'enfance, souvent chez plusieurs frères et sœurs ; quelquefois aussi, elle existe non seulement chez des collatéraux, mais aussi chez des ascendants. »

Vous allez voir que, chez nos malades, nous retrouverons intégralement ces symptômes capitaux. Prenons d'abord F..., âgé de 25 ans, qui est un cas schématique. Considérez ses membres inférieurs. Deux symptômes frappent au premier abord : la déformation des pieds et l'atrophie musculaire portant sur les jambes et le tiers inférieur des cuisses, toutes lésions parfaitement symétriques (Pl. XXXII).

Les pieds sont en varus équin, le varus étant plus accentué que l'équin ; la face dorsale est très convexe, la tête de l'astragale faisant saillie sous la peau ; la voûte plantaire est très excavée, le bord interne fortement cambré ; les orteils ont une certaine tendance à se mettre en griffe.

L'atrophie des jambes est telle que la saillie des mollets a disparu (mollets de coq). Encore faut-il tenir compte d'un certain degré d'adipose sous-cutanée pour comprendre le degré véritablement extrême de cette amyotrophie. Celle-ci porte peut-être plus sur la région antérieure et péronière que sur la région postérieure. Fait très singulier, la cuisse n'est atrophiée que dans son tiers inférieur, les portions moyenne et supérieure paraissant normalement développées. C'est une atrophie « en jarretière », comme disent Charcot et Marie, caractéristique de l'affection, tout au moins pendant une très longue période (Pl. XXXII, XXXIV).

Aux membres supérieurs, les mains présentent les déformations suivantes : les premières phalanges sont étendues, les deux autres phalanges et surtout la phalangine ayant une tendance à la flexion ; les tendons des extenseurs sont saillants, et il y a atrophie extrême de tous les petits muscles de la main, avec disparition complète des éminences thénar et hypothénar et des muscles interosseux (Pl. XXXII).

BIBLIOTHÈQUE DES
LA SALPÊTRIÈRE







ATROPHIE MUSCULAIRE CHARCOT-MARIE

Obs. I

(A. Souques)

Masson & Cie, Editeurs

Phototypie Berthaud, Paris

BIBLIOTHÈQUE
DE LA SALPÊTRIÈRE
FEMMES EN MÉDECINE









ATROPHIE MUSCULAIRE CHARCOT-MARIE

Obs. II

(A. Souques)

Masson & Cie, Editeurs

BIBLIOTHÈQUE DE LA SALPÊTRIÈRE. INTERNES EN MÉDECINE

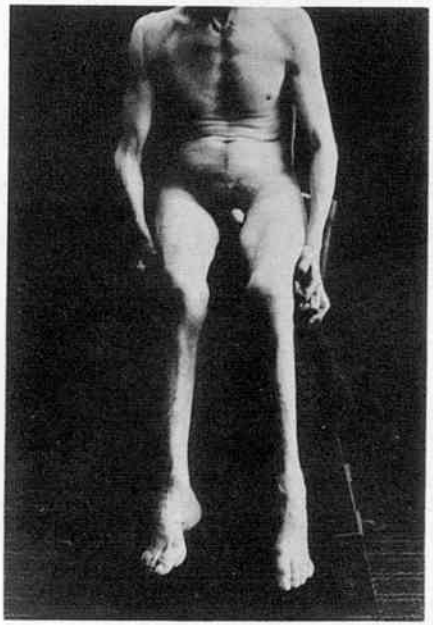

Obs. I

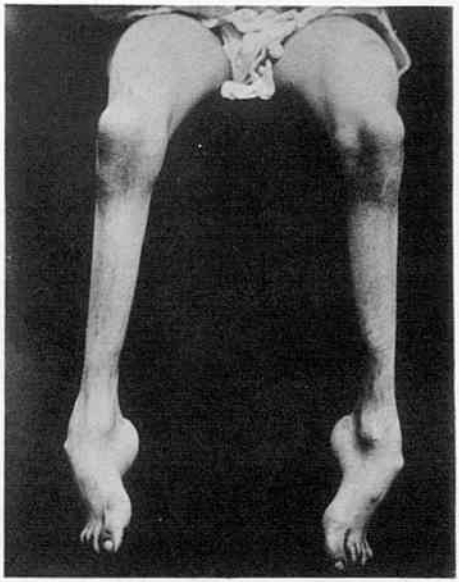

Obs. II

ATROPHIE MUSCULAIRE CHARCOT-MARIE

(A. Souques)

Masson & Cie, Editeurs

Phototypie Berthaud, Paris

BIBLIOTHÈQUE DE LA SALPÊTRIÈRE MÉDECINE

Les avant-bras sont atrophiés dans leur moitié inférieure alors que leur moitié supérieure est indemne. Les bras sont intacts.

Le second de nos malades, S... (âgé de 47 ans), présente une atrophie encore plus marquée : les pieds ont une déformation très analogue, en double varus équin ; cependant les orteils n'ont pas de tendance à la griffe. Les jambes sont très atrophiées et l'atrophie atteint ici les cuisses, dans leur totalité (Pl. XXXIII et XXXIV).

Aux membres supérieurs, il faut noter l'atrophie extrême des petits muscles de la main : interosseux, éminences thénar et hypothénar. Sur le dos de la main se dessinent nettement les tendons des extenseurs, et dans la paume ceux des fléchisseurs. Les avant-bras sont atrophiés dans leur ensemble ; les bras eux mêmes sont atteints, au moins dans leurs deux tiers inférieurs.

L'amyotrophie chez ces deux malades s'accompagne de secousses fibrillaires très visibles sur les muscles en voie d'atrophie, sur ceux de la cuisse pax exemple.

La motilité est diminuée au prorata de l'atrophie. C'est l'atrophie, en effet, qui régit les troubles moteurs. Chez F..., la motilité volontaire est complètement abolie au niveau des orteils et du cou-de-pied. Elle est au contraire conservée au genou, à la cuisse : les mouvements de flexion et d'extension de la jambe, d'extension, de flexion, d'abduction et d'adduction de la cuisse se font avec une étendue et une vigueur normales. Chez S..., la motilité volontaire est également abolie au niveau des orteils et du cou-de-pied. Au niveau du genou, les mouvements de flexion et d'extension se font mais avec une vigueur peu considérable ; de même l'abduction et l'adduction, la flexion et l'extension de la cuisse sur le bassin se font avec une force certainement très diminuée.

Aux membres supérieurs, F... peut fléchir et étendre les doigts, mais sans force, et encore cette extension est-elle imparfaite. Il ne peut écarter et rapprocher les doigts que d'une façon incomplète et que s'il met la main sur un plan résistant. L'opposition du pouce est très diminuée. Les mouvements de flexion et d'extension du poignet se font mais avec peu d'énergie. Au bras, la force est, au contraire, d'apparence normale ; le malade s'oppose avec une grande vigueur aux mouvements forcés de flexion et d'extension de l'avant-bras, d'adduction et d'abduction du bras. Chez S..., la force musculaire est diminuée au niveau des muscles du bras, très diminuée au niveau des muscles de l'avant-bras, bien que les mouvements volontaires correspondants se fassent avec une étendue normale. A la main, la flexion et l'extension des doigts sont possibles, mais lentes ; la flexion de la première phalange du pouce est presque nulle, l'opposition du pouce tout à fait impossible ainsi que le rapprochement et l'écartement des doigts.

En contraste avec le degré extrême de l'atrophie musculaire, il faut signaler le peu d'intensité des troubles fonctionnels. Ces deux malades ne peuvent se tenir debout, il est vrai, les pieds nus, car leurs pieds déformés, entièrement paralysés et ballants, ne leur fournissent pas une base stable ; ils ne peuvent davantage marcher pieds nus. Mais, munis de chaussures orthopédiques, et s'aidant d'une canne, ils peuvent se tenir debout et marcher aisément. F... peut faire une course d'une heure environ sans fatigue. Tous les deux marchent en steppant.

Je vous ferai observer, en passant, que les amyotrophiques Charcot-Marie marchent généralement en steppant et qu'ils sont souvent obligés, dans la station debout, de piétiner pour conserver l'équilibre.

Ce même contraste entre le degré marqué de l'atrophie et le degré léger de l'impotence fonctionnelle, souvent noté dans les observations et sur lequel Georges Guillain a insisté avec juste raison, ce contraste, dis-je, se retrouve encore plus frappant au niveau des membres supérieurs. Avec des mains extrêmement atrophiées, nos deux sujets peuvent écrire, et vous pouvez voir sur ces spécimens que leur écriture est très lisible. Ils s'habillent et mangent seuls, ils font des chaussons de lisière avec rapidité et habileté.

Il me semble intéressant de les rapprocher, à ce point de vue, de deux autres malades atteints également d'amyotrophie progressive et que je vais vous présenter. L'un est atteint d'amyotrophie du type Aran-Duchenne par méningo-myélite syphilitique. Il ne peut absolument, comme vous le voyez, rien faire de ses mains ; son impotence fonctionnelle est complète. Le second présente une atrophie du type Aran-Duchenne, d'origine syringomyélique. Chez lui aussi l'impotence fonctionnelle est absolue au niveau des mains.

Je signale, en passant, chez F... l'existence d'une rétraction tendineuse des tendons d'Achille, qui a nécessité une ténotomie, et j'arrive aux troubles vasomoteurs, réduits au minimum chez F... chez lequel on ne peut noter qu'un peu de refroidissement des pieds. Chez S..., au contraire, ils sont très accusés : refroidissement considérable des pieds, des jambes, des genoux, sans qu'il y ait cependant sensation subjective de froid ; coloration rouge violacé au niveau de ces divers segments, et enfin hyperhydrose très abondante.

Chez l'un de nos malades : F..., il n'y a aucun trouble de la sensibilité ni subjective, ni objective, pas plus de la sensibilité superficielle que de la sensibilité profonde, et le sens stéréognostique est absolument normal. Chez le second : S..., on ne peut relever que la présence d'une zone d'hypoesthésie superficielle et profonde à tous les modes, siégeant aux deux pieds, remontant jusqu'aux chevilles et sur la partie externe des jambes.

Partout ailleurs la sensibilité est normale. Chez lui aussi le sens stéréognostique est intact. Ni chez l'un ni chez l'autre on ne constate de trouble du côté des organes des sens, du côté des yeux particulièrement.

L'examen des réflexes donne des résultats intéressants. Chez F..., les réflexes tendineux sont abolis au niveau du tendon d'Achille ; conservés partout ailleurs, ils sont forts et paraissent même exagérés. On note des deux côtés un contra-latéral des adducteurs très net. Chez S..., les achilléens sont également abolis, les rotuliens faibles, mais avec contro-latéral des adducteurs très marqué des deux côtés, les réflexes olécraniens et radiaux normaux à droite et vifs à gauche. Il n'y a de clonus ni chez S .. ni chez F... Cette exagération des réflexes tendineux et la présence d'un contra-latéral des adducteurs est rare dans l'atrophie Charcot-Marie, mais elle a été signalée cependant dans quelques observations.

Les réflexes cutanés crémastériens et abdominaux sont très nets. Seul, le réflexe plantaire n'existe pas, ce qui semble dû à l'atrophie des muscles du pied. Je dois signaler ici que M. et Mme Long ont signalé dans cette même famille Lehongre le signe de Babinski chez deux amyotrophiques âgés l'un de 5 ans, l'autre de 7 ans.

Chez nos deux malades, les réactions électriques des muscles atrophiés sont très altérées, d'autant plus qu'on examine les parties distales. Je résumerai ces altérations en disant que les muscles des pieds, des jambes et des mains sont inexcitables au courant faradique, et que l'excitabilité galvanique est nulle sur certains d'entre eux et modifiée qualitativement sur certains autres. Au contraire, à la racine des membres (hanches, épaules et bras) les réactions musculaires sont normales. Autrement dit, il y a dans les segments touchés par l'amyotrophie : soit abolition de toute excitabilité, soit réaction de dégénérescence, soit diminution pure et simple. Les degrés de ces troubles électriques se superposent topographiquement à ceux des troubles trophiques et moteurs et leur sont comparables. Comme les troubles trophiques, moteurs et réflexes, ils diminuent de bas en haut et disparaissent à la racine des membres.

En dehors des phénomènes déjà étudiés, il n'y a rien d'anormal à signaler chez ces deux malades. Je ferai particulièrement remarquer que, chez eux, les troncs nerveux périphériques ont un volume normal et une excitabilité électrique très vive. C'est là un point sur lequel je reviendrai dans un moment.

L'amyotrophie Charcot-Marie évolue très lentement, sans compromettre l'existence. On a vu des vieillards, âgés de plus de 80 ans, qui en étaient atteints depuis l'enfance.

Cette amyotrophie peut se présenter sous des aspects cliniques divers. A côté de la forme classique que je viens d'envisager, il faut placer une forme

plus rare, contestée pendant longtemps : la forme péronière ou « peroneal-type » de Tooth, dans laquelle les troubles restent indéfiniment limités aux membres inférieurs, quelle que soit la durée de l'affection. Enfin, dans quelques rares cas, l'amyotrophie qui a débuté par les membres supérieurs, pourrait s'y fixer pour toute la vie, comme dans les cas de la famille citée par Hänel.

Je ne mentionnerai à côté de ces formes cliniques, déterminées par le siège initial ou par l'arrêt de l'évolution, que certaines formes exceptionnelles plus récemment étudiées, caractérisées par l'addition de quelques phénomènes nouveaux, tels que la participation du facial et du trijumeau, signalée par Marinesco ; la décoloration de la papille citée par Vizioli ; l'atrophie optique avec amaurose notée par Gordon, Gilbert Ballet et Rose, Bertolotti ; les troubles mentaux mentionnés par Westphal et Bertolotti ; l'exagération des réflexes et le signe de Babinski, cités la première par Lejonne et Rose, le second par Long. Ce ne sont pas là des formes véritables ; ce sont de simples variations familiales analogues à celles qu'on rencontre dans toutes les maladies héréditaires et qui laissent intacte la description initiale, tracée par Charcot et Pierre Marie.

Reconnaître l'existence d'une amyotrophie Charcot-Marie est ordinairement chose facile. Il n'y a de sérieuses difficultés que dans les cas où l'atrophie musculaire débute par les membres supérieurs et s'y maintient longtemps. En effet, on se trouve alors en présence d'une amyotrophie du type Aran-Duchenne. Il faut éliminer toutes les maladies qui peuvent produire ce type d'atrophie, c'est-à-dire la sclérose latérale amyotrophique, la syringomyélie, la pachyméningite cervicale hypertrophique, la méningo-myélite syphilitique amyotrophique, et même certains cas de myopathie progressive primitive et de névrite périphérique. Je n'insiste pas, le diagnostic est facile en raison des phénomènes concomitants : sensitifs, réflexes, moteurs, électriques ; en raison de la discordance entre le degré de l'atrophie et le degré de l'impotence fonctionnelle.

J'ai réservé à dessein la névrite interstitielle hypertrophique, que certains auteurs ont voulu identifier avec l'amyotrophie Charcot-Marie. Voici un sujet atteint de cette variété de névrite ; vous allez voir qu'il ne ressemble guère aux deux malades que nous venons d'examiner. C'est un homme de 29 ans, dans la famille duquel on ne retrouve aucune affection analogue à la sienne. Le début s'est fait dans les premières années de la vie, puisqu'il n'a jamais marché. Les médecins qui l'ont examiné ont tour à tour appelé sa maladie, astasie-abasie et maladie de Friedreich.

Actuellement ce malade présente une énorme cyphoscoliose cervico-dorsale avec projection extrêmement marquée de la pointe du sternum, une amyotrophie diffuse des quatre membres avec secousses fibrillaires,

une incoordination extrême des membres inférieurs, le signe de Romberg, une ataxie moins marquée des membres supérieurs.

Tous les mouvements s'effectuent avec une étendue normale, mais leur force est très diminuée. Cet homme ne peut se mettre debout ni s'y maintenir sans aide ; il ne peut marcher sans ses béquilles.

Les réflexes tendineux sont tous abolis. Aux pieds et aux mains il y a hypoesthésie superficielle et profonde à tous les modes avec astéréognésie complète. Je note, en passant, l'existence d'une exophtalmie bilatérale et j'appelle particulièrement votre attention sur l'hypertrophie considérable des troncs nerveux : certains filets du plexus cervical superficiel sont visibles sous la peau ; le sciatique poplité externe, le cubital, le brachial cutané interne, surtout le médian sont très augmentés de volume et très nettement perceptibles à la palpation. Tous sont indolores à la pression, insensibles et inexcitables au courant électrique.

Je tiens à faire remarquer qu'il n'y a pas de douleurs fulgurantes, pas de myosis, pas d'Argyll Robertson, pas de nystagmus, pas de dysarthrie, pas de tremblement intentionnel.

Ce cas s'écarte donc notablement du type de névrite hypertrophique décrit par Dejerine et Sottas, il s'écarte encore plus du type décrit par Pierre Marie, mais c'est incontestablement à côté du premier qu'il faut le placer.

Les différences qu'on trouve en clinique entre l'amyotrophie Charcot-Marie et la névrite hypertrophique se retrouvent-elles en anatomie pathologique ? Je mets sous vos yeux la planche du mémoire de Gombault et Mallet, qui est la première observation anatomopathologique connue de névrite hypertrophique. L'hypertrophie des nerfs périphériques et des racines y est étudiée en détail ; les racines lombaires y sont décuplées de volume et recouvertes de petites nodosités. Histologiquement, c'est une hypertrophie énorme de la gaîne de Schwann qui apparaît formée d'un grand nombre de couches concentriques, en bulbe d'oignon, comprimant et étouffant d'abord la myéline qui disparaît par places, et plus tard le cylindraxe qui dégénère. C'est sans doute cette épaisseur considérable de la gaîne de Schwann, empêchant la transmission au cylindraxe des excitations extérieures, qui explique l'indolence à la pression et surtout l'absence complète de contraction musculaire, consécutivement à l'électrisation de troncs nerveux qui pourtant transmettent encore assez convenablement la motilité volontaire.

Si l'on veut bien comparer nos deux amyotrophiques Charcot-Marie avec ce sujet atteint de névrite hypertrophique, ils présentent de telles dissemblances cliniques qu'on ne conçoit guère qu'on puisse confondre de tels malades. D'ailleurs Pierre Marie comme Dejerine se sont toujours

élevés contre cette confusion. Quels sont les arguments apportés en faveur de l'unité de ces deux affections ? Leurs différences cliniques, dit-on, ne tiendraient qu'à des variations familiales, et il y aurait des cas de passage de l'une à l'autre. Mais, pour établir cette unité on s'est basé surtout sur des raisons anatomopathologiques : il y aurait des cas d'amyotrophie Charcot-Marie où, sans qu'il y ait hypertrophie clinique des nerfs, l'examen histologique révélerait des lésions analogues ou semblables à celles de la névrite hypertrophique. Il me paraît prudent, jusqu'à plus ample informé, de n'accepter ces faits que sous bénéfice d'inventaire.

J'ai hâte de revenir à l'étude de l'amyotrophie Charcot-Marie. Je vous rappelle que, classiquement, les lésions de cette amyotrophie portent à la fois sur les muscles, la moelle et les nerfs périphériques.

Je passe sur l'atrophie des muscles qui est une atrophie simple, sans notable dégénération wallérienne, sans prolifération cellulaire, sans myosite interstitielle, atrophie plus ou moins accusée suivant les muscles et suivant les faisceaux considérés, avec tendance à la transformation graisseuse. Cette amyotrophie n'est pas primitive ; elle est sous la dépendance de lésions du système nerveux.

Les lésions de la moelle frappent et les cornes antérieures dont un certain nombre de cellules sont altérées, et les cordons postérieurs où elles rappellent les figures du tabes incipiens.

Quant aux lésions des nerfs, elles sont très variables ; elles portent avant tout sur les nerfs moteurs et spécialement sur les filets musculaires qui sont frappés d'atrophie simple. Les troncs restent de volume normal et ne présentent de lésions appréciables, ni parenchymateuses ni interstitielles. Il en est de même des racines.

Il nous reste à voir comment il faut comprendre la nature, la genèse de l'atrophie musculaire Charcot-Marie. Faut-il, étant données les altérations des nerfs périphériques, notables surtout au niveau des rameaux musculaires, voir là, avec Hoffmann, l'explication de l'amyotrophie ? Il est des cas où ces lésions sont si discrètes qu'il paraît difficile d'adopter une pareille opinion.

Faut-il au contraire faire dépendre l'amyotrophie de la lésion des cornes antérieures ? Cela semblerait logique. Faut-il enfin avec Bernhardt incriminer à la fois la moelle et les nerfs, et parler d'amyotrophie à la fois spinale et névritique ?

On peut se demander s'il ne s'agit pas d'une dégénération simultanée de la moelle et des nerfs, d'un arrêt de développement, d'une fragilité héréditaire de plusieurs départements du système nerveux. Le dernier mot n'est pas dit et il le sera sans doute difficilement, étant données les obscurités qui enveloppent la nature des atrophies spontanées du système

nerveux, c'est-à-dire la genèse des maladies hérédo-familiales névropathiques.

Quoi qu'il en soit, il faut retenir de ces considérations qu'il existe une variété particulière d'atrophie musculaire progressive, limitée aux quatre membres, ayant une origine hérédo familiale, une évolution très lente, compatible avec une longue existence, s'alliant avec un état général et viscéral parfait, n'entraînant qu'une infirmité relative, c'est-à-dire que des troubles fonctionnels légers, non adéquats au degré d'amyotrophie, ne s'accompagnant, malgré son apparition dans l'enfance, d'aucun arrêt de développement du système osseux ; bref, d'une amyotrophie comportant un pronostic bénin *quoad vitam*, encore que cette affection échappe aux ressources de la thérapeutique.

LES CONNEXIONS CORTICALES DU NOYAU ROUGE

PAR

LA SALLE ARCHAMBAULT

Professeur-adjoint de Clinique Neurologique à la Faculté de Médecine d'Albany, New-York.

S'il est vrai que nous possédons à l'heure actuelle des notions assez nombreuses et exactes sur les rapports que le noyau rouge affecte avec le cervelet, le bulbe rachidien et la moelle épinière, il convient d'admettre que, par contre, nous sommes encore peu renseignés sur les connexions corticales de ce noyau. Cela tient sans doute à ce que ce chapitre particulier de l'anatomie nerveuse a été singulièrement négligé. Il suffit en effet de parcourir quelque peu la littérature pour constater l'extrême pénurie des travaux consacrés à cette importante question. Bien que d'une façon générale l'existence d'une voie rubro-corticale ait été admise comme probable depuis longtemps par la majorité des auteurs, ce n'est que dans ces dernières années que certains d'entre eux ont bien voulu en donner une description plus précise.

La première observation, dans laquelle se trouve signalée l'atrophie dégénérative du noyau rouge à la suite d'une lésion de l'hémisphère cérébral, est celle qui a été rapportée en 1883 par Witkowski (1). Dans ce cas, la lésion qui datait de l'enfance était de beaucoup trop vaste pour pouvoir servir à la localisation corticale du noyau rouge.

Plus tard, von Monakow (2) publia trois cas dans lesquels des foyers strictement limités à l'hémisphère cérébral avaient entraîné une atrophie notable du noyau rouge. Dans ce premier travail, toutefois, von Monakow n'arriva pas à des conclusions très nettes sur la nature des altérations qu'il avait constatées, ni sur les rapports existant entre la distribution de celles ci et le siège des lésions.

Des observations analogues furent rapportées par Mahaim (3), Flechsig,

(1) Witkowski, *Beitrag zur Pathologie des Gehirns*. Archiv. f. Psych., XIV, 1883.

(2) Von Monakow, *Experimentelle und pathol-anat. Untersuchungen über die Staubenregion, den Sehhügel und die Regio subthal.* etc. Archiv. f. Psych. Bd. XXVII, 1895.

(3) Mahaim, *Ein Fall von sek. Erkrankung des Thalamus opt. und der Regio subthalamica*, Archiv. f. Psych. XXV, 1893.

Stösel, von Bechterew, et d'autres. Dans la plupart de ces cas, il s'agissait d'une atrophie très marquée du noyau rouge déterminée par des lésions cérébrales très étendues et ayant débuté, le plus souvent, dans le bas âge, telles que la porencéphalie, les foyers hémorragiques et les ramollissements anciens, les vices de conformation, etc. Les cas de ce genre qui avaient été publiés jusque dans ces temps derniers étaient non seulement peu nombreux, mais les détails se rapportant aux altérations histologiques, aux lésions fines des éléments cellulaires surtout, étaient par trop insuffisants et contradictoires pour que l'on pût songer à édifier une doctrine quelconque à l'égard du neurone cortico-rubrique.

L'un des premiers à se prononcer plus définitivement sur cette question fort complexe, fut Dejerine (1). Cet auteur, dont les travaux sont basés sur l'étude soignée d'un très grand nombre de cas de lésions corticales et sous-corticales, a eu maintes fois l'occasion d'observer des réactions dégénératives très nettes au niveau du noyau rouge. Il s'agissait, tantôt de dégénérescence limitée à la capsule du noyau rouge, tantôt de dégénérescence et d'atrophie atteignant d'une façon plus ou moins globale la substance même de ce noyau. En général, ces réactions secondaires étaient d'autant plus intenses que les lésions de l'écorce cérébrale étaient plus anciennes et plus étendues. Bien qu'il eût affaire, le plus souvent, à des lésions trop vastes pour que l'on pût se permettre d'en déduire des conclusions formelles, Dejerine fut néanmoins conduit, en raisonnant par exclusion, à admettre que les radiations corticales du noyau rouge proviennent essentiellement de l'écorce pariétale. Pour cet auteur, les radiations du noyau rouge « occupent probablement la partie supérieure du segment postérieur de la couronne rayonnante et la région thalamique du segment rétrolenticulaire de la capsule interne. Elles abordent la couche optique au-dessus des radiations du corps genouillé interne, passent en avant de la partie enclavée du corps genouillé interne, puis se portent en dedans, entrent dans la constitution des radiations de la calotte et s'irradient dans la partie supéro-antéro-externe du noyau rouge. Elles représentent un des chainons de la voie cérébro-cérébelleuse, le neurone cortico-rubrique ».

Cette conception de la voie cortico-rubrique repose sur l'étude de deux cas qui ne nous semblent pas la légitimer. A notre avis, en effet, en raison de l'étendue trop considérable des lésions qu'ils présentent, ces deux cas ne sauraient être utilisés pour la résolution d'un problème aussi redoutable.

Dans l'un de ces cas (cas Pradel), « il s'agit d'une vaste plaque jaune qui occupe toute la face externe de l'hémisphère gauche, la moitié anté-

(1) Dejerine, *Anatomie des Centres nerveux*, t. II, p. 72, Paris, 1901.

rieure de la circonvolution frontale interne et le lobe orbitaire ». De par le fait, nous dit l'auteur, que « dans le lobe temporo-pariétal, la lésion atteint l'épendyme ventriculaire et sectionne la couche sagittale et que c'est par cette couche que passent les fibres de projection de la région occipitale (faces interne et externe), ce cas correspond en réalité à une destruction de tout le manteau cérébral de l'hémisphère gauche ». Il est donc impossible de retrouver au milieu d'une lésion aussi vaste que celle-ci le point d'origine de la réaction dégénérative observée au niveau du noyau rouge.

Dans le second cas (cas Leudot), un ramollissement de l'hémisphère gauche atteint « la circonvolution pariétale inférieure (pli courbe, lobule pariétal inférieur, circonvolution marginale supérieure), les deux tiers inférieurs de la circonvolution pariétale ascendante, la partie postérieure des première et deuxième circonvolutions temporales, les circonvolutions rétro-insulaires et la circonvolution postérieure de l'insula. Cette plaque jaune a atteint l'épendyme ventriculaire et sectionné les couches sagittales du segment postérieur de la couronne rayonnante et la partie adjacente du segment rétrolenticulaire de la capsule interne ». Il existe, en effet, dans ce cas, une dégénérescence très nette de la partie antéro-supérieure du noyau rouge portant à la fois sur la capsule et sur la substance même de ce noyau.

Nous ferons remarquer que, dans l'un et l'autre de ces cas, le lobe temporal est largement impliqué par le ramollissement, et, cela étant, nous nous demandons pourquoi l'auteur n'en tient aucun compte et comment il est conduit à n'envisager que la lésion pariétale pour expliquer les phénomènes dégénératifs qu'il a constatés au niveau du noyau rouge ? A cet égard, il est intéressant de noter que dans un troisième cas, lequel est ignoré lorsqu'il s'agit de réunir l'ensemble des faits et d'en extraire le principe doctrinal, Dejerine a encore observé une dégénérescence appréciable du noyau rouge bien qu'il eût affaire cette fois à une lésion atteignant surtout le lobe temporal et n'impliquant que légèrement le lobe pariétal. Dans ce cas (cas Le Séguillon), que l'auteur lui-même, du reste, choisit comme type de lésion temporale, le foyer de ramollissement intéresse « le pli courbe, la partie inférieure de la circonvolution pariétale inférieure, la partie postérieure de la première circonvolution temporale, l'opercule pariétal et la circonvolution postérieure de l'insula. La plaque jaune a sectionné les couches sagittales au voisinage du segment rétrolenticulaire de la capsule interne ». Ainsi, en atteignant les couches sagittales très en avant, et tout près des ganglions de la base, ce foyer profond se trouve à interrompre la majeure partie des fibres de projection qui proviennent du lobe temporal. Cette lésion a déterminé une dégénérescence très nette de la partie postéro-supérieure du noyau rouge.

Voilà donc trois cas dont les lésions ont entraîné la dégénérescence secondaire du noyau rouge et dans lesquels le foyer de ramollissement atteint aussi bien le lobe temporal que le lobe pariétal. Nous attirons maintenant l'attention sur ces faits parce qu'ils possèdent, ainsi que nous le verrons plus tard, une très réelle importance. Ajoutons enfin, qu'à notre grand étonnement, Dejerine n'a rien à dire sur l'état du noyau rouge lorsqu'il fait la description d'un autre cas (cas Jouan), dont la lésion est strictement limitée au lobe pariétal.

Pour ce qui en est des lésions du lobe frontal et du lobe occipital, les cas publiés par M. Dejerine semblent démontrer que ces localisations ne retentissent pas sur le noyau rouge.

Peu de temps après Dejerine, Mingazinni (1) fit connaître les résultats que lui avaient fournis, à l'égard des voies les plus importantes du névraxe, la méthode expérimentale et l'étude des dégénérescences secondaires chez l'homme. Les recherches ayant porté sur un bon nombre de cas et sur des lésions très diverses quant à leur siège et à leur nature, l'auteur eut naturellement l'occasion de constater, dans certaines de ses observations, des phénomènes de dégénérescence au niveau du noyau rouge.

Les quelques cas dans lesquels Mingazinni a observé la dégénérescence secondaire du noyau rouge avaient trait à des lésions (kystes hémorragiques, foyers de ramollissement, sclérose cérébrale) occupant soit le lobe pariétal ou le lobe frontal, soit l'une et l'autre de ces régions, ou alors le lobe temporal. Dans un de ces cas, il s'agissait d'une sclérose atrophique congénitale de l'hémisphère gauche, laquelle s'étendait à la presque totalité de l'hémisphère tout en étant de beaucoup moins accusée au niveau des circonvolutions frontales. La réaction du noyau rouge dans ces diverses observations se caractérisait par une atrophie en masse de ce noyau, dont le volume était quelquefois notablement réduit, ainsi que par une raréfaction très nette du champ péri-capsulaire latéral. Pour Mingazinni, cette réaction atrophique du noyau rouge doit être attribuée plutôt à la dégénérescence de la substance médullaire centrale qu'à la disparition des éléments cellulaires des zones grises marginales. Quoi qu'il en soit, cet auteur n'a pas constaté de phénomènes dégénératifs au niveau des cellules nerveuses, et ne décrit aucune altération portant sur la charpente grise du noyau rouge.

(1) Mingazinni, *Experimentelle und pathologisch-anatomische Untersuchungen über den Verlauf einigen Nervenbahnen des Zentralnervensystems.* Monatschrift für Psych, und Neurol., XV, 1904 ; — *Sul decorso delle vie cerebro-cerebel ari nell uomo.* Rivista di Patologia nervosa e mentale, 1908, vol. XIII, fasc. 10, pp. 433-452 ; — *Sur le trajet des voies cérébro-cérébelleuses chez l'homme*, Archives italiennes de Biologie, t. LI, fasc, 1, pp. 37 à 48.

Jusqu'à présent les seules données véritablement scientifiques que nous ayons acquises sur les connexions corticales du noyau rouge, c'est à von Monakow (1) que nous les devons. Tout récemment, en effet, cet auteur a fortement doté l'historique de la question par l'apport de documents particulièrement nombreux et significatifs. Les travaux de von Monakow sont basés, en partie sur des recherches expérimentales pratiquées chez certains animaux tels que le chien, le chat et le singe, en partie sur l'étude des dégénérescences secondaires observées chez l'homme à la suite de lésions corticales et sous-corticales, et portent sur toutes les connexions du noyau rouge, tant cérébelleuses et bulbo-spinales que thalamiques et corticales. Nous regrettons que le cadre du présent travail ne nous permette pas d'analyser plus au long cette œuvre admirable, mais nous devons évidemment nous borner à la considération des documents qui se rapportent tout spécialement aux connexions corticales du noyau rouge.

Les idées émises par von Monakow sur l'origine et le trajet de la voie cortico-rubrique reposent sur l'étude de vingt cas de lésions plus ou moins étendues mais à topographie strictement corticale et sous-corticale, c'est-à-dire sans implication des ganglions infracorticaux. Sur ce grand nombre de cas il n'en est que six dont la description détaillée figure dans le travail que nous analysons actuellement. Les autres observations se rapportant à des cas accumulés depuis de nombreuses années et publiés déjà à d'autres points de vue, l'auteur, tout en les ayant soumis à une révision soignée, se contente de les ressusciter à titre de contrôle seulement et d'en proclamer la valeur, soit positive soit négative, en ce qui concerne l'origine réelle du neurone cortico-rubrique.

Pour ce qui en est de la nature des lésions, il s'agissait, dans deux de ces cas, de microgyrie et de sclérose lobaire atteignant la presque totalité d'un hémisphère ; dans trois, de kystes hémorragiques anciens d'origine traumatique ; dans quatre, de ramollissements anciens ; dans quatre autres, de kystes hémorragiques non traumatiques ; dans deux, de porencéphalie ; enfin, le sarcome de la dure-mère, le tuberculome, la microgyrie circonscrite et l'hydrocéphalie localisée ont chacun été constatés une fois.

Quant à la topographie des lésions, nous tenons à reproduire ici très exactement les renseignements fournis par l'auteur. Dans trois de ces cas, les lésions intéressaient le lobe frontal (F_1 F_2 et F_3) ; dans quatre, le

(1) Von Monakow : *Der rote Kern, die Staube und die Regio subthalamica bei einigen Saügetieren und beim Menschen.* I Teil : Anatomisches und Experimentelles ; II. Teil : Pathologisch-anatomische Untersuchungen am Menschen. Arbeiten aus dem Stirnanatomischen Institut in Zürich ; Hefte III u. IV. Verlag von J. F. Bergmann, Wiesbaden, 1909 u. 1910.

domaine des circonvolutions centrales, y compris la région operculaire ; dans quatre autres, les circonvolutions pariétales (pli courbe et *gyrus supramarginalis*) ; dans quatre autres, également, les circonvolutions occipitales (région calcarinienne et O_1 à O_3) ; dans deux enfin, les lésions siégeaient surtout au niveau du lobe temporal (F_1 à F_3 et région occipito-temporale). Il s'agissait, le plus souvent, de lésions assez étendues et atteignant plusieurs circonvolutions.

De ces vingt cas, dix seulement présentaient des altérations manifestes (réduction de volume, dégénérescence secondaire) au niveau du noyau rouge. Les lésions, dans trois de ces cas positifs, occupaient le lobe frontal ; dans quatre, elles siégeaient au niveau des circonvolutions centrales et de la région operculaire ; dans les trois autres, elles s'étendaient à la presque totalité de l'hémisphère. Dans les dix cas dont les lésions n'ont aucunement retenti sur le noyau rouge, il s'agissait de foyers strictement limités au lobe occipital (4 cas), au lobe pariétal (4 cas), ou au lobe temporal (2 cas). Etant donné que dans les cas de cette série négative les lésions étaient non seulement anciennes mais très vastes, puisqu'elles atteignaient le plus souvent la paroi ventriculaire, et, en outre, qu'elles avaient déterminé des dégénérescences secondaires très marquées au niveau de la capsule interne et des noyaux de la couche optique, von Monakow considère que l'intégrité du noyau rouge constatée dans chacun de ces cas prouve nettement que ce noyau ne reçoit pas de fibres des régions situées en arrière du sillon de Rolando, c'est-à-dire des lobes pariétal, temporal et occipital. L'auteur élimine également du territoire cortical affecté au noyau rouge, les circonvolutions du bord inférieur de l'hémisphère cérébral et la première circonvolution limbique, et n'admet le lobule paracentral qu'avec la plus grande réserve.

L'atrophie secondaire du noyau rouge n'ayant été constatée que lorsqu'il s'agissait de lésions intéressant le lobe frontal (région préfrontale) ou la région rolandique operculaire, il devient évident que c'est bien de ces mêmes régions que proviennent les radiations corticales du noyau rouge. Quant à la part que prend chacune de ces régions dans la constitution de la voie cortico-rubrique, les cas publiés par von Monakow fournissent des renseignements assez précis et fort intéressants.

Dans deux cas dont les lésions, bien que très intenses, n'impliquaient que les deuxième et troisième circonvolutions frontales sans atteindre le noyau coudé, la dégénérescence secondaire observée par l'auteur portait sur la voie cortico-protubérantielle frontale, ainsi que sur la couche optique (noyau antérieur, noyau ventral antérieur et noyau médian b), la région sous-thalamique et le noyau rouge. La dégénérescence intéressait surtout le tiers antérieur ou frontal du noyau rouge et à un degré moin-

dre son tiers moyen ; elle atteignait tout particulièrement la zone grise dorso-médiane dont la substance moléculaire était notablement réduite et les réseaux cellulaires raréfiés.

Dans quatre autres cas dont les lésions occupaient surtout les circonvolutions centrales et l'opercule rolandique, on observa également une réaction très manifeste au niveau du noyau rouge mais à topographie nettement différente. Dans deux de ces cas, il s'agissait de lésions occupant surtout le lobule paracentral mais atteignant toutefois la couronne rayonnante de la région operculaire ; dans les deux autres, le lobule paracentral était parfaitement libre, et les lésions étaient limitées au segment inférieur des circonvolutions centrales et intéressaient surtout la région operculaire, y compris le pied de la troisième circonvolution frontale. Donc, comme localisation commune à chacun de ces quatre cas, on doit noter la région operculaire de la circonvolution centrale antérieure (circonvolution frontale ascendante). La dégénérescence secondaire observée dans chacun de ces quatre cas, présentait absolument les mêmes particularités. Alors qu'on constatait une intégrité parfaite du noyau médian de la couche optique et de la zône capsulaire frontale du noyau rouge, on observa, par contre, une atrophie très nette du faisceau thalamique de Forel (Bath. ou H1) et du champ capsulaire latéral du noyau rouge. Ce noyau, dont le volume était réduit d'un quart au moins, présentait au niveau de son tiers moyen une atrophie très marquée, laquelle intéressait surtout la substance médullaire centrale et la zône marginale grise latérale. Ici encore, il s'agissait essentiellement d'une raréfaction de la substance moléculaire, bien que, çà et là, la dégénérescence et l'atrophie portaient même sur les cellules ganglionnaires ou cellules principales (Stauptzellen de l'auteur).

De l'étude de ces quatre cas, von Monakow conclut que le noyau rouge affecte des rapports aussi bien avec la région centro-operculaire qu'avec le lobe préfrontal. Etant donné toutefois, que dans tous les cas où il a constaté la dégénérescence du noyau rouge, la partie operculaire de la troisième circonvolution frontale se trouvait plus ou moins largement intéressée par la lésion, l'auteur considère que c'est surtout au niveau de cette région que siège le centre cortical du noyau rouge. Que le pied de la troisième circonvolution frontale, cependant, ne représente pas à lui seul toute l'étendue de la zône corticale du noyau rouge ressort nettement de ce fait, que, dans les lésions centro-operculaires, la dégénérescence de ce noyau affecte une topographie sensiblement différente de celle qui caractérise les lésions préfrontales. Il convient d'ajouter enfin que lorsque les lésions s'étendent à la presque totalité d'un hémisphère, la réduction de volume du noyau rouge est de beaucoup plus considérable que celle qui

résulte de la lésion isolée, soit du lobe préfrontal, soit de la région operculo-centrale. Von Monakow est donc conduit à admettre que le noyau rouge possède deux sphères de représentation corticale absolument distinctes et indépendantes : l'une siégeant au niveau du lobe préfrontal, l'autre au niveau de la région centro-operculaire.

Von Monakow termine son remarquable travail en posant, de la façon suivante, les principes cardinaux de son enseignement à l'égard de la voie cortico-rubrique.

Dans les cas de lésion ancienne intéressant la totalité ou la presque totalité d'un hémisphère cérébral, on observe toujours au niveau du noyau rouge une atrophie et une dégénérescence très accusées. La réaction secondaire atteint le noyau rouge en suivant le trajet des radiations de la calotte, c'est-à-dire, en traversant les zones péri-capsulaires frontale et latérale du noyau rouge, et porte surtout sur le tiers antérieur, mais, en partie aussi, sur le tiers moyen de ce noyau. Les phénomènes dégénératifs se limitent assez étroitement aux zones grises dorso-médiane et latérale, et intéressent tout particulièrement la charpente grise réticulée (*grauen Balken* de l'auteur), c'est-à-dire, la substance moléculaire et les éléments cellulaires de moindre volume. On constate assez fréquemment, toutefois, la dégénérescence et l'atrophie d'un certain nombre de cellules principales.

Les seules régions dont la lésion détermine la dégénérescence du noyau rouge sont :

a) la région préfrontale, et, en particulier, la connexité antérieure de F_2 et F_3 ;

b) la région centro-operculaire, laquelle s'étend peut-être au lobule paracentral.

Dans les cas de lésion isolée de la région préfrontale, la dégénérescence secondaire aborde le segment antérieur ou lenticulo-strié de la capsule interne, atteint d'abord le noyau antérieur, le noyau ventral antérieur et le noyau médian de la couche optique, puis, après avoir traversé la région sous-thalamique et la zone capsulaire frontale du noyau rouge, elle s'épuise au niveau du tiers antérieur de ce noyau dont elle intéresse surtout la zone grise dorso-médiane.

Lorsque la lésion est strictement limitée à la région operculo-centrale, la dégénérescence secondaire traverse le segment postérieur ou lenticulo-optique de la capsule interne, porte sur les noyaux du segment inférieur ou ventral de la couche optique, et, gagnant alors la partie latérale de la région sous-thalamique en passant par la lame médullaire externe, elle se rend jusque dans la zone grise latérale du tiers moyen du noyau rouge.

Les radiations corticales du noyau rouge se répartissent donc en deux

voies nettement distinctes, l'une, la voie fronto-rubrique, l'autre, la voie operculo-rubrique.

La voie fronto-rubrique tire son origine de la convexité antérieure du lobe préfrontal, des deuxième et troisième circonvolutions frontales en particulier, traverse le segment lenticulo-strié de la capsule interne, entre dans la constitution de la partie médiane de la lame médullaire externe et de la zone capsulaire frontale du noyau rouge, et se termine dans la moitié antérieure de ce noyau. Les fibres s'épuisent au niveau des zones grises médiane et dorso-médiane du noyau rouge et entrent en relation surtout avec la substance moléculaire et avec la charpente grise constituée par les cellules de deuxième et de troisième grandeur. Il est possible que les cellules principales (cellules de première grandeur) de ces mêmes régions envoient leurs prolongements cylindraxiles en sens inverse, c'est-à-dire, vers l'écorce préfrontale, de sorte que la voie fronto-rubrique renfermerait également des fibres rubro-frontales. Ce qui paraît être extrêmement probable en tout cas, c'est que cette voie est renforcée par un contingent thalamo-rubrique provenant du noyau interne, du centre médian et de la zone réticulée de la couche optique et peut-être même de la *zona incerta*.. En effet, lorsque ces régions se trouvent atteintes par les lésions frontales, la réaction que l'on observe au niveau du noyau rouge est de beaucoup plus intense que lorsqu'il s'agit d'une localisation purement corticale.

La voie operculo-rubrique prend naissance au niveau de la région operculaire, y compris le pied de la troisième circonvolution frontale, et, se dégageant de la couronne rayonnante de la région rolandique, elle traverse le segment lenticulo-optique de la capsule interne, passe par la partie latérale de la lame médullaire externe et par le champ H_1 de Forel, pour entrer dans la constitution de la zone capsulaire latérale du noyau rouge. Les fibres operculo-rubriques pénètrent alors dans l'épaisseur même de ce noyau et se terminent, au niveau de son tiers moyen, dans la substance grise réticulée des zones latérale et centrale. Ici encore, c'est surtout avec la substance moléculaire que les fibres corticales affectent des rapports. L'existence de fibres allant en sens inverse, c'est-à-dire de fibres rubro-operculaires, bien que très probable, n'est pas encore démontrée. Dans son trajet, la voie operculo-rubrique est accompagnée par un certain contingent de fibres fourni par les masses grises du segment inférieur de la couche optique, y compris la zone réticulée, et peut-être aussi la zona incerta. On a pu suivre, en effet, à la suite d'une lésion limitée à la région thalamique ventrale, et même au noyau ventral antérieur une dégénérescence très nette, laquelle s'épuisait au niveau de la zone grise latérale du tiers moyen du noyau rouge.

LA SALPÊTRIÈRE

L'ensemble des amas cellulaires dont est formé le noyau rouge peut être divisé en deux noyaux constitutifs élémentaires phylogénétiquement distincts et indépendants : 1° le noyau primitif, ou le nucleus magnocellularis de Hatschek, et 2° le noyau principal, ou le nucleus parvocellularis de Hatschek. Dans la série animale, le noyau principal augmente de volume proportionnellement à l'étendue plus considérable que prennent les régions préfrontale et centro-operculaire, et c'est ainsi qu'il atteint chez l'homme son maximum de développement. On pourrait donc, d'une façon générale, considérer le noyau principal comme étant le segment cérébral antérieur du noyau rouge (Grosshirnanteil de von Monakow). Le segment du noyau rouge affecté aux connexions corticales constitue environ le quart du volume total de ce noyau.

Quant au champ de fibres qui entoure de toutes parts le noyau rouge de façon à former une véritable zone péri-capsulaire bien délimitée (Haubenstrahlung de Flechsig), il renferme des fibres de provenance très variée, mais dont un contingent assez considérable est constitué par les radiations corticales du noyau rouge. Cette partie qui recouvre en avant le pôle antérieur ou frontal du noyau rouge, c'est-à-dire la zone péri-capsulaire frontale (frontales Mark des roten Kerns de von Monakow), est formée par les fibres qui retiennent le noyau rouge à la lame médullaire externe (partie médiane), à la couche optique (centre médian en particulier), et à la corticalité préfrontale. Ces mêmes fibres forment la majeure partie du tiers antérieur de la couche péri-capsulaire dorsale ou supérieure et entrent également dans la constitution du tiers antérieur de la couche péri-capsulaire médiane. Pour ce qui en est des fibres qui proviennent de la région operculaire et du noyau ventral de la couche optique, ces fibres concourent à former cette partie de la zone péri-capsulaire qui recouvre en bas et en dehors les deux tiers antérieurs du noyau rouge, c'est-à-dire la couche péri-rubrique ventro-latérale.

Nos travaux personnels sur les radiations corticales du noyau rouge ont été inspirés par un fait observé purement par hasard, il y a déjà plusieurs années, au cours de nos recherches sur l'origine et le caractère réel du faisceau longitudinal inférieur. Parmi les cas de ramollissement que nous avions utilisés pour l'étude de ce faisceau, il en était un (Cas Roll. 5e observation [1] dont la lésion, assez étroitement limitée à l'écorce et à la substance immédiatement sous-corticale de la troisième circonvolution temporale et du lobule fusiforme, ne sectionnait la couche sagittale externe que sur une très faible étendue (1 cm. environ) au niveau d'un plan vertical passant par le corps genouillé externe. Or, dans ce cas qui nous a

(1) *Le faisceau longitudinal inférieur et le faisceau optique central.* Nouvelle Iconographie de la Salpêtrière, 1906, n° 2, p. 190.

été d'un si grand secours pour le trajet occipital des fibres géniculo-calcariniennes, nous avons constaté une dégénérescence très nette du noyau rouge. A vrai dire, ce cas fort intéressant mériterait d'être publié à nouveau dans le présent travail si ce n'était que, le tronc encéphalique ayant été séparé de l'hémisphère cérébral en un point beaucoup trop élevé, le noyau rouge fait défaut sur les coupes frontales de l'hémisphère de sorte qu'il est impossible de se rendre compte exactement du trajet qu'affecte la dégénérescence pour atteindre ce noyau. Nous devrons donc nous contenter de reproduire ici le pédoncule (Fig. 1) de ce cas. On voit très dis-

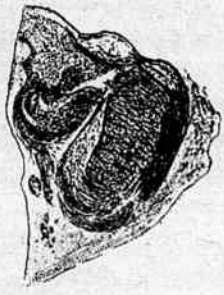

Fig. 1.

tinctement que la dégénérescence aborde le noyau rouge près de son angle postéro-externe et qu'elle s'épuise au niveau des zones sous-capsulaires postérieure et postéro-médiane. Nous pouvons affirmer que cette réaction dégénérative du noyau rouge résulte du ramollissement temporal, car il n'existe dans ce cas aucune autre lésion, soit au niveau de l'hémisphère cérébral, soit au niveau du tronc encéphalique. Dès cette constatation, nous nous sommes mis à la recherche de cas de lésion ayant à peu près la même topographie que celle du cas Roll., dans le dessein de confirmer ou d'infirmer la conclusion que celui-ci semblait légitimer, à savoir, que les lésions du lobule fusiforme et de la troisième circonvolution temporale entraînent la dégénérescence secondaire du noyau rouge. Nous avons pu réunir *six* cas de ramollissement atteignant les circouvolutions du bord inféro-interne de l'hémisphère, en particulier la circonvolution de l'hippocampe, le lobule fusiforme, le lobule lingual et le cunéus. Tous ces cas ont été étudiés à l'aide de coupes strictement sériées et colorées par la méthode de Weigert-Pal, et tous ont fourni des résultats absolument concordants. Nous avons, en effet, constaté la dégénérescence du noyau rouge chaque fois que la lésion intéressait le lobule fusiforme et la circonvolution de l'hippocampe. Cette réaction dégénérative était d'autant plus intense que ces deux circonvolutions étaient plus largement impliquées. Par contre, lorsque le ramollissement siégeait surtout au niveau

du lobe occipital (cunéus, lobule lingual), et ne lésait que faiblement le lobe temporal ou seulement l'extrémité postérieure de celui ci, la dégénérescence du noyau rouge était minime. D'autre part, voulant savoir comment se comporte le noyau rouge lorsque les lésions siègent en d'autres régions de l'hémisphère cérébral, nous avons soumis à l'étude deux cas de ramollissement intéressant surtout le lobe frontal, et, en plus, nous avons revu très soigneusement les coupes sériées de tous les cas qui ont servi pour nos travaux antérieurs sur le faisceau longitudinal inférieur et la voie géniculo-calcarinienne. Cette dernière série d'observations comprend *dix* cas de ramollissement étendu des régions postérieures de l'hémisphère ; d'une façon générale, ce sont les lésions qui caractérisent l'aphasie sensorielle. Donc, les faits qui se dégagent de nos recherches sur les connexions corticales du noyau rouge reposent sur l'étude détaillée de *dix-huit* cas de ramollissement.

Dans quatre de ces cas, les lésions intéressent le domaine irrigué par les branches terminales de la sylvienne, c'est-à-dire, surtout les première et deuxième circonvolutions temporales, le gyrus supramarginalis et le pli courbe ; dans deux, elles affectent en arrière une topographie analogue, mais s'étendent en avant jusque dans le pied de la troisième circonvolution frontale, en détruisant toute la région de l'insula sans toutefois léser le noyau lenticulaire ; dans deux autres, elles n'impliquent que les première et deuxième circonvolutions temporales ; dans cinq, le ramollissement siège à la face inféro-interne du lobe temporo occipital et atteint, en particulier, le lobule lingual, le lobule fusiforme et la circonvolution de l'hippocampe ; dans deux, il se localise presque entièrement au niveau du lobe occipital ; dans un, le foyer se limite assez nettement au côté pariétal (gyrus supramarginalis et pli courbe) ; dans un autre, il occupe le pied de la troisième circonvolution frontale ; dans un autre, enfin, il s'agit d'un ramollissement de la cérébrale antérieure, lequel intéresse surtout la première circonvolution frontale, le lobule paracentral et la première circonvolution limbique.

De ces diverses localisations il n'en est que trois qui se caractérisent par une réaction nette au niveau du noyau rouge ; ce sont les lésions : *a*) de la face inféro-interne du lobe temporal ; *b*) du lobe frontal et *c*) de la région operculo-centrale (pied de la troisième frontale, insula et partie avoisinante des circonvolutions rolandiques). Les lésions limitées au lobe occipital ou au lobe pariétal n'entraînent pas la dégénérescence secondaire du noyau rouge. Quant aux lésions de la convexité temporale, elles ne retentissent sur le noyau rouge que lorsqu'elles atteignent l'épendyme de la paroi ventriculaire latérale sur une étendue considérable, et qu'elles se trouvent ainsi à sectionner les fibres qui proviennent du lobule fusiforme et de l'hippocampe.

Parmi les cas que nous avons examinés à l'égard du noyau rouge, nous avons choisi ceux qui nous paraissent être particulièrement intéressants et démonstratifs, et nous allons maintenant en poursuivre l'étude plus détaillée à l'aide de dessins et de planches photographiques.

Observation I (Schéma n° I ; Fig. 2, 3 et 4).

Ramollissement ancien de la face médiane du lobe temporo-occipital gauche. Dans le lobe occipital, ce ramollissement détruit toute la lèvre supérieure, le fond, et la moitié externe de la lèvre inférieure de la scissure calcarine. La lésion respecte l'extrémité postérieure et médiane du lobule lingual, mais elle

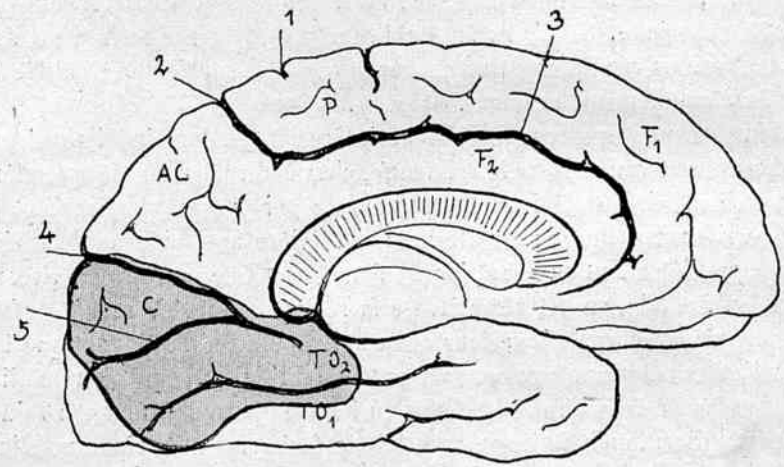

Schéma n° I. — Hémisphère gauche, face interne.

atteint la moitié interne du lobule fusiforme grâce à un prolongement qui se dirige vers le bord inférieur de l'hémisphère.

Plus en avant dans le lobe occipital, le foyer détruit toute l'extrémité antérieure de la scissure calcarine, se prolonge au-dessus de celle-ci vers la substance profonde de la partie inférieure de l'isthme limbique, et atteint, en bas, la totalité du lobule lingual ainsi que la moitié interne du lobule fusiforme. Au niveau du plein développement du carrefour ventriculaire, la lésion occupe le segment inférieur de l'hippocampe et la substance profonde de la moitié interne du lobule fusiforme dont l'écorce, à cet endroit, est en grande partie respectée. Sur une coupe passant par le bord postérieur du pulvinar, l'hippocampe est excavé dans la totalité, mais la lésion fusiforme a régressé en partie, n'étant représentée que par un foyer rectangulaire lequel sectionne largement toutefois les couches sagittales sous-ventriculaires. La lésion de l'hippocampe s'étend en avant jusqu'au niveau d'un plan vertical passant par la commissure postérieure et par les corps genouillés externe et interne. La lésion fusiforme ne disparaît que sur les coupes intéressant le pôle postérieur du noyau rouge. Il

n'existe dans ce cas aucune autre lésion, soit dans le lobe pariétal, soit dans le lobe frontal. Au niveau de la couche optique, cependant, on remarque quelques foyers lacunaires, lesquels atteignent surtout le voisinage du bord supérieur de ce ganglion.

Les trois coupes microscopiques consacrées à l'étude de ce cas (Fig. 2, 3 et 4) intéressent à peu près les mêmes circonvolutions, c'est-à-dire, la première circonvolution limbique, le lobule paracentral, les circonvolutions frontale et pariétale ascendantes, les trois circonvolutions temporales, le lobule fusiforme et la circonvolution de l'hippocampe. La première de ces coupes (Fig. 2) est

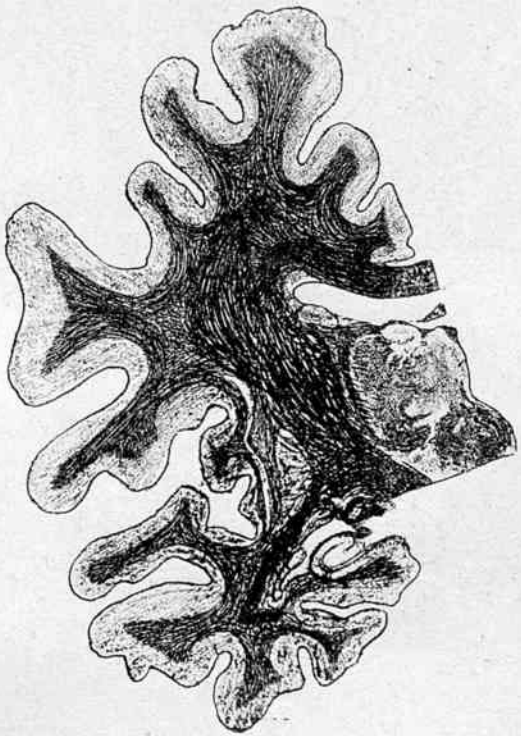

FIG. 2.

prise au niveau de l'extrémité antérieure du corps genouillé externe et du tiers postérieur du noyau rouge. On remarque à l'angle supéro-externe de ce noyau une raréfaction très nette de la capsule de fibres. Cette dégénérescence capsulaire se présente sous la forme d'une zone arquée, laquelle semble émaner du champ de fibres situé plus en dehors et que l'on reconnaît comme étant le domaine des radiations de la calotte. La dégénérescence se poursuit en dedans et détermine une décoloration appréciable de toute la capsule dorsale ou supérieure du noyau rouge. En même temps on note que la substance médullaire de ce noyau n'est pas indemne et que la dégénérescence secondaire atteint sur-

tout la zone marginale sous-capsulaire supérieure, où un petit lobule totalement incolore se détache avec une rare netteté. La zone marginale dorso-médiane présente également une pâleur manifeste. Près du bord supérieur de la couche optique, on voit un petit foyer lacunaire lequel semble avoir déterminé une légère dégénérescence du stratum zonale ou du faisceau thalamique dorsal. Il existe également une certaine décoloration diffuse de la lame médullaire externe. Le lobe pariétal et l'insula sont parfaitement sains mais la capsule

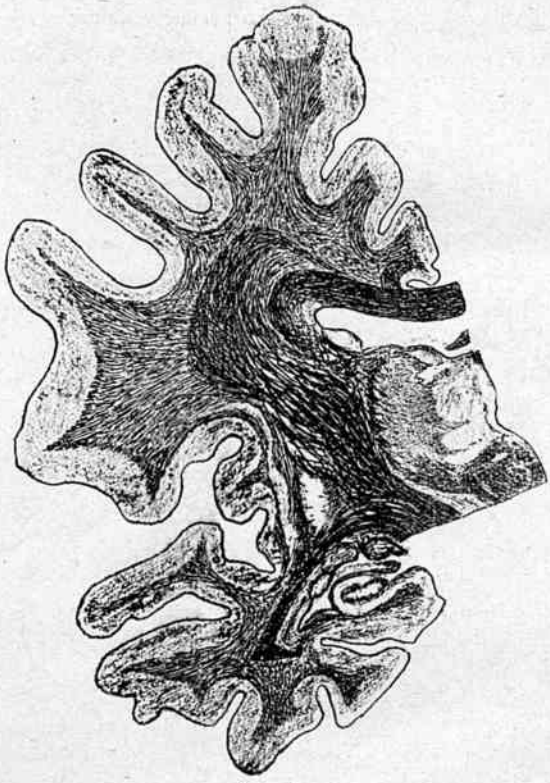

Fig. 3.

externe se colore assez faiblement. La capsule interne se poursuit directement dans le pied du pédoncule cérébral et paraît tout à fait normale, sauf dans cette partie qui surplombe le corps genouillé externe où elle semble renfermer un mince fascicule partiellement dégénéré. Dans le lobe temporal, la lésion a complètement disparu mais il persiste une décoloration notable de la substance profonde du lobule fusiforme et de la circonvolution de l'hippocampe. Cette dégénérescence résiduaire affecte particulièrement le domaine du cingulum ainsi que la couche marginale de l'alvéus et la fimbria. La couche sagittale externe temporale se colore fortement mais la couche sagittale interne et le tapétum présentent une dégénérescence assez appréciable. Il en est de même

du champ de fibres situé immédiatement en dehors du corps genouillé externe, au-dessous du noyau lenticulaire et au-dessus du prolongement sphénoïdal du noyau caudé ; ce territoire, qui appartient avant tout au faisceau temporo-thalamique d'Arnold, est en effet nettement dégénéré et renferme les fibres provenant de l'écorce atteinte par le ramollissement et destinées à la partie inférieure du pulvinar et peut-être aussi à l'extrémité du noyau rouge.

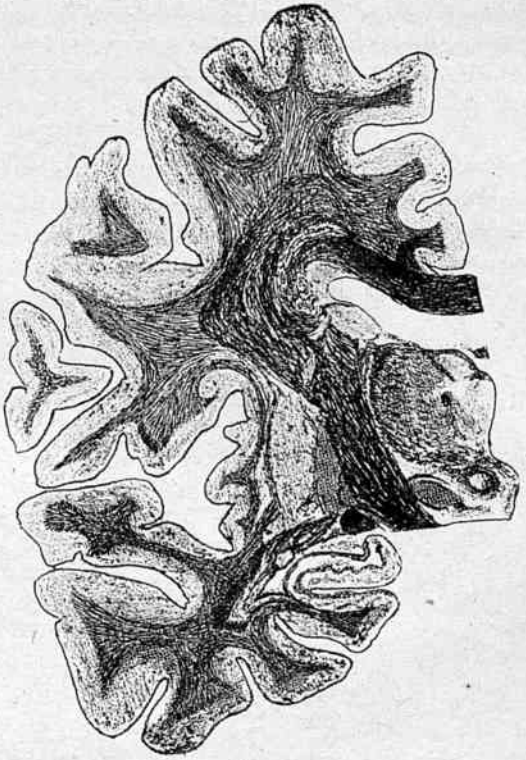

Fig. 4.

Sur la coupe suivante (Fig. 3), laquelle passe par la partie moyenne du noyau rouge, on ne voit plus, au niveau du champ juxta-rubrique latéral, l'interruption grossière observée sur la coupe précédente, et, grâce à ce fait, le noyau rouge dans sa totalité paraît fort mieux délimité. En revanche, la dégénérescence de la substance même de ce noyau devient encore plus évidente qu'auparavant et affecte une disposition plus régulière. On voit très bien que la décoloration siège encore de préférence à la partie supérieure du noyau rouge où elle atteint surtout les zones marginales dorsales et dorso-médiane, mais on note également que la dégénérescence de la zone dorsale s'étend légèrement en bas et en dehors jusque dans la partie ventro-latérale du noyau rouge. Les autres détails n'ont guère changé.

La dernière coupe de cette série (Fig. 4), prise au niveau du pôle antérieur

du noyau rouge, traverse le tubercule antérieur de la couche optique, le corps de Luys et la bandelette optique. On remarque aussitôt la décoloration intense et généralisée de la substance médullaire centrale du noyau rouge. En outre, la capsule de ce noyau est notablement raréfiée, surtout dans ses parties dorsales et ventro-latérale. Un foyer lacunaire est encore visible dans la partie supérieure de la couche optique et semble avoir déterminé une dégénérescence partielle du stratum zonale ainsi que de la couche sagittale interne de la couronne rayonnante pariétale. Dans le lobe temporal les couches sagittales reprennent un aspect relativement normal et la commissure antérieure est parfaitement saine.

Observation II (Schéma n° II ; Pl. XXXV — A, B et C).

Ramollissement très ancien de la face inféro-interne du lobe temporo-occipital gauche. Le foyer s'étend du pôle postérieur de l'hémisphère jusqu'au niveau d'un plan vertical passant immédiatement en avant du bord postérieur du pulvinar, et détruit la partie supérieure de la première circonvolution oc-

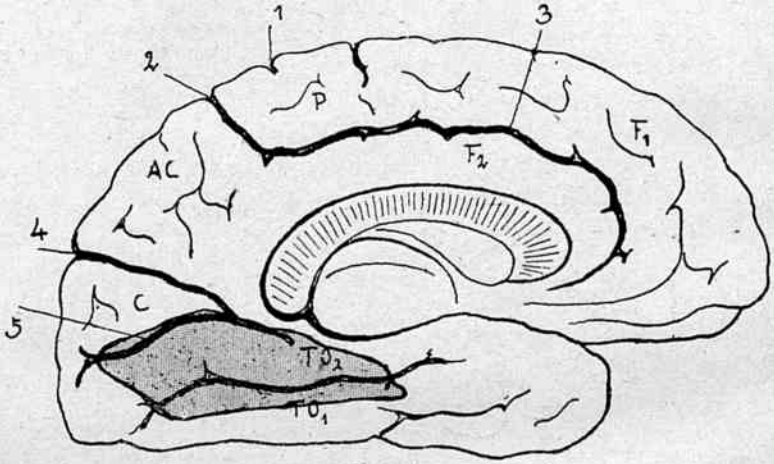

Schéma n° II. — Hémisphère gauche, face interne.

cipitale, la totalité du cunéus, le segment occipital du lobule fusiforme, la majeure partie du lobule lingual et l'extrémité postérieure de la circonvolution de l'hippocampe. Au niveau du carrefour ventriculaire, la lésion occupe la partie médiane du lobule fusiforme et la circonvolution de l'hippocampe, ainsi que les plis de passage qui relient cette circonvolution à l'écorce voisine ; elle remonte le long de la paroi ventriculaire interne et atteint la moitié inférieure du pilier postérieur du trigone et la partie inférieure du splénium du corps calleux.

Il existe également dans ce cas une lésion centrale très importante. Dans le sens horizontal, cette lésion se trouve comprise entre deux plans verticaux,

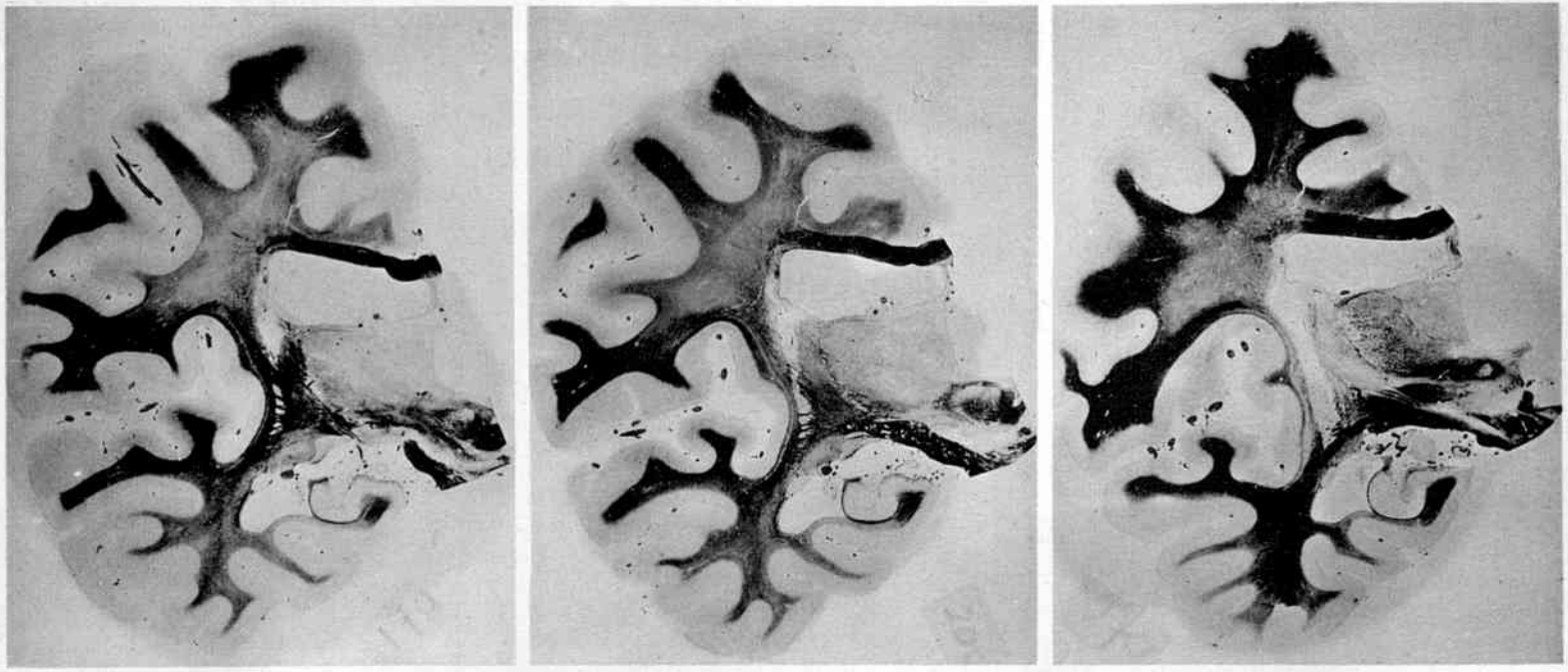

A B C

CONNEXIONS CORTICALES DU NOYAU ROUGE

(Lasalle-Archambault)

Masson & Cie, Éditeurs

dont l'un, postérieur, passe immédiatement en arrière du corps genouillé externe, et l'autre, antérieur, traverse le pôle frontal du corps de Luys. Cette lésion débute en arrière par un tout petit foyer siégeant dans la partie supérieure du segment rétro-lenticulaire de la capsule interne et en dehors du noyau caudé, augmente progressivement de volume, et atteint son maximum de développement sur les coupes intéressant l'extrémité antérieure du noyau rouge. A ce niveau, la lésion s'étend dans un sens vertical oblique, de la paroi ventriculaire à la partie moyenne de la capsule externe (Pl. XXXV-C) et se trouve ainsi à sectionner complètement le pied de la couronne rayonnante et à détruire le tiers supérieur du noyau lenticulaire. On voit donc que ce foyer intercepte toutes les fibres de projection provenant des parties correspondantes de la première circonvolution limbique, du lobule paracentral, des circonvolutions rolandiques et du lobule supérieur de l'insula.

Enfin, sur les coupes qui passent par la partie antérieure du globus pallidus, il existe un petit foyer destructif dans l'épaisseur même de la commissure calleuse ; ce foyer se poursuit sur un certain nombre de coupes et implique légèrement la substance sus-jacente de la circonvolution limbique.

La première coupe servant à illustrer ce cas (Pl. XXXV-A) intéresse la première circonvolution limbique, le lobule paracentral, les circonvolutions frontale et pariétale ascendantes, les trois circonvolutions temporales, le lobule fusiforme et la circonvolution de l'hippocampe, et passe par les corps genouillés externe et interne et par l'extrémité postérieure du noyau rouge. Le ramollissement ancien du lobe temporo-occipital a entraîné une dégénérescence secondaire très intense, laquelle porte à la fois sur les fibres d'association et sur les fibres de projection. On remarque, en effet, une décoloration assez nette de la substance profonde de la région médiane du lobe temporal, dans le domaine du cingulum en particulier. Quant aux couches sagittales profondes, elles présentent une dégénérescence diffuse de leur segment vertical, mais, ce que l'on note surtout, c'est l'atrophie rétrograde énorme, la résorption presque, de la couche sagittale externe. Le tapetum par contre n'est guère touché. La dégénérescence des couches sagittales temporales se poursuit directement dans le segment sous-lenticulaire de la capsule interne et aborde ensuite le champ de Wernicke ainsi que la zone dite du faisceau temporo-thalamique d'Arnold. La décoloration intense de toute cette région est trop évidente sur la coupe actuelle pour qu'il y ait lieu d'insister. Sur les coupes situées plus en arrière, la dégénérescence s'épuise en partie au niveau du corps quadrijumeau antérieur et du pulvinar, lesquels sont presque totalement dépourvus de fibres et grossièrement atrophiés. Sur la présente coupe on remarque l'atrophie notable et la décoloration intense du corps genouillé externe. Le corps genouillé interne au contraire paraît tout à fait normal. Au-dessus des corps genouillés une mince bande dégénérée se détache assez nettement ; elle émerge de la partie supérieure du champ de Wernicke, se porte transversalement en dedans et semble pénétrer directement dans la partie latérale du noyau rouge. En raison de la forte coloration de toute cette série par l'hématoxyline, on se rend difficilement compte de ce dernier détail sur la photographie, mais on

voit très nettement toutefois que la dégénérescence s'épuise au niveau de la zone dorso-médiane du noyau rouge, laquelle est notablement décolorée. On remarque en outre une déformation atrophique assez accentuée de ce noyau.

Nous croyons que la réaction dégénérative que présente le noyau rouge à cet endroit résulte essentiellement de la lésion temporo-occipitale. Pour ce qui en est de la réaction déterminée par la lésion centrale siégeant dans la partie supérieure de la capsule interne rétrolenticulaire, on observe déjà assez distinctement la dégénérescence diffuse du noyau latéral et du stratum zonale de la couche optique, ainsi que l'affaissement du bord supérieur de ce ganglion. L'implication de la couronne rayonnante a retenti sur la substance profonde de la circonvolution limbique et des circonvolutions marginales supérieures. La dégénérescence à peu près complète du trigone résulte de l'atteinte directe de son pilier postérieur au niveau du carrefour ventriculaire.

Sur une coupe (Pl. O-B) passant par la partie antérieure du corps genouillé externe et un peu en arrière de la partie moyenne du noyau rouge, on voit que la dégénérescence est beaucoup plus accusée et en même temps mieux délimitée. La décoloration globale du territoire appartenant au champ de Wernicke et au faisceau temporo-thalamique d'Arnold est devenue plus saillante, et, de la partie supérieure de ce territoire, une traînée dégénérée peut être suivie à travers la capsule interne jusqu'à la partie latérale du noyau rouge. Cette dégénérescence linéaire est très visible au niveau du champ juxta-rubrique latéral dont elle forme en réalité le segment inférieur. Immédiatement en dehors du noyau rouge, la zone dégénérée semble se bifurquer, une partie remontant le long du bord externe de ce noyau pour s'irradier dans sa substance médullaire supérieure, l'autre se portant en bas et en dedans pour s'unir à sa capsule ventro-latérale. On voit très nettement, en effet, que le noyau rouge est dépourvu de fibres nerveuses au niveau de son tiers supérieur, en d'autres termes, qu'il existe une dégénérescence très manifeste des zones marginales dorsale et dorso-médiane de ce noyau. La zone ventro-latérale n'est que légèrement touchée. Il est très probable qu'à cet endroit la dégénérescence du noyau relève non seulement du ramollissement temporo-occipital mais aussi de la lésion lenticulo-capsulaire, laquelle sectionne sans le moindre doute un bon nombre de fibres provenant des circonvolutions frontale et pariétale ascendantes. Cette dégénérescence de la partie supérieure du noyau rouge s'observe sur toutes les coupes passant par la partie moyenne de ce noyau, mais elle devient de moins en moins intense et de plus en plus restreinte dans son étendue, pour disparaître à peu près complètement au niveau de son tiers antérieur. La décoloration de la capsule ventro latérale, par contre, persiste plus longtemps. Quant à la dégénérescence occasionnée par la lésion centrale, on voit qu'elle est devenue de beaucoup plus appréciable et qu'elle intéresse, d'une part, la partie voisine de la capsule interne, toute la hauteur de la lame médullaire externe, ainsi que le stratum zonale, le noyau latéral et le bord supérieur de la couche optique, et, d'autre part, la couronne rayonnante et la substance profonde du lobe pariétal. Il existe quelques petits foyers lacunaires au niveau de la partie supéro-interne de la couche optique, lesquels contribuent

à intensifier l'atrophie du bord supérieur de ce ganglion. Le corps du trigone demeure parfaitement incolore.

La coupe suivante (Pl. XXXV-C) est prise au niveau du maximum de la lésion centrale et passe par la bandelette optique, le corps de Luys et le pôle antérieur du noyau rouge. On remarque que tandis que la substance médullaire centrale de ce noyau est notablement dégénérée, sa capsule est pourvue en tous points de fibres fortement colorées. C'est qu'à cet endroit, en effet, la dégénérescence que nous avons mentionnée plus haut comme occupant la capsule ventro-latérale s'irradie à l'intérieur du noyau rouge, alors que la capsule de celui-ci se trouve maintenant alimentée surtout par des fibres tirant leur origine du lobe frontal, lequel est intact dans ce cas. De même, sur les coupes plus antérieures, la capsule frontale du noyau rouge est parfaitement saine. La capsule dorsale du corps de Luys (faisceau lenticulaire de Forel) par contre est notablement dégénérée. Quant à la capsule interne on voit qu'elle présente dans toute son étendue une dégénérescence extrêmement marquée. En haut, cette dégénérescence s'épuise dans la partie externe du noyau latéral de la couche optique ; en bas elle abandonne un prolongement qui passe au-dessus du corps de Luys vers le noyau rouge, puis elle descend directement dans le pied du pédoncule cérébral. Au niveau de la couche optique, on remarque outre la dégénérescence du noyau latéral, une dégénérescence rétrograde et une atrophie très accentuée du tubercule antérieur ainsi qu'une légère décoloration de la partie médiane du noyau interne. Dans le lobe pariétal, on note encore la dégénérescence diffuse et assez notable de la couronne rayonnante et de la substance blanche profonde. Au-dessous du noyau lenticulaire, le domaine du faisceau temporo-thalamique d'Arnold demeure manifestement dégénéré, et on observe, en plus, une atrophie très considérable de la bandelette optique. Il s'agit vraisemblablement d'une atrophie, dite indirecte ou de second ordre. A ce niveau, le corps du trigone est non seulement totalement dégénéré, mais il renferme un minuscule foyer de ramollissement. La dégénérescence si intense du trigone s'accompagne, dans ce cas, d'une atrophie exagérée du corps mammillaire correspondant.

Observation III (Schéma n° III ; Pl. XXXVI-D, E et F).

Ramollissement étendu du bord inférieur de l'hémisphère droit atteignant surtout le lobule lingual, le lobule fusiforme et la circonvolution de l'hippocampe. La lésion débute en arrière près de la pointe occipitale et s'étend en avant jusqu'au niveau d'un plan vertical passant par le bord antérieur du noyau rouge. Dans le lobe occipital, le ramollissement intéresse la majeure partie du lobule lingual et du lobule fusiforme, le fond ainsi que la lèvre inférieure de la scissure calcarine, mais respecte à peu près intégralement le cunéus. Dans le lobe temporal, le foyer occupe tout le segment antérieur du lobule fusiforme et la partie correspondante de la circonvolution de l'hippocampe. Donc, nous avons affaire à une lésion qui détruit la presque totalité des lobules lingual et fusiforme ainsi que les deux tiers postérieurs de l'hippocampe.

Il n'existe aucune autre lésion dans ce cas sauf un petit foyer de ramollisse-

ment de la substance profonde du lobe pariétal, lequel siège au niveau de la couche sagittale externe de la couronne rayonnante un peu en dehors du crochet que forme le corps calleux à l'angle supéro-externe du ventricule latéral. Ce foyer est visible sur les coupes intéressant le corps genouillé externe et le tiers postérieur du noyau rouge (Pl. XXXVI).

La première coupe de cette observation (Pl. XXXVI) intéresse la première circonvolution limbique, le lobule paracentral, les circonvolutions frontale et pariétale ascendantes, les trois circonvolutions temporales, le lobule fusiforme et la circonvolution de l'hippocampe ; elle passe un peu en avant de l'extré-

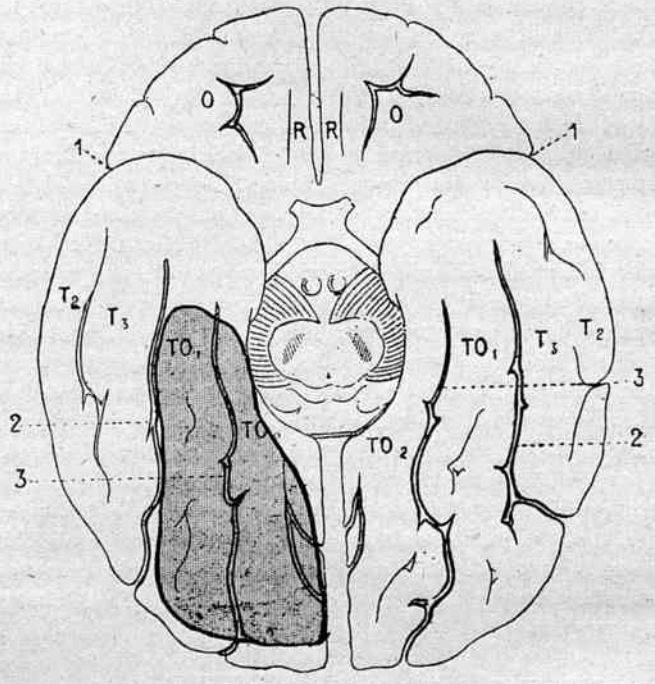

Schéma n° III.

mité postérieure du noyau rouge. La lésion a déterminé la soudure des deux circonvolutions qu'elle atteint. Le petit foyer de la couronne rayonnante pariétale offre à ce niveau son maximum d'intensité et n'est nullement responsable de la décoloration si accentuée de toute la substance profonde avoisinante. Cette décoloration tient à ce fait que les pièces de ce cas se sont mal durcies dans le Müller.

Voulant remédier à cet état de choses, nous avons laissé séjourner les coupes elles-mêmes dans le Müller pendant assez longtemps, mais si nous avons réussi à obtenir des coupes très fortement colorées excepté au niveau du lobe pariétal, il s'en suit également que les zones de dégénérescence se trouvent

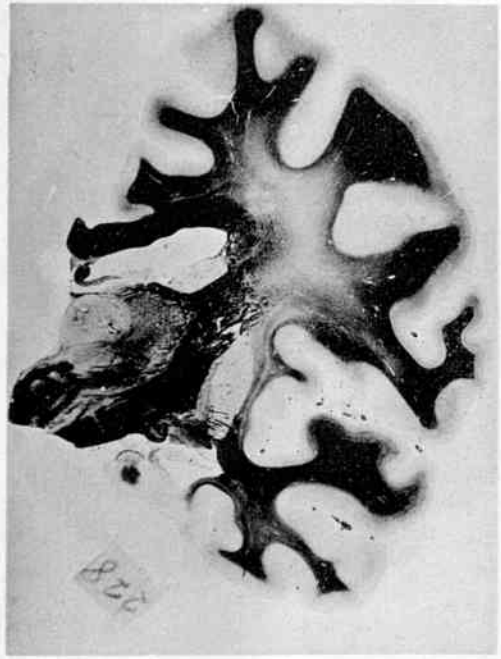

D



E

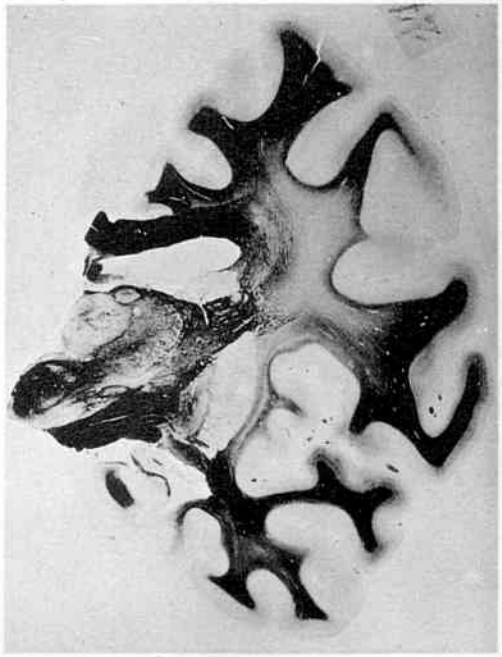

F

CONNEXIONS CORTICALES DU NOYAU ROUGE

(Lasalle-Archambault)

Masson & Cie, Editeurs

proportionnellement marquées. C'est ainsi que dans le lobe temporal, la décoloration partielle des couches sagittales et de la substance profonde est difficile à constater. En dehors du corps genouillé externe, toutefois, on voit assez nettement qu'il existe une dégénérescence appréciable dans le domaine du faisceau temporo-thalamique d'Arnold. Un mince fascicule dégénéré se dégage de cette région, et, se portant en dedans, traverse la capsule interne à l'endroit où celle-ci s'unit au pied du pédoncule cérébral. On dirait que la dégénérescence s'épuise en partie au niveau du *locus niger*, lequel renferme, immédiatement en dedans du pied du pédoncule, un bâtonnet incolore particulièrement bien délimité. On remarque une raréfaction nette mais peu prononcée du champ de fibres situé en dehors du noyau rouge ; elle est surtout marquée près de l'angle supéro-externe de celui-ci. C'est à cet endroit, en effet, que la dégénérescence aborde le noyau rouge, et on voit très nettement qu'elle s'épuise au niveau de ses zones dorsale, dorso-médiane et ventro-latérale. On note une dégénérescence assez légère et diffuse du noyau latéral de la couche optique. Sur les coupes passant par l'extrémité postérieure de ce ganglion, on constate que la lésion temporo-occipitale a déterminé une dégénérescence et une atrophie très notables du corps quadrijumeau antérieur, du pulvinar et du noyau interne de la couche optique, ainsi que de la partie postérieure du corps genouillé externe.

La deuxième coupe (Pl.XXXVI-E) traverse le noyau rouge près de la jonction de ses tiers moyen et postérieur. On observe encore une certaine raréfaction de la partie médiane du champ juxta-rubrique latéral, mais c'est surtout au niveau du noyau rouge lui-même que la dégénérescence s'impose. On voit très bien, en effet, qu'elle affecte la forme d'un hémicycle fortement décoloré, lequel occupe toute la zone marginale sous-capsulaire latérale du noyau rouge. La décoloration de la zone dorso-médiane est encore visible mais elle est moins accusée.

La dégénérescence du faisceau temporo-thalamique d'Arnold se laisse toujours facilement constater ainsi que la zone dégénérée qui sépare la capsule interne du pied du pédoncule cérébral. Cette zone paraît être plus considérable que sur la coupe précédente. D'autre part on ne relève aucune particularité nouvelle si ce n'est la dégénérescence partielle de la moitié externe du corps du trigone. Sur les coupes prises plus en avant, la décoloration des zones marginales dorsale et ventro-latérale du noyau rouge est encore nettement appréciable mais elle devient de moins en moins intense. Par contre la raréfaction de la capsule dorsale de ce noyau persiste ainsi qu'un certain degré de déformation engendrée par l'atrophie secondaire.

Sur une coupe (Pl. XXXVI-F) passant par l'extrémité postérieure du corps de Luys et par la partie antérieure du tiers moyen du noyau rouge, on voit que l'aspect de celui-ci s'est sensiblement modifié. La décoloration marginale implique surtout les zones dorso latérale et ventro latérale, mais tandis que la zone dorso latérale renferme des fibres striées, la zone ventro latérale en est presque totalement dépourvue. Cette zone présente, en effet, cette homogénéité très spéciale qui caractérise la dégénérescence secondaire. Il existe également

une raréfaction très nette de la partie correspondante de la capsule du noyau rouge et une raréfaction moins accentuée de sa capsule dorsale. La dégénérescence partielle du corps du trigone et du faisceau temporo-thalamique d'Arnold est encore visible. Sur les coupes passant par le tiers antérieur, le pôle antérieur et la capsule frontale du noyau rouge, l'état de ce noyau paraît être parfaitement normal.

Observation IV (Schéma n° IV ; Pl.XXXVII G, H et I, et Pl.XXXVIII-L).

Ramollissement assez ancien de l'hémisphère droit, occupant le domaine irrigué par la cérébrale antérieure. La lésion intéresse le précunéus, le lobule paracentral, les deux tiers postérieurs de la première circonvolution frontale et la majeure partie de la première circonvolution limbique. Malgré cette éten-

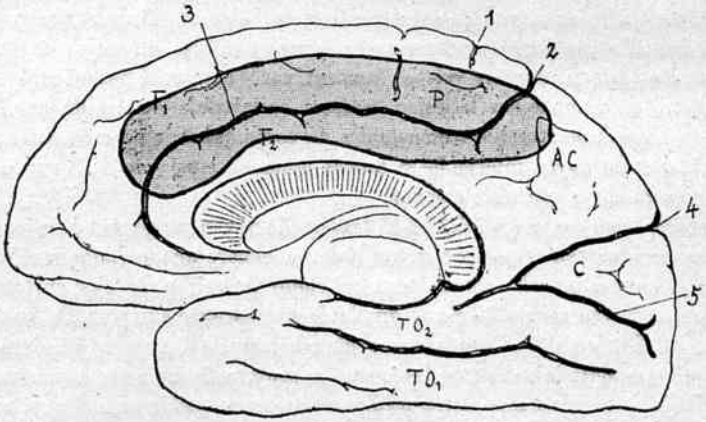

Schéma n° IV. — Quatrième observation.

due si considérable dans le sens sagittal et antéro-postérieur la lésion se localise assez étroitement dans la zone sous-corticale du bord supéro-interne de l'hémisphère. Un peu en avant d'un plan vertical passant par la commissure antérieure, le ramollissement détruit plus largement la circonvolution limbique et sectionne le corps calleux au niveau de la voûte ventriculaire. Il n'existe aucune autre lésion dans ce cas, sauf quelques lacunes de la couche optique et du noyau lenticulaire. On constate une dilatation très marquée de la corne frontale et du corps du ventricule latéral ainsi que du troisième ventricule. La réaction observée au niveau du noyau rouge n'intéresse que ses deux tiers antérieurs ; le tiers postérieur présente un aspect relativement normal.

La première coupe (Pl.XXXVII-G) intéresse la première circonvolution limbique, le lobule paracentral, les circonvolutions frontale et pariétale ascendantes, les trois circonvolutions temporales, le lobule fusiforme et la circonvolution de l'hippocampe ; elle traverse le noyau rouge près de la jonction de ses tiers postérieur et moyen. De par son siège au niveau de la région sous-corticale du

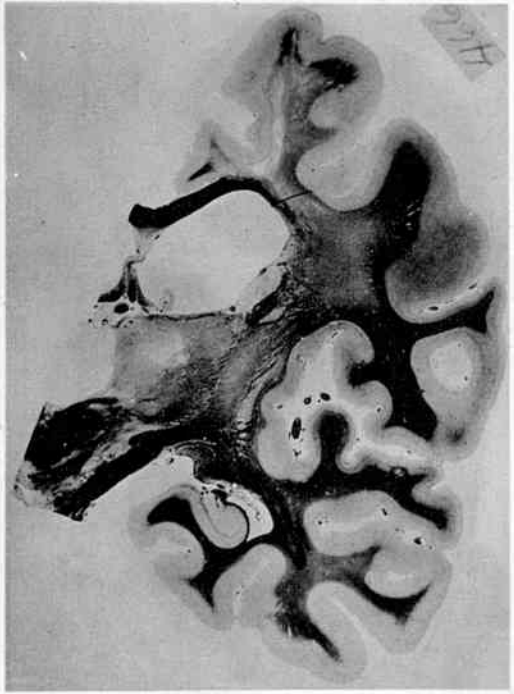

G

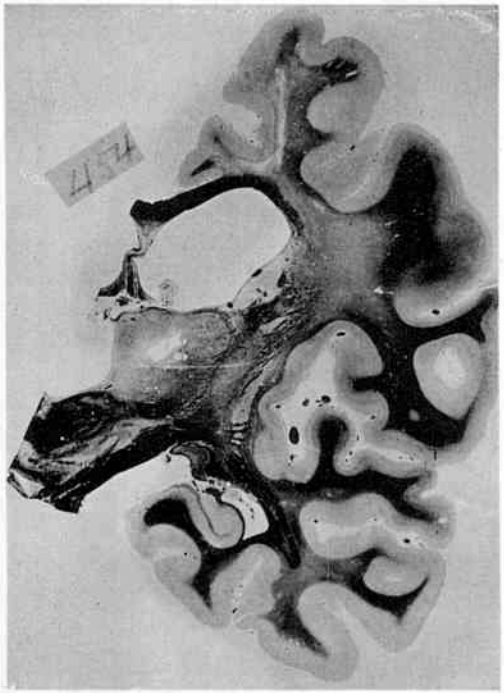

H

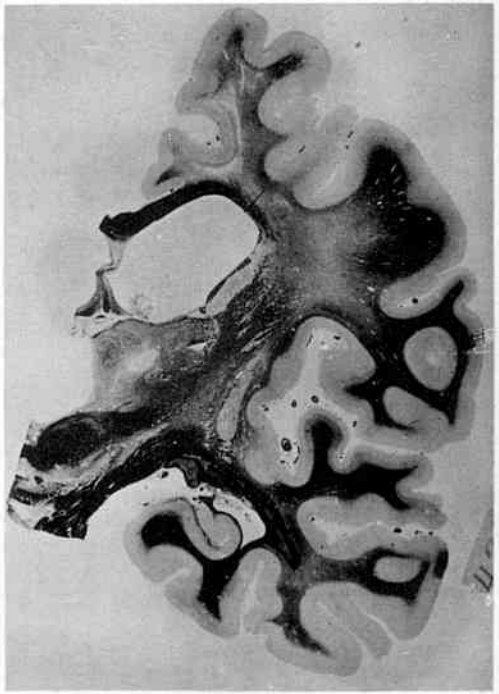

I

CONNEXIONS CORTICALES DU NOYAU ROUGE

(Lasalle-Archambault)

Masson & Cie, Editeurs

sillon calloso-marginal, le foyer sectionne toutes les fibres provenant de la première circonvolution limbique et du lobule paracentral, et retentit sur plusieurs voies importantes. Il existe une dégénérescence très marquée de la partie latérale du corps calleux, des couches sagittales de la couronne rayonnante et de toute la hauteur de la capsule interne, ainsi qu'une décoloration assez accentuée de la substance profonde de la convexité pariétale et de la capsule externe. Au niveau de la couche optique, on remarque une atrophie notable du bord supérieur de ce ganglion et une dégénérescence du stratum zonale, de la lame médullaire externe et de la partie supérieure surtout du noyau latéral. Il est possible, cependant, que ces altérations relèvent en partie de la grosse lacune siégeant au centre de la couche optique. On note une raréfaction très considérable du champ de fibres qui recouvre en dehors le noyau rouge. Quant à ce noyau lui-même, il présente une dégénérescence très nette et fort bien délimitée de son tiers supéro-externe ou dorso-latéral, et une dégénérescence moins étendue de sa zone sous-capsulaire ventro-latérale. Le corps du ventricule latéral est passablement dilaté et le segment externe du pilier droit du trigone est sensiblement dégénéré. Nous croyons que cette dégénérescence partielle du trigone résulte de la lésion de la première circonvolution limbique. Le lobe temporal paraît être parfaitement sain.

La deuxième coupe (Pl. XXXVII-H) prise un peu plus en avant, intéresse les mêmes circonvolutions et présente les mêmes particularités que la première, sauf que la dégénérescence du noyau rouge est déjà plus intense et plus étendue. On voit très bien, en effet, que cette dégénérescence occupe tout le segment médian du champ dit des radiations de la calotte, qu'elle atteint la capsule latérale du noyau rouge et qu'elle s'épuise surtout dans la zone marginale dorso-latérale, et, en plus faible partie, dans la zone ventro-latérale de ce noyau.

La coupe suivante (Pl.XXXVII-I) traverse le noyau rouge près de la jonction de ses tiers moyen et antérieur. Le champ de fibres qui recouvre ce noyau en dehors s'est en grande partie reconstitué et ne présente plus la décoloration intense observée sur les coupes précédentes. Par contre, au niveau du noyau rouge lui-même, la dégénérescence persiste et affecte une topographie particulièrement régulière ; elle se limite assez étroitement au quart supérieur de ce noyau et intéresse les zones marginales dorso-latérale et dorso-médiane ainsi que la capsule dorsale ou supérieure. On remarque encore la dégénérescence très marquée de la couronne rayonnante pariétale, de la substance profonde avoisinante, de la capsule interne et de la capsule externe.

Au niveau de la couche optique, la réaction dégénérative semble plus accentuée qu'auparavant ; on y constate, en effet, une décoloration très considérable du noyau latéral ainsi qu'une dégénérescence et une atrophie rétrogrades du tubercule antérieur.

La dernière coupe de ce cas (Pl. XXXVIII-L) traverse le pôle antérieur du noyau rouge. On note la décoloration généralisée de la substance médullaire centrale de ce noyau ainsi que la raréfaction très notable de sa capsule de fibres, la dégénérescence de celle-ci toutefois est plus accentuée au niveau de son seg-

ment inférieur. La lésion sous-corticale de la face médiane de l'hémisphère atteint à cet endroit le corps calleux, lequel présente du reste une dégénérescence diffuse et une atrophie assez considérable. Un petit foyer lacunaire occupe l'angle qui sépare le faisceau arqué du pied de la couronne rayonnante, et contribue sans doute à intensifier la dégénérescence de la couche sagittale externe et de la capsule externe. La dégénérescence rétrograde de la couche sagittale interne de la couronne rayonnante est particulièrement manifeste et s'observe sur toutes les coupes à partir de celle-ci jusqu'au niveau de la limite antérieure de la lésion frontale. La dégénérescence de la capsule interne, moins intense qu'auparavant, peut être suivie directement dans le pied du pédoncule cérébral. Au niveau de la couche optique, on constate la dégénérescence de la majeure partie du noyau latéral et une décoloration particulièrement intense du stratum zonale et du tubercule antérieur, lequel se trouve assez curieusement délimité par la dégénérescence. Il est vrai qu'à cet endroit le bord supérieur de la couche optique semble être intéressé par des altérations vasculaires. On remarque une atrophie en masse du bord supérieur de l'hémisphère ainsi que des noyaux caudé et lenticulaire. Ce dernier noyau cependant renferme quelques lacunes.

Sur les coupes prises à des niveaux plus antérieurs, on constate une dégénérescence très intense de la presque totalité de la capsule frontale ou antérieure du noyau rouge et une dégénérescence assez accentuée de la capsule dorsale ou supérieure (faisceau lenticulaire de Forel) du corps de Luys.

Observation V (Schéma n° V ; Pl. XXXVIII-J et K).

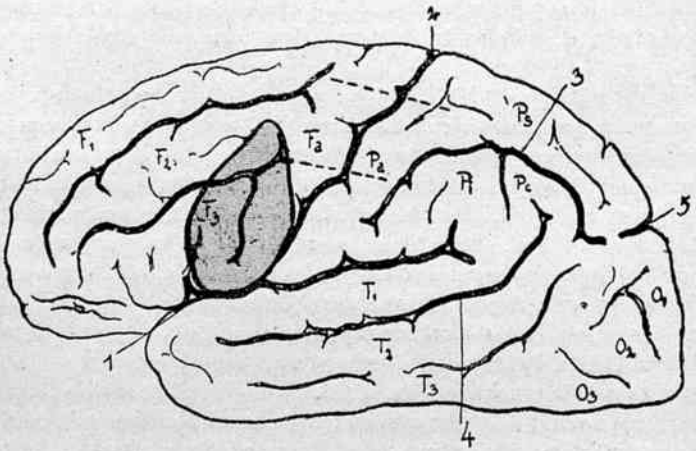

Schéma n° V. — Cinquième observation.

Ramollissement peu ancien intéressant surtout le pied de la troisième circonvolution frontale gauche mais atteignant aussi la substance profonde des circonvolutions voisines. Vu de la face externe de l'hémisphère, ce foyer semble se limiter assez étroitement au pied de la troisième circonvolution frontale et n'in-

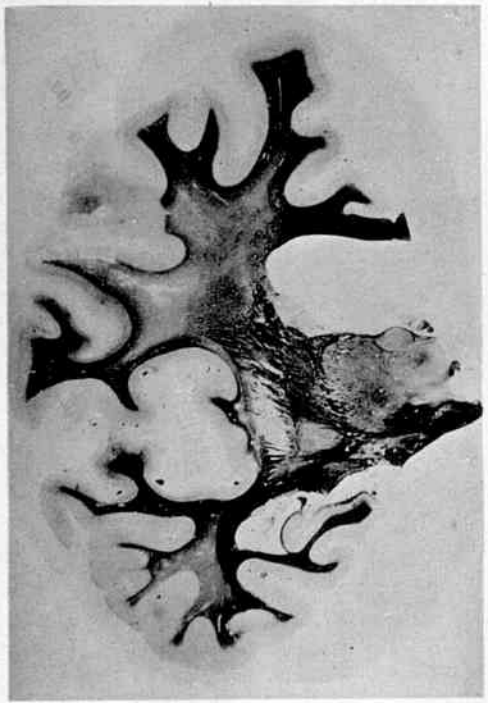

J

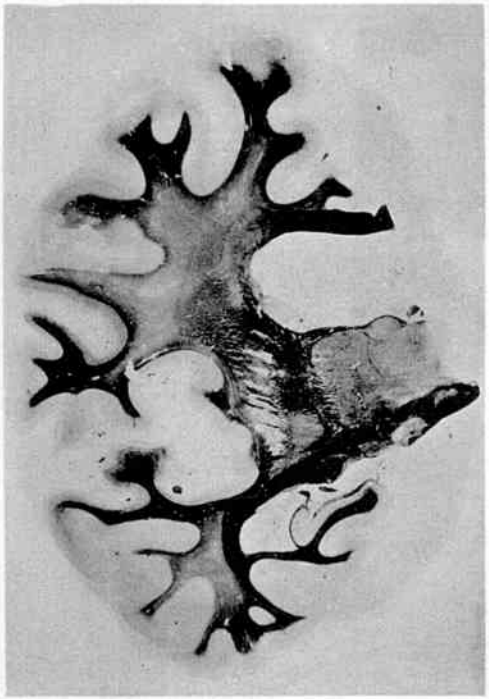

K

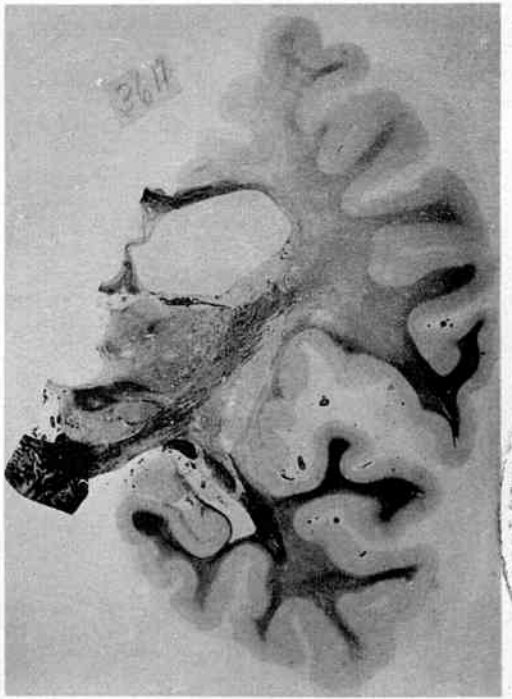

L

CONNEXIONS CORTICALES DU NOYAU ROUGE

(Lasalle-Archambault)

Masson & Cie, Editeurs

téresser que légèrement l'écorce de la partie attenante de la frontale ascendante. Sur une coupe vertico-frontale passant immédiatement en arrière de ce foyer circonscrit, on voit qu'en réalité la lésion détruit totalement le pied de la troisième circonvolution frontale et qu'elle se prolonge en haut et en dedans vers l'angle supéro-externe du ventricule latéral où elle sectionne la majeure partie du pied de la couronne rayonnante. A cet endroit, le ramollissement atteint directement la substance profonde du pied de la deuxième circonvolution frontale et se trouve ainsi intercepter également les fibres de projection provenant de la première circonvolution frontale et de la première circonvolution limbique. En arrière, la lésion détruit, par des prolongements assez superficiels, l'écorce et la zone sous-corticale du tiers inférieur de la frontale ascendante, et s'étend jusqu'à l'écorce de la partie moyenne de la pariétale ascendante. Le lobe temporo-occipital et les ganglions de la base sont absolument intacts. Bien qu'il s'agisse d'une lésion relativement récente, ce ramollissement a déterminé une réaction dégénérative assez nette au niveau de la moitié postérieure du noyau rouge (1).

Les deux coupes affectées à la description de ce cas intéressent la première circonvolution limbique, le lobule paracentral, les circonvolutions frontale et pariétale ascendantes, les trois circonvolutions temporales, le lobule fusiforme et la circonvolution de l'hippocampe.

La première de ces coupes (Pl. XXXVIII-J) est prise au niveau de la partie moyenne du noyau rouge. On remarque une dégénérescence peu intense, mais nette toutefois, du quart supérieur de ce noyau. La dégénérescence atteint en particulier la zone marginale grise dorso-latérale et la capsule dorsale du noyau rouge, mais respecte à cet endroit le champ de fibres qui recouvre ce noyau en dehors. Au niveau de l'écorce et de la zone sous-corticale de la circonvolution pariétale ascendante, on voit l'extrémité postérieure du foyer de ramollissement. Cette lésion a déterminé une décoloration partielle de toute la substance profonde de la convexité pariétale et même de la capsule externe et de la convexité temporale. Quant à la capsule interne, elle présente une dégénérescence bien localisée du tiers inférieur de son bras postérieur. On note également une légère dégénérescence du bord externe du noyau latéral de la couche optique ainsi que de la lame médullaire externe.

La seconde coupe (Pl. XXXVIII-K) passe par le tiers postérieur du noyau rouge et par les corps genouillés externe et interne. En raison de la forte coloration des coupes, on se rend difficilement compte du degré réel de la dégénérescence, mais on voit assez distinctement toutefois que la partie supéro-externe du noyau rouge renferme un petit lobule nettement décoloré et particulièrement bien délimité. La dégénérescence partielle de la zone dorso-médiane, par contre, échappe à l'observation. Quant au champ de fibres situé immédiatement en dehors du noyau rouge, il présente une raréfaction manifeste de

(1) Le malade porteur de cette lésion n'a jamais présenté d'aphasie, ni aucun trouble de la parole. Cette observation a figuré dans un travail antérieur sur les *Localisations de l'Aphasie* (Voy. : Nouvelle Iconographie de la Salpêtrière, janvier-février 1913, n° 1, p. 20).

son segment supérieur. La dégénérescence capsulaire lenticulo-thalamique est encore très marquée mais la couche optique reprend un aspect relativement normal. Au niveau du bord inféro-interne du corps genouillé externe, on remarque une décoloration intense et un affaissement notable, lesquels semblent relever des altérations vasculaires qui siègent dans la pie-mère à cet endroit. Les autres détails de cette coupe ne diffèrent pas sensiblement de ceux que nous avons étudiés sur la coupe précédente.

Sur les coupes passant par le tiers antérieur du noyau rouge, on ne note rien de particulièrement intéressant à l'égard de ce noyau, sauf une certaine pâleur relative de la substance médullaire centrale. La capsule frontale du noyau rouge est parfaitement saine.

Observation VI (Schéma n° VI ; Fig. 5 et 6).

Ramollissement très vaste et très ancien de l'hémisphère gauche atteignant d'une façon plus ou moins globale les confins de la scissure de Sylvius sur la presque totalité de son parcours. En arrière, où elle est beaucoup plus destructive, la lésion intéresse la partie antérieure du pli courbe, la majeure partie du gyrus supramarginalis et de la première circonvolution temporale, ainsi que la substance profonde des deux tiers postérieurs de la deuxième cir-

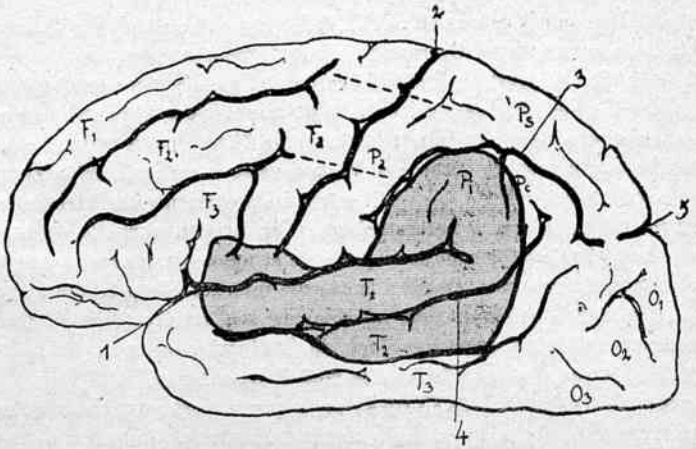

Schéma n° VI. — Sixième observation.

convolution temporale. En avant, la lésion implique la majeure partie de l'insula, tout en respectant le noyau lenticulaire, et, se dirigeant en haut vers la base de la couronne rayonnante, elle envoie des prolongements linéaires dans la substance profonde de l'opercule rolandique et même dans la zone sous-corticale du pied de la troisième circonvolution frontale. Au niveau du carrefour ventriculaire, ce ramollissement destructif pénètre jusqu'à l'épendyme de la paroi latérale, et sectionne à peu près complètement le segment vertical des couches sagittales profondes du lobe temporal. Cette vaste lésion

a déterminé une dégénérescence très marquée de la majeure partie du noyau rouge.

Les coupes servant à illustrer cette observation intéressent la première circonvolution limbique, les circonvolutions frontale et pariétale ascendantes, les trois circonvolutions temporales, le lobule fusiforme et la circonvolution de l'hippocampe.

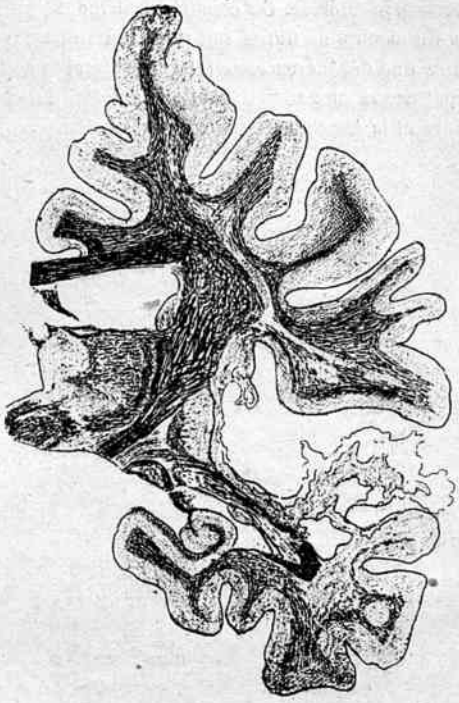

Fig. 5.

La première coupe (Fig. 5) passe par le corps genouillé externe et par le tiers postérieur du noyau rouge. A cet endroit, le ramollissement détruit complètement la première circonvolution temporale, la circonvolution temporale profonde et toute l'étendue verticale de l'insula ; un prolongement filiforme gagne la partie centrale de l'opercule rolandique. Malgré le voisinage si intime de la lésion, on voit que la couche sagittale externe temporale est relativement intacte ; la couche sagittale interne et le tapétum, au contraire, sont notablement dégénérés. La dégénérescence temporale aborde en haut le domaine du faisceau temporo-thalamique d'Arnold, ainsi que le segment sous-lenticulaire et le tiers inférieur du bras postérieur de la capsule interne. La dégénérescence de ce dernier territoire est particulièrement intense et implique très nettement les fascicules arqués du faisceau de Dürch, lesquels se laissent facilement identifier

immédiatement au-dessus du corps genouillé externe. Au niveau de la couche optique, on remarque une atrophie déformante plus ou moins généralisée de ce ganglion, une décoloration très intense du noyau interne et une dégénérescence diffuse de la lame médullaire externe, du stratum zonale et du noyau latéral Quant au noyau rouge, on voit très bien qu'il est atrophié et anguleux, et qu'il présente une dégénérescence notable de ses zones marginales grises dorso-médiane et ventro-latérale. On constate également une interruption grossière au niveau du champ de fibres qui recouvre le bord externe du noyau rouge, c'est-à-dire une dégénérescence très considérable de la partie médiane du territoire appartenant aux radiations de la calotte. La capsule externe est totalement incolore et la substance profonde du lobe pariétal est nettement dégénérée.

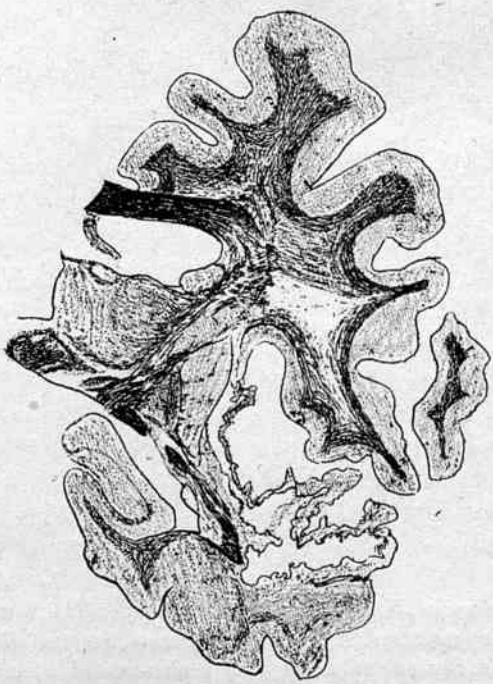

FIG. 6.

Sur les coupes passant plus en arrière, c'est-à-dire par le pôle postérieur du noyau rouge, la dégénérescence secondaire de ce noyau se traduit par une décoloration plus ou moins généralisée mais nettement plus accentuée toutefois au niveau des zones marginales grises dorsale et dorso-médiane.

La deuxième coupe (Fig. 6) traverse le tiers moyen du noyau rouge. Dans le lobe temporal, le ramollissement intéresse les mêmes circonvolutions que sur la coupe précédente, mais dans le lobe pariétal, il acquiert une étendue beau-

coup plus considérable et forme un foyer rectangulaire, lequel détruit largement la substance profonde de l'opercule rolandique et atteint le bord externe du pied de la couronne rayonnante. Il en résulte une décoloration très notable de toute la région sous-corticale du lobe pariétal et une dégénérescence extrêmement marquée des deux tiers supérieurs de la capsule interne. Au niveau de la couche optique, on remarque encore une atrophie très notable de ce ganglion avec déformation et enfoncement de son bord supérieur, une décoloration accentuée du noyau interne et une dégénérescence très intense du stratum zonale, du tubercule antérieur et de la majeure partie du noyau latéral. Quant au noyau rouge, on voit que la configuration quadrangulaire persiste, et qu'il présente une dégénérescence très marquée, laquelle atteint surtout la capsule dorsale et la zone marginale grise dorso-latérale, et, à un degré beaucoup moindre, la zone ventro-latérale. Il existe encore une certaine raréfaction au niveau du champ de fibres situé en dehors du noyau rouge et au-dessus du corps de Luys. La capsule dorsale de ce dernier noyau est sensiblement moins fournie qu'à l'état normal.

Sur les coupes passant par le tiers antérieur du noyau rouge, tout ce qu'on relève d'anormal à l'égard de ce noyau, c'est une décoloration nette et généralisée, mais peu intense toutefois, de sa substance médullaire centrale. A cet endroit, la capsule du noyau rouge paraît parfaitement saine, et il en est de même pour la capsule antérieure ou frontale de ce noyau.

*
* *

Nous venons de faire l'exposé nécessairement sommaire de six cas dont les lésions ont entraîné la dégénérescence secondaire du noyau rouge. Nous avons vu, en effet, que ce noyau dégénère à la suite de lésions atteignant la face inféro-interne du lobe temporo-occipital (3 observations), le bord antéro-supéro-interne de l'hémisphère (1 observation), ou la région operculo-centrale (2 observations). Nos trois premières observations prouvent nettement que, contrairement à l'opinion exprimée par von Monakow, les localisations temporales retentissent sur le noyau rouge. Il convient de spécifier à nouveau, cependant, qu'il s'agit dans ces cas de lésions intéressant les circonvolutions du bord inféro-interne du lobe temporal, le lobule fusiforme et la circonvolution de l'hippocampe en particulier. Ainsi que nous l'avons dit plus haut, les lésions de la convexité temporale ne déterminent des phénomènes dégénératifs au niveau du noyau rouge que lorsqu'elles impliquent les couches sagittales profondes sur une étendue considérable et qu'elles se trouvent ainsi à sectionner les fibres provenant de la face médiane. Quant aux lésions limitées au lobe occipital ou à la région rétro-rolandique du lobe pariétal, nous sommes parfaitement d'accord avec von Monakow pour reconnaître qu'elles ne produisent aucune réaction appréciable au niveau du noyau

rouge. Nous pouvons également confirmer les constatations de cet auteur à l'égard des localisations operculo-centrales : nos cinquième et sixième observations démontrent en effet que les lésions de ce territoire se caractérisent par une dégénérescence très accentuée du noyau rouge. Pour ce qui en est des lésions atteignant la pointe du lobe frontal, la connexité antérieure des deuxième et troisième circonvolutions frontales en particulier, siège auquel von Monakow accorde une très grande importance en ce qui concerne l'origine de la voie cortico-rubrique, nous n'avons pas eu l'avantage de pouvoir étudier des lésions affectant strictement cette topographie et ne pouvons pas, par conséquent, nous prononcer définitivement. Il est vrai que dans un de nos cas (quatrième observation), le ramollissement atteint la majeure partie de la première circonvolution frontale et de la première circonvolution limbique, et, dans ce cas, la réaction dégénérative au niveau du noyau rouge est des plus nettes. On se souviendra toutefois que, selon von Monakow, cette localisation n'entre pas dans la sphère dont la lésion retentit sur le noyau rouge ; tout au plus cet observateur consent-il à admettre, et cela avec la plus grande réserve, le lobule paracentral dans sa zone corticale du noyau rouge.

Donc, si d'une part nous pouvons apporter des documents personnels servant à confirmer l'enseignement de von Monakow à l'égard des rapports qui existent entre la région operculo-centrale et le noyau rouge, nous devons, d'autre part, différer sensiblement de cet auteur lorsqu'il maintient que les autres régions de l'hémisphère, à l'exception de la pointe frontale, ne prennent aucune part à la constitution du neurone cortico-rubrique. D'après nos propres recherches, en effet, nous croyons que le noyau rouge reçoit des radiations corticales de différentes régions de l'hémisphère cérébral ; nous avons pu nous convaincre que certaines de ces radiations proviennent de la face médiane du lobe temporal, d'autres de la partie antérieure du bord supéro-interne de l'hémisphère, d'autres, enfin, de la région operculo-centrale. Nous ne saurions soutenir que le noyau rouge ne reçoit aucune fibre du reste de l'écorce cérébrale, bien que nous puissions affirmer que dans les lésions strictement limitées au lobe occipital ou au lobe pariétal (exception faite de la pariétale ascendante), ce noyau ne présentait aucune réaction dégénérative manifeste.

Lorsqu'il s'agit de décrire le trajet que suivent les radiations du noyau rouge, on se trouve en présence d'un problème particulièrement complexe et délicat, étant donné que les lésions qui retentissent sur le noyau rouge déterminent également la dégénérescence secondaire d'un grand nombre de fibres de projection destinées à d'autres ganglions. Ainsi, dans les lésions de la face inféro-interne du lobe temporo-occipital, la dégénérescence

secondaire porte aussi bien sur les radiations thalamiques postéro-inférieures et sur les radiations du corps quadrijumeau antérieur que sur les radiations du noyau rouge. Toutes ces fibres se trouvent intimement mêlées au niveau de la couronne rayonnante postéro-inférieure, c'est-à-dire au cours de leur passage à travers la couche sagittale interne temporale. Ce qui paraît être certain c'est que, pour la plupart, les radiations temporales du noyau rouge accompagnent les radiations thalamiques provenant du bord inféro interne de l'hémisphère et contournent avec celles-ci la voûte de l'extrémité antérieure de la corne sphénoïdale pour se recourber ensuite vers la partie inférieure du pulvinar. En d'autres termes, elles entrent dans la constitution du faisceau temporo-thalamique d'Arnold, traversent le segment sous-lenticulaire de la capsule interne et abordent ensuite la partie supérieure du champ de Wernicke. La dégénérescence du faisceau temporo thalamique d'Arnold ne fait jamais défaut dans les cas de lésion intéressant les circonvolutions de la face médiane du lobe temporo-occipital On observe, dans ces cas, outre la dégénérescence du pulvinar, de la partie postéro-inférieure du thalamus et du corps quadrijumeau antérieur, une dégénérescence également de la partie postéro-supérieure du noyau rouge. La dégénérescence aborde ce noyau à la partie postéro-supéro-externe en passant d'abord par le champ de fibres qui recouvre celui-ci en dehors, c'est-à-dire en suivant le trajet des radiations de la calotte. De ce territoire, la dégénérescence secondaire s'étend à la capsule du noyau rouge, surtout au segment dorsal ou supérieur de cette capsule, puis elle pénètre dans la substance même de ce noyau pour s'épuiser enfin dans les zones marginales grises dorsale et dorso-médiane. D'une façon générale, dans les lésions de la face médiane du lobe temporo-occipital, la dégénérescence secondaire intéresse la moitié postérieure du noyau rouge mais elle est surtout accentuée au niveau du tiers postérieur ; elle atteint tout particulièrement, ainsi que nous venons de le dire, les zones marginales dorsale et dorso-médiane. Près de la partie moyenne du noyau rouge, la dégénérescence porte encore essentiellement sur les zones dorsales de ce noyau, mais fréquemment elle implique nettement aussi la zone ventro-latérale. Le tiers antérieur du noyau rouge demeure généralement intact, sans zone de dégénérescence véritable, bien que l'on observe assez souvent une certaine raréfaction de la substance médullaire centrale.

Dans les lésions du bord supéro-interne du lobe fronto-pariétal (première circonvolution frontale, première circonvolution limbique et lobule paracentral), la dégénérescence secondaire se porte en bas et en dedans vers les ganglions de la base en passant par la couronne rayonnante fronto-pariétale et par le segment antérieur et la partie antéro-supérieure du

segment postérieur de la capsule interne. La dégénérescence s'étend ensuite d'une part aux noyaux de la couche optique, et d'autre part au noyau rouge. Au niveau de la couche optique, elle atteint la lame médullaire externe sur toute sa hauteur, le stratum zonale, la partie supérieure du noyau latéral ainsi que le tubercule antérieur et les autres noyaux du bord dorsal ou supérieur de ce ganglion. Quant au noyau rouge, la dégénérescence secondaire intéresse surtout ses deux tiers antérieurs et respecte à peu près totalement son tiers postérieur. La dégénérescence atteint ce noyau en passant d'abord par la lame médullaire externe et par le champ capsulaire dorsal du corps de Luys (H_1 de Forel) : elle gagne alors le territoire affecté aux radiations de la calotte dont elle occupe surtout la partie médiane. De ce territoire la dégénérescence s'étend à la capsule latérale du noyau rouge et s'épuise ensuite surtout dans les zones marginales grises ventro-latérale et dorso-médiane de ce noyau. Ici encore on constate, surtout au niveau du tiers moyen du noyau rouge, que la zone grise neutro-latérale participe à la réaction dégénérative, mais à un degré beaucoup moindre que la zone dorso-latérale. Quant à la capsule antérieure ou frontale du noyau rouge, elle se trouve très notablement dégénérée.

Quant aux lésions intéressant la région operculo-centrale, c'est-à-dire la région de l'insula, le pied de la troisième circonvolution frontale, l'opercule rolandique et l'écorce motrice voisine, elles déterminent une forte dégénérescence secondaire, laquelle aborde le segment postérieur ou lenticulo-thalamique de la capsule interne pour se rendre aux ganglions centraux et au pied du pédoncule cérébral. Ces lésions entraînent, au niveau de la couche optique, la dégénérescence surtout de la lame médullaire externe, du stratum zonale et du noyau latéral, et retentissent également sur les deux tiers postérieurs du noyau rouge. Dans ces cas, la dégénérescence secondaire atteint le noyau rouge en passant par la lame médullaire externe et le champ H_1 de Forel ; elle occupe bientôt le domaine des radiations de la calotte et aborde alors la capsule dorso-latérale du noyau rouge pour s'irradier ensuite à l'intérieur de ce noyau. Au niveau du tiers postérieur du noyau rouge, la dégénérescence secondaire intéresse surtout la capsule dorsale de ce noyau et les zones marginales grises dorso-latérale et dorso-médiane. Au niveau du tiers moyen, la dégénérescence porte encore sur la capsule dorsale mais elle atteint surtout les zones marginales grises dorso-latérale et ventro-latérale. Le tiers antérieur et la capsule frontale du noyau rouge sont en général parfaitement sains.

Donc, pour résumer d'une façon encore plus succincte nos constatations personnelles à l'égard de la dégénérescence secondaire du noyau rouge, nous dirons que la réaction dégénérative observée au niveau de ce

noyau, à la suite de lésions de l'hémisphère cérébral, varie dans sa topographie selon le siège de la lésion déterminante.

Les lésions de la face inféro-interne du lobe temporo-occipital retentissent sur les deux tiers postérieurs du noyau rouge, mais surtout sur le tiers postérieur de ce noyau. Au niveau du tiers postérieur, la dégénérescence porte sur la capsule dorsale et sur les zones marginales grises dorsale et dorso-médiane ; au niveau du tiers moyen, elle atteint surtout les zones marginales grises dorsale et ventro-latérale.

Les lésions du bord supéro-interne du lobe fronto-pariétal retentissent sur les deux tiers antérieurs du noyau rouge. Au niveau du tiers antérieur de ce noyau, la dégénérescence intéresse la capsule frontale et les zones marginales grises dorso-médiane et dorso-latérale ; au niveau du tiers moyen, elle intéresse la capsule latérale et les zones marginales grises dorso-latérale et ventro-latérale.

Les lésions de la région operculo-centrale retentissent sur les deux tiers postérieurs du noyau rouge, mais surtout sur le tiers moyen de ce noyau. Au niveau du tiers postérieur du noyau rouge, la dégénérescence porte sur la capsule dorsale et sur les zones marginales grises dorso-médiane et dorso-latérale ; au niveau du tiers moyen, elle intéresse surtout les zones marginales grises dorso-latérale et ventro-latérale.

Quant aux caractères histologiques de la dégénérescence secondaire observée au niveau du noyau rouge, nous avons essayé de nous en rendre compte en colorant au carmin, à l'hématoxyline-éosine, ou par la méthode de van Gieson, les quelques coupes ultra fines que nous avons réussi à obtenir dans chacune de nos séries. Bien que nos résultats n'aient pas été aussi satisfaisants que lorsque l'on prépare des pièces uniquement pour l'étude des altérations cellulaires et des lésions fines du névraxe, nous avons retrouvé assez nettement les phénomènes dégénératifs si bien décrits déjà par von Monakow. On constate, en effet, au niveau des zones dégénérées du noyau rouge, la disparition plus ou moins complète des fibres à myéline qui pénètrent à l'intérieur de ce noyau, la résorption de la substance moléculaire, l'atrophie et le tassement des éléments cellulaires et la sclérose névroglique compensatrice.

Avant de terminer ce travail, il nous paraît utile d'exposer quelques considérations cliniques, lesquelles nous ont été suggérées de par nos constatations anatomiques. Nous nous demandons, en effet, si l'étude plus approfondie et la connaissance plus précise des connexions corticales du noyau rouge ne nous permettraient pas d'élucider, dans une certaine mesure, la pathogénie de certains désordres de la motilité tels que les convulsions épileptiformes, les troubles athétosiques et choréiformes, les tremblements post-hémiplégiques, etc. L'épilepsie jacksonnienne n'est

pas rare dans les lésions de la face médiane du lobe temporal ; nous avons trois observations personnelles de ce genre. D'autre part, on a fréquemment attribué l'hémi-athétose et l'hémi-chorée à des lésions siégeant dans le voisinage du noyau lenticulaire, au niveau du bord externe de la moitié postérieure de la couche optique (Charcot et Raymond), ou même à l'intérieur de ce ganglion, surtout dans son segment postéro-inférieur. Or, nous avons vu que le noyau rouge reçoit des fibres de la face médiane du lobe temporal et que ces fibres passent par le segment sous lenticulaire de la capsule interne et par la partie postéro-inférieure de la couche optique Tout récemment, MM. Pierre Marie et J. Lhermitte (1) ont publié des observations très intéressantes de chorée chronique progressive dans lesquelles ils ont trouvé des lésions corticales assez strictement limitées au lobe frontal et atteignant d'une façon toute particulière l'extrémité antérieure des circonvolutions frontales, c'est-à-dire exactement le lieu d'origine de la voie fronto rubrique décrite par von Monakow. Il est vrai aussi que l'on a rencontré, dans certains cas d'hémi-chorée et d'hémi-athétose, des lésions intéressant soit le cervelet ou le pédoncule cérébelleux supérieur (Bonhöffer), soit la calotte pédonculaire ou la région sous-thalamique. Il ressort donc très nettement que dans ces divers troubles de la motilité le siège de la lésion déterminante peut être des plus variables, mais il n'en est pas moins vrai que toutes ces localisations présentent cette particularité commune de compromettre l'intégrité des connexions du noyau rouge, qu'il s'agisse des connexions corticales ou des connexions cérébelleuses de ce noyau. Or, tout semble démontrer aujourd'hui que le noyau rouge exerce une influence très importante sur le mécanisme de la motilité. Nous savons, en effet, que ce noyau affecte des rapports d'une part avec les noyaux moteurs du bulbe et les cornes antérieures de la moelle épinière (voie rubro-spinale), et d'autre part avec l'écorce de la région rolandique (voies operculo-rubrique et rubro-bulbaire). On pourrait donc supposer qu'à l'état normal le physiologisme de la motilité est soumis à l'influence coordonnée de deux voies motrices essentiellement et primitivement distinctes : l'une, la voie cortico-rubro-spinale laquelle régit le mouvement réflexe ou automatique, l'autre, la voie cortico spinale ou pyramidale, laquelle est acquise beaucoup plus tard, régit le mouvement volontaire et fait partie du mécanisme régulateur et inhibiteur de nos activités motrices. Il est certain qu'à la naissance, nos mouvements sont pour la plupart purement réflexes ou automatiques, les fibres nerveuses provenant de l'écorce cérébrale ne sont encore que très incomplétement myélinisées et ce n'est que plus tard que les sphères corticales

(1) Pierre Marie et J. Lhermitte, *Les lésions de la chorée chronique progressive*, Annales de Médecine, 1914, n° 1, p. 18.

BIBLIOTHÈQUE DE LA SALPÊTRIÈRE. TRAVAUX EN MÉDECINE

se transforment en zones fonctionnelles véritablement actives, sous l'influence de l'éducation et de l'enregistrement progressif de perceptions diverses. Petit à petit l'automatisme fait place à l'activité consciente et volitionnelle, mais il est loin de disparaître complètement ; au contraire il persiste, mais ses manifestations sont d'autant moins évidentes que le développement des facultés intellectuelles, du psychisme, est plus parfait, et que l'écorce cérébrale préside plus exclusivement au fonctionnement de nos diverses activités. A cet égard, et à titre d'exemple, il est intéressant de rappeler l'interprétation que l'on a donnée à un phénomène assez curieux qui s'observe dans certaines lésions de la couche optique.

On a fréquemment constaté dans ces cas que le malade est incapable de contracter volontairement les muscles innervés par le facial inférieur alors que ces muscles se contractent très bien lorsqu'on fait rire le malade. On a voulu voir dans ce phénomène la preuve de l'existence d'un centre de la mimique au niveau de la couche optique. Pour nous, ce phénomène peut tout aussi bien s'expliquer par la lésion, dans le voisinage immédiat du noyau rouge, des fibres operculo-rubriques, et, en particulier, du contingent fourni par la zone corticale du facial. Primitivement, il est probable que le rire et le pleurer sont uniquement sous la dépendance du noyau rouge, puisqu'il est démontré que ce noyau envoie des fibres directes du noyau du facial ; ce n'est que plus tard que ce noyau lui-même est activé par des fibres provenant de l'écorce (fibres operculo-rubriques) et que son mécanisme devient subordonné aux impulsions de la volonté. D'autre part, les contractions de la musculature faciale demeurent par la suite si intimement liées aux manifestations de l'émotivité qu'il est extrêmement probable qu'elles ne peuvent s'opérer volontairement sans le concours et de la voie cortico-rubro bulbaire et de la voie cortico bulbaire ou pyramidale. Evidemment le chaînon rubro bulbaire ne suffit plus à lui seul à assurer le fonctionnement même émotif du facial, puisque dans les lésions siégeant au niveau de la zone motrice, le malade ne peut contracter le facial inférieur ni volontairement ni sous l'influence de l'émotion.

Il semble donc légitime d'admettre qu'à l'état normal, l'innervation de la musculature faciale implique l'intégrité aussi bien des connexions rubriques que des connexions corticales du noyau d'origine du nerf facial. Lorsque les connexions corticales de ce noyau sont partiellement compromises, ce qui se trouve réalisé dans les lésions thalamiques atteignant le voisinage du noyau rouge, il se fait un retour vers l'automatisme. Du reste, ce trouble d'innervation du facial inférieur que l'on a décrit dans les lésions de la couche optique est ordinairement transitoire, ce qui

constitue un autre argument contre l'existence d'un centre de la mimique au niveau de ce ganglion. Il est possible que le rire et le pleurer spasmodiques, symptômes que l'on a rencontrés dans les lésions atteignant tantôt la partie médiane du noyau lenticulaire tantôt la couche optique ou la calotte pédonculo-protubérantielle, puissent résulter de l'irritation soit des fibres operculo-rubriques, soit des fibres rubro-bulbaires.

Nous sommes donc porté à croire que la lésion, soit des voies afférentes, soit des voies efférentes, du noyau rouge, joue un rôle très important dans le déterminisme de toute une série de désordres de la motilité. Ce que nous venons de dire à propos de l'innervation mixte du facial peut tout aussi bien s'appliquer à l'innervation de la musculature en général. Ainsi que nous l'avons dit plus haut, toutes les lésions que l'on a rencontrées jusqu'ici dans les cas d'hémi-chorée, d'hémiathétose, de tremblement post-hémiplégique, etc., malgré la diversité de leur siège, se trouvaient néanmoins situées sur le trajet de l'une quelconque des voies afférentes du noyau rouge. On peut donc se demander si dans ces cas le trouble de la motilité ne relève pas, soit de l'irritation directe du noyau rouge, soit de l'interruption des fibres corticales dont le but à l'état normal est de supprimer, ou tout au moins de régulariser, le fonctionnement purement automatique de ce noyau. Quant à l'aspect clinique si différent que revêt chacun de ces troubles de la motilité, on pourrait peut être l'expliquer par des différences non seulement dans le siège et la nature mais aussi dans l'étendue ou l'intensité de la lésion déterminante. En effet, s'il est légitime de supposer que ces divers désordres reconnaissent pour cause principale la lésion des voies afférentes du noyau rouge, on conçoit très bien aussi que la physionomie du symptôme puisse varier sensiblement selon le siège de la lésion grâce à l'implication surajoutée d'une autre voie, laquelle évidemment ne sera pas la même à tous les niveaux. Du reste, il faut bien le dire, ces divers troubles de la motilité ne sont peut-être pas aussi autonomes qu'on pourrait le croire *à priori* ; entre l'accès convulsif, le tremblement, le mouvement athétosique et le geste choréiforme, il semble vraiment y avoir des liens de parenté assez intimes. Ces divers troubles présentent entre eux de nombreuses analogies et il n'est pas rare de rencontrer des types intermédiaires ou mixtes, et même des cas qui réalisent nettement, tour à tour, le mouvement athétosique et le mouvement choréiforme.

Evidemment, il serait prématuré de vouloir résoudre un problème aussi complexe en se basant uniquement sur quelques constatations anatomiques. Il est probable, en effet, que l'apparition de désordres moteurs aussi variés est soumise à l'influence simultanée de plusieurs facteurs pathogéniques. Il est certain aussi que ces troubles de la motilité ne se

rencontrent pas chaque fois que les connexions corticales ou cérébelleuses du noyau rouge se trouvent compromises. Tout ce que l'on peut dire c'est que ce sont surtout les lésions superficielles de l'écorce, et les foyers minuscules ou du moins très circonscrits de la base et de ses ganglions, qui semblent déterminer ces diverses perturbations de la motilité. Nous savons également que ces troubles ne surviennent que lorsque la voie cortico-spinale ou pyramidale est au moins partiellement respectée. En somme, nous n'avons pas la prétention de vouloir édifier une doctrine, mais nous croyons que ces faits méritent d'être signalés et d'être soumis à l'étude.

Conclusions

Le noyau rouge reçoit des radiations corticales de différentes régions de l'hémisphère cérébral. Certaines de ces radiations proviennent du lobe frontal, d'autres, de la région operculo-centrale, d'autres, enfin, de la face médiane du lobe temporal. Le lobe occipital, le lobe pariétal et la face externe du lobe temporal ne semblent pas envoyer de fibres au noyau rouge.

Les fibres qui tirent leur origine du lobe frontal se rendent au noyau rouge en passant par le bras antérieur de la capsule interne et par la région sous-thalamique. Elles se terminent dans le segment antérieur du noyau rouge et affectent des rapports surtout avec les zones marginales dorso-médiane et dorso-latérale.

Les fibres qui prennent naissance au niveau de la région operculo-centrale se rendent au noyau rouge en traversant le bras postérieur de la capsule interne et le champ affecté aux radiations de la calotte. Elles s'irradient dans le segment moyen du noyau rouge et entrent en relation surtout avec les zones marginales dorso latérale et ventro-latérale.

Les fibres qui proviennent de la face médiane du lobe temporal se rendent au noyau rouge en passant par le segment sous-lenticulaire de la capsule interne et par le champ de Wernicke. Elles s'épuisent au niveau du segment postérieur du noyau rouge et affectent des rapports surtout avec les zones marginales dorso médiane et dorso latérale.

Il est possible que la lésion des connexions corticales du noyau rouge joue un rôle assez important dans la genèse de certains désordres de la motilité, tels que les troubles athétosiques et choréiformes, les tremblements post-hémiplégiques, etc.

ÉTUDE CLINIQUE, RADIOLOGIQUE ET BIOLOGIQUE D'UN CAS D'ACROMÉGALIE

PAR MM.

CLUZET,
Professeur à la Faculté de Médecine,

et

L. LÉVY,
Répétiteur à l'Ecole du service de Santé Militaire

La physiopathologie de l'hypophyse a été, en ces derniers temps, l'objet de nombreuses acquisitions qui en ont profondément remanié l'histoire. Certaines notions semblent aujourd'hui définitivement établies ; d'autres, tout spécialement celles qui concernent le rôle biochimique de la glande, ont été édifiées avec une précision très séduisante et ont cependant tout récemment été partiellement au moins remises en discussion : tout n'est peut-être pas encore dit sur le déterminisme de certains symptômes hypophysaires.

Parallèlement à ces recherches, l'exploration radiologique de la selle turcique a été poursuivie ; elle constitue, dans bien des cas, en même temps qu'une importante méthode de diagnostic, un moyen à retenir pour juger de l'opérabilité des tumeurs hypophysaires.

Ces différents problèmes, tout d'actualité, nous ont paru intéressants à soulever, sinon à résoudre, à propos d'un cas d'acromégalie que nous avons eu l'occasion de suivre longuement. Voici d'abord notre observation :

G..... Michel, 42 ans, gendarme, entré à l'hôpital militaire Desgenettes, dans le service de l'un de nous le 19 septembre 1913 pour une céphalée très violente et persistante, localisée dans la région pariéto-frontale gauche, accompagnée d'une hypertrophie des extrémités des membres supérieurs et inférieurs.

Antécédents héréditaires. — Père vivant et bien portant.

Mère morte d'hémorragie cérébrale.

Antécédents collatéraux. — Deux frères vivants et bien portants.

Antécédents personnels. — Oreillons et rougeole dans l'enfance. En 1905, névralgie sciatique droite. En 1908 orchite traumatique à gauche par choc sur le pommeau de la selle. Bronchites légères chaque hiver.

Pas d'éthylisme appréciable. Pas de syphilis : le Wassermann est négatif. Le malade est marié ; sa femme est bien portante ; après une fausse couche de trois mois, elle eut un garçon actuellement âgé de douze ans et en bonne santé.

Histoire de la maladie. — L'affection actuelle semble remonter à l'année



1



2



3



4

ACROMÉGALIE

(Cluzet et L. Lévy)

Masson & Cie, Éditeurs

Phototypie Berthaud, Paris



ACROMÉGALIE

(Cluzet et L. Lévy)

Masson & Cie, Éditeurs

1910. A cette époque, le malade qui par ailleurs jouissait d'une excellente santé, est frappé par ce fait qu'il éprouve de la difficulté à mettre gants et chaussures devenus trop courts ; progressivement, en l'espace de quelques mois, cette anomalie augmente de façon très notoire en même temps que, plus lentement, le malade voit ses képis devenir trop étroits.

Six à huit mois après ces premières manifestations, apparaissent des symptômes d'ordre digestif. Le malade avait toujours été un gros mangeur, mais vers la fin de l'année 1910, il est pris d'une véritable boulimie. Il est alors insatiable ; jour et nuit, il a de fréquents besoins de manger et de boire. Ses excès alimentaires amènent une série de symptômes, flatulence, pesanteur ; augmentation de poids. Progressivement s'installe une polyurie abondante

Au cours de l'année 1911, alors que tous les signes précédents ne faisaient que s'exagérer, en particulier l'augmentation de volume des extrémités, apparaît une céphalée, au début inconstante, mais qui très rapidement devient à peu près permanente et se localise surtout au niveau de la région pariéto-temporale gauche.

En 1912, le malade voit ses forces décliner. Les obligations physiques de son service, jusque-là très allègrement supportées, le fatiguent rapidement. Il éprouve le besoin de dormir souvent, même à cheval, au cours de ses tournées ; simultanément, apparaît de la perte des désirs sexuels et une impuissance notoire. La fin de l'année 1912 est marquée par une aggravation de tous les signes précédents, tout spécialement de l'asthénie qui devient signe de premier plan et de la céphalée qui, par son acuité et sa constance, prive de tout repos le malade ; celui-ci, primitivement gai et calme, devient sombre, mélancolique, très irritable et emporté.

A l'*entrée* à l hôpital, ce qui frappe d'emblée à l'examen, c'est, à côté d'une adiposité assez marquée (le malade pèse 98 kil. pour une taille de 1 m. 76), une série de symptômes dystrophiques d'une très grande netteté qui font de notre malade un acromégale indiscutable.

Aux *membres supérieurs*, les mains (Pl. XL, fig. 1) ont l'aspect caractéristique, en battoir ; les plis y sont très accentués.

Les doigts, aussi gros à leur extrémité qu'à la racine, ont la forme « en saucisson ». L'alliance du malade qu'il portait jusqu'il y a cinq ans, ne peut plus actuellement qu'être présentée à l'extrémité de l'annulaire gauche. Les ongles sont aplatis et paraissent trop petits. Les poignets sont manifestement élargis.

Aux membres inférieurs, les pieds (Pl. XL, fig. 2) élargis, épaissis, présentent un sillon digito-plantaire extrêmement profond. Les orteils sont moins déformés que les doigts. Les malléoles sont très hypertrophiées.

Du côté de *l'extrémité céphalique* (Pl. XXXIX, fig. 1 et 2), le crâne est augmenté de volume, les coiffures du malade ont actuellement trois centimètres de plus qu'il y a quatre ans. Les arcades orbitaires sont très en relief et, au niveau des sinus frontaux, on sent encore mieux qu'on ne voit une boursouflure très appréciable. Les pommettes sont saillantes. Le nez sans être énorme est gros et surtout élargi par rapport à ce qu'il était autrefois. La

lèvre inférieure, éversée en dehors, est très augmentée de volume. Le maxillaire inférieur a très largement participé au processus : s'il n'y a pas un prognatisme très appréciable, si le malade n'a pas le profil acromégalique caractéristique, les transformations du maxillaire inférieur sont affirmées par l'écartement très notable des incisives et des canines à ce niveau ; de plus, la perte des rapports normaux des os maxillaires supérieur et inférieur se juge par une usure en biseau de la face antérieure des incisives inférieures (Pl. XXXIX, fig. 3). La langue, rouge et sèche comme toute la muqueuse buccale, a subi une hypertrophie considérable (fig. 4). Les pavillons des oreilles sont très augmentés dans toutes leurs dimensions. Le facies dans son ensemble a pris, du fait de ces altérations, une expression toute différente de ce qu'elle était précédemment ; les photographies antérieures du malade, fixant ses traits aux âges de 28, 34 et 38 ans, en rendent parfaitement compte.

Le larynx est gros ; le cartilage thyroïde est très saillant sous la peau et le timbre de la voix est, au dire du malade, beaucoup plus grave qu'autrefois.

Du côté du *squelette thoracique*, à signaler l'hypertrophie des clavicules, l'épaississement des côtes et de leurs cartilages et, sur le sternum, l'exagération de la saillie de l'arête de Louis. Pas de déformation bien manifeste de la colonne vertébrale.

Les symptômes acromégaliques que nous venons de décrire sont complétés par un syndrome radiologique des plus caractéristiques. Les épreuves radiographiques que nous avons eu l'occasion de présenter à la Société médicale des hôpitaux de Lyon (1) et que nous reproduisons ici (Pl. XLI, XLII, XLIII) réalisent à peu près au grand complet le tableau de la maladie ; *la selle turcique* est considérablement augmentée de volume, ses dimensions sont deux à trois fois supérieures à celles d'une selle normale. Cet agrandissement qui s'est fait dans tous les sens paraît cependant réalisé surtout aux dépens du sinus sphénoïdal. Les apophyses clinoïdes antérieures et postérieures ont disparu. Le dos de la selle turcique est réduit à une mince lamelle osseuse, qui sur nos épreuves apparaît comme brisée à sa partie médiane, comme s'il s'était agi d'un véritable éclatement. En outre, la fosse pituitaire présente un double contour, l'un qui lui est propre, l'autre qui est certainement dû à la tumeur hypophysaire.

A la déformation de la selle s'ajoute l'augmentation des dimensions des *sinus de la face*, le sinus maxillaire est très élargi, mais le sinus frontal se présente ici avec des dimensions tout à fait insolites.

Nous faisons remarquer en troisième lieu l'épaississement très inégal des parois crâniennes, porté ici au maximum au niveau de l'occipital. Le prognatisme, peu appréciable à l'examen du malade, se dessine assez nettement sur l'épreuve radiographique.

Les radiographies des mains décèlent un développement exagéré des parties molles, donnant à l'image l'aspect en éventail des métacarpiens, déjà signalé

(1) CLUZET ET LÉVY. Société Médicale des Hôpitaux de Lyon, séance du 31 mars 1914.

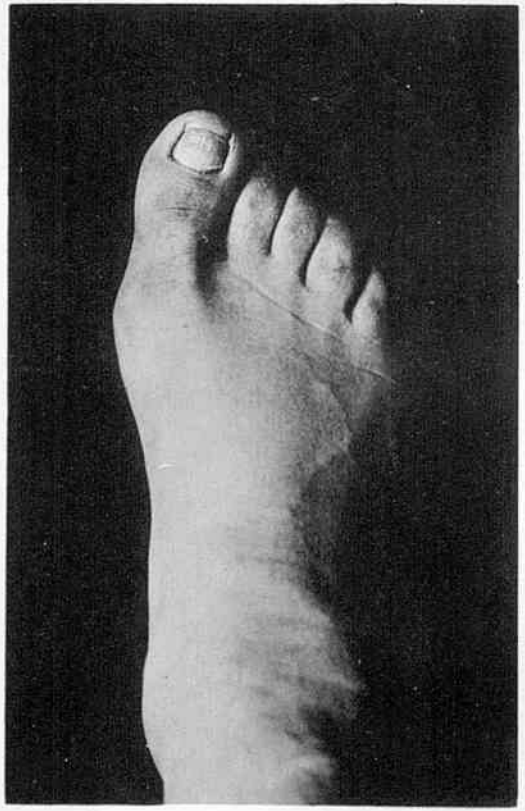

PIED ACROMÉGALIQUE

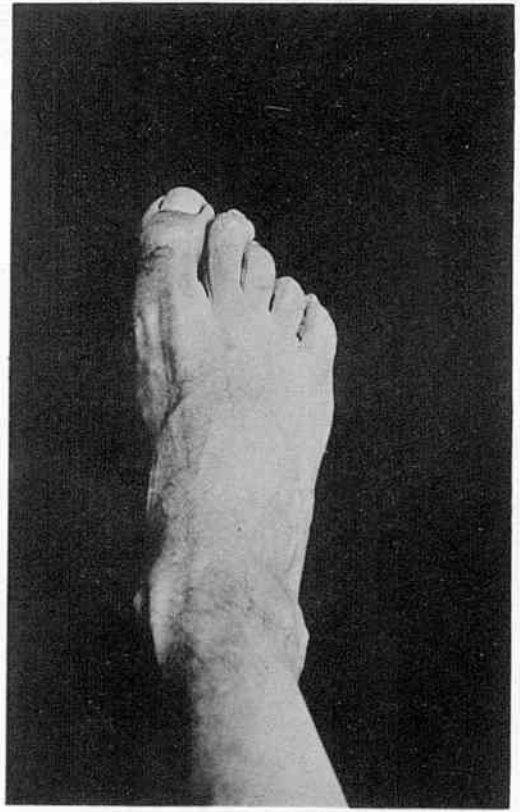

PIED NORMAL

(Cluzet et L. Lévy)

Masson & Cie, Editeurs

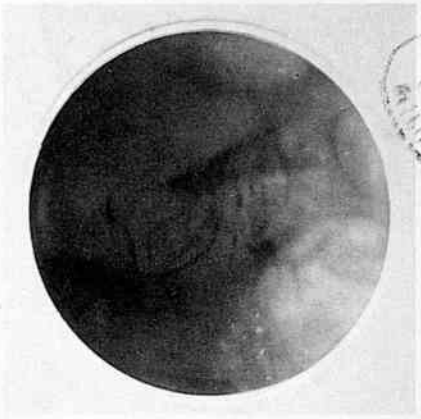

BIBLIOTHÈQUE DE LA SALPÊTRIÈRE FACULTÉS EN MÉDECINE

1



2

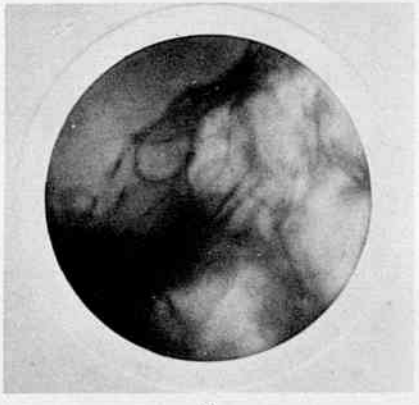

3

ACROMÉGALIE

Selle turcique.

(Cluzet et L. Lévy)

Masson & Cie, Editeurs



1



2

BIBLIOTHÈQUE DES LABORATOIRES DE LA SALPÊTRIÈRE

ACROMÉGALIE

(Cluzet et L. Lévy)

Masson & Cie, Editeurs

par de nombreux auteurs ; de plus, ces os ont leur tête déformée et agrandie. On observe en outre un agrandissement très notable des espaces inter-articulaires carpiens et métacarpophalangiens. Les travées osseuses sont peu nombreuses, mais par contre très apparentes. On voit encore sur les images radiographiques du poignet une déformation et un agrandissement des épiphyses inférieures du radius et du cubitus.

Les déformations acromégaliques de notre malade sont complétées par des symptômes d'hypertension intra-crânienne. La céphalée est très vive, presque constante ; elle subit des exacerbations quotidiennes, qui, par moments, sont subintrantes et privent le malade de tout repos. Son maximum est toujours fronto-pariétal gauche. De plus, le liquide céphalo-rachidien s'écoule à la ponction sous forme d'un véritable jet que l'on est obligé de modérer ; il est dépourvu à peu près complètement d'éléments cellulaires représentés de loin en loin par de très rares lymphocytes et l'albumine qui donne un disque fort épais au contact de l'acide azotique, y est au taux de 0.82 0/00.

Pas d'hémianopsie, en particulier pas d'hémianopsie bi-temporale. Acuité visuelle normale. Pas de photophobie. L'examen du fond de l'œil, pratiqué à plusieurs reprises par M. le médecin principal Toubert, que nous remercions ici de son obligeance, a décelé le 15 mars 1914, pour la première fois, une légère décoloration, au niveau de la pupille droite ; le malade se plaint de temps en temps, de la sensation de brouillard, de nuages devant les yeux. Depuis à peu près la même époque apparaissent de temps à autre des vomissements faciles, du type cérébral. Quelques bourdonnements d'oreille à gauche. Asthénie considérable : le malade se traîne péniblement ; il est constamment assis ou couché et à toute heure du jour, quand sa céphalée s'amende, il a des envies impérieuses de dormir ; sa somnolence à ces moments est invincible.

Pas de troubles moteurs.

Réflexes cutanés, tendineux et muqueux normaux. Pas de troubles objectifs de la sensibilité ; subjectivement, prurit généralisé, intense et fréquent.

Dans la sphère psychique, on relève des troubles très nets se jugeant par de la dépression, allant jusqu'à l'hypochondrie, parfois des idées de suicide, et enfin une irascibilité d'autant plus frappante que ce malade était par le passé d'une grande égalité d'humeur.

Le tableau acromégalique se complète par un syndrome diabétique des plus nets : polyurie, polydipsie, polyphagie, glycosurie. Rappelons ici l'asthénie déjà signalée et le prurit généralisé. La glycosurie atteint un taux très élevé, oscillant entre 74 gr. 40 et 92 gr. 70 au litre, et n'a été que fort peu influencée par le régime. Les trois analyses complètes des urines que nous reproduisons et dont nous tenons à remercier M. Boulud, rendent un compte très exact des échanges chez notre malade. A noter que la première analyse a été faite avant l'institution d'un régime approprié.

25 novembre 1913.

	Par litre		Par 24 heures
Volume			4550 cc.
Densité	1042		
Résidu	109.		495 95
Acidité	0.98		4.459
Urée	6.00		27 30
Azote uréique	2.76		12.56
Azote total	3 10		14.10
Ammoniaque	0.25		1.137
Purine (en bloc)	0.20		0.91
Coefficient azoturique		89	
P^2O^5	1.45		6 60
NaCl	2.45		11.15
Sucre	92.70		421.78
Albumine		néant	
Acétone		néant	
Cryoscopie	Avec sucre		Sucre déduit
Δ	1.65		0.71
$\frac{\Delta V}{P}$	7980		3340
$\frac{\delta V}{P}$	7260		2650
$\frac{\Delta}{\delta}$	1.10		1.26
Urée 0/0 résidu — sucre		36	
NaCl 0/0 résidu — sucre		14	
AzH^3 0/0 Azote total		8	
Azote purique 0/0 Azote total		2.1	
P^2O^5 0/0 Azote total		46	

5 décembre 1913.

Volume			1800
Densité	1046		
Résidu	98		176.40
Acidité (So^4H^2)	1.67		3.
Urée	12.80		23.04
Azote uréique	5.888		10.60
Azote total	6 75		12.15
Ammoniaque	0.78		1.40
Coefficient azoturique		87	
P^2O^5	2 55		4.05
NaCl	5.80		10.44
Albumine		néant	
Sucre	74 40		128.52
Acétone		néant	

Cryoscopie	Par litre. Avec sucre		Par 24 heures Sucre déduit
Δ	2°		1.27
$\frac{\Delta V}{P}$	3820		2430
$\frac{\delta V}{P}$	3100		1650
$\frac{\Delta}{\delta}$	1.21		1.40
Urée 0/0 résidu — sucre		47	
NaCl 0/0 résidu — sucre		21	
AzH^3 0/0 Azote total		11	
P^2O^5 0/0 Azote total		33	

21 mars 1914.

Volume			4300 cc.
Densité	1045		
Résidu	100		430
Acidité (So^4H^2)	0.98		4 21
Urée	5.94		25.54
Azote uréique	2 73		11.74
Azote total	3.14		13.50
Ammoniaque	0.30		1.26
Purine	0.36		1.55
Coefficient azoturique		86	
PO^5	1.35		5.80
NaCl	2.63		11 31
Albumine		traces	
Sucre	83.30		358.19
Acétone		néant	

Cryoscopie	Avec sucre		Sucre déduit
Δ	1.64		0.79
$\frac{\Delta V}{P}$	6620		3660
$\frac{\delta V}{P}$	6000		3000
$\frac{\Delta}{\delta}$	1.10		1.25
Urée 0/0 résidu — sucre		34	
NaCl 0 0 résidu — sucre		15	
AzH^3 0/0 Azote total		9.5	
Azote purique 0/0 Azote total		3.8	
P^2O^5 0/0 Azote total		43	

Le dosage des éléments azotés dans le sérum sanguin a fourni les chiffres suivants :

Urée 0/00	0.272	
Azote uréique	0.125	
Azote total	0 16	
Coefficient azoturique	78	(M. Boulud)

Le taux du sucre dans le sang était de 4.24 0/00 à la date du 5 décembre (M. Boulud).

Rien à noter du côté du cœur et des poumons.

Les premières voies digestives présentent les signes indiqués précédemment. Pas de troubles intestinaux ; ni diarrhée, ni constipation. Le foie ne semble pas déborder sensiblement le rebord des fausses côtes. La rate n'est pas perçue.

Impuissance génitale actuellement absolue : ni érections, ni désirs sexuels depuis près d'un an. Pas de modifications du volume de la verge. Le testicule droit semble de dimensions normales, le gauche est resté plus gros depuis l'orchite traumatique survenue en 1908. Pas de chute des poils du pubis, des aisselles, de la région thoracique Les poils des moustaches par contre sont plus clairsemés : les photographies antérieures du malade en témoignent.

Le corps thyroïde n'est pas sensiblement hypertrophié. Eclat spécial du regard, yeux légèrement saillants. Pigmentation périorbitaire et palpébrale supérieure. Thermophobie depuis quelques mois. Transpirations fréquentes et abondantes. Ni tremblement, ni tachycardie (pouls = 80).

Hypertension manifeste (tension radiale : 25 au Potain). Pas d'œdèmes, mêmes transitoires. Sourcils moins abondants qu'autrefois surtout dans leur partie externe, les cils des paupières inférieures ont à peu près complètement disparu.

Pas de symptômes d'ordre surréno-vasculaire, en dehors de l'hypertension déjà signalée. Inversement, pas de ligne blanche surrénale, pas de douleurs abdominales, pas d'hypothermie, pas de mélanodermie généralisée ni de pigmentation des muqueuses.

L'examen du sang, répété à plusieurs reprises, a fourni les résultats suivants :

20 oct. 1913. —	Globules rouges	3.400 000
	Hémoglobine (Sahli)	0.72
	Leucocytes	7.500
	Polynucléaires neutrophiles	58 0/0
	— éosinophiles	1 0/0
	Lymphocytes	21 0/0
	Mononucléaires	20 0/0
30 novembre. —	Globules rouges	3.650.000
	Hémoglobine	0 78
	Leucocytes	8.200
	Polynucléaires neutrophiles	55 0/0
	— éosinophiles	2 0/0
	Lymphocytes	20 0/0
	Mononucléaires	23 0/0

18 décembre. —	Globules rouges.	3.500.000
	Hémoglobine.	0.71
	Leucocytes	7.200
	Polynucléaires neutrophiles	60 0/0
	Polynucléaires éosinophiles	11 0/0
	Lymphocytes.	21 0/0
	Mononucléaires.	18 0/0
15 janv. 1914. —	Globules rouges.	3.870.000
	Hémoglobine.	0 76
	Leucocytes	7.700
	Polynucléaires neutrophiles	57 0/0
	— éosinophiles	1 0/0
	Lymphocytes	23
	Mononucléaires.	19 0/0
20 février. —	Globules rouges.	3.450 000
	Hémoglobine.	0.76
	Leucocytes	7 200
	Polynucléaires neutrophiles	53 0/0
	— éosinophiles	2 0/0
	Lymphocytes	23 0/0
	Mononucléaires.	22 0/0
7 mars. —	Globules rouges.	3.720.000
	Hémoglobine.	0.76
	Leucocytes	7.500
	Polynucléaires neutrophiles	55 0/0
	— éosinophiles	1 0/0
	Lymphocytes.	26 0/0
	Mononucléaires	18 0/0

A aucun examen, il n'a été constaté d'hématies à morphologie anormale, en particulier pas d'hématies nucléées. Jamais de myélocytes. Coagulation toujours normale.

*
* *

Le cas d'acromégalie que nous venons de rapporter est aussi caractéristique que possible, encore que certains signes fréquemment réalisés en pareille circonstance fassent défaut chez notre malade (hémianopsie bitemporale, troubles de l'acuité visuelle, altérations du fond de l'œil).

Plusieurs points cependant méritent quelques développements ; nous retiendrons ici ceux qui concernent :

1° Les particularités radiologiques.

2° La physiopathologie du trouble hypophysaire et l'aspect biochimique du syndrome diabétique.

3° Les constatations hématologiques.

4° L'analyse du liquide céphalo-rachidien, et enfin
5° Le traitement.

* * *

En ce qui concerne les particularités radiologiques, nous avons noté que si l'agrandissement de la selle turcique s'est fait dans tous les sens, il semble cependant s'être plus manifestement réalisé aux dépens du sinus sphénoïdal. Cette dernière notion doit être retenue, car elle constitue un élément de probabilité en faveur du développement nasal de la tumeur et indiquerait des conditions relativement favorables pour aborder la glande par voie transphénoïdale. A signaler également le double contour de la fosse pituitaire, à rapprocher d'une image analogue déjà obtenue par Hertoghe (1), d Anvers ; cet auteur attribue le contour intérieur à la calcification de la périphérie de l'hypophyse.

Il nous paraît utile, d'autre part, de faire remarquer à propos de ce cas que, chez certains acromégaliques, la fosse pituitaire ne se montre pas, à l'examen radiographique, augmentée dans ses dimensions. L'un de nous, après une étude radiographique de dix acromégaliques, a même vu que, dans certaines circonstances, la fosse pituitaire peut paraître plus petite qu'à l'état normal. Il a publié avec MM. Lesieur et Giraud (2) un exemple très net de cette dernière éventualité (Pl. XLII, fig 2) : dans ce cas, non seulement la fosse pituitaire paraissait plus fermée qu'à l'état normal, non seulement le dos de la selle était sensiblement épaissi, mais le diamètre intérieur maximum de la fosse était à peine égal à 9 millimètres, alors que chez le sujet qui fait l'objet du présent travail, le diamètre antéro-postérieur est de 26 millimètres.

Il a de même mis en évidence une selle turcique relativement petite, avec un dos épaissi, chez un acromégalique du service de M. le Pr Teissier de Lyon.

Même constatation a été faite chez un autre acromégalique fruste du service de M. le Pr Lesieur dont l'observation est encore inédite (Pl.XLII, fig. 3). Dans ce dernier cas, le contour de la selle turcique est très apparent ; l'ombre des apophyses clinoïdes antérieures se confond avec l'ombre du dos de la selle. La fosse pituitaire apparaît complètement

(1) HEILPORN, *Etude radioscopique de l'acromégalie*, Journal belge de radiologie, 1907, p. 56.

(2) CLUZET, LESIEUR et GIRAUD, *Acromégalie fruste avec faible volume de la selle turcique*, Société médicale des hôpitaux de Lyon, 31 mars 1914, Lyon médical, n° 914, n° 16.

fermée à sa partie supérieure. Le diamètre antéro-postérieur atteint à peine 2 millimètres. Or si, dans l'appréciation des dimensions de la selle, il faut tenir compte des variations individuelles, on sait que d'après A. Kohler, les dimensions de la selle peuvent osciller chez les sujets sains de 8 à 16 millimètres.

Ajoutons que, dans ces différents cas, toutes les précautions d'usage ont toujours été prises avec soin pour éviter la déformation de l'image : le plan sagittal médian de la tête était bien parallèle à la plaque sensible, l'incidence normale touchait au milieu de la droite qui joint le tragus à l'angle externe de l'orbite, l'anticathode était uniformément à 50 centimètres de la plaque.

Les différents aspects radiologiques que nous soulignons, pour opposés qu'ils soient, sont cependant interprétables. Des troubles fonctionnels ne se superposent pas forcément à une modification morphologique toujours univoque : on peut concevoir un hyperfonctionnement glandulaire sans que cette hypertrophie ait été suffisante pour provoquer un agrandissement squelettique D'autre part, même en cas de néoplasie à tendance plus ou moins envahissante, il est admissible que, pendant un temps variable suivant les cas, l'organe reste contenu dans une loge normale : les dimensions de la selle seraient dès lors fonction du moment auquel les sujets sont examinés. Il est d'ailleurs à noter que dans les deux cas où l'un de nous a constaté de petites selles, le syndrome acromégalique était fruste.

Nous ajouterons enfin, relativement à la technique, qu'au moyen des écrans renforçateurs l'image de la selle turcique se présente avec beaucoup plus d'opposition, mais beaucoup moins de détails. C'est ainsi que, dans notre cas, le contour de la tumeur hypophysaire ne nous est apparu très nettement que sur le cliché obtenu sans écran renforçateur.

*
* *

Que l'acromégalie que nous avons observée soit fonction d'hyperpituitarisme, c'est là une notion sur laquelle il n'y a pas lieu d'insister. Mais on sait que des travaux récents, en particulier ceux de Harvey Cushing et des collaborateurs Goetsch et Jacobson, ont conduit à admettre que les deux lobes de l'hypophyse, embryologiquement et histologiquement si différents, jouent chacun un rôle physiologique spécial. Le lobe antérieur de la glande, d'après les tendances actuelles, présiderait au développement de l'organisme ; son fonctionnement excessif aboutirait au gigantisme ou à l'acromégalie, suivant l'âge auquel il intervient. Le lobe postérieur, longtemps considéré comme fonctionnellement inactif, présiderait d'une part à la contraction des fibres musculaires lisses et d'autre part

commanderait le métabolisme des hydrates de carbone. Sa défaillance serait à l'origine d'un certain nombre de cas de syndrome adiposo-génital de Frœhlich, syndrome se jugeant par de l'obésité, une haute tolérance pour les hydrates de carbone et des troubles profonds du côté des organes génitaux. Tous ces points ont été développés par Mouriquand dans son récent rapport au Congrès de pédiatrie de 1913, et dans les différents travaux qu'il a consacrés depuis à la question (1). Inversement, la glycosurie pourrait être considérée, au cours des altérations hypophysaires, comme l'indice d'un hyperpituitarisme postérieur.

Notre malade, avec ses déformations osseuses d'une part, sa glycosurie, son hypertension artérielle de l'autre, se présenterait donc à l'observation comme un hyperhypophysaire total. Cependant il faut reconnaître qu'aux symptômes purement acromégaliques s'ajoutent une tendance nette à l'obésité, une somnolence et une asthénie très marquées, des troubles génitaux accentués, qui *a priori* semblent relever d'une déficience du lobe postérieur. Faut-il, dès lors, parler de dyshypophysie postérieure et non d'hyperfonctionnement pur et simple? Avant d'apporter semblable affirmation, il convient d'examiner si la lésion hypophysaire n'a pas provoqué un retentissement sur partie ou totalité des glandes vasculaires sanguines, et si la discordance symptomatique ne relève pas d'un syndrome pluriglandulaire. Or à cet égard, la glande thyroïde semble avoir réagi dans le sens de l'hyperthyroïdie. En dépit en effet de l'absence d'hypertrophie du corps thyroïde, de l'inexistence de tremblements et de tachycardie, il est apparu chez notre malade de l'éclat du regard, un léger degré d'exophtalmie, de la thermophobie, des sueurs exagérées, une pigmentation périorbitaire, qui sont évidemment fonction d'hyperthyroïdie. Il est vrai que, la raréfaction des sourcils surtout à leur partie externe, la chute des cils aux paupières inférieures, pourraient relever d'un trouble inverse de la fonction thyroïdienne. Au total cependant, l'hyperthyroïdie semble ici au tout premier plan.

Mais en dehors de cette réaction thyroïdienne il n'y a pas de signes d'altération d'ordre surrénal par excès ou par défaut.

La glande interstitielle du testicule semble également devoir être mise hors de cause. Un certain nombre de caractères sexuels secondaires sont respectés : en particulier les poils pubiens, axillaires, thoraciques, sont d'une abondance très largement normale. Il y a bien ici, frigidité génitale, disparition des érections et perte des désirs sexuels ; mais, n'ou-

(1) G. Mouriquand, *Le syndrome adiposo-génital de l'enfant*. Rapport à l'Association française de pédiatrie. Paris, octobre 1913 ; — *Ibid.*, Paris Medical, 6 décembre 1913 ; — *Les obésités d'origine glandulaire*. Journal médical français, 15 mars 1914.

blions pas que notre malade est un grand diabétique, et qu'il paraît naturel d'admettre qu'un diabète hypophysaire puisse réaliser ce que fait si souvent un diabète relevant de toute autre cause.

Il est courant de noter chez de tels malades de l'insuffisance génitale, de l'asthénie, sans qu'on songe à incriminer autre chose que le trouble nutritif initial. Nous pensons donc que, dans notre cas, il n'y a, à l'origine, qu'une lésion hypophysaire amenant de l'hyperfonctionnement total, que cette lésion a provoqué un retentissement thyroïdien plus ou moins discret et que les troubles génitaux et la tendance à l'obésité, loin de relever d'un hyperpituitarisme postérieur, sont au contraire immédiatement conditionnés par le diabète, lui-même fonction d'hyperpituitarisme postérieur. Ajoutons d'ailleurs que le syndrome diabétique a évolué un certain temps avant de se compliquer d'asthénie et de troubles génitaux ; nous voyons là une raison indirecte de plus pour subordonner ces accidents à l'état diabétique antécédent.

Nous parlerions donc sans restriction d'hyperhypophysie totale si des expériences poursuivies en ces derniers temps par J. Camus et G. Roussy (1) ne tendaient pas à restreindre quelque peu la portée des faits de Cushing. C'est ainsi que ces auteurs ont montré que l'altération de l'hypophyse est, selon toute vraisemblance, loin d'être seule à provoquer l'apparition du syndrome adiposo-génital. Ils ont, chez le chien, réalisé des troubles génitaux, à l'exclusion toutefois de l'obésité, en lésant la région parahypophysaire. Ils admettent dès lors que certaines régions de la base du cerveau avoisinant l'hypophyse pourraient, comme l'hypophyse elle-même, intervenir dans la production des divers éléments du syndrome adiposo-génital. En ce qui concerne le diabète, Camus et Roussy n'ont pu que très rarement chez le chien (6 fois sur 45 expériences) produire la glycosurie en intervenant sur l'hypophyse ; dans les six cas positifs, la glycosurie était légère, fugace, disparaissant moins de 24 ou 36 heures après l'opération, en rien comparable par conséquent aux énormes glycosuries que l'on observe en clinique dans le diabète dit hypophysaire. De plus, sur ces 6 cas, 4 fois au moins la base du cerveau avait été lésée. C'est ce qui fait dire à ces auteurs : « Nos expériences personnelles nous permettent de croire que la glycosurie observée après les opérations sur l'hypophyse est due à des lésions de la base du cerveau ; mais serait-elle due à l'atteinte de l'hypophyse elle-même, que la glycosurie resterait un phénomène léger et transitoire. » Camus et Roussy qui ont réalisé, comme précédemment Aschner, de la glycosurie en lésant le tuber cinereum pensent même que « le rôle de l'hypophyse dans le

(1) J. Camus et G. Roussy, Société de Neurologie, 5 décembre 1913 ; *La glycosurie hypophysaire*. Paris médical, 4 avril 1914, n° 18, p. 43.

déterminisme de la glycosurie dite hypophysaire paraît problématique », et « qu'il y a lieu de faire intervenir, dans la pathogénie de la glycosurie, l'action de centres régulateurs cérébraux placés dans la substance grise interpédonculaire ».

Certes, le problème est infiniment complexe. Cependant, l'un de nous avec M. Boulud a mis en évidence, avec le liquide céphalo rachidien de notre malade, des faits qui semblent en concordance parfaite avec des constatations antérieures de Livon et de Cushing On sait que, pour ces auteurs, le lobe postérieur de l'hypophyse verserait sa sécrétion non dans les vaisseaux, comme le lobe antérieur, mais dans le troisième ventricule au moyen de la tige pituitaire. On pourrait donc mettre en évidence ce produit de sécrétion dans le liquide céphalo-rachidien. Cushing et Goetsch, en 1910, l'ont montré expérimentalement ; injectant du liquide céphalo-rachidien de cheval (concentré) à des animaux ayant subi l'ablation de l'hypophyse, ils produisirent « des émaciations et des glycosuries analogues à celles produites par les injections d'extraits de lobe postérieur » (Mouriquand) (1).

Nous avons, par une autre voie, obtenu des résultats analogues en partant de notre malade : après injection intra-veineuse à une chienne, de glycose au taux de 2 gr. 50 par kilogramme d'animal, injection suivie d'une très discrète et très transitoire glycosurie (0 gr. 095 milligrammes) nous avons répété la même expérience en faisant suivre l'injection de la même quantité de glycose d'une injection intraveineuse de 45 centimètres cubes de liquide céphalo rachidien de notre sujet (Ce liquide contenait 1 gr. 70 de sucre au litre, soit 0 gr. 076 milligrammes pour la quantité injectée). Cette seconde expérience amena une glycosurie de 1 gramme 49 en 24 heures. Enfin, après repos de l'animal et après l'assurance que les recherches précédentes n'avaient pas modifié sensiblement sa tolérance pour le sucre, nous lui avons injecté par voie veineuse la même quantité de liquide céphalo-rachidien de l'acromégalique, *sans administration préalable de glycose* : nous avons obtenu une glycosurie passagère, très discrète, trop faible pour être dosée, mais indiscutable (2).

Certes, ces faits ont besoin d'être repris, mais tels qu'ils se présentent actuellement, ils semblent confirmer l'opinion de Cushing qui incrimine l'hyperpituitarisme postérieur à l'origine de la glycosurie dite hypophysaire. Quoi qu'il en soit d'ailleurs des résultats de l'expérimentation, le diabète au cours des syndromes hypophysaires est bien une réalité

(1) Mouriquand, *Loc. cit.*

(2) Le détail de ces expériences doit paraître incessamment dans la *Revue de Médecine*, L. Lévy et R. Boulud, *Glycosurie provoquée chez le chien par l'injection intraveineuse du liquide céphalo-rachidien d'un acromégalique.*

clinique, et, à ce titre, celui de notre malade sollicite l'attention à d'autres points de vue. Il est banal de dire que c'est au cours des altérations de l'hypophyse que l'on voit les glycosuries les plus abondantes. A cet égard notre cas est classique, puisque nous avons vu constamment la glycosurie osciller entre 421 gr. 78 et 128 gr. 52, en 24 heures. Ce qui, par contre, nous paraît très spécial dans notre observation, c'est la concentration en sucre de l'urine ; nous avons en effet constaté *au litre* les chiffres très considérables de 92 gr. 70, 83 gr. 30, 74 gr. 40. Or, nous n'avons trouvé de chiffres approchant le nôtre que dans un cas de Vernesco et Zwillinger qui ont noté 83 gr. de glycose au litre, et dans un autre de Lépine et Péchadre, avec 71 gr. au litre. Le plus souvent la concentration en sucre est bien moindre : au litre, on relève 66 grammes chez un malade de Grenet et Tanon, 25 à 33 grammes chez un malade de Lancereaux, 30 grammes dans un cas de Perwuschin et Fawarski ; 48 grammes dans une observation de Marinesco, 35 à 50 grammes dans un cas de Stadelmann, 60 grammes chez un malade de Ravaut, 47 gr. 62 dans un cas de tuberculose de l'hypophyse dû à Lucien et Parisot.

Le taux du sucre urinaire n'a été que très peu influencé par le régime alimentaire. Alors que le chiffre de 92 gr. 70 au litre était obtenu avec alimentation banale, il est descendu seulement à 74 gr. 40 après plusieurs jours d'une alimentation dans laquelle les hydrates de carbone n'étaient représentés que par 50 grammes de pommes de terre. Il est vrai qu'en raison de la boulimie du malade, nous n'osons pas affirmer que le régime prescrit a été rigoureusement suivi.

Enfin une particularité, d'ordre bio-chimique, donne encore à notre diabète hypophysaire une allure un peu spéciale. On sait depuis les recherches de MM. Jules Courmont, Boulud, Savy et Gaté (1), depuis la thèse de Bertrand (2), qu'habituellement dans le diabète, au cours de la période d'état, quand la glycosurie atteint son maximum, il y a abaissement du coefficient azoturique du sérum sanguin et que celui-ci s'élève vers la normale au fur et à mesure que, sous l'influence du régime, le taux du sucre baisse dans les urines. Il y a comme un balancement entre le coefficient azoturique du sérum et le taux du sucre dans les urines. Chez notre malade qui est resté constamment un fort glycosurique, la recherche du coefficient azoturique nous a donné le chiffre sensiblement normal de 0.78, preuve indirecte du fonctionnement normal de la cellule hépatique. Dans le même sens dépose d'ailleurs la valeur du coefficient

(1) Courmont, Boulud, Savy et Gaté, *Nouvelles observations concernant le coefficient azoturique du sérum dans diverses maladies*. Soc. médicale des hôpitaux de Paris, 14 mars 1913, p. 651.

(2) Bertrand, *Contribution à l'étude du coefficient azoturique du sérum sanguin au cours des états normaux ou pathologiques*. Thèse de Lyon, 1913-1914.

azoturique des urines qui s'est montrée sensiblement normale, encore que, pour l'interpréter rigoureusement, il eût été indispensable d'être fixé exactement sur le taux des ingesta en albuminoïdes, ce que l'indocilité alimentaire de notre malade nous a empêché de faire. Rapprochée cependant de la cryoscopie parfaite des urines, elle montre qu'il n'y avait pas de viciation profonde de la nutrition et qu'en particulier, on ne décelait pas ainsi d'atteinte hépatique. Cette remarque doit être soulignée. Nous ne voulons certes pas aborder ici l'étude du mécanisme intime de la glycosurie de notre acromégalique ; mais nous disons en passant que le taux du coefficient azoturique du sérum sanguin et des urines permet d'écarter, dans le cas particulier, l'hypothèse de Claude et Baudouin, pour lesquels le trouble hypophysaire conduirait à la glycosurie par l'intermédiaire de l'insuffisance hépatique. Il serait dès lors intéressant d'étudier à l'avenir le coefficient azoturique du sérum sanguin chez les diabétiques hypophysaires et de voir si, comme dans notre cas, il se montre constamment élevé, malgré une forte glycosurie. S'il en était toujours ainsi, cette notion constituerait un appoint sérieux pour élucider la pathogénie du diabète hypophysaire.

Il n'est pas indifférent, enfin, de signaler que la purine recherchée à deux reprises dans les urines, s'est montrée une première fois à un taux sensiblement normal (0.91 en 24 heures) et, une seconde fois, en excédent manifeste (1 gr. 55 en 24 heures). Parallèlement, il n'a été possible de doser dans le sang que des traces d'acide urique. Cette constatation a son importance. On sait en effet (1) que l'on a récemment essayé d'expliquer, par une théorie hypophysaire, les rapports de la diathèse urique avec l'obésité. Dans deux cas de dystrophie adiposo-génitale avec tumeur de la région hypophysaire, W. Falia et Nowaczinski ont trouvé un taux d'acide urique urinaire nettement inférieur à la normale, même après injection de nucléinate de soude. D'autre part, dans deux cas d'acromégalie, ils ont trouvé une augmentation de l'acide urique. D'où l'idée légitime de rattacher ces variations dans l'élimination et peut-être dans la production de l'acide urique à des troubles hypophysaires en plus ou en moins. Les dosages pratiqués dans notre cas sont confirmatifs de cette conception et se rangent à côté des deux constatations faites par Falia et Nowaczinski chez des acromégaliques.

*
* *

Nous nous sommes appliqués à étudier systématiquement le sang de notre malade. Si l'hématologie de l'acromégalie a suscité quelques recher-

(1) Mouriquand, *Les obésités d'origine glandulaire, loc. cit.*

ches jusqu'à ce jour, elles sont loin de donner des résultats concordants. Les modifications des éléments figurés du sang portent, on le sait, le plus souvent sur les éléments blancs, mais dans cet ordre d'idées, des aspects multiples ont été constatés.

La *leucocytose* a été signalée par Marie et Marinesco, Burr et Riesmann, Parhon, Silva, Benda, Vlaieff (1), Sabrazès et Bonnes (2). Cependant dans un cas de ces derniers auteurs il y avait leucopénie.

Au point de vue quantitatif, la formule a été très variable. La *lymphocytose* avec les chiffres de 41,92 0/0 et de 45 0/0 caractérise deux cas de Sabrazès et Bonnes.

L'*éosinophilie* constitue peut être l'altération la plus fréquente encore que, dans un cas déterminé, elle puisse subir des variations considérables. Vlaieff cite un cas où il en trouve 7,25 0/0 Mendl, dans une observation, en compte jusqu'à 18 0/0. Guiseppe Franchini et Giglioli (3) sur sept cas l'ont observée 3 fois à des taux divers.

Enfin la *mononucléose* est apparue assez souvent : c'est ainsi que dans un cas, Vlaieff rapporte le chiffre de 19,25 0/0, de grands mononucléaires. Franchini et Giglioli la signalent dans deux cas. Dans un fait de Sabrazès et Bonnes, on note 6 98 0/0.

La diminution du nombre des *polynucléaires neutrophiles* est notée par Vlaieff, Sabrazès et Bonnes.

Dans la série rouge, les constatations ont été trop contradictoires pour qu'il soit possible d'en tirer une conclusion valable Le nombre des globules rouges a été signalé normal, ou hyponormal (Marie et Marinesco) ou hypernormal : dans un cas de Franchini et Giglioli, on en a compté jusqu'à 7 millions ; chez un sujet observé par Leclerc et Magdinier (4), il y avait une cyanose chronique avec hyperglobulie (7 à 8 millions d'hématies) dont la cause échappa pendant la vie et même après l'autopsie.

Le taux de l'*hémoglobine* a été dans certains cas diminué, dans d'autres exagéré (jusqu'à 112 0/0, dans un cas de Sabrazès et Bonnes).

Enfin dans quelques circonstances (Vlaieff, Silva, Marie et Marinesco) on a vu apparaître dans le sang des *hématies nucléées et des myélocytes*.

Ajoutons enfin que Sakorraphos (5) a signalé seulement une légère

(1) Vlaieff, *Modifications morphologiques du sang dans l'acromégalie et sa modification biologique* Vratchebnaia Gazeta, septembre 1906, n° 36, p. 957. Anal. in Presse Méd., 10 avril 1907, p. 232.

(2) Sabrazès et Bonnes, *Examen du sang dans l'acromégalie*. Bulletin de la Société de biologie (réunion de Bordeaux), 4 avril 1905, p. 680.

(3) Guiseppe Franchini et G. J. Giglioli, *Encore sur l'acromégalie*. Nouvelle Iconographie de la Salpêtrière, 1908, p. 325.

(4) Leclerc et Magdinier, *Acromégalie*. Société nationale de Médecine de Lyon. Séance du 19 decembre 1910.

(5) Sakorraphos, *Examen du sang dans l'acromégalie*. Bulletin de la Société de biologie, 20 mai 1905, p. 831.

diminution de la masse totale du sang, sans modification qualitative appréciable des éléments figurés.

Dans notre cas, il y a lieu de relever une diminution du nombre de globules rouges (3 400.000) et du taux de l'hémoglobine (0,72), une diminution du chiffre des polynucléaires neutrophiles (58 0/0), mais par contre une élévation notable du taux des mononucléaires (20 0/0), sans que nous ayons pu constater dans les séries blanche ou rouge l'apparition d'éléments anormaux.

Si donc, dans certains cas, on peut noter au cours de l'acromégalie, des signes traduisant un trouble fonctionnel au niveau des organes hématopoiétiques, du fait d'une stimulation anormale, dans d'autres cette réaction n'est qu'ébauchée, et enfin il en est où elle n'existe pas. Cette stimulation ou ce retentissement paraissent contingents. En tous cas, il ne semble guère possible d'y voir une manifestation appartenant en propre et directement à l'acromégalie Chez de semblables malades, la complexité de l'état morbide est le plus souvent telle qu'on peut admettre, le cas échéant, l'intervention de multiples facteurs, ne relevant pas directement de la lésion hypophysaire et susceptibles d'agir sur les organes hématopoiétiques. Ce processus surajouté pourrait même, au cours de l'évolution d'un cas déterminé, subir des modifications capables d'influencer la formule sanguine dans des proportions considérables, suivant les moments et parfois dans des sens opposés. A cet égard, notons que celle de notre malade s'est montrée d'une grande fixité.

* * *

Le liquide céphalo-rachidien, étudié à plusieurs reprises, a constamment fourni des indications sur lesquelles nous désirons attirer l'attention. Le liquide clair, eau de roche, s'est toujours écoulé sous une très forte tension à en juger par le véritable jet que provoquait la ponction. Il est vrai que nous ne pouvons apprécier rigoureusement cette tension en l'absence de toute mesure manométrique ; mais, tout en reconnaissant les erreurs auxquelles expose l'absence du contrôle instrumental, nous pouvons admettre, sans discussion, la très forte tension du liquide. Celui-ci était extrêmement pauvre en cellules : c'est à peine si, sur de nombreux champs microscopiques examinés lors de chaque ponction, on constatait la présence d'un lymphocyte.

Par contre à cette pénurie leucocytaire, s'opposait constamment une forte hyperalbuminose, soit que le contact avec l'acide azotique ait provoqué l'apparition d'un disque très épais d'albumine, soit que, comme le recommandent Sicard et Foix (1), en faisant tomber goutte à goutte de

(1) Sicard et Foix, *L'albumino-réaction du liquide céphalo-rachidien. Dissociation*

l'acide nitrique sur la paroi du tube à une faible distance du niveau du liquide, nous ayons considéré le précipité qui se formait immédiatement et qui en quelques minutes donnait un « trouble virant à la coloration gris sale » correspondant au 3e degré de ces auteurs. Le dosage de cette albumine, pratiqué par M. Boulud, nous a fourni le chiffre de 0,82 0/00. Or c'est là un taux qui s'éloigne largement de l'état normal (0,20 à 0,30 par litre), et qui peut être considéré comme fort, sinon comme très fort, si l'on admet à cet égard l'échelle proposée par MM. Claude et J. Rouillard (1) ; on sait que ces auteurs estiment que l'albuminose est modérée quand elle correspond à une dose de 0 gr 30 à 0 gr 60 par litre, forte quand elle atteint de 0 gr. 60 à 0 gr. 80 au litre, et très forte quand elle s'élève au-dessus d'un gramme. Il s'agissait donc ici d'un cas des plus nets *de dissociation albumino-cytologique*. Ce signe, indiqué par Sicard et Foix (2), a été considéré par eux, d'abord comme symptomatique des pachyméningites rachidiennes, puis ensuite comme traduisant également la compression des centres nerveux et susceptible, dans ce cas, de comporter l'indication d'une opération décompressive (3). Sicard et Reilly (4) ont même montré, dans un cas particulièrement délicat, tout le parti qu'ils ont pu tirer de l'hyperalbuminose du liquide céphalo-rachidien pour affirmer une réaction endocranienne et par suite en raison de la symptomatologie clinique, la très grande probabilité d'une hypertrophie de l'hypophyse dans une circonstance où il n'y avait ni hémianopsie, ni altération des membranes du fond de l'œil, ni déformation de la selle turcique. Ils pensent que d'une façon générale, tout particulièrement quand les signes caractéristiques de la lésion hypophysaire font défaut, l'hyperalbuminose du liquide céphalo rachidien doit rendre de grands services pour « préciser les réactions hypophysaires ».

Il est vrai que, plus récemment, Claude et Rouillard (5) sont revenus sur la question. Si ces auteurs reconnaissent que la dissociation albumino-cytologique « a une certaine importance pour le diagnostic des compres-

albumino-cytologique au cours des compressions rachidiennes. Presse médicale, 4 décembre 1912, p. 1013, n° 100.

(1) Claude et J. Rouillard, *Sur les relations de l'hypertension du liquide céphalo-rachidien, avec les autres indications tirées de la ponction lombaire*. Paris Médical, 11 avril 1914, n° 19, p. 461.

(2) Sicard et Foix, *Dissociation albumino-cytologique au cours des compressions des centres nerveux. Variations de l'albumine après ponction lombaire ou de compression cranienne*. Congrès de Londres, août 1913.

(3) Sicard, Soc. Méd. Hôp. Paris, 12 décembre 1913, p. 829.

(4) Sicard et Reilly. *Dissociation des fonctions de pilosité par dyssécrétion endocrinienne. Réaction hypophysaire avec hyperalbuminose rachidienne*. Soc. Médicale des hôpitaux de Paris, 28 novembre 1913, p. 708.

(5) Claude et Rouillard, *loc. cit.*

sions médullaires avec certaines réserves cependant », ils contestent que, dans les cas d'hypertension intracranienne, ce signe ait une valeur indicatrice supérieure à l'élévation de pression du liquide qui pour Sicard constituerait un « guide infidèle ».

A l'appui de leur opinion, Claude et Rouillard citent des observations où la dissociation a manqué en cas de pachyméningite, où elle a été constatée en dehors de toute compression médullaire ou de toute hypertension cranienne et enfin où elle a manqué dans un cas de tumeur cérébrale.

La discussion est donc encore ouverte sur la valeur séméiologique qu'il convient d'accorder à ce signe ; à l'heure actuelle, il serait prématuré et même dangereux d'opposer l'un à l'autre des symptômes, qui vraisemblablement ont tous deux une grande valeur diagnostique au cas d'hypertension intracranienne et qui, sans doute, ne doivent pas s'exclure. Ils coexistaient chez notre malade. L'avenir seul montrera, et c'est la conclusion de Claude (1) dans un récent travail, la signification rigoureuse de chacun d'eux.

*
* *

Le dernier point que nous voulions envisager est celui du traitement. Nous avons, au début, pensé procurer quelque soulagement à notre malade en lui faisant de fréquentes ponctions lombaires. Les résultats, d'abord satisfaisants, furent bientôt nuls ou tellement fugaces que la méthode devint vite inutilisable.

La radiothérapie a été appliquée pendant six mois. La technique suivante a été employée : les irradiations ont été pratiquées alternativement sur le côté droit et sur le côté gauche au niveau des régions temporales. Le malade a reçu en tout 40 H. du côté droit et 64 H. du côté gauche, sous filtre d'aluminium (4 ou 6 dixièmes de millimètre d'épaisseur).

Nous devons avouer que les résultats ont été complètement nuls et nous insistons d'autant plus sur ce fait que des publications récentes tendent à donner à la radiothérapie une place d'honneur dans le traitement des tumeurs de l'hypophyse. Au congrès de physiothérapie de Berlin (avril 1913), Béclère (2) après avoir signalé les heureux effets obtenus par Gramegna, de Turin, dans un cas d'acromégalie, rapporte quatre observations personnelles très favorables à la méthode. Depuis, Béclère et Jaugeas (3) ont publié un cas d'acromégalie où, sous l'influence de la

(1) Claude, *Le syndrome d'hypertension intracranienne*. Journal médical français, 15 mai 1914, p. 203.

(2) Béclère, *Les rayons de Rœntgen dans le traitement des tumeurs hypophysaires, du gigantisme et de l'acromégalie*. Congrès de physiothérapie de Berlin, avril 1913.

(3) Béclère et Jaugeas, *Un cas d'acromégalie traité par la radiothérapie*. Journal de radiologie et d'électrologie, mars 1914, p. 133 ; — Jaugeas, *Les rayons de Rœntgen dans*

BIBLIOTHÈQUE DES LA SALPÊTRIÈRE

radiothérapie, ils ont obtenu très rapidement la disparition complète des maux de tête, un amendement considérable de l'hémianopsie bi-temporale et un relèvement de l'acuité visuelle. Il est vrai que pour Béclère, les irradiations de Rœntgen doivent être effectuées alternativement par la voie buccale et par la voie temporale et qu'elles ne sont indiquées qu'au début et pendant toute la période d'augment de la maladie ; leur emploi serait contre-indiqué à la période de déclin et de déchéance : « Au cours du gigantisme et de l'acromégalie, dit-il, l'arrêt de l'hyperostéogénèse, la diminution de la force musculaire, la somnolence, la torpeur des fonctions cérébrales, la chute des poils, la sécheresse de la peau, la diminution du poids du corps et le fléchissement de l'état général, tels sont les signes principaux qui manifestent cliniquement le passage de la période d'augment à la période de déclin, qui contre-indiquent l'emploi thérapeutique des irradiations de Rœntgen. »

Il est certain que, chez notre malade, la plupart de ces signes de déchéance existaient déjà lors de l'hospitalisation. C'est sans doute ce qui explique ici l'échec complet du traitement. La radiothérapie devait cependant, nous semble-t-il, être tentée avant de proposer au malade une intervention chirurgicale. A cet égard, nous avons le choix entre l'hypophysectomie et la trépanation décompressive. L'hypophysectomie seule serait susceptible d'offrir à notre sujet une guérison réelle et durable. Malheureusement, elle constitue une opération grave, fort délicate et dont les heureux résultats s'observent surtout dans les cas opérés de bonne heure. Et cependant, l'hypophysectomie est une opération qui est devenue, en ces dernières années, infiniment moins décourageante que par le passé ; on sait qu'actuellement, les statistiques de Von Eiselsberg donnent une mortalité opératoire de 16 0/0, celle de Cushing de 10 0/0 seulement (Mouriquand). Leriche (1) rappelait récemment que si Eiselsberg a eu 4 morts sur seize cas, les 4 morts se trouvant dans ses premières interventions, ce sont pour la plupart des morts par infection suraiguë, donc évitables.

« La meilleure preuve, dit Leriche, qu'il en est ainsi, c'est qu'il a pu l'éviter dans ses cas ultérieurs et que ses dix derniers malades ont guéri sans encombre. »

Nous avons cependant l'intention, avant de recourir à ce traitement radical, de proposer à notre malade une simple craniectomie décompressive, et de ne recourir à l'hypophysectomie qu'en cas d'insuffisance ou d'échec de l'opération palliative.

le diagnostic et le traitement des tumeurs hypophysaires, du gigantisme et de l'acromégalie. Thèse Paris, 1909.

(1) Leriche, Société Médicale des hôpitaux de Lyon, séance du 31 mars 1914 ; — Lyon Médical, 1914, n° 15, p. 843.

ÉTUDE D'UN CAS DE POLY-SYNDACTYLIE,

PAR

Maurice KLIPPEL,
Médecin des hôpitaux.

et **Etienne RABAUD,**
Maître de conférences à la Sorbonne.

Si la polydactylie d'une part et la syndactylie de l'autre se rencontrent avec une certaine fréquence, la coexistence de l'une et de l'autre, non seulement sur le même individu, mais sur les mêmes extrémités de cet individu, se rencontre beaucoup plus rarement. Quelques cas isolés ont seuls été signalés. Tous, d'ailleurs, diffèrent sensiblement de celui que nous décrivons aujourd'hui. Nous avons, en effet, relevé des particularités fort importantes conduisant à envisager sur un terrain nouveau la question de l'association des deux processus. L'examen que nous avons pratiqué, éclairé par les recherches histogéniques de Julien Salmon (1), montre qu'il s'agit ici d'un processus très particulier qui aboutit directement à une anomalie à laquelle convient le nom de *poly-syndactylie*.

Il s'agit d'un homme de 35 ans dont les pieds et les mains présentent la conformation suivante :

Chacune des deux mains, examinée extérieurement, présente cinq doigts. A droite, l'annulaire et le médius sont pris dans une gaine cutanée commune, dans laquelle le squelette de chacun paraît occuper une situation normale ; les ongles cependant sont distincts, et l'extrémité correspondant à l'annulaire semble plus large qu'il ne conviendrait. L'auriculaire est lui aussi lié aux deux précédents par une membrane cutanée qui s'insère sur toute la longueur de la phalange ; ce doigt est libre à partir de la phalangine. A gauche, l'annulaire et le médius sont également enfermés dans une gaine commune ; mais ici les squelettes ne sont plus parallèles ; l'annulaire infléchi vers le bord radial croise le médius en dessous, tandis que le médius est nettement infléchi vers le bord cubital ; les autres doigts sont libres (Pl. XLIV).

Aux pieds on observe une disposition très sensiblement symétrique à

(1) Julien Salmon, *Recherches sur les variations ontogéniques des membres chez les vertébrés.* Etude des Ectoméliens, Th. Fac. Sc. Paris, 1908.





POLYSYNDACTYLIE

(Klippel et Et. Ravaud)

Masson & Cie, Éditeurs

n'en juger que par l'aspect extérieur. Des deux côtés, en effet, les 4e et 5e orteils sont soudés ensemble sur presque toute leur longueur ; les phalanges unguéales seules sont distinctes. De plus, la partie la plus externe, correspondant au 5e orteil, présente, surtout à droite, un volume notablement supérieur à celui des autres orteils.

Ainsi, à s'en tenir à l'extérieur de ces extrémités, on serait enclin à porter le diagnostic de syndactylie pure. L'examen du squelette, pratiqué au moyen de la radiographie, montre des dispositions beaucoup plus complexes. Il ne s'agit de syndactylie pure ni aux mains ni aux pieds.

Le squelette de la main gauche, quoique simple en apparence, renferme cependant des parties surajoutées. C'est ainsi que le segment qui correspond à la phalange de l'annulaire est fractionné en trois parties qui, dans leur ensemble, forment une masse supérieure à celle d'une phalange normale. Des trois fragments l'un, distal, a la configuration d'une phalange normale, quoique sensiblement raccourcie. Ce fragment ne s'articule pas directement avec le métacarpien ; il en est séparé par un os de forme vaguement conique orienté de telle sorte que sa base regarde en haut et en dehors (la main supposée allongée le long du corps) et le sommet vers l'extrémité libre de l'auriculaire. La partie de sa surface qui regarde en bas et en dehors s'articule largement avec la phalange. Sa base présente deux facettes articulaires, l'une correspondant à l'extrémité inférieure du métacarpien, l'autre correspondant au second nodule osseux aberrant.

Celui-ci, à peu près cylindrique, est situé entre les extrémités des troisième et quatrième métacarpiens et s'articule avec les deux. Les métacarpiens paraissent être sensiblement normaux. Envisagées dans leur ensemble, les parties squelettiques anormales paraissent être surnuméraires, et comme le rudiment d'un sixième doigt.

Cette opinion trouve un appui si l'on examine la main droite. Sans doute, les formations squelettiques ne sont pas tout à fait superposables à celles de la main gauche ; elles leur sont néanmoins très comparables. Si, en effet, les dimensions de la phalange paraissent normales, il existe néanmoins un os surnuméraire, situé entre les extrémités inférieures du quatrième et du troisième métacarpien et cet os correspond, par sa situation, comme aussi par sa forme, à l'os cylindrique de la main gauche. Mais il y a plus, et la polydactylie devient très évidente. D'une part, le volume de la 4e phalange est proportionnellement plus considérable que celui des autres phalanges ; d'autre part, cette phalange s'articule avec une double phalangine s'articulant elle-même avec une double phalangette. La production squelettique ne fait ici aucun doute. On remarque que cette production n'est pas très régulière, surtout pour ce qui est des phalangines ; mais elle est cependant évidente.

Il convient enfin de faire remarquer que les segments de l'auriculaire ne sont pas articulés dans le prolongement l'un de l'autre : tandis que la tête du 5e métacarpien se trouve au contact de la tête du 4e, la phalange fait avec son métacarpien un angle ouvert sur le bord du cubital, la phalangine fait avec la phalangette un angle ouvert du côté radial.

L'examen radiographique des pieds donne des indications concordantes. Chacun d'eux possède incontestablement le squelette de six orteils ; l'orteil supplémentaire appartient au bord externe. Sur le pied droit, cet orteil dépend du 4e orteil normal ; du moins sa phalange paraît être un bourgeon détaché de la 4e, la phalangine et la phalangette étant indépendantes. Toutefois l'extrémité extérieure de la phalange est extrêmement épaisse ; avec elle s'articule à la fois la phalangine supplémentaire et la phalange du 5e orteil ; la tête du 5e métatarsien est notablement réduite. En définitive tout se passe comme si l'orteil supplémentaire dérivait à la fois des deux orteils entre lesquels il se trouve (Pl. XLV, XLVI).

La disposition du pied gauche est, à ce point de vue, bien plus curieuse encore. Ici, également, la phalangine supplémentaire paraît être un bourgeon de la 4e phalange normale, mais, par contre, la phalangette supplémentaire fait bloc avec la phalangette du 5e orteil et les deux ensemble s'articulent avec la tête volumineuse de la phalange anormale. Enfin il existe deux phalangettes indépendantes. On ne peut donc pas dire que l'orteil supplémentaire se rapporte à l'un des orteils normaux.

Aussi, tant aux mains qu'aux pieds, l'apparente syndactylie dissimule une polydactylie véritable.

Comment interpréter cette conformation paradoxale au premier abord ? S'agit-il d'un dédoublement des orteils et des doigts normaux ou d'une formation véritablement supplémentaire ? A vrai dire, la discussion manque d'intérêt. Si nous n'envisageons que le résultat, le processus aboutit nettement à la constitution de parties squelettiques surnuméraires. De plus, le seul fait que les parties semblent procéder à la fois, en ce qui concerne les orteils, de deux parties normales, exclurait l'idée d'un dédoublement. Mais en fait il s'agit d'un processus autrement complexe. N'oublions pas en effet que la polydactylie est accompagnée, tant aux mains qu'aux pieds, de syndactylie. Or, de même que nous n avons pas à décider si la polydactylie dérive d'un dédoublement des parties préexistantes, ou de la formation de parties nouvelles, nous ne saurions dire si la syndactylie dérive de la polydactylie ou celle-ci de celle-là. Bien plus, nous nous trouvons dans l'incapacité de séparer ce qui appartient à l'une de ce qui appartient à l'autre. Il semble bien, en réalité, que nous nous trouvons en présence d'un processus ostéo-périostique précoce qui n'est

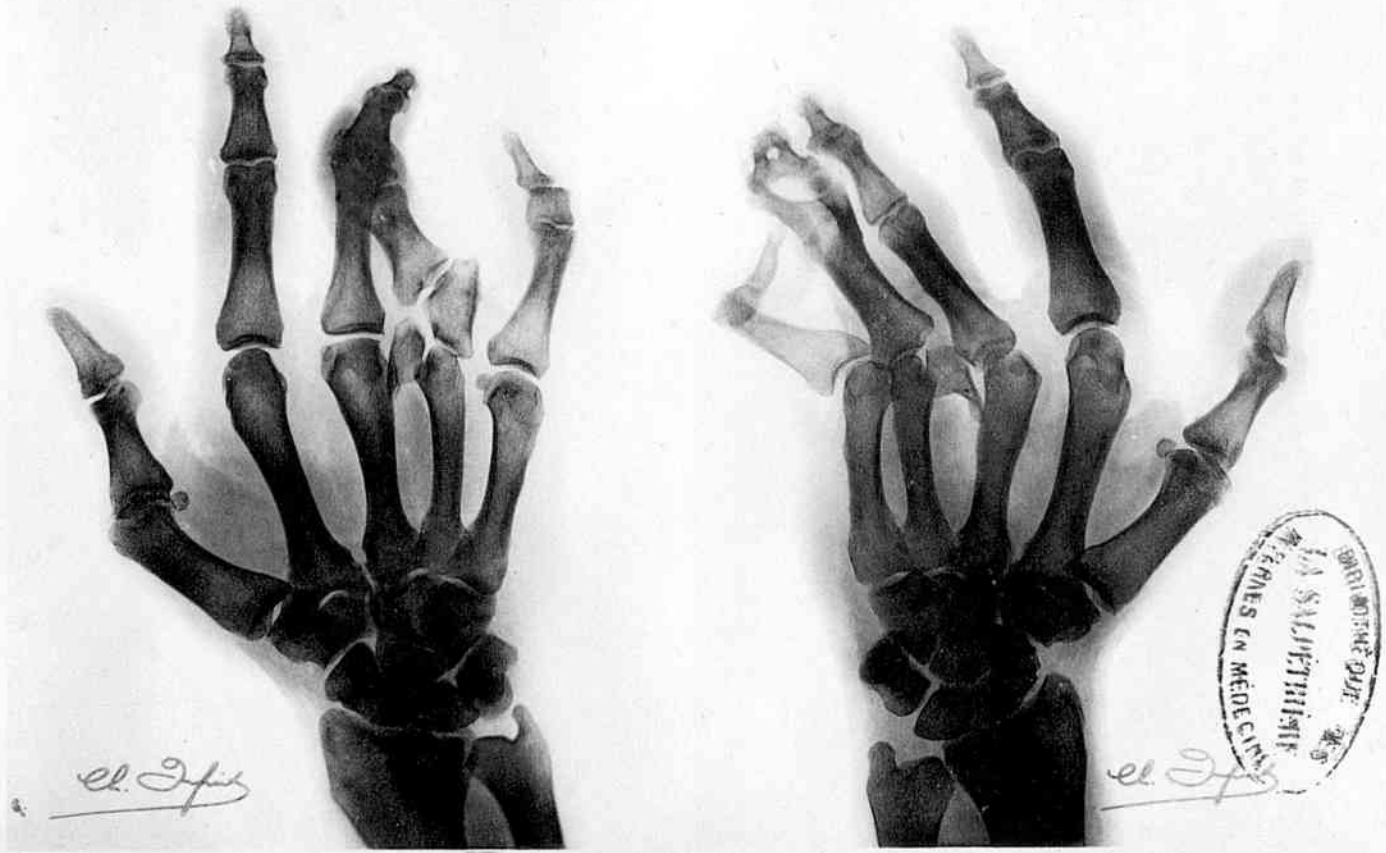

POLYSYNDACTYLIE

(Klippel et Et. Ravaud)

Masson & Cie, Éditeurs



BIBLIOTHÈQUE DES SALPÊTRIÈRE

POLYSYNDACTYLIE

(Klippel et Et. Ravaud)

spécifiquement ni syndactylien, ni polydactylien ; il n'y a pas soudure secondaire ni dédoublement secondaire, mais production d'emblée de rayons digitaux plus ou moins intriqués les uns dans les autres. Envisageant les résultats, nous parlons de polydactylie et de syndactylie ; en fait nous sommes en présence d'une formation primitive différente de la normale. Nous l'appellerons *poly-syndactylie*, parce qu'il faut bien la nommer ; mais nous n'indiquons nullement par là l'association de deux anomalies autonomes, nous entendons exprimer une ostéogénèse aboutissant à une anomalie ayant sa signification propre. J. Salmon, dans son très remarquable travail, a du reste insisté sur ce fait qu'il fallait éviter d'opposer des processus qui, dans leur essence, sont parfaitement comparables dans tous les cas.

Le cas de poly-syndactylie que nous venons de décrire diffère dans une large mesure de ceux qui ont été rapportés jusqu'ici. Ces derniers, d'ailleurs peu nombreux, ont trait à une syndactylie qui porte seulement sur le doigt supplémentaire et son voisin immédiat ; les deux axes squelettiques sont parfaitement indépendants et normaux d'apparence, de sorte que tout se passe comme s'il s'agissait d'un dédoublement incomplet. Et telle est, du reste, l'interprétation que donne J. B. Fort (1) des deux observations qu'il rapporte et telle est aussi l'interprétation de C. W. Prentiss (2) pour un cas analogue observé chez le porc. On doit aussi l'admettre pour le cas remarquable publié par Chambrin (3), relatif à un homme dont chaque pied possède huit orteils, tous en syndactylie et dont les mains sont également syndactyliques ; de ces dernières, une seule est polydactyle, le doigt supplémentaire se trouvant libre. Ce qui, en dehors de la polydactylie, caractérise les quatre extrémités, c'est la compression dont elles paraissent être le siège ; les squelettes des doigts sont rapprochés par leur extrémité et maintenus dans une gaine cutanée indivise comme si la peau avait subi un arrêt de croissance, spécialement accentué dans la région terminale. Le fait que la main normale quant au nombre des doigts présente cette disposition, et que le doigt supplémentaire de l'autre main n'est pas enfermé dans l'enveloppe cutanée indique bien que la syndactylie n'est pas ici liée par voie de conséquence à la polydactylie. Dans la mesure où l'on peut reconstituer la marche des processus, il semble bien que la différenciation polydactyle s'étant effectuée, un arrêt de croissance du

(1) *Des difformités congénitales et acquises des doigts*. Thèse d'agrég. Paris, 1869, p. 18 et 66.

(2) C. W. Prentiss, *Polydactylism in man and the domestic animals*. Berl. of the Mus. of Comp. Zoöl at Harvard College, 1903.

(3) J. M. Chambrin, *Sur un cas de tératologie*. Th. Fac. méd. Paris, 1896.

revêtement cutané est intervenu secondairement sans que l'on puisse dire que celui-ci soit déterminé par celui-là.

Mais dans notre cas, il y a certainement bien autre chose qu'une séparation incomplète de rayons digitaux supplémentaires ou dédoublés. Ici la formation multiple entraîne très vraisemblablement la syndactylie ; tout se passe comme s'il y avait formation d'un doigt à squelettes multiples. Il s'agit évidemment ici d'un processus d'ensemble fort complexe, et ce serait procéder à une analyse arbitraire que de mettre la polydactylie sur le compte d'un excès de développement suivi d'un arrêt de croissance. Le cas est très différent ; il constitue une *poly-syndactylie* vraie.

Nous ne nous attarderons pas à rechercher le mécanisme de cette anomalie. Par son aspect morphologique, du reste, elle exclut certaines hypothèses, celle, par exemple, qui met la polydactylie sur le compte de l'« atavisme ». La conformation des doigts ni celle des orteils ne rappelle en rien l'un quelconque des ancêtres vrais ou supposés de l'homme.

Il est plus intéressant d'examiner l'anomalie au point de vue héréditaire. Non pas qu'il faille voir dans l'hérédité une cause efficiente de la poly-syndactylie ; l'hérédité ne peut être considérée comme explicative que par un abus de langage, car le problème est simplement reculé puisque, finalement, il faut bien aboutir au point de départ, au premier individu anormal de la lignée. Mais il importe de savoir si telle disposition est ou n'est pas héréditaire et, dans l'affirmative, comment elle l'est.

Les renseignements recueillis sont tout à fait nets. Dans le cas particulier, la poly-syndactylie est héréditaire. La mère et la grand'mère de notre sujet étaient anormales, et d'une manière comparable à leur fils et petit-fils. Celui-ci d'ailleurs n'était pas le seul ; il a eu dix frères ou sœurs. Parmi eux quatre sont morts peu après leur naissance et nous ne possédons à leur endroit aucun renseignement ; des six autres, deux sont anormaux comme leur frère. Et quant à lui, il a deux enfants, dont un anormal.

Le tableau généalogique ainsi reconstitué permet de suivre la poly-syndactylie pendant quatre générations. Le conjoint appartenait chaque fois à une souche normale.

C'est là le point essentiel, et cette constatation complète de la meilleure façon l'histoire de cette anomalie peu commune. Nous ne nous demanderons pas si la loi de Mendel trouve ou ne trouve pas ici son application, car il paraît de plus en plus certain que pour envisager la question à ce point de vue, un si petit nombre d'individus ne suffit en aucune mesure.

ZONA ET PARALYSIE RADICULAIRES DU MEMBRE SUPÉRIEUR (1),

PAR

SOUQUES, BAUDOUIN et LANTUÉJOUL.

Nous avons eu l'occasion d'observer un zona du plexus brachial accompagné de paralysie radiculaire. La rareté des faits de ce genre et l'obscurité de l'interprétation pathogénique de ces paralysies nous ont engagés à présenter ce malade à la Société de Neurologie.

Obs. — *Antécédents.* — 1° *Antécédents héréditaires.* — Père, mort à 50 ans de pleurésie (?) ; mère, morte vers l'âge de 50 ans de cause inconnue ; un grand-père mort à 77 ans d'accident. Pas de frère ni de sœur.

2° *Antécédents personnels.* — Il a fait sept ans de service militaire en France. Pas de blennorragie ni de syphilis ; il n'a jamais été malade. Il a vu un médecin, pour la première fois, à la fin de 1912 : il avait été pris à cette époque d'une sorte de faiblesse dans les membres inférieurs. Le médecin le fait transporter à Bicêtre. La faiblesse dans les jambes ne persiste que quelques jours. Depuis son entrée il a toujours été bien portant.

Il est marié : sa femme a 70 ans, et est bien portante. Il a deux enfants âgés de 42 ans et de 39 ans, l'un et l'autre bien portants.

Histoire de la maladie. — Le 10 mars 1914, il se sent un peu fatigué. En même temps, le membre supérieur gauche lui semble un peu lourd et maladroit. Pas de douleurs vraies.

Au bout de deux à trois jours, apparition d'une éruption sur le membre supérieur gauche. Il vient à la consultation et entre à l'infirmerie, le 13 mars 1914, présentant un zona du membre supérieur gauche.

Examen actuel (20 mars 1914). — L'éruption est localisée au membre supérieur gauche. Pas de vésicules aberrantes. Elle siège de haut en bas (Pl. XLII).

1° Au niveau du *bras*, sur le bord postéro interne jusqu'à une distance de 6 centimètres de l'aisselle.

Un petit groupe de deux ou trois vésicules siège sur la face postérieure de la moitié supérieure du bras. L'éruption occupe, en outre, toute la face postérieure du bras sur une hauteur de 8 centimètres, comptés à partir de la ligne épitrochléo-épicondylienne.

(1) Communication faite à la Société de Neurologie, le 7 mai 1914.

2° Au niveau du *coude*, elle siège sur la moitié externe de la face postérieure. Quelques éléments empiètent sur la face antérieure, occupant le tiers externe de cette face antérieure sur une hauteur de 2 centimètres au-dessus du pli du coude et de 4 centimètres au-dessous.

3° Au niveau de *l'avant-bras*, elle siège avant tout sur la face postérieure, occupant dans le tiers supérieur la partie externe, et dans les deux tiers inférieurs toute la face postérieure.

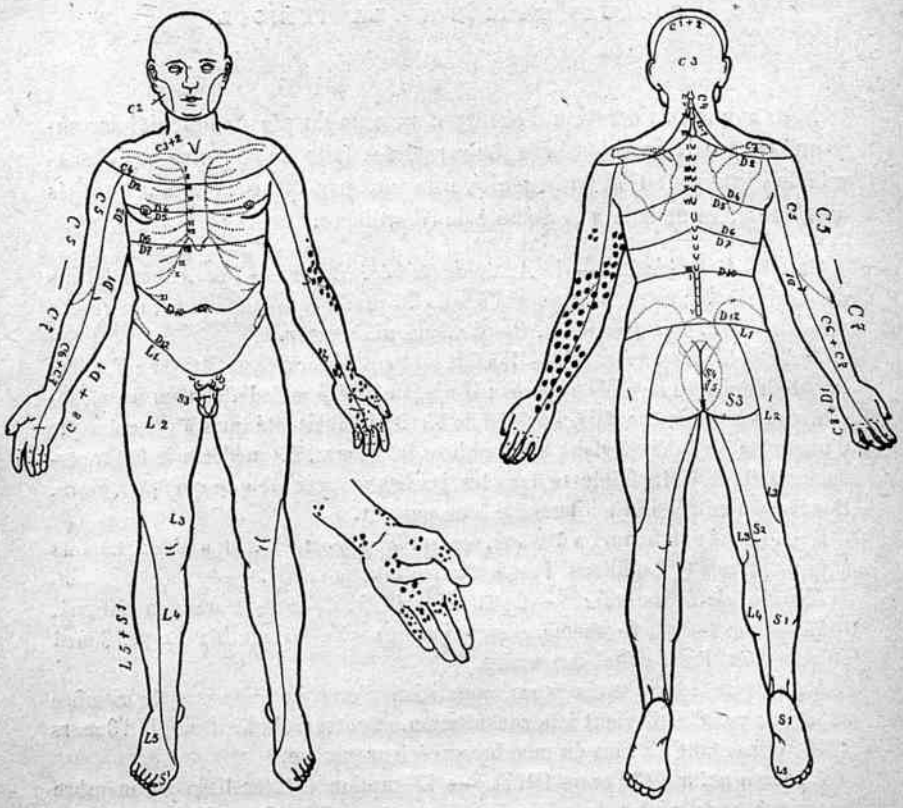

4° Au niveau du *poignet*, l'éruption occupe toute la face postérieure. Elle empiète sur la face antérieure, prenant le tiers externe et le tiers interne de cette face.

5° Au niveau de la *main*, l'éruption descend jusqu'à 3 centimètres au-dessous de la ligne bistyloïdienne sur le dos de la main.

Dans la paume de la main on trouve des éléments siégeant : sur l'éminence thénar, en pleine paume ; sur la face antérieure de la première phalange du pouce, de l'index, du médius, de l'annulaire, des deux premières phalanges du petit doigt.

BIBLIOTHÈQUE DES
LA SALPÊTRIÈRE
ÉTUDES EN MÉDECINE







ZONA ET PARALYSIE RADICULAIRES DU MEMBRE SUPÉRIEUR

(Souques, Beaudouin et Lantuéjoul)

Masson & Cie, Éditeurs

BIBLIOTHÈQUE DE LA SALPÊTRIÈRE

Cette localisation est nettement visible sur les schémas. Sur la photographie, seuls les éléments éruptifs en pleine activité sont visibles ; aussi l'éruption n'est-elle pas reproduite dans son entier.

L'éruption du zona a suivi comme aspect son évolution habituelle et laissé à sa place de petites cicatrices arrondies, pigmentées en rouge brun.

Troubles moteurs. — Tous les *mouvements actifs* du poignet et du coude semblent normaux comme étendue. La main gauche est habituellement dans la position suivante : flexion légère des quatre derniers doigts dans la paume, première phalange du pouce en légère flexion alors que la deuxième phalange est en extension.

Tous les mouvements actifs des doigts sont difficiles, lents, limités : l'abduction du pouce est impossible ; l'extension complète des quatre derniers doigts est également impossible, leur flexion est possible mais se fait très incomplètement. Leurs mouvements d'abduction et d'adduction sont particulièrement limités. Le malade dit avec la plus grande netteté que ces troubles dans la motilité de sa main gauche sont apparus en même temps que le zona, et qu'ils n'existaient certainement pas avant cette éruption.

Les mouvements actifs de l'épaule sont lents et d'étendue limitée : le malade n'arrive que péniblement à mettre la main sur la tête, et ne peut élever son bras à la verticale. Il existe dans l'articulation de l'épaule une raideur qui arrête les mouvements et diminue leur amplitude. De plus, le malade se plaint d'une légère douleur dans l'articulation quand les mouvements dépassent une certaine étendue.

Passivement, tous les mouvements sont possibles à la main comme au poignet et au coude. A l'épaule on ne dépasse guère l'étendue des mouvements actifs. On perçoit des craquements dans l'articulation scapulo-humérale et le malade accuse une certaine douleur, en même temps que l'on constate la présence d'une résistance difficile à vaincre. On n'arrive pas à mettre le bras dans la position verticale.

Les mouvements de l'épaule droite sont, eux aussi, en partie limités dans leur étendue, mais le malade dit souffrir davantage de l'épaule gauche que de la droite.

Ces douleurs légères, ces troubles moteurs au niveau des deux épaules sont antérieurs au zona et remontent, aux dires du malade, à environ deux ans. Ils relèvent d'une arthrite ancienne ankylosante.

La force musculaire est un peu diminuée à gauche pour les mouvements de flexion de l'avant-bras sur le bras, d'abduction du bras mais non d'adduction. Elle est très diminuée pour l'extension de l'avant-bras sur le bras, pour la flexion et l'extension du poignet ; très diminuée à la main, au dynamomètre on constate 20 à droite et 3 à gauche.

Le malade est, il est vrai, droitier, mais il a constaté lui-même combien sa main gauche avait perdu de force depuis l'apparition du zona.

Membres inférieurs. — La démarche est normale, la force est intacte.

Troubles sensitifs. — *Sensibilité subjective* : Jamais de douleurs proprement dites dans le membre supérieur gauche depuis l'apparition du zona. Le

malade se plaint simplement d'une sensation de lourdeur, de pesanteur qui persiste encore actuellement, et d'un prurit accentué sur tout le territoire du zona.

Sensibilité objective : Au niveau du membre supérieur gauche, la sensation de contact au pinceau, de même que la localisation de cette sensation existent, mais elles sont moins fixes que du côté opposé. La douleur est normalement perçue partout sauf au niveau du membre supérieur gauche.

A ce niveau, il n'y a pas d'analgésie véritable mais une zone d'hypoalgésie occupant : la face postérieure du bras et de l'avant-bras, la face antérieure de l'avant-bras, toute la main et les doigts. La face antérieure du bras semble sentir la piqûre aussi bien que du côté opposé. En tout cas la différence de sensation est très minime.

Cette hypoalgésie est surtout marquée à la main et aux doigts. Elle prédomine sur le bord cubital de la main et sur les deux derniers doigts.

La sensibilité thermique paraît presque normale. Elle est très peu diminuée.

La sensibilité à la pression, au diapason, sont légèrement diminuées dans le territoire siège de l'hypoalgésie.

Le sens des attitudes est également altéré au niveau des derniers doigts.

Ce sens paraît à peu près normal aux autres doigts et au poignet.

Enfin, le sens stéréognostique est altéré.

Réflexes	gauche	droit
rotuliens	vif	vif
achilléens	nul	existe
tricipitaux	*inversé*	existe
radiaux	vif	vif
crémastériens	existe	existe
abdominaux	existent	existent
plantaires	en flexion	en flexion

Pas de réflexes de défense, pas de clonus du pied.

Troubles trophiques. — Pas de troubles trophiques en dehors de l'amyotrophie difficile à apprécier, du reste, dans les muscles paralysés.

Pas de troubles vasomoteurs.

Sphincters. — Le jet d'urine est peu puissant. Rien d'autre à noter.

Organes des sens. — *Œil* : les pupilles sont régulières mais inégales : la pupille gauche est plus large. Le réflexe à la lumière, le réflexe consensuel, l'accommodo-convergence sont normaux. Pas de nystagmus. L'acuité visuelle mesurée à l'échelle de Wecker = 2/3, l'œil gauche étant un peu plus faible que le droit.

L'*ouïe* est bonne, égale des deux côtés.

Le *pouls* est tendu, les artères dures. On compte 68 pulsations à la minute. La tension prise au Pachon est de 24-25 maxima, 9-10 minima.

Du côté du cœur, du poumon, du foie, il n'y a rien à noter. Les urines ne contiennent pas d'albumine.

La *ponction lombaire* montre la preuve d'une légère hypertension. Le liquide

est clair, contient 0 gr. 80 d'albumine, 18 lymphocytes par millimètre cube, à la cellule de Nageotte. Après centrifugation et coloration du culot, on constate la présence d'une très grande lymphocytose et l'existence de quelques rares « moyens mononucléaires ».

Le Wassermann pratiqué dans le sang, le 3 avril, fut *négatif*.

Une radiographie des mains et poignets faite à la Salpêtrière, le 31 mars 1914, a montré l'absence complète de troubles trophiques osseux.

5 *mai* 1914. — *L'éruption* n'a laissé que des cicatrices pigmentées. Les *troubles moteurs* ont persisté : ils sont exactement superposables à ceux primitivement observés ; ils semblent cependant s'être un peu accentués, surtout au niveau de la main. Ainsi au dynamomètre, on a : 0 à gauche pour 18 à 20 à droite.

Troubles sensitifs. — *Sensibilité subjective* : Mêmes phénomènes. Jamais de grandes douleurs, simplement de la pesanteur, de la lourdeur du bras. Le prurit persiste.

Sensibilité objective : Même zone d'hypoesthésie à tous les modes. Il semble bien cependant que la face antérieure du bras gauche soit moins sensible à la piqûre que la face antérieure du bras droit sauf sur le bord interne.

Réflexes : Mêmes résultats que précédemment.

Troubles trophiques : Atrophie visible des muscles de l'avant-bras.

Troubles vasomoteurs : Très accentués. Depuis environ trois semaines, on constate au niveau de la main gauche un œdème léger le matin, s'accentuant dans le courant de la journée. Cet œdème siège au niveau de la main : doigts, paume, dos de la main, et empiète sur le tiers inférieur de l'avant-bras.

La main est légèrement rosée, violacée. Enfin le malade dit éprouver une sensation de froid très accentuée au niveau de la main et surtout des doigts. On ne la constate pas objectivement.

Examen électrique. — Pratiqué par M. Duhem.

27 *mars* 1914. — Quinze jours après l'apparition du zona le malade présente : 1° une diminution notable de l'excitabilité faradique portant sur les muscles triceps, radiaux, extenseurs communs des doigts, long et court extenseurs du pouce.

Les muscles du groupe d'Erb sont normaux et les fléchisseurs des doigts ne présentent pas de modifications appréciables.

2° Hypoexcitabilité galvanique sur le triceps sans secousse lente ni inversion ;

Hyperexcitabilité galvanique sur les muscles extenseurs de l'avant-bras, ainsi que sur les muscles de l'éminence thénar et hypothénar.

Pas de secousse lente ni d'inversion polaire.

15 *mai* 1914. — Deux mois après le début du zona : l'hypoexcitabilité faradique s'accuse sur le triceps, les extenseurs communs, l'extenseur propre de l'index, long extenseur du pouce, les radiaux et le muscle cubital, tandis que l'hyperexcitabilité galvanique s'accuse également sur les mêmes muscles sauf sur le triceps où l'hypoexcitabilité galvanique s'accentue ; on constate une ébauche de réaction lente sur ces muscles ainsi que sur ceux de l'éminence

thénar, avec inversion de la formule polaire ; les fléchisseurs des doigts présentent un certain degré d'hypoexcitabilité faradique et galvanique, avec tendance à la lenteur de la secousse sans inversion.

En résumé, il s'agit d'un zona du membre supérieur, occupant tout le territoire cutané des quatre dernières racines cervicales postérieures et de la première dorsale, avec atteinte relativement légère de C. 5.

Les troubles objectifs de la sensibilité occupent ce même territoire, respectant aussi relativement C. 5.

Le fait intéressant, c'est la coexistence d'une paralysie qui frappe plus ou moins tous les muscles inversés par les cinq racines motrices du plexus brachial. Les réactions électriques confirment le fait. L'existence d'une mydriase gauche plaide également en faveur de l'origine radiculaire de la paralysie.

Il y a par conséquent superposition topographique des troubles éruptifs, sensitifs, moteurs, électriques, et disposition radiculaire de ces divers troubles.

Les paralysies consécutives au zona du membre supérieur sont exceptionnelles. Nous rappellerons les deux observations de Joffroy (1), qui sont assez explicites. Dans l'une, la paralysie a suivi et dans l'autre elle a précédé le zona. Nous rappellerons encore le cas de Broadbent, celui de Fabre simplement énoncés, et trois cas cités dans la thèse de Doucet (2).

Cette coexistence du zona et de la paralysie n'est pas due à une coïncidence pure et simple. S'il en était ainsi, on ne s'expliquerait pas l'homolatéralité et la superposition topographique de ces deux sortes de phénomènes.

Il y a là, en réalité, une espèce de relation de cause à effet. La cause est la lésion zostérienne des ganglions spinaux, qui se propage vraisemblablement à la racine antérieure. Les rapports internes de ces ganglions et de ces racines antérieurs expliquent facilement cette propagation. Il semble d'ailleurs que toutes les paralysies zostériennes, quel que soit leur siège, membre, tronc ou face, relèvent d'un mécanisme analogue. Il faut noter cependant que pour la paralysie faciale zostérienne on pourrait, au lieu d'une propagation, invoquer aussi bien une compression du nerf facial (dans le canal intra-vitreux inextensible et étroit) par le ganglion géniculé, infecté et augmenté de volume.

(1) Joffroy, *Deux cas de zona du membre supérieur avec atrophie musculaire*. Archives de physiologie. 1882.

(2) Doucet, *Le zona associé aux paralysies et aux amyotrophies*. Th. Paris, 1907.

LE MÉCANISME DES PHÉNOMÈNES HYSTÉRIQUES ESQUISSE D'UNE THÉORIE PSYCHO-PHYSIOLOGIQUE DE L'HYSTÉRIE,

PAR

Albert SALMON
(Florence).
Docent libre de neurologie de l'Université de Rome.

Le problème de l'hystérie, quoiqu'il ait été dans les dernières années l'objet d'une attention spéciale des meilleurs neurologistes et psychologistes, est bien loin d'être résolu. Le but principal que les auteurs se sont proposé aux derniers congrès a été celui de définir cette affection. La définition pourtant, observe justement Claparède, n'étant que la citation des caractères qui constituent la nature d'une chose doit être le couronnement et non point le fondement de l'étude de toute affection. On ne peut donc définir l'hystérie sans fixer auparavant la nature de cette affection, sans étudier le mécanisme de ses phénomènes morbides Or, une étude essentiellement pathogénique de cette affection n'a pas encore été faite. On a admis qu'elle est la conséquence d'un rétrécissement du champ de la conscience (Janet), du refoulement par la conscience des représentations pénibles d'origine sexuelle (Freud), de la suggestibilité (Babinski), d'une exagération de l'imagination plastique (Hartemberg), d'une torpeur du cerveau organique (Sollier), d'une tendance à la réversion, à l'atavisme (Claparède), d'un trouble du régime des réflexes corticaux ou sous-corticaux (Raymond), d'un réflexe émotif exagéré (Bernheim), d'une perversion des fonctions cérébrales les plus élevées (Bastian), mais on n'a pas bien expliqué par quel mécanisme toutes ces conditions se produisent et provoquent les phénomènes morbides. C'est bien là le point le plus difficile de toutes ces théories, le point par lequel on juge de leur valeur. Même si l'on admet, par exemple, que l'hystérie est due à un rétrécissement du champ de la conscience, quelle est la cause primitive, peut-on se demander, qui détermine cette modification de la personnalité ? Par quel mécanisme l'idée suggérée ou d'une représentation pénible se traduit-elle ou se convertit-elle en des phénomènes somatiques ou en un réflexe émotif exagéré ? Il ne suffit pas de nous dire que cette affection est caractérisée

par la suggestibilité plastique ou par l'exagération de l'imagination plastique ; il faut aussi bien expliquer ce qui détermine les propriétés plastiques des images chez ces sujets. Quelle est la cause qui provoque la torpeur du cerveau organique dans la thèse de Sollier, le trouble des réflexes corticaux ou sous-corticaux dans celle de Raymond ?

Je crois que la réponse à toutes ces questions ne peut se trouver que dans l'étude des phénomènes hystériques eux-mêmes, tels qu'ils nous sont présentés par la clinique, en envisageant surtout leur mécanisme intime. C'est bien l'étude de ce mécanisme qui constitue le but principal de ma thèse. Je verrai ensuite s'il n'y a pas une condition morbide capable d'expliquer tous les phénomènes hystériques, y compris ceux que quelques auteurs ont éliminés du tableau de cette affection. Enfin je chercherai à esquisser une théorie qui, loin de méconnaître l'importance des thèses principales qui ont été proposées pour l'explication de cette affection, tire profit des meilleurs arguments et surtout des faits qu'elles ont apportés à l'appui de leurs conclusions. Je serais heureux que cet essai, dont je reconnais d'ailleurs toute la difficulté, contribue à dissiper les ténèbres qui enveloppent la pathogénie de cette intéressante affection.

***

Les données les plus importantes résultant de l'étude de l'hystérie et de l'examen des meilleures théories la concernant, sont, à mon avis, les suivantes :

1° *L'importance des émotions dans la détermination de l'affection.* — Les hystériques appartiennent généralement à des familles, à des races très émotives, très impressionnables. Il est bien rare que les phénomènes qu'ils présentent n'aient pas à leur origine une cause affective ; on observe parfois que les troubles hystériques, même les plus rebelles à la psychothérapie, disparaissent soudainement par une émotion subite. L'on remarque en outre, comme l'a bien démontré Dejerine, qu'un grand nombre de ces phénomènes, tels que les paraplégies, les crises convulsives, les aphonies, le vomissement, les troubles vaso-moteurs etc., ne sont très souvent que la traduction somatique des émotions éprouvées par les sujets ; c'est seulement par leur permanence qu'ils se distinguent des phénomènes somatiques qu'on remarque d'ordinaire après les émotions les plus banales. La suggestibilité implique également un facteur affectif ; les idées froides ne provoquent et ne guérissent aucun phénomène hystérique.

Le fait que les troubles hystériques sont très rares après les émotions

très intenses et prolongées provoquées par les graves cataclysmes (tremblements de terre, incendies, etc.) (1) n'est pas, à mon avis, en contradiction avec l'importance de l'émotion dans l'hystérie ; il nous fait seulement supposer que les émotions ne sont pas la cause directe des phénomènes morbides ; entre ces phénomènes et l'émotion il faut invoquer un élément intermédiaire qui perd toute son influence lorsque l'émotion est trop intense. D'autres arguments plaident d'ailleurs en faveur de cette hypothèse, à savoir : la période de latence qui très souvent s'interpose entre l'émotion et le développement des phénomènes hystériques, le fait que les phénomènes créés par une émotion peuvent se reproduire indépendamment de celle-ci, par exemple par l'habitude, par la compression d'une zone hystérogène, etc.

2° *Le pouvoir impulsif et plastique des idées affectives*, par lequel celles-ci se traduisent par les actes correspondants et parfois par des phénomènes somatiques qu'on observe très difficilement dans les conditions normales. Ainsi, l'idée d'une paralysie, d'une contracture, d'une anesthésie entraîne la réalisation de ces phénomènes et parfois la production de faits vaso-moteurs, sécrétoires, qui eux-mêmes ne sont que la traduction somatique exagérée des idées conçues par le sujet. Même dans ce cas l'on remarque que les phénomènes hystériques déterminés par une idée affective peuvent se répéter indépendamment de celle-ci, à savoir à l'occasion d'une émotion, par la compression d'un point hystérogène, par l'habitude, etc.

3° *La suggestibilité spéciale des sujets*, se distinguant de la suggestibilité qu'on remarque dans d'autres affections par le fait que les idées suggérées ou auto-suggérées se traduisent en phénomènes somatiques ; cette suggestibilité plastique (Hartemberg) (2) n'est que l'expression du pouvoir plastique et impulsif des idées affectives, propre à cette affection.

4° *Le mécanisme purement automatique par lequel se manifestent tous les actes hystériques ; les modifications de la personnalité ; l'indifférence, le désintéressement, l'adaptabilité que présentent les sujets à l'égard de leurs phénomènes*, comme si ceux-ci n'intéressaient pas leur personnalité.

* * *

Les actes hystériques présentent une forte analogie avec les actes volon-

(1) Une discussion très intéressante sur ce sujet a été faite dans la réunion annuelle de la Société de Neurologie de Paris, 9-16 décembre 1909, 13 janvier 1910. — *Du rôle de l'émotion dans la genèse des accidents névropathiques et psychopathiques.*

(2) HARTEMBERT, *L'hystérie et les hystériques*. Paris, 1910.

taires (Brissaud, Paulhan) et tout particulièrement avec les actes devenus automatiques. Brissaud (1) disait que l'hystérique ne produit rien qu'il ne puisse reproduire avec la volonté. Paulhan (2) affirme que les actes hystériques s'effectuent d'après les lois générales qui règlent tous les actes volontaires. Or, étant donné que la pathogénie de tout phénomène morbide trouve seulement son explication dans l'étude du phénomène physiologique correspondant dont il n'est qu'une modalité, nous devrons, pour éclaircir le mécanisme des actes hystériques, remonter à l'étude des actes volontaires et automatiques. A ce sujet, nous devons rappeler les études très importantes de James (3) et de Fouillée (4) nous démontrant que le sens d'innervation et l'impulsion à faire tout acte volontaire, sont essentiellement déterminés par la représentation du mouvement, c'est-à-dire par son image cinesthésique, qui n'est que le résidu des sensations musculaires, articulaires, tactiles qui se produisent lorsque ce mouvement a été accompli autrefois. C'est seulement par ce réveil cénesthésique que la représentation très vive d'un acte se traduit dans l'acte lui-même ; ainsi, le joueur de billard qui suit avec beaucoup d'intérêt la direction d'une bille, accomplit très souvent avec un de ses membres des mouvements involontaires dans la même direction que la bille ; de même le sujet qui pense avec émotion à un mot qu'il a entendu ou qu'il veut prononcer, bien souvent le prononce à son insu. Tous ces faits ne trouveraient certes pas d'explication si l'on n'admettait pas que c'est bien la représentation de l'acte ou son image cénesthésique qui déterminent l'impulsion automatique amenant l'acte lui-même. Tous les actes automatiques, écrit fort justement Morselli, impliquent un précédent cénesthésique, une mémoire organique qui se substitue à la mémoire volontaire et consciente. Ce sont les sensations cénesthésiques d'innervation et musculaires, écrit également Luciani, qui, par leur exercice prolongé, président à tous nos actes automatiques.

L'importance des images cénesthésiques dans les actes automatiques est tout particulièrement confirmée par un curieux et intéressant phénomène que j'ai décrit au dernier Congrès de Neurologie à Florence (5). J'ai constaté chez beaucoup de sujets sains, qu'après une contraction musculaire prolongée, ils sont à même d'accomplir le même mouvement par un

(1) Brissaud, *Les troubles nerveux post-traumatiques*. Bulletin Médical, 1906.
(2) Paulhan, *Les phénomènes affectifs*. Alcan, édit. 1901.
(3) James, *I principi di psicologia*. Trad. Italiana, 1901, Milan. *La théorie des émotions*, Alcan, édit. 1903.
(4) Fouillée, *La psychologie des idées forces*, Paris.
(5) A. Salmon, *Di un curioso ed interessante fenomeno che si osserva dopo gli sforzi muscolari nei soggetti sani*. IV, Congresso della Società Italiana di Neurologia. Firenze, 1914.

mécanisme purement automatique. On peut obtenir ce phénomène de la manière suivante : on prie le sujet de faire une abduction très énergique et prolongée avec son bras, en même temps qu'on oppose à ce mouvement une vive résistance ; lorsque le sujet est légèrement fatigué, on le prie de relâcher ses muscles et de recommencer tout de suite le mouvement précédent, mais très légèrement et seulement son début. Alors on remarque que le mouvement à peine ébauché s'effectue tout entier d'une manière automatique, c'est-à-dire que le sujet, indépendamment de sa volonté, élève son bras. J'ai constaté le même fait, quoique moins marqué, après la flexion de l'avant-bras et de la cuisse, ou après l'extension de la tête. Ces examens pratiqués sur un grand nombre de sujets, sans les avertir préalablement de l'objet de mon observation pour éviter toute suggestion, m'ont donné presque toujours un résultat positif. Beaucoup de sujets, et peut-être les plus impressionnables, les plus émotifs, ont pu même effectuer les mouvements automatiques en question sans les avoir aucunement ébauchés auparavant. J'ai constaté l'absence de ce phénomène seulement chez un petit nombre de sujets ; ceux-ci ont pourtant remarqué que les mouvements volontaires exécutés tout de suite après la contraction musculaire dans la direction même de ce mouvement, s'effectuaient avec une extrême facilité ; ils ressentaient une forte impulsion à les accomplir, en éprouvant presque la sensation que leur membre volait. Or, si l'on considère que le sens d'innervation et l'impulsion à faire tout acte volontaire et automatique sont conditionnés par le réveil des images cénesthésiques, l'hypothèse n'est pas illogique que l'impulsion automatique, qu'on constate chez nos sujets, soit due au résidu des sensations musculaires, articulaires et tendineuses qui se produisent après la contraction musculaire, c'est-à-dire à leurs images cénesthésiques. De même qu'après l'audition d'un son très intense ou la vue d'une lumière très vive, persiste pendant quelques secondes l'image hallucinatoire de l'impression acoustique ou lumineuse, de même après les efforts musculaires reste une image cénesthésique douée d'une forte tendance motrice, d'où l'impulsion automatique à l'acte. J'ai pu avoir une confirmation très probante de cette conception chez un neurasthénique qui présentait une vive impressionnabilité cénesthésique ; ce sujet, chez lequel les mouvements automatiques susdécrits étaient très prononcés, pouvait accomplir les mêmes mouvements involontaires en pensant tout simplement à l'acte qu'il voulait effectuer ; c'est-à-dire que la représentation seule du mouvement était suffisante à donner l'impulsion automatique à l'acte, ce qui démontrait clairement que cette impulsion dépendait de l'image cénesthésique qui se forme d'habitude par suite de la représentation très vive de tout mouvement. L'on ne peut donc douter de l'importance des images cénesthésiques dans le mécanisme des actes automatiques.

Toutes ces considérations qui découlent de l'étude des actes volontaires et automatiques éclairent, à mon avis, le mécanisme des actes hystériques ; en effet, si ces phénomènes ne sont en dernier ressort que des actes automatiques, s'ils sont la traduction somatique des représentations mentales des actes que le patient a formés dans son esprit, et si ces représentations s'identifient avec les images cénesthésiques des actes correspondants, il paraîtra très logique, dans l'étude de l'hystérie, qu'on donne la plus considérable importance à ces images pour comprendre l'impulsion qu'ont les sujets à effectuer leurs actes morbides et pour expliquer le pouvoir plastique de leurs représentations.

La tendance impulsive très vive inhérente aux images cénesthésiques est due particulièrement à leur coefficient affectif. Ce sont les représentations très affectives qui vivifient surtout nos images cénesthésiques et se traduisent tout de suite en actes. L'on peut donc affirmer que tout acte hystérique implique une image cénesthésique fixe, douée d'une tendance affective et motrice très vive, d'où l'impulsion automatique à l'acte. Une paralysie hystérique, par exemple, n'est, à mon avis, que la traduction somatique de la forte impression cénesthésique éprouvée par le malade à l'idée de la paralysie ; la contracture d'un membre implique de même l'image cénesthésique fixe du mouvement que le sujet a accompli ; la catalepsie ne pourrait également s'expliquer si l'on n'admettait pas la persistance des images motrices (James), etc. La présence d'une image cénesthésique fixe doit être invoquée non seulement dans les phénomènes hystériques moteurs, mais aussi dans les sensitifs, car toutes les impressions sensorielles s'accompagnent d'une réaction motrice et d'une image cénesthésique, qui peut être réveillée par le souvenir tout seul de l'impression reçue (Patrizi) (1).

L'hystérie trouve donc sa plus claire explication dans la cénesthésie, à savoir dans la synthèse des sensations internes cérébrales qui tirent leur origine des impressions sensitivo-sensorielles, motrices et viscérales. La condition fondamentale de l'affection est, à mon avis, une vive impressionnabilité de la cénesthésie, de cette importante fonction renforçant la vie mentale et affective, d'où la formation d'images cénesthésiques fixes très affectives qui, attirant tout le dynamisme nerveux, créent un déséquilibre de la cénesthésie elle-même. Nous arriverons de cette manière à éclaircir les faits principaux qu'on remarque dans l'étude de cette affec-

(1) Patrizi, *Les composants somatiques de la sensation et de la représentation*, Archives italiennes de biologie, 1912.

tion ; on comprend, par exemple, que la présence d'une image cénesthésique fixe se comporte comme un noyau de cristallisation à l'égard de l'énergie nerveuse et exerce une action inhibitrice sur l'activité d'autres images cénesthésiques, y compris celles qui président aux mouvements antagonistes ; ce qui expliquerait parfaitement l'impuissance du sujet à faire les mouvements qui s'opposeraient à la réalisation et à la permanence de ses actes morbides. On conçoit en outre que le malade perde aussi le désir de faire ces mouvements, car le désir de faire tel ou tel acte dépend du potentiel affectif et moteur se liant à l'image cénesthésique de l'acte lui-même.

Le désintéressement, l'indifférence, l'adaptabilité que l'hystérique montre pour ses phénomènes s'expliqueraient en étudiant l'action des tendances affectives qui se joignent aux images cénesthésiques. Nous devons faire d'abord avec Paulhan (1) une distinction entre les tendances affectives et les émotions ; une émotion n'est qu'une tendance affective qui par son intensité ou par sa réalisation trop rapide provoque un débordement de l'énergie nerveuse, d'où son irradiation à toute l'écorce cérébrale, au bulbe ; l'émotion naît, en effet, toutes les fois que nos tendances affectives sont arrêtées (Paulhan). Toute tendance affective n'est pourtant pas toujours une émotion ; elle peut se systématiser, se fixer sans provoquer aucune émotion. Celle-ci naît du contraste de nos idées affectives avec le moi et, par la raison même qu'elle blesse notre personnalité, entraîne les plus graves troubles psychiques ; les tendances affectives au contraire, à cause de leur systématisation, ne modifient point notre personnalité. Or l'hystérique ayant une personnalité très vulnérable à cause de son émotivité habituelle, évite toute sorte d'émotions, et pour se défendre de celles-ci a tout intérêt à ce que ses tendances affectives soient systématisées et fixées. Il en découle que, lorsque ces sujets, par leur hypersensibilité cénesthésique, ont une forte impulsion à faire tel ou tel acte, ils ne cherchent point d'entraver la tendance affective se liant à leurs images cénesthésiques, celà pour éviter l'émotion qui serait consécutive à son arrêt.

Cette conception expliquerait non seulement l'adaptabilité des sujets vis-à-vis de leurs phénomènes, mais encore la persistance même de ces phénomènes, qui trouveraient sans doute leur plus forte opposition dans la résistance que les sujets peuvent leur opposer. Cette idée aurait une confirmation dans un fait constaté dans beaucoup de cas d'hystérie, à savoir que, lorsque les malades ont tenté de s'opposer à leurs impulsions

(1) Paulhan, *loc. cit.*

suggérées ou autosuggérées, ils ont été atteints des plus fortes crises émotives (accès convulsifs, etc) ou de troubles psychiques (delirium, etc.) témoignant l'altération de leur personnalité. Le phénomène hystérique peut être considéré, à ce point de vue, comme une réaction d'adaptation, une réaction de défense (Claparède) (1) vis à-vis des émotions et des troubles psychiques qui en résultent. C'est pour cela que nous ne sommes pas surpris que les phénomènes hystériques disparaissent très souvent avec l'apparition de la folie, ou que des émotions très vives ou excessivement prolongées entrainent plus facilement des troubles psychiques, représentant un phénomène de désadaptation de la vie intellectuelle, plutôt que des actes hystériques, c'est-à-dire des phénomènes d'adaptation.

*
* *

Les modifications de la personnalité, de la conscience, trouvent aussi dans ma thèse leur plus exacte explication, si l'on se souvient des rapports très étroits qui existent entre la cénesthésie et la conscience Il n'y a pas de conscience, écrit Bianchi (2), sans sensibilité cénesthésique ; nous ne sommes pas conscients d'une sensation quelconque, si celle-ci ne se joint pas à l'ensemble des sensations internes qui forment la base de notre personnalité. Il est donc très logique de supposer qu'une image cénesthésique fixe, douée d'un coefficient très affectif, attirant toute l'énergie nerveuse et l'attention interne du sujet, provoque la perte de la sensibilité cénesthésique d'un nombre considérable de sensations, et que celles-ci, même perçues par les centres sensoriels, n'atteignent pas la conscience, la personnalité des sujets. Ainsi, l'hystérique atteint d'une anesthésie ou d'une amaurose, sent affectivement avec la peau anesthésique ou voit avec l'œil amaurotique, mais ces sensations demeurent tout à fait subconscientes. Cela expliquerait le phénomène, si bien décrit par Janet (3) sous le nom de « *rétrécissement du champ de la conscience* ». Ce phénomène n'est pourtant pas, d'après ma thèse, la cause primitive de l'hystérie, comme l'admet Janet, mais la conséquence d'un déséquilibre cénesthésique par suite de la réactivité exagérée de certaines images cénesthésiques.

Ma thèse se distinguerait également de la théorie de Sollier (4), le seul

(1) Claparède (Ed.), *Quelques mots sur la définition de l'hystérie.* Archives de psychologie, t. VII.

(2) Bianchi (L.), *Trattato di malattie mentali.* Editore Pasquale, Napoli.

(3) Janet, *Les névroses.* Ed Flammarion, 1909 ; *Le subconscient.* Scientia, 1910 ; *L'automatisme.* Paris, Alcan, édit. ; *L'état mental des hystériques,* 1892.

(4) Sollier (P.), *L'hystérie,* Ed. Alcan, 1914 ; *Genèse et nature de l'hystérie,* Paris 1897 ; *Hystérie et sommeil.* Archives de Neurologie, 1907.

auteur qui donne une grande valeur à la cénesthésie dans l'étude de l'hystérie, par le fait que cette affection, d'après Sollier, est le résultat d'une torpeur, d'un état de sommeil du cerveau organique, tandis que, suivant ma thèse, elle est la conséquence d'une cause diamétralement opposée, à savoir de l'hyperesthésie de la cénesthésie et du désordre conséquent de cette importante fonction. D'après la théorie de Sollier restent tout à fait inexplicables tous les phénomènes dynamiques, tous les phénomènes vaso-moteurs, sécrétoires qui caractérisent notre affection, tandis que ces faits trouvent leur plus complète élucidation, comme j'espère le montrer plus tard, dans ma thèse, d'après laquelle l'origine de l'hystérie consisterait dans l'hyperactivité des centres cénesthésiques ou du cerveau organique. C'est par une hyperesthésie de la cénesthésie et non par sa torpeur qu'on peut comprendre les faits de double personnalité ou de dissociation de la personnalité, dans le cas où une synthèse de sensations, d'images, de souvenirs très affectifs, forment un centre spécial d'association et une personnalité nouvelle. On ne peut douter que tous les cas de dissociation de la personnalité ne soient toujours liés avec les modifications les plus profondes de la cénesthésie (Sollier).

*
* *

Ma théorie explique parfaitement, à mon avis, une des particularités les plus intéressantes de cette affection, à savoir la plasticité des centres nerveux, par laquelle les idées affectives se traduisent en phénomènes somatiques anormaux, par exemple en troubles vaso-moteurs, sécrétoires et parfois trophiques. On a cité très souvent des paralysies, des anesthésies hystériques s'accompagnant d'un angiospasme cutané et musculaire tel que les piqûres les plus profondes de la peau et des muscles ne saignaient pas. Dans un cas d'hystérie décrit par Dejerine (1), l'idée seule du froid était suffisante à déterminer une forte constriction des vaisseaux cutanés. Gerini a observé également un sujet chez lequel l'idée d'un stimulus électrique entraînait un angiospasme cutané et musculaire si intense que l'application subséquente d'un stimulus faradique n'a déterminé aucune contraction musculaire. Moi-même, j'ai appelé l'attention sur la coïncidence dans les cas d'hystérie traumatique entre la réaction myasthénique et la présence de troubles vaso-moteurs (2), coïncidence qui constitue un

(1) Dejerine et Gauckler, *Les manifestations fonctionnelles des psycho-névroses*, Masson, éd. Paris, 1911.

(2) Salmon (A.), *La nevrosi traumatica*. Unione tipogr., editrice torinese, 1913 ; *La reazione miastenica nei casi di nevrosi traumatica*. Riv. critica di clinica medica, 1913. Revue Neurologique, 1914, I.

argument très précieux à l'appui de l'hypothèse que j'ai avancée dans l'étude de cette réaction, à savoir que chez beaucoup de sujets et en particulier chez les hystériques, elle est en rapport avec une hyperexcitabilité vaso-motrice des sujets.

Or, cette réactivité vaso-motrice exagérée qu'on remarque si fréquemment chez les hystériques, cette plasticité, cette docilité constitutionnelle, qui peut-être constitue le fait le plus saillant de leur affection, ne peuvent pas s'expliquer, à mon avis, si l'on n'invoque pas une excitabilité spéciale des centres vaso-moteurs et du cerveau organique, ce qui s'accorde parfaitement avec la théorie cénesthésique que j'ai proposée. On admet, en effet, que les centres cénesthésiques n'ont pas seulement la faculté de recevoir les sensations internes, mais aussi celle de transmettre l'excitation aux nerfs vaso-moteurs, sécrétoires et trophiques (Morselli). Beaucoup d'auteurs soutiennent même que ces centres ont leur siège dans la zone somesthésique de Flechsig où résident précisément les centres vaso-moteurs, sécrétoires, etc. ; l'on remarque, à l'appui de cette idée, que toute impression cénesthésique se joint à une réaction vaso-motrice plus ou moins vive. L'on comprend après toutes ces considérations que l'hypersensibilité cénesthésique s'accompagne très souvent, dans l'hystérie, d'une suractivité particulière des centres vaso-moteurs, sécrétoires ou du cerveau organique, ce qui expliquerait parfaitement la fréquence spéciale des troubles vaso-moteurs et sécrétoires dans cette affection.

***

La théorie cénesthésique que j'ai décrite éclaircit également l'étiologie très complexe de l'hystérie. L'importance des émotions dans son développement trouve son explication dans les rapports très étroits qui lient la cénesthésie et les émotions (Sollier). En effet, si l'on considère que la cénesthésie constitue le terrain où germent toutes les émotions, que d'une part elle donne la vivacité à toutes nos idées et de l'autre fournit les phénomènes somatiques des émotions elles-mêmes (Bianchi), on concevra que la sensibilité cénesthésique soit d'autant plus vive que l'émotivité et les tendances affectives sont plus intenses. On connaît bien les cas de Pronier (1), de Sollier (2), d'Allonnes (3), où la dépression remarquable de la sensibilité cénesthésique se joignait à la perte absolue de l'émotivité. Les émotions à leur tour ont une influence énorme sur la cénesthésie, de même qu'elles influent considérablement sur toutes les sensations ; il n'y

(1) Pronier, *De l'anesthésie généralisée*. Revue de Médecine, 1893.
(2) Sollier, *Le mécanisme des émotions*, Alcan, édit. 1905.
(3) D'Allonnes, Revue philosophique, 1905.

a pas une émotion qui ne provoque un désordre ou une augmentation de la sensibilité cénesthésique. L'on conçoit bien alors que l'hypersensibilité de la cénesthésie et par suite le développement des phénomènes hystériques se déterminent d'autant plus facilement que l'émotivité des sujets est plus grande. L'image cénesthésique constituerait ainsi l'élément intermédiaire, que nous avons auparavant admis, entre l'émotion et le phénomène hystérique, et expliquerait tous les faits qui ont été cités à tort contre l'importance de l'émotion dans l'hystérie. En effet, une émotion très intense peut déterminer la dépression de la sensibilité cénesthésique sans pour cela causer des phénomènes hystériques. On ne sera donc pas surpris de leur absence ou de leur rareté dans les graves cataclysmes, par exemple dans les forts tremblements de terre etc., après lesquels les sinistrés présentent en général la perte la plus complète de l'émotivité et de l'affectivité (Gabbi) (1), (Sterling). L'on conçoit d'autre part que l'hyperesthésie cénesthésique, c'est-à-dire la cause fondamentale de l'hystérie, puisse très difficilement être déterminée par une seule émotion, même la plus intense, et qu'elle demande pour se former une suite d'émotions, ou mieux une émotivité constitutionnelle qui constitue sans doute la disposition la plus favorable au déclenchement de l'affection. En admettant un élément intermédiaire entre l'émotion et les phénomènes hystériques, on explique également qu'un phénomène hystérique créé par une émotion, puisse se répéter indépendamment de celle-ci, par exemple par l'habitude, par la compression d'une zone hystérogène, etc. : on explique aussi le fait bien illustré par Dejerine et Gauckler (2) que beaucoup de ces phénomènes sont la traduction somatique d'une émotion, si l'on réfléchit que c'est bien la cénesthésie qui fournit les composants somatiques de toute émotion. L'on peut bien admettre alors qu'une paraplégie, une aphonie, le vomissement etc., qu'on observe généralement après une vive émotion et qui d'ordinaire disparaissent quelques minutes après le choc émotif, demeurent fixes chez l'hystérique par suite de son impressionnabilité cénesthésique, indépendamment de l'idée ou de la suggestion de ces phénomènes. Leur mécanisme présenterait ainsi une forte analogie avec celui de beaucoup d'actes automatiques, tels que le bâillement, le rire, les pleurs, etc., qui impliquent également des précédents cénesthésiques et se réalisent sans que les sujets aient l'idée ou la volonté de les effectuer.

*
* *

La suggestibilité spéciale des hystériques, qui représente sans doute un

(1) Gabbi (U.), *Sui disturbi nervosi provocati del terremoto Calabro-siculo del* 28 *Dic.* 1908. Roma, 1910.

(2) Dejerine et Gauckler, *loc. cit.*

des faits les plus caractéristiques de l'affection (Bernheim) (1) (Babinski) (2), trouve elle-même son explication dans ma thèse, si l'on considère qu'elle est caractérisée par l'émotivité et par le pouvoir impulsif et plastique des idées affectives, qui impliquent, comme nous l'avons déjà montré, une vive impressionnabilité cénesthésique ; c'est par cette impressionnabilité cénesthésique, en effet, que les idées suggérées se traduisent promptement par les images cénesthésiques correspondantes, douées d'une forte tendance affective et motrice, et par suite dans l'action. C'est par cette hypersensibilité cénesthésique que la pensée de l'hystérique est toujours une image tellement vive, qu'elle prend parfois une intensité hallucinatoire, de sorte que le sujet imagine voir ou entendre tout ce qui lui est suggéré. C'est bien à cause de son impressionnabilité cénesthésique que l'hystérique ne peut penser à un acte quelconque sans ressentir une forte impulsion à l'effectuer, même sans comprendre la raison de son impulsion. Nous avons une confirmation très appréciable des rapports existant entre la sensibilité cénesthésique et la suggestibilité dans le fait que, lorsque la première est très déprimée, on a la perte de la suggestibilité, ce qui s'observe chez les mélancoliques, comme dans le cas d'Allonnes et d'autres. On a pu provoquer parfois par suggestion des troubles somatiques anormaux, des troubles vaso-moteurs, sécrétoires qui ne sont que la traduction somatique ou cénesthésique des idées affectives suggérées. On les remarque particulièrement dans l'état hypnotique, où l'on constate précisément une hyperesthésie spéciale des centres cénesthésiques.

Les considérations que nous avons faites à propos de la suggestibilité hystérique éclairent également le mécanisme de l'imitation, phénomène très prononcé chez les hystériques, et qui n'est qu'un stimulus suggestif impliquant, de même que toute suggestion, une impulsion aveugle à l'action aussitôt que le sujet a reçu certaines perceptions. En effet, l'imitation est d'autant plus efficace que les images cénesthésiques sont plus vivifiées, comme on l'observe dans l'hypnose où les malades imitent irrésistiblement tous les mouvements qu'ils voient. L'hystérique est très souvent un mythomane qui imite avec la complicité de son organisme. Or, cette mythomanie plastique, ou pour employer l'expression de Dupré et Logre (3) cette mythoplastie, qui atteint son degré le plus élevé dans la catalepsie, resterait parfaitement inexplicable, si l'on n'admettait pas une vive impressionnabilité cénesthésique propre à expliquer la traduction somatique des actes observés.

(1) Bernheim, *Suggestion et persuasion*. Revue scientifique, 1905 ; Bulletin Médical, 1910.

(2) Babinski, *Définition de l'hystérie*. Soc. de Neurologie, Paris, 1906.

(3) Dupré et Logre, *Encéphale*, 1911.

*
* *

La théorie cénesthésique éclaircit enfin l'importance des altérations organiques dans le développement et dans la fixation des phénomènes hystériques. Nous connaissons tous les rapports existant entre l'hystérie et les modifications physiologiques et pathologiques des organes génitaux, par exemple l'influence qu'ont la menstruation, la grossesse, l'accouchement, les maladies génitales en général, dans la détermination des phénomènes morbides. L'hystérie constitue une des complications les plus fréquentes du goitre exophtalmique, comme si l'hypersécrétion thyroïdienne créait par le moyen de l'émotivité une disposition à l'affection. Beaucoup de gastralgies hystériques ont leur origine dans des dyspepsies réelles. Le cas n'est pas rare que des altérations gastriques ou pulmonaires, même très légères, provoquent chez ces sujets des hématémèses ou des hémoptysies très fortes avec les caractères propres aux phénomènes hystériques. On a décrit des crises hystériques qui avaient leur origine dans des coliques hépatiques, rénales, et se répétaient ensuite par suite d'une simple suggestion (Bernheim) (1). Une légère laryngite est parfois la cause d'aphonies hystériques rebelles. Dans un cas décrit par Janet (2), les zones hystérogènes, dont la compression provoquait des crises hystériques, étaient représentées par les points de Valleix d'une sciatique précédemment guérie. On remarque souvent dans l'hystérie traumatique un rapport entre les plus légères lésions anatomiques déterminées par le trauma et les phénomènes hystériques, qui disparaissent rapidement à la suite de la guérison des premières. Le développement de l'hystérie traumatique est sans doute favorisé dans beaucoup de cas par la misère physiologique, la fatigue, la neurasthénie, l'intoxication alcoolique, tabagique, le saturnisme, etc. L'hystérie, même infantile, chérit les sujets de faible constitution, atteints d'intoxications chroniques intestinales (Saint-Philippe) ou d'infections atténuées telles que la tuberculose, la syphilis, les enfants présentant un retard dans leur développement physique et psychique, les fils d'alcooliques et de syphilitiques. Il n'est pas rare que l'hystérie se joigne à une affection organique des centres cérébraux et médullaires ; son association est fréquente avec la sclérose en plaques, la démence précoce et parfois avec les tumeurs cérébrales et cérébelleuses, le tabes (dans le sexe féminin en particulier). L'on remarque dans l'hystérie des phénomènes qui semblent très étroitement liés avec des faits vaso-moteurs ; on a décrit des cas d'hé-

(1) Bernheim, *loc. cit.*
(2) Janet, *loc. cit.*

miplégie, de contracture, de bégaiment hystérique, qui n'ont pas cédé à la psychothérapie et qui ont disparu par l'inhalation de quelques gouttes de nitrite d'amyle ; des cas d'hémiplégie droite avec aphasie motrice, ou sensorielle, qui suggéraient tout à fait le diagnostic d'une altération organique des centres cérébraux, et qui ont été guéris par la suggestion. La cécité hystérique est très souvent précédée d'une forte céphalée et d'éblouissements, comme si elle avait son origine dans un trouble vasculaire transitoire du cerveau. Les rapports entre les troubles vaso-moteurs et les phénomènes hystériques sont tellement intimes que Savill (1) et d'autres auteurs soutiennent que l'origine de ces phénomènes doit être cherchée dans des faits vaso-moteurs des centres nerveux d'origine émotive. Ce qui est certain c'est que dans beaucoup de cas les auteurs, même les plus distingués, se montrent très perplexes entre le diagnostic d'hystérie et celui d'une affection vaso-motrice.

Or, les rapports que j'ai cités entre les altérations organiques et l'hystérie ne pourraient certes pas trouver d'explication dans une théorie purement psychologique de cette affection, tandis qu'ils s'éclaircissent parfaitement par ma théorie cénesthésique. La cénesthésie représente précisément une coordination psycho-organique ressentant l'influence soit des stimuli psychiques soit des stimuli organiques. Elle enregistre d'une part les modifications les plus légères de tous nos tissus, de l'autre donne origine à nos représentations ; nous en avons la démonstration la plus évidente dans les songes — dont on connaît bien l'analogie avec les phénomènes hystériques — où les images, les idées les plus fantastiques ont très souvent leur origine dans de faibles sensations cénesthésiques. L'hypothèse n'est pas alors hasardée que les phénomènes hystériques, de même que les rêves, puissent tirer leur origine des traces cénesthésiques laissées par des altérations organiques, même des plus légères, comme une petite lésion périphérique, un trouble vaso-moteur d'origine émotive, etc...

*
* *

En résumé, je suis convaincu que l'hystérie trouve sa plus claire explication dans l'étude de la cénesthésie. De même que cette fonction éclaircit le mécanisme de tous nos actes volontaires et automatiques, de

(1) Savill, *Lectures on hysteria and allied vasomotor conditions*. H. Gleischer, London, Anjou Medical, 1909.

même elle explique le mécanisme des actes hystériques, qui s'effectuent d'après les lois réglant tous les actes volontaires et automatiques. La condition fondamentale de l'affection est, à mon avis, l'hyperesthésie ou une vive impressionnabilité des centres cénesthésiques, d'où la formation d'images cénesthésiques fixes, douées d'une forte tendance affective et motrice, qui, attirant sur elles-mêmes tout le dynamisme nerveux, entraînent un déséquilibre de la cénesthésie et par suite les modifications de la personnalité propres à l'hystérie. Les rapports existant entre la cénesthésie et les émotions (Sollier) expliquent l'importance des causes affectives, de l'émotivité dans la détermination de cette affection. Les images cénesthésiques constitueraient, d'après ma thèse, l'élément intermédiaire entre l'émotion et l'acte hystérique, ce qui éclaircirait d'une part l'absence ou la rareté de l'affection après les émotions très intenses déterminant d'ordinaire une dépression cénesthésique, d'autre part la période de latence qui s'interpose très souvent entre l'émotion et le phénomène hystérique ; enfin cela éclaircirait aussi la faculté qu'ont les troubles hystériques créés par des émotions ou par des idées affectives à se répéter indépendamment de celles-ci. C'est également par une théorie cénesthésique qu'on peut expliquer les rapports que nous avons cités entre les lésions organiques et l'hystérie, rapports que les théories purement psychologiques de cette affection ne sauraient nullement expliquer. La théorie cénesthésique que j'ai décrite nous donne enfin l'explication du pouvoir impulsif et plastique des idées affectives, pouvoir par lequel celles-ci se traduisent promptement dans les actes correspondants et parfois dans des phénomènes somatiques anormaux, tels que des troubles vaso-moteurs, sécrétoires, etc..., lesquels ne sont eux-mêmes que l'expression d'une réactivité exagérée des centres cénesthésiques. C'est en effet par une hypersensibilité cénesthésique qu'on peut expliquer l'*impressionnabilité sensuelle* de Dubois (1), les propriétés plastiques des images et par suite le mécanisme de la *suggestibilité plastique* et de la *mythoplastie* caractérisant cette affection (Hartemberg, Dupré). Ma thèse éclaircirait également le mécanisme de la *conversion* de Freud (2), par laquelle l'*affekt* détermine des symptômes somatiques, ce qui constitue le point le plus mystérieux de la thèse du neurologiste allemand.

Il me semble, en un mot, que ma thèse, non seulement n'est pas en

(1) Dubois, *A propos de la définition de l'hystérie*. Revue médicale de la Suisse Romande, 1911.

(2) Freud, *Bruchstücke einer Hysterie Analyse*. Mon. f. Psych. u. Neurol., XVIII. Das Interesse und der Psycho-analyse, 1913. Scientia.

contradiction avec les théories principales qui ont été avancées dans l'étude de cette affection, mais qu'elle éclaircit les points les plus obscurs de ces théories, les rendant ainsi plus acceptables. C'est pour cela que j'espère que ma thèse pourra être bien accueillie par tous les neurologistes et particulièrement par les auteurs dont le nom est lié à cette intéressante affection.



Le gérant : P. Bouchez.

Imp. J. Thevenot, Saint-Dizier (Haute-Marne)

TRAVAIL DE L'HOPITAL MUNICIPAL DE ROTTERDAM
Dir. : Dr van Eysselstein ; Chef de labor. : Dr Josselin de Jong.

SUR LES TROUBLES DES MOUVEMENTS ACTIFS DANS DEUX CAS DE LÉSION BILATÉRALE DU CORPS STRIÉ

PAR

W. Van WOERKOM
(de Rotterdam).



Malgré les recherches nombreuses du dernier demi-siècle, malgré le fait que le corps strié est un lieu de prédilection pour des affections de toute sorte, le problème de la fonction de cet organe reste irrésolu. En ce sens il ne diffère pas de tant d'autres parties du névraxe, de l'écorce des circonvolutions centrales, du cervelet, dont nous ne connaissons pas non plus le rôle précis dans la physiologie des centres nerveux. La différence est que nous connaissons bien les symptômes provoqués par les lésions de ces dernières régions et qu'ainsi notre pensée physiologique suit une voie plus ou moins distincte, pendant que le syndrome du corps strié reste toujours vague, nié par les uns, accepté par les autres.

Pourtant il y a une période dans l'histoire de la physiologie, pendant laquelle on croyait avoir trouvé le bon chemin. Les recherches de Magendie (1841), de Schiff (1846), de Nothnagel (1873) et de Ferrier (1876) ne semblent laisser aucun doute sur la fonction motrice de cet organe. Les idées que se faisaient ces auteurs sur les connexions du corps strié avec l'écorce d'une part, avec la moelle épinière de l'autre, nous expliquent leur inclinaison vers cette conception.

Plus tard, lorsque l'anatomie nous eut montré l'indépendance du corps strié et des fibres corticales de la capsule interne, et aussi la dégénérescence du faisceau pyramidal dans les cas de parésie spasmodique, l'opinion des neurologistes changea complètement. Dans les cas où la capsule interne et le noyau lenticulaire sont frappés simultanément, les troubles d'ordre moteur sont maintenant attribués exclusivement à la lésion de la première. L'opinion de Hammond, attribuant les mouvements involontaires de caractère athétosique à une affection du corps strié, et de Meynert (voyez son manuel de 1884), admettant la même localisation dans les cas présentant des secousses choréiformes, est combattue par Kahler et Pick,

qui nous assurent que ces symptômes accompagnant parfois l'hémiplégie sont dus à la même lésion que celle-ci, c'est-à-dire à une affection du faisceau pyramidal.

De nos jours cependant, cette conception de la genèse des mouvements choréo-athétosiques ne compte presque plus d'adhérents. Les cas allant à l'encontre de l'opinion de Kahler et Pick sont trop nombreux pour qu'on puisse la soutenir encore. Rappelons seulement le cas de Bonhœffer (Monatschrift für Neur. und Psych., 1897), où une petite tumeur à l'entrecroisement des pédoncules cérébelleux supérieurs avait provoqué les secousses choréiformes sans qu'il y ait eu trace de lésion des faisceaux pyramidaux. Le grand nombre de cas où l'autopsie montra des altérations soit dans les noyaux rouges, soit dans les couches optiques, a permis de formuler la théorie, maintenant en vigueur, que la présence des secousses choréiformes indique la lésion des brachia conjunctiva dans un point quelconque de leur trajet. Les recherches expérimentales d'Economo et de Karplus (Archiv f. Psych., Bd. 46, 1910) ont encore plus solidement confirmé leur signification pour la genèse de ces mouvements involontaires.

Plus récemment von Niessl Mayendorf a élargi cette théorie en acceptant que la lésion de certaines parties de l'écorce cérébrale en connexion avec les noyaux rouges peut provoquer les mêmes symptômes que l'affection du faisceau rubro-cérébelleux lui-même.

Après les observations démontrant le rôle des faisceaux pyramidaux dans la genèse de la parésie spasmodique, après celles où la lésion des pédoncules cérébelleux supérieurs avait provoqué les mouvements involontaires, toute interprétation tendant à démontrer l'action du corps strié sur l'organisation de la fonction motrice paraît douteuse, au moins aux yeux d'un certain nombre de neurologistes.

Et pourtant, depuis peu, il s'est manifesté encore une légère fluctuation des opinions.

S'il est vrai que l'anatomie nous défend de retourner aux théories de Magendie et de Schiff, quelques observations de date récente ont permis d'accepter une certaine influence du corps strié sur l'action musculaire. Les troubles dans ces cas (lenteur des mouvements actifs, raideur musculaire, présence de mouvements choréo-athétosiques) ont été réunis sous le nom de « syndrome du corps trié ». Ce syndrome, dont l'aspect est fort différent suivant les cas décrits, se rapproche tantôt de la maladie de Parkinson, tantôt il ressemble à l'athétose double ou à la chorée, parfois on se croit en présence d'une diplégie spasmodique, causée par une lésion des voies pyramidales. Quelques-uns de ces cas, examinés anatomiquement, montraient une affection des corps striés fort prononcée, les

autres parties du névraxe étant intactes ou presque. Rappelons les cas de Wilson (Brain, 1912), d'Oppenheim et de Vogt (Journal f. Psych. ù. Neurol., 1911).

Ainsi l'incertitude en cette matière est encore très grande ; le fait que les lésions du corps strié seraient capables de provoquer des symptômes, qui parfois ne se distinguent guère de ceux causés par les affections des brachia conjunctiva, est inacceptable pour un grand nombre de cliniciens. Malgré ces observations récentes, ils conservent leur scepticisme vis-à-vis du syndrome du corps strié.

Voyons si la physiologie moderne peut nous donner quelque soutien.

Pruss (*Ueber die bei electrischer Reizung des Corpus stratum ù. des thal. op. auftretende Erscheinungen.* Wiener klin. Wochenschr., 1899) obtient des contractions musculaires toniques par l'excitation de parties caudales du noyau caudé et des contractions cloniques par l'excitation des parties du milieu ; des mouvements de locomotion sont provoqués en stimulant les parties frontales.

Von Bechterew (*die Funktionen der Nervencentra*, 1909) faisait ses expériences sur le chien. Il détruisait la zone motrice et provoquait ainsi une dégénérescence du faisceau pyramidal. Alors les excitations du noyau caudé n'avaient aucun effet. C'est l'excitation du noyau lenticulaire seul qui provoquait des contractions musculaires toniques hétéro-latérales.

Ziehen (*Zur Physiologie der infracorticalen Ganglien u. über ihre Beziehunger zur epileptischer Anfall.* Archiv f. Psych., 1890) est d'un avis contraire. Après ablation de l'écorce il trouve le noyau lenticulaire du lapin inexcitable. Les contractions musculaires, qu'on observe parfois en ce cas, seraient provoquées par l'excitation des fibres de la capsule interne non dégénérées.

Minor (*Signification et rôle du corps strié.* Thèse de Moscou, 1889) n'obtient pas de résultats positifs. Comme Ziehen après lui, il nie l'excitabilité du corps strié.

Ainsi dans la physiologie l'incertitude est aussi grande que dans la clinique.

Il me semble que l'état actuel du problème de la fonction motrice du corps strié peut être résumé ainsi :

Un certain nombre de cliniciens affirment que le corps strié ne joue aucun rôle dans le mécanisme de l'innervation musculaire. Cette opinion est soutenue par l'observation de cas où les lésions, même bilatérales, ne provoquent pas de symptômes manifestes.

D'autres expliquent certains troubles de la motilité (ceux qu'observaient par exemple Oppenheim et Vogt, Wilson et Fischer dans leurs cas par l'atrophie (malformation) de cet organe. Ce sont les spasmes, les mou-

vements choréo-athétosiques, la raideur des muscles, qui sont attribués à sa lésion.

Une petite minorité parmi les neurologistes (Mingazzini) admet l'existence de fibres de projection cortico-lenticulaires ; le corps strié donnerait naissance à des fibres qui s'associent aux fibres pyramidales. Ces auteurs ont observé des cas où la capsule interne était intacte et la lésion du noyau lenticulaire seule était capable de provoquer une hémiplégie. La possibilité d'une certaine localisation des fonctions motrices est admise.

Pour la majorité des physiologistes, le rôle du corps strié dans le mécanisme de l'innervation musculaire n'est pas démontré. Une minorité fait une exception pour le noyau lenticulaire, dont la stimulation provoquerait des contractions musculaires de caractère tonique ou clonique chez certains animaux.

J'essaierai de donner une description détaillée des troubles fonctionnels dans un cas où les corps striés furent trouvés en forte atrophie. La courte relation d'un autre cas suivra ; les altérations anatomiques de ces centres y ont eu un caractère aigu.

Observation I

Kn., 65 ans, sans domicile, entre à l'hôpital municipal de cette ville dans un état d'épuisement extrême. Après quelques jours, il se rétablit et me donne les renseignements suivants : Il y a quatre ans, il remarqua que sa marche devenait difficile. En outre des secousses du côté droit du corps attirèrent son attention ; plus tard elles se manifestèrent également du côté gauche. Quelquefois le malade fut pris de crises pendant lesquelles il perdait connaissance. Ces crises, qui arrivaient très rarement, ne furent jamais observées par un médecin. Elles n'auraient pas influencé les troubles dont le malade se plaint.

La femme du malade me raconte que Kn. fut toujours mauvais époux et mauvais père. C'était un vaurien, qui n'eut jamais de gagne-pain régulier. Il battait sa femme, l'exploitait d'une manière infâme. Lorsque sa maladie le rendit infirme, il fut expulsé de sa maison, et mena une vie de vagabondage.

Pourtant le malade n'est pas du tout un imbécile. La mémoire est excellente. Quand il a fini de lire un roman, il me raconte l'intrigue et prouve qu'il a tout compris. Souvent le malade m'a amusé en trouvant des excuses parfois ingénieuses pour ses mauvais tours. A cause des troubles de la parole Kn. n'aime pas causer avec les autres malades ; il tue le temps en lisant. En résumé, le malade est un individu profondément immoral, dont l'intelligence proprement dite n'est pas au-dessous de la moyenne.

Les crises décrites par le malade n'ont pas été constatées pendant les mois que j'ai eu l'occasion de l'observer.

Etat actuel. — Le malade est un homme maigre, de petite taille. La figure a très peu d'expression ; seulement, quand il y a quelque chose dans

son entourage qui l'amuse, la figure se fige dans une grimace prolongée. Quand il est assis, le dos est courbé, le corps est soutenu par les bras, les coudes reposant sur la table. Même abandonné à lui-même, le malade ne reste pas immobile. De temps en temps la tête est baissée involontairement. La figure, quoique sans expression, est le siège de contractions musculaires involontaires, le front est parfois plissé, les lèvres sont remuées. Les doigts sont en agitation perpétuelle, de temps en temps une des épaules est relevée. Quelques-unes de ces contractions sont très vives, parfois elles durent quelque temps (par exemple les contractions des muscles frontaux). Ces mouvements involontaires sont déjà présents quand le malade ne se croit pas observé, mais leur intensité augmente dès qu'on se rapproche de lui et ils atteignent leur maximum quand on lui pose une question. La figure est en proie à des grimaces, il ouvre la bouche largement, la referme sans avoir prononcé un mot, la tête est jetée en avant, les épaules sont relevées, surtout à droite, même les extrémités inférieures prennent leur part dans cette agitation musculaire. Enfin quelques mots sont prononcés d'une voix rauque, à peine compréhensible. La parole est explosive, monotone, les syllabes sont espacées ; pendant les efforts de la parole, la respiration est fort irrégulière et très profonde.

Si nous prions le malade de fermer les yeux, l'ordre est exécuté sans difficulté. Par contre il n'est pas capable de fermer les yeux séparément. Il fait des grimaces terribles, il n'atteint pas son but.

Je lui demande de siffler, il fait une contraction passagère de l'orbiculaire, mais les lèvres ne sont pas tenues dans la bonne position, il fait des efforts désespérés, les mâchoires sont remuées, la langue est tirée, toute la musculature du corps est en agitation, mais l'action ordonnée n'est pas obtenue.

Yeux. — Les pupilles sont égales, la réaction à la lumière est bonne. Tous les mouvements des yeux sont bien exécutés, pas de lenteur, pas de nystagmus.

Extrémités supérieures. — Il n'y a pas d'atrophies localisées.

Les réflexes sont présents, ils ne sont pas exagérés.

A gauche la main est presque toujours en flexion palmaire. Le pouce exécute des mouvements roulants contre l'index, qui à son tour est mis en flexion et en adduction par la contraction intermittente du muscle interosseux externe. Les autres doigts sont également en flexion presque continue, surtout dans les articulations proximales. Par des contractions irrégulières des muscles interosseux, les phalanges proximales sont encore plus fléchies, les autres sont mises en extension. Les longs fléchisseurs des doigts prennent leur part dans ce jeu musculaire ; nous remarquons que de temps en temps les phalanges distales sont pliées également. Tous ces mouvements sont exécutés avec une certaine lenteur. De temps en temps, par une secousse vive, entrecoupant les contractions des fléchisseurs, la main exécute un mouvement de flexion dorsale.

La main *droite* montre également de la tendance vers la flexion palmaire, mais plus souvent qu'à gauche elle est mise en flexion dorsale. Le doigt du milieu est ankylosé (après une chute). Nous remarquons les mêmes mouvements rou-

lants du pouce contre l'index, qui à son tour est sous l'action du muscle interosseux. Parfois l'index est étendu isolément, parfois tous les doigts se mettent en extension (en éventail) simultanément.

Ainsi déjà au repos nous constatons une grande discontinuité de l'action musculaire, également bien appréciable en palpant les petits muscles de la main ou mieux encore en prenant notre malade par un des poignets.

Les mouvements passifs ne se heurtent à aucune résistance, on peut sans difficulté donner des positions excessives aux doigts et à la main, malgré les contractions continuelles des muscles. Les mouvements passifs dans les coudes présentent les mêmes particularités, avec cette différence cependant que parfois une résistance inattendue se manifeste brusquement; on se heurte à une contraction des muscles antagonistes tellement forte, qu'elle est presque invincible ; cette résistance peut disparaître tout à coup.

Le malade n'est pas capable de lever les épaules isolément, il les lève toutes les deux à la fois, simultanément les bras sont mis en abduction.

Si nous prions le malade de relever le bras en abduction, au lieu de faire ce mouvement dans la position d'extension, il met le bras en flexion. Puis il exécute un mouvement d'abduction, qui tout de suite est arrêté. En palpant les muscles adducteurs du bras, nous remarquons que chaque nouvel effort se heurte à la contraction de ces muscles. Le même phénomène est constaté quand le malade veut mettre le bras en extension : c'est encore la contraction des antagonistes qui empêche le mouvement projeté et qui fait rebondir le membre. Le malade n'est pas capable de faire ses efforts dans les deux articulations simultanément.

L'attention s'est concentrée soit sur le coude, soit sur l'épaule. L'expression de la figure de notre première photo nous démontre la peine que le malade se donne ; nous remarquons que tout le corps est penché vers le côté gauche et qu'inconsciemment la main fait le poing. Pourtant aucun muscle n'est paralysé. Quand, grâce à l'aide d'autrui, la position demandée est obtenue, il n'éprouve aucune difficulté à tenir le bras pendant quelque temps dans cette position. Voyez la différence d'expression des figures de nos deux photos (Pl. XLVIII). Après avoir exécuté ce mouvement passivement, le malade est souvent capable de le faire spontanément.

A gauche le trouble est moins prononcé, le malade est capable de porter le bras au-dessus du plan horizontal ; mais, comme du côté droit, le relâchement des adducteurs est défectueux et le bras est mis en flexion.

Quand le malade est prié d'exécuter un simple mouvement d'extension de l'avant-bras sur le bras, c'est encore la position suivante qui est involontairement occupée ; le membre est pressé contre le thorax, il est mis en flexion au coude, la main fait le poing. Brusquement l'avant-bras est jeté en avant, mais à mi-chemin il se heurte à la résistance que lui opposent les fléchisseurs insuffisamment relâchés et dont la contraction fait rebondir le membre. Au moment où les avant-bras sont jetés en avant, les mains exécutent des mouvements associés de flexion palmaire. En palpant le muscle biceps nous pouvons nous rendre compte de la contraction de ce muscle, enrayant





BIBLIOTHÈQUE DE L'ANCIENNE FACULTÉ DE MÉDECINE

TROUBLES MOTEURS DANS LES LÉSIONS DU CORPS STRIÉ

(W. van Woerkom.)

l'effort des extenseurs. Après quelques efforts, l'amplitude du mouvement d'extension s'amoindrit de plus en plus.

Quand le malade veut serrer la main du médecin, l'examinateur a bien la sensation d'une action musculaire irrégulière, mal soutenue ; la main est mise en flexion palmaire et pas en flexion dorsale.

Pendant cet effort nous remarquons des mouvements associés de l'épaule, des grimaces, des contractions de la musculature de l'autre bras.

Les mouvements de flexion et d'extension dans l'articulation du poignet sont exécutés lentement, par secousses. La palpation nous apprend que le relâchement des antagonistes est irrégulier, entrecoupé par des contractions. Après avoir exécuté deux ou trois fois ces mouvements, l'action devient tout à fait impossible.

Quand, sur ma demande, le malade s'efforce de rapprocher le pouce du petit droit, nous constatons que le pouce fait un mouvement d'opposition de faible amplitude et très passager, mais que le petit doigt reste immobile ; ou bien celui-ci est mis en flexion après que le pouce a fait son effort. Après les premiers échecs, le malade n'est même plus capable de faire les éléments du mouvement combiné.

Quand il veut mettre un doigt en contact avec le bout de son nez, il commence par serrer le bras contre le thorax, ensuite il fait un mouvement brusque de flexion au coude, qui le fait dépasser son but.

Le même caractère de mouvement démesuré est constaté, quand le malade fait un mouvement de préhension : il ouvre la main d'une manière exagérée.

Le malade est capable de prendre sa nourriture spontanément. Le bras droit est en adduction permanente, serré contre le thorax. Il tient la cuiller à pleine main. Après une attente relativement longue, le bras droit est plié brusquement au coude, parfois le but est dépassé et il se frappe la joue. La bouche est ouverte largement. Souvent les deux actes ne sont pas exécutés simultanément ; la bouche est ouverte, avant qu'il soit capable de mettre le bras en flexion ou la bouche n'est pas ouverte au moment où la cuiller atteint son but. Ainsi c'est toujours comme par hasard que la nourriture entre dans la bouche.

Les mouvements alternatifs de pronation et de supination de la main restent tout à fait en défaut : c'est à peine s'il peut exécuter les deux mouvements séparément ; après quelques tentatives il n'est plus capable de faire suivre le mouvement inverse. Par contre l'autre main exécute quelques mouvements alternatifs inconsciemment.

Je lui passe une montre et je le prie de la remonter : les mêmes mouvements roulants du pouce et de l'index, qui, d'ordinaire, sont faits presque continuellement, restent en défaut quand il veut les faire comme acte volontaire.

En général tout mouvement intentionnel est exécuté bilatéralement ; pendant l'effort les contractions choréo-athétosiques sont arrêtées.

Extrémités inférieures. — L'inspection nous apprend qu'au repos il y a une certaine agitation musculaire. Nous remarquons des contractions involontaires des adducteurs, du muscle extensor cruris, mais surtout du muscle

extensor hallucis longus ; le gros orteil est par l'action de ce muscle presque toujours en extension.

L'atonie musculaire nous permet de donner des positions contre nature aux membres inférieurs.

Les réflexes patellaires sont présents, ils ne sont pas exagérés.

Les réflexes plantaires ont le type normal. Malgré les contractions spontanées du muscle extensor hallucis, les excitations de la plante du pied ne provoquent pas un véritable réflexe de Babinski. Le réflexe des raccourcisseurs est provoqué par des excitations assez légères, mais la zone réflexogène ne déborde pas la plante du pied.

Si nous prions le malade de fléchir le genou, nous assistons à un jeu musculaire bizarre. Au lieu de faire un mouvement de flexion, souvent le membre est fixé en extension par la contraction spasmodique des antagonistes. Après un temps pendant lequel les muscles intéressés sont tour à tour en contraction et en relâchement, le mouvement demandé est exécuté brusquement. Pendant les efforts que le malade se donne, à la recherche de la bonne formule d'innervation musculaire, les extenseurs du pied sont en forte contraction.

Pour mettre le talon sur le genou de l'autre membre, il commence par plier brusquement le membre dans la hanche, le genou reste en extension ; dans la deuxième phase le genou est plié démesurément, de sorte que le but est dépassé.

La flexion active des orteils est très difficile, c'est encore le relâchement défectueux des antagonistes qui nous frappe.

Quand le malade est assis sur sa chaise, les membres inférieurs pliés aux genous, la mise en extension des jambes se heurte à des difficultés énormes. Au commencement, la contraction des fléchisseurs accentue la position, qui, précisément, doit être quittée. En palpant les tendons des fléchisseurs, nous avons la sensation de contractions et de relâchements alternatifs. Quand, à la fin, l'acte demandé est commencé, le mouvement en avant est encore arrêté à cause du relâchement défectueux des antagonistes.

Le malade n'est pas capable de se mettre sur son séant sans l'aide de ses bras. Quand il est assis, il ne peut pas se tenir droit sans un soutien solide ; autrement le corps est en mouvement continuel et il risque des chutes.

Mis sur les pieds, le dos est légèrement courbé ; le tronc et la tête sont en agitation perpétuelle par des secousses vives et irrégulières, compromettant l'équilibre.

La marche est raide, mal coordonnée. Les bras sont immobiles, pliés aux coudes. Les pas sont petits, le mouvement est assez rapide. En général les pieds sont très peu levés, ils ne perdent presque pas le contact avec le sol ; de temps en temps un des pieds est levé très haut. Parfois il s'arrête tout à coup, parce qu'il ne peut pas avancer la jambe qui est en arrière ; il fait des efforts désespérés, se manifestant par des grimaces, par des mouvements en avant du tronc entier ; enfin, le membre est lancé en avant. Parfois les membres exécutent bien des mouvements alternatifs de flexion et d'extension, mais le malade reste figé à la même place.

Les troubles que j'ai décrits, quoique en principe toujours les mêmes, sont fort variables en intensité. A certains jours les mouvements involontaires sont plus prononcés, parfois il n'est pas capable de prononcer un seul mot compréhensible : ce ne sont que quelques cris rauques, accompagnés de grimaces effroyables, qui sont poussés. De temps en temps des trémulations généralisées sont observées.

La sensibilité (superficielle et profonde) est intacte.

La réaction des muscles au courant électrique est partout normale.

Après un séjour de huit mois à l'hôpital, le malade succombe dans un état de cachexie.

Autopsie. — Cadavre très maigre. Taille 1 m. 64. La section des organes ne révèle rien qui nous intéresse. Le foie et les testicules sont sans altérations sclérotiques. L'aorte a un aspect normal ; il n'y a pas trace d'une aortite syphilitique.

Cerveau. — Poids : 1.240 grammes.

Macroscopiquement il y a un léger épaississement des méninges molles.

Les circonvolutions des lobes frontaux sont un peu amincies.

Les grands vaisseaux de la base sont épaissis.

Du reste on ne constate rien de particulier à la surface du cerveau.

Le cervelet a un aspect absolument normal.

En vue de l'examen microscopique de l'écorce, quelques parties des circonvolutions frontales, centrales, temporales, occipitales et du cervelet sont fixées dans l'alcool, d'autres parties dans la liqueur de Weigert. Après, le cerveau *in toto* est mis dans la liqueur de Müller. Les coupes sériées sont colorées par l'hématoxyline (Weigert-Pal), par le carmin et suivant le procédé de Van Gieson.

Cette méthode des coupes sériées nous permet de constater l'absence de foyer de désintégration aiguë (hémorragies, ramollissements).

Les centres semi-ovales et l'écorce ont, dans les coupes d'après Weigert, les proportions normales ; tous les systèmes de fibres sont intacts.

Ce ne sont que les corps striés qui, à cause de leur réduction extrême, attirent tout de suite notre attention.

A l'aide de quelques dessins schématiques nous étudierons les altérations caractérisant ce cerveau.

Coupe I (intéressant la moitié antérieure de la tête du noyau caudé). — Il y a une réduction du corps strié jusqu'au tiers du volume normal. La proéminence de la tête du noyau caudé a presque disparu. La surface ventriculaire est fortement plissée.

Microscopiquement (Weigert-Pal) il y a une diminution très forte des fibres appartenant en propre au corps strié ; dans le cerveau normal, celles-ci constituent de petits fascicules se distinguant par leur coloration plus faible et par leur volume des fibres de passage se rendant à la capsule interne. Dans le cerveau de Kn. l'intégrité de celles-ci contraste avec l'atrophie des premières. Les coupes d'après Van Gieson montrent dans la substance grise du noyau

caudé et du noyau lenticulaire une forte prolifération du tissu névroglique surtout autour des vaisseaux ; elle se manifeste par la présence d'un grand nombre de cellules araignées. Autour des noyaux névrogliques il se trouve un petit amas de pigment jaune.

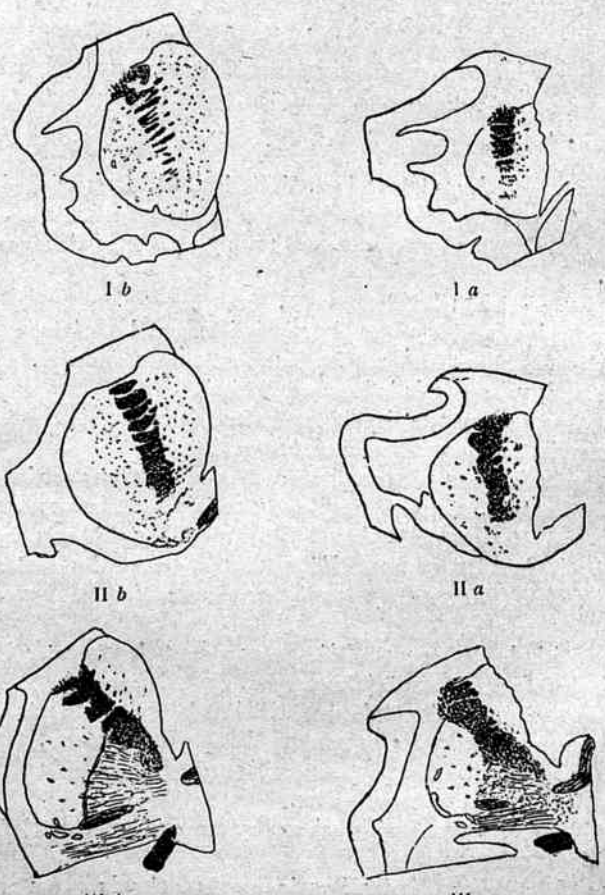

FIG. 1

Au milieu des noyaux névrogliques, on remarque quelques cellules nerveuses de petite taille. Les cellules, rares, de grande taille, ont rassemblé beaucoup de pigment. Les gaines vasculaires sont, pour un individu de cet âge, en très bon état. On ne trouve ni infiltrations cellulaires, ni amas pigmentaires, autour des vaisseaux. L'épendyme forme une couche cellulaire très régulière.

Coupe II. — On retrouve les mêmes altérations que dans la coupe précé-

dente : atrophie du corps strié avec réduction des radiations de ce corps ; intégrité des fibres de projection de la capsule interne, ce ne sont que les traînées de substance grise traversant la capsule interne qui sont en réduction.

Coupe III (intéressant la partie antérieure du globus pallidus). — Celui-ci est en atrophie aussi prononcée que les autres parties du corps strié. Il y a encore une réduction des fascicules du noyau caudé. Dans le noyau lenticulaire, les fascicules qui restent se sont rapprochés à cause de la diminution de la substance fondamentale. La lamina medullaris externa est formée par un réseau fibrillaire inextricable, dans lequel les fibres verticales ne sont pas retrouvées. Les fascicules faiblement colorés, qui, dans le cerveau normal, abordent la lamina medullaris externa ne sont présents qu'en très petit nombre. Le globus pallidus montre un réseau fibrillaire très dense, dans lequel ces fascicules ne sont pas retrouvés. La substance innominée avec ses fibres transversales, la bandelette optique et la commissure de Meynert ont un aspect normal. Les cellules nerveuses du globus pallidus sont en dégénérescence pigmentaire très forte. Il y a beaucoup de pigment autour des noyaux névrogliques. La capsule externe et l'avant-mur sont sans altérations bien appréciables. Les cellules du ganglion ansæ peduncularis ont l'aspect retrouvé dans les cerveaux normaux des gens âgés, elles contiennent un pigment abondant.

Coupe IV. — Macroscopiquement c'est encore la réduction du corps strié qui saute aux yeux. La capsule interne est intacte. La surface épendymaire du noyau caudé est fortement plissée, mais dans son intérieur on remarque plusieurs fascicules, qui même sont plus serrés que dans la coupe correspondante du cerveau normal. Par la réduction des traînées de substance grise séparant les faisceaux de la capsule interne, celle-ci a un aspect plus compact. Le putamen contient également plusieurs fascicules appartenant en propre au corps strié, par contre le tissu interradiaire est très pauvre en fibres à myéline. Les fibres verticales, qui, normalement, entrent dans la constitution de la lamina medullaris externa, sont présentes dans cette coupe, mais en très petit nombre. Les fascicules traversant cette lamina sont également en réduction.

Le segment latéral du globus pallidus contient un réseau de fibres à myéline extrêmement dense, dans lequel la lamina medullaris accessoria n'est pas reconnue. Dans la partie médiale du segment latéral, des fascicules radiés très compacts abordent la lamina medullaris interna. Celle ci montre un réseau fibrillaire inextricable. Dans le segment médial du globus pallidus, les fascicules sont très serrés. A sa base nous remarquons un faisceau volumineux en forme d'écharpe : l'ansa lenticularis. D'autres fibres émergent à la face supérieure du globus pallidus, elles croisent sous un angle plus ou moins droit les fascicules radiés, elles prennent la direction dorso-médiale et décrivent une courbure, qui est convexe en haut. La commissure de Meynert est intacte, le fornix également.

La capsule externe et l'avant-mur ont dans les coupes d'après Pal l'aspect

normal. C'est le même cas avec la région sublenticulaire, contenant les fibres transversales du pedunculus inferior thalami.

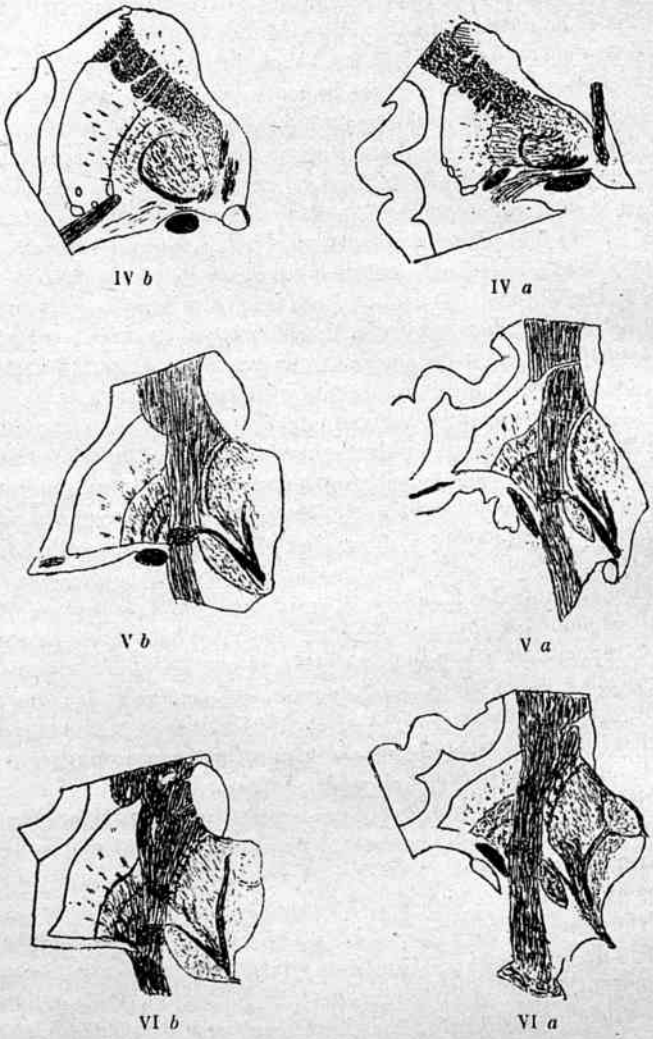

FIG. 2

Coupe V (intéressant la partie antérieure de la couche optique). — Le noyau caudé, le putamen et le globus pallidus sont en réduction proportionnée. On remarque dans le putamen les fascicules radiés bien colorés et en assez grand nombre. A certaines places, les espaces interradiaires montrent un réseau fibrillaire très dense, mais dont les fibres à myéline sont d'une finesse

extrême ; en d'autres places les fibres à myéline sont presque absentes. Les laminæ médullaires contiennent dans cette coupe beaucoup de fibres à direction verticale. Le réseau fibrillaire du globus pallidus est d'une densité encore plus grande que dans la coupe correspondante du cerveau normal. Dans la partie médiale du globus pallidus nous remarquons beaucoup de fibres croisant les fibres radiées ; elles s'acheminent vers la capsule interne, qui est également traversée, prennent la direction médiale et se jettent dans un faisceau compact au-dessus du corps de Luys ; c'est le faisceau lenticulaire de Forel. Peut-être est-il moins épais qu'à l'état normal, mais la différence n'est pas bien appréciable. Par contre le corps de Luys est en réduction évidente, il a perdu la moitié ou le tiers de son volume ordinaire, ses cellules sont en forte dégénérescence pigmentaire, mais son réseau de fibres à myéline est plus dense que d'ordinaire. La zone incerta, le faisceau thalamique et le faisceau de Vicq d'Azyr ont le même aspect que dans la coupe correspondante du cerveau normal.

Coupe VI (intéressant la commissura subthalamica de Forel). — Comme dans les coupes précédentes le volume du corps strié est très diminué ; le putamen contient plusieurs fascicules, les espaces interradiaires sont en partie occupés par un réseau de fibres à myéline extrêmement dense, mais le calibre de ces fibres est très fin. A d'autres places les espaces interradiaires sont presque vides dans les coupes d'après Weigert-Pal. Les laminæ médullaires contiennent un bon nombre de fibres verticales. Le corps sous-thalamique est en atrophie manifeste ; quelques fibres appartenant au système de projection du corps strié abordent le corps de Luys après avoir croisé la capsule interne. Leur nombre apparaît très faible. L'affaissement très évident de la couche optique est expliqué par l'atrophie de la région sous-thalamique. Microscopiquement la coupe d'après Van Gieson montre une prolifération de la névroglie bien appréciable à la base de la couche optique, aux confins de la région sous-thalamique En étudiant le réseau de fibres à myéline dans la couche optique, des réductions ne sont pas constatées. La capsule interne est intacte en ce qui concerne les fibres de projection corticale.

Coupe VII (en arrière du corps de Luys). — Le volume du noyau rouge n'a pas diminué, l'aspect fibrillaire dans la coupe d'après Weigert-Pal est normal. Nous remarquons le manteau de fibres à myéline autour de ce noyau se continuant dans un faisceau volumineux, qui aboutit dans la base du noyau externe de la couche optique. Comme dans la coupe précédente, nous remarquons l'affaissement de cet organe. Microscopiquement, les noyaux de la couche optique ne montrent pas une diminution du réseau fibrillaire. La capsule interne est intacte ; nous remarquons les faisceaux fibrillaires entourant le noyau externe de la couche optique ; la zone reticularis et la lamina medullaris externa sont sans altérations visibles. Dans la coupe d'après Van Gieson nous constatons quelque prolifération névroglique autour des vaisseaux, les tuniques elles-mêmes sont, pour un individu de cet âge, en très bon état. Les cellules nerveuses du noyau rouge contiennent beaucoup de pigment, on en remarque qui sont accompagnées de noyaux névrogliques nombreux. Il y a dans le noyau rouge une légère augmentation de la névroglie, surtout autour

des vaisseaux. La couche optique ne montre ni des réductions cellulaires bien appréciables, ni une prolifération considérable de la névroglie. Ce n'est

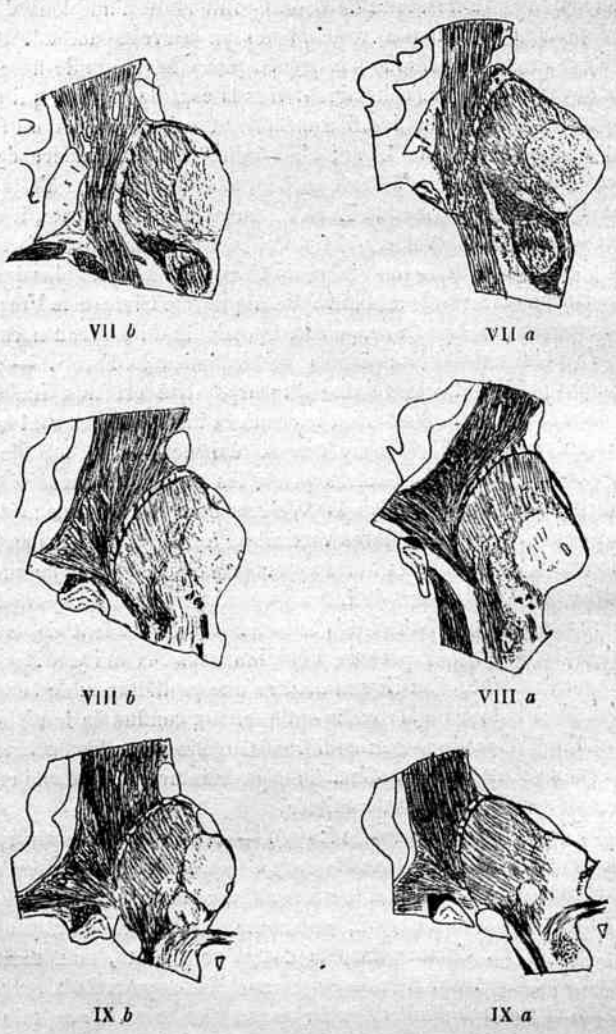

Fig. 3

qu'à la base qu'une prolifération évidente de la névroglie est constatée. Voyez les places pointillées de VII^c et VIII^c.

Coupe VIII (intéressant la partie postérieure du noyau rouge). — Nous remarquons l'intégrité de la capsule interne. La couche optique montre la défor-

mation décrite ; partout le réseau de fibres à myéline a une densité normale. A la base la névroglie est en prolifération plus forte.

Coupe IX. — Ce sont les mêmes altérations qui attirent notre attention : la déformation de la couche optique, la coupe d'après Weigert-Pal sans altérations microscopiques appréciables, la coupe d'après Van Gieson montrant l'augmentation de la névroglie à la base de la couche optique. Du reste rien d'anormal n'est constaté : la capsule interne, dont les faisceaux entourent le noyau externe, le stratum zonale, le ganglion habenulæ, la commissura posterior et tout le reste ont l'aspect normal.

Les altérations relatées sont bilatérales. C'est à peine si on peut constater une légère différence en intensité.

En étudiant le *cerveau moyen* et la *protubérance*, nous constatons l'absence de foyers hémorragiques et de ramollissements. Les dimensions ne sont nullement au-dessous du volume normal. Les corps quadrijumeaux ont l'aspect normal.

La calotte est sans altérations. Les rubans de Reil médians et les lemnisci latéraux, les pédoncules cérébelleux supérieurs et les faisceaux longitudinaux postérieurs ont dans les coupes d'après Weigert-Pal l'aspect absolument normal. Dans ces coupes nous pouvons constater également l'intégrité des faisceaux pyramidaux et des fibres transversales protubérantielles. D'après la méthode de Van Gieson nous remarquons dans les corps quadrijumeaux une augmentation de la névroglie, les cellules nerveuses ne sont pas diminuées d'une manière bien appréciable.

Les grandes cellules de segmentation sont en dégénérescence pigmentaire plus ou moins forte, mais en général leurs noyaux sont bien conservés. C'est le même cas avec la substance grise de l'étage ventral : augmentation du pigment dans les cellules nerveuses avec quelques proliférations diffuses de la névroglie.

La *moelle allongée* montre les mêmes particularités que la protubérance : d'après Weigert-Pal pas d'altérations, d'après Van Gieson des signes légers d'involution généralisée.

Parmi les cellules des noyaux de la VIIe paire, on en rencontre qui sont en dégénérescence pigmentaire extrême : parfois ce n'est qu'un petit amas de pigment qui reste. Plusieurs d'entre elles ont pourtant conservé leur forme typique. Les noyaux de Deiters, les noyaux ambigus et les noyaux de la XIIe paire ont le même aspect. Les olives inférieures n'ont rien de particulier. Ce n'est que le pigment des cellules nerveuses et l'augmentation légère de la névroglie qui peuvent être relevés.

Moelle épinière. — Il y a absence de toute dégénérescence fasciculaire. Mais comme dans le tronc encéphalique, la prolifération diffuse de la névroglie et la dégénérescence pigmentaire des cellules nerveuses des cornes antérieures et surtout des colonnes de Clarke sont les signes de l'involution sénile.

Cervelet. — Dans les coupes d'après Weigert-Pal, rien d'anormal n'est constaté. Les noyaux dentelés et les noyaux du toit ne montrent pas d'altérations microscopiques particulières.

Ecorce. — Dans les coupes d'après Weigert-Pal et d'après Spielmeyer, l'as-

pect est tout à fait normal. On remarque les fibres radiées entourant l'écorce ; le feutrage interradiaire avec ses fibres fines et ses fibres grosses montre la densité normale ; dans les coupes pas trop décolorées, le feutrage superradiaire et les fibres tangentielles superficielles sont également en bon état. Dans les coupes d'après Nissl, les processus d'involution ne dépassent nullement ce que l'on trouve d'ordinaire chez les vieillards. Partout les couches sont bien différenciées. Les cellules pyramidales contiennent, en général, peu de pigment. Parmi les cellules géantes de Betz, présentes en bon nombre dans les gyri præcentrales, on en trouve qui sont en dégénérescence pigmentaire plus avancée, elles ont pourtant gardé leur forme caractéristique. D'après la méthode d'Alzheimer (coloration par l'hématoxyline de Mallory), une légère prolifération de la névroglie est constatée dans la substance blanche sous-corticale ; surtout autour des vaisseaux, on remarque parfois des groupes de cellules araignées ; l'écorce elle-même n'a pas dans ces coupes un aspect altéré, c'est à peine si on peut constater une légère augmentation des noyaux névrogliques dans le stratum zonale ; autour de ces noyaux, un peu de pigment est accumulé.

Les vaisseaux sont en très bon état.

L'écorce du cervelet est sans altérations importantes.

Les cellules de Purkinje ont l'aspect normal. Dans la couche des grains, on reconnaît les cellules de Golgi ; dans la couche plexiforme, on remarque, en bon nombre, les cellules étoilées.

Les cornes d'Ammon montrent une couche de cellules pyramidales normales ; à certaines places, au hile de la circonvolution godronnée, la névroglie est en prolifération. D'après Weigert-Pal, l'alveus et la couche fibrillaire superficielle du subiculum sont bien marqués.

En résumé, *nous constatons dans ce cerveau les signes ordinaires de la vieillesse. L'écorce cérébrale et cérébelleuse est intacte. Ce n'est que dans les ganglions infra-corticaux que nous trouvons des processus d'involution très avancés. Les corps striés sont en forte atrophie. Les corps de Luys ont perdu la moitié de leur volume. A la base des couches optiques* (*les places pointillées*), *la névroglie est en prolifération accentuée. Du reste les couches optiques sont sans altérations appréciables.*

*
* *

En récapitulant les symptômes que montre notre malade, on se souvient de l'atonie musculaire fort prononcée et de la variabilité extrême de l'état des muscles. Les mouvements involontaires sont d'un type rappelant à la fois la choréo-athétose et la maladie de Parkinson.

La désorganisation des mouvements actifs mérite une ample discussion, que nous voulons ouvrir en relatant quelques faits physiologiques.

Prions un individu normal d'exécuter vivement un mouvement se bornant à une seule articulation, par exemple qu'il fléchisse l'index droit dans l'articulation métacarpo-phalangienne. L'amplitude du mouvement ne sera pas limitée par des instructions spéciales.

L'ordre produit chez notre homme un processus psychique ; il prend la résolution d'exécuter le mouvement demandé (entschlieszungs-einstellungsakt des auteurs allemands). Le processus psychique à son tour provoque l'action musculaire. Mais le mouvement, une fois commencé, est exécuté sans que les éléments psychiques interviennent (ce qui, naturellement, ne veut pas dire que le mouvement est exécuté inconsciemment). La vitesse avec laquelle le chemin est parcouru n'est pas la même pendant les phases diverses du mouvement : elle augmente vite dès le début, atteint son maximum, puis diminue. Le mouvement est terminé par une secousse en sens inverse.

L'enregistrement de ces mouvements simples a permis de constater que c'est toujours le début qui caractérise le mouvement entier. Un mouvement dont la première phase s'accomplit vivement atteindra un grand maximum de vitesse, son amplitude sera grande, la secousse en sens inverse sera prononcée. C'est le contraire pour les mouvements commençant plus lentement.

Dans le cas où l'attention s'est concentrée sur l'acte musculaire même, le mouvement est commencé vivement. Quand l'individu est influencé par des impressions sensorielles, le début est plus lent.

Chez l'homme normal, c'est le processus psychique, provoquant le mouvement, qui lui communique son caractère du début à la fin.

En procédant à l'analyse des troubles que montrent les mouvements actifs chez notre malade, nous nous demandons à quel point du schéma l'élément pathologique doit être recherché.

Notre malade ne présente pas d'altérations capables d'influencer le processus psychique initial. Il concentre tout de suite son attention sur l'acte qu'il veut accomplir. Il prouve que la projection mentale est tout à fait intacte. Notre malade ne montre ni de parésies véritables, ni de troubles de la sensibilité. Et pourtant l'exécution des actes les plus simples est souvent impossible.

Si notre malade essaie de faire vivement un simple mouvement monoarticulaire, par exemple s'il veut faire un mouvement d'extension dans le coude, le premier effet de l'impulsion de la volonté est un changement de l'équilibre statique des muscles. Le plus souvent le bras prend une position de flexion très prononcée. Ensuite, après un temps de réaction plus

ou moins long, le membre est jeté en avant. L'amplitude de ce mouvement est, en général, fort restreinte ; bientôt le membre se heurte aux muscles antagonistes qui le font rebondir. Il fait encore quelques essais, mais le résultat devient de plus en plus mauvais. Bientôt il n'est plus en état de quitter la position involontairement acquise.

Ainsi nous constatons que l'élément pathologique surgit immédiatement après l'impulsion psychique *Notre malade est incapable de substituer promptement la fonction dynamique à la fonction statique du système neuro-musculaire.*

Faut-il expliquer la difficulté qu'éprouve notre malade au début du mouvement actif par la force mécanique de la contraction des antagonistes ? Cette explication ne peut pas être admise. L'exécution d'un mouvement passif ne se heurte pas à une résistance musculaire quelque peu grave. En étudiant de près l'action des antagonistes, nous remarquons qu'elle se fait par secousses ; ce n'est qu'à certains moments que le malade est capable de faire un effort.

L'intensité du trouble que nous avons décrit (la difficulté de mobiliser la fonction dynamique du cerveau) est fort variable en intensité. Un même acte, dont l'exécution est impossible à certain moment, peut être exécuté quelques minutes après sans difficulté apparente. Parfois un mouvement passif précédant le propre effort facilite son exécution active. Le plus souvent la diversion de l'attention de l'acte musculaire est un facteur favorable. Le malade n'est pas capable de pousser les lèvres, mais il le fait très bien quand on lui présente une cuillerée de soupe.

Souvent les mêmes muscles, dont la fonction est rudimentaire dans un acte isolé, remplissent leur rôle dans les actions qui lui sont familières : l'exécution d'un mouvement d'opposition isolé du pouce se heurte à des difficultés énormes, mais le pouce se met tout de suite en opposition quand la main fait un mouvement actif de préhension. *En général la faute d'innervation est plus prononcée dans les actes isolés où l'attention s'est concentrée sur la fonction musculaire même.* Ce sont les mêmes mouvements étudiés par les physiologistes qui par l'homme normal sont exécutés très promptement.

Dans les cas où le malade est fort capable de commencer l'acte projeté, son développement est pourtant très insuffisant. La fonction frénatrice des antagonistes est trop prononcée ou bien elle ne se produit pas au bon moment. Dans le premier cas le mouvement est lent, irrégulier, dans le deuxième cas il est brusque, démesuré.

Souvent dans un même acte les deux éventualités sont constatées ; dans une première phase la fonction frénatrice des antagonistes est trop prononcée, puis le membre s'élance tout d'un coup.

Les éléments pathologiques communiquent leur cachet aux mouvements limités par un but. Comme on le sait, nous devons les premières connaissances du mécanisme de ces mouvements aux travaux de Woodworth (*Thèse de Paris*). Dans l'exécution de ces actes, cet auteur distingue deux phases différentes : la première phase est produite par une seule impulsion de la volonté ; par la fonction frénatrice des antagonistes, ce premier mouvement est arrêté à une certaine distance du but ; pendant la seconde phase, les muscles intéressés sont sous le contrôle permanent de l'attention, le but est atteint lentement.

Nous avons déjà constaté plus haut que notre malade éprouve des difficultés parfois insurmontables en commençant un simple mouvement actif ; nous avons constaté également que les fonctions frénatrices des antagonistes sont insuffisantes ou trop prononcées. Il en résulte que dans la première phase l'action des muscles agissants est continuellement arrêtée, ou bien que le but est dépassé d'un coup. Dans les deux cas la division de l'acte en deux phases s'est effacée.

Les actions plus compliquées sont souvent décomposées. Souvent notre malade ne paraît capable de concentrer son attention que sur une seule articulation. Les difficultés de l'innervation musculaire expliquent suffisamment ce symptôme.

Les mouvements alternatifs (de flexion et d'extension, de pronation et de supination) sont particulièrement défectueux. Chez l'homme normal, ces mouvements sont liés l'un à l'autre par le phénomène de la secousse en sens inverse ; par elle non seulement l'action des m. agissants est arrêtée, la contraction involontaire des antagonistes produit également le commencement du mouvement inverse. Les troubles de notre malade sont, en partie, expliqués : 1° par la difficulté qu'il éprouve souvent en commençant un simple mouvement ; 2° par l'action défectueuse des antagonistes. Il y a pourtant un autre facteur. Admettons que le malade réussisse à accomplir le premier mouvement et fasse ensuite, après une pause considérable, le mouvement inverse. Après ces efforts, la continuation du mouvement est le plus souvent impossible ; tout au plus ce sont encore quelques ébauches d'un mouvement actif qu'on remarque. Nous constatons un épuisement très rapide du mécanisme d'innervation, phénomène qu'il ne faut pas assimiler à la fatigue ordinaire (1). Les mouvements passifs, exécutés au moment où le malade ne peut plus continuer, ne permettent pas de constater une contracture quelque peu appréciable des muscles intéressés.

En opposition à la grave perturbation des mouvements actifs, les réflexes

(1) Voyez à ce sujet l'article de Gregor et Schilder. Zeitschr. f. d. Ges. N. u. P., Bd. 14.

cutanés montrent le type normal. Les mouvements de retrait des membres inférieurs après excitation de la plante du pied sont vifs, mais la zone réflexogène ne dépasse pas les limites physiologiques. Le signe de Babinski est absent. Par contre les gros orteils se mettent très souvent en extension spontanément. En acceptant ma manière de voir (1) sur la fonction statique qu'avaient les extenseurs des gros orteils à certaines périodes du développement humain, je ne crois pas qu'il y ait lieu de s'étonner de la reviviscence de cette ancienne fonction chez un individu montrant le trouble du « statotonus » à un tel degré.

La symptomatologie que nous avons décrite chez notre premier malade n'est pas un fait isolé.

L'athétose double de l'enfance montre la même perturbation des fonctions statiques et le même manque de coordination de l'élément statique et de l'élément dynamique dans les mouvements actifs.

Dans des cas de chorea minor, les petits malades sont à certains moments et dans certaines conditions incapables d'exécuter les mouvements les plus simples. Un de ces malades, que j'ai eu l'occasion d'observer pendant quelque temps, n'était pas capable de détacher sur notre ordre la jambe du plan du lit. On remarquait les contractions forcées de plusieurs groupes de muscles : les genoux étaient mis en forte extension, les pieds et les orteils en flexion plantaire ; c'est à peine si une ébauche d'un mouvement dans la bonne direction fut constatée. Plus le malade s'efforçait de relever le membre, plus son exécution restait en défaut. En relevant passivement un des bras, le mouvement demandé fut fait tout à coup, mais des deux côtés.

* * *

Dans notre deuxième observation, les troubles de l'action musculaire se sont développés d'une manière très aiguë. C'est encore la perturbation des fonctions statiques et l'impossibilité, pour certains groupes musculaires, de quitter activement la position vicieuse, qui attirent notre attention. La raideur générale des muscles la rapproche de la maladie de Parkinson et de certains cas décrits sous l'étiquette de « symptôme du corps strié ».

Observation II.

Le malade C., 60 ans, entre à l'hôpital en mai 1914. Trois ans et demi avant, il avait eu une perte de connaissance ; l'intelligence diminuait lentement. Deux ans avant, des idées de grandeur furent constatées. Pourtant le

(1) *Sur la signification...* Revue Neurol., n° 17, 1912.

malade pouvait être soigné chez lui. Il faisait encore de petites promenades, il prenait sa nourriture lui-même.

Huit jours avant son entrée à l'hôpital, son état s'aggrave : un matin on le trouve incapable de prononcer un mot, il a perdu l'usage des membres et il se tient tout raide quand on veut le mettre sur son séant.

En observant le malade, c'est en premier lieu l'expression du visage qui attire notre attention. Les muscles faciaux sont en contraction presque permanente, la bouche est entr'ouverte, les plis naso-labiaux sont très profonds. C'est comme une grimace presque continuelle, défigurant la face. En voulant déplisser passivement la figure, on se heurte à une résistance très appréciable.

En voulant ouvrir la bouche du malade passivement, je constate une contraction spasmodique des antagonistes. En prolongeant mes efforts, le trismus s'accroît. Quand je le prie de tirer la langue, c'est à peine si, pendant un moment, il est capable de la mettre hors de la bouche ; tout de suite il la retire. Le malade est tout à fait muet.

Les yeux sont très mobiles : il me suit toujours de son regard. Les pupilles sont étroites, pas de réaction à la lumière.

Les muscles des extrémités et du tronc montrent une raideur générale. Les mouvements passifs sont arrêtés par une résistance irrégulière qui, sous l'effort du médecin, peut être vaincue mais renaît tout de suite après.

Les mouvements actifs sont exécutés très lentement, par secousses, avec des trémulations très fortes.

Les mouvements isolés des doigts, les mouvements de flexion et d'extension de la main restent presque entièrement en défaut.

De temps en temps des accès de trémulations spontanées sont constatés, s'étendant sur tout le corps.

Les réflexes patellaires sont exagérés.

Les jours suivants la rigidité est moins forte, mais les mouvements passifs sont arrêtés par la même résistance irrégulière. Des secousses choréiformes sont maintenant observées ; la musculature des extrémités est en légère agitation par des contractions cloniques plus ou moins fortes. Aux membres inférieurs c'est le muscle extensor hallucis longus qui montre les contractions les plus prolongées.

La présence de ces phénomènes d'irritation n'exclut pas un autre symptôme : il y a une catalepsie très forte, même les positions contre nature sont gardées pendant une ou deux minutes.

Huit jours après son admission à l'hôpital, le malade succombe.

La réaction de Wassermann (sang, liquide cérébro-spinal) est positive.

Autopsie (1). — Le poids du cerveau est de 1.300 grammes.

Les circonvolutions, surtout des lobes frontaux, sont beaucoup plus minces que dans le cerveau normal.

Les méninges molles sont épaissies.

(1) A cette place je veux exprimer mes remerciements sincères au docteur de Josselin de Jong, pour l'obligeance qu'il a mise à me confier l'examen anatomique de ces cas.

Le cervelet n'a pas diminué d'une manière sensible.

Les ventricules sont un peu dilatés.

Au microscope on voit les méninges infiltrées par des éléments lymphocytaires ; les plasmazellen, bien développés, ne sont trouvés qu'en petit nombre.

Plusieurs parties de l'écorce sont examinées d'après la méthode de Nissl. La présence des plasmazellen parmi les éléments d'infiltration vasculaire, la densité du réseau capillaire et la présence des noyaux à formes très allongées ne laissent aucun doute ; nous avons affaire à un cas de démence paralytique. Pourtant les processus d'involution de l'écorce ne sont nulle part très avancés. Il est vrai qu'un bon nombre de cellules nerveuses ont disparu et qu'on en remarque qui sont en atrophie extrême ; en général les cellules pyramidales ont conservé leur disposition normale et toutes les couches sont bien reconnaissables. Dans l'écorce, la névroglie est à peine en voie de prolifération ; dans la substance blanche sous-corticale, le processus est plus avancé, surtout à certaines places des circonvolutions frontales.

Les hémisphères sont examinés en coupes sériées.

Ce sont encore les ganglions sous-corticaux qui montrent les altérations les plus fortes.

A gauche, le corps strié est en réduction. Le nombre des noyaux est en forte augmentation, surtout autour des capillaires. Le type petit et foncé prédomine, le type progressif est plus rare ; parfois un peu de pigment se trouve autour des noyaux névrogliques. D'après la méthode d'Alzheimer (coloration par la liqueur de Mallory), une forte prolifération de la névroglie fibrillaire est constatée en plusieurs endroits. Les cellules nerveuses sont souvent entourées par quelques noyaux névrogliques, les cellules du globus pallidus sont en dégénérescence pigmentaire très prononcée. Dans les gaines périvasculaires, un pigment brun jaune abonde à certaines places. Les signes d'inflammation vasculaire sont presque absents, c'est à peine si on rencontre un vaisseau montrant quelques lymphocytes. Il n'y a qu'une seule région où le processus a pris un caractère très aigu : c'est la base de la partie antérieure du noyau lenticulaire. Ici tous les vaisseaux sont entourés d'un manchon très épais de lymphocytes et de plasmazellen. A cette place les cellules névrogliques sont également en réaction : les noyaux sont plus grands et plus clairs, les corps sont volumineux. Ce foyer d'inflammation occupe la partie antérieure de la base du noyau lenticulaire, il s'étend dans la substance innominée de Reichert et dans la base de l'avant-mur. Dans les coupes plus caudales, le foyer a disparu. Les altérations y sont peu prononcées. Le noyau lenticulaire, la couche optique et le noyau rouge ont, dans ces coupes, un volume à peu près normal, les signes d'inflammation vasculaire sont presque absents, les cellules nerveuses ont beaucoup de pigment, mais en général les noyaux sont en bon état, la névroglie est en prolifération légère.

A droite, la partie commune du corps strié est également en réduction et a, microscopiquement, le même aspect qu'à gauche. Presque au même endroit qu'à gauche on trouve un foyer de désintégration. Dans l'étage ventral du noyau caudé et du noyau lenticulaire nous remarquons un réseau capillaire

très dense ; cette néoformation vasculaire est accompagnée d'une réaction très active de la névroglie. La congestion vasculaire s'étend dans l'avant-mur et dans les étages dorsaux du corps strié. Les coupes postérieures reprennent l'aspect ordinaire.

Dans le cervelet les altérations sont peu avancées ; elles n'ont pas le caractère aigu.

*
* *

Conclusions.

Après la description et l'analyse de nos deux cas avec lésion bilatérale du corps strié, reprenons la question du caractère des troubles que montraient nos deux malades.

L'infirmité de ces malades n'est causée ni par la simple paralysie, ni par les troubles de la sensibilité, ni par l'apraxie. Par contre elle montre quelque ressemblance avec le syndrome cérébelleux.

Ces troubles peuvent être résumés ainsi :

1° Il y a une perturbation de la fonction statique des muscles ; au repos elle se manifeste par l'hypertonie ou par l'hypotonie, par l'instabilité de l'état des muscles, dans la deuxième observation aussi par une stabilité exagérée.

2° Dans les mouvements actifs, ces malades éprouvent une difficulté parfois insurmontable à substituer la fonction dynamique des muscles à leur fonction statique (1). Ce trouble est fort variable en intensité. En général l'attention concentrée sur la fonction musculaire même est un facteur défavorable.

3° Dans le développement ultérieur des mouvements actifs, il se montre un manque de coordination dans l'action musculaire, leur communiquant le caractère soit du mouvement raide et lent, soit du mouvement démesuré.

Est-ce que cette perturbation de la fonction musculaire doit être attribuée à la lésion des corps striés ?

Elle n'est pas due à une lésion directe du cervelet, des brachia conjunctiva ou des noyaux rouges. Ces parties sont dans notre premier cas sans altérations, dans notre seconde observation elles sont sans lésions aiguës.

(1) Il me semble intéressant de rappeler à ce sujet les investigations d'ordre chimique de Pekelharing (*Onderzœkingen aan het Physiologisch Laboratorium d'Utrecht*, 1911), montrant la différence fondamentale du mécanisme de l'action musculaire statique et de l'action dynamique.

Les faisceaux pyramidaux sont intacts dès leur origine jusqu'à leur terminaison, les rubans de Reil également.

Dans la première observation, l'atrophie des corps striés est compliquée d'une atrophie des corps sous-thalamiques.

Dans la seconde observation, des lésions aiguës des noyaux lenticulaires sont constatées en des sièges symétriques, mais nous avons affaire à un cerveau qui, déjà, était dans un état d'équilibre fonctionnel très instable.

Les conclusions que nous pouvons tirer de ces observations peuvent être conçues dans les termes suivants :

En dehors de toute lésion du cervelet (des pédoncules cérébelleux), des faisceaux pyramidaux et des rubans de Reil, une affection des centres infra-corticaux peut conditionner une perturbation très spéciale de la fonction musculaire, qui par les troubles des mouvements actifs montre quelque ressemblance avec le syndrome cérébelleux.

Notre deuxième observation est une contribution à la thèse que dans certaines conditions la lésion des corps striés seuls est en état de provoquer ce trouble.

DEUX CAS D'AMYOTROPHIE PROGRESSIVE TYPE ARAN-DUCHENNE, D'ORIGINE SYPHILITIQUE

PAR

A. SOUQUES, BAUDOUIN et LANTUÉJOUL

On sait aujourd'hui que l'atrophie musculaire progressive Aran-Duchenne est souvent d'origine syphilitique. L'attention a été attirée sur les faits de ce genre par F. Raymond en 1893. Depuis cette époque, les observations confirmatives se sont multipliées. Nous citerons particulièrement celles de M. A. Léri. L'un de nous a eu l'occasion d'en publier trois, dont l'une suivie d'autopsie. On trouvera l'historique et l'état actuel de cette question dans la thèse de Lerouge (1).

Les cas sont loin d'être semblables. Parfois il s'agit d'amyotrophie progressive pure et simple, constituant à elle seule tout le tableau morbide ; parfois au contraire, il s'agit d'amyotrophie progressive chez un tabétique ou un paralytique général. Dans le premier cas, on pourrait penser à une poliomyélite antérieure isolée ; mais la clinique montre souvent la participation des méninges et de la substance blanche de la moelle : lymphocytose rachidienne, exagération des réflexes, signe de Babinski, etc. ; d'autre part, dans ces mêmes faits, l'anatomie pathologique montre que les cornes antérieures ne sont pas seules prises, mais qu'il y a aussi des lésions méningées et des lésions diffuses de la substance blanche. Dans le second cas, on pourrait se demander si l'amyotrophie dépend des altérations tabétiques ; mais, à côté de ces dernières, on trouve des lésions des cornes antérieures, des méninges et de la substance blanche, c'est-à-dire des lésions diffuses analogues aux précédentes.

Aussi, au nom de la clinique et au nom de l'anatomie pathologique, est-on autorisé à dire que, dans tous ces cas, il ne s'agit pas de lésions systématisées, mais bien de lésions pseudo-systématiques, de méningo-myélite diffuse où dominent les altérations des cornes antérieures.

Nous avons eu l'occasion d'observer deux cas d'atrophie musculaire progressive Aran-Duchenne, qui répondent aux deux types cliniques pré-

(1) LEROUGE, *Les atrophies musculaires progressives spinales d'origine syphilitique*, Thèse de Paris, 1913.

cédents : l'une est en apparence pure et simple, et l'autre est survenue chez un tabétique avéré. Nous les apportons à titre documentaire, étant donné que la question des amyotrophies Aran-Duchenne est en voie de transformation et de discussion.

Observation I (Pl. XLIX et L). — Arn., 64 ans, graveur, entré à Bicêtre le 18 mars 1914.

Les antécédents héréditaires ne présentent rien de spécial, il ne faut noter que la présence d'un anévrysme de l'aorte chez la mère. Les antécédents collatéraux n'ont rien de particulier.

Dans les antécédents personnels, il faut remarquer par ordre chronologique deux blennorragies, une varicelle dans sa jeunesse, surtout une fièvre typhoïde en 1869, affection ayant duré quatre mois environ et ne paraissant pas avoir laissé de séquelles. Le malade nie toute syphilis, mais avoue un alcoolisme accentué ; il a l'habitude depuis fort longtemps de prendre un ou deux apéritifs dans la journée et plusieurs absinthes.

Sa femme est morte à 56 ans de bronchite chronique, elle n'eut pas de fausse couche et lui a laissé deux fils actuellement bien portants.

En 1897, à la suite d'une longue période de surmenage intellectuel, le malade est pris un jour de malaise général et de vomissements : son médecin diagnostique une congestion cérébrale causée par une mauvaise digestion (?) Cependant cette affection ne s'était accompagnée ni d'embarras de la parole, ni de parésie. Le lendemain, le malade se réveille complètement sourd : on diagnostique une otite double, jamais il n'y eut d'écoulement même léger. Au bout de deux mois environ, l'acuité auditive de l'oreille gauche redevient suffisante, l'oreille droite reste et restera fonctionnellement à peu près nulle.

Deux ou trois mois après ces accidents auditifs, le malade éprouve d'autres symptômes : il est incapable d'apprécier les distances, croit une voiture très loin alors qu'elle est sur lui, ou inversement, et manque ainsi plusieurs fois de se faire écraser. Ces troubles durent quatre ou cinq mois, puis disparaissent brusquement du jour au lendemain.

Pendant quelques mois, la santé est en apparence parfaite, sauf la diminution de l'ouïe. Brusquement, en 1899, un matin, sans cause, le malade se réveille avec une céphalée intense. Pendant deux ans, cette céphalée persiste, toujours avec les mêmes caractères : elle survient deux fois par jour, le matin vers neuf ou dix heures, c'est-à-dire quelques heures après le réveil, et le soir vers quatre ou cinq heures. La crise dure une heure ou deux ; la douleur siège toujours du côté gauche, ne passant jamais à droite, occupant la moitié du crâne, respectant la face. La douleur arrive progressivement et s'en va de même, son intensité maximum était considérable ; cependant le malade n'a jamais dû garder le lit ni interrompre ses occupations ; jamais il n'a présenté de vomissements pendant ces crises. En 1901, celles-ci cessent brusquement, sans cause, dit-il ; seul, le sulfate de quinine les calmait ; le malade en a pris jusqu'à 3 grammes par jour.

Pendant près d'un an, il se considère comme absolument bien portant. Au

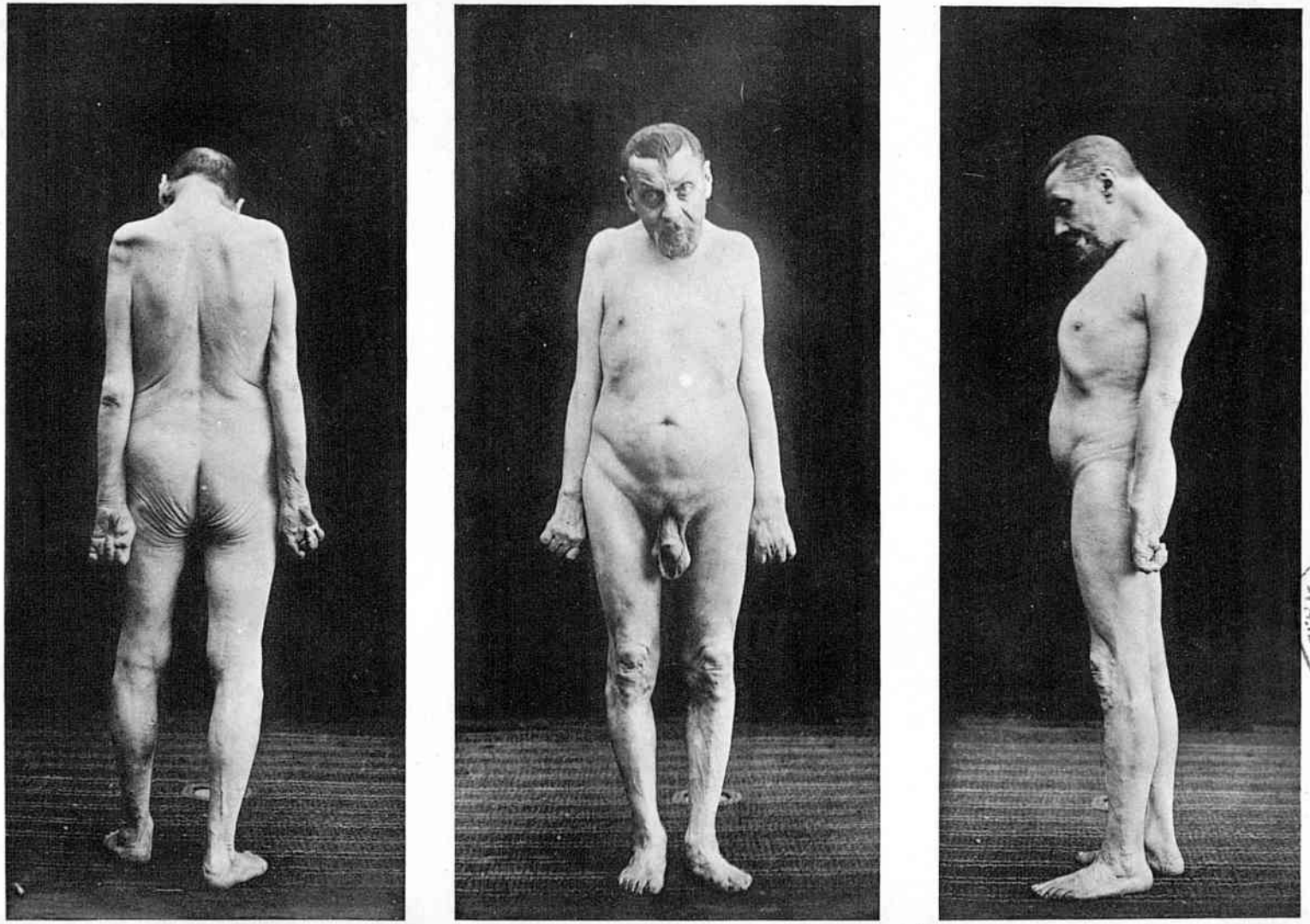

BIBLIOTHÈQUE DES ÉTUDES EN MÉDECINE

AMYOTROPHIE PROGRESSIVE TYPE ARAN-DUCHENNE D'ORIGINE SYPHILITIQUE



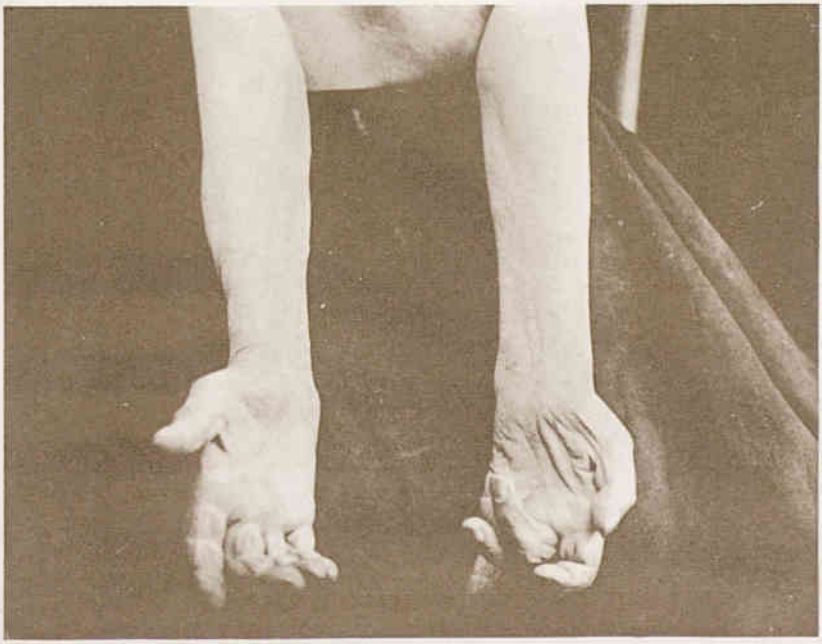

AMYOTROPHIE PROGRESSIVE D'ORIGINE SYPHILITIQUE

(Souques, Baudouin et Lantuéjoul.)

Obs. I.

BIBLIOTHÈQUE DES INTERNES DE MÉDECINE LA SALPÊTRIÈRE

mois d'août 1902, il s'aperçoit, en voulant enfoncer un clou, qu'il ne peut lever le bras gauche ; il avait quelques jours auparavant fait un effort assez considérable de ce bras, et attribue son impotence fonctionnelle à cet incident. Mais un médecin consulté à cette époque diagnostique une atrophie musculaire déjà ancienne de l'épaule gauche, celle-ci étant d'un volume beaucoup moins considérable que l'épaule droite. Le malade affirme avec la plus grande netteté qu'à cette époque la main gauche ne présentait aucun trouble fonctionnel, pas plus que le membre supérieur droit. Il a constaté lui-même comment la gêne fonctionnelle évoluait progressivement, prenant après l'épaule gauche le bras et l'avant-bras gauches, puis la main gauche, atteignant ensuite les muscles du cou, de la nuque et de l'épaule droite ; c'est en dernier lieu que le bras droit et la main droite furent pris. Cette évolution fut essentiellement progressive, jamais il n'y eut de véritables douleurs, le malade se plaint uniquement de lassitude apparaissant lorsqu'il restait trop longtemps dans la même position.

Actuellement, 15 avril 1914, l'état général est bon ; l'appétit, le sommeil sont normaux. Le malade se tient habituellement dans la position suivante : les membres pendant inertes le long du tronc, la tête fortement penchée en avant, le menton arrivant presque à toucher la face antérieure du sternum.

Le membre supérieur gauche présente tout d'abord au niveau de la main une atrophie très marquée, ayant amené la disparition des éminences thénar et hypothénar ; une sorte d'épaississement de la peau masque la dépression des espaces interosseux, mais cette dépression est perçue nettement à la palpation. Le pouce est sur le même plan que la paume de la main, sa première phalange est en légère flexion sur le premier métacarpien, sa deuxième phalange est en flexion à angle droit sur la première. Les deuxième, troisième, quatrième doigts présentent une triple flexion des trois phalanges sur les segments correspondants, flexion surtout marquée au niveau des troisième et quatrième doigts. Le cinquième doigt présente une extension de la première phalange avec flexion de la phalangine et de la phalangette.

Tous les mouvements passifs des doigts sont possibles, mais les mouvements actifs se réduisent à peu de chose : l'opposition du pouce est impossible ; son abduction et son adduction sont très peu étendues, la flexion peut être augmentée, l'extension n'est qu'esquissée. Les seuls mouvements actifs possibles des quatre derniers doigts sont des mouvements de flexion ; l'extension, le rapprochement et l'écartement de ces doigts sont impossibles. Il est à remarquer que cette flexion est effectuée avec une vigueur non pas normale, mais encore très importante, comme on le constate en essayant de s'opposer à ce mouvement. Par contre, les fléchisseurs du pouce n'ont qu'une vigueur peu considérable.

L'extension, l'adduction, l'abduction actives du poignet sont impossibles, la flexion est possible mais s'effectue sans force.

Au niveau de l'avant-bras, on constate une atrophie très accentuée et surtout marquée au niveau de la région postérieure ; encore faut-il remarquer qu'une adipose sous-cutanée masque en partie l'atrophie. La supination est impossible, la pronation s'effectue, mais sans force.

Le bras est extrêmement atrophié, il faut encore noter à ce niveau une adipose sous-cutanée importante ; la flexion, l'extension de l'avant-bras sur le bras sont absolument impossibles, de même que tous les mouvements du bras.

Au niveau de la région scapulo-humérale, l'atrophie est extrême, le deltoïde paraît complètement disparu, les extrémités osseuses sont visibles sous les téguments et *a fortiori* se laissent palper aisément ; aucun mouvement actif n'est possible.

Le membre supérieur droit présente au niveau de la main une atrophie un peu moins accentuée que du côté opposé, aussi tous les mouvements du pouce sont-ils possibles, de même les mouvements des quatre derniers doigts ; seuls cependant les mouvements de flexion se font avec une force notable. Au niveau du poignet, tous les mouvements actifs s'effectuent, mais la flexion seule se fait avec vigueur. L'avant-bras est très atrophié, surtout au niveau de sa loge postérieure, la pronation est facile, la supination possible, mais très difficile. Les muscles du bras sont très atrophiés, sauf le triceps. D'ailleurs, le seul mouvement possible est un mouvement d'extension de l'avant-bras sur le bras, mouvement qui s'effectue avec vigueur. Au niveau de la région scapulo-humérale, on note du côté droit une disparition presque complète du deltoïde et, comme du côté gauche, une impotence fonctionnelle absolue.

Il faut enfin signaler que les différents segments des membres supérieurs sont flasques, mobiles, sans rétraction tendineuse ni contracture.

Au niveau du cou et de la nuque, tous les mouvements actifs sont possibles, mais l'extension s'effectue sans force, la flexion de la tête par contre est vigoureuse ; les muscles sterno-cléido-mastoïdiens paraissent légèrement touchés, bien qu'on les sente se contracter sous la main, leur relative faiblesse fonctionnelle semble due à une parésie des muscles antagonistes.

Les muscles trapèzes présentent un faisceau supérieur acromio-claviculaire en apparence bien conservé ; les faisceaux moyen et inférieur sont par contre très atrophiés. Il y a là par conséquent un contraste frappant entre les différents faisceaux de ces muscles trapèzes.

Les muscles de la face, les peauciers, les muscles de la langue sont indemnes de toute atrophie. Les muscles pectoraux sont par contre très touchés, le grand dorsal, les muscles dentelés semblent présenter une atteinte qu'il est difficile de préciser. Les membres inférieurs sont absolument indemnes, leur force musculaire est très considérable. Il faut noter enfin que l'on ne voit pas de secousses fibrillaires, même au niveau des membres supérieurs où elles existent peut-être, mais où elles sont alors masquées par l'adipose.

Les réflexes rotuliens sont un peu vifs, mais égaux ; les réflexes achilléens et les réflexes crémastériens existent ; tous les autres réflexes tendineux (radiaux, cubito-pronateurs, tricipitaux) et cutanés sont abolis. Le réflexe plantaire se fait en flexion ; il n'y a pas de clonus.

Les troubles trophiques très accentués sont constitués par l'amyotrophie et l'adipose déjà signalées. Comme troubles vaso-moteurs, il faut signaler un état spécial de la main gauche. Cette main est plus froide que celle du côté opposé : et cette diminution de la température est perçue subjectivement et

objectivement. De plus, cette main est cyanosée et elle présente sur la face dorsale de petites plaques érythémateuses eczématiformes.

La sensibilité est remarquablement indemne, jamais le malade n'a présenté de douleurs, jamais il n'a eu même d'engourdissements ni de fourmillements dans ses membres supérieurs. La sensibilité objective est normale, aussi bien la sensibilité superficielle que la sensibilité profonde, à tous les modes. On ne note aucun trouble du sens musculaire, ni de la stéréognosie. Le malade ne présente pas de troubles sphinctériens, ni viscéraux. A noter la faiblesse de la tension artérielle : au Pachon, on relève 11/5.

Par contre, les organes des sens sont lésés : l'ouïe est faible à gauche, à peu près nulle à droite. Du côté des yeux, on note une pupille droite plus dilatée que la gauche, cette pupille droite est légèrement irrégulière ; l'accommodo-convergence, les réflexes lumineux direct et consensuel sont normaux. Le malade est myope depuis son enfance, il a été exempté pour cette raison du service militaire, son acuité visuelle mesurée à l'échelle de Wecker donne sans correction 1/2 pour l'œil droit et 1/3 pour l'œil gauche.

Le Wassermann pratiqué dans le sang et dans le liquide céphalo-rachidien a été négatif. La ponction lombaire a donné issue à un liquide clair, non hypertendu, contenant 40 centigrammes d'albumine et 4,9 lymphocytes par millimètre cube à la cellule de Nageotte.

L'examen électrique pratiqué par M. Duhem montre les troubles suivants : abolition de l'excitabilité faradique sur les pectoraux, les portions moyenne et inférieure du trapèze, le biceps et le long supinateur, les éminences thénar et hypothénar. L'excitabilité faradique est diminuée sur les sterno-cléido-mastoïdiens, sur les muscles sus et sous-épineux, sur le triceps, les muscles de l'avant-bras. Sur ces derniers muscles, les réactions sont plus nettes du côté droit que du côté gauche.

Au courant galvanique, il n'y a pas de modifications sensibles sur les sterno-cléido-mastoïdiens. Le trapèze supérieur se contracte bien, mais il y a DR. sur les portions moyenne et inférieure, des deux côtés. Les pectoraux présentent une grosse hypoexcitabilité sans DR. Sur le biceps, le long supinateur, le deltoïde, les réactions galvaniques sont nulles ou extrêmement faibles. A l'avant-bras les réactions sont nettes à droite, faibles à gauche, avec tendance à l'inversion. On trouve la réaction de dégénérescence complète sur les éminences thénar et hypothénar du côté gauche. A droite la DR. est moins accentuée, l'hypo-excitabilité galvanique y est moindre. Il n'y a pas de modifications électriques aux membres inférieurs.

L'observation précédente est intéressante à divers titres : d'abord par le mode de début de l'amyotrophie Aran-Duchenne, qui, contrairement à la règle, s'est fait par l'épaule. Pareil mode de début, quoique rare, a déjà été signalé.

D'autre part, l'amyotrophie se présente ici avec une pureté vraiment remarquable : évolution lente et progressive, sans aucune espèce de dou-

leurs, sans aucune espèce d'anesthésie superficielle ou profonde. C'est bien dans un cas pareil qu'on aurait le droit, semble-t-il, de dire : poliomyélite antérieure primitive. Cependant ce n'est pas le diagnostic que nous sommes tentés de porter ici et voici pourquoi : la ponction lombaire a montré l'existence d'une lymphocytose et d'une hyperalbuminose légères, mais nettes, indiquant la participation de la méninge au processus. Nous pensons donc qu'il s'agit ici de méningomyélite diffuse pseudo-systématique. A notre avis, cette méningomyélite relève d'une syphilis restée ignorée : pour admettre l'existence de la syphilis, nous nous basons d'une part sur cette participation de la méninge, d'autre part sur quelques symptômes passés ou concomitants : à savoir les modifications d'une pupille et la céphalée persistante sans cause connue dont a souffert le malade pendant deux ans. Nous n'invoquons pas, bien entendu, la fréquence reconnue de la syphilis dans l'étiologie des amyotrophies Aran-Duchenne.

Observation II (Pl. LI). — F... Joseph, âgé de 47 ans, garçon de restaurant, entré à Bicêtre le 14 mai 1914.

Le malade, fils naturel, a perdu en 1879 sa mère morte à 35 ans d'un cancer à l'estomac. Ses antécédents collatéraux ne présentent rien à signaler. A l'âge de 17 ans, il présenta un chancre de la verge. Ce chancre, selon toute apparence, était syphilitique ; il a laissé une cicatrice actuellement encore visible sur la face dorsale du gland. Le malade ne s'est aperçu d'aucun accident secondaire, il n'a subi aucun traitement mercuriel ou arsenical. A l'âge de 35 ans, il a présenté une pleurésie droite, ayant nécessité une ponction qui a retiré un litre et demi de liquide clair. Cette pleurésie s'était accompagnée de symptômes importants d'imprégnation tuberculeuse, mais jamais, par la suite, le malade n'a eu d'accidents soit pleuraux, soit pulmonaires. Il faut signaler également dans ses antécédents trois ou quatre blennorragies suivies de goutte persistante, et un alcoolisme très important, facilité par le métier de garçon de café ; le malade buvait en moyenne deux ou trois litres de vin par jour ; de la bière en grande quantité, jusqu'à vingt-cinq bocks, des apéritifs en nombre variable, jusqu'à cinq ou six, de nombreux vermouths et relativement peu d'absinthe. Le malade ne s'est pas marié, n'a pas eu d'enfants.

Le début de l'affection actuelle semble remonter à 1900. Vers cette époque, le malade a commencé par présenter des douleurs qu'il qualifie de douleurs rhumatismales et qui apparaissent encore actuellement par intermittences. Elles siégeaient et siègent encore actuellement au niveau du genou, du cou-de-pied et des mains ; elles apparaissent brusquement et disparaissent de même, surviennent par crises durant une dizaine de jours et ne s'accompagnent ni de rougeur, ni de tuméfaction. Ces douleurs sont en réalité des équivalents des douleurs fulgurantes typiques qui ne sont apparues qu'ultérieurement en 1912. En 1904, l'ataxie apparaît aux membres inférieurs, le malade ne peut plus monter un escalier sans s'aider de la rame ; il titbue parfois comme s'il était

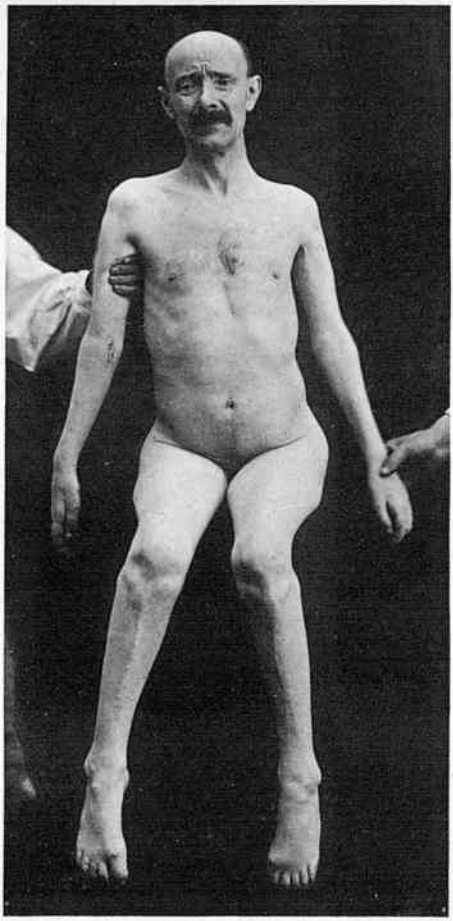

BIBLIOTHÈQUE DES LA SALPÊTRIÈRE IMPRIMÉS DU MÉDECIN

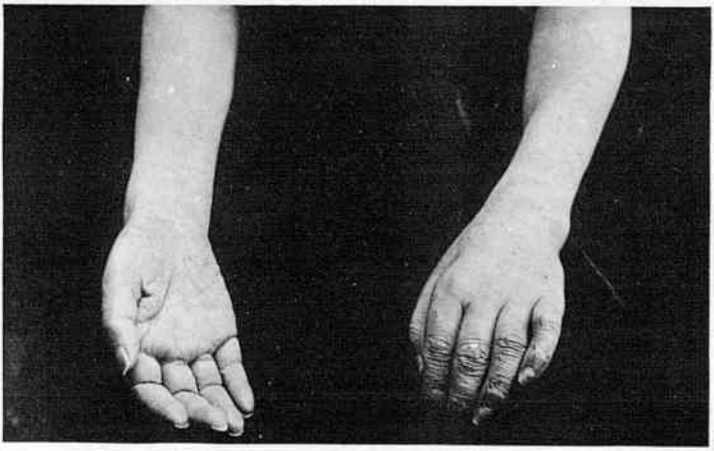

AMYOTROPHIE PROGRESSIVE D'ORIGINE SYPHILITIQUE

(Souques, Baudouin et Lantuéjoul.)

Obs. II.

ivre ; il ne peut plus se guider dans l'obscurité et manque plusieurs fois de tomber. Ces troubles ataxiques progressent lentement. En 1908, pendant un court séjour de deux mois à la campagne, il remarque qu'il ne peut conserver son équilibre sur une échelle, qu'il est obligé de s'asseoir constamment, ses jambes lui refusant tout service. En 1910, il reste un mois à la Pitié, étant pris de tels étourdissements dès qu'il met le pied à terre qu'il doit garder complètement le lit. Ces troubles s'atténuent, mais il lui reste une impossibilité complète de monter seul un escalier. Il faut qu'on le pousse par derrière ; surtout il remarque en 1910 que son membre supérieur gauche perd de sa force. Il remarque très nettement qu'à cette époque la main gauche est faible alors qu'il peut encore très facilement lever le bras gauche. Celui-ci se perd à son tour. Enfin un an après l'atteinte de la main gauche, en 1911, alors que tout le membre supérieur gauche est fonctionnellement très touché, la main droite se prend. Lentement, et de bas en haut, tout le membre supérieur droit est atteint. En 1911, il marche encore, vend des journaux ; mais il tombe souvent sur les genoux, ayant des sortes de vertiges ou des crises de faiblesse dans les membres inférieurs. Il prévoit d'ailleurs toujours ses chutes, et peut éviter, en s'aidant des membres supérieurs, que sa tête ne heurte le sol. Jamais il n'a perdu connaissance. Enfin, toujours en 1911, sa vue se trouble. Il voit mal, mais non double. Ces troubles visuels se sont plutôt améliorés récemment.

En 1912, il entre deux fois à la Pitié, pour une huitaine de jours chaque fois ; il marchait encore soit soutenu, soit en longeant les murs. Les deux membres supérieurs étaient atteints, mais il pouvait encore manger seul de la main droite, une fois qu'on lui avait coupé ses aliments. Le 10 août 1912, il tombe dans la rue, par faiblesse sans perte de connaissance. Il est alors admis à Cochin, dans le service de M. Widal, où il demeure jusqu'au 2 décembre 1913, date à laquelle il est placé à l'hospice de Villejuif.

Depuis son entrée à Cochin, il est complètement confiné au lit. Jamais il n'a eu de fièvre. Pendant les six premiers mois de son séjour, il a présenté des douleurs fulgurantes typiques ; douleurs en éclairs allant du genou au pied. Des crises gastriques et laryngées ont apparu en même temps que ces douleurs. Elles ont cessé au début de 1914. Les crises gastriques étaient caractérisées par des douleurs d'intensité variable, toujours peu considérables, survenant brusquement, surtout la nuit, s'accompagnant du rejet d'un peu de liquide bilieux sans hématémèse. Elles duraient deux ou trois jours en moyenne, puis disparaissaient brusquement pour reparaître quelque cinq ou huit jours après. Les crises laryngées étaient caractérisées par des sensations de picotement dans la gorge, amenant des quintes de toux. Jamais il n'y eut de crises de suffocation. En août 1913, est apparu un mal perforant, siégeant sur la face dorsale de l'articulation interphalangienne du gros orteil gauche. Ce mal perforant est à peine cicatrisé actuellement. En novembre 1913, s'est développée une petite escarre sacrée, cicatrisée actuellement. C'est depuis l'apparition de cette escarre que les douleurs anorectales dont souffre encore le malade se sont manifestées.

Les troubles moteurs se sont accentués progressivement : jusqu'en juillet

1913, le malade a pu manger seul ; puis il ne pouvait plus guère que tourner les feuillets d'un livre, enfin il est arrivé insensiblement à l'état actuel. Une ponction lombaire a été pratiquée à Cochin : le résultat en est inconnu du malade qui a refusé de se prêter à une nouvelle ponction. Le 2 décembre 1913, il est placé à Villejuif où il reste jusqu'au 14 mai 1915, date de son entrée à Bicêtre.

Actuellement (mai 1914), le malade est complètement confiné au lit, mais l'état général est satisfaisant.

Les membres supérieurs sont flasques, sans raideur ni contracture ; ils restent dans la position où on les met, ils sont atrophiés dans leur ensemble, mais une adipose sous-cutanée masque en grande partie l'amyotrophie sous-jacente. Au niveau de la main gauche, on constate que les doigts sont habituellement en légère flexion ; le pouce est à peu près sur le même plan que la paume.

Les éminences thénar et hypothénar sont atrophiées, les espaces interosseux déprimés. Tous les mouvements passifs sont possibles. Les mouvements actifs ont une étendue très incomplète comme la flexion du pouce et des autres doigts, les mouvements de rapprochement et d'écartement des quatre derniers doigts ; ou bien même ils ne sont qu'esquissés comme les mouvements d'extension, d'opposition du pouce, d'extension des quatre derniers doigts.

L'abduction du pouce est impossible. Parmi tous ces mouvements, seule la flexion se fait avec une certaine force. Encore celle-ci est-elle très diminuée. Au niveau du poignet gauche, seule la flexion se fait, très diminuée d'ailleurs dans sa force. L'avant-bras est très atrophié surtout sur sa face postérieure. La supination, la pronation sont impossibles. L'amyotrophie est à peu près complète au niveau du bras. L'extension, la flexion de l'avant-bras sont impossibles. L'abduction, les mouvements en avant et en arrière du bras ne peuvent qu'être esquissés. L'adduction se fait, mais presque sans force. Le malade peut arriver cependant à mettre la main sur la tête, mais très péniblement. Le deltoïde paraît complètement atrophié et l'articulation scapulo-humérale est nettement visible sous les téguments. Le membre supérieur droit est un peu moins touché que le gauche. La main droite semble aussi atrophiée que la gauche, mais les doigts ne sont pas en flexion. Les mouvements actifs du pouce sont comparables à ceux du pouce gauche. Les mouvements des quatre derniers doigts sont un peu plus étendus qu'à gauche. La force est toujours à peu près nulle, sauf pour la flexion qui s'opère avec une force très minime. Le poignet, l'avant-bras sont exactement comparables à droite et à gauche. Au niveau du bras droit, il ne faut signaler qu'une conservation relative du triceps ; aussi l'extension de l'avant-bras sur le bras se fait-elle et avec une certaine force. L'adduction du bras est vigoureuse. Par ailleurs, le bras droit est comparable au bras gauche.

Les membres inférieurs sont atrophiés dans leur ensemble, amyotrophie en partie masquée par l'adipose sous-cutanée. Ils se présentent habituellement en extension. Les pieds sont en équinisme accentué, avec un léger degré de varus, et une rétraction bilatérale du tendon d'Achille. Les orteils sont fléchis dans

leurs trois segments. Les mouvements des orteils et des tibiotarsiennes ne sont qu'esquissés. La flexion, l'extension de la jambe sur la cuisse et de la cuisse sur le bassin, l'abduction de la cuisse, se font, mais sans force. Les adducteurs de la cuisse sont, par rapport aux autres muscles, remarquablement vigoureux. Le malade arrive, bien que péniblement, à détacher le talon du plan du lit. Dans tous ces mouvements, le membre inférieur gauche apparaît nettement plus vigoureux que le droit.

Le malade peut s'asseoir seul sur son lit, mais très péniblement. Les muscles pectoraux sont très atrophiés. Les trapèzes semblent peu touchés. Le malade lève facilement les épaules et avec une grande vigueur. D'ailleurs tous les mouvements du cou, de la nuque, se font avec une force très grande. Les muscles de la face, de la langue, les peauciers sont indemnes.

Les troubles de la sensibilité subjective sont importants : le malade se plaint de douleurs dans les deux gros orteils, douleurs peu intenses, comparées à des sensations de prurit, très inconstantes d'ailleurs. Il se plaint surtout de crises anorectales ; les douleurs dans cette région sont continuelles, mais avec des paroxysmes pendant lesquels le malade éprouve des sensations de brûlure superficielle et profonde, provoquant de fausses envies d'aller à la selle. Le malade ne sait jamais s'il a réellement besoin ou non d'aller à la selle quand il en éprouve le désir. Par intermittences, il ne sent pas passer les matières ni les gaz. En période de diarrhée, il y a incontinence. L'expulsion des matières amène un soulagement des douleurs. Enfin le malade a des crises vésico-uréthrales : les paroxysmes des crises anorectales, les mictions amènent des douleurs dans le périnée, l'anus, la verge ; les mictions sont impérieuses ; si le malade essaye de se retenir, il souffre et ne peut y arriver longtemps.

Jamais il n'a eu d'incontinence nocturne, mais quand il fait des efforts de défécation ou autres, quelques gouttes d'urine sortent du méat. Un toucher rectal permet de constater l'intégrité de la prostate. La sensibilité objective est extrêmement atteinte. La sensibilité superficielle semble à peu près normale sauf au niveau des membres inférieurs où l'on constate une zone d'hypoesthésie très accentuée sous la plante et sur le dos du pied, pour les trois modes : contact, douleur, sensibilité thermique. Au niveau des jambes et des cuisses, les troubles de la sensibilité superficielle sont moins importants, il faut noter cependant que les sensations sont très persistantes, les localisations parfois inexactes, enfin le malade prend parfois le frôlement du pinceau pour une piqûre, le froid pour le chaud et inversement. La sensibilité profonde est encore plus profondément altérée.

La baresthésie est à peu près abolie au niveau des pieds ; elle est diminuée partout ailleurs et en particulier au niveau des mains. Les vibrations du diapason sont à peine perçues au niveau des membres inférieurs et du membre supérieur gauche ; elles sont un peu mieux perçues, quoique très mal, au niveau du membre supérieur droit. Le sens des attitudes persiste, bien que très diminué, au niveau de la main droite ; il est aboli partout ailleurs. Le sens stéréognostique est aboli. Les organes de l'ouïe, du goût, de l'odorat sont normaux. La vue est faible. Les deux pupilles, surtout la gauche, sont légère-

ment irrégulières ; la pupille droite est beaucoup plus large que la gauche. Le réflexe lumineux direct, le réflexe consensuel sont nuls ; l'accommodo-convergence existe ; le signe d'Argyll-Robertson est donc positif. Il n'y a pas de nystagmus. Pas de paralysie de la musculature extrinsèque. Le champ visuel est normal. L'examen du fond de l'œil a montré des pupilles normales.

Les réflexes tendineux rotuliens, tricipitaux, radiaux sont abolis, de même que les réflexes cutanés crémastériens. Les réflexes cutanés-abdominaux existent. Les gros orteils restent immobiles lors d'excitations de la plante. On ne note ni clonus du pied, ni réflexes de défense.

Les troubles des sphincters, les troubles trophiques ont été notés. Comme troubles vasomoteurs, il faut signaler une sensation subjective de froid au niveau des mains et non des pieds ; cette sensation n'est pas perçue objectivement. Enfin la main gauche présente une légère tendance à la succulence, sans qu'il y ait de modification de la coloration. Le malade présente des troubles génitaux importants puisqu'il n'a pas eu d'érections depuis un an environ. Il n'a aucun trouble viscéral. La tension prise au Pachon est 17/9.

L'examen électrique, pratiqué par M. Duhem, a montré qu'il y a hypoexcitabilité faradique et galvanique sur tout le système musculaire. L'excitabilité faradique est abolie sur les deux deltoïdes et sur les muscles de la loge antéro-externe du côté gauche. Au courant galvanique, ces muscles eux-mêmes se contractent ; ils présentent une égalité des secousses négative et positive, sans lenteur caractéristique de la DR.

En résumé, il s'agit ici d'un malade atteint de tabes. Dix ans après le début de ce tabes, s'est montrée une atrophie musculaire progressive qui a évolué selon le type Aran-Duchenne : membres supérieurs, gauche d'abord, puis droit, et finalement membres inférieurs.

Le malade a refusé une ponction lombaire, mais le résultat de cette ponction ne nous aurait rien appris au point de vue de la lésion méningo-médullaire, puisque le malade est tabétique. Nous pensons que, comme dans le cas précédent, il s'agit de méningo-myélite diffuse pseudo-systématique, d'origine syphilitique. Le tabes seul, à défaut de commémoratifs, suffirait à démontrer l'existence d'une syphilis antérieure.

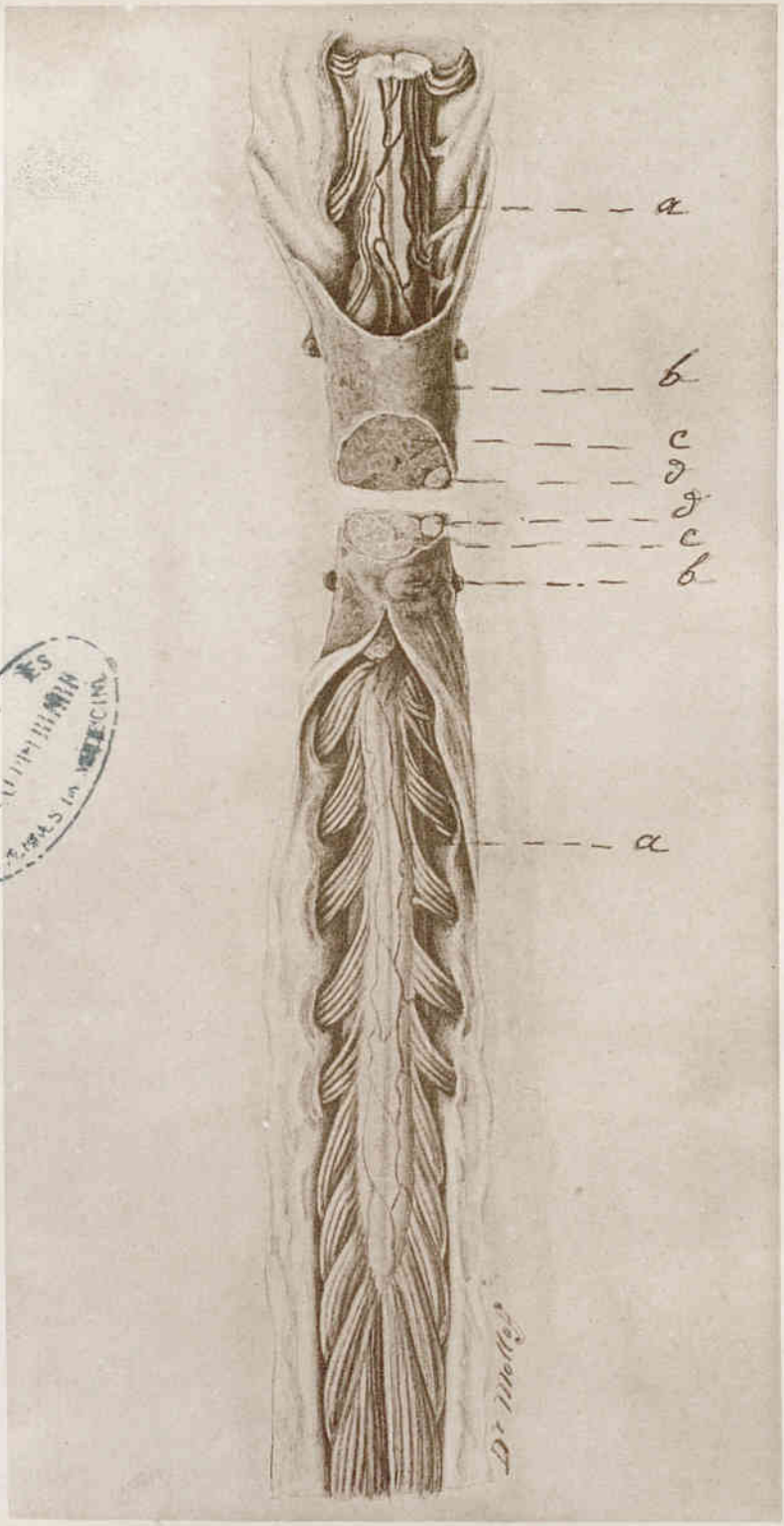

SCLÉROSE MÉDULLAIRE TRANSVERSE DORSOLOMBAIRE

a, moelle ; *b*, tumeur adhérente aux méninges ; *c*, coupe de la tumeur trilobée ; *d*, moelle ramollie et comprimée par la tumeur.

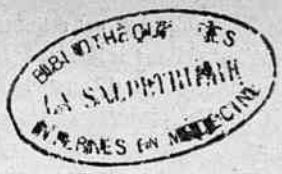

SCLÉROSE MÉDULLAIRE, TRANSVERSE, SEGMENTAIRE, DORSO-LOMBAIRE GAUCHE, MÉTATRAUMATIQUE. FORME CLINIQUE CURABLE

Par le Professeur

Léon RÉVILLIOD

(de Genève).

Ce travail a pour objet de faire connaître la suite et la fin d'une observation parue dans le numéro de Janvier-Février 1905 de la « Nouvelle Iconographie de la Salpêtrière » sous le titre de : *Sclérose médullaire transverse, segmentaire, dorso-lombaire gauche métatraumatique. Forme clinique curable. — Fracture du pied droit. 14 mois plus tard hémiparaplégie gauche, hémianesthésie sensitivo-sensorielle du membre inférieur droit. Thermo-anesthésie croisée du froid à droite, du chaud à gauche. Six mois plus tard, hématorachis. Guérison.*

Ce long en-tête résumait l'évolution successive des symptômes présentés par la malade pendant plus de trois années, soit jusqu'à la fin de 1904, les mois d'octobre, novembre, décembre ayant été caractérisés par le retour progressif à l'état normal des fonctions motrices et sensitives des extrémités inférieures.

C'est ce caractère insolite d'une guérison dans l'histoire des affections de la moelle épinière qui nous avait engagé à la publier. On sait en effet que leur terminaison habituelle est la mort ou la chronicité. Or rien ne pouvait nous faire prévoir alors qu'un retour offensif allait modifier le pronostic et suivre une marche progressive plus ou moins accidentée des symptômes et lésions médullaires pour aboutir à la vérification anatomique dont voici l'exposé rédigé par le Dr Askanazy, professeur d'anatomie pathologique à la Faculté de Médecine de Genève, qui a recueilli la pièce en présence du Dr Mallet et procédé à son examen macro et microscopique.

Autopsie (Pl. LII).

« Femme de taille moyenne, avec forte obésité générale. La peau est pâle. A la région sacro-coccygienne existe un ulcère décubital très étendu, pénétrant profondément jusqu'à l'os coccyx qui est en partie séquestré et s'élimine en

petits débris. La musculature du dos est atteinte d'une atrophie lipomateuse intéressant spécialement les régions inférieures.

Après l'ouverture du canal vertébral, on remarque tout de suite une proéminence circonscrite de la moelle épinière, située au niveau de la région dorsale entre la 9e et la 10e côtes. Le sac dural y est bombé et porte quelques petites nodosités extérieures légèrement saillantes correspondant à une tumeur occupant la moelle à cette place. En coupant la dure-mère sur sa face dorsale, on se heurte à un obstacle à ce niveau, les méninges y faisant corps avec la moelle. Partout ailleurs la dure-mère se détache assez facilement. Les méninges molles sont passablement injectées, surtout au-dessus de la tumeur, tout le long de la moelle dorsale. A l'endroit de la soudure des méninges et de la moelle, on constate l'hyperémie de la surface externe de la dure-mère.

Tandis que la moelle est en général d'une consistance molle, la tumeur est d'une consistance très dure. A la coupe, rendue difficile par la résistance de sa masse, on constate un tissu blanchâtre légèrement granuleux par places, sans caractère nettement sablonneux au toucher. Cette masse mesure 16, 10, 13 millimètres ; elle adhère intimement à la face interne de la dure-mère, s'enfonçant encore dans son tissu. Elle a presque complètement détruit la moelle épinière dans toute sa largeur, ayant avancé de gauche à droite. Car c'est au côté droit qu'il persiste encore un petit pont de substance médullaire ramollie qui réunit les parties du névraxe en amont et en aval de la grosseur. Cette petite bande de moelle ramollie ne mesure que 2 à 3 millimètres et s'étend du côté droit et en avant de la tumeur. Les coupes transversales des autres parties de la moelle font ressortir, déjà à l'œil nu, la dégénérescence ascendante des cordons postérieurs dans les parties situées au-dessus du néoplasme. Il n'y a pas d'autre tumeur dans le canal vertébral.

L'autopsie de la cavité crânienne ne révéla rien de particulier. Le cerveau et les méninges étaient assez anémiés, les artères minces. Point de tumeur.

A l'examen des organes abdominaux, on remarqua une tuméfaction molle assez considérable de la rate, témoin des poussées infectieuses dues aux escarres de la région sacrée.

La vessie, qui contenait un peu d'urine trouble, présentait une hypertrophie accusée de sa paroi (vessie à colonnes). Les reins et bassinets étaient intacts. Un polype à surface lobulée sortait du canal cervical, un autre plus petit siégeait sur la muqueuse du corps utérin. La muqueuse du fond de la matrice était tuméfiée, molle, rouge foncé, montrant une endométrite hyperplasique kystique, comme l'a vérifié l'examen microscopique. La musculature de l'utérus renfermait deux petits nodules myomateux pas plus grands qu'un pois. En dehors des organes génitaux, un noyau calcifié, lipome épiploïque, s'était fixé sur le péritoine du bassin. Notons encore une anémie générale des organes.

Examen histologique.

Une tranche de la tumeur a été enlevée, y compris l'endroit de son insertion sur la dure-mère. Cependant l'examen microscopique d'une particule fraîche

prise sur la coupe du néoplasme, immédiatement après l'autopsie, a déjà confirmé le diagnostic que l'on pouvait poser d'après l'aspect macroscopique typique de la tumeur dure-mérienne. Les coupes du matériel enrobé en paraffine ont confirmé la présence d'un tel néoplasme.

La masse principale du tissu consiste en traînées de cellules allongées et aplaties, se présentant parfois sous l'aspect d'éléments fusiformes, donc nettement endothéliales, réunies en faisceaux qui s'entrecroisent dans tous les sens. Ces cellules ont un protoplasma coloré en jaune clair par le van Gieson et un noyau ovalaire de dimensions variées. Les noyaux les plus volumineux doivent souvent leur augmentation à une modification bizarre de leur structure que nous avons rencontrée à plusieurs reprises dans les cellules des tumeurs en question. Le contenu de ces noyaux devient plus clair aux dépens de la substance chromatique, de sorte qu'à la fin, il ne reste qu'une vésicule nucléaire d'apparence vide et enveloppée par la membrane de chromatine. Les noyaux avec cette métamorphose « vacuolaire » peuvent avoir leur membrane plissée ou par places enfoncée. Ils rappellent beaucoup les noyaux remplis de glycogène des cellules hépatiques ; or la réaction de glycogène a donné un résultat négatif. La nappe de cellules néoplasiques est traversée par de nombreux vaisseaux sanguins et par de petits faisceaux ou des trabécules plus larges de tissu conjonctif coloré en rouge vif par le van Gieson. Ces traînées fibreuses sont très pauvres en noyaux. C'est dans ces bandes fibreuses souvent hyalines que se trouvent des dépôts calcaires, tantôt sous forme d'incrustations cylindriques de longues trabécules, tantôt sous forme de corpuscules arrondis arénacés à structure concentrique. Quant à la dure-mère elle-même, cette membrane forme une couche solide autour de la tumeur qui en est nettement séparée, ou unie par des traînées cellulaires qui la dissèquent en minces lamelles.

La coexistence habituelle de la formation de cellules endothéliales et des corpuscules calcaires nous engage à poser le diagnostic anatomique suivant :

« *Endothelioma psammomatosum durœ-matris spinalis.* — Pour contrôler au microscope les dégénérescences secondaires de la moelle épinière, on a enrobé des morceaux pris au-dessus et au-dessous de la région étranglée par le néoplasme. Les coupes ont été colorées d'après les méthodes de Weigert pour la démonstration des fibres myéliniques. On a constaté alors dans la moelle cervicale une dégénérescence ascendante des cordons de Goll, moins prononcée aux faisceaux cérébelleux et de Gowers. Dans les cordons postérieurs, la dégénérescence est presque complète du côté droit, tandis que du côté gauche et vers la périphérie de la moelle, il existe encore quelques fibres disséminées. La dégénérescence descendante est bien marquée dans les faisceaux pyramidaux de la moelle lombaire ; elle est plus forte du côté gauche que du côté droit. »

Il s'agissait donc d'une tumeur ayant exercé une compression de la moelle au niveau des 9e et 10e vertèbres dorsales, du côté gauche, compression représentée pendant la vie par ses symptômes classiques, débu-

tant par le syndrome Brown-Sequard, puis se propageant au côté droit pour donner lieu à une paraplégie totale, ainsi qu'à d'autres accidents suivis d'une guérison momentanée que nous avions espérée définitive, phénomènes que nous avons décrits et discutés dans le mémoire de 1905 sous le titre de sclérose, etc.

Ces symptômes et leur évolution sont du reste absolument les mêmes, qu'il s'agisse d'une production comprimante, telle qu'une tumeur de la dure-mère, ou d'une production constrictive telle qu'une sclérose de la moelle. En faveur de la sclérose plaidait une bénignité relative attribuable à l'arrêt dans les progrès d'un tissu, tissu de remplissage consécutif à l'atrophie supposée des racines postérieures, laquelle pouvait s'expliquer par la répercussion ascendante d'un trauma périphérique du côté droit. Et cette hypothèse pouvait s'appuyer sur le siège de la lésion qui comprend le segment du faisceau de Burdach gauche où se rendent après leur entrecroisement les nerfs sensitifs remontant de la région blessée. Ce processus sclérogène se serait propagé au faisceau pyramidal gauche pour expliquer les troubles moteurs. C'était, en quelque sorte, un chapitre des paraplégies réflexes, les seules, pour ainsi dire, qui, dans le dédale des affections spinales, peuvent se prévaloir d'un pronostic favorable, par opposition aux allures des tumeurs qu'on ne considère pas comme pouvant admettre ces longues rémissions que nous avons observées. Et puis, de deux diagnostics en présence, on préfère choisir celui dont le pronostic est le meilleur, celui qui soutient l'espoir, encourage dans la lutte.

Que si, en dépit de ces arguments, l'hypothèse de cette tumeur révélée par l'autopsie avait dû aussi se poser, aurions-nous dû alors songer à une intervention chirurgicale? En théorie c'est possible. Mais en pratique, à la pensée d'une voie d'accès à tracer à travers des parties molles, œdématiées, mal nourries, prêtes à se sphacéler, et de lames vertébrales à réséquer en vue de la recherche d'une moelle aplatie, écrasée et d'une tumeur extirpable sans danger pour son voisinage, il n'y avait vraiment pas là une campagne bien séduisante à entreprendre.

Quoi qu'il en soit, voici la suite de l'observation depuis la fin de l'année 1904.

Observation (*suite et fin*).

Déjà depuis le mois de janvier 1905, tandis que les faisceaux blancs se maintenaient intacts, de nouveaux symptômes apparurent, indiquant que la substance grise centrale entrait en ligne. C'étaient des crises intestinales semblables aux lancinantes, fulgurantes, térébrantes, constrictives, classiques des tabétiques ; sensations étranges, très douloureuses, angoissantes, qui commencent dans le flanc droit, descendent dans la fosse iliaque et l'hypogastre et vont échouer en remontant au côté gauche, ce sont des contorsions, crampes, « cou-

rants, cascades d'eau chaude » qui franchissent quelquefois l'arcade crurale pour gagner la racine de la cuisse droite. D'autres fois, la malade compare ses impressions à celles d'une femme enceinte qui perçoit les contractions de sa matrice et les mouvements de l'enfant. A la vue et au palper, on perçoit à droite un gonflement oblique ovalaire qui soulève les parois du ventre, ballonnement dur, mat ou sonore, en contraction tétanique, très sensible au toucher et qui le plus souvent se dissipe aussitôt, en même temps que la crise douloureuse. Ces tuméfactions, d'origine purement nerveuse, peuvent cependant parfois se prolonger au delà de la durée de la crise et en imposer, avec leurs limites bien nettes, pour une véritable tumeur abdominale justiciable de la chirurgie, d'autant plus que comme pour le tabes, les autres stigmates peuvent être latents ou faire défaut. La crise douloureuse dure à peine une minute et s'arrête brusquement, mais elle reparaît bientôt, la nuit comme le jour, laissant à peine quelques minutes de répit. Le moindre mouvement les provoque, si bien qu'après avoir pu pendant près de 6 mois jouir de la vie et de l'exercice de ses jambes, Mme X... a dû de nouveau se confiner au lit. adoptant diverses attitudes pour éloigner le retour des crises dont elle a le pressentiment.

Notons que les fonctions digestives n'ont guère été troublées. La constipation habituelle persiste, mais, indifférente aux laxatifs, elle semble due à un trouble péristaltique, un refoulement du bol fécal qui se produirait juste au moment d'aller à la selle. Parfois un lavement administré au moment propice rappelle l'évacuation et calme momentanément la crise douloureuse. D'autres fois le lavement est gardé, comme happé par une contraction anormale, accompagnée d'une recrudescence des souffrances.

Nous passons sur tous les traitements employés, devant insister surtout sur les calmants de toutes espèces, en les variant pour éviter l'accoutumance. Des électrisations pratiquées par le Dr Ladame, de même que le massage vibratoire du Dr Bourcart n'eurent malheureusement pas d'effet favorable. Pensant à tirer quelque ressource diagnostique et thérapeutique de la ponction lombaire, nous avons prié le Dr Mallet de procéder à cette expérience, tout en apportant son aimable contribution au traitement de la malade.

« Le 6 juillet, la ponction lombaire donne goutte à goutte un liquide clair avec un peu de sang.

« Le 8 juillet, une deuxième ponction donne avec un écoulement plus rapide 8 centimètres cubes d'un liquide un peu jaunâtre. Pas de réaction au gaïac. Pas de pigments biliaires. Après centrifugation, il y a au fond du tube un petit culot blanchâtre contenant des cellules poly et mononucléaires en proportion à peu près normale et de nombreuses cellules endothéliales et même des placards qui indiquent, sinon un néoplasme, du moins un processus irritatif de la moelle ou des méninges. »

Ces ponctions avaient en outre une intention thérapeutique, en permettant d'injecter *in situ* des solutions calmantes. Mais ce conflit de souffrances et de narcotiques devait être suivi d'un nouveau sinistre.

Le 26 juillet, après une très mauvaise nuit, malgré une injection épidurale de sérum, 20 grammes contenant morphine 0 gr. 005, cocaïne 0 gr. 01, on

dut faire à 6 heures du matin une nouvelle ponction lombaire qui laisse écouler 12 grammes d'un liquide louche qu'on remplace par 10 grammes de sérum avec morphine 0 gr. 015. Après trois heures de demi-sommeil, la malade se trouve mal ; elle veut se lever pour aller à la selle, mais elle fléchit sur ses jambes ; on la recouche ; elle pâlit, rougit, vomit de la bile ; la respiration s'embarrasse ; le pouls est fort, rapide ; T. 38°5. Elle tombe dans un sommeil profond, apoplectique, dont on ne peut la tirer. Les Drs Mallet, Ed. Martin, Henri Révilliod mettent tout en jeu pour la ranimer : affusions froides, sinapismes, piqûres d'éther et de caféine, sangsues aux apophyses mastoïdes. Ce n'est qu'à 4 heures que Mme X... semble sortir de son coma. Elle fait quelques mouvements, se défend, ouvre les yeux avec un regard vague, pupilles petites. Elle cherche à s'asseoir ; on lui fait boire quelques cuillerées de café qui provoquent encore des vomissements. Puis, à mesure que la connaissance revient, elle commence à se plaindre, gémir, elle parlotte sans cesse avec excitation délirante qui persiste toute la soirée. Elle ignore tout ce qui s'est passé et ne cherche pas à s'en rendre compte. Elle se rendort et se réveille avec cris, gémissements, ou bien calme, expansive, affectueuse. Elle veut se lever, se lève, va sur la chaise et fait une abondante quantité d'urine.

Examen Mallet. — Pas d'albumine, ni sucre, ni pigments biliaires. Urée : 30,7 0/00. Iode, réaction intense. Cristaux d'urates. Urobiline en très grande quantité. Culot, quelques cylindres hyalins ; pas de granuleux, ni de graisseux. Cellules vaginales.

Le 27 juillet, la nuit s'est passée en alternatives de somnolences et réveils pénibles, rêvasseries, divagations, retour des crises intestinales. Elle se plaint en outre des brûlures produites par les sinapismes sur les cuisses et les jambes. On constate de vastes phlyctènes qui se déchirent et laissent à nu des escarres qui peu à peu se détachent, se reforment, si bien qu'il a fallu trois mois pour leur cicatrisation.

Les jours se suivent et se ressemblent pendant cette fin de juillet et le mois d'août, avec ces terribles crises intestinales, se compliquant parfois d'accès fébriles attribuables aux plaies gangréneuses des jambes, comme ils se sont reproduits plus tard à propos d'escarres sacrées.

Mme X... pouvait cependant pendant ses accalmies profiter de sa puissance locomotrice restituée depuis octobre 1904 pour s'habiller elle-même, monter et descendre les escaliers, circuler dans son jardin, s'alimenter, digérer convenablement. Avec septembre une amélioration avait commencé à se dessiner. Mais ces rémissions n'en étaient pas moins troublées par des périodes d'excitation, rêvasseries suivies de dépression physique et morale avec énervement, exténuement par cette longue lutte soutenue cependant avec beaucoup de courage, malgré des complications variées, nouvelles escarres fessières, pertes sanguines dues à des polypes et fibromes utérins, enfin par des troubles urinaires.

Une nouvelle analyse faite par le Dr Mallet donne le résultat suivant : « Quantité rendue dans les 24 heures, 730 grammes. Couleur jaune clair, trouble ; réaction faiblement acide. Densité 1010 ; Urée 7.77 0/00 ; Chloru-

res 8.7 0/00 ; Phosphates 1.95 0/00 ; Acide phosphorique 1.05 ; Albumine, traces indosables à l'Esbach. Albumoses, sucre, urobiline ; pigments et acides biliaires = 0. Hémoglobine et méthémoglobine dissoute = 0. Indol en grande quantité. Scatol en petite quantité. Réaction de l'iode négative. Histologie du culot de centrifugation. Très nombreuses cellules épithéliales de la vessie. Mucus très abondant, quelques globules blancs. Quelques rares cylindres hyalins. Pas d'épithéliaux ni granuleux. » Mme X... avait reçu alors 37 injections calmantes épidurales. L'amélioration continue en octobre et permet quelques promenades à pied et la diminution des remèdes. Il y a même des journées où elle n'en prend aucun.

Le 12 octobre, le professeur Déjerine, de passage à Genève, est appelé à donner son avis qui se résume en conseillant un séjour à Berne sous les bons soins psychothérapiques du professeur Dubois, lequel vient à son tour examiner la malade le 5 novembre.

Le 18 novembre, Mme X... se rend à Berne où elle est le sujet d'un examen minutieux des Drs Dubois et Schnyder qui nous adressent le 20 un compte-rendu détaillé dont nous extrayons ce qui suit : Au point de vue de la suggestibilité, le Dr Schnyder emploie une petite boîte pseudo-électrique, munie d'un cadran et de deux fils se terminant par des bagues que la malade se passe aux doigts, puis l'interrogatoire commence. « Sentez-vous quelque chose ? — Non, il me semble que je ne sens rien. Non, je ne sens rien. — 1re minute (*spontanément*). Ah ! voilà, je crois que je commence à sentir. Je crois que je sens un petit chatouillement à la main. — Oui, je commence à sentir. — 2e minute (*spontanément*). Oui, je sens un peu autour des doigts, à la paume des mains, je sens un peu plus, mais ce n'est pas bien fort. — 3e minute (Question). Oh ! je ne sens pas bien fort. — Je sens de petits picotements dans la main. Je sens beaucoup plus ma crampe à présent que l'électricité aux mains. — 4e minute (*spontanément*). Voilà, je commence à sentir le courant davantage. — 5e minute (Question). Oui, je sens un petit courant. » Puis, passant en revue les diverses fonctions du système nerveux périphérique, le Dr Schnyder ajoute : « La force musculaire est normale pour tous les mouvements des extrémités inférieures. Démarche un peu alourdie, sans caractère spastique. Pas de Romberg, pas d'ataxie. Réflexe rotulien à droite un peu mou, à gauche plutôt exagéré, caractère légèrement spastique. Pas de clonus du pied. Réflexe plantaire ; à droite la piqûre provoque un redressement de tout le pied ; à gauche, abaissement des quatre derniers orteils, tendance au redressement du gros orteil. Sensibilité cutanée. Pas de troubles appréciables dus à l'effleurage au pinceau ni à la piqûre. Sens musculaire intact. Les réflexes cutanés ne peuvent pas être provoqués. »

Le Dr Schnyder assiste à ces crises abdominales et les décrit comme nous l'avons fait ; il constate que la forme de l'abdomen n'est pas symétrique, la moitié droite étant plus proéminente que la gauche, etc.

Mme X... reste à la clinique Dubois jusqu'au 20 décembre, soutenue par la précieuse sollicitude de ses deux médecins, si bien que, sans prendre aucun médicament, elle peut faire des promenades, des visites, accepter des invita-

tions, jouissant de cette seconde guérison apparente, puisque la lésion est toujours là et que, malgré l'expérience du pseudo-courant électrique, on ne puisse admettre que la suggestion ait joué un rôle capital dans le long drame que représente cette maladie.

Le 21 décembre, je recevais du professeur Dubois l'aimable lettre suivante :

« ...Pendant tout le séjour que Mme X... a fait à Berne, il m'a été impossible d'attribuer à un état de psycho-névrose les symptômes observés ; il m'est difficile d'admettre sur ce sujet l'hypothèse de mon ami Déjerine. Sans doute Mme X... est une impressionnable et quel est le malade qui, quand il souffre, ne fait pas du nervosisme en même temps. Mais je dois reconnaître dans les symptômes actuels les restes d'une affection médullaire de nature douteuse, comme lors de la première myélopathie que vous avez décrite. Je ferai d'autant moins d'hypothèses sur la nature de cette affection qu'elle est en bonne voie de guérison. C'est là ce qui importe pour la malade et au fond pour nous.

Je n'ai entrepris aucun traitement actif qui aurait pu devenir une arme à double tranchant. J'ai laissé la malade se reposer, s'enhardir peu à peu sous l'influence de mes encouragements. Elle s'est trouvée fort bien à la pension Ziégler, s'y est reposée, distraite. Les crises de tympanisme local dans le côté droit du ventre, les sensations de brûlure ont diminué progressivement, la marche est devenue plus facile. Bref, les symptômes se sont régulièrement amendés, si bien que je n'aurais pas eu le droit d'intervenir.

J'estime qu'en présence de cette marche favorable de ce mal un peu mystérieux, il n'est pas téméraire d'espérer une guérison prochaine par les seules forces de la *vix medicatrix naturæ*, le meilleur médicament de toutes les pharmacopées. Mme X... m'a paru comprendre l'opportunité de cette expectative pure et me semble avoir le courage nécessaire pour s'exercer patiemment à reprendre la vie normale. Je crois que notre seule tâche est de l'entretenir dans ces bonnes dispositions, de faire miroiter devant ses yeux l'image attirante de la guérison. C'est là une tâche psychothérapique, malgré le caractère organique du mal et je sais que vous saurez comme toujours remplir ces indications. J'espère donc que tout ira bien et que je recevrai de temps en temps de bonnes nouvelles. »

Voici donc une deuxième guérison apparente de cette mystérieuse myélopathie qu'on peut diviser en trois périodes. La première caractérisée par des troubles sensitifs et moteurs des membres inférieurs, déjà décrite et discutée dans l' « Iconographie » de 1905. Dans la seconde, les troubles sensitifs et moteurs, qui ont déserté ces extrémités inférieures, vont se cantonner dans le tractus intestinal, crises intéressant tous les modes de sensibilités générale et spéciales, sans modifier le travail digestif proprement dit.

Anatomiquement on peut se représenter les lésions comme ayant envahi d'abord les faisceaux blancs, puis, après les avoir libérés, s'être ensuite fixées sur la substance grise centrale qui, d'accord avec le grand sympathi-

que et par l'intermédiaire du plexus solaire, commande l'innervation de l'intestin. Puis on constate de nouveau le retour graduel et progressif à l'état normal, par disparition de tous symptômes sensitivo-moteurs des extrémités inférieures et de l'intestin et par conséquent un second temps de repos, sinon de réintégration des lésions médullaires.

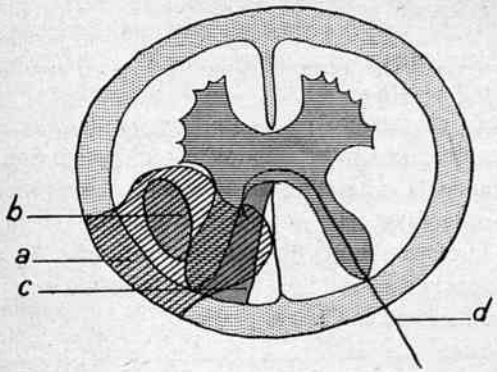

FIG. 1

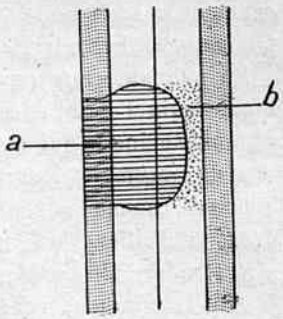

FIG. 2

FIG. 1. — *Première et deuxième périodes.* — Coupe schématique de la moelle et de la tumeur. La tumeur *a*, ayant débuté du côté gauche, comprime de ce même côté le faisceau pyramidal croisé *b* et celui de Burdach *c*, réalisant ainsi le syndrome de Brown Sequard. *d*, racine postérieure.

FIG. 2. — *Troisième période.* — Coupe schématique longitudinale. *a*. tumeur. *b*. reste de la moelle comprimée presque entièrement détruite et ramollie.

Cet état, cette période de guérison apparente se maintient assez stable pendant les années 1906 et suivantes : mais, sans cause appréciable, voici les mêmes phénomènes susdits qui se manifestent à nouveau — troisième période — d'abord légers, transitoires, puis allant crescendo pendant l'année 1913, revêtant les mêmes allures qu'auparavant. C'est, comme en 1902, la plégie de la jambe gauche et la dysesthésie de la droite, qui dominent le tableau, puis qui se diffusent d'un côté à l'autre, ainsi que les symptômes abdominaux, moins violents toutefois qu'en 1905. Bientôt, depuis décembre 1913, surviennent les escarres sacrées, rappelant le sphacèle cutané des jambes de 1905 et réclamant le séjour au lit, d'ailleurs imposé par le déficit progressif de la stabilité, conduisant au grabatisme et à toutes ses conséquences.

C'est à la bonne direction du Dr Mallet que fut confié le traitement de Mme X... pendant cette dernière période de son existence.

« Sous l'influence, dit-il, de l'augmentation en surface et en profondeur des escarres sacrées, s'installent des phénomènes infectieux caractérisés par de violents frissons avec élévation de température jusqu'à 40°, suivis

de transpirations abondantes et accompagnés d'inappétence et de nausées. Des périodes de délire plus ou moins systématisé succèdent à des périodes d'intégrité intellectuelle parfaite. Pendant ce temps le cœur faiblit, soutenu à grand'peine avec la digitale et la caféine. L'œdème des membres inférieurs gagne le tronc, puis les bras et la face, très variable d'un jour à l'autre. L'urine toujours purulente contenait un peu de sucre qui a disparu complètement par le régime. Petit à petit tous les symptômes s'accentuent et après une longue agonie, sans angoisse, Mme X... s'éteint par faiblesse cardiaque le 26 avril 1914. »

En publiant cette seconde et dernière partie de l'observation, nous avons voulu d'abord nous conformer à ce principe de probité scientifique et professionnelle qui demande la suite et fin d'une observation publiée et restée incomplète, surtout lorsque celle-ci se flattait d'annoncer une guérison, comme le détail des faits successifs semblait l'autoriser. Nous avons vu d'ailleurs qu'à un second assaut de la maladie, le même espoir a pu être formulé par la grande autorité d'autres praticiens.

Puis la clinique, qui constate que jamais deux faits ne se ressemblent absolument, accomplit par conséquent une œuvre utile en apportant ses contributions à un chapitre de pathologie. Cette réflexion est d'autant plus justifiable dans ce cas particulier, qu'il montre un détail peu connu dans l'histoire des compressions de la moelle décrite d'une manière si magistrale par Charcot et son école. Nous entendons par là ces rémissions de longue durée, ces arrêts dans le cours naturel de la maladie, ces retours à un fonctionnement quasi-normal qui ont pu faire croire à une guérison définitive et ébranler quelque peu la solidité du diagnostic. Ces guérisons, même passagères, semblent en effet peu compatibles avec l'existence d'une lésion fixe, permanente et progressive, tandis qu'un agent de compression tel qu'une sclérose s'accorde mieux avec l'action thérapeutique, tout en atténuant la rigueur du pronostic.

Pour concilier le diagnostic anatomique avec ces longues et intéressantes rémissions, il faut alors admettre que la nature s'est défendue en créant des suppléances, troupes de réserve formées pour venir au secours des faisceaux médullaires comprimés ou détruits, suppléances qui, après avoir résisté et fonctionné un certain temps avec succès, ont dû finalement subir, à leur tour, le même sort.

UN CAS DE DYSTROPHIE HYPOPHYSAIRE

PAR

Al. OBREGIA, C. I. URECHIA et A. POPEA

(de Bucarest).

Les troubles produits par l'insuffisance de l'hypophyse se traduisent en clinique par le syndrome hypophysaire adiposo-génital (Launois et Cléret) ou la dystrophie adiposo-génitale (Bartel).

Morgagni trouva une tumeur de l'hypophyse à la nécropsie d'un obèse.

Babinski, Pechkrantz signalent l'adipose dans les tumeurs de l'hypophyse.

Anderson, Schuster, Uhthoff signalent de même l'adiposité cérébrale fréquente dans les tumeurs de l'hypophyse.

Fröhlich est cependant l'auteur qui a le mieux décrit et établi ce syndrome qui porte aussi son nom. Dans le premier cas publié par lui, il s'agissait d'un enfant de 14 ans, du service de v. Frankl-Hochwarth, chez lequel, en même temps qu'une céphalée, s'installa rapidement une obésité remarquable, un arrêt dans le développement des organes génitaux, un aspect de la peau rappelant le myxœdème — symptômes produits par une tumeur de l'hypophyse. Après cela les observations de A. Berger, Erdheim, Bartel, Madelung, Benda, Neuratti, Fuchs, Zak, Launois et Cléret, Creutzfeld, Babonneix et Paisseau, Bychorvsky, Marinesco et Goldstein, Zutaka Kon, v. Frankl-Hochwarth, Falta, Delille, Courtellemont, Toupet, Hoffstæter, Melchior, Grahaud, etc., viennent confirmer et édifier ce syndrome d'hypopituitarisme.

D'après les études faites jusqu'à présent sur cette question, nous croyons que la dystrophie hypophysaire est caractérisée par une obésité, dont la localisation rappelle celle des eunuques, un arrêt de développement de la glande interstitielle, des caractères secondaires sexuels et des organes génitaux externes, un arrêt de développement osseux (quand le processus débute avant la puberté), par la polyurie, et les symptômes de compression cérébrale.

Pour faciliter l'exposition de notre cas, nous reproduisons en résumé la clinique et la pathogénèse de cette dystrophie, en renvoyant pour plus

de détails au livre de Falta (1), à l'article de Arthur Schüller (2), au livre de Biedl (3) et aux nombreux articles récents où cette question est mise au point avec bien des détails et dont nous nous sommes beaucoup servi.

Les symptômes cérébraux, quoique quelquefois absents, se manifestent par des maux de tête, des nausées, des vertiges, des troubles psychiques, des attaques épileptiques, etc. Von Frankl-Hochwarth trouve la céphalée dans la proportion d'un tiers ; elle peut être diffuse ou localisée d'une manière variable et Schüller cite un cas de névralgie du trijumeau.

Les troubles psychiques sont très fréquents (Schüller) et peuvent se manifester par la mélancolie, la confusion, l'irritabilité, la confabulation, Witzelsucht des Allemands, la démence. Quelquefois ces symptômes peuvent constituer l'unique symptôme de la maladie (Formanek, Laignel-Lavastine, etc.).

Le sommeil pathologique a été quelquefois observé dans ces tumeurs (Soca, Parhon et Goldstein, Schüller, Williams).

Des troubles du sens olfactif et gustatif peuvent se rencontrer rarement.

Les attaques épileptiques sont les plus fréquentes et d'après von Frankl-Hochwarth se rencontreraient dans 60 0/0 des cas.

Les symptômes en foyer sont caractérisés par des troubles de la vue : stase papillaire, névrite optique, atrophie du nerf optique, hémianopsie bitemporale, hémianopsie homonyme. On peut rencontrer aussi une protrusion des globes oculaires, des paralysies des muscles moteurs de l'œil, le nystagmus, la réaction hémiopique de Wernicke.

L'incontinence vésicale n'est pas très rare.

Parmi les troubles vaso-moteurs nous rencontrons : le dermographisme, l'exagération ou bien le manque de sécrétion sudorale, même après administration de pilocarpine ; des troubles dans la sécrétion salivaire ou lacrymale. Par l'examen radiologique on constate des altérations pathognomoniques pour les processus intra ou extra-sellaires.

Quelquefois on constate de l'écoulement du liquide céphalo-rachidien par le nez.

L'adiposité peut atteindre des degrés énormes et se déposer de préférence sur l'abdomen, sur les hanches, sur les mamelles.

La peau de ces malades rappelle assez souvent celle des myxœdémateux ; d'autres fois elle est luisante et pâle ; d'autres fois (mais très rarement) les malades présentent de la sclérodermie.

(1) W. Falta, *Die Erkrankungen der Blutdrüsen*, 1913, chez Springer.

(2) A. Schuller, *Dystrophia adiposo-genitalis*, dans le traité de Lewandowsky, t. IV, p. 241-282.

(3) Biedl, *Innere Sekretion*, 1913, chez Urbau et Schwarzenberg, t. II.







DYSTROPHIE HYPOPHYSAIRE

La formule leucocytaire nous montre souvent une lymphocytose avec éosinophilie.

Les organes génitaux sont peu développés, les caractères secondaires sexuels sont peu développés. Les menstrues manquent très souvent. Laignel-Lavastine, Lodge ont signalé exceptionnellement une hyperfonction de la glande mammaire.

En même temps que cet infantilisme on peut quelquefois rencontrer du nanisme hypophysaire par troubles dans le développement du squelette. Les hommes présentent souvent un bassin élargi, comme celui des femmes ; le genu valgum se rencontre fréquemment ; les doigts sont délicats et effilés.

La tête est quelquefois volumineuse, le maxillaire supérieur proéminent.

Un autre symptôme qu'on peut rencontrer souvent, c'est le diabète insipide avec polydipsie et polyurie (2-10 kilogr.).

Les individus sont en général asthéniques et apathiques ; ils tolèrent beaucoup mieux en général que les autres des hautes doses de glycose, sans que la glycosurie apparaisse ; de même la glycosurie adrénalinique est beaucoup plus difficile à apparaître que normalement.

La température peut quelquefois dépasser la normale, quelquefois être au-dessous.

L'injection de pituitrine, qui reste sans effet sur la température des individus normaux, l'élève souvent chez ceux en état d'insuffisance hypophysaire, et Cushing emploie cette thermo-réaction comme moyen de dépister l'insuffisance glandulaire, et il emploie à cet effet une injection de 2 centimètres cubes à 5 0/0 d'extrait de lobe postérieur.

On a décrit, à côté des formes pour ainsi dire classiques, des formes frustes et même des cas dans lesquels la maladie paraît être congénitale (Bartels, Strauss, etc.).

Observation (Pl. LIII).

Vetra N., âgée de 27 ans, a été trouvée vagabondant et internée à l'asile Marentza, avec le diagnostic d'épilepsie.

Dans les actes de son internement, nous trouvons que la malade est atteinte d'épilepsie depuis son enfance.

A l'examen de la malade nous constatons une taille réduite : 1 m. 35. La tête, un peu trop grande, a l'aspect de l'hydrocéphalie ; le front est proéminent. Les deux cornées sont infiltrées et dénoncent une ancienne kératite. L'œil gauche présente un strabisme interne ; les pupilles sont égales, mais la réaction à la lumière est moins prompte du côté droit. L'examen du champ visuel et du fond de l'œil n'a pu être fait à cause de l'indocilité de la malade. Les dents sont petites et distantes les unes des autres. La thyroïde a un volume

normal à la palpation. Le tronc de la malade est gros, avec une adiposité qui prédomine surtout sur les hanches, l'abdomen et les mamelles qui sont en même temps flasques et volumineuses. La peau est d'un blanc d'albâtre. Les mains sont petites, délicates, avec les doigts effilés. Les organes génitaux externes sont normalement conformés. L'utérus est infantile. Il y a un genu valgum bilatéral et les pieds sont plats.

La menstruation se fait normalement. La malade pèse 59 kilos. Elle urine dans son lit.

L'urine ne contient ni albumine ni sucre, mais elle est augmentée de quantité, la malade en éliminant en moyenne 2.500 grammes par jour. L'urée n'est pas augmentée (20 0/0). Le coefficient d'Ambard est normal (0.07).

La formule leucocytaire nous montre une diminution marquée du nombre des polynucléaires avec augmentation du nombre des lymphocytes et des mononucléaires :

Polynucléaires.	38
Lymphocytes	35
Mononucléaires	15
Eosinophiles	2

La glycosurie alimentaire avec 200 grammes de glycose est positive ; de même la glycosurie adrénalinique (0.01). L'injection de 2 grammes de pituglandol a été tolérée sans produire aucune augmentation de température.

Le pouls est normal, la tension hyponormale.

L'examen radiographique nous montre un élargissement évident de la selle turcique, de même que la persistance de quelques cartilages de conjugaison à la main.



Selle turcique normale. — Selle turcique de l'observation.

Au point de vue psychique, la malade est d'une mentalité très réduite ; apathique, elle reste à peu près tout le temps dans son lit ; quand on essaye de la faire se lever, elle devient irritable ; les accès d'épilepsie sont fréquents.

En résumé nous constatons cet ensemble morbide : taille réduite avec persistance des cartilages de conjugaison, tête volumineuse, strabisme, dilatation de la selle turcique, obésité, apathie, épilepsie, incontinence d'urine, diabète insipide, lymphocytose, extrémités effilées, genu valgum,

pied plat. Un tel syndrome nous fait admettre une dystrophie hypophysaire, qui remonte probablement à l'enfance et qui doit être conditionnée par une néoformation bénigne.

Considérant le manque de troubles de la part de l'appareil génital, nous assimilons notre cas aux formes frustes de la dystrophie adiposo-génitale, et plus précisément aux dystrophies hypophysaires par hypopituitarisme.

Passons maintenant à l'analyse des principaux symptômes rencontrés chez notre malade ; nous nous bornons à signaler les faits de même nature observés par d'autres auteurs et les principales explications pathogéniques, nous abstenant d'avancer une hypothèse personnelle.

En ce qui concerne l'adiposité de notre cas, nous rappellerons que beaucoup de controverses planent sur cette question.

Ainsi Fröhlich admet que l'adiposité est en relation avec l'insuffisance de la glande. Schüller est du même avis et rappelle parmi ses arguments que Cushing, Aschner, Biedl, Lidon et Peyron, Ascoli et Legnani, etc., après l'extirpation du lobe extérieur chez des jeunes chiens, ont obtenu une obésité énorme. L'adiposité a été retrouvée accompagnant des tumeurs de la glande qui n'altéraient pas la selle turcique (Launois et Cléret), en cas d'hémorragies dans le lobe antérieur (Marânon), après des lésions traumatiques de l'hypophyse par balle, etc (Madelung, Frank). Erdheim soutient que les tumeurs de la loge hypophysaire provoquent l'adiposité par la compression sur un centre inconnu de la base du cerveau et fait remarquer que l'adiposité peut être produite aussi par des tumeurs extrasellaires. Selke, Zaksh citent des tumeurs voisines de l'hypophyse qui ont produit de l'adiposité sans altérer du tout la glande. On trouvera aussi des observations intéressantes dans les cas de Grahand, Erdheim, Ottenberg, Zaksh, Marburg.

Quelquefois on a noté le manque d'obésité dans les tumeurs de l'hypophyse et on a cherché à expliquer ces cas, soit par la névralgie du trijumeau avec ses douleurs atroces, soit par les nausées qui empêchaient l'alimentation (Kennie, Kümmel, Falter).

Les auteurs qui admettent l'hypopituitarisme à l'origine de l'obésité ne sont cependant pas d'accord sur la partie de la glande qui y intervient. Ainsi Fischer, Peude, Pari incriminent le lobe postérieur ; Goethsch et Jacobsohn et dernièrement Cushing incriminent aussi le lobe postérieur. Crowe et Homans, Schüller attribuent l'adiposité à une lésion du lobe antérieur. Clunet et Roussy ont obtenu expérimentalement chez le chien, par lésion de l'hypophyse, le syndrome adiposo-génital. Plus récemment, Aschner reprend la théorie de Erdheim admettant un centre trophique à la base du

BIBL... LA SALPETRIÈRE ... ES EN MÉDECINE

cerveau ; il apporte parmi ses arguments le fait que chez les individus opérés pour des tumeurs hypophysaires, l'adiposité diminue (insuffisance glandulaire) par manque d'irritation dans la région sous-thalamique. E. Müller prétend que dans ces cas il s'agit d'une compression de l'hypophyse par la tumeur du voisinage. K. Goldstein, Stumpf, Neuratti, Marinesco et Goldstein, qui ont observé deux cas avec hydrocéphalie, sont du même avis. Von Voorden attribue l'adiposité à une influence secondaire de l'hypophyse sur la thyroïde. Contrairement à Novak, Fandler et Grosz, Münzer, et en partie Schüller soupçonnent une origine génitale. Nous pouvons donc terminer la question de la pathogénèse de l'obésité par les mots de Falta : *quot capita, tot sententiæ.*

Une autre question qui se pose dans notre cas aussi est celle du rapport du diabète insipide avec l'insuffisance hypophysaire. Frankl-Hochwarth dans sa statistique signale le diabète insipide 7 fois. Falta apporte quatre observations personnelles. Des observations de même nature ont été publiées par Cagnetto, Bartels, Fuchs, Finkelburg, Strauss, Meyer, Rath, Berner, Haushalter et Lucien Rœmer, Rosenhaupt, Götzl et Erdheim, etc. Frank a publié le cas intéressant d'un individu de 39 ans, qui s'était logé deux balles dans la tête et qui avait présenté ensuite une polyurie intense (6-7 pl.) ; à l'examen radiologique on avait trouvé la balle dans la région hypophysaire.

Mais la polyurie peut exister aussi dans des maladies cérébrales qui n'intéressent pas l'hypophyse, mais qui restent cependant dans son voisinage : chiasma optique, région sous-thalamique, etc. Oppenheim est le premier auteur qui ait démontré la fréquence de la polyurie dans les affections syphilitiques du chiasma en nous donnant une statistique de 12 polyuries sur 36 cas. Ses observations sont confirmées par celles de Ebstein, Bouchard, Todd, etc. Spanbeck et Steinhaus sur 50 cas d'hémianopsie bitemporale mentionnent 11 fois le diabète insipide. Falta a observé un cas semblable. J. Belkowski a publié le cas d'une actinomycose de la base du crâne et des méninges avec diabète insipide, qu'il expliquerait volontiers dans son cas par une lésion épendymaire circonscrite du quatrième ventricule. Lancereaux, Senator avaient signalé le diabète insipide au cours de l'épilepsie. Camus et Roussy attribuent la polyurie à une lésion interpédonculaire. Simon l'a signalée dans la paralysie générale. On a signalé enfin ce syndrome dans la sclérose en plaques, l'hérédo-syphilis, l'hémorragie cérébrale, l'hydrocéphalie, le ramollissement cérébral. Dans bien des diabètes insipides traumatiques on a trouvé des hémorragies et des ramollissements siégeant dans le bulbe ou dans son voisinage (Dieulafoy, Zodry, etc.). D'après Ballet et Brissaud, le diabète hydrurique serait fréquent chez les individus atteints de dégénérescence mentale. Hayem a

vu la polyurie avec azoturie succéder à une paralysie par lésions cérébrales. Lecorché a noté l'azoturie chez un malade atteint de myélite hyperplasique, avec sclérose du bulbe. Von Hösslin signale la polyurie après des traumatismes du crâne. Redlich mentionne la polyurie dans quelques tumeurs du cervelet. Wiesel attire l'attention sur la polyurie qu'on peut rencontrer quelquefois dans les syndromes pluriglandulaires, auxquels l'hypophyse prend part aussi. Massod, Hösslin signalent la polyurie dans des tumeurs de la glande pinéale. Le centre polyurique du bulbe de Claude Bernard est trop bien connu. Marinesco a décrit une polyurie chez un malade avec un glio-sarcome du bulbe. Switalsky a décrit la même chose dans un angiome du plancher. Enfin il n'est pas impossible qu'un traumatisme engendre en même temps l'épilepsie et la polyurie par lésion d'un des centres polyuriques de la base.

Schäffer et Herring, Magnus et Schäffer, Etienne et Parisot, Renon et Delille ont démontré la polyurie qui apparait après l'injection du lobe postérieur.

Crowe, Cushing et Homans, Lewis et Mathews ont noté la polyurie après l'implantation de l'hypophyse, qui disparaissait immédiatement après son extirpation : Schäfer, Cushing, etc., ont noté la polyurie après l'extirpation de l'hypophyse. Franck est incliné à admettre à l'origine du diabète insipide idiopathique une hypofonction du *pars intermedia*, Rœmer est du même avis de même que Simonds.

Lereboullet et Faure-Beaulieu, Bergé et Pagniez, Grossneau, etc., ont employé avec un succès temporaire l'injection de pituitrine dans le diabète insipide.

Laignel-Lavastine et Beaudoin ont publié un cas de sarcome dans la loge hypophysaire avec obésité et persistance des menstrues. Dans leur cas le lobe postérieur était le plus altéré de la glande. On peut dire en un mot que la majorité des auteurs excluent le rôle du lobe antérieur dans la pathogénèse de la polyurie.

En ce qui concerne la paralysie vésicale, nous rappellerons que von Frankl-Hochwart et Fröhlich remarquent qu'elle n'est pas trop rare dans cette dystrophie, et ils l'ont attribuée à une compression du pied du pédoncule et se demandent en même temps si l'insuffisance du lobe nerveux, producteur de pituitrine, n'y intervient pas.

En ce qui concerne la petitesse de la taille, chez ces dystrophiques, Frankl-Hochwarth est un des premiers auteurs qui l'ait signalée. Après ces observations, d'autres cas ont été signalés que nous reproduisons en partie d'après le livre de Falta :

Le cas de Berger, qui débuta à 12 ans.

Le cas de Bychowsky qui concerne une jeune fille de 17 ans, avec

une taille de 132 centimètres, et opérée par Eiselsberg pour un kyste de l'hypophyse.

Le 2e cas de Bychowsky chez un enfant de 13 ans avec une taille de 132 centimètres.

Le cas de Nazari, arrêt de développement depuis l'âge de 6-7 ans ; à 20 ans, taille de 125 centimètres.

Le cas de Babonneix et Paisseau chez un enfant de 11 ans 1/2.

Le cas de Erdheim, femme de 20 ans.

Le cas de Zöllner, chez un adulte ; taille : 145 centimètres.

Le cas de Uhthoff, nanisme avec hémianopsie bitemporale.

Le cas de Ettore Levi, chez une femme de 20 ans 1/2, avec arrêt de développement depuis dix ans ; taille : 130 centimètres.

Le cas de Bartels, individu de 24 ans, arrêt à 14 ans.

Le cas de Bregman et Steinhaus, fille de 7 ans.

Le cas de Mixter et Anacquenbross, individu de 27 ans ayant l'aspect d'un individu de 18 ans.

Le cas de Kümmel, homme de 23 ans ayant l'aspect d'un enfant de 14 ans ; pas d'adipose.

Le cas de Souques et Chauvet, individu de 21 ans, taille : 127 centimètres.

Le cas de Weigandt, individu de 17 ans 1/2, taille : 91 centimètres

Le cas de Krukenberg, enfant de 12 ans avec nanisme.

Le cas de Charpentier et Zabouille avec examen radiologique.

Le cas de Leman et van Wart, femme de 24 ans, infantile.

Le cas de Bournier, homme de 26 ans ayant un arrêt de développement depuis l'âge de 10 ans ; taille de 125 centimètres.

Le cas de Rennie, en même temps que la tumeur, infantilisme.

Un cas de Falta, 131 centimètres, chez un enfant de 10 ans ; arrêt de développement depuis deux ans.

Un cas de Falta, fille de 16 ans, taille : 145 centimètres.

Un cas de Falta, arrêt de développement à l'âge de 13 ans.

Dans les cas de processus cérébraux qui intéressent secondairement l'hypophyse on trouve quelquefois des troubles de la croissance.

Le cas de Müller.

Le cas de Goldstein, arrêt de développement depuis la 5e année.

Le cas de Goldstein, méningite séreuse de même qu'au précédent ; taille petite.

Le cas de Neurath, à 10 ans, 109 centimètres. Probablement hydrocéphalie par méningite après scarlatine à l'âge de 7 ans.

Le cas de Zutaka-Kon, individu de 37 ans avec une taille moyenne de 147 centimètres ; épilepsie depuis l'enfance, infantilisme, démence,

troubles de la vue ; à l'autopsie, un tératome de l'hypophyse assurément congénital.

Les cas de Marinesco et Goldstein, de Falta, concernaient des individus de petite taille.

Le cas de Benda, nanisme chez un individu de 38 ans ; à l'autopsie, tératome de l'hypophyse.

Le cas d'Hutchinson et Woods interprété par Brens et Kolisko comme chondro-dystrophie.

Aschner et Hueter ont décrit des cas mis en doute par Falta.

Sprinzels a décrit un cas chez un individu de 17 ans, avec diabète insipide et avec une taille de 106 centimètres.

Falta décrit un cas chez un enfant de 15 ans, avec hydrocéphalie et troubles dans l'ossification ; taille : 102 centimètres.

Les dimensions du squelette étudié par Falta lui démontrent quelquefois des proportions de l'infantilisme, quelquefois celles de l'eunuchoïdisme. Quand les organes génitaux ont le rôle prépondérant, on a l'aspect eunuchoïde (pieds plus longs que d'habitude), — quand la prépondérance revient à l'hypophyse, on a l'infantilisme.

Bournier, Falta, Sprinzels, etc., ont montré que les cartilages de conjugaison peuvent quelquefois persister — surtout quand la maladie débute avant l'adolescence ; dans les autres cas on ne trouve à peu près rien.

Au point de vue des rapports entre l'hypophyse et la croissance, nous citerons :

Vassale et Sacchi, par l'extirpation de l'hypophyse, ont déterminé chez « les animaux en voie de développement un arrêt fonctionnel amenant un retard dans l'accroissement normal de l'organisme ».

Narboute observe en même temps que la polyurie l'arrêt de développement chez les animaux hypophysectomisés.

Cushing obtient un retard de la croissance à la suite de l'extirpation du lobe antérieur.

Aschner, Ascoli et Legnani, Benedict et Homans, etc., obtiennent un arrêt de développement à la suite de l'hypophysectomie totale.

Au point de vue mental la malade était une arriérée avec épilepsie.

Parmi les symptômes cérébraux consécutifs à l'insuffisance expérimentale de la glande nous rappellerons que Paulesco, Cushing et Taylor signalent l'apathie. Au point de vue clinique, nous ajouterons, après ce que nous avons dit dans l'aperçu clinique du syndrome, que parmi vingt tumeurs constatées dans 3.000 autopsies d'aliénés, Boyce et Bealdes ont trouvé 6 fois des tumeurs de l'hypophyse. Quant aux attaques épileptiques dont notre malade est atteinte, quelques auteurs ont attribué leur présence au voisinage de la tumeur avec la circonvolution de l'hippocampe, en

remarquant aussi la fréquence des auras olfactives ou gustatives dans ces cas (?). En ce qui concerne la petitesse des mains et l'effilure des doigts chez notre malade, on est d'accord pour les attribuer à des troubles trophiques du squelette à la suite de l'insuffisance hypophysaire. Nous ferons remarquer à cette occasion que les rapports très intéressants entre la trophicité et les glandes à sécrétion interne sont relativement peu avancés et des nouvelles recherches pourront révéler des faits importants.

Un autre fait que nous rencontrons dans notre cas, c'est le genu valgum et le pied plat. C'est un fait sur lequel on a peut-être trop peu insisté. Dans le livre de Falta nous trouvons le genu valgum mentionné dans plusieurs de ses observations ; dans d'autres cas publiés, nous l'avons aussi quelquefois rencontré.

A propos d'un cas de Schulz, Förster met en discussion la possibilité d'un rapport entre le coxa vara, le genu valgum, le pied plat et la dystrophie adiposo-génitale (cité d'après Schüller).

Maase a décrit un cas de dystrophie adiposo-génitale avec difformités squelettiques.

Hayenbach a décrit aussi des difformités assez accentuées du squelette (atrophie de la moelle osseuse et des os) chez une femme de 45 ans, atteinte d'une tumeur de l'hypophyse.

En ce qui concerne la formule leucocytaire, Falta, Bertelli, Borchardt ont constaté souvent une lymphocytose et quelquefois une augmentation du nombre des éosinophiles.



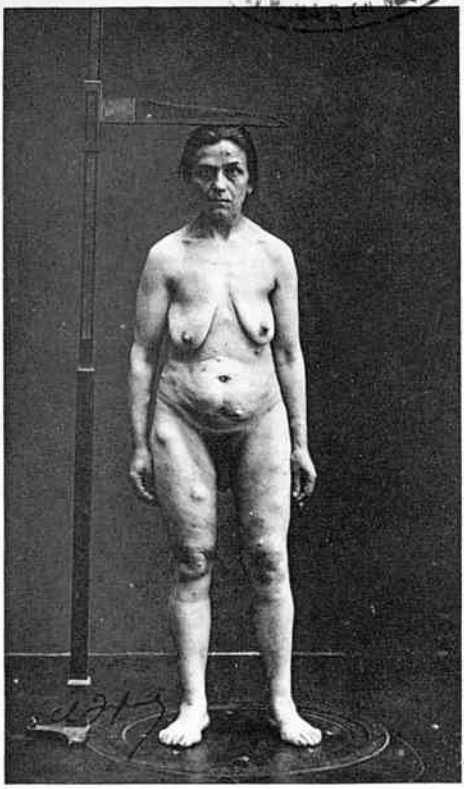

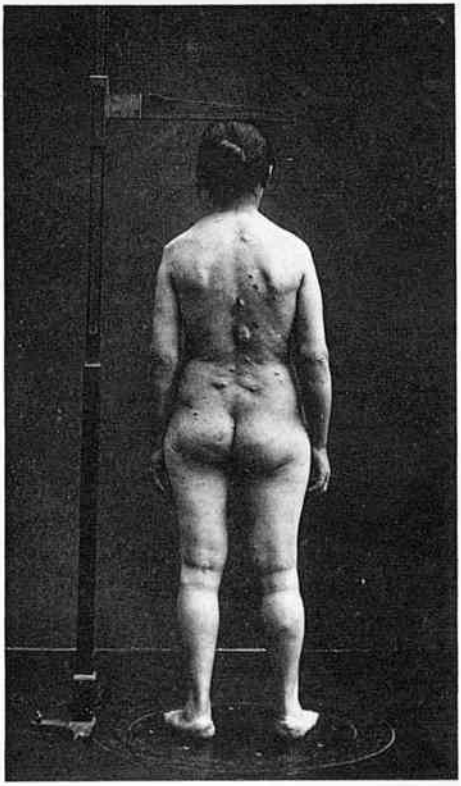

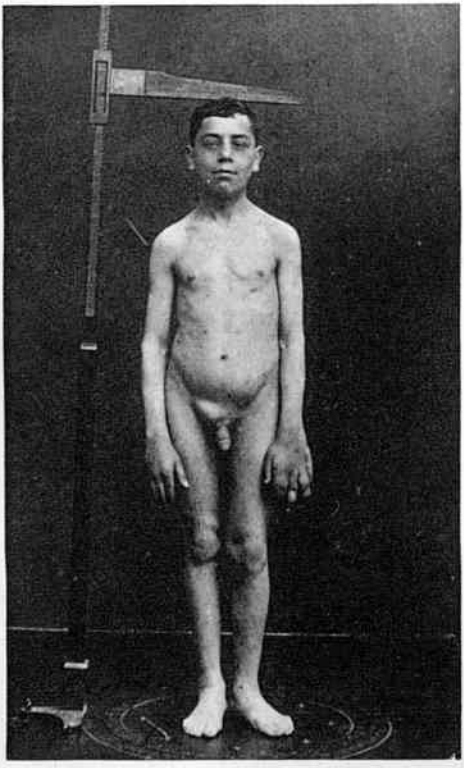

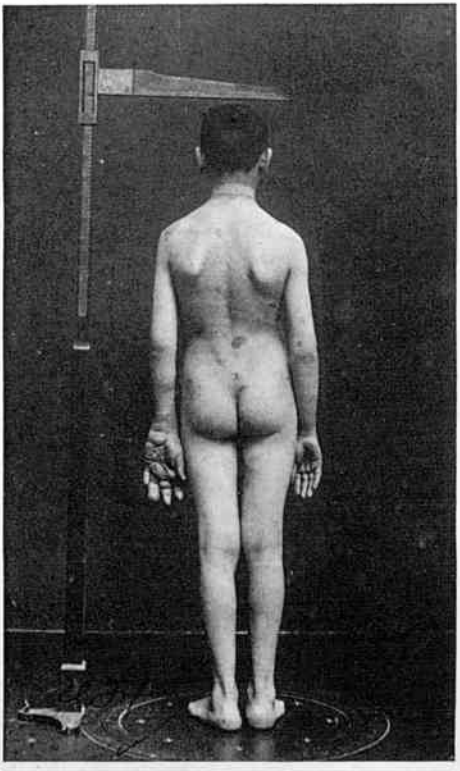

NEUROFIBROMATOSE FAMILIALE AVEC CHEIROMÉGALIE UNILATÉRALE

BIBLIOTHÈQUE DE LA SALPÊTRIÈRE

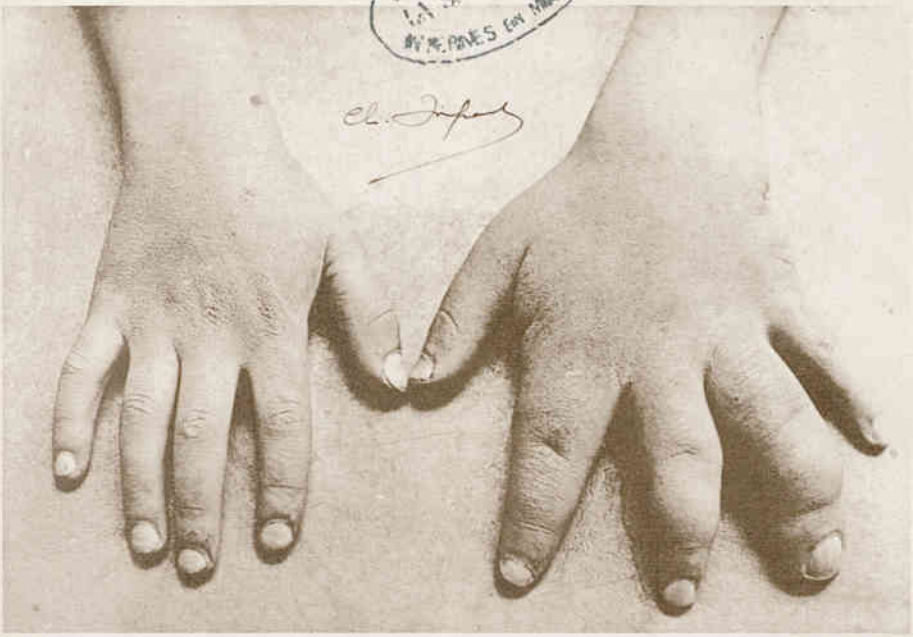



CHEIROMÉGALIE UNILATÉRALE AVEC NEUROFIBROMATOSE FAMILIALE

(Roubinovitch et Regnault de la Soudière.)

Masson & Cie, Editeurs

DEUX CAS DE NEUROFIBROMATOSE FAMILIALE DONT UN AVEC CHEIROMÉGALIE UNILATÉRALE

PAR

ROUBINOVITCH et M. REGNAULT DE LA SOUDIÈRE.

Les deux malades sont atteints de la maladie de Recklinghausen, typique chez la mère, fruste chez l'enfant, mais accompagnée chez lui de déformations de type acromégaloïde (Pl. LIV et LV).

Observation I. — Mme Clara B., âgée de 34 ans, est née en *petite Russie*. Après une enfance marquée seulement par une pneumonie à 14 ans, une bronchite à 15 ans, elle épouse à 18 ans un commis d'exportations qui gagnait largement sa vie. Elle eut successivement *4 enfants* : Aron, l'aîné, notre malade, âgé de 15 ans ; trois filles dont deux âgées de 13 et 10 ans sont bien portantes, la 3e mourut à Alexandrie à l'âge de 2 ans, de diarrhée verte.

Rien à signaler dans les antécédents héréditaires.

Dès l'âge de 16 ans, notre malade vit se développer les premiers symptômes de l'affection actuelle. Il y a neuf ans, des troubles révolutionnaires forçaient la famille à s'expatrier ; ils gagnèrent Alexandrie où ils demeurèrent dix-huit mois ; puis en 1907 ils s'établirent en France où le mari exerce la profession de marchand d'habits.

Actuellement, la malade présente des troubles fonctionnels nombreux, des tumeurs et des pigmentations cutanées assez caractéristiques. Elle se plaint d'abord d'*asthénie*, de fatigue constante qui lui rend pénibles les soins du ménage, puis de douleurs, de *céphalée* surtout, à prédominance temporale, continue, mais dont elle place le maximum après le repas de midi jusqu'à la nuit ; les insomnies sont fréquentes ; le sommeil est entrecoupé de *cauchemars* avec visions de cadavres, d'armes, de précipices, de scènes terrifiantes.

Les douleurs siègent aussi dans la région thoracique médiane, dans la région lombaire, dans les membres, douleurs peu intenses mais continues ; aux *extrémités*, elles revêtent le type de sensations anormales, en particulier, de cryesthésies.

Après les repas souvent se produisent des *vertiges*, des étourdissements, deux fois la malade perdit connaissance ; ces crises n'ont pas été accompagnées de mouvements convulsifs.

Pas de vomissements, mais une constipation opiniâtre.

Pas de troubles respiratoires ni circulatoires.

L'examen des urines n'a montré ni sucre ni albumine.

La malade accuse des troubles menstruels, ses règles durent longtemps et surviennent à date irrégulière.

L'examen des fonctions nerveuses ne révèle aucun trouble moteur, aucun trouble de sensibilité superficielle au contact, à la piqûre, à la chaleur, de sensibilité profonde (pression, sens des attitudes), sauf cependant au niveau des néoformations cutanées.

Les *réflexes tendineux* existent ; ils sont vifs, surtout les réflexes achilléens ; pas de clonus, ni d'extension d'orteil, pas de troubles des réflexes cutanés.

Du côté des organes des sens, aucun signe objectif. Les pupilles réagissent à la lumière et à l'accommodation ; pas de troubles auditifs ; la malade se plaint seulement de troubles visuels ; son acuité visuelle est diminuée et parfois un nuage vient rendre les objets troubles à ses yeux.

L'étude du *fonds mental* a montré une intelligence moyenne, peu cultivée ; la malade sait cependant se débrouiller au milieu des difficultés de la vie courante, fait son ménage, sait compter, répond rapidement aux questions.

Les *troubles morphologiques* sont ici la dominante du tableau clinique. La taille est normale, il n'y a pas d'asymétrie, ni de déformations, pas de faciès spécial, mais deux phénomènes attirent l'attention : la pigmentation ; les tumeurs.

Cette *pigmentation* est diffuse, formée d'un *nombre infini de taches* café au lait ou brunes un peu plus foncées, séparées par des intervalles de peau normale. La pigmentation existe à la face, sur le tronc et les membres. Le cou est très fortement coloré, les taches y sont confluentes. Sur le tronc on peut noter de même plusieurs plaques plus larges d'aspect.

Il existe aussi quelques nœvi sur les régions mammaires et dorsales. Sur ces plaques la sensibilité tactile et douloureuse est troublée ; il y a, suivant les points, tantôt hyper, tantôt hypoesthésie. Les muqueuses sont intactes, indemnes de toute tache.

Sur cette peau piquetée de mouchetures brunes font saillie un nombre assez grand de petites tumeurs dont le volume varie de celui d'un pois à une mandarine et dont la consistance est mollasse.

Au cuir chevelu la palpation montre la présence de nodules mollasses comparables à des kystes sébacés.

Sur la face, un nodule du volume d'un gros pois déforme la lèvre supérieure gauche, d'autres, plus petits, criblent le front. Sur le tronc, les tumeurs sont très nombreuses ; les unes sont saillantes, les autres ne sont perceptibles qu'à la palpation. Au niveau de la VIIIe vertèbre dorsale se trouve la tumeur la plus volumineuse qui paraît composée de quatre à cinq tumeurs secondaires donnant à l'ensemble un aspect framboisé ; tout autour de cette tumeur on constate la présence d'une collerette pileuse. Sur diverses régions, en particulier aux lombes et aux cuisses, on trouve, à la palpation, de véritables névromes plexiformes.

Dans la *grande lèvre droite* qui est procidente depuis la naissance et simule

de loin une *formation scrotale*, à la palpation on trouve une masse dure qui ne peut être autre chose qu'un névrome plexiforme.

Toutes ces tumeurs sont légèrement douloureuses au toucher, mais hypoesthésiques à la piqûre.

La réaction de Wassermann s'est montrée négative à l'épreuve du sérum.

Le réflexe oculo-cardiaque est normal ; le ralentissement est de 16 à la minute.

Observation II. — Aron B..., âgé de 15 ans, employé de commerce, est né à Kamenetz Podoesk ; il habita successivement Nicolaieff, Alexandrie ; puis, depuis quatre ans, Paris.

Nous avons vu ses antécédents héréditaires et collatéraux.

Il est né à terme, sans intervention ; dès les premiers instants, la mère s'aperçut qu'il avait une main plus volumineuse que l'autre.

Pas de maladies dans l'enfance, sauf une rougeole.

Aucun trouble fonctionnel : ni céphalée, ni douleurs, ni troubles visuels.

Pas de trouble digestif, respiratoire, ni circulatoire.

Les urines ne présentent ni sucre, ni albumine.

Les sens spéciaux sont intacts : les pupilles sont régulières et réagissent.

L'examen du système nerveux montre l'intégrité de la motricité, de la sensibilité superficielle (tact, douleur, chaleur) et profonde (pression, sens des attitudes), il n'y a pas de dissociation syringomyélique, pas même d'erreurs de reconnaissance.

Seules les régions pigmentées présentent de l'hypo ou hyperesthésie.

Les réflexes sont normaux aux membres inférieurs. Il n'y a pas de signe de Babinski, ni de clonus.

Les réflexes abdominaux sont normaux.

Aux membres supérieurs tous les *réflexes* tendineux sont *abolis* : le tricipital seul existe, mais faible.

Le fonds mental est à peu près normal. Indocile et un peu retardé dans ses études, l'enfant n'a parlé qu'à 3 ans, il travaille bien actuellement, sait écrire, compter, ne semble présenter aucune perversion instinctive.

Chez cet enfant les troubles cutanés et les déformations sont assez particuliers.

La *pigmentation* de la peau est apparente, une série de taches chamois ou café au lait clair crible de façon diffuse le tronc, les membres, prédomine au cou et au dos. Sur la région dorsale, environ huit taches plus larges s'étalent ; une plus grande sur l'épaule gauche, une, très étendue médiane, au niveau de la XIIe vertèbre lombaire.

Sous le mamelon gauche, on voit une petite saillie du volume d'une noisette ; elle est pseudo-fluctuante, mollasse.

Une autre masse, située au niveau du canal inguinal droit, répond au *testicule droit en ectopie*, noyé dans une masse graisseuse.

L'autre testicule est dans le scrotum, mais petit.

Au point de vue morphologique, on remarque :

Du côté de la tête : l'*asymétrie* du crâne ; la bosse frontale gauche est saillante ; il n'y a pas d'asymétrie de la face ni de la mimique.

Un peu de *prognathisme* du maxillaire supérieur.

La voûte palatine est ogivale ; on note quelques hétérotypies dentaires, en particulier du chevauchement des incisives supérieures.

Aux membres inférieurs, seule *l'extrémité inférieure gauche* est atypique ; le pied gauche est légèrement *plus volumineux* que le droit.

Le membre supérieur droit est normal.

L'épaule, le bras et l'avant-bras gauches sont identiques à ceux du côté opposé.

La main gauche présente un épaississement des téguments, avec hypertrophie.

La main n'est pas allongée, mais *très élargie*.

La région dorsale du carpe est régulièrement tuméfiée.

La paume est boursouflée, les sillons sont profonds et accusent encore davantage la saillie des parties molles.

Le pouce et l'auriculaire sont à peu près intacts.

Les *trois doigts médians* sont surtout atteints : boudinés, énormes ; l'annulaire régulièrement hypertrophié, en panais, l'ongle lui-même, très élargi, participant au processus.

L'index et le médius sont élargis surtout à la base et s'effilent à l'extrémité comme une rave.

La peau est sèche et fendillée.

Le tissu sous-cutané est flasque, dépressible, mais ne présente pas de godets d'œdème.

Il y a une grande *laxité ligamentaire* et une *hypotonie musculaire* telle que l'on peut rabattre les doigts sur le plan carpien dorsal qu'ils atteignent presque.

Les os paraissent *normaux* à la radiographie.

Il n'y a pas de désordres du squelette, pas de cyphoscoliose.

L'examen des diverses glandes montre la thyroïde normale à la palpation.

Les testicules sont atrophiés et l'un même en ectopie.

La radiographie du crâne a montré très nettement l'absence d'élargissement de la selle turcique qui ne dépasse pas 11 millimètres.

Notre première malade est atteinte sans aucun doute de maladie de Recklinghausen ; on retrouve les tumeurs et la pigmentation qui sont les stigmates essentiels de l'affection : chez elle l'évolution a été celle d'une dystrophie bénigne et les troubles nerveux d'ordre fonctionnel qu'elle présente sont légers.

Son fils semble atteint de la même affection sous une forme plus fruste. Il présente une tumeur unique, mais une pigmentation déjà diffuse et des troubles des réflexes.

Le caractère *familial* de la neurofibromatose est notion maintenant classique ; en 1898 Spillmann et Etienne le signalaient ; depuis on en a observé plusieurs exemples.

Ce qu'il y a de plus spécial chez notre malade, ce sont ses déformations unilatérales :

Saillie légère d'une bosse frontale gauche ;

Hypertrophie légère du pied gauche ;

Cheiromégalie surtout du même côté, caractérisée par l'hypertrophie en massue de la main et de trois doigts, avec succulence et hypotonie.

Ces troubles doivent-ils être rattachés à la neurofibromatose ou attribués à une origine propre ?

On a signalé des cas d'*hypertrophie unilatérale congénitale* (Davidson [1], Cusson [2]) ou d'hypertrophie congénitale partielle : les deux membres d'un même côté (Geoffroy-Saint-Hilaire, Mœbius, Trélat et Monod, Duplay, Mouchet), les deux pieds (Clutton [3]), une main (Apert [4]). Mais dans aucun de ces cas on ne constatait la coexistence d'une affection nerveuse telle que la neurofibromatose.

On a signalé la cheiromégalie dans la *syringomyélie* (A. Thomas [5], Lhermitte et Artomm [6]).

Mais aucun signe ne nous permet d'incriminer la gliomatose cavitaire.

S'agit-il donc d'acromégalie ? On a relevé 6 fois déjà la coexistence de ces deux affections, cas relevés dans le travail de Wolfsohn et Ernst Marcuse (7).

Mais dans notre observation il s'agit de déformation unilatérale et l'hémiacromégalie n'est pas admise par tous les auteurs : seuls Burchardt, Gavalas et Franchini en ont publié des observations (8), d'ailleurs discutables.

Sur quoi d'ailleurs se fonderait le diagnostic d'acromégalie : il n'y a aucun signe hypophysaire chez notre malade ; pas de glycosurie, de polyurie ; le facies n'est pas caractéristique ; la main n'est pas allongée ; enfin la radiographie montre l'intégrité de la selle turcique.

De plus, même dans les observations où semblent coexister neurofibro-

(1) Arthur Davidson, Medical Record, p. 420, 26 août 1911.

(2) *Contribution à l'étude de l'hypertrophie congénitale*, par P. Cusson, th. de Paris, n° 22, novembre 1905.

(3) Clutton, Clinical Society of London, 22 mars 1907.

(4) Apert, Iconogr. de la Salpêtrière, 1903.

(5) *Société de Neurologie*, 1er février 1912.

(6) *Société de Neurologie*, 4 juillet 1907.

(7) Berliner klinisch. Wochenschrift, p. 1088, 23 mai 1912.

(8) G. Franchini et G. Gigliotti, Iconographie de la Salpêtrière, p. 325, 1908.

matose et acromégalie, les preuves de l'atteinte de la glande pituitaire sont incomplètes.

Dans le cas d'Aloïso de Castro, il y a de la scoliose, de la glycosurie, les mains sont grosses et courtes, mais la radiographie manque. Le cas de Feindel et Froussard est tout à fait douteux.

Dans l'observation de E. Piollet, les signes morphologiques sont nets, mais il n'y a pas de glycosurie, pas de déformation de la selle turcique.

Aussi est-il permis de penser que dans ces cas il y a *relation entre la neurofibromatose et les déformations de type acromégalique*. Babonneix (1) a observé chez un jeune homme de 17 ans un cas d'hypertrophie des extrémités en long et non en large avec céphalée, troubles intellectuels, signes de la série diabétique : polyphagie, polydypsie ; il n'incrimina pas dans ce cas l'hypophyse.

Pourquoi les deux ordres de faits, d'une part pigmentation et tumeurs, d'autre part déformations des extrémités du type acromégaloïde, comme dans les 6 cas déjà cités de Wolfsohn, Feindel, Massé, Perthes, Piollet, A. de Castro, soit du type cheiromégalique comme dans notre observation, ne relèveraient-ils pas d'une commune étiologie ? Il s'agit, croyons-nous, dans les deux cas d'une *dystrophie frappant les tissus ectodermiques*, cutanés et nerveux, avec localisations variables suivant les sujets, mais sans différence de nature, dystrophie *congénitale*, mais pouvant se manifester cliniquement à une période plus ou moins tardive.

(1) Babonneix, Gazette des Hôp., n° 79, 22 juin 1911.

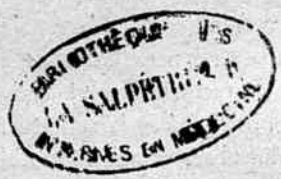



ECTRODACTYLIE PHALANGIENNE

(Klippel et Rabaud.)

Masson & Cie, Éditeurs.

ÉTUDE SUR LES MALFORMATIONS CONGÉNITALES DES MEMBRES

PAR

Maurice KLIPPEL et **Etienne RABAUD**

Médecin des Hôpitaux, Maître de Conférences à la Sorbonne.

BIBLIOTHÈQUE DE LA SUPÉRIEURE DE MÉDECINE

I. — Quatre cas d'ectrodactylie totale.

L'ectrodactylie est une anomalie relativement commune si l'on envisage dans leur ensemble toutes les possibilités depuis l'absence partielle d'un doigt jusqu'à l'absence de tous les doigts. Mais si l'on envisage isolément tous les faits, l'ectrodactylie totale est assez peu fréquente. A ce point de vue les quatre cas que nous avons eu l'occasion d'étudier nous paraissent intéressants.

1. — *Ectrodactylie phalangienne* (Pl. LVI).

Le premier ectrodactyle que nous examinerons est un homme de 49 ans dont le membre supérieur gauche paraît, dans l'ensemble, plus court et moins volumineux que le droit.

Les doigts font défaut, au moins en partie ; mais la diminution de volume et le raccourcissement ne tiennent pas uniquement à cette absence de doigts ; les mensurations montrent que l'avant-bras est intéressé dans son entier. Voici, en effet, les mesures :

	Membre droit	Membre gauche
Bord spinal de l'omoplate (de l'angle inférieur à l'épine)	14 cent.	14 cent.
Clavicule (longueur).	14 »	14 »
Humérus (de l'acromion à l'épicondyle).	31 »	31 »
Radius (de l'épicondyle à l'ap. styloïde)	24 »	23 »
2e métacarpien (de l'ap. styloïde à l'articulation métacarpo-phalangienne)	9 »	8 »

Circonférence du bras, à 18 centimètres de l'acromion.	23 cent.	22 cent.
Circonférence de l'avant-bras à 8 centimètres de l'épitrochlée	21 »	18 »
Aux articulations métacarpo-phalangiennes	19 »	17 »

La diminution porte donc à la fois sur le squelette et sur la masse musculaire. Mais la première seule mérite d'être retenue, car l'absence des doigts entraîne nécessairement, sinon l'absence, du moins l'atrophie de plusieurs muscles. Si la différence entre les deux avant-bras tenait uniquement aux parties charnues, elle ne serait que le contre-coup de l'ectrodactylie, tandis que, tenant au squelette, on est en droit d'y voir une modification primitive montrant que l'anomalie n'est pas strictement localisée aux doigts et à leurs dépendances.

Quant à ceux-ci, l'inspection et la palpation permettent de constater l'absence des quatre derniers doigts et une brièveté notable du pouce qui, comparé à celui de la main droite, mesure 6 cm. 5 au lieu de 8 centimètres. Dans son ensemble, la palette palmaire est limitée par une ligne à peu près droite partant de l'extrémité du pouce et se dirigeant vers l'extrémité du 5e métacarpien. A vrai dire, l'absence des doigts ne paraît pas complète ; il existe pour chacun d'eux un moignon charnu diminuant de longueur et d'épaisseur de l'index à l'annulaire. Dans le moignon de l'index, on sent, au palper, un nodule osseux, s'articulant avec le métacarpien. On ne sent rien de tel dans les autres moignons.

Sur la peau du pouce et des trois doigts suivants, il existe une zone d'épiderme légèrement corné, correspondant évidemment à un ongle. La zone unguéale est très marquée sur le pouce, où elle a 2 millimètres de largeur ; on n'en aperçoit aucune trace sur l'auriculaire.

Les moignons des doigts ne sont susceptibles d'aucun mouvement actif ; ils ont cependant une certaine mobilité qui est utilisée par l'individu. Grâce aux mouvements d'adduction du pouce et à la contraction des interosseux, l'individu peut, en effet, saisir et soulever des poids relativement lourds, tenir un pinceau et même exécuter certains mouvements plus complexes, tels que ramasser une pièce de monnaie sur une table cirée.

L'examen de la sensibilité n'a révélé aucune particularité importante ; et l'inspection des autres parties du corps n'a montré aucune autre modification anatomique.

La radiographie a confirmé tout ce que la palpation avait permis de relever (Pl. LVI).

Les os de l'avant-bras sont normaux quant à leurs contours ; mais les mensurations prouvent qu'ils ont subi une légère réduction. Les os du

BIBLIOTHÈQUE DES
LA SALPÊTRIÈRE
MÉDECINE

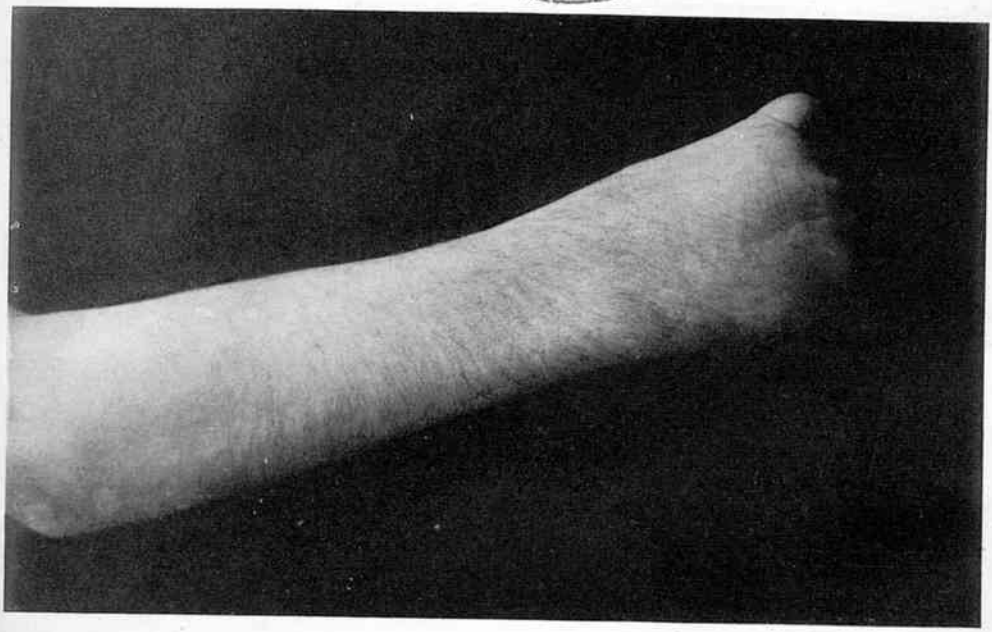



ECTRODACTYLIE MÉTACARPO-PHALANGIENNE

(Klippel et Rabaud.)

Masson & Cie, Editeurs

carpe et les métacarpiens sont également normaux. L'os sésamoïde et les deux phalanges du pouce existent ; la deuxième phalange cependant est d'un volume nettement inférieur à la normale. Enfin, avec le deuxième métacarpien s'articule un nodule osseux arrondi, tandis que la tête des trois autres métacarpiens est absolument libre. Mais si la radiographie ne nous apprend rien de plus que la palpation quant à la constitution squelettique de la palette palmaire, elle nous montre cependant que la tête libre des métacarpiens n'a subi aucune modification importante dans sa forme ; elle montre que le nodule de la phalange de l'index a des contours nettement arrondis, et ces faits ne sont pas sans importance, comme nous le verrons.

Il ne reste plus à noter que les indications relatives aux antécédents héréditaires. Quant à l'ectrodactylie proprement dit, l'enquête la mieux conduite ne permet de retrouver chez les ascendants du sujet aucun autre ectrodactyle. Rien non plus à noter dans les antécédents pathologiques.

II. — *Ectrodactylie métacarpo-phalangienne* (Pl. LVII).

A. — Les trois sujets suivants appartiennent à une forme un peu différente. Voici tout d'abord un homme de 32 ans dont le membre supérieur droit est terminé par un moignon portant des rudiments de doigts. Les dimensions comparatives sont les suivantes :

	Droit	Gauche
Longueur totale (de la racine du membre jusqu'à la base de l'annulaire).	56 cent.	62 cent.
Avant-bras (du pli du coude à l'extrémité inférieure du radius).	21 »	24 »
Main : *a*) de l'extrémité inférieure du radius à la base du pouce).	4 »	7 » 4
b) de l'extrémité inférieure du cubitus à la base du petit doigt.	3 » 5	

La circonférence du bras est la même des deux côtés ; celle de l'avant-bras est notablement moindre à droite (22 centimètres au lieu de 24 centimètres) mesurée au tiers moyen.

L'inspection de la peau ne révèle aucune particularité sur l'avant-bras. Au niveau de la région palmaire, on constate que la paume est dépourvue de saillies, cavités ou sillons ; rien ne rappelle l'éminence thénar et l'éminence hypothénar.

Le membre est terminé par cinq moignons charnus, faisant une saillie arrondie, séparés les uns des autres. La saillie correspondant au pouce est la plus volumineuse ; elle a un diamètre d'environ 2 centimètres ; sa base est limitée par un sillon semi-circulaire intéressant les faces interne

et dorsale. A la palpation on ne sent aucune résistance pouvant laisser croire à l'existence d'un nodule osseux. Les moignons correspondant aux autres doigts ne présentent aucune particularité ; sur aucun d'eux, y compris celui du pouce, n'existe de vestige unguéal.

L'examen radiographique fournit des renseignements plus circonstanciés. Les modifications du squelette sont beaucoup plus profondes que dans le cas précédent ; elles portent non seulement sur les phalanges, mais aussi sur les métacarpiens, et, dans une certaine mesure, sur les os du carpe.

Ceux-ci, à vrai dire, sont au complet ; la forme seule, pour d'eux d'entre eux tout au moins, paraît changée. En effet, la surface articulaire carpo-métacarpienne du trapèze et du trapézoïde paraît beaucoup plus plane que dans les squelettes normaux. Cette disposition est nécessairement en rapport avec la forme de la surface articulaire des métacarpiens. De ces derniers il ne reste guère que la partie correspondant à l'extrémité supérieure. Encore celle-ci est-elle déformée dans une mesure appréciable ; pour chacun des métacarpiens existe un noyau mesurant à peine 1 centimètre dans toutes ses dimensions, surmonté d'une sorte d'apophyse terminale, longue de 3 à 5 millimètres, à peine aussi large, qui représente le corps même de l'os.

L'ectrodactylie est ici poussée à un degré très accusé, et au même degré pour tous les doigts ; elle est caractérisée, non seulement par la disparition de la presque totalité des squelettes, mais aussi par la modification de forme des rudiments métacarpiens, qui se manifeste surtout dans l'articulation du trapèze et du trapézoïde.

Nous n'avons pu retrouver d'anomalie dans la lignée de cet individu, car nous ne pouvons guère retenir ce fait qu'une de ses sœurs était d'une taille très inférieure à la moyenne et a deux enfants qui lui ressemblent à ce point de vue.

B. — L'ectrodactylie est encore plus complète chez le sujet qui a fourni la radiographie de la Pl. LVIII, du moins en ce qui concerne 4 doigts, le pouce non compris. Le bras se termine par un moignon sur lequel trois sillons peu accusés rappellent l'auriculaire, l'annulaire, le médius et l'index ; par contre le pouce, quoique très court, se détache beaucoup mieux. Il est limité à la base par un léger sillon dorsal et porte un ongle.

La peau est lisse en tous ses points.

Les mensurations que nous avons pu prendre montrent que les os de l'avant-bras ont subi un raccourcissement notable, puisque l'avant-bras normal à droite mesure 27 centimètres, tandis que l'avant-bras gauche n'en mesure que 20.

La radiographie est particulièrement intéressante, car elle fait ressortir un remaniement très accusé de la région carpo-métacarpienne, y compris l'extrémité inférieure des os de l'avant-bras.

BIBLIOTHÈQUE
LA SALPÊTRIÈRE
MUSÉE DE MÉDECINE

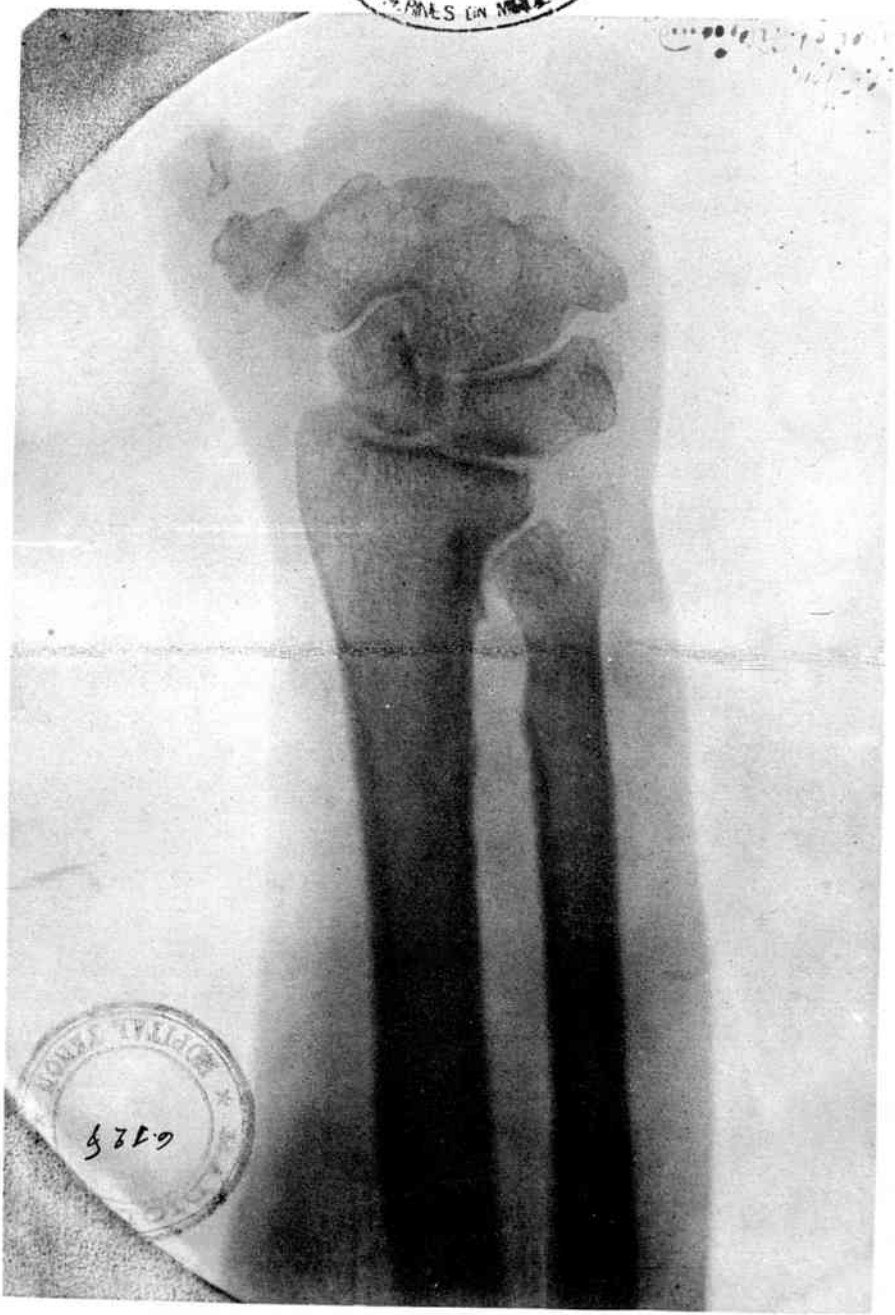

ECTRODACTYLIE MÉTACARPO-PHALANGIENNE

(Klippel et Rabaud.)

LA SALPÊTRIÈRE

Autant qu'on en puisse juger, il ne reste des métacarpiens que quatre lames osseuses tout à fait réduites ; le pouce seul est représenté par un nodule assez volumineux, correspondant sans doute au métacarpien, et par une aiguille osseuse, perdue dans les tissus, ne s'articulant pas avec le nodule et qui représente évidemment une phalange. Quant au massif carpien, il présente un aspect tout à fait aberrant.

La première rangée est remplacée par deux os ; le plus petit, allongé de bas en haut, peut être assimilé au scaphoïde dont il possède assez bien la forme et les rapports avec le radius ; le plus volumineux tient évidemment la place du semi-lunaire, du pyramidal et du pisiforme ; mais il a une configuration qui ne correspond pas exactement à celle de ces trois os réunis ; seule, l'apophyse du bord interne peut être assimilée au pisiforme. De plus, le volume relatif de cet os paraît supérieur au volume que feraient ensemble les trois os normaux.

Quant à la deuxième rangée, elle constitue un bloc unique dans lequel il est impossible de délimiter rien qui rappelle le trapèze, le trapézoïde, le grand os ou l'os crochu. L'os carpien présente une face inférieure assez régulièrement convexe, sa face inférieure est concave, et dans l'ensemble il a un vague aspect oviforme.

L'extrémité des os de l'avant-bras présente elle aussi des modifications évidentes. L'extrémité radiale est sensiblement élargie dans le sens transversal, son bord interne porte une sorte d'apophyse pyramidale qui n'a pas son équivalent dans les radius normaux. L'extrémité cubitale repose sur la face supérieure de cette pyramide, elle est, en conséquence, légèrement relevée vers le haut et maintenue plus éloignée que dans les conditions normales du bloc carpien.

Il s'agit donc d'un remaniement complet, portant sur le squelette entier de la main et de l'avant-bras, et non pas de la suppression simple de quelques os. Le carpe, tout spécialement, montre une ostéogénèse complètement aberrante, aboutissant à une sorte de *syncarpie*. Celle-ci, d'ailleurs, ne résulte pas de la fusion simple des os, rangée par rangée, car rien ne permet d'établir une assimilation précise entre chacun des deux os anormaux et les os normaux de la rangée correspondante. Il convient de retenir ces faits qui nous faciliteront l'interprétation.

Dans ce cas comme dans les précédents, l'hérédité n'entre pas en compte.

C. — Les faits semblent à bien des égards comparables chez le dernier des sujets dont il nous reste maintenant à parler ; mais nous ne pouvons, en ce qui le concerne, juger que sur des apparences, les circonstances ne nous ayant pas permis de pratiquer un examen radiographique.

Le sujet en question est une femme âgée de 82 ans, ectrodactyle du membre supérieur gauche. Le membre se termine par un moignon légè-

rement renflé qui porte quatre petites saillies. La première, la plus volumineuse, correspondant au pouce, a un diamètre d'environ 10 millimètres pour une hauteur de 5 à 6 millimètres ; elle porte un ongle bien formé ; elle est située sur le bord du moignon et dans un plan légèrement en arrière de celui des trois autres saillies. Celles-ci, beaucoup plus petites, disposées sur une ligne légèrement courbe, ont une forme lenticulaire ; chacune d'elles porte un ongle rudimentaire. L'auriculaire n'est représenté que par un léger épaississement cutané fort peu marqué. La peau de la région est normale, sillonnée de plis transversaux.

A la palpation, on sent les os du carpe disposés en un tronc de pyramide dont la grande base s'articule avec les os de l'avant-bras. Elle mesure environ 4 centimètres en largeur et 2 cent. 5 en hauteur. La rangée métacarpienne semble la plus réduite ; dans tous les cas, des métacarpiens manquent, du moins une très grande partie.

L'avant-bras est nettement plus court que l'avant-bras du côté droit. Voici les mensurations comparatives :

	Gauche	Droit
Cubitus (extrémité de l'olécrane à l'apophyse styloïde)	22 cent. 5	24 cent. 5
Radius (de l'épicondyle à l'apophyse styloïde).	22 »	24 »
Circonférence à la partie supérieure	20 »	22 »
Circonférence au poignet . . .	22 »	16 »

La différence de longueur des humérus est inférieure à 1 centimètre et entre dans la limite des erreurs possibles.

Le sujet se sert habilement de son membre ; elle fléchit son moignon sur l'avant-bras et s'en sert comme d'un crochet. Pendant ces mouvements, l'extrémité libre des saillies digitales épidermiques se rétracte un peu, se ride et s'applique davantage sur la masse osseuse ; en même temps, la peau semble jouer assez librement sur le squelette et d'une manière indépendante de lui. On est alors conduit à penser que les tendons des muscles destinés aux doigts et peut-être aussi ceux des muscles palmaires s'unissent à la face profonde de la peau.

Nous n'avons rien trouvé au point de vue héréditaire.

III. — *Interprétation des faits.*

Les quatre cas dont la description précède forment un ensemble vraiment très cohérent, et si nous les rapprochons des faits comparables déjà connus, nous pourrons peut-être examiner d'une manière utile quelques-unes des questions que soulève l'existence de pareilles anomalies.

Les faits d'ectrodactylie totale décrits antérieurement à nous ne sont pas nombreux. Derode (1), dans son importante monographie, en rapporte cinq, dont deux personnels. Et Salmon (2), dans son étude remarquable sur les ectroméliens, décrit un cas dans lequel il ne restait rien des métacarpes ni des phalanges et où le carpe se trouvait réduit à quatre pièces difficilement homologables aux os normaux. Il semble donc que ces ectrodactylies soient infiniment plus rares que celles que caractérise l'existence d'un ou deux doigts complets.

Dès l'abord, pour qui a examiné ces ectrodactylies et s'est efforcé d'étudier les possibilités physiologiques de leur membre, la question se pose de l'utilisation de ce membre. Ces individus se trouvent dans des conditions générales d'existence qui ne concordent guère avec leur conformation ; et il est curieux de voir comment ils en tirent parti. Nous avons indiqué que deux d'entre eux exécutaient des mouvements compliqués. Or, rien n'est moins favorable à ces mouvements que l'existence d'un simple moignon. Cela permet de redire, avec l'un de nous (3), que les conditions d'où dérive une disposition anatomique donnée ne sont pas nécessairement adéquates à toutes les conditions dans lesquelles pourra ultérieurement se trouver l'individu, et que celui-ci, s'il survit, subit chaque fois une adaptation nouvelle.

Il est dès lors intéressant de rechercher quelles peuvent être les conditions qui entraînent l'absence d'une partie importante de la main.

Deux hypothèses principales sont en présence : l'amputation congénitale ou la variation tératologique proprement dite, indépendante de tout traumatisme.

L'amputation congénitale est le plus généralement invoquée pour expliquer la plupart des cas analogues ou les cas d'hémimélie proprement dite. Certes, nous ne songeons pas à nier la possibilité d'une striction par brides ou circulaire ; nous sommes persuadés que de pareils accidents se produisent.

Mais de ce qu'ils se produisent, il ne s'ensuit pas qu'ils soient le phénomène constant. On ne doit pas oublier que l'ontogénèse est soumise à des variations de milieu d'où peuvent résulter pour l'organisme des modifications morphologiques plus ou moins importantes. Or, dans aucun des cas qui nous occupent nous ne voyons la trace d'une section mécanique,

(1) P. E. Derode, *De la brachydactylie*, th. Fac. méd. de Lille, 1888.

(2) Julien Salmon, *Recherches sur les variations ontogéniques des membres chez les vertébrés*, th. de la Fac. des Sc. de Paris, 1908.

(3) Etienne Rabaud, *La tératogénèse*, Paris, Doin, 1911.

andis que nous trouvons l'indication très nette de changements soit dans la croissance, soit dans l'histogénèse.

Un seul argument milite en faveur de l'amputation. C'est le fait que dans tous les cas étudiés, l'anomalie est asymétrique, tantôt à droite, tantôt à gauche. Suivant toute évidence, en effet, une bride s'accroche plus facilement à un membre isolé qu'elle ne s'accroche en deux parties correspondantes des membres symétriques.

Mais, par contre, si l'on examine les membres intéressés, la régularité même des dispositions contredit l'hypothèse d'une bride. Il convient, en effet, de remarquer que dans chaque cas les rudiments squelettiques présentent d'un doigt à l'autre une analogie tout à fait remarquable et qui ne pourrait être réalisée que d'une manière tout à fait exceptionnelle par une bride. Celle-ci, le plus souvent, sectionnerait dans un sens quelconque.

De plus, nous constatons que la peau est toujours lisse, d'aspect normal, ne présentant aucun vestige de sillon, ni d'adhérence. Si nous examinons maintenant les os eux-mêmes, nous constatons qu'ils ont des contours arrondis. Aucun d'eux ne présente une surface nette qui puisse évoquer l'idée d'une section. Ce n'est pas tout. Dans un cas où existe un squelette de pouce, ce squelette n'est ni déformé, ni secondairement diminué, c'est un squelette grêle, réduit à une mince tige osseuse (Pl. LVIII), perdue dans un moignon charnu qui ne présente aucune trace de section ancienne ou récente. D'ailleurs l'examen du carpe de ce même individu témoigne nettement d'un mécanisme qui n'a rien à voir avec un traumatisme. Ce carpe est composé par deux os volumineux, dans lesquels il est difficile de retrouver des homologies précises. Ici, dans une certaine mesure, chacun d'eux correspond à l'une des rangées carpiennes. Il ne paraît guère possible d'affirmer qu'il y répond exclusivement, et l'on peut aussi bien admettre que la ligne de séparation n'a qu'un rapport lointain avec la ligne de séparation des deux rangées normales. A cet égard, le carpe de la Planche LVIII est comparable au carpe décrit par Salmon (1) et que cet auteur considère à bon droit comme formé de pièces osseuses hétérotypiques pour lesquelles il n'y a pas lieu de chercher à préciser de vaines analogies.

En aucune façon un traumatisme n'est capable de modifier à ce point les processus d'ostéogénèse ; il ne peut produire un phénomène de syncarpie. Et si, dans ces deux cas, la conclusion ressort nettement de l'examen direct des faits, elle doit être étendue aux autres cas, pour lesquels les raisons, pour n'être pas aussi franchement décisives, n'en ont pas moins une grande valeur.

De quel processus s'agit-il alors ? Il s'agit d'une ostéogénèse anormale.

(1) *Op. cit.*, p. 49.

Le plus souvent, dans des cas analogues, l'ostéogénèse porte par défaut ; les rudiments squelettiques manquent dans une mesure variable. Tel est le processus duquel paraissent relever les deux premiers cas. A la vérité, ce défaut de formation est lié dans le troisième cas à une ostéogénèse telle que les os qui se forment ne sont pas des parties d'os normaux, mais des os d'une forme nouvelle. Nous sommes alors conduits à une interprétation plus complète ; au lieu de nous arrêter simplement à l'idée d'une différenciation incomplète ou d'une modification de la croissance, nous admettrons en même temps qu'une réduction des centres ostéogènes la production des centres anormaux aboutissant à des os véritablement hétérotypiques. En fait, c'est la formation du membre dans son ensemble qui a subi un changement profond, c'est l'ostéogénèse tout entière qui est modifiée et dont la modification se traduit à nos yeux par des processus différents. La réduction des centres ostéogènes et la production des centres anormaux sont étroitement liés et sous la dépendance d'une même influence déterminante.

Sur cette dernière avons-nous quelques renseignements ? L'interrogatoire des sujets ne nous a fourni aucune indication sur le passé de leurs ascendants qui vaille la peine d'être retenue. Nous en sommes dès lors réduits à des conjectures. Il est d'usage de mettre en ligne de compte le rôle du système nerveux. Nous ne voulons pas examiner ici la question en détail, nous réservant de la reprendre ultérieurement à l'aide de documents nouveaux. Nous nous bornerons à indiquer que les modifications constatées chez les ectroméliens du côté de l'axe médullaire paraissent être plus un effet qu'une cause. Il faudrait, d'ailleurs, chercher le mécanisme de l'anomalie médullaire, de sorte que le problème serait simplement déplacé sans aucun avantage appréciable.

Il en est de même de l'hérédité que nombre d'auteurs considèrent comme cause d'anomalies, comme si, pour avoir changé de génération, la question ne restait pas exactement la même. Du reste, en la circonstance, cette échappatoire nous fait entièrement défaut, puisque dans aucun des cas observés, soit par nous, soit par les autres auteurs, il n'a été retrouvé aucune continuité héréditaire. Et cela même constitue une fort intéressante particularité.

L'ectrodactylie totale, portant ou non sur le métacarpe, paraît être une variation strictement individuelle. Cependant, quant à la morphologie, il n'existe pas une différence très importante entre cette conformation et l'ectrodactylie qui caractérise l'existence d'un seul doigt. Or, pour ce qui concerne cette dernière, l'hérédité est pour ainsi dire la règle. Sans vouloir insister sur ce point, il convient cependant de faire ressortir une différence physiologique si importante par une différence morphologique

relativement légère. Nous ne prétendons pas que l'ectrodactylie du pouce, celle que nous décrivons, ne soit jamais héréditaire, nous constatons qu'elle ne l'est pas dans le petit nombre de cas connus, tandis que d'autres ectrodactylies le sont presque toujours sinon toujours. Et c'est pour la connaissance de l'hérédité une donnée utile à retenir, qui ajoute son intérêt à toutes celles que nous avons relevées, au cours de notre description.

II. — Un cas de syndactylie (Pl. LIX).

Bien qu'un assez grand nombre d'observations de syndactylie aient été publiées, il semble qu'il reste encore beaucoup à apprendre à son sujet et que de nouvelles recherches soient encore nécessaires. C'est pourquoi nous croyons devoir publier le fait nouveau que nous avons rencontré, en mettant en relief les particularités qui nous paraissent de nature à accroître nos connaissances.

Chez le sujet qui va nous occuper, la syndactylie portait sur la main droite et seulement sur le médius et l'annulaire. Ces deux doigts, intimement accolés, sont enveloppés dans une gaine cutanée étroite, qui leur est commune. Entre les deux cependant et tout à l'extrémité existe un léger sillon.

Comparée à la main gauche, la main droite est légèrement plus grande :

	Main gauche	Main droite
Auriculaire	7 cent.	7 cent. 7
Annulaire	9 »	9 » 5
Médius	9 » 5	9 » 5
Index.	8 » 5	8 » 7
Pouce	5 » 5	5 » 8
Contour de la main au-dessous de la tête des métacarpiens . . .	21 » 3	22 » 5

Au poignet, la différence devient inappréciable (16 cent. 17 à gauche, 17 cent. à droite) et dans les limites de l'erreur possible. Dans tous les cas, la différence est nette pour les autres segments du membre. A-t-elle une signification quant à la syndactylie ? Jusqu'à plus ample informé, mieux vaut supposer que la différence dépend du fait que le sujet travaille surtout avec sa main droite.

La syndactylie ainsi limitée à deux doigts et tout spécialement au médius et à l'annulaire, n'est pas extrêmement fréquente. J. A. Fort, dans le relevé qu'il a fait en 1869, en comptait 5 cas sur 27 syndactylies qu'il avait réunies. Il aurait pu ajouter celui de Deguise publié en 1857 (1).

(1) Deguise, *Réunion congénitale du médius et de l'annulaire.* Soc. de chirurgie, 1857.

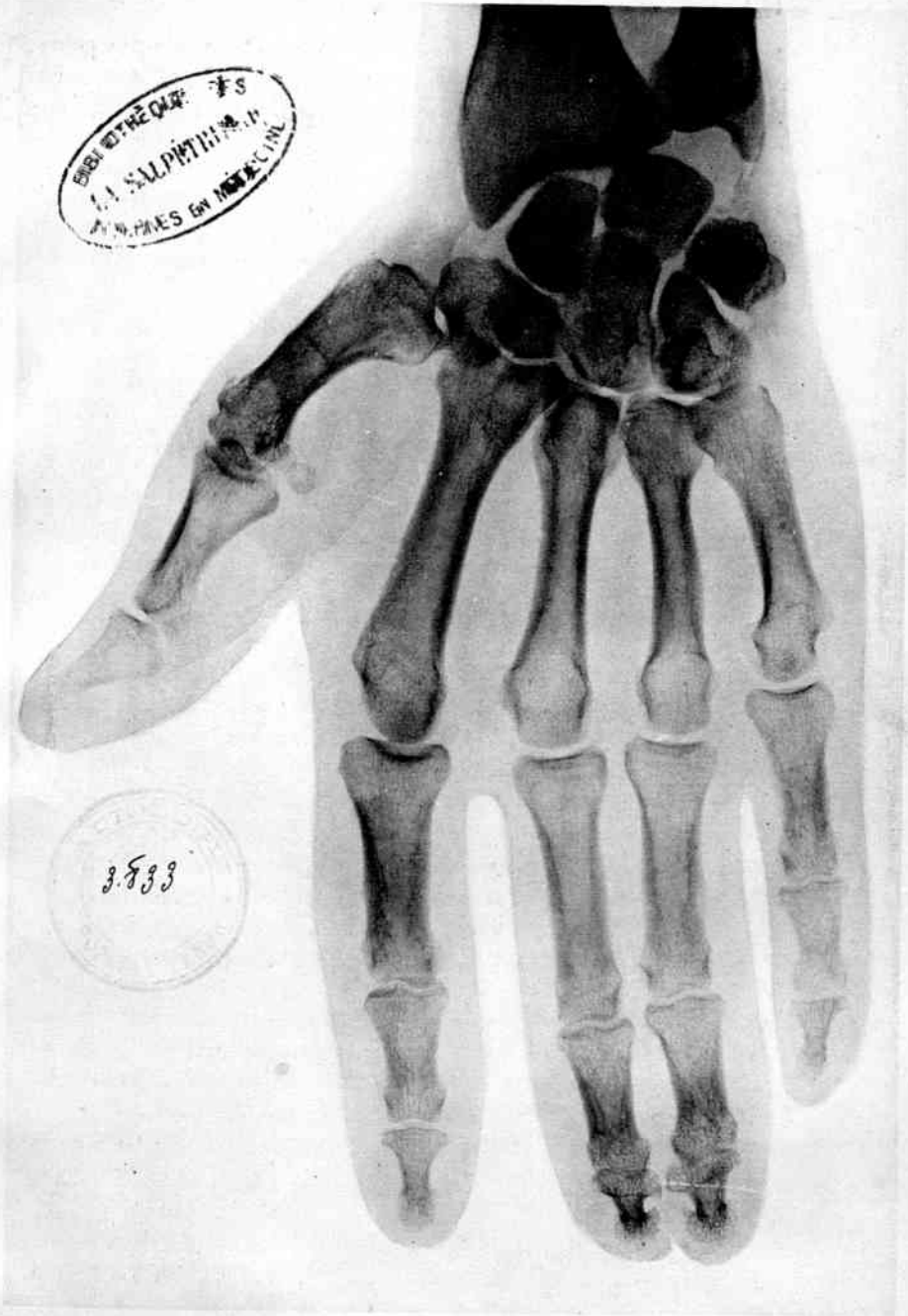

SYNDACTYLIE

(Klippel et Rabaud.)

Depuis cette époque, au milieu de très nombreux cas de syndactylie, nous avons pu retrouver, comme comparables au nôtre : celui de Filizet (1892) (1), celui de Kirmisson (1899) (2), celui d'Hannebelle (1896) (3). Encore convient-il d'ajouter que, dans ce dernier cas, l'auriculaire faisait défaut ; il ne s'agissait pas d'une syndactylie pure. Enfin les cas de Routier (4) et celui de Forgnes (5), où l'union entre les deux doigts était limitée aux phalanges et phalangines, sont un peu différents.

Au demeurant, cette question de fréquence n'a qu'un médiocre intérêt ; la constitution anatomique importe davantage. A cet égard, l'examen radiographique fournit des renseignements précieux quant aux rapports et à la constatation des doigts unis.

L'étude de l'extérieur montre que ces deux doigts ont sensiblement la même longueur ; à la palpation cependant on sent une légère incurvation du médius vers l'annulaire, de sorte qu'on serait tenté de croire que l'égalité des deux doigts est plus apparente que réelle. Or, la comparaison du squelette des deux doigts ne confirme pas cette hypothèse. Sans aucun doute, le médius est légèrement dévié, à partir de l'articulation métacarpo-phalangienne ; il se rapproche de l'annulaire qui, lui, n'est pas sensiblement déplacé ; mais l'amplitude de la déviation subie par le médius ne suffit pas à ramener son extrémité inférieure au niveau de celle de l'annulaire. On remarquera d'ailleurs que la déviation n'est accompagnée de courbure à aucun degré : le squelette est rectiligne. Il s'agit donc bien d'un raccourcissement véritable.

Si l'on examine comparativement chacun des divers segments des doigts, on constate que les phalanges ont conservé, du médius à l'annulaire, leur longueur proportionnelle ; la phalangine du médius est, au contraire, à peine plus longue que celle de l'annulaire, mais surtout la phalangette du médius atteint à peine les deux tiers de sa longueur relative ; elle est plus courte que celle de l'annulaire. Finalement, les deux doigts sont sensiblement égaux non par déviation latérale de l'un d'eux, mais par sa brièveté ; on pourrait presque dire que le médius est plus court que l'annulaire ; mais la légère différence que fait ressortir la radiographie pourrait aussi bien provenir de la déviation latérale subie par le médius. On doit conclure à l'égalité des deux doigts.

Cette égalité n'est pas constante dans la syndactylie portant sur deux doigts. Si elle est signalée par Hilton (1857) (6), par Morel-Lavallée

(1) Filizet, Revue d'Orthopédie, 1892.
(2) Kirmisson, Revue d'Orthopédie, 1899.
(3) Hannebelle, Thèse de Paris, 1896.
(4) Routier, France médicale, 1880.
(5) Forgnes, Arch. de méd. et pharm. militaires, 1896.
(6) Hilton, The Lancet, 1857, t. II, p. 627.

(1849) (1), par Honnebelle (2), dans le cas où l'union portait sur l'annulaire et le médius, par contre Herran (3) note que les deux doigts avaient une longueur proportionnelle normale chez un sujet dont l'index et l'annulaire seuls étaient unis. De plus, lorsque la syndactylie porte sur plus de deux doigts, les dimensions longitudinales sont loin d'être toujours modifiées. On ne peut donc pas dire qu'il existe une relation nécessaire entre la syndactylie et la brachydactylie. Cependant, il semble qu'il y ait tout de même, quand les deux dispositions coexistent, plus qu'une coïncidence. En effet, la radiographie montre, pour les deux phalangettes, une forme nettement anormale. L'une et l'autre sont asymétriques, tout spécialement leurs épiphyses. Chacune d'elles présente une sorte d'expansion apophysaire qui s'étend vers sa voisine ; en outre, l'interligne articulaire phalangino-phalangettienne de l'annulaire est oblique de dedans en dehors et de haut en bas ; dans l'ensemble, tout se passe comme si les deux formations osseuses convergeaient l'une vers l'autre. Nous n'entendons pas dire que les deux segments se soient accrus, allant à la rencontre l'un de l'autre, mais simplement qu'au moment de la différenciation cartilagineuse, il existait entre eux une corrélation directe. Il convient de remarquer, du reste, que l'interligne articulaire correspondant du médius n'est pas lui-même absolument normal. En définitive, cette double modification indique que la variation intéresse à la fois les phalangines et les phalangettes. C'est une constatation dont nous verrons la portée.

Origine de la syndactylie.

Elle va nous aider d'une façon très effective à rechercher le mécanisme de la production des syndactylies.

De nombreuses hypothèses ont été envisagées.

Celle à laquelle les auteurs pensent en premier lieu est l'hérédité, et s'ils trouvent des conformations analogues dans l'ascendance du sujet observé, ils se déclarent satisfaits. Mais l'hérédité par elle-même ne se confond pas avec un facteur déterminant ; elle n'est pas ce facteur et il reste toujours à retrouver la cause originelle. Cependant, les faits d'hérédité ne peuvent être tenus pour négligeables ; ils doivent entrer en ligne de compte dans l'étude du mécanisme de la production d'une anomalie quelconque.

Pour ce qui est tout spécialement de la syndactylie, l'hérédité a été observée. Nous n'avons pu la retrouver chez notre sujet, et il se peut que dans ce cas particulier elle n'existât pas ; il n'en faudrait pas néanmoins conclure que la syndactylie du médius et de l'annulaire demeure indivi-

(1) Morel-Lavallée, *Cas de syndactylie chez l'homme.* Soc. de Biol., 1849.
(2) *Op. cit.*
(3) B. Herran, *De la syndactylie*, Th. Faculté de méd. de Bordeaux, 1898.

duelle. Les constatations de Deguise (1), de Kirmisson (2) prouvent que des conformations digitales tout à fait superposables à celle que nous étudions persistent d'une génération à l'autre. On est donc en droit de penser qu'il en est de la syndactylie comme de toute autre variation ; elle se maintient dans les lignées une fois apparue, mais elle ne s'y maintient pas nécessairement, sans que nous puissions actuellement comprendre dans quelles conditions l'une ou l'autre éventualité se réalise.

Le fait qu'elle se maintient a une importance considérable, car il constitue un argument contre l'hypothèse qui envisage la syndactylie en général comme d'origine strictement mécanique.

C'est, à vrai dire, l'hypothèse le plus généralement admise ; elle repose sur l'observation de faits incontestables, mais qui n'ont avec la syndactylie proprement dite qu'une relation de ressemblance superficielle, qu'une simple convergence morphologique. Suivant cette hypothèse, les doigts seraient secondairement soudés, à la suite du processus suivant : soit par l'intermédiaire de brides, soit par compression directe, l'amnios provoquerait la formation d'ulcérations ; celles-ci s'affrontant d'un doigt à l'autre entraîneraient la soudure. L'ulcération pourrait aussi résulter de troubles trophiques d'origine indéterminée.

Suivant toute vraisemblance, il existe des syndactylies secondaires d'origine traumatique. A cette catégorie appartiennent probablement quelques-uns des cas que caractérise l'union des doigts par une surface plus ou moins étendue de leur extrémité terminale : les phalanges, les phalangines sont libres, tandis que les tissus musculo-cutanés de la phalangette sont partiellement unis. Parfois il semble que deux phalangettes ayant été préalablement amputées, les deux bouts distaux se sont secondairement soudés suivant la surface de section ; tel est le cas classique d'Otto, reproduit par divers auteurs après Annandale. La soudure pourrait porter sur plusieurs doigts.

Mais de ce qu'un processus soit possible, il ne s'ensuit pas qu'il soit par cela même le processus général. Toutes les syndactylies sont loin de ressembler à celles auxquelles je viens de faire allusion ; et même celles qui s'en rapprochent le plus par leur aspect ne procèdent pas forcément d'un traumatisme. Chaque fois, en particulier, que la conformation syndactyle existe comparable à elle-même aux deux membres supérieurs, *a fortiori* quand elle existe en même temps et sous une autre forme aux membres inférieurs, la théorie mécanique devient très problématique, bien que l'union des doigts soit limitée à leurs extrémités. Le sujet décrit par

(1) Deguise, *op. cit.*
(2) Kirmisson, *op. cit.*

M. Dervaux (1) est à cet égard tout à fait significatif. Il s'agit d'un nouveau-né dont l'index et le médius, aux deux doigts, « sont soudés, liés l'un à l'autre par une sorte de bride grisâtre » au niveau des phalangettes, tandis qu'ils sont normaux et libres au-dessous de cette commissure ; au pied gauche, le 2e et le 3e orteils sont soudés à leurs bases, mais leurs extrémités sont libres ; ils présentent donc une soudure inverse de celle des doigts. Au pied droit tous les orteils sont normaux.

Evidemment l'existence de ce que l'auteur appelle une « bride grisâtre » attire vivement l'attention et entraîne dès l'abord l'esprit vers l'idée d'une soudure secondaire. Qu'est cette bride ? Que représente-t-elle exactement ? l'auteur ne fournit à leur sujet que des renseignements insuffisants. A défaut d'une étude plus précise, la comparaison des extrémités donne fort à réfléchir sur sa signification. Tout d'abord remarquons que les deux mains sont tout à fait semblables. Ne serait-ce pas une rencontre vraiment singulière, s'il s'agissait d'une bride amniotique, que cette action s'exerçant d'une manière tout à fait symétrique, portant tout juste sur les mêmes doigts et au même point ?

La coïncidence poussée à ce degré de similitude dépasse fort les limites de la vraisemblance. Et ce n'est pas tout : la syndactylie du pied ajoute encore à l'invraisemblance. Ici encore, la syndactylie porte sur les orteils correspondants, ce qui rend la coïncidence de moins en moins probable. L'union des doigts, il est vrai, ne se produit pas de la même façon. Mais cette union exclut toute idée de soudure secondaire : entre les deux orteils il n'existe aucune trace d'espace interdigital ; il n'y a donc aucune trace de réparation cicatricielle. Il faudrait alors supposer un affrontement des parties suivant une très large surface et dans des conditions telles que les deux orteils aient été maintenus sur un même plan ; toutes suppositions qui, s'accumulant, se détruisent mutuellement. Assurément l'auteur signale l'existence d'un sillon à la base de la partie libre du troisième orteil ; mais la direction de ce sillon de dedans en dehors et d'avant en arrière ne peut rien avoir de commun avec une bride qui aurait mis à nu les phalanges, puisqu'il aurait précisément passé en avant d'elles.

Il faut donc se garder d'affirmer avec trop de hâte l'origine traumatique d'une conformation donnée. Pour l'admettre, il faudrait admettre en même temps une sorte de prédisposition localisée en des points symétriques ; l'agent traumatique deviendrait alors presque négligeable et pour appuyer la théorie nous ne le supprimerions que mieux.

En réalité, le plus grand nombre des syndactylies, palmature simple, accolement des tissus sous-cutanés, synostose, reconnaissent un processus tout autre ; elles dépendent de modifications survenues dans le mode de

(1) M. Dervaux, *Syndactylie terminale des deux mains et syndactylie d'un pied.* Société d'obstétrique de Paris, 1909.

formation, de développement ou de croissance des doigts. Pour que l'on analyse les faits particuliers, l'idée s'impose avec force qu'il ne s'agit pas d'un phénomène étroitement localisé aux parties réunies, mais que la réunion traduit un ensemble de processus dont la main est le siège, mais qui dérivent sans doute de la nutrition générale de l'individu.

La conformation du squelette de syndactyle qui nous occupe en offre une première indication. Nous avons signalé la brièveté de la phalangine et de la phalangette du médius ; il y a lieu maintenant de faire remarquer que si ces os ont subi une réduction, il s'agit d'une réduction proportionnelle suivant toutes leurs dimensions ; chacun d'eux a conservé une forme voisine de la normale, aucun d'eux n'offre de trace d'une perte secondaire de substance.

Outre la réduction, les phalangettes présentent une sorte de protubérance, coïncidant avec une légère modification de l'interligne articulaire, gagnant vers l'espace interdigital et qui exclut toute idée de compression et de soudure secondaire ; ce squelette s'est évidemment constitué sur place tel que nous l'observons et si la séparation des doigts n'existe pas, il est à croire non qu'elle a fait place à une soudure secondaire, mais qu'elle ne s'est pas effectuée en raison des conditions diverses dont le squelette est une manifestation.

Telles sont les indications que fournit la radiographie de notre sujet. Elles sont importantes. Si nous ajoutons que rien dans l'aspect extérieur des doigts ne permet de penser à une cicatrisation ancienne, nous pourrons appuyer sur elles une conclusion tendant à repousser l'idée d'un traumatisme.

Mais notre conclusion sera confirmée par quelques données empruntées à des observations antérieurement publiées et relatives à la constitution du réseau artériel des mains syndactyles. On a souvent rappelé que Lemaistre (1) a vu l'arcade superficielle descendre au devant de la première phalange des doigts réunis. Du moins, Guersant (2) a vu la bifurcation des artères collatérales s'effectuer plus près de l'extrémité des doigts que dans les mains normales. Plus récemment, Gentès et Aubaret (3) décrivent des anomalies artérielles importantes ; ils notent, en particulier, que le cubito-palmaire naît beaucoup plus bas qu'à l'ordinaire. Les mêmes auteurs signalent une série d'anomalies relatives à l'insertion et à la disposition relative des tendons. Mais il n'y a pas lieu d'y insister longuement ; elles ne font d'ailleurs qu'ajouter aux anomalies artérielles.

Et celles-ci ont une signification véritablement décisive, car aucune

(1) Lemaistre, *Syndactylie*. Bull. Soc. anat. Paris, 1849.
(2) Guersant, *Adhérence congénitale des doigts*. Gaz. des hôp., 1850.
(3) Gentès et Aubaret, *Sur la syndactylie*. Bordeaux, Imprimerie du Midi, 1900.

BIBLIOTHÈQUE DE LA SALPÊTRIÈRE

d'elles ne s'accorde avec l'idée d'une soudure secondaire des doigts. Ce n'est point un traumatisme ni une ulcération qui aurait déterminé la « descente » de l'arcade palmaire, ni celle de la bifurcation des collatérales, et même encore celle de la cubito-palmaire. Ce sont là dispositions primitives, et l'on ne peut nier qu'elles aient avec la conformation syndactyle une étroite relation.

Dès lors, si de notre cas particulier nous passons à l'ensemble des cas connus, nous nous sentons très enclins à penser qu'il ne s'agit pour aucun d'un processus très simple que l'on pourrait désigner par arrêt de croissance de l'enveloppe cutanée, entraînant ou non la fusion du squelette, mais d'un processus très complexe portant sur l'ensemble des tissus de la main ou du pied et d'où résulte aussi bien le mode de différenciation du squelette que la répartition et la situation des vaisseaux, que la séparation partielle ou l'absence de séparation des doigts. Nous nous trouvons en présence d'une ontogénèse spéciale des extrémités, qui n'a aucune relation nécessaire de ressemblance avec l'ontogénèse normale.

Telles sont les conclusions qui découlent à notre gré du cas particulier qui est le point de départ de ce travail ; elles s'écartent dans une mesure appréciable des conclusions classiques ; nous espérons par l'étude de cas nouveaux permettre d'en augmenter la valeur propre et la portée.

III. — Un nouveau cas d'hémimélie thoracique (Pl. LX).

Nous avons publié en 1906 (1) l'histoire d'un hémimèle essentiellement caractérisé par un bras réduit à un moignon portant une main en miniature. L'année suivante, l'un de nous, en collaboration avec le Dr Bouchet, put faire l'examen anatomique de ce même individu (2) ; à son propos, un relevé fut fait des cas analogues.

Ils sont, à vrai dire, assez peu nombreux pour permettre d'établir d'une façon complète la description de ce genre d'anomalie. Un cas nouveau, que nous avons eu l'occasion de rencontrer, présentant des particularités nouvelles, nous a paru apporter un complément utile aux données acquises, en même temps qu'il fournit un document précieux pour l'interprétation de certaines apparences cicatricielles.

Aspect extérieur. — Le sujet de notre observation est une femme de 33 ans. Nous ne trouvons rien dans ses antécédents héréditaires qui vaille d'être relevé ; elle ne connaît aucune hémimélie dans sa famille. Elle-même a eu 5 enfants, tous normaux à ce point de vue.

(1) Klippel et Rabaud, *Hémimélie thoracique droite.* Revue de l'Ecole d'Anthropologie, 1906.

(2) Klippel et Bouchet, *Hémimélie avec atrophie numérique des tissus,* Nouvelle Iconographie de la Salpêtrière, 1907.

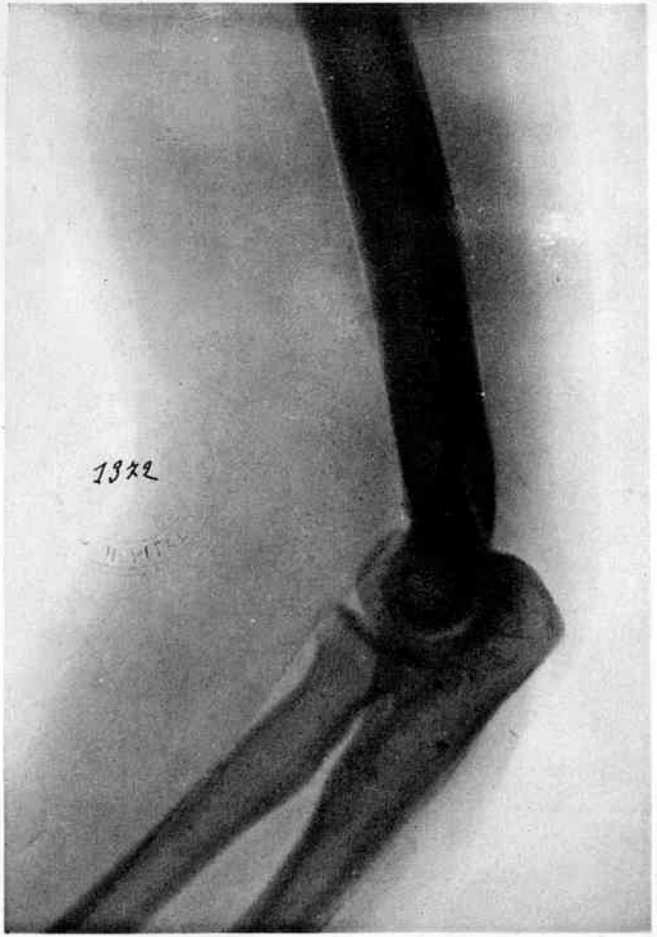



BIBLIOTHÈQUE DES SCIENCES MÉDICALES

HÉMIMÉLIE THORACIQUE

(Klippel et Rabaud.)

Elle est extérieurement caractérisée par la brièveté de son avant-bras gauche dont les dimensions équivalent à peu près au cinquième des dimensions normales. Cet avant-bras se termine par un moignon arrondi, dont les téguments ont, dans l'ensemble, un aspect normal. Cependant, son extrémité présente trois petites dépressions cutanées, l'une près du bord interne, l'autre près du bord externe, sur lesquelles il convient que nous nous arrêtions (Pl.).

La dépression interne est une fente linéaire, courbe à concavité externe, d'une longueur de 1 cent. 7, se bifurquant en courtes irradiations aux deux extrémités. Ses deux lèvres sont en contact immédiat l'une avec l'autre, l'externe plus saillante que l'interne ; chacune d'elles est un repli cutané. En les écartant, on ouvre une fossette profonde de 3 millimètres environ, sur le plancher de laquelle fait saillie un petit tubercule cutané.

La dépression supéro-externe est aussi une fente linéaire, assez courte (7 mm.), presque rectiligne, peu profonde, dont le plancher présente une petite cupule assez régulière. Les extrémités se prolongent en de courtes irradiations.

La dépression inféro-externe est circulaire et donne naissance, sur son pourtour, à quelques très légers plis. Son diamètre est d'environ 3 millimètres. Elle est un peu plus profonde que les deux autres.

La surface du moignon ne présente aucun autre accident.

Ses dimensions sont les suivantes :

Du milieu du pli du coude à l'extrémité inférieure	5 cent.
De l'extrémité supérieure de l'olécrane	9 »
De l'épicondyle.	7 » 5
De l'épitrochlée.	8 »

Au niveau du pli de flexion, la circonférence de ce moignon est de 23 centimètres.

Si nous comparons maintenant les autres segments des membres d'un côté à l'autre, bien que tous aient un aspect normal, les dimensions du côté gauche sont cependant légèrement inférieures à celles du côté droit. Voici, en effet, les mesures obtenues :

	Gauche	Droite
Circonférence du bras à 15 centimètres au-dessus de l'olécrane	22 cent.	26 cent.
Longueur de l'articulation acromio-claviculaire au bord inférieur de l'olécrane (le coude étant fléchi en angle droit)	30 »	33 » 5
Clavicule.	12 »	12 » 5
Omoplate. *a*) de l'articulation acromio-claviculaire à la pointe de l'omoplate	21 »	23 » 5

b) Largeur de l'articulation acromio-claviculaire à l'angle supérieur de l'omoplate	10 cent.	22 cent. 5
Demi-circonférence du thorax : de l'articulation sterno-claviculaire à la colonne dorsale, en passant sous l'aisselle	40 »	42 »

Au point de vue fonctionnel, le sujet se sert de son moignon, exécutant même des travaux assez difficiles.

Examen radiographique. — Si nous examinons la radiographie du membre anormal, nous prendrons une connaissance très exacte des dispositions squelettiques.

Les deux os de l'avant-bras existent et tous deux reconnaissables par leur forme générale ; tous deux cependant sont modifiés, mais la modification va s'accentuant de l'extrémité supérieure à l'extrémité inférieure.

Pour ce qui est du *cubitus*, l'épiphyse supérieure diffère peu de celle du côté opposé, l'olécrane est bien développé ainsi que l'apophyse coronoïde ; la cavité sigmoïde toutefois n'a pas des contours tout à fait normaux. Les dimensions de cette épiphyse sont à peine inférieures à celles de l'épiphyse du cubitus droit. Par contre, immédiatement au-dessous, le corps de l'os s'amincit brusquement et se termine par une pointe mousse. Quant au radius, il est infiniment plus modifié, puisque lui aussi se termine en pointe vers la région carpienne, comme si cette extrémité était réduite à l'apophyse styloïde. Son épiphyse supérieure est elle aussi notablement modifiée ; la cupule est assez mal indiquée et, de plus, cette épiphyse a perdu toutes relations directes avec le condyle. Il semble que la tubérosité bicipitale existe. Que représentent ces deux os ? Sont-ils une partie, la partie supérieure, des os normaux, secondairement sectionnés, sont-ils au contraire ces os entiers mais réduits ? Tout bien considéré, tenant compte de la forme générale, de leurs rapports, nous sommes amenés à penser que nous sommes en présence de deux os ayant subi une réduction progressivement croissante de l'épiphyse supérieure vers l'épiphyse inférieure ; c'est la conclusion à laquelle nous avait conduits l'étude de l'hémimélie que nous avons précédemment publiée et que Mouchotte, de son côté, a été amené à adopter d'une manière indépendante (1).

Relativement à l'humérus, la radiographie montre que les différences constatées par les mensurations ne tiennent pas seulement à une différence entre les masses charnues. L'humérus gauche est nettement plus grêle que l'humérus droit ; la réduction est sensible aussi bien pour la diaphyse que pour l'épiphyse inférieure.

(1) J. Mouchotte, *Hémimélie et amputation congénitales*. Société anatomique de Paris, 1902.

Des os du carpe, du métacarpe ou des doigts, la radiographie ne met en évidence aucune trace.

Ces dispositions squelettiques sont fort intéressantes par elles-mêmes, mais leur intérêt s'accroît si on les compare aux dispositions constatées chez d'autres sujets. D'un sujet à l'autre, en effet, la similitude est tout à fait frappante, soit que l'on mette en parallèle chaque os de même nom, soit que l'on oppose les os dans leur situation relative. Et cette ressemblance, se produisant individuellement chez des sujets étrangers les uns aux autres, évoque l'idée d'un processus fondamental commun présentant des variations secondaires au gré des cas particuliers. Cette conclusion n'est pas sans conséquence.

Le processus et sa genèse. — Si nous comparons, en effet, le sujet que nous étudions aujourd'hui avec celui que nous avons précédemment étudié ou avec celui que Mouchotte a décrit, nous constatons une différence qui pourrait sembler essentielle : chez notre sujet actuel le moignon antibrachial ne porte aucun rudiment de main, tandis que ce moignon, chez les trois autres, est terminé par une main minuscule, mais parfaitement reconnaissable. Et non seulement la main fait défaut, chez le sujet qui nous occupe, mais le moignon porte trois dépressions qui ont toutes les apparences de cicatrices. Il n'en faut pas plus pour faire naître l'idée d'un processus traumatique, d'une amputation congénitale.

L'importance des dépressions cutanées serait très grande si la radiographie montrait un signe quelconque donnant à croire que le membre a subi une section nette.

Mais l'aspect du squelette, si comparable à celui qui existe concurremment avec un rudiment de main, contredit l'hypothèse mécanique. Dès lors, les dépressions perdent la plus grande partie de leur importance ; il n'est pas possible de voir en elles des productions cicatricielles : elles ne sont certainement pas les vestiges de brides amniotiques. D'ailleurs, leur aspect ne cadre guère avec une adhérence, conséquence constante d'une inflammation ; le fait qu'il s'agit de sillons plus ou moins profonds, provoqués par des plis cutanés, conduit à les envisager d'une manière tout autre.

Pour notre part, nous ne serions pas éloignés de voir en elles la marque la plus atténuée de formation des doigts. Il ne serait même pas absurde de dire que le tout petit tubercule caché au fond de l'un de ces sillons correspond à un doigt. *A priori*, cette interprétation semble en quelque mesure paradoxale et insuffisamment appuyée par la similitude des dispositions squelettiques. Elle paraîtra plus rationnelle, si nous rappelons que dans l'un des cas rapportés par Mouchotte la main était

représentée par un tubercule de petite dimension surmonté par des saillies minuscules séparées par des sillons.

En réalité, dans notre cas, nous nous trouvons en présence du degré le plus accusé d'hémimélie antibrachiale caractérisée par la disparition totale de la main et par une réduction très accentuée des os de l'avant-bras.

Il ne s'agit donc pas d'amputation intra-utérine et le processus peut être reconstitué de la façon suivante. D'une manière plus ou moins précoce et surtout plus ou moins complète, l'histogénèse des ébauches du membre intéressé s'est effectuée d'une manière anormale. Non seulement la croissance des parties s'est ralentie d'une manière progressivement accentuée en allant du bras à l'extrémité de la main, mais même la différenciation a complètement changé. Les éléments ne sont pas restés embryonnaires, mais au lieu qu'il se produise des membres cartilagineux, le tissu conjonctif embryonnaire est progressivement devenu du tissu fibreux. La région tout entière de la main a subi pareille transformation, ainsi que l'ont constaté Klippel et Bouchet ; la transformation a été de moins en moins complète en remontant de la main vers le bras.

Dans notre précédent travail nous avions admis, d'une façon provisoire, un arrêt de croissance : le processus est beaucoup plus complexe, puisqu'il s'agit d'un mode anormal de différenciation, d'un changement dans la direction de l'histogénèse.

D'autres changements, du reste, sont fréquents dans le système squelettique et J. Salmon (1) a pu montrer qu'ils étaient à la base d'un très grand nombre d'anomalies des membres.

Sur l'origine de ce processus, nous ne sommes en aucune façon renseignés. L'influence compressive de l'amnios, un traumatisme quelconque ne sauraient ainsi modifier le sens des différenciations. Toute discussion sur ce point se heurte aux cas dans lesquels existe une main, très petite sans doute, mais bien conformée. Du reste, nous avons examiné la question sous ses divers aspects dans notre précédent travail et nous ne pourrions que nous répéter sans profit.

Le côté nouveau du présent travail, et qui mérite d'attirer l'attention, c'est la ressemblance squelettique très étroite entre les individus dont les uns possèdent une main très petite, mais indéniable, et l'autre, qui en est, au moins en apparence, complètement dépourvu. La ressemblance exige l'assimilation des deux anomalies, et par suite, elle conduit à mettre en garde contre une interprétation trop hâtive des sillons et dépressions cutanés dans le sens de cicatrices témoignant d'adhérences amniotiques.

(1) J. Salmon, *op. cit.*



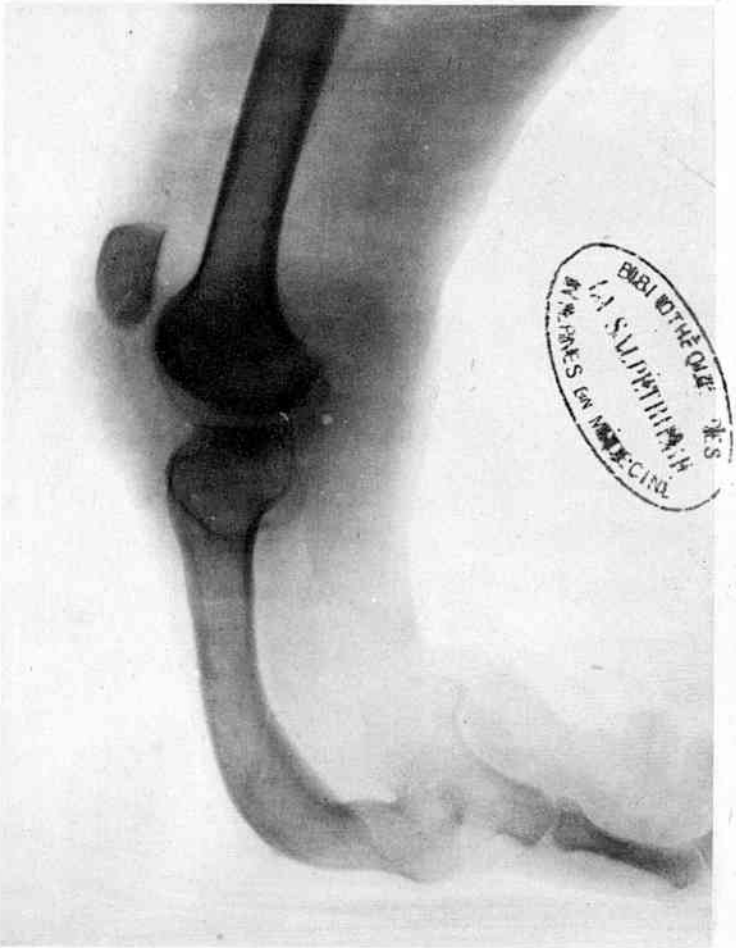
BIBLIOTHÈQUE DES LA SALPÊTRIÈRE IMPRIMÉS EN MÉDECINE



BIBLIOTHÈQUE DES
LA SALPÊTRIÈRE
INCUNABLES EN MÉDECINE

ABSENCE BILATÉRALE DU PÉRONÉ

(Klippel et Rabaud.)

Masson & Cie, Editeurs

Phototypie Berthaud, Paris

L'hémimélie telle qu'elle se présente à nous dérive de changements dans la nutrition générale qu'il nous est impossible de préciser, étant donné l'état actuel de nos connaissances.

IV. — Un cas d'absence bilatérale du péroné. (Pl. LXI et LXII).

L'absence congénitale du péroné est, de toutes les anomalies des os, l'une des plus communes. Cliniquement étudiée par d'éminents chirurgiens, parmi lesquels il convient de citer tout particulièrement Broca et Mouchet, il semblerait que tout a été dit, et que la publication d'un cas nouveau n'offre qu'un très faible intérêt. Mais quand il s'agit d'anomalies, « tout » n'a jamais été dit.

Pour ce qui est spécialement de l'absence du péroné, s'il reste peu à ajouter aux descriptions déjà connues, la question reste quasiment entière pour ce qui est du mécanisme de la production de cette anomalie. Le cas nouveau que nous avons rencontré et que nous publions aujourd'hui nous paraît précisément de nature à aborder ce côté de la question dans d'excellentes conditions.

Description. — Le sujet est un homme de 25 ans, pupille de l'Assistance publique depuis sa naissance, sur lequel nous n'avons aucun renseignement quant à ses antécédents.

A l'inspection simple, l'attention est attirée par la conformation de ses deux membres inférieurs et tout particulièrement des segments situés au-dessous du genou : des deux côtés, la jambe est grêle, incurvée et terminée par un pied portant seulement les deux premiers orteils. L'axe du pied continue directement celui de la jambe, le talon étant reporté en arrière de la jambe, comme si le tibia était courbé, la concavité de la courbure regardant en arrière.

La conformation des deux membres est très comparable en ce qui concerne le segment jambier ; mais la situation relative des orteils diffère. Tandis qu'à droite cette situation est normale, à gauche ils sont disposés perpendiculairement à l'axe longitudinal du pied.

A la palpation, on constate effectivement une courbure du tibia, plus accentuée à gauche qu'à droite ; on ne sent pas le péroné ; et l'on ne peut non plus distinguer les uns des autres les divers os du pied.

On ne remarque aucune particularité notable sur la peau des jambes.

Dans la région des cuisses, on ne constate aucune disposition anormale ; la palpation ne permet de constater aucune atrophie des masses musculaires. Les dimensions de ce segment paraissent proportionnelles à celles du thorax de l'individu. Pour la cuisse, on obtient pour les deux côtés :

Circonférence à la partie moyenne	45 cent.
Circonférence au-dessus du genou	35 »
Longueur de l'épine iliaque antéro-supérieure à l'interligne du genou	47 »
Bord supérieur du grand trochanter à l'interligne du genou	38 »

La mensuration des jambes fournit les mêmes chiffres pour les deux côtés :

Circonférence maximum	14 à 15 cent.
Rotule : largeur	3 » 5
— hauteur	3 »
Au lieu d'un chiffre moyen de 6 centimètres.	
Tibia : du bord supérieur à l'extrémité perceptible à la palpation	17 »
(Les radiographies indiquent un centimètre de plus).	
Pied : Bord postérieur du calcanéum à l'extrémité antérieure du 1er métatarsien	10 »
Première phalange du gros orteil	2 »

Les mouvements de ces différents segments les uns par rapport aux autres sont très étendus. Le sujet peut plier de façon à appliquer la jambe et la plante du pied contre la face postérieure de la cuisse. Les ligaments des genoux n'ont pas une laxité anormale.

Les mouvements du pied sont également très étendus ; bien que déjeté vers la face postérieure de la jambe, il peut être ramené en flexion normale par rapport à la jambe.

Il n'existe aucune autre anomalie anatomique ou physiologique ; la sensibilité paraît normale à tous points de vue ; il n'y a aucun trouble vasomoteur. Aucune particularité notable au point de vue intellectuel et mental.

Examen radiographique. — La radiographie confirme en tous points les indications fournies par l'inspection et la palpation ; en outre, elle met en évidence ou précise diverses particularités.

Le péroné fait entièrement défaut tandis que le tibia a subi d'importantes modifications. Si les dimensions de son épiphyse supérieure paraissent normales, le corps est, au contraire, réduit, plus réduit à droite (1 cent.) qu'à gauche (1 cent. 5). L'épiphyse inférieure paraît normale.

Le massif tarsien paraît uniquement constitué par le calcanéum. A droite il est assez éloigné de l'extrémité tibiale, tandis qu'il semble s'articuler avec elle à gauche.

Les os antérieurs du tarse font défaut et les métatarsiens s'articulent diversement avec le calcanéum.

Les deux métatarsiens existent et les phalanges sont normales.

Ainsi, dans l'ensemble, l'observation nouvelle que nous apportons rappelle les observations précédemment publiées relatives à l'absence congénitale du péroné. Notre observation est relative à la forme la moins fréquente, la forme bilatérale, qui correspond au tiers environ des cas. Nous n'avons pu voir si le péroné était remplacé par un tractus fibreux ; mais si la constatation eût été intéressante à faire, elle n'eût apporté aucun élément vraiment important pour l'examen de la question essentielle : le mode de production de l'anomalie.

Discussion sur la genèse de l'anomalie. — A l'heure actuelle, l'accord semble établi pour mettre l'absence du péroné, comme celle du tibia, sur le compte d'une action compressive due à l'amnios ou à une bride amniotique. La théorie qui consiste à considérer la disparition du péroné comme résultant d'une fracture du tibia paraît abandonnée. Elle l'est à juste titre ; et R. Dubrac (1) a clairement montré tous les faits et toutes les raisons qui contredisent cette théorie.

La théorie amniotique vaut-elle mieux ? Elle repose sur l'observation de quelques cas où, dans un amnios manifestement étroit, se trouvait un fœtus plus ou moins déformé ; sur le fait que, dans quelques cas, il a paru que l'absence de doigts coïncidait avec l'existence de brides, du moins de formations considérées comme des brides et attenant aux moignons ; elle repose aussi et surtout sur l'opinion soutenue par C. Darest, suivant laquelle l'arrêt de développement de l'amnios serait un phénomène fréquent. La théorie est alors la suivante : la compression de la jambe entraîne l'atrophie d'un os gênant, d'une manière ou d'une autre, la circulation sanguine. Launois et Küss (2) ont développé cette manière de voir à propos de l'absence du tibia. Aucun auteur, du reste, ne s'explique avec netteté sur la façon dont s'établit la compression ; ils insistent simplement sur ce fait qu'il existe constamment une cicatrice cutanée, située au devant du tibia dans l'absence du péroné, à côté du péroné dans l'absence du tibia. Mais est-ce une bride ? est-ce l'amnios entier ? Les auteurs adoptent une réserve prudente. A la vérité, on ne voit pas bien comment l'une ou l'autre pourraient aboutir à l'anomalie qui nous occupe.

Une bride, tout d'abord, est généralement un cordon relativement mince ; s'il entoure la jambe il doit déterminer un sillon tout autour de la jambe et s'il peut s'ensuivre une amputation, on ne voit guère qu'il puisse s'ensuivre l'absence d'un os aussi long que le péroné. Si la bride est large, constituant une membrane entourant la jambe, il se produira

(1) R. Dubrac, *De l'absence congénitale du péroné.* Th. de la Fac. méd. Paris, 1904.

(2) P. E. Launois et J. Küss, *Etude sur l'absence congénitale du tibia.* Revue d'orthopédie, 1901.

sans doute une compression, mais on ne comprend pas comment cette compression provoque l'incurvation du tibia ; elle fera l'effet d'une bande maintenant la jambe rectiligne ; ou si elle provoque cette incurvation, elle ne comprimera pas la jambe, car celle-ci sera resserrée non plus suivant son axe longitudinal, mais perpendiculairement à cet axe : elle jouera un rôle assez analogue à celui que les auteurs attribuent à l'amnios lui-même. Diverses objections qui vont à l'encontre de l'hypothèse d'un rétrécissement amniotique valent donc aussi contre l'hypothèse d'enveloppement par une bride très large, faisant office de bande. La seule différence est que l'amnios étroit comprime simultanément les deux membres, tandis que la bande peut n'en comprimer qu'un seul.

Or, il est facile de comprendre que la compression exercée de cette manière n'aboutira pour ainsi dire jamais à la conformation anormale qui nous occupe. En effet, une compression ne gênera, n'arrêtera la circulation que dans la mesure où elle sera active, où elle réduira le volume des tissus, où elle oblitérera la lumière de vaisseaux jusque-là perméables. Ces conditions sont remplies par une membrane élastique qui revient fortement sur elle-même et réduit au minimum le volume des parties qu'elle comprime. La circulation est alors arrêtée, la nutrition supprimée et l'atrophie survient nécessairement.

Mais telle n'est pas la compression que pourrait exercer une membrane amniotique. Celle-ci n'est pas élastique ; elle ne comprime pas au sens vrai du mot ; elle oppose simplement une résistance à l'expansion normale des tissus. Si, dans ces conditions, il se produit une action compressive, elle ne viendra pas du contenant, elle viendra du contenu. Et dès lors les résultats de cette compression passive diffèrent entièrement de ceux d'une compression active. Tandis que celle-ci arrête la nutrition, et par suite la croissance, puis entraîne l'atrophie en oblitérant les vaisseaux, celle-là ne produit rien de semblable. En effet, au moment où la masse enfermée dans l'amnios étroit arrive au contact de la membrane et commence à presser sur elle, les vaisseaux deviennent perméables, la nutrition continue donc et avec elle la croissance ; en conséquence la pression augmente. Sans doute, les tissus se tassent, mais ils se tassent lentement et avant que le tassement ait pu arriver à oblitérer les vaisseaux, la masse s'est insinuée dans tous les recoins de l'enceinte, puis elle a exercé une pression très forte qui aboutit à provoquer une rupture en un point quelconque de l'enceinte. A ce moment les parties comprimées reprennent petit à petit un volume normal, il ne s'est produit aucune atrophie sensible, mais simplement des déformations intenses et fort irrégulières.

Ceci n'est pas un raisonnement *à priori* ; c'est ce que l'on observe, tant sur les embryons que sur les fœtus, chaque fois que l'on trouve un

organe inclus dans une enveloppe inextensible. C'est ce que l'un de nous a observé et décrit dans les cas où l'amnios, visiblement étroit, enserrait l'encéphale embryonnaire. La croissance de ce dernier ne subissait aucun arrêt, seulement les tissus en voie de multiplication se tassaient d'une manière incohérente (1). De même, dans un cas d'exencéphalie, le cerveau retenu dans la boîte crânienne peu extensible avait finalement refoulé devant lui la paroi au niveau d'une suture non encore consolidée déterminant une proéminence frontale très accusée (2).

Ainsi, dans le cas des membres inférieurs, un amnios étroit ou une bride membraneuse produisaient tout autre chose que l'absence d'un os, et surtout d'un os comme le péroné profondément enfoncé dans les chairs. Les déformations observées seraient tout à fait désordonnées, elles porteraient sur le squelette entier de la jambe et du pied ; celui-ci serait fortement comprimé contre celle-là.

En aucune façon nous n'observerons ce que nous observons tout particulièrement dans le cas qui nous occupe, à savoir une si remarquable symétrie des dispositions normales, d'une jambe à l'autre. Quelle que soit l'hypothèse que l'on puisse faire sur la situation relative des membres inférieurs au moment où la compression aurait pu commencer à se produire, il faudrait une rencontre vraiment exceptionnelle pour que les déformations de droite fussent comparables à celles de gauche, pour que les parties comprimées d'un côté soient exactement symétriques des parties comprimées de l'autre, pour que la flexion des os soit presque exactement superposable, pour que l'atrophie porte sur les mêmes parties.

Le plus souvent, au contraire, on devrait rencontrer des déformations incohérentes, non seulement d'un membre à l'autre, mais sur un même membre, et surtout d'un individu à l'autre : et nous avons vu que la conformation était très sensiblement la même dans tous les cas.

Nous n'ignorons pas qu'il existe assez constamment une cicatrice placée au devant du tibia et qui serait la ligne d'insertion de l'amnios rétréci. Or, la situation même de cette ligne cicatricielle constitue un véritable paradoxe eu égard à l'origine qu'on lui attribue. Launois et Küss l'ont fort bien remarqué ; il ne leur a pas échappé que la cicatrice placée sur le tibia devrait coïncider avec l'atrophie du tibia et non avec celle du péroné et que, inversement, la cicatrice au niveau du péroné devrait coïncider avec l'absence du péroné et non avec celle du tibia. Aussi ces auteurs ont-ils émis l'hypothèse que la cicatrice était secondaire et résulterait du refoulement des téguments de l'embryon vers l'amnios par l'os

(1) Etienne Rabaud, *L'amnios et les productions congénitales.* Archives générales de Médecine, 1909.

(2) Etienne Rabaud et Anthony, *Encéphalie et porencéphalie.* Bibl. anat., 1902.

persistant et luxé. Mais si l'hypothèse correspond en quelque mesure aux dispositions qu'ils avaient observées, elle ne correspond nullement à celles qui caractérisent l'absence du péroné.

Du reste, ces cicatrices peuvent exister même lorsque le tibia n'a subi aucune incurvation.

Ce n'est pas tout encore. Dans la mesure où la compression expliquerait l'absence du péroné, elle n'expliquerait pas l'absence des orteils d'une partie du massif tarsien. Du moins, elle ne l'expliquerait pas telle qu'elle se produit. Il est en effet inexplicable, en se plaçant dans l'hypothèse d'une compression, que ce sont toujours des orteils consécutifs qui disparaissent et toujours des orteils correspondants au péroné ; tandis que les orteils qui restent sont d'apparence normale. Il est non moins inexplicable que les orteils persistants s'articulent directement avec le calcanéum sans que la suppression du tarse antérieur ait entraîné la moindre déformation. On comprendrait mieux qu'une action compressive détruise des doigts quelconques, des os tarsiens quelconques et laisse, unis entre eux d'une manière quelconque, quelques os déformés, tordus et comprimés.

Enfin, un dernier argument, qui a bien aussi sa valeur, doit encore être retenu, c'est l'argument hérédité, avec juste raison mis en avant par Frichen (1). On sait, en effet, que l'absence congénitale du péroné est parfois héréditaire. Or, ce fait suffit à lui seul pour prouver que les diverses modifications observées n'ont pas une origine traumatique, mais dérivent d'un processus général portant sur l'organisme entier et localisé dans la région de la jambe et du pied. Car il est inadmissible qu'une déformation traumatique devienne héréditaire sous la forme même où elle s'est produite. Un tel phénomène n'a jamais été observé et il serait très difficilement explicable.

Si donc, l'absence du péroné et tout ce qui l'accompagne se retrouve dans la suite de plusieurs générations, par simple continuité héréditaire, il n'y a pas lieu d'admettre pour elle un processus différent lorsqu'elle est strictement individuelle. Héréditaires ou non, les diverses parties sont étroitement homologues chacune à chacune et non pas simplement analogues et rien ne permet de penser à une simple convergence de forme. Suivant toute évidence, il s'agit dans les deux cas d'un processus général, d'une absence de formation des parties, ou d'un changement dans leur différenciation, un tractus fibreux se différenciant au lieu et place d'une tige osseuse. Un tel processus résulte non d'une action traumatique extérieure, mais des conditions générales de nutrition de l'embryon, sur lesquelles nous n'avons que des données insuffisantes.

(1) Frichen, *Ueber Kongenitale defekt des Fiberta*. Inaug. dissert. Greifswald, 1898.

Et d'ailleurs, qu'on le veuille ou non, c'est à ces questions de nutrition générale que nous devons en dernière analyse constamment revenir. Parler d'amnios étroit, de bride amniotique n'est qu'établir une équivoque, c'est paraître résoudre une question, alors que la question est simplement déplacée sans profit : il faut en effet expliquer l'arrêt de croissance de l'amnios, la production de brides ; et comme il devient alors impossible de trouver une autre action traumatique qu'il faudrait elle-même expliquer, c'est aux conditions de nutrition qu'on en vient. Mais si nous considérons l'impossibilité réelle qu'il y a à faire cadrer les faits observés avec l'hypothèse traumatique, nous n'hésiterons pas à penser que mieux vaut éviter l'intermédiaire de l'amnios et rechercher tout de suite les conditions générales qui déterminent l'absence de péroné et toutes ses conséquences.

BIBLIOTHÈQUE DE LA SALPÊTRIÈRE FACULTÉ DE MÉDECINE

PATHOGÉNIE DE QUELQUES FORMES D'ÉPILEPSIE

DITES ÉPILEPSIE ESSENTIELLE ET ÉPILEPSIE CÉRÉBRALE

PAR

G. C. BOLTEN

(de La Haye).

Occupé depuis dix ans environ à des recherches expérimentales sur la provenance et l'existence de l'épilepsie, je me suis toujours efforcé de travailler autant que possible d'une façon systématique ; c'est pourquoi les expériences que j'ai faites ont été divisées en quatre grands groupes et j'ai essayé de déterminer si l'épilepsie essentielle pourrait être causée :

1° *Par putréfactions intestinales* (fermentations anormales, en un point quelconque du tractus intestinal, pullulation des bactéries dans le conduit intestinal), par des parasites intestinaux ou par d'autres troubles digestifs, comme la constipation habituelle, l'entéro-colite muco-membraneuse, etc.

2° *Par intoxication par des déchets*, résultant de la décomposition des albuminoïdes, en premier lieu les bases puriques, puis les albumoses, les acides aminés, etc.

3° *Par rétention des chlorures* et en particulier du NaCl, qui détermine une intoxication, liée vraisemblablement à une intolérance plus ou moins marquée.

4° *Par hypo ou hyperfonctionnement d'une ou plusieurs des glandes à sécrétion interne.*

Toutes les observations ont été faites sur des séries de malades, dont je connaissais bien les particularités, les manifestations morbides et l'évolution de la maladie ; elles ont été poursuivies pendant une assez longue durée, la plupart du temps pendant six mois consécutifs.

Leurs résultats peuvent se résumer brièvement comme il suit :

1° Les putréfactions intestinales, ainsi que tous les troubles possibles de la digestion, comme constipation habituelle, forte augmentation de sécrétion glaireuse (entéro-colite muco-membraneuse), diarrhée chronique ou intermittente, parasites intestinaux, etc., n'ont qu'une influence peu marquée et certainement secondaire sur les phénomènes épileptiques. Quand on désinfecte régulièrement le tube digestif (calomel, tannin et

bismuth à petites doses), que l'on nettoie bien et régulièrement deux fois par jour l'intestin au moyen de grands lavages, que l'on ne donne qu'une alimentation légère et très facile à digérer, que l'on expulse les parasites intestinaux qui peuvent exister, et que l'on combat l'état inflammatoire, on n'obtient qu'un succès très minime : les accès deviennent peut-être un peu moins fréquents et dans quelques cas ce maigre résultat ne fut même pas atteint : dans la plupart des cas les modifications de l'état primitif sont peu remarquables. En outre, il a semblé que la différence existant entre la flore intestinale des épileptiques et celle des sujets normaux est peu importante (Moore, Alexander) et que, de plus, on n'a jamais trouvé dans l'urine des épileptiques une augmentation constante dans la teneur en indican, acétone ou autres produits de putréfaction intestinale.

2° L'épilepsie essentielle n'est certainement pas une intoxication causée par des bases puriques, car, quand on met pour longtemps les malades au régime sans purines (ce qui est très facile, car le lait, les œufs et les albuminoïdes végétaux ne contiennent pas de bases puriques), on n'obtient aucun résultat : chez quelques malades le nombre des attaques diminue quelque peu, chez la plupart au contraire absolument pas.

Dans l'épilepsie essentielle, l'état général reste tout à fait le même, que l'on ait administré un régime avec ou sans purine (Hoppe avait obtenu des résultats identiques).

Pour vérifier la possibilité d'une intoxication par les albumoses, on dut priver les malades de tous les albuminoïdes, tant animaux que végétaux, ce qui est facile pour les premiers, et qui pour les seconds n'est pas complètement faisable. Toutefois, autant que possible, on supprima tous les albuminoïdes et, pourtant, nous n'avons remarqué aucun changement notable, ce qui fait qu'il n'y a pas de raison pour supposer que l'épilepsie essentielle soit l'effet d'une intoxication par les albumoses.

3° Dans l'épilepsie, il n'existe aucune rétention de chlorure de sodium : lorsque l'excrétion de sel chez les épileptiques fut, pendant une longue durée, comparée à celle des non-épileptiques vivant absolument dans les mêmes conditions et qui recevaient journellement la même quantité de sel, il ne se montra aucune différence notable ; on peut donc affirmer avec sûreté que l'épileptique ne retient rien de la quantité de sel qu'il absorbe journellement avec sa nourriture. En outre, il a semblé que le liquide céphalo-rachidien et le sérum sanguin des épileptiques n'étaient pas plus riches en chlorure de sodium que ces mêmes liquides chez les personnes saines. L'épileptique ne montra pas non plus une extra-sensibilité pour le sel : que les malades fussent mis à un régime sans sel (c'est-à-dire sans la moindre addition de sel ordinaire) ou qu'ils reçussent

une alimentation modérément salée, cela n'eut aucune influence tant sur les attaques que sur n'importe quel phénomène morbide.

Grâce à des observations dues à de nombreux auteurs, observations que je ne peux que confirmer, on est arrivé à établir aussi que le régime sans sel n'a de valeur que parce qu'il rend le traitement par le bromure beaucoup plus intensif : les halogènes peuvent se supplanter et se remplacer dans tous les liquides du corps humain ; si on refuse le chlore et qu'on administre du bromure, l'excrétion du chlorure se poursuit tout d'abord lentement et l'organisme s'appauvrit en chlore ; au contraire, la teneur en bromure, ce que l'on appelle le dépôt de bromure, augmente toujours et atteint un maximum bien supérieur à celui que permettait l'usage du sel. Sur le traitement par le bromure, devenu beaucoup plus intensif par l'abstinence du sel, s'appuient les résultats relativement favorables du traitement d'après Toulouse et Richet ; le régime pauvre en sel, comme tel, s'est montré toutefois absolument sans valeur dans le traitement de l'épilepsie.

Il n'y a donc dans l'épilepsie ni rétention de sel ordinaire, ni hypersensibilité, ni intoxication par le sel.

4° Plus intéressantes et de beaucoup furent les recherches relatives au rôle que pourraient jouer les glandes à sécrétion interne ; vu la possibilité (et même la grande probabilité) que dans tous ces organes les ferments jouent un rôle important, ces organes ne furent jamais employés à l'état sec, car dans la préparation qu'on leur fait subir pour cela, les ferments perdraient peut-être tout ou partie de leur action, et, comme l'acide chlorhydrique de l'estomac pourrait exercer probablement une action analogue, les préparations ne furent pas administrées par la bouche, mais par la voie rectale. Pour rendre cela possible, nous avons toujours employé des sucs frais ; les organes avec lesquels j'ai fait des recherches ont été : les thyroïdes, les parathyroïdes, l'hypophyse, les ovaires, les testicules, les glandes surrénales, le foie, le pancréas et le thymus ; les sucs préparés avec ces glandes furent administrés journellement par la voie rectale d'abord à très petites, puis à plus fortes doses, au début séparément, plus tard en préparations combinées. Cette série d'expériences, qui prirent beaucoup de temps, eurent l'avantage de fournir des résultats très positifs qui peuvent se résumer ainsi :

a) Une aggravation ou une augmentation des phénomènes ne se manifesta avec aucun des extraits organiques, ni avec les injections simples, ni avec les injections combinées. Ce résultat ne répondait pas tout à fait à l'attente : on pouvait certainement croire que le thymus jouerait un rôle dans l'épilepsie. Ohlmacher, Volland et d'autres ont constaté à l'autopsie d'un nombre assez important d'épileptiques, environ 25 0/0, une persis-

tance du thymus, et, vu que cet organe contient une notable quantité d'adénine (une des plus toxiques parmi les bases puriques), une intoxication par des éléments du thymus persistant pourrait être un facteur causal important. Pourtant des injections de grandes quantités d'extrait de thymus n'occasionnèrent pas la moindre aggravation des phénomènes.

Des injections de sucs frais des glandes surrénales ne produisent pas davantage l'augmentation ou l'aggravation des phénomènes morbides ; *à priori* on pouvait très sûrement penser à cette probabilité, car le suc des glandes surrénales, avec sa haute teneur en adrénaline, agit nettement en augmentant la pression sanguine et, par conséquent, pourrait peut-être déterminer un spasme dans les artérioles du cerveau. Pourtant le suc n'eut aucune action sur les phénomènes épileptiques, ni favorable, ni défavorable, même si l'on en administrait de grandes quantités. Seulement l'extrait des glandes surrénales parut occasionner des spasmes intestinaux ; ce qui fait qu'il ne peut être administré que dilué car, autrement, les malades n'auraient pas pu le tolérer.

b) On ne put pas constater une influence favorable du traitement par les extraits de l'hypophyse, du thymus, du foie, du pancréas, des glandes surrénales, des testicules et des ovaires, soit séparés, soit combinés. On pouvait supposer que le foie spécialement joue un rôle dans l'intoxication épileptique : en effet le foie est aussi un organe à sécrétion interne et a notamment pour fonction de déplacer et, par conséquent, d'annihiler l'effet toxique des nombreuses substances toxiques ou nuisibles absorbées par la paroi intestinale, substances qui lui sont apportées par le système de la veine porte. On sait aussi que le foie transforme en urée non toxique aussi bien le carbamate d'ammoniaque que le carbonate d'ammoniaque, tous deux toxiques et que l'on trouve aussi dans le métabolisme normal. Et, comme Kraïnsky a émis la théorie que l'épilepsie consisterait dans un empoisonnement par le carbamate d'ammoniaque, on pouvait sûrement penser que le foie serait probablement insuffisant et que les carbamates et le carbonate d'ammoniaque passeraient inaltérés et pourraient ainsi entrer dans la grande circulation. Toutefois l'extrait de foie resta absolument inactif ; il n'y avait donc certainement pas insuffisance du foie, ce qui, par conséquent, détruit la théorie de Kraïnsky. Cette dernière était, d'ailleurs, insoutenable, car elle reposait sur des observations inexactes et des suppositions erronées : Kraïnsky pensait notamment qu'avant chaque attaque épileptique, l'excrétion d'acide urique subissait une forte augmentation, si constante et si caractéristique que Kraïnsky croyait pouvoir en pronostiquer l'approche d'une attaque. Il pensait aussi que l'acide urique ou plutôt une de ses substances d'origine pourrait être l'agent toxique de l'épilepsie ; comme il admettait encore que l'acide urique provenait des

carbamates, il pensait que cela donnait une base suffisante à sa théorie. Pourtant les carbamates sont transformés par le foie en urée et non en acide urique, tandis que ce dernier est formé des bases puriques. En outre, l'augmentation constante de l'excrétion d'acide urique immédiatement avant l'attaque n'est rien moins que constante, de sorte que, en somme, il ne reste littéralement aucune base sérieuse sur laquelle puisse reposer la conception de Kraïnsky. Des injections d'extrait de pancréas avec sa grande action protéolytique bien connue, n'eurent aucun effet, ce qui prouve que l'on ne peut penser à une insuffisance du pancréas.

c) Par contre, on obtint de magnifiques résultats avec la combinaison d'extraits de la glande thyroïde et des glandes parathyroïdes et ces résultats furent d'autant plus importants qu'il s'agissait d'observations ayant trait à des malades chroniques, qui, depuis longtemps déjà, la plupart depuis plusieurs années, souffraient d'attaques, et chez lesquels je supprimai immédiatement et radicalement l'emploi déjà ancien du bromure (Pour une description plus détaillée avec statistique, je renvoie à une autre publication). Les expériences faites avec ces extraits firent naître la forte impression que nous avions affaire aux ferments jusqu'alors inconnus des glandes thyroïde et parathyroïdes, car l'extrait administré par la voie rectale agissait beaucoup plus favorablement que quand il était administré par la bouche et beaucoup mieux aussi que les préparations de glande thyroïde du commerce. L'administration du médicament pris par la bouche ne fut suivie réellement d'aucun résultat ou seulement d'un résultat très minime, peut-être d'une amélioration accidentelle, tandis que par l'administration rectale, une grande série de malades fut, après un temps plus ou moins long, complètement débarrassée de phénomènes morbides. En ce qui concerne le temps nécessaire pour cela, on dut remarquer qu'il était très variable : dans quelques cas qu'on ne pouvait certainement pas considérer comme bénins (accès existant respectivement depuis 5 et 7 ans, attaques fréquentes et graves, mais toujours sans démence), les malades furent délivrés des phénomènes presque immédiatement après le commencement du traitement ; chez d'autres, cela dura souvent de 5 à 6 mois et dans quelques-uns, parmi lesquels un ou deux semblaient appartenir aux cas bénins (attaques n'existant pas encore depuis deux ans et dans d'autres cas consistant uniquement en attaques de « petit mal »), cela dura même de 7 à 10 mois.

Le traitement fut réglé à peu près de la même façon pour tous les malades : l'emploi du bromure fut toujours immédiatement suspendu, ainsi qu'éventuellement le régime pauvre en sel, tandis que, tout d'abord, on administra chaque jour par la voie rectale l'extrait des glandes thyroïde et parathyroïdes fraîchement préparé ; lorsque les symptômes s'amélio-

rèrent d'une façon remarquable, on ne fit plus que trois injections par semaine, puis deux, et, lorsque, pendant longtemps, les malades furent complètement débarrassés de tout symptôme, on se contenta de n'en faire qu'une.

Il sembla, en même temps, que non seulement pour l'attaque, qui est le symptôme le plus important sans être le seul, on obtenait encore d'autres améliorations en cours de traitement : les malades déclarèrent bien vite qu'ils souffraient moins de vertige et de maux de tête, qu'ils étaient plus vifs, qu'ils dormaient mieux, qu'ils avaient plus d'appétit, des selles plus régulières, etc. Un de mes malades qui, pendant de nombreuses années, n'avait pu faire autre chose que des commissions pour un jardinier (ce à quoi il n'était pas encore tout à fait bon), se trouva subitement beaucoup trop intelligent pour un tel travail, il alla prendre des leçons pour obtenir le brevet de chauffeur, ce à quoi il réussit rapidement. Et à ce moment il est depuis deux ans déjà chauffeur d'un grand hôtel. Chez d'autres malades, l'irritabilité et l'emportement disparurent en très forte proportion.

Mentionnons encore que la suppression brusque du bromure ne fut jamais suivie de conséquences nuisibles, même si le malade en absorbait une forte quantité, par exemple 6 grammes par jour, et s'il en prenait depuis longtemps. Comme on le sait, la suppression brusque de l'emploi du bromure peut entraîner les suites les plus fâcheuses : il se produit alors souvent de nombreuses attaques dans un très court espace de temps et souvent aussi ce que l'on a coutume d'appeler l'état de mal épileptique. Parmi mes malades il y en avait deux, pour lesquels on savait par expérience que l'arrêt dans l'emploi du bromure avait pour conséquence l'augmentation immédiate du nombre et de l'intensité des attaques. Cependant, lorsque nous commençâmes notre traitement anti-épileptique, on n'eut à enregistrer aucun de ces fâcheux phénomènes.

Il a semblé d'un très grand intérêt, spécialement pour la pathogénie, que le traitement n'eut pas toujours des résultats incontestablement favorables ; il faut sans doute attribuer cela en partie à ce qu'un certain nombre de ces malades, dont l'état n'était pas amélioré, souffraient de maladies cérébrales primitives, accompagnées d'attaques présentant bien le caractère épileptique, mais pour lesquels, cependant, on ne pouvait, en aucun cas, parler d'épilepsie essentielle, mais d'une affection cérébrale primitive quelconque, accompagnée parfois d'attaques épileptiformes (hydrocéphalie interne, tumeur du cerveau, paralysie cérébrale infantile, tumeur de l'hypophyse, sclérose, tubercule solitaire, etc.).

Mais outre ces différentes maladies, qui toutefois présentaient toujours d'autres symptômes, grâce auxquels on pouvait reconnaître le carac-

tère du processus cérébral primitif, il y avait encore une autre grande catégorie, où les phénomènes cliniques ne permettaient pas de diagnostiquer autre chose que l' « épilepsie essentielle » et sur lesquels pourtant le traitement anti-épileptique n'eut que peu ou pas de succès. Dans cette catégorie importante on put presque toujours établir que ces malades, dans leur jeune âge, avaient souffert de convulsions, soit spontanées et accompagnées d'une fièvre notable, soit à la suite de maladies infectieuses comme typhus, pneumonie, scarlatine, ou même coqueluche et rougeole. Ce fait me conduisit à la ferme conviction que, dans ce grand nombre d'affections qui, cliniquement, se comportent absolument comme l'épilepsie essentielle, il doit y avoir une grande quantité de maladies qui, au point de vue pathogénique, n'ont rien de commun l'une avec l'autre. Il s'est rencontré maintes fois quelque chose de semblable dans la pathologie : il s'est produit, par exemple, depuis quelque temps un courant pour déclarer que, dans tous les cas de la maladie de Stokes-Adam, on a affaire à une origine cardiaque ; toutefois, dans les dernières années, on a constaté différents cas où ce syndrome était nettement d'origine cérébrale. Et cela est encore le cas, et dans une beaucoup plus grande proportion, pour le diabète sucré : des affections d'organes très différents (pancréas, foie, reins, bulbe) peuvent provoquer ce syndrome, et c'est pourquoi, dans de nombreux cas, il est encore très difficile maintenant de fixer, sur une base clinique, quel est l'organe malade. Nous rencontrons quelque chose d'analogue dans l'épilepsie et, pour trouver la voie dans cette grande quantité extrêmement hétérogène de maladies semblables d'une part, mais d'autre part provenant d'une localisation tout à fait différente, il est nécessaire en premier lieu d'écarter toute une série d'affections, qui sont bien caractérisées par le symptôme « attaques épileptiformes », mais qui, quelquefois après un temps plus ou moins long, montrent trop d'autres particularités pour pouvoir être regardées comme épileptiques. Au nombre de cette série d'affections il faut compter : l'hydrocéphalie interne, dans laquelle le plus souvent se montrent des attaques épileptiques, la porencéphalie, la sclérose tubéreuse (forme d'idiotie), la paralysie cérébrale infantile, le tubercule solitaire, les tumeurs des méninges, du cerveau et de l'hypophyse, la dystrophie adiposo-génitale, les différentes formes de syphilis du système nerveux central (syphilis héréditaire, paralysie cérébrale progressive, syphilis cérébrale comme l'encéphalite gommeuse, la méningite syphilitique, etc.) ; ensuite l'épilepsie toxique (des intoxications exogènes : alcool, nicotine, plomb, absinthe, santonine, camphre tribromique et des intoxications endogènes comme diabète, pellagre, néphrite, etc.), la maladie de Stokes-Adam, l'épilepsie traumatique, l'éclampsie, la maladie d'Alzheimer, l'épilepsie

sénile (altérations vasculaires), l'épilepsie affective de Bratz et les tumeurs du cerveau qui, comme on le sait, peuvent présenter pendant plusieurs années des attaques épileptiques comme symptôme unique. Pour toutes ces maladies, dans lesquelles interviennent des attaques, il est, fût-ce même souvent après un temps très long, presque toujours possible, en s'appuyant sur des recherches cliniques, de fixer la cause primitive de la maladie et, ainsi, de décider que, malgré la présence du symptôme « attaques épileptiformes », il ne s'agissait pas encore d' « épilepsie », bien que les accès présentassent même la physionomie exacte des attaques épileptiques. Après avoir écarté toutes ces maladies, — et cette série n'a pas la moindre prétention d'être complète — il reste alors le groupe très riche auquel nous donnons l'étiquette « épilepsie » et que, d'après les symptômes cliniques, nous désignons sous le nom d' « épilepsie essentielle » ; ce groupe renferme cependant deux maladies qui, au point de vue clinique, se ressemblent parfaitement et qui, pourtant, au point de vue pathogénique, n'ont rien à faire l'une avec l'autre. Ces deux maladies sont l'épilepsie essentielle (la véritable épilepsie, épilepsie idiopathique des Anglais, genuine Epilepsie des Allemands), et l'épilepsie cérébrale (symptomatique ou secondaire) consécutive à une inflammation diffuse du cerveau (écorce) ou de la dure-mère (méningo-encéphalites chroniques infantiles). Ce fait, auquel on n'a jamais prêté assez d'attention, donne lieu, dans la bibliographie si vaste sur l'épilepsie, à une confusion sans pareille ; il est, en outre, une des causes de la fréquence vraiment choquante avec laquelle on voit la même expérience donner des résultats différents, et fait que de nombreuses recherches sur les anomalies du métabolisme et les altérations biochimiques trouvées dans « l'épilepsie essentielle » doivent être considérées d'une façon très sceptique par la simple raison que les auteurs, dans la plupart des cas, n'étaient pas en mesure de décider s'ils avaient réellement affaire à l'épilepsie essentielle plutôt qu'à l'épilepsie cérébrale.

Il faut entendre par l'épilepsie cérébrale (symptomatique) cette épilepsie qui se montre à la suite d'une méningo-encéphalite diffuse, bien différente donc de l'épilepsie Jacksonienne qui se produit à la suite d'un foyer, localisé et nettement limité, quelque part dans le cerveau.

P. Marie, de la Tourette, Binswanger et Redlich font remarquer à ce sujet que le champ de l'épilepsie essentielle se réduit toujours davantage et comment, grâce aux méthodes de recherches toujours plus exactes, celui de l'épilepsie organique (cérébrale) va en s'élargissant. Cependant il restera toujours sans doute un groupe d'un nombre remarquable appartenant à l'épilepsie essentielle.

Binswanger dit aussi, après la description de deux cas avec foyers encé-

phaliques primitifs : « Combien souvent se présenteront de pareils cas qui, plus tard, se perdront complètement dans le type de la « véritable épilepsie ». Si leurs singularités anamnestiques particulières, leur mode d'origine et leurs attaques symptomatiques restent cachés, ils seront alors annexés au groupe important de l'épilepsie essentielle et, plus tard, les recherches microscopiques cérébrales servent d'arguments à l'origine cérébrale organique du processus morbide de l'épilepsie essentielle. »

Sur ce point, sans doute, Binswanger a raison : il existe, en effet, de nombreux cas qui, cliniquement et à tous les points de vue, se comportent parfaitement comme épilepsie essentielle et qui dépendent, cependant, de la méningo-encéphalite diffuse primitive ; toutefois, en déterminant cette dernière affection on a décidé en même temps que l'épilepsie est symptomatique et, en fait, dépendante d'une maladie cérébrale quelconque primitive.

Par contre, il existe un groupe de cas encore important, bien que diminuant toujours en nombre, dans lesquels on ne peut réellement constater aucune altération cérébrale primitive. Cela veut dire que dans les cas récents il n'existe aucune trace d'anomalies dans le cerveau (écorce) et dans les méninges, tandis que, dans des cas très chroniques avec démence secondaire, on peut trouver des anomalies aussi secondaires : Chaslin a mis en évidence la fréquence, dans les couches superficielles de l'écorce, de faisceaux de fibres névrogliques proliférées, et après lui, Alzheimer a décrit ces mêmes phénomènes sous le nom de « randgliose ».

Et si nous faisons abstraction des intoxications endogènes et exogènes dont nous venons de parler, ce groupe (dans lequel manque toute altération cérébrale primitive) ne comprend que l'épilepsie essentielle (épilepsie véritable ou épilepsie idiopathique).

Ici il est donc question de deux maladies qui, au point de vue pathogénique, sont absolument différentes l'une de l'autre et qui, au point de vue clinique, se ressemblent parfaitement : d'une part, un processus diffus, organique dans l'écorce cérébrale (accompagné ou non d'altérations méningitiques), et, d'autre part, une maladie du métabolisme, une auto-intoxication chronique ayant pour cause primitive une hypofonction de quelques glandes à sécrétion interne. Grâce à de nombreux matériaux cliniques que j'ai pu contrôler, pendant longtemps, je me suis rendu compte qu'actuellement il n'est pas encore possible, tout au moins sur une base purement clinique, de séparer ces deux groupes. Voyons comment et par quels moyens la susdite division pourrait être regardée comme possible, même si je devais anticiper aussi sur le résultat final, à savoir que tous les efforts mis en œuvre jusqu'à présent n'ont abouti à aucune conclusion.

Il semble, *à priori*, vraisemblable que, dans l'épilepsie cérébrale, c'est-à-dire dans les troubles provenant d'anomalies dans le cerveau et dans les méninges, on pourrait trouver quelque chose de spécial dans le liquide céphalo-rachidien.

Sur six malades chez lesquels, grâce à des données de toutes sortes, le plus souvent purement anamnestiques, on put établir avec sûreté qu'ils avaient souffert de méningo-encéphalite, j'ai pratiqué une ponction lombaire et recherché : *a*) s'il y avait hypertension dans le liquide céphalo-rachidien ;

b) Si le liquide était tout à fait clair ;

c) Si, après centrifugation, on pouvait constater une augmentation des éléments cellulaires (lymphocytose, polynucléose, etc.) ;

d) Si la teneur en albumine était augmentée (réaction de Nonne).

Le résultat fut tout à fait négatif sous tous les rapports et pour tous les cas : il n'y avait pas d'hypertension dans le liquide céphalo-rachidien, le liquide était parfaitement clair, il n'y avait pas une augmentation des éléments cellulaires (ni lymphocytose, ni polynucléose, ni polycytose) et en outre la réaction de Nonne fut toujours négative.

Cependant, Redlich (et quelques-uns de ses élèves) obtint des résultats positifs dans ses recherches sur le liquide céphalo-rachidien (forte hypertension, altérations cellulaires) dans des cas d'épilepsie cérébrale (hydrocéphalie interne, méningites) et aussi dans des cas de psychoses post-épileptiques et dans l'état de mal épileptique.

Or, c'est une opinion assez courante que les altérations se produisant, en cas d'épilepsie, dans la personnalité psychique, comme la démence survenant lentement et augmentant peu à peu et les modifications du caractère devenant plus manifestes, pourraient être les signes d'une intoxication chronique, et que ces phénomènes seraient caractéristiques pour l'épilepsie essentielle. Cependant cela est encore une illusion : tout spécialement le « caractère épileptique » (paresse de la pensée, lenteur d'élocution, irritabilité, sentiment de soi-même exagéré, fort égoïsme avec absence totale de tout égard pour autrui, etc.), que l'on regarde comme spécifique pour l'épilepsie essentielle, se montre tout aussi bien chez les malades atteints d'épilepsie cérébrale et, d'autre part, la démence épileptique intervient aussi bien dans l'épilepsie essentielle que dans l'épilepsie cérébrale ; il me semble toujours de plus en plus certain qu'en général l'épilepsie cérébrale, succédant à une méningo-encéphalite diffuse, conduit plus vite à la démence que l'épilepsie essentielle. Il se présente, en outre, des exceptions en tous sens : je connais des cas tant d'épilepsie essentielle que d'épilepsie cérébrale, dans lesquels le caractère n'est que peu ou même pas altéré. J'ai eu même l'impression qu'une très longue absence

de toute défaillance intellectuelle se montrait davantage dans l'épilepsie essentielle ; s'il y avait, par contre, déjà un défaut manifeste de l'intelligence avant l'apparition de la première attaque, ou que la démence secondaire se présentât seulement quelques années après le début des accès, on avait toujours affaire à l'épilepsie cérébrale (hydrocéphalie interne, syphilis héréditaire, méningo-encéphalite). Les altérations du caractère et la démence secondaire n'ont donc, excepté dans des cas très peu nombreux, aucune valeur pour le diagnostic différentiel.

Le symptôme de la papillite est peut-être un peu plus utile, surtout quand il est positif : on peut être alors très autorisé à croire à une épilepsie cérébrale (tumeur du cerveau ou des méninges, grand foyer d'encéphalite, méningite séreuse, etc.). Toutefois, l'absence de la papillite n'indique nullement que l'on se trouve en présence de l'épilepsie essentielle, car, comme on le sait, de nombreux cas de méningite et d'encéphalite ne causent aucune altération de la papille. De toutes ces formes de méningite, c'est la forme séreuse qui semble surtout donner lieu à des papillites bien marquées. Ces dernières n'ont donc qu'une assez faible valeur comme diagnostic différentiel et l'on peut dire la même chose de deux autres phénomènes qui ne sont pas si rares dans l'épilepsie, à savoir les troubles aphasiques et le phénomène de Babinski. Les premiers, sur lesquels Heilbronner, entre autres, a fait des communications détaillées, peuvent indiscutablement, quand ils présentent quelque durée, faire pencher la balance du côté de l'épilepsie cérébrale (foyers encéphaliques dans le lobe frontal gauche) surtout quand, outre cela, se présente en même temps une différence de tonus entre les muscles de la moitié droite et ceux de la moitié gauche du corps. Cette différence doit être encore, de préférence, accompagnée de différences de vivacité des réflexes tendineux droits et gauches. Toutefois, dans la plupart des cas, il n'est pas possible de constater de véritables symptômes de foyer ou autre indication précise d'épilepsie cérébrale. Le symptôme de Babinski est encore beaucoup moins utile : comme on le sait, Babinski lui-même et, après lui, beaucoup d'autres, ont établi que 50 à 60 0/0 de tous les épileptiques pendant l'attaque et immédiatement après présentent le phénomène de l'extension du gros orteil, mais il faut se garder de penser, d'après cela, que l'on se trouve toujours en présence d'altérations cérébrales. Comme Binswanger et d'autres l'ont démontré, on peut trouver, dans l'épilepsie essentielle, toutes sortes de symptômes de foyer et même des phénomènes hémiplégiques. Le cas suivant en fournit un bel exemple :

L..., 36 ans, garçon brasseur. Il présente des attaques depuis 8 ans et pouvait néanmoins faire régulièrement son travail. Il y a quelques jours, dans une chute, il a frappé de la tête (région temporale droite) contre

un tonneau, est resté quelques minutes sans connaissance et, immédiatement après, a été pris d'une longue attaque. Admis à l'hôpital, il montre une grande sensibilité à la pression de la région temporale droite atteinte et de nombreuses attaques qui commençaient toujours par le côté *gauche* : le malade tourne fortement la tête vers la gauche, dirige le regard à gauche, et a des contractions des muscles gauches du visage et des membres gauches ; le plus souvent, mais non toujours, les muscles de la moitié droite du corps se contractent aussi. Après une douzaine d'attaques, le facial et les membres gauches sont complètement paralysés ; entre les attaques le malade est assez lucide, toutefois il ne peut absolument pas mouvoir les membres très contracturés du côté gauche. Le réflexe de la plante du pied gauche montre à l'état continu, tant après que pendant les attaques, le phénomène de l'extension (phénomène de Babinski) et à droite celui de flexion. Grâce à tous ces phénomènes de foyer, le traumatisme, la forte sensibilité à la pression locale, et un alcoolisme modéré avoué par le malade, on pense qu'il s'agit d'un épanchement sanguin subdural dans la région temporale droite et on se décide à la trépanation.

On ne trouva absolument rien, et le malade, dont l'état était déjà grave avant l'opération, mourut trois jours plus tard. L'autopsie montra l'absence certaine d'un épanchement sanguin subdural et de la méningite sous toutes ses formes, tandis qu'on ne trouva macroscopiquement aucune marque d'encéphalite ou d'autres foyers, ni hydrocéphalie, ni une altération cérébrale quelconque (l'examen microscopique du cerveau est encore à faire). Dans ce cas il ne s'agissait donc certainement pas d'épilepsie cérébrale, mais d'épilepsie essentielle.

Dans ces cas d'épilepsie essentielle, sans symptômes de foyer préalables et sans affection cérébrale anatomique, nous ne pouvons guère, suivant en cela les traces de Binswanger et Redlich, considérer ces phénomènes de paralysie unilatérale que comme une accumulation de phénomènes d'épuisement. De là vient qu'ils se présentent aussi principalement dans l'état de mal épileptique ou, tout au moins, en cas de grandes séries d'attaques. On a signalé, toutefois, des cas dans lesquels se sont manifestés ces symptômes d'épuisement déjà après quelques attaques seulement.

Il nous reste encore maintenant quelques phénomènes particuliers d'une valeur tout aussi discutable, à savoir la prédominance de l'usage de la main gauche chez les épileptiques ; ensuite le phénomène de la déviation conjuguée au début de l'attaque ; de plus, dans quelques cas, les résultats de la radiographie.

Comme on le sait, la prédominance de l'usage de la main gauche est relativement plus fréquente chez les épileptiques que chez les personnes normales ; en outre Steiner a démontré que, dans les familles d'épilepti-

ques droitiers, on trouve très souvent la prédominance de l'usage de la main gauche. Par contre, 9 sur 11 de ces épileptiques gauchers n'avaient que des parents droitiers. Si l'on regarde ces derniers faits en eux-mêmes, on peut considérer alors la prédominance de l'usage de la main gauche comme un signe de dégénérescence qui se montre avec alternance. Il y a, sans doute, beaucoup plus à dire sur l'idée de Redlich, entre autres, qui explique la prédominance de l'usage de la main gauche par une méningo-encéphalite diffuse qui, dans ces cas, a altéré plus fortement l'hémisphère gauche que l'hémisphère droit, ce qui fait que les membres droits se sont trouvés en condition quelque peu plus mauvaise.

Ce phénomène est donc certainement sans valeur comme diagnostic différentiel, car la prédominance de l'usage de la main gauche se présente aussi bien dans l'épilepsie cérébrale (avec hémisphère gauche plus spécialement atteint) que dans l'épilepsie essentielle, où elle se produit comme signe de dégénérescence. Steiner, lui-même, reconnaît aussi qu'il ne faut accorder aucune valeur diagnostique à la prédominance de l'usage de la main gauche.

Nous avons probablement un phénomène plus important dans le fait de trouver constamment une déviation conjuguée (tourner le visage et les yeux du côté des lésions cérébrales). Benders a appelé l'attention sur le fait que ce phénomène se montrait d'une façon extraordinairement régulière chez un grand nombre de ses épileptiques. Nous devons, très probablement, le prendre, comme dans quelques cas de prédominance de l'usage de la main gauche, pour un symptôme hémisphérique : si les phénomènes épileptiques sont causés par des affections (inflammation) corticales primitives diffuses, l'hémisphère du côté vers lequel se tournent le visage et le regard, doit être seulement atteint par l'encéphalite diffuse, ou bien il est atteint beaucoup plus fortement que l'autre hémisphère.

Dans les cas où ce phénomène est très constant, nous avions donc, très vraisemblablement, affaire à l'épilepsie cérébrale (encéphalite diffuse, qui est exclusivement, ou au moins est prépondérante d'un côté) et non à l'épilepsie essentielle.

Redlich montre l'intérêt de la présence *constante*, pendant et immédiatement après les attaques, de symptômes de foyer plus légers. Ils manquent complètement dans les périodes interparoxysmales et n'ont, comme les autres phénomènes déjà décrits, que peu de valeur pour le diagnostic différentiel. S'ils sont aussi présents dans les périodes interparoxysmales, il doit exister, sans aucun doute, quelque part dans le cerveau un foyer plus ou moins localisé. Comme on le sait, ces symptômes de foyer, pendant et immédiatement après les attaques, se présentent souvent sous la

forme du phénomène de Babinski, spasmes unilatéraux avec réflexes augmentés, parésie légère, etc. Si ces symptômes se présentent toujours et dans toutes les attaques du même côté, ils indiquent alors, même s'ils sont toujours absents dans les périodes sans attaques, une inflammation du cerveau (écorce) qui a atteint d'une façon prépondérante l'hémisphère cérébral opposé ; s'ils sont alternatifs et ne se montrent alors seulement que pendant la décharge (l'attaque), tantôt l'un, tantôt l'autre des hémisphères est le plus atteint par l'accumulation des phénomènes d'épuisement.

Schüller put confirmer radiographiquement ces états : si l'on constatait dans une moitié du corps une augmentation de symptômes d'hypertension (réflexes augmentés, phénomène de Babinski), on pouvait voir dans l'image radiographique de l'autre moitié du cerveau des veines fortement dilatées (hyperémie veineuse des méninges).

Si les symptômes de foyer sont, pendant et immédiatement après l'attaque, toujours constants, en ce qui concerne la moitié du corps, il est alors très vraisemblable qu'il s'agit d'une épilepsie cérébrale qui a atteint un hémisphère plus que l'autre. Et quand des phénomènes de paralysie cérébrale infantile existent chez des épileptiques, ne fût-ce même qu'en une faible mesure, alors on peut être sûr de l'origine cérébrale des phénomènes épileptiques.

Il faut, toutefois, observer que, dans de nombreux et peut-être même dans la plupart des cas, tous ces petits moyens auxiliaires (dont aucun d'eux ne peut être considéré comme absolument sûr) nous laissent dans l'embarras pour les cas d'épilepsie sans symptômes de foyer et que, comme les phénomènes cliniques pas plus que le cours ultérieur de la maladie ne fournissent la moindre réponse au dilemme : épilepsie essentielle ou cérébrale (corticale), nous devons essayer de combler, autant que possible, cette lacune de notre diagnostic par une anamnèse très serrée. Cette dernière peut, notamment, nous fournir quelques éclaircissements sur la possibilité d'une méningite, d'une encéphalite dans l'enfance ou, dans la plupart des cas, d'une combinaison de ces deux maladies, la méningo-encéphalite. S'il apparaît notamment dans l'anamnèse que le malade (le plus souvent en très bas âge) a eu des convulsions intensives s'étant produites de préférence soudainement ou après une maladie infectieuse avec fièvre élevée, nous pouvons alors, avec une très grande sûreté, en inférer une méningo-encéphalite. Ces foyers d'inflammation peuvent, en apparence, guérir complètement et ne laisser aucune trace après eux, jusqu'à ce que, beaucoup plus tard (ordinairement dans les premières années de la puberté), ils donnent lieu à des attaques épileptiques. Oppenheim dit à ce sujet : « De nombreuses recherches prouvent qu'une affection céré-

brale organique ayant existé dans la jeunesse, correspondante ou très apparentée à une paralysie cérébrale infantile (sans toutefois montrer toujours les phénomènes typiques de cette paralysie), peut donner lieu à un développement ultérieur d'épilepsie. »

Quelques auteurs, comme Marie et Freud, vont jusqu'à vouloir ramener l'épilepsie en général à une affection cortico-cérébrale organique, mais il manque, toutefois, pour cela une base suffisante. Marchand, lui aussi, cherche la cause de l'épilepsie dans l'épaississement des méninges et de leur développement se faisant avec celui de l'écorce cérébrale, ce qu'il put prouver par des autopsies de ses épileptiques. Toutes les expériences de ces auteurs viennent en confirmation de ce que j'ai affirmé déjà à plusieurs reprises, à savoir que *cliniquement* l'épilepsie corticale (sans symptômes de foyer) ne peut être distinguée de l'épilepsie essentielle ; toutefois ces auteurs, parlant toujours d'épilepsie véritable ou essentielle, avaient toujours affaire, comme l'indiquaient les résultats de l'autopsie, à l'épilepsie corticale, suite de la méningo-encéphalite. Ces formes d'épilepsie cérébrale se rattachent donc tout à fait à l'épilepsie causée par la paralysie cérébrale infantile, car, dans la grande majorité de ces cas, l'épilepsie et la paralysie furent causées par un même facteur, à savoir par des foyers encéphaliques dans la zone ou dans le voisinage de la zone motrice.

Il faut donc admettre que l'épilepsie essentielle peut aussi se développer chez un sujet atteint déjà d'une autre affection cérébrale quelconque et ainsi la véritable épilepsie peut se déclarer aussi chez les malades atteints de paralysie cérébrale infantile. Toutefois, cela ne sera qu'une exception très rare et comme toutes les deux, tant l'épilepsie que la paralysie, peuvent être parfaitement expliquées par le même facteur étiologique, à savoir les foyers encéphaliques, il est sans doute plus rationnel de faire dériver ces deux groupes de phénomènes d'une même cause. Si nous rencontrons donc également dans la paralysie cérébrale infantile des attaques épileptiques, cette épilepsie doit être d'origine cérébrale et n'appartient donc pas à l'épilepsie essentielle. Freud admet aussi pour toutes deux une même origine qui cause dans un cas l'épilepsie, dans un deuxième la paralysie cérébrale infantile et dans un troisième ces deux affections réunies. Si les phénomènes épileptiques se présentent seuls, Freud parle alors de « paralysie cérébrale infantile sans paralysie ». Quoique cette expression soit étrange, l'idée est juste : une même cause produit ici des phénomènes très différents et cette cause est la base anatomique de la paralysie cérébrale infantile, dans laquelle se montrent tantôt des phénomènes d'excitation et tantôt des phénomènes de paralysie. Krause, lui aussi, a appelé l'attention sur le fait que tous les cas d'encéphalite et de

paralysie cérébrale infantile sont bien loin de causer plus tard l'épilepsie (cérébrale) et, par suite, il admet que, dans les cas où se produisent des attaques, il existe une prédisposition à l'épilepsie. Cela n'est pas juste et ne pourrait s'appliquer naturellement qu'aux cas de combinaison de paralysie cérébrale infantile avec l'épilepsie véritable essentielle. Pour l'épilepsie cérébrale, la prédisposition n'est absolument pas nécessaire : cela dépend, en effet, de l'étendue, de la diffusion et de la grandeur des foyers encéphaliques ; s'ils gênent tellement l'écorce cérébrale pour la circulation de sa lymphe et de son sang veineux, alors elle sera empoisonnée par ses propres produits de métabolisme et se déchargera périodiquement par une attaque (à ce sujet, voir plus loin). Cela semble donc aussi étrange quand Redlich dit : « Revenant à la paralysie cérébrale infantile, je crois que les conceptions de Freud, sans les généraliser, ne peuvent servir vraiment que pour quelques cas et que, dans la paralysie cérébrale infantile, avec ou sans paralysie, il peut se développer une épilepsie véritable. Weber voit aussi dans ces cas une épilepsie véritable. » Redlich a véritablement raison, quand il dit « qu'elle ne se distingue en rien de l'épilepsie essentielle ». Mais en disant cela, il ne fait qu'augmenter le grand nombre de ces auteurs qui, sans le savoir ou sans le vouloir, montrent que l'épilepsie cérébrale et l'épilepsie essentielle se ressemblent cliniquement comme deux gouttes d'eau. Mais, du reste, il a tort : l'épilepsie essentielle sera rarement aussi bien combinée avec la paralysie cérébrale infantile qu'avec la maladie de Hirschprung (pour donner un exemple) ; si nous trouvons associées la paralysie cérébrale infantile et l'épilepsie, toutes deux doivent alors venir de la même origine et l'épilepsie est, dès lors, d'origine cérébrale. Redlich montre cela même surabondamment en prouvant que lui-même, Krause et beaucoup d'autres auteurs trouvèrent dans ces cas de véritables kystes ou mieux des dépôts kystiques de liquide dans les méninges molles, quelquefois aussi un œdème encapsulé, kystique, de l'arachnoïde, qui semblaient être la cause de l'épilepsie : après l'opération (établissement d'un volet dans la dure-mère), les symptômes d'épilepsie disparurent. C'est la preuve parfaite que l'épilepsie était d'origine cérébrale et qu'il ne s'agissait donc absolument pas d'épilepsie essentielle. Le raisonnement de Redlich est encore plus juste quand il dit : « La plus grande importance de la présence ou de l'absence des attaques épileptiques dans la paralysie cérébrale infantile est dans le fait que, dans un cas, il s'agit de lésions de forme strictement en foyers, dans d'autres cas, au contraire, se montrent d'importantes altérations diffuses dans le cerveau, fait que connaît Weber. On sait, et l'attention a été à plusieurs reprises attirée sur ce fait, que chez les enfants les processus cérébraux pathologiques ont une tendance

BIBLIOTHÈQUE DE LA SALPÊTRIÈRE

à s'étendre d'une façon plus diffuse. De cette manière on peut aussi déterminer le passage de certaines épilepsies par paralysie infantile à des anomalies qui ne peuvent pas encore être considérées comme appartenant à l'épilepsie essentielle. » Ici la manière de raisonner n'est plus exacte : Si les affections en foyers se sont étendues si diffusément qu'elles causent tant l'épilepsie que la paralysie cérébrale infantile, il y a alors épilepsie cérébrale et non épilepsie essentielle ; si, par contre, les affections sont assez diffuses pour causer l'épilepsie, mais non assez grandes ou assez intensives ou placées encore trop loin de l'écorce pour causer aussi la paralysie, il faut alors (et toujours d'après Redlich) parler d'épilepsie essentielle. Ce n'est pas un raisonnement solide : s'il y a des affections diffuses dans l'écorce et dans les méninges (c'est qu'il y a eu encéphalite primitive), l'épilepsie éventuelle qui en découle est, dans ce cas, d'origine cérébrale et ne peut donc absolument pas être essentielle ; de plus, qu'il y ait des phénomènes de paralysie cérébrale infantile ou non, cela ne change rien.

Il en est exactement de même avec les cas d'épilepsie qui sont combinés avec l'hydrocéphalie interne, avec la porencéphalie, avec l'oxycéphalie (brachycéphalie) ou avec des phénomènes d'acromégalie.

Si même l'hydrocéphalie ne s'est pas encore fortement prononcée, les ventricules latéraux peuvent toutefois être déjà tellement pleins qu'ils exercent une forte pression sur les parties environnantes, arrêtant ainsi la circulation dans l'écorce et, par suite, provoquant des attaques épileptiques. Il n'y a aucune raison pour séparer cette forme des autres formes cérébrales et pour lui donner un autre nom (épilepsie hydrocéphalique), car ce serait un travail presque interminable de séparer l'une de l'autre toutes les formes presque innombrables d'épilepsie cérébrale et de donner à chacune une étiquette propre.

Cependant il est encore moins permis de porter cette forme hydrocéphalique au compte de l'épilepsie essentielle, car la cause réside dans la dilatation des ventricules latéraux qui se comportent tout simplement comme de grands foyers. La porencéphalie produit aussi le plus souvent des attaques qui revêtent ou non le caractère jacksonnien. Toutefois, dans les cas de porencéphalie, les attaques sont la suite du processus cérébral primitif et on doit donc également ranger cette forme dans l'épilepsie cérébrale. Il en est de même pour les cas d'oxycéphalie : si la suture lambdoïde (ou autres sutures) a disparu par synostose, il se produit alors une disproportion entre le crâne osseux et son contenu ; la boîte crânienne se comporte alors comme des méninges épaissies et cause, par une pression directe sur l'écorce cérébrale, des troubles de circulation qui provoquent des attaques. Il en est de même en cas d'acromégalie ; de

nombreux auteurs mentionnent cette maladie comme se présentant souvent « combinée avec l'épilepsie ». C'est positivement faux ; quand la tumeur de l'hypophyse a atteint un certain développement, elle peut entraîner un obstacle sérieux au transport du sang veineux et causer ainsi indirectement des attaques ; nous en trouvons la preuve dans le fait que, dans les cas d'acromégalie « associée à l'épilepsie », les attaques disparaissent aussitôt qu'on a enlevé, par opération, la tumeur de l'hypophyse.

Tous ces cas d'épilepsie que nous venons de mentionner doivent donc, sans restriction, être comptés parmi les formes cérébrales sous réserve de la possibilité que l'épilepsie essentielle peut se produire chez un malade déjà atteint de toute autre espèce de maladies. Toutefois, cette possibilité est si rare que, pratiquement, elle peut être laissée de côté.

Il en est de même pour les attaques qui se montrent après des maladies infectieuses, particulièrement après la pneumonie, le typhus, l'influenza et les maladies d'enfants, spécialement la scarlatine, la coqueluche et la rougeole. Après toutes ces maladies nous voyons quelquefois, chez des personnes ne présentant, du reste, aucune hérédité, se produire des attaques qui, dans leurs manifestations extérieures, ressemblent absolument à celles de l'épilepsie essentielle. Pourtant, pathogénétiquement, elles n'ont rien à faire l'une avec l'autre : les maladies infectieuses susdites, avec peut-être le typhus et la pneumonie en tête, produisent souvent une méningite, dans quelques cas une encéphalite et quand ces dernières complications présentent un degré assez étendu, elles peuvent causer des attaques. Cette méningite, ou mieux cette encéphalite, est alors, quant aux attaques, l'affection primitive et les attaques appartiennent donc à la forme cérébrale de l'épilepsie. Naturellement on doit admettre ici la possibilité d'exceptions, à savoir : un individu avec une prédisposition native pour l'épilepsie essentielle est atteint de typhus ou de pneumonie et après cette maladie l'épilepsie, de latente qu'elle était, devient manifeste. En ce cas, qui est néanmoins *une exception*, se produit après le typhus (la pneumonie, la scarlatine, etc.) l'épilepsie *essentielle*.

La grande masse des épilepsies se manifestant à la suite de maladies infectieuses aiguës doit donc aussi être rangée dans l'épilepsie cérébrale. En outre, il peut se passer un grand nombre d'années entre l'apparition de la pneumonie, du typhus ou de la méningite et la première attaque ; on peut compter quelquefois un intervalle de 8 à 10 ans. Comme dans tous ces cas il serait important pour le malade de savoir quelle forme d'épilepsie est en jeu, il est vraiment nécessaire d'essayer de combler les grands vides existant encore dans notre connaissance diagnostique. Comme on l'a dit déjà à plusieurs reprises, les phénomènes cliniques ne

nous aident en rien ; seulement, quand il y a des symptômes de foyer, nous avons une indication d'épilepsie cérébrale ; cependant dans la plus grande majorité des cas d'épilepsie cérébrale, tous les symptômes de foyer font absolument défaut, de sorte que, jusqu'à maintenant, l'autopsie seule peut apporter de la clarté (ce qui n'est cependant pas la méthode de choix pour porter un diagnostic exact). On devrait ainsi s'attendre peut-être à ce qu'au moins l'épilepsie traumatique se montrât *toujours* comme une affection cérébrale primitive localisable, ou à ce qu'au moins l'hémisphère atteint manifestât des symptômes de foyer. Et pourtant, il n'en est pas ainsi ; il y a, naturellement, dans de nombreux cas d'épilepsie traumatique, *beaucoup* de symptômes en foyer, mais dans un très grand nombre de cas, ils font complètement défaut. En voici quelques exemples :

I. — X..., homme, 27 ans, peintre. Attaques depuis sa 18e année, au début très rares, peu à peu de plus en plus fréquentes ; depuis les deux dernières années, presque journalières ; il n'est jamais indemne plus de trois jours ; attaques le plus souvent pendant la nuit, pourtant aussi beaucoup le jour. Les attaques présentent tous les caractères de l'épilepsie essentielle (morsure de la langue, évacuation involontaire d'urine, perte complète de connaissance, les convulsions sont immédiatement généralisées, même tout au début). Le malade ne montre, dans les intervalles, aucun symptôme en foyer, ni le regard, ni le visage ne se tournent vers un seul et même côté ; pendant les attaques on ne constate même ni augmentation unilatérale des réflexes, ni le phénomène de Babinski. Intelligence peu développée, pupilles égales, réactions pupillaires normales, pas de limitation du champ visuel, pas de troubles de l'ouïe, de l'odorat ou du goût. Réaction de Wassermann négative dans le sang et dans le liquide céphalo-rachidien ; réaction de Nonne aussi négative, aucun changement des éléments cellulaires dans le liquide céphalo-rachidien, ni polynucléose, ni lymphocytose ; absence de papillite.

Et quelle était maintenant l'anamnèse de ce malade ? Comme antécédents : à l'âge d'environ deux ans le malade est tombé sur la tête ; il est resté sans connaissance pendant douze heures et a eu, dans cet état, de très graves convulsions de longue durée (d'après la mère, elles ont duré au moins une demi-heure). Il s'est remis lentement et est resté en bonne santé jusqu'à l'âge de 18 ans.

II. — Mlle K..., 31 ans, célibataire ; attaques depuis sa dixième année, assez régulièrement tous les mois ou tous les deux mois ; évolution lentement progressive, intelligence assez bonne ; les attaques présentent tous les caractères de l'épilepsie, seulement les contractions commencent quelquefois dans la main droite (cependant elles sont aussi souvent immédiatement généralisées). Pendant l'attaque pas de phénomène de Babinski

ni augmentation unilatérale des réflexes tendineux ; pour la déviation du regard et du visage, renseignements incertains. Dans l'intervalle tous les symptômes en foyer font totalement défaut, pas de papillite ; réactions de Wassermann et de Nonne négatives. Dans l'anamnèse, il y a aussi un traumatisme : à l'âge de 5 ans, chute d'un escalier, suivie de perte de connaissance pendant huit heures. Immédiatement après la chute, longue attaque convulsive, sans début unilatéral. Le lendemain, tout était rentré dans l'ordre et la malade est restée en bonne santé jusqu'à l'âge de dix ans.

Dans ces deux cas, il s'agit donc bien d'épilepsie traumatique (causée probablement par un épanchement sanguin sous la dure-mère). Et pourtant, en ne considérant que les phénomènes cliniques et non l'anamnèse, ces deux cas ressemblent complètement à l'épilepsie essentielle et ne présentent aucun symptôme en foyer quelconque appréciable.

Mentionnons encore que la syphilis héréditaire peut donner lieu à une maladie, dont les apparences, en ce qui concerne les attaques, sont parfaitement identiques à celles de l'épilepsie essentielle ; seulement dans la syphilis cérébrale congénitale, les troubles de l'intelligence précéderont presque toujours l'apparition des attaques et dans tous ces cas il sera facile d'en reconnaître le caractère par les phénomènes accessoires qui l'accompagnent et par la réaction de Wassermann.

Parmi les affections cérébrales primitives, qui peuvent causer des attaques semblables à celles de l'épilepsie essentielle, il faut encore citer la dystrophie adiposo-génitale, la brachycéphalie (oxycéphalie), l'abcès du cerveau, le tuberculé solitaire et l'acromégalie (tumeur de l'hypophyse) ; même dans cette dernière affection, des attaques sans caractère unilatéral ne sont pas du tout rares. Et aussi dans ces derniers cas il est sûrement question d'épilepsie cérébrale : si l'on extrait la tumeur de l'hypophyse, les attaques épileptiformes cessent immédiatement.

Il va sans dire que les cas d'épilepsie effective (Bratz) peuvent être bien facilement confondus avec l'épilepsie essentielle.

Quant à ce qu'on appelle les « petites attaques se répétant en série » (kleine Gehäufte Anfalle d'Heilbronner), il faut remarquer que ce groupe, au point de vue pathogénique, présente une très grande diversité et que, si quelques-uns de ces cas peuvent appartenir à l'épilepsie esssentielle (d'autres appartiennent sûrement à l'encéphalite infantile ou à l'hystérie), la plus grande partie lui est absolument étrangère : de ces derniers cas il m'est encore tout à fait impossible de trouver un point de contact me permettant d'en ébaucher la pathogénie.

Enfin, si j'étudie attentivement mes 86 cas après en avoir fait un sérieux triage, la classification de quelques cas étant bien difficile, j'ai trouvé qu'ils se composaient de :

Paralysie cérébrale infantile (avec attaques épileptiformes), trois cas classiques, absolument évidents.

Syphilis héréditaire, un cas douteux et deux cas certains.

Epilepsie traumatique, trois cas bien établis par l'anamnèse.

Hydrocéphalie interne, deux cas certains, un cas douteux.

Hystérie, un cas à diagnostic certain, deux cas avec symptômes presque uniquement unilatéraux, probablement aussi hystérie.

Méningite séreuse, un cas (papillite évidente, etc.), petites attaques se répétant en série.

Petites attaques multiples d'Heilbronner, deux cas de pathogénie jusqu'à maintenant parfaitement obscure. Toutefois, n'appartenant probablement *pas* à l'épilepsie essentielle.

Epilepsie affective (Bratz), trois cas bien contrôlés.

Epilepsie après typhus (méningite), deux cas.

Epilepsie après scarlatine et *après pneumonie* (méningite), de chaque affection, un cas.

Epilepsie après encéphalite, respectivement méningo-encéphalite infantile chronique (bien déterminée seulement par anamnèse), certaine en quinze cas et douteuse en douze cas.

Epilepsia tarda, un cas probable, le deuxième cas presque certain.

Tumeur de l'hypophyse avec phénomènes incomplets d'acromégalie, un cas.

Porencéphalie, un cas certain.

Dystrophia adiposo-genitale (probable), un cas.

Epilepsie essentielle (probablement) 30 cas, formant ensemble un total de quarante-huit cas, complètement différents l'un de l'autre, mais tous probablement d'épilepsie cérébrale primitive ; hors de ce groupe, il restait une petite série de cas d'hystérie, épilepsie affective, etc., et une série de 30 malades (18 hommes, 12 jeunes filles et femmes) que l'on pouvait regarder comme appartenant à l'épilepsie véritablement essentielle (sous la réserve, toutefois, qu'un jour ou l'autre, il faudrait peut-être reporter un ou plusieurs de ces cas au compte de l'épilepsie cérébrale ; seule l'autopsie pourrait fournir à ce sujet une parfaite certitude).

Examinons encore ces observations plus en détail : tous les 86 malades m'ont été envoyés comme atteints « probablement d'épilepsie essentielle » ; si nous en excluons maintenant les 3 cas de paralysie cérébrale infantile que le médecin de la famille se refusait déjà à regarder comme épilepsie « essentielle », puis les cas d'hystérie, les deux cas de « petites attaques multiples d'Heilbronner », le cas de porencéphalie, ceux d'hydrocéphalie interne et les deux cas de syphilis congénitale, il reste donc 40 cas qui, au point de vue clinique, s'imposaient comme épilepsie essen-

tielle et qui, en fait, ne l'étaient pas. Une telle découverte n'est point surprenante : on peut, dans la littérature sur l'épilepsie, trouver de nombreux cas qui, cliniquement et pendant longtemps, se présentaient complètement comme épilepsie essentielle et qui, plus tard, paraissaient appartenir aux tumeurs cérébrales. Et contre ces 40 cas pour lesquels, sur une base purement clinique, on ne pouvait porter d'autre diagnostic — pourtant erroné — que d'épilepsie essentielle, il s'en trouve seulement 30, peut-être encore moins, pour lesquels le diagnostic est vraisemblablement juste ou, en d'autres termes, de tout ce que l'on appelle cliniquement « épilepsie essentielle », la plus grande partie appartient à toutes sortes de formes d'épilepsie cérébrale et seulement la minorité à l'épilepsie essentielle.

De telles observations, faites aussi par d'autres auteurs, ont jeté le doute dans l'esprit de beaucoup de médecins et les ont conduits à admettre la possibilité qu'il n'existerait pas d'épilepsie essentielle et qu'il faudrait finalement rapporter toutes les formes à des affections cérébrales (Redlich, Heilbronner).

Il résulterait bien pourtant des chiffres que nous venons de donner, que de tous les cas qui, cliniquement, s'imposent complètement comme épilepsie essentielle on n'en peut effectivement attribuer que la plus petite partie (environ 40 0 0) à cette forme de la maladie ; aussi plusieurs auteurs (P. Marie, de la Tourette, Redlich, Freud, Alzheimer, Bratz et d'autres) montrent avec raison que le champ de l'épilepsie essentielle se réduit régulièrement à mesure qu'augmentent les recherches pathologiques et anatomiques du cerveau ; mais il ne s'ensuit pas encore que l'épilepsie essentielle doive disparaître complètement de la pathologie.

Il ne faut pas davantage admettre la possibilité, suivant l'opinion de Redlich, que les épilepsies essentielle et cérébrale peuvent se transformer l'une dans l'autre ; ce spécialiste autorisé dit textuellement : En cas de lésion de foyer déterminée, la « Reaktionfähigheit » épileptique n'augmente que dans des parties déterminées de l'écorce, et le résultat de cette augmentation est une attaque jacksonnienne typique ; en cas de lésions diffuses dans les deux hémisphères intervient l'attaque épileptique classique. En effet, là où se montrent des modifications diffuses provenant d'un foyer déterminé les attaques, autrefois purement unilatérales, revêtiront aussi un caractère plus général. De cette manière disparaissent les limites absolues entre attaques partielles et générales, entre *épilepsie organique* et *épilepsie essentielle*, etc. La première partie de cette citation est parfaitement juste, la deuxième ne peut être vraie. Que l'épilepsie cérébrale ne représente qu'un développement général diffus de l'épilepsie à foyer défini (épilepsie de Jackson), cela est évident, mais les épilepsies céré-

brales et l'essentielle ne peuvent jamais se changer l'une dans l'autre : la première est un processus primitif cérébral diffus (le plus souvent cortical), la deuxième est une auto-intoxication, une maladie de métabolisme, avec organes de désintoxication défectueux (glande thyroïde et glandes parathyroïdes) et avec, toutefois, un cerveau primitivement intact, qui ne donne des signes de défaillance que par suite de l'intoxication chronique.

Ces deux maladies, avec une pathogénie si diamétralement différente, ne peuvent jamais se transformer l'une dans l'autre, bien qu'elles se ressemblent beaucoup par leurs phénomènes cliniques. Il faudra, d'abord, se rendre compte de ce fait important, avant de pouvoir attribuer leur véritable valeur aux phénomènes cliniques.

Quoi qu'il en soit, on est conduit à admettre que les nombreuses anomalies dans le domaine de la chimie du métabolisme que l'on trouvera à l'avenir chez les malades, atteints d'épilepsie essentielle, ne se présenteront pas chez les malades, atteints d'épilepsie cérébrale (affections corticales diffuses, ayant atteint un certain degré d'extension et d'intensité). Là se trouve, suivant ma ferme conviction, la clef de la connaissance exacte de cette partie de la pathologie encore si peu étudiée : dans l'épilepsie cérébrale on n'a que des troubles de circulation (hyperémie veineuse et accumulation de lymphe) dans et autour des foyers ou des inflammations diffuses chimiques dans ou au voisinage du cortex cérébral ; le malade, atteint d'épilepsie essentielle, au contraire, souffre d'un trouble complet du métabolisme général. Et c'est dans cette voie (à savoir la chimie et la pathologie du métabolisme) que nous devrons chercher à l'avenir les moyens auxiliaires de diagnostic différentiel, mais malheureusement on ne sait que très peu de chose de la chimie du métabolisme et encore moins de sa pathologie.

Les différentes particularités de l'attaque et des prodromes (aura, etc.) pas plus que les phénomènes morbides qui se présentent souvent dans le cours de la maladie (équivalents, troubles psychiques, changements de caractère, démence secondaire, etc.), ni que n'importe quel autre phénomène ne peuvent nous apprendre quelque chose de la pathogénie ; ils sont donc tous sans aucune valeur pour le diagnostic différentiel.

On a déjà beaucoup publié sur la pathologie du métabolisme dans l'épilepsie, mais, hélas, la valeur de toutes ces expériences est encore très problématique. C'est ainsi que Rosenthal croyait pouvoir établir à l'aide de recherches sur 32 cas *d'épilepsie essentielle indiscutable* (« einwandfreien 32 Fällen der genuine Epilepsie ») que dans cette maladie on trouve souvent, et à différentes époques, une augmentation des substances antitryptiques (anti-protéolytiques) dans le sérum sanguin ; cette

augmentation se montrerait le plus distinctement dans la période interparoxysmale pour atteindre son maximum immédiatement avant l'attaque et pour diminuer rapidement après l'attaque.

Mais, malheureusement, la description de ces malades ne donne d'aucun d'eux l'impression qu'ils sont atteints vraiment d'épilepsie essentielle ; au contraire, elle montre clairement que la plupart d'entre eux souffrent sans doute d'épilepsie cérébrale : plusieurs de ses malades avaient eu dans leur jeunesse des convulsions, d'autres avaient été atteints de maladies infectieuses (typhus, pneumonie), ou de traumatismes crâniens, et d'autres encore présentaient des phénomènes unilatéraux (des spasmes et même le phénomène de Babinski dans les périodes interparoxysmales). Et en deuxième lieu, l'augmentation de l'action antitryptique du sérum sanguin indique simplement, dans ces cas, une décomposition anormale des éléments essentiels du cerveau par un processus cérébral quelconque. Quand un tissu cérébral s'altère, on peut constater qu'un des éléments principaux, la lécithine, entre dans la circulation en plus grande quantité. La lécithine, appartenant au groupe des phosphatides, est une des nombreuses substances que nous appelons lipoïdes ; comme on le sait, les substances antitryptiques du sang se composent de la combinaison des lipoïdes avec les albumines du sang et, par conséquent, au cas d'un processus cérébral, l'augmentation éventuelle des antitrypsines provient de l'augmentation de la lécithine dans la circulation. Péritz, Alt et Bronstein ont démontré cela pour la paralysie générale progressive, processus qui cause une désintégration évidente de l'écorce cérébrale. Jach montra à l'aide de recherches, faites sur 80 malades souffrant de psychoses différentes, que l'on pouvait constater chez la plupart (spécialement, quand ils montraient déjà une démence secondaire) une augmentation évidente des substances antitryptiques dans le sang (Pour de plus amples détails sur les lipoïdes, voir entre autres Hammarsten, von Fürth, Bang, Meyer, etc.). Les recherches de Rosenthal ne sont donc pas capables de nous apprendre quelque chose sur la pathologie du métabolisme dans l'épilepsie essentielle, car elles sont faites chez des malades souffrant d'épilepsie cérébrale ; quant à sa théorie qui en découle, c'est-à-dire le trouble dans la décomposition albumineuse intermédiaire, elle est, par conséquent, sans valeur pour la pathogénie de l'épilepsie essentielle.

Passons donc maintenant, pour autant que l'état actuel de la science nous le permet, à l'examen plus détaillé de l'origine des phénomènes cliniques, tant dans l'épilepsie essentielle que dans l'épilepsie cérébrale et essayons d'en donner une explication. J'admets, en outre, comme certain que l'épilepsie essentielle est une auto-intoxication (une maladie du métabolisme) provenant d'une neutralisation insuffisante des produits du

métabolisme de nos propres cellules corporelles et de quelques sortes de produits intermédiaires du métabolisme albumineux, comme les acides aminés (peut-être aussi du métabolisme graisseux), l'un et l'autre par suite d'une insuffisance des organes ayant une fonction neutralisante et désintoxicante (la glande thyroïde et les glandes parathyroïdes).

Il faut appeler ici l'attention sur deux points : 1° que nous avons toujours fait nos expériences thérapeutiques en administrant l'extrait frais des glandes thyroïde et parathyroïdes par la voie rectale ; c'est, en effet, la seule manière d'imiter purement la fonction d'un organe à sécrétion interne, spécialement de la glande thyroïde et des glandules parathyroïdes. Par contre, la thyroïdine (Merck) et la thyroiodine ne sont que des produits artificiels, qui agissent tout autrement que l'extrait (le suc) frais : je n'ai jamais constaté chez mes malades ni d'amaigrissement, ni d'accélération du pouls, même après administration de très grandes quantités (ce qui était possible dans mes nombreuses observations suivies à l'hôpital municipal de la Haye).

Le deuxième point est que tout emploi de bromure fut immédiatement cessé et il faut donc attribuer les bons résultats obtenus certainement à l'administration du suc frais des glandes thyroïde et parathyroïdes. Mes résultats sont beaucoup plus concluants que ceux obtenus avec la thyroïdine par Claude, qui toutefois, d'après la description d'un cas, a administré journellement de 4 à 7 grammes de bromure. Par l'addition d'une dose journalière et relativement grande de bromure (il s'agissait d'un jeune homme de 14 ans), Claude, à mon avis, affaiblit fortement la preuve de l'action favorable des préparations de la glande thyroïde administrées par lui (En outre, l'action de la préparation, la thyroïdine, diffère de celle de l'extrait frais, puisque Claude fait une mention régulière de la diminution du poids).

Essayons maintenant de rechercher les conséquences pour le métabolisme d'une hypofonction de la glande thyroïde et des glandes parathyroïdes (les « Epithel » körperchen des Allemands). Von Fürth fait remarquer très justement : « La glande thyroïde est un organe d'une importance extraordinaire pour les physiologistes, mais elle n'a jamais, jusqu'à ce moment, causé la moindre satisfaction aux chimistes », et on peut dire tout à fait la même chose des glandes parathyroïdes.

Von Fürth, dans son doute, fait remarquer aussi que l'idée très répandue que l'iode serait un élément physiologique important et constant de la glande thyroïde est loin d'être prouvée : chez des animaux qui viennent de naître et dont la glande thyroïde ne contient pas encore d'iode, l'extirpation de cet organe a précisément les mêmes suites que chez d'autres animaux dont la thyroïde contient beaucoup d'iode. De

plus, l'iodothyrine, aussi bien que la thyroïdine, est certainement un produit artificiel ; aussi il n'est encore nullement prouvé que la thyréoglobuline, découverte par Oswald, soit vraiment la substance produite par la sécrétion interne de la glande thyroïde et entraînée dans la circulation. En attendant, de nombreux auteurs s'accordent à dire que la « thyréoantitoxine » de Fränkel n'est certainement pas l'élément actif de la glande thyroïde, bien que, comme les préparations sèches de glande thyroïde, elle provoque aussi l'accélération du pouls et la diminution du poids. D'ailleurs, moi-même je considère n'importe quelle préparation de la glande thyroïde, quels qu'en soient le nom et le mode de préparation (thyroïdine, thyroiodine, thyroglobuline, thyroantitoxine) comme non identique aux fonctions physiologiques de la glande thyroïde, si elle donne lieu à l'un ou aux deux phénomènes susdits, car, comme je l'ai déjà dit, je ne les ai encore jamais rencontrés, ni l'un, ni l'autre, même pas quand on administrait journellement le suc frais d'une glande thyroïde et de deux glandes parathyroïdes à une dose, en effet, très élevée.

Cela nous entraînerait trop loin si nous voulions parler plus en détail des nombreuses hypothèses pour expliquer la nature et la composition des substances, produites par la glande thyroïde ; de beaucoup plus d'importance sont les résultats obtenus expérimentalement pour faire connaître la fonction physiologique de l'organe.

Suivant Léopold-Lévy et H. de Rothschild, von Fürth, Biedl, Magnus-Lévi, Eppinger, Falta, Rüdinger et nombre d'autres auteurs, la glande thyroïde agit en accélérant le système du nerf sympathique et le métabolisme, de sorte que l'hypofonction de la thyroïde a pour conséquence une diminution du métabolisme des albuminoïdes, des graisses et de tous les sels : si l'on supprime complètement la fonction de la thyroïde, la transformation des albuminoïdes diminue alors de moitié, le métabolisme des hydrates de carbone souffre également, de sorte que la limite d'assimilation du sucre de raisin baisse fortement et qu'il est facile de provoquer une glycosurie alimentaire.

La thyroïde agit encore en excitant le système sympathique, de sorte que, chez les animaux privés de glande thyroïde, se produit une diminution de l'excitabilité du système sympathique, état qui se manifeste par des troubles trophiques, le ralentissement des mouvements intestinaux et de la circulation. La glande thyroïde a cette action accélératrice en commun avec le système chromaffine et la partie infundibulaire de l'hypophyse ; par contre, le pancréas aurait une action contraire, c'est-à-dire une action retardante sur le nerf sympathique. Lorand, le premier, puis Caro et Biedl ont attiré l'attention sur ce dernier fait ; le pancréas

ralentit donc le métabolisme des albuminoïdes. Une simple observation clinique peut le prouver : Napy a trouvé dans des cas de pancréatite aiguë (hypofonction du pancréas) une trop grande déperdition d'azote par rapport à l'alimentation (examen des défécations et de l'urine), quand d'ailleurs la proportion entre l'azote, le soufre et le phosphore excrétés était normale. Magnus-Lévy a encore établi qu'en cas d'hypofonction de la thyroïde, l'échange gazeux était diminué tandis que l'excrétion du phosphore et de la chaux dans les défécations et celle de la magnésie dans l'urine diminuent également.

De plus, suivant Fassin, la glande thyroïde favoriserait la formation d'alexine dans le sang ainsi que le pouvoir hémolytique et bactéricide du sang. Walter établit expérimentalement que la régénération des nerfs lésés se fait beaucoup plus lentement chez les animaux privés de la glande thyroïde que chez les sujets normaux. Quelques auteurs pensent aussi que l'hypofonction de la glande thyroïde a pour conséquence une diminution dans la formation de l'opsonine (Marbé, Royer, Garnier et d'autres).

Juschtschenko a fait des expériences très importantes, qui, en vérité, ont notablement élargi notre connaissance sur le rôle de la glande thyroïde et son influence sur le métabolisme ; il rechercha expérimentalement l'influence que la glande thyroïde exerce sur la sécrétion de quelques ferments importants, comme la catalase, la phylocatalase et la nucléase et rechercha aussi le rapport existant entre la fonction de la glande thyroïde et l'action hémolytique et antitryptique du sérum sanguin.

La catalase est un ferment qui se présente dans tous les organes et dans de nombreux tissus du règne animal et végétal ; elle joue véritablement un rôle important dans les processus biochimiques du protoplasma. Juschtschenko explique le rôle propre et jusqu'à maintenant connu de la catalase dans la vie des cellules et donne un aperçu des opinions divergentes de différents auteurs ; le plus grand nombre se rallient à l'idée de V. Fürth, à savoir que la catalase, appelée aussi réductase, peut décomposer le peroxyde d'hydrogène en ses éléments, l'eau et l'oxygène. Dans tous les cas, la plupart des auteurs pensent que le rôle de la catalase s'exerce dans le domaine de la chimie de l'oxygène et qu'elle agirait comme oxydante, ou réductrice, ou bien encore qu'elle apporterait l'oxygène à des corps chimiques déterminés.

On suppose que la phylocatalase est un ferment auxiliaire qui se présente assez abondamment dans le cerveau, les muscles et le sérum sanguin, et qui peut stimuler et activer la catalase inactive.

Bien connue est l'action de la nucléase (d'après Sachs, qui fit à ce sujet les premières recherches, on doit parler d'un groupe de ferments, les

nucléases), qui agit dans le domaine de métabolisme des albuminoïdes ; ces ferments décomposent l'acide nucléique, élément caractéristique phosphorifère des nucléo-protéides, en ses composants, parmi lesquels nous citerons, entre autres, les bases puriques et l'acide phosphorique. Suivant V. Fürth, cette décomposition peut conduire aux produits terminaux : après avoir administré du thymonucléinate de soude à des chiens porteurs d'une fistule iliaque, on peut retirer de la fistule autant de guanosine que d'acide guanylique.

La nucléase se trouve dans les reins, le foie, la rate, les testicules et le cerveau ; par contre, le cœur et le sang ne contiennent que peu de ce ferment. L'influence de la thyroïdectomie sur la quantité de ce ferment est très nette : dans le foie, les reins et surtout dans le cerveau d'animaux privés de la glande thyroïde, la teneur en nucléase s'abaisse d'une façon importante ; chez quelques animaux, la diminution n'est pas si grande que chez d'autres. C'est toujours dans le cerveau que la diminution est la plus forte ; dans un cas, la teneur en nuéclase tomba même jusqu'au cinquième de celle d'un animal normal (chien) ; dans d'autres cas elle tomba au quart et au tiers.

Le sang contient peu de nucléase, seulement 1/15 environ de celle qui existe dans le foie ; le pancréas et l'intestin contiennent beaucoup de nucléase ; dans le thymus, on trouve un ferment identique, étudié par Jones. Pour en déterminer la quantité, il faut suivre la méthode d'Abderhalden ; il faut alors faire des recherches sur des organes qui contiennent beaucoup de nucléase ou bien il faut prendre de grandes quantités de sang, car, comme la méthode d'Abderhalden est bien compliquée, de petites erreurs se glisseraient bien facilement dans les recherches, ce qui en rendrait la valeur un peu douteuse, si l'on prenait des quantités de sang trop petites ; c'est pour cela que la méthode d'Abderhalden est encore tout à fait impraticable en clinique.

On pourrait dire la même chose de la teneur en catalase des organes différents et en même temps prouver que la diminution de la quantité de ce ferment était véritablement dépendante de la thyroïdectomie ; si l'on administrait aux animaux des préparations de glande thyroïde (le plus souvent la thyroïdine de Merck), la teneur en catalase remontait tout de suite à la normale chez des animaux sans glande thyroïde. On put aussi ramener à la normale la teneur en nucléase, en leur administrant une alimentation thyroïdienne. Si l'on cessait cette alimentation, les teneurs en nucléase et en catalase retombaient immédiatement. Par contre, la thyroïdectomie parut faire augmenter dans le sérum sanguin la teneur en phylocatalase qui retombait immédiatement après l'alimentation thyroïdienne.

En outre, les qualités antitryptiques du sérum sanguin parurent toujours s'augmenter dans l'hyperthyroïdisme artificiel ; si l'on cessait l'alimentation thyroïdienne, l'augmentation s'arrêtait, et si l'on enlevait la glande thyroïde, les qualités antitryptiques du sang tombaient au-dessous de la normale. Les qualités hémolytiques du sérum sanguin parurent aussi s'augmenter ou diminuer proportionnellement à la fonction de la glande thyroïde.

Dans une communication précédente, Juschtschenko avait déjà indiqué que la glande thyroïde exerce aussi une action accélératrice sur d'autres ferments : la peroxydase et la lipase. Les peroxydases forment un groupe de ferments qui, en présence de petites quantités de H^2O^2, exercent une action oxydante, entre autres sur la thyrosine ; à présent, on a quelque doute sur leur action fermentative, car toutes sortes de substances chimiques peuvent exercer cette action de « ferments » (von Fürth) ; la lipase est le ferment, provenant du pancréas, qui décompose avec l'aide de la bile les graisses en glycérine et les acides gras, comme l'acide stéarique, l'acide palmitique, etc.

Il devient ainsi de plus en plus probable que la glande thyroïde exerce une action accélératrice, c'est-à-dire activante, sur de nombreux ferments du tractus intestinal, opinion déjà émise en 1908 par L. Lévi et H. de Rothschild.

Ce fait est véritablement d'une importance extraordinaire ; dans cet ordre d'idées, de nombreuses recherches sont encore à faire pour éclairer les différentes questions de la pathogénie de l'épilepsie essentielle ; premièrement les expériences de Juschtschenko et de Lévi et Rothschild doivent être répétées et l'on doit étudier spécialement l'action accélératrice de la glande thyroïde (éventuellement aussi des glandes parathyroïdes) sur les ferments du métabolisme intermédiaire et du tube digestif, spécialement sur les ferments protéolytiques (la pepsine et la trypsine). Et en second lieu on doit contrôler si, dans l'épilepsie essentielle, la sécrétion de ces ferments du métabolisme intermédiaire et des ferments protéolytiques est également diminuée, car la désintégration des albuminoïdes entraîne avec elle toutes sortes de produits intermédiaires toxiques qui, par suite d'une fermentation insuffisante, peuvent conduire à une auto-intoxication chronique.

Mais il est bien regrettable que pour le moment, avec de petites quantités de sang, la détermination quantitative des ferments comme la nucléase, la catalase, etc., soit encore tout à fait impossible, même d'après la méthode d'Abderhalden.

Il reste, toutefois, encore une autre question à résoudre : quel est le rôle que jouent nos propres produits toxiques, provenant du métabolisme

cellulaire, dans cette intoxication ? Comme on ne sait encore que très peu de chose de ces substances elles-mêmes et encore moins de la manière dont elles sont détruites ou rendues inoffensives, la réponse à cette question se fera attendre probablement encore longtemps.

En ce qui concerne l'influence de la glande thyroïde sur le métabolisme des albuminoïdes, nous avons, du moins, déjà un point d'appui dans les expériences d'Eppinger, Falta et Rüdinger, qui nous ont montré que chez les chiens privés de la glande thyroïde, le métabolisme des albuminoïdes est diminué ; chez des chiens d'assez forte taille, cette diminution peut, au moins quand il n'y a pas encore une hypertrophie suppléante (vicariante) des glandes thyroïdes accessoires, varier de 35 à 40 0/0.

Mentionnons encore que Marbé a établi expérimentalement que la nutrition thyroïdienne donnait lieu à une augmentation de la sécrétion du suc intestinal (pouvant arriver au double de la quantité normale) et que l'hypothyroïdisme cause une diminution de la quantité du suc intestinal sécrété. Nous pouvons donc, en quelque sorte, nous représenter l'importance et la fonction compliquée de cet organe relativement petit : la glande thyroïde entretient un tonus déterminé dans le système sympathique et dirige, peut-être au moyen du nerf sympathique, la sécrétion de toutes sortes de ferments, spécialement de ceux du métabolisme intermédiaire et du tractus intestinal. Si donc la glande thyroïde, par suite d'un trouble quelconque (troubles congénitaux dans le ganglion inférieur du nerf sympathique ou peut-être de certaines parties du système nerveux central ?), fonctionne insuffisamment, il survient alors un cercle vicieux : le tonus dans le nerf sympathique est diminué, ce qui exerce probablement un contre-coup fâcheux sur l'état fonctionnel de la glande elle-même ; en outre, il se présente un ralentissement des mouvements intestinaux, une sécrétion insuffisante de tous les ferments du canal intestinal, et l'échange gazeux dans les poumons devient moins actif, ainsi que l'action du système chromaffine. Cela doit produire nécessairement des troubles dans le fonctionnement de l'organisme : le métabolisme des albuminoïdes et du sel est diminué, le sang devient plus riche en acide carbonique, les mouvements intestinaux se ralentissent, etc. Cela entraîne probablement dans la circulation des produits de décomposition albuminoïdes, qui peuvent causer une intoxication chronique et qui, chez l'individu normal, sont transformés en produits inoffensifs, assimilables. Non seulement des produits de l'alimentation, mais encore des toxines du métabolisme cellulaire peuvent être neutralisés insuffisamment par suite de l'hypothyroïdisme et conduire, par conséquent, à l'intoxication. On ne sait pas encore si la fonction neutralisante et désintoxicante de la glande thyroïde est directe ou indirecte ; comme on le sait, différents

auteurs, parmi lesquels Trendelenburg, admettent une action directe, spécialement sur les produits toxiques du métabolisme cellulaire circulant dans le sang. Un de leurs arguments est le fait que la glande thyroïde reçoit des artères qui, par rapport au volume de l'organe, ont une lumière beaucoup plus grande que celles d'autres organes.

Ce que von Fürth dit de la glande thyroïde, à savoir que les chimistes n'y ont trouvé que peu de satisfaction, s'applique à plus forte raison aux glandes parathyroïdes ; on ignore aussi encore complètement la nature et la composition chimique des substances, apportées dans la circulation par ces quatre organes petits, mais cependant indispensables.

On connaît bien quelque chose de la physiologie et de la pathologie de ces glandes ; par exemple le rapport existant entre la tétanie et les glandes parathyroïdes est bien établi. La tétanie fait, elle aussi, l'impression d'être une maladie du métabolisme, une auto-intoxication. Frouin, par exemple, pensait que dans les cas de tétanie, on trouve dans l'urine une augmentation d'ammoniaque et d'acide carbonique ; il regarde aussi la tétanie comme une intoxication par l'acide carbonique (ce que Kraïnsky supposait également pour l'épilepsie essentielle).

De plus, on peut faire diminuer la violence d'une tétanie parathyréogène par des facteurs de toutes sortes, qui diminuent ou ralentissent le métabolisme, par exemple une infusion avec une solution physiologique de sel de cuisine, avec du sang ou du sérum sanguin, le jeûne, un régime lacté absolu, etc.

Par contre, la tétanie parathyréogène est aggravée par toutes sortes de circonstances, qui excitent le métabolisme et qui accélèrent la décomposition ou qui apportent encore d'autres toxiques dans la circulation (ce fait est une preuve évidente que la tétanie est vraisemblablement une intoxication, peut-être par des produits du métabolisme albumineux, comme les bases aminées, etc.). Cette aggravation est causée, par exemple, par une grande fatigue, une alimentation exclusivement animale, la gravidité et toutes sortes de poisons apportés dans la circulation. Bien que de nombreux biochimistes aient fait des recherches, on n'est pas encore arrivé à séparer ou à indiquer une « toxine tétanique » indubitable.

La plupart des auteurs cherchent ces « toxines tétaniques » parmi les produits de décomposition du métabolisme des albuminoïdes ; Fuschs croit que la tétanie endémique est causée par une intoxication par l'ergotine et, en effet, Barger et Dale ont constaté que dans le seigle ergoté se trouvent des bases aminées comme la binidazolyléthylamine, qui sont tout à fait identiques aux bases aminées du métabolisme albumineux, déjà montrées dans l'organisme humain. Aussi Biedl suppose la possibilité de l'identité des « toxines tétaniques » aux bases aminées de l'ergotine.

On a longtemps discuté la question de savoir si l'on doit regarder les glandes parathyroïdes comme de petites glandes thyroïdes accessoires ; quant à leur développement, on serait porté à les regarder toutes deux comme des organes absolument séparés (les glandes parathyroïdes se forment, tout à fait indépendamment de la glande thyroïde, par des épaississements dorso-crâniens de la troisième et de la quatrième branchie, tandis que le thymus se forme ventralement à la troisième branchie ; la glande thyroïde, au contraire, n'a rien à faire avec les branchies).

Pourtant, il résulte indubitablement de différents faits que, bien qu'elles n'aient pas tout à fait la même fonction que la glande thyroïde, il existe néanmoins entre les deux systèmes une corrélation sous forme d'une action complètement suppléante. En faveur de cette théorie on peut citer (Biedl) : 1° le résultat favorable obtenu par l'administration de glande thyroïde en cas de tétanie parathyréogène ; 2° l'hypertrophie nettement constatée des glandes parathyroïdes les plus extérieures en cas d'extirpation de la glande thyroïde et 3° l'hypertrophie de la glande thyroïde se développant après l'extirpation des glandules parathyroïdes. Cependant von Fürth remarque avec raison que, quoique tout cela soit vrai, il est pourtant, sous ce rapport, très étrange qu'une tétanie parathyréoprive *s'améliore* à la suite de l'extirpation de la glande thyroïde. Il est absolument impossible d'expliquer une telle amélioration, si elle a toutefois réellement existé.

Que les glandes parathyroïdes exercent, tout comme la glande thyroïde, une action régularisante et accélérante sur quelques parties du métabolisme, cela semble bien avoir maintenant quelque fonds de vérité. C'est ainsi qu'Erdheim pense que chez les animaux privés des glandes parathyroïdes se montraient clairement des troubles dans le métabolisme calcaire : la formation de la dentine est retardée, les parties molles deviennent plus riches, les os fistuleux par contre plus pauvres en sels calcaires. Greenwald trouve après la parathyroïdectomie une augmentation dans l'excrétion de l'azote (de nature inconnue), ce qui le fit penser à une action moins active du foie ; plus tard il trouve une diminution de l'excrétion du phosphore. Toutefois, Greenwald se refuse à croire à une intoxication par l'ammoniaque et l'acide carbonique (comme Frouin le prétend) après l'ablation des glandes parathyroïdes. Wiener a essayé de démontrer expérimentalement que la tétanie parathyréoprive est une toxémie. Il recueillit, dans ce but, le sérum d'animaux qui, à la suite de l'ablation des glandes parathyroïdes, souffraient depuis quelque temps de tétanie et injecta ce sérum à d'autres animaux auxquels ces organes venaient d'être enlevés ; il vit que chez ces animaux injectés, les phénomènes tétaniques ne se développaient pas ou étaient des plus atténués. Il suppose que dans

BIBLIOTHÈQUE LA SALPÊTRIÈRE

le sérum des premiers animaux se sont formées des antitoxines destinées à neutraliser les poisons tétaniques. Il explique la guérison persistante obtenue grâce à ce sérum par le fait que les antitoxines furent suffisantes pour soulager l'animal dans la période la plus dangereuse, à savoir quand les glandes parathyroïdes venaient d'être enlevées et qu'il n'y avait encore que peu ou pas d'antitoxines dans le sang ; ensuite il s'était formé assez d'antitoxines pour permettre à l'animal de neutraliser toutes les autres toxines tétaniques.

Il faut reconnaître que les conceptions de Wiener, quoique n'étant pas absolument probantes, sont pourtant très séduisantes et qu'elles concordent bien avec les conceptions les plus courantes relatives à l'action des glandes parathyroïdes.

Cooke croit aussi que dans la tétanie il se trouve, dans la circulation, des toxines qui ne sont pas autre chose que des produits normaux du métabolisme avec un caractère d'acide ; la sécrétion des glandes parathyroïdes oxyderait alors cet acide intermédiaire. En cas d'absence des glandes parathyroïdes, Cooke pense avoir déterminé également des troubles du métabolisme et, plus exactement, de celui des hydrates de carbone ainsi que dans celui de la chaux et de la magnésie ; en outre, l'élimination de l'azote dans l'urine serait fortement augmentée. Il range la tétanie dans les troubles des processus catalytiques et veut en rapporter les phénomènes à une intoxication par les acides (acidose).

Alarel voyait aussi l'acidose comme conséquence de la parathyroïdectomie ; il trouvait, en outre, que les circonstances qui favorisaient ou retardaient cette acidose avaient tout à fait la même influence sur les facteurs qui déterminaient ensemble l'état parathyréoprive. V. Fürth remarque à ce sujet que l'acidose est bien certaine dans les cas de tétanie, mais qu'elle peut être provoquée non seulement par des troubles du métabolisme, mais aussi, pour une partie, par les contractions musculaires et que, par conséquent, l'intoxication n'est pas la cause directe de l'acidose. Plus loin, il veut admettre la possibilité d'une intoxication causée par une diminution de l'activité du foie (transformation de l'acide carbonique et du carbonate d'ammoniaque en urée). Carlson trouva lui aussi, dans le sang des chats atteints de tétanie, une teneur augmentée en ammoniaque (chez les chiens, au contraire, il sembla que la teneur en ammoniaque n'augmentait pas), ce qui le fit conclure à un vice des fonctions du foie. L'augmentation de l'ammoniaque pourrait être aussi une conséquence de l'acidose ou, plus exactement, une réaction de l'organisme tendant à neutraliser l'excès d'acide lactique.

D'un très grand intérêt, enfin, est le rapport existant entre l'épilepsie et la tétanie. Biedl dit à ce sujet : très importants sont les cas de tétanie

dans lesquels, au cours de la maladie ou simultanément, se sont produites des attaques épileptiques, ou plutôt de l'épilepsie. Toutes les sortes de tétanie avec leur étiologie différente peuvent se présenter combinées avec l'épilepsie. Les raisons qui plaident en faveur de ce rapport réel entre la tétanie et les attaques épileptiques sont : 1° l'apparition des attaques épileptiques simultanément avec la tétanie ou au cours de la crise tétanique ; 2° la fréquence des attaques de tétanie en concordance parfaite avec la fréquence des attaques épileptiques et 3° la disparition fréquente des attaques épileptiques en cas de guérison de la tétanie. Redlich, qui a consacré à ce sujet une étude très complète, est aussi convaincu du rapport intime existant entre la tétanie et l'épilepsie, ce qui est, d'ailleurs, l'opinion de la plupart des spécialistes. Von Frankl-Hochwart et Mickulicz indiquent, par exemple, que les résultats des expériences sur des animaux montrent qu'en cas de parathyroïdectomie se présentent, non seulement la tétanie, mais aussi souvent des attaques épileptiques plus ou moins complètes. Westphal pense que la tétanie et l'épilepsie, dans la majorité des cas, proviennent de la même cause, à savoir de l'intoxication par des produits morbides du métabolisme ; Ehrhardt est de la même opinion. Pineles voit plutôt dans ces cas combinés une disposition latente à l'épilepsie ; il admet toutefois la possibilité que l'intoxication tétanique peut causer, dans le cerveau, des altérations anatomiques qui sont en relation directe avec les attaques épileptiques. Curschmann admet un rapport étroit entre des troubles dans la fonction des glandes thyroïde et parathyroïdes d'une part et l'épilepsie d'autre part.

Après avoir cité ces auteurs et après description de ses propres expériences sur des animaux (parathyroïdectomie), Redlich finit par conclure qu'il existe un rapport indubitable entre les glandes parathyroïdes d'une part et la tétanie et l'épilepsie d'autre part ; il explique ce rapport ainsi : si l'on enlève les glandes parathyroïdes, il se produit un « poison tétanique » ; ce dernier n'agit pas directement sur l'écorce cérébrale, « mais il provoque des troubles dans d'autres glandes à sécrétion interne qui produisent, à leur tour, des troubles du métabolisme qui sont la cause des attaques épileptiques ». D'après ma modeste opinion, cette explication est forcée et point du tout logique. Il est vrai que l'ablation des glandes parathyroïdes cause immédiatement de graves troubles du métabolisme, qui provoquent les symptômes de la tétanie ; si l'on enlève expérimentalement ces petits organes chez des animaux (chats, chiens, rats), on endommage souvent aussi la glande thyroïde (ce qui arrivera dans la plupart des cas indirectement, notamment en lésant les nerfs de la glande thyroïde) et c'est pour cette raison que l'épilepsie se produit dans la tétanie expérimentale ; *cette épilepsie est donc la suite des troubles thy-*

roïdiens. La clinique confirme cela : on a constaté, à plusieurs reprises, chez l'homme, qu'après la thyroïdectomie partielle se manifestent des attaques épileptiques, et quand, en outre, la majeure partie des glandes parathyroïdes avait été enlevée, on constatait alors des symptômes tant d'épilepsie que de tétanie. Ces cas cliniques, dans lesquels, à la suite de thyroïdectomie, se présentent des attaques épileptiques, combinées ou non avec la tétanie (suivant qu'on avait ou non enlevé une trop grande partie des glandes parathyroïdes), ces cas sont précisément une preuve importante en faveur de notre thèse, à savoir que l'épilepsie essentielle est causée par des troubles chroniques du métabolisme à la suite d'hypothyroïdisme (auquel se joint probablement, peu à peu, une hypofonction secondaire des glandes parathyroïdes).

Redlich, lui-même, reconnaît très clairement cette possibilité, quand il dit : « Mentionnons de plus qu'il n'existait (chez ses malades thyroïdectomisés) que deux cas d'épilepsie avec une prédisposition héréditaire, dans lesquels les malades auparavant (par conséquent avant l'opération) avaient été sujets déjà à des attaques épileptiques. Pour tous les autres cas, tout autre facteur étiologique pour les attaques épileptiques faisait défaut, *et il ne reste seulement que l'ablation de la glande thyroïde, respectivement des glandes parathyroïdes, comme facteur étiologique.*

Vraiment, nous pouvons dire que la clinique, les recherches microscopiques et mes expériences sur l'épilepsie essentielle se complètent très heureusement l'une l'autre : grâce à des recherches poursuivies pendant plusieurs années, j'ai pu constater que l'épilepsie essentielle provient d'une insuffisance de la glande thyroïde et des glandes parathyroïdes : je dispose maintenant d'une grande série de malades, qui sont, par l'administration rectale d'extraits frais de ces glandes, sans bromure ni autres médicaments quelconques, depuis longtemps exempts de tout phénomène morbide.

Cette série se compose de : 2 malades exempts d'attaques depuis trois ans et demi, 4 depuis une année, 6 depuis 8 mois et 8 depuis plus de 6 mois ; au total, 20 malades, qui sont tout à fait guéris ou bien améliorés d'une manière très remarquable.

De ces bons résultats chez des malades chroniques, traités auparavant pour la plupart longtemps déjà par le régime bromuré, obtenus spécialement par la combinaison d'extrait des glandes thyroïdes et parathyroïdes (les injections de toutes autres sortes d'organes à sécrétion interne, soit seules, soit combinées, n'avaient pas le moindre effet), on peut bien, avec quelque sûreté, déduire que *l'épilepsie essentielle provient de l'insuffisance des glandes thyroïde et parathyroïdes.*

De plus, différents auteurs mentionnent que l'on a constaté chez des

personnes sans la moindre prédisposition héréditaire des attaques épileptiques à la suite de thyroïdectomie. Ces attaques peuvent être encore groupées différemment : une seule attaque, relativement peu de temps après l'opération, des séries complètes d'attaques, aboutissant à un état de mal épileptique avec exitus lætalis, ou un développement de phénomènes chroniques avec, de temps à autre, une attaque et ensuite tous les autres phénomènes secondaires, tout comme dans l'épilepsie essentielle.

Enfin, Claude et Schmiergeld ont mentionné que dans *tous* les cas d'épilepsie essentielle ils ont trouvé des altérations dégénératives des glandes thyroïde et parathyroïdes (dans quelques cas aussi des altérations d'autres glandes à sécrétion interne, par exemple les glandes surrénales). On peut donc considérer l'insuffisance de la glande thyroïde et des parathyroïdes dans l'épilepsie essentielle comme démontrée nettement par la clinique, par des recherches microscopiques anatomo-pathologiques et par mes recherches thérapeutiques.

Essayons maintenant, à l'aide de ces données, de trouver une explication des phénomènes, spécialement des attaques, tant dans l'épilepsie essentielle que dans l'épilepsie cérébrale (corticale). Dans la première, il existe une faiblesse *congénitale* des glandes thyroïde et parathyroïdes (ou peut-être de leurs éléments nerveux, c'est-à-dire du nerf sympathique), de même que, dans les cas d'épilepsie post-opératoire, on obtient une insuffisance *secondaire* et artificielle de ces organes. Par suite de l'hypofonction de l'appareil thyroïdien, la fonction de tous les organes digestifs diminue d'intensité : plusieurs, peut-être même tous les ferments du tractus intestinal et du métabolisme intermédiaire, sont sécrétés en quantité insuffisante ; les mouvements intestinaux et la résorption sont aussi diminués. Les suites se laissent deviner : des substances alimentaires, probablement surtout les albuminoïdes et les graisses, sont insuffisamment décomposées, ou bien les produits nuisibles de cette décomposition, comme les acides aminés et les bases aminées, sont transformés insuffisamment en substances inoffensives et assimilables : l'échange gazeux dans les poumons est ralenti, causant une diminution dans l'excrétion de l'acide carbonique et dans la résorption de l'azote. De cette manière, toutes sortes de produits nuisibles du métabolisme entrent dans la circulation, ainsi que des toxines provenant de la décomposition alimentaire.

Alors un facteur très important intervient encore, à savoir la grande affinité de l'écorce cérébrale pour des poisons et des toxiques de toutes sortes et d'origine très différente, entraînés dans la circulation. Guillain et Laroche l'ont démontré dans des recherches très importantes : ils purent démontrer que certaines parties du système nerveux central (par exemple le noyau du valgus, le noyau du moteur trijumeau), à l'opposé

d'autres parties, étaient, en cas de tétanos et de diphtérie, très riches en toxines. Ils purent même montrer facilement *in vitro* que la substance cérébrale est très avide de toxines ; si l'on place de petits morceaux de tissu cérébral dans la toxine diphtérique et qu'on les rince ensuite soigneusement, on peut voir que les émulsions obtenues sont aussi toxiques, quelquefois même encore plus toxiques que la toxine elle-même. En outre Guillain et Laroche purent également constater que différents poisons s'attaquant aux diverses substances dans des points différents du cerveau, la tuberculine et la toxine de la diphtérie sont inactivées et fixées par les phosphatides (lipoïdes contenant de l'azote et du phosphore, comme la lécithine) ; le poison du tétanos, par contre, est fixé par les albuminoïdes et rendu partiellement inactif.

Pour d'autres poisons, comme les alcaloïdes (morphine, cocaïne, strychnine), le système nerveux parut avoir également une grande affinité qui, toutefois, ne sembla pas être la même dans les différentes parties, comme la substance grise et la substance blanche.

Dans un cas d'empoisonnement par l'absinthe, le bulbe sembla être très empoisonné, tandis que le chloroforme, l'éther et d'autres se fixent de préférence dans les cellules du cerveau par suite de leur solubilité dans les lipoïdes cellulaires.

On peut donc très clairement admettre que certaines parties du cerveau (spécialement l'écorce cérébrale ?) ont aussi une grande affinité pour les produits toxiques du métabolisme cellulaire (produits encore inconnus) qui causent l'intoxication nommée épilepsie essentielle. Ces parties du cerveau retirent continuellement des poisons de la circulation et s'en « chargent » lentement ; ce « chargement » augmente régulièrement jusqu'à ce qu'il ait atteint son maximum, alors vient la « décharge » c'est-à-dire l'attaque. Par l'attaque, l'organisme essaie, ne fût-ce même que temporairement, de se débarrasser des toxines : l'action du cœur est fortement augmentée, la pression sanguine s'élève, la circulation devient donc aussi active que possible, la respiration devient plus lente et beaucoup plus profonde, par suite l'échange gazeux en est augmenté et, par l'importante augmentation de la pression sanguine, la fonction rénale est fortement accélérée et l'excrétion de sueur devient remarquablement plus abondante. Ce qui est certain, c'est que l'organisme se débarrasse ainsi, c'est-à-dire au moyen des reins, des poumons et de la peau, d'une masse de toxines : l'urine qui s'écoule pendant ou immédiatement après l'attaque est très toxique et produit chez des animaux (lapins, marmottes) de violents spasmes ; on peut dire la même chose du sang et de la sueur (Ardin-Deiltel entre autres). L'urine aussi bien que la sueur excrétées dans les périodes libres d'attaques ou interparoxysmales paraissent être pour les

animaux en expérience moins toxiques ou même inoffensives et ne provoquant pas de spasmes. On observe exactement le contraire pour l'urine et la sueur excrétées immédiatement avant, pendant et après l'attaque. Cela prouve que ce n'est que pendant l'attaque que sont expulsées, par les reins et la peau, de grandes quantités de toxines. Probablement le sang se débarrasse le premier de ses toxines (reins, poumons et peau) et ensuite le cortex cérébral donne une partie des siennes au sang, qui à ce moment est fortement appauvri de toxines. Par suite des inspirations lentes et profondes, le processus de purification dans les poumons est accéléré et le sang est débarrassé, en tout cas, de son excès d'acide carbonique et peut-être aussi d'autres substances toxiques. Bien que les toxines de l'épilepsie essentielle ne soient pas encore connues et que nous ne sachions pas encore où et de quelle manière elles sont retenues dans le cortex cérébral, nous pouvons, en tout cas, supposer (et cette supposition n'est en contradiction avec aucun fait bien établi) que l'organisme tâche, de la manière susdite (par la peau, les poumons et les reins), de se débarrasser d'une quantité aussi grande que possible de toxines. L'attaque épileptique est donc vraiment une décharge, une réaction utile de l'organisme contre l'intoxication. Que le cortex cérébral reçoive, par ces décharges, un petit choc et que les attaques ne soient donc pas inoffensives, cela ne change rien à leur valeur comme mécanisme d'expulsion de toxines et comme réaction utile.

En effet, les malades regardent aussi les attaques comme des déblayeuses de substances nuisibles : si leur sang et leur cortex cérébral sont saturés de toxines, ils ne se sentent pas bien, ils sont excitables, etc. « Pour eux une attaque est en route » ; l'attaque une fois passée, ils se sentent vifs, améliorés et dispos et pensent aussi pour la plupart que cette attaque sera la dernière jusqu'à ce que, lentement, l'augmentation des toxines devient de plus en plus forte et que tout recommence.

Que se passe-t-il maintenant chez le malade atteint d'épilepsie cérébrale ? En fait, il se passe exactement la même chose. Comme plusieurs auteurs l'ont fait justement remarquer, on ne voit pas que tous les cas d'encéphalite ou de méningite soient suivis d'attaques, cela est parfaitement exact ; ce n'est que quand ces processus inflammatoires auront atteint une telle extension et intensité suffisantes, que par la sclérose secondaire et aussi par des adhérences anormales, par accumulation de sérosité dans les méninges, etc., se sont produits des troubles circulatoires importants, c'est seulement en ce cas que se présentent les attaques après un temps plus ou moins long. Cela permet aussi d'expliquer pourquoi, à la suite de méningo-encéphalite dans le jeune âge, les attaques ne se produisent qu'après de nombreuses années : les foyers d'inflammation de l'encéphalite se sclérosent très lentement ; par cette sclérose les vaisseaux sanguins

facilement compressibles sont gênés et ce n'est que quand cette gêne dans l'évacuation a atteint un certain degré que se produit un refoulement de lymphe et de sang dans les foyers et dans les parties situées au-dessus d'eux, et que ces parties se sursaturent de leurs propres produits de métabolisme et qu'elles s'empoisonnent ainsi elles-mêmes.

Dans les opérations nécessitées par l'épilepsie à la suite de méningo-encéphalite, il est arrivé souvent que le chirurgien constatait un œdème de la pie-mère souvent en forme de sérosité kystique, des veines de la pie-mère très fortement remplies, des adhérences de la pie-mère et du cortex cérébral, etc. ; les petits résultats relatifs que l'on obtient de la trépanation ne reposent alors que sur « l'action d'un volet » : on enlève un morceau du crâne osseux, on entaille la dure mère et on arrive ainsi à diminuer la pression des membranes cérébrales œdémateuses, épaissies et adhérentes. Doberer perfectionna la technique de l'opération en entaillant en croix la dure-mère ; de cette manière il essaya de trouver une évacuation permanente du liquide céphalo-rachidien vers les vaisseaux du diploé. Dans les cas d'épilepsie cérébrale qui sont la suite d'une méningite simple, on peut véritablement attendre quelque résultat de cette opération suivant la méthode de Doberer ; dans ces cas, cependant, l'écorce cérébrale est comprimée (et, par conséquent, la circulation gênée) par les méninges épaisses et œdémateuses ; si l'on diminue la pression intracrânienne et spécialement l'entassement du liquide céphalo-rachidien, alors on a quelque chance d'améliorer la circulation dans l'écorce cérébrale et de diminuer ainsi le nombre des attaques. Horsley dit aussi avec justesse que l'opération est indiquée dans tous les cas où l'origine idiopathique de la maladie est douteuse ; ce qui revient à dire que l'opération n'est pas indiquée dans les cas d'épilepsie essentielle. Sans aucun doute on peut attendre de bons résultats d'une opération qui agit en diminuant la pression dans des cas où existent des troubles circulatoires (c'est-à-dire hyperémie veineuse des méninges et de l'écorce et, en conséquence, accumulation des produits toxiques du métabolisme dans le cortex). Toutefois, dans les cas d'épilepsie essentielle, le résultat d'une telle opération doit être nul : les glandes thyroïde et parathyroïdes fonctionnant mal ne retireront rien de ce volet et ni l'une ni les autres n'en fonctionneront mieux.

Cela nous montre la nécessité pressante d'essayer d'arriver à un diagnostic différentiel exact entre l'épilepsie essentielle et l'épilepsie cérébrale ; cela est du plus haut intérêt pour le malade : s'il est atteint d'épilepsie essentielle, il peut être immédiatement traité par la méthode anti-épileptique et le pronostic est alors favorable ; s'il souffre d'épilepsie cérébrale, on peut pratiquer la trépanation-soupape, et, sans doute, obtenir souvent

quelque bon résultat, ou bien le traitement par le régime sans sel d'après Toulouse et Richet est indiqué.

En attendant, nous pouvons expliquer maintenant comment il est possible que l'épilepsie essentielle (maladie du métabolisme) et l'épilepsie cérébrale (affection cérébrale organique primitive) peuvent se ressembler d'une façon si frappante ; pour les deux, il se passe précisément la même chose : à savoir une intoxication de l'écorce cérébrale. L'origine seule des toxines est différente : dans l'épilepsie essentielle elles proviennent des produits de décomposition de l'alimentation (les albuminoïdes) et des produits du métabolisme de tout le corps ; dans l'épilepsie cérébrale, par contre, l'intoxication est causée par les produits du métabolisme du cortex cérébral lui-même, des produits insuffisamment évacués, et accompagnés de produits de décomposition des éléments cellulaires à la suite des troubles de la circulation. Mais, dans les deux cas, le cortex cérébral est inondé de toxines et empoisonné par elles ; dans les deux cas, l'organisme réagit alors de la même manière, à savoir par l'attaque épileptique qui fait évacuer de l'organisme, pour un moment, les toxines aussi bien que possible. Dans cet ordre d'idées, on peut encore donner une autre explication : dans l'épilepsie cérébrale, les toxines proviennent exclusivement des parties du cerveau dans lesquelles la circulation est fortement troublée ; pour livrer autant de toxines que dans l'épilepsie essentielle où elles proviennent du métabolisme de tout l'organisme, les troubles circulatoires doivent être très intenses.

A la suite de l'évacuation insuffisante (hyperémie veineuse) et aussi, quoiqu'à un moindre degré, d'une légère infériorité des vaisseaux afférents, il se produit alors, non seulement une accumulation de toxines, mais encore, plus ou moins, une destruction des éléments essentiels. Cela revient à dire : en général les malades qui souffrent d'épilepsie cérébrale deviennent beaucoup plus rapidement déments que ceux qui souffrent d'épilepsie essentielle, fait que j'ai pu confirmer parfaitement par mes nombreuses observations. Les malades qui étaient déjà déments dans leur jeunesse, par exemple avant leur quarantième année, ou qui, par suite de troubles psychiques, avaient été internés dans des asiles, souffraient tous d'épilepsie cérébrale. Par contre, j'ai plusieurs malades qui ont dépassé la quarantaine, chez lesquels les attaques se manifestent déjà depuis de longues années et qui n'ont jamais montré le moindre symptôme de démence ; ils appartenaient à la forme essentielle et ont été aussi, grâce au traitement anti-épileptique, complètement débarrassés de tout phénomène morbide.

Il nous est donc possible maintenant de donner en même temps une explication du fait que les épilepsies essentielles et cérébrales se ressem-

blent parfaitement non seulement sous le rapport des différents phénomènes des attaques, mais encore par tous les autres phénomènes accessoires, à savoir le changement du caractère, l'irritabilité et, finalement, la démence. Dans les deux formes le cortex cérébral est intoxiqué : dans l'épilepsie essentielle par les produits du métabolisme de tout l'organisme, dans l'épilepsie cérébrale par ceux provenant du cortex même et des parties environnantes. Cette intoxication, très chronique, détermine aussi bien les changements de caractère se produisant lentement et très progressivement que la démence secondaire, comme nous le voyons dans tant d'autres intoxications, par exemple par l'alcool, l'éther, la morphine, la cocaïne (pour ces deux dernières intoxications, il ne se produit, dans la forme chronique, qu'une très faible démence, mais des dégénérescences du caractère d'autant plus éclatantes). D'après les altérations du caractère et la démence, on ne peut donc pas conclure que l'épilepsie essentielle n'est pas un processus cérébral primitif, mais une intoxication, car, dans l'épilepsie corticale, ces mêmes altérations se présentent et. d'après mon opinion, même en plus forte proportion que dans l'épilepsie essentielle. Seulement l'absence totale d'une trace quelconque d'anomalies organiques (anatomiques) du cortex cérébral dans les cas récents d'épilepsie essentielle peut être regardée comme une preuve que cette forme ne dépend pas d'anomalies primitives du cerveau. Naturellement il faut admettre qu'il entre en jeu d'autres facteurs que nous ne connaissons pas encore : dans l'épilepsie essentielle on a trouvé des altérations congénitales de toutes espèces (thymus persistant. — Woland, état thymo-lymphatique; — — Ohlmachter, vaisseaux sanguins trop étroits, etc.) ; l'hypofonction de la glande thyroïde et des glandes parathyroïdes doit être regardée aussi comme une lésion congénitale de ces organes et, par conséquent, il sera possible de trouver encore d'autres altérations congénitales susceptibles d'avoir quelque influence sur le métabolisme. Il faudra peut-être chercher spécialement ces altérations dans le système du nerf sympathique, comme régulateur de tant de parties importantes de notre organisme, surtout parce qu'il existe une relation étroite entre la glande thyroïde et le système sympathique (d'après Wiener, la glande thyroïde est innervée par le ganglion inférieur du nerf sympathique, d'après Asher et Flack par le nerf laryngé supérieur et inférieur, d'après Garnier et Villemin par différents ganglions du nerf sympathique et par le nerf laryngé supérieur. Quant à l'innervation des glandes parathyroïdes, on ne sait encore rien de positif ; elles sont probablement innervées par le nerf sympathique).

Si nous voulons résumer cette étude, nous aurons à établir les conclusions suivantes :

Conclusions.

1° L'épilepsie essentielle et l'épilepsie cérébrale sous ses formes nombreuses ne peuvent absolument pas en l'état actuel de la science, dans la plus grande majorité des cas, être distinguées cliniquement l'une de l'autre ; les particularités de l'attaque aussi bien que les modifications du caractère et la démence secondaire ne peuvent servir comme élément de diagnostic différentiel.

2° L'épilepsie cérébrale se produit à la suite de n'importe quelle affection des méninges, du cortex cérébral ou des parties plus profondes qui, soit par augmentation générale de la pression intracrânienne, soit par des processus locaux de sclérose, provoquent des troubles étendus de circulation dans l'écorce cérébrale (hyperémie veineuse).

3° L'épilepsie essentielle est une auto-intoxication chronique, causée par des produits toxiques de décomposition alimentaire et par des toxines provenant du métabolisme cellulaire qui, par suite de l'hypofonction de la glande thyroïde et des glandes parathyroïdes, sont insuffisamment neutralisés. Comme conséquence de l'hypothyroïdisme et de l'hypoparathyroïdisme, la sécrétion des ferments du tractus intestinal et du métabolisme intermédiaire est fortement diminuée.

4° Dans l'épilepsie cérébrale comme dans l'épilepsie essentielle, le cortex cérébral avec sa grande affinité pour de nombreux poisons d'origine différente se sature lentement de toxines. Dans l'épilepsie essentielle ces toxines proviennent du métabolisme de tout l'organisme et de l'alimentation ; dans les formes cérébrales, au contraire, elles proviennent du cortex cérébral lui-même dans lequel, à la suite des troubles de la circulation, se produit un refoulement lymphatique et veineux avec accumulation des produits du métabolisme défectueux dans la région atteinte.

5° Dans toutes les formes d'épilepsie, il faut regarder l'attaque comme une réaction de l'organisme pour se débarrasser des toxines. Le sang se débarrasse de ces toxines au niveau des reins, des poumons et de la peau, plus tard le cortex cérébral en évacue une partie dans le sang, à ce moment dépourvu de toxines.

6° Dans l'épilepsie essentielle, un traitement vraiment anti-épileptique (administration rectale d'extrait frais des organes à fonction insuffisante, à savoir les glandes thyroïde et parathyroïdes) suffit pour faire disparaître pour toujours tous les phénomènes morbides.

Dans l'épilepsie cérébrale, ce traitement n'a aucun effet ; en ce cas une trépanation « soupape » peut amener une amélioration plus ou moins importante, ou bien le traitement par le régime déchloruré d'après Toulouse et Richet est indiqué.

BIBLIOGRAPHIE

Alt (K.). — *Behandlungsversuche mit Arsenophenylglyzin bei Paralyse.* Deutsche Zeitschr. für Psychiatrie, 1909, n° 25.

Alzheimer (A.). — *Ein Beitrag zur pathologischen Anatomie der Epilepsie.* Monatschr. f. Psych. u. Neurol., 1898, p. 345.

Asher (L.) et Flack (M.). — *Beiträge zur Physiologie der Drüsew. Die innere Sekretion der Schilddrüse*, etc. Zeitschr. für Biologie, t. 55, III-V, p. 53.

Biedl (A.). — *Innere Sekretion.* Berlin, 1913.

Binswanger (V.). — *Die Epilepsie (Nothnagels Handbuch der spez. Pathologie und Therapie).* Vienne, 1913.

— *Die klinische Stellung der sogenannters genuiner Epilepsie.* Berlin, 1913.

— *Ueber Herderscheinunger bei genuiner Epilepsie.* Monatschr. f. Psych. u. Neurologie, 1907, p. 398.

Bolten (G.-C.). — *Pathogenese en Therapie von genuine Epilepsie.* Nederl. tydschr. v. geneek., 1913, I, nos 25 et 26.

Bratz (E.). — *Ammonshornbefunde bei Epileptischen.* Archiv für Psychiatrie, 1898, t. 31, n° 8.

— *Zur Ætiologie der Epilepsie.* Neurol. Zentralbl., 1908, n° 22, p. 1063.

— *Die Affect. epileptischen der Neuropathen und Psychopathen.* Monatschr. f. Psych und Neurol., t. 29, p. 45 et 162.

Bornstein (A.). — *Die chemische Zusammensetnung der Blutes bei der Paralyse.* Zeitschr. f. Psychiatrie, 1909, n° 25.

Claude (H.). — *L'opothérapie uni ou pluriglandulaire comme adjuvant du traitement bromuré dans l'épilepsie.* La Clinique, 26 avril 1912.

Claude (H.) et Schmiergeld (A.). — *De l'état des glandes à sécrétion interne dans l'épilepsie.* Comptes rendus de la Soc. de biologie, 1908, nos 25, 26 et 27.

Les mêmes. — *Les glandes à sécrétion interne, etc.* L'Encéphale, 1909, I, p. 1.

— Congrès de Dijon. Revue neurologique, 1908, p. 860.

Caro. — *Wechselwirkung der Organe mit innerer Sekretion.* Medic. klinik, 1910, p. 136.

Cooke (J.-V.). — *Metabolism after parathyroidectomy.* The americ. journ. of the med. sciences, t. 140, n° 3, p. 404.

Doberer. — *Zur Technick und Kasuistik und Epilepsie-operationer.* Wiener klin. Wochenschr., 1912, n° 10.

Eppinger (H.), Falta (W.) et Rudinger (C.). — *Ueber die Wechselwirkungen der Drüsen mit innerer Sekretion.* Zeitschr. f. klin. Medizin, t. 66, nos 1 et 2.

Fassin (L.). — *Sur le pouvoir « alexigène » de la thyroïde délipoïdée.* Comptes rendus de la Soc. de biologie, 1910, t. 69, p. 498.

— *Du rôle de l'iode dans le pouvoir « alexigène » de la thyroïde.* Ibid., t. 69, p. 572.

Fürth (O. von). — *Probleme der physiologischer und pathologischer Chemie.* Leipzig, 1912.

Freud (A.). — *Die infantile Centrallähmung.* Nothnagels Handbuch, t. 9, n° 3.

Greenwald (I.). — *The affect of parathyroïdectomy upon metabolism.* The americ. journal of physiologie, t. 28, II, p. 103.

Garnier (Ch.) et Villemin (J.). — *Les nerfs supérieurs du corps thyroïde.* Comptes rendus de la Soc. de biologie, 1910, n° 21.

Guillin (G.) et Laroche (G.). — *La fixation des poisons sur le système nerveux.* La Sem. médic., 1911, p. 337.

Heilbronner (K.). — *Ueber die Aufassung und Bedeutung aphatischer Störungen bei Epileptiken.* Zentralblatt f. Nervenheilkunde, 1905, p. 249.

— *Ueber gehäufte kleine Anfälle.* Deutsche Zeitschr. f. Nervenheilkunde, 1906, t. 31, p. 472.

HORSLEY (J.). — *Die chirurgische Behandlung der intracraniëllen Geschwülsten*, etc. Neur. Zentralbl., 1910, p. 170.

HAMMARSTEN (O.). — *Lehrbuch der physiologischer Chemie*. Wiesbaden, 1910.

JACH. — *Ueber Antitrypsingehalt des Blutserums bei Geisteskranken*. Münch. med. Wochenschr., 1909, n° 44.

JUSCHTSCHENKO (A.-J.). — *Untersuchung der Fermentativenprozesse bei Geisteskranken*. Zeitschr. f. die ges. Psych. u. Neur., t. 8, n° 2, p. 153.

— *Ueber den Nucleasegehalt verschiedener Organe des Menschen und der Tiere*. Biochemische Zeitschr., t. 31, nos 5 et 6, p. 377.

— *Die Schilddrüse und die fermentativen Prozesse*. Zeitsch. f. physiol. Chemie, t. 75, p. 141.

— *Untersuchung über die Autointoxicationserscheinungen bei Geisteskranken und bei Tiere*. St-Petersb. medic. Wochenschr., 1910, n° 42.

KRAINSKY (N.). — *Zur Pathologie der Epilepsie*. Allgem. Zeitschr. f. Psych., 1897, t. 54, p. 612.

KRAUSE (F.). — *Die Behandlung der nicht-traumatischen Formen der Epilepsie*. Archiv f. klin. Chirurgie, 1910, t. 93, p. 293.

LORAND (A.). — *Les rapports du pancréas avec la thyroïde*. Comptes rendus de la Soc. de biologie, t. 56, p. 488.

LÉVI (L.) et ROTHSCHILD (H. DE). — *Hypothyroïdie et auto-infections à répétition*. Comptes rendus de la Soc. de biologie, 1906, t. 60, p. 797.

— *Etudes sur la physio-pathologie du corps thyroïde et de l'hypophyse*. Paris, 1908.

MARCHAND (L.). — *Lésions cérébrales dans l'épilepsie dite essentielle*. Comptes rendus de la Soc. de biologie, 1907, t. 62, p. 13.

MARBÉ (S.). — *Influence du corps thyroïde sur la physiologie de l'intestin*. Comptes rendus de la Soc. de biologie, 1911, t. 70, p. 1025.

— *Hypersensibilisation générale thyroïdienne*, V et VI. Comptes rendus de la Soc. de biologie, 1911, t. 71, p. 181 et 357.

MOREL (L.). — *Parathyroïdes et acidose*. Comptes rendus de la Soc. de biologie, 1911, t. 70, p. 871.

MOORE-ALEXANDER (D.). — *Researches in epilepsy*. The Lancet, 1911, n° 4598.

MAGNUS-LEVY (A.). — *V. Nondens Handbuch der Pathologie des Stoffwechsels*, 1907, p. 311-323.

NAGG (S.). — *Beiträge zur Diagnose der akuter Entaündung des Pankreas*. Wiener klin. Wochenschr., 1913, n° 9.

OPPENHEIM (H.). — *Lehrbuch der Nervenkrankheiter*. Berlin, 1905, p. 1208.

OHLMACHER (P.). — *An abstract on the morbid anatomic findings in four cases of epilepsy*. Philadelph. med. journal, 1898, n° 1, p. 33.

PÉRITZ (G.). — *Das Verhältnis von Lues, Tabes und Paralyse zum Lecithin*. Zeitschr. f. experim. Path. und Therapie, 1909, t. 5, n° 1.

REDLICH (E.). — *Die klinische Stellung der sogenannter genuinen Epilepsie*. Berlin, 1913.

— *Bemerkungen zur Ætiologie der Epilepsie*. Wiener med. Wochenschr., 1906, nos 22 et 23.

— *Ueber die Beziehungen der genuinen zur symptomatischen Epilepsie*. Deutsche Zeitschr. f. Nervenh., 1909, t. 36, p. 197.

— *Tetanie und Epilepsie*. Monatschr. f. Psych. und Neurol., 1911, t. 30, p. 439.

REDLICH (E.), PÖTAL (O.) und HESS (L.). — *Untersuchunger über das verhalten des lignor cerebrospinalis bei der Epilepsie*. Zeitschr. f. die gesamte Neur. u. Psych., 1910, t. 2, p. 715 et t. 3, p. 492.

ROSENTHAL (S.). — *Das Verhalten der antiproteolytischen Substanzen im Blutseruns bei der Epilepsie*. Zeitschr. f. die ges. Neur. und Psych., 1910, t. 3, p. 588.

SCHÜLLER (A.). — *Röntgendiagnostik der erkrankungen des Kopfes*, 1912.

Steiner (G.). — *Ueber die beziehungen der Epilepsie zur Linkshandigkeit.* Monatschr. f. Psych. und Neurol., 1911, t. 30, p. 119.

Toulouse (E.). — *Traitement de l'épilepsie par les bromures et l'hypochloruration.* Gazette des hôpitaux, 1906, n° 10, et Revue de psychiatrie, 1900.

— *Du sel dans l'alimentation des épileptiques.* Gazette des hôpitaux, 1900, n° 82.

Trendelenburg (P.). — *Ueber der Nachweis toxischer Stoffe in Blut thyreoïdektomierter Tiere.* Biochemische Zeitschr., t. 29, n°s 4-5, p. 396.

Volland. — *Organuntersuchungen bei Epilepsie.* Zeitschr. f. die ges. Psych. und Neurol., 1900, p. 307.

Walter (F.-V.). — *Ueber den Einflusz der Schilddrüse auf die Regeneration der periferen, markhaltigen. Nerven.* Deutsche Zeitschr. f. Nervenheilk., 1909, t. 38, p. 1.

Wiener (H.). — *Ueber die art der Funktion der Epithelkörperchen.* Archiv f. die ges. Physiol., t. 136, p. 107.

— *Ueber der Thyreoglobulingehalt der Schilddrüse nach experimentellen Eingriffen.* Archiv f. experim. Path., 1909, t. 16, p. 297.

DÉBILITÉ NERVEUSE

par

A. AUSTREGESILO,

Professeur de Neurologie à Rio de Janeiro (Brésil).

Dans le vaste cadre des maladies fonctionnelles, par leurs difficultés cliniques, les névroses se posent, sous le point de vue étio-pathogénique, comme de véritables problèmes. Elles constituent un chapitre de neurologie, hérissé de doutes et d'opinions hétéroclites, dont les doctrines sont tout à fait personnelles, et se livrent au gré de l'esprit philosophique de l'observateur.

Voilà pourquoi, prenant pour base cette concession que la médecine nous propose, je désire entretenir votre attention en vous faisant part de ma manière de voir sur ces problèmes.

Les névroses ont leur origine sur un terrain approprié, qui est l'état névropathique ou la diathèse nerveuse proprement dite. Ce mot diathèse est employé ici pour désigner la prédisposition morbide aux syndromes nerveux fonctionnels.

Débilité nerveuse. — Cette diathèse, cet état constitutionnel, cette prédisposition congénitale, je préfère l'appeler *débilité nerveuse*, parce qu'ainsi on désigne bien la condition d'infériorité, de myopragie auxquelles sont sujets les individus en question. D'autres noms ont été adoptés par les médecins et par le public : *nervosisme, névropathie, neuro-arthritisme, nervosisme sans marque, nervosisme constitutionnel, névrose,* etc. ; quant à moi je préfère, pour ma nomenclature clinique personnelle, l'expression susdite.

Caractères. — Les principaux caractères ou *stigmates*, si on veut conserver un vieux terme cher à la neuriatrie, sont : la *fatigabilité* ou fatigue précoce ; l'*irritabilité* ; l'*instabilité* ; l'*émotivité exagérée* ; la *suggestibilité* ; le *rythme* et la *périodicité* ; les *promptes réactions* et la *tendance aux toxiques* ; l'*hérédité anaphylactique pour les toxiques* ; les *réactions vaso-motrices* et *sécrétoires faciles* ; la *débilité de l'appareil gastro-intestinal* avec symptômes du côté des organes creux de l'organisme, ayant une influence musculaire positive, c'est-à-dire cœur, estomac, intestin et vessie.

Fatigabilité. — C'est un des stigmates les plus fréquents. La fatigue précoce est la caractéristique chez le nerveux de toutes les modalités de travail, mental, corporel ou viscéral.

Du côté de la sphère psychique on observe la fatigue vite acquise pour la production, le raisonnement, l'attention, la mémoire, enfin dans le domaine de toutes les facultés, dont l'individu dispose, pour la continuité de sa vie psychique ou intellectuelle. Cela ne veut pas dire qu'il ne puisse produire beaucoup, mais il produit par petits à-coups, et avec intermittence. Darwin et Zola ne pouvaient pas travailler plus de 3 heures par jour, et l'œuvre géniale de ces deux hommes outrepasse l'admiration humaine. Cette fatigue précoce ou fatigabilité atteint, je le répète, toutes les modalités de la vie de relation et de la vie végétative.

La fatigue paraît non seulement dans la sphère musculaire comme aussi aux viscères, souvent les malades débiles, nerveux, se plaignent que monter un escalier leur donne des palpitations, de la dyspnée, du malaise, d'où leur tendance à se croire atteints d'une affection cardiaque. Du côté de la sphère génitale, à l'excitation s'oppose un prompt surmenage, de telle façon que l'irritation ne contredit pas la fatigabilité.

Chez les femmes ces phénomènes se manifestent surtout aux époques menstruelles, les règles s'accompagnant de découragement, d'impuissance fonctionnelle généralisée, par l'exacerbation du coefficient de l'insuffisance nerveuse, pour employer une expression qui traduit bien la pensée. Ainsi qu'une insuffisance cardiaque ou rénale, il y a une insuffisance nerveuse, dont nous estimerons ultérieurement le dosage.

Instabilité. Irritabilité. — S'il y a fatigue de la cellule nerveuse, cérébrale, médullaire, ou même des ganglions sympathiques, parce que la débilité nerveuse est générale, avec la fatigue surviennent deux réactions : l'*instabilité* et l'*irritabilité*.

L'instabilité, psychique, motrice ou viscérale, est l'une des caractéristiques de la débilité nerveuse L'instabilité motrice et l'instabilité psychique sont les plus évidentes. L'attention se détourne ; les débiles nerveux fixent mal leur attention, et pour un temps relativement court. L'instabilité motrice des muscles de la face (tendance aux tics et aux mouvements coordonnés), mobilité facile des membres, des positions du corps, sont les exposants de l'instabilité, qui est la conséquence habituelle de la fatigue. L'*irritabilité* est un élément des plus communs aux débiles nerveux. Promptes explosions d'humeur, d'idées, d'émotions, paresthésies et névralgies fréquentes ; troubles sécrétoires fréquents ; toutes ces manifestations sont la conséquence de l'irritabilité, qui accompagne habituellement l'intoxication et la fatigue de l'écorce cérébrale, de la moelle, du système sympathique, c'est-à-dire des neurones centraux, périphériques,

ou de leurs rapports. L'expression employée par les classiques, comme Weir-Mitchell, Charcot, Raymond, etc., — faiblesse irritable, — nous donne la clef pathogénique de ce que nous avons dit. Les colères promptes, les explosions subites, les émotions constantes, avec larmoiement ou larmes faciles, la tendance à l'irritation des plexus nerveux abdominaux — solaire, ovariens, etc., sont la preuve de cette irritabilité nerveuse, centrale et périphérique. Souvent la sphère génitale est le *caput mortuum* de cette faiblesse irritable, et comme conséquence de l'excitabilité, surviennent les perceptions psychiques de la sphère morale — émotivité exagérée ; de la sphère de la cénesthésie, exagération de la perception cénesthésique, etc. En fait l'émotivité exagérée apparaît chez les débiles nerveux comme un élément constant tant et si bien que plusieurs auteurs voient cette émotivité comme la base de la neurasthénie. Les phobies constituent la preuve de cette émotivité. Généralement elles sont une déviation de l'instinct de conservation. La peur pathologique prend place aux côtés du scrupule morbide. Il y a de vraies scrupuloses, tel est l'excès d'analyse, de soins, d'exagération pour la défense de l'individu contre les maladies siennes et des autres, contre les faits de la sphère morale, etc. Emotifs et instables, les débiles nerveux sont en outre suggestionnables. L'auto-suggestion impose un grand despotisme. L'auto suggestion apporte avec soi l'excès d'analyse, de cette philosophie des organes, du *pourquoi* et du *comment* des phénomènes biologiques de chaque malade.

A se juge en proie à une lésion gastrique ; *B* se croit atteint d'une grave affection cardiaque, parce qu'il sent des douleurs, des palpitations, etc. ; *C* croit qu'il va perdre la raison, parce qu'il a des bourdonnements, un chaos des idées, et ainsi de suite. La suggestibilité conduit le débile nerveux à se croire souffrant de maux dont on parle devant lui. On voit fréquemment les étudiants, après la lecture d'un chapitre sur les affections cardiaque, nerveuse, pulmonaire, consulter leurs maîtres, parce qu'ils se croient porteurs desdites maladies. On se sert de cette suggestibilité comme moyen thérapeutique. La parole du maître dissipe souvent, et subitement, un long doute pathologique. Pour de tels malades, comme le disait Charcot, mieux vaut le médecin que le médicament.

Rythme. Périodicité. — Le rythme et la périodicité sont des conditions biologiques essentielles. Nous avons tous des jours critiques, comme l'a démontré Swoboda. Le sommeil, les diverses activités psychique, génitale, digestive, etc., sont rythmiques et périodiques. Chez les débiles nerveux cette condition s'exagère. La fatigue matinale des neurasthéniques est un fait. A mesure que le jour s'avance ils deviennent plus forts, plus actifs, moins fatigués. Chez la femme la période menstruelle est une condition excitante pour le nervosisme, l'épilepsie, la dipsomanie, et

BIBLIOTHÈQUE DE LA SALPÊTRIÈRE AUSTREGESILO

même pour le délire. La ménstruation, la puberté, la grossesse, la ménopause sont des conditions périodiques prédisposantes pour l'explosion de névroses et de psychoses.

Il y a des maladies nerveuses et mentales qui sont essentiellement rythmiques et périodiques. Il y a une neurasthénie et une dyspepsie périodiques. Les cyclothymiques sont esclaves du rythme, aussi bien que les maniaques dépressifs. L'irritabilité émotive, génitale, toxiphile, obéit souvent à des variantes périodiques, mensuelles et annuelles. Les périodes se trouvent fréquemment liées à celles de la sphère génitale, dont l'importance est quelquefois dominatrice chez les débiles nerveux. Selon Freud, l'hystérie, la névrose de la peur sont des états qui ont leur origine en un point génital. La doctrine de Freud n'est pas absolument exacte. Mais fréquemment l'élément génital, matériel ou moral (jalousie, érotisme, mystique, perversion, etc.), apporte son appoint à la personnalité du débile nerveux.

Réactions vaso-motrices. — Vagotonie et sympathicotonie. On sait par les vieux classiques que les névroses sont touffues de phénomènes vaso-moteurs. Babinski les a retirées du cadre des symptômes propres à l'hystérie. La neurasthénie, de n'importe quel type, apporte en son cortège symptomatologique des phénomènes vaso-moteurs et sécrétoires. Bouffées de chaleur, pâleur subite, refroidissement des extrémités, sueurs abondantes et quelquefois localisées, diurèse prompte, mucus nasal, pharyngien, gastrique et intestinal sont des faits banaux, qui se juxtaposent aux névroses. Actuellement les faits se sont un peu éclaircis à la lumière du vaste chapitre de l'endocrinologie et de la question de la vagotonie et de la sympathicotonie. Mon ex-interne, Dr Monlevale, l'a dit en sa thèse inaugurale, « la vagotonie marche à l'ombre des névroses », et Laignel-Lavastine créa, pour éclaircir l'analyse clinique, les sympathoses, qui font partie du cadre de la débilité nerveuse. Or l'excitabilité du système autonome et du sympathique, ou de l'appareil endocrinique indique le terrain approprié à ces réactions, terrain qui n'est autre que la débilité nerveuse.

Sensibilité de l'appareil digestif. — L'appareil digestif est probablement celui qui a le plus de contact avec la débilité nerveuse. Troubles de type dyspeptique, hyperesthésies des plexus abdominaux ; troubles moteurs — atonies et spasmes ; — déviations sécrétoires spécifiques, comme du suc gastrique, indifférent comme du mucus ; crises d'hypo-hépatie, d'hyper-hépatie, etc., tous ces troubles peuvent s'observer dans le domaine de la débilité nerveuse. Quand, par exemple, le débile nerveux se force en un travail mental, ou émotif, ou même en un travail physique, il n'est pas rare de voir la langue se charger. Chez ces individus, on voit

éclore le syndrome dont je vous ai parlé dans ma leçon inaugurale, et que je désigne par le nom de *nervosisme abdominal*.

Les malades atteints de nervosisme abdominal sont des psychiques et des abdominaux en même temps. Ce sont des individus porteurs d'un état psychique hypochondriaque, mais leur maladie ne dépend pas exclusivement de l'état mental. Il est vrai qu'*ils ont l'abdomen à la tête*, mais nous reconnaissons en eux un état névropathique constitutionnel, avec des réactions neurasthéniques et hystéroïdes faciles, mais ce qu'on observe clairement c'est la *désharmonie du jeu abdominal*. En quoi consiste cette désharmonie ? Le maximum de réaction avec le minimum d'excitation.

N'importe quelle déviation alimentaire, n'importe quelle fatigue physique ou psychique, n'importe quel refroidissement, par froid extérieur ni par boissons glacées, n'importe quelle émotion forte, causent des réactions gastro-hépato-intestinales, motrices, sensitives et sécrétoires.

On dirait que le plus petit choc du rouage dérange l'horloge abdominale qui, disons-le, au passage, fonctionne rarement bien. L'école de Dubois veut qu'on inclût ces individus dans le groupe des psycho-névrotiques. En partie, c'est la vérité. Ces sujets font partie fractionnairement des cénesthopathes de Dupré. La cénesthopathie est une contingence fréquente chez ces patients, mais comme les cénesthopathes sont psycho-névrotiques, il est intuitif qu'il n'y a qu'une part de vérité en cette manière de voir. Pour certains, ces malades sont des porteurs de la diathèse d'auto-infection de Gilbert, et selon les vues originales de cet auteur, ils sont quelquefois *cholémiques familiaux*. Cette diathèse se manifeste par la fréquence de crises fébriles catarrhales, de crises de lithiase intestinale, dépendantes de la constipation, de vice du régime alimentaire, de rien du tout quelquefois, mais le fait est que la flore intestinale s'exagère, et cause les crises dont nous parlons. En général, ce sont des individus qu'on tient pour des neuro-arthritiques ; mais, selon la conception moderne de Lévi et Rothschild, les neuro-arthritiques sont des hypothyroïdiens.

La conception du professeur Conts sur les myxoïdites concerne en grande partie ces malades. Ce ne sont pas pourtant des myxoïdiens, parce qu'ils sont aussi des psycho-névrotiques. Outre la réaction catarrhale des muqueuses aux circonstances étiologiques, on observe encore chez eux d'autres états abdominaux concomitants — névralgies des plexus abdominaux, — cercles vicieux pathologiques psycho-abdominaux. En résumé le nervosisme abdominal présente comme manifestations cliniques prédominantes la débilité digestive, la diathèse d'auto-infection, les fausses gastropathies et entéropathies, les myxoïdites abdominales, les cénesthopathies abdominales, les douleurs abdominales, les déséquilibres du

ventre, les préoccupations psychiques abdominales. En résumé, ils sont des psychiques abdominaux.

La pathogénie de ce syndrome doit résider dans l'excitabilité congénitale du sympathique sur un terrain névropathique. Cette sympathicotonie permanente ou périodique, d'accord avec le déséquilibre fonctionnel de l'appareil endocrinique, est la clef provisoire de ce nouveau syndrome.

On observe encore, Messieurs, une condition spéciale aux débiles nerveux relativement aux intoxications endogènes et exogènes.

Dans ma leçon inaugurale de la chaire de clinique des maladies nerveuses, j'ai formulé la loi suivante, qui fournit le sujet à l'excellente thèse de mon élève Dr J. Pedrosa, et que j'ai désignée sous le nom d'électivité pathogénique biotoxique : « Germes et poisons de n'importe quelle origine recherchent les parties nerveuses où s'opèrent le plus facilement les échanges biochimiques. » Cette loi, qui est un phénomène général de biologie, et qui se trouve confirmée dans les doctrines modernes d'Erlich sur la chimiothérapie par l'aphorisme *corpora non agunt nisi fixata*, cette loi, dis-je, a, en neuropathologie, son application immédiate et positive. Il n'y a pas lieu de vouloir la confirmer ici par des exemples ; mais on se la rappelle par la tendance énorme que présente aux toxicoses le système nerveux, le plus sensible d'ailleurs aux intoxications, par sa qualité de système de défense de l'organisme. Eh ! bien, cette réaction facile se rencontre d'autant plus accentuée que l'individu est un débile nerveux. L'accoutumance aux intoxications est telle, que j'ai l'habitude de dire que les nerveux ont besoin pour vivre d'un excitant quelconque. Tout le monde connaît l'abus du café, du thé, du tabac, de l'alcool ; le névropathe vit fouetté par un de ces éléments. L'alcool est un des toxiques qui présentent le plus d'électivité pour le système nerveux, et si l'humanité, pour se développer, a besoin d'une religion et d'une boisson alcoolique, les débiles nerveux, en grande partie, en sont la cause.

En relation avec les autres toxiques, morphine, opium, cocaïne, éther, etc., on connaît les désastres, les guets-apens où tombe l'humanité ; le mal de dents initial, la phobie, le vertige, la douleur habituelle, tels sont les sentiers périlleux qui conduisent à l'accoutumance, aux toxicoses. Il y a, par conséquent, une tendance énorme, une électivité évidente des débiles nerveux pour les intoxications, et nous pouvons répéter ici le dicton populaire portugais « pour s'intoxiquer et se gratter, ça ne dépend que de commencer ».

Et cependant, Messieurs, à côté de cette tendance on observe une sorte d'anaphylaxie héréditaire pour ces mêmes toxiques. Les fils des intoxiqués ont une hypersensibilité pour les intoxications. Je m'explique. Le fils d'un alcoolique avec une petite dose d'alcool très facilement s'enivre, délire, a des convulsions. Cette hypersensibilité s'étend aux autres toxi-

ques, même en dehors de l'alcool. Le fils du syphilitique, qui a échappé à la syphilis héréditaire, présente une tendance accentuée pour les maladies nerveuses, de type familial, si, par hasard, il vient à contracter la syphilis.

Les intoxications accentuent cette hypersensibilité nerveuse chez les descendants. Messieurs, ce résumé est une systématisation des faits acquis en clinique et uniformisés par moi. C'est un concept nosologique pour l'orientation des connaissances générales en neuriatrie.

Nous ne pouvons appeler le débile nerveux un dégénéré. C'est un mot un peu exagéré et, jusqu'à un certain point, faux pour cette classe de sujets. N'importe lequel de nous peut se juger un débile nerveux, et non un dégénéré.

La vie intense, intellectuelle et morale, la lutte pour l'existence, les intoxications élémentaires, les toxi-infections répétées, comme la grippe, les troubles gastro-intestinaux, etc., mettent le système nerveux en état myopragique, pour nous servir du néologisme de Potain ; mais la myopragie nerveuse n'est pas une dégénération, dans l'acception de Magnan. Le mot névropathe non plus n'exprime pas bien les idées que je développe. Le névropathe est déjà un malade du système nerveux, il est déjà un psycho-névrotique, il rentre dans le vaste cadre des dégénérés élémentaires. Nervosisme, nerveux, sont des mots incomplets et d'acception très inégale. Un nerveux, c'est — pour le public — un individu impressionnable ; pour le médecin, c'est un individu irritable, un émotif. Le nervosisme désigne, en langage médical, l'excitation générale du système nerveux, caractérisée par l'irritation, l'insomnie, les tremblements, etc. La neurasthénie est une phase morbide de la débilité nerveuse, et bien caractérisée par les auteurs depuis la conception de Beard. C'est, comme le disait Brissaud, un terme qui a fait un progrès rapide par la rapidité de son expression. Nous pourrions employer le mot myopragie nerveuse. Mais puisqu'il existe déjà en psychiatrie l'expression débilité mentale, il nous est facile d'adopter celle de débilité nerveuse.

Avant de terminer, je veux répéter ici, et une fois de plus, les notions que j'ai résumées dans un autre travail sur les réactions cliniques élémentaires du système nerveux général, et qui constituent des syndromes fonctionnels qu'on observe fréquemment dans la débilité nerveuse. Ces réactions s'appellent :

Réactions neurasthéniques.

Réactions hystériques et hystéroïdes.

Réactions convulsives et motrices diverses.

Voilà, comme je vous l'ai dit, les principales. Il en existe beaucoup d'autres dans le domaine de la sensibilité, de la réflectivité, de la motri-

cité, de la trophicité, etc., mais je mets en relief les plus communes en clinique, et qu'à chaque pas l'on rencontre.

N'importe quelle intoxication, si atténuée soit-elle, si elle frappe le système nerveux total, par ordre la première réaction sera la neurasthénie. La cellule nerveuse intoxiquée commence son travail paresseux et anormal, avec les caractères de l'*irritabilité facile* et *la fatigue précoce*. Ces modifications se manifestent dans la sphère motrice, sensitive ou psychique.

Elles peuvent être transitoires ou permanentes et sont sous la dépendance, bien entendu, de la prédisposition congénitale, de la débilité nerveuse, qui est la diathèse en question. Selon ma manière de voir, la neurasthénie est la réaction pathologique la plus élémentaire du système nerveux. Si la cellule est intoxiquée il est facile d'interpréter tout le cortège de la neurasthénie : paresthésies diverses, irritabilité, céphalalgie, insomnie, troubles de la mémoire, suggestibilité, etc. Et comme le matin l'élimination toxique est plus difficile, par l'accumulation nocturne des poisons de l'organisme, les neurasthéniques ne sont pas matinaux.

Nous comprenons que cette intoxication puisse dépendre d'un état d'infériorité congénitale du système endocrinique, et pour cette raison les malades deviennent constitutionnels.

Les infections de toute nature, aiguës ou chroniques, ou les intoxications peuvent, d'une façon temporaire ou permanente, être la cause de ces états.

Le second syndrome fonctionnel du système nerveux, à un degré plus élevé que le précédent, est l'*hystérie* ou *l'état* ou *syndrome hystéroïde*, comme je me suis proposé de l'appeler dans une de mes publications. Son caractère essentiel est la suggestibilité et comme conséquence la facile désagrégation de la personnalité psychique des éléments sensitifs, sensoriels, moteurs ou viscéraux de l'organisme. L'hystérie correspond à un stade plus avancé d'aggravation de la débilité nerveuse. Le neurasthénique répond à l'intoxication par l'asthénie, c'est-à-dire par la faiblesse du travail nerveux ; l'hystérie par la facile désagrégation de la personnalité produite par l'auto ou l'hétéro-suggestion. L'hystérie correspond à un état de prédisposition nerveuse telle qu'une intoxication quelconque, endogène comme la puberté ou la ménopause, exogène, comme les infections, l'alcoolisme, le tabagisme, etc., produit des réactions de *déficit* du côté de sa mentalité, et on observe tout le cortège symptomatique du syndrome : bégaiement, amnésie, convulsions, hoquet et ainsi de suite. L'hystérique étant un conscient, le degré de débilité nerveuse est au-dessous de la neurasthénie, mais supérieur à l'*épilepsie*, qui est la réaction la plus forte parce qu'elle atteint la sphère psycho-motrice avec

perte de conscience. L'irritabilité facile de l'écorce cérébrale pour les décharges motrices convulsives inconscientes prouve le degré d'infériorité psycho-motrice.

La cellule du neurasthénique reçoit le toxique et travaille mal ; celle de l'hystérique se désagrège en sa fonction, mais la conscience commande encore l'unité psychique ; celle de l'épileptique accueille le toxique, et sa réaction explosive, avec perte de connaissance, indique la facile désagrégation des fonctions motrice et psychique.

Cette façon de voir me semble si juste qu'avec certains toxiques nous pouvons établir cette sériation.

L'alcool, par exemple, peut, suivant le degré de sa toxicité sur l'organisme, et selon la quantité, être cause d'une neurasthénie, d'une hystérie, d'une épilepsie alcooliques. *Mutatis mutandis* on observe les mêmes effets dans les infections.

On rencontre quelquefois des contradictions apparentes. Des tumeurs, méningites, traumatismes des zones, dites motrices, de l'écorce cérébrale, peuvent occasionner des décharges de type épileptique. Cette objection ne détruit pas la règle, car je parle ici des réactions générales et non des troubles d'origine locale.

En faisant ces commentaires, il est évident que je m'éloigne un peu des notions classiques, surtout pour ce qui se rapporte au pronostic.

Neurasthéniques, hystériques et épileptiques sont généralement jugés comme des incurables. Naturellement il y aura d'autant plus de difficultés pour obtenir la guérison que le degré de *débilité cellulaire* sera plus accusé. Ce à quoi nous ne pouvons souscrire, c'est que les hystériques et les épileptiques soient incurables. Pour l'hystérie actuellement on le sait déjà. Le professeur Raymond a affirmé dans une de ses leçons que sa pratique de plus de 35 ans lui a fait observer la guérison de plusieurs hystériques, qu'il a pu accompagner pendant presque toute leur vie. Heureusement, cette névrose s'est modifiée dernièrement. Les grandes attaques et les grands accidents deviennent de plus en plus rares, à mesure que l'éducation populaire s'améliore. Aujourd'hui ce qui domine, ce sont les réactions hystéroïdes, qui se confondent avec le nervosisme de tous les temps.

On modifie facilement les neurasthéniques et les hystériques par une psychothérapie rationnelle et constante, et en prenant pour auxiliaires toutes les autres indications curatrices.

Contre l'épilepsie, la clinique thérapeutique s'est montrée moins efficace, parce que l'absence de la conscience, du *self control*, rend la guérison plus difficile, quelquefois impossible. Il y a, tout le monde le sait, des épilepsies inamovibles, qui dépendent de méningite ou de scléroses

cérébrales qui ont passé ou passent inaperçues, ou d'une irritabilité excessive des cellules bulbaires ou corticales. L'épilepsie fonctionnelle cependant est plus curable qu'il ne le semble à première vue. On sait que les convulsions de la première et de la seconde enfance guérissent spontanément. On observe le même fait à la puberté. La puberté est une éclosion d'intoxications endogènes de l'organisme. Chez la femme, elle est plus rapide, plus explosive, plus évidente. L'épilepsie est plus commune chez la femme que chez l'homme, surtout après la puberté. Je connais plusieurs cas de guérison de cette névrose à cette époque. Beaucoup de malades nerveux racontent, en leur anamnèse, qu'ils ont eu des « attaques », dont la description désigne l'épilepsie, et ils se sont guéris. Chez les psychasthéniques le fait est fréquent, de telle façon que j'établis souvent des relations très intimes entre l'épilepsie et la psychasthénie. Je pourrais en citer plusieurs cas, qui sont connus de mes amis Julians Moreix et Henrique Duque.

Au moment de la ménopause, ces crises convulsives sont habituelles, soit chez la femme, soit chez l'homme. Quand ces attaques surviennent à l'époque de la ménopause masculine, on les prend quelquefois pour des symptômes d'artério-sclérose et de syphilis, mais par un examen minutieux on vérifie l'absence des éléments qui confirment le diagnostic de ces états morbides.

Ces épilepsies curables sont des syndromes toxi-infectieux, qui dépendent d'une intoxication endocrinique ou alimentaire, de sorte qu'on observe la guérison, quand, de prime abord, le pronostic semblait sombre.

En conclusion :

Il y a en clinique des états nerveux qui ne peuvent être classés dans le groupe des névroses classiques : neurasthénie, hystérie, épilepsie.

Ces états coïncident avec ce que les auteurs désignent sous le nom de neuro-arthritisme.

Leur caractéristique est la myopragie du système nerveux, laquelle peut évoluer jusqu'aux névroses bien caractérisées, transitoires ou permanentes. Il s'agit d'une véritable diathèse.

Les caractères principaux de cette diathèse sont les suivants : fatigabilité, irritabilité facile, émotivité exagérée ; suggestibilité, rythme ou périodicité ; réactions vaso-motrices et sécrétoires faciles ; tendance aux intoxications ; hypersensibilité héréditaire à ces mêmes intoxications et débilité de l'appareil gastro-intestinal.

ASTHÉNIE TRAUMATIQUE ET DYSTHÉNIE PÉRIODIQUE

PAR

R. BENON et M. LEINBERGER,

Hospice Général de Nantes.

L'un de nous a déjà attiré l'attention sur la gravité, dans certains cas, des phénomènes sthénopathiques post-traumatiques. Si ces troubles sont relativement rares, ils méritent cependant d'être bien connus pratiquement et médico-légalement. En voici un exemple très démonstratif:

Résumé. — *Homme, 46 ans. — Chute de voiture le 5 février 1909. — Perte de connaissance d'une durée d'une demi-heure environ. — Plaies de la tête : suture et suppuration ; douleurs horribles. — Etat asthénique secondaire durable. — En juillet 1913, asthénie progressivement remplacée par hypersthénie ou manie ; agitation joyeuse, actes extravagants, achats inconsidérés ; finalement placement à l'asile le 21 octobre 1913 ; état de fureur maniaque. — Le 27 octobre, brusquement, un état de stupeur (asthénie profonde) se substitue à la manie. — Inertie, mutisme, gâtisme, sans confusion mentale. — Durée de cet état : un peu plus d'un mois. — A la fin de janvier 1914, retour à l'état d'asthénie antérieur à l'état maniaque.*

Joseph, 46 ans, horloger, entre à l'Hospice Général le 21 octobre 1913. Renseignements fournis par sa femme.

Antécédents. — Père mort à 30 ans, d'une fluxion de poitrine (?). Mère morte à 45 ans, probablement de tuberculose pulmonaire. Sept enfants : trois vivants ; le malade a un frère tisserand et une sœur religieuse plus âgés que lui et bien portants. Trois enfants sont décédés ; une fille, à 30 ans, est morte de la tuberculose ; deux autres enfants sont morts en bas-âge. Grand-père paternel, buveur. Personnellement, pas de maladie grave dans son enfance ni dans sa jeunesse. Exempté du service militaire pour rétractions cicatricielles cervicales (abcès froids probables), limitant légèrement les mouvements d'élévation de la tête. Marié deux fois, la première à 27 ans, la deuxième à 30 ans. Il n'a pas eu d'enfant de sa première femme qui d'ailleurs est morte après huit mois de mariage ; de la seconde femme il a une fille, âgée de 12 ans, pas très forte, mais relativement bien portante. Il passe pour s'être toujours

BIBLIOTHÈQUE DE LA SALPÊTRIÈRE

livré à des excès de boissons et d'apéritifs. Il est installé horloger depuis 16 ans dans une commune du département.

Histoire des faits morbides. — Le 5 février 1909, il accompagne en voiture un ami dans un voyage ; en revenant, — c'était le soir vers sept heures, la nuit était noire, le cheval marchait bon train, — le brancard droit de la carriole heurte un rouleau à vapeur rangé sur le bord de la route. Notre malade, projeté à 7 ou 8 mètres, tombe sur la tête. Il reste sans connaissance environ une demi-heure. Il arrive à la maison dans un camion de marchand de charbon vers dix heures du soir. Il avait des plaies à la tête ; la plus grave siégeait au niveau de la bosse pariétale gauche. Il refusa absolument de laisser le médecin suturer ces plaies. La nuit fut agitée, il ne dormit pas, il était énervé, se plaignait de la tête, du corps, mais ne cherchait pas à se lever. Il n'était pas anxieux.

Le 6, suture des plaies. Il souffrait de partout. Journée et nuit à peu près calmes.

Les jours suivants, les plaies s'étant infectées, il ne tarde pas à éprouver des *douleurs horribles* dans la tête, de sorte que le médecin doit pratiquer des incisions au niveau des lésions. La nuit, il « bat la campagne », prend sa femme pour une autre personne. Cela a duré environ une dizaine de jours. Les plaies ont mis plus d'un mois à guérir.

Asthénie prolongée. — A la suite de cet accident, le malade ne revint pas à son état normal. Il disait qu'il ne pouvait pas travailler. Il se plaignait toujours de ne pas avoir de force, d'être fatigué. Le matin il ne pouvait pas se lever. « C'était dur ». Dans la journée il se reposait souvent, il n'avait plus la même facilité pour exercer son métier ; quelquefois il était obligé de se coucher, car il dormait sur l'ouvrage. Il ne pouvait plus aller à bicyclette : tout effort le fatiguait. Fréquemment il faisait remarquer : « Ça m'a esquinté cette chute-là. » Il accusait des étourdissements et des douleurs dans la tête, dans les yeux. Il dormait peu, mangeait mal : il faisait toujours des excès de boissons, mais les supportait plus difficilement qu'auparavant. Du mois d'avril 1909 au mois de juillet 1913, cet état morbide est resté stationnaire et les affaires matérielles du malade n'ont pas cessé de péricliter.

Hypersthénie. — En juillet 1913, progressivement, raconte sa femme, il vient à avoir d'autres idées ; il se montre entreprenant, audacieux, voit les choses grandement. Il veut quitter sa commune et s'établir à la ville. Il se met à faire des achats inconsidérés, des habits, des chemises, des paires de bottines, etc. En septembre, il verse 500 francs chez un électricien pour des appareils de télégraphie sans fil. Un jour il part en automobile voir son frère en Vendée : ça lui a coûté 150 francs ; or depuis longtemps ils ne se voyaient que très rarement.

A la fin, en octobre, il ne dort plus du tout. Toujours en mouvement il parle sans discontinuer et de toutes sortes de choses. Il est gai, il est heureux, il chante, il dit qu'il est le Bon Dieu, qu'il est le Roi de France. Il boit en excès, dépense tout son argent, fait des dettes, réalise des commandes, brise des objets mobiliers, déchire ses effets ; le 21 octobre, sa famille l'amenait à l'asile.

ETAT ACTUEL (22 *octobre* 1913). — Etat d'excitation maniaque très typique (hypermyasthénie et hyper-idéation) ; par intervalles, manie avec fureur.

Le malade est très agité : il est sans cesse en mouvement et n'arrête pas de parler. A un moment, pendant qu'on l'observe, il donne un coup de poing à l'infirmier sur l'épaule et il rit. Puis il jette à la figure des personnes qui l'entourent tous les objets qu'il trouve sous la main.

Il cause très vite : c'est à peine si l'on parvient à comprendre ce qu'il dit : « Je suis le Bon Dieu, nom de Dieu... Comment est-il fait le Paradis ?... Tout ce que je dis est la vérité... Je n'ai jamais menti et ne mentirai jamais... Je suis juste... Vous êtes un ami, je vous tue (il se met à rire)... Etes-vous des copains, les gars ?... »

Brusquement quelqu'un lui demande : « Dites-nous en quelle année nous sommes » ? — R. « Je m'en f... pas mal. Je vais vous f... sur la gueule si vous ne me laissez pas tranquille... Je vous esquinte (très furieux)... Je vous emm... tous tant que vous êtes. Les gars, vous en avez reçu des coups de pied dans le cul, mille noms de Dieu. »

Par moments l'énervement du malade et la tendance à la colère sont tels qu'il est bon de l'abandonner à lui-même. On le voit tremblant, les poings fermés, les yeux largement ouverts et il dit : « Boum ! Boum ! Gribaldi... » ou encore « Beng ! Beng ! Gribaldi... ». (Gribaldi était un de ses ennemis politiques.) Il ajoute souvent : « Beng ! il est tué, Gribaldi... Je lui en ai fait de la misère ! Tu es pris, mon voyou de Gribaldi, on aura ta peau », et il rit largement.

Il demande à uriner. On le prie de bien vouloir attendre quelques minutes. Il ne tient pas compte de notre demande et urine dans la salle.

Il s'attendrit très facilement dès qu'on lui parle de sa fille. « Je suis malheureux parce qu'on ne me l'amène pas. Elle a douze ans et demi. C'est elle qui aura une belle fortune » ! (Idée de richesse ou de grandeur, car la situation matérielle familiale est à ce jour très mauvaise.) Puis il se met à pleurer et dit : « Oh ! je souffre... je suis assassiné, je suis mort, je ne sais pas si j'en guérirai. » Une minute après, il est heureux, souriant, il exalte sa force, sa puissance de travail et redevient coléreux et furieux.

On introduit une personne qu'il a fréquentée autrefois, il la reconnaît de suite et lui serre la main.

L'état somatique général du malade est satisfaisant. *Cicatrices* au-dessus du sourcil gauche et latéralement du même côté au niveau de la région pariétale moyenne (cette dernière longue de 8 centimètres environ).

23. — Le malade n'a pas cessé de causer toute la nuit ; par moments il comptait très vite, par exemple jusqu'à cinq, et recommençait longtemps, puis il frappait violemment dans la porte de la chambre d'isolement.

26. — Etat maniaque stationnaire.

STUPEUR. — Brusquement, semble-t-il, ou en quelques heures certainement, la manie a été remplacée par un état de stupeur (asthénie profonde).

27 *octobre*. — La malade a été alité et placé dans la salle d'observation ; il est couché dans le décubitus horizontal, ne fait pas un mouvement et ne dit

pas un mot. Il n'exécute pas les ordres qui lui sont donnés. Il ne répond pas aux questions qui lui sont posées ; quelquefois il fait un signe négatif de la tête. Il n'a pas de confusion mentale ; on constate qu'il reconnaît les personnes qui viennent le visiter.

La réflectivité est en général presque normale. La pupille gauche est plus grande que la droite. La peau est moite et en toutes régions hyperesthésiée : une pression légère au niveau des membres ou du thorax provoque des douleurs vives accompagnées de tremblements généralisés. Le pouls est faible et rapide. Le malade boit bien les liquides qu'on lui présente. Traitement : caféine et alcool.

28. — Vers le soir il dit à l'infirmier ; « Je viens de voir passer un chinois ». Puis quelques instants après : « La noce est-elle bientôt finie ? » Il n'a pas dit d'autres paroles.

29. — Ne dit pas un mot. Immobile, les yeux fixes, le facies vultueux. Gâtisme. Il prend bien le lait, le bouillon et les potions.

30. — A midi, après avoir bu un gobelet de lait, il dit à l'infirmier : « Je vois bien que je suis foutu. » — « Mais non, on vous tirera de là. » — « Non. » Persistance de l'hyperesthésie. Suppression de tout médicament.

4 novembre. — Etat stationnaire. Il parle toujours très peu. Hier il a dit à l'infirmier qui le changeait : « Je suis comme sur des épines » ; le soir il a demandé spontanément l'urinal. Ce matin il sourit quand on lui parle de Gribaldi. Même état d'hyperesthésie générale. Constipation : lavement purgatif. Ne dort pas la nuit.

7. — Parle toujours très peu. Ne répond guère que par signes, ou dit : oui, non. Toujours couché dans le décubitus horizontal. Peau moite, luisante et graisseuse.

11. — Ne répond toujours pas aux questions qu'on lui pose. Il a dit à l'infirmier, qui lui demandait où il souffrait, qu'il avait mal partout. Il est resté assis pendant qu'on faisait son lit. L'après-midi il a embrassé sa femme et reconnu une dame qui l'accompagnait.

12. — Reçoit la visite de deux amis, mais ne répond que par signes à leurs questions. Constipation : purgations répétées.

13. — Immobile, inerte dans son lit. Quand on dirige l'index sur une de ses pupilles, il ferme les yeux, mais ne détourne pas la tête. Pouls petit et rapide (96 pulsations). Hyperesthésie. Ne dort pas la nuit.

18. — Pas de modifications. Ne parle presque pas. Prend bien le lait et le bouillon. Lavements purgatifs de temps en temps.

21. — Ponction lombaire. Liquide céphalo-rachidien normal. Même état asthénique avec gâtisme.

25. — Lorsque l'on compte ses pulsations, il fait remarquer : « Je n'ai plus de bras, tout s'en va. »

29. — S'améliore, parle plus volontiers, se remue dans son lit, demande à se lever, s'alimente de mieux en mieux, ne gâte plus.

6 décembre. — Très bon état physique. Va et vient, circule dans la salle, mais toujours difficile à interroger. On obtient de lui à grand'peine : « Je suis

malade, je ne suis pas bien, je suis affaibli. » Il parle très lentement. Hyperesthésie moins accusée, mais persistante.

26. — Continue à s'améliorer, parle bien avec les siens, sort dans l'hospice.

Status retrospectivus (15 *janvier* 1914). — Le malade se rappelle ce qu'il a dit au cours de sa période d'excitation maniaque, surtout si on l'aide par la lecture des notes recueillies. Il nous déclare notamment que Gribaldi est un corse dont il ne partageait pas les opinions politiques.

Au sujet de sa période de stupeur, il raconte : « J'entendais très bien, je voyais, mais quelquefois la vue se brouillait et c'était comme des étoiles qui dansaient... Je ne dormais ni jour ni nuit, pour ainsi dire. J'ai eu des cauchemars, je croyais avoir tué quelqu'un (cela explique qu'un jour, lorsque, au sortir de sa période de stupeur, on lui demandait la cause de sa tristesse, il répondit avoir commis des crimes). Je me sentais très malade. Je ne pouvais pas remuer le corps. Je croyais qu'on me coupait les bras et qu'on me les recollait. Je croyais que j'avais les yeux rentrés. Si on déplaçait mon bras, je n'avais pas la force de le ramener à sa position antérieure. J'aurais voulu répondre quand on me questionnait, mais je ne pouvais pas parler. C'était comme une paralysie intérieure. Ma tête était comme vide. Je me rappelle bien tout. Je me souviens combien je souffrais lorsqu'on me touchait (phénomènes d'hyperesthésie). Dans cet état-là, je faisais le sacrifice de moi-même, je me disais : je suis perdu, tant pis ! »

Asthénie (30 *janvier* 1914). — A l'époque actuelle le malade est revenu à l'état d'asthénie qu'il éprouvait avant son accès maniaque, état d'asthénie post-traumatique qui avait duré d'avril 1909 à juillet 1913.

Il déclare : « Je travaille, je fais ce que je peux, mais je suis lassé, courbaturé. C'est un anéantissement général, c'est un épuisement complet. Il y a des moments où je me sens mieux, mais bientôt je m'aperçois que mon état n'a réellement pas changé. Pour me mettre en mouvement, je dois faire un effort. La marche m'est particulièrement pénible ; en marchant, si je frappe un peu dur les pieds sur le sol, ça me sonne dans la tête. Je ne peux pas lire, ça m'épuise. Je travaille de mon métier (à l'asile), mais je fais de petites journées ; très vite ma vue se brouille. Par moments, il me semble que je perds mes idées, je ne veux pas dire que je déraisonne, mais c'est comme un voile qui passe dans la tête. Je reste quelquefois un quart d'heure sans penser à rien, puis les idées me reviennent. »

L'appétit du malade est bon et les fonctions digestives sont à peu près normales ; le sommeil est quelquefois mauvais. Il accuse des douleurs légères dans la tête et dans les reins. Le facies est rosé.

Juillet. — Etat stationnaire : asthénie simple. Constipation par intervalles.

1° Ainsi, après un état d'asthénie post-traumatique prolongée — état morbide qui chez notre malade a duré plus de cinq ans — on a vu apparaître un état maniaque ou état hypersthénique. Le passage de l'asthénie à la manie s'est fait progressivement. L'état d'hypersthénie chez notre

blessé a duré environ quatre mois, puis il a été remplacé par des phénomènes de stupeur pendant plus d'un mois. Enfin le sujet est revenu à son état antérieur, c'est-à-dire à l'état d'asthénie qu'avait primitivement laissé le traumatisme.

2° Comme causes d'épuisement, chez ce blessé, en dehors de la commotion cérébrale traumatique, il importe de noter le rôle probable des douleurs atroces qu'il endura par suite de l'infection de ses plaies céphaliques.

3° Cette observation est à rapprocher particulièrement de celle que l'un de nous a publiée dans un livre paru récemment (1). Dans le cas auquel nous faisons allusion, la période d'asthénie prolongée avait duré, comme ici, plus de cinq ans.

4° Ces faits démontrent que chez les asthéniques traumatiques, la maladie, même à longue échéance, peut se compliquer d'hypersthénie et aboutir à des accidents dysthéniques périodiques.

(1) Benon (R.), *Traité clinique et médico-légal des troubles psychiques et névrosiques post-traumatiques*. Paris, 1913, p. 119. — *Neurasthénie traumatique suivie de manie*. Cong. des al. et des neurol., Tunis, 1912 et Gaz. méd. de Nantes, 1912, p. 641. — Voir aussi : *Traumatisme, paraplégie et dysthénie périodique*. Cong. des al. et des neurol., Le Puy, 1913 et Gaz. méd. de Nantes, 1913 (En collaboration avec P. Denès).

TABLE DES MATIÈRES

Absence bilatérale du péroné, par KLIPPEL et RABAUD, 353.

Acrodactylopathie hypertrophiante, par CHEVALLIER, 4.

Acromégalie (*Dystrophies gigantiques sans* —), par ADDA, 90.

— (*Etude clinique, radiologique et biologique d'un cas d'*—), par CLUZET et LÉVY, 226.

Amyotrophie progressive Aran-Duchenne d'origine syphilitique, par SOUQUES, BAUDOUIN et LANTUÉJOUL, 297.

Asthénie traumatique et dysthénie périodique, par BENON et LEINBERGER, 415.

Atrophie musculaire Charcot-Marie, par A. SOUQUES, 175.

Bec de lièvre en peinture (*Remarques sur la conformation des lèvres*), par H. MEIGE, 57.

Cheirométalie unilatérale dans la neurofibromatose, par ROUBINOVITCH et REGNAULT DE LA SOURDIÈRE, 327.

Cirrhose hépatique avec altérations des centres nerveux chez des sujets d'âge moyen, par W. VAN WOERKOM, 43.

Corps strié (*Troubles des mouvements actifs dans deux cas de lésion bilatérale du* —), par W. VAN WOERKOM, 273.

Débilité nerveuse, par AUSTREGESILO, 405.

Dégénération secondaire (*Absence de — des faisceaux pyramidaux dans un cas de paralysie type Babinski*), par COYON et BARRÉ, 81.

Dégénérescences ascendantes consécutives à une lésion de la moelle cervicale, par LONG, 61.

Démente (*Maladie de Raynaud chez une* —), par MARCHAND et USSE, 52.

Dysthénie périodique, par BENON et LEINBERGER, 415.

Dystrophie hypophysaire, par OBREGIA, URECHIA et POPEA, 317.

— *gigantiques sans acromégalie*, par ADDA, 90.

Ectrodactylie totale (*Quatre cas*), par KLIPPEL et RABAUD, 333.

Epilepsie (*Pathogénie de quelques formes d'* — *dites épilepsie essentielle et épilepsie cérébrale*), par BOLTEN, 360.

— *jacksonienne portant sur le centre conjugué des mouvements de la tête et des yeux*, par CHIRAY, 1.

Groupe « tres in una », par H. MEIGE, 120.

Hémimélie thoracique, par KLIPPEL et RABAUD, 348.

Hypophysaire (*Polydactylie et tératome* —). *Influences morphogénétiques des glandes à sécrétion interne sur l'organogénèse*), par BERTOLOTTI, 13.

Hystérie (*Le mécanisme des phénomènes hystériques. Esquisse d'une théorie psycho-physiologique de l'* —), par SALMON, 257.

Lèpre, symptomatologie nerveuse périphérique, par BARRAQUER, 125.

Lèvres (*Un bec de lièvre en peinture et quelques remarques sur la conformation des* —), par H. MEIGE, 57.

Malformations congénitales des membres. Quatre cas d'ectrodactylie. Un cas de syndactylie. Hémimélie. Absence du péroné, par KLIPPEL et RABAUD, 333.

Moelle cervicale (*Sur les dégénérescences ascendantes consécutives à une lésion de la* —), par LONG, 61.

Mouvements actifs (*Troubles des — dans deux cas de lésion bilatérale du corps strié*), par W. VAN WOERKOM, 273.

Nerveux (*La cirrhose hépatique avec altérations des centres — chez des sujets d'âge moyen*), par W. VAN WOERKOM, 43.

— *périphérique* (*Contribution à la symptomatologie du système* —), par BARRAQUER, 125.

Neurofibromatose (*Paraplégie type Babinski chez un sujet atteint de maladie de Recklinghausen*), par COYON et BARRÉ, 81.

— *familiale* (*Deux cas de* —, *dont un avec cheirométalie unilatérale*), par ROUBINOVITCH et REGNAULT DE LA SOURDIÈRE, 327.

Névrose traumatique (*Arrêt du pouls dans la* —), par HASKOVEC, 55.

Noyau rouge, connexions corticales, par LA SALLE ARCHAMBAULT, 188.

Paraplégie type Babinski chez un sujet atteint de maladie de Recklinghausen. Absence de dégénération secondaire des faisceaux pyramidaux, par COYON et BARRÉ, 81.

Pellagre (*Morphologie du sang dans la* —), par KOZOVSKY, 94.

Polydactylie et tératome hypophysaire. Influences morphogénétiques des glandes à sécrétion interne sur l'organogénèse, par BERTOLOTTI, 13.

Poly-syndactylie (*Etude d'un cas de* —), par KLIPPEL et RABAUD, 246.

Pouls (*Arrêt du — dans la névrose traumatique*), par HASKOVEC, 55.

Psycho-névroses professionnelles, pathogénèse et exemples de traitement, par TOM A. WILLIAM, 108.

Raynaud (*Maladie de* —) *transitoire, à localisations peu communes chez une démente*, par MARCHAND et USSE, 52.

Sang dans la pellagre, par KOZOVSKY, 94.

Sclérose médullaire transverse, segmentaire, dorso-lombaire gauche, métatraumatique, forme clinique curable, par RÉVILLIOD, 307.

Souvent femme varie. A propos du groupe « tres in una », par H. MEIGE, 120.

Spasme à bascule de l'orbiculaire des paupières, par MENDICINI et ARTOM, 34.

Stéréotypies (*Influence du milieu et du travail sur les* —), par CHARON et COURBON, 103.

Syndactylie, par KLIPPEL et RABAUD, 342.

Zona et paralysie radiculaires du membre supérieur, par SOUQUES, BAUDOUIN et LANTUÉJOUL, 251.

BIBLIOTHÈQUE DES
LA SALPÊTRIÈRE
ARCHIVES DE NEUROLOGIE

TABLE DES AUTEURS

ADDA (M.) (de Tunis). Dystrophies gigantiques sans acromégalie, 90.

ARTOM (Gustavo) et MENDICINI (A.). Spasme à bascule, 34.

AUSTREGESILO (A.) (de Rio-de-Janeiro). Débilité nerveuse, 405.

BARRAQUER (L.) (de Barcelone). Symptomatologie du système nerveux périphérique, 125.

BARRÉ (A.) et COYON (Am.). Paraplégie type Babinski, 81.

BAUDOUIN, SOUQUES et LANTUÉJOUL. Zona et paralysie radiculaires du membre supérieur, 251.

— Amyotrophie Aran-Duchenne d'origine syphilitique, 297.

BENON (R.) et LEINBERGER (de Nantes). Asthénie traumatique et dysthénie périodique, 415.

BERTOLOTTI (Mario). Polydactylie et tératome hypophysaire. Contribution à l'étude des influences morphogénétiques des glandes à sécrétion interne sur l'organogénèse, 13.

BOLTEN (G.-C.) (de la Haye). Pathogénie de quelques formes d'épilepsie dites épilepsie essentielle et épilepsie cérébrale, 360.

CHARON (René) et COURBON (Paul) (d'Amiens). Influence du milieu et du travail sur les stéréotypies, 103.

CHEVALLIER (Paul). Sur un cas d'acrodactylopathie hypertrophiante, 4.

CHIRAY. Sur un cas d'épilepsie jacksonienne portant sur le centre conjugué des mouvements de la tête et des yeux, 1.

CLUZET et LÉVY (L.). Etude clinique, radiologique et biologique d'un cas d'acromégalie, 226.

COURBON (Paul) et CHARON. Influence du travail sur les stéréotypies, 103.

COYON (Am.) et BARRÉ (A.). Paraplégie « type Babinski » chez un sujet atteint de maladie de Recklinghausen. Absence de dégénération secondaire des faisceaux pyramidaux, 81.

HASKOVEC (Lad.) (de Prague). Arrêt du pouls dans la névrose traumatique, 55.

KLIPPEL (Maurice) et RABAUD (Etienne). Etude d'un cas de poly-syndactylie, 246.

— Malformations congénitales des membres, 333.

KOZOVSKY (A.-D.). Sur la morphologie du sang dans la pellagre, 94.

LANTUÉJOUL, SOUQUES et BAUDOUIN. Zona et paralysie radiculaires du membre supérieur, 251.

— Amyotrophie Aran-Duchenne, 297.

LA SALLE ARCHAMBAULT (d'Albany). Les connexions corticales du noyau rouge 188.

LEINBERGER et BENON. Asthénie traumatique et dysthénie périodique, 415.

LÉVY et CLUZET. Acromégalie, 226.

LONG (E.). Sur les dégénérescences ascendantes consécutives à une lésion de la moelle cervicale, 61.

MARCHAND (L.) et USSE (F.). Maladie de Raynaud transitoire, à localisations peu communes, chez une démente, 52.

MEIGE (Henry). Un bec de lièvre en peinture et quelques remarques sur la conformation des lèvres, 57.

— Souvent femme varie. A propos du groupe *Tres in una* de M. Paul Richer, 120.

MENDICINI (Antonio) et ARTOM (Gustavo). Sur le spasme à bascule de l'orbiculaire des paupières, 34.

OBREGIA, URECHIA et POPEA (de Bucarest). Dystrophie hypophysaire, 317.

RABAUD (Etienne) et KLIPPEL (Maurice). Malformations congénitales des membres, 333.

— Cas de poly-syndactylie, 246.

REGNAULT DE LA SOURDIÈRE et ROUBINOVITCH. Neurofibromatose unilatérale, 327.

RÉVILLIOD (Léon) (de Genève). Sclérose médullaire, transverse, segmentaire,

dorso-lombaire gauche, métatraumatique, forme clinique curable, 307.

Roubinovitch et Regnault de la Sourdière. Neurofibromatose familiale, 327.

Salmon (Albert) (de Florence). Lemécanisme des phénomènes hystéreques. Esquisse d'une théorie psycho-physiologique de l'hystérie, 257.

Souques (A.). Deux cas d'atrophie musculaire Charcot-Marie, 175.

Souques (A.), Baudouin et Lantuéjoul. Zona et paralysie radiculaires du membre supérieur, 251.

— Amyotrophie progressive Aran-Duchenne d'origine syphilitique, 297.

Urechia, Obregia et Popea. Dystrophie hypophysaire, 317.

Usse (F.) et Marchand (L.). Maladie de Raynaud chez une démente, 52.

William (Tom A.) (de Washington). Quelques considérations sur les psychonévroses professionnelles. Pathogénèse et exemples de traitement, 108.

Woerkom (W. van). La cirrhose hépatique avec altérations des centres nerveux évoluant chez des sujets d'âge moyen, 43.

— (de Rotterdam). Sur les troubles des mouvements actifs dans deux cas de lésion bilatérale du corps strié, 273.

TABLE DES PLANCHES

Absence bilatérale du péroné (KLIPPEL et RABAUD), LXI et LXII.

Acrodactylopathie hypertrophiante (CHEVALLIER), II et III.

Acromégalie (CLUZET et LÉVY), XXXIX à XLIII.

Amyotrophie Aran-Duchenne (SOUQUES, BAUDOUIN et LANTUÉJOUL), XLIX à LI.

Atrophie musculaire Charcot-Marie (SOUQUES), XXXII à XXXIV.

Bec de lièvre (Un — en peinture) (H. MEIGE), XIV.

Cheiromégalie unilatérale. Neurofibromatose familiale (ROUBINOVITCH et REGNAULT DE LA SOURDIÈRE), LIV et LV.

Cirrhose hépatique avec altérations des centres nerveux (W. VAN WOERKOM), XII.

Corps strié (Lésion bilatérale du —, troubles des mouvements actifs) (W. VAN WOERKOM), XLVIII.

Dégénérescences ascendantes consécutives à une lésion de la moelle cervicale (LONG), XV.

Dystrophie hypophysaire (OBREGIA, URECHIA et POPEA), LIII.

Ectrodactylie phalangienne. Ectrodactylie métacarpo-phalangienne (KLIPPEL et RABAUD), LVI à LVIII.

Epilepsie jacksonienne (CHIRAY), I.

Gigantiques (Dystrophies — sans acromégalie) (ADDA), XXVI à XXVIII.

Hémimélie thoracique (KLIPPEL et RABAUD), LX.

Hypophysaire (Polydactylie et tératome —) (BERTOLOTTI), IV à X.

Malformations congénitales des membres (KLIPPEL et RABAUD), LVI à LXII.

Moelle, compression (RÉVILLIOD), LII.

Mouvements actifs (Troubles des — dans deux cas de lésion bilatérale du corps strié) (W. VAN WOERKOM), XLVIII.

Neurofibromatose familiale. Cheiromégalie unilatérale (ROUBINOVITCH et REGNAULT DE LA SOURDIÈRE), LIV et LV.

Noyau rouge, connexions corticales (LA SALLE ARCHAMBAULT), XXXV à XXXVIII.

Paraplégie type Babinski (COYON et BARRÉ), XXII à XXV.

Polydactylie et tératome hypophysaire (BERTOLOTTI), IV à X.

Poly-syndactylie (KLIPPEL et RABAUD), XLIV à XLVI.

Raynaud (Maladie de — chez une démente) (MARCHAND et USSE), XIII.

Sclérose médullaire transverse (RÉVILLIOD), LII.

Souvent femme varie (H. MEIGE), XXX et XXXI.

Spasme à bascule de l'orbiculaire des paupières (MENDICINI et ARTOM), XI.

Stéréotypies (CHARON et COURBON), XXIX.

Syndactylie (KLIPPEL et RABAUD), LIX.

Zona et paralysie radiculaire (SOUQUES, BAUDOUIN et LANTUÉJOUL), XLVII.

Le gérant : O. PORÉE.

Imp. J. Thevenot, Saint-Dizier (Haute-Marne)