Ezra Prelinger

évadé dans les nerfs — ? qui subissent (?) le défaut de

fonctionnement la dég. graisseuse. (depuis longtemps

dans les muscles privés) de mouvement. — Il se produit alors (soit

une atrophie simple) (comme cela se voit dans les cas de paralysie de nerfs) (ou une métamorphose graisseuse, comme

cela se voit dans les ankylose malgré la persistance de l'innervation +

Dans les artères où la circulat. est interrompue il

y a atrophie.

L'. Intestin l'atrophie au organes de l'âme, contre nature

(Carswell.)

Les modificat. sont très prononcées dans les

os.

Virchow. p. 314.

Repos prolongé.

- L'Inertie fonctionnelle, l'afflux amoindri du sang artériel doivent être pris en grande considération dans la plupart des atrophies dites neurotiques, non seulement pour les muscles, mais encore pour les os et les autres tissus.

Virchow. t. I. p. 323.

- Toute partie vivante ne conserve sa constitution normale qu'à la condition d'un certain degré d'excitation qui tantôt lui vient du dehors, tantôt lui est communiqué par d'autres tissus. Si cette excitation normale vient à manquer la partie meurt; si elle s'affaiblit il y a une diminution de la fonction —

Le manque d'excitant habituel, peut être bien

Les. de Bulbulem des os. par système nerveux

action des nerfs sur les os

Si l'on coupe les nerfs du membre inférieur de manière à paralyser le membre, chez un adulte, on voit au bout de 3 à 6 mois une atrophie des os, et en outre une prédominance des parties organiques.

— Mais si on attend un an, au 18 mois, on voit commencer l'altération contraire : un tissu osseux mou, perreux, spongieux se trouve superposé au tissu primitif.

— Si l'animal choisi n'est pas complètement adulte on voit déjà au bout de 44 semaines l'hypertrophie. ainsi plus l'animal en jeune plus l'hypertrophie apparaît de bonne heure.

— L'atrophie est ici un résultat de l'immobilité.

— L'hypertrophie est l'altération provenant de la paralysie des nerfs vasculaires.

— Si l'on coupe le nerf maxillaire inférieur d'un côté même chez des animaux avancés en âge, l'hypertrophie se montre ~~plus~~ prononcée de ce côté là de très bonne heure, et n'y a

jamais trace de la période d'amincissement — les mouvements de la machoire sont ici conservés par l'intégrité de l'autre côté.

Or dans l'expérience peu de jours après la section on voit déjà du côté lésé des couches d'exsudation de périoste y avec ossification incomplète.

Ce sont-ils les paralysies des filets sympathiques qui contenus dans les nerfs coupés qui produisent cette dilatation des vaisseaux. — Toujours la destruction de la moelle à la région lombaire montre le même effet sur les vaisseaux que la section des nerfs — jamais d'ailleurs l'extirpation de la partie céphalique du sympathique ne produit sur les os le même effet que la résection du nerf maxillaire. —

Schiff. Compte rendus, p. 1053.
1854 t. 38.

Influence du repos prolongé sur les jointures

Les prolongements synoviaux qui s'avancent sur les surfaces articulaires ne se développent que dans les points qui ne sont pas soumis au frottement — Si les frottements se produisent pendant un temps suffisant les prolongts conjonctifs disparaissent — Il y a des cas pathologiques qui confirment le fait — Le repos prolongé dispose au développement de tissu conjonctif vasculaire entre les jointures — après les fractures de l'humerus on voit souvent survenir une ankylose du coude et cependant dans ce cas l'inflammation ne peut être incriminée —

Hueter. Zur histolog. der Gelenkfl. &c —
Virchows archiv. XXXVI. et Centralblatt
n° 47. 1866.

Des affections articulaires succédant au repos prolongé.

Expériences de Menzel qui a immobilisé des articulations chez les chiens et lapins, à l'aide d'un bandage plâtré et qui a vu au bout de 15 jours des altérat. de la synoviale et des cartilages articulaires.

Synoviale rouge, gonflée ; disparit de la couche épithéliale — la synoviale renferme des globules rouges, des blancs, de l'épithélium. — Ça et là prolifèrent des cellules du cartilage.

Il attribue ces lésions à la pression incessante que supportent les cartilages. La synovite tendrait à la propagation de l'inflammation ou bien au contact de la synoviale avec les débris cartilagineux.

in Gaz. de Strasbourg n° 5 1871.

1866. Juillet. 15. —

arthrite par repos prolongé

La nommée Lavoisier, vieille hémiplégique, gâteuse confinée au lit depuis au moins 4 ans.

— L'hémiplégie est à gauche.

— Genou. gauche. vive injection des franges synoviales ; les os au voisinage des cartilages couleur violacée, très friables, très injectés ; on voit ça et là les vaisseaux passer de l'os à la surface du cartilage — Les ligaments intra-articulaires paraissent eux-mêmes très fin. injectés — pas d'ecchymoses — les cartilages eux-même paraissent sains — il n'y a pas destruction des ligaments semi-lunaires qui paraissent sains — un grumeau blanc filamenteux libre dans la jointure qui a été reconnu, traité par l'acide acétiq. fond de tissu conj. métis. noyaux, renfermant ça et là de l'hématoïdine —

— sur la rotule la vascularisation très prononcée et formant des îlots éloignés et isolés des parties périphériques —

— à droite, Genou — même état. en plus une ulcération taillée à l'emporte pièce, laisse voir au fond, l'os a nu — nullement l'aspect des altérations velvétiques — Il semble que 2 ou 3 couches du cartilage aient dû être divisées pr arriver jusqu'à l'os. — à la coupe le cartilage paraît avoir son épaisseur normale.

—

Lavoisier. 1866
cole hermiplegie

Lavoisier. 1866.
côte non hémiplégie.

a - ulcération
b. pinceau vasculaire pénétrant sur le cartilage.

Arthropathies,

(p. 87.

Exsudats muqueux. (Ranvier) et comm

Le rencontrent là où la mucine se produit à l'état normal – (muqueuses et articulations)

— Se compose de filaments concrets de mucine. Ils ne se gonflent pas par l'acide acétique.

On trouve ces filaments composant des couches épaisses à la surface des cartilages dans les cas de tumeurs blanches.

– Ils s'y joint dans le rhumatisme articulaire aigu, de la fibrine et des éléments cellulaires.

Exsudat muqueux, composé de feuilles de mucine concrète

Cell. superficielles du cartilage, assez graisseux.

p. 422 – Cet exsudat muqueux était grisâtre et gélatiniforme, (prob^t à l'état frais ?) sur les coupes apparence d'un réseau à mailles.

Le liquide synovial était plus abondant qu'à l'état normal. Il n'y avait pas d'éléments cellul. La synoviale paraissait saine.

Nerfs de la Capsule
articulaire du genou
(Lapin)

Nicoladoni;

Murginisch. Jahrbücher
1873. IV. Heft. 1873.

– La cavité articulaire est une cavité close, creusée dans le tissu conjonctif pour permettre les mouvements et se rapproche des cavités séreuses.

D'autre part la couche épaisse de tissu conjonctif et l'épithélium stratifié dont se compose la membrane synoviale rappellent la disposition des membranes muqueuses.

Les altérations pathologiques de nature inflammatoire démontrent nettement cet état hybride. Car on constate dans les membranes synoviales des exsudations séro-fibrineuses, comme dans les membranes séreuses ; et des sécrétions catarrhales et purulentes comme dans les membranes muqueuses

Il y a à distinguer

1° des transsudations séreuses et séro fibrineuses. hydrarthrose

2° des fibrineuses pures. arthroméningite chronique.

– L'arthromeningite purulente. d'après Volkmann, n'est dans ses premières périodes qu'un catarrhe purulent-aigu, une blennorrhée dans l'articulation.

Quand les cellules épithéliales sont tombées, la couche conjonctive, sans éprouver aucune perte de substance, produit une grande quantité de globes purulents, qui troublent le liquide primitivt. clair contenu dans la cavité articulaire et le convertissent en peu épais, parce que mélangé de synovie.

Rindfleisch. p. 588.

Chimie du liq. articulaire dans l'arthrite sèche.

Ueber die Zusammensetzung von Flüssigkeiten, welche aus den Haftgelenken bei Arthritis deformans entleert wurden.

Hoppe Seyler – Strassburg

Précipités par alcool et ac. acétiques.

Mucin —	23,19
Albuminstoffe	20,97
–	
Feste Stoffe	57,28
Wasser	942,72
	1000,00

Aetherextract. enthaltend wesentlich Cholesterin

Virchow's Archiv p. 253. 1872. t. 55.

R. Volkmann. Ueber die catarrhalischen Formen der Gelenkeiterung. – Langenbeck's archiv Bd. I.) et Pitha's handbuch.

Il y a qq. de véritables abcès, du vrai pus (Arthromeningitis. Scrofulosa, synarthrosis, Empyema articuli, Gelenkabscess.)

Mais à l'origine en général, il y a là plutôt un catarrhe analogue à celui des membranes muqueuses (vagin et urèthre); c'est un catarrhe aigu + et non blennorrhée de la synoviale. Mais c'est le fait de l'irruption de la synoviale qui rend le phénomène dangereux.

Mantegazza.

Lesions trophiques Suites de la section du nerfs.

Histologische Veränderungen nach der Nervendurchschneidung; von Prof. P. Mantegazza. (Gaz. Lomb. 18. 1867).

Durch eine Reihe von Versuche hat Manteg. seine früher gewonnenen Resultate (Jahr 66. CXXX. p. 275) zu befestigen und zu erweitern versucht.

Die Dauer der Versuche betrug 15 Tage bis 11. mois.

1. 15 jours – excision de 2 c. du sciatique droit rien aux muscle.

16 jours – excis. de 1 centim. Les muscles étaient plus friables et pâles – devient en fibrilles – Les noyaux du sarcolemme étaient normaux. Les glandes lymphat. au 1/3 inf. de la cuisse très volumineux.

30. jours. 2. c. d'une branche du sciatiq. excision Les muscles hypertrophié – ainsi que les glandes lymphatiques.

Muscles pâles avec beaucoup de noyaux du sarcolemme.

beaucoup de fibres musculaires ont un aspect granuleux, mais les granul. se dissolvant dans l'acide acétique.

0, 187 gr. de diff. entre les deux tibias. –

32. jours fibres musculaires atrophiques mais encore striés. Prolifér. abondante des noyaux du sarcolemme.

Ch. Ch.

Conclus. de Mantegazza.

1 — Les tissus qui sont soustraits à l'influence des nerfs spinaux, sont encore vivants, mais leur nutrition est changée; et divers processus morbides ont lieu — Congestion, Paralysie, Suppuration, atrophie des muscles, troubles de nutrition des os (atrophia generali, hypertroph. delle synapsae, carie, osteoplegia). Hypertrophie des Zellgewebes und des Periosteum, des Knochen verschiedener Gewebes hypertrophie der Lymphdrüsen, Anaemie, Decubitus.

2 - Fassen wir alle Momente zusammen, so werden wir sagen müssen, dass bei den verschiedenen Geweben die Ausgabe die Einnahme ueberwiegt. So hatte die Muskelmasse in dem einen Versuche 30.5% verloren, obwohl die hypertrophie des Bindegewebes einen theilweisen Ersatz gewährte. — Auch bei den neuern Versuchen bestätigte sich, die Verschmälerung der Muskelfasern und die Wucherung der Kerne im Sarcolemma.

3: Eine constante Erscheinung ist der Gewichtsverlust, den die Knochen erleiden.

4 - Die ungewöhnliche Hypertrophie der Lymphdrüsen am operirten Gliede spricht für die verstärkte Absorption. Sobald sich übrigens die Nerven wieder vereinigt haben, hört diese hypertrophie auf, um nach der nochmaligen Nervendurchschneidung wiederzukehren.

Schmidts Jahrb. p. 148.
1867 t. 136.

Histolog. Veränderungen in den Geweben nach der Nervendurchschneidung. von P. Mantegazza. (Gaz Lomb. 33. 1865.)

1. Les nerfs spinaux sont vasomoteurs; leur section occasionne l'hyperemie neuroparalytique de Schiff.

2. In jenen Theilen wo der Einfluss der Spinal nerven ganz fehlt oder doch sehr abgesetzt ist, tritt eine Tendenz zur Eiterbildung auf, und zwar nicht bloß da, wo diese Theile mit äusseren Gegenstande in contact bleiben, sondern auch in tiefer gelegenen Theilen, wo nur eine Nutritionsstörung obwalten kann.

4. Nach der Nervendurchschneidung stellt sich eine sehr lebhafte Wucherung des Bindegewebes ein, und zwar nicht blos als Ersatz für die Atrophie der Muskelsubstanz, sondern selbständig für sich. Das periost wird ebenfalls hypertrophisch.

5. Die Muskelsubstanz wird atrophisch, der Durchmesser der Muskelfasern wird kleiner, weil die Kerne des Sarcolemma auf das Kräftigste wuchern.

(6) Constant ist die Hypertrophie der Lymphdrüsen in operirten Theilen, und damit combinirt sich fibröse Degeneration.

7) In den Theilen, die mit äusseren Gegenstande in contakt kommen, entwickelt sich wohl Caries oder Nekrose der Knochen, oder absterben der Gewebe

8) Die Knochen des operirten Gliedes verlieren nunmehr entschieden an Gewicht.

9) Man kann die histolog. Veränderungen jener Gewebe, die dem Nerven Einflusse entrückt sind, in den Satz zusammen fassen, daß in ihnen eine ausgesprochene Vulnerabilität gegen äussere Momente besteht, gleich wie die Tendenz, die verschiedenen Gewebe durch das einfachere Bindegewebe zu ersetzen.

p. 275.

Schmidt's Jahrbuch.

1866. t. 130.

JOURNAL DES JOURNAUX

Sullo scroscio scapolare (Craquement scapulaire), par le docteur Ercole GALVAGNI, médecin de l'hôpital de Bologne.

Signe nouveau ou peu connu d'une lésion qui ne l'est pas davantage. C'est un bruit plus ou moins dur, râpeux, qui s'entend même à distance par les mouvements alternatifs d'élévation ou d'abaissement de l'épaule et qui est perçu par la paume de la main appliquée sur le scapulum. Deux hommes atteints précédemment de pleurésies chroniques et entachés d'hérédité tuberculeuse l'ont ainsi signalé et présenté à M. Galvagni après l'avoir entendu eux-mêmes. Le thorax était déformé de ce côté avec atrophie musculaire évidente. La colonne dorsale était même légèrement incurvée dans un cas. Le craquement s'entendait aussi distinctement par le mouvement manuel que spontané de l'épaule, donnant la sensation d'un frémissement dur, analogue au frottement de deux corps durs ou à celui que fait le cheval en mangeant l'avoine. Il ne produit aucune douleur.

L'un des malades étant mort, l'autopsie montra, outre les lésions pulmonaires, l'atrophie et la pâleur des muscles du dos. Une vaste bourse muqueuse, irrégulièrement ovale, de 7 à 8 centimètres de diamètre et remplie d'un liquide visqueux transparent, se trouvait sous le scapulum, entre le muscle sous-scapulaire, presque entièrement atrophié, et le muscle grand dentelé, qui ne l'était pas moins. Cette bourse était donc le seul intermédiaire entre le scapulum et les côtes, dont la cinquième et sixième étaient dénudées dans une étendue de 3 à 4 centimètres, avec couleur gris roussâtre et ramolissement. Rien de semblable n'existait du côté opposé.

C'est donc un signe, suivant l'auteur, à rechercher à la suite des épanchements chroniques. Le frottement des deux surfaces osseuses en serait la cause, résultat de l'atrophie des muscles intermédiaires.

Il l'a rencontré plus doux et moins étendu chez une gantière atteinte de spasme, de crampes des doigts avec atrophie musculaire jusqu'à l'avant-bras. Et, concluant par induction, il en infère qu'il y a également atrophie des muscles sous-scapulaires dans ce cas comme dans la crampe des écrivains chez lesquels ce craquement pourrait aussi se rencontrer. (*Bull. delle sc. med. di Bologna*, p. 417.) — P. G.

d'abord occupée par Fragonard; puis, successivement, par Duméril, Dupuytren, Béclard, Breschet, etc. On a frappé une médaille à l'occasion de cette réorganisation; elle a 5 centimètres 1/2 de diamètre, et représente Fernel et Ambroise Paré, vus de profil et accouplés, avec cette inscription : *La médecine rendue à son unité primitive.* — A. Ch.

FORMULAIRE

Pommade contre la fissure a l'anus. — Salmon.

Calomel	25 centigrammes.
Axonge.	4 grammes.

Mêlez. — Cette pommade est conseillée contre les fissures peu étendues de l'anus. On lave la région malade avec de l'eau tiède, puis on la graisse légèrement, et sans frotter, avec la pommade. — N. G.

COURRIER

Conseil général de la Seine. — Dans la séance de nuit du vendredi 28 novembre 1873, après une longue discussion sur l'organisation des asiles d'aliénés, le Conseil général, à une majorité de deux voix, émet l'avis :

« 1° Que les asiles d'aliénés reprennent leur organisation spéciale et distincte, et qu'ils soient de nouveau placés sous la gestion directe de M. le préfet de la Seine ;

« 2° Qu'il soit institué auprès de chacun des asiles de la Seine la commission de surveillance prévue par l'ordonnance du 18 décembre 1839;

« 3° Qu'il y a lieu de séparer à l'avenir, dans les asiles de la Seine, les fonctions administratives des fonctions médicales, à la condition d'une application rigoureuse du règlement de 1857 ;

« 4° Que la nomination des médecins ait lieu après un concours préalable. »

Dans la séance du 29 novembre, M. Béclard présente le rapport relatif aux enfants assistés. A la suite d'une discussion, le Conseil vote le crédit demandé pour l'exercice 1874. Ce crédit

L'arthrite sèche d'après Duplay (Follin). p. 26.

(c'est le mal senile, arthrite déformante —

Sorte de Pouques se rapproch. de l'inflam. par qq. côtés s'en éloignant par d'autres —

— plus fréquente chez homme que chez femme.

— elle attaque surtout la hanche et le genou — après cela coude, doigts, mains, épaule pied et enfin colonne vertébrale.

— Il y en a 2 formes — monoarticulaire ou polyarticulaire.

— dans la polyarticulaire il y a d'ap. Volkmann une sorte de symétrie.

— le plus souvent chez des vieillards. qq. âge adulte.

— qq. auteurs ne voient y voir le rhumatisme ?

— La monoarticulaire est le plus souvent de cause traumatique et succède dans l'immense majorité des cas aux fractures intra articulaires. plus rarement contusions entorses luxations.

— Mais il est encore bien plus rare d'observer l'arthrite sèche comme une terminaison de l'arthrite aiguë, soit traumatique soit phlegmonique —

— Anatom. pathologiq.

Il est bien rare que la quantité de liquide augmente et si elle augmente c'est dans le 1er degré de la maladie — plus tard sécheresse

— Eburnation des surfaces osseuses — destruct. et usure des cartilages

— de là suite des modifications si remarquables qu'éprouvent les surf. articulaires et le produit qq. des luxations, mais surtout des subluxations.

— Productions osseuses. stalactites autour et sur la jointure

— Les ligaments et les capsules s'élargissent et subissent les transform. cartilagin. osseuses.

Symptômes

— L'arthrite sèche se présente avec les caractères d'une phlegmasie à marche essentiel: lente et chronique

La douleur peu marquée ou nulle.

— La déformation de la jointure se produit avec ~~un~~ ~~extrême~~ lenteur

— Les mouvements sont conservés.

— ~~La~~ La marche de la maladie est incessante et régulière; elle ne rétrograde jamais.

Dans qq. circonstances on peut voir survenir un épanchement considérable augmentant énormément le volume de l'articulation et pouvant même s'étendre au delà. Tantôt cette hydarthrose se résorbe et l'arthrite sèche reparaît avec sa physionomie et les symptômes propres; tantôt et cela s'observe principalement dans les cas d'épanchements énormes le liquide n'a aucune tendance à la résorption, l'épanchement persiste, amenant avec lui de grands désordres dans la jointure qui, distendue outre mesure, se disloque pour ainsi dire par suite de l'allongement et de la rupture des ligaments et acquiert une mobilité dans tous les sens.

Gall. – A. Moreille. Tumeur de la moelle.

Inf. de Gall. paralysie partielle et graduelle du bras droit – 15 j. après il a gauche.

– 2 mois après atrophie de ce membre. avril

Jambes faibles, mais marche

En mai, gonflement du genou droit, les deux atteints et à peine droite ..... genou

Les 2 membres paralysés.

– La moelle à la partie supérieure du renflement cervical est tuméfiée – Cela dû à un tubercule qui avait aboli toute l'épaisseur de la corde. paraissant s'être développé principalement dans la colonne postéro-latérale droite –

au dessous moelle un peu ramollie.

– 1858. Cas 32.

Cartilage.

Kremiansky ätzte den Processus Ensiformis von Huhnern und fand 8 bis 10 jours danach (es war sofort die Haut neben den Knorpel genäht), Zinnoberhaltig Eiterkörperchen Eiterkörperchen, nur um den Knorpel herum, nie im Knorpel, dagegen in dem zunächst an der Nekrotische Knorpelstück. Stossenden Knorpel, Vermehrung der Knorpelzellen (10. 30) in den Knorpelkapseln die zur schliesslichen Bildung von Zellen führte, welche den Eiterkörperchen völlig analog waren. Stricker u Kremiansky - (1870) Studien

Wagner. p. 183

Bemerkenswerth sind die Beobachtungen welche Reitz an den Zellen ausgeschnittener Trachealknorpeln des Kaninchens in Bezug auf Narbenbildung und Verhalten bei durch Aetzammoniak hervorgebrachter Entzündung der Trachea machte. Er sah dabei die Knorpelzellen zu langen im Narbengewebe liegenden Fasern auswachsen. Im gereitzten Knorpel die Zellen höckerig mit zahlreichen tiefen einschnitten versehen, in einer Art von Furchung. Das Knorpelwunden durch Bindegewebe heilen, ist eine alte Beobachtung.

im Rollet. Stricker's. Hand. t. I. p. 73.

Il admet qu'il y a une suppuration du cartilage.

— Les 11 expériences faites chez les lapins, donnèrent des résultats négatifs, à l'exception de Une — dans ce dernier cas, 24 heures après l'introduct. du corps étranger, on trouva des îlots dans lesquels la structure du cartilage avait complètement disparu. Ces îlots paraissaient constitués par des éléments semblables entre eux, semblables à de petits glob. de pus; ces îlots correspondaient à des territoires de cellules de cartilage. Dans la subst. fondamentale on trouvait des amas, qui variaient en dimensions, depuis celles des cell. ordinaires du cartilage, jusqu'à celles des plaques volumineuses. — Ces amas étaient constitués soit de substance grenue, soit, et plus souvent, de cellules ayant l'aspect de globules de pus.

(On comprend (Réf.) qu'il est possible que les altérations constatées dans ces 2 cas soient accidentelles. (Le Réfer.)

— Les mêmes modificat. observées par l'auteur au cartilage articulaire de l'ext. sup. du tibia, chez une femme de 44 ans, amputée, 5 mois après une chute sur le genou — 11 subst. fondam. du cartilage finement granulée ~~dans la surface~~ etc etc. —

Ce fait et les 2 expériences citées ci-dessus, suffisent d'après l'auteur pour montrer qu'il y a une prolifération inflammat. des cellules du cartilage. Est-ce là une suppuration. L'auteur laisse la question indécise parce qu'il n'a pas vu là de mouvements amiboïdes dans les éléments nouvell. formés.

Infl. des Cartilages.

I Hutob. Leop. Untersuch über Knorpelentzündung.

Wiener med. Jahrb. Heft 3. S. 399–435. 1871 !

analyse dans Canstatt Jahr. p. 215. VI Jahrg. 1. Bd. II. Abtheilung.

– Planches

Depuis Redfern (1850) on n'a pas fait de recherches expérimentales sur l'inflamm. des cartilages, à l'exception d'une observation de Cohnheim à propos de la Sclérotique de la grenouille qui ne pourrait peut être rangée ici.

Hutob a examiné le cartilage chez de nombreuses grenouilles, quelques lapins et un petit nombre de chiens.

Chez les grenouilles il s'est servi surtout du cartilage épisternal, commode pour y déterminer l'irritation et pour la recherche microscopique — on faisait passer des fils imprégnés d'ammoniaque ou d'huile de croton, ou l'introduction de la pointe d'un crayon de pierre infernale.

Ces recherches, en raison de la variabilité de la texture normale du cartilage, conduisirent à des résultats qui ne furent pas décisifs.

Il n'y eut pas de suppuration, et l'augmentation ou l'hypertrophie des cellules qui fut observée quelquefois, n'était pas telle qu'elle sortît des limites qu'on observe qq. dans l'état normal.

Dans un cas seulement les modifications ne furent pas méconnaissables. La [illegible] on observa de petits éléments cellulaires à bords irréguliers, disséminés régulièrement et tassés dans la substance fondamentale, non réunis en groupes. En outre on trouvait des granulations brillantes, qui avaient un tel arrangement, qu'on pouvait croire qu'elles provenaient des cellules du cartilage — Les petites cellules irrégulières disséminées sont considérées par l'auteur comme des globules de pus, et

Angebliche Contractilität
der Knorpelzellen und
Hornhaut Körperchen.

P Hosch

im Centralblatt.

1873, 29. 9ber n: 54.

Nutrition des
Cartilages

Sphère d'activité des vaisseaux. — pour les muscles elle s'arrête au sarcolemme, pour les nerfs au périnèvre.
— on doit rattacher à la même famille de tissus la membrane propre des culs glandulaires et la membrane propre des capillaires à une seule tunique.

Rouget.
H. d. Baron Legrand
p. 678. t. VI

Anatomie générale des tissus fibro-séreux. au point de vue du rhumatisme.

les capsules articulaires fibreuses, sont plus riches en nerfs que les autres membranes fibreuses

Henle. Rat. Lath. p. 269

ces nerfs sont probablement des nerfs de sentiment ; cruveilhier dit qu'il n'y a à articul. il y a des corpuscul. de Paccini

Oedème et phlegmasie
dans le rhumatisme articulaire.
p. 177. Brule.
Admis p. Eisenmann. Bd. III S. 28
et Chomel sur tout le corps.

Dublin. Medical. Press. Vol. XLII. No 1095.

PATHOLOGICAL SOCIETY OF LONDON.

Mr. Fergusson in the chair.

Mr. Harvey exhibited specimens of gouty deposit in the ossicles of the ear, with marked evidence of their anchylosed condition during life. The patient had had attacks of gout in the extremities, and also distinct gouty affections of the ear, accompanied with neuralgia and deafness; likewise deposits in the helix of the ear on both sides.

Mr. Harvey also showed another specimen, taken from a patient who died from rheumatic arthritis, affecting the body generally. The temporal bone had become completely changed as to structure, the ivory-like deposit being found scattered throughout the osseous system. The patient had been deaf for years. He inquired whether the patient, aged 73, whose case had been recorded by Mr. Toynbee, had had a bad discharge from the ear for years, and whether that was not the main cause of the fatal destructive process?

Mr. Toynbee said the man had had a discharge from the ear for some years.

Dr. John Ogle showed (for Dr. Babington)

Kolliker, p. 57.

Tissu de substance conjonctive. comprend :
(substance de Sautien)

tissu muqueux
subst. du cartilage
tissu élastique
tissu conjonctif.
tissu des os
tissu des dents

présentant sous le rapport histologique
& sous le rapport chimique des différences
variées.
Celui-ci les connexions génétiques et le passage insensible de l'un dans l'autre
et la similitude de fonctions qui
les réunissent.
Substance de Sautien.

Tissu conjonctif { 1° figuré : au compact { tendons et ligaments.
fibro cartilages
membranes fibreuses
memb. séreuses
derme
Mem. muqueuses
memb. de glandes
{ vaiss. lymphat.
adventice des artères
endocarde.
tuniq. vasculaires (du nerf
memb. de type conjonctif lamineuse

2° tissu conjonctif, lâche ou aréolaire

[illegible]

- appareil du muscle
- périoste et périchondre
- Enveloppes fibreuses et blanches de plusieurs organes moins.
  - dure mère
  - névrilemme
  - sclérotique, cornée
  - Capsule — rate, rein
  - albuginée — ovaire, testicule

- 1° vraies
- 2° membranes synoviales
  - gaines tendineuses
  - bourses muqueuses.

Non-analogie histologique des parties où siège le rhumatisme.

Les jointures sont des parties complexes et sont constituées par des tissus très divers –

Gerard Bouillaud dit que vis à vis du Rhumatisme le coeur se comporte comme une jointure il aurait autant d'erreur que de mots – le péricarde avec son liquide séreux, est anatomiquement et physiologiquement distinct des membranes synoviales. L'endocarde n'a rien de commun avec une membrane synoviale: Luschka a fait voir qu'il renferme tous les éléments qui composent les parois d'un vaisseau; d'ailleurs histologiquement, génétiquement et fonctionnellement la membr. interne des vaisseaux diffère de celle des jointures. D'ailleurs d'autres affections qui tiennent au rhumatisme assimilaire à peu près au même titre que les inflammations des séreuses viscérales, ont pour siège des tissus et des organes d'une constitution anatomique fort différente à savoir p.e. les amygdales, la membr. muq. pulmonaire; les veines pulmonaires u.s.w.

Lebert. Gelenk-Rheuma p. 9.

Leboeuf. Rhumatisme

une des raisons qui doivent faire respecter l'entité rhumatismale

c'est entre autres :

1° que les tissus morbides ont une tendance marquée à siéger dans certains tissus simples ou complexes ; que particulièrement les tissus fibro-séreux des parties externes ou internes sont pris : membrane synoviale, gaines musculaires, peut-être le tissu musculaire lui-même, tissu cellulaire et aponévrotique qui enveloppent les organes du mouvement ; qu'en un mot il y a une certaine relation avec les parties fibro-séreuses des organes du mouvement, et en outre dans la forme aiguë qui affecte les m. synoviales, il y a des inflammations intérieures telles que Endocardite, Péricardite, Pleurésie etc.

Lebert. Patholog. p. 857.

Tissus definitifs. Robin (tissus)

1° tissu ~~ligamenteux~~ lamineux
2° tissu fibreux et ligamenteux. (périostéale)
3° tissu aponévrotique
4° tissu tendineux
5° tissu dermique.
6° tissu sereux.
7° tissu synovial

ainsi, ce que Kolliker confond, Robin le dispose. au lieu d'un tissu de substance conjonctive voila 8 ou 10 tissus divers.

Système sereux — tissu sereux. — capsule synoviale analogie avec les m. sereuses

Sereux - synovial.

Le système sereux ne comprenait d'après Bichat. que les m. sereuses splanchniques ; mais depuis on y a reuni les synoviales ou membranes sereuses articulaires, et les sereuses des tendons, mais à tort car elles en different par rapport au fluide sécrété et aussi quant à la disposition et à la texture caractères essentiellement anatomiques. v. ar. fibreux.

Fibreux. Les tissus elastiques et tendineux, tous different du tissu fibreux.

— il forme les ménisques inter articulaires des genoux
— la périphérie des corps des vertèbres
— les capsules et les ligaments articulaires
— les ligaments interosseux, obturateurs

Sous forme de membranes — membranes fibreuses
{ 1° d'enveloppement
{ 2° du diaphragme
{ 3° du tympan des
{ 4° valvules du cœur, veines et lymphatiques
{ 5° aponévroses [illegible]
{ 6° périoste et capillaires

— fibro séreux — si dit des organes composés d'une membrane séreuse superposée à une membrane fibreuse. Ex: les capsules d'articulations.

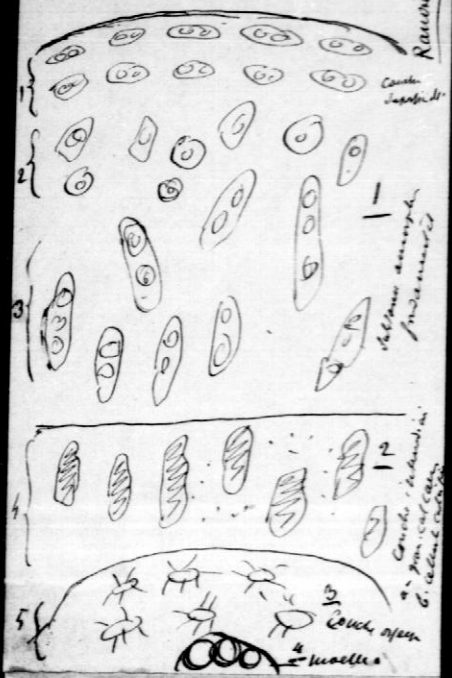

D'après Kölliker p. 250

1. cellules de la surface ou aplaties

2. — de la partie moyenne ou arrondies

3. — cellules profondes ou perpendiculaires, allongées

4. Cellul. intermédiaire

5. Subst. osseuse. p. dite

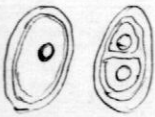

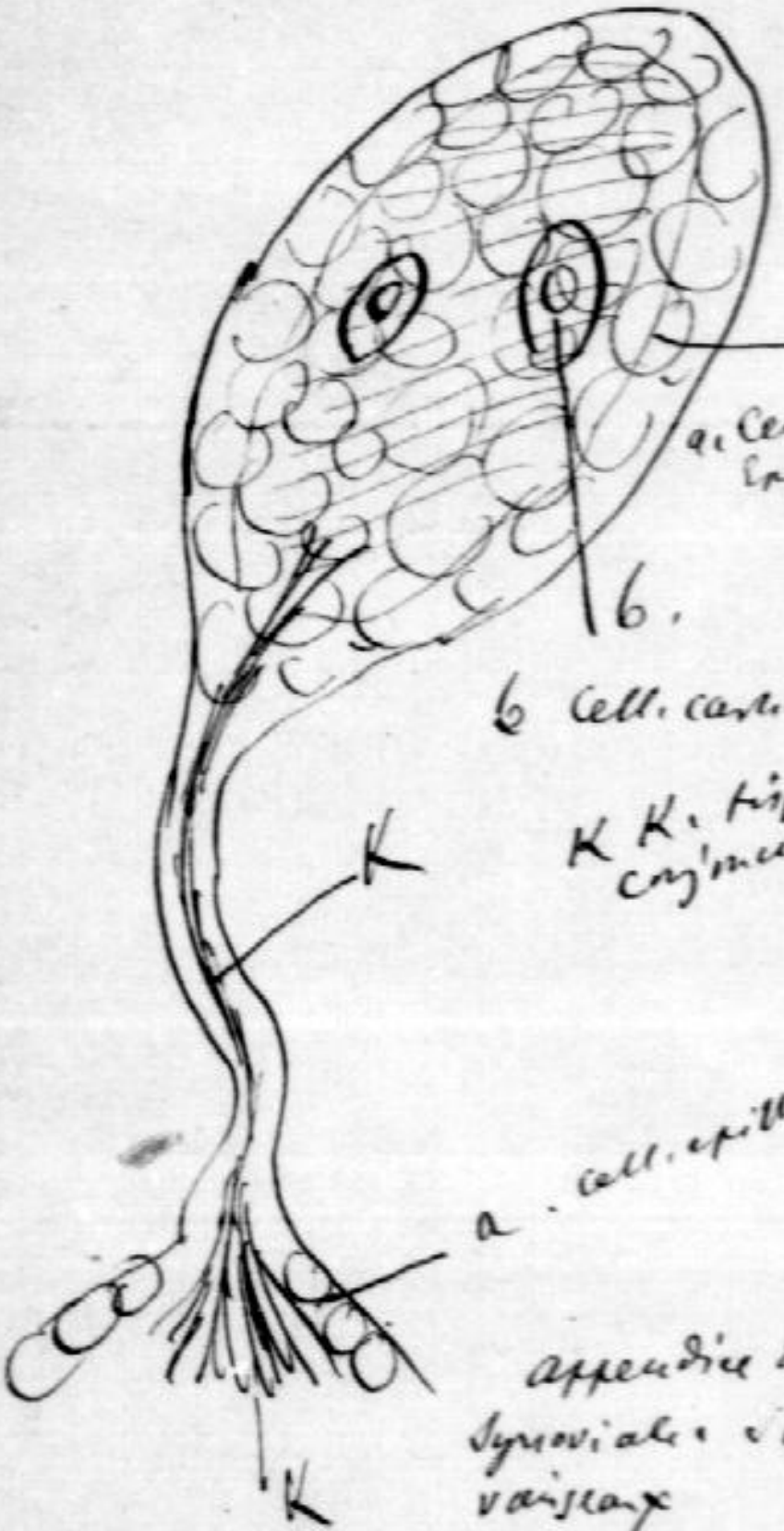

Kölliker p. 254.

His et Otto Weber

Les ~~[illegible]~~ cellules de la cornée deviennent, sous l'influence des irritants, volumineux, remplis de corpuscules de pus, en partie en dégénération graisseuse, et provenant de la prolifération endogène des cellules de la cornée — des injections irritantes dans le corps vitré —

— Dans les cartilages les cellules contenues dans les capsules — dans les cas d'irritation — ont fort l'aspect de globules de pus

O. Weber Virchow's archiv.
1859. 15e Bd. p. 476.

C. Hueter. Zur Histologie der Gelenkflächen und Gelenkkapsel mit einem kritischen Vorwort über die Versilberungsmethode.

in Virchow's Archiv. p. 25
1866. 36. Bd.

Allgemeiner Odvanote der Knorpel
und Knorpelahnlichen Theile

Virchow.

Virchow's A. Archiv. B. 212.
1866. 37. Bd.

— Cinnabre dans les cartilages.

Reitz. (Wien. acad. Sitzbec. 1868. LVIII. p. 8)
Sah nach Zinnobersinjectionen in's Blut
die Farbstoffkörnchen auch in solchen
Elementen, welche nie in der Blutbahn
erhalten waren. So in einzelnen Epithelzellen
fast aller Schleimhäute: ferner in den
Knorpeln und zwar sowohl in den
Zellen als in den intercellularsubstanz.
Die Menge des Farbstoffs war um so
reichlicher wenn an dem betreffenden Orte
Entzündung bestand. —

p. 403.

arthrite aigue. (Ranvier)

comprenant l'arthrite rhumatismale. —

l'arthrite rhumatismale ne diffère

pas histologiq. de l'arthrite artificielle

développée chez les animaux supérieurs.

— Le liq. qui s'écoule de la jointure ouverte est visqueux

filant.

Sac de flocons

1° dans un premier cas il ressemble à la synovie normale, mais plus abondant.

coagule quand on ajoute Ac. acétique.

— Il y a de nombr. cellules { glob. de pus. — Cell. épithéliales, rondes et cont. gran. graisseuses

2° quand les élém. cellul. sont abondants, il y a apparence trouble, louche — [C'est ce que Volkmann appelle le catarrhe (simple au purulent de la synoviale)

flocons. Ils sont rares —

3°. 1° = transparents — gélatineux — ± ~~[illegible]~~ ressemblant à des crachats — Ils peuvent présenter tous les degrés intermédiaires entre crachats muqueux et purulents.

— qq. de flocons ont une consistance suffisante pour le déchirer avec des aiguilles.

— Ce sont des lames granuleuses ou des fibrilles —

Ils sont à la fois muqueux et fibrineux (la fig. 192.)

Liquide synovial, dans l'arthrite rhumatismale (mémoire de Lebert. p. 13.)

- Toutes les transitions entre un liquide synovial et un pus phlegmoneux.

1° Synovie chargée déjà de leucocytes. – Claire sans flocons ou troublée déjà par le mélange des cellules (leucocytes et épithéliums)

2° il y a des flocons. – ces flocons sont du volume d'une lentille à celui d'un haricot.

flocons { + transparents, gélatiniformes / ou troubles et jaunes } ils ont l'aspect de la fibrine ? – avec ou sans leucocytes.

Il se développe à la surface de la membrane synoviale des fausses membranes de même nature, ± étendues, et qui sont fibrino-purulentes –

(+ ces flocons gélatiniformes sont du mucus ?)

acutes hämorrhagischer
Arteriomeningitis —
bei acuten Eruptionen
von Miliartuberkeln auf
der Synovialhaut. (ein
seltenes ereigniss.)

Volkmann. p. 493.
Silha's Handbuch

VII. Muqueuse séreuse et synoviale.

VIII. Synovie. — on a exagéré les analogies des synoviales et des séreuses.
— Le liquide synovial se distingue (se coagule?) par une viscosité très caractérisée
, une color. jaunâtre

Elle renferme seulement 920 à 930 p. d'Eau, au lieu 980 dans le liq. céphalorach.
Il y a donc plus de principes solides que dans les liq. précédents.

— Sel marin. 5 à 6

Kölliker p. 266

L'épithelium du pharynx consiste en 1, 2 à 4 couches de grandes cellules pavimenteuses. –

Alterations des membranes glomérulaires dans
la Syphilis. par. Rob. Hamilton.

Im. Gaz. hebdomadaire. N° 44
V. 717 1872.

Synovialhäute · Structur

vm · Albert · p. 1231 ·

Stricker ·

Epithelium des Synoviales articulaires. (Endothelium)

Bien que développé dans l'épaisseur du feuillet moyen du Blastoderme, elles ne sont pas revêtues à p. parler d'un endothelium, mais bien d'ap. Kolliker, par une, 2, ou 4 couches de grandes cellules pavimenteuses qui mesurent de 11 à 17 μ et renf. un noyau arrondi de 4 à 7 μ. — c'est donc un epith. pavim. stratifié. — Cet Epith. se prolonge avec ses caractères sur les franges synov. sur lesquelles la stratific. est bien évidente.

Le liquide synovial diffère autant des liquides des autres séreuses que l'épith. qui le sécrète diffère de l'endothel. proprement dit.

Farabeuf. Thèse. p. 189.

au point de vue de la Structure, La Synoviale présente à considérer des surfaces planes et des surfaces villeuses. La Synoviale au niveau des surfaces planes, est constituée par un feuillet de tissu fibreux entremêlé de nombreuses fibres élastiques, en continuité avec le tissu conjonctif péri-articulaire, et revêtu d'une simple couche de cellules épithéliales plates semblables à celles des grandes séreuses

De l'entrecroisement des franges synoviales partent des prolongements revêtus de 2, 3 et plus de couches épithéliales, —

Ranvier et Cornil. p. 402.

Synovie. Frey. p. 179.

C'est comme Synovie. un produit élaboré par Epithélium en partie au moins.

— Etudié par Frerichs qui lui trouve tous les caract. de mucus.
— Clair, incolore, jaunâtre, visqueuse, alcaline.
— Ils contient des cellules épithéliales.

— Chimie. elle renferme les mêmes substances que mucus + Albumine.

Frerichs —	Eau —	948, 54.
	Mucine —	~~[illegible]~~, ~~[illegible]~~ 5, 60
	Albumine —	35, 12.
	graisse	0, 76.

La Mucine augmente par l'exercice —
D'après Virchow. le liquide des gaines tendineuses et des bourses muqueuses aurait la même composition que la Synovie.

—— On ne peut admettre aujourd'hui que le mucus, la Synovie sont, et surtout la Mucine, un produit de sécrétion des glandes muqueuses — Il n'y a aucun rapport entre la quantité de mucus et le nombre des glandes — Ainsi les Capsules Synoviales dépourvues de glandes sécrétant du mucus. On peut supposer que le liq. alcalin qui transsude à travers les capsules des muqueuses et des M. synoviales agit sur les cellules épithéliales et transforme leur contenu en Mucine (Simon. Frerichs)

Si cette opinion est exacte la Mucine doit être considérée comme un produit de transform. des Epithéliums.

Lymph. des Synoviale

Nach Boehm. (Wurz. Diss. 1868) findet unter gewissen Verhältnissen auch von den Gelenkhöhlen aus eine Resorption von feinsuspendirtem Fett oder Zinnober statt, was demnach gleichfalls auf eine offene communication dieser Höhlen mit dem Gefässsystem hinweist. Derselbe (Virch. arch. 1869. XLVII. p. 218) sah an mit Silber behandelten Synovialhauten einen offnen Zusammenhang der Blutgefässlumina mit den Saftkanälchen.

m. Wagner. All. Sakrol.
p. 169.