NOUVELLE
ICONOGRAPHIE
DE LA
SALPÊTRIÈRE

TOME XV

Avec 85 figures intercalées dans le texte et LXX planches hors texte

---

1902

NOUVELLE ICONOGRAPHIE

DE LA

SALPÊTRIÈRE

FONDÉE PAR J. M. CHARCOT

PUBLIÉE SOUS LA DIRECTION DE

F. RAYMOND
PROFESSEUR DE CLINIQUE DES MALADIES DU SYSTÈME NERVEUX

A. JOFFROY
PROFESSEUR DE CLINIQUE DES MALADIES MENTALES

A. FOURNIER
PROFESSEUR DE CLINIQUE DES MALADIES CUTANÉES ET SYPHILITIQUES

PAR

PAUL RICHER
MEMBRE DE L'ACADÉMIE DE MÉDECINE
DIRECTEUR HONre DU LABORATOIRE DE LA CLINIQUE

GILLES DE LA TOURETTE
PROFESSEUR AGRÉGÉ A LA FACULTÉ DE MÉDECINE
MÉDECIN DES HÔPITAUX

ALBERT LONDE
DIRECTEUR DU SERVICE PHOTOGRAPHIQUE

Avec la collaboration de MM.

ACHARD, BABINSKI, BALLET, BOGROFF (Odessa), BOIX, P. BONNIER, BOTTEY, BRISSAUD, CABANNES (Bordeaux) CATHELINEAU, CESTAN, J.-B. CHARCOT, CHIPAULT, DEJERINE, DELPRAT (Amsterdam), DENY, DUFOUR, E. DUPRÉ, DURANTE, DURET, DUTIL (Nice), EMIRZÉ (Smyrne), ESTEVÉS (Buenos-Ayres), ÉTIENNE (Nancy), FEINDEL, FÉRÉ, E. FOURNIER, GASNE, GRASSET (Montpellier), G. GUINON, HALLION, HAUSHALTER (Nancy), HERTOGHE (Anvers), HUET, P. JANET, KATICHEFF (St-Pétersbourg), LADAME (Genève), H. LAMY, LANNELONGUE, LANNOIS (Lyon), LAUFENAUER (Buda-Pesth), LAUNOIS, LE DENTU, M. LEMOS (Porto), L. LÉVI, P. LONDE, LUCO ORREGO (Santiago, Chili), P. MARIE, MARINESCO (Bucharest), DE MASSARY, H. MEUNIER, MICHAILOWSKI (Sofia), MOCZUTKOVSKY (St-Pétersbourg), VON MONAKOW (Zurich), NAGEOTTE, NOGUÈS (Toulouse), PARINAUD, PARMENTIER, PITRES (Bordeaux), RAMADIER, A. RICHE, RÉVILLIOD (Genève), A. ROBIN, ROSSOLIMO (Moscou), SABRAZÈS (Bordeaux), SAINTON, T. D. SAVILL (Londres), SCHAFFER (Buda-Pesth), SÉGLAS, SÉRIEUX, SICARD, SIKORSKY (Kiew), SPILLMANN (Nancy), SOCA (Montevideo), SOLOVTZOFF, SOUKHANOFF (Moscou), SOUQUES, SURMONT, TARGOWLA, THOMAS, TRÉNEL, TUFFIER, WEIL, etc.

Rédaction

HENRY MEIGE

PARIS

MASSON ET Cie, ÉDITEURS

LIBRAIRES DE L'ACADÉMIE DE MÉDECINE

120, Boulevard Saint-Germain (6e)

1902

NOUVELLE
ICONOGRAPHIE
DE LA SALPÊTRIÈRE

HOSPICE DE LA SALPÊTRIÈRE

CLINIQUE NERVEUSE DE M. LE PROFESSEUR RAYMOND

BIBLIOTHÈQUE DES LA SALPÊTRIÈRE JOURNAUX EN MÉDECINE

CONTRIBUTION CLINIQUE A L'ÉTUDE

DE LA

TOPOGRAPHIE DES ATROPHIES MUSCULAIRES MYÉLOPATHIQUES

PAR MM.

R. CESTAN
ancien chef de clinique

E. HUET
Directeur des Laboratoires
de la Clinique Charcot.

Depuis 1898, les localisations spinales motrices ont été le sujet de recherches expérimentales remarquables de Sano, Van Gehuchten, Marinesco, et Parhon. Avant cette époque, on n'avait pas essayé de résoudre à l'aide de la méthode anatomo-clinique ce problème qu'on ne se posait même pas, car il paraissait alors impossible de confondre la distribution des troubles sensitivo-moteurs créés par des lésions des racines médullaires ou des nerfs périphériques avec celle des mêmes troubles dus à des lésions intra-médullaires ; à ce point de vue, on opposait volontiers les paralysies radiculaires inférieures du plexus brachial à la syringomyélie. Mais dès 1895 les leçons cliniques du professeur Brissaud attiraient l'attention des neurologistes sur la topographie la plus fréquente, au niveau

des membres, des troubles de sensibilité causés par les lésions médullaires et deux théories entraient en lutte, la théorie de la disposition de ces troubles en bandes transversales, perpendiculaires à l'axe du membre, la théorie de la disposition en bandes longitudinales, parallèles à l'axe du membre. Pour expliquer la disposition en bandes transversales, le professeur Brissaud émit une séduisante hypothèse : chaque membre est formé par un bourgeon ; de même que le tronc peut se subdiviser en une série de métamères perpendiculaires à son axe et correspondant à des métamères médullaires, de même ce bourgeon qui va constituer le membre peut se subdiviser en segments métamériques perpendiculaires à son axe et posséder au niveau du renflement spinal un axe nerveux rudimentaire décomposable en métamères correspondant aux segments métamériques transversaux du membre. On comprend ainsi qu'une lésion du renflement médullaire d'origine d'un membre déterminera au niveau de ce membre des troubles de sensibilité périphériques à disposition transversale ; mais si la zone d'entrée des racines postérieures est aussi atteinte, à la topographie transversale s'associera une topographie longitudinale, radiculaire ; enfin si cette zone d'entrée des racines postérieures est la seule lésée, la disposition des troubles de sensibilité sera uniquement longitudinale. On a donné à cette théorie le nom de théorie de la disposition segmentaire des troubles de la sensibilité d'origine médullaire, et encore le nom de théorie de la disposition métamérique des troubles de la sensibilité, mais cette dernière, croyons-nous, par abus de langage, car l'adopter c'est évidemment accepter comme démontrée la division embryologique des membres supérieurs en métamères perpendiculaires à leur axe. Or certains embryologistes admettent au contraire que les membres sont formés par la fusion de véritables rayons issus des segments métamériques du corps. Ils ont en effet pour ébauche première un bourrelet longitudinal de la somatopleure, la crête de Wolff, s'étendant tout le long de l'axe du corps ; cette crête s'épaissit à ses deux extrémités pour constituer les membres, tandis que la partie intermédiaire s'atrophie ; chaque membre proviendrait ainsi du bourgeonnement de plusieurs segments du tronc et se subdiviserait ensuite en ses divers articles, de sorte que la division métamérique pourrait bien être, non perpendiculaire à l'axe du membre mais au contraire plus ou moins parallèle à cet axe, se superposant ainsi plutôt à la disposition radiculaire. En outre, Sano fait remarquer: « Les consciencieuses recherches anatomiques de Bolk démontrent que pour la distribution de la sensibilité, comme de la motilité, une partie (dite segment) de membre trouve son origine dans la fusion de portions métamériques souvent très éloignées et que les parties constituantes sont diverses pour la peau et pour les muscles. Pour la peau, à un endroit donné, la neuvième, et les cin-

quième et sixième métamères se trouvent réunies sans intermédiaire de la septième ni de la huitième, de même, les quatrième et cinquième s'unissent à la dixième. La théorie dite segmentaire ne suppose pas, jusqu'ici du moins, des concordances embryologiques » (*J. de Neurol.*, 20 juillet 1901). Aussi, pour ne pas préjuger de la solution de ce problème embryologique si obscur encore de la formation des membres, nous paraît-il préférable dans le cas présent d'employer des termes correspondant à des topographies que nous permettent de vérifier nos moyens actuels de recherche, et de nous servir des expressions *segmentaire* et *radiculaire*.

Sous l'influence des leçons du professeur Brissaud, les neurologistes ont donc étudié quelle disposition radiculaire ou segmentaire affectent les troubles de sensibilité des membres provoqués par les lésions intra-médullaires, en particulier par la syringomyélie.

Mais bientôt, le problème devait s'élargir. Cette question de topographie, objet de nombreuses controverses au point de vue de la sensibilité, devait aussi, en ce qui concerne la motilité, se poser dans les mêmes termes :

Les troubles moteurs des membres, paralysie ou atrophie musculaire, produits par une lésion localisée de la corne antérieure, affectent-ils une disposition segmentaire ou radiculaire ?

Or, tandis que l'étude de la sensibilité dépend de facteurs variables sous la dépendance de l'état psychique, aussi bien de l'observateur que du malade observé, que la recherche de la sensibilité restera toujours une sensation, un résultat subjectif que nous ne pourrons contrôler avec rigueur aussi bien chez l'homme que sur l'animal, il semble au contraire que la méthode expérimentale puisse fournir pour la motilité d'utiles renseignements.

Par les travaux de Sano, Van Gehuchten, Marinesco, etc... nous savons en effet qu'à la suite de la section de son cylindraxe, la cellule nerveuse de la corne antérieure peut présenter pendant quelques jours certaines altérations de chromatolyse que met en évidence la méthode de coloration de Nissl ; ces altérations ont leur maximum d'intensité du 8e au 10e jour qui suit la section du cylindraxe car bientôt après survient une phase de réparation cellulaire. Il paraît donc possible *a priori* par des sections de nerfs, par des amputations segmentaires, par des ablations isolées de muscles de fixer avec une précision mathématique, les noyaux moteurs médullaires. Et cependant l'expérimentation n'a pu encore fournir cette réponse précise que promet la théorie, puisque les résultats obtenus sont variables avec des auteurs de l'autorité de Sano, Van Gehuchten, Marinesco, etc. D'après Sano, chaque muscle doit avoir son noyau d'innervation distinct dans la corne antérieure (Sano, *Les localisations des fonctions motrices de la moelle épinière*, Anvers, 1898). Van Gehuchten et son élève

De Neef (Van Gehuchten, *Journal de Neurologie*, 1898 et 1899 ; De Neef, *Le Névraxe*, vol. II), croient que la localisation motrice est segmentaire. « Cela veut dire que chacun des groupes cellulaires du renflement cervical en connexion avec le membre supérieur et de la moelle lombo-sacrée, en connexion avec le membre inférieur, préside à l'innervation de tous les muscles d'un segment de membre, quelle que soit leur fonction physiologique, quels que soient les nerfs périphériques qui s'y terminent. » Parhon, dans ses divers travaux (Parhon et Popesco, Parhon et Goldstein, in *Roumanie médicale*, 1899 et 1900 ; Parhon et Goldstein, in *Neurol. Centralblatt*, 1901 ; Parhon et Goldstein, *J. de Neurol.*, 1901) ; par la méthode expérimentale et par l'étude d'une moelle humaine après extirpation du muscle grand pectoral, dans une ablation de cancer du sein « tend à admettre les localisations segmentaires pour la main, l'avant-bras, le pied et la jambe, tandis que pour le bras et la cuisse, les localisations seraient un peu différentes. De ses nombreuses recherches, Parhon conclut que les localisations médullaires sont fonctionnelles, c'est-à-dire qu'elles sont en rapport avec la fonction des muscles « die motorischen spinalen Localisationen wären also fonctionneller Natur ». Pour Marinesco (*Rev. Neurol.*, 1901), les nerfs du bras ont des noyaux distincts occupant une certaine hauteur.« Le noyau musculo-cutané est constitué par une masse de cellules qui apparaissent au niveau du sixième segment cervical avant le noyau du radial. Lorsque les cellules de ce dernier noyau font leur apparition, elles sont situées en dehors et un peu en avant de celles qui constituent le centre du musculo-cutané. Plus bas, au niveau du tiers supérieur du septième segment cervical, le noyau du radial se développe de plus en plus, tandis que celui du musculo-cutané diminue pour disparaître bientôt après » (*loc. cit.*).

L'*innervation n'est pas segmentaire*. — « Ainsi le radial qui donne le mouvement à un seul muscle de ce segment (la main), à l'abducteur du pouce, a un noyau différent du groupe qui représente les noyaux du médian et du cubital » ; de même, le noyau commun du bras se divise en noyaux du musculo-cutané et du radial qui gardent à l'égard l'un de l'autre une certaine indépendance ; de même le centre de l'avant-bras comprend les noyaux du médian et du cubital d'une part, et du radial d'autre part. « J'ai conclu de ces recherches que les groupes naturels qui existent dans la moelle épinière ne peuvent pas être considérés strictement parlant, comme correspondant à tous les muscles d'un segment de membre, car il y a, ainsi que nous l'avons vu, des segments, tel le bras par exemple, qui possèdent deux noyaux absolument différents constituant des groupes naturels ne fusionnant pas ensemble » (*loc. cit.*).

Dans le *Journal de Neurologie* de décembre 1901 et janvier 1902,

MM. Parhon et Goldstein ont publié un nouvel article des plus intéressants et des mieux documentés. On y voit parfaitement soulignées les différences qui séparent les auteurs. Sano avait fait observer déjà que la figure du 6e segment cervical de Parhon et de Goldstein ne se superposait pas au même segment de De Neef, mais bien au 7e segment cervical de cet auteur. Or dans ce segment, De Neef distingue avec raison trois groupements postéro-externes, un groupement A destiné aux muscles de l'épaule, un deuxième B au groupe du bras, *un troisième C au groupe de l'avant-bras*. Or d'après Marinesco et Parhon, le groupe A correspond au grand Pectoral, le groupe B aux muscles de la région antérieure du bras, *le groupe C au nerf circonflexe*. Des différences aussi nettes peuvent se constater dans les autres segments. Ainsi, dans la figure 39 de De Neef, les groupes A, C, D, correspondent pour De Neef, réciproquement *aux muscles de l'épaule, de l'avant-bras, de la main*, pour Marinesco et Parhon réciproquement aux muscles *petit pectoral, triceps brachial et à ceux de l'avant-bras*.

Très différentes, on le voit, sont les opinions des auteurs sur l'origine réelle des nerfs rachidiens, et, conséquence forcée, très différente aussi serait la disposition des troubles moteurs consécutifs à une lésion localisée de la corne antérieure. En réalité, le problème à résoudre se montre complexe malgré l'apparente simplicité de la méthode expérimentale employée par les auteurs précédents.

Ces expériences n'ont de valeur certaine que pour l'animal, sujet d'expérience, et il est hasardeux de conclure de l'animal à l'homme surtout si l'on parle d'adaptation fonctionnelle. Il sera toujours très difficile de trouver en pathologie humaine des faits indiscutables, à savoir : étude d'une moelle, 8 jours après une section nerveuse *unique* ou une ablation *unique* d'un muscle, le malade étant mort sans cause capable de provoquer par elle-même une chromatolyse des cellules motrices médullaires. On ne saurait utiliser par suite les cas de gangrène sénile malgré l'apparence segmentaire de la lésion car, d'une part l'infection remonte le long des troncs nerveux, d'autre part l'intoxication générale dont est atteint le malade peut créer, au niveau de la moelle, par action directe, des altérations cellulaires qui viennent masquer les altérations qu'aurait provoquées la lésion périphérique des cylindraxes. On ne saurait utiliser les désarticulations, car toute désarticulation lèse forcément le segment musculaire plus haut situé puisqu'elle s'accompagne de la section des tendons de certains muscles de ces segments. Au surplus, dans quel segment du membre supérieur doit-on placer le biceps brachial par exemple, qui prend son insertion supérieure sur l'omoplate et l'inférieure sur le radius, ou les muscles radiaux qui vont de l'humérus au carpe? Ces longs muscles qui franchis-

sent sans s'y insérer tout un segment sont-ils comparables aux muscles qui, unissant un segment au segment voisin, l'omoplate à l'humérus, l'humérus au radius, aux muscles qui, unissant deux os du même segment, radius et cubitus, sont vraiment segmentaires. Il nous paraît donc difficile d'appliquer aux muscles le terme segmentaire si vrai au contraire pour le squelette. Enfin, et cette dernière objection est la plus grave, certains auteurs soutiennent que la section d'un cylindraxe, lorsqu'elle est pratiquée à une certaine distance de la moelle, ne détermine pas nécessairement dans sa cellule d'origine des lésions visibles par la méthode de Nissl. Par suite, si la présence de la chromatolyse a une importance évidente, son absence ne prouverait rien et ne permettrait pas d'exclure comme centre présumé d'un muscle un groupement cellulaire d'apparence intacte ; la méthode expérimentale voit dès lors son importance fort diminuée. D'ailleurs, il sera toujours difficile d'obtenir et d'interpréter chez l'homme des lésions médullaires consécutives à des ablations périphériques bien localisées.

Pour résoudre le problème des localisations spinales de la moelle humaine il semble donc préférable de recourir encore à cette méthode anatomo-clinique qui a fait découvrir les localisations cérébrales : étudier avec soin et détail la disposition des troubles moteurs consécutifs à des lésions primitives des cornes antérieures et essayer de leur superposer les altérations fournies par l'examen histologique. Or, selon Déjerine (*Séméiologie du système nerveux*) la clinique n'a jamais montré chez l'homme un cas d'atrophie musculaire myélopathique à disposition segmentaire ; la topographie est au contraire radiculaire. Cette constatation pourrait se faire dans la sclérose latérale amyotrophique où l'on observe, soit un type scapulo-huméral intéressant le territoire radiculaire supérieur du plexus brachial, soit un type antibrachial et un type Aran-Duchenne intéressant le territoire radiculaire inférieur.

Malheureusement la sclérose amyotrophique est une affection à marche progressive, le plus souvent même à marche rapidement progressive, et par suite à siège toujours diffus ; une exploration électrique des plus minutieuses et souvent répétée serait indispensable pour établir exactement la topographie des altérations musculaires ; enfin, à leur période initiale, les altérations de la corne antérieure sont difficiles à constater, de telle sorte qu'il sera toujours difficile de déterminer exactement aussi bien les muscles atteints que le rapport entre les lésions musculaires et les lésions médullaires. L'extrême rareté de la poliomyélite chronique, de l'atrophie musculaire du type Aran-Duchenne, ne permet pas d'espérer qu'elle servira à résoudre le problème. Mais il n'en est point de même de deux affections qui par leur chronicité et leur fréquence peuvent fournir des données précises, la *syringomyélie* et la *paralysie infantile*.

Nous ne voulons pas aborder ici en détail le problème de la topographie des troubles moteurs et *à fortiori* des troubles sensitifs de la syringomyélie. On pourrait objecter en effet que dans les observations où la distribution des troubles moteurs revêt la forme radiculaire, on peut, en l'absence d'autopsie, supposer que si l'on constate une disposition radiculaire des troubles sensitivo-moteurs, cette disposition est créée non pas tant par la lésion médullaire que par la virole pachyméningitique qui accompagne si souvent le processus syringomyélique intra-médullaire. Cependant, nous croyons que dans certains cas, malgré le défaut d'autopsie, on peut soutenir que les troubles sensitivo-moteurs sont créés non par la pachyméningite mais bien par la lésion gliomateuse intra-médullaire. Au point de vue sensitif en effet, on peut trouver des syringomyélies n'ayant jamais présenté des douleurs fulgurantes des membres supérieurs, douleurs qui sont ordinairement la signature de l'englobement des racines par le processus méningé, on peut trouver des syringomyélies présentant une dissociation syringomyélique de la sensibilité aussi parfaite que dans une hématomyélie, c'est-à-dire avec une conservation *parfaite* du tact simple, sans retard, sans erreur de localisation et une abolition complète des sensibilités thermiques et douloureuses. Au contraire dans la pachyméningite tuberculeuse, par exemple, on n'observe jamais une dissociation *parfaite* de la sensibilité, tandis que les erreurs de localisation et les retards de sensation peuvent être considérables. De plus, on peut noter aussi des différences au point de vue de la motilité et des réactions électriques : dans les cas de pachyméningite les troubles moteurs et les altérations des réactions électriques marchent davantage de pair que dans les cas de troubles moteurs relevant des lésions cellulaires des cornes antérieures à processus lent et chronique ; dans ces derniers cas, en effet, il est fréquent de rencontrer des troubles moteurs déjà très prononcés, avec atrophies musculaires même assez accusées, sans que les réactions électriques présentent d'altérations accentuées, qualitativement tout au moins ; dans les pachyméningites, au contraire, les modifications des réactions électriques correspondent davantage aux troubles moteurs et les manifestations de réaction de dégénérescence se montrent plus caractérisées. Ainsi il serait possible de distinguer parfois la syringomyélie purement intra-médullaire de la syringomyélie pachyméningitique. On a pu objecter que la disposition radiculaire des troubles de sensibilité dans la syringomyélie pouvait s'expliquer par une lésion des fibres d'entrée des racines postérieures puisque la substance grise confine à cette zone d'entrée. Mais cet argument ne saurait s'appliquer aux troubles de la motilité : la substance grise de la corne antérieure est loin de la périphérie de la moelle, et si nous constatons dans une syringomyélie peu avancée une disposition radiculaire de l'atrophie

musculaire, nous serons en droit de mettre cette disposition uniquement sur le compte de la lésion de la corne antérieure.

Nous croyons utile de résumer ici l'histoire clinique de deux malades, dont l'observation a déjà été publiée *in extenso* dans la *Revue Neurologique*, car ces malades viennent à l'appui de ce que nous venons d'écrire : syringomyéliques, sans intervention à peu près certaine de pachyméningite, elles présentent des troubles sensitifs et moteurs à disposition radiculaire typique.

Obs. I. — E... 45 ans. La malade ne présente ni antécédents héréditaires ni antécédents personnels ; elle nie la syphilis et toute intoxication alcoolique. Dès l'âge de 27 ans, elle a ressenti au niveau de la nuque des douleurs aiguës s'irradiant vers les deux épaules et les deux bras. Enfin peu à peu elle a vu survenir une parésie progressive des bras. En janvier 1902, la malade, robuste et d'excellente santé générale, est atteinte d'une paraplégie spasmodique avec trépidation spinale et signe des orteils en extension, il n'existe cependant ni troubles sphinctériens ni modifications de la sensibilité au niveau des membres inférieurs. A cette paraplégie spasmodique exclusivement motrice s'associent des troubles sensitifs et moteurs des membres supérieurs.

Les deux bras sont ballants le long du corps, mais se présentent, par la conservation, des fonctions de l'extrémité distale d'une part, par la parésie et l'atrophie de l'extrémité proximale d'autre part, avec l'aspect d'une paralysie radiculaire supérieure bilatérale. Aucun mouvement de supination et de rotation en dehors de l'humérus n'est possible ; la flexion de l'avant-bras sur le bras très affaiblie à droite est à peine ébauchée à gauche ; enfin le deltoïde peut à peine détacher le bras du tronc. L'élévation de l'épaule par le trapèze se fait bien à gauche ; elle est un peu affaiblie à droite. Les pectoraux ont leurs chefs supérieurs un peu affaiblis, leurs chefs inférieurs au contraire bien conservés. L'extension volontaire des avant-bras sur les bras n'est que peu affaiblie ; la pronation, la flexion et l'extension des doigts, les mouvements dus aux muscles interosseux et aux muscles des éminences thénar et hypothénar se font bien. (Planche I.)

Ainsi les divers muscles du groupe radiculaire inférieur ont bien conservé leur action et développent une force assez grande ; au contraire les muscles du groupe radiculaire supérieur présentent une parésie extrêmement prononcée et d'une façon générale notablement plus accusée à gauche qu'à droite. L'examen électrique a montré que les muscles du groupe radiculaire inférieur ne présentent pas d'altérations notables de leurs réactions, mais que les réactions des muscles du groupe radiculaire supérieur sont au contraire altérées moins cependant que ne pourrait le faire supposer l'état de la motilité : l'on constate des traces de D. R... dans le long supinateur, dans le biceps et le brachial antérieur avec hypoexcitabilité faradique et galvanique, équivalence ou inversion polaire et un peu de lenteur des contractions. Dans les deltoïdes on ne constate



A



B



Cliches Infroit

C



Photocol. Berthaud

D

SYRINGOMYÉLIE AVEC TOPOGRAPHIE RADICULAIRE
DES TROUBLES MOTEURS ET SENSITIFS

(Cestan et Huet).

A, Position au repos. — B, Maximum de flexion possible de l'avant-bras à droite et à gauche. C, Maximum de supination à droite et à gauche. — D, Maximum de pronation possible.

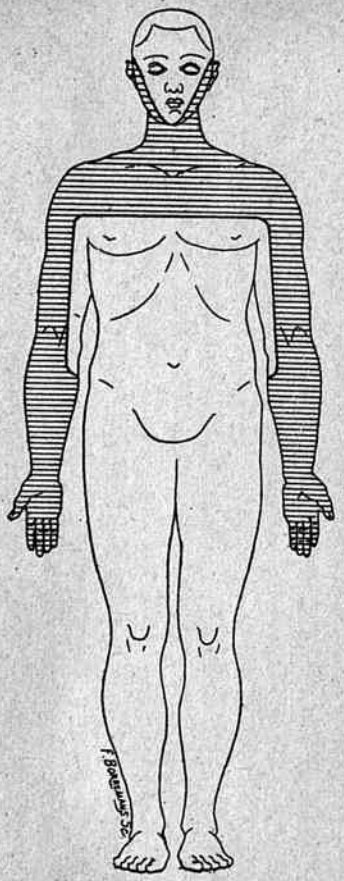

OBSERVATION I

Analgésie : Au froid (0°)
— A la chaleur (50°)

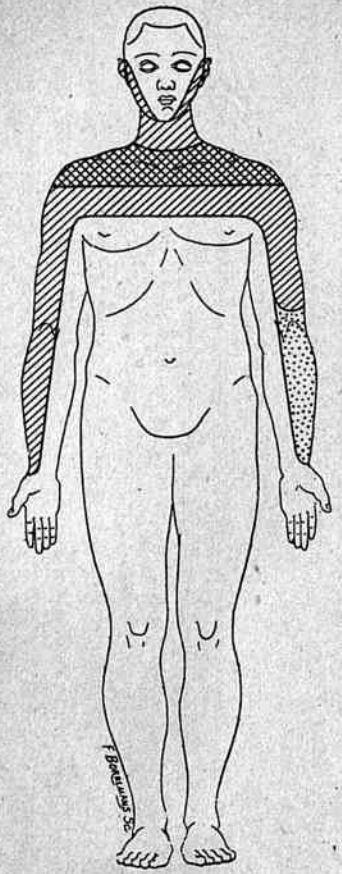

OBSERVATION I

Quadrillé : analgésie à la piqûre } 1er exam.
Hachures : hypoalgésie à la piqûre }
Pointillé : hypoalgésie très légère à la piqûre (2e examen).

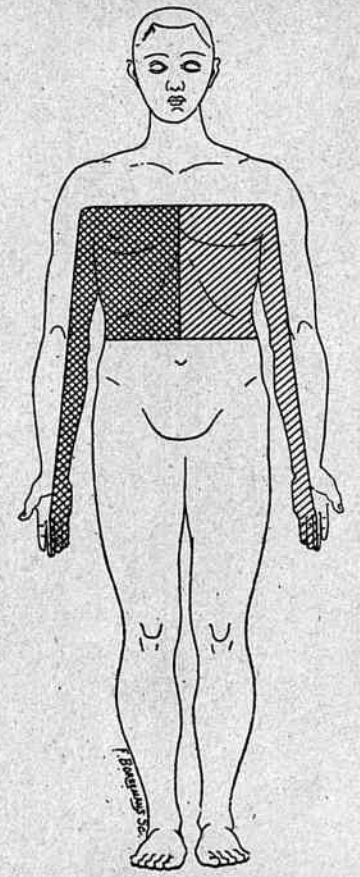

OBSERVATION II

Hypoesthésie : au tact, à la piqûre, à la chaleur.

pas de traces appréciables de D. R... mais une notable hypoexcitabilité faradique et galvanique surtout à gauche.

A ces troubles parétiques et atrophiques s'ajoutent des secousses fibrillaires limitées aux muscles du groupe radiculaire supérieur.

Or à cette disposition motrice visiblement radiculaire se superposent des troubles de sensibilité à disposition radiculaire. Ils consistent en une dissociation syringomyélique parfaite de la sensibilité avec intégrité complète du tact simple (pinceau de blaireau). L'analgésie à la piqûre forme une bande d'analgésie totale horizontale de 7 à 8 centimètres de largeur recouvrant en avant le creux sus-claviculaire, en arrière la fosse sus-épineuse, en dehors les deux épaules, limitée ainsi à la partie supérieure par une ligne circulaire à la naissance du cou. Cette bande d'analgésie totale est entourée de deux territoires hypoesthésiques. Le territoire supérieur recouvre non seulement tout le cou mais remonte aussi vers la nuque, sur le pourtour des oreilles et la partie inférieure de la face. Le territoire inférieur descend sur la face externe des bras sous la forme d'une bande s'étendant jusqu'au pli du poignet et ne dépassant pas la ligne médiane des faces antérieure et postérieure des bras (Planche II).

Le territoire de l'analgésie au froid et au chaud est plus étendu, car il comprend non seulement le cou, la partie supérieure du thorax et les deux bandes externes des bras signalées plus haut, mais aussi la main ; toutefois il respecte nettement une bande interne qui partant de l'aisselle atteint à peu près le pli du coude. (Il s'agit bien là d'un territoire plus vaste que ce territoire du creux de l'aisselle innervé par le nerf intercostal et épargné dans les paralysies radiculaires totales du plexus brachial.)

En résumé notre malade est atteinte indiscutablement de syringomyélie ; or chez elle les troubles moteurs et les troubles sensitifs prédominent avec une netteté remarquable dans le territoire radiculaire supérieur du plexus brachial.

Obs. II. — D...., 36 ans. La malade ne présente pas d'antécédents personnels ou héréditaires ; elle nie la syphilis. A l'âge de 25 ans, elle voit apparaître une gêne de la main droite avec amaigrissement de cette main et de légères douleurs lancinantes au niveau de l'épaule. L'affection progresse lentement. En janvier 1902, la main droite est très amaigrie, le pouce un peu écarté, l'auriculaire et l'annulaire légèrement fléchis. Il existe une atrophie avec secousses fibrillaires des espaces interosseux et des éminences thénar et hypothénar. La flexion des doigts et celle du poignet sont parésiées, au contraire leur extension se fait avec une assez grande vigueur. La flexion de l'avant-bras sur le bras, l'élévation, l'abduction et l'adduction du bras ont conservé leur énergie. La malade se plaint maintenant d'une certaine maladresse dans les mouvements des doigts de la main gauche ; et on aperçoit déjà un amaigrissement des 3e et 4e espaces interosseux. L'examen électrique confirme d'ailleurs cette localisation de l'atrophie dans le domaine des racines les plus basses du groupe radiculaire inférieur du membre thoracique droit. A ces troubles de motilité se superposent les troubles de la sensibilité consistant en une diminution légère du tact simple et une très forte hypoesthésie à la piqûre, au froid et au chaud.

Les troubles sensitifs occupent la moitié interne de la main, de l'avant-bras et du bras (Planche II). La ligne de démarcation passe par la partie médiane des faces antérieure et postérieure des bras ; au niveau de l'épaule elle va rejoindre horizontalement la ligne médiane en passant un peu au-dessus du mamelon ; la limite inférieure de cette hypoesthésie thoracique se trouve vers l'ombilic ; ces troubles sont disposés d'une façon symétrique à droite et à gauche, mais ils sont plus intenses du côté droit.

Les réflexes rotuliens sont vifs, mais il n'existe ni trépidation spinale ni signe des orteils en extension. Les globes oculaires sont normaux, sans enophtalmie ; les pupilles sont de dilatation moyenne et réagissent à la lumière et à l'accommodation. Les masses musculaires et les nerfs ne sont ni hypertrophiés ni douloureux à la pression.

En résumé, notre malade est très vraisemblablement atteinte de syringomyélie ; chez elle, les troubles sensitifs et les troubles moteurs sont nettement localisés au territoire radiculaire inférieur du plexus brachial.

*
* *

Les deux faits que nous venons de rapporter sont typiques, mais exceptionnels, car dans la syringomyélie la diffusion du processus gliomateux peut gêner la recherche exacte et précise des localisations motrices spinales.

Ces causes d'erreur ne se retrouvent pas dans la poliomyélite infantile qui nous paraît être plus particulièrement capable de donner la solution de ce problème. La paralysie infantile, en effet, est caractérisée par des foyers de myélite destructive de la seule corne antérieure. Au point de vue histologique, ils peuvent facilement se topographier et se rencontrer localisés non seulement dans un seul segment médullaire, mais aussi dans un seul groupement cellulaire d'un segment médullaire. Au point de vue clinique, ces foyers destructifs déterminent des paralysies définitives avec atrophie musculaire accompagnée de troubles des réactions électriques assez nets pour permettre de les topographier très exactement. Il paraît dès lors possible d'établir le rapport qui dans cette affection unit les altérations musculaires aux altérations médullaires.

Malheureusement les auteurs n'ont jamais dressé le tableau exact des muscles intéressés par l'atrophie. On cherchera en vain des renseignements dans les thèses de Duchenne de Boulogne et de Laborde et dans les travaux qui les ont suivies, car à cette époque la distribution radiculaire était encore ignorée et les auteurs ne cherchaient à élucider qu'un seul point, l'origine médullaire de cette atrophie musculaire infantile. Cependant il est intéressant de signaler l'observation V de la thèse de Duchenne de Boulogne où il est dit : « Après un mois, la petite malade fai-

sait l'extension et la flexion des doigts et du poignet et les mouvements de pronation quand le coude et l'avant-bras étaient soutenus. *La supination restait abolie ainsi que la flexion et l'extension de l'avant-bras sur le bras et les divers mouvements d'élévation de l'épaule.* La contractilité électrique qui avait augmenté dans les muscles de l'avant-bras avec le retour des mouvements physiologiques de la main avait entièrement disparu dans les muscles deltoïde, biceps, brachial antérieur et triceps. Elle était revenue ainsi que les mouvements dans les muscles sus et sous-épineux et grand pectoral. L'épaule et le bras étaient décharnés. » De même dans l'observation X on lit : « Tous les muscles moteurs du bras sur l'épaule sont atrophiés et paralysés excepté le grand pectoral; la flexion de l'avant-bras sur le bras est abolie, l'extension des mêmes parties se fait normalement. Tous les mouvements de la main et des doigts existent. » Il paraît donc assez vraisemblable que la paralysie s'était cantonnée dans ces deux cas précités sur le groupe radiculaire supérieur. En 1874, Prévost et David publiaient dans les *Archives de physiologie* un fait intéressant car il fut suivi d'une confirmation histologique. Leur malade présentait une atrophie complète des muscles de l'éminence thénar et du premier interosseux de la main droite. Cette atrophie était due à un foyer de paralysie infantile ayant détruit le groupe externe des cellules motrices du 8e segment cervical médullaire et ayant entraîné une atrophie de la 8e racine cervicale droite. Mais le cas est d'interprétation délicate. Le groupe cellulaire externe a été seul lésé ; le malade présentait seulement une atrophie de la huitième racine cervicale correspondant à l'atrophie de l'éminence thénar et du premier interosseux. Ne peut-on dès lors croire que si la lésion avait atteint également le groupe antéro-interne du huitième segment médullaire cervical l'atrophie aurait atteint non seulement l'éminence thénar mais aussi l'éminence hypothénar et qu'ainsi une lésion de *tout un segment médullaire* aurait entraîné une atrophie segmentaire de la main. Ce raisonnement est spécieux. Les recherches de Marinesco ont montré en effet que l'éminence hypothénar prenait sa trophicité comme l'éminence thénar dans le groupe cellulaire externe, et d'autre part nous savons que les nerfs destinés à l'éminence hypothénar passent par la première racine dorsale. Or cette racine est intacte dans l'observation de Prévost et l'intégrité de l'éminence hypothénar tient par suite, non à l'intégrité du groupe cellulaire antéro-interne du 8e segment médullaire cervical, mais à l'intégrité du groupe cellulaire externe du premier segment dorsal, conséquence importante qui permet de se servir de cette observation pour démontrer que la localisation spinale motrice peut être radiculaire.

Malgré ces faits épars, la question de la topographie des troubles paralytiques n'est pas encore soulevée, les auteurs se contentant de souligner



B



Clichés Infroit A Photocol. Berthaud

TOPOGRAPHIE DES ATROPHIES MUSCULAIRES MYÉLOPATHIQUES

(Cestan et *Huet).*

Paralysie infantile avec localisation des troubles moteurs dans le territoire radiculaire inférieur du plexus brachial.

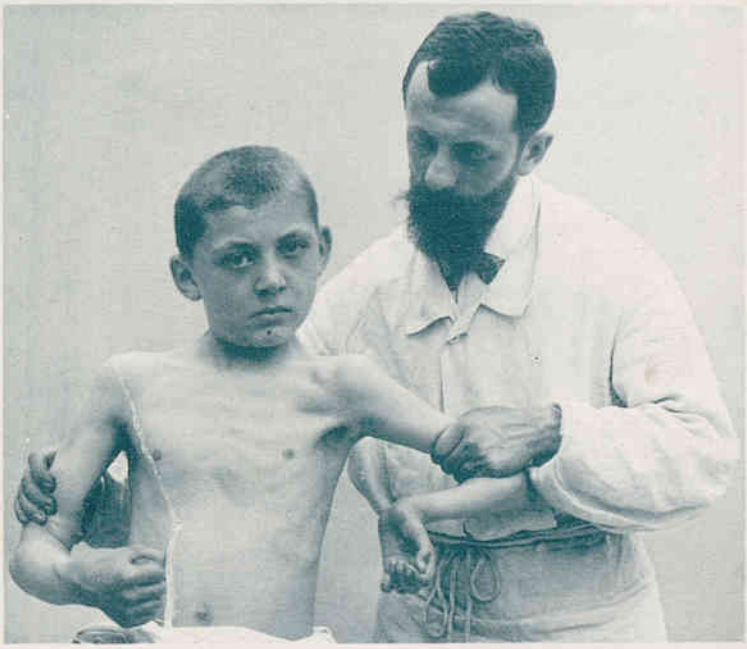

M



Clichés Infroit Photocol. Berthaud

N

PARALYSIE INFANTILE AVEC LOCALISATION DES TROUBLES MOTEURS DANS LE TERRITOIRE RADICULAIRE INFÉRIEUR DU PLEXUS BRACHIAL

(Ceslan et *Huet).*

M, Contraction du grand pectoral atrophié dans sa partie inférieure.
N, Elévation des bras horizontalement en croix.

ce fait essentiel, que la paralysie peut se localiser sur un groupe musculaire, le plus souvent le groupe scapulo-huméral, parfois même sur un seul muscle. Mais voici que dans ces dernières années surviennent les discussions sur la distribution des troubles sensitifs observés dans la syringomyélie et que certains auteurs à la distribution segmentaire de la sensibilité par lésion médullaire superposent la distribution également segmentaire de la motilité par altération de la corne antérieure. Dès lors apparaît l'intérêt de l'étude des cas de poliomyélite infantile, et reproduisant des photographies de malade dans son *Traité de séméiologie*, M. Déjerine écrit : « Dans la poliomyélite aiguë de l'enfance, la topographie radiculaire de l'atrophie est facile à constater dans beaucoup de cas. Le groupe Duchenne-Erb est parfois lésé dans cette affection, la distribution de l'atrophie est la même que dans le cas de paralysie radiculaire supérieure du plexus brachial. Lorsque la poliomyélite aiguë de l'enfance s'étend à tout le membre supérieur, ici encore il est souvent facile de constater la topographie radiculaire de l'atrophie. »

Cependant il faut reconnaître que si l'atrophie prédomine souvent sur un groupe musculaire et revêt ainsi une topographie radiculaire, très rares sont au contraire les cas typiques *uniquement localisés sur un groupe radiculaire du plexus brachial et tout particulièrement sur le groupe radiculaire inférieur*.

Déjà en effet, en 1864, Laborde écrivait dans sa thèse : « Le docteur Bruniche mentionne la paralysie des extenseurs et supinateurs de la main et même celle des interosseux. Sans être impossible, la paralysie de ces derniers muscles et l'attitude caractéristique qui s'ensuit sont excessivement rares dans la maladie qui nous occupe. *Nous ne l'avons pas observée une seule fois...* Ce qui tend à démontrer la grande rareté de la paralysie partielle des muscles de la main, c'est que les déformations consécutives ne s'y rencontrent presque jamais, tandis qu'on connaît l'excessive fréquence des déviations anormales du pied. »

Toutes ces raisons, localisation de l'atrophie sur le groupe des muscles innervés par la partie inférieure du plexus brachial, extrême rareté de cette localisation, nous ont engagés à rapporter l'observation suivante de paralysie infantile recueillie à la Clinique Charcot dans le service de notre maître le professeur Raymond.

Obs. III.— Henri Seg... 9 ans. (Planches III et IV).

On ne trouve pas d'antécédents héréditaires. Le père est bien portant, très sobre ; la mère n'a pas fait de fausse couche ; elle a trois enfants bien portants dont notre malade est l'aîné. Il est né à terme, après une grossesse normale, par un accouchement normal. A sa naissance il n'a pas présenté une paralysie

quelconque des membres ; il n'a pas eu de convulsions ; il a parlé et marché vers 12 mois. Cependant dès cette époque sa mère s'est aperçue qu'il était atteint d'un torticolis permanent qui inclinait la tête vers l'épaule droite. Ce torticolis d'ailleurs remontait certainement à une date antérieure ; en effet, interrogée de nouveau sur ce point, la mère nous rapporte qu'elle n'a remarqué elle-même ce torticolis qu'à l'époque où l'enfant a commencé à marcher, mais que bien auparavant, alors que le petit malade n'avait pas encore trois mois, sa marraine l'avait déjà remarqué. La santé de l'enfant reste parfaite dans les premières années. Mais, à l'âge de 5 ans, un samedi soir, Henri Seg...frissonne, délire et doit être mis au lit. Cet état fébrile persiste trois jours durant, le dimanche, le lundi, le mardi, sans que le médecin puisse établir un diagnostic précis de la nature de cette fièvre intense ; enfin le mardi soir, la mère s'aperçoit que le bras gauche de son fils est paralysé ; de nouveau consulté, le médecin déclare que l'enfant est atteint de paralysie infantile. Le bras était inerte, mais sa sensibilité était bien conservée et le malade n'accusait pas la moindre douleur. D'ailleurs la fièvre disparaît bientôt, la santé générale se rétablit rapidement et la motilité revient dans certaines parties du bras ; mais d'autres muscles restent paralysés,s'atrophient et restent atrophiés malgré le traitement institué : massage et électrisation.

Nous voyons pour la première fois ce malade à la consultation de la Salpêtrière, au mois de juin 1901, quatre ans après le début de la poliomyélite. Henri Seg... est de taille moyenne, d'une santé générale excellente, d'une intelligence normale. Il n'est atteint ni de convulsions ni de vertiges épileptiformes. Sa démarche est normale ; les membres inférieurs ne présentent aucun trouble dans leur force,leur musculature,leur sensibilité. leurs réflexes osseux. tendineux et cutanés. Au tronc, il n'y a pas de scoliose,tout au plus existe-t-il une légère cyphose dorsale. La tête est un peu inclinée vers l'épaule droite par un torticolis permanent avec rétraction du muscle sterno-cléido-mastoïdien droit. Ce torticolis, dont nous avons déjà parlé, date de la première enfance et ne présente aucun rapport direct avec la paralysie infantile survenue à l'âge de 5 ans ; il a entraîné, comme il arrive habituellement en pareils cas, un certain degré d'atrophie de la moitié droite de la face. Nous signalerons encore une légère déformation du coude droit, consécutive à une fracture dans le courant de la troisième année.Elle ne présente d'ailleurs par elle-même aucun intérêt, et nous devons porter particulièrement l'attention sur le membre supérieur gauche qui a été atteint par la paralysie infantile.

Dès qu'on examine la disposition de l'atrophie et de la paralysie des muscles sur ce membre, on est frappé par le contraste qui existe entre les muscles du groupe radiculaire supérieur du plexus brachial et ceux du groupe radiculaire inférieur. En effet, si le deltoïde, le biceps, le coraco-brachial, le brachial antérieur, le long et le court supinateurs, sont plus maigres que ceux du côté droit, ils présentent cependant des reliefs assez prononcés ; et, si on examine l'action de chacun de ces muscles, on reconnaît qu'elle est bien conservée et développe pour tous une force assez grande. Il en est de même aussi des radiaux.

Au contraire les autres muscles, c'est-à-dire: au bras, le triceps ; à l'avant-bras, les extenseurs commun et propres des doigts, les muscles propres du pouce, le cubital postérieur, le cubital antérieur, les fléchisseurs des doigts, les palmaires et le rond pronateur ; à la main, les divers muscles des éminences thénar et hypothénar et les interosseux sont très atrophiés et ont perdu presque complètement leur action. La main, dans son attitude habituelle, est tenue en abduction avec légère extension. Le pouce se trouve placé presque sur le même plan que les métacarpiens et il ne peut être opposé en aucune façon aux autres doigts ; il peut seulement être très légèrement porté en adduction vers la main, en même temps que sa deuxième phalange est faiblement fléchie sur la première ; ces mouvements produits par le long fléchisseur du pouce sont d'ailleurs très restreints et très faibles ; l'abduction de son métacarpien par le long abducteur est possible aussi, mais elle n'est qu'ébauchée et plus faible encore que les mouvements précédents. Les autres doigts se présentent dans leur situation habituelle avec une légère flexion des premières phalanges sur les métacarpiens, une flexion plus accentuée des deuxièmes phalanges sur les premières, et une légère flexion des troisièmes sur les deuxièmes ; pour le petit doigt cette situation en flexion est un peu moins prononcée ; c'est d'ailleurs le seul des quatre doigts où quelques mouvements volontaires puissent être exécutés ; ils consistent en une faible extension de la première phalange et en une légère flexion de la troisième. Passivement la situation des doigts peut être changée pour leurs divers segments, aussi bien dans le sens de l'extension que dans celui de la flexion. Au poignet les seuls mouvements possibles sont ceux d'extension avec abduction par les radiaux ; ils se font avec une force assez puissante, capable d'opposer une assez grande résistance. Si, saisissant l'avant-bras, on l'agite vivement en divers sens, la main ballotte et suit passivement l'impulsion donnée (main de polichinelle) ; la paralysie est flasque, sans aucunes rétractions.

L'avant-bras peut être fléchi avec force sur le bras, mais cette flexion est accompagnée de supination. Lorsque l'avant-bras est placé dans la supination complète, une légère pronation peut être ébauchée par le long supinateur, mais la pronation ne peut être complétée, les autres muscles pronateurs étant atrophiés et entièrement paralysés ; la pronation passive peut être, au contraire, accomplie dans toute son amplitude ainsi que la supination. La contraction volontaire du triceps est nulle pour ses trois parties ; toute extension volontaire de l'avant-bras est impossible, lorsque le membre est placé dans une situation supprimant l'action de la pesanteur ; si, au contraire, celle-ci intervient, l'avant-bras peut être complètement étendu sur le bras. A l'épaule, au contraire, les divers mouvements du bras s'accomplissent bien en tous sens et avec force. Le deltoïde n'est que peu amaigri, la contraction volontaire et l'action de ses trois parties sont bonnes. Les divers muscles de la ceinture scapulaire, à l'exception de la partie inférieure ou costale du grand pectoral, ne présentent pas d'atrophie notable ; tous ont bien conservé leur action et leur force est peu différente de celle des muscles du côté opposé. *La partie inférieure du grand pectoral fait seule exception* ; elle est, en effet, très atrophiée ;

néanmoins l'adduction et l'abaissement du bras ne s'en trouvent guère altérés, cette action étant assurée par la suppléance d'autres muscles.

Examen électrique :

(Méthode polaire d'examen : Electrode sternale de 50 cmq. ; électrode différente de 1 cmq. pour les mains et de 5 cmq. pour les musles des autres régions. Examen faradique avec le grand chariot de Gaiffe Tripier, bobine induite à fil moyen et intermittences fréquentes ; les chiffres indiquent l'écartement des bobines en millimètres. Examen galvanique pratiqué alternativement avec la kathode et avec l'anode au moyen d'une double clef ; les chiffres indiquent en milliampères les intensités auxquelles apparaissent les premières contractions.)

		Excitabilité faradique.	*Excitabilité galvanique.*
Nerf spinal.	G	130 à 125 C. dans le trapèze et le sterno-mastoïdien.	NFC, 1 m. A. > PFC.
(côté du torticolis).	Dr	130 C. dans le trapèze ;	NFC, à 1 m. A. dans le trapèze ;
		120 C. dans les faisceaux claviculaires du sterno-cléido-mastoïdien, peu nettes dans les faisceaux sternaux.	à 1 1/2 m. A. dans le sterno-cl.-mastoïdien (nettes dans les faisceaux claviculaires, peu nettes dans les faisceaux sternaux).
Sterno-cléido-mastoïdien.	G	135 à 130 C. bonnes ; *Exc. bipolaire* : 110, C. bonnes.	NFC, 1 1/2 > PFC, C. vives.
(côté du torticolis).	Dr	110 à 100, C. faibles (en même temps C. dans le trapèze). *Exc. bipolaire* : 105 à 100 C. dans les faisceaux claviculaires ; 100 à 95 C. dans les faisceaux sternaux.	NFC, 2 à 3 m. A. > PFC, C. vives ; (C. surtout dans les faisceaux claviculaires, peu nettes dans les faisceaux sternaux).
Trapèze, p. cervicale	G	135, C. bonnes.	NFC, 1 1/2 > PFC, C. vives.
	Dr	140, C. bonnes.	NFC, 1 1/2 > PFC, C. vives.
Trapèze, p. moyenne	G	125	NFC, 2 m. A. > PFC, C. vives.
	D	130	NFC, 2, > PFC, C. vives.
Trapèze, p. inférieure	G	105	NFC, 5 à 6 > PFC, C. vives.
	D	110	NFC, 5, > PFC, C. vives.
Rhomboïde.	G	110	NFC, 5, > PFC, C. vives.
	D	115	NFC, 4 1/2 > PFC, C. vives.
Grand dorsal.	G	100	
	D	105	NFC, 2 1/2 > PFC, C. vives.
Grand dentelé.	G	110	NFC, > PFC, C. vives.
	D	105	NFC, > PFC, C. v.
Grand rond.	G	110	NFC, 3 m. A. > PFC, C. vives.
	D	120	NFC, 3, > PFC, C. v.
Sous-épineux.	G	110	NFC > PFC, C. v.
	D	110	NFC > PFC, C. v.
Grand pectoral, p. supérieure.	G	110 (un peu amaigri).	NFC, 4, > PFC, C. v.
	D	115	NFC, 4, > PFC, C. v.

		Exc. faradique.	*Exc. galvanique.*
Grand pectoral, p. inférieure.	G	90-80, C. dans quelques faisceaux seulement ; *Exc. bipolaire* à 80 C. dans quelques faisceaux, très faibles.	NFC, 6 à 7 > PFC, C. vives (seulement dans quelques faisceaux).
	D	110	NFC, 4, > PFC, C. vives.
Deltoïde, p. antérieure.	G	110 (C. assez bonnes, mais plus faibles qu'à droite).	NFC, 4, > PFC, C. vives.
	D	122	NFC, 3, > PFC, C. v.
Deltoïde, p. moyenne.	G	110	NFC, 5, > PFC, C. v.
	D	115	
Deltoïde, p. postérieure.	G	115	NFC, 5, > PFC, C. v.
	D	120	NFC, 4, > PFC, C. v.
Biceps, p. supérieure.	G	115	NFC, 2, > PFC, C. v.
	D	115	NFC, 1, > PFC, C. v.
Biceps, p. inférieure.	G	115	NFC, 2, > PFC, C. v.
	D	118	NFC, 1 1/2, > PFC, C. v.
Brachial antérieur.	G	112	
	D	112	
Triceps, longue portion.	G	Pas de C. à 80.	Pas de C. à 8 et 10 m. A. à NF et à PF (C. par excitation du nerf radial dans le long et court supinateur, et dans les radiaux)
	D	105	NFC, 2 1/2, > PFC, C. vives.
Triceps, p. interne.	G	Pas de C. à 80.	Pas de C. à 8 et 10 m. A.
	D	102	
Triceps, p. externe.	G	Pas de C. à 80.	Pas de C. à 8 m. A.
	D	105	
Long supinateur.	G	115	NFC, 2, > PFC, C. vives.
	D	118	NFC, 1, > PFC, C. v.
Radiaux.	G	105	NFC, 2 1/2 à 3, > PFC, C. vives.
	D	100	NFC, 2 1/2 à 3, > PFC, C. v.
Extenseur commun des doigts.	G	Pas de C. à 80.	Pas de C. apparentes à 5 m. A. à NF et à PF,
	D	100	NFC, 3 1/2, > PFC, C. vives.
Cubital postérieur.	G	Pas de C. à 80.	
	D	100	
Long abducteur du pouce.	G	Pas de C. apparentes à 80, mais par *Exc. bipolaire* C. faibles à 70.	NFC, vers 5, = PFC, C. très faibles, peu vives (à NF C. fortes dans le long supinateur et les radiaux)
	D	105, et *Exc. bipolaire*, 90.	NFC, à 3, > PFC, C. v.
Court et long extenseurs du pouce. *Extenseur de l'index.*	G	Pas de C. à 80, ni par *Exc. bipolaire*, à 70. (C. dans le long supinateur et les radiaux).	NFC, 5 à 6 = < PFC, C. très faibles, peu vives (à NF les C. sont masquées par des contractions dans le long supinateur et les radiaux).
Extenseur du petit doigt.	G	Par *Exc. bipolaire* à 70 C. très faibles, peu nettes.	
Court supinateur.	G	*Exc. bipolaire* : C. à 90.	NFC, de 3 à 4 m. A. > PFC, C. v.

		Exc. faradique.	*Exc. galvanique.*
Rond pronateur.	G	Pas de C. à 80, ni par *Exc. bipolaire* à 60.	
Grand palmaire et fléchisseur commun superficiel des doigts.	G	Pas de C. à 80, ni par *Exc. bipolaire* à 60.	C. de 5 à 6 m. A., très faibles, et assez vives, NFC = > PFC, (à NF les C. sont masquées par des C. dans le long supinateur et les radiaux ; C. aussi dans le biceps).
Fléchisseur com. superficiel.	D	115 et *Exc. bipolaire* : 100.	NFC, 0,6, > PFC, C. v.
Cubital antérieur et fléchisseur profond des doigts.	G	Pas de C. à 80, ni par *Exc. bipolaire* à 60.	Pas de C. apparentes à 10 m. A.
	D	110	
Court abducteur du pouce.	G	Pas de C. à 70, ni par *Exc. bipolaire* à 60.	NFC à 2 1/2 > PFC, C. très faibles, peu vives, plutôt assez lentes.
	D	95	
Opposant du pouce et court fléchisseur du pouce.	G	Pas de C. à 70, ni par *Exc. bipolaire* à 60.	NFC à 3, = > PFC, C. très faibles, peu vives, plutôt assez lentes.
	D	90	NFC, 1 1/2 P > FC, C. v.
Adducteur du petit doigt.	G	Pas de C. à 70, ni par *Exc. bipolaire* à 50.	C. vers 4 m. A. très faibles, peu vives, plutôt lentes, et NFC < PFC.
	D	100	NFC, 1 1/2, PF > C.
Interosseux dorsaux.	G	Pas de C. à 70, ni par *Exc. bipolaire* à 50.	
	D	100 à 95.	
N. médian et *N. cubital* au poignet.	G	Pas de C. de 100 à 70. (C. du long abducteur du pouce, du long supinateur, radiaux etc. Par *Exc. bipolaire* pas de C. à 70.	

Les résultats de l'examen électrique se résument de la façon suivante : Dans les muscles de la ceinture scapulaire et du tronc (trapèze, rhomboïde, sous-épineux, grand rond, grand dentelé, grand dorsal, partie supérieure du grand pectoral), l'excitabilité faradique est bien conservée, ou n'est que peu diminuée par comparaison avec le côté droit ; il en est de même de l'excitabilité galvanique, qui ne présente aucune altération qualitative. Dans la partie inférieure du grand pectoral, toutefois, l'excitabilité faradique est très diminuée ; on n'obtient des contractions que dans quelques faisceaux de ce muscle, elles sont faibles en amplitude et ne sont produites que par des courants beaucoup plus forts qu'à droite ; le même résultat existe avec les courants galvaniques, et les contractions obtenues ne présentent pas de modifications qualitatives.

Dans les muscles du groupe radiculaire supérieur, à l'épaule, au bras, et à

l'avant-bras (notamment dans le deltoïde, le biceps, le brachial antérieur, le long et le court supinateur) l'excitabilité faradique est bien conservée, ou peu diminuée par comparaison avec le côté droit ; l'excitabilité galvanique est également bien conservée ou peu diminuée et sans modifications qualitatives.

Les radiaux que nous avons déjà vus avoir bien conservé leur contractilité volontaire ont bien conservé aussi leur excitabilité électrique. Ces muscles ne font pas partie à proprement parler du groupe Duchenne Erb, mais ils ont une innervation radiculaire très voisine de celle des muscles de ce groupe,et l'un de nous a pu les voir plusieurs fois atteints dans des cas de lésions de la partie radiculaire supérieure du plexus brachial,toutefois à un degré moindre que les autres muscles de ce groupe.

Dans les autres muscles du groupe radiculaire inférieur, les altérations de l'excitabilité électrique sont, au contraire, très prononcées. L'excitabilité faradique est nulle avec de forts courants dans les trois parties du triceps, dans l'extenseur commun des doigts, le long et court extenseur du pouce, l'extenseur de l'index, le cubital postérieur, le cubital antérieur, le rond pronateur, les palmaires, les fléchisseurs des doigts, les muscles de l'éminence thénar et de l'éminence hypothénar, et les interosseux ; on peut obtenir encore de faibles contractions, avec de forts courants, et surtout en employant la méthode localisée bipolaire, dans le long abducteur du pouce, l'extenseur du petit doigt et le long fléchisseur du pouce. Avec les courants galvaniques on obtient plus facilement des contractions entre 2 1/2 et 5 ou 6 milliampères, non seulement dans ces derniers muscles, mais encore dans des muscles paraissant inexcitables avec les courants faradiques employés, notamment dans les palmaires, le fléchisseur commun des doigts, les extenseurs propres du pouce, le court abducteur,l'opposant et le court fléchisseur du pouce, l'abducteur du petit doigt ; les contractions obtenues sont très faibles en amplitude ; elles sont assez vives, sans inversion polaire, dans quelques-uns de ces muscles ; elles se montrent encore assez lentes dans d'autres muscles, avec NFC $=<$ PFC. Dans les trois parties du triceps on n'obtient pas de contractions manifestes, même avec 8 et 10 milliampères.

Au cou le muscle sterno-cléido-mastoïdien présente une bonne excitabilité électrique du côté gauche, c'est-à-dire du côté où siège la paralysie infantile ; il présente au contraire une excitabilité notablement diminuée, surtout dans ses faisceaux sternaux, du côté droit, où existe le torticolis dont il a été parlé déjà.

Les réflexes tendineux du long supinateur et du biceps sont normaux ; la percussion de l'extrémité radiale détermine une flexion de l'avant-bras sur le bras ; de même persistent les réflexes osseux de la tête humérale et de l'omoplate.

Le réflexe du triceps brachial est complètement aboli.

Sur aucun muscle on n'aperçoit de secousses fibrillaires.

Il existe un léger arrêt de développement du squelette, nul ou à peine sensible pour les os du bras et de l'avant-bras, très manifeste du côté de la main.

Les mensurations que nous avons prises ont donné les résultats suivants :

	Droite	Gauche
De l'acromion à l'épitrochlée	260 mm.	257 mm.
Pointe de l'olécrâne à l'apophyse styloïde du cubitus.	205 »	202 »
Médius à partir de la tête du métacarpien	90 »	80 »
Médius à partir de l'espace interdigital	70 »	60 »
Petit doigt	66 »	60 »
Pouce (2 phalanges)	55 »	55 »
— métacarpien	40 »	37 »
Circonférence de la main, au niveau du métacarpe.	18 »	15 »
— au niveau du carpe	15 »	13 »

Pas d'autres troubles trophiques. Intégrité parfaite des sensibilités cutanée et articulaire.

*
* *

Nous n'insisterons pas longuement sur la justification de notre diagnostic : atrophie musculaire consécutive à un foyer de poliomyélite infantile, car tout vient en démontrer la justesse. D'abord c'est le début fébrile et soudain de la paralysie brachiale qui atteint d'emblée son intensité maximum, avec intégrité absolue de la sensibilité, des sphincters, avec absence de troubles cérébraux. C'est ensuite l'évolution de la paralysie qui rétrocède, se cantonne à un certain nombre de muscles destinés à s'atrophier d'une manière définitive, car depuis quatre ans, le petit malade est atteint d'une atrophie musculaire du bras gauche accompagnée d'un arrêt de développement du squelette de la main, stationnaire malgré tout traitement électrique et toute mécanothérapie. Seule la poliomyélite infantile peut créer une semblable atrophie. Au surplus, ses caractères ne présentent pas la moindre particularité : en tant que résidu d'une ancienne poliomyélite, l'atrophie de Henri Sey... est conforme à la description classique. *Son seul intérêt réside dans sa localisation.*

Il est certain qu'à la phase du début, étant donné surtout nos connaissances sur la diffusion des foyers de paralysie infantile, tout le centre d'innervation du bras gauche a été intéressé, mais la paralysie a bientôt abandonné certains muscles pour se localiser exclusivement sur d'autres, à tel point qu'on peut affirmer que le foyer de myélite n'a détruit que les centres médullaires des muscles suivants : chefs costaux du grand pectoral, triceps brachial, extenseurs commun et propres des doigts, cubital postérieur, cubital antérieur, rond pronateur, palmaires, fléchisseurs des doigts, petits muscles de la main. Au contraire, ont récupéré leur motilité et leur force les muscles suivants : chef claviculaire du grand pectoral, deltoïde, biceps, long et court supinateurs, brachial antérieur, sus et sous-épineux, radiaux ; enfin le long abducteur du pouce s'est partiellement réparé.

Or cette distribution se superpose à la topographie radiculaire et nous pouvons dire que, d'une manière générale, est atrophié chez notre malade le groupe musculaire innervé par les racines inférieures du plexus brachial. Cependant il nous est impossible de pousser plus loin l'analyse car, malgré les nombreux travaux de Panniza, Müller, Forgue, Russell, Scherrington, Thornburn, etc..., les auteurs nous donnent des tableaux variables de l'innervation radiculaire. Thornburn par exemple attribue à la *V^e racine cervicale* le Biceps, le Deltoïde, le Long supinateur, le Brachial Antérieur ; *à la VIe cervicale*, le Grand Rond, le Grand Dorsal, le Grand Pectoral, le Biceps, le Grand Dentelé ; *à la VIIe cervicale* les Extenseurs de la main ; *à la VIIIe cervicale*, les Fléchisseurs.

Edinger au contraire attribue à la *IVe racine cervicale* le Deltoïde, le Biceps, le Long Supinateur ; *à la Ve*, le Deltoïde, le Biceps, le Brachial Antérieur, le Grand Dentelé, le Grand Pectoral (chef claviculaire), *à la VIe*, le Biceps, le Brachial Antérieur, le Grand Pectoral (chef claviculaire), le Grand Dentelé, les Extenseurs des doigts, le Triceps ; *à la VIIe* la longue portion du Triceps, les Extenseurs de la main, le Grand Pectoral (chef costal) ; *à la VIIIe*, les Fléchisseurs de la main, à la *Ire Dorsale*, les petits muscles des mains. En d'autres termes, Thornburn rattache le Grand Pectoral à la Ve cervicale ; Edinger distingue au contraire avec juste raison, un Pectoral claviculaire innervé par les Ve et VIe racines, un Pectoral costal innervé par la VIIe, divisions adoptées par le professeur Raymond et par Déjerine (*Séméiologie du système nerveux*), cet auteur fait d'ailleurs aussi participer la VIIIe cervicale et la Ire dorsale à l'innervation du Grand et du Petit Pectoral. D'autre part, tandis que Thornburn rattache les extenseurs des doigts à la VIIe cervicale, Edinger les rattache à la VIe et à la VIIe, M. Déjerine fait innerver les Radiaux et le Long Abducteur par les VIe et VIIe racines, l'extenseur commun des doigts et l'extenseur propre du petit doigt par la VIIe et la VIIIe racines cervicales.

Au cas de notre malade paraît le mieux s'appliquer le tableau d'Edinger, de Raymond et de Déjerine. Chez lui en effet, nous constatons une atrophie des petits muscles des mains, des fléchisseurs, des palmaires, des cubitaux, des extenseurs communs et propres des doigts, des trois parties du triceps. Chez lui sont conservés les Long et Court Supinateurs, le Biceps, le Deltoïde, les Radiaux, et en partie, le Long Abducteur du pouce ; *quant au Grand Pectoral, son chef costal est absolument atrophié, son chef claviculaire au contraire bien conservé.* Nous pouvons traduire ce tableau ainsi : sont atrophiés les muscles innervés par la Ire racine dorsale, la VIIIe racine cervicale, la VIIe racine cervicale, avec peut-être participation des muscles innervés par la VIe racine cervicale, en un mot les muscles que l'on sait atteints dans la paralysie radiculaire inférieure du

plexus cervical, ont au contraire récupéré leur fonction les muscles dont la paralysie s'observe dans le type radiculaire supérieur. Une lésion localisée de la corne antérieure, un foyer de poliomyélite infantile, a donc créé chez notre malade une atrophie à topographie radiculaire des plus évidentes, car chez lui, l'intégrité du Long Supinateur et des Radiaux, contraste singulièrement avec l'atrophie des autres muscles de l'avant-bras et des petits muscles de la main.

Nous rapprocherons de l'observation précédente ce deuxième fait :

Obs. IV. — Le 29 juin 1899, M. le professeur Raymond a adressé à l'un de nous, pour pratiquer un examen électro-diagnostique, un jeune américain, âgé de 12 ans, atteint d'une paralysie du membre supérieur gauche avec atrophie assez prononcée de la plus grande partie des muscles innervés par la portion radiculaire inférieure du plexus brachial.

Dix mois auparavant, à la fin d'août 1898, ce jeune garçon, dont la santé avait été jusqu'alors excellente, fut atteint de fièvre qui ne dura que quelques jours, accompagnée de douleurs assez vives au niveau de la nuque et le long du dos et de douleurs moins vives dans les membres. En même temps le membre supérieur gauche fut frappé de paralysie dans sa totalité. Les autres membres paraissent avoir présenté aussi dans les premiers temps un peu de faiblesse, sans paralysie véritable ; ils ont d'ailleurs recouvré rapidement toute leur force et aucun de leurs muscles n'a été atteint d'atrophie. Cet enfant fut vu alors par M. Féré, qui le suivit pendant plusieurs mois et prescrivit un traitement par l'électrisation et par le massage.

Au membre supérieur gauche un certain nombre de muscles paralysés retrouvèrent assez rapidement leurs fonctions et bientôt reparurent les mouvements du bras sur l'épaule ainsi que les mouvements de flexion et d'extension de l'avant-bras sur le bras ; mais la plupart des muscles de l'avant-bras et les muscles de la main sont restés paralysés et se sont notablement atrophiés.

En juin 1899, lorsque nous avons vu ce malade pour la première fois, l'état était le suivant ;

L'enfant est grand et fort pour son âge ; il est très intelligent et sa santé générale est excellente. Aux membres inférieurs, au tronc, et au membre supérieur droit la force et les fonctions des divers muscles sont très bonnes. Les réflexes rotuliens sont normaux. A gauche les divers muscles de la ceinture scapulaire ne présentent aucune particularité notable, au point de vue de leur volume, de leur force et de leurs fonctions ; leurs réactions électriques sont bonnes. Le deltoïde gauche est encore un peu plus maigre que le droit, mais sa force et ses fonctions sont bonnes ; ses réactions électriques ne présentent actuellement aucune altération qualitative ; elles sont bonnes en quantité dans la partie antérieure et la partie moyenne, encore un peu affaiblies dans la partie postérieure. Au bras les muscles animés par le nerf musculo-cutané, coraco-brachial, biceps et brachial antérieur, sont assez bons en volume et en force ; ils sont cependant un peu plus maigres et plus faibles qu'à droite ; leurs réac-

tions électriques ne présentent pas d'altérations qualitatives ; elles sont encore un peu affaiblies au point de vue quantitatif. Les trois parties du triceps se comportent sensiblement de même ; elles sont assez bonnes comme volume, comme force et comme réactions électriques ; on n'y constate aucune trace de réaction de dégénérescence. A l'avant-bras le long supinateur est assez amaigri, mais il se contracte volontairement d'une façon manifeste, ses réactions faradiques et galvaniques sont encore affaiblies mais ne présentent pas de manifestations actuelles de DR... Les radiaux fonctionnent aussi et peuvent produire une légère extension du poignet ; leur excitabilité faradique est conservée, mais diminuée, leur excitabilité galvanique est également diminuée, avec NFC $>$ PFC, mais avec contractions assez vives ; la DR, si elle y existe encore, n'est que partielle, et peu caractérisée actuellement. Dans tous les autres muscles de l'avant-bras, extenseur commun des doigts, cubital postérieur, muscles propres du pouce, de l'index et du petit doigt, rond pronateur, palmaires, fléchisseurs communs superficiel et profond des doigts, cubital antérieur, et dans les divers muscles de la main, la motilité volontaire est à peu près nulle, les seuls mouvements qui peuvent être produits sont de très faibles mouvements de flexion des doigts, ils sont très restreints et ne permettent la préhension d'aucun objet ; la paralysie est complètement flasque, et lorsqu'elle est agitée passivement la main suit en tous sens l'impulsion donnée. Dans tous les muscles qui viennent d'être énumérés la DR est encore très caractérisée ; l'excitabilité faradique reste nulle avec le maximum d'excitation que l'on peut faire supporter ; l'excitabilité galvanique est notablement diminuée et les contractions obtenues sont très lentes avec NFC $>$ PFC ou sur quelques muscles avec NFC $=$ PFC.

Dans ce cas le diagnostic de paralysie infantile est moins net que chez notre autre petit malade, Henri Seg..., en raison des douleurs qui ont existé à la période d'invasion. On peut discuter en effet l'hypothèse d'une polynévrite, ou celle d'une méningite cérébro-spinale avec lésions radiculaires. La polynévrite n'est guère vraisemblable en raison de l'intensité des lésions et de leur localisation étroite à un seul membre ; les autres membres, en effet, s'ils paraissent avoir été un peu affaiblis et douloureux pendant la période d'invasion, ont rapidement recouvré l'intégralité de leurs fonctions. L'hypothèse d'une méningite cérébro-spinale compliquée de lésions radiculaires serait plus vraisemblable ; pour nous cependant elle reste très douteuse en l'absence de renseignements plus précis que nous n'avons pu avoir sur la période d'invasion ; de plus des lésions radiculaires, correspondant à la topographie des altérations musculaires constatées chez notre petit malade auraient vraisemblablement entraîné des troubles oculo-pupillaires que nous n'avons pas rencontrés. Le diagnostic de paralysie infantile nous paraît plus probable, et c'est pour cela que nous rapprochons cette observation de la précédente, avec quelques réserves

toutefois. Il s'agirait dans ce cas d'une paralysie infantile à forme douloureuse, comme il en a été rapporté des exemples ; le mode d'apparition et l'évolution de la paralysie correspondraient bien à cette hypothèse : au début tout le membre supérieur gauche est paralysé ; la paralysie rétrocède assez rapidement sur certains muscles qui sont particulièrement ceux du groupe radiculaire supérieur du plexus brachial (deltoïde, coraco-brachial, biceps, brachial antérieur et long supinateur) ; elle rétrocède aussi sur les radiaux, et encore sur les diverses parties du triceps brachial ; dix mois après l'invasion de la maladie ces divers muscles sont assez bien réparés et ne restent que peu affaiblis, au contraire tous les autres muscles du groupe radiculaire inférieur restent très paralysés, notablement atrophiés et présentent une réaction de dégénérescence encore très accentuée.

(Dans ce cas la partie inférieure du grand pectoral ne présente pas d'atrophie, comme chez Henri Seg...)

Nous avons pu suivre cet enfant pendant trois mois ; les muscles du groupe radiculaire supérieur, les radiaux et le triceps brachial avaient encore gagné en force ; les mouvements produits par les fléchisseurs des doigts étaient aussi un peu plus étendus, mais ces muscles présentaient toujours de la DR ; dans les autres muscles paralysés et atrophiés l'état était resté à peu près stationnaire.

*
* *

En fin de compte, quelle conclusion faut-il adopter sur la disposition des troubles moteurs périphériques causés par les lésions des cornes antérieures ? Nous avons dit nos réserves sur la possibilité d'appliquer à la pathologie humaine les résultats, d'ailleurs variables avec les auteurs, donnés par la méthode expérimentale. Nous avons montré la nécessité mais aussi la difficulté à adjoindre dans le problème actuel la méthode anatomo-clinique à la méthode expérimentale. Prévenus de la possibilité de topographies radiculaires, les observateurs devront désormais fournir un examen détaillé de leurs malades, étudié, muscle par muscle, avec exploration fonctionnelle et électrique des plus complètes. Sans lui, on pourra parfois courir le risque de confondre la disposition segmentaire et la disposition radiculaire. La main en effet ne constitue-t-elle pas un segment, et ce segment n'est-il pas innervé par la VIIIe racine cervicale et la Ire racine dorsale ? La disposition segmentaire paraît donc ici se confondre avec la disposition radiculaire. Mais un examen minutieux permettra toujours de différencier ces deux topographies, non seulement au niveau de l'avant-bras et du bras où la distinction est facile, mais aussi au niveau de l'épaule ; si dans ce dernier segment en effet l'innervation est d'une manière générale fournie par la partie supérieure du plexus brachial,

cependant d'une part les muscles Grand Dorsal et Grand Pectoral reçoivent des filets des VIIe et VIIIe racines cervicales, et d'autre part des lésions de la partie supérieure du plexus brachial atteignent non seulement l'épaule mais aussi le biceps et le long supinateur, c'est-à-dire le bras et l'avant-bras. Les topographies segmentaires et radiculaires ne sont donc pas ici superposables, toutes réserves au surplus étant faites comme nous l'avons dit plus haut sur la justesse du mot segmentaire appliqué à des muscles qui par leur fonction de ligaments actifs des articulations sont bien plutôt inter-segmentaires.

Certes, on pouvait soupçonner *à priori* qu'à une lésion d'un étage moteur médullaire doit correspondre une altération périphérique à disposition radiculaire, car les racines antérieures paraissent sortir directement de la corne antérieure. Cependant il était intéressant de montrer par des exemples typiques, par deux variétés différentes de myélite que la réalité confirmait la théorie.

Au surplus cette constatation ne porte nullement atteinte aux recherches de De Neef, de Sano et de Parhon. Elle n'empêche pas en effet d'admettre dans chaque segment médullaire une distribution des cellules motrices en groupements correspondant à tel ou tel muscle, et c'est à ce point de vue que la méthode expérimentale pourra fournir d'utiles renseignements, faire la dissection pourrions-nous dire de chaque étage médullaire. Si nous considérons par exemple la fig. 19 de Parhon (*Journal de Neurologie* du 5 janvier 1902), nous voyons figurés trois groupements : un groupement central A, celui du petit pectoral, un groupement interne C

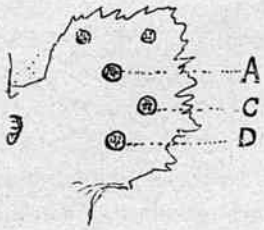

celui du triceps brachial, un groupement postérieur D, celui des muscles de l'avant-bras ; une lésion de ce segment s'accordera donc fort bien avec une distribution périphérique radiculaire. Cependant à ce point de vue l'histoire de notre malade montre que les muscles de l'avant-bras doivent être subdivisés, car notre malade a conservé intacts son long supinateur et ses radiaux, tandis que sont atrophiés les autres muscles de l'avant-bras.

Mais il est à craindre que malgré son intérêt expérimental et physiologique, cette étude des groupements cellulaires de la corne antérieure ne

soit pas de grande utilité pratique pour le clinicien, car il n'existe pas, exception faite pour des cas tout à fait exceptionnels de paralysie infantile, de myélopathies atteignant tel groupement d'un étage médullaire à l'exclusion des groupements voisins. Or nous avons voulu faire simplement œuvre clinique et pratique. On a pu croire à un moment que la distribution des troubles moteurs de cause médullaire différait de celle des troubles moteurs de cause radiculaire et on a introduit de nouvelles dénominations, telles que disposition segmentaire. Nous avons montré que deux lésions très différentes de la corne antérieure, syringomyélie et poliomyélite infantile, pouvaient déterminer en réalité des troubles moteurs, non à disposition segmentaire, mais à disposition exclusivement radiculaire. Une importante conséquence se dégage de ces faits cliniques : la seule topographie des atrophies musculaires ne peut servir de base au diagnostic de siège médullaire ou radiculaire de la lésion.



B



A



B'

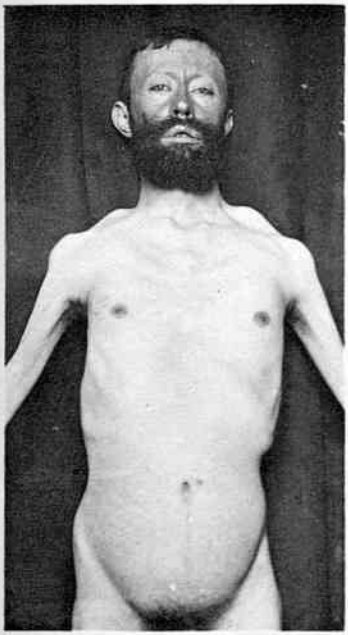

D



C

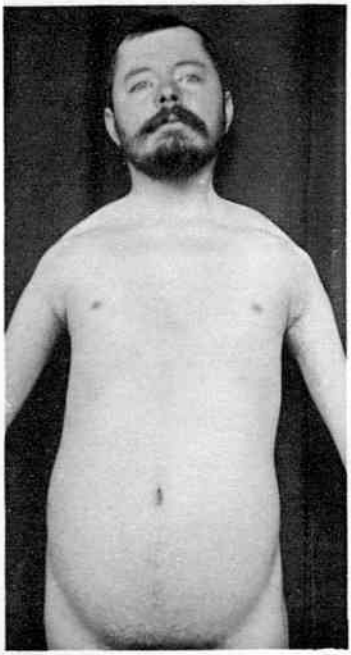

D'

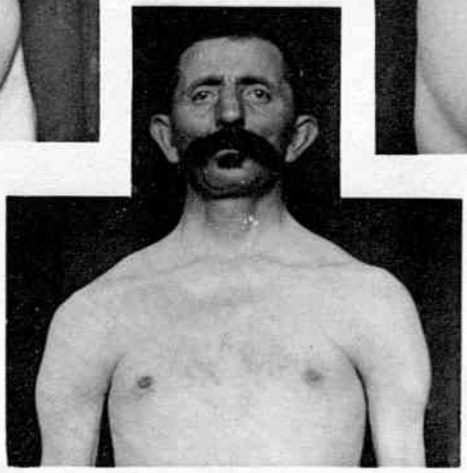

D''

Clichés P. Marie

Photocol. Berthaud

DOCUMENTS ICONOGRAPHIQUES RELATIFS AUX MYOPATHIES

(Pierre Marie).

HOSPICE DE BICÊTRE
SERVICE DE M. LE Dr PIERRE MARIE

DOCUMENTS ICONOGRAPHIQUES

RELATIFS AUX

MYOPATHIES

PA

PIERRE MARIE.

Les modifications morphologiques causées par les Myopathies ayant une grande valeur diagnostique, il est bon d'en faire connaître les exemples les plus frappants.

La Pl. V réunit plusieurs de ces particularités cliniques.

A. — Face d'un myopathique chez lequel existait dès l'âge le plus tendre un ptosis double auquel était plus tard venu s'adjoindre un affaiblissement très prononcé des muscles masticateurs par suite duquel le maxillaire inférieur était tombant (1).

B. et B'. — Profil des deux frères Meulen..... montrant l'aplatissement de la région occipitale signalé chez les myopathiques par P. Marie et Onanoff en 1891.

C. — L'aîné des frères Meulen... vu de dos. Cette figure montre très nettement la déformation « en taille de guêpe » décrite chez les myopathiques (2). Cette déformation est due d'une part à l'obliquité plus prononcée des côtes par suite de l'aplatissement antéro-postérieur du thorax, d'autre part à l'atrophie des muscles lombo-abdominaux.

D et D'. — Les deux frères Meulen... présentant cet aspect si particulier du cou chez les myopathiques dû à l'atrophie des sterno-mastoïdiens, aspect qui consiste dans l'élargissement et l'aplatissement du cou (3) et la saillie de la chaîne osseuse constituée par les bords supérieurs du sternum et des deux clavicules. — D'' même aspect du cou qu'en D et D'.

(1) Pierre Marie. Revue neurologique 1901.
(2) Pierre Marie. *Leçons de clinique médicale*, 1896.
(3) Voy. Brissaud. *Leçons sur les maladies nerveuses*, 1re série. Salpêtrière (1893-1894).

UN CAS DE MYOPATHIE AVEC RÉACTIONS ÉLECTRIQUES NORMALES

PAR

FÉLIX ALLARD.

Nous avons présenté dernièrement à la Société de Neurologie de Paris un enfant de 8 ans dont nous avons fait un myopathique, sans toutefois pouvoir affirmer le diagnostic d'une façon absolue à cause des particularités que présentait son cas. Cet enfant a été conduit à l'Hôtel Dieu à la consultation de M. le professeur Brissaud en mai 1901 avec le diagnostic de chorée molle, diagnostic que, dans l'état actuel de la maladie, nous n'aurons d'ailleurs pas à discuter.

*
* *

Voici en quelques mots l'histoire de cet enfant :

La maladie a débuté en décembre 1900, il y a donc un an, par les membres inférieurs. Jusqu'à cette époque, l'enfant avait marché et s'était développé normalement, n'ayant eu comme maladie qu'une rougeole peu grave à l'âge de 6 ans. Sa mère est une ancienne choréique qui a eu depuis des crises de nerfs ; le père et le frère sont aussi nerveux, mais on ne trouve pas, dans la famille, d'affection myopathique. L'enfant n'a jamais présenté de mouvements involontaires ; le premier symptôme de sa maladie a été l'incertitude de la marche, la jambe droite étant particulièrement maladroite ; ces troubles se sont rapidement accentués, et, après un repos au lit de quinze jours, la force musculaire avait diminué au point que l'enfant ne pouvait plus se tenir debout.

A ce moment, les membres supérieurs se prenaient, le petit malade, d'abord maladroit de ses doigts, ne pouvait bientôt plus porter sa cuillère à la bouche ; puis rapidement tout mouvement du bras devenait impossible.

Actuellement, son aspect extérieur, sa démarche et ses mouvements sont tout à fait caractéristiques de la myopathie primitive, la face ne paraissant pas atteinte.

Examen. — La physionomie de l'enfant est intelligente et éveillée. Les muscles de la face paraissent normaux.

La poitrine est aplatie ; les pectoraux très réduits, les deltoïdes à peine dessinés ; les bras tombent inertes en avant du tronc, les omoplates très écartées l'une de l'autre, sont légèrement ailées.

Les membres supérieurs sont uniformément amaigris, cependant les muscles des éminences thénar, hypothénar et les interosseux sont conservés.

Les mouvements d'élévation du bras et de flexion de l'avant-bras sur le bras ne peuvent se faire que d'un seul coup, l'enfant lançant son membre. Les mouvements d'extension des doigts sont impossibles à droite, esquissés à gauche.

Au repos, les membres inférieurs offrent un aspect à peu près normal. Cependant, la force musculaire n'est pas diminuée dans la plupart des muscles ; seuls les mouvements de flexion de la cuisse sur le bassin, d'adduction et d'abduction de la cuisse se font à peu près bien. La jambe soulevée, le pied tombe, la pointe en bas et en dedans.

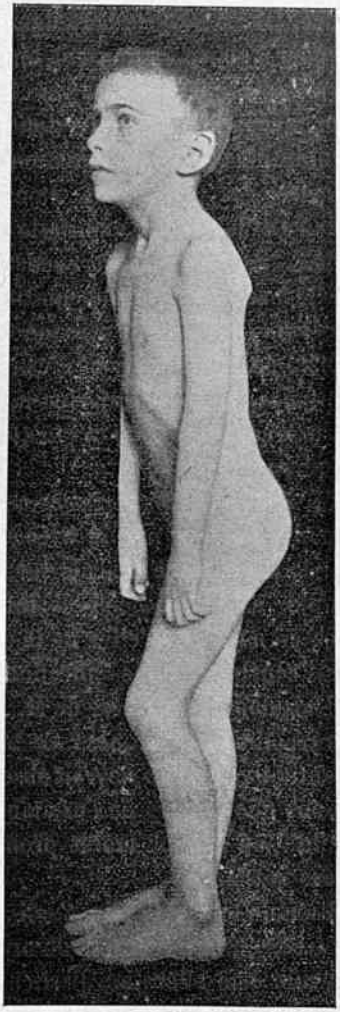

La marche est très difficile ; le malade fléchit fortement la cuisse sur le bassin, de façon à soulever au-dessus du sol la pointe de son pied tombant, puis il le laisse reposer d'une seule pièce ; il steppe et perd l'équilibre à chaque instant.

Allongé sur le dos, il ne peut se relever, même en se retournant, car ses bras ne lui permettent pas de se soutenir ni de grimper sur ses jambes.

Ses muscles ne présentent aucune rétraction fibreuse et les mouvements passifs imprimés à ses membres ne sont nullement limités.

Les réflexes sont abolis.

Le malade ne présente aucun trouble de la sensibilité, il urine normalement, dort bien et n'a jamais eu de crises de nerfs.

L'examen électrique des nerfs et des muscles nous réservait une surprise : *nous n'avons trouvé pour aucun muscle de diminution sensible des excitabilités électriques, galvaniques ou faradiques.*

Même pour les muscles dont le volume est des plus réduits, comme le deltoïde, la contraction minimale se produit aux intensités normales.

*
* *

Ce qui, dans cette histoire, s'écarte le plus de la règle c'est la conservation intacte des excitabilités électriques. Habituellement en effet dans la

myopathie primitive les réactions électriques galvanique et faradique son quantitativement diminuées et cette diminution peut être très prononcée, souvent plus grande que la diminution de la contractilité volontaire.

Généralement les réactions électriques ne présentent pas d'altérations qualitatives comme celles qu'on rencontre dans la réaction de dégénérescence. On en a cependant signalé quelques cas, mais il y a lieu de se demander s'ils se rapportent bien à des myopathiques vrais et non à des formes se rapprochant du type Charcot-Marie. M. Huet a cependant observé une myopathique avérée dont les muscles présentaient en général une diminution simple des réactions électriques, mais dont le vaste interne de la cuisse des deux côtés, montrait aux courants galvaniques l'inversion polaire et la lenteur manifeste des contractions.

MM. Babinski et Pierre Marie après avoir examiné notre malade ont hésité à se ranger au diagnostic de myopathie. Pour M. Babinski le contraste de la paralysie presque complète des muscles des jambes avec l'intégrité de leurs réactions électriques, l'abolition de tous les réflexes tendineux des membres inférieurs, la rapidité de l'évolution sont autant de caractères qui le portent à mettre en doute la nature myopathique de cette affection.

M. Pierre Marie rapproche ce cas de celui du jeune Worm... qui figure dans le mémoire publié avec Charcot sur l'amyotrophie Charcot-Marie. Par le buste notre malade lui paraît bien présenter l'aspect d'un myopathique, mais aux membres inférieurs les extrémités sont plus atteintes chez ce malade qu'elles ne le sont dans la myopathie surtout après une aussi courte durée de l'affection.

Mais dans l'hypothèse de M. Marie, comment expliquer aussi l'intégrité des réactions électriques? Ce ne seraient pas seulement des modifications quantitatives qu'on devrait observer en pareil cas, mais bien des modifications qualitatives de l'excitabilité galvanique du muscle associées à une diminution plus ou moins prononcée de l'excitabilité faradique des nerfs et des muscles.

Rien de tout cela ici ; aussi préférons-nous admettre que nous nous trouvons en face d'un cas de myopathie primitive dans lequel les muscles ont subi une altération particulière permettant à la fibre musculaire de répondre encore normalement aux excitations électriques.

D'ailleurs cette exception que nous n'avions jamais observée a été signalée par Scherb, dans un cas de myopathie primitive avec cyphoscoliose présenté à la Société de Neurologie (1). De plus M. Huet a pris la parole

(1) Scherb, *Myopathie primitive avec cypho-scoliose monstrueuse et rétraction de tous les fléchisseurs*, Rev. Neurologique, 1900, p. 218.

au cours de la présentation de notre malade pour rappeler que chez deux frères myopathiques présentés par M. Cestan les réactions électriques étaient remarquablement bien conservées en quantité au point de vue des excitations minimales, bien que chez eux la myopathie fût déjà ancienne. Le seul point à noter était une diminution dans l'amplitude des contractions sur certains muscles très atrophiés, ce que nous n'avons même pas noté chez notre malade un peu différent d'ailleurs de ceux de M. Huet puisque ses muscles ne présentaient aucune rétraction fibreuse.

En admettant que notre malade est bien un myopathique, le fait que nous signalons montrerait que, au cours des myopathies, la fibre musculaire peut subir des altérations variées; tandis que ces altérations se traduisent le plus souvent par une diminution simple, purement quantitative, des excitabilités électriques, elles pourraient quelquefois ne modifier en rien l'état de la contractilité électrique. Par contre, d'après certains auteurs, les altérations quantitatives se compliqueraient d'altérations qualitatives plus ou moins semblables à celles de la réaction de dégénérescence.

L'important est de suivre l'évolution de la maladie et de noter à des intervalles assez rapprochés l'état de la contractilité neuro-musculaire. Nous faisons suivre à notre malade un traitement consistant en bains hydro-électriques avec courant alternatif sinusoïdal, 3 bains par semaine d'une durée de 20 minutes avec une intensité de 50 à 60 M. A. Sous l'influence de ce traitement la force musculaire paraît augmenter. Nous nous proposons de représenter de nouveau ce malade à la Société de Neurologie dans quelques mois.

UNE VARIÉTÉ PEU COMMUNE DE

MYOPATHIE ATROPHIQUE PROGRESSIVE,

PAR

ED. LONG

(de Genève).

L'observation que nous rapportons ici présente quelque intérêt par la topographie un peu spéciale de l'atrophie musculaire. Pour les motifs que nous exposerons plus loin, il est très vraisemblable qu'il s'agit d'une myopathie atrophique progressive. Ce cas en apparence anormal nous paraît venir à l'appui d'une théorie soutenue par plusieurs auteurs dont nous avons eu l'occasion d'analyser récemment les travaux (1) : à savoir que le caractère le plus important des maladies dites familiales ou maladies héréditaires ou encore maladies d'évolution, ce n'est pas tant le fait qu'elles se manifestent chez plusieurs membres d'une même famille, — car elles ont la même valeur si elles se présentent en cas isolés —, c'est plutôt leur mode d'évolution particulier; ce sont aussi les variantes qu'on observe quand on passe d'une famille à une autre, ces variantes n'existant pas lorsqu'on étudie l'ensemble des cas qui surviennent dans une même famille. Pour la myopathie atrophique progressive on a décrit dès le début, à côté du type facio-scapulo-huméral de Landouzy et Déjerine d'autres formes cliniques : type juvénile d'Erb, types de Leyden-Möbius, Zimmerlin, Eichhorst, etc. ; à présent on les interprète différemment. On observe en effet fréquemment des cas qui retracent bien dans ses grandes lignes le tableau clinique de la myopathie atrophique progressive, mais avec des variantes, petites ou grandes, pour chaque nouvelle famille ou chaque nouveau cas isolé. Il faut renoncer à en faire des types différents et reconnaître au contraire comme démontrée la variabilité des maladies d'évolution.

(1) E. Long, Revue générale. *Les maladies nerveuses familiales (maladie d'évolution)*, Revue méd. de la Suisse romande, avril et mai 1901.

Louise D., âgée de 23 ans, atteinte d'atrophie musculaire progressive est admise à l'hospice de Pinchat (près Genève) le 4 septembre 1900 (1).

Antécédents héréditaires. — L'enquête ne révèle pas d'autre cas semblable parmi les ascendants ou les collatéraux. La mère de la malade, avait eu d'un premier mariage, deux enfants, puis de son second mariage, un fils et une fille (Louise) ; elle est morte elle-même d'une affection cancéreuse, et le père s'étant remarié a eu de son second mariage une fille âgée aujourd'hui de 13 ans. Des cinq enfants, nés de ces trois lits, seule notre malade présente de l'atrophie musculaire, les autres n'ont pas de tare spéciale.

Antécédents personnels. — Pas de maladies d'enfance, mais aspect toujours un peu chétif ; elle a marché et parlé à un âge normal. A l'âge de 12 ans, douleurs rhumatismales peu intenses qui n'ont pas nécessité le repos au lit. Premières règles à 13 ans 1/2 ; époques toujours régulières.

Histoire de la maladie. — Il est difficile d'en préciser le début ; il est cependant certain que vers l'âge de 15 ans, alors qu'elle faisait un apprentissage de giletière, cette jeune fille commença à avoir de la peine à redresser sa colonne vertébrale ; elle se tenait voûtée, elle marchait la tête basse et encourait de ce fait de fréquents reproches ; en même temps il lui devenait difficile de porter des objets lourds ; la marche produisait vite une sensation de fatigue et de l'essoufflement. Ceci se passait vers le milieu de l'année 1893. On l'envoya passer l'hiver suivant à Cannes où elle fut soignée par les bains de mer, les pointes de feu, la suspension, le massage, etc. Son état général s'améliora visiblement, mais la faiblesse musculaire alla en augmentant et des essais de marche prolongée furent suivis de douleurs dans les reins et surtout dans le membre inférieur droit.

Rentrée en Suisse, elle fut soignée à la clinique chirurgicale de Lausanne où le diagnostic de coxalgie hystérique aurait été posé. On fit en juin 1894 sur la région trochantérienne droite une opération dont il reste comme trace une cicatrice linéaire sans adhérences aux parties profondes (opération exploratrice ?). L'état ne s'améliorant pas, une seconde opération fut faite sur la même région en 1895 et d'après ce qui a été dit à la malade on aurait trouvé l'os sain et au-dessus un paquet de graisse. La malade se souvient qu'à cette époque elle marchait encore avec des béquilles ou en se tenant aux meubles ; sa tête n'était pas ballante, mais elle avait de la peine à la relever ; les membres inférieurs étaient très faibles, seuls les pieds remuaient encore assez bien ; les mouvements des épaules se faisaient difficilement. Le repos au lit lui était toujours favorable, tandis que les essais de marche étaient constamment suivis de douleurs dans les reins et dans les hanches ; le travail prolongé du crochet amenait également des douleurs dans les poignets.

La faiblesse musculaire augmente progressivement de 1894 à 1896, et à partir de 1897 la malade ne peut plus marcher ; en 1898 elle ne peut même

(1) Nous remercions M. le Dr Ed. Martin et notre confrère et ami le Dr Machard qui nous ont signalé cette malade soignée par eux à l'hospice de Pinchat et nous ont donné sur son compte tous les renseignements désirés.

plus se tenir assise sur son lit et vers la fin de la même année il lui devient impossible de soulever la tête qui depuis cette époque est complètement inerte. Depuis qu'elle est confinée au lit et réduite à une immobilité presque absolue, les douleurs qu'elle avait ressenties au début ont disparu. Enfin depuis quelques mois elle accuse de la photophobie et une grande gêne à fixer les objets rapprochés ; pour ce motif elle a renoncé à la lecture.

Etat actuel (mai 1901). — En examinant cette jeune fille, on est frappé par l'état d'impotence presque absolue dont elle est atteinte et par l'atrophie du système musculaire. Elle reste étendue dans son lit ; elle soulève ses cuisses avec ses mains pour tenir ses jambes en demi-flexion, cette position étant moins pénible que l'extension complète. Le tronc et les membres inférieurs sont inertes ; les membres supérieurs ont conservé une certaine motilité et c'est en prenant un point d'appui sur eux qu'elle peut s'incliner légèrement sur le côté. La tête repose immobile sur l'oreiller. Par contre les muscles de la face sont indemnes ; l'élocution est facile, la mimique est expressive. Lorsqu'on soulève la malade pour l'asseoir sur son lit, sa colonne vertébrale s'infléchit dans tous les sens et sa tête obéit aux lois de la pesanteur sans qu'aucun effort musculaire intervienne pour la retenir (voir planche VI). Lorsqu'on place cette malade dans un fauteuil, appuyée contre le dossier, si elle ne prend pas un point d'appui sur les membres supérieurs, elle ne peut rester longtemps dans cette position sans s'effondrer et glisser. La station debout est, cela va sans dire, absolument impossible.

L'examen détaillé des fonctions du système musculaire donne les résultats suivants :

Les muscles de la face ont un fonctionnement normal ; l'orbiculaire des lèvres n'est nullement atteint, la malade peut siffler, le rire se fait avec l'expression de figure normale ; les orbiculaires des paupières donnent l'occlusion complète de la fente palpébrale, même pendant le sommeil ; en un mot on ne trouve pas dans ce cas le facies si caractéristique de la forme facio-scapulo-humérale de la myopathie atrophique progressive, type Landouzy-Dejerine. Il y a même sous l'influence de la photophobie dont il a été parlé plus haut un clignotement fréquent des paupières.

Les muscles masticateurs, les muscles de la cavité buccale, du pharynx, du larynx, ne sont pas atteints.

Les muscles de la région postérieure du tronc, qui d'après l'anamnèse ont été pris les premiers, sont arrivés à un stade très avancé d'impotence. Les muscles de la nuque qui ont pour fonctions de redresser la tête (splénius, complexus, droits postérieurs de la tête, etc.) et les muscles des gouttières vertébrales ainsi que les intertransversaux et interépineux n'agissent presque plus ; l'attitude de la malade, lorsqu'elle est assise, en est la preuve. Au contraire, les muscles superficiels du dos (trapèze, grand dorsal, rhomboïde, dentelés), sont beaucoup mieux conservés ; ils actionnent encore, quoique faiblement, le moignon de l'épaule ; en tout cas ils maintiennent suffisamment l'omoplate contre le thorax pour qu'on ne puisse parler ici de *scapulae alatae*.

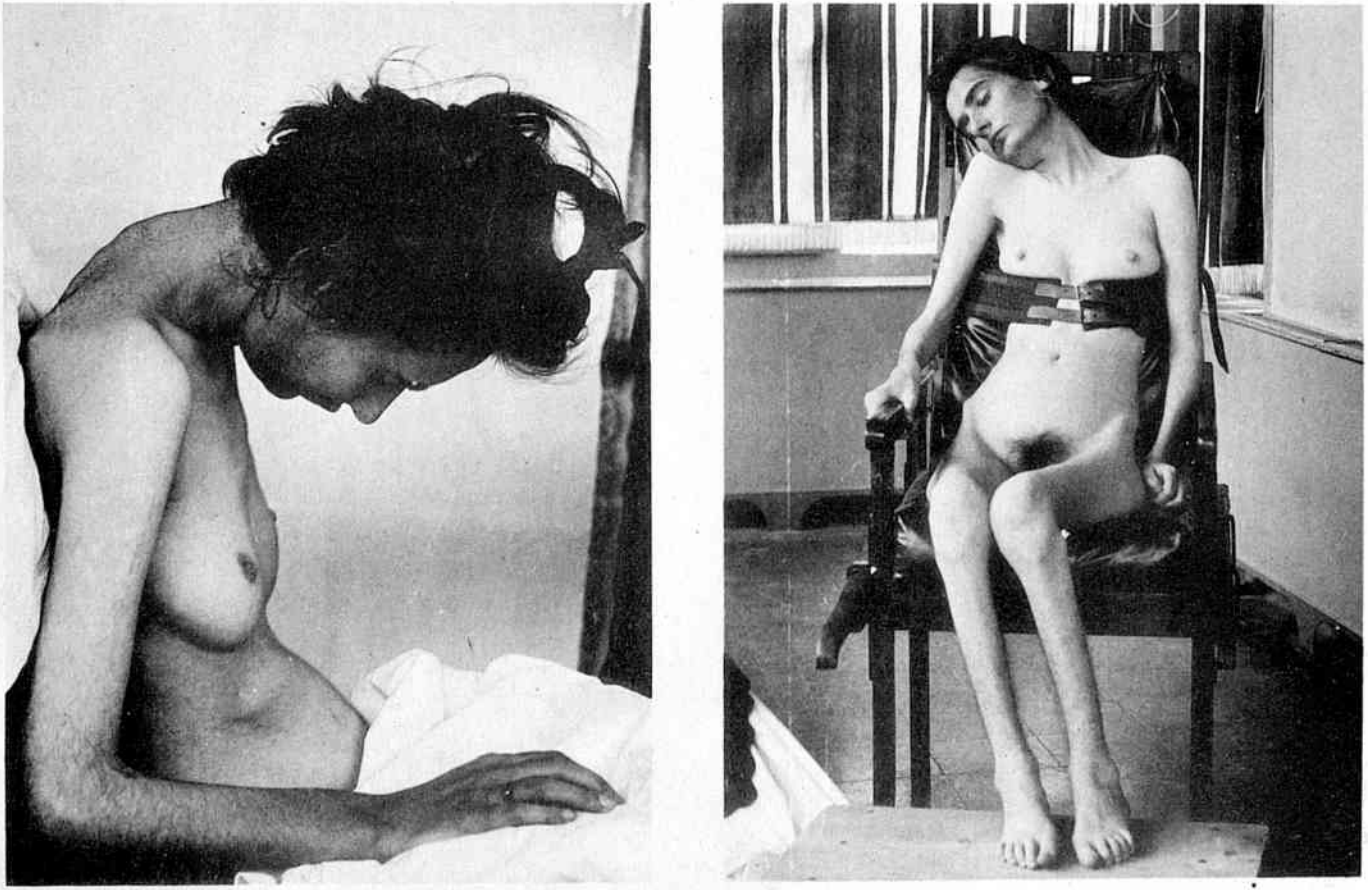

MYOPATHIE ATROPHIQUE PROGRESSIVE

(Début par les muscles redresseurs du cou et du tronc).

(*E. Long*, de Genève)

Région du cou. — Le muscle sterno-cléïdo-mastoïdien participe à l'atrophie ; comme le trapèze il est plus faible qu'à l'état normal ; il concourt encore à l'élévation de l'épaule, mais il n'est pas suffisant pour soutenir la tête ou lui faire subir des mouvements de rotation. On constate également que les grands mouvements inspiratoires sont impossibles, fait important pour le pronostic des lésions pulmonaires constatées chez cette malade.

Les muscles de la région hyoïdienne sont conservés, les mouvements d'ascension et d'abaissement de l'os hyoïde s'opèrent normalement. Par contre il faut supposer que les muscles prévertébraux et les scalènes n'ont pas une action suffisante, car la tête renversée en arrière ne peut être ramenée en avant.

Muscles du thorax et de l'abdomen. — Les muscles pectoraux ont conservé une partie de leur force ; ils sont encore capables de porter l'épaule en avant, de même que le rhomboïde et le trapèze la ramènent en arrière, mais ces mouvements se font sans énergie et la malade ne peut lutter contre l'immobilisation de l'épaule saisie à pleine main.

Les muscles abdominaux sont impuissants. Si on commande le mouvement de la position assise on ne voit aucune contraction des muscles grands droits et obliques de l'abdomen, le thorax reste sur le plan du lit. Les mouvements des psoas-iliaques doivent être également supprimés : en effet,d'une part,le passage à la position assise est impossible (psoas prenant son point d'appui sur les membres inférieurs) et d'autre part,il n'y a pas de mouvements de rotation externe de la cuisse (psoas prenant son point d'appui sur la colonne vertébrale et la fosse iliaque).

Muscles des membres supérieurs. — L'impotence due à l'atrophie musculaire diminue de la racine du membre à la périphérie. L'analyse des mouvements des muscles de l'épaule (deltoïde, sus et sous-épineux, grand rond et petit rond, sous-scapulaire) démontre que les mouvements de ces muscles sont conservés mais considérablement affaiblis. Les mouvements des muscles du bras, région antérieure et région postérieure, le sont également mais dans de moins grandes proportions. La flexion et l'extension, la pronation et la supination de l'avant-bras s'opèrent assez bien. Enfin tous les mouvements de la main et des doigts sont conservés ; quoique plus faibles qu'à l'état normal,ils permettent à la malade des petits travaux comme le crochet, et ce n'est qu'après un assez long travail qu'elle est arrêtée par la fatigue.

Muscles de la ceinture pelvienne et des membres inférieurs. — Les dégâts causés par l'atrophie musculaire sont bien plus considérables qu'à la ceinture scapulaire et aux membres supérieurs. Les muscles de la ceinture pelvienne (muscles fessiers, pelvitrochantériens et adducteurs) sont arrivés à un degré très avancé d'atrophie ; les faibles contractions musculaires qu'ils peuvent encore donner sont insuffisantes pour la mobilisation de la cuisse sur le bassin. Il en est de même, à peu de chose près, pour les muscles de la cuisse, les mouvements de flexion et d'extension de la jambe sur la cuisse sont très faibles, la malade doit se servir de ses mains pour relever les cuisses et mettre les jambes en demi-flexion.

Les muscles de la région postérieure de la jambe et de la plante du pied fonctionnent encore un peu, les orteils peuvent être fléchis sur la plante du pied et cette dernière abaissée et tournée en dedans, mais les muscles extenseurs (région antéro-externe de la jambe) ne peuvent relever ni la pointe du pied ni les orteils ; le pied reste en varus équin.

Etat des masses musculaires. — L'état atrophique est suffisamment indiqué par les planches ci-jointes pour que nous n'ayons pas à y insister. A la palpation on constate que les muscles malgré leur diminution de volume ont gardé une consistance normale. Fait important, on ne voit pas de contractions fibrillaires.

L'*examen électrique* montre :

Une diminution de l'excitabilité faradique des nerfs et des muscles, plus marquée aux membres inférieurs qu'aux membres supérieurs ;

Une diminution simple de l'excitabilité galvanique, sans réaction de dégénérescence.

Cette diminution de l'excitabilité par les courants électriques est en réalité peu marquée, on voit même des muscles dont le fonctionnement est presque supprimé, réagir encore sous l'influence de courants ayant une force électromotrice de 9-15 volts et une intensité de 3-4 milliampères.

Réflexes. — Les réflexes patellaire, plantaire, olécranien sont abolis, le réflexe des radiaux est très faible.

Sphincters.— Le fonctionnement de la vessie est normal ; le sphincter anal est continent mais la constipation est fréquente et la défécation difficile, ce qui s'explique par le mauvais fonctionnement des muscles abdominaux.

Sensibilité.— La sensibilité cutanée est intacte : le frottement d'un pinceau, une piqûre d'épingle, le contact d'un tube chaud ou d'un tube froid donnent des sensations aussi nettes que chez un sujet normal. Le sens musculaire et la notion de position sont conservés.

Sens spéciaux. — Rien d'anormal pour l'audition, l'olfaction, le goût. Du côté de l'appareil visuel sont survenus depuis quelques mois des troubles qui ne paraissent pas être en relation avec l'atrophie musculaire ; c'est de la photophobie avec clignotement des paupières. L'examen ophtalmoscopique pratiqué par M. le professeur Haltenhoff n'a révélé aucun trouble paralytique des muscles moteurs du globe oculaire, ni d'altération des milieux transparents ou de la rétine.

Pas de troubles subjectifs de la sensibilité, aucune douleur sur le trajet des nerfs, spontanément ou à la pression ; la percussion de la colonne vertébrale n'est pas douloureuse. Il n'y a donc pas lieu de tenir compte des douleurs ressenties pendant les premières années de la maladie et qui étaient du reste manifestement le résultat de l'exercice musculaire prolongé.

L'examen clinique du cœur, des reins, du tube digestif et de ses annexes ne montre rien d'anormal ; par contre on a constaté dernièrement au sommet du poumon droit de la submatité et un peu de rudesse du murmure vésiculaire. Il n'y a pas de toux ni d'expectoration, ce qui peut s'expliquer par l'insuffisance

des muscles abdominaux, mais on observe parfois des crises de dyspnée pendant lesquelles la respiration, très fréquente, reste superficielle (atrophie des muscles respirateurs accessoires). Ces lésions pulmonaires malgré leur faible intensité et l'absence habituelle de fièvre ont donc un pronostic sérieux, une aggravation ou une complication pouvant être redoutables, en raison de la faible résistance du sujet.

Observation résumée. — *Début de l'atrophie musculaire, à l'âge de quinze ans environ, par les muscles de la nuque, de la région postérieure du tronc et de la ceinture pelvienne. Aggravation lente et progressive ; extension aux muscles des membres supérieurs et inférieurs en commençant par leur racine et avec une prédominance marquée aux membres inférieurs. Intégrité de la face. Participation des muscles sterno-cléido-mastoïdiens, des muscles abdominaux et des muscles psoas-iliaques à l'atrophie. Pas de contractions fibrillaires. Diminution simple de l'excitabilité faradique et galvanique sans réaction de dégénérescence. Intégrité de la sensibilité et des sphincters. Abolition ou diminution des réflexes tendineux.*

Ce résumé reproduit de la façon la plus évidente les caractères généraux de la myopathie atrophique progressive ou atrophie musculaire protopathique. L'évolution lente et régulièrement progressive, la topographie de l'atrophie des membres qui a débuté par leur racine, les réactions électriques et l'absence de tremblements fibrillaires, sont des arguments qui permettent, à notre avis, de considérer ce diagnostic comme des plus vraisemblables.

Mais il est un point sur lequel il est nécessaire de revenir ; parmi les muscles du tronc, la maladie d'évolution dans ce cas n'a pas frappé seulement les sterno-mastoïdiens, les muscles qui vont s'insérer à l'omoplate les muscles abdominaux et les psoas, ainsi qu'on l'observe habituellement dans la myopathie atrophique progressive ; elle a pris (elle a même débuté par là) les muscles qui ont pour fonctions de redresser la colonne vertébrale, d'où la forme un peu spéciale de ce cas et l'impotence particulièrement grave qui en est résultée. Ces variantes symptomatiques ne méritent plus qu'on en fasse des types spéciaux. Si les caractères généraux de la maladie permettent de diagnostiquer la nature de l'atrophie musculaire — protopathique ou deutéropathique, — il importe peu qu'elle s'écarte plus ou moins de ce qu'on est convenu de regarder comme la forme schématique, car, ainsi que l'a fait remarquer Jendrassik dans un de ses articles sur les maladies transmises par hérédité, « on serait amené à décrire autant de formes de maladies qu'il y a de familles atteintes ».

UNE MYOPATHIE AVEC RÉTRACTIONS FAMILIALES

PAR

R. CESTAN,
Ancien chef de clinique à la Salpétrière.

LEJONNE,
Interne des hôpitaux.

(*Travail de la Clinique nerveuse de la Salpétrière*)

En même temps que s'édifiait sous l'influence d'Erb, de Charcot et de Raymond, le groupement des diverses formes de myopathies en une entité morbide, l'atrophie musculaire myopathique en opposition à l'atrophie musculaire myélopathique, on signalait successivement l'existence possible des rétractions musculaires dans toutes les variétés de myopathies ; ce sont en 1873 Friedreich, en 1885 Landouzy et Déjerine, en 1891 Erb.

On avait bien essayé de voir dans ces rétractions un caractère propre à la myopathie atrophique, absent au contraire dans la myopathie hypertrophique, mais les travaux d'Erb, de Marie et Guinon ont montré que cette distinction n'était pas justifiée, de sorte qu'il est devenu banal de dire qu'on peut observer des pseudo-contractures dans toutes les variétés de myopathies, avec ou sans pseudo-hypertrophie, localisées ou généralisées.

Mais ordinairement les rétractions sont légères ; le plus souvent, elles déterminent un pied varus équin, une flexion de la jambe sur la cuisse.

Parfois, mais très rarement ces déformations atteignent les membres supérieurs où l'on peut observer une flexion légère des avant-bras par rétraction du biceps brachial, sur laquelle ont tout particulièrement insisté MM. Landouzy et Déjerine dans leur travail de 1885 sur la myopathie à forme facio-scapulo-humérale.

Enfin très exceptionnellement, les rétractions musculaires peuvent être assez intenses et généralisées pour modifier l'attitude générale du myopathique. On en trouvera un bel exemple dans le traité des maladies nerveuses du professeur Grasset. Les deux cas que nous publions, observés à la clinique de notre maître le professeur Raymond, nous ont paru remarquables d'abord à cause de l'intensité et de la généralisation du processus de rétraction ensuite et surtout par le caractère familial de ce processus, fait qui ne nous a paru jusqu'ici signalé par aucun auteur.



A



B



C

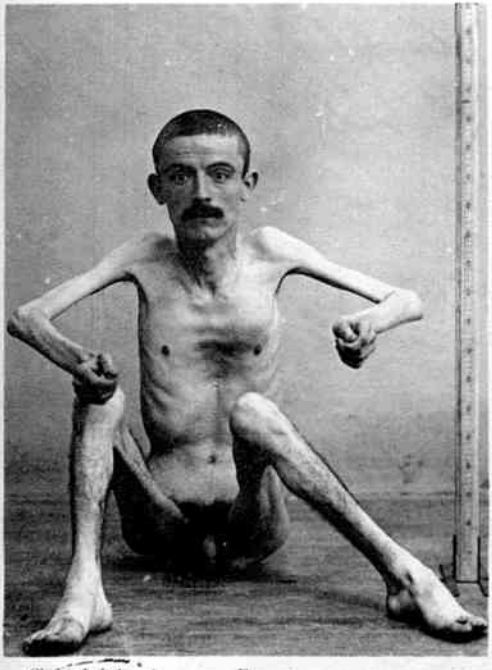

Clichés Introl. D



E Photocol. Berthaud

MYOPATHIE AVEC RÉTRACTIONS FAMILIALE

(R. Cestan et *Lejonne).*

Obs. I. — A, Position assise. — B, Phot. instantanée pendant la marche. — C, Taille de guêpe. — D, Maximum d'adduction des bras et des cuisses. — E, Flexion complète des membres et extension de la tête.

FAMILLE LAER... *Myopathie familiale, sans hérédité* (1).

Antécédents héréditaires. — Il n'existe pas d'atrophie musculaire ni dans la ligne paternelle ni dans la ligne maternelle.

Le *père*, très sobre, non alcoolique, fait le métier de gaufreur et a une excellente santé.

La *mère*, cartonnière, ne présente pas de symptômes de maladie nerveuse.

Elle a eu 7 enfants : 1° un garçon âgé de 29 ans, ayant fait son service militaire ; nous l'avons examiné, il est normal.

2° une fille morte à 17 mois avec des convulsions ;

3° *un garçon* de 25 ans, *un des myopathiques actuels* ;

4° un garçon, mort des suites de la rougeole à 2 ans 1/2 avec des convulsions ;

5° une fille morte à 8 mois d'une broncho-pneumonie ;

6° un garçon âgé de 16 ans ; nous l'avons examiné ; il est normal ;

7° *un garçon de* 13 *ans*, le deuxième myopathique.

En résumé, la myopathie se retrouve *chez deux enfants*, sur quatre ayant atteint l'âge adulte.

Observation I. — Léon L... 25 ans (Planche VII).

Il est né à terme sans convulsions, après une grossesse normale, sans qu'il y ait eu au moment soit de la conception soit de la grossesse une intoxication des parents. Il n'a jamais eu une maladie fébrile. Il a marché à 1 an 1/2 et parlé à 14 mois. Son intelligence a suivi un développement normal. Mais la mère s'est aperçue que dès *son tout jeune âge*, la marche de son enfant était faible, « il avait les reins faibles, et ne pouvait se lever tout seul lorsqu'on le couchait par terre ». Les muscles n'ont jamais été hypertrophiés ; d'emblée, l'enfant était « maigre et faible ». Malgré cette faiblesse, le malade va à l'école et obtient son certificat d'études. Mais la faiblesse s'exagère chaque année sans douleur, sans fièvre ; les *bras* se mettent progressivement en flexion avec une difficulté croissante de l'extension ; la *tête* s'immobilise par impossibilité de la flexion en avant ; les *jambes* s'affaiblissent et se plient en flexion de telle sorte qu'en octobre 1889, le malade, tout à fait impotent, est littéralement obligé de se traîner pour avancer. D'ailleurs les rétractions musculaires s'exagèrent lentement ; les jambes se fixent en flexion forcée et dès lors le malade peut de nouveau marcher grâce à ces rétractions qui viennent lui donner un point d'appui pour la marche.

Etat actuel en novembre 1901. — Le malade est âgé de 25 ans. Sa santé générale est excellente : appétit normal, organes (cœur, poumon, reins) normaux, intelligence bien développée.

Marché. — Le malade marche sur *la pointe des pieds*, les cuisses fléchies sur le bassin et les jambes fléchies sur les cuisses, le thorax porté en avant ;

(1) Ces deux malades ont été présentés par le professeur Raymond à la leçon clinique du 31 janvier 1902.

les genoux sont rapprochés l'un contre l'autre et les pieds écartés de 40 centimètres. Pour exécuter le pas, le malade incline comme chez les myopathiques le tronc pour dégager la jambe oscillante ; cette jambe exécute un pas de 20 centimètres et normalement, sans frotter de la pointe ; le malade incline ensuite son tronc sur elle pour dégager la jambe du côté opposé et ainsi de suite. Sa démarche ne diffère donc pas dans son mécanisme de la démarche myopathique. Mais grâce à la rétraction des muscles des cuisses, grâce à la rétraction du mollet, 1° il n'existe pas d'ensellure dorso-lombaire, puisqu'au contraire le thorax est incliné en haut ; 2° le malade marche en *digitigrade* sans steppage.

Station assise. — Le malade tient son tronc vertical sans ensellure dorso-lombaire. Il s'incline fort bien en avant et en arrière et se relève facilement sans avoir besoin de prendre un point d'appui.

Les cuisses sont fléchies à angle droit sur le bassin, les jambes à angle droit sur les cuisses, les pieds en équin légèrement varus.

Etude détaillée des membres et du tronc. — Les troubles sont symétriques et d'une égale intensité des deux côtés (Planche VII).

Membres inférieurs. — Très amaigris et sans hypertrophie, donnant à la palpation une sensation fibro-graisseuse, ils mesurent en circonférence :

Cuisse : droite, 28 centimètres ; gauche, 25 centimètres.

Mollet : droit, 22 — gauche, 22 —

La *flexion* passive complète de la jambe sur la cuisse est possible, se fait même avec hypotonie. La flexion active a conservé une grande énergie.

L'*extension* passive au contraire ne dépasse pas 50°, et est arrêtée par les rétractions des muscles postérieurs de la cuisse (biceps, muscles de la patte d'oie) qui font alors une saillie très prononcée sous la peau. Il n'existe pas de brides périarticulaires, au pourtour du genou limitant les mouvements. La gêne est exclusivement provoquée par les rétractions musculaires. Le mouvement actif d'extension a perdu une grande partie de sa force pendant son exécution on voit cependant le biceps crural se contracter assez fortement.

L'adduction des cuisses est possible et a conservé toute sa vigueur, mais l'abduction est limitée par les rétractions des adducteurs qui font saillie sous la peau ; au surplus le malade ne peut résister à une adduction forcée.

La *flexion de la cuisse sur le bassin* est facile : la cuisse peut s'appliquer contre la paroi abdominale, ce mouvement se fait avec une énergie assez forte. Mais l'extension est limitée par les rétractions des muscles fléchisseurs (psoas iliaque, et tenseur du fascia lata). Cependant les muscles extenseurs de la cuisse sur le bassin ont conservé une certaine énergie.

Les pieds sont en équin varus surtout à gauche par rétraction des muscles du mollet. Le malade relève et remue facilement les orteils ; il les fléchit avec force vers la plante du pied. Sont simplement un peu faibles les mouvements de relèvement de la totalité du pied (jambier antérieur). Cette intégrité des orteils nous explique d'ailleurs la possibilité de la marche.

La peau est normale, sans adipose sous-cutanée, sans trouble trophique. Elle laisse voir les reliefs musculaires assez bien accusés et saillir les insertions ten-

dineuses. Les muscles ne sont pas douloureux à la pression. Les réflexes rotuliens et du tendon d'Achille sont faibles. Il n'existe pas de trépidation spinale. La sensibilité est tout à fait normale sous tous les modes.

Les réflexes cutanés (plantaire, crémastérien, cutané abdominal) sont normaux. Les sphincters fonctionnent normalement.

Membres supérieurs. — Très amaigris, surtout à leur racine ; ils mesurent :

Bras droit, 14 centimètres ; gauche, 15.

Haut-bras, droit, 16 centimètres ; gauche, 17.

La main est à peu près normale. Les mouvements exécutés par les petits muscles sont possibles : adduction et abduction des doigts, flexion et extension des dernières phalanges, mouvements du petit doigt et du pouce.

Les éminences thénar et hypothénar ne sont pas atrophiées.

La *flexion passive du poignet* est possible, l'*extension* au contraire limitée légèrement par la rétraction des muscles antérieurs de l'avant-bras. Mais la flexion *active* est puissante, l'extension active au contraire très faible par la rétraction des fléchisseurs. L'extension simultanée des doigts et du poignet est impossible ; si le malade veut étendre les doigts, il doit fléchir légèrement le poignet et s'il veut étendre le poignet, il doit fléchir légèrement les doigts.

La *flexion passive* de l'avant-bras sur le bras est possible surtout à gauche où l'avant-bras peut s'appliquer contre le bras.

La *flexion active* se fait avec une certaine énergie et le biceps se contracte bien sous la peau. L'extension *passive* ne dépasse pas l'angle droit et l'extension active est sans énergie. Le biceps brachial a presque disparu. Le long supinateur et le biceps sont bien mieux conservés.

Les mouvements passifs du bras sur l'épaule ont conservé toute leur aptitude (élévation, adduction), seule est très limitée la rotation en dehors de telle sorte que normalement les bras sont croisés au devant du thorax.

L'adduction active par le grand pectoral est énergique ; l'élévation active par le deltoïde est très faible, la rotation en dedans est très énergique.

Les muscles conservés ne sont pas douloureux ; ils donnent à la palpation une certaine sensation de dureté fibro-graisseuse.

Les articulations ne présentent pas d'arthrites ; la limitation des mouvements est bien d'origine musculaire. Les réflexes osseux et tendineux sont très faibles. La peau ne présente pas de troubles trophiques. La sensibilité est normale.

Face. — La face ne présente rien d'anormal.

Le malade plisse les lèvres, fait la moue, montre les dents avec facilité, ferme avec force les paupières, plisse le front, rit et grimace sans difficulté.

La musculature des yeux externe et interne est normale. Il en est de même de la langue et des muscles de la mastication, de la déglutition, de la phonation,

Circonférence de la tête 58 cent. ; diam. naso-occipital 37 cent. Diamètre biauriculaire, 37 cent.

Tronc. — La tête est dans l'extension. En effet, l'inclinaison passive en avant est impossible par la rétraction du trapèze, la flexion passive en arrière est au contraire facile. Les deux épaules sont soulevées, d'où grande obliquité en haut et en dehors de la clavicule par la rétraction des chefs externes du

trapèze, qui sont aussi presque horizontaux. De même les omoplates sont rapprochés de la ligne médiane et leur bord interne fait saillie par la rétraction des chefs moyens du trapèze.

Le muscle trapèze donne à la palpation une sensation fibreuse ; il a conservé cependant une assez grande énergie, car le malade rapproche ses omoplates avec énergie.

Le thorax est fortement aplati avec atrophie des grands Pectoraux et des grands Dentelés, avec élargissement de la partie inférieure de la cage thoracique, forte obliquité des dernières côtes très saillantes sous la peau, enfoncement prononcé de la partie inférieure du sternum et taille de guêpe très évidente. Le ventre est plat, non préminent, bien sanglé par les muscles de la paroi abdominale, dur à la pression.

Il n'existe pas de scoliose ou de lordose. D'ailleurs, les mouvements de flexion en avant et en arrière et sur les côtés de la colonne vertébrale sont très limités ; les vertèbres sont fixées dans la position rectiligne par la rétraction des muscles prévertébraux. Le thorax et l'abdomen forment donc un seul tout, qui donne au malade l'aspect d'un thorax et d'une poupée taillée dans du bois. Les muscles fessiers et surtout les grands fessiers sont très atrophiés.

Les organes génitaux sont normaux.

Voici les résultats de l'examen électrique dont a bien voulu se charger M. Huet, chef du laboratoire d'électrothérapie de la clinique Charcot.

Membres inférieurs.

« Les résultats suivants de l'examen électrique s'adressent particulièrement au côté gauche ; ceux du côté droit sont à peu près semblables.

« L'excitabilité électrique des nerfs et des muscles est remarquablement bien conservée au point de vue de l'excitabilité minimale et même au point de vue de l'amplitude des contractions. Bien, que chez ce malade, l'affection soit plus ancienne que chez son frère, l'excitabilité électrique ne présente pas la diminution qui existe chez ce dernier dans quelques muscles : les diverses parties du triceps crural notamment ont une bonne excitabilité électrique ; les muscles antérieurs de la jambe (jambier antérieur et extenseurs des orteils) présentent aussi une assez bonne excitabilité électrique, bien que l'excitation portée sur eux produise en même temps l'excitation des membres postérieurs (jumeaux).

« En aucun point, on ne constate de modifications qualitatives de l'excitabilité électrique » (Huet).

	Excitabilité faradique	Excitabilité galvanique
Grand fessier	105, C. m. bonnes	NFC,6 m.A. > PFC,C.vives.
Moyen fessier	100, id	NFC, 7,> PFC, C. vives.
Tenseur du fascia lata	110, id	NFC, 472 > PFC, C. vives.
Biceps	105, id	NFC, 5, > PFC, C. vives.
Demi-tendineux	105, id	NFC, 5 1/2 > PFC, C. vives.
Droit interne	112, id	NFC, 4, > PFC, C. vives.
Grand adducteur	112, id	NFC, 4 1/2 > PFC,C. vives.
Nerf crural	110-115 (C. dans tous les muscles)	NFC, 3, > PFC, C. vives.

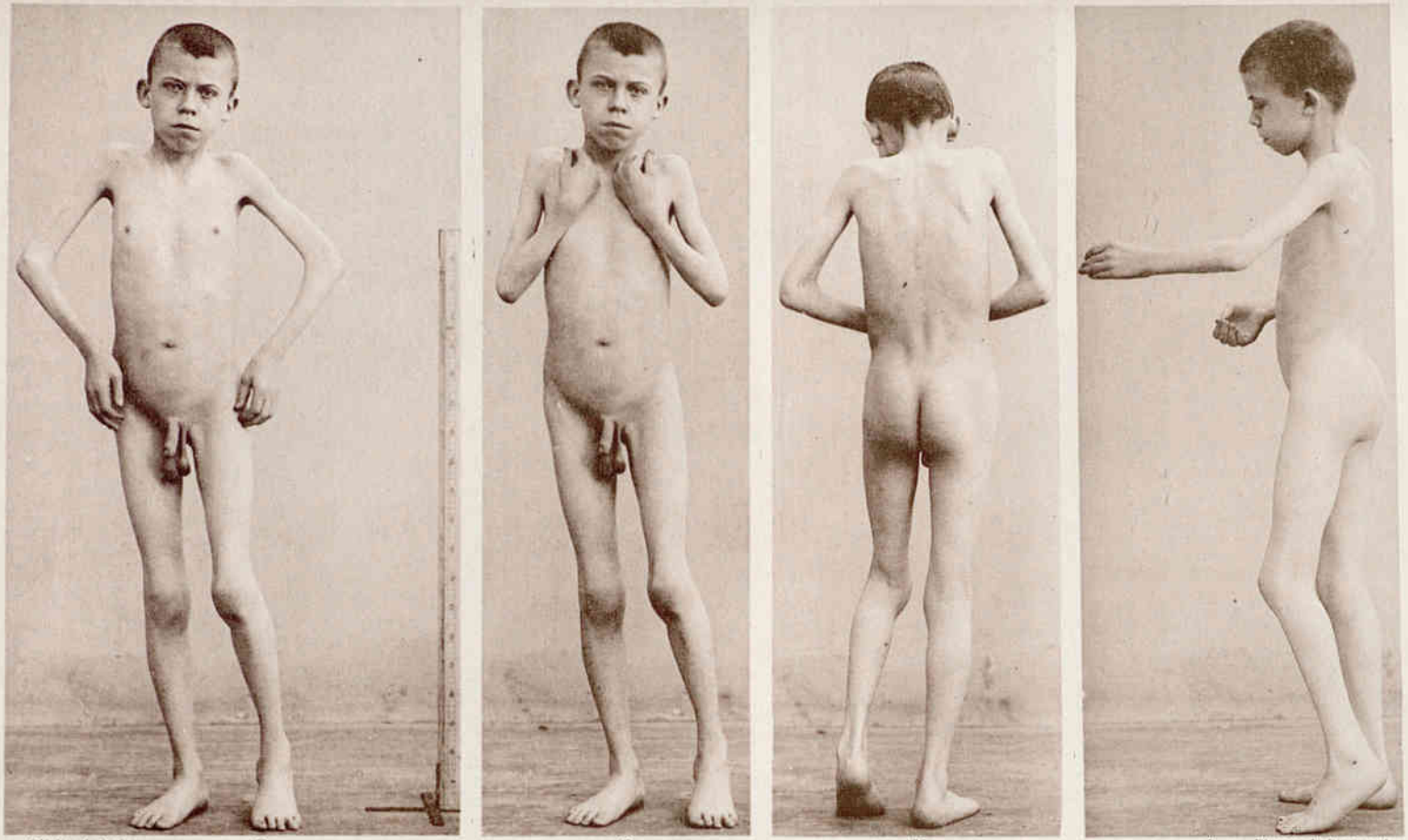

Clichés Infroit F G H J Photocol. Berthaud

MYOPATHIE AVEC RETRACTIONS FAMILIALE

(*R. Cestan* et *Lejonne*).

Obs. II. — F, Position normale des bras tombant. — G, Flexion des bras. — H, Aspect de dos. — J, Maximum d'extension des bras et de flexion de la tête.

Vaste interne	110, C. assez bonnes	NFC, 3 1/2 ≻ PFC, C. vives.
Vaste externe.	105, id	NFC, 4 1/2 ≻ PFC, C. vives.
Droit antérieur	112,	NFC, 3 1/2, ≻ PFC, C. vives.
Couturier.	118,	NFC, 3, ≻ PFC, C. vives.
Pectiné	120,	NFC, 3, ≻ PFC, C. vives.
Nerf sciatique poplité externe.	120,	NFC, 2 1/2, ≻ PFC, 5 ≺ POC 4 1/2 a. 5.
Jambier antérieur	115, C. bonnes ; mais en même temps C. dans jumeaux.	NFC, 3 1/2, C. vives, en même temps, C. dans jumeaux.
Extenseur commun des orteils	110, id.	NFC, 4 1/2 ≻ PFC, C. vives, affaiblies, en même temps C. dans jumeaux.
Extenseur du gros orteil . .	108,	NFC, 4, ≻ PFC, C. vives.
Long péronier	115, C. bonnes.	NFC, 3 1/2 ≻ PFC, C. vives.
Jumeau externe	118, C. bonnes	NFC, 3 1/2 ≻ PFC, C. vives.
Jumeau interne.	115, id.	NFC, 3 ≻ PFC, C. vives.
Fléchisseur commun des orteils.	100,	NFC, 3/2 ≻ PFC, C. vives.
Nerf tibial postérieur	100,	NFC, 3, ≻ PFC, C. vives.
Adducteur du gros orteil. .	105,	NFC, 3, ≻ PFC, C. vives (en même temps contrat dans les jumeaux).

Observation II. — Georges L..., 13 ans (Planche VIII).

Le malade est né à terme, dans d'excellentes conditions, après une conception et une grossesse normales. Il a eu quelques crises de convulsions, cependant a marché et parlé à l'âge habituel. Mais dès son jeune âge, il « était faible sur ses jambes ; il avait les reins faibles et ne pouvait ni se relever tout seul lorsqu'il tombait par terre, ni courir, ni monter un escalier » à tel point qu'à l'âge de 4 ans, sa mère le conduit à la consultation de l'hôpital Trousseau pour essayer de guérir cette faiblesse des jambes. A 8 ans, l'enfant va faire un séjour de 2 ans 1/2 à Forges-les-Eaux, mais, la maladie progressant sans cesse *avec la même marche que celle de son frère*, on nous l'amène à la consultation de la clinique Charcot à la Salpêtrière au mois d'octobre 1901.

L'*état général* est excellent, sans lésions cardiaque ou pulmonaire, sans troubles intellectuels.

Démarche. — La démarche s'exécute avec une légère lordose lombaire et, un léger mouvement de balancement alternatif à droite et à gauche pour dégager la jambe oscillante. Le pied droit s'applique bien sur le sol par toute la surface plantaire ; le pied gauche est au contraire en léger varus équin de telle façon que le malade marche sur la pointe des orteils avec une légère flexion de la jambe sur la cuisse ; il existe un début de steppage du côté gauche avec atrophie en jarretière de la cuisse de ce même côté.

Couché par terre ou assis sur une chaise, le malade se met debout avec difficulté, obligé de prendre un point d'appui vers les cuisses pour porter en arrière son centre de gravité.

Membres inférieurs. — L'atrophie est prédominante à gauche. Elle est surtout marquée au niveau des fessiers, assez marquée au niveau de la cuisse (atrophie en jarretière), moins marquée enfin au niveau du mollet. Elle est par suite prédominante à la racine des membres.

Membre inf. gauche : 32 cuisse sup. 23 cuisse inf. 23 mollet.
Membre inf. droit : 33 » 25 » 24 »

L'abduction passive des cuisses ne dépasse pas 30 centimètres entre les deux condyles internes du fémur ; elle est limitée par les rétractions des adducteurs.

L'adduction active est au contraire très vigoureuse.

L'adduction passive est facile ; l'abduction active, au contraire, très faible.

La flexion active et passive de la cuisse vers la jambe est un peu affaiblie.

L'extension passive de la jambe sur la cuisse est complète à droite, limitée au contraire à gauche par la rétraction des muscles fléchisseurs.

L'extension active est assez rigoureuse à droite, affaiblie au contraire à gauche, d'où léger steppage dans la marche. La flexion active a conservé une rigueur suffisante aussi bien à droite qu'à gauche.

L'extension du pied sur la jambe active et passive est bien conservé à droite et à gauche, mais à gauche, la flexion du pied sur la jambe est limitée par la rétraction des muscles du mollet et par la parésie des muscles antérieurs de la jambe.

Les mouvements des orteils se font bien à droite et à gauche.

Les muscles ne sont pas douloureux à la pression ; ils doivent à la palpation une sensation fibro-graisseuse. Ils ne présentent pas de secousses fibrillaires et leur contractilité idio-musculaire est très affaiblie. On ne voit pas de pseudo-hypertrophie.

Les réflexes du tendon d'Achille sont abolis ; les réflexes rotuliens sont très faibles.

Les réflexes cutanés (plantaire, crémastérien, abdominal) sont normaux.

Il en est de même de la sensibilité objective et subjective.

Les sphincters fonctionnent bien.

Membres supérieurs. — Les deux bras sont fléchis à 55°, le bras en abduction légère et les avant-bras ramenés sur le devant de la poitrine à cause de la flexion permanente des avant-bras sur les bras.

L'atrophie est prédominante à la racine des membres ; elle ne s'accompagne pas d'hypertrophie. Elle est ainsi disposée :

L'extension active de l'avant-bras sur le bras est presque supprimée ; au contraire, la flexion active des mêmes segments s'exécute encore avec une certaine énergie. La flexion passive se fait sans difficulté, mais l'extension passive est limitée par la rétraction des muscles fléchisseurs et ne dépasse pas 55°.

L'adduction active du bras contre le thorax est assez énergique, mais l'abduction passive est limitée par la rétraction des pectoraux qui viennent former alors un relief saillant sous la peau.

L'élévation à l'horizontale des bras est très faible par l'atrophie des deltoïdes.

Les muscles des avant-bras sont mieux conservés, ainsi la flexion et l'ex-

tension active du poignet et des doigts a conservé sa vigueur ; ainsi les petits mouvements des doigts (abduction, adduction, extension des dernières phalanges) se font avec facilité et énergie.

En résumé, l'atrophie prédomine à la racine et sur le groupe des extenseurs d'un segment sur l'autre.

Les muscles ne présentent pas de secousses fibrillaires ; ils ne sont pas douloureux à la pression. Les réflexes osseux et tendineux sont abolis. La sensibilité objective et subjective est normale.

Face. — La face ne présente rien d'anormal. L'occlusion des paupières, la mimique, la déglutition, la mastication, la phonation s'exécutent sans difficulté. La musculature externe et interne des yeux fonctionne parfaitement.

Thorax. — Le thorax est aplati par atrophie des grands pectoraux, avec élargissement de la partie inférieure de la cage thoracique et début de taille de guêpe. Les épaules sont légèrement élevées par la rétraction des chefs externes du trapèze, de telle sorte que la tête paraît enfoncée entre les deux épaules et que les clavicules ont une direction très oblique en haut et en dehors. Il existe une légère courbure dorso-lombaire, mais sans scoliose ; l'inclinaison soit antérieure, soit postérieure, soit latérale du tronc est possible, mais limitée. La flexion en arrière de la tête se fait avec facilité et énergie, mais la flexion en avant est limitée par la rétraction du trapèze.

L'examen électrique, pratiqué par M. Huet, a donné les résultats suivants.

Membres inférieurs.

« L'examen a été fait avec grande attention sur le côté gauche ; les résultats sont d'ailleurs à peu près semblables à droite. En aucun point, on ne constate de modifications qualitatives de l'excitabilité électrique ; sur un grand nombre de muscles, l'excitabilité est très bien conservée quantitativement au point de vue des excitations minimales et même au point de vue de l'amplitude des contractions ; plus que chez le frère, cependant, l'excitabilité est notablement diminuée dans quelques muscles ; c'est le cas par exemple à la cuisse pour le vaste externe et surtout pour le vaste interne ; à la jambe, l'excitabilité est assez fortement diminuée dans le jambier antérieur, elle l'est plus encore dans les extenseurs des orteils ; elle est aussi un peu diminuée dans les jumeaux (mais dans ceux-ci surtout au point de vue de l'amplitude des contractions) » (Huet).

	Excitabilité faradique.	Excitabilité galvanique.
Grand fessier	110, C. m. bonnes.	NFC, 7 m.A > PFC,C.vives.
Moyen fessier	112, C. m. bonnes	NFC, 6, > PFC, C. vives.
Tenseur du fascia lata . . .	115, C. m. bonnes	NFC, 5, > PFC, C. vives.
Biceps	110, C. m. bonnes	NFC, 5 1/2, > PFC, C. vives.
Demi-tendineux	106, id.	NFC, 6, > PFC, C. vives.
Grand adducteur.	112, id.	NFC, 472 > PFC, C. v.
Nerf crural.	120, C. dans le couturier 115, C. aussi dans le quadriceps	NFC, 2, > PFC, C. vives dans le couturier à 272, aussi C. dans le quadriceps, mais assez faibles vides, NFC > PFD.

Vaste interne	100, C. minima, affaiblies	NFC, 9, > PFC. C, vives, faibles (en même temps C. dans adducteurs plus fortes que dans le vaste interne).
Vaste externe	105, C. m. assez bonnes	NFC, 7, > PFC, C. vives,affaiblies.
Droit antérieur.	110, C. m. assez bonnes	NFC, 5, > PFC, C. vives.
Couturier	115, C. m. bonnes	NFC, 4, > PFC, C, vives.
Nerf sciatique poplité externe	115-120, C. assez bonnes	NFC, 2 1/2, > PFC, 5, POC,4 1/2.
Jambier antérieur.	105, C. peu nettes,marquées par C. dans jumeaux.	NFC, 5, PC, C. vives, faibles
Extenseur commun des orteils	100, id.	NFC, 6 à 7, C. peu nettes. masquées par C. dans jumeaux.
Extenseur du gros orteil. .	100, id.	NFC, 6 à 7, id.
Long péronier	115, C. assez bonnes	NFC, 3/2, > PFC, C. vives.
Jumeau externe.	112, C. assez bonnes	NFC, 4, > PFC, C. vives, un peu faibles en amplitude.
Jumeau interne.	115, C. assez bonnes	NFC, 3, > PFC, C. vives,un peu faibles.
Adducteur du gros orteil. .	115, C. bonnes	NFC, 172 > PFC, C. vives.

*
* *

Le premier problème clinique à résoudre est celui de la nature de l'affection de nos deux malades. Or nous croyons que la solution en est facile et certaine : l'affection de nos deux malades est une myopathie. Certes, au premier abord on pourrait croire à un rhumatisme chronique compliqué d'atrophies musculaires réflexes ; mais dans le cas actuel, les articulations ne sont pas ankylosées, l'atrophie musculaire n'a pas les caractères de l'atrophie musculaire réflexe ; au surplus la maladie s'est montrée primitivement musculaire, elle a débuté par une période de flaccidité avant d'arriver à la période de rétraction. L'hypothèse de lésions primitivement articulaires ne résiste donc pas à un examen même superficiel. De même la flaccidité centrale et actuelle, l'absence de tout signe de spasmodicité permettent facilement de distinguer des contractures spasmodiques vraies, de cause spinale, ces *pseudo-contractures* dont sont atteints nos malades. L'absence de douleur à la pression des masses musculaires, l'évolution lente, l'absence de troubles de la sensibilité et des réactions électriques, la persistance des réflexes tendineux, la participation des muscles du tronc permettent d'éliminer une atrophie musculaire neurotique. On ne saurait incriminer ici soit une myosite scléreuse, telle qu'on peut en observer en association avec des processus sclérodermiques, soit une

myosite ossifiante, même à sa phase initiale d'infiltration fibreuse. Mais le caractère familial de l'affection, le début sans étiologie manifeste dans le jeune âge, la marche progressive à début par les muscles de la racine des membres, les caractères si particuliers de cette atrophie musculaire modifiant au prorata les réflexes, ne s'accompagnant ni de troubles de la sensibilité, ni de secousses fibrillaires, ni de troubles des réactions électriques, donnant à la palpation une sensation myo-fibreuse, déterminant des déformations caractéristiques comme l'aplatissement du thorax et la taille de guêpe ne laissent aucun doute sur la nature myopathique de ces pseudo-contractures par rétractions musculaires.

Au surplus, les rétractions musculaires passées un instant sous silence, cette myopathie est conforme à la description classique. Elle est du type juvénile, à début par la racine des quatre membres. sans participation de la face, sans pseudo-hypertrophie ; d'emblée elle a été atrophique ; elle est familiale, ayant atteint deux enfants sur quatre parvenus à l'âge adulte ; mais elle n'est pas héréditaire. Les réflexes tendineux sont affaiblis au prorata de l'atrophie musculaire ; les réflexes cutanés sont normaux ; le système osseux n'offre pas d'altération ; ces malades ne présentent pas de stigmates de dégénérescence et la forme de leur crâne est normale. Nous signalerons l'absence de réaction de dégénérescence ; non seulement l'inversion polaire ou l'égalité polaire fait défaut, mais la secousse musculaire est brève, sans cette lenteur spécifique en quelque sorte de la réaction de dégénérescence. « L'excitabilité électrique des nerfs et des muscles est même remarquablement bien conservée au point de vue de l'excitabilité minimale et même au point de vue de l'amplitude des contractions » (Huet).

Mais l'histoire clinique de ces myopathies présente cependant un gros intérêt qui réside et dans l'intensité des rétractions musculaires et dans le caractère familial de cette tendance à la rétraction, deux questions que nous désirons maintenant développer.

*
* *

Il est fréquent d'observer au cours de la myopathie un léger degré de rétraction musculaire, quelle que soit d'ailleurs le type clinique de la myopathie, juvénile ou tardive, types Leyden, Zimmerlin ou Landouzy-Déjerine et dans le *Deustche Zeitschrift für Nervenheilkunde* du mois d'octobre 1901 le Dr Hahn a de nouveau étudié cette pseudo-contracture. Plusieurs malades myopathiques de la clinique Charcot nous en offrent des exemples : c'est un pied-bot varus-équin par rétraction des muscles du mollet, c'est une flexion plus ou moins prononcée de la jambe sur la cuisse, c'est, beaucoup plus rarement, l'impossibilité de l'extension complète de

l'avant-bras sur le bras ; Friedreich, Erb, Schultze, Déjerine, Raymond, Marie, Gowers, etc... ont fort bien décrit ces altérations. Mais, malgré ces déformations, le myopathique conserve l'aspect classique du myopathique ; il marche en steppant, en se dandinant pour déplacer son centre de gravité et faciliter les mouvements de la jambe oscillante ; il présente une cyphose dorso-lombaire très prononcée, et la mobilité de sa colonne vertébrale est extrême, son ventre est globuleux, son thorax aplati, concave à sa partie antéro-supérieure, car par l'atrophie du trapèze, les omoplates ont glissé vers l'aiselle (scapula alata) reportant en bas et en avant l'extrémité externe de la clavicule ; sa tête est fortement inclinée en avant, les apophyses épineuses de la région cervicale saillantes sous la peau par l'atrophie des chefs médians et inférieurs du trapèze. Ses bras sont ballants le long du corps ; bref le myopathique donne encore la sensation d'un homme « chiffon ».

Or tout autre est l'impression qui résulte de l'inspection de nos deux malades et en particulier de l'aîné qui paraît rigide, comme soudé, recroquevillé sur lui-même. Chez lui point de cyphose, mais au contraire une lordose ; point de mobilité extrême de la colonne vertébrale, mais une rigidité dans les mouvements antéro-postérieurs et latéraux ; point de ventre de batracien, mais un ventre rétracté ; point de mobilité des omoplates et de la colonne vertébrale, mais une colonne cervicale rigide par la rétraction du trapèze ; cette rétraction empêche complètement la flexion de la tête en avant tandis que la flexion de la tête en arrière a conservé sa force et son amplitude ; elle a rapproché de la colonne vertébrale les deux angles supérieurs de l'omoplate, de telle sorte que le bord interne de cet os est incliné de haut en bas et de dedans en dehors, que l'omoplate est fixée contre la cage thoracique ; de cette position résulte une élévation en haut et en arrière de l'extrémité externe de la clavicule, aussi, malgré l'atrophie des grands pectoraux la déformation thoracique décrite par M. Marie fait-elle défaut dans le cas actuel : le sternum est, comme chez les sujets normaux, sur un plan antérieur à celui des extrémités externes des clavicules. Les bras sont en demi-flexion, et en légère abduction, cette dernière résultant de l'élévation des épaules par la rétraction du trapèze, en même temps que les grands pectoraux rétractés limitent cet écartement des membres supérieurs, aussi le malade est-il obligé de tenir constamment ses bras pliés devant la poitrine, car cette position est la seule qui lui permette de céder sans fatigue à la rétraction des biceps brachiaux, des trapèzes et des grands pectoraux. Voilà donc un aspect du tronc et des membres supérieurs tout à fait différent de ceux du myopathique ordinaire. Mais une différence aussi considérable existe également dans la main. On sait que la myopathie est caractérisée par la prédominance de l'atrophie à la racine

des membres avec conservation relative de la joue musculaire à l'extrémité des membres. Souvent le myopathique ne présente pas de steppage grâce à l'intégrité des muscles releveurs de la pointe du pied, mais marche cependant en se dandinant, le corps incliné en arrière, et ne peut se relever par l'atrophie des muscles du bassin et de la cuisse. Mais notre malade a conservé une force musculaire assez considérable de ses extrémités et au surplus les rétractions musculaires ont eu pour lui l'avantage d'une part de rapprocher son centre de gravité de la base de sustentation, de diminuer ainsi la difficulté de conserver l'équilibre, d'autre part de rendre rigides ces segments des membres inférieurs dont la mobilité est le grand obstacle dans la marche. Aussi notre malade peut-il marcher avec facilité, mais sur la pointe des pieds à cause de son pied varus-équin, et sa démarche et son maintien sont tout à fait semblables à la démarche en crapaud et au maintien du malade dont le professeur Grasset a rapporté l'observation dans ses leçons cliniques.

D'ailleurs, l'histoire de sa maladie nous prouve à quel point a été pour lui utile l'apparition de ses rétractions musculaires. Tout enfant, il marche avec peine, se lève avec difficulté ; bientôt l'atrophie progresse et il est immobilisé sur sa chaise plusieurs années durant, mais les rétractions musculaires viennent fixer ses cuisses sur son bassin, ses jambes sur ses cuisses et il peut ainsi abandonner le fauteuil auquel il pouvait se croire définitivement attaché.

Il était curieux de signaler ces modifications d'attitude. Les auteurs ont donné des explications un peu différentes du mécanisme physiologique de l'ensellure et de la marche des myopathiques, les uns insistant sur la flaccidité et la nécessité de courbures et de mouvements anormaux du rachis pour garder l'équilibre à chaque instant compromis, les autres sur le rôle des rétractions musculaires. Dans l'espèce, il ne saurait exister une règle absolue ; la fonction d'équilibre est le résultat de plusieurs facteurs et chez notre malade elle dépend surtout des rétractions musculaires.

*
* *

Ces rétractions présentées par nos deux malades sont surtout intéressantes par ce fait qu'elles sont familiales : le tableau offert par le plus jeune de nos malades est exactement comparable à celui que son frère aîné a présenté au même âge et, c'est d'ailleurs cette similitude d'aspect qui a fait craindre à la mère une similitude d'affection et l'a déterminée à nous conduire ses deux fils. Il est donc malheureusement à craindre que dans quelques années les deux frères ne présentent un tableau clinique identique, avec des déformations aussi accentuées chez le frère cadet que chez le frère aîné.

A ce point de vue si particulier nous avons pu relever dans les auteurs français quelques cas comparables à ceux que nous venons de décrire.

A. — Obs. dans mémoire de Déjerine et Landouzy, in *Rev. de médecine*, 1885.

Obs. V. — M... Léon, en 1885. Type facio-scapulo huméral. Atrophie prédominante sur le haut du thorax et des bras. Impossibilité de l'extension complète des avant-bras par certain degré de rétraction du biceps.

Impossibilité d'extension de la jambe gauche sur la cuisse par rétraction musculaire.

Obs. VI. — M... Georges, frère du précédent. Type facio-scapulo-huméral. Certain degré de rétraction des avant-bras sur le bras.

B. — Obs. dans clinique de Grasset, 1891 (Obs. du Dr Bourguet).

Jean N..., âgé de 30 ans. Type de myopathie généralisée sans participation de la face. Rétraction en flexion très prononcée des membres supérieurs.

Rétraction et flexion de la cuisse sur le bassin et de la jambe sur la cuisse, pied varus équin. Démarche en flexion forcée, démarche de crapaud. « Au moment où le poids du corps se porte d'une jambe sur l'autre, la jambe est en flexion complète sur la cuisse et le talon vient toucher l'ischion correspondant. » « Notre malade a eu dix frères et sœurs et c'est ici un fait très remarquable, trois de ses frères ont la même maladie que lui ; le début a été le même dans les quatre cas, a toujours eu lieu vers l'âge de 13 à 14 ans ; enfin la marche des accidents a été identique. »

Ainsi les rétractions au cours de la myopathie peuvent se rencontrer, non comme des faits isolés, mais encore avec un caractère familial parfait, au point de vue de leur évolution et de l'attitude qu'elles déterminent.

Il s'agit donc dans l'espèce d'un processus assez particulier. En effet on peut observer au cours de la myopathie deux sortes de déformation, les unes *tardives* survenant lorsque le malade est déjà parétique, les autres *précoces*, dès la phase du début, alors que le myopathique a encore conservé une certaine force musculaire ; Gowers est l'auteur qui a le mieux distingué ces deux variétés de déformations.

Les rétractions tardives, sont localisées de préférence aux membres inférieurs, alors que le malade parétique est immobilisé à jamais sur un siège, les jambes fléchies, les pieds tombants. On peut dès lors supposer avec vraisemblance que ces déformations tardives sont peu à peu fixées en position irrémédiable et par les rétractions fibreuses des muscles et par des lésions articulaires et péri-articulaires. Mais ce mécanisme ne peut s'appliquer aux déformations *précoces* des myopathiques, car ces déformations *précoces*,dont nos deux malades offrent un remarquable exemple par l'intensité et la généralisation ; se produisent malgré tout massage, malgré

la conservation d'une force musculaire assez énergique à tel point que notre jeune malade marche avec un pied varus équin. L'immobilisation n'est donc pas la cause des déformations précoces de nos deux malades ; au surplus, elle ne pourrait expliquer la rétraction du trapèze et des muscles des gouttières vertébrales.

Dans son traité de l'*Electrisation localisée* (3e édit., p. 509) Duchenne estime que dans toute atrophie musculaire (la distinction n'était pas encore faite entre les atrophies myélopathiques, myopathiques et neurotiques) les déformations, telles que la main en griffe, sont dues à l'action prédominante du groupe musculaire *antagoniste* des muscles atrophiés. « En conséquence, dit-il, un des muscles vient-il à être affaibli ou détruit par l'atrophie, l'équilibre des forces toniques duquel résulte l'attitude normale des membres se trouve rompu et ces derniers sont nécessairement entraînés dans la direction de la force tonique prédominante, c'est-à-dire de l'action propre du muscle ou du faisceau musculaire. » Cette théorie a été généralement acceptée par tous les auteurs et appliquée aux déformations par atrophie musculaire, quelle qu'en soit la variété, Aran-Duchenne, sclérose latérale amyotrophique, Charcot-Marie, myopathie, etc...

Cependant, dès 1873, Friedreich remarquait que chez certains malades les muscles rétractés étaient aussi altérés que leurs antagonistes, que par exemple avec un pied-bot équin on constatait une altération très prononcée aussi bien des muscles du mollet que des muscles de la loge antérieure de la jambe ; on ne pouvait donc admettre que la déformation avait été provoquée par l'action prédominante des muscles de la loge postérieure. Dès lors, étant donné que tout processus myopathique s'accompagne toujours d'une sclérose du tissu conjonctif des faisceaux musculaires, il était permis de supposer que les déformations étaient dues à la rétraction progressive de ce tissu conjonctif.

En est-il de même chez nos deux malades ? Certes, chez eux la palpation des masses musculaires donne une sensation fibreuse, surtout très marquée au niveau des muscles fléchisseurs rétractés qui paraissent former ainsi de véritables cordes. Mais, en réalité, au niveau des membres, les muscles les plus rétractés sont aussi les muscles qui ont conservé et la meilleure énergie et la meilleure contractilité électrique. Aussi faut-il concéder une grande part à la théorie de Duchenne, *déformations par action prédominante des muscles antagonistes*. La faiblesse atteint surtout les muscles extenseurs ; l'action des fléchisseurs l'emporte sur celle des muscles précédents ; les segments des membres se fléchissent peu à peu et peu à peu un processus fibreux vient fixer les fléchisseurs dans leur position de raccourcissement, rendant ainsi tout à fait impossible l'extension complète des segments des membres.

Toutefois, il faut reconnaître que cette théorie ne saurait expliquer clairement la rigidité des muscles des gouttières costo-vertébrales, du trapèze, des grands pectoraux. Il serait donc possible que, selon la théorie de Friedreich, la myosclérose jouait ici le premier rôle. Ces deux facteurs, prédominance de la myopathie sur certains muscles, tendance à la sclérose du tissu conjonctif des muscles atrophiés, s'influencent ainsi réciproquement pour créer chez nos deux malades des déformations si anormales, pour donner une rigidité à des membres ordinairement très flasques.

On avait essayé autrefois de séparer l'atrophie myopathique pseudo-hypertrophique de l'atrophie musculaire atrophique, car ce caractère de pseudo-hypertrophie dû au tissu conjonctif pouvait être héréditaire et familial. Les mêmes raisons pourraient nous permettre de classer à part le type réalisé par nos deux malades frères, car leurs rétractions ont la même intensité, les mêmes caractères et la même évolution. Cette différenciation extrême n'est pas justifiée ; la myopathie, atrophique ou hypertrophique, molle ou scléreuse, forme une seule entité morbide ; tout au plus, pourrait-on voir dans nos deux cas, une variété un peu spéciale de myopathie que caractériseraient la généralisation précoce des rétractions musculaires, leur intensité malgré la conservation à peu près parfaite de la contractilité électrique des muscles et surtout leur caractère nettement héréditaire et familial.

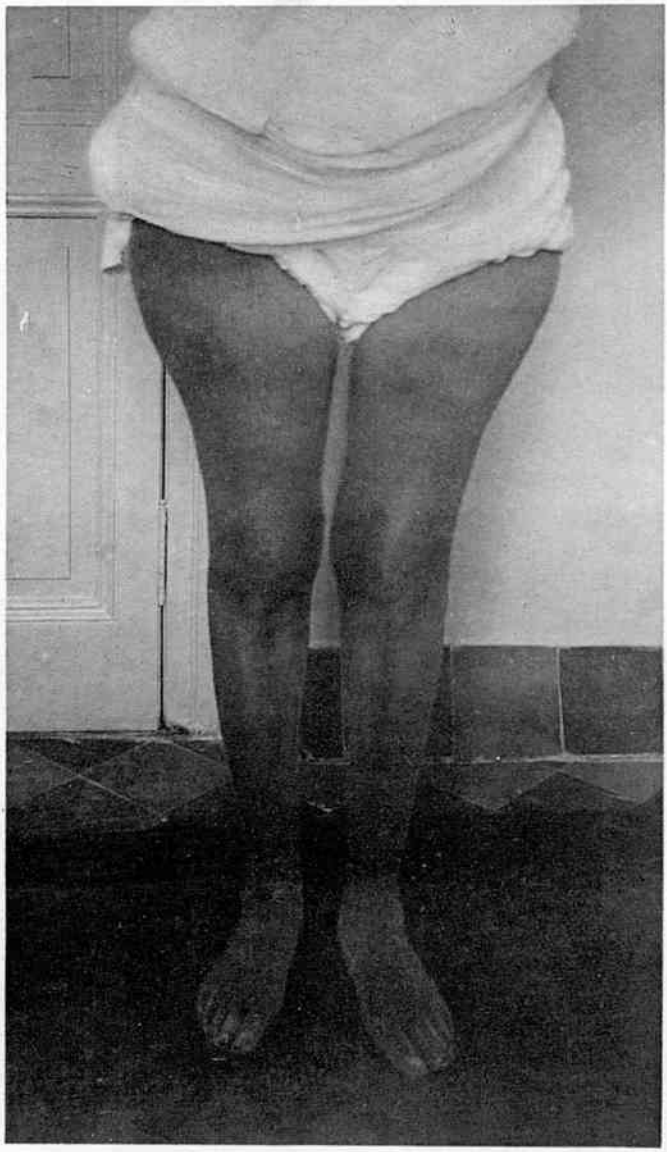

AMYOTROPHIE DU TYPE CHARCOT-MARIE

(F. Soca).

MASSON & Cie, Editeurs

Berthaud. — Paris.

SUR UN NOUVEAU CAS

D'AMYOTROPHIE A TYPE CHARCOT-MARIE

PAR

F. SOCA,

Professeur à la Faculté de Montevideo.

Le cas suivant présente des particularités qui se prêtent à des considérations qui ne manquent pas d'intérêt et même d'une certaine nouveauté. Je crois que sa publication peut contribuer à compléter l'histoire du type d'amyotrophie décrit en 1886 par MM. Charcot et Pierre Marie.

OBSERVATION (Planche IX).

Célédonia de Vaz entre à ma clinique de la Caridad le 28 mars 1901 et occupe le lit n° 20 de la salle San José. Elle arrive de la campagne, envoyée par le Dr Murguia.

Célédonia a 46 ans: c'est une mulâtresse née à Cerro-largo ; à l'âge de 16 ans elle se maria avec un homme bien portant dont elle eut un fils qui vit encore. Devenue veuve, elle se remaria dix ans après. De ce second mariage, naquirent quatre enfants qui sont tous vivants et bien portants. Sauf la maladie actuelle, elle-même s'est toujours très bien portée, n'ayant eu que la rougeole, lorsqu'elle était tout enfant. Elle n'a pas eu certainement la syphilis. Célédonia a toujours habité la campagne, occupée à des travaux pénibles : très sobre elle n'a jamais bu. Son père était rhumatisant et a succombé à une maladie du cœur à 72 ans. Sa mère vit encore et souffre de douleurs (rhumatismales ?).

Elle a eu trois frères, dont un est mort peu après sa naissance, un autre est mort aussi par cause inconnue. Le troisième est vivant et a 48 ans ; il est malade depuis 15 ou 20 ans, et sa maladie est caractérisée par faiblesse et amaigrissement des jambes, faiblesse et amaigrissement qui cependant lui permettent de marcher tant bien que mal ; actuellement cette maladie paraît stationnaire, immobilisée ; l'affaiblissement des jambes a été précédé pendant un temps assez long, par des douleurs assez vives.

D'après Célédonia, la maladie de son frère serait tout à fait pareille à la sienne. Elle a un oncle buveur, au reste aucun autre membre de sa famille n'a eu de maladie qui puisse nous intéresser.

La maladie actuelle a débuté il y a environ 26 ans par des douleurs assez

violentes aux jambes, ces douleurs étreignaient quelquefois la jambe comme un étau ; d'autrefois partant des pieds, elles allaient comme un éclair jusqu'au genoux, qu'elles ne dépassaient jamais, car en effet elles sont toujours restées cantonnées dans les jambes. Les douleurs arrivaient à toute heure capricieusement, et surtout pendant le repos, n'ayant jamais cédé à aucun traitement. Elles persistèrent pendant 7 ou 8 ans, après quoi elles cessèrent pour ne plus reparaître.

Il y a à peu près une quinzaine d'années, et d'une façon sensible pour la malade, la force aux jambes a commencé à diminuer, d'une manière surtout remarquable dans la station ou la marche. En même temps et proportionnellement, d'après la malade, les jambes maigrissaient et aussi la partie inférieure des cuisses. Par la suite ces troubles s'accentuèrent très lentement jusqu'à la phase actuelle où la maladie semble rester stationnaire.

Etat actuel. — La malade ne peut rester debout, que dans des conditions assez particulières. Si on lui commande de rester debout immobile et sans appui, elle s'affaisse invariablement et tombe par terre si on ne la retient pas. Appuyée sur une canne ou sur un meuble elle reste très fermement debout, et ce qui paraît encore plus extraordinaire, reste toujours debout avec parfaite sécurité, si elle peut appuyer sur les fers du lit le bout de l'index, le bout du petit doigt, sans y mettre le moindre effort. Pour rester debout et immobile, il lui suffit de *se croire* soutenue. Elle peut encore rester debout par un singulier artifice ; elle simule marcher tout en restant sur place : elle piétine sur place ; ainsi elle ne peut rester immobile debout, mais elle peut rester debout en piétinant sur place. On dirait qu'il lui manque la coordination pour la station, c'est-à-dire qu'elle est astasique.

Elle marche passablement, même sans canne, mais elle se sert toujours de la canne, car sa démarche est ainsi plus assurée. Sans canne elle tombe souvent et facilement. Cette marche n'a rien de bien spécial, la malade détache sans effort les pieds du sol, mais fléchit trop la jambe sur la cuisse, le pied s'appliquant sur toute la plante ou même sur la pointe (Pl. IX).

Elle steppe légèrement, en tout cas elle ne talonne pas du tout, et se dandine visiblement pendant la marche. Il est fort difficile de dire si la vue intervient d'une façon anormale dans la station ou la marche. Dans la station si la malade prend un appui quelconque, elle se tient tout aussi bien les yeux ouverts que fermés. Elle oscille peut-être, très légèrement les yeux fermés. Elle peut marcher avec les yeux fermés et alors la marche n'est pas notablement modifiée.

Dans le lit. — La malade présente une conformation spéciale des jambes. Il y a d'abord un contraste frappant entre la racine et l'extrémité des membres, entre la jambe très amaigrie et cylindrique et le tiers inférieur de la cuisse aussi amaigrie d'une part, et d'autre part les fesses et les deux tiers supérieurs des cuisses qui sont vraiment athlétiques; et encore la partie amaigrie passe presque sans transition à la partie conservée ou hypertrophiée, par une dépression en forme de jarretière, ainsi qu'on peut le voir dans la photographie. En réalité, d'après la malade et la sage-femme qui l'a toujours accouchée, et

qui la connaît très bien, la jambe et le tiers inférieur de la cuisse sont très amaigris, tandis que les deux tiers supérieurs de la cuisse et les fesses ont simplement conservé leur volume et leur forme normale. Ses pieds, lorsque les jambes sont pendantes, sont légèrement en équin ou équin-varus. Les muscles ne conservent pas leur élasticité normale au toucher, ils sont durs et comme fibreux ; les pieds sont ballants, sans la moindre trace de rétraction tendineuse.

La force est à peu près normale dans les muscles du bassin, fessiers, psoas, etc. quoique non en rapport avec leur volume ; assez diminuée dans le triceps crural, conservée dans les adducteurs, assez conservée dans les fléchisseurs de la jambe sur la cuisse, très faible quoiqu'encore assez conservée dans le triceps crural, dans les muscles antéro-externes des jambes et dans ceux du pied.

En examinant la malade, on surprend de temps en temps des contractions fibrillaires.

L'examen électrique des muscles donne les résultats suivants : il existe la réaction de dégénérescence dans les muscles grand-fessiers, la réaction électrique est éteinte ou très affaiblie dans les muscles des cuisses, des jambes et des pieds. Elle est presque partout éteinte, et seulement très affaiblie dans quelques muscles.

Dans les nerfs grand-sciatiques, cruraux et tibiaux postérieurs, il n'y a pas de réaction faradique, ni galvanique avec 15 milliampères. Les sciatiques poplités externes réagissent faiblement aux deux courants. Avec le courant galvanique on a F.C.N>F.C.P. L'examen a été pratiqué par le Dr de Léon, très habile électricien.

L'examen le plus minutieux ne permet pas de constater aucun phénomène d'ataxie. Le sens musculaire est conservé.

Les membres supérieurs sont intacts ; non seulement leur forme est normale (pas de méplat, pas de saillie non physiologique) mais la force et la coordination sont aussi absolument normales. Plus encore : le Dr de Léon a examiné tous les muscles de l'épaule, du bras, de l'avant-bras et de la main un à un avec le plus grand soin et il n'a pas pu constater la moindre altération électrique. Partout et toujours, aussi bien dans les muscles que dans les nerfs, les réactions électriques ont été normales. On peut donc dire que la motricité est parfaitement conservée dans les membres supérieurs, 26 ans après le début de la maladie, quelle qu'elle soit.

Les muscles du tronc sont tout à fait normaux ainsi que ceux du cou et de la face.

La sensibilité est absolument normale au toucher, à la piqûre et à la chaleur, partout sauf aux membres inférieurs, et encore dans ceux-ci seulement au-dessous du point précis où commence l'atrophie visible, c'est-à-dire au-dessous de la ligne (jarretière) qui sépare le tiers inférieur des deux tiers supérieurs de la cuisse.

Le toucher existe, mais la sensation est évidemment émoussée et grossière à partir de la jarretière et d'autant moins nette que l'on se rapproche davantage

de l'extrémité du membre. Aux pieds, par exemple, la sensation est assez obscure.

La piqûre est ressentie partout, mais beaucoup moins au-dessous qu'au dessus de la jarretière, et comme pour le toucher, d'autant moins nettement que l'on se rapproche davantage des pieds. Cependant à la même hauteur au même niveau, la sensibilité à la piqûre n'est pas partout pareille, dans certains points elle paraît plus obscure que dans d'autres. Aux pieds la piqûre est ressentie comme une brûlure.

Si on applique un corps légèrement chauffé, sur la partie antérieure de la jambe la malade dit : c'est chaud. Si on applique le même corps sur la racine de la cuisse, la malade dit : ça brûle ; elle ressent le même corps à la même température, d'autant plus chaud, que l'on remonte davantage vers la racine de la cuisse. Pour les corps froids c'est absolument la même chose.

La malade accuse de nombreuses sensations purement subjectives, elle dit qu'elle sent mal le sol, il lui semble qu'il y a du coton sous la plante des pieds. Elle ressent quelquefois du fourmillement aux jambes et accuse des sensations de chaleur, de brûlure, de froid, surtout quand elle est au repos, et notamment au lit.

Les autres sens sont en parfait état. Le professeur d'ophtalmologie qui a examiné l'œil, l'a trouvé intact, le fond aussi bien que les pupilles, la sensibilité, les mouvements, les réflexes.

Les réflexes tendineux sont intacts aux membres supérieurs ; peut-être très légèrement exagérés. Aux membres inférieurs, il manque le réflexe patellaire et le réflexe du tendon d'Achille. Les réflexes cutanés existent ; le plantaire est affaibli.

On constate quelques phénomènes vaso-moteurs, les jambes sont froides, quelque peu cyanotiques, quoique ce soit très difficile de l'affirmer, à cause de la couleur de la malade. Ses jambes, à son dire, sont souvent enflées, et elle insiste sur ce point, que ses bottines ont beaucoup de mal à entrer. Il s'agit probablement d'un faux œdème, car nous n'avons jamais pu constater le godet. Au reste ce prétendu gonflement se présenterait surtout alors que la malade a beaucoup marché.

Les fonctions cérébrales, sont tout à fait normales : l'intelligence, la mémoire, toutes ses facultés sont intactes. La seule chose que nous avons pu trouver, après un consciencieux interrogatoire, a été un certain degré de narcolepsie. Elle accuse ce phénomène depuis 4 ou 5 ans. Au début elle éprouvait de grands accès de sommeil, pendant lesquels elle se couchait par terre et dormait jusqu'à ce qu'on vînt la réveiller, mais peu à peu ces accès ont diminué et depuis trois ou quatre ans, elle a remarqué seulement qu'elle s'endort simplement avec une extrême facilité : ainsi, quand elle est assise, et que rien n'éveille son attention elle s'endort pour se réveiller, même spontanément au bout de quelques minutes, et cela lui arrive plusieurs fois par jour, une fois pendant que j'expliquai son cas à mes élèves, elle s'endormit ainsi, et en se réveillant elle fut désolée de son inconvenance.

Les autres organes et fonctions sont en parfait état : ses urines sont normales, son cœur, son poumon, son foie, estomac, intestin sont normaux.

*
* *

Quel diagnostic faire dans ce cas ? Il faut d'abord faire certaines éliminations.

Cette malade n'est pas une tabétique : elle présente bien quelques symptômes qui font songer au tabes, notamment les douleurs fulgurantes et la suppression des réflexes tendineux, mais tout ce qui appartient, pour ainsi dire, au tabes y manque ; l'ataxie, le signe d'Argill-Robertson, la distribution radiculaire des anesthésies au tronc et aux membres supérieurs, les phénomènes vésicaux et rectaux, etc. etc. : et notez qu'il s'agirait d'un tabes de 26 ans, qui aurait eu largement le temps de développer son tableau clinique.

Serait-ce par hasard une polynévrite ? En tout cas il ne s'agit pas d'une polynévrite ordinaire. Une polynévrite avec cette évolution, avec cette lenteur de marche, une polynévrite dont les phénomènes amyotrophiques et paralytiques sont précédés pendant de longues années par des douleurs fulgurantes, et surtout une polynévrite qui respecte d'une façon si étonnante la racine des membres et produit cette amyotrophie en jarretière, serait tout au moins très singulière.

Il ne s'agit pas non plus, de cette maladie décrite par MM. Déjerine et Sottas, sous le nom de névrite hypertrophique, car tout y manque surtout l'hypertrophie sensible au palper des nerfs périphériques.

Je crois que, pour arriver au diagnostic, il faut envisager le cas comme une amyotrophie progressive essentiellement chronique. Dans ces conditions, il est évident qu'il ne s'agit pas d'une myopathie (douleurs, anesthésies, réaction de dégénérescence, distribution spéciale de l'amyotrophie) : il ne s'agit pas non plus d'une amyotrophie myélopathique à type Aran-Duchenne (troubles de la sensibilité, distribution de l'amyotrophie).

Il ne reste donc, — hormis les cas d'amyotrophie réflexe d'origine articulaire, de syringomyélie, d'amyotrophies secondaires au tabes, d'amyotrophie cérébrale, de scléroses latérales amyotrophiques, qui ne sont certainement pas en cause, — il ne reste donc hormis tous ces cas, que le type Charcot-Marie. Cependant je reconnais que dans une question aussi instable que celle des amyotrophies, l'exclusion n'est pas un critérium suffisamment solide pour un diagnostic ferme. Sont-elles résolues toutes les questions se rapportant aux amyotrophies ? Ne peut-il pas se faire qu'il n'en apparaisse encore de nouvelles formes ?

Il faut voir si notre cas s'accorde exactement avec le type décrit par

MM. Charcot-Marie. Trois grands symptômes paraissent caractériser la forme Charcot-Marie, et en marquer la place spéciale dans le cadre des amyotrophies : 1° Distribution très particulière de l'amyotrophie ; 2° Réaction de dégénérescence ou plutôt modifications des réactions électriques ; 3° Fréquente existence de troubles de la sensibilité.

Ce qu'il y a de plus caractéristique pour la distribution de l'amyotrophie, c'est qu'elle respecte la racine des membres et s'arrête souvent nettement au tiers inférieur de la cuisse, par une dépression en jarretière. Précisément c'est ce que nous trouvons chez notre malade. Les muscles de la jambe sont très atteints, ceux de la cuisse le sont beaucoup moins, et les muscles de la ceinture pelvienne contrastent par leur volume et leur force avec ceux de l'extrémité des membres. L'exploration électrique prouve bien que le muscle grand-fessier commence à être pris, mais cela s'est vu dans un certain nombre de cas, et de toute façon la même exploration électrique prouve que le muscle fessier est bien moins pris que les muscles des jambes et ceux des cuisses. En effet dans ces derniers il n'y a plus de réaction de dégénérescence, mais bien absence à peu près complète de toute réaction électrique.

Les troubles de la sensibilité sont manifestes, et ainsi que cela s'est vu dans quelques cas, les troubles objectifs diminuent de l'extrémité à la racine, et s'arrêtent assez nettement au niveau de la dépression en jarretière.

Tous les autres symptômes sont concordants, faux gonflement des jambes, phénomènes vaso-moteurs, piétinement sur place, absence de rétraction tendineuse, steppage dans la marche caractère familier très probable.

Cependant le cas a quelque chose de singulier, de nouveau, et c'est là la raison de sa publication.

D'abord les douleurs fulgurantes. Elles ne sont point inconnues dans le type Charcot-Marie, mais il n'y a, à ma connaissance, aucun cas où elles aient précédé d'un temps si long, les phénomènes paralytiques et amyotrophiques, sensibles pour le malade. Il n'y a pas non plus de cas où la durée des douleurs ait été si longue. Mais l'un des traits vraiment remarquables de ce cas, c'est l'intégrité absolue des membres supérieurs, 26 ans après le début de la maladie. L'envahissement des membres supérieurs à une époque plus ou moins éloignée du début de la maladie, paraît jusqu'à présent, être une loi du développement de l'amyotrophie Charcot-Marie ; c'est du moins l'opinion de M. Sainton qui a fait une thèse très documentée, et très sérieuse sur le type Charcot-Marie, si bien qu'il rejette du cadre de la maladie tous les cas où les membres supérieurs restent indemnes, au moins quand il s'est écoulé un temps suffisant,

pour que cet envahissement ait pu se produire. Les cas publiés, avec intégrité des membres supérieurs, appartiendraient à d'autres formes d'amyotrophie, ou seraient seulement des cas de transition, encore incomplètement développés. Cette façon de voir paraît très arbitraire, car je ne vois pas pourquoi l'affection ne pourrait pas se limiter aux membres inférieurs d'une manière définitive.

Supposons un cas, réalisant le type Charcot-Marie, d'une façon parfaite, sauf l'envahissement des membres supérieurs ; de quel droit lui refuser l'étiquette de « type Charcot-Marie » ? Au reste, au point de vue clinique, on sera très souvent obligé de se passer de l'atteinte des membres supérieurs, pour diagnostiquer, et cela bien légitimement, l'amyotrophie Charcot-Marie.

D'après les cas connus , l'envahissement des membres supérieurs se produit dans des délais très variables, depuis quelques semaines jusqu'à 15 années (cas de Déjerine). Prenons le cas de Déjerine, 14 ans après le début : quel diagnostic aurions-nous porté ? Il est évident que, malgré l'intégrité des membres supérieurs nous aurions dit : amyotrophie Charcot-Marie, ce qui veut dire que l'envahissement des membres supérieurs, n'est point nécessaire pour constituer le type Charcot-Marie, c'est un trait très important quoiqu'il ne soit pas absolument nécessaire. Au reste, combien de temps devrait-on attendre, pour déclarer dans un cas donné, que les membres supérieurs ne se prendraient plus ?

Voici à présent, l'importance du cas que je présente : c'est un type Charcot-Marie. Cliniquement le diagnostic est irrécusable, et cependant 26 ans après le début de la maladie les membres supérieurs sont encore indemnes. Est-ce un cas de transition ? Les membres supérieurs se prendront-ils ? Cela serait en tous cas un cas de transition unique. Le temps le plus long écoulé entre l'envahissement des membres inférieurs et celui des membres supérieurs est de 15 ans, d'après les cas connus jusqu'à présent (cas de Déjerine).

Cependant, je crois bien qu'il ne s'agit pas ici d'un cas de transition, je crois que ma malade réalise le type Charcot-Marie, avec intégrité définitive des membres supérieurs, car en effet la maladie paraît immobilisée dans les membres inférieurs, elle ne progresse plus du tout.

La malade nous dit, avec la plus grande précision, que ses forces et l'aspect des membres, sont absolument les mêmes depuis un grand nombre d'années ; que la maladie n'a pas bougé du tout (ce sont ses propres paroles) depuis un temps fort long. Ce cas paraît donc prouver que l'envahissement des membres supérieurs, peut ne pas se produire du tout dans le type Charcot-Marie.

En tous cas si on voulait accorder une importance extrême à l'envahis-

sement, peut-être incipient, de la racine des membres inférieurs, ce cas prouverait, et cela victorieusement, que l'envahissement des membres supérieurs, n'est nullement nécessaire au diagnostic, et qu'il peut bien s'écouler toute une vie, avant que cette atteinte ne se produise.

Ce cas offre, en outre, d'autres aspects non moins importants, plus importants peut-être. MM. Charcot et Marie ont fait remarquer, dès leur premier mémoire, que ces malades, tout en pouvant marcher assez bien, ne pouvaient rester debout immobiles, et que pour ne pas s'affaisser ils devaient constamment piétiner sur place. Voici l'explication que MM. Charcot et Marie ont donnée de ce phénomène :

« Tous ces troubles fonctionnels, sont bien évidemment dus à la disparition des muscles de la jambe, disparition par suite de laquelle l'articulation tibio-tarsienne, n'ayant plus aucune fixité, les malléoles sont par rapport au pied, dans un état d'instabilité très prononcée : en conséquence l'équilibre est très compromis et ne peut être conservé que par un mouvement de totalité de la jambe, replaçant celle-ci dans une position plus convenable, et ainsi de suite. »

C'est, comme l'on voit, une interprétation mécanique du phénomène : je n'oserai pas la combattre, venant de maîtres d'une si grande autorité, je ferai seulement remarquer qu'en parcourant les observations d'amyotrophie Charcot-Marie, on voit souvent coïncider une force assez considérable avec le piétinement sur place. Nous avons encore tous vu aussi, des cas de paralysie de la jambe, tout aussi considérable, mais relevant de causes étrangères au type Charcot-Marie et dans lesquels le piétinement sur place n'était pas une condition nécessaire pour la station debout.

Malgré tout, je ne prétends nullement contester que l'explication de MM. Charcot et Marie ne s'applique à leurs cas, et à bien d'autres encore, mais je soutiens que cette explication ne s'applique pas du tout à mon cas, et c'est là son côté le plus intéressant.

Ma malade, quoique bien affaiblie, conservait cependant assez de force aux muscles des jambes, et j'estime que cette force était très suffisante pour maintenir l'équilibre de l'articulation tibio-tarsienne ; cependant, elle ne pouvait pas se tenir debout sans piétinement sur place. On dirait que chez elle, cela n'est ni question de force ni question de résistance musculaire. Dans cette circonstance nous avons mieux que cet à peu près, nous avons, il me semble, la preuve absolue sous la main, comme quoi le piétinement sur place de notre malade, obéit à des causes bien étrangères à la simple résistance musculaire : ainsi, si je commandais à ma malade de rester debout, immobile, elle s'affaissait immédiatement et brutalement : elle ne pouvait rester debout un quart de seconde, et elle s'affaissait comme si elle était inerte, comme si ses jambes étaient subitement

frappées de paralysie, ce qui est déjà étonnant pour une personne qui conserve assez de force aux jambes. Cependant si on permettait à la malade de s'appuyer sur les fers du lit *avec le bout d'un doigt*, avec *le bout du petit doigt* sans y *mettre le moindre effort*, il lui suffisait de se savoir ou plutôt de *se croire* soutenue, pour rester debout, très solide, très ferme, et cela même avec les yeux fermés. Est-ce que l'appui du doigt, du bout du doigt appliqué sans nul effort, sur les fers du lit aurait pu faire équilibre à cette énorme force qui la portait à s'affaisser brutalement et subitement? Non, sans doute, ce n'est pas la force matérielle qui lui manque, son impuissance est toute morale, toute mentale. Elle est une astasique, donc, c'est par l'astasie que s'explique le piétinement sur place de notre malade : donc, l'astasie est encore un symptôme à inscrire dans le tableau de l'amyotrophie Charcot-Marie.

On dira peut être : cette astasie ne serait-elle pas, dans la circonstance, une complication d'hystérie, une superposition d'hystérie? Mais l'astasie forme corps avec les autres symptômes; elle a, d'après la malade, toujours existé, depuis que les phénomènes paralytiques se sont accentués, et surtout elle reproduit trop exactement tout ce que l'on est habitué à voir dans le type Charcot-Marie. On ne peut donc s'arrêter à une pareille hypothèse. Cette hypothèse est surtoutpeu vraisemblable, parce que la malade n'a jamais présenté de sa vie, le moindre phénomène d'hystérie, et qu'elle n'en présente pas le moindre stigmate, à un examen des plus minutieux, des plus complets, des plus tenaces que l'on puisse faire. Malgré tout il pourrait encore s'agir d'une association ; le cas n'en serait pas moins intéressant.

Pour tirer de ce cas tout le parti possible pour l'explication du piétinement sur place dans le type Charcot-Marie, il faudra évidemment attendre de nouveaux cas étudiés au point de vue spécial de l'astasie. Qui nous dit, qu'un certain nombre, parmi ceux qui ont été publiés, ne présentait pas aussi l'astasie? On comprend bien que, pour saisir ce symptôme, il faut une étude assez spéciale, et peut-être, pour des cas mal caractérisés, surtout avoir l'esprit prévenu.

Un autre phénomène remarquable, et inédit jusqu'à présent, dans le type Charcot-Marie, c'est la narcolepsie, que notre malade présente d'une façon si évidente.

Cette narcolepsie n'a pas de cause saisissable en dehors de l'amyotrophie Charcot-Marie. La malade n'est pas obèse, ni diabétique, ni albuminurique, son cerveau fonctionne admirablement, son intelligence est même très éveillée, très pratique et sa mémoire est très rapide et très sûre. Elle ne présente pas non plus aucun signe somatique de souffrance cérébrale : elle n'est pas épileptique, elle n'est pas hystérique. Au point de vue de

l'hystérie, non seulement la malade n'en présente pas le moindre stigmate, mais encore le sommeil n'a jamais eu les caractères du sommeil hystérique. Au début, même lorsque les accès étaient assez longs (si on abandonnait la malade à elle-même) et le sommeil assez profond, on pouvait toujours réveiller la malade sans grande difficulté. Le sommeil s'est surtout progressivement dégradé, jusqu'au point de devenir une banale et très nette narcolepsie.

A quoi donc rattacher cette narcolepsie dans le type Charcot-Marie?

Les types Charcot-Marie présentent quelquefois des altérations mentales; voici comment Sainton s'exprime à ce sujet : « L'état psychique de ces « malades est en général normal ; chez la plupart l'intelligence est bien « développée, cependant nous rapportons des cas, où sans présenter des « troubles mentaux, proprement dits, les malades avaient une certaine « bizarrerie de caractère. C'est ainsi que le malade H... dont nous publions « l'autopsie, avait une irascibilité toute particulière; il était impossible « de l'assujettir à une discipline quelconque ; il refusa toujours de donner « des renseignements sur sa maladie. Sch... avait un caractère particu- « lièrement irritable et fantasque. Le malade de Targowla était un homme « dépourvu de toute propriété. Il dit être le seul citoyen français qui « ne paie pas d'impôt. Il habite par philosophie les étables et préfère le « fumier à l'hôpital, etc., etc. Le neveu de S... présente un arrêt de dé- « veloppement aussi marqué. »

C'est probablement à des troubles cérébraux, plus ou moins voisins de ceux-là, qu'il faudra rattacher la narcolepsie de notre malade. Elle peut aussi en être plus ou moins indépendante : il s'agirait alors d'une simple coïncidence : en tous cas, je note le fait en passant, et s'il se retrouve dans d'autres cas, il y aurait là un nouveau et très singulier symptôme à signaler dans le type Charcot-Marie.

DE LA MYOTONIE ATROPHIQUE

CONTRIBUTION A LA THÉORIE DES MYOPATHIES

PAR

G. ROSSOLIMO,

Professeur agrégé à l'Université de Moscou.

Pour la maladie de Thomsen, comme pour beaucoup d'autres maladies du système nerveux qui attendent une explication satisfaisante de leur pathogénie, le moment est évidemment arrivé, où l'étude des cas typiques a donné tout ce qu'on pouvait en exiger : un tableau parfait de l'affection. On devait en venir aux formes atypiques. Le besoin des formes atypiques se fait sentir dans la publication, pendant 5 ans, d'une série de travaux dont le dernier, remarquable par la perfection des recherches et de revue littéraire, est dû à *Hoffmann* (1) et parut dans le recueil jubilaire d'*Erb*.

Tous ces travaux font ressortir une des très importantes particularités de la maladie de Thomsen, la tendance à être accompagnée dans quelques cas de l'atrophie de certains groupes musculaires. On comprend que la connaissance du fait que les muscles, prédisposés aux phénomènes tétaniques par voie d'excitabilité volontaire et de différentes formes d'irritation, manifestent, en certaines circonstances, une tendance à l'atrophie musculaire progressive, est d'une grande importance pour éclairer le principe de la myotonie congénitale, en donnant de nouveaux points d'appui à l'étude de la myotonie. Outre cela, de pareilles formes atypiques de la maladie de Thomsen peuvent rendre grand service à l'étude des atrophies musculaires progressives, ayant à leur tour grand besoin de nouvelles formes et de nouvelles sources d'analyse.

Notre observation que nous ajoutons à celles de *Jolly* (2), de *Pelizæus* (3),

(1) S. Hoffmann, *Zur Lehre von der Thomsen'schen Krankheit mit besonderer Berücksichtigung des dabei vorkommenden Muskelschwundes*. Deutsche Zeitschrift f. Nervenheilkunde. 18 Bd, 1900.

(2) Jolly, *Ueber myotonia acquisita*. Neurol. Centralbl., 1896.

(3) Pelizæus, Berlin. klin. Wochenschrift, 1897.

de *Kornhold* (1), de *Schœnborn* (2), de *Nogués* et *Sirol* (3) et de *Hoffmann* (4), se distingue par son caractère très typique de variété atrophique de la myotonie, et nous donne la possibilité de donner quelques renseignements sur l'anatomie pathologique du processus, non connue jusqu'à présent.

OBSERVATION

B. L... cuisinier, âgé de 37 ans, est entré dans notre clinique le 12 janvier 1901 ; marié, a 3 enfants vivants, trois morts ; pas de syphilis, pas d'alcoolisme, ne fume pas, exerce son métier de cuisinier dès l'âge de 16 ans ; une grande partie de sa journée se passe dans la cuisine près du fourneau, exposé à des changements brusques et fréquents de température,quand il va de la cuisine dans la cave.

Antécédents personnels. — Le malade était pendant son enfance solide et bien portant, toujours de l'embonpoint ; jusqu'à son mariage ne souffrit jamais ; à l'âge de 22 ans il se marie et commence à marquer un amaigrissement général et un affaiblissement progressif dans tout le corps, ce qu'il explique par son ménage malheureux. A l'âge de 27 ans, voyageant dans la nuit et après être tombé dans l'eau, il fut forcé de continuer son chemin dans cet état pendant 6 à 7 heures ; il s'en tira par un rhume et une surdité passagère. A l'âge de 36 ans il se brûla avec de l'eau bouillante l'épaule gauche, le bras et le flanc ; les brûlures étaient guéries en 2 mois. En 1897, le 20 juin, une douleur forte, sans cause apparente, apparut au genou droit qui se gonfla et devint rouge et dont le moindre contact était très douloureux ; à l'hôpital, sous l'influence de compresses échauffantes, tous ces phénomènes sont passés tout à fait en 8 jours. Dans les autres articulations il n'y avait rien d'anormal. 2-3 mois après, le malade commence à sentir une faiblesse dans les articulations du genou et du cou-de-pied droit ; la jambe était comme dévissée dans ces articulations. Un mois après,des phénomènes pareils apparurent dans les mêmes articulations de la jambe gauche ; le malade trébuchait et tombait souvent, tantôt sur les genoux, tantôt sur le dos ; les jambes fléchissaient et le malade commença à marcher avec une canne ; au début de la marche, le malade marchait difficilement ; les jambes étaient peu mobiles, mais après avoir marché quelque temps, le malade marchait assez facilement, mais pas longtemps : dans les jambes apparaissait une faiblesse progressive et le malade tombait. La marche prolongée provoquait des douleurs sourdes aux genoux et un gonflement symétrique, étendu des genoux jusqu'aux orteils. Dans ces derniers temps le malade remarque que la moindre écorchure ou égratignure ne se cicatrisent que très lentement. En même temps qu'apparaissaient les troubles décrits du côté des membres inférieurs, les membres supérieurs devenaient

(1) KORNHOLD, *La maladie de Thomsen.* Thèse de Paris, 1897 (voir l'article de Hoffmann).

(2) SCHNBORN, Deutsche Zeitschr. f. Nervenheilkunde. Bd XV, H. 3, h. 4.

(3) NOGUÉS ET SIROL, Nouvelle Iconographie, 1899, n° 1.

(4) Deutsche Zeitschr. f. Nervenheilk. Bd XVIII.

engourdis et maladroits, ce qui disparaissait ordinairement après quelques mouvements.

Hérédité. — Le père est mort à l'âge de 50 ans, évidemment d'une néphrite, n'abusait pas de boissons alcooliques et ne souffrait jamais. De sa mère le malade ne se souvient pas ; il ne sait pas de quoi sont morts ses frères et ses sœurs. Du second mariage de son père il a deux sœurs et deux frères bien portants. Il ne se souvient ni de paralysie ni d'amaigrissement dans toute sa famille.

Etat actuel (Pl. X).— Le malade est de taille moyenne, bien fait; la nutrition est satisfaisante. Les petites veines cutanées des membres inférieurs forment de petites dilatations variqueuses. Le crâne est développé normalement, pas de



Fig. 1



Fig. 2

BIBLIOTHÈQUE DE LA SOCIÉTÉ DES HÔPITAUX

modifications pathologiques, pas de douleur au choc et aux palpations. Indice 79. La peau du front est lisse, adjacente solidement aux os. Le nez est pointu, les joues sont creusées, les lèvres proéminentes, les dents cariées, sauf 7 qui sont saines. Aucun symptôme anatomique de dégénérescence. Les organes internes sont normaux La densité d'urine : 1012, la quantité des 24 heures : 2000-2300 ; de l'urée : 31,9 gr. et de l'azote : 14,9 gr.

Système nerveux.— L'attitude du corps est bonne. En marchant, le malade se tient droit, regarde en avant. Aux premiers pas les jambes fonctionnent difficilement, mais ce phénomène qui a quelquefois un caractère de parésie, passe bientôt. La mimique est lente, ressemblant beaucoup à un masque. Les mouvements mimiques sont limités aux muscles du front. Le langage est correct, pas rapide ; de temps en temps la prononciation des mots est gênée,

ce dont le malade s'aperçoit encore plus lui-même. La phonation et la déglutition ne sont pas troublées. Pas de crises convulsives, pas de contractions fibrillaires.

Nerfs crâniens. — En ouvrant les paupières fortement fermées et en plissant le front, le malade sent quelque chose qui tire du côté externe des paupières supérieures. Après avoir montré les gencives, le malade sent quelque chose qui mpêche les muscles de revenir à l'état de repos. La mastication est accompagnée d'un craquement articulaire des mâchoires. La contraction volontaire des masseters est faible. La langue sortie ne rentre pas tout à fait facilement.

Le gonflement des joues est libre.

Membres supérieurs. — Tous les mouvements des articulations de l'épaule sont libres et s'exercent avec une force suffisante ; au début seulement ils sont gênés par l'extrême tension des muscles, nécessaire pour ces mouvements. Les mouvements de flexion des bras sont affaiblis, plus au bras droit qu'au bras gauche. Cette flexion est accompagnée ordinairement d'une forte contraction tonique, prononcée surtout aux premiers mouvements de flexion et disparaissant graduellement pendant 1/2 minute.

Le muscle triceps après une tension volontaire revient au repos plus facilement. Ce phénomène est surtout marqué aux fléchisseurs de l'avant-bras et de la main, quand le malade ferme le poignet, principalement du côté des muscles *flexor carpi ulnaris* et des fléchisseurs des derniers doigts ; la flexion de la main seule, accompagnée d'une tension des muscles du bras, met le bras en supination : quand la tension est arrêtée, ces muscles reviennent à l'état de repos plus tard que les autres. La force de la flexion des mains est fort diminuée ; à la main droite 18 kilogrammes, à la gauche : 15 (d'après notre dynamomètre particulier).

Membres inférieurs. — Les mouvements sont impossibles dans toutes les articulations quoique avec moins de force, surtout dans les régions périphériques. Les mouvements de flexion et d'extension du genou sont plus affaiblis du côté droit que du côté gauche. A la flexion et à l'extension des pieds et des orteils il se manifeste dans les muscles contractés un état tonique surtout accentué dans les deux muscles gastrocnémiens ; quand le malade fléchit les cuisses, le même phénomène se manifeste, mais l'extension n'est accompagnée des phénomènes myotoniques que dans le faisceau externe de l'extenseur gauche de la cuisse.

Les muscles du cou, qui participent aux mouvements de la tête en avant, en arrière aux mouvements latéraux et ceux de rotation, manifestent au début, une forte tension qui empêche le cou de retourner librement à l'état de repos. En tournant le cou latéralement, le malade sent quelques douleurs, d'autant plus fortes que le repos avant ces mouvemente était plus long. Les peauciers manifestent aussi une grande tendance à l'hypertonie accompagnant les mouvements volontaires.

Tous les mouvements du *tronc* sont libres, sauf la flexion après une extension prolongée.

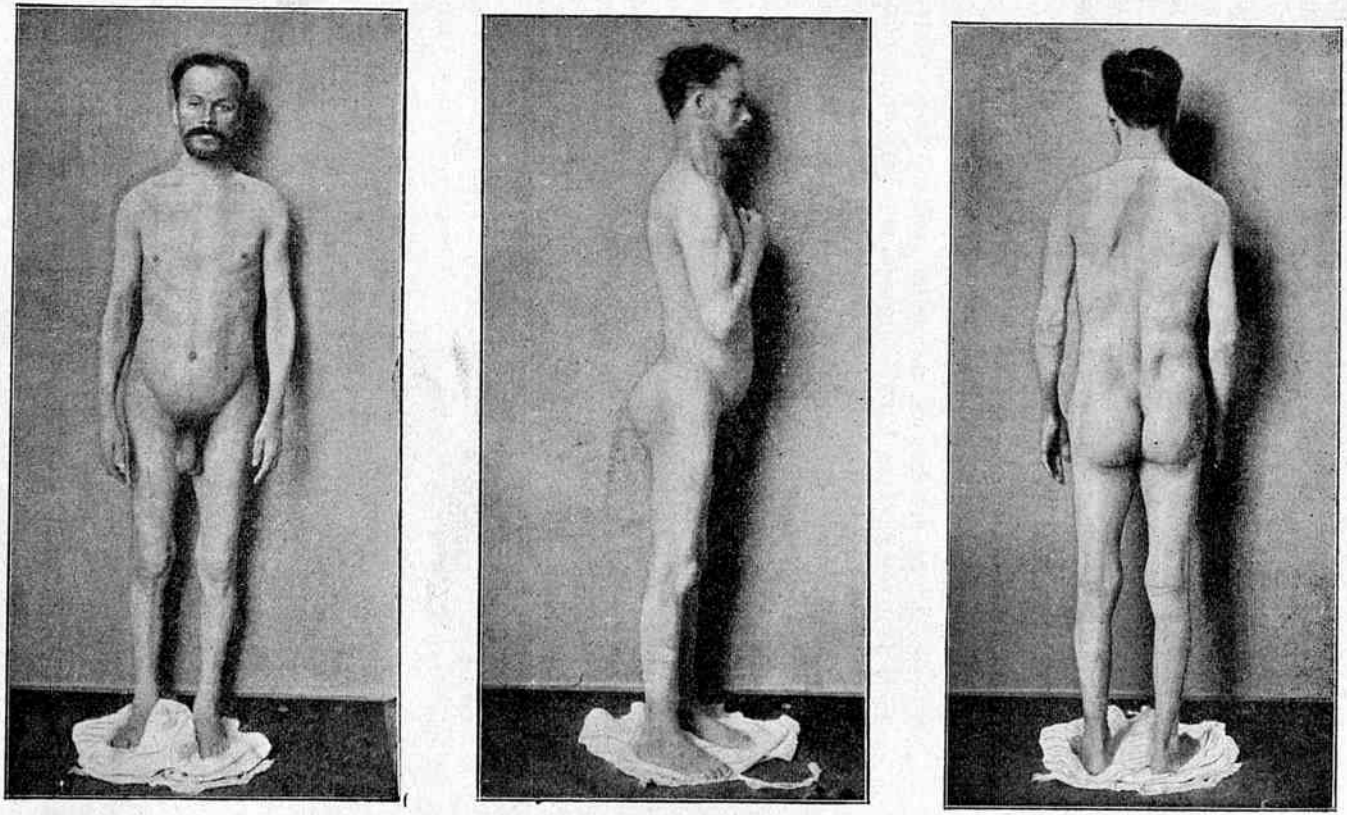

Myotonie atrophique
(*Rossolimo*)

Les *mouvements passifs* des muscles examinés sont partout libres au moment de repos.

L'*état de nutrition* des muscles de la face est affaibli, ce qui est caractérisé par l'enfoncement des régions temporales et par l'amaigrissement de la face, sauf les lèvres. Les muscles des bras, surtout les régions périphériques et principalement les fléchisseurs, sont atrophiés ; le volume des muscles des mains est diminué symétriquement, si on n'en compte pas la dépression marquée du 3e et du 4e espaces interosseux.

Circonférence des membres supérieurs :

	Droit	Gauche
Le poignet	23 cent.	23 centimètres
L'avant-bras au niveau des carpes	17 » 5	17 »
A la limite du tiers inférieur et du tiers moyen	18 »	17 »
— moyen — supérieur	24 »	23 »
Le bras au-dessus du coude	23 »	22 »
Le milieu du bras	27 »	25 »
Au niveau du creux de l'aisselle	29 »	27 »

L'atrophie envahit les membres inférieurs dans une étendue considérable ; la nutrition est affaiblie aux muscles extenseurs et adducteurs de la cuisse (sauf le faisceau externe du muscle quadriceps gauche) ; elle l'est moins aux fléchisseurs. Tous les muscles des jambes, étant d'une consistance assez ferme, sont amaigris symétriquement et appréciablement ; ces phénomènes se manifestent à un degré moins accusé aux pieds.

Circonférence des membres inférieurs.

	Droit	Gauche
	27 cent.	27 cent.
Le mollet au niveau des malléoles	24 »	24 »
Le mollet à la limite du tiers inférieur et du tiers moyen	21 »	21 »
— — moyen — supérieur	29 »	31 »
La cuisse au niveau du genou	34 »	36 »
Le milieu de la cuisse	36 »	36 »

Les muscles du cou, du tronc et des épaules sont très bien développés. Nous n'avons pas remarqué de phénomènes pseudo-hypertrophiques.

Examen microscopique d'un fragment enlevé au muscle flexoris carpe ulnaris sin. — Nous nous arrêtons sur ce muscle parce qu'il manifeste des phénomènes myotoniques très prononcés et une atrophie très marquée. Préalablement nous nous sommes servis du liquide de Müller et de la solution de formaline 5 pour 100 ; pour durcir les coupes transversales le fragment était plongé dans l'alcool. Il était coloré par le Bismark-Braun, par l'éosine et par l'hémotoxyline, d'après la méthode de Busch, par le picro-carmin. Sur les préparations dissociées ressortent déjà les propriétés particulières du muscle : sa friabilité, quelque richesse et la mollesse de la substance interstitielle, mais principalement la variété très accusée de différentes formes des fibres musculaires. Les dimensions transversales, déterminées déjà sur les coupes transversales en sont de 23 μ à 195 μ ; on note que les fibres moins épais-

ses qu'à l'état normal, prédominent ; les fibres normales sont dans une très petite quantité. Les fibres atrophiques sont tantôt en groupes, tantôt isolées parmi les autres. Le rapport mutuel des fibres et leur disposition dans la masse musculaire, rappelle le tableau caractéristique pour un muscle ordinaire de Thomsen. Les fibres au lieu d'être rectilignes sont rondes ou légèrement ovoïdes ce qui tient à l'absence de contiguïté parmi les fibres ; le tissu conjonctif interstitiel est friable et disposé en petits faisseaux (voir fig. 3). En examinant la fibre on aperçoit que l'altération de sa construction est indépendante de ses dimensions ; cependant les fibres atrophiques sont les plus lésées. Si on juge l'altération d'après le nombre des noyaux du sarcolemme, on ne trouve pas une seule fibre normale sur les préparations. L'hyperplasie des noyaux est

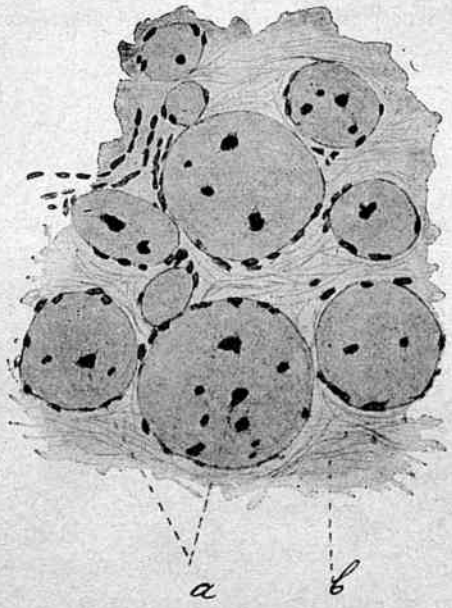

Fig. 3

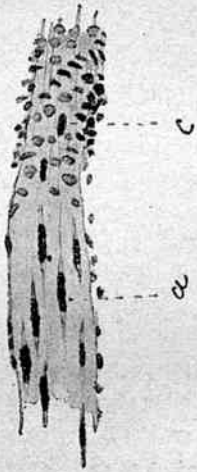

Fig. 4

ici le phénomène le plus caractéristique et frappe l'œil : ce phénomène est d'autant plus accusé que la fibre est plus amincie ; voilà pourquoi dans les fibres hypertrophiées l'hyperplasie des noyaux est très faible et dans les fibres atrophiées elle arrive au contraire jusqu'aux limites extrêmes. Ce phénomène se présente sous des formes différentes : tantôt les noyaux multipliés se disposent sous le sarcolemme en forme des chaînes plus ou moins longues (a, fig. 4 et 5), en s'enfonçant dans l'épaisseur même de la fibre ; voilà pourquoi on trouve une sorte de noyaux isolés dans la masse de la substance contractile (a, fig. 3) tantôt ils sont en désordre sous le sarcolemme, en donnant à la surface de la fibre musculaire un aspect d'une peau de léopard (c, fig. 5) ; tantôt enfin, les noyaux, se multipliant dans la direction longitudinale, for-

ment des ilots épais, ce qui, grâce à leur grande tendance de prendre la coloration, fait l'impression d'une plaque fort colorée de forme irrégulière (d, fig. 5). Dans les fibres fort atrophiées la quantité des noyaux arrive à un tel degré qu'au lieu d'une fibre on ne voit qu'une gaîne de sarcolemme remplie de noyaux (e, fig. 5). La forme des noyaux n'est pas constante : s'ils sont isolés, ils sont de forme ronde ou ovoïde et se colorent plus faiblement ; s'ils sont disposés en chaînes ou en ilots, ils sont plus petits, de forme ronde ou en facettes et se colorent plus fort. La striation transversale est altérée à son tour ; elle est effacée, aplatie, surtout dans les faisceaux plus minces ; de là résulte l'aspect plus saillant de la striation longitudinale. Les vaisseaux sont intacts.

Les altérations de la substance interstitielle sont caractérisées par une infiltration de cellules rondes et par l'hyperplasie du tissu conjonctif des *régions atrophiées* des muscles.

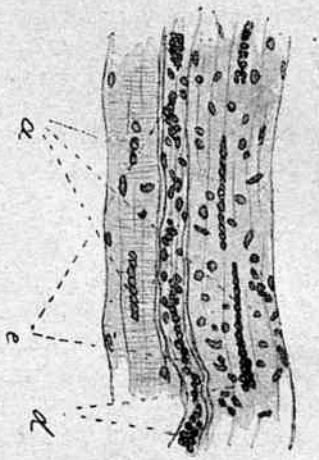

Fig. 5

L'*excitabilité mécanique* des muscles est très augmentée, surtout là où leur nutrition est intacte et bien plus dans les muscles de la ceinture scapulo-humérale et dans le faisceau externe du muscle extenseur quadriceps gauche. Ici le moindre choc avec le marteau détermine une contraction idiomusculaire ; mais une irritation mécanique plus forte évoque, facilement, outre un bourrelet musculaire saillant, un état tétanique prolongé de tous les muscles organisés.

Le choc du tronc du nerf facial produit une contraction accentuée des muscles de la moitié correspondante de la face (phénomène de *Chvostek*) ; pas de phénomènes de *Trousseau*.

Il faut noter que les muscles, manifestant une excitabilité faradique affaiblie se contractent lentement et leur réaction tétanique cesse beaucoup plus tôt que dans les autres.

Excitabilité faradique.

	Droite		Gauche	
	Contr.	Tét.	Contr.	Tét.
M. masséter.	—	—	46	—
M. orbiculaire des lèvres	64	—	64	—
M. triangulaire. . . .	76	—	76	—
M. mentonnier. . . .	55	—	55	—
M. grand zygomatique .	62	—	62	—
M. frontal	70	—	70	—
M. trapézoïde	—	—	85	70
M. sterno-cléido-mast. .	67	55	—	—
M. deltoïde.	68	52	75	—
M. biceps	72	64	78	70
M. triceps	60	40	60	40
M. extenseur commun des doigts	45	abs.	45	abs.
M. extenseur cubital de la main	45	—	45	—
M. long abducteur. . .	—	—	40	—
M. fléchisseur commun .	60	—	60	—
M. fléchisseur cubital interne.	60	abs.	—	—
M. long supinateur . .	58	18	—	—
M, indicateur	64	—	—	—
M. opposent des doigts .	34	abs.	—	—
M. court abducteur des doigts.	30	abs.	—	—
M. abducteur du petit doigt	45	abs.	—	—
M. interosseux I . . .	52	5	—	—
» » II . . .	53	15	—	—
» » III. . .	58	14	—	—
» » IV. . .	54	abs.	—	—
N. *cubital*.	65	44	—	—
N. *médian*	50	22	—	—
N. *radial*	50	abs.	—	—
M. vaste int.	—	—	38	—
» » ext.	—	—	37	—
M. tibial ant.	—	—	5	—
M. l. péron.	—	—	35	—
M. gastrocn.	—	—	0	—
M. tibial post	—	—	5	—
M. c. extenseur comm..	—	—	25	—
M. l. interosseux . . .	—	—	29	—
M. abducteur du gros orteil	—	—	0	—
N. péron.	—	—	49	—

Excitabilité galvanique

	ite	Gauche	
		ontr.	Tét.
M. masséter.	K (5 MA) > A.		
M. orbiculaire des lèvres.	K (3 MA) > A (4 1/2 MA).		
M. triangulaire. . . .	K (2 1/2 MA > A.		
M. du menton	K > A.		
M. zygomatique . . .	K (3 MA) > A.		
M. frontal	K > A.		
N. *facial au lieu d'émergence*.	K (4 MA > A (7 1/2 MA).	K (3 1/2 > A (10).	
N. *facial branche sup.* .	K (2) > A (7).	K (2) > A (3 1/4).	
» » » *moyenne*	K (3) > A (4).	K (3 3/4) > A (2 1/2).	
» » » *inf.*	K (2 3/4 = A (2 3/4).	K (2 1/2 > A (2 1/2).	
M. trapezoïde	K (2) > A (3).		Tet. abs.
M. sterno-cléido-mast .	K (2) > A (3).		» »
M. deltoïde.	K (3) > A (5).		» 18 MA
M. biceps	K (1/2) > A (3 1/2).		
M. fléch. cubital interne.	K (4) > A (9).		

	Droite	Gauche Contr.	Gauche Tét.
M. fléch. com. des doigt subl.	K (3 1/2) > A (11).		
M. l.supinateur . . .	K (3 1/2) > A (5).		
M. indic.	K (2 1/2 > A (5).		
M. extens. carp. ul. . .	K (8) > A (6).		
M. interrosseux I . . .	K (3 3/4 > A (6).		
» » II . . .	K (1 1/2) > A (2 1/4).		
» » III . . .	*K* (5 1/2) > *A* (4 1/4).		
» » IV . . .	*K* (5 3/4) < *A* (3 3/4).		
N. *radial*.	K (3 3/4 > A (13 MA = 0).		
N. *médian*	K (2 1/2) > A (11 MA = 0).		
N. *cubital*	K (1) > A (3).		
M. vaste int.	*K* + *A* = *O* à 15 *MA*.		
M. vaste ext.	*K* + *A* = *O* à 15 *MA*.		
M. extens. com. court. .	*K* (11) > *A* (=*O*).		
M. tibial post	*K* + *A* = *O*.		
M. jumeaux	*K* + *A* = *O*.		

Les réflexes rotuliens sont très faibles, ceux des tendons d'Achille sont abolis (même en examinant, c'est-à-dire, en le mettant aux genoux sur le bord du lit, ce qui dans l'état normal donne toujours des résultats positifs) ; les réflexes du triceps sont abolis ; ceux du biceps du bras droit sont à peine appréciables, du bras gauche, très faibles ; pas de signes de Babinski ; les réflexes crémastériens, anaux du creux épigastrique et de la glotte sont normaux. Les pupilles sont plutôt étroites (1 1/2-2 mm.), égales, réagissent très faiblement à la lumière et à la convergence. Les organes pelviens sont normaux.

Quant à la *sensibilité* on remarque un engourdissement passager, aux extrémités des doigts des membres supérieurs et des membres inférieurs. Pendant la marche il se manifeste une douleur sourde au creux poplité. Si le malade reste plus ou moins longtemps au lit, les jambes étendues, il apparaît aux jambes des phénomènes différents de paresthésie et un affaiblissement passager à peine marqué de la sensibilité cutanée. En comprimant les apophyses épineuses des 7-10 vertèbres dorsales, on aperçoit une faible hyperesthésie. La sensibilité cutanée (au contact, à la température, à la douleur, à l'électricité) n'est pas modifiée.

Aussi le *sens musculaire* et les fonctions des *organes des sens* ne sont pas altérés.

Du côté de la *sphère psychique* rien de particulier.

*
* *

En résumant tout ce que nous avons passé en revue, il est nécessaire de signaler le suivant :

Un homme d'âge moyen remarque ces trois dernières années des phénomènes myotoniques des muscles de la face, du cou, du tronc, de la ceinture scapulo-humérale et des membres inférieurs ; ces phénomènes, surtout prononcés au bras, ont débuté à la jambe droite après un processus inflammatoire au genou

droit ; l'examen objectif a découvert dans les muscles toutes les propriétés caractéristiques de la myotonie.

Plus tard, à ce tableau commencent à se surajouter des phénomènes de l'atrophie musculaire progressive, y compris le visage myopathique avec cette particularité de l'envahissement que les muscles les plus atrophiés étaient ceux qui ont manifesté les propriétés myopathiques au degré le plus prononcé : à la figure, les muscles du front ; *aux membres supérieurs,* les muscles des bras ; *aux membres inférieurs,* les muscles des mollets ; *une telle localisation de l'atrophie, caractéristique pour les cas décrits par les auteurs précédents, se distingue beaucoup de la localisation des dystrophies musculaires pures, quoiqu'elle ait beaucoup de commun avec celles-ci dans sa marche progressive de la disposition symétrique.*

L'excitabilité électrique, donnant à côté de la rétraction myotonique des chiffres d'affaiblissement quantitatif des muscles atrophiés, manifeste aussi dans quelques-uns des phénomènes d'affaiblissement qualificatif en forme de réaction caractéristique de dégénérescence. Il faut aussi noter l'affaiblissement de tous les réflexes tendineux.

Si tout ce matériel, décrit en détail et dans le résumé, était découvert par hasard, il pourrait déjà, grâce à son groupement intéressant, faire réfléchir ; cependant une combinaison des symptômes, pareille à celle-ci, ne s'aperçoit pas dès la première fois et toujours avec une régularité frappante ; voilà pourquoi nous devons arrêter notre attention sur quelques questions, résultantes de l'étude de notre cas et des cas pareils.

Il est certain que le muscle myotonique, caractérisé au microscope par l'augmentation de volume des fibres musculaires, manifeste en d'autres cas une tendance à la diminution par suite de l'atrophie de quelques fibres, entrant dans sa composition. L'atrophie des fibres, qu'on a supposé se basant sur l'étude clinique, était démontrée pour la première fois par l'examen microscopique dans le cas de *Schönborn* (*loc. cit.*) et fut notée en passant par *Frohmann* (1), ce qu'on voit d'un court extrait de sa communication. Nos recherches sur le muscle enlevé démontrent non seulement que la diminution de volume du muscle myotonique dépend de l'atrophie de ses faisceaux, caractérisée par une teinte blanchâtre et par un épuisement graduel de la substance de la striation parallèlement à la prolifération extrême des noyaux, c'est-à-dire que nous avons affaire à une atrophie de

(1) Frohmann, *Ueber Thomsed'she Krankheit mit Muskelatrophie.* Deutsch. Med. Wochenschr., 1900, n° 1.

dégénérescence, et que l'état atrophique du faisceau est un degré tardif des altérations du faisceau hypertrophié ; on peut noter sur une série des faisceaux graduellement amincis une teinte blanchâtre de la striation transversale, proportionnelle à une prolifération des noyaux. Cette circonstance seule, sans parler d'autres considérations vraiment cliniques, fait éloigner toute idée, sauf la seule possible, à savoir que l'atrophie musculaire de la maladie de Thomsen n'en est pas une complication occasionnelle, mais un symptôme de la variété atrophique de la myotonie comme tous les autres ; disons plus, cette atrophie résulte des altérations organiques précédentes. Nous sommes, bien entendu, loin de compter l'atrophie des groupes musculaires classiques pour le résultat nécessaire de la maladie de Thomsen en général. Non ! Nous comptons la combinaison de la myotonie avec la myotrophie comme symptomatologie, d'une certaine variété et tâchons de montrer sous quel rapport nous la mettons avec la maladie de Thomsen.

La myotonie congénitale, appartenant au groupe des maladies qui se manifestent par des troubles anatomiques et fonctionnels, exceptionnels et prolongés du système musculaire, présente beaucoup de commun avec la dystrophie progressive musculaire ; il paraît plus juste d'attribuer l'une et l'autre à une lésion des muscles eux-mêmes, se basant sur l'intégrité apparente du système nerveux. On était surtout d'un avis pareil sur la dystrophie musculaire ; mais ces derniers temps on a fait beaucoup de recherches évidemment défavorables pour la théorie de myopathie primitive ; presque tous les jours apparaissent de nouvelles recherches et des travaux critiques qui font comprendre qu'il ne s'agirait plus d'une myopathie primitive, mais d'une affection organique ou potentielle du système nerveux, particulièrement des noyaux des neurones moteurs périphériques : on a découvert la contraction fibrillaire, la réaction de dégénérescence, l'affaiblissement et l'abolition des réflexes tendineux, on a noté dans la même famille la dystrophie musculaire et des maladies graves du système nerveux (dans une observation de Cénos et Douillet, le père a eu la myotrophie dorsale et ses deux fils la myopathie), en d'autres termes, est arrivé le moment, où les bases les plus sûres sont ébranlées et apparaît la nécessité d'une pathogénie plus exacte.

Quant à la maladie de Thomsen, par défaut d'une théorie satisfaisante, il fallait attribuer la cause essentielle de cette affection à une lésion des muscles eux-mêmes. Mais la théorie de la myopathie primitive risque de perdre bientôt et finalement une des formes des plus larges et protégées par elle,et alors elle n'existera que pour la maladie de Thomsen.

Une théorie qui attribue la cause de la symptomatologie si compliquée à une capacité douteuse du système musculaire seul, ne peut être expli-

quée après l'éloignement de son domaine de la dystrophie musculaire fréquente avec ses formes si différentes.

En même temps apparaissent des cas atypiques de la myotonie tels que la variété atrophique qui nous occupe et qui conservant les particularités fondamentales génériques contient encore en qualité de premier ordre une atrophie musculaire très originale, mais en même temps, sans doute, progressive. Pas de doute que notre variété soit cependant une myotonie, mais d'un autre côté il est aussi évident que l'atrophie musculaire qui l'accompagne, est une atrophie myotonique qui n'est pas occasionnelle et étrangère, mais à elle, et cette atrophie, quoique progressive, ayant beaucoup de commun avec la dystrophie musculaire progressive présente aussi quelques symptômes de la dystrophie dégénérative, ce qu'on voit de l'examen microscopique et d'après la réaction de dégénérescence ; on est forcé de penser que cette atrophie dans la myotonie a le droit d'une pathogénie neuropathique dans le même degré que les autres lésions myopathiques. En s'approchant de ce côté encore plus de la dystrophie musculaire, l'atrophie myotonique est en même temps le lien qui relie la maladie de Thomsen avec l'atrophie musculaire progressive, non seulement d'après leur manifestation extérieure, mais aussi d'après leur procès sus-dystrophique plus profond ; ce rapprochement a aussi une certaine importance pour l'autre question de la maladie qui nous occupe, c'est-à-dire, pour les propriétés myotoniques de l'appareil moteur, et ne fait accepter qu'une seule explication de l'affection, d'après laquelle le tissu musculaire (ce qu'on voit par l'atrophie et l'hypertrophie des fibres musculaires), ainsi que certaines régions du système nerveux, correspondant probablement aux neurones moteurs périphériques, ne se trouvent pas à l'état d'équilibre dynamique ou constructif ; grâce à cela il s'adjoint dans quelques cas à l'activité exagérée du neurone moteur périphérique, essentielle pour la myotonie, un épuisement précoce, se manifestant primitivement aux myopathies atrophiques pures. Personne, comme nous, ne doutera de la nature congénitale des éléments de cette faculté.

En faveur de cette opinion parle assez clair l'apparition familiale de la myotonie pure, ou combinée avec les différentes variétés atrophiques (2 frères et 2 sœurs de *Hoffmann* et 1 frère et 2 sœurs de *Pelizæus*). Si on a décrit des cas de l'apparition de la maladie après l'une ou l'autre cause évidemment provoquantes, si on se rappelle entre autres que notre malade a commencé à remarquer des douleurs fortes après un processus inflammatoire au genou de la jambe droite, le plus intéressé (rhumatisme ; gonorrhée douteuse que le malade nie ?), on peut compter toutes ces causes prétendues comme celles de beaucoup d'autres formes, sans doute

héréditaires et congénitales, comme des poussées occasionnelles à l'apparition de la maladie, préparée avant.

Je tiens à ajouter une considération qui de son côté peut jeter quelque lumière sur le fond spinal de la maladie de Thomsen. Il est connu que le tabes s'accompagne d'une hypotonie musculaire plus ou moins accusée, surtout aux membres inférieurs qui manifestent les premiers des symptômes d'ataxie.

Chez un de mes malades, âgé de 45 ans, souffrant dès son enfance de la maladie de Thomsen, apparurent il y a 10 ans, des symptômes de tabès, d'abord du côté des nerfs moteurs de l'œil et des pupilles ; plus tard, s'y adjoignirent différentes paresthésies, et quand les deux derniers cas commencèrent à se manifester, l'anesthésie et l'ataxie, plus forts aux membres inférieurs, où les phénomènes myotoniques commencèrent, ils s'affaiblirent et disparurent en dernier lieu dans les jambes, tandis qu'aux membres supérieurs ils sont exprimés à un degré beaucoup plus faible.

ENCORE QUELQUES POSSÉDÉS DANS L'ART

PAR

HENRY MEIGE.

Les documents iconographiques sur les *Possédés* sont trop nombreux et ont été trop bien étudiés par Charcot et Paul Richer pour qu'il ne soit pas superflu d'entrer dans de longs commentaires sur les figurations nouvelles qu'on peut découvrir. A la belle série des *Démoniaques dans l'Art*, nous avons déjà eu l'occasion d'ajouter quelques exemples (1). M. J. Heitz en a fait connaître d'autres remarquables surtout par leur ancienneté (2).

Les notes suivantes, prises au cours d'un voyage que je fis l'an dernier, dans le Nord de l'Italie, sont donc données simplement à titre documentaire.

*
* *

A un quart d'heure de Pallanza, près du lac Majeur, se trouve la jolie église de la *Madonna di Campagna*. Dans la chapelle à droite du chœur, une fresque du XVIe siècle représente *Saint Bernard exorcisant une possédée.*

Le saint tient d'une main le livre des exorcismes, et de l'autre fait le geste consacré. Autour de lui, plusieurs prêtres et religieux.

A gauche, la possédée, en jaune, les cheveux épars, s'affaisse entre les bras d'une femme richement vêtue de rouge ; à côté se tient une autre femme, en bleu, munie d'un cierge avec lequel elle semble écarter le démon voltigeant. La Possédée, les bras et les mains inertes, semble plutôt s'effondrer que se débattre ; mais sa bouche est ouverte et ses yeux convulsés à gauche et en haut.

A Vicenze, dans le *Museo civico*, une composition d'un peintre autochtone, Bartolomeo Montagna (fin du XVe siècle) représente, au-dessous de *la Vierge entourée de Saints*, une série de scènes de la *vie de Saint Barthélemy*. Le second compartiment nous montre le *Saint guérissant un possédé.*

(1) Voy. *Nouv. Iconographie de la Salpêtrière*, 1894, n°s 1, 4, 5 ; 1895, n° 3 ; 1896, n° 2.

(2) *Ibid.*, 1901, n°s 1, 2, 3.





LA « COLÈRE » ET LE « DÉSESPOIR »

Fresques de Giotto, dans la Chapelle de la *Madonna dell' Arena,* à Padoue.

(Henry Meige).

Ce dernier, vêtu de blanc, est soutenu par un vieillard à barbe blanche coiffé d'un turban. De sa bouche sort un diable noir à tête de chauve-souris. Membres flasques ; bouche ouverte ; yeux convulsés à droite et en haut.

A Padoue, la *Madonna dell'Arena* est une chapelle, dont l'intérieur a été décoré de fresques par Giotto.

Ces peintures, qui remontent aux premières années du XIVe siècle, sont parmi les plus importants du maître italien. Il y apparaît, non plus seulement comme un précurseur, mais déjà comme un compositeur de haute envergure et comme un exécutant qui sait observer la nature et traduire avec art ses impressions.

Le thème décoratif est fourni par la vie de la *Vie de la Vierge et de Jésus-Christ*, et se déroule en plusieurs rangées sur les parois de la nef.

La rangée du bas, peinte en camaieu, représente au milieu de motifs architecturaux, les *Vertus* et les *Vices*, ceux-ci du côté de l'Enfer, celles-là du côté du Paradis.

Parmi les figurations symboliques des *Vices*, deux images m'ont paru dignes d'être signalées, en raison de leur ressemblance avec les possédées artistiques (Planche XI).

L'une de ces peintures représente le *Désespoir*, symbolisé par une femme les bras écartés, raidis, les poings crispés, la tête tombante, inclinée sur l'épaule droite, l'œil porté en haut.

Un démon ailé voltige autour de la tête, soufflant les pires inspirations, les idées de suicide. La désespérée est bien une possédée. Son attitude et sa mimique se retrouvent dans les images de démoniaques ; le petit diable qui figure auprès d'elle est caractéristique.

Une autre fresque nous montre la *Colère*, sous les traits d'une femme qui déchire ses vêtements, mettant sa gorge à nu. La tête est rejetée en arrière, la bouche grimaçante, les yeux fortement convulsés à droite et en haut.

Bien qu'ici le démon ne soit pas représenté, l'attitude du personnage ressemble singulièrement à celle des démoniaques, tels qu'on les retrouve dans les figurations artistiques, en particulier les Possédés de Rubens, à Gênes et à Vienne.

Si, comme on a de bonnes raisons de le croire, ces peintures sont authentiquement de la main de Giotto, le *Désespoir* et la *Colère* peuvent être considérés comme les plus anciens spécimens du type démoniaque dans la peinture italienne.

A Milan, église Saint Ambroise, une des stalles en bois sculpté du chœur représente : *Saint Ambroise guérissant deux possédés*. L'un d'eux

est enchaîné ; de sa bouche grimaçante s'envole le démon. A côté une femme, possédée elle aussi, ouvre largement sa chemise, mettant sa gorge à nu, conformément au type de la *Colère* de Giotto.

A Vérone, *église Saint-Giorgio in Braida*, dans une chapelle latérale à gauche, un *Possédé guéri par les apôtres*, de Dom. Brusasorci (Veronais, XVIe siècle).

A Modène, sur le revêtement extérieur du Dôme (côté de la place du Marché) sont quatre petits bas-reliefs, dont l'un représente la *guérison d'un possédé*.

A la Chartreuse de Pavie, sur un bas-relief en marbre d'une des chapelles latérales se trouve un *Possédé* dont le bras est fortement contorsionné et la main manifestement en contracture.

On peut voir également, parmi les merveilleux bas-reliefs de la façade, une scène d'exorcisme.



Le gérant : BOUCHEZ.

Imp. J. Thevenot, Saint-Dizier (Haute-Marne)

HOSPICE DE LA SALPÊTRIÈRE
CLINIQUE DES MALADIES DU SYSTÈME NERVEUX

SUR LES AFFECTIONS DE LA QUEUE DE CHEVAL ET DU SEGMENT INFÉRIEUR DE LA MOELLE,

PAR
Le Professeur **F. RAYMOND** (1).

BIBLIOTHÈQUE DE LA SALPÊTRIÈRE

Messieurs,

Le cas du malade qui va servir de thème à la leçon de ce jour, me fournit l'occasion de revenir sur un chapitre de pathologie nerveuse, encore insuffisamment connu et sur lequel je me suis efforcé d'attirer l'attention des médecins et des chirurgiens, dans le cours de mon enseignement à la Salpêtrière. Il s'agit des affections qui intéressent la portion la plus inférieure du contenu du canal rachidien.

Vous savez que la moelle se termine par une extrémité pointue, le cône terminal, qui fait suite au renflement lombaire. Il n'existe aucune délimitation naturelle, visible à l'œil nu, entre ces deux portions du névraxe. Aussi, la limite supérieure du cône a-t-elle été fixée arbitrairement, et à des niveaux variables, par différents auteurs, anatomistes ou médecins. En m'inspirant de considérations d'ordre essentiellement clinique, j'avais proposé de fixer cette limite entre les niveaux d'émergence des 2e et 3e paires sacrées. Depuis lors, ce mode de délimitation a été adopté par la plupart des cliniciens qui se sont occupés de la pathologie de la portion la plus inférieure de la moelle. D'ailleurs, les récentes recherches du Dr Robert Müller (2), d'Erlangen, lui ont jusqu'à un certain point fourni une base anatomique ; elles nous ont appris que la portion de la moelle, qui donne naissance aux trois dernières paires sacrées et au nerf coccygien, diffère notablement, quant à sa constitution histologique, de la partie sus-jacente.

(1) Leçon recueillie et publiée par le Dr E. Ricklin.

(2) R. Muller. *Untersuchungen über die Anatomie und Pathologie des untersten Rückenmarksabschnittes*. Leipzig, 1898.

Je vous disais, à l'instant, que dans ma manière d'envisager la limite supérieure du cône terminal, j'avais été guidé par des considérations d'ordre essentiellement clinique.

Aussi bien, les lésions du cône terminal considéré comme étant constitué par les trois derniers segments sacrés et par le segment coccygien se réclament d'une symptomatologie tout à fait caractéristique. Elle comprend des *troubles paralytiques des fonctions de la vessie et du rectum, associés à l'impuissance virile* (chez l'homme) *et à une anesthésie limitée au pourtour de l'anus, au périnée, au scrotum et à la verge* (chez l'homme), *à la vulve et aux grandes lèvres* (chez la femme), *à la muqueuse uréthro-vésicale* ; on peut observer, en outre, une paralysie sensitivo-motrice de la région cutanée et des muscles innervés par le péronier.

Vous voilà fixés sur ce qu'il faut entendre par *symptomatologie des affections du cône terminal*. A cette symptomatologie on peut en opposer une autre, qu'on a trouvée réalisée dans un nombre relativement considérable de cas publiés au cours de ces dernières années. Elle comprend, en sus des manifestations qui composent la symptomatologie des affections du cône terminal :

1° Une *paralysie motrice*, plus ou moins complète, *des muscles de la région postérieure des cuisses, des muscles de la jambe et des pieds* ;

2° Une *anesthésie, totale ou dissociée, qui occupe la partie médiane de la face postérieure des cuisses et des jambes, le bord externe de la jambe et du pied, quelquefois toute la surface du pied, moins une étroite bandelette contiguë au bord interne.*

3° L'*abolition du réflexe achilléen.*

En d'autres termes, elle traduit une paralysie sensitivo-motrice des plexus sacré et sacro-coccygien. Je vous rappelle que ces plexus sont formés, de chaque côté, par la 5e paire lombaire, par les paires sacrées et par le nerf coccygien. Du reste, un retour vers l'anatomie de la portion la plus inférieure du névraxe me paraît indispensable à une bonne compréhension de ce qui va suivre.

*
* *

Je vous ai indiqué, à l'instant, la limite supérieure que j'ai cru devoir assigner au cône terminal. En bas, la pointe du cône ne descend pas au-dessous du niveau moyen du corps de la 2e vertèbre lombaire, ainsi que le représente la figure placée devant vous (fig. 1). Le reste du canal rachidien est rempli par un filament (*filum terminale*) qui prolonge le cône terminal, et par le paquet que forment les racines des 4 dernières paires lombaires et des paires sacrées. Ce paquet de racines est connu sous le nom de *queue de cheval*. Voire que la queue de cheval comprend également

la 1re paire lombaire ; elle enveloppe non seulement le *filum terminale*, mais encore la portion inférieure de la moelle (fig. 2).

Cela dit, vous concevrez sans peine qu'une affection intéressant l'ensemble des racines de la queue de cheval se traduira par des phénomènes morbides qui auront pour siège, non seulement les territoires innervés par les plexus sacré et sacro-coccygien, mais aussi ceux qu'innerve le plexus lombaire. Conséquemment, elle se manifestera sous les dehors d'une paralysie sensitivo-motrice, étendue à la totalité des membres inférieurs,

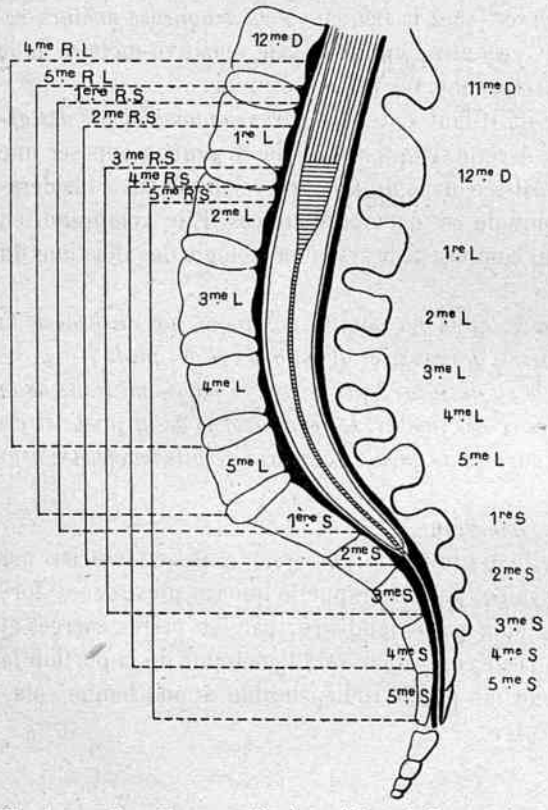

Fig. 1. — Les lignes verticales pleines indiquent la longueur du trajet intra-vertébral des 4e et 5e racines lombaires et des racines sacrées.
Les chiffres placés à droite se rapportent aux apophyses épineuses.

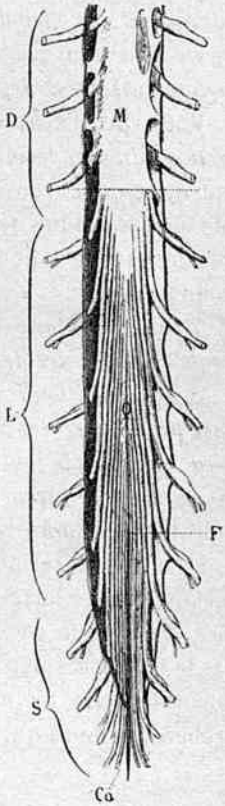

Fig. 2. — M, segment inférieur de la moelle.
Q. queue de cheval.
F. filum terminale.
D. L. S. racines dorsales, lombaires et sacrées.

sans compter la paralysie de la vessie, du rectum et l'impuissance génitale. Or, par une sorte d'abus de langage, on en est venu à réserver, jusqu'à un certain point, cette dénomination d'*affection de la queue de cheval*

aux cas où la paralysie sensitivo-motrice, limitée aux domaines d'innervation des plexus sacré et sacro-coccygien, respecte, intégralement ou en majeure partie, le domaine d'innervation du plexus lombaire. Il y a là, je vous le répète, un véritable abus de mots, mais qui est déjà consacré par l'usage et qui trouve son excuse, sinon sa raison d'être, dans les traits si particuliers, sous lesquels se présentent les lésions qui intéressent la queue de cheval *au-dessous de l'extrémité inférieure du cône terminal.* Cette symptomatologie se retrouve dans les cas où une lésion siégeant dans le segment médullaire dont émanent ces racines, a désorganisé leurs centres spinaux.

Vous voilà donc renseignés sur ce qu'il faut entendre par ces mots : *symptomatologie des affections du cône terminal.*

Symptomatologie des affections de la queue de cheval.

Ces questions de terminologie réglées, je vais vous mettre au courant de l'histoire pathologique de notre malade.

*
* *

C'est un nommé D..., âgé de 54 ans ; il est mécanicien de son état. Les renseignements que nous avons recueillis sur ses antécédents familiaux n'offrent aucun intérêt, eu égard à sa maladie actuelle. Ses antécédents pathologiques personnels se réduisent à une atteinte de fièvre typhoïde ; elle remonte à l'époque où le malade avait 18 ans.

Son affection actuelle a eu une origine traumatique ; retenez bien ce détail : Le 3 janvier dernier, D... a pris le train de petite ceinture, à 8 heures du soir. Il changeait de banquette, au moment où le train s'est mis en marche ; la portière n'étant pas encore fermée, il fut projeté hors du vagon. Retenu par ses habits, qui étaient restés accrochés à la portière, il fut traîné sur une étendue de cinquante mètres environ. Il poussait des cris et le train se mit à stopper..

D... avait perdu connaissance. On le releva et on le transporta à la Pitié. Lorsqu'il fut revenu à lui, il éprouvait des douleurs dans les lombes, et il ne pouvait plus remuer ni les pieds ni les jambes ; c'est à peine si, avec ses membres inférieurs, il parvenait encore à exécuter de légers mouvements de flexion des cuisses sur le bassin. Les masses musculaires de ces membres étaient flasques. De douleurs, D... n'en éprouvait pas ; la sensibilité était conservée dans toute l'étendue des membres inférieurs.

Le lendemain matin, D... urinait par regorgement ; il ne pouvait plus retenir ses matières. La paralysie du mouvement subsistait, telle quelle, aux membres inférieurs ; seul, le triceps crural fonctionnait encore. Pas plus que la veille, D... ne présentait de troubles objectifs de la sensibilité, dans l'étendue de ces membres (la sensibilité scrotale n'a pas été

explorée). L'inspection de la colonne vertébrale a fait constater une légère déformation, au niveau de la première vertèbre lombaire ; de plaie cutanée, point.

A cela se réduisaient les manifestations pathologiques, relevées chez le malade.

*
* *

Nous avons eu l'occasion d'examiner pour la première fois D..., le 20 janvier ; indépendamment des troubles que je viens de mentionner, nous avons constaté l'existence d'une anesthésie périnéo-scrotale qui subsiste. Tout à l'heure, vous allez vous rendre compte de sa distribution. Dès cette époque, nous avions porté le diagnostic d'affection de la queue de cheval.

Dans la quinzaine qui a suivi, les jambes se sont mises à maigrir ; elles ont été envahies par des douleurs. Une eschare s'est formée au siège. Des signes d'infection urinaire ont fait leur apparition, et le malade s'est cachectisé, lentement. A la date du 14 février, on l'a transporté dans mon service, où il occupe le lit n° 14 de la salle Bouvier. Voici quel était alors son état :

*
* *

D... avait les apparences d'un homme atteint d'une maladie infectieuse grave. Son teint était blaflard, sa langue un peu sèche. L'appétit était nul. Le malade ne suait pas la nuit, mais il avait les urines purulentes, et son eschare au siège suppurait abondamment. Il n'avait ni frissons, ni fièvre. Ses nuits étaient calmes. D... n'avait point de délire. Il répondait intelligemment aux questions qu'on lui posait.

L'examen de la tête, des membres supérieurs et du tronc n'a donné que des résultats normaux.

Aux membres inférieurs, les muscles de la région postérieure de la cuisse et tous les muscles de la jambe étaient paralysés, à *gauche* ; les contractions du triceps crural s'effectuaient sans force ; les muscles fléchisseurs de la jambe sur la cuisse étaient indemnes. A *droite*, la paralysie intéressait également les muscles de la face postérieure de la cuisse, ceux des mollets, ainsi que les extenseurs des orteils et les péroniers ; le jambier antérieur était indemne. Les pieds n'étaient pas tombants.

Partout, aux membres inférieurs, les mouvements passifs conservaient leur amplitude normale ; nulle part, on ne découvrait de traces d'une arthrite.

Les muscles paralysés étaient, en outre, fortement atrophiés ; ils étaient douloureux à la pression ; ils avaient perdu leur contractilité idio-musculaire. Les signes de la R. D. ont été constatés à l'exploration des

muscles de la face postérieure de la cuisse, du jambier antérieur, des extenseurs, des muscles des mollets, à droite et à gauche.

Les troncs nerveux superficiels étaient, à l'instar des muscles, très douloureux à la pression ; au contraire le pincement de la peau et même le simple pincement des fibres musculaires superficielles ne l'étaient pas. Le soulèvement du membre inférieur maintenu en extension provoquait de la douleur (*signe de Lasègue*).

Le réflexe achilléen était aboli des deux côtés ; les réflexes rotuliens étaient simplement affaiblis, les réflexes des adducteurs étaient conservés. En fait de réflexes cutanés, étaient conservés : le crémastérien, le cutané abdominal ; étaient abolis : le réflexe plantaire, ainsi que le réflexe anal.

Le malade urinait toujours par regorgement et on lui avait mis une sonde à demeure ; il prétendait sentir le contact de la sonde. Ses urines contenaient encore une légère quantité de pus. Il avait de l'incontinence des matières ; l'anesthésie ano-rectale était complète. Le sphincter anal était relâché et le réflexe anal aboli. La verge était flasque ; depuis son accident, le malade n'avait plus eu ni érections, ni éjaculations, ni rêves voluptueux. La sensibilité testiculaire était conservée.

L'eschare, à siège sacro-lombaire, mesurait 5 centimètres de diamètre ; elle était profonde, sanieuse, à bords décollés. Son fonds était constitué par le sacrum mis à nu. Elle était très douloureuse.

La peau des jambes était épaissie, rugueuse, jaunâtre ; les poils étaient secs et cassants, et les ongles des orteils jaunâtres, épaissis mais néanmoins fragiles.

En fait de troubles objectifs de la sensibilité, on constatait une anesthésie totale, dans l'étendue d'une zone périnéo-scroto-fessière, d'une bande longitudinale qui se poursuivait le long du tiers supérieur de la face postérieure de la cuisse ; ses limites exactes se trouvent représentées sur la figure schématique (fig. 3) placée devant vous. J'ajoute qu'elle était plus complète au niveau de la légion fessière qu'au niveau du scrotum ; la sensibilité tactile était moins compromise, partout.

On constatait, en outre, une zone d'hypoesthésie le long du bord externe de la face dorsale de chaque pied.

Depuis lors, l'état de D... n'a pas subi de modifications appréciables, ainsi que vous allez vous en convaincre, par l'examen que je vais faire du malade, à l'instant même.

* * *

Résumé. — En résumé, l'origine traumatique des accidents présentés par D... n'est pas douteuse ; ils constituent un ensemble symptomatique des plus nets. En voici les éléments :

1° Une *paraplégie motrice des membres inférieurs, incomplète* ; à gauche, elle intéresse les muscles de la face postérieure de la cuisse et ceux de la jambe. A droite, elle affecte les mêmes muscles, moins le jambier antérieur. Elle est flasque et elle se double d'une atrophie diffuse des muscles paralysés ;

2° Une *paralysie vésico-rectale* ; le malade urine par regorgement et il ne peut retenir ses matières. De plus, il n'a pas conscience de leur passage à travers le gros intestin. L'anus est relâché ; le réflexe anal est aboli ;

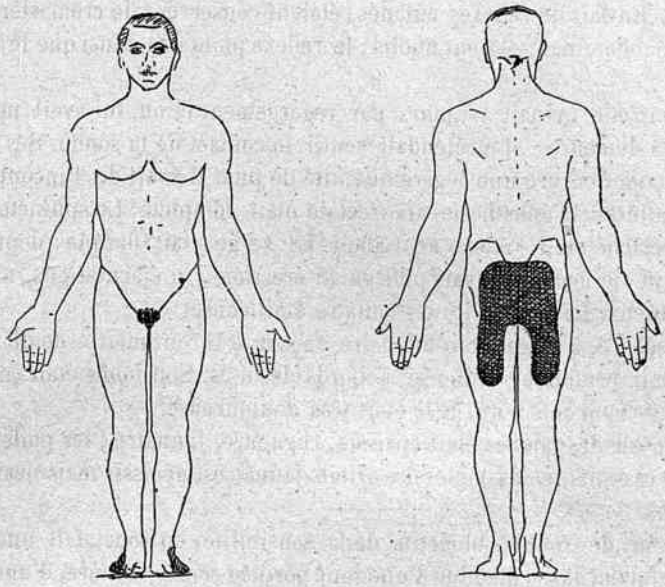

Fig. 3.

3° Des *troubles des fonctions génitales* ; depuis son accident, le malade n'a plus eu ni érections, ni éjaculations, ni désirs vénériens ;

4° Des *troubles trophiques*, c'est-à-dire une sécheresse insolite et un état rugueux de la peau des membres inférieurs, un état cassant des poils et des ongles, une eschare profonde, à la région sacro-lombaire, sans compter l'atrophie musculaire diffuse des membres inférieurs, déjà signalée ;

5° Des *troubles de la sensibilité* : les uns, *objectifs*, consistent dans une zone d'anesthésie ano-périnéo-scrotale, qui empiète sur la partie avoisinante des fesses et sur la partie médiane du tiers supérieur de la face postérieure de la cuisse, et dans une zone d'hypoesthésie, qui côtoie le bord

externe de la face dorsale de chaque pied (Fig. 3). La sensibilité tactile est affectée dans une moindre mesure que la sensibilité à la douleur et la sensibilité aux impressions thermiques.

Les autres, *subjectifs*, consistent en douleurs provoquées par les mouvements passifs imprimés aux membres inférieurs, et notamment par le soulèvement d'un de ces membres maintenus dans l'extension.

Enfin, le malade est manifestement sous le coup d'une infection septique ; elle doit avoir pour double origine : une cystite purulente et la suppuration de l'eschare sacro-lombaire.

*
* *

Diagnostic. — Messieurs, je vous ai déjà dit qu'en examinant pour la première fois le malade, j'avais diagnostiqué, chez lui, une affection de la queue de cheval. Ce diagnostic, je le maintiens ; il me reste à le justifier.

Une première particularité est à souligner : la paralysie motrice, dont est atteint cet homme, intéresse exclusivement des muscles innervés par le plexus sacré.

Rappelez-vous que ce plexus se partage, avec le plexus lombaire, l'innervation motrice et sensitive des membres inférieurs. Pour ne parler que de l'innervation motrice, elle est alimentée de la façon suivante :

Le plexus lombaire, émanation des quatre premières paires lombaires, anime les muscles adducteurs, les muscles des faces antérieure, externe et interne de la cuisse, par l'intermédiaire du nerf obturateur et du nerf crural, ses branches terminales.

Le plexus sacré, émanation des 4 premières sacrées et de la cinquième paire lombaire, anime les muscles de la face postérieure de la cuisse, tous les muscles de la jambe et du pied, par l'intermédiaire du nerf sciatique et de ses branches de division. Ce sont précisément ces muscles-là que nous trouvons paralysés chez notre malade. Donc, chez lui, il s'agit bien d'une paralysie des branches terminales du plexus sacré.

Or, le seul fait de la distribution, à peu près symétrique, de cette paralysie rend très vraisemblable que la lésion dont elle dépend siège dans le canal lombo-sacré : autrement dit, elle doit intéresser, soit les racines du plexus sacré, soit la portion du névraxe, dont émanent ces racines. Nous aurions donc affaire à une affection de la queue de cheval ou de la portion correspondante de la moelle. Est-ce que les autres manifestations pathologiques, présentées par notre malade, cadrent avec cette hypothèse ?

Sans contestation aucune. Pour vous en convaincre, il me suffira de

vous rappeler, dans ses traits essentiels, la symptomatologie des affections de la queue de cheval, telle que j'ai été un des premiers à la faire connaître dans des leçons didactiques qui remontent à la première année de mon enseignement à la Salpêtrière, et telle que je l'ai caractérisée au début de cette leçon.

*
* *

En fait d'éléments fondamentaux, elle comprend :

a) Des *troubles de la motilité* ; ils consistent en une paralysie incomplète des membres inférieurs. Presque toujours elle reste limitée au domaine d'innervation du plexus sacré : muscles fessiers ; muscles de la face postérieure des cuisses ; muscles des jambes et des pieds, tandis que les muscles innervés par le crural et l'obturateur, les deux branches terminales du plexus lombaire, sont habituellement indemnes. C'est précisément ce que nous observons chez notre malade.

b) Des *troubles des fonctions génito-urinaires et du gros intestin*, à savoir : des alternatives de rétention et d'incontinence d'urine (urination par regorgement ; ischurie paradoxale), des alternatives de constipation opiniâtre et d'incontinence des matières fécales, avec suppression de la conscience des évacuations ; l'abolition ou une simple diminution de la puissance génitale. Ce phénomène n'est bien apparent que chez les sujets du sexe masculin et il est en rapport avec une paralysie des muscles bulbo- et ischio-caverneux.

Ces diverses manifestations, se rencontrent chez notre malade.

c) *Des troubles sensitifs*, c'est-à-dire, des douleurs spontanées ou non, que réveillent ou exaspèrent les mouvements ; une anesthésie à distribution tout à fait caractéristique : elle s'étend à la muqueuse vésico-uréthrale, à celle du rectum, au scrotum et à la verge, chez l'homme, à la muqueuse du vagin et de la vulve, chez la femme, au périnée, au pourtour de l'anus, à la région fessière inférieure. Assez souvent elle envahit la partie médiane de la face postérieure de la cuisse, plus rarement la partie médiane de la face postérieure de la jambe et le bord externe du pied. Il ne sera pas superflu de vous rappeler que tous ces territoires sont innervés par des branches du plexus sacré, ainsi que le montre la figure placée devant vous (fig. 4).

Chez notre malade, l'anesthésie réalise bien la distribution que je viens de spécifier. Elle s'étend à la muqueuse de la vessie, de l'urèthre, du gros intestin, à la peau du pourtour de l'anus, du périnée, du scrotum, aux parties adjacentes de la région fessière et de la face postérieure de la cuisse.

Incidemment, je vous rappelle que les testicules tirent leur innervation sensitive du nerf spermatique externe, branche du plexus lombaire. Aussi

bien, l'anesthésie des testicules ne figure pas dans la symptomatologie des affections de la queue de cheval.

d) *Des troubles des réflexes tendineux* ; l'abolition du réflexe achilléen est de règle, mais elle peut manquer. Or la conservation de ce réflexe implique l'intégrité du cinquième segment lombaire et du premier segment sacré de la moelle, ainsi que du nerf sciatique, elle nous autorise à con-

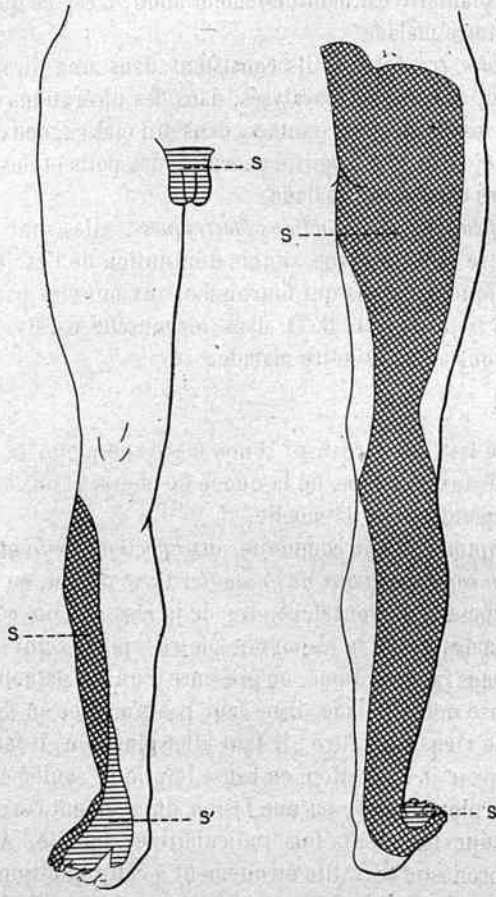

Fig. 4. — S et S', territoires cutanés tirant leur innervation sensitive du plexus sacré.

clure que, seules, les racines les plus inférieures de la queue de cheval ou la partie la plus inférieure du névraxe, comprise au-dessous du premier segment sacré, sont touchées. Le réflexe achilléen peut être exagéré, (trépidation spinale), et alors il y a lieu d'admettre l'existence de lésions irritatives (méningo-myélite) des racines ou du centre qui interviennent dans sa production.

En thèse générale, le réflexe rotulien est conservé. Quand il est aboli, c'est signe que les lésions remontent jusqu'au troisième segment lombaire ou aux racines qui en émanent.

Chez notre malade, nous avons constaté l'abolition des réflexes achilléens et un léger affaiblissement des réflexes rotuliens.

Le réflexe crémastérien est presque toujours conservé; au contraire, le réflexe cutané plantaire est habituellement aboli. C'est ce que nous avons constaté chez notre malade.

e) Des *troubles trophiques* : ils consistent dans une atrophie, le plus souvent diffuse, des muscles paralysés, dans des ulcérations de décubitus, au niveau des fesses, des trochanters, dans un état rugueux et un aspect flétri de la peau, dans une fragilité anormale des poils et des ongles. Tout cela se retrouve chez notre malade.

f) Des *modifications des réactions électriques* : elles sont inconstantes. Elles peuvent se réduire à une simple diminution de l'excitabilité galvanique et faradique des nerfs qui fournissent aux muscles paralysés. D'autres fois, elles traduisent la R. D. dans les muscles paralysés, ainsi que nous l'avons constaté chez notre malade.

*
* *

Tout compte fait, D... réalise, d'une façon complète, la symptomatologie commune aux affections de la queue de cheval et aux affections de la portion correspondante de la moelle.

J'ai dit symptomatologie commune aux *affections de la queue de cheval et de la portion correspondante de la moelle*. Il va de soi, en effet, que les mêmes symptômes pourront dépendre de la lésion d'un certain nombre de racines spinales ou de la lésion des centres spinaux qui sont les origines de ces mêmes racines. Donc, en présence d'un cas pathologique comme celui que réalise notre malade, il ne faut pas s'arrêter au diagnostic anatomique que je viens d'émettre ; il faut aller plus loin. Il faut trancher la question de savoir si l'affection en cause implique seulement une lésion des racines du plexus sacré, ou une lésion du segment correspondant de la moelle, ou une lésion à la fois radiculaire et spinale. Aussi bien, la question du pronostic se rallie étroitement à cette question de siège. Je m'expliquerai là-dessus, dans un instant. Au préalable, je désire vous pénétrer de ce que deux foyers circonscrits, siégeant à des niveaux différents, dans la portion inférieure du canal rachidien, peuvent donner lieu aux mêmes symptômes.

*
* *

Jetez un regard sur la figure placée devant vous (fig. 5). Elle est emprun-

tée à un travail du professeur Schultze, de Bonn. Les hachures, que vous apercevez, en A et en B, représentent deux foyers. Le premier occupe la partie inférieure du renflement lombaire et le cône terminal ; il est situé au-dessus de l'émergence du nerf crural Ncr, et de l'obturateur, les deux branches terminales du plexus lombaire. Le second foyer B est situé beau-

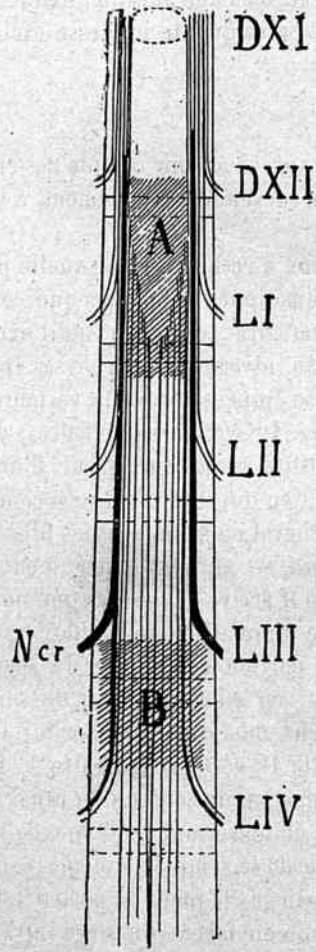

Fig. 5. — (D'après Schultze).

coup plus bas, un peu au-dessous du point où ces deux nerfs sont sortis du canal rachidien. Il intéresse donc une partie seulement des racines de la queue de cheval, celles qui vont constituer les plexus sacré et sacro-coccygien. Ainsi que vous le montre la figure, ces racines tirent leur origine de la portion de la moelle, qui correspond au foyer A. Donc, les deux

foyers A et B donneront lieu aux mêmes symptômes, et ce seront précisément ceux que nous constatons chez notre malade.

Sur quels éléments d'appréciation nous baserons-nous, dès lors, dans un cas pareil, pour trancher la question de savoir si nous avons affaire à une affection *médullaire*, *nucléaire*, à une affection de la portion de la moelle, qui correspond au foyer A, ou à une affection extra-spinale, que nous qualifierons de *radiculaire* parce qu'elle intéresse exclusivement les racines de la queue de cheval ?

*
* *

a) Tout d'abord nous aurons à tenir compte des circonstances du début. S'agit-il d'une affection survenue brusquement, à la suite d'un traumatisme ?

En ce cas, nous aurons à rechercher sur quelle portion du rachis s'est exercée la violence traumatique. Supposons que ce soit sur la partie supérieure du segment lombaire ; supposons qu'il existe une saillie ou une dépression anormale, au niveau des apophyses épineuses de la 12e vertèbre dorsale (l'apophyse épineuse de cette vertèbre correspond, comme niveau, au corps de la 1re vertèbre lombaire), des 1re et 2e vertèbres lombaires ? Les probabilités seront en faveur d'une lésion médullaire, intra-spinale. Une affection qui intéresserait, à ce niveau, l'ensemble des racines de la queue de cheval ou seulement les plus superficielles, ne respecterait pas les organes — muscles et téguments — innervés par le plexus lombaire, comme il arrive dans le cas que nous envisageons.

Chez notre malade, le traumatisme initial doit avoir atteint, d'une façon prépondérante, la portion supérieure du segment lombaire de la colonne. Rappelez-vous, en effet, que lors de son entrée à la Pitié, le jour même de son accident, on a constaté, chez lui, l'existence « d'une déformation au niveau de la 1re vertèbre lombaire ». Donc, le traumatisme a dû retentir sur cette portion du contenu du canal rachidien. Or une lésion, située à ce niveau, et intéressant les racines de la queue de cheval, ne peut guère rendre compte de la symptomatologie réalisée par notre malade. Conséquemment, le niveau sur lequel a dû porter le traumatisme constitue une première présomption en faveur du siège intra-spinal, nucléaire, de son affection.

b) Inversement, *les plus grandes chances sont en faveur de l'existence d'une lésion exclusivement radiculaire, d'une affection proprement dite de la queue de cheval, quand la violence traumatique s'est exercée sur la portion inférieure de la région lombaire ou sur la portion adjacente du sacrum.* En effet, l'extrémité inférieure de la moelle ne descend pas au-dessous de l'apophyse épineuse de la 1re vertèbre lombaire. Donc un traumatisme

qui atteint le rachis au-dessous de ce niveau, ne peut avoir de retentissement direct sur la moelle.

c) Quand il n'y a pas eu de traumatisme antécédent, la soudaineté du début plaide en faveur du siège intra-spinal de la lésion (hématomyélie).

d) Inversement, un début insidieux, une marche lente et progressive des accidents, parlent plutôt dans le sens d'une affection extra-spinale, radiculaire.

e) Il y a lieu, ensuite, de faire entrer en ligne de compte les caractères avec lesquels se présentent les manifestations douloureuses.

Des douleurs, modérées et intermittentes, au début, devenues violentes et tenaces, dans la suite, au point d'être intolérables dans certaines attitudes (décubitus horizontal), et obligeant les malades à changer sans cesse de place, impliquent presque fatalement une compression de la queue de cheval.

L'absence de douleurs spontanées ou provoquées ne se voit guère que dans les affections intra-spinales de la portion inférieure du névraxe.

Des douleurs, datant du début, mais supportables et transitoires, spontanées ou provoquées par les mouvements, s'observent indifféremment dans les cas d'affection de la queue de cheval et dans ceux où les lésions se cantonnent dans la portion correspondante de la moelle.

Notre malade, vous vous le rappelez, souffre seulement quand on imprime des mouvements passifs à ses membres inférieurs ; ces souffrances sont d'ailleurs assez vives, voire que le soulèvement du membre inférieur maintenu en extension lui occasionne une forte douleur (*signe de Lasègue*), ainsi qu'il arrive dans les cas de névrite du sciatique. C'est pourquoi je suis porté à croire que, chez lui, une affection nucléaire, primitivement cantonnée dans la portion inférieure du renflement lombaire et dans le cône terminal, s'est compliquée d'une névrite des racines spinales correspondantes.

f) Le siège des douleurs doit également être pris en considération, dans les circonstances que nous envisageons présentement :

Une douleur modérée, siégeant au niveau des apophyses épineuses de la douzième vertèbre dorsale, des première et deuxième vertèbres lombaires, réveillée ou exaspérée par une pression énergique, par la percussion, par les applications de froid ou de chaud, et n'irradiant pas, d'une façon bien nette, vers les membres inférieurs, constitue une présomption en faveur d'une lésion nucléaire de la portion terminale du névraxe.

Dans les mêmes circonstances, une douleur localisée beaucoup plus bas, spontanée ou exaspérée par la percussion du sacrum, par les mouvements, douleur irradiant vers les membres inférieurs, est presque toujours symptomatique d'une compression de la queue de cheval.

g) La disposition parfaitement symétrique de la paralysie motrice et de l'anesthésie, la précocité et l'intensité de l'atrophie musculaire et des modifications qualitatives des réactions électriques (R. D.), l'apparition précoce d'une ulcération de décubitus peuvent être considérées comme autant de présomptions — mais de simples présomptions — en faveur du siège nucléaire de la lésion. Nous les trouvons réunies chez notre malade.

On en a dit autant du caractère dissocié de l'anesthésie. En réalité, la dissociation de l'anesthésie a été observée dans des cas où une lésion intéressait exclusivement les racines de la queue de cheval. Elle n'a donc qu'une valeur diagnostique très relative.

D'autre part, la distribution asymétrique, voire unilatérale, de l'anesthésie, parle en faveur de l'existence d'une lésion radiculaire, d'une affection de la queue de cheval. De même encore, la progressivité dans l'apparition et dans l'aggravation des troubles vésico-rectaux, les alternatives d'aggravation et d'amélioration des principaux symptômes, l'apparition tardive et le caractère diffus de l'atrophie musculaire progressive, l'absence de modifications qualitatives des réactions électriques, l'absence de troubles trophiques cutanés.

*
* *

Au surplus, *aucun des caractères différentiels que je viens de passer en revue n'a de valeur absolue*, sachez-le bien. Quand vous aurez à vous prononcer, dans un cas comme celui de notre malade, entre l'hypothèse d'une affection proprement dite de la queue de cheval et l'hypothèse d'une affection de la portion la plus inférieure de la moelle, vous en serez toujours réduits à formuler un *diagnostic de présomption*.

Ces réserves faites, je conclus que le malade examiné tout à l'heure devant vous est, selon toute probabilité, atteint d'une lésion traumatique — myélite ou hématomyélie — de la portion inférieure du renflement lombaire et du cône terminal; mais selon toute probabilité aussi, les racines qui émergent de cette portion de la moelle sont, en partie du moins, le siège d'une névrite secondaire. Peut-être y a-t-il coexistence d'un foyer d'hématomyélie et d'un foyer hémorrhagique extérieur à la moelle et comprimant la queue du cheval. Ainsi s'expliqueraient les douleurs, si vives, éprouvées par le malade, quand on imprime des mouvements passifs à ses membres inférieurs (1).

(1) Le malade a succombé à la cachexie causée par les eschares sacrées, deux mois après l'accident. Voici les principaux résultats de son autopsie :

Le cerveau, le cervelet et le bulbe sont normaux. L'ouverture du canal rachidien se fait avec facilité ; on n'aperçoit ni fracture ni enfoncement des apophyses épineuses, en particulier au niveau des vertèbres lombaires et du sacrum. La moelle ne paraît pas comprimée et on l'enlève facilement avec ses enveloppes. Le liquide céphalo-

Pronostic. — Messieurs, le pronostic à porter dans le cas actuel se présente sous des couleurs assez sombres, voici pour quelles raisons :

Du moment qu'il s'agit d'une lésion intra-spinale, d'origine traumatique, elle échappe à nos moyens d'action. Que voulez-vous que nous fassions contre un foyer de myélite chronique ou d'hématomyélie ? De la révulsion, sous forme d'applications de pointes de feu, dans l'espoir d'enrayer l'extension éventuelle du foyer ? Que cet espoir soit réalisable à l'occasion, je le veux bien. Mais les dégâts déjà existants, et qui sont responsables des accidents présentés par le malade, seront-ils influencés, atténués, par ce mode d'intervention ou par tout autre traitement ? Je ne le crois pas, pour ma part. Donc, nous nous trouvons en présence d'une affection incurable et elle condamne le malade à une infirmité pénible, répugnante à certains égards.

En second lieu, nous avons à compter avec des complications qui menacent directement la vie du malade ; je veux parler de l'eschare sacro-lombaire et de la cystite, bénigne jusqu'alors, dont est affligé ce malheureux, et qui l'exposent aux conséquences d'une double infection :

rachidien s'échappe en quantité et avec une coloration normale. On incise la dure-mère, qui n'est pas adhérente et on a sous les yeux une moelle sans méningite, sans foyer de myélite lombaire ou sacrée.

La queue de cheval est plus particulièrement examinée. On constate alors par des coupes successives que le sacrum n'a présenté ni fracture, ni gros renfoncement, ni ostéite. Mais les racines de la queue de cheval sont atrophiées et de teinte rosée. Vers l'extrimité du cul-de-sac dure-mérien on aperçoit un caillot rougeâtre, de la grosseur d'une olive ; mais ce caillot n'est pas adhérent aux racines qui ne sont donc pas englobées par lui. A son niveau, existent quelques taches ecchymotiques siégeant entre la dure-mère et l'arachnoïde. Au surplus, la dure-mère est réunie au périoste du canal sacré par des tractus rougeâtres, ecchymotiques. Ce périoste lui-même présente ce même aspect, et se détache facilement du tisseux osseux. Cette apparence et ces brides fibreuses se poursuivent dans les trous de conjugaison. Les racines rachidiennes sacrées sont rougeâtres, épaissies dans leur partie qui précède le ganglion ; elles sont réunies par des adhérences, au cul-de-sac dure-mérien qui les entoure. Cette teinte rougeâtre disparaît au contraire, au niveau du ganglion.

L'examen histologique de la moelle a montré l'absence de lésions de myélite primitive, soit hématomyélie, soit contusion médullaire. Au contraire les altérations constatées paraissent de nature secondaire, consécutives à une lésion des nerfs de la queue de cheval. C'est en effet, par la méthode de Nissl, une chromatolyse intense aux vacuoles et noyau excentrique des cellules motrices sacrées et coccygiennes ; c'est, par la méthode de Marchi, une dégénérescence très prononcée et des cordons postérieurs et des racines postérieures sacrées avant leur entrée dans la moelle. On peut donc affirmer que la lésion a porté sur les racines de la queue de cheval avant leur entrée dans les ganglions rachidiens.

Il ne s'agit pas, dans l'espèce, d'une compression soit par un volumineux foyer d'hématorachie sacré, soit par un enfoncement du sacrum. Un examen par coupes sériées des racines sacrées permettra de voir si le traumatisme n'a pas causé un arrachement de ces racines.

Le résultat complet de cet examen histologique sera publié ultérieurement.

Infection septique, ayant son point de départ à la surface de l'ulcération cutanée ;

Infection et intoxication urinaires, partant de la vessie.

Ces conséquences se sont fait sentir, depuis quelque temps déjà ; à preuve cet état de cachexie, que nous constatons chez le malade, et sur lequel j'ai déjà attiré votre attention.

En thèse générale, les choses se passent tout autrement, dans les cas d'une affection proprement dite de la queue de cheval, dans les cas où une lésion circonscrite et extra-spinale agit, par voie de compression, sur une partie ou sur la totalité des racines du plexus sacré et du plexus sacro-coccygien. Les troubles urinaires sont sujets à passer par des phases d'atténuation plus ou moins durables, outre qu'au début ils sont souvent de peu d'importance. Les malades sont donc moins exposés aux suites de l'infection urinaire. En outre, les eschares au siège ne se montrent habituellement qu'à une période avancée de l'affection, et on conçoit sans peine qu'il en soit ainsi. En effet, les ulcérations de décubitus s'observent beaucoup plus rarement, dans le cours des affections névritiques, que dans les myélopathies qui intéressent la substance grise centrale. D'autre part, les sujets atteints d'une simple affection de la queue de cheval sont rarement privés de l'usage de leurs membres inférieurs. Presque toujours, ils sont en état de marcher, plus ou moins bien, avec ou sans l'aide de béquilles. Ils sont donc soustraits à l'influence qu'une compression permanente des téguments de la région lombo-sacrée exerce sur le développement des ulcérations de décubitus.

Enfin, dans certains cas, les affections de la queue de cheval sont justiciables d'une intervention opératoire. C'est quand elles ont pour substratum une fracture, une luxation, ou encore, une néoplasie circonscrite, tumeur, pachyméningite, qui comprime simplement les nerfs de la queue de cheval et qui se prête à une tentative d'exérèse.

Dans ces conditions, l'extirpation du foyer morbide peut être suivie d'une guérison complète. On connaît déjà un petit nombre de faits de ce genre. Le plus remarquable de tous a été publié par le Dr Laquer (1), de Francfort-sur-le-Mein. Il concerne un jeune homme chez lequel on avait diagnostiqué une affection de la queue de cheval, en rapport avec une tumeur de la portion la plus inférieure du canal rachidien. L'exactitude du diagnostic fut confirmée, au cours de l'opération pratiquée par le chirurgien Renn et qui consista dans l'effraction du canal rachidien, au siège présumé de la lésion, et dans l'extirpation de la tumeur, un sarcome si-

(1) Laquer, *Ueber Compression der Cauda equina.* Neurologisches Centralblatt, 1891, n° 7, p. 193.

tué en dehors du sac formé par la dure-mère. Le patient fut débarrassé des horribles souffrances que lui occasionnait la compression de la queue de cheval par la tumeur, et il se rétablit complètement.

Dès 1887, le chirurgien anglais Thorburn (1) était intervenu, et avec succès, dans un cas d'affection de la queue de cheval consécutive à une luxation traumatique de la 2e vertèbre lombaire. Il avait réséqué l'arc vertébral de la moitié gauche de cette vertèbre, qui comprimait les méninges et la queue de cheval. L'opération fut suivie d'une amélioration progressive. Au bout de 18 mois, le sujet, qui exerçait la profession de mineur, avait pu reprendre ses occupations.

L'an dernier, le Dr Sachs (2) a publié deux cas de compression de la queue de cheval par une tumeur sarcomateuse. L'un d'eux avait évolué, au début, sous les traits d'une sciatique ; l'autre avait été pris pour un cas de tabes. Dans les deux cas, on a tenté l'extirpation du néoplasme. Chez le premier malade, l'opération a été suivie d'une guérison complète ; chez l'autre, elle a eu pour résultat une atténuation très marquée de tous les symptômes. Aussi Sachs plaide-t-il chaudement en faveur de l'intervention opératoire, dans les cas où, chez un malade qui réalise la symptomatologie des affections de la queue de cheval, toutes les présomptions plaident contre l'existence d'une lésion intra-spinale et *en faveur d'une simple compression des racines qui émergent de la portion la plus inférieure du névraxe.*

*
* *

Traitement. — Le traitement des affections de la portion inférieure du contenu du canal rachidien et en particulier celui des affections de la queue de cheval comportent des *indications causales* et *des indications symptomatiques.*

A. Les *indications causales* se rapportent à trois catégories de circonstances :

1° Il y a eu traumatisme antécédent. Vous aurez alors à rechercher si le traumatisme n'a pas occasionné une fracture, une luxation de vertèbre, qui donne lieu à une compression des racines de la queue de cheval, au niveau ou au-dessous du cône terminal. En cas de doute, vous vous imposerez comme un devoir de faire examiner le malade par un chirurgien compétent.

Je suppose que toute déformation du rachis, en rapport avec une luxation

(1) Thorburn, *On injuries of the cauda equina.* Brain, 1898, Januar.

(2) Dr Sachs, *Two cases of tumor pressing upon the cauda equina ; removal, recovery.* Medical Record, 6 janvier 1900.

ou une fracture de vertèbre, fasse défaut. Vous aurez à rechercher si les accidents présentés par le malade ne sont pas le fait d'un foyer hémorrhagique comprimant les nerfs de la queue de cheval, et susceptible de faire l'objet d'une tentative opératoire.

2° Il n'y a pas eu de traumatisme antécédent, mais il y a des raisons positives d'admettre que le malade a eu la syphilis. C'est le cas de soupçonner une compression de la queue de cheval par une néoplasie syphilitique, et de faire un essai de traitement iodo-mercuriel ; mais vous le ferez sans grand espoir de succès. Aussi bien, si lésion syphilitique il y a, les plus grandes chances seront en faveur d'une pachyméningite, lésion réfractaire à la médication spécifique. Celle-ci ne donne des chances de succès qu'autant qu'on se trouve en présence de lésions gommeuses, assez récentes, développées dans le canal rachidien, et je ne sache pas que jusqu'alors, cette éventualité se soit trouvée réalisée, dans des cas d'affection de la queue de cheval.

3° Le sujet n'a pas subi de traumatisme ; il n'est pas non plus syphilitique. Les symptômes qu'il présente sont ceux d'une lésion circonscrite, agissant sur la queue de cheval, par voie de compression. Ils consistent, notamment, en douleurs intolérables qui, partant de la région sacro-lombaire, irradient dans les membres inférieurs. C'est le cas de soupçonner l'existence d'une tumeur extra-spinale, développée dans la portion inférieure du canal sacro-lombaire ; en pareilles circonstances, une intervention chirurgicale, visant l'extirpation de la tumeur, n'est pas seulement légitime, elle s'impose.

*
* *

B. Les *indications symptomatiques* se rapportent, en premier lieu, aux manifestations douloureuses, qui ne manquent presque jamais ; je vous répète que par leur violence et leur ténacité, elles peuvent rendre l'existence intolérable aux malades. Le remède radical à leur opposer consiste dans la suppression, par voie opératoire, du foyer morbide qui comprime la queue de cheval. Ce remède n'est applicable que dans un petit nombre de cas. Le plus souvent, nous en sommes réduits à l'emploi des palliatifs, sous la forme de révulsifs, — applications de pointes de feu, le long de la portion inférieure du rachis, de médicaments antialgiques, — injections de morphine, chloral etc.., — administrés avec toutes les précautions exigibles en vue de réduire à leur minimum les conséquences funestes de l'usage prolongé de ces toxiques.

Il y a lieu ensuite de prendre des mesures de prophylaxie, à seule fin de mettre les malades le plus longtemps possible à l'abri des infections, urinaires et septiques, auxquelles les exposent les troubles vésico-rectaux

dont ils sont affligés. On prendra les plus minutieuses précautions d'asepsie, lorsqu'il y aura lieu de pratiquer le cathétérisme.

On aura recours aux lavages antiseptiques de la vessie, pour peu que les urines charrient du pus ou du sang. L'incontinence des urines et des matières fécales réclame des soins pénibles, destinés à maintenir les malades dans un état de propreté, aussi parfaite que possible, et une surveillance assidue des téguments de la région sacro-lombaire. La moindre rougeur venant à se montrer dans cette région sera traitée par les topiques appropriés.

A plus forte raison faut-il intervenir énergiquement, sitôt que la peau s'écorche aux endroits où elle est exposée à l'influence nocive de la compression, d'une part, du contact irritant de l'urine et des matières fécales, de l'autre.

HOSPICE DE BICÊTRE

(TRAVAIL DU LABORATOIRE DE M. PIERRE MARIE).

ANATOMIE

DES

LACUNES DE DÉSINTÉGRATION CÉRÉBRALE

PAR

JEAN FERRAND,

Interne des hôpitaux.

Les lacunes de désintégration cérébrale étaient peu étudiées lorsque M. Pierre Marie les fit connaître. Guidé par ses conseils nous avons pu utiliser les nombreux matériaux réunis au laboratoire de Bicêtre et étudier l'anatomie de ces pertes de substance cérébrale qui sont la cause la plus fréquente de l'hémiplégie des vieillards (1).

*
* *

I. — Anatomie macroscopique des lacunes.

Siège. — Le siège le plus habituel des lacunes est dans les noyaux gris du cerveau. Quelle que soit la dimension de ces cavités c'est là qu'on les rencontre de préférence. C'est dans la région interne et inférieure de l'hémisphère à peu près à égale distance de son pôle antérieur et de son pôle postérieur que se trouve la masse des noyaux gris. Ils sont environnés de toutes parts, en avant, en dehors et en arrière par la substance blanche qui double les circonvolutions. De plus, ils sont presque entièrement sous le ventricule latéral et en dehors de lui.

La connaissance de cette situation exacte des noyaux gris n'est pas indifférente car elle règle leur vascularisation. Ils reçoivent en effet leurs vaisseaux artériels des gros troncs de la base du cerveau. L'artère cérébrale antérieure envoie les artères striées antérieures qui vont se perdre dans la tête du noyau caudé.

La cérébrale moyenne ou sylvienne donne deux groupes artériels : les striées internes qui traversent le noyau lenticulaire, atteignent la capsule

(1) Nous avons consacré un travail d'ensemble à l'étude clinique et anatomique des lacunes cérébrales : Cf. Jean Ferrand, *Essai sur l'hémiplégie des vieillards. Les lacunes de désintégration cérébrale*, thèse Paris, 1902, Rousset, édit.

interne et se perdent dans le noyau caudé et les striées externes elles-mêmes divisées en deux groupes.

Le groupe antérieur ou lenticulo-strié traverse le segment antérieur de la capsule interne pour se terminer dans le noyau caudé : dans ce groupe se trouve la branche connue depuis Charcot sous le nom d'artère de l'hémorragie cérébrale.

Le groupe postérieur ou lenticulo-optique répond au segment postérieur de la capsule interne et se termine à la partie externe et antérieure de la couche optique.

Enfin l'artère cérébrale postérieure envoie à la couche optique plusieurs branches :

Les artères optiques inférieures ;

L'artère optique postérieure et interne ;

L'artère optique postérieure et externe.

De l'origine même de ces différents vaisseaux résulte un fait qui pour nous a une grande importance : c'est la verticalité de ces artères. Elles naissent en effet à la base du cerveau et se dirigent verticalement pour atteindre les noyaux gris où elles se terminent sans s'anastomoser. Nous insisterons ailleurs sur leur caractère terminal. Mais nous voulons de suite constater leur direction constamment verticale parce qu'il nous semble que cette direction a une grande influence sur le siège des lacunes.

Comme nous le verrons ce sont les vaisseaux qui guident les lacunes : or il est probable qu'étant donnée la direction constante des vaisseaux les lacunes se font également dans une direction constante.

Et ceci nous explique pourquoi certaines coupes du cerveau bien mieux que d'autres nous permettent de les apercevoir.

Parmi les coupes diverses que choisit à son gré l'anatomo-pathologiste qui explore le cerveau il en est une qui est bien supérieure aux autres pour l'étude des lacunes : c'est la coupe de Flechsig, séparant l'hémisphère en deux portions, l'une supérieure, l'autre inférieure, et faite de dedans en dehors en passant juste au-dessous des deux extrémités du corps calleux, presque parallèlement à la base du cerveau. Sur les deux faces de cette coupe nous avons en effet la masse des noyaux centraux dans leur partie la plus large.

Or c'est là le lieu d'élection des lacunes. Quatre-vingt-dix-neuf fois sur cent nous les trouvons sur cette coupe et nulle part ailleurs.

Il est cependant quelquefois nécessaire de compléter l'examen en faisant d'autres coupes parallèles à cette première, mais toujours à quelques millimètres à peine au-dessus et au-dessous du point d'élection de la coupe de Flechsig.

Lorsque nous sectionnons ainsi les noyaux gris environ à leur partie moyenne nous sommes perpendiculaires aux artères striées et optiques, perpendiculaires par conséquent à l'axe des lacunes qui suivent ces vaisseaux et nous les coupons dans leur plus grande largeur. Aussi les voyons-nous mieux.

Nous avons du reste vérifié le fait en faisant d'autres coupes, particulière-

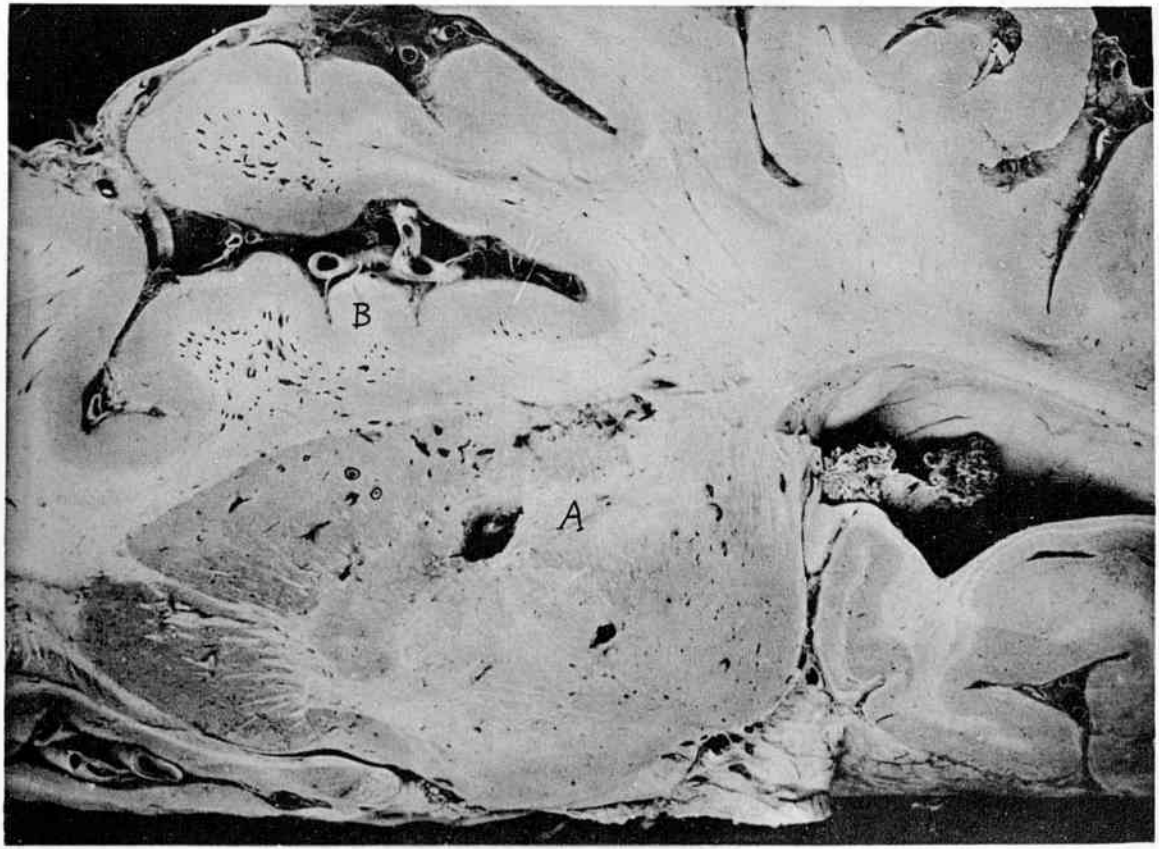

LACUNES DE DÉSINTÉGRATION CÉRÉBRALE (COUPE DE FLECHSIG)
(*J. Ferrand*).

ment des coupes frontales d'avant en arrière, et nous avons constaté que de cette manière on voyait beaucoup moins bien les lésions lacunaires. Il faut alors vraiment savoir qu'elles existent pour les découvrir, et vérification faite au microscope on retrouve des images tout à fait différentes et très peu visibles.

Est-ce pour cette raison que beaucoup d'auteurs faisant habituellement des coupes frontales n'ont pas aperçu les lacunes ? Nous ne sommes pas éloigné de le croire, et ce fait que nous avons vérifié bien des fois tend à le prouver.

Quoi qu'il en soit, il est certain que la coupe de Flechsig faite au lieu d'élection, ou celles qui sont parallèles sectionnent les artères des noyaux centraux perpendiculairement à leur axe et que c'est la meilleure manière d'apercevoir les lacunes. C'est là qu'il faut les chercher quand on les soupçonne.

On les voit alors très bien, occupant les noyaux centraux, c'est-à-dire les segments du noyau lenticulaire, la couche optique ou le noyau caudé. Elles se limitent parfois à un seul de ces noyaux, mais d'autres fois s'étendent plus ou moins en largeur et coupent en totalité ou en partie la capsule interne.

Parmi les noyaux gris les lacunes ont encore des préférences : elles affectionnent particulièrement le noyau lenticulaire, sur nos 88 cas il y avait 64 fois une lésion de ce noyau. 39 fois la lésion était limitée à un seul hémisphère, mais dans 25 cas les deux noyaux lenticulaires étaient atteints à gauche et à droite.

De plus, 6 fois les lacunes étaient tellement nombreuses et disséminées partout que l'on n'a pas désigné en particulier le siège de ces lacunes, mais il en existait certainement dans les points d'élection.

C'est la couche optique qui est ensuite préférée par les lacunes, 35 fois nous la trouvons atteinte et parmi ces cas 6 fois seulement la lésion était bilatérale.

Vient ensuite la capsule interne intéressée 25 fois et une fois seulement des deux côtés ensemble, mais il faut ici remarquer que les lacunes prennent très rarement naissance dans la capsule interne ; même si elle est aussi souvent intéressée c'est par les prolongements ou les extrémités d'une lacune qui a pris naissance dans le noyau lenticulaire, la couche optique ou le noyau caudé. Elle est alors atteinte par ses bords qui longent les noyaux gris. Quelques-unes de ses fibres sont dissociées ou écartées, d'autres sont découpées. Mais il est très rare que toute l'épaisseur de la capsule soit sectionnée, cela se voit cependant mais surtout dans les cas où la lésion est franchement hémorragique et a cessé anatomiquement d'être une lacune.

Il est très curieux de voir cette fréquence avec laquelle la capsule interne est frappée : il semblerait au premier abord qu'il dût en résulter une symptomatologie toute spéciale non seulement au moment de la production de la lacune, mais surtout pendant sa cicatrisation. Etant donnée fonctionnellement parlant l'importance de cette capsule par rapport au noyau lenticulaire, il paraîtrait rationnel que les lésions de l'une et de l'autre dussent se manifester d'une manière absolument différente et que les sujets dont la capsule interne est atteinte restent indéfiniment paralysés sinon contracturés.

Eh bien ! il n'en est rien. Il est impossible dans l'examen des lacunaires vivants d'avoir une différence symptomatique suivant le siège de leur lésion : sauf peut-être dans certains cas lorsque la capsule interne est complètement sectionnée par un large foyer, alors y a-t-il persistance de la paralysie.

Donc que la lacune siège dans le noyau lenticulaire, dans la couche optique ou dans la capsule interne, même réaction symptomatique.

Il en sera encore de même quand les lacunes occuperont le noyau caudé. Nous avons trouvé ce dernier atteint seulement 18 fois. C'est donc lui qui dans la masse des noyaux gris est le plus souvent intact.

Les lacunes ne siègent d'ailleurs pas exclusivement dans les noyaux centraux des hémisphères, on peut en rencontrer dans la substance blanche environnante : c'est là un fait presque exceptionnel étant donnée la fréquence des cas. Cependant nous avons constaté 14 fois des lacunes dans le centre ovale au-dessous des circonvolutions et plutôt dans la partie antérieure du cerveau, dans le lobe frontal. Enfin trois fois nous avons vu cette même lésion dans les fibres blanches qui constituent le corps calleux.

Par conséquent on peut dire en demandant aux chiffres les conclusions qu'on peut en tirer que, sur 100 lésions lacunaires, il y en a 87 dans les noyaux centraux et 13 seulement dans la substance blanche cérébrale.

Il existe encore un centre nerveux que paraissent affectionner les lacunes et qui est cependant assez éloigné des précédents : c'est la protubérance ; on les y rencontre assez souvent puisque nous en avons relevé 24 cas. Rarement situées sur la ligne médiane, elles se trouvent ordinairement en plein faisceau moteur soit d'un côté soit de l'autre. Plus on se rapproche de la partie inférieure de l'organe moins on les rencontre souvent.

Quoique parfois très volumineuses et entraînant une perte de substance considérable dans cet organe, lieu de passage de fibres si importantes, elles ne donnent pas lieu pas plus que celles de la capsule interne à une symptomatologie bien particulière. Peut-être cependant y a-t-il une relation quelconque entre l'état de gâtisme complet et les lacunes protubérantielles. Il nous a semblé que chez les vieillards morts après une longue période de gâtisme on trouvait plus fréquemment ces lésions. Mais nous manquons de statistique à ce sujet et nous ne signalons la chose que comme une hypothèse qui demanderait une vérification plus scientifique.

Quoi qu'il en soit, les lacunes de la protubérance se voient dans un quart des cas environ.

En résumé et par ordre de fréquence nous pouvons dire que le siège des lacunes est dans les noyaux gris du cerveau, dans la protubérance et dans la substance blanche du centre ovale.

Jamais, dans aucun cas, nous n'en avons rencontré ailleurs ni dans les circonvolutions de l'écorce, ni dans les pédoncules cérébraux, ni dans le bulbe. Nous ne voulons pas nier qu'il ne puisse en exister dans ces régions, mais jamais il ne nous a été donné d'en constater.

Nous avons résumé dans un tableau comparatif à la fois, le nombre et le siège des lacunes par rapport l'un à l'autre :

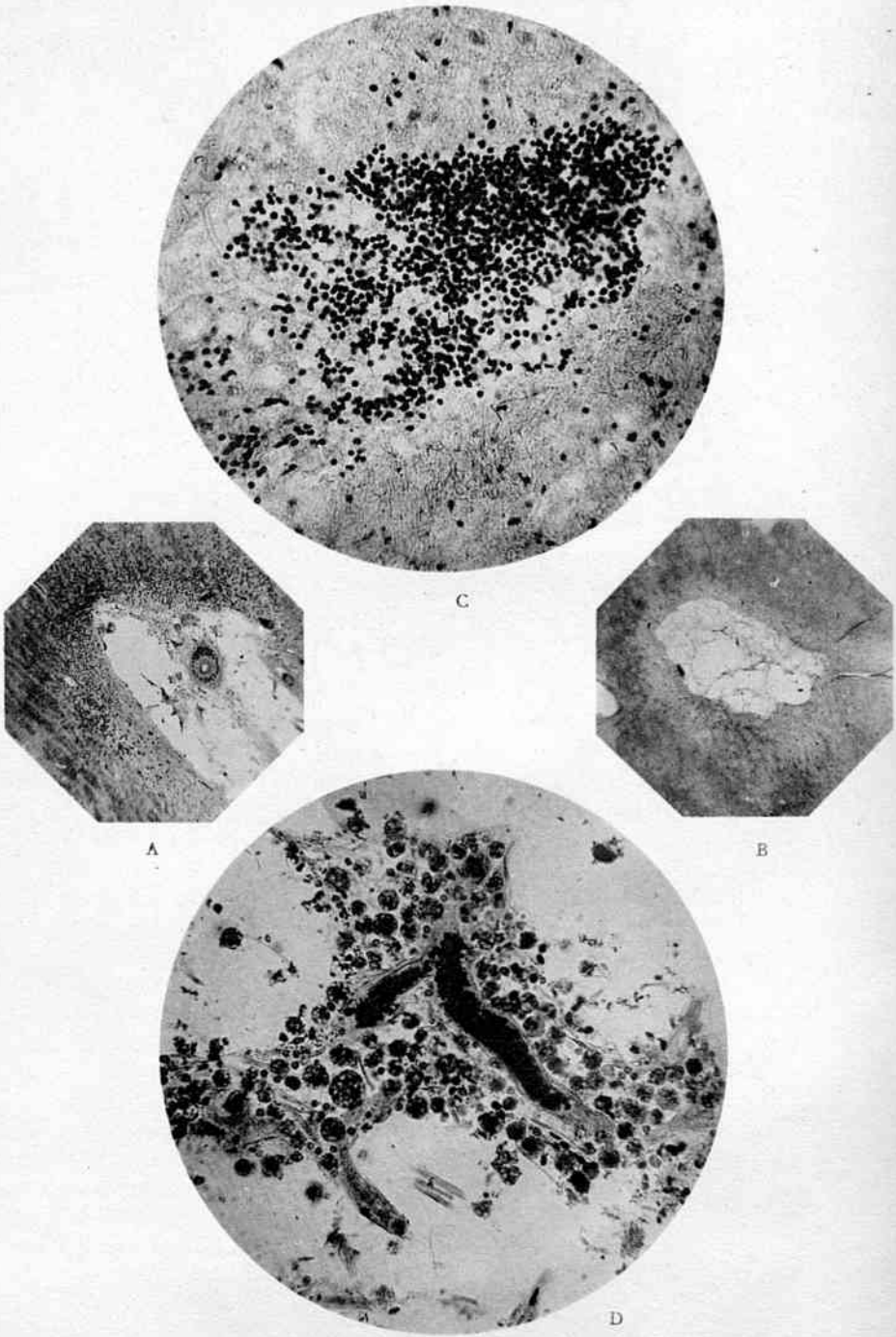

LACUNES DE DÉSINTÉGRATION CÉRÉBRALE *(J. Ferrand)*.

A. Une lacune récente. Les corps granuleux, éléments de désintégration, envahissent la substance cérébrale. Au centre, un vaisseau altéré, mais perméable. (Préparation par la méthode de Marchi. Grossiss[1] = 90). — B. Une lacune ancienne. Des bandes de sclérose cloisonne la cavité lacunaire. (Préparation par la méthode de Marchi. Grossiss[1] = 90. — C. Dans la paroi d'une lacune. Infiltration embryonnaire autour d'un vaisseau altéré. (Préparation colorée par l'hématoxyline-eosine.

SIÈGE	LÉSION UNILATÉRALE	LÉSION BILATÉRALE	TOTAL	LÉSION UNIQUE
Noyau lenticulaire . .	39	25	64	6
Couche optique . . .	29	6	35	1
Noyau caudé	16	2	18	2
Capsule interne . . .	24	1	25	1
Protubérance	»	»	24	3
Centre ovale.	»	»	14	»
Corps calleux	»	»	3	1
Totaux . . .	108	34	183	14
Lésions multiples sans désignation spéciale			6	
Total général.			189	

Il est parfois impossible de compter les lacunes tant elles sont nombreuses. Elles apparaissent alors comme des points miliaires occupant une grande partie des noyaux centraux et sont alors extrêmement petites. En ce cas elles sont bilatérales occupant les mêmes régions dans les deux hémisphères.

Six fois il nous est arrivé de constater cet aspect et cette multiplicité des foyers, nous les avons désignés sur notre tableau sous le nom de « lacunes multiples ».

Mais le plus souvent il est possible de compter les foyers sur le cerveau. Du reste, il arrive que la lésion soit unique et c'est là le meilleur sujet d'étude. 14 fois sur 88 nous n'avons rencontré qu'une seule lésion. Elle siégeait encore le plus souvent dans le noyau lenticulaire (6 fois), ensuite dans la protubérance (3 fois) ; ce chiffre de 14 cas présentant une lésion unique est assez élevé puisqu'il représente plus de 16 0/0 de la totalité de nos observations.

On peut constater plusieurs foyers soit sur le même hémisphère, soit partagés entre l'un et l'autre. En ce cas il arrive que les foyers sont tantôt groupés dans un seul noyau gris, tantôt disséminés dans plusieurs ou dans la protubérance. Aucune règle ne semble du reste présider à ces dispositions variables des lésions et l'on ne constate pas qu'une lésion située dans un noyau caudé par exemple soit une prédisposition à une autre semblable et symétrique. Cependant on observe souvent la présence dans un même noyau gris de 3 ou 4 foyers seulement qui sont groupés ensemble et sont évidemment de même provenance et de même date ne constituant qu'un foyer à proprement parler. Aussi dans notre statistique n'avons-nous compté que pour une seule lacune les lésions de cette nature.

En comprenant ainsi sous une même notation les lacunes conglomérées dans un même noyau gris, si nous faisons le total de tous les foyers que nous avons observés, nous arrivons au chiffre respectable de 189.

Si maintenant nous en retranchons les 14 cas dans lesquels il n'y avait qu'une seule lacune, il nous reste 175 lacunes observées, soit une moyenne de 2, 3 par malade. Nous pouvons immédiatement en conclure que les lacunes ont

une tendance à se multiplier chez le même malade et que le fait d'en posséder constitue une prédisposition à en ressentir de nouvelles atteintes.

Aspect macroscopique des lacunes. — Quant on retire du crâne un cerveau frais n'ayant pas encore subi l'influence du formol, et qu'on pratique la coupe de Flechsig on aperçoit alors les lacunes. Elles se présentent à nous sous différents aspects qui ne dépendent du reste que de leur volume.

La lacune la plus visible est celle dont le volume atteint les dimensions d'une petite lentille ; il faut qu'elle ait au moins celle d'un grain de chènevis pour ne pas être tout à fait miliaire. On en voit encore de plus volumineuses qui atteignent les proportions d'un pois ou même d'un haricot. On n'en voit guère de plus volumineuses : du reste elles ne détruisent jamais complètement le noyau gris dans lequel elles ont pris naissance ce qui arriverait forcément si elles dépassaient les mesures dont nous venons de parler.

La lacune de volume moyen est à peu près ronde. Cependant cette forme n'a rien d'absolu. Elle est du reste toujours anfractueuse, ce qui rend la forme ronde beaucoup moins caractéristique. Peut-être est-elle plus allongée verticalement dans le sens du vaisseau que transversalement ? Cela est parfois assez nettement visible.

En tous cas la forme n'a rien de général et ne rappelle en rien les dimensions d'une figure géométrique quelconque.

Les parois ne sont jamais lisses mais toujours déchiquetées et creusées de replis du reste à peine accentués, mais suffisamment marqués pour être visibles. Parfois des prolongements inattendus se rencontrent sur les bords d'une cavité qui paraissait de forme à peu près régulière : tels sont par exemple ceux qui coupent en partie la capsule interne et font partie d'une lacune née dans un noyau gris.

Ce sont les parois de la lacune qui lui donnent sa coloration. Le plus souvent la teinte en est grisâtre, tranchant un peu sur l'aspect blanc laiteux du reste du cerveau. Cette teinte foncée est d'autant plus accentuée que la lacune est plus ancienne. Les éléments anatomiques dissociés et altérés se déposent le long des parois anfractueuses et contribuent à donner cette teinte grisâtre Mais parfois quand il y a eu une notable quantité de sang épanché, la lacune prend une coloration jaunâtre creuse, absolument comme dans les anciens foyers hémorragiques. On y retrouve du reste les mêmes éléments et en particulier les dépôts d'hématoïdine, matière colorante qui donne à la cavité sa coloration jaunâtre.

Cette couleur indique toujours une lacune assez ancienne. Ainsi nous avons pu examiner des lacunes récentes dans lesquelles on découvrait à l'examen histologique une grande proportion d'hématies, comme s'il s'agissait d'une hémorragie miliaire ; malgré cela la coloration en était toujours grisâtre au début. Ce n'est que tardivement que les dépôts d'hématoïdine se font sur les parois de la cavité.

Quant au contenu même de la lacune il est constitué par les éléments anatomiques du tissu nerveux. Nous verrons plus tard dans quel état on les aperçoit. Mais à première vue la cavité paraît remplie d'une substance plus ou

moins louche, semifluide n'adhérant pas aux parois. Ce liquide est certainement d'origine lymphatique, il n'est autre que celui qui circule dans les gaînes périvasculaires entourant tous les vaisseaux des centres nerveux.

Mais les liquides fixateurs le chassent et le remplacent de sorte qu'il n'est pas possible de voir s'il contient des éléments en suspension mais c'est probable.

Ce liquide est parfois remplacé par une sorte de magma jaunâtre qui comble la cavité dans tous ses replis. Cette pâte devient facilement pulvérulente et n'est autre que l'amoncellement de tous les fragments organiques détruits ou altérés par le processus lacunaire.

Enfin au milieu de tous ces éléments formant le centre et l'axe de la cavité se trouve un vaisseau.

Ce vaisseau dont nous étudierons complètement la nature histologique est parfaitement visible à l'œil nu. Sectionné à peu près perpendiculairement à son axe on le voit sur chaque face de la coupe faisant saillie dans la cavité lacunaire, quoique en général de très petit volume il est cependant assez rigide pour ne pas s'affaisser après la coupe et il reste saillant dans l'axe de la lacune. Ainsi donc la lacune de volume moyen nous montre une cavité anfractueuse contenant une substance variable, produit de la désintégration cérébrale et un vaisseau qui occupe le centre de la cavité et se dirige suivant son axe.

Mais la lacune n'a pas toujours ce volume. Elle est souvent beaucoup plus petite. Nous disons alors qu'elle est miliaire. En ce cas elle est beaucoup moins visible à l'œil nu que lorsqu'elle atteint les dimensions que nous avons examinées précédemment. Cependant elle est encore assez reconnaissable : d'abord il est rare que la lacune miliaire soit isolée, elle est bien souvent multiple. On voit alors dans un noyau gris une foule de points noirâtres qui remplacent les vaisseaux que l'on y distingue à l'état normal.

A l'état normal en effet, la coupe des noyaux centraux montre le tissu gris comme piqueté d'un nombre considérable de petits vaisseaux. Ces vaisseaux sont coupés perpendiculairement à leur axe et paraissent émerger directement du tissu nerveux sans qu'on distingue autour d'eux une cavité.

Dans le cas de lacune miliaire ces vaisseaux sont encore apparents, mais autour d'eux le tissu cérébral paraît un peu affaissé et grisâtre laissant ainsi sur la surface même des noyaux gris une série de taches miliaires.

L'étude histologique nous montrera qu'au point de vue de la constitution il n'y a que peu de différence entre la lacune miliaire et la lacune lenticulaire. Celle-là est sans doute le premier degré de celle-ci, mais étant plus petite elle passe plus facilement inaperçue, quoique beaucoup plus fréquente.

D'autres aspects différents nous sont fournis par les lacunes anciennes.

La lacune tend en effet vers la guérison et la cavité vers la cicatrisation. C'est pour cela qu'on voit parfois de fines brides fibreuses jetées comme des ponts sur les anfractuosités des parois. Ces brides se développant peu à peu, les parois se sclérosent et il ne reste plus qu'un réseau de tissu fibreux, véritable cicatrice analogue en tous points à celles que l'on rencontre sur les différents viscères de l'économie.

Cependant la lacune ne tend pas toujours vers la sclérose et l'on rencontre

de petites cavités bien rondes remplies de liquide assez clair et paraissant limitées par une membrane propre. Ce sont de véritables petits kystes ayant tout au plus la dimension d'un tout petit pois. Au milieu se retrouve toujours le vaisseau qui traverse le kyste comme il traversait la lacune en suivant son plus grand diamètre.

Il nous serait impossible de dire quelles sont les causes qui font évoluer la lacune plutôt vers la sclérose ou plutôt vers la formation kystique. On peut seulement affirmer que cette dernière production est très rare tandis que l'organisation fibreuse constitue le mode de guérison le plus ordinaire des lacunes.

Nous ne voulons pas terminer ce qui a trait à l'aspect sous lequel se présentent les lacunes sans signaler une formation qui peut prêter à quelques erreurs de diagnostic. Nous voulons parler de la lacune linéaire. On trouve parfois au siège d'élection des lacunes une sorte de cicatrice linéaire ayant à peine 1/2 centimètre d'étendue,de la couleur jaune ocreuse caractéristique des hémorragies anciennes et dont les deux lèvres sont rapprochées au point de faire disparaître toute cavité et de ne former qu'une simple ligne colorée en plein tissu cérébral.

On sera assurément tenté de prendre cette lésion pour une hémorragie ancienne guérie et l'on n'aura pas tort. C'est évidemment un processus hémorragique qui a séparé les éléments nerveux sur un espace linéaire et limité et s'est ensuite cicatrisé. Mais c'est là une hémorragie miliaire produite dans une très petite lacune et tout dans ce cas se comporte comme dans le cas de lacune.

Cliniquement la lésion s'est révélée de même par une hémiplégie incomplète et transitoire, la guérison en est survenue très rapidement et rien n'a pu faire supposer qu'il y avait eu hémorragie cérébrale. Dirons-nous que anatomiquement il n'y a pas de différence non plus ? Il y en a cependant par la quantité relativement grande de sang épanché ; mais nous avons vu des lacunes rondes et de volume moyen prendre en guérissant la coloration de l'hématoïdine ; or dans ces hémorragies limitées, il y a à peine une dissociation du tissu cérébral environnant, on constate encore la présence de vaisseaux. Bref ce sont des hémorragies mais elles se comportent comme des lacunes. Et cela ne nous étonnera plus quand nous aurons étudié le mécanisme de production des lacunes, la grande part qu'y jouent les lésions artérielles et son rôle dans l'hémorragie cérébrale mortelle. On comprendra alors que nous revendiquions comme un processus lacunaire de désintégration ces petites hémorragies très limitées qui évoluent sans fracas et ne se distinguent pas cliniquement des lacunes.

Tels sont les différents aspects que prennent les lacunes et leurs caractères visibles facilement pour tout observateur : tantôt miliaires, tantôt de volume moyen, uniques ou multiples siégeant dans les noyaux gris ou la protubérance.

II. — Histologie de la lacune.

De l'examen de toutes les pièces que nous avons pu faire, il nous a semblé que quelle que soit son volume, sa forme et sa situation la lacune passait par deux phases anatomiques un peu différentes.

Dans la première elle n'est pas constituée à proprement parler, il y a seulement préparation de lacune : c'est la lacune miliaire. Elle est caractérisée par ce fait qu'autour d'une artériole cérébrale le tissu est raréfié, mais il adhère au vaisseau sans qu'il y ait solution de continuité ou rupture d'éléments fibrillaires.

Dans la seconde, il y a au contraire formation d'une cavité entre le vaisseau central et le parenchyme cérébral : c'est une lacune vraie.

Ce degré d'altération étant le plus fréquent et le plus typique nous l'étudierons beaucoup plus longuement. Nous serons au contraire très bref sur l'altération primitive, ou 1er degré de la lacune, et sur l'évolution ultérieure de la lacune et sa cicatrisation.

A. 1er *Degré de la lacune.* — La lacune miliaire est peut-être la plus fréquente mais en raison de son exiguïté elle passe souvent inaperçue, et comme il est rare de la connaître cliniquement on ne peut la voir qu'en examinant des pièces sur lesquelles il y a plusieurs lacunes : on en voit parmi elles qui sont encore au premier degré d'altération.

Sur une préparation colorée à l'hématoxyline-éosine par exemple, l'attention est attirée par une zone plus claire dans laquelle le tissu semble raréfié, moins coloré et les noyaux moins abondants. Au centre de cette zone se trouve un vaisseau de volume variable, assez souvent une artériole dont les tuniques sont reconnaissables. Elles sont de plus considérablement épaissies, surtout la tunique externe ou adventice. La gaine lymphatique est adhérente au vaisseau dont les parois sont de plus infiltrées d'une grande quantité de cellules embryonnaires. Malgré ces lésions l'artère est toujours perméable.

Autour d'elle dans un rayon assez variable le parenchyme cérébral paraît raréfié, c'est-à-dire que les mailles névrogliques sont plus larges, qu'elles ne contiennent plus qu'un nombre insignifiant de fibres nerveuses et que les cellules névrogliques se colorent un peu moins bien.

Somme toute il semble que la région subisse un ralentissement dans sa vitalité et une résorption dans le nombre de ses éléments, mais il n'y a pas encore de désintégration à proprement parler.

Il n'en est pas de même à la seconde période.

B. 2e *Degré de la lacune.* — Nous décrivons à la lacune de désintégration cérébrale un deuxième degré qui s'est caractérisé surtout par ce fait qu'il sera possible de distinguer au microscope un espace suffisamment étendu entre l'artère centrale de la lacune et le tissu cérébral même altéré qui la limite, espace dans lequel se voient les débris d'éléments nerveux et sanguins, et cela quelles que soient les dimensions totales du foyer.

Il n'y a plus ici comme dans le 1er degré union de l'artère avec le tissu cérébral altéré. Cette union a été rompue, l'artère est séparée du tissu qui la soutenait ; elle est seule avec ses tuniques et les hématies qu'elles contiennent au milieu de la cavité.

C'est là la véritable lacune : dans le 1er degré il n'y avait pas encore de cavité : seul le tissu cérébral était raréfié autour du vaisseau ; mais on n'observait pas de solution de continuité. Dans le 2e degré au contraire il y a

une véritable cavité, un manque dans la substance cérébrale, lésion typique qui a donné son nom à l'affection : c'est une lacune. Il est probable que ce 2e degré d'altération n'est pas nécessairement la suite du 1er degré ; s'il lui succède quelquefois il peut aussi se produire d'emblée de même que le 1er degré n'est pas irrémédiablement amené à passer au second et qu'il peut être lui-même le siège de complications graves. Il existe encore un autre ordre de causes qui fait de ce second degré la lacune typique, c'est que sans qu'elle soit peut-être la plus fréquente c'est celle qu'on a le plus souvent l'occasion d'étudier à l'état de lacune récente. Aussi avons-nous pu en observer un grand nombre d'exemples.

Quand on examine avec un faible grossissement une lacune de cette nature dans le segment externe du noyau lenticulaire par exemple, on voit très nettement qu'elle se compose de trois parties très différentes et qui méritent chacune une description particulière.

La première partie ou centre est occupée par l'artère, la deuxième ou périphérique est constituée par le tissu cérébral, et la troisième ou intermédiaire est un espace vide plus ou moins rempli d'éléments normaux ou pathologiques.

1° *Lésions du vaisseau.* — Le vaisseau central est habituellement une artère de volume moyen : ce peut être une artériole mais ses parois sont toujours très épaissies. Dans un cerveau normal, on peut distinguer aux artérioles les trois tuniques caractéristiques des artères à l'état de grande simplicité c'est-à-dire : une tunique interne réduite à l'endothélium avec ou sans limitante interne, une tunique moyenne surtout composée de fibres musculaires lisses et de fibres conjonctives et enfin une tunique externe ou adventice de tissu conjonctif représentée surtout par des cellules fusiformes et étoilées. Dans un cerveau de vieillard normal n'ayant ressenti les atteintes d'aucune maladie grave on constate déjà des transformations qui tiennent uniquement à l'âge de l'artère.

Les modifications portent alors principalement sur la tunique dans laquelle l'élément musculaire tend de plus en plus à disparaître et à être remplacé par l'élément conjonctif. Mais cette substitution se fait avec lenteur sans infiltration leucocytaire, sans phénomènes indiquant que les tuniques vasculaires ont été le siège d'une réaction inflammatoire quelconque.

Ce phénomène qui n'est du reste pas spécial aux artères cérébrales mais qui est commun à toutes les artères séniles a été bien étudié par Léger (1) et Boy-Tessier qui l'ont désigné sous le nom de xérose ou évolution conjonctive marquant l'artère qui vieillit normalement. Ces auteurs eux-mêmes mettent en garde contre la confusion qui peut se faire aisément entre cette artério-xérose d'une part et d'autre part l'artério-sclérose qui s'accompagne toujours d'endartérite ou de périartérite, ou même d'endo-périartérite, tandis que la première est une transformation de la tunique moyenne. Par conséquent, même à l'état normal, les artérioles qui nous intéressent sont toujours un peu épaissies et cela aux dépens de leur tunique moyenne devenue fibreuse.

(1) Léger, *Contribution à l'étude des artères séniles normales* thèse de Montpellier, 1894-1895.

Enfin disons pour compléter l'anatomie normale de ces artérioles cérébrales qu'elles sont entourées en dehors de leur tunique externe par une gaine adventice qui est continue et ne présente aucune interruption. Cette gaine est excessivement mince, composée de cellules très allongées dont le noyau très distinct se colore très bien et prend lui aussi une forme plate et allongée,

Les différents auteurs ne sont du reste pas d'accord sur la constitution et la nature de cette gaine. Il semble cependant (Poirier, Viault et Jolyet) qu'elle soit de nature lymphatique légèrement écartée du vaisseau et que son contenu communique avec les espaces lymphatiques ou le liquide céphalo-rachidien.

Considérée dans la lacune l'artériole cérébrale semble très altérée. Cependant avant d'étudier les lésions mêmes de ses tuniques constitutives il nous faut insister sur le fait de sa perméabilité. Toujours, en effet, nous avons trouvé ce vaisseau perméable et rempli de globules sanguins prenant normalement les colorations habituelles des hématies. Quelle que soit l'altération des parois vasculaires, quelle que soit la hauteur à laquelle nous ayons porté nos coupes soit en pleine lacune soit sur ses confins supérieurs ou inférieurs, toujours le vaisseau nous est apparu en plein centre de la coupe rempli par des hématies normalement constituées.

C'est ici que l'on va certainement nous reprocher de n'avoir pas pratiqué de coupes rigoureusement en séries. Il est vrai que nous n'avons pas suivi cette méthode dans toute sa rigueur. Malgré cela nous ne pensons pas que les oblitérations artérielles auraient pu nous échapper d'une façon constante. Nous avons toujours, en effet, pratiqué pour une même lésion, des coupes à différentes hauteurs. Or une oblitération artérielle suppose toujours un caillot ; ce n'est pas une lésion qui n'occupe qu'une hauteur insignifiante. L'artériole qui est oblitérée, l'est sur une notable portion de sa longueur. Il serait donc bien étonnant, étant donné le grand nombre de pièces que nous avons coupées et les diverses hauteurs que nous avons examinées dans chacune, qu'il ne nous soit jamais arrivé de tomber sur une oblitération artérielle, lésion qui occupe toujours une certaine hauteur.

Nous n'insisterons pas ici sur l'importance de cette perméabilité vasculaire ; mais on se rend immédiatement compte qu'il faut éliminer des lacunes l'embolie, la thrombose avec oblitération et par conséquent peut-être retirer la lacune du cadre des ramollissements.

Si le vaisseau est perméable, en revanche ses parois sont très altérées. Leur étude est assez facile sur les coupes qui ont été colorées à l'hématoxyline-éosine. Parfois le vaisseau se trouve coupé un peu obliquement, dans ce cas l'image est un peu plus confuse ; mais quand il est coupé bien perpendiculairement à son axe, ce qui est le cas le plus fréquent, on a des images très nettes. Déjà la méthode de Marchi révèle la présence de corps granuleux dans l'épaisseur même de la paroi vasculaire. Sur une de nos photographies en particulier on voit très bien l'artère située presque au centre de la lacune. Ses parois sont considérablement épaissies au point de rendre la lumière vasculaire très petite. La tunique externe apparaît bourrée de corps granuleux très visibles individuellement : il faut donc qu'il y ait eu là un processus inflammatoire intense

de périartérite, les leucocytes migrateurs déjà dans la paroi du vaisseau ont été suffisamment chargés de graisse pour fixer l'acide osmique et donner l'image de corps granuleux. Dans un cas de ce genre, en présence d'une réaction semblable le processus de périartérite est bien évident. Mais il n'est pas toujours aussi net que dans ce cas.

Malgré tout les lésions de la tunique moyenne et de la tunique externe sont celles que l'on voit le mieux. Les lésions de l'endartère ne sont jamais très visibles. Y a-t-il eu endartérite auparavant ? C'est possible, c'est même probable si l'on en croit M. Huchard. « Je persiste à croire, dit-il, que la péri-artérite primitive considérée comme cause de l'artério-sclérose est extrêmement rare et qu'il s'agit le plus souvent d'une périartérite secondaire, c'est-à-dire consécutive à l'endartérite (1). »

Toujours est-il que pour ce qui est de nos artérioles cérébrales intra-lacunaires nous n'y avons guère découvert de lésions d'endartérite. Il se peut qu'il en ait existé et qu'elles aient à peu près disparu laissant peu de traces au moment où il nous a été permis d'examiner l'artère, mais elles sont bien moins accentuées que les lésions des deux autres tuniques.

(Il n'est ici question bien entendu que des artérioles intra-cérébrales des petits troncs vasculaires que l'on rencontre dans les noyaux gris comme les branches des artères lenticulaires par exemple, et non pas des volumineuses artères de la base du cerveau.)

Les lésions de ces tuniques vasculaires ne sont pas toujours également réparties sur toute la circonférence de l'artère. Il en résulte qu'elle est souvent déformée. Elle n'est plus régulièrement circulaire comme nous la voyons à l'état normal mais présente des bosselures et des parties rétrécies comme si elle avait été plissée, aussi a-t-elle l'air souvent d'être plus petite qu'elle n'était en réalité. Nous avons vu qu'à l'état normal chez le vieillard la tunique moyenne contenait une grande quantité de fibres conjonctives développées au détriment des fibres musculaires ; elle arrive donc à prendre de plus en plus d'analogies avec la tunique adventice. Nous avons pu constater le fait presque toujours puisque nous ne nous sommes adressé qu'à des cerveaux de vieillards. Les deux tuniques sont donc très épaissies et remplies d'une grande quantité de cellules embryonnaires, leucocytes émigrés du torrent circulatoire. On remarque immédiatement leur abondance,et bien qu'ils se colorent en bleu par l'hématoxyline comme les noyaux cellulaires des tuniques on les distingue facilement. Ce sont des éléments en pleine activité : aussi prennent-ils le bleu d'une manière intense, ils en sont presque noirs. De plus, ils sont beaucoup plus arrondis que les noyaux des cellules conjonctives. Ile se disposent aussi par amas.

Ils ne forment pas au vaisseau une couronne régulière mais sont parfois groupés tous du même côté, et peuvent être tellement nombreux qu'ils masquent le tissu conjonctivo-élastique coloré en rose par l'éosine.

Ce sont du reste les seules lésions que l'on observe dans les parois artérielles :

(1) Huchard, *Traité clinique des maladies du cœur et des vaisseaux.*

on n'y voit jamais de dépôt ni de formation de plaques calcaires, tout se borne à une artérite inflammatoire, même dans les lacunes anciennes nous n'avons pas observé d'autres lésions vasculaires que cette épaisseur des parois et leur infiltration par des cellules jeunes. Le seul fait un peu anormal est qu'elles paraissent s'accentuer à mesure que l'on gagne la périphérie du vaisseau, tandis que l'endartère ne laisse pas apercevoir de grosse lésion.

La gaine lymphatique participe bien entendu aux altérations lacunaires. On la voit sous des aspects très différents. En tous cas on ne l'observe jamais à sa place, c'est-à-dire entourant circulairement la tunique adventice. Il faut l'observer avec soin parce qu'en raison de sa délicatesse c'est une des membranes qui subissent le mieux l'effet des réactifs, et elle peut de ce fait prendre des situations qui ne sont nullement en rapport avec son rôle pathologique mais ne sont que des effets des techniques employées. Ainsi on la voit parfois adhérer par places à la paroi de la lacune, décrivant pour réunir ces points d'adhérence des courbes festonnées qui la font ressembler à un dessin régulier de dentelle. Il est bien évident que dans ces cas il s'agit d'une erreur de technique qu'il faut se garder d'interpréter en faveur d'une lésion.

Mais elle peut être rompue, disloquée et on en trouve alors des fragments partout dans la zone moyenne de la lacune, on la reconnaît facilement à son aspect de mince membrane hyaline présentant par place un noyau bleu saillant sur une de ses faces et allongé dans le sens de la membrane.

Entre ces deux aspects extrêmes elle prend toutes les apparences : elle est assez souvent éloignée du vaisseau par l'émigration globulaire qui en sort. Si elle n'est pas rompue elle est alors fortement distendue et traversée elle-même par les leucocytes.

Telles sont les lésions de la région centrale de la lacune : ce sont en somme celles d'une artériosclérose présentant certaines particularités à cause de l'âge avancé des malades et de la constitution anatomique un peu spéciale des artères cérébrales.

2° *Parois de la lacune.* — Les parois de la cavité lacunaire sont constituées par le tissu cérébral lui-même un peu modifié et altéré. En premier lieu l'aspect n'en sera pas très différent suivant que la lésion occupe les noyaux gris ou qu'elle siège en pleine substance blanche ou dans la protubérance : ce seront toujours les mêmes lésions dissociant plus ou moins des faisceaux blancs de fibres et des cellules nerveuses.

Dans les noyaux gris normaux du cerveau comme partout dans la substance nerveuse grise on constate la présence de volumineuses cellules nerveuses peu nombreuses et qui se voient à un faible grossissement avec leur noyau et leurs divers prolongements parmi lesquels le plus important est le cylindre-axe. Sur nos coupes on voit souvent ces cellules chargées d'un pigment assez abondant. Le noyau est relégué à un pôle du corps cellulaire, dans lequel il prend plus ou moins la place du protoplasma, c'est là un caractère de ces cellules chez le vieillard : il n'a donc rien d'anormal.

A côté de ces cellules sont de nombreuses fibres nerveuses et pour maintenir le tout les éléments névrogliques. Les petites cellules de la névroglie sont

très nombreuses et se colorent assez facilement, leur petite dimension les fait bien distinguer des cellules nerveuses. Enfin le réseau de fibres névrogliques qui n'est peut-être pas assez bien coloré par les méthodes ordinaires pour l'étude de sa constitution intime, l'est cependant suffisamment pour que l'on puisse étudier sa topographie. Au milieu de tous ces éléments nerveux, des capillaires en nombre incommensurable décrivent des mailles serrées assurant une circulation abondante.

Tout autour des artérioles, le tissu paraît aussi dense qu'ailleurs et se colore de la même façon. Les artérioles ont du reste une paroi mince qui ne sépare que très peu le sang du tissu nerveux.

Autour d'une lacune ce tissu subit des modifications très importantes. Ce qui frappe au premier abord sur une coupe colorée à l'hématoxyline-éosine c'est la raréfaction du tissu qui va en s'accentuant à mesure que l'on s'approche de la cavité lacunaire. On remarque que la coloration est beaucoup plus claire, les noyaux sont moins nombreux, les éléments semblent dissociés et écartés les uns des autres. Avant même de se rendre compte de la nature de la lésion et des éléments sur lesquels elle porte principalement, la simple différence de coloration montre une diminution du tissu, une véritable désintégration. Cela se voit encore mieux sur les coupes qui ont été traitées par la méthode de Marchi. Ici les éléments nerveux ne sont pas visibles ; ils sont à peine estompés et la préparation est remplie de corps granuleux qui attaquent la paroi de la cavité lacunaire. Très nombreux au bord même on les voit s'enfoncer dans la paroi écartant les éléments nerveux qu'ils détruisent à mesure, et montrant ainsi par leur abondance et leur répartition les parties sur lesquelles a le plus porté la désintégration. Ces corps granuleux sont des leucocytes chargés de la myéline des éléments nerveux ; leur trajet indique la lésion dont la gravité est en raison de leur nombre. Ce sont les avant-coureurs de la destruction car ils absorbent les éléments altérés jusqu'au jour où ils sont eux-mêmes résorbés.

Ce jour ne tarde pas à arriver. Les corps granuleux qui ne sont en effet visibles que 15 jours ou 3 semaines après le début de la lacune disparaissent eux-mêmes rapidement. Ils ne contribuent pas à la cicatrisation. Ils sont facteurs de destruction et non pas de réparation.

Quand on examine des coupes qui n'ont pas subi la méthode osmio-chromique mais qui sont colorées par les procédés ordinaires convenant le mieux au système nerveux, on distingue dans les parois de la cavité lacunaire trois zones concentriques disposées autour de la cavité et dans lesquelles les lésions vont en s'atténuant à mesure qu'on s'éloigne de la lacune.

Le première zone et la plus atteinte est constituée par le bord même de la cavité. Ce bord est plus ou moins éloigné du vaisseau central suivant ses anfractuosités. Il est en effet d'une irrégularité remarquable, et dessine une ligne festonnée montrant des sortes de lacunes secondaires microscopiques et remplies de détritus.

On y voit des extrémités de cylindre-axes dont les fragments sont tombés dans la cavité lacunaire des fibres névrogliques coupées brusquement dans leur trajet. Ce tout forme une sorte de chevelu qui flotte dans la lacune.

Souvent tout le long de ce bord on voit une grande quantité de globules rouges reconnaissables à leur absence de noyau et à leur affinité pour l'éosine. Ils se disposent en amas mélangés de globules blancs et forment une sorte d'enduit le long de cette paroi qu'ils égalisent s'accumulant dans les anfractuosités.

Nous avons toujours observé cette inégalité des parois lacunaires et cela quelle que soit la dimension de la lacune. Du moment qu'il existe un espace vide entre le vaisseau central et les parois de tissu cérébral ces parois sont toujours anfractueuses. C'est cet espace vide dans lequel s'avancent les inégalités de la paroi qui caractérise ce que nous avons désigné par le terme de lacunes du 2e degré.

MM. Dupré et Devaux ont émis un avis un peu différent du nôtre (1). Ils ont étudié les lacunes et les ont séparées en grandes et en petites cavités. Ils ont subdivisé l'étude de ces dernières encore en trois groupes ; mais ce qui fait la caractéristique de ces groupes de petites cavités c'est qu'elles sont toujours parfaitement régulières et que l'espace vide situé entre le vaisseau et le tissu cérébral ne contient pas d'éléments. « Les dimensions de cet espace, disent les auteurs, sont plus ou moins larges... Mais il est un fait constant sur lequel nous insistons, c'est que la cavité qu'elle soit grande ou petite a toujours des contours nets, réguliers, arrondis, non déchiquetés dépourvus des amas d'éléments disparates qui accidentent la bordure des grands foyers. »

Nous n'avons jamais observé d'images semblables à celles décrites par les auteurs et reproduites dans le compte rendu de leur communication. Nous connaissons cependant des figures un peu analogues. Dans certaines coupes de tissu cérébral normal nous avons observé des vaisseaux aux parois minces se rétractant dans le centre de leur cavité naturelle sous l'influence sans doute des réactifs fixateurs et laissant ainsi entre eux et le parenchyme cérébral un espace clair limité par des parois nettes et non déchiquetées.

Mais c'est là un simple artifice de préparation qui n'a rien de commun avec la lacune de désintégration.

Nous avons toujours vu celle-ci caractérisée par la désintégration même du tissu cérébral. Dans une première période le tissu se désagrège mais n'est pas encore séparé de son vaisseau, tandis qu'au 2e degré la séparation s'est effectuée et elle s'est faite au prix de la rupture des éléments nerveux suivie de l'émigration des éléments sanguins.

Quel que soit le volume de la lacune, qu'elle soit miliaire ou lenticulaire, le résultat semble le même, et toujours nous avons pu constater l'inégalité des parois lacunaires. Mais il y a plus : ces auteurs ont décrit une membrane qui limiterait la cavité du côté du tissu cérébral. « On distingue, limitant celle-ci (la cavité), une mince pellicule sorte de fine membrane continue dans laquelle on ne peut déceler aucun débris rappelant le cylindre-axe, la myéline ou la névroglie. »

Nous sommes obligés d'avouer que nous n'avons jamais vu la mince pelli-

(1) Dupré et Devaux, *Foyers lacunaires de désintégration cérébrale*, Soc. de Neur. 4 juillet 1901.

cule dont parlent MM. Dupré et Devaux. Malgré toutes nos recherches à ce sujet nous ne l'avons pas rencontrée. Malheureusement ces auteurs ne s'expliquent pas sur la nature de cette membrane et n'émettent même aucune hypothèse sur son mode de formation.

Pour nous nous ne pouvons nous expliquer la présence d'une membrane de ce genre que dans de très vieilles lacunes devenues kystiques, alors les bords de la cavité sont limités par une membrane régulière qui n'est autre que la paroi du kyste. Mais le fait est rare. Les lacunes kystiques ne se rencontrent pas souvent, et jamais dans une lacune ordinaire et récente il ne nous a été permis de voir une image semblable.

Immédiatement en arrière des bords de la lacune le tissu cérébral est encore très altéré. Ce sont surtout les éléments nobles qui en ont disparu. Sur les coupes on voit un grand nombre de mailles plus ou moins larges formées par des fibres de névroglie laissant entre elles de petits espaces vides. Ils étaient normalement comblés par les fibres nerveuses : celles-ci ont en grande partie disparu ; il ne reste que la trame névroglique qui les soutenait. Par ci par là en trouve-t-on encore une qui a subsisté.

Les cellules nerveuses manquent complètement dans cette région : on ne les voit pas du reste dans toute la zone altérée : c'est l'élément le plus sensible et qui disparaît le plus complètement, on ne les retrouve que tout à fait à la périphérie quand le tissu redevient absolument normal. Du reste dans cette région où les cellules nerveuses manquent complètement, les rares fibres elles-mêmes qui y subsistent sont très altérées ; elles perdent leur myéline qui est absorbée par les leucocytes et que nous retrouvons ainsi sous forme de corps granuleux. Elles ne sont plus colorées en bleu par la méthode de Weigert, souvent elles sont rompues en plusieurs places et il est impossible de les suivre longtemps.

La névroglie souffre moins que le tissu noble. Les fibres nettement teintées par la coloration fondamentale dessinent le réseau de mailles plus ou moins larges dans lesquelles sont encore quelques fragments d'éléments nerveux. Les cellules ne disparaissent pas complètement. Quoique beaucoup moins nombreuses on peut encore en colorer quelques-unes ; mais elles prennent mal les couleurs ; leur noyau a souvent totalement disparu et il ne reste plus à leur place qu'un faible amas de protoplasma que les colorations énergiques arrivent à peine à teinter et à rendre évident. Un contraste frappant existe entre ces éléments en voie de régression qui sont de moins en moins visibles et l'abondante infiltration embryonnaire formée de noyaux de cellules jeunes et fortement colorées qui envahissent ce tissu ; on y voit aussi parfois une notable quantité d'hématies attestant par leur présence l'importance hémorragique de ce processus de désintégration.

Les vaisseaux sont également nombreux et très altérés dans cette paroi lacunaire. On en voit tout autour de la cavité un grand nombre sectionnés plus ou moins perpendiculairement à leur axe. Ils présentent à un moindre degré les lésions que nous avons décrites à l'artériole centrale de la lacune, c'est-à-dire que leur paroi est très épaissie et bourrée d'éléments embryonnaires nombreux formant par places comme des paquets autour des vaisseaux d'où ils se dissé-

minent dans le tissu environnant ; on voit bien à cette répartition que les vaisseaux sont le centre d'action néfaste qui répand ses effets au loin dans l'épaisseur du parenchyme.

C'est un peu schématiquement que nous avons distingué trois zones dans le tissu cérébral péri-lacunaire. Nous avons vu dans quel état se trouvaient la paroi puis le tissu immédiatement en rapport avec cette paroi. Il n'y a pas de démarcation absolument nette entre cette seconde zone et la troisième.

Si nous regardons en effet une préparation lacunaire du centre à la périphérie nous voyons que les altérations de la seconde zone après avoir occupé une surface variable qui n'est du reste pas régulièrement circulaire autour de la cavité, disparaissent peu à peu ; à mesure qu'on s'éloigne du centre le tissu reprend son caractère normal.

Les mailles de la névroglie se resserrent et se comblent de fibres nerveuses intactes. Les cellules névrogliques deviennent plus apparentes, se colorent mieux, leur noyau est plus visible et si l'on continue à s'éloigner on arrive insensiblement dans une région qui ne paraît pas altérée. Les cellules nerveuses elles-mêmes font leur réapparition, c'est là un critérium qui nous permet de dire que nous sommes hors de la zone de désintégration. Seuls les vaisseaux conservent leurs parois épaisses et infiltrées, caractère général que l'on retrouve dans tout l'organe chez le même sujet. C'est donc insensiblement que nous sommes sortis de la lacune en étudiant ses parois. Nous n'ajouterons qu'un mot sur elles : c'est que ces lésions sont invariables dans leurs caractères mais elles changent dans leur étendue. Tantôt la lacune est limitée par une zone de désintégration très large tantôt très étroite, et même on peut rencontrer cette destruction sur une large étendue d'un côté de la lacune tandis qu'en face ou à côté les bords de cette même lacune seront à peine endommagés. La désintégration ne s'est produite que d'un côté tandis qu'elle a respecté les autres. Nous serions bien embarrassés de donner de ce fait une explication catégorique. Il est probable cependant, que cette direction dans la désintégration est sous la dépendance de la vascularisation.

3° *Contenu de la lacune.* — Il nous reste à voir ce qu'il y a dans la lacune entre le vaisseau qui en forme le centre et le tissu cérébral qui en constitue les parois. Comme on peut s'y attendre on y trouve deux sortes d'éléments, les uns venant du parenchyme cérébral, les autres émigrés du vaisseau. Tous sont parsemés dans une cavité plus ou moins grande mais qui n'est jamais comblée par les débris qu'elle contient.

Souvent ceux-ci sont accumulés pêle-mêle dans un angle de la lacune, tassés les uns contre les autres sans ordre et difficilement reconnaissables, laissant complètement libre le reste de la cavité qui semble sous l'objectif un grand espace vide. Toujours les débris sont plus serrés vers les parois lacunaires qu'autour du vaisseau.

Ce sont d'abord des fibres nerveuses tantôt complètement dépouillées de leur myéline tantôt en ayant conservé encore quelques fragments. Elles sont déchiquetées, tordues, souvent enroulées sur elles-mêmes ou plissées comme des paquets de ficelles. Elles n'apparaissent dans une coupe que sur une très petite

étendue parce qu'elles ont été brisées en plusieurs places. Il est en général impossible de les distinguer des fibres névrogliques, sauf quand elles sont encore suffisamment saines pour rester colorées par la méthode de Weigert. Quelle que soit la coloration employée ces fibres la prennent du reste très mal et beaucoup peuvent ainsi passer inaperçues.

Il en est de même des cellules névrogliques tombées elles aussi dans la cavité et qu'on ne peut plus guère que soupçonner. Parmi ces filaments et ces cellules se voient encore les débris de la gaine lymphatique du vaisseau dont on reconnaît les grandes cellules plates à leur noyau allongé transversalement. Il en reste souvent plusieurs ensemble, formant ainsi plusieurs serpentins très visibles dans la cavité.

A côté de ces éléments propres au tissu nerveux sont ceux qui viennent du sang.

En premier lieu les hématies sont parfois assez nombreuses pour former un tas dans un angle de la cavité. On les reconnaît bien à leur absence de noyaux et à leur affinité pour l'éosine. Même par la méthode de Weigert on les voit, mais alors elles sont parfois décolorées.

Tantôt peu abondantes et disséminées comme cela se voit dans les grands foyers de ramollissement corticaux, tantôt au contraire elles forment des amas considérables comme cela a lieu dans les infarctus viscéraux. Il semble qu'une véritable petite hémorragie se soit produite. Ce n'est bien entendu que dans les lacunes récentes que l'on peut observer ces globules rouges parce qu'ils sont rapidement résorbés et disparaissent du champ microscopique.

Mais plusieurs fois nous avons été frappés par leur grande quantité comparativement aux autres genres de globules épanchés, de telle sorte qu'une hémorragie peut seule expliquer cette abondance proportionnelle.

Les leucocytes sont moins nombreux mais ils sont plus constants. Tandis que les hématies manquent parfois, les globules blancs sont toujours présents, on les voit très nettement colorés en bleu par l'hématoxyline. La méthode de Weigert les colore beaucoup moins bien. En les examinant à de forts grossissements nous avons pu nous convaincre qu'il s'agissait toujours de la même variété de leucocytes. Ce sont de petits globules blancs ne contenant qu'un seul noyau très fortement coloré par les couleurs basiques. Ce noyau paraît homogène et ne laisse pas apercevoir de nucléoles. Autour de lui une bande de protoplasma s'étend irrégulièrement de sorte que le noyau est souvent excentrique. Ce protoplasma prend les couleurs acides : on n'y distingue pas nettement de granulations. Il est du reste souvent réduit à une mince bande circulaire à peine visible.

En somme ces leucocytes ne s'éloignent guère par leur type des mononucléaires du sang : ce sont certainement des lymphocytes venus soit directement avec une hémorragie, soit par diapédèse hors des vaisseaux intra-lacunaires.

Parmi tous ces leucocytes nous n'en avons jamais rencontré qui contiennent plusieurs noyaux, même dans les cas où de grandes quantités d'hématies pouvaient faire supposer qu'il s'agissait d'une hémorragie, nous n'avons jamais vu

de leucocytes polynucléaires, seuls les lymphocytes paraissent envahir les tissus.

Du reste nous pouvons dire ici que quelque attention que nous ayons apportée à ces recherches, quelques forts grossissements que nous ayons employés, nous avons en vain recherché la présence de formes microbiennes. Bien que nous ne nous attendions pas à en trouver dans la circonstance il était utile d'examiner à ce point de vue les parois vasculaires et les gaines lymphatiques des vaisseaux autant que les cavités lacunaires elles-mêmes. C'est ce que nous avons fait et pas plus dans les unes que dans les autres nous n'avons trouvé de bactéries sous aucune forme. Cette recherche était nécessaire car on a remarqué la fréquence des hémiplégies dans les maladies infectieuses comme par exemple la pneumonie, et voulu expliquer ces paralysies par des embolies microbiennes. On pouvait nous objecter que parfois nos lacunes devaient reconnaître une origine analogue. Nous ne le pensons pas.

Mais si l'on ne découvre pas de polynucléaires, on trouve cependant encore dans les lacunes d'autres éléments globulaires.

C'est d'abord une variété de noyaux qui ont été décrits par MM. Dupré et Devaux (1) : « Il existe un certain nombre d'autres formations beaucoup plus grosses, homogènes, se colorant fortement par l'hématoxyline. Ainsi colorées elles ont l'aspect de sphères bleu foncé situées au milieu des éléments voisins qu'elles semblent repousser. L'acide osmique ne les teinte pas en noir. Cette absence de réduction établit entre ces corps sphériques et les corps dits granuleux, une différence qu'il faut noter à cause de la grande ressemblance morphologique de ces deux formations globulaires. Ces gros globes ont un siège électif, la région de la veine du corps strié et la paroi du ventricule latéral le long de laquelle ils se disposent en une série linéaire ininterrompue rappelant l'aspect d'un collier. »

Nous avons rencontré aussi les formations globulaires dont parlent MM. Dupré et Devaux. Comme eux nous avons été frappés par l'aspect de ces cellules hypercolorées fixant forlement l'hématoxyline, et qui ne peuvent être des corps granuleux. Elles sont trop petites pour être des cellules complètes : sont-ce seulement des noyaux dont nous ne voyons pas le corps cellulaire ? Nous serions plus tentés de le croire parce que nous les avons observées dans des conditions un peu différentes de celles que nous signalent ces auteurs. Elles nous ont paru siéger indifféremment dans toutes les lacunes, quel que soit leur siège dans le cerveau. Elles y sont réunies en amas assez volumineux pour attirer aussitôt l'attention par l'intensité de leur coloration.

De plus, ces amas sont plutôt dans la paroi même de la lacune que dans sa cavité. Ils siègent dans les régions les plus désintégrées du parenchyme cérébral et sont toujours dans le voisinage d'un vaisseau altéré. Aussi sommes-nous convaincus qu'il s'agit là d'une migration leucocytaire en rapport avec la lésion vasculaire.

Enfin le dernier genre de globules que l'on trouve dans la lacune est cons-

(1) Dupré et Devaux, *loc. cit.*

titué par des cellules volumineuses dont le noyau seul est coloré. Ces cellules sont de dimensions remarquables, assez régulièrement circulaires et limitées par une membrane d'enveloppe assez nette. Leur noyau est petit, analogue à un noyau de lymphocyte et bien coloré en bleu par l'hématoxyline.

Mais tandis que dans un lymphocyte le noyau remplit tout le corps cellulaire, il est ici entouré d'une large bande de protoplasma. Dans quelques cas très rares, nous avons vu plusieurs noyaux à ces cellules. Mais il est en général unique, et peut occuper toutes les positions tantôt centrales tantôt périphériques, ce qui nous explique que souvent sur des coupes ces cellules paraissent manquer de noyau.

C'est qu'en raison de leur grand volume et de la situation excentrique du noyau celui-ci est resté dans une autre coupe.

Le protoplasma de ces cellules ne prend aucune des colorations auxquelles nous nous sommes adressés, sauf l'acide osmique.

Mais sur toutes les coupes colorées il paraît un peu jaunâtre, grenu, distendant l'enveloppe cellulaire. Ces corps cellulaires sont toujours assez nombreux dans les cavités lacunaires. Nous pensons que ce sont des leucocytes chargés de myéline. Ce sont eux qui donnent vraisemblablement les corps granuleux dans les pièces traitées par la méthode de Marchi. Plusieurs faits plaident en faveur de cette unicité.

D'abord ils sont très nombreux dans les lacunes récentes et semblent par leur aspect grenu chargés de matériaux graisseux. De plus, nous avons vu sur quelques coupes un aspect un peu particulier montrant bien à notre avis la genèse de ces corps granuleux. Autour d'un vaisseau central d'une lacune était une gaine périvasculaire et lymphatique passablement distante comme cela s'observe souvent, à la fois des parois lacunaires et des parois vasculaires. Des deux côtés de cette gaine lymphatique se trouvaient de nombreux leucocytes. Mais tandis que tous ceux qui étaient en dedans autour du vaisseau avaient la taille et l'aspect des lymphocytes qui infiltrent la paroi des vaisseaux artérioscléreux, ceux au contraire qui étaient en dehors en contact avec les parois lacunaires déchiquetées étaient gonflés et remplis de cette substance grenue et graisseuse qui en fait des corps granuleux.

Tous cependant venaient du vaisseau par diapédèse, mais les premiers sortis avaient franchi la gaine et participaient déjà à la désintégration cérébrale tandis que ceux qui étaient en dedans étaient séparés des débris de myéline par la gaine lymphatique suffisante en ce cas pour opposer une barrière infranchissable à la matière grasse qui ne pouvait la traverser. On pouvait ainsi très bien suivre sur un espace limité les transformations des lymphocytes, et admettre ainsi l'identité qu'il semble y avoir entre les corps granuleux révélés par la méthode de Marchi et ces gros lymphocytes chargés de graisse.

D'autre part, il nous faut avouer que tandis qu'on voit les corps granuleux disparaître et ne plus fixer l'acide osmique dans une lésion vieille de quelques mois, par contre il est rare de ne pas apercevoir quelques-uns de ces globes grenus dans les mêmes lésions. De plus, la méthode osmio-chromique montre

que les corps granuleux envahissent les parois lacunaires et s'étendent parfois très loin dans l'intérieur du parenchyme cérébral, tandis que les globules grenus se rencontrent surtout dans la cavité de la lacune et envahissent très peu la paroi.

Malgré tout il se peut qu'il s'agisse là seulement d'incidents de technique qui rendent les uns plus visibles dans certaines circonstances et les autres dans d'autres. Aussi pensons-nous malgré les différences apparentes qu'il y a identité entre les deux formations.

Maintenant ces corps sont-ils toujours d'origine leucocytaire ? Les cellules de névroglie par exemple ne peuvent-elles pas elles aussi se charger de cette destruction des éléments gras quand elles sont tombées dans la cavité lacunaire et prendre l'aspect des corps granuleux ? Le fait ne paraît pas impossible.

Nous trouvons encore quelquefois dans la lacune du pigment sanguin. Il faut pour cela que le foyer date d'un certain temps. Les hématies qui l'ont envahie ont disparu laissant la coloration particulière aux cristaux d'hématoïdine et le pigment sanguin s'est déposé snr les parois.

Tels sont les différents éléments que l'on rencontre dans les cavités lacunaires. Nous les avons tous réunis dans une description d'ensemble et de fait on les trouve presque tous dans chaque lacune. Il y a des variations proportionnelles de nombre entre les variétés d'éléments mais il en manque rarement.

En résumé, sous le nom de deuxième degré des foyers lacunaires de désintégration nous avons décrit une cavité contenant à son centre un vaisseau altéré dans ses parois mais toujours perméable. Cette cavité est limitée par un parenchyme cérébral en voie de désintégration dont nous avons suivi les lésions du centre à la périphérie.

Elle contient enfin un grand nombre d'éléments cellulaires et fibrillaires sur la nature desquels nous nous sommes expliqués.

Cette description est celle de la lacune typique que l'on observe le plus souvent.

III. — *Evolution de la lacune.*

Après avoir parcouru ces deux stades anatomiques le processus de désintégration peut se limiter, et si l'existence du malade le permet la plaie cérébrale se cicatrisera. Mettant sans doute à profit son pouvoir de prolifération, la névroglie va contribuer à remplir la cavité. Aussi quelques années plus tard sera-t-il très difficile de se rendre compte de l'existence d'une lacune antérieure.

Cependant au microscope on voit bien la cicatrice : les éléments nerveux nobles ne pouvant se reproduire, la cavité en sera totalement dépourvue. Plus de cellules nerveuses, plus de fibres à myéline et cependant la cavité se comble.

Des bandes fibreuses s'étendent d'un côté à l'autre de la paroi, formant un réseau de plus en plus serré. Ces bandes sont composées de fibres névrogliques : on y voit même quelques cellules. Tout autour de la cavité le tissu cérébral conserve son aspect clair et raréfié ; mais les éléments qui l'infiltraient

ont disparu, la névroglie l'a emporté dans sa lutte contre les leucocytes. Le processus de sclérose a eu le dessus sur la désintégration.

Il s'en faut que cette terminaison heureuse et cicatricielle soit la règle. Plus souvent la désintégration continue son œuvre néfaste, s'avançant petit à petit dans le parenchyme cérébral et la lacune s'agrandit. Quoique les lésions restent à peu près les mêmes l'aspect de la lacune peut être un peu modifié. La destruction du tissu atteint d'autres vaisseaux et la cavité s'augmentant inégalement on ne voit plus d'artère centrale. On observe alors de préférence au voisinage des parois de la lacune un certain nombre de vaisseaux qui présentent tous les caractères que nous avons décrits précédemment à l'artère centrale. Elles sont toutes perméables et si elles ont des parois altérées celles-ci le sont uniformément. Jamais il ne nous a été possible d'y reconnaître une dilatation anévrysmale.

Et cependant ces vaisseaux traversent ainsi une cavité dans laquelle rien ne les soutient : or on sait à quelle grande pression sont soumises les artères cérébrales. Quoi d'étonnant que ces artérioles ainsi livrées à elles-mêmes se rompent tout à coup sous le choc de l'ondée sanguine et donnent passage à une grande quantité de sang entraînant une hémiplégie mortelle.

Il ne nous est pas possible d'affirmer que nous sommes ici en présence d'une des causes de l'hémorragie cérébrale. Nous pouvons seulement dire que nous n'avons jamais observé d'anévrysmes miliaires et que les vaisseaux qui traversent les lacunes nous paraissent réaliser les meilleures conditions possibles pour se rompre brusquement.

IV. — *De quelques aspects lacunaires particuliers.*

Nous avons toujours eu en vue jusqu'ici la lacune la plus fréquente, celle des noyaux gris. Mais elle peut siéger en d'autres points de l'encéphale comme nous l'avons vu et revêtir de ce fait quelques aspects un peu spéciaux.

La lacune qui coupe la capsule interne est toujours un peu plus volumineuse que les autres. Elle débute dans un noyau gris et s'étend par une de ses extrémités qui se trouve ainsi atteindre la capsule interne.

Au niveau de ce faisceau de fibres blanches, nous ne voyons naturellement pas de grosses cellules nerveuses puisqu'il n'y en a pas même normalement. Les faisceaux blancs sont plutôt séparés et écartés que sectionnés. On ne voit pas beaucoup d'éléments globulaires dans la cavité lacunaire, le tissu blanc étant moins riche en vaisseaux que la substance grise il s'épanche moins d'hématies dans la lacune. Sauf ces quelques légères particularités la différence est inappréciable entre la lacune du noyau lenticulaire et celle de la capsule interne.

Il en est de même pour les lacunes du centre ovale : peu de vaisseaux, peu de globules rouges épanchés ; mais en raison de la grande quantité de fibres à myéline qui s'atrophient et disparaissent il y a abondance de corps granuleux.

Dans la protubérance enfin, l'aspect est un peu le même que dans la capsule interne. C'est en effet assez souvent dans le faisceau moteur que se creusent

les lacunes. Les fibres en sont alors dilacérées, écartées par les éléments d'infiltration ; on y trouve également peu de vaisseaux. Le vaisseau central manque même assez fréquemment.

Peut-être pour le voir mieux serait-il nécessaire de faire des coupes longitudinales parallèles à l'axe du faisceau moteur, tandis que les nôtres ont toujours été transversales et horizontales, ce qui permet d'embrasser les deux côtés de la protubérance. Mais les vaisseaux devant être étendus souvent dans le sens de nos coupes, c'est-à-dire perpendiculaires à l'axe des faisceaux moteurs, il vaudrait mieux pratiquer des examens nouveaux en sens contraire.

Quoi qu'il en soit toutes ces différences ne portent que sur des détails insignifiants, et la description que nous avons donnée des lacunes des noyaux gris reste vraie et entière pour celles des autres régions de l'encéphale. Nous ferons même remarquer en terminant le peu de variété qu'on observe d'une lacune à l'autre. La plupart des lésions que l'on décrit en anatomie pathologique sont faites sur un type général, idéal pour ainsi dire, dont chaque exemple en particulier s'écarte plus ou moins. La lacune au contraire est toujours identique à elle-même : quand on en a examiné une, on ne peut manquer de les reconnaître facilement. Sa disposition présente un ordre invariable et les altérations que l'on y voit peuvent être considérées comme constantes. A ce titre elle mérite bien une place à part dans la description des lésions encéphaliques.

INFANTILISME DÉGÉNÉRATIF (TYPE LORAIN) COMPLIQUÉ DE DYSTHYROÏDIE PUBÉRALE (TYPE BRISSAUD)

PAR

ERNEST DUPRÉ ET PHILIPPE PAGNIEZ.

La grande question de l'Infantilisme a suscité, dans ces dernières années, toute une série de nombreux et intéressants travaux (1), parmi lesquels ceux de Brissaud et Hertoghe, en dévoilant les relations de cette dystrophie et de l'insuffisance thyroïdienne, ont orienté le problème étiologique et pathogénique dans une voie nouvelle et féconde. D'un autre côté, inaugurés par Lorrain et Brouardel, continués par Brissaud, Thibierge, Capitan, Apert, et enrichis par l'incessante contribution documentaire, artistique, et morphologique de H. Meige, les études cliniques nous ont révélé l'existence de différents types d'infantiles, la réalité des formes de transition, et nous ont convaincus, que, dans la constitution de l'infantilisme, à la multiplicité et à la combinaison des causes étiologiques, répondent la pluralité et le mélange des effets cliniques.

L'observation que nous rapportons est un document de plus, à ajouter à la liste des types mixtes ou complexes d'infantilisme ; elle met en lumière la pluralité des facteurs étiologiques dans la genèse des troubles de la croissance; et, en montrant le rôle distinct des causes successives (hérédité, infections infantiles, puberté) dans le processus pathogénique, elle éclaire l'histoire des associations morbides, dans l'étiologie de l'infantilisme.

Hélène Fr..., âgée de 15 ans 1/2, est entrée salle Pinel, lit 3, le 2 décembre 1901, à la Salpêtrière, dans le service du Pr Déjerine (Pl XIV).

Antécédents. — Père, débardeur, profondément et anciennement alcoolique. Mère, éthylique (tremblement, cauchemars, pituite, etc.).

L'enfant, fille unique, est née à huit mois. Pendant la grossesse, la mère a fait plusieurs chutes, sans conséquences graves ; elle a été renversée par une

(1) Consulter, pour la bibliographie de l'infantilisme, la liste des travaux relatifs à ce sujet qui fait suite à la Revue générale de H. Meige sur la question. *Gazette des Hôpitaux*, 28 février 1902.

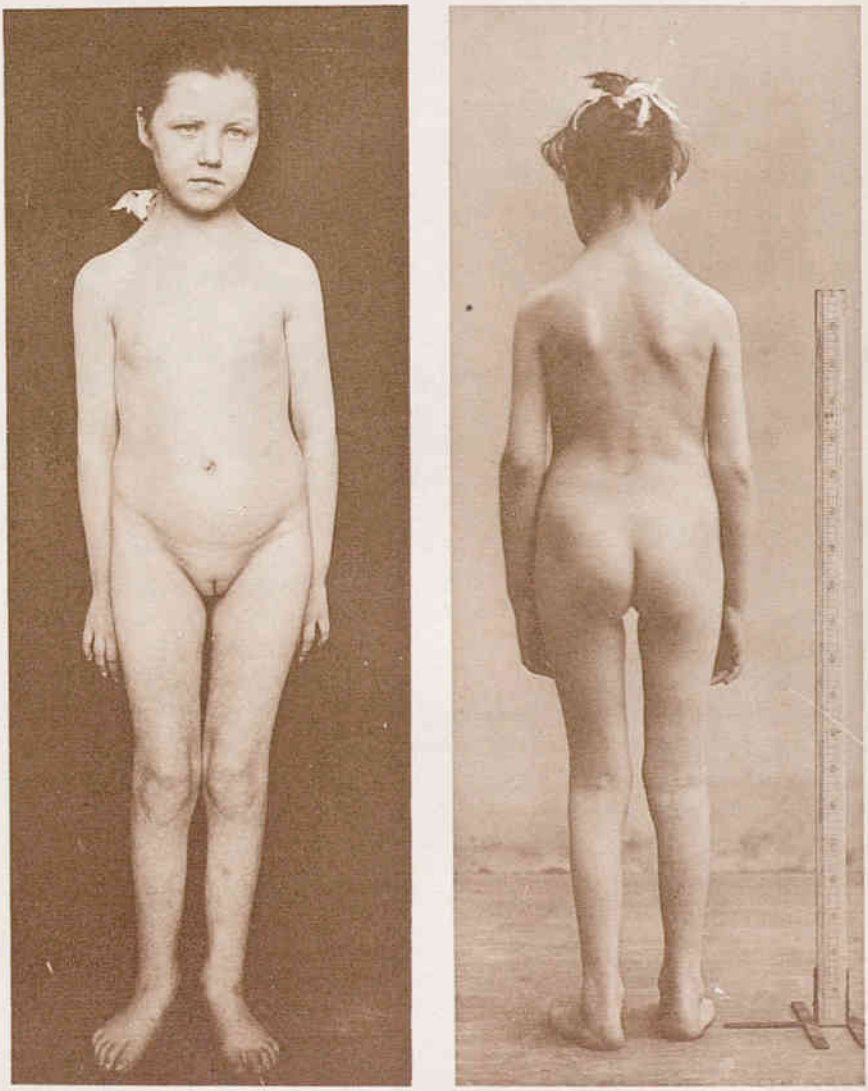

INFANTILISME DÉGÉNÉRATIF (TYPE LORAIN)
COMPLIQUÉ DE DYSTHYROIDIE PUBÉRALE (TYPE BRISSAUD)

(Ernest Dupré et P. Pagniez).

Masson & Cie, Editeurs

Bertrand. — Paris

voiture dont le timon l'aurait, dit-elle, frappée au ventre. Une nouvelle chute aurait été la cause de l'accouchement prématuré. L'accouchement a été fait par une sage-femme. L'enfant, qui se présenta par le siège, resta pendant deux jours un peu difforme et se développa ensuite sans anomalies ; elle fut nourrie par sa mère.

Pas de convulsions : premières dents à 2 ans, canines à 3 ans. L'enfant n'a marché qu'à plus de trois ans et n'a parlé qu'à 2 ans 1/2.

On relève, dans les antécédents, toute une série de maladies : coqueluche, scarlatine, une affection cutanée prolongée, qui n'a pas laissé de cicatrices, probablement de l'impétigo ; enfin, vers l'âge de 5 ans, une maladie fébrile, d'une durée de un mois, qualifiée par le médecin de fièvre typhoïde.

Le développement, quoique très retardé, s'effectuait assez bien jusqu'à cette dernière maladie ; l'enfant avait commencé à apprendre à lire, mais elle aurait, à ce moment, oublié tout ce qu'elle savait avant, et sa mémoire aurait subi une diminution sensible. Jamais il ne se manifesta chez l'enfant de tendances vicieuses.

De 5 à 15 ans, le développement est progressif, mais très lent ; la petite malade, qui a toujours fréquenté l'école, a appris difficilement à lire et à écrire, mais n'a jamais su ni calculer, ni coudre. Son peu d'intelligence a toujours frappé les maîtresses de l'école, qui ont plusieurs fois fait venir sa mère, pour en causer avec elle. Elle n'a jamais pu dépasser la classe tout à fait élémentaire.

Il y a environ six mois, est survenu un changement très appréciable : la mémoire a subi une diminution très marquée, l'enfant comprenait moins bien ce qu'on lui disait ; elle était dans un état permanent de somnolence. L'appétit diminua ; quelques crises hystériformes, n'ayant aucun caractère comitial, survinrent, surtout à l'occasion de contrariétés, d'émotions provoquées par les violentes scènes du ménage, fréquentes entre ses parents. Vers la même époque, apparut une ébauche de règles, caractérisée par la perte de quelques gouttes de sang, à deux reprises, séparées par deux ou trois mois d'intervalle. Cet état reste stationnaire, avec plutôt tendance à l'aggravation, jusqu'au moment de l'entrée de l'enfant à l'hôpital. La mère n'a pas remarqué que la figure ou les mains de sa fillette se soient œdématiées, ni que sa voix ait changé ; mais elle a observé des marbrures violacées et du refroidissement des extrémités.

Au moment de son entrée dans le service (2 décembre 1901) la fillette se présente sous l'aspect d'une enfant de 8 à 9 ans, bien proportionnée, au facies un peu lunaire, avec une expression d'étonnement et de légère stupeur. Les mouvements sont lents, paresseux. Elle comprend les questions qu'on lui pose, y répond posément, lentement, presque toujours par monosyllabes. Mais lorsqu'on la laisse à elle-même, l'enfant demeure silencieuse, immobile, indifférente au milieu extérieur, avec un masque inerte.

L'examen détaillé révèle les particularités suivantes :

Téguments. — La peau, de coloration normale, est lisse. Il existe une infiltration manifeste du tissu cellulaire sous-cutané au niveau du front, du cuir chevelu, de la région antérieure du thorax et du ventre.

Ni sueurs, ni séchesse exagérée de la peau.

La face est pâle, sans plaque vermillon aux pommettes. Il existe un petit nœvus sur la paupière supérieure gauche.

Les cheveux sont d'abondance moyenne, un peu gros et secs, courts, et ne mesurent guère plus de 20 à 25 centimètres.

La peau est glabre partout : pas de poils au niveau du pubis, ni aux aisselles.

Squelette. — Les fontanelles sont fermées. Pas de déformation appréciable du squelette au niveau du crâne ou des membres, ni de la colonne vertébrale, quoique la mère dise qu'un léger degré de scoliose ait été noté il y a plusieurs années.

La taille est de 1 m. 27. Le bassin a les caractères du bassin infantile. Pas de malformations dentaires caractéristiques.

L'examen radiographique montre que les épiphyses du fémur, du tibia, des os de l'avant-bras, des métacarpiens et des phalanges ne sont nulle part soudées, ainsi d'ailleurs qu'il est de règle, à cet âge. Mais l'examen radiographique comparé après la médication thyroïdienne, six semaines plus tard, semble montrer d'intéressantes modifications : léger accroissement en longueur des doigts, réels progrès dans l'ossification du cartilage (Voyez Pl. XV).

Le cœur est normal, le pouls régulier, un peu rapide. Pas de troubles digestifs ;

L'appétit, au dire de la mère, aurait légèrement diminué.

Pas de modifications du type respiratoire, aucun signe anormal à l'auscultation.

La voix est faible, infantile ; l'enfant parle d'ailleurs très bas et il est difficile de lui faire élever la voix. Foie et rate normaux.

Du côté de l'appareil génital, on note l'aspect infantile de la vulve, l'absence de développement des seins ; les règles, après l'ébauche d'apparition que nous avons déjà signalée, ne se sont pas établies.

Le corps thyroïde est inappréciable à la palpation.

Les urines examinées ne contiennent ni sucre, ni albumine, et ont une composition normale.

La sensibilité est intacte, les réflexes réguliers.

On ne note rien d'intéressant du côté de l'œil et de l'oreille.

Au point de vue intellectuel, la petite malade donne l'impression d'une enfant de 7 à 8 ans ; elle comprend les questions élémentaires qu'on lui pose, y répond par monosyllabes, mais semble profondément indifférente à tout ce qui l'entoure ; elle reste couchée, complètement apathique, dans son lit, ne témoigne d'aucune initiative et ne parle presque jamais spontanément. Elle pleure quelquefois sans motifs connus.

L'examen mental est presque impossible à faire par l'interrogatoire : l'enfant ne répondant guère, ne prêtant aucune attention suivie au questionnaire, et ne manifestant, par son facies, son attitude, et ses réactions, qu'un état général d'engourdissement, d'inertie et de torpeur physique et morale.

On commence la médication thyroïdienne à la dose de 0, 50 centigrammes par jour de corps thyroïde de mouton, le 6 décembre 1901.

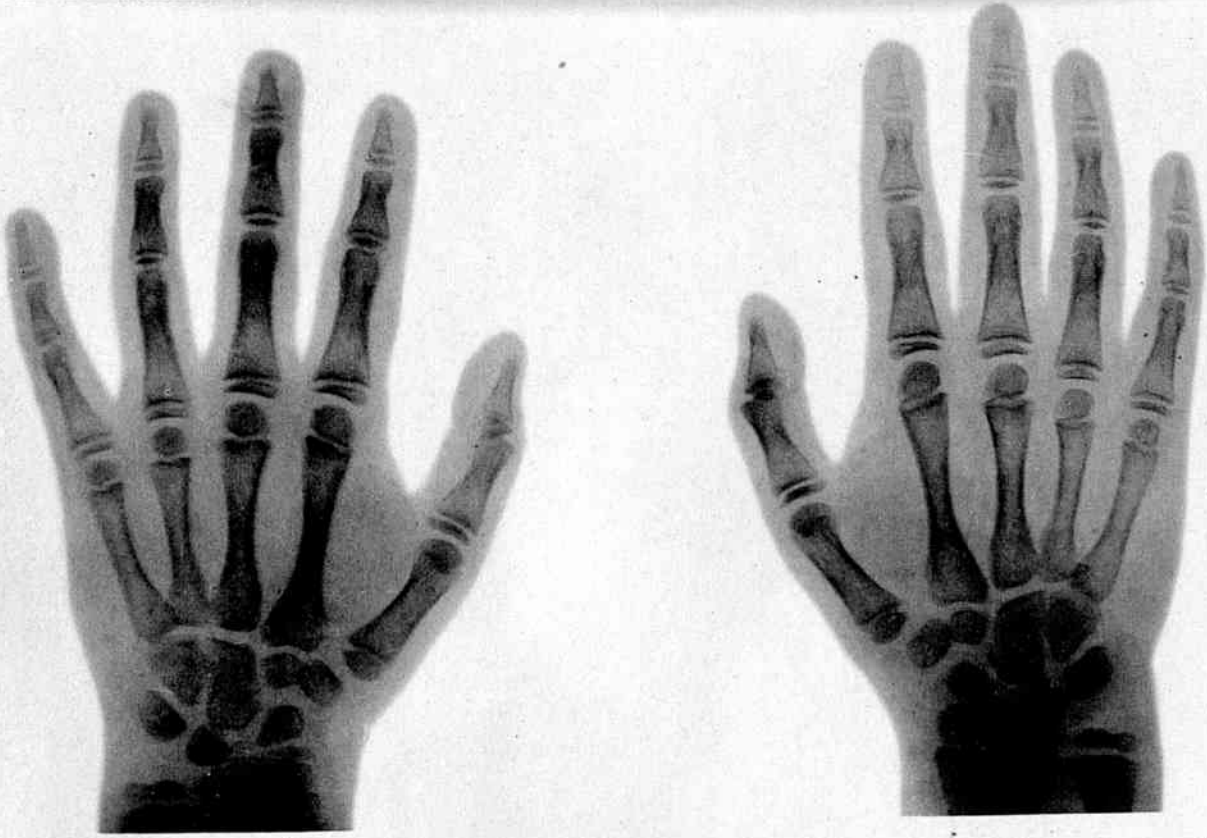

Clichés Infroit

Phototypie Berthaud, Paris

RADIOGRAPHIE DES MAINS D'UNE INFANTILE

(Type Lorain et type Brissaud combinés).

(Ernest Dupré et P. Pagniez).

Dès le lendemain, le pouls s'accélère et monte à 110-115.

Jusqu'au 15 décembre, aucune modification appréciable de l'état général, le pouls continuant à osciller aux environs de 110.

Le 22, le poids est à 26 k. 500.

Le 26, pouls à 120. Moiteur générale. L'enfant, depuis quelques jours, se montre très éveillée, cause, se lève. La surveillante est obligée, à différentes reprises, de la faire taire. Pas de modifications bien sensibles du côté de la face

Le 4 janvier, le pouls est à 140. On note de la céphalée, de l'agitation, quelques petits mouvements choréiformes, des sueurs, surtout au niveau des pieds et des mains ; pas de tremblement. On suspend le traitement pendant deux jours.

Le 5 janvier, le pouls est à 124 ; l'agitation est moins marquée ; légère moiteur ; on reprend le corps thyroïde à la dose de 0, 20 centigrammes par jour, pour l'arrêter complètement du 10 janvier au 25.

Un examen du sang, fait à cette date, révèle un degré d'anémie assez marqué (2.700.000 globules rouges) et un équilibre leucocytaire normal. Pas de globules rouges nucléés. Cet état d'anémie concorde assez bien avec la présence dans l'urine d'uro-hématine en quantité assez considérable.

L'examen complet des urines, fait le 11 janvier, donne 13 grammes d'urée, 1, 30 de phosphates, 0, 40 d'acide urique.

Un autre examen pratiqué, le 22, après douze jours de suspension du traitement, révèle 10 grammes d'urée, 0, 90 de phosphates, 0, 36 d'acide urique.

Un second examen du sang, pratiqué le 26, donne R = 3.200.000. B = 4.000 Equilibre normal.

Le traitement thyroïdien est repris, le 26 janvier, à la dose de 0,20 centigrammes par jour, et provoque une tachycardie modérée, 115-120, sans tremblement, ni sueurs.

Le résultat général de cette médication thyroïdienne a, jusqu'à présent, été le suivant :

Au point de vue du développement physique, l'augmentation de la taille a été nulle ; mais la figure, manifestement désinfiltrée, désempâtée, a pris des contours plus nets, une forme plus allongée. L'aspect de l'enfant a changé, d'une façon évidente et ce changement est surtout frappant pour ses parents, qui la trouvent « bien améliorée ». C'est, dit sa mère, « le jour et la nuit » ; actuellement elle rit, bavarde, joue avec d'autres enfants, s'intéresse aux choses qui l'entourent, et lit des journaux illustrés.

Cette modification permet d'étudier, d'une façon plus précise, l'état mental. L'enfant, absolument incapable de faire l'addition ou la soustraction la plus simple, ne se rappelle rien de la table de multiplication, qu'elle prétend avoir sue antérieurement. Toutes les facultés intellectuelles sont rudimentaires : l'attention est impossible à fixer, la mémoire presque nulle, sauf pour les notions immédiatement pratiques de sa vie quotidienne : mais la phrase la plus simple, redite intentionnellement trois à quatre fois devant elle, n'est ni fixée ni retenue ; l'enfant est incapable de la répéter. La plupart du temps, elle n'en saisit pas le sens ; le jugement est d'une débilité tout à fait infantile. Les historiettes

fort simples, qu'elle lit assez couramment, ne laissent aucune notion dans sa mémoire et son raisonnement : il est manifeste qu'elle n'en comprend pas l'intérêt ni la morale. Elle écrit fort mal, et les spécimens que nous en donnons montrent les caractères infantiles de son écriture : l'orthographe est nulle. Elle

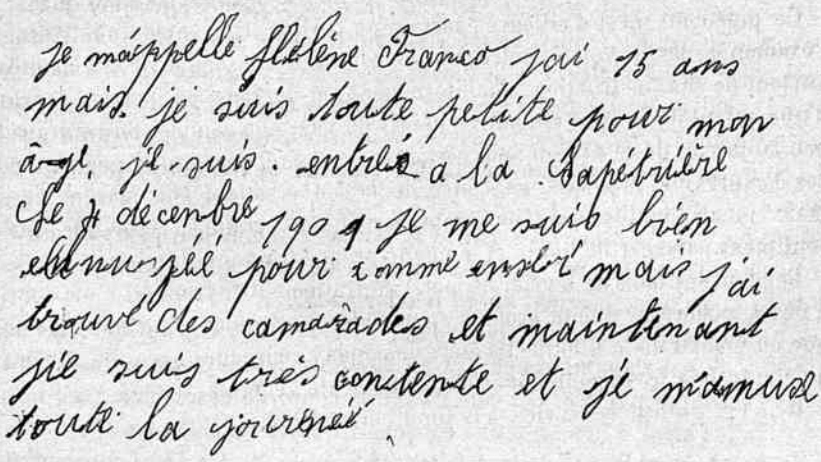

Fig, 1.

arrive en s'appliquant beaucoup, à copier, avec des omissions et des fautes, un modèle qu'on lui soumet. Les échantillons d'écriture, spontanée (fig. 2) et copiée (fig. 1), représentent ici deux spécimens, psychographique et calligraphique, de l'infantilisme psychique. Le raisonnement intellectuel et moral est absolument

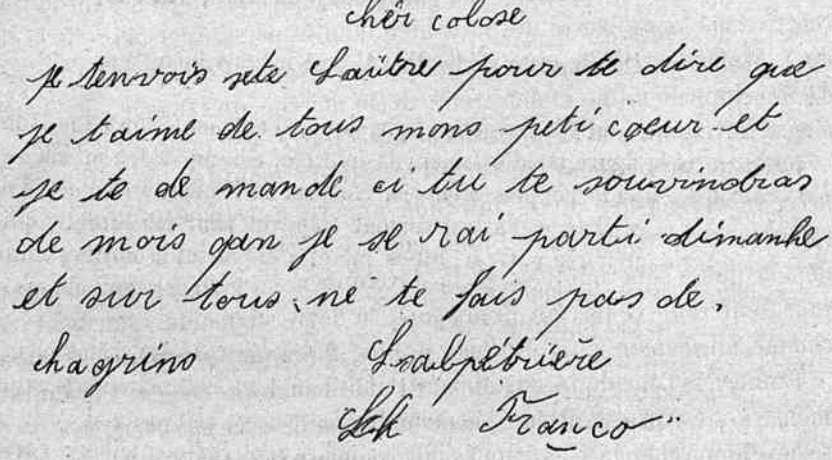

Fig, 2.

rudimentaire. L'affectivité est plus développée ; l'enfant se montre caressante et joyeuse avec sa mère, et aimable avec ses compagnes de salle : parmi celles-ci, elle a choisi précisément les deux plus débiles, deux filles de 18 et 20 ans,

atteintes d'encéphalopathie du premier âge, avec arrêt de développement intellectuel et débilité mentale profonde.

Les autres malades du service, qui connaissent la fillette depuis deux mois, s'accordent toutes à lui reconnaître une mentalité d'enfant de 7 à 8 ans.

Ce jugement n'est d'ailleurs exact qu'en partie : car, ainsi qu'il ressort de l'examen ci-dessus relaté, notre malade est, dans l'ensemble de ses facultés, et surtout de son instruction, manifestement au-dessous du niveau psychique d'une enfant de 7 ans : à d'autres points de vue, elle semble, au contraire, un peu au-dessus de ce niveau : par certaines de ses réponses, par quelques nuances d'expression mimique, au cours de la conversation, elle marque certains mouvements émotifs, qui témoignent, lorsqu'on la traite en bébé, de quelque sentiment passager de honte et d'amour-propre froissé.

Pendant les mois de février et mars, le traitement thyroïdien a été continué à doses modérées ; aucun progrès appréciable n'a été observé dans l'état physique ou mental de la fillette. La mère demande à reprendre avec elle son enfant, qu'elle trouve très améliorée et en bonne santé générale.

H... Fr... quitte le service, à la fin de mars 1902.

L'intérêt de cette observation réside dans l'analyse des facteurs successifs de l'arrêt du développement chez cette enfant.

Par priorité de date et par ordre d'importance, doit être d'abord incriminé l'alcoolisme des générateurs, l'*hérédo-alcoolisme*. L'intoxication est invétérée et avouée chez le père ; chez la mère, elle est ancienne et manifeste. Le résultat est d'une netteté tout expérimentale ; d'abord, accouchement prématuré, présentation par le siège : cette anomalie obstétricale rentre dans la catégorie des faits bien étudiés par Larger (1) sous le titre de : *Stigmates obstétricaux de la Dégénérescence*. Puis, le retard général du développement de la dentition, de la marche, du langage, de l'intelligence, révèle un état d'*infantilisme héréditaire, d'origine toxique*.

Ensuite, surviennent une série d'infections infantiles ; et, à 5 ans, une *fièvre typhoïde grave*. Cette infection apporte à cette évolution, déjà si retardée et si compromise, une entrave décisive : les quelques notions déjà acquises sont oubliées, et le développement général devient encore plus lent. Sur ce terrain prédisposé, la fièvre typhoïde intervient donc comme un *facteur d'infantilisme acquis, d'origine infectieuse*.

Enfin, vers l'âge de 14 ans, apparaît une ébauche de règles : l'instauration menstruelle avorte d'ailleurs ; et, à l'occasion de cette *puberté rudimentaire*, se développe chez la fillette un *syndrome myxœdémateux*, somatique et psychique, que l'opothérapie thyroïdienne efface assez rapidement. Mais l'amélioration ne porte que sur les symptômes de dysthyroïdie, et ne modifie en rien l'infantilisme antérieur à l'apparition du myxœdème. Aux éléments hé-

(1) LARGER. *Les Stigmates obstétricaux de la Dégénérescence*. Th. Paris, 1902.

réditaires et acquis d'infantilisme toxique et infectieux se superpose donc un état d'*infantilisme dysthyroïdien,* survenu à l'occasion de la puberté. Le critère thérapeutique confirme ici l'analyse des éléments étiologiques multiples de cet état d'infantilisme, créé par l'hérédité toxique, aggravé par l'infection acquise et enfin compliqué par la cachexie thyréoprive.

Le caractère incomplet et avorté de l'instauration menstruelle, l'absence du développement des organes sexuels, décèlent l'*insuffisance ovarienne* : et l'apparition, à l'occasion même de cette puberté, du syndrôme myxœdémateux, semble bien démontrer que *l'insuffisance thyroïdienne*, jusqu'alors latente, ne s'est manifestée que sous l'influence de la poussée génitale de la puberté.

Les *relations génito-thyroïdiennes*, depuis bien longtemps connues, expliquent la survenue, chez notre infantile, de cette *dysthyroïdie pubérale* ; celle-ci représente le pendant, par insuffisance du développement thyroïdien, de la *dysthyroïdie de la ménopause* ou myxœdème de l'âge critique, secondaire à l'atrophie thyroïdienne contemporaine de l'involution génitale. Ces associations, dans l'insuffisance pathologique des deux glandes, l'ovaire et la thyroïde, si étroitement solidaires dans leur évolution et leur activité physiologiques, sont une intéressante démonstration de ces *synergies organiques*, que nous apprenons de plus en plus à soupçonner, principalement dans le domaine des glandes à sécrétion interne, et dont la connaissance, due à la pathologie, éclairera plus tard les lois de la corrélation interorganique, dans le mécanisme de la croissance, et de l'involution de l'être.

ABSENCE CONGÉNITALE DES MUSCLES GRAND ET PETIT PECTORAL

PAR

A. SOUQUES.

L'absence congénitale des muscles grand et petit pectoral est une anomalie assez rarement observée. L'histoire de cette anomalie a passé par deux phases successives : une phase anatomique et une phase clinique. La première, presque entièrement due aux anatomistes, est faite de découvertes d'amphithéâtre ; la seconde s'ouvre avec l'observation de von Ziemmssen (1), suivie bientôt de quelques exemples remarquables.

Aujourd'hui les faits de ce genre sont loin d'être exceptionnels. Tentchoff, dans une thèse documentée (2), en résume cinquante observations. Mais les faits publiés en France se comptent encore. Aussi m'a-t-il paru intéressant de vous en soumettre un exemple, accompagné de photographies et de radiographies, dues à l'amabilité de M. Infroit. Le cas est, du reste, curieux et comporte quelques commentaires d'ordre clinique et pathogénique. Le voici, en détail :

Pom..., 20 ans, peintre en bâtiments, entre le 10 janvier 1902 à l'Hôtel-Dieu annexe, pour une bronchite légère qui guérit en quelques jours. En l'examinant je constate deux anomalies : l'absence des muscles pectoraux et l'existence d'une malformation de la main, du côté droit. Et en l'interrogeant j'apprends l'histoire qui suit :

Ses parents sont vivants, bien portants et ne présentent aucune anomalie physique. Il est lui-même le troisième d'une famille de cinq enfants, tous normalement conformés.

A sa naissance, survenue sans incident, les parents remarquèrent la petitesse et la déformation de la main droite. Sa mère incrimina une vive émotion, éprouvée pendant la grossesse à la vue d'un squelette. Mais l'anomalie du thorax passa inaperçue. Ce n'est que plus tard, vers l'âge de dix ans, qu'en allant

(1) Ziemmssen, *Deutsche Klinik*, 1858.

(2) Tentchoff, *Absence congénitale du grand et du petit pectoral*, Thèse de Paris, 1901.

un jour au bain froid l'enfant constata lui-même que la moitié droite de sa poitrine était plus maigre que la moitié gauche. Il n'y prêta d'ailleurs aucune attention. Effectivement, pas plus après qu'avant cette constatation, il n'en fut incommodé. Sa main droite seule le gênant dans l'accomplissement de certains actes, il devint gaucher.

Il apprit son métier vers l'âge de douze ans, se servant presque aussi bien de la main droite que de la gauche pour manier son pinceau. Il n'a jamais été malade de sa vie.

Il s'agit aujourd'hui d'un jeune homme de taille élevée (1 m. 79), bien musclé et bien conformé, en dehors des deux anomalies que nous allons étudier.

A l'inspection de la partie antérieure du thorax, les bras tombant naturellement le long du corps, on est frappé par une asymétrie morphologique manifeste. La moitié gauche du thorax est d'aspect normal et contraste avec la moitié droite. Celle-ci, en effet, offre l'anomalie suivante : la clavicule droite paraît plus saillante que la gauche, et au-dessous d'elle on aperçoit une dépression étendue de la clavicule au-dessous du mamelon, d'une part, et de la ligne médiane à la ligne thoraco-brachiale, d'autre part. Le sillon thoraco-brachial droit diffère notablement de celui du côté opposé ; il est en effet vertical et s'incline en dedans vers son extrémité supérieure. Sur cette dépression sous-claviculaire font saillie les côtes, particulièrement les 2e, 3e et 4e près de leur insertion cartilagineuse ; et les espaces intercostaux s'y dessinent à la vue (Pl. XVI).

Le mamelon droit est plus petit que le gauche ; son auréole est plus rétractée et moins colorée. Il est en outre plus rapproché de la ligne médiane du corps (de 1 cent. environ) et de la clavicule correspondante (de près de 2 cent.). Aussi est-il un peu plus élevé. Mais si le sujet change l'attitude de ses bras et les élève verticalement en l'air, le mamelon droit monte peu et reste notablement au-dessous du mamelon gauche. Il y a là un contraste qui s'explique par ce fait que le pannicule adipeux sous-cutané de la région pectorale droite a presque entièrement disparu et que la peau plus adhérente aux plans sous-jacents, est moins mobile que dans la région pectorale opposée.

En effet, la peau est adhérente aux plans profonds. C'est, du reste, tout ce qu'elle présente d'anormal. Elle est lisse, unie, ni plus ni moins glabre que celle du côté gauche. Le système pileux est peu développé chez ce jeune homme, il est vrai, mais l'aisselle droite n'est pas moins garnie de poils que l'aisselle gauche.

Le muscle grand pectoral paraît totalement absent dans sa portion costo-sternale. Nous verrons plus loin que le courant électrique montre qu'il en subsiste quelque vestige. La portion claviculaire fait entièrement défaut dans sa moitié interne ; sa moitié externe, séparée du deltoïde par le sillon delto-pectoral, est conservée et bien développée, plus développée peut-être qu'à l'état normal.

Par contre le muscle petit pectoral a totalement disparu.

Les côtes et les cartilages costaux existent dans toute leur étendue. Les 2e,



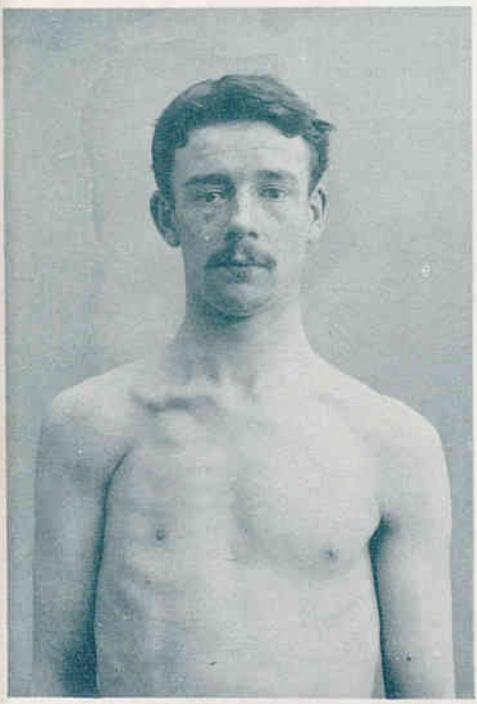



Clichés Infroit

ABSENCE CONGÉNITALE DES MUSCLES GRAND ET PETIT PECTORAUX DROITS

(A. Souques).

Masson & Cie, Éditeurs

Berthaud. — Paris.

3e et 4e côtes font un relief notable près de leur insertion cartilagineuse. Elles sont déprimées au niveau du mamelon, et au-dessous de lui le rebord cartilagineux est plus saillant que celui du côté gauche.

Quant aux espaces intercostaux, ils semblent normaux, sans élargissement ni rétrécissement notables, sans apparence de hernie du poumon. Lorsque le sujet respire normalement, le doigt appliqué sur ces espaces (2e et 3e) ne perçoit aucune contracture musculaire. Par contre, dans l'inspiration forcée, on sent les muscles intercostaux externes se contracter et, dans le second temps de l'inspiration, bomber fortement sous le doigt, en même temps que les côtés s'élèvent.

Le sternum est nettement dévié vers la droite, obliquement de haut en bas et de gauche à droite. On peut juger du degré de cette déviation, en tirant la ligne médiane du corps depuis la fourchette sternale jusqu'à l'ombilic. Il est facile de constater alors que cette ligne médiane se superpose presque au bord gauche de l'os. Il importe donc de tenir compte de cette déviation pour apprécier le demi-périmètre thoracique. Celui-ci, en effet, sensiblement égal du côté droit et du côté gauche, par rapport à la ligne médiane du corps, devient plus petit à droite (de 2 à 3 centimètres) si on le mesure du rachis à l'un et l'autre bord sternal. Cette mensuration a été pratiquée au niveau de la ligne bimamelonnaire.

La clavicule droite est de longueur normale, plus grêle et moins convexe dans son tiers interne que la clavicule gauche ; elle est, au contraire, plus développée dans ses deux tiers externes.

Pour ce qui concerne l'apophyse caracoïde droite, facile à explorer, il est possible qu'elle soit déviée en dehors, selon la remarque de Kölliker, par suite de l'action non compensée du biceps et du coraco-brachial, mais je n'oserais l'affirmer, la comparaison avec celle du côté gauche n'ayant pu être faite.

L'épaule droite est plus élevée que la gauche de 2 centimètres environ, en raison du tonus non contrebalancé du muscle trapèze. Il s'ensuit que l'omoplate droite est plus élevée en totalité que l'omoplate opposée.

Il existe enfin une légère scoliose dorsale, située au niveau des 6e, 7e et 8e vertèbres, dont la convexité regarde à gauche.

La déformation précédente du thorax change d'aspect lorsqu'on fait prendre aux membres supérieurs une attitude autre que l'attitude du repos.

Si on dit au sujet de mettre les poings sur la hanche, les coudes portés en avant et en dehors, on voit aussitôt apparaître une nouvelle déformation (Pl. XVI). La paroi antérieure de l'aisselle, formée par le grand pectoral, fait défaut et le creux de l'aisselle a pris une forme particulière. La paroi postérieure est élargie, formée par les muscles grand rond et grand dorsal qui paraissent hypertrophiés. La figure photographique ci-jointe en donnera une idée mieux que toute description (Pl. XVI).

Si on fait porter les bras en dehors et en haut, un peu au-dessus de l'horizontale, on voit se former un pli cutané, ptérygoïdien, qui part de la deuxième côte, à trois travers de doigt du sternum, et se dirige obliquement de

bas en haut et de dedans en dehors pour se perdre vers la coulisse bicipitale de l'humérus, suivant la direction des fibres costales du grand pectoral. En saisissant ce repli entre les doigts, on constate qu'il contient une espèce de membrane fibreuse, très résistante,qui ne gêne du reste aucunement l'élévation verticale du bras.

Telles sont les déformations constatées au niveau du thorax. Voyons maintenant celles que présente la main droite.

A noter, en passant, que le bras et l'avant-bras droit ont une largeur égale à celle des segments analogues du membre supérieur opposé, encore que leur circonférence soit inférieure de 1 centimètre environ. Cette différence tient sans doute à ce fait que le sujet est gaucher ; elle ne dépend pas d'une amyotrophie évidente. Si amyotrophie il y avait, elle serait légère et réflexe (malformation de la main). Les réflexes tendineux sont normaux.

La main droite est arrêtée dans son développement (Pl. XVII). Elle est beaucoup plus petite et plus étroite que la main gauche.Son périmètre,mesuré au niveau de la commissure du pouce, indique une différence de quatre centimètres. Le métacarpe n'est point malformé ; les éminences thénar et hypothénar sont régulières et bien développées. L'arrêt de développement porte principalement sur les doigts et avant tout sur les phalangines et les phalangettes, qui sont atrophiées, malformées, ankylosées plus ou moins. Les ongles sont normaux à l'index, au médius et à l'annulaire ; le pouce a un ongle rudimentaire et le petit doigt n'en porte pas. Il existait, en outre, une syndactylie de l'index et du médius droits, opérée vers l'âge de dix ans par le Dr Témoin. La radiographie (Pl.XVII) représente le squelette de la main droite.

Pas d'autres anomalies à signaler.

Les anomalies et malformations précédentes n'ont pas amené de troubles fonctionnels sérieux. L'absence des muscles pectoraux n'a jamais gêné le malade, les mouvements divers du membre supérieur n'en ont pas été troublés. Cet homme nage, grimpe aux arbres et à la corde à nœuds avec facilité. La main droite seule le gêne, et cela se conçoit, pour l'exécution de certains actes. Encore s'en sert-il — car, quoique gaucher, il est ambidextre — pour manger, peindre et écrire. Il lui est difficile de faire du trapèze, et impossible de tirer au fusil de la main droite, parce qu'il ne peut bien saisir la barre ou la gâchette. Mais il fait de la gymnastique et tire convenablement de la main gauche.

L'examen électrique, pratiqué par M. le Dr Huet, a montré que les faisceaux musculaires du grand pectoral n'ont pas entièrement disparu. Avec les courants faradiques notamment,on obtient des contractions dans les divers faisceaux costaux sur les cinq ou six premières côtes,mais les faisceaux claviculaires paraissent faire défaut, de même que les faisceaux sternaux.

[D'ailleurs, lorsque le malade ne contracte pas ses muscles, si on examine la paroi antérieure de l'aisselle, il semble que l'on sente au-dessous de la peau un faible plan musculaire, vestige du grand pectoral ; lorsque le malade contracte ses muscles pour rapprocher le bras du tronc, ou l'abaisser quand il est soulevé, les faisceaux ne soulèvent pas la peau.]

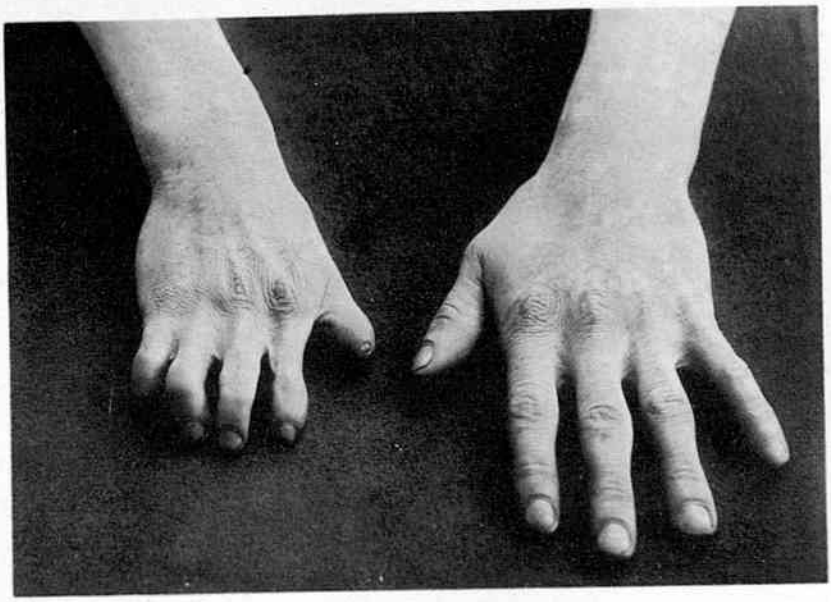

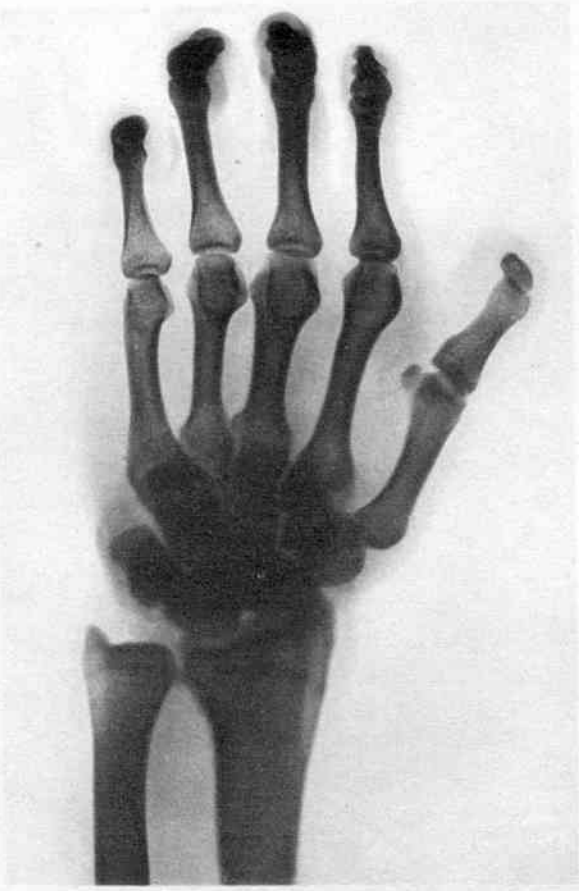

Clichés Infroit

ABSENCE CONGÉNITALE DES MUSCLES GRAND ET PETIT PECTORAUX DROITS

Photographie des mains. — Radiographie de la main droite.

Les autres muscles : grand dorsal, grand rond, trapèze, deltoïde, longue portion du triceps, ne diffèrent pas sensiblement comme excitabilité électrique (examen avec les courants faradiques) des muscles du côté gauche.

Il s'agit, en résumé, d'une absence congénitale du grand et du petit pectoral du côté droit. Le petit pectoral fait totalement défaut ; du grand pectoral il ne reste qu'un petit faisceau de la portion claviculaire et un rudiment de la portion costale, décelable par l'exploration électrique. Cet arrêt de développement est d'origine congénitale. On ne peut, en effet, songer ici à une amyotrophie localisée de l'enfance devenue stationnaire et fixée définitivement dans cet état, analogue à celles qui ont été signalées par Erb (1). Il est possible que certains cas d'absence supposée congénitale des pectoraux ressortissent à cette étiologie. Mais le nombre doit en être restreint, je pense. De toute manière, le fait que je viens de rapporter est authentiquement congénital.

Cela étant, l'observation offre quelques particularités intéressantes à souligner.

Dans les cas publiés jusqu'ici, on a exceptionnellement signalé des modifications du côté du sternum ou de la clavicule. J'ai parlé, au cours de l'observation, des modifications que présentent ces os chez mon malade.

La disparition des pectoraux met à nu, pour ainsi dire, les espaces intercostaux et permet de se rendre compte directement du rôle des muscles intercostaux pendant la respiration. Ce rôle a été autrefois interprété de façon opposée, et les opinions les plus contradictoires ont été émises sur ce point. Or, il est aisé de se rendre compte, chez cet homme, que les intercostaux externes restent immobiles dans la respiration normale. Au contraire, dans l'inspiration forcée, ils entrent en action, se contractent et saillent fortement, surtout dans la seconde moitié de l'inspiration, pour retomber au tonus normal pendant l'expiration.

On a beaucoup discuté la nature de la membrane ptérygoïde (*Flughautbildung* des auteurs allemands) qui s'étend, chez ce sujet, de la deuxième côte à la coulisse bicipitale de l'humérus. C'est un simple pli de la peau, renfermant dans son intérieur une membrane tendue, fibreuse, dépourvue électriquement de fibres musculaires. En considérant sa direction, on serait tenté de prime abord de voir là un vestige du muscle grand pectoral. Benario (2) n'y voit que des restes du tissu fasciculaire.

L'absence congénitale des muscles pectoraux n'amène aucun trouble fonctionnel appréciable dans les mouvements du bras. C'est là une remar-

(1) Erb, *Neurolog. Centralb.*, 1871.

(2) Benario, Ueber einen Fall von angeborenem Mangel des M. pectoralis major und minor mit Flughautbibdung. *Berl. kl. Woch.*, 1890.

que fort juste qui a été faite par tous les auteurs qui se sont occupés de cette question. Le malade présent n'éprouve aucune gêne du fait de l'absence des pectoraux. L'arrêt de développement et la malformation de la main droite entravent seuls l'exécution de certains actes. Encore cette entrave est-elle minime, ainsi que nous l'avons déjà vu.

Cette intégrité fonctionnelle des mouvements du membre supérieur, due à la suppléance des muscles deltoïde, trapèze, grand dorsal, etc. (dont l'hypertrophie a été relevée dans un certain nombre de cas), comporte quelques déductions. Tout d'abord, l'absence congénitale des muscles pectoraux ne constitue pas un cas de réforme radicale. On a vu plusieurs fois des soldats, atteints de cette anomalie, faire leur service militaire. Cependant, parfois certains mouvements, le tir au fusil, par exemple, peuvent être gênés. Il en était ainsi chez un des deux soldats observés par MM. Azam et Casteret (1). Présenté devant la commission de réforme, il fut maintenu sous les drapeaux dans la section des secrétaires d'état-major. Mais chez mon malade, l'absence des pectoraux se complique de malformations graves de la main droite.La mise en réforme me semble s'imposer, étant donné que cet homme ne peut tirer au fusil de la main droite. On pourrait toutefois le verser dans un service auxiliaire, parce que son impotence fonctionnelle est minime et parce qu'il désire vivement faire son service militaire.

Une seconde déduction a été tirée par les chirurgiens. Heidenhaim a montré depuis longtemps que le grand pectoral est souvent envahi par le cancer du sein, et que la récidive sur place est fréquente, si on n'enlève pas ce muscle. Aussi la plupart des opérateurs enlèvent-ils actuellement non seulement le grand, mais encore le petit pectoral et même le tissu cellulaire sous-jacent. Les récidives, d'après les statistiques, sont infiniment plus rares et les mouvements du bras n'en sont pas notablement troublés.

Il me reste, en terminant, à discuter le problème de la pathogénie. On a émis sur ce point plusieurs théories. Je rappellerai simplement celle qui invoque un arrêt de développement du système vasculaire ou du système nerveux (central ou périphérique). Cette théorie, qui peut bien s'appliquer à quelques cas, ne saurait convenir à tous. Rückert (2) a eu l'occasion de faire l'autopsie d'un nouveau-né, âgé de cinq jours, présentant une absence des muscles pectoraux. Or les artères étaient normalement développées et les nerfs, moins gros néanmoins que ceux du côté opposé, venaient se

(1) Azam et Casteret, Absence congénitale des pectoraux. *Presse médicale*, 3 février 1897, p. 53.

(2) Ruckert, Ueber angebor. Defect. der Brustmuskeln. *Münch. med. Woch.*, 1890.

terminer dans le tissu sous-aponévrotique de la région pectorale. C'est là un fait en désaccord avec la théorie précédente.

Pour interpréter le cas de mon malade, ainsi que les cas analogues, il faut, je pense, admettre la théorie émise déjà par Froriep en 1839, qui invoque la compression exercée par le membre supérieur sur le thorax du fœtus. A l'appui de cette théorie on peut faire valoir une série d'arguments : la participation globale de tous les plans de la paroi thoracique, à savoir la peau, le mamelon, les côtes, les espaces intercostaux (hernies pulmonaires observées dans quelques cas), le sternum, la clavicule. L'attitude du fœtus dans la cavité utérine et les rapports du membre supérieur avec la partie pectorale du thorax plaident encore en faveur de cette théorie. Cette attitude et ces rapports permettent de concevoir la possibilité d'une compression thoracique massive et localisée. Le degré et l'étendue de la déformation thoracique sont proportionnels à l'intensité ou à la durée de la compression, et à la surface comprimée. D'autre part, la coexistence fréquente de malformations de la main corrobore cette opinion. Tentchoff a relevé une quinzaine de cas de syndactylie, sans compter les autres malformations de la main. Tous ces faits parlent pour l'origine périphérique et traumatique. Du reste, le fait suivant est encore plus éloquent : un enfant nouveau-né, observé par un auteur allemand, présentait une excavation thoracique consécutive à l'absence des muscles pectoraux ; or le membre supérieur correspondant s'adaptait exactement à cette excavation. Avec les progrès de l'âge, cette adaptation s'effaça et disparut. Un tel fait se passe de commentaires. Il n'est pas douteux que la théorie de Froriep est capable d'expliquer, dans certains cas, l'absence congénitale des muscles pectoraux.

SYNDROME DE LITTLE

ACQUIS AVEC AMÉLIORATION, RECHUTE ET AMÉLIORATION NOUVELLE,

PAR

GASTON DANIEL

de la Policlinique de Bruxelles.

Dans la pratique courante du traitement du syndrome de Little, on est étonné de voir, combien les malades relevant du même traitement sont atteints de symptômes variés, quant à leur degré d'intensité et d'étendue. Il est aisé de se convaincre que l'affection connue jusque dans ces derniers temps sous le nom de « Maladie de Little » est un ensemble de symptômes divers relevant de lésions plus ou moins étendues du système nerveux.

En 1852, Little publiait une série d'observations relatives à des malades présentant des troubles de la motilité et du système nerveux (Deformities of the human frame) ; avant lui cependant, on trouve dans la littérature médicale des relations de même nature ; mais c'est surtout l'application de l'histologie aux examens nécropsiques qui devait, à défaut d'une meilleure définition des tabes spasmodiques, montrer la multiplicité des affections réunies sous le même nom de « Maladie de Little ».

Andry, professeur de médecine au Collège Royal, conseiller du roy, parle dans son *Orthopédie* (tome premier, 1741) des « pieds dont le talon ne touche pas aisément la terre » et plus loin des « défauts concernant le port des jambes et des pieds ». Dans ces deux chapitres, l'auteur considère surtout la valeur esthétique de l'affection, qu'il distingue cependant en congénitale ou acquise, et il établit un traitement qui est en résumé le massage et les mouvements passifs, sans toutefois faire intervenir l'élément nerveux dans l'origine de ces affections.

Erb et Charcot appellent « paralysie spinale spastique » et « tabes dorsal spasmodique », des affections caractérisées par des contractures dans les membres avec augmentation des réflexes et sans troubles du côté de la sensibilité ou des sphincters. Pour Erb et Charcot, la lésion siégeait dans les cordons latéraux de la moelle frappés de sclérose.

Raymond et Cestan ont montré que si les symptômes cliniques offrent des points communs, la lésion anatomique est variable et se traduit par une excitation anormale des cellules motrices de la moelle. Pour la facilité clinique, on avait fait de la maladie de Little une affection congénitale non héréditaire, avec naissance prématurée et développement incomplet *des faisceaux pyramidaux*. Pour d'autres, la naissance avant terme n'est pas une des conditions essentielles de la maladie et la lésion des faisceaux pyramidaux peut provenir d'un manque de développement de leurs fibres ou bien de lésions traumatiques agissant sur les centres cérébraux spinaux, ou mieux encore, résulter de dégénérescences nécrobiotiques des cellules nerveuses chez le nouveau-né, à la suite d'un état de mort apparente plus ou moins prolongé. C'est cette dernière hypothèse, qui expliquerait le mieux la diversité des constatations histologiques et des symptômes cliniques.

Little (1846-1870) appelle ces cas *congénital spastis rigidity of limbs* et Heine déjà en 1840 avait décrit *paraplegia spastica cerebralis*, tandis que les auteurs antérieurs en faisaient des affections médullaires. Actuellement, le faisceau pyramidal serait surtout atteint, mais cette vue est bien théorique puisque d'une part bien des examens médullaires ne mentionnent aucune lésion des faisceaux pyramidaux, et que d'autre part on voit des lésions très diverses provoquer des symptômes identiques.

Les formes variées de la maladie sont souvent des distinctions purement théoriques : pour Little il y aurait une forme spinale et une forme cérébro-spinale. Sach pousse plus loin la distinction en formes hémiplégiques, diplégiques et paraplégiques.

Van Gehuchten voudrait que l'on fût d'accord sur les états pathologiques à ranger sous le nom de maladie de Little qu'il définit ainsi : « naissance avant terme, contracture spasmodique des membres, absence de lésion cérébrale et tendance à la guérison spontanée et progressive ». Cette affection serait due au manque de développement du faisceau pyramidal.

Malheureusement ces différentes conditions n'ont pas grande valeur, et un rapide examen détruit ce que leur réunion semblait avoir de pondéré pour qualifier une maladie nette et déterminée :

1° *La naissance avant terme.* — Beaucoup d'enfants nés avant terme sont en état de santé parfaite et rien dans leur état physique ou mental n'indique qu'ils ont pu être lésés. Inversement le syndrome de Little s'observe chez des enfants nés à terme et même comme dans notre observation (A-B) apparaît deux ans après la naissance.

2° *Les contractures spasmodiques des membres avec absence de lésions cérébrales.* — Il semble que ces symptômes soient bien peu définis, et applicables à bien des paralysies ou paraplégies infantiles ; quant à l'ab-

sence de lésions cérébrales, il faut évidemment distinguer les lésions cérébrales, que l'on rencontre dans presque toutes les autopsies (porencéphalies, atrophie des névromes centraux) et les troubles intellectuels, états de compréhension diminuée, hypersensibilité affective ou sensorielle dont le développement donne au petit malade une mentalité évidemment atteinte. Il semble impossible de concevoir théoriquement un paraplégique, contracturé ou dystrophique dont l'intelligence ne ressente pas le contre-coup du trouble physique. La distinction en forme spinale et cérébro-spinale est spécieuse, et plutôt spéculative.

3° *La tendance à la guérison spontanée et progressive.* — S'il est vrai que dans certains cas, les plus fréquents, la maladie suit une marche progressive en diminuant, il est d'autres cas où le mal ne fait que croître et augmenter (Déjerine, *Traité de Pathologie générale de Bouchard*). — Voici par exemple un enfant chez lequel de jour en jour les difficultés des mouvements volontaires deviennent plus grandes, à mesure que les muscles acquièrent plus de force, ils obéissent de moins en moins à la volonté. Nous avons une petite fille de sept ans, atteinte aux bras et aux jambes, l'adduction des cuisses augmente de jour en jour. C'est ici que s'impose le traitement chirurgical suivi du traitement mécanique et, chose curieuse à observer, le traitement chirurgical *seul*, amende considérablement l'état du malade et tonifie en quelque sorte le système nerveux.

Le traitement chirurgical consiste essentiellement en sections tendineuses et musculaires de toutes les parties contracturées suivies d'un séjour de 3 à 6 semaines dans un appareil plâtré. *Dans tous les cas*, nous avons pu constater que *le séjour des membres inférieurs dans un appareil plâtré améliorait l'état des bras et des mains.* Comment expliquer cette amélioration, sinon par la formation de nouvelles conductions centripètes ; je sais bien que cette hypothèse ne cadre pas avec les données actuelles de la transmission nerveuse, mais elle expliquerait bien des choses. Ne voit-on pas chez les aphasiques par exemple, au bout d'un certain temps, l'hémisphère droit suppléer, dans une certaine mesure, aux parties détruites de l'hémisphère gauche ? Pourquoi n'y aurait-il pas dans les voies sensitivo-motrices des trajets nouveaux rétablissant les fonctions perdues et comment expliquer autrement les modifications qui se produisent dans l'état de Little, à la suite du séjour dans un appareil plâtré et du *traitement consécutif.*

Le traitement consécutif consiste en massages et mouvements passifs, reproduisant exactement les mouvements que devrait faire normalement l'enfant pour marcher, s'asseoir, écrire, manger, etc. Après un temps plus ou moins long, *toujours* ce traitement mécanique produira des effets favorables.

4° *Le manque de développement du faisceau pyramidal.*— Ce faisceau ne serait complètement formé chez l'enfant que vers l'âge de 9 ou 10 mois comme le prouveraient l'histologie et la persistance du réflexe de Babinsky jusqu'à cet âge ; cependant, le bébé ne présente dans les premiers mois de sa vie aucun état de contracture ou d'incoordination des mouvements.

Il n'existe pas de cas d'autopsie de maladie de Little ayant démontré un manque de développement primitif des voies pyramidales ; ce sont presque toujours des hydrocéphalies, porencéphalies ou scléroses cérébrales qui sont signalées (Déjerine).

Dans un cas de dégénérescence, secondaire il est vrai, du faisceau pyramidal gauche, on avait les symptômes d'une hémiplégie droite (destruction primitive du segment postérieur de la capsule interne).

Le professeur von Strümpell a publié un cas de tabes dorsal spasmodique pur avec conformation anatomique bien nette (forme théorique de Charcot et Erb dont nous parlions plus haut). C'est le cas d'une femme de 63 ans souffrant depuis 2 ans d'une faiblesse croissante des bras et des jambes. La parésie se transforma peu à peu en une paralysie des bras et des jambes. Les muscles étaient rigides et présentaient aux mouvements passifs une résistance spasmodique légère ; exagération des réflexes patellaires. Pas d'atrophie musculaire, pas de troubles sensitifs ou vésicaux. Enfin, au bout de 3 ans, paralysie complète de tous les muscles volontaires du squelette (muscles des yeux, de la face, de la mâchoire, de la langue, de la nuque, des bras, du tronc et des jambes). Anatomiquement existait une *dégénérescence symétrique des faisceaux pyramidaux* dans tout leur parcours, depuis l'écorce cérébrale à travers la capsule interne, le pédoncule, le bulbe et la moelle (système du neurone moteur central).

Ce cas, publié dans l'*Atlas du système nerveux* du Dr Christfried Jakob, est extrêmement intéressant, parce qu'il nous montre la marche en sens inverse, des symptômes que présente un Little marchant vers la guérison, mais alors, il faudrait admettre, tout au moins pour le cas que nous publions, la formation de nouvelles fibres nerveuses dans le trajet nerveux.

(Il est encore un point intéressant, c'est la descente tardive du testicule chez le jeune tabétique. Ceci est une persistance de l'état fœtal, mais encore une fois, il faudrait faire des recherches spéciales à ce sujet et le professeur Van Gehuchten signale simplement le fait sans avoir eu l'occasion de le relever systématiquement chez un grand nombre de malades.)

La dernière autopsie publiée (Dr Rolly, 24 octobre 1901) n'est guère de nature à élucider le problème nébuleux de l'étiologie du syndrome de Little, en voici le résumé : c'est l'observation de deux jumelles nées à terme. La première est extraite au forceps et asphyxiée à la naissance, elle reprend normalement, et le 11e jour est sujette à des convulsions qui

augmentent. Les membres sont en état de rigidité spastique avec athétose des pieds et des mains et les réactions électriques, les réflexes sont probablement normaux et fort difficiles à explorer. Peu à peu la contracture générale augmente et l'enfant meurt.

L'autopsie faite quelques minutes après la mort montre le *cerveau* avec un peu de sérosité externe et la pie-mère un peu louche, aucune lésion atrophique sur les coupes, la substance blanche et la substance grise sont bien délimitées.

La moelle ne donne rien de pathologique à l'examen macroscopique.

Les coupes de la moelle lombaire (Nissl) montrent les cellules ganglionnaires normales et leurs prolongements anormalement colorés, mais pas tous.

Moelle cervicale : les cellules ganglionnaires sont en voie de dégénérescence, leurs noyaux ne sont plus nettement délimités.

Le cerveau présente de grandes altérations, il y a beaucoup de névroglie également répartie et non en noyaux déterminés, les vaisseaux sanguins sont également plus nombreux, tandis que les cellules ganglionnaires sont en partie fort dégénérées, le nombre des cellules normales est moindre que dans la région cervicale. Les altérations cellulaires sont plus marquées encore dans le cerveau antérieur, les circonvolutions centrales sont moins prises et le minimum d'altérations se constate dans le cerveau postérieur.

Les voies pyramidales sont normales et les cordons de la moelle assez bien développés.

Dans le 2e cas, mort à 6 jours, les altérations atteignent peu les éléments nerveux proprement dits, les fibres et les cellules de la névroglie sont hyperplasiées et les vaisseaux sanguins augmentés. — Les cordons de la moelle sont moins développés que dans le cas précédent, mais le sujet était plus jeune. — Ici, rien encore du côté des cordons pyramidaux.

Ces deux cas ne sont pas à proprement parler des Little bien que l'auteur les qualifie tels (Little'sche Krankheit), mais ils méritent d'être résumés ici, à cause de leur date récente et de l'absence de lésions des éléments médullaires.

*
* *

Le premier cas qui nous occupe (Arthur) (Pl. XVIII, fig. A et B) est celui d'un enfant de 10 ans 1/2 né à terme, sans rien de particulier pendant la grossesse. La famille est normale, une sœur de 16 ans et une de 19 ans bien constituées, l'aînée a présenté des convulsions dans le jeune âge, mais il ne lui en est absolument rien resté. Pas d'enfant mort.

Jusqu'à l'âge de 2 ans, Arthur ne présente *rien de particulier*, puis il contracte une pleurésie grippale, et une nuit l'enfant est pris de terreur noc-



A

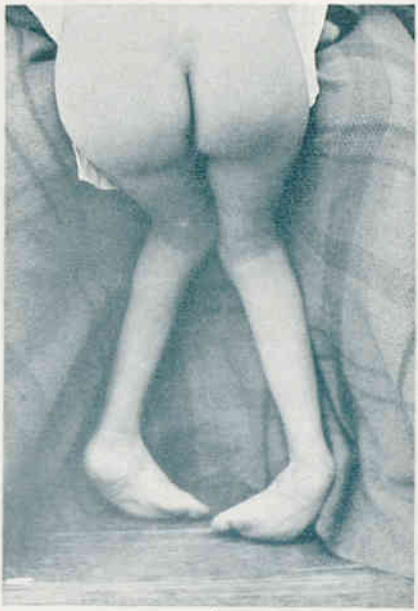

B



C



D

SYNDROME DE LITTLE

(E. Daniel).

Masson & Cie, Éditeurs

Berthaud. — Paris.

turne, convulsions, suivies d'un sommeil de quarante-huit heures. Au réveil, il présentait des tremblements des membres et des yeux et lui, qui avait marché à 13 mois, se trouve bientôt incapable de se tenir debout. Cet état persiste jusqu'à l'âge de 6 ans, à cette époque une amélioration notable et spontanée se produit, l'enfant marche de nouveau seul. L'état de guérison se maintient pendant six mois et insidieusement la marche disparaît, et l'enfant nous est amené (service du Dr Hendrix à la Policlinique de Bruxelles) le 5 octobre 1899, présentant, à l'étiologie près, tout le syndrome de Little.

Le 2 novembre 1899 nous commençons le traitement (séjour dans le plâtre en position normale) et actuellement (19 novembre 1901), l'enfant a progressé régulièrement, il marcherait bien mais les pieds ont des déformations osseuses très profondes qui nécessiteront une intervention chirurgicale prochaine. Les mouvements volontaires des membres inférieurs ont reparu intégralement, Arthur peut faire les mouvements de marche, écarter les jambes, monter un escalier alors qu'il en était arrivé (novembre 1899) à une impotence fonctionnelle absolue. Les bras ont repris leur fonctionnement, l'enfant écrit, dessine, mal il est vrai, à cause de la négligence apportée forcément à son instruction.

Il persiste cependant du tremblement intentionnel, du nystagmus et une sensibilité générale extrême, l'enfant est très impressionnable, ses réflexes sont exagérés et amènent continuellement des secousses qui nuisent à la parfaite coordination des mouvements.

L'explication de ce cas est malaisée à fournir, le diagnostic de sclérose en plaque doit être écarté, à cause de la marche régulière vers la guérison. Serait-ce une lésion médullaire pure avec persistance des voies cortico-cérébello-médullaires ? Mais alors, comment expliquer les lésions actuelles du côté des yeux et du larynx (nystagmus, parole saccadée et spasmodique). La maladie est apparue lorsque l'enfant marchait et, avant la voie pyramidale développée dès lors, comment expliquer la guérison, puisque d'après Ramon y Cajal il n'existerait entre l'écorce et le pont qu'une seule espèce de voie motrice : pyramidale et indirecte.

Bref, de quelque façon que l'on examine ce cas, on ne trouve guère de théorie satisfaisante, à moins d'admettre la formation d'éléments nouveaux de conduction, ce qui serait contraire aux données de l'anatomie et de l'histologie.

*
* *

Nous avons observé encore les cas suivants :

Un garçon de 12 ans, né avant terme à 8 mois (Pl. XVIII, C et D). On peut voir l'effet du traitement, il présentait les déformations caractéristiques de Little à un degré très avancé et son état empirait de jour en jour.

Opéré il y a 3 ans. Actuellement, il marche à l'aide de béquilles et tout

fait prévoir qu'il guérira complètement, bien qu'appartenant à la catégorie des Little non guérissables spontanément.

Un garçon de 7 ans (Pl. XIX, E et F), né avant terme, ne marche pas du tout ; c'est un cas de Little non spontanément guérissable. L'enfant a séjourné dans un appareil plâtré pendant quatre semaines mais n'a pas subi de traitement mécano-thérapeutique ; les progrès sont nuls. La figure présente la placidité souvent observée par suite du manque de tonicité musculaire.

Une fille de 13 ans (Pl. XIX, G et H), venue à 8 mois, marchait à l'âge de 4 ans, mais imparfaitement ; son état d'impotence s'est établi graduellement. Il y a probablement du rachitisme comme le montre la forte scoliose dont elle est atteinte. Il y a 3 ans, traitement dans un appareil plâtré avec ténotomie, et massage et mouvements consécutifs. Malgré cela les progrès sont peu prononcés, il y a une sorte de paralysie flasque des membres inférieurs, qui empêche l'enfant de se soutenir sur les jambes. Le volume des mollets est normal, mais ils présentent des réactions de dégénérescence. Il est fort probable que nous nous trouvons en présence de lésions de tous les faisceaux médullaires : les membres inférieurs présentent des troubles de la motilité, de la sensibilité et de la motricité (paralysie, anesthésie, hypothermie et guérison très lente des plaies des jambes). Figure angélique, front olympien, et dépressions aux temporaux, caractères fréquents chez les Little. Le père a souffert de coliques saturnines avant la naissance de l'enfant.

*
* *

Les figures A et B présentent un cas vraiment difficile à démêler, les autres sont des malades dont la diversité montre une fois de plus l'intérêt qu'il y aurait à définir sous un terme moins général que « Syndrome de Little » les diverses affections qui s'y rapportent.

BIBLIOGRAPHIE

1. **Brissaud.** — Leçon du 19 janvier 1894.
2. **Charcot-Bouchard et Brissaud** (Pierre-Marie). — *Traité de médecine*. Paris, 1894.
3. **Raymond Cesta** . — *Le syndrome de Little. Sa valeur nosologique, sa pathogénie*. Paris, 1899.
4. **Crocq fils.** — Congrès international de Neurologie. Rapport. Bruxelles, 1898.
5. **Van Gehuchten.** — Journal de Neurologie. 1897-1898.
6. — Revue Neurologique. 1897.
7. **Gaston Daniel.** — *Orthopédie mentale*. Bruxelles, 1898.
8. — *Maladie de Little*. Bruxelles, 1900.
9. — *Traitement de la maladie de Little*. Bruxelles, 1900.



E



F



G

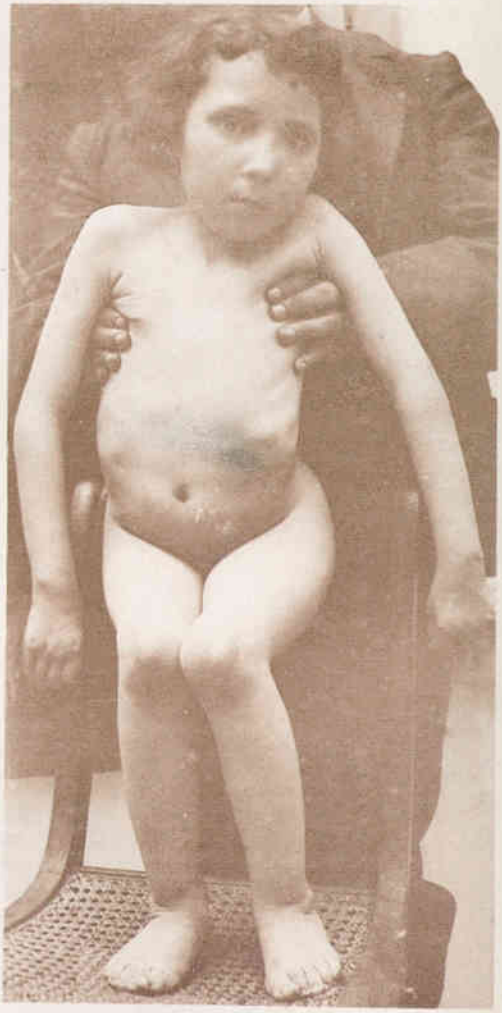

H

SYNDROME DE LITTLE

(E. Daniel)

10. **Charcot.** — *Leçons sur les localisations dans les maladies du cerveau et de la moelle.* Paris, 1878-1880 p. 365.
11. **Naef.** — Thèse de Zurich Zurich, 1885.
12. **Fehr.** — Thèse de Bâle. Bâle, 1895.
13. **D'Espine et Picot.** — *Manuel des maladies de l'Enfance.* Paris, 1890.
14. **Osler.** — *The cerebral paralysies of children.* Philadelphia, 1889.
15. **Babinski.** — Semaine médicale, 1898.
16. **Brissaud.** — Congrès des aliénistes français, 1898.
17. **Rosenthal.** — *Les diplégies cérébrales de l'enfance.* Paris, 1891.
18. **Cestan.** — Archives médicales de Toulouse, 1899.
19. *Die Hirnlähmunger der Kindern* (Samml. klin. Vortr. Leipzig, 1892, nos 46 und 47).
20. **Little.** — *Deformities of the human frame.* London, 1852, *Trans. of the Obst. soc. of London.* London, 1862, t. III, p. 293.
21. **Andry.** — *L'orthopédie ou l'art de prévenir et de corriger dans les enfants les difformités du corps.* Paris, 1741.
22. *Atlas du système nerveux.* Christfried Jakob (traduction Rémond et Clavelier). Paris, 1897.
23. **Déjerine.** — *Traité de pathologie générale de Bouchard*, t. V, Paris, 1901.
24. **Rupprecht.** — Volkmann's Klinik Vortr., 1881, n° 198.
25. **Erb.** — Virch. Arch., 1877, t. LXX.
26. **Rolly.** — Deutsche Zeitschrift für Nervenheilkunde, n° 20, p. 151. Leipzig, 1901.

BIBLIOTECA DE LA FACULTAD DE MEDICINA

LE SENS DES ATTITUDES (1)

PAR

le Dr PIERRE BONNIER.

FORMULE BIOLOGIQUE.

Le *sens des attitudes* nous définit le lieu de chacune des parties de nous-même. Celles de ces parties qui desservent les fonctions végétatives figurent peu dans le champ de notre conscience, mais la moindre gêne, la plus petite douleur y sont immédiatement et nettement localisées, aussitôt que senties.

Quant à celles qui appartiennent à la vie de relation et relèvent de la motricité dite volontaire, qui a pour office de maintenir ou de faire varier des attitudes, leur distribution dans l'espace, leurs attitudes sont toujours consciemment représentées.

Par le jeu de nos articulations, nos déplacements et nos gestes sont surtout segmentaires ; et j'ai donné aussi le nom de *sens des attitudes segmentaires* à cette forme du sens des attitudes qui définit le lieu de chaque segment de de notre corps. C'est ce sens des attitudes segmentaires qu'on désigne communément sous le nom de *sens de la position des membres*, terme impropre puisqu'il s'agit non de position, mais d'attitude, et non particulièrement de nos membres, mais de tous les segments de notre corps, articulaires ou non.

Les mouvements, gestes et déplacements, étant des variations d'attitude, c'est-à-dire des attitudes successives, sont connus par le sens des attitudes ; et il était inutile de créer un sens spécial pour la variation des attitudes, avec ce que l'on a appelé les *sensations kinesthésiques*.

De même qu'on a considéré à tort le mouvement en lui-même au lieu d'y voir une variation d'attitudes, on a également rétréci la question en considérant le muscle, c'est-à-dire l'organe qui fait varier ou maintient l'attitude, plus que la variation d'attitude, plus que l'attitude elle-même, et le terme de *sens musculaire*, mal défini, d'une compréhension exagérée et illégitime, aura le sort des termes qui survivent à leur signification réelle et ont perdu leur valeur nominale.

(1) Cette étude, développée, comporterait une énorme bibliographie, connue d'ailleurs de ceux qu'intéresse la question : je n'en ai fait aucune, et ayant eu la bonne fortune de rencontrer les objections récentes de M. Claparède, j'y bornerai toute discussion (P.B.).

Parmi les organes du sens des attitudes, nous devons ranger toutes les formations préauriculaires et auriculaires, depuis les massues marginales des Méduses jusqu'aux canaux semi-circulaires de l'Homme, qui ont pour fonction de définir les attitudes et les variations d'attitudes du segment qui les porte, et chez un très grand nombre d'êtres organisés, les attitudes et déplacements de l'animal entier. C'est à cette appropriation particulière du sens des attitudes, attitudes du bloc céphalique, que l'on a donné, depuis M. de Cyon, le nom de *sens de l'espace*, terme mal défini lui aussi et d'une signification peu praticable en Biologie.

Tout ceci appartient à ce que j'ai encore appelé l'*orientation subjective directe*, définition topographique de soi et des parties de soi.

Mais il est des parties de nous-même dont l'attitude, l'exposition vers l'extérieur joue un rôle immédiat dans l'orientation objective, c'est-à dire dans la définition topographique des choses de notre milieu entre elles et par rapport à nous : ces parties sont nos surfaces sensorielles.

Quant un phénomène extérieur intéresse l'un de nos sens, selon sa situation dans l'espace, il figure dans telle partie du champ sensoriel, c'est-à-dire agit en réalité sur telle partie de la surface sensorielle. Le sens des attitudes définit le lieu de la partie intéressée par rapport aux autres et nous permet ainsi une première localisation dans le champ sensoriel. Mais il nous faut encore, toujours par le sens des attitudes, connaître l'orientation, l'attitude du champ sensoriel lui-même, pour que l'orientation soit réellement objective, c'est-à-dire définie par rapport à nous.

C'est donc le sens des attitudes (attitudes sensorielles), qui nous fournit l'*orientation sensorielle*, objective, et, en définissant topographiquement notre milieu par rapport à nous, il nous définit nous-même, par renversement, topographiquement dans notre milieu, et fournit ainsi ce que j'ai appelé l'*orientation subjective indirecte*.

La forme des choses, étant la distribution topographique de leurs divers points, sera tout directement connue par l'orientation objective, et ici encore la notion du sens des attitudes rend superflue l'évocation récente d'un *sens stéréognostique*, lequel ne correspond qu'à une moitié d'idée.

Toutes les attitudes, y compris celles qui nous maintiennent en équilibre, relèvent du sens des attitudes ; c'est donc ce sens qui régit toute la *motricité appropriée*, la *locomotion*, l'*équilibration*.

La représentation de nos déplacements actuels, la mémoire des déplacements passés et l'imagination des déplacements conçus fournissent à l'exercice de la *direction* et permettent les *orientations les plus lointaines*.

Une chose n'acquiert d'existence réelle pour nous que par l'identité de localisation de ses divers aspects sensoriels ; la distribution topographique des choses de notre milieu les unes par rapport aux autres et par rapport à nous, qui permet l'extériorisation sensorielle, crée la notion d'*objectivité* ; de même la notion de *subjectivité* dépend de la localisation des choses en nous, et ces deux termes du moi et du non-moi sont sortis des opérations les plus directes du sens des attitudes.

Tous les éléments de nos masses cérébrales sont distribués dans l'espace et nous savons qu'il est impossible que deux productions cérébrales différentes s'élaborent en un même point ou que deux points différents puissent réaliser un office identique. Il en résulte que toute élaboration cérébrale, de l'ordre le plus élevé comme de la nature la plus simple, met en jeu des centres non seulement différents par leur appropriation, mais encore *diversement localisés* ; nos sentiments et nos idées par exemple ont un lieu géométrique, une étendue, une forme par conséquent, qui est celle de la distribution topographique des centres unis dans la même contribution psychologique. Tous les offices nerveux qui constituent la psychologie mettant en jeu des centres distribués dans l'espace et topographiquement définis, il existe ce que j'ai appelé une *orientation psychique*, qui est elle aussi une forme intracrânienne du sens des attitudes.

Cette notion du sens des attitudes nous permet donc de réduire au même dénominateur un certain nombre d'offices sensoriels, ceux qui font intervenir la notion d'espace.

Félix Le Dantec, dans une analyse de mon livre sur l'*Orientation* (1), juge très exactement ma conception d'un *sens des attitudes*, en marquant « que cette expression ne fait appel à aucune hypothèse et est d'une généralité absolue. Il n'y a là, dit-il, qu'une expression nouvelle, mais il suffit souvent d'une expression nouvelle et suffisamment claire pour que l'on puisse poser nettement certains problèmes, et, quelquefois, les résoudre... ».

Je ne saurais souhaiter de présentation plus correcte, car je ne pense pas autre chose du sens des attitudes que ce qu'en dit là Le Dantec. Nous observons tous les jours sur nous-mêmes que l'effort de bien formuler nous sert à discipliner notre logique et il y a longtemps que l'on a dit qu' « une science bien traitée n'était qu'une langue bien faite » (Condillac).

Le développement extraordinaire de la technique expérimentale nous a bien déshabitués de cette technique intellectuelle qui est la dialectique, et c'est une des causes pour lesquelles continuent à avoir cours dans la circulation scientifique des termes aussi malheureux que celui de *sens musculaire*, ou que le terme de *sens de l'espace*, ou que celui de *sens kinesthésique* ou de *sens stéréognostique*, etc. La notion d'*attitude*, un peu négligée jusqu'ici, constitue le plus petit facteur commun de toutes ces conceptions physiologiques, et il ne peut être mauvais, fut-ce provisoirement, de les réduire toutes à cette unité si définie et si pratique, et de faire du sens des attitudes le dénominateur commun de termes mal établis (2).

Il ne s'agit en réalité que de faire encore un brassin de plusieurs idées flottantes en Biologie et d'en tirer une synthèse, une idée qui cristallisera dans un système nouveau. Je n'ai donc nullement la prétention de définir un nouveau sens, mais simplement de montrer le « pouvoir d'un mot mis en sa place ».

(1) Dans la Revue philosophique de juin 1901.
(2) V. Le sens des attitudes. *Soc. de Biologie*, 22 mars 1902.

Alternativement les idées fixent les mots et les mots fixent les idées ; ces fixations provisoires et relatives nous permettent l'usage d'une algèbre intellectuelle, bonne pour formuler et developper les ressources d'une pensée plus ou moins féconde ; mais le mot comme l'idée doit garder sa plasticité, la reprendre dès qu'il a précipité pour un temps un fragment de notre intellectualité, et changer de sens pour s'adapter lui-même au nouveau milieu psychique qu'il aura contribué à former.

Il faut que la langue vive et que les termes gardent une plasticité toute physiologique ; c'est à cette condition qu'une langue bien faite permet une bonne science. Car il y a des idées mortes, des sciences mortes comme il y a des langues mortes. Quand la manière de considérer les choses s'est modifiée, que le point de vue s'est élevé en même temps que s'élargissait la base d'observation, il faut que le mot change de sens, — ce qui ne se fait pas dans tous les esprits à la fois — ou qu'on en évoque un autre dont la définition reste pour un temps générale et explicite. C'est ce que j'ai cru devoir faire pour le mot *attitude*, dont la définition sera d'une telle simplicité qu'elle fournira l'élément primordial et commun à toutes les notions physiologiques que j'ai énumérées plus haut.

Quand une idée s'est fixée dans un mot, elle finit par prendre, grâce à cette forme verbale, un air d'existence réelle, et nous sommes constamment dupes de l'illusion subjective qui nous pousse à prendre nos manières de voir, de penser, de dire, pour des manières d'être des choses. Nous sommes les victimes de notre faculté d'imagination et nous rendons à tout instant l'infini de l'univers responsable de nos petites idées d'hommes.

C'est en psychologie que la superstition anthropomorphique et que l'illusion subjective ont atteint leur plus ample développement. L'erreur spiritualiste aura été la plus tenace des religions. Car si nous avons cru jadis pouvoir emplir le vaste monde d'un peu de divinité de notre façon, en l'expliquant par un créateur encore plus incompréhensible que sa création, et qui n'était que la projection à peine agrandie de notre pauvre image sur la coupole céleste, le reflet prestigieux de notre jeune naïveté, nous y avons pour la plupart renoncé avec une humilité toute philosophique, laissant la foi, le pire des scepticismes, à la lâche suffisance de ceux pour qui les vérités tombent du ciel toutes faites. Mais même parmi les esprits les plus libérés des religiosités héréditaires, il en est peu qui envisagent tranquillement le monde psychique dans sa matière même et qui peuvent écarter de leur recherche les mille survivances, les superstitions auxquelles une longue hérédité a conféré une réelle innéité, les multiples reflets de notre subjectivité sur elle-même, la croyance à l'immatérialité d'une âme, aux « états subjectifs » de M.E. Claparède, suspendus dans le vide métaphysique au-dessus de phénomènes physiologiques appartenant au monde concret, à des « sensations qui n'ont rien à faire avec l'espace », du même auteur genevois, à des choses qui trouvent le moyen d'exister sans être nulle part. Notre hérédité et notre éducation nous ont habitués à vivre dans cette intellectualité négative et artificielle, dans un monde immatériel qui n'est que l'image virtuelle, vue à rebours. des manifestations de notre pénible développement cérébral.

Ma conception si inoffensive d'un sens des attitudes, à laquelle M. Jacques Cherechewsky a consacré sa thèse (1), M. le professeur Grasset une place honorable dans son récent travail sur le *Vertige* (2), M. Le Dantec, une analyse excellente (3) et M. Claparède quelques pages émues (4), n'a qu'un court historique. Elle remonte à l'année 1893 et à mon livre sur le *Vertige* (5) qui en donna une esquisse déjà formée. Je l'ai reprise dans des études sur le *Tabes labyrinthique* (6), qui a inspiré la thèse de Cherechewsky, sur l'*Oreille* (7) et sur l'*Orientation* (8). L'exposé actuel, qui annule tous les précédents, en arrêtera les grandes lignes.

Elle a son point de départ dans ce que M. Claparède appelle avec raison mon naïf matérialisme. Je pense en effet que, pour exister, *quelque chose doit être quelque part*. Je ne crois à l'existence des choses que si elles nous fournissent sensoriellement ou intellectuellement les moyens de les localiser. Sinon, ce ne sont que mots. On a cru, pendant des siècles de divagation spiritualiste, pouvoir faire abstraction de l'espace ; c'était une illusion de plus et on n'y est en réalité jamais parvenu.

Je le répète, avec toute la naïveté qu'il faudra, la propriété la plus fondamentale d'une chose réelle, la condition première de son existence, la dernière qu'on puisse lui refuser, dès quelle existe, c'est d'être *quelque part*. En psychologie, on s'est habitué à supprimer le quelque part du monde psychique, si étroitement clos dans notre épaisse capsule crânienne ; et sous prétexte qu'il était en nous, on l'a considéré comme n'ayant plus « rien à faire avec l'espace ». Le même philosophe, qui ne supporterait pas l'idée qu'il puisse y avoir dans tout le reste de l'infini du monde un misérable point qui ne soit pas localisé et n'ait pas son quelque part dans l'espace universel, n'éprouvera pas un instant le besoin de localiser les diverses facultés de cette vaste représentation de l'univers qui est notre minuscule monde psychique et de distribuer dans son petit espace les mille attributions de cet organe complexe, si vivace et si merveilleusement organisée, qu'est notre intelligence.

Bien plus, n'allons pas supposer un instant que l'intelligence, la sensation soient quelque part et quelque chose en même temps ; M. Claparède nous fournit sur ce point des explications très formelles et qui me rendent très sensible la critique qu'il me porte d'affirmer beaucoup sans rien démontrer (p. 262).

(1) J. Cherechewsky, *Le sens musculaire et le sens des attitudes*, thèse de Paris, 1897. J'ai réclamé, dans mon article de la Rev. scientifique, *Sur une définition du vertige* contre l'erreur de MM. Claparède et Grasset, qui attribuent à mon ami Cherechewsky la paternité du sens des attitudes, contrairement à sa propre déclaration.

(2) Grasset, *Le Vertige*, Rev. philos., mars-avril 1901.

(3) Le Dantec, Analyse de *l'Orientation*, Rev. philos., juin 1901.

(4) E. Claparède, *Avons-nous des sensations spécifiques de posit. des membres*, Année psychol., 1900.

(5) P. Bonnier, *Vertige*, Coll. Charcot-Debove, Rueff. éd. 1893.

(6) P. Bonnier, *Le tabes labyrinthique*, Presse médic., 10 juin 1896, et Nouvelle Iconographie de la Salpêtrière, mars 1899.

(7) P. Bonnier, *L'Oreille*, vol. II et III, Coll. des Aide-Mémoire, Masson.

(8) P. Bonnier, *L'Orientation*, Coll. Scientia, Carré et Naud, 1900.

« M. Bonnier, dit-il (p. 259), n'a-t-il pas encore compris *que le physique et le psychique étaient hétérogènes*, que *la sensation n'a rien à faire avec l'espace* et que, en parlant de « points d'images dans les centres », d'images « topographiquement localisées », etc., il est dupe du parler vulgaire, qui localise dans le cerveau les processus intellectuels, en sous-entendant les phénomènes physiologiques correspondant à ces *états subjectifs* ; que, si la localisation est un fait de conscience, *le fait de conscience, lui, n'est pas localisé.* »

M. Claparède affirme (p. 258) « *qu'on peut étudier la notion de localisation sans mettre en question la notion d'espace* ». « Nous sommes là dans le domaine des définitions physiques, dit M. Claparède, et *je ne vois pas bien quel profit la psychologie peut en tirer.* » Non, il ne le voit pas bien. Voit-il plus clairement ces faits de conscience non localisés, ces états subjectifs qui vagabondent dans un monde immatériel, sans feu ni lieu, n'ayant dans la science psychologique d'autre adresse que celle de leurs correspondants, les phénomènes physiologiques, que j'avais pris pour des processus intellectuels ?

M. Claparède semble tenir beaucoup à ces chevaliers du brouillard spiritualiste, à ces gentilhommes de la nuit psycho-religieuse, et il en parle comme de démons familiers. Si cependant quelqu'un peut sembler dupe du parler vulgaire et garder, en ce siècle de solutions expérimentales, toute sa foi héréditaire dans les choses immatérielles, n'est-ce pas celui qui apporte, dans une science expérimentale, des choses sans poids ni lieu ? Il faudrait en Psychologie, dût-on s'abaisser jusqu'à l'humble domaine des définitions physiques, abandonner ces personnalités équivoques et poétiques, les sensations qui n'ont rien à faire avec l'espace, l'intelligence qui n'est nulle part et qui contient, je me demande comment, des idées qui ne sont, elles non plus, nulle part, les fait de conscience qui localisent sans être localisables. Avec la meilleure volonté du monde, il sera difficile à ceux qui se mettent aujourd'hui à l'étude de la Philosophie et de la Psychologie, d'admettre longtemps quelque chose qui ne serait rien. Qu'on accorde à chacun de nous un temps raisonnable pour se purger de certaines hérédités spiritualistes qui fondront sous l'action de la philosophie biologique : cherchons à écarter de l'éducation et de l'enseignement l'illusion subjective avec la superstition anthropomorphique sous ses formes les plus religieuses comme sous ses aspects les plus philosophiques, et, sans nous laisser reprendre à « ces contes dont on a été bercé de si bonne heure », comme disait le Maître de Jacques le fataliste, éveillons-nous un peu.

Dans un rapport au Congrès de Philosophie (1), qui d'après M. Claparède « donne la mesure de la confusion de mes idées relatives au problème psycho-physique », je disais : « Nos sens ne sont pas les réceptacles des phénomènes extérieurs, qui y prendraient la forme de sensations ; ce sont des *milieux organiques qui ne contiennent rien qu'eux-mêmes*, mais qui sont « aptes à se modifier au contact des phénomènes extérieurs et à subir leur empreinte. De même, l'intelligence est un milieu organique qui ne renferme pas, ne contient pas des idées ou des conceptions ; c'est une matière organisée dont la vie se décèle par

(1). Rapport de l'intuition spatiale avec les représentations intellectuelles, 1900.

des échanges psychiques conditionnés immédiatement par des échanges chimiques. Nous ne devons pas un instant parler de l'intelligence comme d'une chose immatérielle renfermant d'autres choses immatérielles, des idées. L'intelligence, comme les sens, les idées et les sensations, c'est quelque chose de pesant, de chaud, qui a une forme définie et qui, chez l'homme, ne vit qu'aux environs de 38 degrés centigrades ».

« L'ancien immatérialisme, illusion peu philosophique due aux écarts de notre faculté d'abstraction et d'extériorisation dans le monde objectif, le spiritualisme donne par survivance à ce qu'on appelle le *sensus* et l'*intellectus* une sorte d'existence incompréhensible indépendante de toute matérialité. Ce sont des « facultés », des « aptitudes », de ces êtres métaphysiques que l'on considère « en soi », c'est-à-dire après s'être privé de tout moyen de les considérer ; on les a isolés en effet de toutes les données biologiques sans lesquelles ils ne sont plus que des images verbales, des paroles gelées absolument incohérentes, n'offrant plus aucune prise scientifique. Un progrès a été de les traiter comme des forces physiologiques, conception bâtarde qui les revêt encore des caractères forcément symboliques et décevants et les laisse réellement indéfinissables en termes de saine biologie. »

« Nous prendrons la question par l'autre bout, et puisque nous parlons d'espace, nous commencerons par dire que les sens, l'intelligence, ne sont pas des aptitudes, des facultés, des forces physiologiques, et que ce sont avant tout des *endroits*, des *lieux* d'aptitudes spéciales si l'on veut, des milieux organiques ayant une forme, un poids, aussi concrets que des glandes, remplies d'un sang qui bat incessamment,et qui vivent dans de très étroites conditions d'équilibre physiologique. La clinique nous montre tous les jours que l'intelligence et les sens sont des choses qui peuvent s'en aller par morceaux et que leur poids change avec l'âge. Il nous serait impossible de comprendre le rapport de la notion d'espace avec les sens et l'intelligence si nous considérions ceux-ci comme des fonctions, des aptitudes. Rien ne sera plus facile si nous commençons par les regarder simplement comme des organes. D'ailleurs, en biologie, c'est au fond toujours l'organe qu'on analyse, jamais la fonction, qui n'est pas une chose concrète et dont la définition reste philosophique. »

Comment M. Claparède peut-il affirmer que ces idées ne paraissent pas avoir été très bien saisies par les membres du Congrès de Philosophie, où mon rapport n'a donné lieu à aucune discussion, voilà qui donne une vive idée de sa pénétration. Quelques lignes de mon livre sur l'*Orientation* (1) l'ont jeté dans un trouble profond. « Autant de points de contacts périphériques, autant de points d'images dans les centres... ; l'image se *localise* dans le centre percepteur en même temps que le contact se fait à la périphérie. Les images sont topographiquement localisées, et *elles ne peuvent pas ne pas l'être*. Il y a dans nos centres un substratum topographique, un réel espace où les images tactiles sont tout naturellement localisées. De même que le contact se fait à la périphérie quelque part et non ailleurs, de même son image se produira quelque part

(1) Pierre Bonnier, *L'Orientation*, Coll. Scientia, Carré et Naud, 1900.

dans nos centres, et non ailleurs. » M. Claparède réagit de la façon suivante :

« J'avoue que j'ai dû lire plusieurs fois ces lignes avant d'être assuré que je ne rêvais pas. J'admets bien que la psychologie cherche à s'appuyer toujours plus sur la physiologie. Mais cela ne veut pas dire qu'il faille que le psychologue se départisse à ce point là du bon sens philosophique, pour retomber dans le matérialisme le plus naïf. Expliquer l'espace (M. Claparède veut dire sans doute la représentation d'espace) par une superposition spatiale des images dans le cerveau, et la localisation par les relations de position de ces faits de conscience intra-crâniens ! Non, je ne rêve pas. C'est bien imprimé : l'orientation tactile résulte immédiatement de la distribution topographique des images dans nos centres. »

Mon naïf matérialisme a un petit avantage sur le subtil immatérialisme de M. Claparède, c'est que je ne crois nullement rêver en constatant avec quelle candide autorité certains esprits font abstraction de l'espace, — ni plus ni moins, car on n'est spiritualiste qu'à cette condition, — et avec quelle aisance on apporte dans l'étude de la psychologie expérimentale toute la fausse monnaie des images sans étendue, des empreintes sensorielles sans distribution, des faits de conscience qui peuvent localiser sans être eux-mêmes localisables, des sensations qui n'ont rien à faire avec l'espace, des états subjectifs qui, tout en gardant quelques rapports avec les phénomènes physiologiques, n'en ont plus aucun avec l'anatomie même de l'organe cérébral, cette conception antique de l'hétérogénéité de physique et du psychique, d'un moi purement psychique sans présence réelle, fantômes vagabonds qui, sans être nulle part, encombrent les voies scientifiques et qui rappellent, par le cas qu'on en semble faire, les plats aussi substantiels qu'imaginaires qu'offrait au frère du barbier le seigneur Barmécide des *Mille et une Nuits*. Les matérialistes, naïfs mais conséquents, goûtent peu les choses excellentes qui ne sont nulle part ; c'est peut-être un régal pour les délicats, mais il n'y a là ni à boire ni à manger.

Je n'ignore pas un moment à quelle banquise d'idées figées et tenaces je me heurte en parlant ainsi et que plus ou moins consciemment, tout le monde à peu près pense comme M. Claparède. L'intelligence, la pensée, la volonté, c'est tout ce que l'on voudra, mais ce n'est pas quelque chose ; les dieux et les déesses des fontaines et des forêts, disparus avec l'ancienne mythologie et qui animaient si poétiquement les manifestations purement physiques de la nature, ont survécu à la mythologie chrétienne et se sont réfugiés dans les replis ondulés de nos circonvolutions ; c'est la déesse imagination, la déesse sensation, la déesse motricité ; ces personnalités subjectives n'ont pas d'existence concrète ; l'âme anime notre masse cérébrale comme Pan animait le vieux paysage grec. Et l'on se moque de ceux qui il y a cent ans parlaient de phlogistique ! Parlez-nous donc d'états subjectifs correspondant à des phénomènes physiologiques et de psychologie qui n'a aucun profit à tirer des définitions physiques.

Je disais plus haut que les mots ne changent malheureusement pas de sens dans tous les esprits à la fois et qu'il est difficile de formuler des idées nouvelles autrement qu'avec des mots anciens. La langue scientifique charrie ainsi une foule de vieilles idoles métaphysiques ; nous n'y pouvons rien d'autre que

de déplacer franchement le point de vue et d'éclairer les mêmes choses sur une autre face. La solution se fera dans un sens, qui sera le meilleur.

Chaque partie de nous-même est localisée dans la distribution anatomique de notre organisme, et quand cette localisation nous est sensible et consciente, c'est par l'opération d'un sens, le sens des attitudes. *L'attitude d'une partie est définie par le lieu de chacun de ses points.* Je ne donnerai donc pas d'autre définition que celle qui commence ce travail : *le sens des attitudes nous définit le lieu de chaque partie de nous-même.*

Nous allons voir si une telle expression se justifie.

Remarquons tout d'abord que dans toute forme d'excitation, la variation d'équilibre agit beaucoup plus que l'état d'équilibre, le changement que la fixité ; ceci se conçoit puisque l'excitation est une variation elle-même, la rupture d'un équilibre antérieur, et que l'équilibre est un état d'inaction. C'est pourquoi une variation d'attitude sera mieux et plus perçue qu'une attitude d'immobilité ; c'est pourquoi aussi les organes fixes de notre corps, ou ceux d'une faible susceptibilité de déplacememt auront dans le champ de notre sensibilité une représentation beaucoup plus faible que les organes mobiles de la vie de relation.

§ 1. — Le sens des attitudes et la vie végétative.

Je reproduis ici ce que j'en dis dans mon livre de l'*Orientation*, ne pouvant donner deux rédactions d'une même idée :

« Cette faculté est une aptitude primordiale de la tactilité, qui localise en même temps qu'elle analyse. Le tact, considéré dans son ensemble, a pour domaine tout notre organisme, parties profondes et internes aussi bien que parties périphériques, bien que la différenciation propre à la vie de relation et le contact organisé avec le monde extérieur semblent faire du tact superficiel un sens spécial, le toucher, le tact comme on l'entend ordinairement. En fait, ce tact tégumentaire est une modification, une cutanisation de la faculté générale que possède tout organisme de savoir ce qui se passe à sa surface comme à son intérieur.

« Il y a sans doute de grandes différences morphologiques et fonctionnelles entre les organes du tact profond et ceux du tact superficiel, mais ces différences ne sont nullement essentielles. Les grandes variations d'impressions tactiles se produisant naturellement à la surface de l'organisme, température, pression, humidité, etc., il est naturel que l'appropriation sensorielle se soit conformée par adaptation aux proportions qu'affectaient les phénomènes à percevoir. Tandis qu'à l'intérieur du corps, aussi bien dans les milieux viscéraux que dans les membres, la température, la valeur hygrométrique du milieu humoral où baignent les éléments, sa composition, les pressions interviscérales, pariétales, articulaires, vasculaires, les contacts, etc., varient peu ou en tout cas ne dépassent jamais, physiologiquement, certaines limites, — il n'en est pas ainsi des variations qui s'effectuent à l'extérieur de l'organisme. Aussi tou-

tes les parties internes de notre corps, bien qu'animées de tactilité vigilante et constante, vivent forcément dans un état de consuétude qui ne va pas sans une certaine torpeur au point de vue sensoriel. Mais qu'une variation vive ou extrême se produise, et tous les troubles, surtout s'ils sont douloureux, sont instantanément localisés par le sujet souffrant et topographiquement définis, bien que mal expliqués par lui en général, faute de termes descriptifs à sa portée.

« A l'état ordinaire, par l'habitude et la constance des images tactiles internes, nous en sommes à ignorer sensoriellement nos reins, notre vésicule biliaire, les voies urinaires et autres, notre tube digestif entier, et pourtant quelle précision dans la douleur et les irradiations d'une colique néphrétique, hépatique, gastrique ou intestinale ! Toutes ces parties internes, quand elles « deviennent » sensibles, ont instantanément une très exacte définition topographique, et l'on sait toujours *où* l'on a mal. Il faut admirer d'ailleurs combien aux innombrables extrémités profondes de ce merveilleux réseau tactile ont été multipliées les conditions de préservation qui en écartent les dangers d'irritation intempestive et de compression. Dans cette contraction continue des segments viscéraux si riches en nerfs, dans ces pléthores viscérales périodiques qui accompagnent les divers actes de la digestion, de l'assimilation, de la défense et de l'expulsion des produits devenus dangereux, au sein des mille mouvements articulaires, des contractions puissantes et souvent brusques de muscles tassés les uns contre les autres, au travers des glissements des séreuses, des aponévroses, des surfaces articulaires, en nul point de cette infinie pénétration de tant d'organes en activité et en mouvement le riche organe diffus de la tactilité profonde ne souffre de contacts, de compressions ou d'altérations dus aux variations physiques et chimiques de ce milieu vivant et remuant.

« Il semble d'une sensibilité latente qui ne se révèle et ne se connaît que par la douleur. Il n'en est rien, et cette sensibilité s'exerce d'une façon continue, mais ses images s'effacent devant l'attention par leur peu d'intérêt et leur peu de vivacité quand tout est en ordre et en bon état. Mais le moindre trouble, le moindre malaise réveille cette vigilance et fournit des images de gênes localisées, de régions troublées, d'anxiétés dont l'étendue nous est révélée dans son intensité et sa distribution topographique ; et, le malaise disparaissant, nous sentons le bien-être, le bon ordre et le bien-aise se réinstaller progressivement, envahir le domaine dont le trouble les avait chassés, s'y établir de nouveau, et notre attention se porte bientôt sur d'autres points. »

Je n'insisterai point sur les localisations douloureuses : elles abondent en clinique. Partout où s'éveille une sensibilité, elle est localisée, même dans les plus grandes diffusions. En d'autres termes, quand on a mal, c'est toujours *quelque part*. Cette vérité de La Palisse appartient à la théorie du sens des attitudes.

Quand une irritation de nature sensitive se produit en un point quelconque de l'organisme, elle se fait dans un département nerveux phériphérique défini anatomiquement ; c'est tel filet nerveux qui est intéressé et aucun de tous les autres qui se partagent l'économie. Pouvons-nous admettre que plusieurs départements nerveux différemment situés à la périphérie aient leur image cen-

trale en un même point de l'écorce ? Il y aurait donc une image commune à plusieurs points de la périphérie, une même représentation pour des parties organiques différentes ? Il faudrait qu'une telle assertion fût bien fortement démontrée pour qu'on ne préférât pas cent fois l'opinion contraire, à savoir, que chaque point périphérique a son point d'image centrale conjuguée, et qu'il n'y a pas d'image commune à deux points différents de la périphérie. On admettra plus facilement qu'un seul point périphérique puisse par dichotomie éveiller à divers points diverses images centrales.

Nous reviendrons à propos de la localisation sensorielle sur cette conception qui d'ailleurs n'est pas nouvelle, comme le remarque M. Claparède, qui après avoir reproduit ma phrase « l'orientation tactile résulte immédiatement de la distribution topographique des images dans nos centres », ajoute : « Peut-être s'agit-il là d'une métaphore, à la faveur de laquelle l'auteur se sert des termes subjectifs au lieu des termes cérébraux, sans y attacher d'importance ; il veut dire peut-être que la disposition des surfaces sensibles du corps se trouve reproduite, *avec un ordre analogue*, par les cellules centrales dans le cerveau. C'était l'idée de Joh. Muller, d'E.-H. Weber, qui expliquaient ainsi la spatialité tactile, sans penser qu'il n'y a absolument aucune raison pour que l'ordre des centres percepteurs entraîne la perception de cet ordre dans la conscience. — Mais non ! c'est bien la disposition spatiale des *images* en tant que subjectives que M. Bonnier entend... » — Ce qui n'empêche pas M. Claparède de s'écrier, quelques lignes plus bas : « N'importe ! Je serais obligé à M. Bonnier de vouloir bien me dire combien de millimètres carrés à sa représentation de Notre-Dame, si elle est cubique ou ovoïde, et s'il croit qu'un individu doué de la faculté de vision à travers les corps opaques et armé d'une bonne loupe, l'apercevrait sous son crâne, gisant dans quelque recoin de son cunéus... »

Je n'ai jamais un instant supposé que les points conjugués des centres faisaient, *avec un ordre analogue*, l'image des points périphériques correspondants. M. Claparède n'ignore pas que dans un bureau téléphonique, par exemple, les fiches sont classées numériquement dans un ordre commode pour la lecture immédiate, ce qui ne les empêche pas d'être conjuguées à un nombre déterminé de postes distribués çà et là chez les abonnés, et que la distribution topographique du bureau ne reproduit nullement, *avec un ordre analogue*, la distribution topographique des rues, des maisons et des appartements où sont situés les postes périphériques. Je regrette donc de ne pouvoir, malgré mon vif désir de l'obliger sur ce point, lui dire si ma représentation de Notre-Dame est cubique ou ovoïde, ses dimensions et son aspect sur mon cunéus, pas plus que les dimensions du mot Calais sur le cœur de Marie Tudor.

Mais qu'il me permette de lui demander à mon tour s'il pense que cette représentation se fait, oui ou non, réellement dans mon cerveau, plus particulièrement sur mon cunéus, si elle occupe tout ou partie de la surface de mon cunéus et si dès lors il lui est possible de n'avoir pas quelque dimension et quelque forme, — si l'image, c'est-à-dire la partie intéressée de mon écorce, ne grandit pas ou ne diminue pas à mesure que je m'approche ou que je m'éloigne, c'est-à-dire qu'elle occupe simultanément une surface plus ou moins

grande, un plus ou moins grand nombre d'éléments de ma rétine ? Ou si au contraire cette image subjective sans dimensions, immatérielle, sans localisation.... au fait, pourquoi M. Claparède oublie-t-il de la définir ?

La question est-elle trop difficile à résoudre pour l'homme ? Employons ce que, dans son récent article sur la *Méthode déductive en biologie*, Le Dantec (1) appelle la « méthode de *la navette* ». Elle consiste à parcourir de haut en bas et de bas en haut toute l'échelle biologique, des êtres les plus simples aux êtres les plus complexes, expliquant le problème posé par le uns avec les données que fournissent les autres, chaque voyage de la navette exhaussant de l'épaisseur d'un fil la trame des vérités acquises. J'avais employé cette méthode dans mon étude de l'audition (2) cherchant, pour chaque point de ma théorie, à fouiller jusqu'au terrain primitif des choses « qui ne peuvent pas ne pas être », c'est-à-dire des manifestations élémentaires de la matière tant animée qu'inanimée.

Supposons le plastide le plus infime. Toutes les manifestations visibles et constatables de son existence mettent en évidence le jeu du sens des attitudes. Il ne s'agit pas là de centres, d'images localisées ; mais tout ce qui manifeste en lui une sensibilité est un mouvement, c'est-à-dire une variation d'attitude d'une partie de lui-même ou de son individu entier. Cette variation d'attitude est appropriée à une action définie. Si en un point se fait un contact avec un corps étranger, la réaction de l'organisme montre que le contact a été topographiquement localisé, consciemment perçu, en entendant par conscience la masse des petites sensibilités cohérentes des particules qui forment la gelée protoplasmique. Le contact s'est fait en tel point et non ailleurs, la réaction du plastide prouve que la définition topographique s'est faite. Il n'y a pas d'appareil nerveux central, pas d'images *subjectives*, mais la localisation s'est faite immédiatement, toute seule, par le plus simple des mécanismes ; c'est ici que s'est fait le contact, et non là, parce que c'est ici et non là qu'il y a eu variation de sensibilité. — Ce n'est pas l'animal qui a réagi en un point, c'est ce point qui a réagi dans la masse de l'animal. Ceci semble difficile à exposer, tant la chose est simple. Ce n'est pas la harpe qui chante une mélodie sous les doigts qui la parcourent, c'est chaque corde de la harpe qui résonne quand le doigt la touche, et la succession de ces sons respectifs, propre à chaque corde, située en sa place déterminée, forme ce qui nous apparaît comme un chant.

De même la sensibilité s'est éveillée au point de contact, et ne s'est pas éveillée ailleurs. Toute la localisation est là. La sensibilité est topographiquement distribuée dans l'étendue, à la surface de l'organisme; toute empreinte sur cette sensibilité ne pourra qu'être également distribuée, et l'orientation résulte de la distribution de cette empreinte. Qu'il s'agisse du plastide, tout au bas de l'échelle des structures organiques, ou des merveilleux réseaux résultant chez l'homme d'une longue évolution phylogénique, le mécanisme est le même, la surface périphérique est distribuée, l'empreinte ne peut pas ne pas l'être ; et

(1) Revue philosophique, juillet 1901.
(2) *L'Oreille*, vol. II et III, coll. Léauté, Masson.

s'il y a organisation de centres pour la production d'images, la coordination anatomique fait que les images sont également distribuées.

Où se produisent dans nos centres les images des phénomènes de la vie végétative ? Certainement pas à la surface des zones rolandiques réservées surtout aux parties organiques que la vie de relation émet dans notre milieu extérieur. Leur siège est mal connu, mais on peut avec quelque vraisemblance leur réserver une partie de la face interne des hémisphères. Mais ceci est une pure déduction qui repose sur l'observation suivante.

Si l'on embrasse d'un coup d'œil tout l'appareil de la sensibilité chez l'homme, ce qui frappe tout d'abord, c'est moins la multiplicité des appropriations sensorielles terminales et élémentaires, c'est-à-dire les spécificités, que le mode de sa *distribution*. Quel que soit l'office sensoriel auquel on s'adresse, quelle que soit la modalité spécifique que l'on considère, on observe l'application d'une loi générale à tout le système nerveux sensitivo-sensoriel, *l'opposition diamétrale* de l'appareil périphérique et des récepteurs centraux. Il semble que chaque appareil sensoriel ait choisi, pour y porter ses images, la partie des centres nerveux la plus opposée à leur point de départ, la plus éloignée de l'organe périphérique, tous les systèmes s'entrecroisant en des points divers sur le plan sagittal. Cette observation est ancienne et surgit d'elle-même. Les champs sensitivo-sensoriels droits font leurs images sur la convexité du cerveau gauche, les champs sensitivo-sensoriels antérieurs font leurs images sur la convexité postérieure des hémisphères ; la tactilité superficielle et profonde de nos membres, d'un côté du corps, forme ses images transversalement, vers le pôle opposé de la convexité cérébrale, c'est-à-dire dans la région rolandique ; celles des parties inférieures du corps vers le haut, celles des parties supérieures vers le bas ; le champ visuel du côté droit, par exemple, a son image vers le pôle opposé, c'est-à-dire vers la convexité occipitale gauche ; le champ auditif droit se figure diamétralement sur la région temporale gauche, etc. C'est une disposition générale, que n'altèrent d'ailleurs pas les diverses décussations secondaires. (V. Brissaud, *Tr. de Méd.*, t. VI). Nous pouvons donc supposer que les champs internes, médians de la sensibilité viscérale font image sur le pôle le plus élevé de l'écorce, sur la face interne des hémisphères, vers les parties correspondant au sillon crucial du chien, — mais sans pouvoir l'affirmer. — Il nous suffit d'ailleurs d'admettre que leur image est topographiquement localisée et étendue.

D'après M. Claparède, il n'y a « absolument aucune raison pour que l'ordre des centres percepteurs entraîne la perception de cet ordre dans la conscience » (p. 259). M. Claparède admettra-t-il que la distribution des images sur notre rétine est sans importance au point de vue de notre orientation visuelle, ou ne fera-t-il pas aussi bien d'admettre comme tout le monde, que notre perception des formes, de la distribution des choses sur le champ visuel résulte immédiatement de la distribution topographique des irritations élémentaires sur la rétine ? S'il admet cette manière de voir, qu'il n'y a absolument aucune raison de ne pas admettre ; et s'il tient compte de ce que dans un appareil optique centré comme l'œil, l'ordre analogue est observé, et que l'image est le ren-

versement exact de l'objet extérieur ; s'il reconnaît qu'il n'y a aucune raison d'imaginer que de la rétine aux centres où se font les images conscientes, le transport des irritations élémentaires, de neurone en neurone, puisse être livré à une anarchie physiologique que rendrait incompréhensible la parfaite cohérence anatomique, il devra accepter l'idée que, si l'ordre des réceptions centrales n'est peut-être pas analogue à celui des réceptions rétiniennes, il y a néanmoins dans l'écorce un certain ordre, qu'il n'y a aucune raison de ne pas croire conjugué à l'ordre de la distribution rétinienne, sans pour cela lui être superposable. Et par conséquent il y a distribution corticale, conjuguée à la distribution périphérique et à la distribution extérieure. Toute autre conception est pour le moment incompréhensible et inacceptable.

Pourquoi telle sensation a-t-elle son origine orientée à notre droite, sinon parce que c'est notre cerveau gauche qui la perçoit ? Pourquoi la localisons-nous à notre pied droit sinon parce que c'est telle partie de notre région rolandique, et nulle autre, qui la perçoit ? Le raisonnement qui valait pour le plastide vaut pour la merveilleuse organisation capitalisée de l'homme ; et pour admettre une théorie contraire à la théorie simpliste que j'expose, il faudrait des milliers de faits encore inconnus annihilant tous les faits déjà connus ; ou plus simplement, il suffirait d'admettre que si la physiologie peut garder quelques rapports avec l'anatomie des organes, il n'en est plus de même de la psychologie.

§ 2. — Le sens des attitudes et la vie de relation.

Ce qui précède a forcément empiété sur le domaine des organes de la vie de relation, pour lesquels l'exposé était plus facile. Si les organes relativement peu mobiles nous sont néanmoins très nettement représentés quand ils deviennent le siège de douleurs conscientes que nous localisons avec précision, à plus forte raison les organes mobiles, ceux dont les attitudes varient dans de notables proportions, occuperont dans le champ de notre conscience la place la plu simportante. Même sans remuer le doigt, il nous suffit d'y penser pour y éveiller la sensibilité localisatrice bien plus facilement que pour un organe moins mobile et Verger, dans son bel ouvrage *Sur les troubles de la sensibilité générale consécutifs aux lésions des hémisphères cérébraux chez l'homme* (1), remarque que dans les cas où l'hystérie ne supprime pas totalement toute nuance dans l'hémianesthésie, celle-ci prédomine sur les membres (p. 550) augmentant d'intensité de la racine aux extrémités, ce qui concorde avec la notion que je posais plus haut, à savoir que les opérations conscientes sur les attitudes sont d'autant plus développées qu'il s'agit de régions plus mobiles, c'est-à-dire sujettes à des variations d'attitudes plus grandes. Je n'insisterai pas sur ce point, car nous allons avoir à examiner plus en détail les fonctions de relation en les prenant isolément.

(1) *Arch. générales de médecine*, déc. 1900.

§ 3. — **Le sens des attitudes et le sens de la position des membres.**

Par la nature même de notre constitution anatomique, certaines parties de notre corps ont des variations d'attitudes forcément solidaires. Un levier osseux, rigide, se déplacera d'une seule pièce et les parties molles qui l'environnent seront dans une certaine mesure solidaires entre elles et par rapport à lui. En d'autres termes, nous sommes pourvus d'un squelette articulé dont les variations d'attitudes sont segmentaires ; et l'on peut étendre la notion de segment à toute partie de notre corps susceptible de déplacements en masse ou simplement considérée en elle-même. Cette solidarité relative a forcément associé les images de déplacement de toutes les parties du segment en groupements systématiques, en images d'attitudes dont les compositions figurent d'emblée l'attitude du segment. De même que les associations de certains groupes de muscles habituellement réunis dans le même office par l'exercice de certains mouvements, ont créé des centres dits moteurs pour lesquels d'emblée le détail semble disparaître dans l'exécution du mouvement d'ensemble, coopératif et cohérent ; — de même la représentation des images élémentaires de toutes les parties sensibles du segment articulé a fini par fournir l'image globale de l'attitude, d'autant plus immédiatement consciente que c'est moins le détail des déplacements intrasegmentaires qui nous intéresse dans l'exercice volontaire et conscient de la motricité, que le déplacement, c'est-à-dire la variation d'attitude du segment lui-même, considéré comme unité mobile.

Nos mouvements sont segmentaires ; nos variations d'attitudes segmentaires importent directement à l'exercice de la motricité, et c'est aux mouvements segmentaires que correspondent les groupements musculaires et leurs centres de coordination.

Nous concevons dès lors que les opérations de la motricité consciente et volontaire s'élaboreront dans un rapport immédiat avec les représentations d'attitudes, et de mouvements, c'est-à-dire de variations d'attitudes segmentaires.

J'ai fait observer, dans mon étude du *Tabes labyrinthique* (1), que le terme de *sens de la position des membres* ne valait pas le terme de *sens des attitudes segmentaires*, parce que le mot position signifie à la fois attitude et situation, l'emplacement par rapport au milieu. Un membre est posé de telle façon et aussi posé sur telle chose ; on dit au malade, par exemple : « posez la main sur la table, et posez la paume en dessus ». Le terme attitude, le seul qui repose sur une opération de sensibilité interne, convient à la notion qui correspond à l'exercice de la motricité, car la motricité a directement affaire à l'attitude, et par occasion au milieu. D'autre part, le mot membre ne s'applique pas au tronc, au cou, à la tête, à la mâchoire, segments mobiles pourtant et dont l'attitude importe autant à l'exercice de la motricité que celle de n'importe quel membre.

Toutes les parties d'un segment sont sensibles et dans toutes une douleur

(1) Presse médicale, 10 juin 1896, et Nouvelle Iconographie de la Salpêtrière, mars 1899.

sera localisée. Mais à l'état normal, notre conscience n'y est pas intéressée et la sensation globale d'attitude segmentaire nous suffit, car la motricité ne pratique que celle-là. De plus, au repos, la perception d'attitude segmentaire sommeille volontiers, car c'est à l'occasion des mouvements que nous avons à mettre en conscience nos attitudes, tandis que par le repos la conscience en abandonne la représentation pour s'occuper d'autres représentations psychiques ou sensorielles.

Dans l'état d'immobilité segmentaire, nous voyons donc que non seulement les attitudes de toutes les parties du segment sont absorbées par la sensation globale de l'attitude du segment lui-même, mais encore que l'attitude globale du segment est à peine perçue, parce que cette perception ne présente d'intérêt assez vif qu'à l'occasion de l'exercice volontaire de la motricité appropriée.

§ 4. — Le sens des attitudes et les sensations kinesthésiques.

Le sens des attitudes se conforme à la loi générale de la physiologie sensorielle en ceci qu'il réagit plus à la variation qu'à l'excitation continue. Dans tout phénomène d'irritation de la matière vivante, la variation, en plus ou en moins, de l'excitation est toujours plus sensible que l'excitation uniforme et continue. Cela est très net pour l'excitation électrique, et cela s'observe pour l'exercice sensoriel. Un nouveau-né est plus sensible au déplacement des objets qu'à l'aspect simple des objets immobiles. Immobiles dans le bain, nous perdons rapidement la notion de la température de l'eau pour la retrouver immédiatement au moindre mouvement ; qu'il s'agisse d'une équilibration entre la surface sensible et le milieu ou d'un assoupissement rapide de la sensibilité, le résultat est le même, l'irritation est une variation et est provoquée par une variation. Nous oublions vite un son continu ; on s'endort dans le bruit pour se reveiller dès qu'il cesse. Une douleur continue s'oublie et redevient sensible aussitôt qu'elle varie. Un contact cesse bientôt d'être perçu, mais un déplacement de contact, un frottement l'est très vivement.

De même à l'état normal pour le sens des attitudes. Nous oublions la position de nos membres quand ils s'immobilisent. Il n'y a là rien que de très physiologique et qui puisse rejeter le sens des attitudes hors du commun des appareils sensoriels. Il ne faut donc pas se montrer avec lui plus exigeant qu'avec les autres sens.

Supposons que pour une raison de lésion centrale ou périphérique notre vue s'émousse ; nous resterons encore sensibles au déplacement des objets dans notre champ visuel, tout en distinguant très mal, ou pas, les objets immobiles. Si c'est notre tactilité, nous pourrons ne plus définir les contacts et même ne plus sentir une impression continue, mais nous resterons sensibles aux variations de contact, c'est-à-dire, aux frottements. De même pour l'audition, etc. De même pour les attitudes ; elles ne feront plus, ou guère plus image dans le champ de la conscience, mais les variations d'attitudes, les mouvements, sous l'action de la variation elle-même, seront encore perçus.

Cette action si manifeste et si connue de la variation dans l'excitabilité sem-

ble avoir été totalement oubliée des auteurs et, au lieu de reconnaître que la variation des attitudes rendait plus sensibles les attitudes successives et par conséquent le mouvement, la plupart ont nié la perception des attitudes dans le mouvement et considéré la sensation de mouvement comme une sensation *primitive*. Et l'on admet que c'est le mouvement qui révèle l'attitude !

Prétendre que l'attitude, la position sont connues par le mouvement, c'est-à-dire par la variation d'attitude, cela revient à dire qu'une attitude est connue par une autre attitude qui lui succède, et non par elle-même. Et par quoi est donc alors connue cette seconde attitude ?

Qu'est-ce donc qu'une variation, sinon un état succédant à un autre état ? Qu'est-ce donc qu'un mouvement, sinon une attitude succédant à une autre attitude ? Il semble que pour percevoir un changement d'état, il faut percevoir l'un et l'autre état, pour percevoir un changement de lieu, d'attitude, l'un et l'autre lieu, l'une et l'autre attitude.

Mais ce n'est pas l'opinion de tout le monde.

Comment ont raisonné les partisans de ce système confusionniste ?

M. Claparède, après tant d'autres qu'il me reproche d'ignorer parce que je ne les cite pas dans une étude (1) où je n'apportais d'ailleurs aucune prétention bibliographique et où je n attaquais que sa théorie à lui (2) et surtout son argumentation, pose ainsi la question (3) :

« Pour ma part, j'ai vu souvent des malades ayant perdu complètement la notion des attitudes avoir encore le sentiment très net qu'on bougeait leur bras ou leur jambe ; ce qui serait absolument inexplicable avec l'hypothèse du sens des attitudes. — Je n'ai jamais rencontré le cas inverse. »

Il s'agit ici de lésions cérébrales, portant sur les centres les plus élevés de l'écorce le plus souvent. Nous venons de voir que l'impression sensorielle provoquée par une variation, de quelque nature qu'elle soit, est beaucoup plus intense que celle que provoque un état continu. Nous savons que la sensation du mouvement actif est plus vive que celle du mouvement passif, et que celle du mouvement passif est encore beaucoup plus intense que celle d'une attitude immobile. Il est très naturel que dans un assoupissement provoqué et plus ou moins profond des facultés corticales, il ne surnage que les sensations les plus vives et les plus nettement et fortement définies.

S'il y avait disparition totale de la conscience des attitudes et intégrité absolue de la conscience des mouvements, nous aurions à penser à une dissociation nette entre deux sortes d'interprétations, à une de ces séparations comme il s'en produit dans la surdité verbale partielle, ou dans la cécité psychique limitée. Il s'agirait d'une sorte de rupture des négociations corticales pour un territoire psychique donné, et on en connaît des exemples réalisés par la clinique.

Mais les choses n'ont pas cette brutalité symptomatologique. Verger (4) dit :

(1) *A propos du soi-disant sens musculaire.* Rev. Neurol., 1897.

(2) *Du sens musculaire,* Genève, 1897.

(3) *Avons-nous des sensat. spécifiques*, etc. 1901, p. 261.

(4) Verger, *Troubles de la sensibilité générale, consécutifs aux lésions des hémisphères cérébraux*, p. 554.

« La *notion de position* est altérée dans toutes mes observations. Je dis altérée et non abolie, parce qu'il est *extrêmement rare* de trouver des malades qui n'aient aucune idée de la position de leur membre. »

Et plus haut : « Je n'ai jamais vu d'hémiplégique qui ait perdu *complètement* la notion primitive du mouvement, qui ne se rende nullement compte les yeux fermés qu'on lui remue son membre paralysé. » Et il remarque que le malade n'accuse en général la sensation de déplacement que lorsque ce déplacement est déjà commencé et a atteint une certaine amplitude.

La grande différence qui existe à l'état normal entre la vivacité de la sensation de variation d'attitude et la fragilité et la faiblesse de la sensation d'attitude fixe se retrouve à l'état pathologique. Supposons que les deux sortes d'images s'effacent d'une même quantité, l'une disparaîtra avant l'autre et nous obtiendrons exactement ce qui se passe dans les cas d'hémiplégie corticale. Notons que *la conscience d'une image n'est pas cette image*, et que l'image peut se faire sans que nous en ayions conscience. C'est le cas des cécités verbales, tactiles, de la surdité verbale. Dans un amoindrissement général de la conscience du sens des attitudes, la figuration des variations d'attitudes, phénomènes d'une vive sensorialité, peut subsister quand la notion des attitudes fixes a disparu de la conscience. Cela ne prouve nullement que les attitudes dont la succession figure le mouvement ont cessé de faire image au niveau des centres. La pathologie observée montre chez les hémiplégiques corticaux un amoindrissement de la conscience, plus profond pour les notions faibles d'attitudes, et toujours moins prononcé pour les variations d'attitudes.

Dans la figuration du mouvement, c'est-à-dire, je le répète, dans la représentation pathologique d'une série d'attitudes, représentation d'autant plus vive qu'il s'agit d'une variation, les images successives d'attitudes pourraient n'être plus assez fortes pour donner l'image du mouvement, et même ce cas, Verger ne l'a jamais rencontré. Mais ces mêmes images d'attitudes, perçues à la faveur de la variation sensorielle, quand il y a le coup d'archet d'une succession rapide, n'auront plus la force, en dehors de l'excitation due à la variation, de faire une image consciente. C'est ce qui se passe dans le cas énoncé par Claparède. En d'autres termes, et pour prendre un exemple, la tactilité peut être très émoussée chez un sujet, au point qu'il ne se sente plus un contact continu ; elle se réveillera quand une succession de contacts déterminera un frottement, perçu comme une série continue de contacts, diversement localisés. On dira néanmoins que ce sujet ne perçoit plus le contact simple, mais qu'il perçoit le frottement. Cela veut dire que la variation sensorielle éveille la sensibilité de la conscience et que ces mêmes contacts, inaperçus s'ils se succèdent lentement ou s'ils restent isolés, seront perçus dans leur succession grâce à l'activité sensorielle qu'éveille la variation : il est donc naturel que le seuil des sensations de mouvement soit plus bas que celui de la sensation d'attitude, comme le seuil des sensations de frottement sera plus bas que celui des sensations de contacts.

« On ne comprendrait pas, dit M. Claparède, si la notion de mouvement était secondaire à celle de position, comment celle-là pourrait avoir lieu, tan-

dis que celle-ci fait défaut, car la perception d'une variation implique la connaissance même assoupie, de l'état qu'a varié, comme le dit très bien M. Bonnier, sans se douter que cette remarque va à l'encontre de sa propre thèse. »

Mais c'est ma thèse elle-même ! Ce qui fait défaut dans ces cas, c'est la conscience des attitudes, isolées ou en séries, et non leur image même. « Il y a, dit M. Claparède, quelque danger à construire la psychologie sur le patron de la logique. » Le seul danger à craindre, c'est qu'il y ait trop de psychologie dans la logique, c'est de vouloir supprimer du mouvement la notion d'espace ; du geste la notion d'attitude ! Le mouvement est-il autre chose qu'une variation d'attitude et peut-il se définir, physiquement, logiquement, psychologiquement, sans qu'on fasse intervenir la notion de lieu, de distribution dans l'espace ?

« Le fait est, dit M. Claparède, que la conscience du mouvement n'implique nullement des images de diverses attitudes et semble résider tout entière dans la sensation périphérique, ce qui n'est pas le cas pour la notion d'attitude qui *consiste* en images, évoquées par des sensations obtuses et sans contenu intéressant. »

Et qu'est-ce que cette sensation périphérique de mouvement ? Est-elle possible sans la sensation de déplacement et par suite de placement ? Conçoit-on la sensation de mouvement sans celle d'un changement de lieu ou d'attitude ? Et sait-on ce que sont, pour M. Claparède, ces sensations d'attitudes « obtuses et sans contenu intéressant ? Il le dit dans son *Sens musculaire*, p. 35. Son exposé même me dispense d'une réfutation.

« En réalité, nos organes, quand ils sont l'objet d'une excitation quelconque, nous envoient certaines sensations, chacune empreinte d'*un certain cachet*, d'une couleur locale *qui nous permet de les distinguer*. Nous reconnaîtrons donc, parmi ces multiples sensations, celles par exemple qui nous viennnent de l'articulation du coude ; et celles-ci ont à leur tour chacune leur couleur spéciale. Soit A, B, C, D, quatre sensations fournies par quatre positions angulaires différentes de l'articulation cubito-humérale. *En elles-mêmes, ces sensations élémentaires ne signifient rien et ne peuvent nullement nous renseigner sur la position de notre coude* — (A quoi bon ce certain cachet, cette couleur spéciale qui nous permet de distinguer ces sensations qui ne signifient rien, qui varient avec les attitudes angulaires sans nous renseigner sur elles) ? — « Supposons maintenant, continue l'auteur, que nous ayons remarqué qu'à la sensation articulaire A correspond l'image VISUELLE d'une certaine position A' du bras, puisqu'à B corresponde une autre image B' et ainsi de suite. Il se créera en vertu de la loi de contiguïté une association entre A et A', entre B et B', etc., de telle sorte que chaque fois que A se produit il éveillera l'idée de A', etc... Si l'on pense maintenant à toutes les associations que les termes A, B, C, D peuvent contracter par suite d'expériences fréquemment réitérées, on comprendra que la sensation A pourra évoquer par la conscience l'image d'une certaine position du bras, que B en évoquera une autre, etc., *tout en ne signifiant rien par elles-mêmes.* »

L'intervention de la vue a quelque chose de providentiel et l'on s'explique

mal l'étonnant développement du toucher actif chez les aveugles. Cette tactilité, cette vigilance si remarquable du sens des attitudes, et précisément chez ceux à qui a manqué l'éducation par la vue aurait pu frapper un psychologue moins prévenu contre les dangers de la logique appliquée à la psychologie.

Il y a pour ces auteurs des sensations *primitives* de mouvement, elles seules sont *spécifiques*, les sensations élémentaires d'attitudes ne signifient rien par elles-mêmes, elles ne signifient que par la vue !

« La psychologie, dit M. Claparède, ne se construit pas *a priori*. Examinons les faits : remarquons *d'emblée* (ce *d'emblée* vient bien après l'*a priori*), que, y eût-il des sensations spécifiques de position des membres, on ne saurait en aucune façon considérer la *sensation* de mouvement comme leur succession ou leur somme. La psychologie ne peut pas, comme la chimie, créer, par la combinaison de deux états, un troisième état *qualitativement différent*. C'est une erreur de la psychologie associationniste d'avoir constamment cherché à faire sortir certains états de conscience comme la spatialité, la causalité, etc., d'une somme de faits de conscience *qualitativement différents*. On aura beau additionner des cannes de toutes les formes, cela ne fera jamais un parapluie. »

Cette dernière phrase est de la bonne logique ; le reste est de la mauvaise psychologie. M. Claparède pense-t-il qu'on pourra davantage faire une canne en additionnant beaucoup de parapluies ? Si la sensation d'attitude et la sensation de mouvement sont *qualitativement différentes*, pourquoi la sensation de mouvement révélera-t-elle mieux l'attitude que l'attitude ne révélera le mouvement ? Et la sensation visuelle n'est-elle pas aussi un peu différente qualitativement des sensations de mouvement ou d'attitude ? Cette psychologie néo-associationniste me semble un peu jeunette.

Que peut bien être une sensation *primitive* de mouvement ? Sans orientation, sans notion d'attitudes, sans même de sensation de variation, peut-être aussi ? « Le mouvement est perçu immédiatement, grâce à des sensations spécifiques ; la notion de mouvement n'est pas le résultat de la perception d'une variation (p. 261) ! »

« Si M. Bonnier entend que ces sensations confuses (d'attitudes) émanant de la profondeur des segments *sont* une image d'attitude (?) (1), nous le renvoyons aux faits expérimentaux ou cliniques si nombreux qui montrent que la faculté de localisation, soit dans le domaine des attitudes, soit dans celui de la sensibilité cutanée, se précise par l'exercice et disparaît dans certaines maladies cérébrales, bien que la sensibilité brute soit conservée. » Il en va de même de toutes les localisations sensorielles, et ceci n'est pas pour faire rejeter le sens des attitudes du commun des offices sensoriels. Plus un sens offre prise aux spéculations corticales, plus nous verrons, dans les maladies cérébrales, des systématisations psychiques atteintes en dehors de la sensibilité brute. — « Si la doctrine du sens des altitudes était vraie, on ne verrait plus des acteurs — et bien d'autres personnes — étudier leurs sourires, leurs gestes ou leurs attitudes

(1) Le point d'interrogation est de M. Claparède, ainsi que le mot souligné.

devant le miroir, afin d'associer à l'image visuelle de cette attitude qu'ils veulent réaliser, les sensations périphériques qui doivent en devenir le symbole. » — Le comédien qui se grime et étudie sa mimique devant la glace fait exactement ce que fait le chanteur qui s'accompagne pour fixer ses intonations, il contrôle une opération sensorielle par d'autres.

L'aveugle-né, sans s'être jamais vu dans un miroir, comme d'ailleurs les animaux qui expriment sans s'être jamais étudiés dans une glace, aura néanmoins ces gestes du visage qu'on appelle la physionomie active, — moins qu'un voyant, mais néanmoins avec une expression précise.

« Si la faculté de localisation était une faculté primordiale des sens, on ne verrait plus un enfant tendre les bras pour attraper la lune. » Cette objection est malheureuse, puisque c'est précisément parce qu'il oriente et localise que l'enfant tend les bras *vers* la lune, et non vers tel autre point.

§ 5 — Le sens des attitudes et le sens musculaire.

« Le terme *sens musculaire*, dit M. V. Henri (1)..... est très mauvais ; en effet, il induit facilement en erreur, puisqu'il semble indiquer que c'est un sens qui appartient aux muscles, ce qui ne peut plus être défendu maintenant, puisque c'est un ensemble de sensations des muscles, des tendons, des articulations et peut-être aussi des membranes musculaires. Ce que nous nous proposons d'étudier ici, c'est l'ensemble des sensations qui nous renseignent sur l'état de nos organes moteurs, c'est cet ensemble de sensations que nous appelons par le terme « sens musculaire », c'est là un terme qui nous a paru meilleur que tous ceux qui ont été proposés jusqu'ici. »

Ainsi, pour M. V. Henri, le sens musculaire n'est plus que le sens qui nous renseigne sur l'état de nos muscles. Il en exclut la sensation de position des membres, le sens kinesthésique. On ne fut pas toujours aussi sage, mais à ce prix on garde le mot. Et néanmoins les auteurs partisans du sens musculaire s'écartent bien peu de la conception de Landry. « Chacun peut apprécier l'importance du rôle de cette sensation par laquelle nous acquérons l'*idée précise* de la quantité de contraction de *chaque masse musculaire*, de *chaque muscle* et même de *chaque faisceau* ; et par conséquent celle de nos mouvements actifs ou passifs, de leur étendue, de leur énergie et de leur *direction* ; celle de la *position de nos membres* ; celle du poids, de la résistance, de la fluidité, de la solidité, et, en partie du moins, de la *forme*, du volume, etc. » — Et il a fallu que cette conception fut tenace, pour que dans son « *Sens musculaire* » M. Claparède, en 1897, conclût encore : « 1° le terme « sens musculaire est vague et peu rigoureux. Son emploi, consacré par l'usage, est légitime si l'on veut désigner, par raison de commodité et d'une façon générale, *l'ensemble* des modalités par lesquelles nous sommes renseignés sur *l'action* ou la *position*, en un mot sur l'être de nos *membres* ; — 2° le sens musculaire est en réalité un complexus des impressions suivantes, provenant toutes de la périphérie : sensations tactiles, cutanées ou superficielles, des tissus profonds,

(1) V. Henri, *Rev. génér. sur le sens musculaire*, Année Psychologique, 1899.

articulaires, ligamenteuses, tendineuses, osseuses, *et probablement musculaires.* »

Tout le monde n'a pas l'esprit ainsi fait qu'il trouve commode d'appeler musculaire ce qui est osseux, ligamenteux, cutané. Mais comme il s'agit d'un complexus, et d'une façon générale, il n'y a sans doute pas d'inconvénient à choisir, de tous les termes, le moins convenable ! Du moment qu'il est consacré par l'usage, ce terme peut encore, bien que vague et peu rigoureux, être conservé par la routine. La science, pour devenir bonne, peut attendre que la langue soit bien faite.

Néanmoins beaucoup de physiologistes n'ont pas eu cette patience, et le sens musculaire a été vivement discuté, et souvent rejeté. Mais je ne puis refaire ici cette histoire déjà longue et ancienne, et je resterai dans le cadre que je me suis fixé. M. Claparède me joue à propos de ce terme de sens musculaire, le petit tour de dénaturer ma pensée (1) :

« Ce qui froisse surtout mon éminent contradicteur, c'est qu'on ait donné le nom de sens musculaire à un ensemble de sensations qui ne nous font nullement connaître... nos muscles. « Savons-nous, subjectivement, que nous avons des muscles, qu'ils se contractent... ? Nullement. » Donc, il ne faut pas parler de sens musculaire. »

Comme ce terme est affecté à la connaissance, à l'idée précise de la quantité de contractions de chaque masse, de chaque faisceau musculaire, par Landry, et encore de l'état de nos organes moteurs par V. Henri, je pouvais trouver que, au moins dans l'esprit de certains auteurs, le sens musculaire avait pour *objet* de sa connaissance le muscle, et critiquer cette manière de voir qui ne fortifiait d'ailleurs pas le terme employé par eux. Connaître *l'état du muscle*, ou connaître, *par le muscle*, l'être de nos membres, c'est deux. Que le sens musculaire nous révèle la contraction de nos muscles, ou même l'attitude de nos muscles, même quand le muscle ne se contracte pas, je trouve le terme aussi mauvais dans les deux cas, aussi mauvais que serait le sens oculaire, le sens auriculaire, le sens ampullaire même s'ils signifiaient dans l'esprit de leurs inventeurs la connaissance sensorielle de l'œil, de l'oreille, des canaux semi-circulaires pris pour objet et non pour moyen de la connaissance. Je comprendrais le sens locomoteur beaucoup mieux que le sens musculaire ; mais moins que le terme de sens des attitudes. Je ne puis, pour cette discussion, que renvoyer à mon livre sur l'*Orientation* et rappeler les pages suivantes de mon *Tabes labyrinthique.*

« Quand l'attitude considérée n'est plus passive, mais maintenue ou modifiée activement par l'intervention des muscles, les parties tégumentaires et profondes des segments intéressés offrent sans aucun doute à l'analyse tactile des images élémentaires autres que dans le cas où le maintien ou la variation d'attitude sont passifs. Le muscle se raccourcit, se gonfle, se durcit, les tendons sont tiraillés, les surfaces articulaires fortement coaptées en certains points, les ligaments et aponévroses péri-articulaires sont distendus, la forme

(1) E. Claparède, *Avons-nous des sensat. spéc.*, etc. p. 262.

du segment varie et les téguments sont le siège de variations de forme, d'expansion, de pression, etc.

« Si nous analysons une même attitude segmentaire, un même mouvement, selon qu'ils sont réalisés passivement ou activement avec intervention de notre propre activité musculaire, l'image d'attitude, l'image de mouvement seront les mêmes, puisqu'il s'agit d'une même attitude, d'un même mouvement, mais les images tactiles élémentaires, superficielles et profondes, seront très différentes, selon qu'il s'agit de phénomènes passifs ou actifs. Il y a en plus la sensation d'activité. Est-ce spécialement la sensation d'activité musculaire qu'il faut dire ? Non, je sens que mon mouvement est actif et voulu, mais je ne sens rien de musculaire dans cette activité. J'ai à l'intérieur des segments la sensation de tension, de traction, de pression, de gonflement, de déplacement des parties profondes et superficielles ; sans doute le muscle a sa sensibilité, comme tous les autres tissus qui composent le segment, mais sais-je plus qu'un muscle ou plusieurs se sont contractés, que je ne sais qu'un ou plusieurs ligaments sont distendus, ou tiraillés, telle aponévrose refoulée, etc. Je sais qu'il se passe dans ces segments, en cas d'attitude activement maintenue ou modifiée, quelque chose de plus que dans le cas de passivité ; mais ce quelque chose ne me donne nullement la sensation d'un état musculaire ; c'est une variation de force, de résistance et de forme dans l'état de presque toutes les parties profondes et superficielles du segment. Il y a en plus de l'activité dans l'attitude ou dans le mouvement, ou plutôt une sensation d'activité, mais pas plus de sens musculaire que de sens articulaire, aponévrotique, ligamenteux, tégumentaire, etc. Il y a une activité superficielle et profonde, qui définit l'attitude, et cette définition repose sur des opérations de même nature, mais de valeur différente, selon que l'attitude est passive ou active. La notion de résistance est forcément d'ordre tactile ; elle résulte d'une intensité variable dans les sensations de pression au contact ou de tiraillement. Ces sensations sont plus extramusculaires que musculaires à proprement parler.

« Au niveau du segment ou des segments actifs, j'ai donc le pouvoir de localiser une sensation d'activité qui s'ajoute à la notion d'attitude, mais rien ne me permet objectivement ni subjectivement d'attribuer cette activité à la contraction musculaire, si je ne l'ai appris autrement. Les images d'attitudes et de mouvements sont donc forcément localisées et tout en restant du domaine subjectif et intraorganiques elles s'objectivent à la périphérie de notre tactilité. Il en est ainsi de toutes ces perceptions : elles sont à la fois subjectives et objectives ; subjectives en ce sens qu'elles se localisent sur nous-même, et objectives en ce sens qu'une partie de nous-même les sent et les localise en nous. Ce qui se passe en ma main est subjectif puisque ma main fait partie de mon moi organique ; c'est aussi objectif en ce sens que cette partie de moi est connue, perçue, analysée, par moi-même et qu'en la percevant, je l'extériorise en quelque sorte de ma connaissance.

« La perception a pour effet d'objectiver la chose perçue, *quelle qu'elle soit* : l'effort que nous faisons pour nous définir à nous-même une perception, une sensation, est avant tout un effort d'objectivation. Il suffit que l'on analyse une

sensation, même intime et profonde, pour qu'en cherchant à la formuler, à la définir, on lui prête un corps, une identité objective par le fait même du recul que nous devons prendre pour accommoder la vision de notre conscience. Quand les doigts ouverts et les yeux fermés, je fixe l'attention de mon sens des attitudes segmentaires successivement sur les cinq doigts de ma main, j'éprouve une double sensation. D'abord chacun de mes doigts, à mesure que mon attention s'y porte, semble s'animer et s'affirmer à moi objectivement ; il se fait sentir et connaître à moi, comme si sa personnalité de segment de mon organisme sortait des ténèbres de mon inconscience et s'offrait à cette vue intérieure qui me révèle le détail de ma personnalité somatique. Le sens des attitudes fixe tel point de mon corps comme l'œil le fixerait pour sa part. Je sens tel doigt en y fixant mon attention, comme je le verrais en le regardant. Mais en même temps que je fais varier l'orientation de mon champ sensoriel en le dirigeant vers tel ou tel point, j'ai la sensation de ce travail d'attention auquel je me livre, j'ai la notion de l'effort d'accommodation sensorielle de mon sens des attitudes, vers tel ou tel point de mon organisme...

« Quand il s'agit non plus de me représenter une attitude segmentaire, mais une variation d'attitudes, mon attention redouble et s'efforce encore. Dans les expériences de Cumberland, cette attention du sens des attitudes segmentaires est poussée à l'extrême de la part de la personne conduite.

Mais quand il s'agit d'une attitude maintenue activement, volontairement, ou d'une variation active d'attitude, la sensation se complique de la perception de l'effort voulu. Il y a déjà la sensation de l'effort exercé, réalisé, perceptible au niveau du segment considéré, nous l'avons vu plus haut. Mais il y a en plus la sensation de la volonté employée, de l'effort de réalisation : c'est à peu près ce que Wundt a appelé la *sensation d'innervation*. J'ai d'une part la sensation des modifications produites au niveau du segment actif par l'effort musculaire, sensation qui n'est pas plus musculaire qu'articulaire ou cutanée ; mais j'ai d'autre part la sensation de quelque chose de tendu dans le cerveau, la sensation qu'une partie de ma volonté générale, disponible, est en ce moment en tension, si je puis dire. De quelle nature est cette sensation ?

« Il m'est possible d'analyser ce que je ressens cérébralement et indépendamment de la sensation périphérique et segmentaire de l'effort réalisé, quand je veux cet effort. C'est, avant tout, la conscience, la sensation de l'exercice de ma faculté d'*attention* ; je ne trouve pas de mot plus juste. Quand je veux comprendre, sentir, percevoir, — quand je veux me souvenir, retrouver une image, — quand je veux maîtriser un mouvement réflexe, un trouble moral ou organique — ou quand je veux réaliser un geste, un effort moteur, — c'est toujours la même sensation cérébrale que j'éprouve, une perception de tension, d'attention dans la faculté en jeu. Si cela s'appelle volonté, la sensation de ma volonté agissante est la même pour un effort de mémoire, de compréhension, de perception ou d'action motrice. J'ai souvent cherché à analyser cette sensation d'effort nerveux et à voir si elle varie de forme selon ses applications à telle ou telle faculté, je n'y suis jamais parvenu. C'est évidemment le même mode d'excitation et d'appel que nous pouvons appliquer à telle partie de notre écorce et comme

celle-ci est en réalité très uniforme malgré ses complexes attributions, si variables selon les points considérés, la sensation de sa mise en travail est également uniforme. Et cela se conçoit si l'on réfléchit que ce qui semble différencier l'écorce en attributions fonctionnelles, ce qui fait que telle région cérébrale semble toute différente de telle autre, ce n'est pas sa nature propre, sa structure à ce point donné, mais bien son domaine extérieur, l'exploitation lointaine de sa signification corticale. De même que tel point de l'écorce commande le langage, tel autre point la danse et la marche, sans différer pour cela en tant qu'écorce cérébrale tout en offrant de grandes différences dans l'office fonctionnel, — de même l'écorce pensante, sensorielle, n'a pas à différer beaucoup de l'écorce qui régit les appropriations motrices aux images d'attitudes et de mouvements. Seulement l'image de telle région représente une attitude et c'est naturellement cette région qui commande à la motricité médullaire appropriée à cette attitude ; l'image de telle autre région représente telle sensation, telle faculté psychique, etc., et n'a qu'indirectement rapport avec la motricité. Mais la mise en tension de toutes ces régions est sentie de même, parce qu'elles offrent le même mode de mise en tension, et que ce phénomène est sensiblement le même dans tous les points où nous éveillons l'activité de notre écorce cérébrale.

« Il n'y a donc pas de sens musculaire spécial. Nons sentons notre volonté au point de notre écorce où elle prend naissance, nous en sentons les effets associés au point de nos segments où ces effets se produisent. »

§ 6. — Le sens des attitudes et le sens de l'espace.

Dans un travail récent (1), M. de Cyon reprend une idée qui faillit devenir classique et à laquelle il a attaché son nom, celle d'un sens de l'espace, *dont les impressions, toujours de la même nature et de la même intensité, nous donnent des notions sur les propriétés invariables de l'espace infini de l'univers.* Les sensations sont celles des *trois directions* : la *sagittale* ou *longitudinale* (avant et arrière), la *transversale* (droite et gauche), et la *verticale* (haut et bas). Sur ces trois sensations de direction sont basées nos notions des trois étendues de l'espace et des trois dimensions des corps solides qui s'y meuvent ». L'organe spécial, *ad hoc*, de ce sens, est l'appareil des canaux semi-circulaires de l'oreille.

« Les sensations de cet organe servent aux animaux à orienter leurs mouvements dans les trois directions de l'espace et à localiser les objets dans le monde extérieur. L'homme les utilise en outre pour la formation de la notion d'espace à trois étendues. L'ensemble des sensations de nos autres organes des sens, en tant qu'elles se rapportent à la disposition dans l'espace des objets qui nous environnent et à la position de notre propre corps dans cet espace, sont projetées sur un système idéal de trois coordonnées rectangulaires, fournies directement par les sensations du labyrinthe. »

(1) E. de Cyon, *Les bases naturelles de la géométrie d'Euclide*, Revue philosophique, juillet 1901.

C'est certainement un sens bien particulier que celui qui fournit des impressions toujours de même nature et de même intensité ; c'est un appareil sensoriel qui fonctionne sans excitation, agissant sans variation, invariable et fixe dans ses rigides représentations. — Je conçois que, comme le dit l'auteur, « le plus souvent elles échappent à notre attention » et que nous les croyions innées. Ce sens nous donne des notions invariables sur les propriétés invariables de l'espace infini. C'est sur elles que reposent, montre l'auteur, les bases naturelles de la géométrie d'Euclide, avec les trois coordonnées rectangulaires de l'espace.

J'ai adressé quelques petites critiques à ce système, d'ailleurs peu accepté. L'anatomie comparée semble en prendre très à son aise avec les coordonnées rectangulaires. En effet :

1° Dans toute la série des vertébrés, l'Homme compris, on ne trouvera peut-être pas un seul cas de canal semi-circulaire inscriptible dans un plan. Les trois plans perpendiculaires ne sont pas plans, et le plus souvent les canaux subissent des incurvations secondaires et multiples au point que chez certains types ils ont presque la forme d'un 8.

2° Ces trois plans, qui ne sont pas plans, ne sont pas davantage perpendiculaires entre eux, et leur distribution n'affecte qu'une apparente rectitude géométrique.

3° Les canaux de même nom, à droite et à gauche, ne sont pas plus exactement symétriques que toutes les parties de la boîte crânienne. Les deux sagittaux ne sont pas parallèles, les deux horizontaux ne sont pas dans un même plan, pas plus que les deux transversaux. Cela ferait donc une singulière définition des propriétés invariables de l'espace infini.

4° Certains vertébrés comme la Lamproie, n'ont que deux canaux, et ne connaîtraient, d'après M. de Cyon, que deux dimensions à l'espace infini. La Myxine et les Souris dansantes du Japon n'en connaissent qu'une. Le Céphalopode dont le remarquable otocyste, comme je le faisais remarquer à ce sujet (1), n'a que de vagues sillons, des rudiments de canaux, n'aura que des orientations motrices et des notions géométriques bien rudimentaires, tandis que les plus humbles Mollusques, dont les otocystes sont parfaitement sphériques, et par le centre desquels des infinités de plans ont toute latitude de se mettre perpendiculairement trois par trois, auront un espace si copieusement défini et pourront projeter les sensations un peu obtuses de leurs autres organes sensoriels sur un système idéal de tant de coordonnées que l'on ne peut qu'approuver la sage et prudente lenteur de leur locomotion. « Si l'on passe à des formations plus primitives, telles que les organes latéraux des Amphibiens et des Poissons, les organes centraux des Turbellariés, les organes marginaux des Méduses et le balancier des Diptères, il faudra admirer avec quelle prodigalité la nature a fourni à ce besoin d'un espace idéal qui semble caractériser toute la série des êtres organisés et dont l'Homme seul, j'en juge par moi-même et

(1) *L'Espace idéal et la théorie de M. de Cyon*, Soc. de Biologie, 10 février 1900.

par l'obscure définition de M. de Cyon, n'a jamais pu se faire une idée bien positive. »

Cette représentation objective d'un espace qui reste idéal bien que formé par des sensations d'étendue et de direction, a quelque chose qui contrarie péniblement nos habitudes de représentation intellectuelle. Si cet espace idéal n'est qu'une sorte de canevas transparent et sans consistance objective sur lequel se projettent et se superposent les sensations qui forment un espace visuel ou tactile, on se demande à quoi ce canevas peut bien servir. Si les sensations qui forment un espace visuel et celles qui forment l'espace tactile sont superposables respectivement à cet espace idéal, elles sont forcément aussi superposables entre elles. Or nous savons qu'elles le sont en réalité tout directement et n'ont aucun besoin, pour se superposer et concorder, de cette sorte d'action de présence attribuée à l'espace idéal. En effet, les images sensorielles de toute provenance, si elles sont irréductibles entre elles quant à leur modalité, sont au contraire parfaitement réductibles et superposables dans l'exercice de la localisation et de la définition topographique. Je puis superposer la notion de lumière et de sonorité en les rapportant à un même point de l'espace, mais je ne puis réduire la modalité sensorielle de l'une à celle de l'autre, ni l'une et l'autre à une troisième modalité. La chaleur, la lumière et la sonorité d'une flamme de gaz sont trois qualités irréductibles entre elles sensoriellement parlant ; mais si je ne puis superposer ces qualités sur le terrain de la modalité sensorielle, je les superpose forcément sur le terrain de la définition topographique, de la localisation. Ces trois qualités de chaleur, de lumière et de sonorité ont le même *quelque part*, c'est donc un même objet sous trois aspects sensoriels.

C'est, comme je l'ai déjà montré ailleurs (1), l'identité de localisation sous les divers aspects sensoriels qui nous fournit la notion d'objectivité et d'unité des choses de notre milieu. Il n'y a rien d'idéal là-dedans, au contraire, c'est tout ce qu'il y a de plus directement sensoriel.

L'espace tactile et l'espace visuel se superposent pour nous fournir la notion d'un espace à la fois tactile et visuel, tangible et visible, mais nullement la notion d'un espace qui ne serait plus ni tactile ni visuel. Faire concorder plusieurs notions n'est pas les abstraire, et il faut pour réaliser psychiquement cette abstraction, nous donner des choses une définition intellectuelle dans laquelle l'origine sensorielle dépasse toujours par quelque bout.

Cette notion d'un espace extérieur purement idéal ayant des dimensions qui permettent de lui superposer les notions d'espace fournies par les opérations sensorielles, est donc inutile et incompréhensible.

Je crois qu'il est aujourd'hui suffisamment démontré que tous les appareils que j'ai énumérés plus haut sont les organes qui définissent sensoriellement les attitudes et les variations d'attitudes, quelles soient passives ou actives, du segment qui les porte, et le plus souvent, de l'animal entier. C'est ce que j'ai appelé l'*orientation subjective directe* et je renvoie pour leur étude au

(1) *Le Vertige, l'Orientation*.

deuxième volume de mon ouvrage sur l'*Oreille*, cité plus haut, où je reprends, en la précisant, la théorie de Breuer.

Les canaux semi-circulaires ont des directions et des formes qui favorisent l'enregistrement sensoriel des principaux mouvements de la tête, et la variété de leurs formes correspond, non pas à des plans géométriques invariables, mais à la variété des modes de progression, variété de locomotion des animaux, au port et aux mouvements de la tête, et, comme l'a montré Landenbach (1), « au degré d'habileté qu'ils ont à exercer dans la coordination des mouvements nécessités par la lutte pour l'existence ». Ils appartiennent donc à l'exercice du sens des attitudes ; leur trouble, le vertige, est précisément la perturbation des sensations qui régissent le maintien des attitudes, et leur action se fait sentir sur toute la motricité appropriée, particulièrement la locomotion et l'équilibration.

§ 7. — Le sens des attitudes et l'orientation sensorielle.

Quand je touche un objet du doigt, le contact est tout d'abord localisé sur cette partie de mon champ sensoriel tactile qui est la pulpe de mon index droit, par exemple ; je sais où est l'objet — dans mon champ tactile — ; mais où il est dans mon milieu tactile, je ne le sais que si je connais en même temps l'attitude de mon index, sa localisation dans le milieu objectif. Le sens des attitudes me permet de localiser dans mon champ tactile, — et il me permet de localiser dans l'espace extérieur, — la partie de mon champ tactile intéressé par le contact.

De même pour la vue. Tel objet peint son image sur telle partie de ma rétine et sur nulle autre. Il est donc localisé à tel point de mon champ visuel ; mais ceci ne me suffit pas si je ne sais en même temps quelle est l'attitude de mon champ rétinien dans mon orbite, et quelle est l'attitude de ma tête elle-même. Alors seulement j'oriente et je localise réellement par rapport à moi-même et dans mon milieu, quand je sais où est mon regard.

L'orientation objective est donc toujours une opération complexe et comprend l'orientation dans le champ sensoriel et l'orientation du champ sensoriel lui-même. Tout cela est fourni par le sens des attitudes. J'ai plusieurs fois exposé ce mécanisme, dont la théorie n'a été rejetée que par M. Egger, à la Société de Biologie, dans une discussion dans laquelle mon contradicteur m'objectait ce qu'il considérait comme un *fait*, sans vérification d'ailleurs, et que j'ai montré n'être qu'une erreur de diagnostic (2).

§ 8. — Le sens des attitudes et le sens stéréognostique.

Encore une question que l'on eût pu mieux poser. Ce que l'on a introduit

(1) Landenbach, *De la relation entre le développement des canaux semi-circulaires et la coordination des mouvements chez les oiseaux*, Journal de physiol. et de pathol. gén., 15 sept. 1899.

(2) J'ai reproduit cette discussion, en général mal analysée dans les comptes-rendus spéciaux, à la fin de mon livre sur l'*Audition*, Doin ; V. Bull. de la Soc. de Biol., juillet-octobre 1898.

de complications dans cette faculté si simple, si immédiate de percevoir la forme des choses, dépasse l'imagination.

La *forme d'un objet est la distribution de tous ses points dans l'espace*, et cette définition convient à toutes les formes. Chaque point de l'espace, dès qu'il devient accessible à un sens, est forcément localisé ou du moins orienté aussitôt que perçu, puisqu'il est perçu ici et non là, puisqu'il ne peut intéresser simultanément deux points différents de notre sensibilité périphérique, puisqu'il ne peut, de par la distribution même de l'appareil sensoriel, intéresser simultanément deux points différents de notre sensibilité centrale. Ce qui est vrai d'un point l'est de tous, et tous les points simultanément perçus d'un objet sont simultanément, directement et immédiatement localisés ou orientés. Donc la forme d'un objet se révèle immédiatement par la distribution périphérique de l'empreinte sensorielle et par la distribution centrale de l'image conjuguée. Il n'y a pas plus d'*opération* sensorielle pour la perception de la forme qu'il n'y a d'opération de la part d'une chambre noire pour que chaque point de l'espace aille faire image en son lieu sur la plaque sensible. La distribution physiologique se superpose à la distribution anatomique ; il serait absurde de méconnaître ce fait si simple et de chercher ailleurs.

Mais tous les points d'un objet ne peuvent être simultanément perçus ; nous n'avons donc, à un moment donné, qu'une image incomplète de sa forme. Néanmoins nous pouvons augmenter la surface d'empreinte sensorielle et mouler en quelque sorte notre sensorialité sur l'objet, pour tirer de l'empreinte la notion du relief. La vision binoculaire embrasse ainsi la forme solide d'une surface d'empreinte plus grande que la surface unioculaire ; de plus, elle isole en partie les objets dans différents plans. De même l'enveloppement tactile, si facile par les oppositions d'attitudes segmentaires, multiplie la surface d'empreinte, se moulant sur le relief des choses. Ceci nous permet, en associant des images d'attitudes sensorielles plus adaptées, d'acquérir une notion plus complète de la forme de l'objet à un moment donné. Or, l'analyse du sens des attitudes segmentaires fournit des images directes et immédiates aussi bien que celle des attitudes sensorielles, et de ces deux perceptions immédiates, dont l'association doit se faire elle aussi très rapidement, depuis le temps que les espèces biologiques voient et touchent, résulte l'orientation objective de la forme de l'objet. Si, en outre, nous pratiquons la recherche visuelle et la recherche tactile, c'est-à-dire si nous faisons varier activement nos attitudes, nous « faisons le tour de l'objet », et toute sa forme nous est connue. Ici encore c'est le sens des attitudes qui fonctionne et renseigne. C'est cette opération qu'on a appelé le *toucher actif*.

La perception de forme est donc immédiate et résulte directement de la mise en activité du milieu sensoriel anatomique distribué.

Ce qui n'est pas immédiat, c'est le classement spéculatif des formes, la comparaison d'une forme donnée avec d'autres formes données et plus ou moins familières et communes, l'interprétation, la définition psychique, la *verbalisation* de l'empreinte sensorielle. Ceci est une autre affaire. Nous pouvons oublier le nom, la physionomie d'un monsieur, et pourtant, comme il est d'usage de

dire dans ce cas, « nous ne connaissons que lui ». Nous ne savons plus d'où est tiré tel air, tel vers que nous connaissons très bien cependant. La recherche mentale est moins active et moins habile, — moins facile — que la recherche sensorielle. Nous ne trouvons plus le mot, parce que nous ne savons *où il est* dans nos centres de verbalisation, où nous l'avons laissé la dernière fois que nous nous en sommes servi ; ça commence, croyons-nous, par telle lettre ; et nous feuilletons notre mémoire, nous mettons tout sens dessus dessous, sans le retrouver, et tout à coup, — quand, sous une distraction, l'automatisme de la recherche a rétabli l'association des centres d'images, diversement situés dans notre masse corticale — jaillit cette image cherchée, cette forme spéciale d'idée, cette distribution convenable d'activités élementaires qui est l'image verbale, sonore, image sensorielle qu'évoque l'image psychique, comme l'image psychique serait évoquée par elle

La pathologie réalise souvent ce trouble, cette dissociation corticale, soulevant la croûte des interprétations psychiques et l'isolant de la masse des résidus sensoriels. Surdité verbale, cécité psychique, cécité tactile, akinesthésie (Verger), tout cela, comme l'a dit Bourdicaut-Dumay, est un même phénomène. Une ou plusieurs des analyses sensorielles sous-jacentes peuvent — non pas manquer — mais rester inconscientes, tandis que la perception de forme se maintiendra. On a beaucoup confondu dans l'étude clinique du sens stéréognostique la conscience d'une analyse sensorielle et cette fonction elle-même. Beaucoup de malades font de la prose sans le savoir, et peuvent garder par exemple la notion de forme tout en étant incapables d'apprécier leurs attitudes, ou avec une conscience presque éteinte de l'analyse tactile, — de la sensation de poids, etc. Et inversement la conscience des analyses élémentaires peut être vigilante quand il s'agit d'apprécier une attitude, une résistance par exemple, et manquer tout à fait quand il s'agit de définir aux autres et à soi-même une forme.

§ 9. — Le sens des attitudes et la motricité appropriée, la psychomotricité.

L'ancienne conception des zones motrices de l'écorce, motrice comme les cornes antérieures de la moelle, a aujourd'hui vécu. Elle a fait place à des conceptions assez disparates dont se dégage peu à peu la notion que la motricité volontaire étant directement conditionnée par les représentations d'attitudes, les centres corticaux sus-jacents aux centres de cette motricité sont des centres de représentation d'attitudes. Munck attribue les troubles de la motricité volontaire, par lésion des régions rolandiques, à la perte des notions de la situation dans l'espace et des images qui résultent des impressions tactiles et motrices. La motricité volontaire apparaît dès que l'image évoquée par voie d'association atteint le degré d'intensité suffisante (V. Verger, *loc. cit.*, p. 697).

Le *Fühlsphœre* de Munck, la sphère des sensations du corps, se rapproche beaucoup de notre sens des attitudes (1890).

Verger (p. 706) dit : « La zone psycho-motrice dont on peut délimiter les limites et qu'on peut diviser en régions par l'étude des excitations électriques, ne peut pas être considérée absolument comme la zone sensitive de la moitié

opposée du corps. En réalité, elle parait être le lieu où sont perçues et conservées dans la mémoire les sensations qui concourent à former les représentations motrices, dont les représentations tactiles constituent un cas particulier. C'est le centre des images motrices et tactiles » (et p. 704)... « il n'est pas douteux que les sensations kinestésiques, le toucher actif, le pouvoir de localiser les sensations à la surface cutanée, doivent être localisés dans la région des centres corticaux des extrémités ».

Cette définition de Verger est de 1900. Discutant la même question en 1894 dans une note à la Société de Biologie *sur la pariétale ascendante* (29 juin 1894), je disais :

« Nous pouvons nous représenter une attitude actuelle et nous représenter sa variation, c'est-à-dire un mouvement passif ou actif. Nous pouvons aussi imaginer une attitude, en désirer, en vouloir la réalisation ; un geste n'est pour nous qu'une série d'attitudes à variation continue ; tout ceci ne sort pas de l'imagination purement sensorielle. Dans le monde des perceptions sensorielles objectives, une image pourra, selon ses caractères et son intensité, nous laisser ou indifférents, ou passifs, ou provoquer en nous une réaction motrice. Dans le monde des perceptions sensorielles subjectives, et en particulier pour les images d'attitude, selon ses caractères d'intérêt subjectif et son intensité, telle image d'attitude pourra imposer sa réalisation avec tant de vivacité et de force, qu'elle provoquera en nous une réaction motrice qui, à l'état normal, sera le plus souvent appropriée. Il est vraisemblable qu'aux images d'attitude sont *organiquement* associés des groupements systématiques et coordonnés d'agents moteurs capables de les réaliser, et que met automatiquement en jeu l'irritation suffisante et spéciale de certaines zones correspondantes du champ cortical des représentations d'attitude. Que cette réaction motrice parte d'une perception sensorielle, objective ou subjective, qu'elle jaillisse d'une acquisition périphérique ou d'une imagination centrale, c'est toujours un *réflexe*, un acte moteur inconscient et involontaire dans le détail de son exercice.

« Il nous semble difficile d'admettre la combinaison intime, *in situ*, de deux fonctions tantôt associées, tantôt distinctes, dont l'une est consciente et l'autre pas ; et bien que le réflexe moteur qui part des zones sensorielles dites psychomotrices soit d'un arc plus court que celui que provoque une irritation sensorielle périphérique, il nous suffit de constater qu'il peut ne pas suivre l'irritation sensorielle pour lui refuser une localisation commune avec elle.

« Ces images d'attitude sont faites de perceptions tactiles cutanées, articulaires et tendineuses, véhiculées par les racines postérieures, et nous renseigent sur l'orientation et les attitudes segmentaires de la tête, du tronc et des membres. De plus, l'appareil de l'utricule et des canaux semi-circulaires a pour fonction ce que nous avons appelé *orientation subjective directe*, c'est-à-dire la faculté de reconnaître les attitudes et les variations d'attitude de notre segment céphalique. Il y a enfin le contrôle de la vue.

« Ces notions d'attitudes segmentaires sont indispensables à la motricité. Des faisceaux médullaires d'une part, des faisceaux vestibulaires d'autre part se rendent vers les noyaux cérébelleux, le vermis supérieur et les circonvolu-

tions postérieures du cervelet. Par le pédoncule supérieur, le noyau rouge et le faisceau décrit par Meynert, cette région s'unit aux zones pariétales. Il est en outre très probable que le faisceau sensitif général apporte aux zones psychomotrices des notions analogues, indispensables à la représentation, à l'imagination et à la réalisation volontaire des attitudes et de leur variation. »

J'apportais dans cette discussion l'appui d'un cas très curieux, celui du cerveau d'Adolphe Bertillon, cerveau examiné par L. Manouvrier et dont je reproduis l'image exacte.

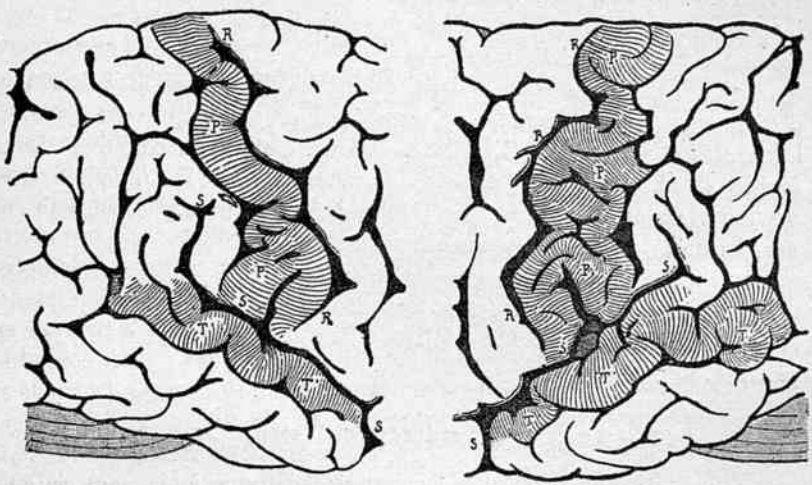

Hémisphère droit Hémisphère gauche

Bertillon était *gaucher*, et l'on devait s'attendre à trouver ses circonvolutions rolandiques plus développées à droite qu'à gauche. La pariétale ascendant *droite* était comme atrophiée et de moitié plus petite que la gauche.

Il y a donc là quelque chose qui heurte la conception de l'appropriation psycho-motrice classique, car la pariétale ascendante devait être plus développée à droite, puisqu'il était un gaucher moteur.

D'autre part, Bertillon avait, fort jeune, perdu l'usage de l'oreille *gauche*; la première temporale *droite* était atrophiée, c'était correct. Mais l'oreille ne sert pas qu'à entendre ; sa fonction fondamentale, la plus ancienne et la plus vigilante est de nous fournir les notions d'attitudes et de mouvements du segment céphalique, et son rôle est énorme dans l'exercice de la locomotion et de l'équilibration, et en général de tous les mouvements volontaires, les attitudes segmentaires se distribuant par rapport au tronc et surtout à la tête. Le nerf vestibulaire de l'oreille se dirige vers les zones pariétales, comme le faisceau sensitif médullaire qui dessert le sens des attitudes segmentaires. Or, l'oreille gauche étant sans doute atrophiée, par suite de l'otite survenue dès l'âge de six ans, avec surdité définitive, nous devons supposer que le labyrinthe *droit*

fournissait seul aux notions d'attitudes céphaliques indispensables à la motricité et à l'équilibration consciente ; et le remarquable développement de la pariétale ascendante du côté *gauche*, correspondant à cette suractivité fonctionnelle de l'oreille *droite*, m'a fait localiser dans cette circonvolution « le centre des perceptions vestibulaires, fournissant les images d'attitudes indispensables à l'idéation motrice, et comme un centre exclusivement sensoriel tenant sous sa dépendance directe les centres de motricité automatique et coordonnée situés plus bas ».

Il semble bien en effet que, dans ce cas heureux de dissociation, le développement de la corticalité pariétale ait suivi, non la motricité brute, mais la *représentation sensorielle d'attitudes*.

Bertillon, gaucher moteur et droitier d'images d'attitudes, eut toute sa vie, d'après ceux qui l'ont connu, une mauvaise appropriation motrice quant à la locomotion et à la station d'équilibre. Gaucher moteur, gaucher de langage et droitier d'audition, il fut également un parleur embarrassé, disant avec son cerveau droit les images auditives de son cerveau gauche. Son cerveau tranche, à mon avis, la question d'une façon assez nette.

L'équilibration relève du sens des attitudes, car l'équilibre est réalisé par toutes les attitudes qui n'ont pas de tendance à varier dans le sens de la chute ; l'équilibre est donc une chose relative, faite d'observation immédiate et d'expérience.

§ 10. — Le sens des attitudes et l'orientation lointaine.

Un étranger, ignorant absolument Paris, descend à la gare de l'Est. Il va droit devant lui, parcourt le boulevard de Strasbourg, sentant derrière lui, toujours exactement derrière lui son point de départ, la gare de l'Est. Arrivé aux boulevards, il prend à droite et ne perd pas un instant l'orientation de son point de départ à sa droite, et toujours un peu plus en arrière. A mesure que s'incurve vers la gauche la ligne des boulevards, son point de départ se place plus directement en arrière et moins en dehors vers la droite. A l'Opéra, il sait nettement qu'il peut retrouver la gare de l'Est, soit en refaisant le chemin parcouru,ce qui est déjà long, mais sûr, soit en coupant directement par l'hypoténuse, c'est-à-dire par la première ligne droite qu'il trouvera dans cette direction, à laquelle répond suffisamment la rue Lafayette. Il s'est donc orienté, est revenu à son point de départ sans grande hésitation. S'est-il aidé de la vue ? Evidemment non, chaqu aspect étant nouveau pour lui et sans repère. Est-ce à un flair spécial qu'il doit cette faculté de se diriger comme l'a sérieusement supposé M. de Cyon, après d'autres, au sujet de pigeons voyageurs ? Pas davantage. Est-ce à une influence magnétique, comme l'a pensé Viguier ? Non plus. C'est simplement à la mémoire de ses déplacements successifs et à la *tenue constante de l'orientation de son point de départ à travers ses changements d'attitude et de direction*.

Ce que cet étranger fait à travers Paris, le sauvage le fait au milieu des plus impénétrables forêts, par les déserts les plus dépourvus de repères, et à des distances infinies. Le chien, le chat qui rentrent au logis à de grandes distances, les abeilles de Fabre, et mille exemples merveilleux autant que familiers, les retours surprenants des pigeons voyageurs, les passages périodiques et à itinéraires constants, les grandes migrations de cailles, d'hirondelles, de rennes, et d'hommes, tout cela ne s'explique pas autrement que par l'*orientation du point de départ*, nullement par celle du point d'arrivée, toujours invisible, imperceptible à chacun de nos sens. Je n'insisterai pas sur cette question, que j'ai étudiée à plusieurs reprises (1). Mais je ferai remarquer que la notion du déplacement est fournie elle aussi par le sens des attitudes, celui dont la mémoire est peut-être la plus entretenue et la plus solide des mémoires sensorielles.

§ 11. — Le sens des attitudes et l'orientation psychique.

Bien que la sensation, d'après certains auteurs, n'ait rien à faire avec l'espace, et qu'elle ne soit par conséquent ni quelque part ni quelque chose, pour quelques autres la sensation est là où se trouve l'appareil capable de la réaliser. Il nous est impossible de garder un instant la pensée que tous les points de notre masse cérébrale puissent indifféremment remplir le même office physiologique et qu'à la distribution anatomique ne corresponde pas une distribution physiologique. Or la distribution anatomique est dans l'espace, et tout le monde, ou à peu près tout le monde admet aujourd'hui que certains départements de l'écorce, par exemple, manifestent certaines aptitudes psychiques que ne manifestent pas certains autres. Il n'en faut pas plus pour reconnaître que l'aptitude psychique en question est limitée dans l'espace aux régions susdites, qu'elle n'existe que là et pas autre part. Une chose limitée dans l'espace est distribuée : *elle a donc forcément une forme.*

Dans ce domaine psychique, la moindre image, la moindre sensation, la moindre idée, la moindre représentation, ne peut occuper un point seul, — elle en occupe toujours plusieurs, car l'analyse de la plus simple de nos notions intellectuelles nous montre toujours quelque chose de très complexe, associant des éléments psychiques et sensoriels que l'on peut retrouver diversement associés dans d'autres complexus psychiques. Comme une même note peut se trouver, avec un rôle harmonique différent, dans plusieurs accords, de même un élément psychique peut entrer dans un grand nombre de combinaisons intellectuelles diverses. Ces éléments psychiques ne sont pas plus identiques les uns aux autres que ne le sont les départements corticaux.

Il y a là aussi distribution anatomique et physiologique. Chaque combinaison d'éléments psychiques associe donc des points *diversement situés*, et cette combinaison psychique, quelle qu'elle soit, met en jeu plusieurs régions élé-

(1) *Sens de l'orientation*, Soc. de Biol., 11 décembre 1897.—*Le sixième sens*, Rev. scientifique, 7 mai 1898. — *L'Orientation*, coll. *Scientia*, Carré et Naud.

mentaires, plusieurs cantons psychiques ayant chacun leur étendue et forment ensemble un complexus physiologique forcément superposé à un complexus anatomique. *Les idées, les sensations, ont donc une forme comme les images sensorielles elles-mêmes ; et il est infiniment plus facile d'admettre qu'une idée ait une forme que d'imaginer un moment qu'elle puisse n'en pas avoir.*

Les combinaisons psychiques reposent donc sur des conditions anatomiques et le vieux terme de localisations cérébrales, maintenant que sa signification s'est élucidée tout en se compliquant, suffit à caractériser la notion des idées ayant une forme. La recherche psychique, comme le palper actif doit recourir aux bons offices du sens des attitudes. Je reproduirai ici quelques lignes de mon rapport au Congrès de philosophie.

Une image sensorielle n'existe que parce qu'il y a eu plusieurs points d'une surface sensorielle périphérique des activités élémentaires mises en jeu ; il n'y a pas d'image sans espace. Une pensée, c'est-à-dire l'image d'un ensemble d'activités élémentaires centrales, exploite topographiquement un certain nombre d'éléments qui peuvent se trouver parfois très distants les uns des autres : *une pensée a donc une forme*, car elle couvre un certain terrain, elle associe en une même figuration topographique divers centres psychiques, comme une figure géométrique relie divers points. Une image psychique a une étendue comme une image sensorielle, comme une image rétinienne. On néglige réellement trop la notion d'espace quand on scrute le mécanisme des phénomènes psychiques ; elle joue le premier rôle dans sa définition, car la morphologie nerveuse intervient dans la pensée comme la morphologie des membres dans le geste.

Je disais plus haut que l'on ne peut, sensoriellement parlant, percevoir quelque chose sans son quelque part ; il serait également juste de reconnaître que *c'est précisément par la notion du quelque part que nous avons la notion de quelque chose*. En effet, à l'état de différenciation et de spécialisation où en sont arrivés nos sens, les modalités sensorielles ont cessé d'être réductibles entre elles ; nous ne pouvons superposer une impression visuelle à une auditive ou à une tactile, et si nous pouvons les associer et les qualifier des mêmes appréciations, il n'est pas moins certain que nous ne pourrons leur attribuer de commune mesure. En revanche, les perceptions sensorielles les moins réductibles peuvent avoir la même orientation et se superposer dans le domaine sensoriel de la localisation dans l'espace. Nous ne pouvons superposer la notion de rouge à la notion de chaud, à moins de complaisance ou de duperie psychique, mais nous pouvons dire que le même objet est à la fois chaud et rouge, parce que ce qui est rouge et ce qui est chaud ont le même quelque part dans l'espace. C'est sur le terrain de la localisation dans l'espace que peuvent se faire les superpositions d'aspects sensoriels divers et irréductibles dans leur modalité. L'identité de localisation sous divers aspects sensoriels engendre la notion *substantive* et donne une existence *concrète* à ce qui n'était qu'adjectif.

L'*objectivité* d'une chose consiste en ce qu'elle est quelque part dans le champ de notre investigation sensorielle ; la distribution de ses parties et de ses divers points dans l'espace fournit la notion de sa *forme* ; les variations de sa forme ou de sa localisation dans l'espace éveillent la notion de *mouvement*.

Toute variation de localisation dans l'espace se révèle simultanément sous forme de durée, de *vitesse*, et sous forme d'*étendue*. La notion d'étendue appartient à la comparaison d'au moins deux localisations dans l'espace, que ces deux localisations soient simultanées ou successives, tandis que la notion de vitesse implique le déplacement, c'est-à-dire la succession dans la localisation variante. C'est cette notion de succession opposée à celle de constance qui est l'origine de notre idée du *temps*, laquelle est, on le voit, engendrée par celle d'espace. L'immobilité ne donne pas la notion de durée, de temps ; il nous faut pour cela l'exercice du mouvement, d'une étendue parcourue selon une vitesse, d'une variation de localisation dans laquelle l'étendue, mesurée directement par notre faculté d'orientation, et la rapidité, c'est-à-dire la vitesse de succession perçue également par l'exercice sensoriel, nous sont directement connues, et dans laquelle nous dégageons cette inconnue, la notion de durée, dont la définition est fonction de l'espace et de la vitesse, deux notions directement sensorielles.

Il y a dans le monde objectif révélé par les sens un quelque part spécial que nous ne pouvons extérioriser, c'est ce que nous appelons notre *moi* ; il se définit en terme d'espace, et devient un quelque chose dans notre milieu, forcément le *milieu* de notre milieu. *Le monde subjectif est tout aussi objectif que le monde qui est extérieur à notre moi ; nous ne le connaissons qu'en l'objectivant et en le soumettant à l'action de nos facultés sensorielles de représentation, mais rien ne nous est plus certain que sa localisation.* Il n'y a rien que nous localisions mieux que notre moi, rien dont le quelque part ne fasse mieux quelque chose, et quoi de plus stupéfiant que l'illusion que nous nous sommes faite si longtemps d'un principe immatériel dont nous pouvions cependant définir la localisation avec tant de certitude ! Dire « Je pense, donc je suis », cela veut dire surtout : « Il y a ici quelque chose qui pense, donc il y a ici quelque chose ». Rien dont nous ne soyons plus sûrs que du terme ici. Notre moi, lui aussi, est surtout un endroit dans l'espace.

En résumé, le sens des attitudes a l'ambition de pénétrer un peu partout. M. Claparède raille gaîment cette prétention que je ne puis pourtant trouver exagérée, à moins de considérer, ce que je finirai par faire, comme très originale l'idée suivante, à quoi se réduit ma façon de dire :

La distribution topographique, le quelque part des choses, joue le premier rôle dans les rapports que ces choses ont entre elles.

Et plus particulièrement :

Qu'il s'agisse de structure moléculaire ou de dispositif organique, l'anatomie est la base naturelle de la physiologie, et par conséquent de la psychologie.

NOTE A PROPOS DE LA TOPOGRAPHIE RADICULAIRE DES ATROPHIES MUSCULAIRES MYÉLOPATHIQUES,

PAR

R. CESTAN et E. HUET.

A propos de notre article sur la topographie des atrophies musculaires myélopathiques paru dans le dernier numéro de la *Nouvelle Iconographie de la Salpêtrière*, M. le professeur Dejerine nous écrit pour nous faire remarquer que cette question a été traitée très longuement par lui dans sa *Sémiologie du système nerveux*, pages 789 et suivantes (*Traité de Pathologie générale de Bouchard*, t. V), et que dans notre historique nous aurions dû tenir davantage compte de ses travaux.

« Cette question, nous dit-il, je l'ai posée et résolue à l'aide de plusieurs observations cliniques dont trois avec autopsie. Les conclusions sont on ne peut plus nettes et formelles. J'ai dit et répété que dans les atrophies myélopathiques — poliomyélite aiguë et chronique, syringomyélie, hématomyélie, sclérose latérale amyotrophique, — la topographie était toujours radiculaire, et cela aussi bien dans le type scapulo-huméral que dans le type Aran-Duchenne. Or, à ma connaissance du moins, personne avant moi n'avait, je ne dirai pas signalé, mais même soupçonné cette particularité. A l'appui de mon opinion j'ai rapporté plusieurs observations résumées provenant de mon service ou de ma pratique personnelle, et un certain nombre de photographies d'atrophiques à type radiculaire, à savoir : 1 syringomyélie, fig. 89, 90 et 94 ; 2 paralysies infantiles, fig. 102, 103 et 99, 100 ; 1 hématomyélie, fig. 105. J'ai discuté tous ces cas et rapporté en outre, au bas de la page 791, trois cas de syringomyélie à topographie radiculaire de l'atrophie, avec autopsie. »

Nous nous faisons un devoir de faire droit à ces observations de notre éminent maître et de préciser en détail son opinion que nous avons signalée succinctement en disant (p. 6) : « Or, selon Dejerine (*Sémiologie du système nerveux*), la clinique n'a jamais montré chez l'homme un cas d'atrophie musculaire myélopathique à disposition segmentaire ; la topographie est au contraire radiculaire. »

Notre but était principalement d'apporter une *contribution clinique à la topographie des atrophies musculaires myélopathiques*, dont la disposition radiculaire a été découverte par M. le professeur Dejerine, en nous appuyant sur des cas que nous avions pu observer et qui nous ont paru très typiques. Nous avons rappelé accessoirement deux cas de syringomyélie en résumant les observations que nous avions publiées dans la *Revue neurologique*, cas que l'on doit rapprocher de ceux signalés par M. Dejerine dans la *Sémiologie du système nerveux*. Nous avons plus spécialement insisté sur le cas de poliomyélite antérieure aiguë de l'enfance et rapporté deux observations qui nous ont paru particulièrement intéressantes, d'un côté par l'envahissement assez rarement rencontré du groupe radiculaire inférieur et, d'un autre côté, par la localisation très pure (cas de Henri Seg... surtout) à ce groupe radiculaire inférieur.

A ce propos nous disions (p. 13) : Reproduisant des photographies de malades dans son *Traité de sémiologie* M. Dejerine écrit : « Dans la poliomyélite aiguë de l'enfance, la topographie radiculaire de l'atrophie est facile à constater dans beaucoup de cas. Le groupe Duchenne-Erb est parfois lésé dans cette affection, la distribution de l'atrophie est la même que dans le cas de paralysie radiculaire supérieure du plexus brachial. Lorsque la poliomyélite aiguë de l'enfance s'étend à tout le membre supérieur, ici encore il est souvent facile de constater la topographie radiculaire de l'atrophie. » Et nous ajoutions : « Cependant il faut reconnaître que si l'atrophie prédomine souvent sur un groupe musculaire et revêt ainsi une topographie radiculaire, très rares sont au contraire les cas typiques uniquement localisés sur un groupe radiculaire du plexus brachial et tout particulièrement sur le groupe radiculaire inférieur. »

N'ayant pas eu l'occasion de faire dans nos observations de constatations anatomiques, nous sommes restés avant tout sur le terrain clinique, mais nous avons cherché à en rapprocher les données fournies par la méthode expérimentale et nous avons été amenés à parler des recherches de Sano, Van Gehuchten, de Neef, Marinesco, Parhon et Popesco, Parhon et Goldstein.

Il semble très logique de concevoir qu'à une lésion d'un étage moteur médullaire doive correspondre une altération périphérique à disposition radiculaire, puisque les racines antérieures paraissent provenir par un trajet direct des cellules motrices de la corne antérieure ; la clinique a montré à M. Dejerine et à nous-mêmes que des atrophies musculaires paraissant bien réellement de nature myélopathique présentaient en effet une topographie radiculaire et non segmentaire. Mais, comme nous l'avons dit, cette constatation nous paraît pouvoir s'accorder avec les résultats fournis par la méthode expérimentale et ceux obtenus dernièrement chez

l'homme par Parhon. Elle n'empêche pas, en effet, d'admettre dans chaque segment, ou dans plusieurs segments successifs de la moelle, une distribution des cellules motrices en groupements correspondant à des muscles déterminés ou à certains groupes musculaires. Dans ce sens la méthode expérimentale semble avoir donné des résultats positifs à côté d'autres encore controversés et, jointe à la méthode anatomo-clinique, elle étendra sans doute beaucoup encore nos connaissances dans cette voie. Pour l'instant il nous paraît résulter de nos faits, comme il résultait de ceux de M. Dejerine, que la seule topographie des atrophies musculaires ne peut servir de base au diagnostic de siège médullaire ou radiculaire de la lésion.

LES UROLOGUES (1)

PAR

PAUL RICHER,

Membre de l'Académie de médecine, Directeur honoraire du laboratoire de la clinique de la Salpêtrière.

De tout temps l'examen des urines a appelé l'attention des médecins soucieux de s'entourer de tous renseignements capables de les éclairer sur la nature des maladies qu'ils sont appelés à combattre. On comprend tout l'intérêt que peuvent avoir, au milieu des désordres pathologiques multiples, les troubles apportés par le mal, quel qu'il soit, à une fonction aussi importante que la fonction urinaire. Mais encore ne faut-il pas demander, à l'étude de ce symptôme, plus qu'il ne peut donner et croire qu'il suffit à lui seul pour éclairer complètement le médecin et le dispenser de tout autre examen devenu superflu. Or, l'imagination du peuple a été tellement frappée de l'importance que les médecins accordaient à l'examen des urines qu'il est souvent tombé dans l'erreur que nous venons de signaler et qu'il est devenu une proie facile pour une catégorie de charlatans, les uromanciens, dont l'art nous a conservé de très curieux spécimens.

Mais n'oublions pas que l'examen des urines compte au nombre des procédés d'investigation les plus utiles dont puisse user le médecin et que les plus grands maîtres en ont de tout temps recommandé l'emploi.

*
* *

Sans remonter aux conseils d'Hippocrate et de Galien sur la matière, je noterai qu'à la fin du XIIe siècle un homme fort remarquable pour l'épo-

(1) Article extrait d'un important ouvrage de M. le Docteur Paul Richer intitulé *L'Art et la médecine*, qui sera prochainement publié par MM. Ganetier, Magnier et Cie. *La Nouvelle Iconographie de la Salpêtrière* a la bonne fortune de pouvoir offrir à ses lecteurs la primeur de ce chapitre dont les illustrations ont été gracieusement prêtées par les éditeurs.

N. D. L. R.

que, Gilles de Corbeil, premier médecin de Philippe-Auguste, avait écrit sur la médecine quatre ouvrages en vers latins et que l'un d'eux tout entier était consacré aux urines, *Liber de urinis*.

Dès cette époque, la coutume d'examiner les urines était fort répandue dans la pratique médicale. Nous en trouvons des traces jusque dans la littérature.

Un des fabliaux les plus célèbres du XIIe siècle, le *Roman du Renart* qui est, en même temps qu'une satire, une peinture très exacte des mœurs du moyen âge, nous a laissé la description fort curieuse d'une scène médicale qui mérite d'être rappelée ici.

Noble, le lion, est malade, il appelle renart qui lui donne une consultation. La branche qui contient ce récit a pour titre : *C'est la branche de Renart si come il fu mires* (*médecin*).

Venez vite à mon aide, dit le lion au renart, je m'abandonne à vous.

Et vos, Renart, pensez de moi
Si en prenez hastif conroi (soin).
Ce que vos feroiz, fait sera,
Ne jà nus ne vos desdira,
Ne n'en dira ne plus ne mains
Je me met dou tot en voz mains.

Et Noble fait une peinture très vive des maux dont il souffre, dans laquelle il est aisé de reconnaître les symptômes de l'embarras gastrique fébrile : douleur de tête, troubles de la vue, bouche amère, courbature généralisée, difficulté de respirer, rien n'y manque.

En la teste ai un mal si grant
Qu'il me sanble, se Diex m'amant.
Qu'el me soit par pièce fendue
Et si me trouble la véue
Sovent si que je ne voit goute ;
Si ai la bouche amere toute
Que riens née ne m'a savor.
Par tot le cors ait grant dolor,
Le piz ai tel que à grand paine
Puis-ge à moi traire (tirer) m'alaine
Je ne vos puis la moitié dire
De la dolor qui me fet frire.

Renart alors donne sa consultation, et le récit en précise avec soin les moindres circonstances.

Ce dit Renart, gariz serez
Einz que tierz jors voiez passez :
Aportez moi un orinal
Et si verrai dedenz le mal.

Ainsi, sans perdre de temps, Renart demande à examiner les urines et il affirme qu'il y découvrira les causes du mal. Le lion se prête le plus gracieusement du monde à ce qu'exige de lui notre mire.

Li orinax fu aportez,
Nobles est en séant levez,
Si a pissié plus que demi :
Et dit Renart, bien est issi.
Lors le prent et au soleil va.
L'orinal sus en haut leva ;
Moult le regarde apertement,
Torne et retorne moult sovent
Por véoir s'il se torneroit.

Nous voyons d'ici le tableau ; le Renart est un praticien consommé, il a le geste de l'urologue si souvent et si bien représenté par les peintres. Il va en pleine lumière, il élève l'urinal à contre-jour et le rayon de soleil qui se joue dans les remous de liquide ambré lui en dévoile les moindres altérations.

Aussi est-il bien renseigné après une aussi consciencieuse recherche.

Sire, fait-il, se Diez me saut,
Bien voi vos avez fièvre ague
J'ai la poison (potion) qui bien la tue
Sire Rois, foi que je dois vos.

Il continue ensuite son examen, consulte le pouls, tâte les côtés, la poitrine, le flanc, hoche la tête,

A poi (peu s'en faut) ne suis venuz trop tart.

Et termine enfin par cette affirmation rassurante :

Le mal dou cors vos osterai,
S'en saudra la fièvre quartaine
Qui si vos fait puir l'alaine (1).

Et vraiment, les vers qui précèdent ne pourraient-ils pas servir de légende à plusieurs des scènes médicales déjà signalées et à quelques autres dont il sera parlé plus loin.

(1) Méon, *Le Roman du Renard*, Paris, 1826, vers 19.480 et suiv.

*
* *

Un célèbre médecin italien, Barthol. Montagnana publiait, en 1847 (1), un très curieux traité sur les signes fournis par les urines, qui fut plus tard reproduit dans le *Fasciculus medicinæ* de Johannes de Ketham, 1495 (2).

Son ouvrage a pour frontispice une fort belle gravure sur bois représentant, sur un péristyle à colonnes corynthiennes, un groupe de docteurs qui discutent gravement sur le contenu d'un énorme urinal que leur



Fig. 1.— Frontispice de l'ouvrage de B. Montagnana sur les signes fournis par les urines.

présente un élégant jeune homme. Près d'eux un tout jeune garçon tient également à la main un urinal de moindre dimension (fig. 1).

La page suivante est un résumé graphique de la séméiologie urinaire. On y voit dessinés, à la périphérie d'un grand cercle et disposés dans le

(1) Hain, n° 11.553, cité par J.-Ch. Brunet, *Manuel du libraire et de l'amateur de livres*. Paris, 1862, t. III, p. 656.

(2) Brunet, *loc. cit.*

sens des rayons, vingt et un urinaux à demi remplis d'un liquide coloré de teintes qui varient depuis le jaune clair jusqu'au brun, depuis le rose, le rouge, jusqu'au gris foncé et au noir absolu ; des inscriptions donnent la signification de ces teintes. On peut y lire les tempéraments, les différents degrés de la digestion et bien d'autres choses. Le titre de la planche est très significatif : *Du moyen de juger les urines d'après leur couleur.*

*
* *

Les médecins du XVe siècle n'étaient donc pas moins bien renseignés que leurs devanciers sur cette instructive recherche ; il est vrai, qu'en dehors de quelques faits empiriques bien établis, l'édifice de leurs connaissances à ce sujet ne reposait pas sur des bases bien solides, mais le fait intéressant pour nous à constater, c'est la persistance de cette coutume dans la pratique médicale et les traces qu'elle a laissées, aux différentes époques, dans la littérature et dans l'art.

Nous avons vu plus haut, dans le *Roman du Renart*, la description d'une scène d'uroscopie évidemment prise sur nature.

Dans les *Cent nouvelles nouvelles* attribuées à Louis XI, nous retrouvons une scène analogue où le geste du médecin urologue est dépeint d'une façon presque identique. Elle se trouve dans la nouvelle XX par Philippe de Laon, et qui est intitulée *le Mari médecin*. Nous la rappellerons en quelques mots.

Lorsque la femme du lourdaud champenois feint d'être malade dans un dessein sur lequel nous n'insisterons pas ici, sa mère, mandée en toute hâte, arrive près d'elle, lui tâte le pouls et demande ses urines :

« Quand elle eust ceste urine, fist tant qu'elle eust ung urinal et dedans la bouta, et dit à son beau filz qu'il la portast monstrer à un tel médecin pour savoir qu'on pourra faire à sa fille, et se on luy peut ayder... ». Notre homme part donc avec son urinal chez le médecin. C'est ici la consultation à distance chez l'uromancien qui voit tout dans le précieux liquide, les maux et le remède.

« Vecy nostre gueux qui arrive devers le médecin à tout l'urine de sa femme. Et quand il y eust fait la révérence, il luy va compter comment sa femme estait deshaitiée et merveilleusement malade : et vecy son urine que vous aporte afin que mieulx vous informes de son cas et que plus seurement me puissiés conseiller. Le médecin prent l'urinal et contremont le lièvre, et tourne et retourne l'urine et puis va dire : Vostre femme est fort aggravée de chaulde maladie et en dangier de mort, s'elle n'est prestement secourue, vécy son urine qui le monstre. »

Quant au remède indiqué par notre empirique, on me dispensera d'en parler ici.

Nous verrons comment cette scène chez le charlatan des urines a été souvent représentée par les artistes. Une gravure de la seconde moitié du XVIIe siècle, sans attribution d'auteur, que nous avons trouvée au Cabinet des Estampes, pourrait être considérée comme l'illustration du conte Philippe de Laon ; nous en parlerons plus loin.

BIBLIOTHÈQUE DE LA SORBONNE

* * *

D'après ce qui précède, on ne sera pas surpris de voir au XVe siècle, les médecins représentés très souvent l'urinal à la main.



Fig. 2.— Un urologue (Gravure du XVIe siècle. Cabinet des Estampes).

Dans ses très intéressants volumes consacrés aux antiques coutumes de la médecine, M. A. Franklin (1) ne reproduit pas moins de trois dessins, appartenant à la fin du XVe siècle et représentant des médecins figurés l'urinal à la main.

Une gravure de la *Danse macabre*, de G. de Marmet (1470), représente la Mort entraînant un médecin. Ce dernier, qui ne résiste pas, élève de la

(1) *La vie privée d'autrefois* : Les médecins, les chirurgiens, les apothicaires et les médicaments, etc...



LES UROLOGUES

Saint-Côme et Saint-Damien

(Miniature du Livre d'Heures d'Anne de Bretagne.)

MASSON ET Cie, Éditeurs.

main gauche un vase demi-plein qui n'est autre que l'urinal et sur lequel il disserte scientifiquement ainsi que l'indique son geste de la main droite.

Le livre de Mathéolus (1492) montre, dans une vignette, le diable entraînant un médecin. Le disciple d'Esculape porte une longue robe traînante, serrée à la taille par une ceinture à laquelle pend une escarcelle. Il tient de la main gauche un panier d'osier avec anse, d'où émerge le col d'un urinal.

M. A. Franklin reproduit encore une autre gravure, d'après J. Corbichon, édition de 1496 (Frontispice du livre VII), dans laquelle, à côté d'un apothicaire dans sa boutique, on voit un médecin à longue robe examiner l'urinal qu'il élève de la main gauche.

Je citerai ici une quatrième gravure d'une époque peut-être un peu postérieure (XVIe siècle) et représentant le même sujet (fig. 2). Largement drapé dans sa longue robe qu'il relève d'une main, un médecin d'aspect patriarcal élève de l'autre main l'urinal à demi rempli. Près de lui une vieille, un panier au bras, appuyée sur un bâton, semble attendre l'arrêt qui va sortir de ses lèvres savantes. Au premier abord, on pourrait la prendre pour une mendiante, mais c'est, à n'en pas douter, l'émissaire, — domestique, ou vénérable matrone, — déléguée, munie du précieux liquide vers l'empirique renommé, et c'est à une consultation à distance que nous assistons.

*
* *

Enfin, le document le plus important de l'époque est sans contredit la magnifique miniature du Livre d'heures d'Anne de Bretagne, consacrée à saint Côme et à saint Damien (Pl. XX). Nous avons vu Bicci di Lorenzo peindre les deux patrons des médecins avec leurs attributs, et d'autres artistes, comme Francesco Pesello, Beato Angelico, les représenter dans l'exercice de leurs fonctions. Ici, c'est bien encore les deux saints auréolés et tenant chacun un attribut de la profession. Mais ce qui donne à cette peinture une saveur particulière, c'est que les deux saints sont figurés sous les traits de deux médecins de la reine, et nous avons sous les yeux de véritables portraits avec leurs costumes et les accessoires véridiques de la profession.

Saint Côme coiffé d'une calotte rouge est vêtu d'une longue robe violette en partie relevée sous le bras droit, avec pèlerine de même couleur garnie d'un haut col de fourrure gris clair et parements aux manches de même fourrure. Peut-être ce costume ecclésiastique nous permet-il de reconnaître dans ce personnage le médecin Jean Lenglet qui était en même temps chanoine de Saint-Quentin. Il élève de la main gauche le vase à urines, l'urinal, symbole de la profession, pendant que la main droite fait le geste

de la démonstration. Tout à côté saint Damien porte un costume laïque Il est coiffé d'un chaperon bleu et revêtu d'une longue robe rouge tout unie avec simple collet et parements de fourrure marron. Il tient des deux mains un pot de faïence à décors bleus qui n'est autre qu'un vase à médicaments.

*
* *

Dans les « Danses des morts » le médecin est souvent figuré l'urinal à la main. Nous avons déjà signalé le médecin de la « Danse macabre ». Nous pouvons y ajouter une très curieuse miniature de la même époque extraite de la Danse macabre de Constenu publiée par Antoine Vérard en 1492 (1). On y voit le médecin absorbé dans la contemplation de l'urinal qu'il élève de la main droite et ne prêtant aucune attention à la mort grimaçante qui cherche à l'entraîner.

Dans la « Danse des morts » d'Holbein (2), la scène revêt un tout autre caractère. La vignette consacrée au médecin est précédée de cette légende ironique : Médecin guery toi toi mesme. Elle est suivie de ces quatre vers :

Tu cognois bien la maladie
Pour le patient secourir
Et si ne sais teste estourdie
Le mal dont tu devras mourir.

Quant à la gravure, elle représente une véritable scène d'uromancie analogue à celles que nous avons déjà décrites, mais avec son caractère lugubre tout particulier. C'est la mort, elle-même, sous les apparences d'un décharné, qui amène un vieillard au chef branlant, appuyé sur son bâton, dans le cabinet du médecin. Celui-ci, longue robe et haut bonnet, assis près d'une table devant un grand livre ouvert, se retourne pour recevoir les visiteurs, et prendre, de la main même de la mort, un volumineux urinal à demi rempli qu'elle lui présente. En outre de la morale sur la fragilité de la vie et le néant des choses d'ici-bas que comportent ces sortes de figurations artistiques, ne pourrait-on voir dans la composition d'Holbein, une satire à l'adresse des médecins et l'artiste n'a-t-il pas voulu indiquer par là que la science de nos prétendus devins des urines conduisait plus souvent au tombeau qu'à la guérison et que par suite la mort elle-même ne pouvait trouver d'auxiliaire plus utile ? Dans la première moitié du XVIe siècle un peintre flamand, B. Van Orley, suivait

(1) Je dois la connaissance de ce document à M. Bouchot, conservateur au Cabinet des étrangers.

(2) Images de la mort à Lyon, par Jehan Frellon, 1562, page 26.



FRONTISPICE DES ŒUVRES DE THOMAS WILLIS



LES AMIS DE JOB (Fragment)

Par VAN ORLEY.

(*La mort du mauvais riche.*)

la Tradition et dans une scène représentant la Mort du mauvais riche (Pl. XXI).

*
* *

Nous venons de voir, par des œuvres du XIVe, du XVe et du XVIe siècle, en Italie comme en France, quelle part importante revenait à l'examen des urines dans les soins donnés aux malades et combien cette pratique avait frappé l'imagination des artistes chargés de peindre les médecins. Au XVIIe siècle l'urologie conservait le même prestige. Un célèbre médecin anglais de la fin du siècle, Thomas Willis, renommé surtout pour ses travaux d'anatomie sur le cerveau et les nerfs, a laissé également plusieurs écrits sur la médecine au nombre desquels se trouve un remarquable chapitre consacré aux urines. Dans ce chapitre, il ne se contente pas de donner les caractères des urines dans l'état de santé et dans les diverses maladies fournis par la seule inspection, mais en outre, il trace les premiers linéaments de la science si complexe aujourd'hui de l'analyse des urines, en étudiant les résultats des expériences auxquelles il les soumet en les traitant par « l'évaporation », la « distillation », la « putréfaction », la « précipitation », etc.

L'édition de ses œuvres complètes publiées à Amsterdam en 1782 est ornée d'un frontispice fort intéressant dont nous donnons ici la reproduction (Pl. XXI).

Au premier plan, l'anatomie du système nerveux est figurée sous les traits d'une jeune femme assise, luxueusement coiffée et vêtue, le sein droit découvert. Elle feuillette, de la main droite, un livre supporté par un petit lutrin sur lequel est sculpté un squelette. De la main gauche, elle soulève avec une pince les replis membraneux du cerveau mis à découvert sur une tête humaine. Derrière elle, un homme s'approche qui semble lui demander de l'instruire. En face, à droite, un homme assis écrit sur un grand livre.

Le second plan représente la partie médicale des œuvres de Willis. Un malade est couché dans son lit près d'une petite table chargée de médicaments. Deux médecins sont près de lui. L'un lui tâte le pouls, l'autre qui attire toute son attention lui montre l'urinal à demi plein en accompagnant sa démonstration d'un discours probablement fort savant.

Cette gravure, publiée en Hollande, nous conduit tout naturellement à examiner les œuvres des artistes hollandais consacrées plus spécialement aux urologues.

*
* *

Nous avons vu, par quelques scènes médicales décrites plus haut, que

l'art des Pays-Bas avait souvent représenté le médecin, près du malade, cherchant, dans l'inspection de l'urinal, les causes de la maladie en même temps que le secret de la guérison. Il a continué, en outre, la tradition des consultations à distance. Il nous montre dans l'exercice de leur profession les empiriques de haut ou de bas étage qui s'en étaient fait une spécialité et auxquels il arrivait parfois de découvrir dans les remous du liquide ambré les choses les plus extraordinaires.

La profession ne manquait pas d'ailleurs d'être lucrative. Nous voyons Mathurin Régnier dans la Satire VI, adressée à Motin, se plaindre du métier ingrat de poète. Et il ajoute :

Mais pour moy, mon amy, je suis fort mal payé.
D'avoir suivy cet art. Si j'eusse étudié,
Jeune laborieux sur un banc à l'escole,
Galien, Hipocrate, ou Jason ou Bartole,
Une cornette au col debout dans un parquet,
A tort et à travers je vendrais mon caquet.
Ou bien tastant le poulx, le ventre et la poitrine,
J'aurais un beau teston (1) pour juger d'une urine.

Les beaux testons devaient pleuvoir dans l'escarcelle des adroits charlatans habiles à exploiter l'impression que l'examen des urines a toujours produite sur le vulgaire. Comment d'ailleurs ne pas croire à l'existence des mystérieux problèmes cachés au fond de l'urinal, lorsque l'on voyait les alchimistes extraire du liquide couleur d'or des produits rares, tels que l'essence d'urine (sel ammoniac, extrait des urines), alors que la philosophie hermétique appelait le vinaigre, urine du vin, et le mercure philosophal, urine des jeunes colériques, enfin alors que la pharmacopée usait largement de ce produit excrémentitiel et lui attribuait les plus rares vertus.

Mme de Sévigné faisait un fréquent usage de l'essence d'urine. Elle écrivait à sa fille le 13 juin 1685 : « Pour mes vapeurs je pris huit gouttes d'essence d'urine, et contre mon ordinaire elle m'empêcha de dormir ; mais j'ai été bien aise de reprendre de l'estime pour elle : je n'en ai pas eu besoin depuis (2) ».

Un membre de l'Académie des sciences, Nicolas Lémery, écrivait en 1759 :

« L'urine de l'homme, nouvellement rendue, purge et est bonne pour la goutte, pour les vapeurs hystériques, pour lever les obstructions, si on en boit deux ou trois verres le matin à jeun. Elle apaise les douleurs de la goutte, étant appliquée toute chaude extérieurement sur la partie. Elle

(1) Ancienne pièce de monnaie.
(2) Tome VII, p. 396, cité par A. Franklin, *Médicaments*, p. 100.

résout et dessèche la gratelle, les dartres et les autres démangeaisons de la peau (1). »

Comment s'étonner après cela de la faveur dont on joui, à toutes les époques, les uromanciens dont la science,quelque peu voisine de la cabale, consistait à tirer de l'examen des urines les pronotics les plus invraisemblables. Aujourd'hui même l'espèce n'en a pas disparu.

« Il (le jugeur par les urines) se vante, dit A. Chéreau, de connaître à l'aspect d'une fiole d'urine, si on le consulte pour un homme ou une femme, un enfant ou un vieillard. Comme dans un miroir fidèle, il y voit le tempérament de chacun ; celui-ci était colère, celui-là triste et mélancolique. Le plus habile y découvre la chambre du malade, son lit, la couleur des rideaux. Un jour une dame députe sa camériste chez un uroscope avec une bouteille de son urine ; la pauvre fille perd en route la précieuse liqueur, mais répare ingénieusement ce malheur en la remplaçant par de l'urine de vache. O prodige ! L'Esculape s'écrie aussitôt : « Dites à votre dame qu'elle mange beaucoup trop d'herbes !... (2) » Je ne pense pas que l'horoscope de ces habiles charlatans ait eu toujours autant d'à-propos.

*
* *

Mais revenons aux documents figurés que nous fournit à ce propos l'art hollandais.

J'ai trouvé, au Cabinet des Estampes de la Bibliothèque nationale, plusieurs gravures hollandaises que je citerai tout d'abord.

La première (fig. 3), sans nom d'auteur, peut être attribuée à la première moitié du XVIIe siècle (époque Louis XIII).Elle a un côté lugubre et macabre que nous trouvons rarement dans les scènes de ce genre, et reproduit à très peu près la composition d'Holbein dans la « Danse des morts », dont nous avons parlé plus haut.

Une autre gravure d'une époque un peu postérieure (époque Louis XIV) retrace une scène plus plaisante. Dans un intérieur garni de rayons remplis de livres, avec quelques fioles sur le plus haut gradin, un médecin enveloppé d'une large robe, une petite calotte posée sur ses longs cheveux, est assis près d'une table devant un grand herbier ouvert. Un homme vient d'entrer qui, dans sa précipitation, a laissé la porte grand ouverte. Il est porteur d'un panier d'où il sort l'urinal, objet de la consultation. Mais nous le reconnaissons. N'est-ce pas notre Champenois des

(1) *Dictionnaire universel des drogues simples*, art. Homo, in-4,17°59, p. 429, cité par A. Franklin, *Les Médicaments*, p. 101.

(2) Chéreau, *Dictionnaire encyclopédique des sciences médicales*, art. Charlatan.

Cent nouvelles nouvelles? En tout cas, c'est l'image d'une scène qui s'est bien fréquemment renouvelée dans la réalité.

*
* *

Il existe au Cabinet des Estampes de la Bibliothèque nationale une gravure de J. Tardieu d'après un tableau de David Teniers. Nous ignorons dans quelle galerie se trouve actuellement le tableau original, mais la gravure, très soignée, nous renseigne suffisamment pour que nous en puissions parler (fig. 4).

Teniers ne nous conduit pas ici chez les barbiers barbants, pédicures, inciseurs ou étuvistes, dont il a pris plaisir à peindre avec tant de vérité et d'humour les pauvres officines et les occupations variées ainsi que nous le verrons plus loin. Nous sommes chez leur rival, le médecin empirique,



Fig. 3. — Un urologue (Gravure hollandaise du XVIe siècle, époque Louis XIII).

qui dédaigne les opérations manuelles, vit dans les hautes spéculations de la philosophie, cultive un peu l'alchimie, tire des horoscopes, donne des consultations sans négliger la vente fructueuse des médicaments. Donc, point d'instruments de chirurgie ou autres, mais sur une table un sablier, des monceaux de livres, un écritoire et des plumes. Notre homme est un savant, il lit et il écrit. Assis près de la table, un livre entr'ouvert d'une main, il tient de l'autre l'urinal qui pour lui n'a plus de mystères. Der-

BIBLIOTHÈQUE DE LA SALPÊTRIÈRE



LE MÉDECIN

Par VAN OSTADE.

(Gravure de ANTHONY WALKER, Cabinet des Estampes.)

MASSON ET Cie, Éditeurs

rière la table, une vieille femme, un panier au bras, les mains sous le tablier, un chapeau de paille sur la tête — comparse que nous montrera Teniers plus d'une fois et seule réminiscence des tableaux consacrés aux barbiers chirurgiens — attend avec une anxiété résignée le résultat de l'examen, pendant que, par la porte entr'ouverte, arrive déjà une nouvelle consultante. C'est que la réputation de l'empirique est grande, les deux servants qui, dans l'angle de la pièce, préparent les médicaments peuvent se hâter s'ils veulent suffire à toutes les demandes, contenter tous les clients. Mais nous n'avons pas d'inquiétudes à avoir. Les affaires de l'habile



Fig. 4.— Le médecin empirique, par David Téniers (d'après la gravure de J. Tardieu, cabinet des Estampes).

homme sont prospères, sa mise recherchée nous en répond. Coiffé d'une toque de fourrure, vêtu d'un casaque bordée de fourrures avec nœuds sur l'épaule, il chausse de grandes bottes à l'écuyère garnies d'éperons et montant jusqu'au milieu de la cuisse. Ne soyons point trop surpris de cette tenue un peu cavalière pour un homme de laboratoire. Il ne faut rien négliger pour impressionner le client.

Van Ostade (1610-1685), dans une gravure d'Anthoine Walker, également au cabinet des Estampes, nous montre un médecin plus digne et de plus saute envergure (Pl. XXII). C'est une œuvre d'un plus grand caractère, très

probablement un portrait où nous lisons toute la bienveillance, le savoir, la dignité d'un honnête praticien. Assis près d'une table où se voient plusieurs livres, entre autres un grand herbier ouvert, puis un pot de pharmacie richement décoré, et sur le devant des plumes à écrire, il se retourne pour examiner l'urinal qu'il élève du côté où vient le jour. Sa mise est sévère et non sans une certaine recherche. Son large vêtement de dessus laisse voir un justaucorps noir avec col rabattu et manchettes plates. Sur sa calotte noire, il a posé négligemment une toque assez bizarre. Son visage, rasé sur les joues, portant moustaches et une touffe de barbe au menton, respire la bonté. C'est un savant, car un rideau cache à demi une bibliothèque chargée de livres. Mais c'est aussi un praticien, et lorsque, après l'examen auquel il se livre, il sortira pour prodiguer ses soins aux malades qui font appel à ses lumières, il le fera avec toute la dignité qui convient à un véritable sacerdoce et n'oubliera pas sa canne à pomme d'or que nous voyons au coin du tableau.

Le *Médecin à l'urinal* de Gérard Dow, du musée de Vienne, est moins sévère. C'est un jeune et bel homme qui s'avance près d'une large fenêtre pour contempler l'urinal qu'il élève à contre-jour. Sur le rebord de la fenêtre, un livre d'anatomie ouvert, un plat à barbe, une sorte de cruchon très décoré, une lourde étoffe. Dans l'ombre, une femme attend la décision du docteur tout en pleurant, la tête dans ses mains (Pl. XXIII).

*
* *

L'industrie des médecins urologues a donné naissance à une série d'œuvres figurées, tableaux ou gravures qui, sous des titres divers, reproduisent la même scène qualifiée de la façon la plus expressive par le titre suivant : *la consultation appréhendée*. Des doutes se sont élevés sur la vertu d'une ingénue. Des bruits malveillants sont arrivés aux oreilles de la mère ou du tuteur. Questionnée, la pauvrette rougit, elle refuse de répondre ou elle nie formellement. Que faire alors pour savoir la vérité avant qu'il soit trop tard, c'est-à-dire avant qu'un changement survenu dans sa taille crie sa honte à tous les passants ? Car, prévenu à temps, on recherchera l'auteur du mal. On le forcera à réparer sa faute, et un bon mariage sauvera l'honneur de la famille. Que faire ? Le moyen est bien simple.

Les urologues ne sont-ils pas là ? Leur science, qui découvre tant de choses dans les urines, ne peut-elle y trouver la preuve de l'innocence ou de la vertu outragée ? Et alors on dépêche vers l'éminent empirique une servante avec une fiole remplie des urines de la belle dont le sort dépend de l'arrêt qu'il prononcera. Certes nous comprenons son émoi et ses ter-



LE MÉDECIN A L'URINAL
Par GÉRARD DOW (Musée de Vienne).



LA CONSULTATION APPRÉHENDÉE
Par BILCOQ.
(D'après la gravure de LE VEAU, Cabinet des Estampes.)

MASSON ET Cie, Éditeurs.

reurs, car la sentence du charlatan sera évidemment dictée par celui qui voudra y mettre le prix.

Si l'on nous demandait quelle part pourrait être prise au sérieux dans ces sortes de consultations nous répondrions qu'il est possible aujourd'hui de reconnaitre à la présence d'un certain corps, la kyestéïne, les urines de la grossesse, mais c'est à une période déjà assez avancée, vers le 4e et le 5e mois. Donc, même aujourd'hui, les consultations de cette nature ne pourraient offrir qu'une certitude relative. Il est bien certain qu'autrefois elles ne consistaient qu'en une jonglerie intéressée. Les peintres y ont puisé des motifs de scènes pittoresques, mouvementées ou galantes.

Un tableau de Godfried Schalken (1643-1706) au musée de La Haye, intitulé *le Médecin aux urines ou la Consultation indiscrète*, reproduit une consultation de ce genre (1). Près d'une table sur laquelle se trouve une seringue, un praticien de la famille de ceux qu'a représentés Teniers contemple avec une grande attention un urinal qu'on vient de lui apporter et dont il tient encore le panier de la main gauche. Que voit-il dans les ondes de la liqueur révélatrice, qui met en larmes la pauvrette ici présente et en fureur un homme assis de l'autre côté de la table, dont le poing crispé et la moue significative ne laissent aucun doute sur les sentiments qui l'animent ? Le peintre lui-même a pris soin de nous l'indiquer très clairement. Car nous voyons se dessiner au milieu de l'urinal une petite forme humaine. Ce dépôt urinaire d'un nouveau genre a une signification non douteuse. Et la pauvrette fera bien de se résigner à son malheureux sort ; elle est atteinte d'une maladie purement physiologique et qui se terminera naturellement à une époque prévue d'avance. Quant au tuteur il est prévenu S'il connaît le galant il sait ce qu'il lui reste à faire.

*
* *

Le XVIIIe siècle n'a pas laissé passer cette occasion de peintures légères, à sous-entendus plus ou moins risqués. Deux gravures de H. Leveau, d'après des peintures de Bilcoq (1755-1838) se font pendant et représentent l'une *la Consultation appréhendée*, l'autre *le Retour de la consultation*. La première nous introduit dans l'officine d'un vieux médecin à barbe blanche, vêtu d'une grande houppelande à larges manches, coiffé d'un bonnet de fourrures et assis dans un large fauteuil près d'une table sur laquelle on voit un livre ouvert, des fioles, une lampe. Il tient à la main

(1) Le Dr Meige a donné la reproduction de ce tableau dans sa très sérieuse étude sur le Mal d'amour dans laquelle il cite également plusieurs autres tableaux de médecins urologues (Nouvelle Iconographie, 1899).

une petite bouteille dont il examine avec soin le contenu. Près de lui un jeune apprenti tient un flacon à long col à côté d'un escabeau, il semble ranger divers accessoires, entonnoir, livres, fioles ou cruchon posés à terre (Pl. XXIII).

Par la porte grand'ouverte, on voit, dans la lumière d'une seconde pièce, un groupe significatif. La jeune fille timide, craintive, embarrassée, tenant un pli de sa robe de la main gauche, et près d'elle une femme d'âge, la mère elle-même ou une commère du voisinage qui, une bouteille à la main, indique d'un geste énergique qu'on entrera chez le médecin.

La seconde gravure *le Retour de la consultation* nous indique que l'horoscope de l'uromancien n'a pas été favorable à la vertu de la pauvrette. La fiole d'urine gît brisée à terre. La jeune fille toute confuse, la robe à demi-dégrafée, se tient debout, devant sa mère courroucée, n'osant à peine lever les yeux sur elle. Mais tout s'arrangera, car un jeune homme un genou à terre, dans un bel élan, cherche à conjurer la colère maternelle par une demande en mariage.

Il existe de Dubucourt (1755-1832) deux tableaux qui traitent des sujets analogues. Ils se font également pendant. L'un est *la Consultation redoutée* dont nous ne connaissons que le titre, mais qui doit offrir de grandes analogies avec *la Consultation appréhendée* dont nous venons de parler. Il existe au cabinet des Estampes une gravure du second intitulée *le Juge ou la Cruche cassée*. Dans un intérieur rustique, devant un tribunal improvisé, un père et une mère amènent leur jeune fille un peu confuse, mais pas trop désolée pourtant de l'accident qui vient de lui arriver. Après tout, elle n'est pas seule en cause et ce n'est peut-être pas entièrement de sa faute si la cruche qu'elle tient entre ses mains est fêlée. La mère, en effet, est furieuse, elle appelle la justice des juges sur la tête d'un malheureux homme qu'elle tient par le collet de sa chemise et qui, suivant toute probabilité, est l'auteur de tout le mal.

Nous sommes loin ici des consultations d'urologues qui font l'objet de ce chapitre, mais j'ai tenu en terminant à rappeler le sujet de ces tableaux qui s'y rattachent indirectement, pour bien montrer le caractère spécial et frivole que le XVIIIe siècle leur a imprimé.

Le Gérant: E. Bouchez.

Imp. J. Thevenot, Saint-Dizier (Haute-Marne).

TROIS CAS DE NÉOPLASIES CÉRÉBRALES

(Tumeur gliomateuse. — Sarcome. — Gliomatose diffuse)

PAR

MM. Gilbert BALLET ET P. ARMAND-DELILLE

Professeur agrégé à la Faculté de Médecine
Médecin de l'Hôtel-Dieu.

Interne des Hôpitaux.

BIBLIOTHÈQUE DE LA SANTÉ DES FACULTÉS DE MÉDECINE

Nous publions ici l'observation de trois malades dont les cerveaux ont été présentés par l'un de nous à la Société de Neurologie de Paris. (1).

Ces observations, accompagnées de l'examen histologique des néoplasies constatées à l'autopsie, sont, comme on le verra, intéressantes à différents points de vue. La première est un cas de gliome circonscrit remarquable surtout par cette particularité clinique que bien qu'il ait altéré profondément la 3e circonvolution frontale gauche, comme il ne l'a altérée que progressivement, il n'y a pas eu, ou très peu, de troubles du langage. La seconde se rapporte à un très volumineux sarcome ; il est curieux de voir la tolérance considérable qu'a présentée l'encéphale vis-à-vis d'une tumeur d'un pareil volume. La troisième vise un cas de gliomatose diffuse ; son intérêt gît dans ce fait que la forme anatomique de la lésion n'est pas une forme commune, et aussi dans cette particularité que la gliomatose s'est développée très promptement à la suite d'un traumatisme.

Obs. I. — Tumeur gliomateuse.

Apparition, chez un homme de 53 ans, de céphalée, hémiparésie droite, légers troubles de la parole, mais pas d'aphasie ; marche rapide, coma et mort. A l'autopsie, tumeur gliomateuse du volume d'une noix, siégeant à la partie postérieure de la troisième circonvolution frontale de l'hémisphère gauche.

V... Gustave, 53 ans. Artiste peintre.

Entré à l'hôpital le 8 octobre 1900.

Le malade est amené par sa femme, parce qu'il présente depuis quelque temps de la paralysie faciale, des troubles de la parole, des troubles des sphincters et un certain degré d'affaiblissement intellectuel.

(1) G. Ballet, *Soc. de Neurologie*. Séance de février 1901.

Antécédents héréditaires. — Père très nerveux, s'est suicidé de désespoir après la mort de sa femme.

Mère morte probablement de phlébite.

Ni frère, ni sœur.

Antécédents personnels. — Le malade a eu dans son enfance la rougeole et à 18 ans une blennorrhagie, mais il nie formellement avoir eu la syphilis.

Sa première femme mourut en couches ; l'enfant, bien conformé et né à terme, mourut de gastro-entérite à l'âge de 15 jours.

Il s'est remarié depuis ; sa seconde femme est bien portante ; pas d'enfants.

Le malade dit avoir été de longue date sujet aux migraines et aux névralgies ; mais il a toujours été grand travailleur et, d'après sa femme, se serait surmené pour subvenir aux besoins de son existence, dont les soucis lui auraient aigri le caractère.

Histoire de la maladie (d'après le récit de sa femme). — Six mois environ avant son entrée à l'hôpital, le malade a commencé à se plaindre de céphalée continuelle et parfois d'une sensation très désagréable de « vide dans la tête ».

Dès le 20 septembre 1900, il commença à être sujet à des émissions involontaires d'urines.

Le 1er *octobre*, il prit une purgation. A partir de ce jour, sa femme aurait remarqué qu'il ne pouvait tenir aucun objet dans la main droite, il lâchait immédiatement ceux qu'il avait saisis ; de plus, il marchait avec difficulté, comme « tordu sur lui-même » et en traînant la jambe.

La parole était devenue difficile, il articulait péniblement les mots, et l'on constata de plus une déviation des traits du visage.

Ces diverses modifications étaient apparues rapidement, mais sans aucun ictus.

On remarqua en même temps que le malade mangeait gloutonnement, que sa mémoire avait sensiblement diminué et qu'il confondait le nom de ses tableaux ainsi que celui des personnes auxquelles il les avait vendus.

Son caractère, normalement violent, s'était adouci.

Le 7 octobre. — L'état était toujours le même, mais il y eut pour la première fois une émission involontaire de matières fécales. Le malade entre à l'hôpital, dans le service de M. Gilbert Ballet.

Etat actuel. — Le 8 octobre.— Le malade répond aux questions qu'on lui pose.

Il dit éprouver dans les membres inférieurs, depuis quinze ans environ, des douleurs qu'il compare à celles que produirait un fil de fer lentement introduit de bas en haut dans les jambes. Ces douleurs n'ont donc pas le caractère des douleurs fulgurantes.

Examen de la motilité.

Le malade présente de la paralysie faciale droite. A l'état de repos, les traits sont déviés ; la commissure du côté sain, c'est-à-dire du côté gauche, est déviée et attirée en haut. Cette asymétrie s'accroît lorsque l'on fait faire des mouvements de la bouche.

Les muscles frontal et sourcilier sont respectés, de même l'orbiculaire, c'est-

à-dire que le malade peut fermer simultanément les deux yeux, toutefois tandis qu'il peut fermer l'œil gauche seul, il ne peut faire ce mouvement de l'œil droit.

Sensibilité objective. — Les différents modes de la sensibilité sont conservés en tous les points du corps.

Si l'on place le malade debout, les pieds réunis, on ne constate pas le signe de Romberg ; mais on voit cependant, par les mouvements qui se font au niveau des orteils, que le malade contracte ses fléchisseurs et extenseurs comme s'il se sentait peu solide sur les jambes.

Les réflexes patellaires sont exagérés.

Sensibilité subjective. — Le malade ne présente pas d'autres troubles que les douleurs des membres inférieurs signalées ci-dessus.

Parole. — La parole est possible, mais elle est traînante et accompagnée de tremblement des lèvres.

Appareil oculaire. — La vue est restée excellente. Il n'y a ni paralysie de la musculature extrinsèque, ni trouble de la musculature intrinsèque de l'œil (pas de signe d'Argyll-Robertson).

Etat mental. — Il n'y a pas de perte de la mémoire. L'intelligence ne paraît pas très affaiblie. Le malade donne surtout l'impression d'un individu fatigué, affaibli et triste.

Appareil respiratoire. — Normal.

Appareil circulatoire. — Pouls lent et faible. Les bruits du cœur paraissent un peu assourdis.

Appareil digestif. — Le malade mange avec appétit et digère bien, mais il présente une diarrhée rebelle et est sujet aux évacuations involontaires de matières fécales.

Appareil urinaire. — Le malade présente de l'incontinence d'urine par émissions involontaires.

Les urines ne contiennent ni sucre, ni albumine.

Evolution de la maladie. — *21 octobre.* — Les facultés intellectuelles du malade baissent rapidement et progressivement. Il est sujet à des bâillements répétés. Il perd ses urines et ses matières.

10 novembre. — Le malade est tombé dans un état demi-comateux.

Il ne répond pas aux paroles qu'on lui adresse, ni par la parole, ni par la mimique.

Il présente de la parésie des membres du côté droit ; lorsqu'on le pique du côté droit il ne fait de mouvements qu'avec la main gauche.

11. — Le malade est dans le coma complet.

Les membres supérieurs sont contracturés.

Lorsqu'on pince le côté droit il ne réagit pas. Lorsqu'on le pince à gauche, le malade ébauche un geste de défense.

On note la présence d'une ecchymose au niveau de la paupière inférieure gauche.

12. — Coma complet. Résolution musculaire absolue.

La pupille droite est plus dilatée que la gauche.

Elévation thermique. La température qui était normale l'avant-veille, à 38° la veille, monte à 40°6 à 9 heures du matin et à 41° 5 au moment de la mort, à 1 heure du soir.

Autopsie le 13 novembre.

Rien à signaler du côté des viscères sauf un peu de congestion agonique des poumons.

Cerveau. — La seule lésion constatée siège à l'hémisphère gauche. On trouve sur celui-ci, à la partie postérieure du lobe frontal, une masse d'aspect gliomateux, rosée, translucide, ayant à peu près l'étendue d'une pièce de 5 francs, légèrement saillante, divisée en lobes par des sillons. Cette tumeur a refoulé en arrière et en haut la 3e circonvolution frontale qui est aplatie et forme autour de la tumeur, en haut et en arrière, une bordure étroite. Le pied de la 3e frontale, comprimé en arrière de la tumeur, présente une largeur d'environ 1 centimètre en bas, deux millimètres en haut (Pl. XXV).

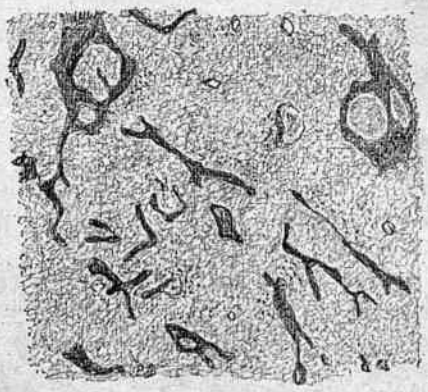

Fig. 1.— Tumeur gliomateuse (obj. 2, ocul. 2, Leitz).

Les dimensions du néoplasme sont les suivantes : hauteur 5 cm. 1/2 ; largeur (dans le sens antéro-postérieur) 6 centimètres ; épaisseur 3 centimètres.

Cette tumeur sessile, qui à la surface et par ses bords paraît indépendante de la substance des hémisphères, fait cependant corps avec elle, comme on peut le voir sur une coupe transversale passant par son milieu ; elle est absolument incluse dans la substance blanche, il n'y a pas trace de substance corticale, la tumeur paraît donc bien être constituée par une dégénérescence gliomateuse ayant eu son origine en un point du cortex. D'ailleurs, les limites de la néoplasie ne sont pas nettes, elle envoie dans la substance sous-jacente une série de petits prolongements qui l'y fixent complètement.

Etude histologique de la tumeur. — Après inclusion à la celloïdine, on peut, sur des coupes s'étendant à la totalité de la surface de section de la tumeur, constater que celle-ci est comme sertie dans le tissu nerveux de l'hémisphère, mais que la ligne de démarcation n'est pas très nette, la tumeur empiétant par des prolongements irréguliers sur le tissu normal ; il existe même, dans

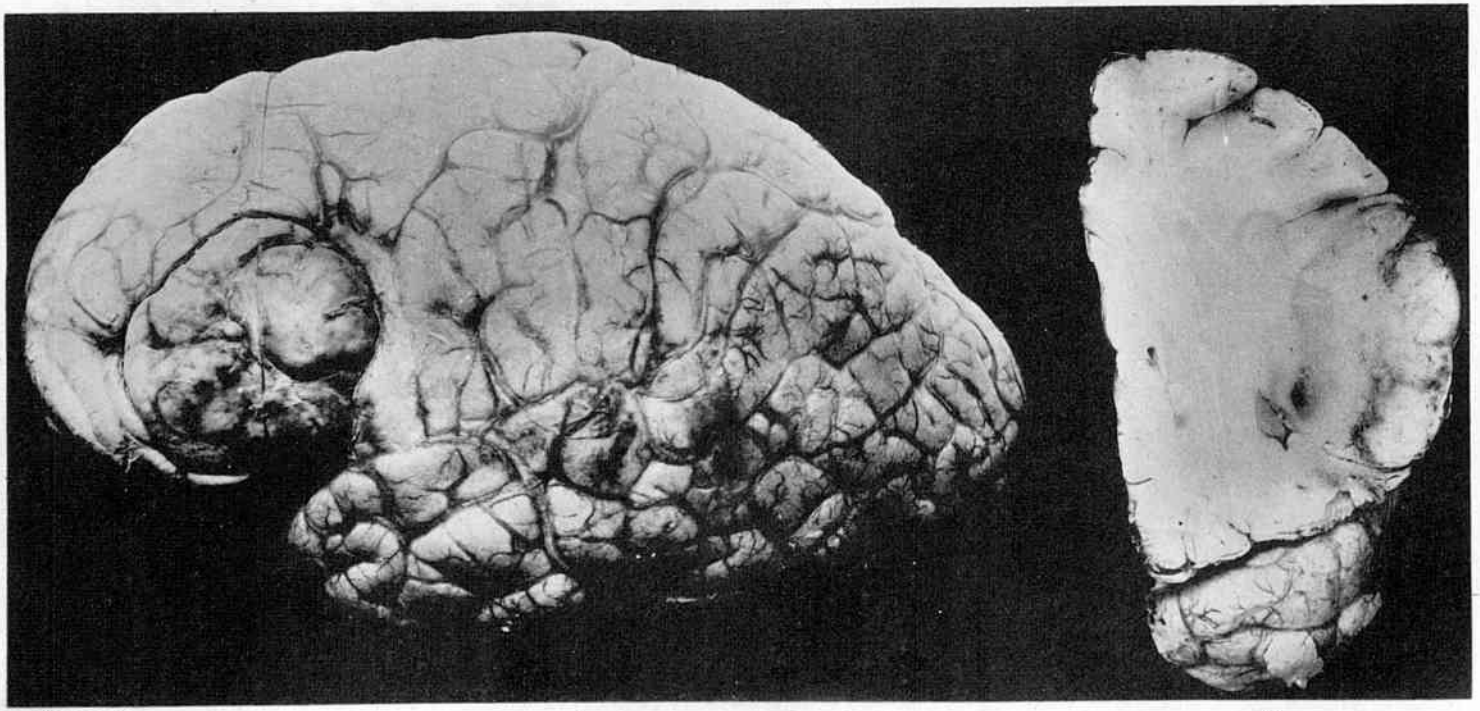

Cliché M. Dupont A B

TUMEUR CÉRÉBRALE

Obs. I. — Tumeur gliomateuse du lobe frontal gauche.
A. Tumeur en place. — B. Coupe de l'hémisphère passant par la tumeur.

(G. Ballet et P. Armand Delille).

ce tissu, au voisinage de cette zone, de petits nodules de tissu pathologique très analogues à celui qui constitue la masse néoplasique, et ceux-ci paraissent s'être formés de préférence autour des petits vaisseaux de la substance cérébrale. A un faible grossissement, sur des coupes à la celloïdine, après coloration à l'hématoxyline-éosine, la tumeur paraît constituée d'un stroma d'apparence connectif, parcouru par des vaisseaux dilatés et ramifiés, si abondants qu'ils donnent un véritable aspect angiomateux ; dans les mailles de ce tissu se logent d'abondantes petites cellules d'aspect polymorphe (fig. 1).

A un plus fort grossissement, et sur des coupes minces à la paraffine, colorées les unes à l'hématoxyline-éosine, les autres au bleu de méthylène ou au bleu de toluidine avec décoloration par l'alcool absolu, on constate que les cellules polymorphes se disposent en amas irréguliers, parfois lobulés, autour des gaines conjonctives qui entourent les vaisseaux, elles sont par place tassées les unes contre les autres et forment des lobules comparables à ceux de l'épithéliome lobulé (fig. 2).

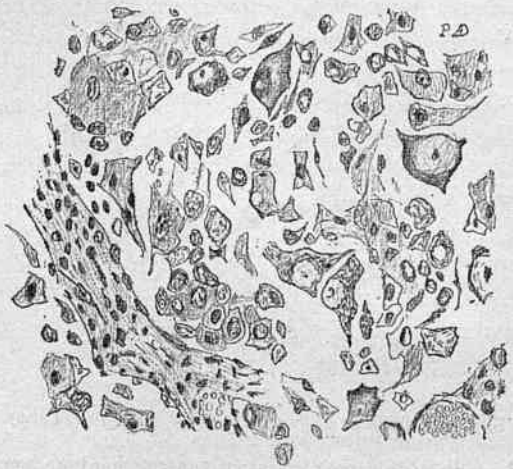

Fig. 2.— Tumeur gliomateuse (obj. 16, ocul. 2, Leitz).

Ces cellules présentent un noyau assez volumineux, granuleux, fixant avec beaucoup d'intensité l'hématoxyline alunée ou les colorants basiques d'aniline. Le protoplasma est peu abondant et diversement disposé, suivant le degré de tassement des cellules, de telle sorte que celles-ci apparaissent, suivant les points, arrondies ou polygonales, mais elles sont toujours plus abondantes et paraissent en voie de prolifération plus riche dans les points qui sont directement en contact avec les gaines des vaisseaux.

En certains points de la tumeur, particulièrement dans les zones plus claires où les vaisseaux et les petites cellules polymorphes sont moins tassées, on peut constater une autre variété de cellules, d'un aspect tout différent.

Ce sont des cellules plus volumineuses, à contour polygonal ou étoilé et envoyant par l'extrémité de leurs branches des prolongements filiformes assez étendus. Quant au corps cellulaire même, il est plus ou moins renflé, et offre

parfois un aspect vésiculeux. — Ces éléments ont à peu près la dimension des petites cellules pyramidales. — Par la coloration au bleu de méthylène, on peut nettement distinguer dans ces cellules étoilées un gros noyau clair avec nucléole très coloré, un protoplasma contenant des amas de substance chromatophile, disséminés ou diversement conglomérés, enfin une partie achromatique, de coloration jaunâtre, disposée à coté du noyau, dans l'un des angles de la cellule.

Ces cellules rappellent donc tout à fait l'aspect des cellules nerveuses vraies, et il nous semble permis de conclure, d'après leur présence, que la tumeur est un véritable neuro-gliome, correspondant à peu près à ce que Klebs a décrit sous le nom de Neurogliome ganglionnaire.

Sans vouloir entreprendre une discussion sur la signification de ces divers éléments, nous croyons qu'il s'agit ici d'un véritable processus néoformatif portant tout d'abord sur l'élément noble, mais qu'il s'est fait en même temps une réaction du tissu de soutien qui paraît avoir touché d'une part la névroglie et d'autre part le tissu conjonctif des gaines vasculaires et les vaisseaux eux-mêmes. Cette prolifération conjonctivo-vasculaire est surtout intense au niveau des parties superficielles de la tumeur, où il semble qu'on ait affaire, comme nous le disons dans notre description, à un véritable tissu angiomateux; et d'ailleurs, au moment de l'autopsie, la coloration rosée de la tumeur pouvait faire présumer de sa richesse vasculaire.

Malheureusement, la pièce ayant été fixée dans le formol, nous n'avons pu faire les colorations spéciales de la névroglie. Aussi ne pouvons-nous trancher la question de savoir ce qui, dans les petites cellules rondes ou polygonales, revient à la névroglie, d'un côté, aux leucocytes et au tissu conjonctif périvasculaire de l'autre.

Au point de vue de l'évolution des symptômes il est intéressant de constater que cette tumeur relativement volumineuse, qui comprimait le pied de la 3e frontale, et qui de par sa nature et l'évolution clinique de l'affection, paraît s'être développée assez rapidement, n'a à aucun moment provoqué d'aphasie ; à peine si la compression du centre du langage articulé s'est traduite par un léger embarras de la parole.

Au contraire, il y a eu dans les derniers temps de l'existence, un affaissement très rapide des facultés intellectuelles, sans que l'autopsie ait révélé de lésion autre qu'au niveau de la zone motrice gauche.

Cette observation pourrait être, à ce point de vue, rapprochée de la suivante où nous voyons le développement d'une tumeur énorme, par rapport au volume de l'encéphale, coexister avec une persistance relative des mouvements commandés par l'écorce cérébrale sous-jacente, quoique celle-ci soit refoulée, aplatie et de ce fait presque complètement supprimée.

OBS. II. — VOLUMINEUX SARCOME.

Apparition à l'âge de 10 ans de crises épileptiformes qui persistent pendant 2 ans. Retour apparent à l'état de santé, puis céphalée avec troubles trophiques du cuir chevelu dans la région pariétale gauche et hémiparésie faciale droite ; nouvelles crises épileptiformes, vomissements, hémiplégie droite incomplète sans aphasie. Période terminale prolongée de torpeur. Coma, mort. A l'autopsie, énorme sarcome du volume d'une orange comprimant le lobe frontal gauche.

Cl... Jean, 14 ans, apprenti serrurier.

Le malade entre le 19 septembre 1900 à l'hôpital St-Antoine, dans le service de M. Gilbert Ballet, pour des douleurs vives survenant par crises et siégeant à la région temporo-pariétale gauche.

Antécédents héréditaires et familiaux. — Rien de particulier à signaler. Le père est bien portant, n'a jamais eu la syphilis. La mère est morte à 38 ans de cancer de l'utérus. Ils ont eu 6 enfants, deux sont morts en bas âge de convulsions, un autre est mort à 4 ans de broncho-pneumonie. Les deux autres sont bien portants.

Antécédents personnels. — Jusqu'à l'âge de 10 ans, C... n'avait eu aucune maladie sérieuse, mais à cette époque se sont montrées des attaques épileptiformes qui se sont répétées fréquemment pendant les 2 années suivantes.

L'attaque commençait par un mouvement de rotation à droite de la tête, la moitié droite du visage se contractait, puis apparaissaient des convulsions généralisées aux quatre membres, sans prédominance appréciable d'un côté. Il n'y avait pas de cri initial, mais le malade se mordait le bord gauche de la langue.

Ces crises qui se répétaient parfois à 4 ou 5 reprises dans la même journée, disparurent après un traitement bromuré institué à la consultation de la Salpêtrière ; mais l'enfant a conservé depuis ce moment une légère asymétrie du visage, due à une parésie faciale droite.

Décembre 1899. — Il est entré en apprentissage chez un serrurier, c'est dire qu'il était bien portant à cette époque, cependant au mois de juin l'alopécie temporo-pariétale a débuté ; depuis la même époque il aurait eu assez fréquemment des vomissements.

Depuis un mois, il est devenu triste et somnolent, alors qu'il était très gai auparavant ; son père aurait aussi remarqué depuis la même époque qu'il avait une certaine difficulté à articuler les mots ; enfin, sont apparues des douleurs névralgiques qui décident le malade à venir se faire soigner à l'hôpital.

Etat du malade le 20 septembre 1900. — A l'inspection, le premier fait qui frappe est l'alopécie en plaques disséminées au niveau de la région temporo-pariétale gauche, coïncidant avec le siège de la douleur. Le cuir chevelu est œdématié dans toute cette région ; au niveau de la principale plaque d'alopécie, il est au contraire aminci et de coloration bleuâtre.

De plus il semble y avoir des modifications atrophiques dans le développement des os de la voûte crânienne de cette région ; l'œil gauche paraît plus

enfoncé que le droit, il présente du strabisme inférieur et l'on constate à l'examen la parésie du muscle droit externe.

Il y a de la parésie faciale du côté droit, très visible dans les mouvements ; la langue est déviée à gauche. Par contre, il n'y a aucune parésie nette des membres supérieur et inférieur: la force musculaire est égale des deux côtés, mais est peut-être diminuée (dynamomètre, main droite 9 kilog., main gauche 9 kilog.) ; également des deux côtés ; pas de troubles des membres inférieurs, mais lorsqu'on appuie sur la zone temporale gauche on provoque un mouvement de flexion de la jambe droite avec extension du gros orteil.

Les réflexes tendineux sont normaux.

Il n'y a pas de troubles de la sensibilité objective, à part une zone d'hyperesthésie dans toute la région temporo-pariétale gauche.

Les troubles de la sensibilité subjective consistent en crises douloureuses, qui paraissent être de la névralgie de la branche ophtalmique du trijumeau, survenant par crises de 3/4 d'heure à une heure.

Il n'y a pas de lésions viscérales appréciables à part de la submatité légère avec respiration rude au sommet du poumon droit.

25 *septembre*.— Une injection de 2/10e de milligramme de tuberculine, pratiquée par M. Dupont dans un but de diagnostic de la nature de la tumeur cérébrale, a amené une élévation de température de 1°6. Mais sans exagération des phénomènes cérébraux; on en conclut que cette réaction est due seulement aux lésions pulmonaires et qu'il n'y a aucune manifestation tuberculeuse au niveau des centres nerveux.

Dans les jours qui suivent se montrent des vomissements.

5 *octobre*. — Le malade se plaint de céphalée diffuse assez vive. Il est dans un état de somnolence assez marquée, le pouls est lent à 54, sans intermittences.

Le lendemain 6 octobre, la somnolence ainsi que la céphalée ont disparu, le malade peut répondre aux questions qu'on lui pose.

15 *oct*. — Le malade se plaint de nouveau de céphalée, mais sans somnolence. Il y a de l'incontinence des matières fécales.

17 *oct*. — Le même état persiste, le malade se plaint beaucoup de la tête, et accuse une sensation de lourdeur du bras gauche, qui lui paraît plus pesant que le droit.

23 *oct*. — Ce double phénomène se reproduit dans les mêmes conditions.

30 et 31 *oct*. — De nouvelles crises de céphalée apparaissent au milieu de la nuit. La douleur siège à droite du crâne et arrache des cris au malade ; au moment de la crise, il fait sous lui ; après cette crise douloureuse, il reste somnolent toute la journée.

31 *oct*. — Au matin, le malade ne souffre plus, mais il se rappelle avoir beaucoup souffert la nuit, du côté droit du crâne, et non du côté gauche, il n'y a pas eu de douleurs à la face.

Il est encore un peu ahuri, a de la difficulté à se tenir debout et accuse de la faiblesse des jambes. La paralysie faciale, non visible à l'état de repos, se constate très facilement lorsqu'on fait ouvrir la bouche ; de plus il existe un degré

de parésie évident du membre supérieur droit ; le malade serre moins fort de la main droite que de la main gauche : il se tient difficilement sur les jambes, qui sont faibles, mais il n'accuse pas de plus grande faiblesse d'un côté que de l'autre ; d'ailleurs les réflexes tendineux sont faibles des deux côtés, mais égaux.

Le malade prétend voir trouble. Dans la vision monoculaire, il dit voir normalement à droite, tandis qu'à gauche il dit ne voir que du blanc.

Les deux pupilles sont égales, mais la réaction à la lumière est paresseuse des deux côtés.

L'examen des yeux est pratiqué le 3 novembre par le Dr Dreyer-Dufer.

On constate que la vision est abaissée des deux côtés.

OG : compte les doigts à 40 centimètres.

OD : vision 5/10 de la normale.

Les pupilles réagissent bien à l'accommodation à la distance ; à la lumière, P. D. réagit bien ; P. G. paresseusement.

A l'ophtalmoscope, on constate une papillo-névrite avec stase très prononcée « on a l'aspect de la papillite dans les lésions méningées ou cérébrales ».

9 *Novembre.* — Dans la journée, le malade a deux attaques épileptiformes.

A la première, il a tourné la tête, s'est raidi, puis est tombé à terre et a uriné dans son pantalon ; il ne se rappelle pas les incidents de cette crise.

Seconde crise une heure après : il prétend se rappeler qu'il a tourné la tête à gauche et que son bras droit s'est agité ; l'infirmière qui a assisté à la crise dit que le malade a perdu connaissance, que la tête était inclinée sur l'épaule droite et tournée à gauche, que les deux bras étaient élevés, mais que le droit était plus agité.

Après la crise, le malade a dormi.

Le lendemain, 10 Novembre, il est très bien remis et se trouve bien. La parésie n'est pas plus marquée que précédemment ; quant au mal de tête, il aurait duré jusqu'à la veille au soir.

14 *Novembre.* — Emissions involontaires de matières.

15 *Novembre.* — Céphalée à droite ; de plus, le malade se plaint d'un certain degré d'incoordination motrice du membre supérieur droit ; en mangeant il porterait souvent sa cuiller à son nez ; la vue baisse de plus en plus.

19 *Novembre.* — A une heure de l'après-midi, nouvelle crise épileptiforme analogue aux précédentes.

20 *Novembre.* — Nouvelles émissions involontaires de matières. Le malade présente un certain degré d'ahurissement, il ne paraît pas comprendre ce qu'on lui dit. Le même jour, apparition de strabisme interne, dû vraisemblablement à la parésie du droit externe gauche.

21 *Novembre.*— Le strabisme persiste. Le malade n'a pas eu de nouvelle crise et ne souffre pas, mais il est très affaibli et ne peut se tenir debout.

24 *Novembre.*— Vomissements et émissions involontaires de matières.

29 *Novembre.*— Le malade ne voit plus les personnes placées près de son lit.

3 *Décembre.* — Le malade est plongé dans un état de demi-torpeur, il ne

répond que lentement aux questions qu'on lui pose. Il ne paraît pas souffrir, mais quand on lui demande s'il a mal à la tête, il répond « oui » et montre le front.

Respiration lente, à 20 environ ; de temps en temps soupirs à caractère cérébral.

Le pouls bat 80, est petit et irrégulier, la paralysie faciale est toujours très appréciable, mais la parésie des membres droits est peu sensible. Abolition du réflexe patellaire droit (?) les pupilles sont dilatées et ne réagissent pas à la lumière.

Dans la nuit du 5 au 6 Décembre, nouvelles émissions involontaires de matières.

10 *Décembre.* — Vomissements alimentaires, puis cinq crises dans l'après-midi ; après les crises, la parole est impossible.

13 *Décembre.* — A l'examen : Pas de parésie motrice, les quatre membres remuent très bien, pas de troubles de la sensibilité. Si on le pique ou le pince, le malade retire le membre.

La paralysie faciale n'est appréciable que si on fait remuer le malade.

Pupilles dilatées, ne réagissant pas à la lumière.

Profonde torpeur intellectuelle ; le malade ne répond pas aux questions qu'on lui pose ; de temps en temps, il semble vouloir pousser un petit cri, comme si l'examen lui était désagréable ; en même temps il y a du subdélire, le malade se plaint de temps en temps ou prononce des phrases telles que celle-ci : « On veut me jeter à l'eau ».

Pouls petit, bat 92. Respiration régulière à 26.

L'exploration des réflexes est rendue difficile parce que le malade remue ; et quand on percute la rotule, il dit : vous me faites mal.

Il n'a pas vomi depuis deux jours, mais n'a rien voulu manger la veille.

Nouvelle crise épileptiforme dans la soirée. On peut constater ensuite que tous les réflexes cutanés et tendineux sont conservés.

18 *Décembre.* — Nouvelle crise qui dure quelques minutes. Le malade urine sans cesse dans son lit, il se forme une escarre sacrée.

A partir de ce moment, la torpeur intellectuelle et physique va en s'accentuant progressivement.

10 *Janvier* 1901. — Dans l'après-midi, sueurs profuses. Le malade ne mange presque plus et ne répond plus aux questions qu'on lui pose.

22 *Janvier.* — Le malade mange de moins en moins, les sueurs profuses continuent.

25 *Janvier.* — Vers 8 heures du soir, une petite crise épileptiforme. Dans la nuit on remarque également de l'écume sur ses lèvres à 2 ou 3 reprises.

Mort le 26 janvier à 3 heures du matin.

Autopsie. — Rien à signaler au niveau des viscères, les poumons seuls sont un peu congestionnés et on trouve au sommet de chacun d'eux quelques cicatrices de lésions tuberculeuses guéries.

L'encéphale seul présente des lésions.

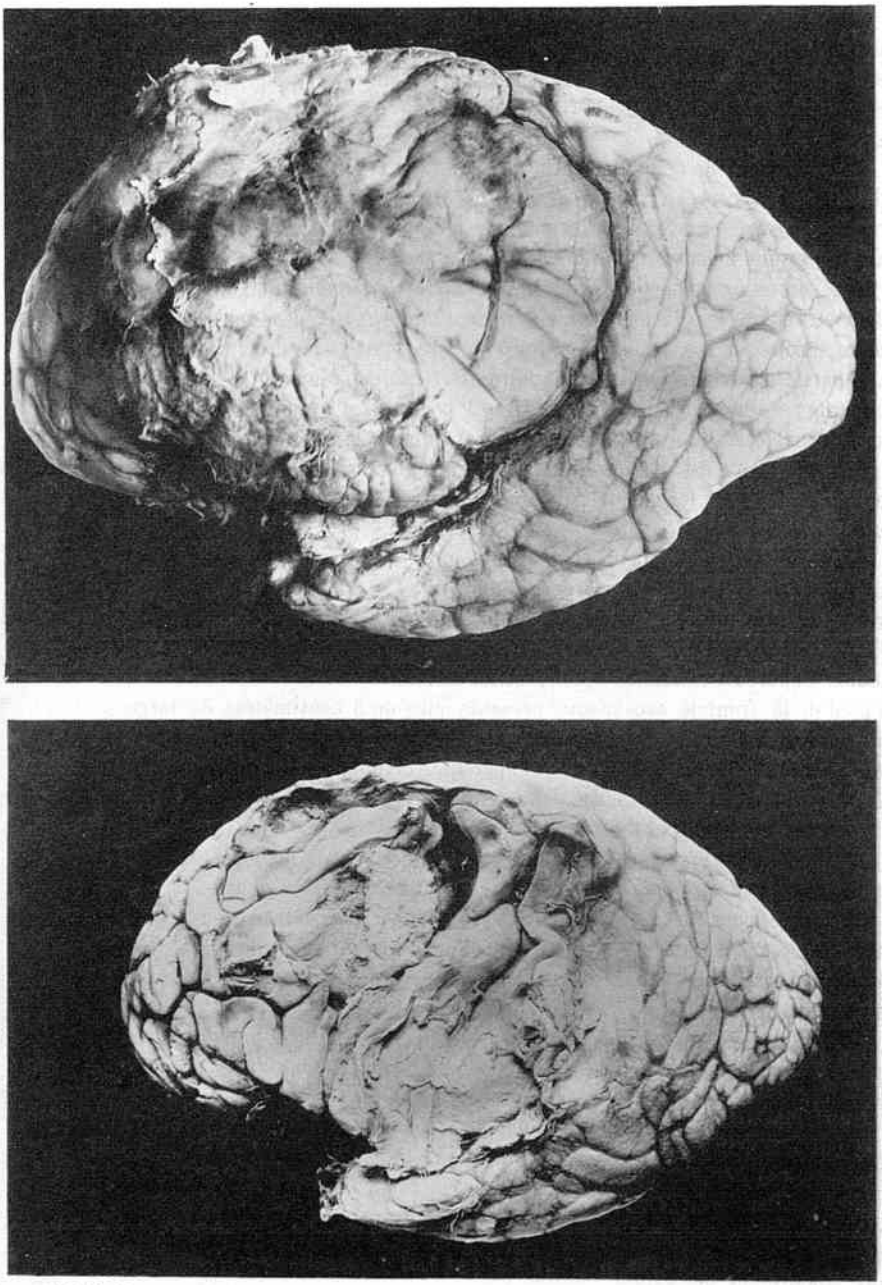

Cliché M. Dupont Phototypie Berthaud, Paris

TUMEUR CÉRÉBRALE

Obs. II. — Sarcome du lobe frontal gauche.
(En haut, la tumeur est en place ; au-dessous, elle a été enlevée.

(G. Ballet et P. Armand Delille).

Il n'y a pas d'adhérences dure-mériennes et l'extraction de l'encéphale se fait sans difficulté.

Il n'y a pas d'altérations de l'hémisphère droit, qui ne présente que quelques suffusions sanguines sous-pie-mériennes, mais l'hémisphère gauche présente une très volumineuse tumeur en forme de tête de champignon, à contours arrondis, faisant une saillie de 5 centimètres environ au-dessus de la surface des hémisphères.

Cette tumeur, de coloration gris-rosé, affecte la forme d'un ovoïde aplati à la surface du cerveau, dont le grand axe, dirigé de haut en bas et d'avant en arrière, mesure environ 12 centimètres, tandis que le petit diamètre en mesure 10, et que l'épaisseur la plus grande est de 5 à 6 centimètres.

Elle recouvre la partie postérieure des trois circonvolutions frontales en haut, et s'étend vers le bord supérieur de l'hémisphère en ne laissant qu'une bande étroite de 2 centimètres représentée par la 1re circonvolution frontale et la partie supérieure des circonvolutions frontale ascendante et pariétale ascendante ; — en arrière, elle recouvre la 2e pariétale et s'étend jusqu'au lobule du pli courbe ; en bas, elle recouvre en partie la 1re temporale.

Cette tumeur n'est pas adhérente à la substance grise des hémisphères par ses bords. On peut les soulever et constater qu'elle n'est fixée que par un pédicule (Pl. XXVI).

Après la section de celui-ci, on note qu'il mesure une hauteur d'environs 3 centimètres sur une largeur de 2 cent. 1/2. Il occupe la partie de la frontale ascendante qui correspond au pied de la 2e frontale.

En dehors de ce pédicule, toute la région rolandique est déprimée, en particulier l'opercule rolandique qui présente un aplatissement si considérable que le pied de la frontale ascendante présente plus de 3 centimètres de large et que les 2/3 inférieurs de la pariétale ascendante présentent des dimensions à peu près semblables. Si on soulève l'opercule rolandique, on constate qu'il est réduit à une lame mince d'un demi-centimètre et qu'au-dessous, le lobe de l'insula est très aplati et méconnaissable (Fig. 3).

Examen de la tumeur. — Détachée par section de son pédicule, la tumeur se présente sous la forme d'un sphéroïde aplati de dehors en dedans.

Examinée par sa face superficielle, c'est une masse grisâtre recouverte d'un feuillet pie-mérien qui n'y est que partiellement adhérent ; elle présente des bosselures irrégulières séparées par des sillons dont la plupart sont disposés à la manière de rayons.

Regardée par sa face profonde elle se trouve constituée par trois grosses masses principales, séparées par des sillons profonds, la postéro-supérieure donnant insertion au pédicule par sa partie inférieure et moyenne.

Cette masse supérieure est plus irrégulière et plus bourgeonnante que les deux autres dont la surface est presque lisse.

Sur des coupes, on constate que ces masses sont formées de noyaux blancs grisâtres d'un tissu assez résistant, rappelant un peu celui des fibro-myomes utérins ; ils sont séparés en certains points par des travées de tissu conjonctif qui constituent des gaines vasculaires.

Sur une coupe transversale et verticale passant par l'insertion du pédicule (fig. 3), et sur laquelle l'aplatissement considérable de l'hémisphère est bien visible, on peut constater que la tumeur paraît tout à fait indépendante de la substance cérébrale qui est simplement refoulée et comprimée. Mais la tumeur et l'écorce sont intimement unies par une lame pie-mérienne.

Il semble donc qu'on puisse admettre que la tumeur s'est développée aux dépens du tissu conjonctif pie-mérien, problablement aux dépens d'une gaine vasculaire ; en se développant, elle est donc restée fixée à son point de départ, elle a d'abord fait saillie vers la voûte crânienne, mais ne pouvant refouler

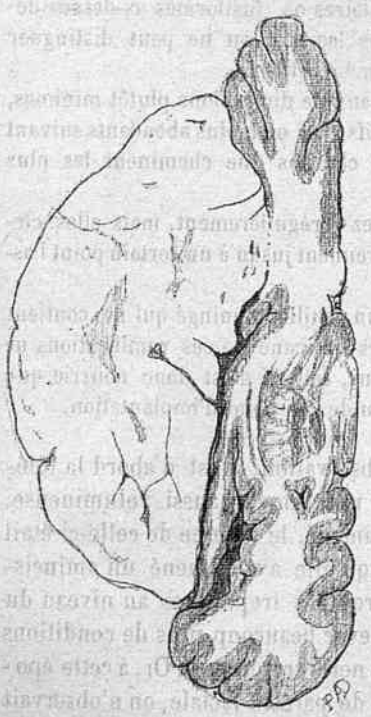

Fig. 3. — Sarcome. Coupe de l'hémisphère et de la tumeur passant par son pédicule d'insertion.



Fig. 4. — Sarcome. Dissociation (Obj. 6, ocul. 2 Leitz).

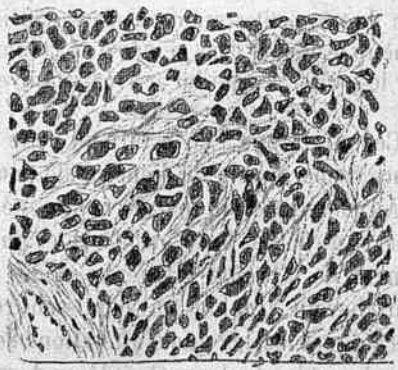

Fig. 5. — Sarcome. Coupe (Obj. 6, ocul. 2 Leitz).

celle-ci que dans un certaine mesure, elle s'est étalée sur l'hémisphère gauche en refoulant et comprimant les circonvolutions.

Examen histologique de la tumeur. — Les dissociations de fragments de la tumeur (fig. 4) montrent, après coloration au picro-carmin, une quantité de petites cellules ovalaires ou fusiformes, quelques-unes présentant à une de leurs extrémités effilées une sorte de prolongement filamenteux. La dimension de ces cellules est de 25 à 30 μ de long sur 15 à 20 de large.

Le corps de ces cellules est occupé par un noyau volumineux, qui forme à

lui seul presque toute la cellule, refoulant le protoplasma aux extrémités de la cellule et contre la paroi.

Ce noyau est d'aspect très granuleux. A son centre, on voit un nucléole arrondi, très distinct, et paraissant entouré d'une auréole plus claire. Ce nucléole est parfois double ; d'ailleurs un certain nombre de ces noyaux se montrent en karyokinèse.

Sur des coupes de pièces montées à la paraffine ou à la celloïdine, et après coloration par divers procédés, tels que l'hématoxyline-éosine, le carmin aluné ou le bleu de méthylène, on constate que cette tumeur se trouve formée par une agglomération de petites cellules ovalaires ou fusiformes ci-dessus décrites, formant une masse compacte dans laquelle on ne peut distinguer aucun centre ni aucune orientation des éléments (fig. 5).

Cette masse est parcourue par des vaisseaux de dimensions plutôt minimes, d'ailleurs rares, et par des tractus conjonctifs plus ou moins abondants suivant les points de la préparation ; c'est dans ces cloisons que cheminent les plus gros vaisseaux.

Les travées secondaires se disposent assez irrégulièrement, mais elles circonscrivent cependant des territoires qui prennent jusqu'à un certain point l'aspect de lobules.

La surface de la tumeur est limitée par un feuillet méningé qui ne contient que de très petites ramifications vasculaires ; aucune de ces ramifications ne pénètre d'ailleurs dans la masse de la tumeur, celle-ci n'est donc nourrie que par les vaisseaux qui lui arrivent au niveau de son point d'implantation.

Ce qui frappe à la lecture de cette observation, c'est d'abord la tolérance remarquable de l'encéphale pour une tumeur aussi volumineuse.

Au moment où le malade nous a été amené, le volume de celle-ci était déjà, sans doute, fort considérable, puisqu'elle avait amené un amincissement de la voûte crânienne et des troubles trophiques au niveau du cuir chevelu, troubles qui paraissent relever beaucoup plus de conditions mécaniques locales que d'altérations des nerfs trophiques. Or, à cette époque, à part les douleurs et un léger degré de parésie faciale, on n'observait aucun symptôme indiquant une altération grave des zones motrices ; il n'y avait pas de paralysie notable, il n'y avait pas non plus d'attaques épileptiformes.

Il y avait eu, au contraire, quatre ans auparavant, un grand nombre d'attaques de cet ordre qui constituaient alors toute la symptomatologie, si bien que l'enfant fut considéré comme affecté d'épilepsie essentielle ; le traitement bromuré, institué deux ans après l'apparition des premières crises, les fit cesser complètement, ce qui parut à cette époque confirmer le diagnostic de mal comitial.

Un autre fait également très remarquable, c'est l'absence d'aphasie malgré l'énorme compression de la circonvolution de Broca. On n'a pas noté

non plus de cécité, ni de surdité verbale, bien que les régions préposées à la vision et à l'audition verbale fussent refoulées et notablement comprimées.

Dans son ensemble également, la tolérance de l'encéphale a été très grande, car les symptômes de compression cérébrale, tels que les vomissements, la céphalée, la stase papillaire, ne sont apparus que très tardivement. La céphalée, d'ailleurs, ne s'est jamais montrée continue, elle n'est survenue que par crises, et par moments ses caractères la rapprochaient plutôt d'une névralgie de l'ophtalmique de Willis, celle-ci pouvant fort bien s'expliquer par la compression et les troubles trophiques de la région du cuir chevelu où se terminent quelques-unes des ramifications de ce nerf.

Il est curieux de constater le petit nombre de symptômes par lesquels s'est manifestée cette tumeur, alors que par la masse qu'elle formait et la situation qu'elle occupait, on eût pu s'attendre à des troubles plus que suffisants pour permettre de diagnostiquer non seulement son volume approximatif, mais surtout son siège exact.

Etant donnée son importance comme volume, il semble qu'on eût dû constater de bonne heure les grands symptômes de la compression intracrânienne, tels que la céphalée intense et continue, les vomissements, la constipation et la stase papillaire ; et de par son siège dans la zone psychomotrice, il aurait pu y avoir en outre de l'épilepsie jacksonnienne avec hémiplégie motrice, suivie secondairement d'aphasie sensorielle du fait de l'extension vers le lobe pariétal et les circonvolutions temporales supérieures.

L'examen, au moyen de la méthode de Nissl, des circonvolutions refoulées, nous a d'ailleurs prouvé qu'il y avait intégrité presque parfaite de toutes les cellules pyramidales du cortex ; même dans les régions les plus comprimées, c'est-à-dire l'opercule, les cellules avaient conservé leur topographie normale et leur aspect ordinaire.

De l'étude de ce cas on peut donc tirer cette conclusion que la substance grise des circonvolutions peut être comprimée à un très haut degré, sans que ses fonctions soient notablement atteintes, pourvu que le refoulement se fasse lentement et progressivement.

Un autre fait nous paraît intéressant, c'est que le sarcome par sa situation, son indépendance de la substance des hémisphères, son adhérence aux méninges par une surface relativement peu étendue, appartenait à la catégorie des tumeurs cérébrales qui légitiment une intervention chirurgicale. Nous pensons que si les symptômes de localisation avaient été suffisamment nets au début, le chirurgien eût pu enlever la tumeur avec des chances de succès.

OBS. III. — GLIOMATOSE DIFFUSE

Après un traumatisme du crâne chez un homme de 19 ans, apparition rapide de paralysie oculaire extrinsèque et épilepsie jacksonnienne. Aggravation progressive. Troubles de la déglutition. Torpeur profonde. Coma et mort.

A l'autopsie, infiltration gliomateuse diffuse prédominant sur les deux tiers antérieurs de la circonvolution du corps calleux de l'hémisphère droit.

C... Auguste, 19 ans, cocher, entré le 8 mai 1899.

Antécédents héréditaires. — Père et mère bien portants, 5 frères et sœur également bien portants, deux sont morts, l'un de diphtérie, l'autre de tuberculose pulmonaire.

Antécédents personnels. — Le malade n'a eu aucune maladie importante dans son enfance ni son adolescence.

Histoire de la maladie. — Au commencement de mars 1899, C... reçut un violent coup de poing sur la région temporale gauche.

Le lendemain, il souffrait de céphalée. Cette douleur persista les jours suivants ; de plus, au bout d'une semaine apparaissait du ptosis double, en même temps le malade accusait de la diplopie et de l'amblyopie.

Trois jours après, le ptosis du côté droit disparaissait, le malade pouvait relever sa paupière ; en même temps, la diplopie disparaissait à son tour et l'amblyopie rétrocédait, mais le ptosis gauche persistait. Quant à la céphalée, elle persistait elle aussi comme au premier jour, et depuis elle n'a pas rétrocédé jusqu'au moment où fut prise l'observation (8 mai).

Avant son entrée à l'hôpital, le malade aurait eu aussi de l'insomnie, ainsi que des nausées fréquentes mais non suivies de vomissements.

Etat actuel, le 9 mai. — Le malade ne présente aucune manifestation morbide autre que de la céphalée et des troubles oculaires.

La céphalée est aussi vive que les jours précédents. Il y a une certaine tendance à la torpeur.

Le malade n'accuse plus de diplopie.

Il y a du ptosis à gauche. Si l'on relève la paupière et qu'on ferme l'œil droit, le malade dit voir les objets comme dans un brouillard.

L'odorat paraît un peu plus faible à gauche qu'à droite.

L'acuité auditive est plus faible à gauche.

Le sens du goût ne présente pas de modifications.

10 mai. — Dans la nuit du 9 au 10 mai, le malade a eu cinq crises épileptiformes, séparées par des intervalles d'environ 10 minutes, la première à minuit, la dernière à une heure.

Chaque crise a débuté par un cri rauque, comparable à une sorte de rugissement, suivi de perte de connaissance ; le malade tourne la tête à droite ; les bras s'agitent convulsivement, puis les jambes.

Le malade ne s'est pas mordu la langue et n'a pas uriné sous lui à aucune des crises ; mais aux deux dernières, il a présenté de l'écume à la bouche

Le lendemain matin, le malade est somnolent, dans un état de demi-torpeur ; il ne se souvient pas de ce qui s'est passé dans la nuit, mais il se plaint d'un violent mal de tête. Les réflexes tendineux sont notablement exagérés, le pouls est rapide, 116 pulsations.

Les jours suivants, il n'y a pas de crises, la céphalée et les troubles oculaires persistent ; on constate de plus de l'hémiparésie faciale droite. Nous conseillons une intervention chirurgicale, mais le malade sort le 19 mai, sur sa demande et malgré notre avis.

13 *octobre*. — Le malade est ramené dans le service.

D'après les renseignements qui nous sont donnés, voici ce que nous connaissons de l'évolution de sa maladie depuis le moment où il a quitté l'hôpital (du 16 mai au 13 octobre).

A sa sortie de l'hôpital, C . . . pouvait marcher, mais en titubant ; il n'a pu reprendre son travail et est rentré chez ses parents ; cependant le mal de tête avait cessé, et il semblait y avoir une certaine amélioration, les crises convulsives n'ayant pas reparu.

Mais le malade présentait un phénomène particulier, qui se répétait une dizaine de fois par 24 heures : il éprouvait tout à coup la sensation d'une bouffée de chaleur qui remonterait des membres à la tête ; en même temps, le visage se congestionnait brusquement et souvent même se couvrait d'une sueur abondante, puis au bout de quelques secondes, reprenait sa coloration normale.

Ce phénomène s'est répété assez régulièrement pendant les deux premiers mois qui ont suivi la sortie, puis les accès se sont espacés jusqu'à laisser un intervalle de huit jours entre eux.

Dans les journées qui ont précédé le retour à l'hôpital, ils se seraient montrés deux fois chaque nuit.

Dans la journée du 15 août, le malade a senti subitement que son bras droit devenait lourd et qu'il pouvait difficilement s'en servir, puis la jambe est devenue faible ; cependant la marche, quoique difficile, reste possible.

Au commencement du mois de septembre, le malade éprouve quelques troubles de la déglutition ; vers le milieu du mois, cette fonction devient tout à fait défectueuse, les liquides ingérés ressortent par les fosses nasales ; les aliments solides, coupés très fins, passent au contraire plus facilement.

A la fin de septembre, le malade qui, depuis un certain temps, avait une certaine tendance à sommeiller constamment, tombe dans un véritable état de torpeur, il reste au lit, ne manifestant pas l'envie de sortir, ne réclamant pas à manger. mais demandant constamment qu'on le laisse tranquille pour qu'il puisse dormir.

De temps en temps, ses parents l'habillent de force et le font sortir de son lit. Le malade peut alors faire quelques pas, mais il faut qu'il soit soutenu par une personne de chaque côté.

Sur le conseil du médecin traitant, C. . . est amené par ses parents à l'hôpital, il est admis salle Magendie, d'où il est passé salle Broussais le 12 octobre 1899.

Etat du malade le 12 octobre 1899.

C. . . est étendu sur son lit dans un état de torpeur complète, ne faisant aucun mouvement, le regard vague, la respiration faible.

A l'examen de la motricité, on constate une hémiparésie droite totale.

A la face, le facial inférieur est paralysé (seul), le malade ne peut ni siffler, ni souffler, dans les mouvements, la commissure labiale et l'aile du nez sont déviés à gauche. Au contraire, les rides du front sont plus marquées à droite qu'à gauche. La langue paraît un peu déviée du côté paralysé.

La luette est également déviée à droite, il y a paralysie de la moitié droite du voile du palais, la partie gauche se contracte seule.

Membre supérieur droit. — Tous les mouvements sont possibles, mais ils se font sans énergie, la main peut à peine serrer et le malade n'oppose qu'une très faible résistance aux mouvements passifs. Les réflexes sont un peu exagérés à droite.

Membre inférieur droit. — Tous les mouvements sont également possibles, mais le malade n'oppose qu'une faible résistance aux mouvements passifs de flexion et d'extension.

Le réflexe patellaire est exagéré, et il y a de la trépidation épileptoïde.

La marche est impossible, d'une part à cause de la parésie du membre inférieur droit, d'autre part à cause du vertige que dit éprouver le malade.

La *sensibilité objective* est normale.

Le malade n'accuse aucun trouble de la sensibilité subjective, il n'y a pas de céphalée.

Il n'y a pas de troubles vaso-moteurs ni de troubles trophiques.

Examen de l'appareil oculaire. — Il y a du ptosis bilatéral plus marqué à droite, mais qui laisse cependant un léger entrebâillement de la fente palpébrale.

Le malade se plaint de voir trouble, mais s'il relève ses paupières avec les doigts, il trouve que le trouble disparaît presque complètement, mais il lui semble que les objets tournent autour de lui.

Si on cherche à provoquer des mouvements des globes oculaires, on constate qu'il y a ophtalmoplégie extrinsèque bilatérale complète. Au contraire, les pupilles réagissent bien à l'accommodation à la distance et à la lumière.

Il n'y a pas de rétrécissement du champ visuel, et l'acuité visuelle paraît peu diminuée.

Ouïe. — Le malade n'éprouve pas de sensations subjectives. L'acuité auditive est normale.

Appareil digestif. — A part les troubles de la déglutition, les fonctions digestives se font bien ; il n'y a jamais eu de vomissements, mais un degré marqué de constipation. Depuis huit jours, le malade n'est pas allé à la selle.

Il n'y a aucun trouble respiratoire ; les contractions du cœur sont très énergiques, mais il n'y a pas de bruits anormaux.

Pas de troubles urinaires, pas de fièvre, mais un certain degré d'amaigrissement.

Pendant la durée du mois de novembre, apparaissent des troubles de la pho-

nation. Non seulement le malade présente la voix nasonnée, mais il bredouille et est très difficile à comprendre.

Le malade, pendant tout ce temps, reste dans un état de torpeur progressivement croissante, il y a en outre de l'amaigrissement et un véritable état de déchéance physique comme intellectuelle.

Le 1er *décembre*, on constate une très grande faiblesse du membre supérieur et inférieur du côté droit.

Les deux pupilles présentent une dilatation qui n'est pas en rapport avec l'éclairage de la salle par la lumière du jour, mais elles réagissent normalement.

Cet état se prolonge pendant le début de décembre, puis le malade tombe dans le coma complet et meurt le 20 décembre.

Autopsie. — L'examen de l'encéphale a pu seul être pratiqué.

A l'ouverture de la boîte crânienne, on constate un état de congestion très notable de la dure-mère, avec distension des sinus.

La pie-mère est également très congestionnée.

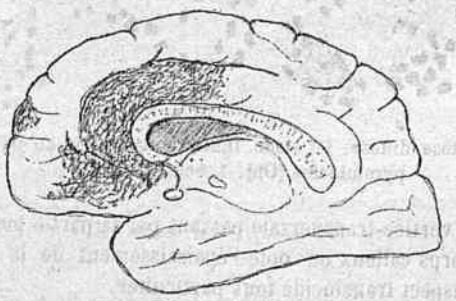

Fig. 6. — Gliomatose diffuse. Schéma indiquant la disposition des lésions.

L'encéphale est retiré sans difficulté, son poids est de 1.700 grammes.

L'examen de la convexité des hémisphères et du cervelet ne dénote aucune lésion méningée récente ou ancienne, la surface des circonvolutions paraît normale.

La base semble également indemne, il n'y a aucune lésion ni tumeur des pédoncules cérébraux ni du nerf optique.

La protubérance coupée transversalement ne montre également aucun aspect anormal.

Ce n'est qu'après la séparation des deux hémisphères cérébraux qu'on découvre les lésions, qui siègent sur la face interne de l'hémisphère droit.

La grande circonvolution du corps calleux de cet hémisphère offre un aspect boursouflé, sa surface est comme chagrinée et elle tranche manifestement sur les circonvolutions avoisinantes.

Cet aspect particulier se montre depuis l'union du tiers antérieure avec le tiers moyen jusqu'à la partie la plus reculée (Fig. 6).

Les deux circonvolutions frontales internes présentent également des altéra-

tions dans leur partie inférieure ; il existe une sorte de bourgeon sur la frontale interne au voisinage du bord antérieur de l'hémisphère.

Le septum lucidum est remarquablement épaissi et manifestement constitué de productions néoplasiques, de telle sorte que le couteau qui sectionnait le corps calleux l'a également divisé en deux.

Sur une coupe transversale et verticale on constate l'aspect gliomateux de cette production.

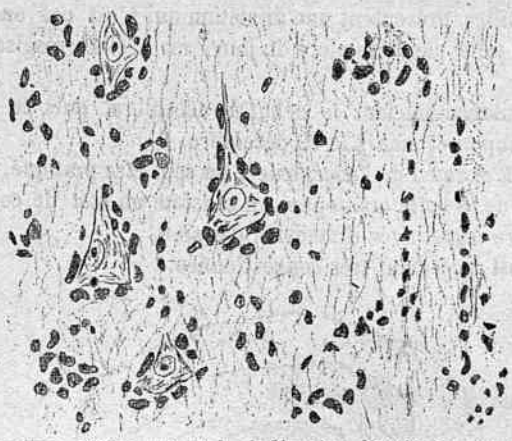

Fig. 7. — Gliomatose diffuse. 1er stade. Infiltration discrète au pourtour des cellules pyramidales (Obj. 7, ocul. 2, Leitz).

Sur une coupe vertico-transversale passant par la partie moyenne de la circonvolution du corps calleux on note l'épaississement de la couche corticale qui présente un aspect translucide tout particulier.

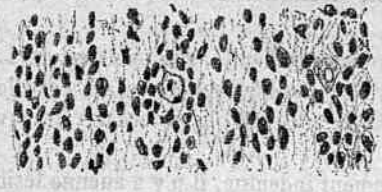

Fig. 8. — Gliomatose diffuse. 2e stade. Infiltration intense (Obj. 7, ocul. 2, Leitz).

Examen histologique de la tumeur. — Sur des coupes à la paraffine ou à la celloïdine colorées à l'hématoxyline-éosine ou par la méthode de Nisll et examinées à un faible grossissement, on est frappé de l'aspect tout à fait particulier du tissu.

Il semble qu'on soit en présence d'une coupe des circonvolutions des hémisphères nornaux, dans laquelle on peut distinguer la substance grise avec ses cellules pyramidales et la substance blanche avec ses fibres nerveuses, mais dans lesquelles se serait faite une infiltration abondante de petites cellules rondes (Fig. 7 et 8).

Ces cellules sont surtout extrêmement nombreuses dans les régions les plus superficielles de la couche corticale, mais elles pénètrent en travées péri-vasculaires jusque dans la substance blanche.

De plus, dans la substance grise, elles offrent une disposition très particulière. En effet elles sont groupées autour des cellules pyramidales qu'elles encastrent complètement en se disposant sur une ou plusieurs couches ; cette disposition est visible aussi bien sur les coupes perpendiculaires à la surface des circonvolutions atteintes, que sur les coupes transversales, qui montrent alors une véritable couronne d'une ou deux rangées de petites cellules autour de chaque cellule pyramidale.

Ces cellules, examinées à de forts grossissements, se montrent sous l'aspect d'éléments arrondis ou ovalaires, quelquefois polygonaux, à noyau arrondi, volumineux, emplissant presque à lui seul le corps de la cellule, fixant d'une façon assez intense les colorants basiques d'aniline et l'hématoxyline alunée ; elles rappellent l'aspect des petits mono-nucléaires du sang ou des cellules de la névroglie.

Quant aux cellules pyramidales ainsi étouffées par ces éléments néoformés, elles ne présentent pas d'altérations nettes décelables par la méthode de Nissl.

Cette observation est intéressante : 1° au point de vue anatomo-pathologique (lésions de gliomatose diffuse) ; 2° au point de vue de l'étiologie nettement traumatique de l'altération ; 3° enfin, au point de vue de la symptomatologie, qui a pu faire penser à une affection bulbaire.

Comme on l'a vu, les lésions sont constituées principalement, sinon uniquement, par une infiltration plus ou moins dense de petites cellules rondes ou ovalaires à noyau volumineux dans toute la substance corticale, et s'étendant même en certains points jusqu'à la substance blanche.

D'après l'examen des différents points des coupes, et des différentes régions envahies par le processus néoplasique, il semble qu'on puisse interpréter ainsi la marche du processus pathologique. Il se fait d'abord autour de chaque cellule pyramidale, une gaîne de ces petites cellules rondes ; celle-ci ne tarde pas à s'épaissir, les éléments se disposent en plusieurs couches concentriques dont l'accumulation étouffe peu à peu l'élément noble (cellule pyramidale) ; celle-ci s'atrophie et disparaît, sa place n'est plus alors marquée que par l'accumulation des éléments néoformés.

Dans les régions où les altérations sont le plus intenses et paraissent le plus anciennes, on ne voit qu'une accumulation considérable de ces éléments cellulaires ; tout élément noble a disparu, et par suite tout aspect caractéristique de la structure de l'écorce cérébrale ; on se trouve en présence d'amas de cellules rondes, parcourus par des ramifications vasculaires, dont l'ensemble rappelle beaucoup l'aspect de certains sarcomes ou lymphosarcomes.

Quelle est la structure exacte de ces éléments cellulaires ? Sur les cou-

pes, ils apparaissent sous forme de petites cellules arrondies a gros noyau, à protoplasma peu abondant, offrant l'aspect et la dimension d'un lymphocyte du sang. Le noyau fixe énergiquement l'hématéine alunée ou le bleu de méthylène, au contraire le protoplasma est clair et se colore mal même par l'éosine. Dans les dissociations après coloration au picro-carmin et montage à la glycérine, ces éléments se montrent également constitués d'un corps arrondi et d'un gros noyau, mais certaines de ces cellules sont fusiformes, et quelques-unes envoient de courts prolongements étoilés ; il n'est pas possible de distinguer la moindre ramification fibrillaire partant de ces prolongements.

L'aspect de nos coupes présente beaucoup d'analogie avec les figures de Ziegler se rapportant au gliome, mais les éléments dissociés ne présentent pas les ramifications fibrillaires que figure cet auteur, on est donc forcé d'admettre qu'il s'agit dans notre cas de cellules névrogliques à l'état embryonnaire, c'est-à-dire dépourvues de ramifications.

Quelle a été la cause du développement de cette tumeur ? Le traumatisme paraît avoir joué un rôle important dans l'étiologie, car c'est à la suite d'un coup violent porté sur la région temporale gauche que sont apparus les premiers symptômes ; or c'est sur l'hémisphère gauche que siège le néoplasme.

Il semble que celui-ci, d'ailleurs, si son début date de ce moment, ait eu une marche vraiment très rapide ; car, même en laissant de côté la céphalée qui pourrait à la rigueur s'expliquer simplement par la commotion, les symptômes de lésion cérébrale sont apparus au bout de huit jours, sous forme de troubles de la vue et de la musculature oculaire.

Les symptômes de la période initiale, bientôt suivis de troubles de la déglutition, on fait songer pendant un certain temps à une affection basilaire ; or l'examen histologique nous a montré qu'il y avait des lésions de dégénérescence gliomateuse dans la protubérance, ce qui explique ces phénomènes.

Mais comment se rendre compte de la rapide prolifération de la névroglie. Ici, comme dans certains cas de syringomyélie, le traumatisme peut être invoqué comme cause de cette prolifération. Il n'est pas impossible que le choc ait déterminé une brusque altération des cellules pyramidales et qu'à la suite la névroglie, tissu de soutien, antagoniste de l'élément noble, ait rapidement proliféré et étouffé les cellules pyramidales altérées.

DESCRIPTION D'UN CAS DE MONSTRUOSITÉ RARE DE LA FACE ET DE L'ENCÉPHALE

PAR

MM. P. HAUSHALTER, agrégé à la Faculté de Médecine de Nancy.

ET

P. BRIQUEL, préparateur au laboratoire d'anatomie pathologique.

Le 13 juin 1900, la sage-femme de la commune de X... amenait à Nancy à la clinique des maladies des enfants une petite fille « monstre » née 15 jours auparavant. Dès l'abord on était frappé par une volumineuse tumeur presque de la grosseur du poing, implantée à la région frontale droite, rendue plus énorme par la petitesse du crâne, surplombant une face à peine formée où s'ouvrait aux cris de l'enfant un large cloaque naso-bucco-pharyngien. La face paraissait plus monstrueuse encore par la présence d'une seule fente palpébrale, visible à droite, déjetée latéralement, restant close.

Née de parents indigents, cette enfant, objet de curiosité locale, avait été envoyée par l'administration de la ville. Voici le peu de renseignements que nous donna la sage-femme sur sa famille :

Père, âgé de 21 ans, bien constitué et bien portant, ayant eu un pied coupé accidentellement, indemne de syphilis et d'alcoolisme.

Mère âgée de 23 ans (fille-mère), bien constituée, indemne elle aussi de syphilis. Un an 1/2 auparavant elle avait eu un enfant, de bonne constitution et de santé excellente. Le cours de la 2e grossesse fut normal, sans présenter de phénomènes sympathiques. Notons que, au dire de la sage-femme qui était présente, la parturiente aurait eu, quelques heures avant l'accouchement, le ferme pressentiment qu'elle aurait un enfant anormal. L'accouchement eu lieu spontanément. sans aucune particularité de mécanisme, sans aucun accident.

Une tante de la mère aurait eu, sur 6 enfants, 3 enfants anormaux ; sans plus précis renseignements. Ses frères et sœurs sont bien constitués.

Cette enfant, de taille moyenne, se présentait en bonne santé et vigoureuse ; l'allaitement au biberon était facile, malgré l'énorme difformité qui semblait devoir l'entraver. La conformation générale, sauf quant à la tête et quant aux extrémités (les deux mains et le pied droit) était normale.

Pendant les 4 semaines de son séjour à la clinique, la petite Z... fut nourrie au biberon, avec toutes les apparences d'un bon état de santé. Malgré la présence de cet encéphalocèle, très tendu et semblant prêt à se rompre, d'au-

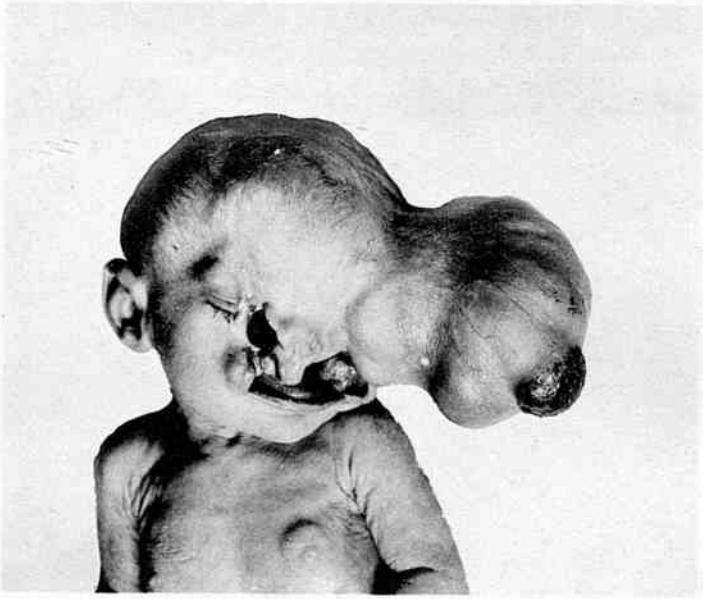

A

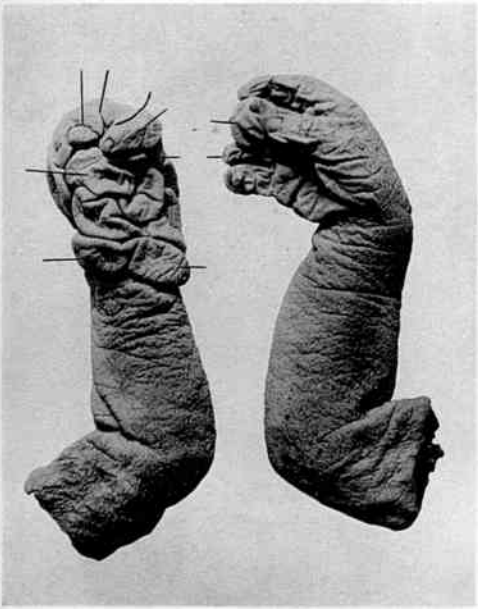

Cliché Briquel B

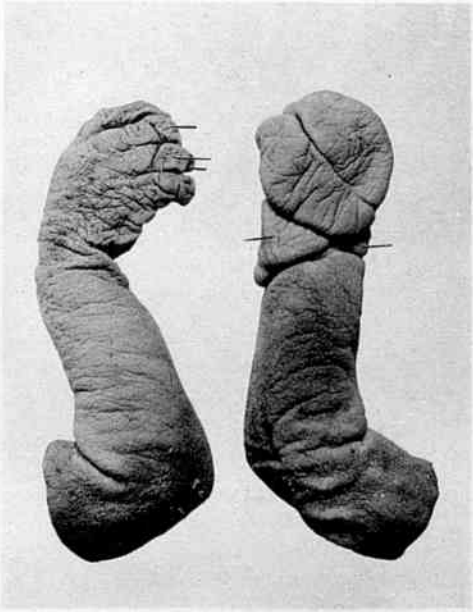

C Photocollographie Berthaud

MONSTRUOSITÉ DE LA FACE ET DE L'ENCÉPHALE

A. Monstruosité de la face méninge. Meningo-encéphalocèle.
B. Face palmaire des mains.
C. Face dorsale des mains.

(Hausbalter et *Briquel).*

tant plus qu'une large croûte circulaire, de la grosseur d'une pièce d'un franc siégeait à son extrémité ; malgré les replis et les cryptes de la face, où des restes de lait séjournaient en voie de fermentation ; malgré les dangers imminents d'une infection pulmonaire, l'enfant augmenta de poids, devint vigoureuse en se développant comme tout autre enfant. Mais le 8 juillet, sans cause, elle parut déprimée, s'alimenta moins, et sans qu'on eût pu déceler aucun symptôme, mourut le 9 juillet à l'âge de 41 jours.

Autopsie. — A l'autopsie, qui fut pratiquée quelques heures après la mort, nous n'avons rien relevé aux viscères thoraciques ni abdominaux. Tant dans leur forme et leur siège que dans leur fonctionnement, rien n'était anormal.

Les malformations, portaient sur les *extrémités des membres, la face, le crâne* et *le cerveau.*

Extrémités. — Pied droit. — Le gros orteil se termine par un bourrelet très net, sorte de champignon très souple à la palpation et ne semblant pas contenir d'os. Dans le 1er espace interdigital existe une petite masse mobile, pédiculée, du volume d'un grain de millet. Au-dessus, se trouve, dans le même espace, une autre petite masse conique terminée par une sorte de capuchon corné, coloré en noir. Le gros orteil n'a pas d'ongle à son extrémité.

Le 2e doigt se termine aussi par un bourrelet, mais sur sa face supérieure existe un rudiment linéaire d'ongle.

Le 3e orteil présente de même un petit bourrelet le coiffant comme un champignon. A l'union de ce bourrelet et de l'orteil se voit un petit ongle.

Les 4e et 5e doigts sont normaux.

Main droite (Pl. XXVII, fig. B et C). — Au pouce et à l'index, rien d'anormal.

Médius : au milieu de la phalangette existe un gros bourrelet du volume d'un gros pois (fig. B et C), à peau molle et rose, séparé dans sa partie médiane par un sillon au fond duquel se trouve un rudiment d'ongle du diamètre d'un grain de chénevis. A la palpation, on sent comme une phalangette dans ce bourrelet.

Annulaire : la phalangette se termine également par un petit bourrelet rose avec un rudiment d'ongle presque linéaire. Au niveau de la phalangine existe un gros bourrelet mou séparé de la phalangette par un petit sillon et de la phalange par un sillon profond.

L'auriculaire est bien conformé.

Main gauche (Pl. XXVII, fig. B et C). — Elle est, dans son ensemble absolument informe. A première vue elle paraît constituée par une masse de chair molle qui l'a fait ressembler à un gros molluscum pendulum du volume d'un petit œuf de poule, traversé par de nombreux sillons devenant en certains points de profondes entailles qui limitent de petites masses secondaires. Il en existe trois (fig. B et C), du volume d'une noisette, disposées en bracelet autour du poignet.

Dans cette masse, on sent aisément le gril des 5 métacarpiens.

A l'extrémité de la masse totale, on voit sur le bord cubital de la main un auriculaire assez bien conformé (fig. B) séparé du moignon de la main par

un sillon profond. Vers la partie moyenne du bord palmaire du moignon se voit une sorte d'appendice conique (semblant être le rudiment d'extrémités de doigt), replié jusqu'à presque contact (fig. B) sur ce qui représente la paume de la main, et ne s'en laissant pas relever. Cet appendice est creusé en un milieu par un sillon et séparé du moignon par un sillon assez large et profond. L'ensemble constitue une petite masse formée du groupement de 4 ou 5 petites masses secondaires d'inégal volume.

En palpant dans la profondeur on sent nettement (outre l'auriculaire ci-dessus décrit) 3 phalanges inclinées sur la paume de la main par le fait même des adhérences, et correspondant aux 2e, 3e et 4e doigts. A ce niveau, la masse est très molle et présente trois sillons esquissant les 2e, 3e et 4e espaces interdigitaux (fig. B).

Ces 3 phalanges convergent l'une vers l'autre et vers la paume de la main, pour se fusionner en une masse confuse, comme adhérente à la paume par des brides d'aspect cicatriciel. Et l'ensemble s'effile, se terminant dans la petite massue précédemment décrite.

Dans la masse molle, du côté radial de la main, on sent la phalange du pouce, contenue dans un gros bourrelet (fig. B), convergeant aussi vers le centre de la paume. La phalangette n'est pas perçue nettement.

Au poignet, dans le fond de l'un des sillons les plus marqués est un *petit filament conique*, long de plus d'un demi-centimètre, de la consistance d'une petite corde dure, cornée, *traces d'une adhérence amniotique*.

Tête. Configuration générale. — Le crâne est petit, bien conformé quant à sa partie postérieure. Petits cheveux fins, assez nombreux.

Les pavillons des oreilles, bien formés ne sont pas sur le même plan ; le pavillon gauche est sur un plan antérieur de 1 centimètre à celui de l'oreille droite.

Au niveau de la bosse frontale gauche proémine une *grosse masse herniaire pédiculée*, dont voici les dimensions :

Hauteur de la masse.	7	centimètres
Largeur de l'extrémité (maximum)	10	—
Largeur du pédicule (maximum)	7	—
Circonférence (maximum)	22	—
— du pédicule	19	—

Dans l'espace de 16 jours, ces deux circonférences seules ont un peu augmenté, la masse s'arrondissant dans son ensemble, les diamètres maxima étant restés stationnaires ; 9 jours après, lors de la mort, les dimensions étaient sensiblement les mêmes que le 30 juin.

La peau est fine à ce niveau, comme tendue à son maximum, sillonnée de petites veines nombreuses. La partie terminale donne l'impression d'une anse intestinale distendue. Elle est molle, fluctuante, transparente, telle une hydrocèle, à la lumière d'une bougie, tandis que le pédicule est opaque à cette même épreuve, et sa paroi sensiblement plus résistante. Au niveau du léger sillon à peine marqué qui sépare le pédicule de la partie terminale dilatée, la peau forme un anneau plus résistant à la pression et de consistance fibreuse.

La masse totale est dirigée d'arrière en avant, de droite à gauche, à peu près horizontalement, presque sur le même plan que le front. A l'extrémité, la peau est ulcérée sur la surface d'une pièce d'un franc. Cette croûte fissurée apparue dès la naissance, augmentant peu à peu de diamètre et très mince, semblait lors de l'entrée de l'enfant au service, incessamment prête à céder ; et cependant cette barrière nécrosée, malgré l'augmentation de la poche, fut suffisamment résistante pour en empêcher la rupture. A chaque cri de l'enfant, les veinules superficielles se dilataient, la poche toujours tendue se distendait encore, de même qu'à toute tentative de palpation de la voûte du crâne.

Etant données cette mollesse de la poche, cette distension permanente s'exagérant aux moindres causes, la transparence de l'extrémité diminuant graduellement jusqu'à l'opacité au niveau du pédicule, le diagnostic porté fut celui d'encéphalocèle ou plutôt de méningo-encéphalocèle avec amincissement, puis disparition presque totale de la lame de substance nerveuse.

La *bosse frontale droite* existe, bien conformée.

Une grande partie de la voûte crânienne a une *consistance membraneuse*. Cette partie membraneuse forme une bande antéro-postérieure allant de la région occipitale à la racine de la tumeur, sur une longueur de 12 centimètres, atteignant entre les deux pariétaux, 5 centimètres de largeur.

Tous les os de la voûte chevauchent ou peuvent chevaucher les uns sur les autres. Voici les particularités qu'ils présentent (fig. 1 et 2).

Occipital. — De chaque côté, les points inférieur et supérieur de l'écaille ont donné naissance à une lame osseuse s'amincissant graduellement vers la ligne médiane ; les 2 lames restent distantes de 2 cm. 5 environ. La lame osseuse droite moins développée que la gauche empiète un peu sur la ligne médiane. Il y a en somme à ce niveau comme une large croix membraneuse, avec, en son centre, une lame osseuse ovalaire, à grand axe antéro-postérieur un peu déjeté en avant et à gauche, représentant l'os épactal.

Pariétaux.— Les deux pariétaux sont distants, non pas de 5 cm. comme nous l'avions mesuré à l'entrée de l'enfant vivant, mais de 3 cm. 5 au maximum, l'ossification s'étant poursuivie et les bords internes des deux lames étant transparents, minces et souples. C'est le pariétal gauche qui empiète de 1 cm. sur la ligne médiane, environ 3 fois plus développé que le gauche.

A droite, une distance de 1 cm. sépare l'occipital du pariétal ; de l'autre côté, 5 millimètres seulement.

Quant au *frontal*, sa malformation est beaucoup plus considérable.

Le *frontal gauche*, vu de haut, s'aperçoit sous forme d'une crête osseuse très résistante, de près d'un centimètre de largeur seulement sur 3 à 4 millimètres d'épaisseur, sa coupe donnant un triangle avec une arête interne résistante. Il semble que le point primitif d'ossification unique de chaque côté ait été ici dissocié en deux points secondaires par l'encéphalocèle, la partie principale du point gauche se trouvant rejetée à droite. Le *frontal droit* est situé par le fait même entre le pariétal et le frontal gauche.

La *voûte crânienne* est donc asymétrique et son axe par rapport à l'ossification fait un angle ouvert en avant et à droite sur l'axe réel de la tête.

Dans la *cavité crânienne*, la fosse cérébelleuse présente une forme en entonnoir ; nous y reviendrons au sujet du cervelet.

Il n'y a pas de *tente du cervelet* proprement dite. Du côté gauche, le voile cérébelleux atteint une largeur maxima de 15 millimètres depuis son insertion sur le bord supérieur du rocher jusqu'à son bord libre. A droite, le voile atteint 20 millimètres. Donc, dans son ensemble, ce n'est pas une véritable tente, mais 2 replis falciformes latéraux. En arrière, à la partie médiane pos-

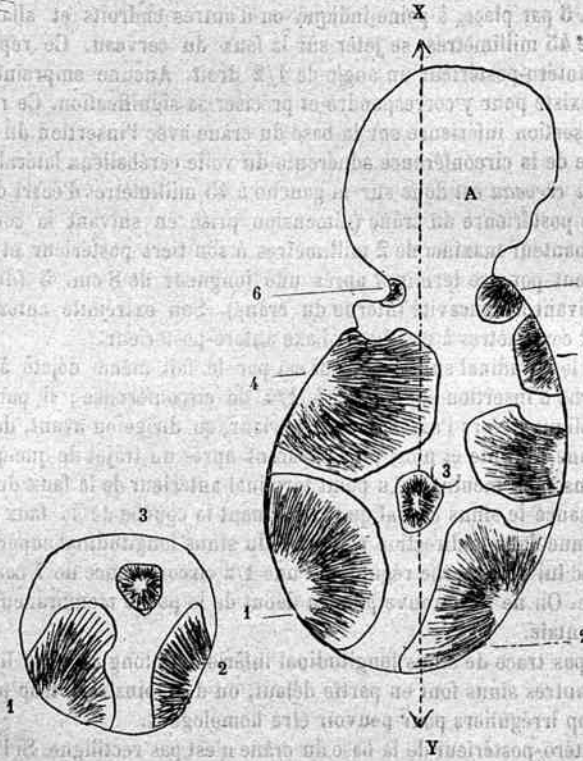

Fig. 1. Fig. 2.

Schéma de l'ossification du crâne.

Fig. 1. — Vue supérieure.
Fig. 2. — Vue postérieure.
XY. Axe antéro-postérieur.
A. Encéphalocèle.
(Les parties laissées en blanc sont les portions membraneuses).
1. Occipital gauche (points d'ossification supérieur et inférieur de l'écaille).
2. — droit — — —
3. Os épactal.
4. Pariétal gauche.
5. — droit.
6 et 7. Frontal gauche, dont le point d'ossification a été dissocié.
8. Frontal droit.

térieure, au niveau de l'insertion habituelle de la partie postéro-inférieure de la faux du cerveau est l'ébauche d'une crête formée par les méninges, sous l'aspect d'accent circonflexe, et atteignant 1 à 2 millimètres de hauteur. Nous verrons du reste que ce qui est à homologuer à la faux du cerveau ne s'insère pas là.

De ce repli médian légèrement saillant se dirige, partant à 25 millimètres au-dessus du rebord du trou occipital, un petit repli méningé mince, ayant au plus 1 mm. 5 par place, à peine indiqué en d'autres endroits et allant, après un trajet de 45 millimètres, se jeter sur la faux du cerveau. Ce repli forme avec l'axe antéro-postérieur un angle de 1/2 droit. Aucune empreinte sur le cerveau n'existe pour y correspondre et préciser sa signification. Ce repli confond son insertion inférieure sur la base du crâne avec l'insertion du bord antéro-externe de la circonférence adhérente du voile cérébelleux latéral gauche. *La faux du cerveau* est donc sur la gauche à 45 millimètres d'écart de la partie médiane postérieure du crâne (dimension prise en suivant la courbure); elle a une hauteur maxima de 2 millimètres à son tiers postérieur et diminue graduellement pour se terminer après une longueur de 8 cm. 5 (dimension prise en suivant la concavité interne du crâne). Son extrémité antérieure se termine à 2 centimètres à gauche de l'axe antéro-postérieur.

Le sinus longitudinal supérieur, qui est par le fait même déjeté à gauche, suit la courbe d'insertion équivalant à 1/4 de circonférence ; il poursuit sa route en obliquant vers l'axe antéro-postérieur, se dirige en avant, dépasse la ligne médiane à droite et n'est plus apparent après un trajet de quelques centimètres sans repli méningé. Au point terminal antérieur de la faux du cerveau prend naissance le sinus latéral qui, continuant la courbe de la faux du cerveau, continue dans la direction primitive du sinus longitudinal supérieur, décrivant avec lui une courbe régulière d'une 1/2 circonférence de 7 centimètres de diamètre. On ne le retrouve plus au début de la poche membraneuse de la vésicule frontale.

Il n'y a pas trace de sinus longitudinal inférieur le long du bord libre de la faux. Les autres sinus font en partie défaut, ou du moins sont trop peu apparents et trop irréguliers pour pouvoir être homologués.

L'axe antéro-postérieur de la base du crâne n'est pas rectiligne. Si l'on prend comme points de repère le centre du trou occipital, le milieu de la selle turcique et la crête de l'ethmoïde, on voit qu'il subit une légère déviation vers la droite, formant une ligne courbe à concavité ouverte sur la droite. La distance maximum entre l'arc et la corde sous-tendant (du frontal à l'occipital) n'atteint que 2 millimètres.

Mais ce qui est plus intéressant à noter, c'est la *déformation du plancher de la cavité crânienne*. La moitié gauche est sur un plan un peu abaissé par rapport au plan de la moitié droite, cet abaissement étant marqué surtout au niveau de la partie gauche du sphénoïde et du frontal, la voûte orbitaire gauche étant non seulement affaissée, aplanie, mais à concavité ouverte en haut. Les deux axes des canaux optiques prolongés en dedans se rejoignent selon un angle de 1 droit 1/2 au lieu de ne dépasser que de peu l'angle droit. Le

canal gauche est dévié en bas et en arrière, devenu perpendiculaire à l'axe antéro-postérieur du crâne ; quant au canal gauche, il fait avec ce même axe son angle habituel de 1/2 droit.

Face. — Vue de profil du côté droit, la tumeur étant dissimulée, on eût dit une enfant bien conformée quant à la joue et l'oreille droites ; mais déjà de ce même côté on voit une fente palpébrale, toujours close hermétiquement, de 1 centimètre seulement de largeur. Si avec 2 spatules on écarte les paupières, on aperçoit à quelques millimètres de profondeur un petit bulbe blanc, grisâtre, sclérotique légèrement vascularisée.

Cachée par le pédicule de l'encéphalocèle qui la masque et la ferme absolument, la fente palpébrale gauche ne se laisse entr'ouvrir qu'à grand'peine. On n'aperçoit pas de rudiment de globe oculaire ; mais, dans la profondeur, une fente semble indiquer une ébauche de canal.

Entre la paupière supérieure gauche et le pédicule on ne peut dire s'il existe un rebord osseux. En réalité à l'autopsie, nous n'avons trouvé qu'une membrane fibreuse dense, la voûte orbitaire (ou plus exactement la concavité orbitaire) étant quant au frontal et au sphénoïde bien moins avancée dans leur ossification que du côté droit.

Au-dessus du bord externe de la paupière, nous avons noté une petite dépression cicatricielle en dehors de laquelle existe une petite masse hémisphérique molle en avant de la suture fronto-pariétale à sa partie tout inférieure.

Quant à la *face* (Pl. XXVII, fig. A), toute la *partie comprise au-dessus du maxillaire et de la lèvre inférieurs jusqu'au front représente un large orifice anfractueux.*

Le maxillaire inférieur et la lèvre inférieure sont absolument normaux. Mais déjà la lèvre supérieure n'est représentée que par deux bourgeons latéraux, avec au-dessous d'eux les commissures labiales. Entre les deux parties de la lèvre supérieure, la distance de 6 centimètres atteint 8 centimètres lorsque l'enfant pleure ou crie ; alors, ces deux bourgeons s'écartent comme deux clapets. Au-dessous se sent de chaque côté une partie dure, rudiments du maxillaire supérieur ; incomplètement recouvert par les bourrelets latéraux, l'écartement entre eux est de près de 5 centimètres, de 6 pendant les cris. Cette division intéresse de même tout le voile du palais et la luette.

A droite et à gauche part de chacun des deux bourgeons latéraux (immédiatement au-dessus d'eux, ou mieux de l'intervalle séparant la partie molle de l'axe osseux) une fente qui, du côté gauche, se dirige à peu près horizontalement pour se perdre sous le pédicule de la tumeur. A droite au contraire, cette fente remonte vers l'angle interne de l'œil droit au-dessus duquel elle se continue avec une ligne cicatricielle ayant 1 centimètre de long.

Entre ces deux fentes se trouve le bourgeon frontal qui, au lieu d'être médian, est ici déjeté vers la droite. Il est de forme triangulaire à base supérieure, et c'est surtout vers son extrémité inférieure que s'accentue son obliquité vers la droite. Cette extrémité est bordée en avant par une portion de lèvre, recouvrant ce qui correspond à l'os incisif. Entre ce bourgeon supérieur médio-latéral d'une largeur de 15 millimètres et le bourgeon latéral est une dépression,

un sillon intéressant presque toute l'épaisseur des parties molles, répondant au sillon naso-labial.

Au-dessous du bourgeon supérieur de la lèvre est l'os incisif, celui-là étant réuni à celui-ci par le frein. L'os incisif lui-même adhère au bourgeon profond latéral droit. En somme du côté droit, il y a fusion des deux parties osseuses.

Au-dessus de la portion de lèvre, toujours dans le bourgeon frontal, la peau présente un aspect étoilé, froncé, paraissant répondre au lobule du nez. Et de chaque côté se dessinent assez nettement et divergent deux replis cutanés assez fermes paraissant être les ailes du nez et constituant le bord interne des fentes labio-nasales.

Au-dessous du bord inférieur de ces rudiments d'ailes du nez se trouve de chaque côté un petit repli correspondant à l'orifice des narines ; ce repli est plus marqué à droite.

Sur un plan postérieur à ces ailes du nez se voient les fosses nasales, ouvertes.

En somme, si nous nous reportons à l'évolution embryologique du premier arc branchial pair, arc mandibulaire ou facial, nous voyons que sa branche maxillaire inférieure ou mandibulaire a terminé son évolution et sa coalescence. Il en est tout autrement de sa branche maxillaire supérieure. Outre cette branche, intervient le bourgeon frontal ou fronto-nasal. Les deux prolongements que tout d'abord il présente, les processus globulaires de His, sont dans notre cas soudés entre eux, formant par leur soudure l'os incisif revêtu de sa portion médiane de lèvre supérieure. Mais au lieu de s'être fusionnés latéralement avec chacune des branches maxillaires supérieures, la fusion n'a eu lieu que du côté droit et seulement quant à sa partie profonde, osseuse, laissant un sillon dans les parties molles, véritable bec-de-lièvre simple latéral droit. Immédiatement au-dessus, du même côté, l'excavation est à homologuer peut-être au sillon lacrymal ou plutôt à la fossette olfactive ; c'est là l'orifice externe de la narine droite.

Quant au côté gauche, la partie supérieure latérale, partie ascendante de la vaste cavité, est l'orifice externe de la narine, puisqu'il n'y a pas eu soudure entre le processus globulaire gauche et la branche maxillaire supérieure correspondante.

Nommons pour plus de simplicité la cavité totale : la bouche. Son plancher, la langue, les gencives, la lèvre inférieure sont normaux.

Au plafond de la cavité buccale est une baie de près de 5 centimètres entre les deux parties du maxillaire supérieur. Cette division se prolonge jusqu'au pharynx, le voile du palais sur toute sa longueur et la luette étant bifides.

Le véritable plafond de la cavité est donc formé par la base du crâne. Une muqueuse très rouge tapisse les parties osseuses. Ce plafond est divisé en deux parties : une partie droite, à direction d'avant en arrière et de droite à gauche, et une partie gauche, à peu près sagittale, dirigée d'avant en arrière, à ligne inférieure horizontale, séparée de la première par une faille dirigée également d'avant en arrière.

La 1re partie (droite), d'une largeur de 1 centimètre environ, paraît être la

partie vomérienne de la cloison déjetée latéralement, attirée quant à sa partie antérieure vers la droite par l'adhérence du processus globulaire avec la branche maxillaire droite, et qui par le fait de la torsion est devenue horizontale.

La 2e partie (gauche) paraît être constituée par la lame perpendiculaire de l'ethmoïde.

Il n'y a plus de rapport direct entre l'ethmoïde et le vomer.

A gauche et en dehors de la muqueuse qui recouvre la lame perpendiculaire de l'ethmoïde, c'est le plafond des fosses nasales.

Le plafond des fosses nasales est donc apparent dans la moitié gauche et se continue latéralement avec le revêtement du bourgeon maxillaire et avec la muqueuse buccale. A droite au contraire, la fosse nasale est dissimulée par le vomer qui se trouve placé de champ et ne communique avec la cavité buccale qu'à sa partie postérieure.

Pour interpréter cette malformation complexe, rappelons-nous les grandes lignes du développement de l'appareil olfactif.

De chaque côté, en regard et en dehors du bourgeon nasal interne ou processus globulaire de His, et séparé de lui par le sillon nasal se trouve le bourgeon nasal externe. Au-dessous du bourrelet nasal externe, et le séparant du bourgeon maxillaire supérieur est le sillon lacrymal. Lorsque la branche maxillaire supérieure passe au devant du sillon nasal, pour se fusionner avec le bourgeon nasal interne, ce qui est ici réalisé du côté droit seulement, la gouttière nasale est transformée en canal nasal, et l'appareil olfactif présente deux ouvertures : une externe répondant à la fossette olfactive primitive, l'autre postérieure s'ouvrant dans la bouche. C'est bien ce qui existe du côté droit, la fosse nasale s'ouvrant directement en arrière de la branche maxillaire supérieure, car les lames palatines, qui naissent du bord interne de cette branche pour cloisonner en deux étapes la cavité bucco-nasale primitivement unique, ne se sont pas développées ici.

Encéphale. — En incisant circulairement le crâne pour enlever le cerveau on remarque que de nombreuses adhérences, assez intenses par endroits pour nécessiter une dissection au scalpel, unissent la dure-mère aux parties membraneuses des parois crâniennes. Au niveau du pédicule, la section du rudiment osseux gauche du frontal est particulièrement difficile. La paroi du pédicule de l'encéphalocèle s'isole assez facilement de la hernie cérébrale, mais vers l'extrémité, la paroi méningo-encéphalique n'est plus qu'une membrane mince et transparente, et à l'extrémité même la large croûte terminale occupe toute l'épaisseur de la peau et des méninges existant seules à l'exclusion de toute lame nerveuse. Aussi une ouverture circulaire devant se produire fatalement, avons-nous ponctionné la hernie ; il s'écoula 200 grammes de liquide céphalorachidien, y compris la majeure partie du liquide contenu dans les méninges rachidiennes.

D'une mollesse extrême, le cerveau ne put être examiné avant d'être durci par la méthode de Kaiserling, et quelques jours après, avant que le durcissement ne soit trop accentué, nous avons injecté par l'ouverture terminale de la poche, de la gélatine fondue, de façon à rétablir la forme primitive et à avoir,

sur les coupes du cerveau, une substance relativement transparente ne gênant nullement pour l'examen des différentes parties.

Nous avons enlevé les deux yeux par la base du crâne, de façon à ne pas détériorer la face, et à pouvoir nous rendre compte de leur situation exacte et de l'état de leur musculature extrinsèque.

Le globe de l'*œil droit* est rudimentaire comme volume et semble encore peu différencié. Le nerf optique et les muscles ne présentent aucune particularité macroscopique d'insertion ni de forme à relever. Ils existent au nombre complet de 6, nettement reconnaissables.

Quant à l'*œil gauche*, sa recherche par la fente palpébrale avait été négative. L'orbite se présentait comme une cavité virtuelle qui, distendue, atteignait 12 à 15 millimètres de profondeur. Au fond, une tache de coloration un peu plus rouge semblant être l'orifice d'un canal ; mais nous fûmes étonnés que ce canal supposé n'existait nullement ; un fil métallique très fin ne pouvait pénétrer.

La paroi orbitaire supérieure correspondant au frontal est fibreuse, et se continue avec le périoste voisin. Le nerf optique existe et se voit sur la base du crâne. Après avoir fait sauter le pont ossifié postérieur, représentant la petite aile du sphénoïde, et ouvert la paroi membraneuse (frontal non ossifié) nous avons trouvé une petite masse formée du nerf optique, de muscles assez nettement isolables après dissection, mais beaucoup plus grêles que ceux du côté droit, et d'un globe oculaire très rudimentaire, de coloration noirâtre, de la grosseur d'un pois, le tout réuni dans un peu de tissu graisseux dense. La partie antérieure du globe oculaire adhérait intimement avec la paroi postérieure de l'orbite vide. Cette paroi, vue de l'extérieur après écartement des paupières, avait absolument une apparence cutanée.

Le *poids* total du cerveau ne dépassait guère 220 grammes, mais nous devons nous souvenir qu'il s'est écoulé 200 grammes de liquide céphalorachidien dont la majeure partie serait à ajouter comme poids au cerveau puisqu'elle était contenue dans le système ventriculaire et l'encéphalocèle. Après injection à la gélatine, nous avons trouvé les chiffres suivants :

Hémisphère droit.	142 grammes.
Hémisphère gauche et méningo-encéphalocèle.	172 —
Cervelet, bulbe et origine de la moelle.	25 —
Total	339 —

Dimensions (comparées avec les chiffres moyens de nos mensurations sur plusieurs cerveaux d'enfants nés à terme).

	Monstre	Nouveau-nés à terme
Diamètre antéro-postérieur total (encéphalocèle compris).	170 millimètres	120 millimètres
Diamètre transversal maximum.	70 —	83 —
Au 1/2 postérieur diam. transv. lobe droit	58 —	40 —
— — lobe gauche	12 —	40 —
Longueur de la poche.	70 —	

En somme, en ne comptant pas la poche, le diamètre antéro-postérieur est

plus petit de 20 millimètres et le diamètre transversal plus petit de 13 millimètres.

Le *cerveau*, vu par sa face supérieure, présente dans son ensemble une forme étroite et très allongée. La région frontale gauche se termine par la grosse vésicule.

Dans le reste des hémisphères, les circonvolutions sont moins profondément délimitées que d'ordinaire. Les méninges les tapissent d'une façon fort serrée, et la face supérieure, revêtue par elles, forme un dôme d'aspect presque lisse, mais qui après une décortication difficile et un arrachement minutieux des vaisseaux qui rampent à sa surface, laisse voir un certain nombre de sillons et de scissures, le plus souvent des fissures, assez superficielles pour la plupart, simples ou un peu arborisées. L'aspect habituel se retrouve seulement avec toute sa netteté à la face interne des hémisphères.

A la région antérieure, entre l'encéphalocèle et l'extrémité du lobe frontal droit existe sur le 1/3 antérieur un sillon large de 1 à 2 millimètres, représentant la partie antérieure (déviée presque à angle droit de la normale), de la scissure interhémisphérique.

A la face externe gauche sur sa partie postérieure est un sillon très net représentant la partie postérieure de cette même scissure.

La *face externe droite* présente en sa partie médiane une sorte de cupule, cavité élargie équivalant à la scissure de Sylvius, large de 2 millimètres à sa partie la plus évasée. Un sillon profond assez régulièrement incurvé limite la partie antérieure de l'hémisphère droit de l'encéphalocèle.

La *face latérale gauche* se termine en avant par lui. En arrière nous relevons un sillon antéro-postérieur allant de gauche à droite et d'avant en arrière, et qui s'arrête à 1 centimètre du tiers postérieur du sillon interhémisphérique.

A 3 centimètres en arrière de ce sillon est une scissure béante, probablement la scissure de Sylvius, mais moins évasée qu'à droite, large de 4 millimètres, sans circonvolutions marquées.

En arrière de la lèvre postérieure de cette scissure est le reste de l'hémisphère (lobe temporo-occipital) qui présente une longueur de 4 centimètres et qui est débordé en arrière de 22 millimètres par la partie postérieure de l'hémisphère droit.

Bulbe. — L'origine de la moelle, au lieu d'être couchée sur la face inférieure du cervelet lui est perpendiculaire. La partie postérieure de la base du crâne a du reste, nous l'avons dit, une forme en entonnoir.

A la partie postérieure de l'origine de la moelle, la face postérieure de celle-ci est escortée sur une longueur de 2 centimètres par une languette aplatie de tissu nerveux, tapissée régulièrement de méninges et émanant de la partie latérale droite du cervelet ; elle se termine en extrémité de doigt. Cette languette prolonge le lobe droit du cervelet avec lequel elle se continue sans ligne de démarcation. Voici ses dimensions :

Longueur.	20 millimètres
Largeur à l'origine (supérieure).	10 »
» à 2 millimètres de son extrémité. . .	6 »

Epaisseur à la racine . . . . . 5 »
» à l'extrémité . . . . . 1 mm. 5

Les olives bulbaires sont asymétriques et déjetées à gauche, l'olive gauche étant la plus développée. La protubérance annulaire est au contraire déjetée vers la droite. L'axe bulbo-protubérantiel forme dans son ensemble un S très allongé.

La coupe de la moelle, au niveau de la languette émanant du cervelet, est asymétrique.

Le *cervelet* est élargi dans son ensemble, à bords minces et tranchants.

Face supérieure.

Au lieu de présenter la forme des 2 versants d'un toit se rejoignant à angle obtus au niveau du vermis supérieur, la face supérieure est dans son ensemble à peu près plane, sauf à gauche où la moitié antéro-externe de sa moitié gauche s'incline en avant, en dehors et en bas, formant un angle dièdre de 140 à 150°.

Sur la ligne médiane on ne trouve pas de saillie antéro-postérieure correspondant au vermis supérieur, mais un sillon assez profond sépare les deux lobes ; son origine, déjetée à gauche, naît au niveau du tubercule quadrijumeau inférieur gauche.

Les sillons, au lieu de décrire dans leur ensemble une suite à peu près régulière de courbes concentriques, se rejoignent à angle aigu postérieur de 65 à 70°.

Ce sillon antéro-postérieur, d'une longueur totale de 28 millimètres, est interrompu à 1 centimètre de son extrémité postérieure par un pont de 3 millimètres.

Dimensions de la face supérieure :

	Diamètre antéro-postérieur	Diamètre frontal maximum
Hémisphère gauche	35 m/m	32 m/m
» droit	35 »	31 »

Face inférieure. Dimensions :

	Diamètre antéro-postérieur	Diamètre frontal maximum
Hémisphère gauche	37 m/m	25 m/m
» droit	33 »	30 »

La grande scissure médiane est irrégulièrement limitée par une ligne sinueuse limitant les lobules. Les bords en sont très rapprochés et, en les écartant, on n'aperçoit rien qu'on puisse homologuer au vermis inférieur. Du reste, la direction de cette scissure n'est pas antéro-postérieure ; elle est dirigée d'arrière en avant et de droite à gauche ; sa direction prolongée passerait en dehors du bulbe, à sa gauche, à une distance de 1 centimètre de l'origine de la moelle rachidienne.

A la partie postérieure, les 5 derniers millimètres ont une direction rectiligne et il y a une encoche de 2 millimètres de profondeur au niveau de laquelle les bords postérieurs des hémisphères sont régulièrement incurvés.

Nous avons parlé de cette expansion de l'hémisphère droit, longeant la face

postérieure du bulbe et de la moelle. Peut-on l'interpréter comme un rudiment d'encéphalocèle cérébelleux ?

Des deux angles latéraux de la pseudo-circonférence cérébelleuse, l'angle à droite est à 18 millimètres de la ligne tangente au bord postérieur, le gauche à 22 millimètres de distance de cette même ligne.

Quant à son mode de segmentation périphérique, nous avons vu que le vermis n'est pas apparent, et de plus les sillons classiques ne présentent ni leur répartition typique ni leur disposition générale concentriquement curvilignes. On ne pourrait les homologuer que d'une façon artificielle et hasardée, les lobes latéraux n'étant pas symétriques, surtout à la face inférieure.

Scissure interhémisphérique.

Partie supérieure : (Pl. XXVIII, fig. D) absolument accolés par les méninges, au point que de prime abord on pouvait douter, surtout à la partie moyenne de la face convexe, de l'existence d'une scissure, les deux hémisphères purent être écartés après décortication délicate.

Le sillon interhémisphérique naît en arrière sur la face gauche, à une distance antéro-postérieure de 22 millimètres du plan tangent au bord postérieur du lobe droit.

Régulièrement incurvée (concave à gauche) jusqu'à une distance antéro-postérieure de 55 millimètres de ce même plan tangent postérieur, la scissure fait brusquement un angle légèrement obtus. Elle suit cette nouvelle direction sur un trajet de 1 centimètre. Puis la scissure devient antéro-postérieure, déjetée à 3 ou 4 millimètres à gauche de l'axe antéro-postérieur, pendant 35 millimètres; à partir de ce moment elle s'infléchit selon une courbe ouverte à droite en arrière et en dehors, pour se terminer sur la face latérale droite à une distance antéro-postérieure de 9 centimètres du plan tangent postérieur. Elle s'entr'ouvre peu à peu et laisse assez facilement écarter les deux hémisphères dans les 2/5 antérieurs de son trajet total.

Dans son ensemble donc, la scissure interhémisphérique a la forme d'un S allongé, interrompu à sa partie moyenne par une courte ligne horizontale. Elle est oblique d'arrière en avant et de gauche à droite, croisant à son 1/4 antérieur l'axe antéro-postérieur.

Formations interhémisphériques.

En écartant les deux hémisphères, on voit qu'ils sont absolument libres sur toute leur surface sur une longueur antéro-postérieure de 52 millimètres, l'hémisphère gauche ayant une hauteur maximum de 49 millimètres, l'hémisphère droit, de 59 millimètres.

Au lieu de constater les formations interhémisphériques habituelles, disposées selon un diamètre transverse, on voit, dans la profondeur, à 20 millimètres au-dessous de la surface supérieure, une bande antéro-postérieure (Pl. XXIX, fig. H et I) dont l'axe est un peu oblique de droite à gauche et d'arrière en avant. La largeur de cette bande, prise perpendiculairement à sa direction (c'est-à-dire, prise dans un plan presque transversal, un peu oblique d'arrière en avant et de gauche à droite), est de 20 mm. Sur la photographie de la face convexe

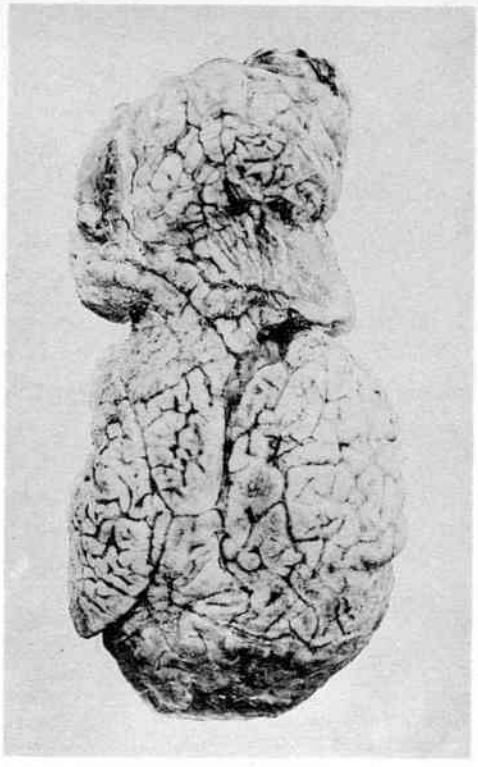

D

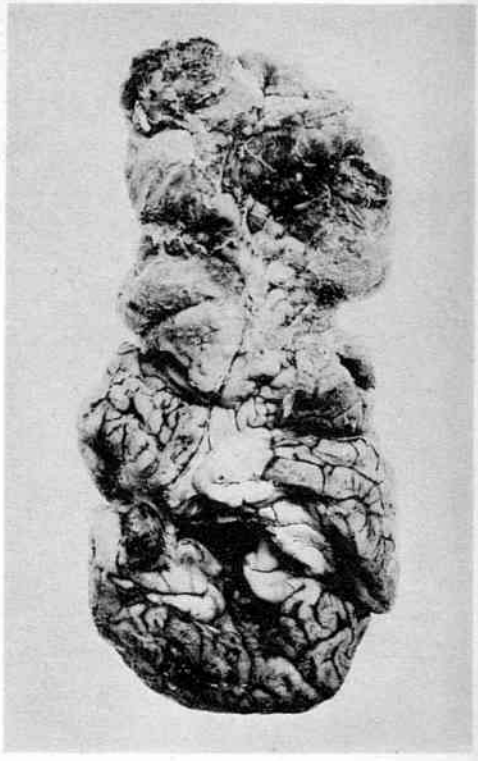

E

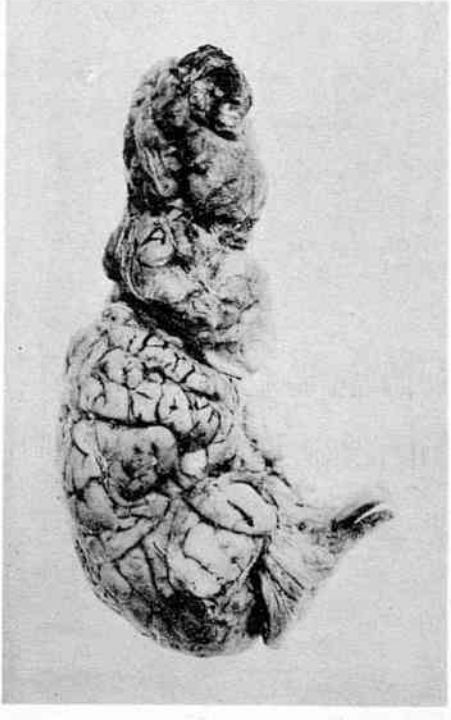

F

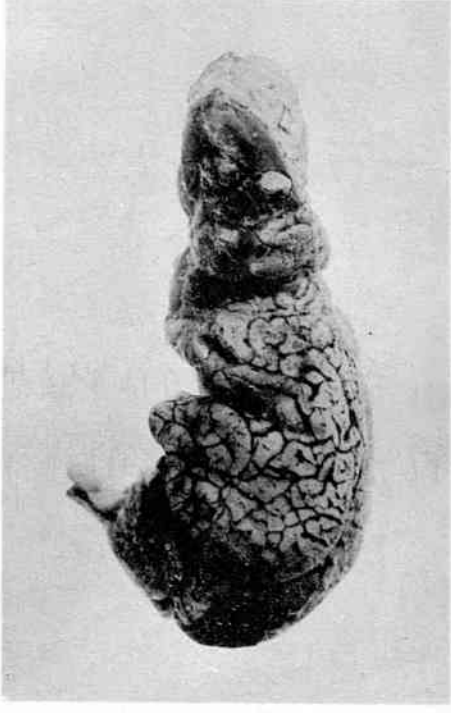

G

Clichés Briquel Phototypie Berthaud, Paris

MONSTRUOSITÉ DE LA FACE ET DE L'ENCÉPHALE

D. Encéphale, face supérieure. E. Face inférieure.



H

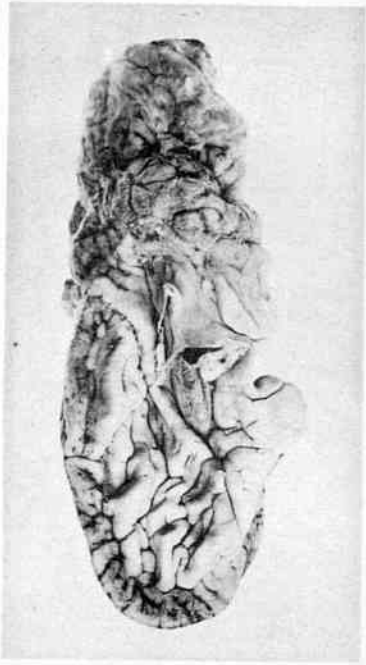

I

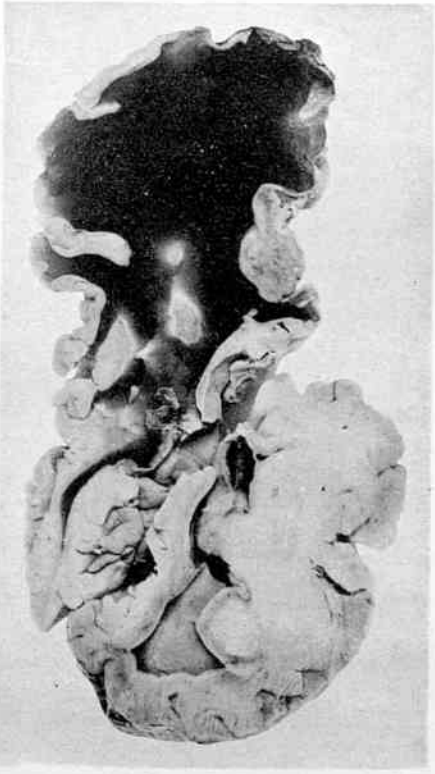



Clichés Briquel K L Phototypie Berthaud, Paris.

MONSTRUOSITÉ DE LA FACE ET DE L'ENCÉPHALE

H. Hémisphère droit, face interne.
I. Hémisphère gauche, face interne.
K. Coupe horizontale, partie inférieure.
L. Coupe horizontale, partie inférieure.

de l'encéphale (Pl. XXVIII, fig. D), cette bande est visible par son bord antéro-externe droit. A sa face supérieure, cette bande se présente sous l'aspect d'une membrane transparente limitée du côté droit par une lame plate de tissu nerveux, de 6 millimètres de large et de 2 millimètres d'épaisseur (Pl. XXIV, fig. H et I), qui apparaît par transparence sous la membrane. Après la coupe faite pour isoler les deux hémisphères et photographier leur face interne, si l'on soulève cette membrane on voit qu'elle s'étend sur toute la largeur précitée de 20 millimètres. Sur le bord gauche existe un peu de tissu nerveux donnant un aspect blanchâtre, sur une largeur de 4 millimètres, mais sans épaisseur appréciable.

Si nous continuons sur les hémisphères isolés (Pl. XXIV, fig. H et I) l'étude de ces formations interhémisphériques, nous voyons que, perpendiculairement à cette commissure à faces supérieure et inférieure membraneuses, se détache perpendiculairement à la face inférieure, une membrane à peu près verticale. Celle-ci est fusionnée avec la précédente et va, après un trajet de 10 millimètres, en s'épaississant un peu à sa partie inférieure, se fondre avec un cordon de substance nerveuse qui représente la plus importante formation interhémisphérique. Il se présente avec la forme d'un parallélipipède à faces courbes, dont la coupe (perpendiculaire à sa direction) est orientée de haut en bas, d'arrière en avant et de gauche à droite. En voici les dimensions, prises sur la section :

Côté supérieur (regardant	en arrière,	en haut	et à gauche).	5	mm.
— antérieur (	— en avant	—	droite).	9	—
— inférieur (	— —	en bas	—).	13	—
— postérieur (	— en arrière	—	gauche).	4	—

La membrane précitée se fusionne à la face antérieure près de l'angle antéro-inférieur.

De l'angle antéro-supérieur se détache une membrane, qui, après un trajet de 6 millimètres, va rejoindre la membrane antérieure et se fusionner avec elle. Donc, il y a formation d'une cavité dont une partie de la paroi postérieure est constituée par la face antérieure du cordon nerveux. Cette deuxième cavité communique nettement avec la cavité de l'encéphalocèle ; une injection poussée par l'extrémité antérieure de la vésicule frontale ressort par la section de cette cavité.

En schématisant l'ensemble, les formations interhémisphériques ont grossièrement la forme d'un T creux. Des membranes forment la majeure partie de leurs parois délimitant 2 cavités (fig. 3). C'est comme si une cavité, primitivement prismatique à base supérieure, avait subi sur quelques millimètres un accolement des parois des deux côtés opposés à la base, d'où formation de deux cavités perpendiculaires l'une à l'autre.

A ces membranes se joignent 3 bandes de tissu nerveux :

1° Une antéro-postérieure, de 6 millimètres de largeur et de 2 millimètres d'épaisseur, à la face inférieure de la cavité supérieure.

2° Une postéro-supérieure, de quatre millimètres de largeur sans épaisseur appréciable, à la face supérieure de cette même cavité.

3° Une postéro-inférieure, à la face postérieure de la deuxième cavité, de près de 10 millimètres de hauteur sur 4 à 5 millimètres d'épaisseur.

Les pages qui précèdent semblent poser un problème difficile de géométrie dans l'espace.

Où reconnaître le corps calleux, le corps pituitaire et sa tige, les tubercules mamillaires, le chiasma optique, les espaces perforés, les pédoncules cérébraux ? Morphologiquement parlant, les formations interhémisphériques, dans notre cas, cadrent certes bien avec l'ensemble tératologique de l'encéphale, mais ne sont pas aussi complètement indéchiffrables qu'on serait tenté de le croire.

La cause capitale de l'intense déformation vient du point d'arrivée antérieur des pédoncules cérébraux. En examinant la face inférieure du cerveau, nous voyons que leur section (pl. XXVIII, fig. E), au lieu d'être médiane et de répondre par parties égales à chacun des hémisphères, appartient à l'hémisphère droit. La division en deux pédoncules ne se fait qu'en une région plus antérieure que d'ordinaire, et le gros cordon de tissu nerveux que nous marquions (3) sur le schéma qui précède est le pédoncule cérébral droit.

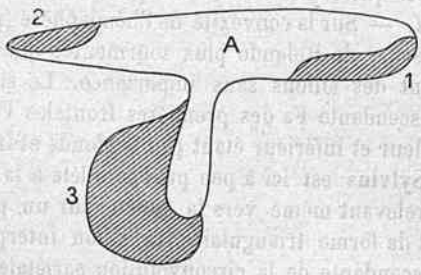

Fig. 3. — Schéma des formations interhémisphériques.

A. Ventricule moyen, dont la coupe présente la forme d'un T :
1 Bande nerveuse antéro-postérieure.
2 — postéro-supérieure.
3 — postéro-supérieure : pédoncule cérébral droit.

Le pédoncule gauche ne se voit pas sur les coupes reproduites, car il s'enfonce pour ainsi dire immédiatement en plein hémisphère. On aperçoit (pl. XXVIII, fig. E) l'éminence représentant la tige pituitaire.

Et les cavités en forme de T ? C'est l'équivalent du ventricule moyen. Est-il possible de reconstituer sa forme classique : « Un entonnoir, qu'on aurait aplati dans le sens transversal et dont la portion évasée ou base serait dirigée en haut ? » (Testut). Non. Les cordons nerveux qui sont figurés sur le schéma en 1 et 2, nous sommes bien embarrassés pour leur donner un nom. Nous sommes hésitants non pas par excès, mais bien plutôt par pénurie de formations interhémisphériques. Si ces cordons pouvaient rappeler de très loin les commissures blanches antérieure et postérieure, on pourrait songer à homologuer à la commissure grise la région où les parois de la cavité unique sont rapprochées et comme fusionnées. Mais si ces formations étaient réelles, elles auraient chez

cet enfant la même importance morphologique absolue que chez l'adulte, et nous devons nous rappeler qu'ici nous ne pouvons rien décorer du nom de corps calleux. Chose plus curieuse encore, due malheureusement à quelque accident survenu pendant le durcissement de l'encéphale, nous ne voyons en aucun point le chiasma optique qui nous eût été un précieux guide pour nous orienter, et qui existait incontestablement puisque nous avons isolé les yeux avec leur nerf optique.

Sur la segmentation périphérique du cerveau, nous serons aussi fort bref. Vouloir homologuer à des scissures et à des circonvolutions cérébrales des sillons en partie vasculaires et les saillies déterminées par eux serait à la rigueur possible. Nous avions essayé ce travail de patience ; mais il nous a semblé que ses résultats eussent été exclusivement factices.

Nous n'avons pas à faire ici, comme sur un encéphale normal, à de véritables sillons profonds d'une part, à de simples dépressions linéaires tracées par les vaisseaux d'autre part ; nous avons parlé plus haut d'un état moyen pour ainsi dire, où les sillons étaient peu profonds et les dépressions vasculaires trop marquées pour n'être que de simples empreintes. Néanmoins, voici les quelques données précises que seules nous avons pu établir.

Hémisphère droit. — Sur la convexité de l'hémisphère (pl. XXVIII, fig. D) nous voyons la scissure de Rolando plus tourmentée que d'ordinaire et sur laquelle se branchent des sillons sans importance. Le sillon prérolandique sépare la frontale ascendante Fa des premières frontales Fb, Fc, Fd, les sillons frontaux supérieur et inférieur étant peu profonds et irréguliers.

La scissure de Sylvius est ici à peu près parallèle à la partie postérieure de l'encéphale, se relevant même vers la gauche sur un plan plus antérieur. Le lobe pariétal est de forme triangulaire. Le sillon interpariétal limite assez bien la pariétale ascendante de la circonvolution pariétale inférieure. Quant à la circonvolution pariétale supérieure, elle est rejetée à gauche de l'axe antéro-postérieur du cerveau. Ces deux dernières circonvolutions, au lieu d'être allongées et parallèles l'une à l'autre, sont au contraire ramassées sur elles-mêmes et courtes, à cause de la torsion vers la gauche de la partie postérieure de l'hémisphère droit.

Les deux lobes temporal et occipital ne forment qu'un ensemble peu net où courent des sillons ramifiés et branchés les uns sur les autres.

Le lobule de l'insula s'aperçoit au fond de la scissure de Sylvius assez large.

Quant à l'hémisphère gauche, deux causes de déformation interviennent et se surajoutent : d'abord, à sa partie postérieure, l'action d'arrière en avant exercée par la partie postérieure de l'hémisphère droit, et l'action à la fois d'avant en arrière et de dedans en dehors exercée par l'encéphalocèle frontal et les ventricules distendus.

Aussi, bien qu'une scissure de Sylvius soit morphologiquement très probable (face latérale gauche) (pl. XXVIII, fig. G et fig. D), nous en sommes même à nous demander si c'est bien elle. Large et béante elle laisse voir une sorte de lobule de l'insula ; mais alors, il y aurait une atrophie considérable du lobe temporo-occipital, l'épaisseur de l'hémisphère gauche n'étant à ce niveau

que de quelques millimètres. A moins alors de nommer scissure de Sylvius (pl. XXVIII, fig. D) une scissure profonde allant jusqu'à la ligne médiane dont la direction est analogue à celle de la scissure de Rolando, sur un cerveau normal. Et alors, on aurait un lobe temporo-occipital, non plus s'étendant dans un plan horizontal, mais se relevant en forme d'une sorte de quadrilatère dont un côté serait le bord interne de l'hémisphère ; il faudrait aussi supposer pour cela que la scissure perpendiculaire externe se fusionnerait avec la scissure de Sylvius (pl. XXVIII, fig. D). Pour suivre cette toute gratuite hypothèse, laquelle serait la scissure de Rolando, dont le point d'arrivée antéro-inférieur serait sur un plan antérieur à la région de la scissure de Sylvius ?

On peut en somme imaginer ce qu'on veut. Mais si l'aspect « cérébral » est gardé sur presque toute la surface de l'encéphalocèle, depuis le niveau de la scissure (pl. XXVIII, fig. D), l'épaisseur de la paroi nerveuse varie entre moins d'un millimètre et 3 à 4 millimètres au plus, avec sculptées en relief, saillant fortement dans la cavité distendue, des colonnes nerveuses que nous ne pouvons mieux comparer qu'aux piliers et aux colonnes du cœur baignées par le liquide sanguin.

A la face interne des hémisphères (pl. XXIV, fig. D), bien que sillons et saillies s'y dessinent avec un relief intense ou en incisures profondes, étant donné l'état étudié plus haut des formations interhémisphériques, il n'y a même pas d'interprétation hypothétique à proposer.

Entre cette écorce cérébrale, essentiellement irrégulière, et les cavités distendues, nous espérions pouvoir suivre dans leur trajet et étudier dans leur forme les noyaux centraux, les noyaux optostriés. Mais grande fut notre surprise de nous trouver, après coupes faites, en face d'un cerveau d'une teinte uniformément claire, offrant la même couleur blanc-jaunâtre, sans même aucune nuance un peu sombre ou grisâtre dans toute son épaisseur. Que les noyaux optostriés existent, nous n'en doutons nullement, mais les imaginer en leur siège coutumier et dire : ils sont là bien que nous ne les voyons pas parce qu'ils doivent y être, nous ne le pouvons .

Les ventricules se présentent avec une forme des plus curieuses. A droite ils sont reconnaissables. Le prolongement occipital (pl. XXIX, fig. K et L) est très nettement indiqué, fortement distendu, se terminant, non pas en pointe, mais en large poche ayant 4 centimètres de large et se réunissant à plein canal avec le prolongement sphénoïdal, (pl. XXIX, fig. K) profond de 2 cm. 5 et large de 1 cm. 5. Le prolongement frontal (Pl. XXIX, fig. K et fig. L) remonte jusqu'à une distance de 10 à 15 millimètres de la surface externe ; il offre une profondeur de 3 centimètres et une longueur de 4 centimètres. La communication entre les prolongements frontal et occipital est de forme ovalaire, de 1 centimètre sur 1 cm. 5 environ.

A gauche, les deux prolongements occipital et sphénoïdal (pl. XXIX, fig. K et L) se présentent comme de larges fentes, diminuant de largeur à leurs extrémités postérieure et inférieure, ne formant que des prolongements de la vésicule frontale qu'ils continuent directement.

Nous avons vu, en parlant des formations interhémisphériques, que l'abou-

chement du ventricule moyen se faisait primitivement au ventricule latéral droit et après ce défaut sur la droite avec le ventricule latéral gauche. Il n'y a pas trois formations, communiquant symétriquement par le trou de Monro, mais un vaste système lacunaire prenant le plus de place possible, et dont les différentes parties s'abouchent largement entre elles.

Le ventricule bulbocérébelleux et l'aqueduc de Sylvius subissent la flexuosité de l'axe bulboprotubérantiel. De faible calibre, il s'ouvre par un fin pertuis dans le ventricule moyen. En somme, la distension des cavités de l'encéphale s'arrête au 3e ventricule inclusivement ; au-dessous, c'est à bien peu de chose près le calibre que nous avons constaté sur des cerveaux d'enfants de quelques semaines ; et le canal de l'épendyme présente, sur des coupes microscopiques de la moelle, son aspect normal, perméable, avec un revêtement cellulaire complet, la distension étant à ce niveau extramédullaire, le liquide céphalorachidien ayant distendu les méninges d'une façon notable.

*
* *

En résumé, les principales anomalies qui se présentent chez l'enfant qui fut l'objet de la description qui précède, se ramènent à un arrêt de développement de la face, et à des déformations des mains, des pieds, du cerveau et du crâne ; la déformation dominante du cerveau, celle qui entraîna probablement les autres altérations de cet organe, consiste en une hydrocéphalie hémilatérale.

L'on peut se demander si cette hydrocéphalie fut l'origine de l'hydrencéphalocèle frontale et empêcha ainsi l'ossification des os du crâne à ce niveau,ou si la lésion cérébrale fut amenée par une modification des parois molles et osseuses du crâne. Nous ajouterons que l'encéphalocèle frontale est la plus rare, puisque sur 93 cas d'encéphalocèle réunis par Houel, 16 seulement siégeaient à la région frontale, tandis que 68 existaient à la région occipitale.

Nul doute que les altérations des extrémités ne soient le résultat d'adhérences et de brides amniotiques ; les sillons, les bourrelets qui défigurent les mains, la présence dans un de ces sillons d'un fragment de fil amniotique libre à une de ses extrémités, en sont la preuve. Les adhérences amniotiques étant admises aux extrémités des membres, n'est-il pas dès lors logique de penser qu'elles purent en se produisant à l'extrémité céphalique déterminer les altérations qui y sont constatées. *Par la compression seule*, sans faire intervenir les adhérences, l'amnios appliqué sur une région peut amener un arrêt de développement de cette région : le fait a pu se produire pour la face.

En contractant des adhérences avec les parties cutanées de la région frontale, avant l'ossification, l'amnios put, par suite de tractions exercées sur les parties adhérentes, amener des déplacements des parois crâniennes

à ce niveau, d'où put résulter l'hydrencéphalocèle antérieure ; la possibilité de ce mécanisme est admise par Ahlfeld (1), et dans son atlas plusieurs figures peuvent se rapporter à des cas de ce genre.

C'est aussi par l'existence d'adhérences et de brides amniotiques que Backhaus (2) expliquait récemment, dans un cas tout à fait analogue à celui que nous avons observé, les malformations des mains, de la face, et un volumineux encéphalocèle antérieur, observés chez un nouveau-né monstrueux.

(1) Ahlfeld, *Die Missbildungen des Menschen*, 1882.

(2) Backhaus, *Demonstration einer seltener Missgeburt*, Soc. de gynéc. de Leipzig, 1898.







UN CAS D'AKATHISIE

(Raymond et Pierre Janet).

HOSPICE DE LA SALPÊTRIÈRE
CLINIQUE DES MALADIES DU SYSTÈME NERVEUX

LE SYNDROME PSYCHASTHÉNIQUE DE « L'AKATHISIE »

PAR

les Prs **F. RAYMOND** et **Pierre JANET.**

La consultation de la Salpêtrière est vraiment bien remarquable ; on ne décrit pas dans quelque endroit un symptôme nerveux bizarre et en apparence nouveau sans que nous ne puissions immédiatement vous en présenter un exemple. Au mois de novembre dernier, M. Haskowec de Prague, faisait connaître à la Société de Neurologie deux cas d'une maladie nerveuse bizarre qu'il baptisait du nom de l'*akathisie* ou impossibilité de s'asseoir. Voici un homme qui réalise très bien le syndrome de M. Haskowec et qui nous permet de discuter l'interprétation de cet auteur.

*
* *

Cet homme de 42 ans, Rul..., vient d'être assis sur sa chaise ; dans quelques minutes, quelquefois cinq minutes, quelquefois plus, quelquefois moins, vous allez le voir manifester une gêne et une souffrance extraordinaires. Il se contorsionne, il se raidit surtout du côté gauche, étend et écarte les jambes, appuie la tête sur l'épaule gauche, il tient sa chaise à deux mains et fait semblant de s'y cramponner (Pl. XXX). En réalité il s'appuie sur les deux mains pour se soulever et empêcher le siège d'appuyer sur la chaise. En même temps, la sueur lui vient au front et aux mains et dans quelques cas on voit de grosses gouttes qui coulent sur sa figure, la respiration est anxieuse, le cœur palpite, la face, comme on peut le voir par cette photographie (Pl. XXX), exprime la douleur, la terreur et l'angoisse. Enfin, n'y pouvant plus tenir il se lève brusquement et immédiatement change d'attitude, il respire librement et sa figure exprime le soulagement et le calme.

Vous voyez cette petite scène se reproduire sous vos yeux, mais vous remarquerez que ici devant vous le malade se sent un peu moins angoissé et qu'il reste plus longtemps sur sa chaise, à peu près une dizaine de mi-

nutes parce qu'il est distrait par votre présence. Chez lui, les choses sont bien plus pénibles : il ne peut rester assis que quelques instants et il faut sans cesse qu'il se lève, qu'il aille et vienne dans sa chambre. Le trouble s'aggrave encore s'il est assis devant un établi et s'il doit travailler. Il était bijoutier de son métier et ne peut plus entrer dans aucun atelier car on refuse cet ouvrier qui ne peut rester assis et qui se contorsionne désespérément dès qu'il a un travail devant lui.

C'est bien là l'ensemble des symptômes décrits par M. Haskowec : des secousses, de l'agitation, des troubles de la respiration, de l'angoisse qui surviennent dès que le malade est assis et qui cessent dès qu'il se lève, d'où l'impossibilité pratique de la station assise. On peut si l'on veut adopter pour ce syndrome le nom d'akathisie que propose M. Haskowec (*Rev. Neurol.*, 30 nov. 1901, p. 1107), mais il faut s'entendre sur l'interprétation du symptôme que nous ne concevons peut-être pas tout à fait de la même manière.

M. Haskowec, au moins dans un des cas qu'il rapporte, parle d'hystérie, il rapproche son akathisie de l'astasie-abasie des hystériques : « de même, dit-il, que l'harmonie de l'innervation actionnant la marche normale peut être altérée par des causes différentes, de même l'harmonie de l'innervation entraînant l'acte normal de rester assis peut être altérée par les mêmes causes ». Théoriquement cela est parfaitement juste, l'acte de rester assis est un système de mouvement, d'images motrices exactement comme l'acte de rester debout ou de marcher. De même qu'il peut y avoir amnésie ou paralysie fonctionnelle d'un centre correspondant à la marche, de même il peut y avoir amnésie ou paralysie fonctionnelle de l'acte de s'asseoir et de rester assis. Aussi peut-on certainement observer chez les hystériques cette paralysie systématisée de l'acte de s'asseoir et de rester assis. Nous avons observé bien des hystériques incapables de tenir le tronc dans une position correcte et qui tombaient d'un côté ou de l'autre quand on voulait les faire rester assis. On trouvera un fait de ce genre associé, il est vrai, à d'autres symptômes dans notre description d'un cas de paralysie des muscles du tronc (1). A de certains moments la paralysie était incomplète et la malade pouvait se retourner dans son lit et plier le tronc latéralement, mais elle restait tout à fait incapable de se maintenir dans la position assise. Ce serait là, à notre avis, le véritable symptôme de l'akathisie hystérique à mettre en parallèle avec l'astasie hystérique. Mais ce symptôme est-il identique à ceux que l'on observe chez les malades décrits par M. Haskowec, en particulier chez le second qui nous paraît tout à fait identique à notre malade et chez le sujet que nous vous présen-

(1) *Névroses et idées fixes*, 1898.II.411.

tons. Un certain nombre de caractères importants nous semblent être tout à fait différents et séparer cette akathisie de celle que l'on peut observer chez les hystériques ainsi que de l'astasie-abasie.

1° Le malade sait parfaitement s'asseoir et rester assis, au début l'acte est tout à fait correct, l'altération ne survient qu'au bout d'un certain temps ; 2° même quand l'acte est altéré il suffit de parler au malade, de l'interroger vivement pour qu'il cesse ses grimaces et reste bien assis ; 3° il ne tombe pas de sa chaise, il est assis très correctement, seulement il fait des efforts pour se lever, il se soulève sur ses bras. Ce n'est pas un oubli de la station assise analogue à l'oubli de la marche dans l'astasie, c'est un désir, une impulsion à se lever ou à remuer d'une manière quelconque : il y a là beaucoup plus d'impulsion à des mouvements inutiles que de paralysie systématique ; 4° ce qui détermine cette impulsion à se lever ce n'est pas une incapacité de rester assis, c'est une souffrance, une angoisse qui se développe quand il est assis.

Aux caractères précédents qui séparent cette akathisie d'une simple paralysie systématique il faut ajouter d'autres faits qui rendent la maladie de Rul... beaucoup plus complexe et qui vont peut-être nous mettre sur la voie d'une interprétation. Les troubles que nous venons d'observer sont assurément exagérés dans la station assise, mais ils ne sont pas tout à fait absents dans d'autres attitudes. Le trouble se manifeste également dans la station debout : si nous prions le malade de rester immobile debout, il va au bout de quelques instants présenter les mêmes symptômes de l'angoisse ; il n'est donc calme que dans la marche.

Bien mieux, la marche elle-même n'est pas toujours indemne d'angoisse. En effet, s'il est chargé d'une commission, s'il doit se rendre à un endroit déterminé, la marche devient immédiatement pénible, il a des contorsions, de la sueur, il lui semble qu'il n'arrivera jamais, il ne peut pas plus continuer sa route qu'il ne pouvait rester assis. Ce qu'il lui faut en somme pour être tranquille, c'est la marche indéterminée, vague, en errant çà et là, sans but et surtout sans travail déterminé. Vous voyez que les choses sont bien plus complexes qu'elles ne paraissent être, et qu'il ne s'agit pas d'une simple amnésie de la station assise.

Reprenons l'histoire du malade. Le père et la mère étaient tous les deux de grands alcooliques ; ils ont réussi à faire une fille épileptique morte à la Salpêtrière dans un accès, un garçon sourd de naissance mais qui n'est pas complètement muet, probablement parce que la surdité n'a pas été complète dans le premier âge, et enfin le pauvre diable que voici.

Celui-ci a eu des convulsions infantiles, à la suite desquelles il a conservé des contractures dans le pied gauche. Ce pied-bot l'a toujours horriblement gêné et a fait naître de telles souffrances dans la marche qu'à l'âge de 33 ans il a fallu l'amputer (amputation de Chopart). En outre, il a toujours été un détraqué d'un genre que nous connaissons bien : il voulait travailler, il avait en théorie la meilleure volonté du monde, mais il était gêné, énervé par des scrupules et des inquiétudes, il voulait toujours que son travail soit très bien fait, trop bien fait même, il voulait que ce soit fini tout de suite, et en même temps il avait peur de n'avoir plus d'ouvrage après celui-là. Plus il s'efforçait de faire attention, plus il s'impatientait, plus il avait des scrupules et des angoisses, plus il devenait incapable de tout travail réel : il gâchait ainsi des pièces, il perdait ses places. Il en résultait que l'inquiétude morale allait toujours en grandissant, il n'était content nulle part : « s'embêtait partout », il ne pouvait plus arriver à avoir aucune émotion juste, à faire aucune action à propos, il y avait comme un déséquilibre entre son activité et la réalité présente, et, à la place de l'activité réelle se développait de plus en plus une agitation incohérente qui constituait une sorte de phénomène de dérivation. Dès qu'il voulait faire un acte volontaire, dès qu'il voulait faire attention, il avait des agitations de tous côtés et surtout dans le côté gauche, le côté de son pied malade et douloureux,

La misère survint, un séjour de neuf mois dans un asile de malheureux, l'opération faite à son pied, tout cela ne contribua pas peu à supprimer le peu de volonté active qui lui restait. Ce dont il est particulièrement devenu incapable, c'est de faire son métier. L'aboulie professionnelle est toujours la caractéristique de ces abaissements du niveau mental. Or, son métier de bijoutier le tient assis devant une petite table, c'est cette situation d'être assis qui est devenue l'emblème, le symbole du métier et qui est devenue particulièrement pénible. Quand il veut rester assis, c'est comme s'il voulait travailler : la volonté n'arrive pas à son terme, elle diffuse, elle dérive en angoisse respiratoire, en agitation motrice vague, et en tics comme celui de se raidir du côté gauche.

Pour vous faire comprendre dans quel groupe de phénomènes nous sommes disposés à ranger cette akathisie bizarre, nous rapprocherons de ce malade cette pauvre femme de 30 ans qui en apparence ne lui ressemble aucunement. Elle reste calme sur sa chaise et n'a aucune angoisse devant vous.

Mais voyez son histoire : elle ne connaît pas son père et ne peut rien nous dire sur ses antécédents héréditaires; elle était nerveuse, émotive, inquiète dans sa jeunesse. Mais les accidents sérieux n'ont commencé qu'à

l'âge de 20 ans quand elle a dû chercher à gagner sa vie. Intelligente, instruite, elle a cherché à être institutrice, au début le métier la séduisait et elle se montrait très capable.

Mais au bout de quelques mois, elle éprouva un violent dégoût de ce métier ; elle ressentait des étouffements, des palpitations, des angoisses, dès qu'il fallait enseigner, l'intelligence se troublait, elle n'avait plus aucune mémoire et ne voyait plus les choses comme elles étaient ; des doutes et des scrupules l'assaillaient. Bien plus la santé physique s'altérait, elle ne pouvait plus dormir, ni digérer, ni même manger. Il fallut changer de situation, elle entra dans un couvent ; au début tout fut magnifique, au bout d'un temps plus court encore que la première fois, mêmes symptômes : angoisses, amnésies, doutes, mutisme, insomnie, dyspepsie, etc. Elle renonce à l'instruction et apprend le commerce, même aventure au bout de quelques semaines. Puis elle essaye la machine à écrire, le ménage, la couture, etc., en 8 ou 9 ans elle a essayé 15 métiers et est entrée au moins dans 30 places. Sa tante qui la dirige finit par reconnaître que son instabilité est maladive et nous l'amène.

Vous voyez maintenant l'analogie avec notre homme, il s'agit dans les deux cas d'une aboulie professionnelle avec angoisse, tics, en un mot avec phénomènes de dérivation. Chez la jeune femme l'aboulie ne se manifeste qu'après quelques semaines de travail et l'angoisse plus vague ne s'associe pas avec un objet précis, il y a simplement phobie du métier. Chez ce pauvre homme, l'angoisse commence tout de suite, s'asseoir avec la chaise, instrument du travail et il y a phobie de la chaise. On observera plus souvent la phobie de l'instrument professionnel, nous vous avons montré la phobie du rasoir chez un garçon coiffeur, la phobie des ciseaux chez une couturière, la phobie de l'appareil télégraphique chez un employé des postes. Dans des cas curieux la phobie sera tout à fait systématisée, témoin ce jeune docteur que nous avons connu qni avait la phobie des chaises rembourrées et qui ne pouvait s'asseoir que sur des chaises cannées.

Dans d'autres cas, l'aboulie ne donne pas uniquement naissance à des phénomènes émotionnels, à des angoisses. Nous avons vu bien des employés de bureau présenter dans ces circonstances des impulsions à la marche, dont il ne faut pas faire des fugues ; d'autres avoir des crampes des écrivains quand leur métier les forçait à écrire, d'autres avoir des tics des yeux quand leur métier les forçait à lire, un prédicateur avoir des tics de la bouche parce que son métier était de parler.

Tous ces troubles, tics, crampes des écrivains, impulsion à la marche, récriminations mentales, comme les angoisses elles-mêmes n'étaient que

des phénomènes secondaires en rapport avec l'aboulie professionnelle si fréquente chez les psychasthéniques.

Pouvons-nous faire quelque chose pour ce pauvre homme?

En général le traitement de ces malades n'est pas facile et une éducation lente de leur volonté et de leur attention peut seule dans les cas favorables relever leur niveau mental et leur rendre quelque volonté active. Mais ici les choses sont plus simples : ce pauvre homme est débilité par la misère. Il est probable que quelques semaines de repos sans la préoccupation de gagner son pain vont lui rendre au moins momentanément quelque énergie et que l'oubli de son métier lui permettra de se reposer sur une chaise.

(TRAVAIL DU LABORATOIRE DE PSYCHOLOGIE EXPÉRIMENTALE
DE L'ÉCOLE DES HAUTES-ÉTUDES.) (ASILE DE VILLEJUIF)

LA VIE BIOLOGIQUE D'UN XIPHOPAGE

PAR

N. VASCHIDE ET **Cl. VURPAS**

Chef de travaux à l'Ecole des Hautes-Etudes. Interne des Asiles de la Seine.

I

S'il y a un fait, qui doive intéresser biologistes et psychologes, c'est assurément la vie psycho-physiologique de deux êtres humains réunis depuis leur naissance, et qui ayant évolué et s'étant développés nécessairement dans un même milieu ont subi en conséquence des impressions en principe semblables. Pourtant, quoiqu'il y ait eu quelques rares exemples de pareils phénomènes, bien peu de recherches de physiologie expérimentale quelque peu sérieuses ont été tentées sur les quelques cas observés. Les auteurs, qui jusqu'ici ont eu l'heureuse occasion d'étudier ces rares phénomènes humains, se sont contentés à peu près uniquement d'examiner leurs sujets au point de vue chirurgical, notant et relevant simplement quelques observations cliniques. Le côté anatomo-chirurgical a constitué en effet presque le seul point vers lequel convergeaient les investigations des médecins qui ont pu prendre des observations un peu suivies sur les xiphopages vivants.

Le fait de voir cette anomalie biologique pouvant évoluer si curieusement dans la vie sociale a dû tenter sans doute certains opérateurs, surtout en raison de la rareté de semblables opérations et de leur difficulté. Peut-être certains sentiments humanitaires ont-ils jailli dans la pensée des maîtres du bistouri devant ces exhibitions, que le monde se presse pour admirer et se distraire, sans se douter qu'une telle monstruosité constitue le spectre ironique de l'existence biologique et reflète dans une certaine mesure la projection hybride du germe de la vie qui pullule dans tout organisme humain (1).

(1) N. Vaschide et Cl. Vurpas, Recherches expérimentales sur la vie biologique d'un xiphopage. *Comptes Rendus*, 14 mars 1901.— N. Vaschide et H. Piéron, Recherches

Grâce à la bienveillance de la Compagnie Barnum and Bailey, qui exhibait à Paris un nouveau xiphopage vivant « les frères chinois », devant lequel des milliers de personnes ont sans doute défilé avec un regard calme et enfantin, nous avons pu faire de nombreuses et minutieuses recherches physiologiques sur les diverses modalités de la vie biologique (1) de ces sujets.

II

Il n'est pas dans notre intention de faire un historique de la question ni de résumer les données plus ou moins acquises sur la physiologie des tératopages ou la tératogénie ; on les trouvera dans plusieurs travaux très bien documentés parmi lesquels nous citons ceux de Dareste(2), Geoffroy-St-Hilaire (3), Bœttscher (4), Bœhn (5), Pencoast (6), Marcel Baudoin (7), L. Blanc (8), Chapot-Prévost (9).

expérimentales sur la vie mentale d'un xiphopage. *Comptes Rendus*, 21 mars 1901. — N. Vaschide et H. Piéron, L'état mental d'un xiphopage. *Revue scientifique*, 3 et 10 mai 1902, p. 555, 561, 583, 589.

(1) Nous profitons de cette occasion pour remercier tous ceux qui ont bien voulu nous seconder dans nos multiples démarches pour aboutir à la possibilité d'entreprendre nos recherches. Nous devons exprimer nos plus vifs remerciements en première ligne à l'ambassade des Etats-Unis. Son Excellence le général Porter et particulièrement M. R. Bailly-Blanchard, secrétaire, nous ont bien voulu patronner et faire campagne pour nous. Nous devons également remercier l'ambassade de Chine pour l'obligeance qu'elle a eue en nous aidant de son côté et de son mieux. M. John Shuinling, secrétaire de l'ambassade de Chine, a eu même la courtoisie de prendre pour nous un certain nombre de photographies ; qu'il veuille bien accepter nos remerciements. Que M. James Bauld, l'impresario de la Compagnie américaine Barnum-Bailey, veuille bien recevoir nos remerciements pour l'autorisation qu'il nous a accordée de si bonne grâce.

Nous devons encore remercier M. Verdin, le constructeur, bien connu pour son aimable concours et surtout M. le Dr Toulouse, directeur du laboratoire de psychologie expérimentale de l'Ecole des Hautes-Etudes, qui a bien voulu mettre à notre disposition tout son laboratoire de l'Ecole des Hautes-Etudes. Il nous reste encore à adresser nos derniers remerciements à M. Houei Tchienne, l'interprète de l'ambassade de Chine à Paris, qui nous a été extrêmement utile et qui a mis à notre disposition non seulement ses connaissances mais aussi son temps, assistant à presque toutes nos recherches qui nous obligent vis-à-vis de lui à un reconnaissant souvenir.

(2) Dareste, *Production artificielle des monstruosités*, Paris, 1891.

(3) Geoffroy-St-Hilaire, *Histoire générale et particulière des monstruosités de l'organisme*, 1832-1836, 3 vol. et particulièrement t. III, p. 80-93.

(4) Bœttscher, *Zur Anatomie der Xiphopagen doppelbildungen*. Dorpatter medecin. Zeitschrift, 2e volume, p. 105.

(5) Bœhn, *Ein Fall verwachsener Zwilingsfrüchte (Xiphopagie) glücklich operativ getrennt*, Virchow's Archiv., 1866, vol. 36.

(6) Pencoast, *Transactions of the College of Physiciens of Philadelphia*, 1875.

(7) Marcel Baudoin, Revue scientifique, 21 janvier 1893, t. 51 ; Semaine médicale, Paris, 8 juillet 1891 ; Gazette médicale, Paris, n° 41, 13 octobre 1900 ; Semaine médicale, 26 novembre 1892, n° 59.

(8) L. Blanc, *Les anomalies chez l'homme et les mammifères*, Paris, 1893.

(9) Chapot-Prévost, *Chirurgie des tératopages. Opération de Maria Rosalina. Ob-*

On trouvera dans ces travaux et principalement dans ceux de M. Baudoin et M. Chapot-Prévost la grande majorité des documents acquis sur la question au point de vue chirurgical, de même que quelques données cliniques. Nous renvoyons le lecteur curieux à cet historique, notre but étant surtout d'exposer nos propres recherches.

M. Ed. Chapot-Prévost avait examiné avant nous les « frères chinois » pendant qu'ils étaient exhibés à Vienne (Autriche) ; on trouvera les documents *in extenso* dans l'ouvrage cité chapitre III, pages 37-65.

En dehors de quelques renseignements sur le passé clinique des sujets que nous avons nous-mêmes pu recueillir auprès de l'*impresario* et du père qui accompagnait les enfants, nous avons appris que le chirurgien de Rio-Janeiro avait pris des mesures anthropométriques, avait photographié, radiographié et observé surtout au point de vue d'une intervention chirurgicale nos sujets. On trouve dans le travail cité les rapports et les notes des médecins qui ont examiné les deux frères chinois depuis que l'agent de Barnum a entendu parler de ces deux enfants et a conclu un engagement avec le père. Le Dr Chapot-Prévost décrit en outre avec certains détails le pont membraneux qui unit le xiphopage.

« Les frères chinois » comme on les appelle sont venus à terme et dans le même placenta au dire du père. Lors de l'accouchement ils se sont présentés l'un par la tête l'autre par les pieds, se faisant mutuellement face.

Le sujet de gauche est celui qui s'est présenté le premier, la présentation étant l'extrémité céphalique.

Les sujets ont actuellement quinze ans (2 janvier 1887).

Ils sont originaires de Nan-Nan province de Kiang-Se, ville de Nan-Kung. La mère était primipare. Elle est morte trois ans après la naissance, sans avoir eu d'autre enfant ni fausse couche. Le père jouit d'une bonne santé et selon les affirmations qui nous ont été données par l'interprète il n'avoue aucune maladie ; on ne peut rien déceler d'anormal ni de particulier au point de vue de l'hérédité. La mère a allaité les enfants pendant deux ans et demi.

Au point de vue de leurs antécédents personnels, toujours au dire du père, on ne relève qu'une atteinte de petite vérole à l'âge de quatre ans chez le sujet de gauche (Liao-Sienne-Chen), dont on peut observer aujourd'hui quelques traces sur le visage. En cette circonstance le sujet de droite (Liao-Toun-Chen)

servation d'un nouveau xiphopage « les frères chinois », 1 vol. Paris, p. 156, Institut international de bibliographie scientifique, 1901. Dans ce travail on trouve résumées toutes les communications que cet auteur a faites à plusieurs sociétés savantes de la France et de l'étranger. On trouvera les principales communications de cet auteur soit dans les Bulletins de l'Académie de médecine de Paris de 1900 et 1901, soit dans les bulletins de la Société de chirurgie de 1900. Il faut citer encore le travail de Biaudet et de Bugnon publié dans la Revue médicale de la Suisse romande, 1882, n° 2.

Le Dr Witowski a publié un travail documentaire très intéressant sur ce sujet (Steinheil).

tomba malade un jour après le premier. Fut-il réellement atteint de la petite vérole ? L'entourage ne peut le dire. En tout cas, il ne présente pas actuellement de traces visibles de cette affection.

Un examen clinique minutieux ne revèle maintenant rien d'anormal, sinon une légère atrophie du grand pectoral droit de Liao-Toun-Chen.

On constate chez les deux sujets l'existence de hernies inguinales, double chez Liao-Sienne-Chen, simple (droite) chez Liao-Toun-Chen. Les organes génitaux sont bien développés et paraissent normaux.

Au point de vue anthropométrique voici les mesures que nous avons prises. Elles ont été prises les sujets étant debout.



Fig. 1. — Le xiphopage. *Liao-Sienne-Chen* est le sujet de gauche et *Liao-Toun-Chen* est le sujet de droite (sujets vus de face). La photographie est une pose, les sujets étant en expérience ; ils gardent les pneumographes à leur poitrine.

	Liao-Toun-Chen (droit)	Liao-Sienne-Chen (gauche)
Hauteur de la taille.	1 m. 365	1 m. 350
Périmètre de la poitrine (état moyen)	65	58
Diamètre antéro-postérieur maximum de la tête.	178,5	178
Diamètre métopique.	178	175
Diamètre transversal maximum.	150	146,5
Hauteur auriculo-bregmatique.	128,5	121,5
Diamètre vertical auriculaire.	129	119,5
Diamètre vertical sus-auriculaire.	118	110,5
Circonférence maxima de la tête.	50,5	51

Diamètre frontal.	108	106
Hauteur de la face.	198	188
Diamètre bizygomatique.	137	133
Diamètre bigoniaque.	100	100
Distance des yeux.	38	37

Il résulte de toutes ces recherches et mesures anthropométriques que le sujet de droite Liao-Toun-Chen présente dans tous les cas des dimensions supérieures à celui de gauche, à l'exception seulement de la circonférence maxima de la tête qui est de 50,5 chez Liao-Toun-Chen et de 51 chez Liao-Sienne-Chen. Ce que ces mesures nous révèlent d'une façon précise, la seule inspection grossière nous le montre à première vue, en ce sens que d'une façon générale le sujet de droite nous paraît plus grand, plus gros, plus vigoureux, en un mot plus fort que celui de gauche.

Comme nous le voyons, ces mesures portent surtout sur la tête.

Il ne nous a pas été possible de porter nos recherches sur les autres mesures anthropométriques en raison des circonstances dans lesquelles les expériences étaient pratiquées, le temps qui nous était accordé étant particulièrement limité.

Toutes ces mesures ont été prises, ou du moins la grande majorité selon les points de repère enseignés au laboratoire de l'école des Hautes-Études de M. Manouvrier.

La physionomie de chaque sujet a des nuances particulières quoique les deux aient un grand nombre de traits communs. Liao-Toun-Chen a une physionomie plus vive et plus éveillée, il paraît plus curieux ; il s'applique plus facilement et paraît doué de plus d'initiative dans cette vie commune biologique.

III

Les deux sujets sont réunis par une bande partant de la région xyphoïdienne, à l'intérieur de laquelle on remarque l'existence d'une masse dure de consistance osseuse. Comme les épreuves radiographiques ne portent pas la trace à ce niveau d'aucune ombre telle que les os la projettent sur la plaque photographique, nous sommes conduits à penser que cette substance doit être du cartilage :

Il n'y a qu'un seul nombril pour les deux sujets ; il est situé à la partie médiane et antéro-inférieure de la membrane qui les réunit. Il s'agit donc d'un xiphopage monomphalien.

Si l'on tâte cette bande on constate en outre l'existence d'un mince tissu probablement hépatique ; des deux côtés on peut saisir un léger pouls et même constater des rythmes différents.

Le pont membraneux a une longueur de 0 m. 05 à la partie supérieure et de 9 cent. 5 à la partie inférieure ; le diamètre vertical du pont d'union est de 8 cent. 5, sa circonférence est de 22 cent. 5, à l'état normal. Elle diminue ou augmente de 1 centimètre en moyenne sous l'influence de la respiration et de l'effort musculaire. Voici quelques chiffres à ce sujet :

	Circonférence verticale du pont d'union à sa partie médiane.
Position normale moyenne	22cm5
Pendant l'inspiration moyenne	23 5
Pendant l'expiration moyenne	22
Pression dynamométrique simultanée	23
Gros rire	23 2
Obstruction des narines provoquant un état d'inspiration forcée	24
Position debout (état moyen)	22 5
Position assise (état moyen)	23

La distance qui sépare les sujets (position normale, situation face à face, station debout) est de 6 centimètres. Elle diminue et surtout peut augmenter sensiblement. La distance peut atteindre jusqu'à 14 centimètres, ainsi qu'il arrive, quand les sujets se disposent à marcher. Les distances ont été prises entre les points thoraciques correspondant à la partie externe la plus saillante des côtes, les deux sujets occupant leur position réciproque habituelle et ne se gênant nullement dans la marche. Nous donnons ici quelques exemples typiques illustrant nos remarques et observations.

	Distance du pont d'union d'un sujet à l'autre.
Les deux sujets étant assis	7cm 5
Les deux sujets sur le point de se lever	8 3
Les deux sujets debout prêts à marcher	9 4
Les deux sujets faisant le premier pas	11
Les deux sujets marchant normalement	14
Les deux sujets courant	14 8
Les deux sujets se repoussant pendant une contestation vive	15

Ces distances représentent la grande majorité des mesures prises soit sans que les sujets s'en aperçoivent, soit accidentellement, soit au cours d'une expérience provoquée de toute pièce. Nous ne donnons ainsi ces chiffres quoique rigoureusement pris que pour préciser des rapports et non comme des données mathématiques. Le chiffre qui se rapporte à la contestation vive chez les deux sujets a été pris lors d'un engagement verbal dans la langue du pays et par surprise, lorsque les sujets étaient sur le point de prendre une décision pour une nouvelle série d'expériences, occupation qui les contrariait très manifestement.

Il résulte ainsi de ces quelques données numériques, que le pont d'union est assez extensible, et d'autre part que la circonférence du pont d'union subit des fluctuations et des modifications d'amplitude à la suite de changements dans les attitudes du corps et dans les dispositions physiologiques de quelque importance.

Au dire de la famille, les deux enfants à leur naissance étaient plus rapprochés. Pendant la croissance et avec l'âge, la distance qui les séparait augmenta. Ce fait tient sans doute à la traction mécanique que subit le tissu d'union.

Les quelques chiffres que nous venons de donner en éclaircissent le sens et la valeur scientifique. Le Dr Ed. Chapot-Prévost dans son observation sur ce xiphopage a fait certaines remarques analogues et il donne quelques chiffres. D'après lui le diamètre du pont d'union était, le 16 février 1901, date à laquelle il vit pour la première fois les chinois, de 77 millimètres, son diamètre transversal de 34 millimètres, la circonférence de 20 centimètres pendant l'expiration et de 21 pendant l'inspiration. Il a trouvé 12 centimètres comme distance maxima entre les deux sujets et cela dans la position de la marche normale. La distance minima est pour lui, celle de 0 m. 05 qu'il a observée, lorsque les sujets étaient dans la situation face à face.

Nous n'avons pu prendre pendant le déplacement des deux sujets aucune mesure à la partie inférieure du pont d'union ; mais selon toutes probabilités et à la simple inspection (nous ne donnons ici qu'une impression purement personnelles),ce bord inférieur semble suivre symétriquement les déplacements et les fluctuations des attitudes du corps par rapport à la partie supérieure du pont d'union. M. Chapot-Prévost affirme que cette augmentation et cette réduction dans les dimensions s'observent également des deux côtés du pont d'union, mais il ne donne aucun chiffre. Ajoutons encore, pour compléter les données de cet auteur,que le pont d'union avait une longueur de 4 centimètres du côté du bord supérieur et de 9 du côté du bord inférieur. Comme on peut le voir, il y a une différence entre nos chiffres et ceux du Dr Chapot-Prévost. Cela tient peut-être à la manière de prendre les mesures, avec l'adjonction plus ou moins vague que les mesures ont été prises à une année d'intervalle.

Le fait capital est pourtant nettement énoncé dans ces deux ordres de recherches, le rapport des chiffres étant étroitement uni à la constatation du fait réel.

IV

Chez les deux sujets le cœur est à gauche. L'examen du cœur donne les résultats suivants : Chez Liao-Toun-Chen (droit) la pointe du cœur ne rentre pas sous la paroi thoracique ni à droite ni à gauche.

L'auscultation révèle deux bruits bien frappés dont l'intensité est sensiblement la même, que l'on pratique l'auscultation à droite ou à gauche au point d'élection. Un examen minutieux confirme néanmoins la constatation radiographique de M. Chapot-Prévost,d'après qui chez ce sujet le cœur est quelque peu dévié à droite. Chez Liao-Sienne-Chen (gauche) la pointe bat d'une façon très manifeste à gauche, mais il nous semble aussi très manifeste que la pointe est déviée également ici un peu à droite.

Nous avons pris plusieurs courbes graphiques du pouls capillaire et en même temps de la respiration. Comme technique nous nous sommes servis du plétysphygmographe de Hallion et Comte et pour la respiration du pneumographe de Marey.

Les courbes ont été prises presque dans les mêmes conditions, dans le même milieu et au dire de ceux qui vivent avec le xiphopage dans des conditions

biologiques analogues, le temps pendant lequel ces sujets nous étaient accordés étant toujours rigoureusement limité.

La vitesse du cylindre était donnée en dehors des ailes régulatrices par le métronome inscripteur battant à la seconde. L'étude des courbes obtenues dont nous donnons ici quelques exemples typiques montre et précise amplement les deux modes de réactions vaso-motrices des sujets. Tandis que chez l'un, Liao-Sienne-Chen, le pouls est petit, plus rapide, presque sans dicrotisme, se nuançant à peine sur la courbe graphique, le pouls capillaire de Liao-Toun-Chen est au contraire plus ample, plus bondissant et en même temps plus rapide. On décèle ici facilement du dicrotisme ; et la pulsation se présente avec une physionomie distincte et bien définie (fig. 2 et 3).



Fig. 2.

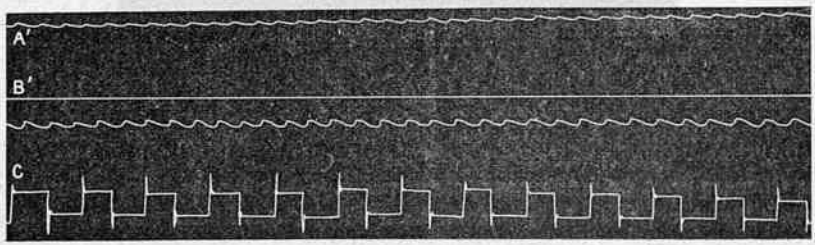

Fig. 3.

Fig. 2 et 3. — Types des courbes plétysmographiques des deux sujets. Sur les deux sujets main droite.

A. Courbe du pouls capillaire de Liao-Sienne-Chen ; B. Courbe du pouls capillaire de Liao-Toun-Chen. Il faut lire ce tracé de gauche à droite ; C. Battements du métronome à la seconde Les deux tracés sont pris dans la même séance, les sujets assis et à l'état de repos. On voit la différence qui existe entre les deux courbes. Dans la figure 3, ce même dispositif, tracé pris quinze jours après. Comme nous l'avons dit dans d'autres travaux, les sujets peuvent synchroniser rapidement leurs mouvements ; c'est le cas.

Notons encore (et les courbes ici publiées illustrent péremptoirement nos observations) que en dehors de la vitesse du cœur les deux pouls gardent presque toujours leur physionomie individuelle malgré les modifications perturbatrices d'ordre psychologique ou physiologique qui peuvent survenir. Ce fait, nous l'avons remarqué sur des tracés pris à 15 jours d'intervalle en appliquant

ainsi à plusieurs reprises les plétysmographes avec les mêmes tambours et la même longueur de plume (12 centim.) (fig. 3).

Le nombre des pulsations de Liao-Toun-Chen est en moyenne de 90 par minute et celui de Liao-Sienne-Chen de 82. Ces chiffres sont calculés d'après les tracés obtenus et concordent avec les constatations tactiles du pouls radial compté à la minute. Les expériences avaient lieu le matin de dix heures à midi. Voici d'ailleurs, le nombre des pulsations recueillies par le doigt placé sur la radiale, et les chiffres obtenus à la suite de plusieurs observations :

	Nombre de pulsations à la minute.
Liao-Toun-Chen.	93, 89, 96, 94, 87 etc.
Liao-Sienne-Chen	84, 76, 82, 77, 81 »

Il résulte donc que le sujet de droite a un cœur dont les pulsations sont plus fréquentes. Il garde cette supériorité presque d'une manière constante dans toutes les perturbations, qu'elles soient spontanées (le chiffre de 10 pulsations qui sépare ordinairement les deux sujets représente un chiffre quasi-constant qu'on

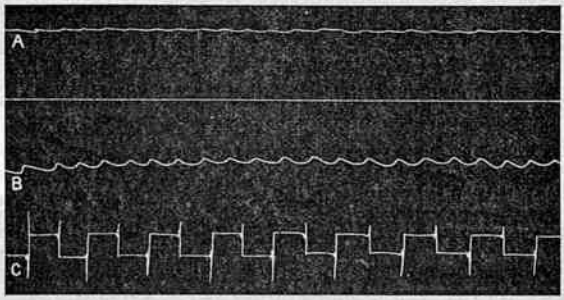

Fig. 4. — Un autre exemple de pouls capillaires. Les deux courbes capillaires des sujets : Main droite de chaque. A. Liao-Sienne-Chen ; B. Liao-Toun-Chen ; C. Métronome battant à la seconde. Il faut lire le tracé de gauche à droite. On voit la différence notoire qui existe entre les deux vies qui chronisent nécessairement à côté l'une de l'autre, d'une manière automatique et différente.

retrouve toutes proportions gardées) ou qu'elles soient consécutives aux modifications émotives ou aux différentes modifications d'ordre physiologique. Il y aurait en somme deux vies biologiques, qui évolueraient et s'épanouiraient séparément mais qui néanmoins seraient réglées selon un diapason donné pour vivre, évoluer et subir des modifications selon un automatisme préalable et préétabli dans une certaine mesure.

La même différence persiste à l'étude de la pression du sang. Comme technique, nous avons employé le sphygmomètre construit par Verdin avec lequel lui-même a bien voulu prendre quelques mesures, mais nous nous sommes servis surtout du sphygmomanomètre de Potain avec lequel nous avons fait à plusieurs reprises de nombreuses mensurations. En moyenne la pression sanguine est pour Liao-Toun-Chen de 14,5 centim. de mercure et pour Liao-Sienne-Chen 15. Voici d'ailleurs quelques chiffres pris par deux expérimentateurs et avec deux appareils différents.

	Liao-Toun-Chen		Liao-Sienne-Chen	
	Artère radiale *droite*	Artère radiale *gauche*	Artère radiale *droite*	Artère radiale *gauche*
M.V.(sphygmomètre Verdin).	12,5 — 13 — 11	11 — 12	14 — 15	13,5 — 12,5
M.W.(sphygmomètre Potain).	14 — 15 — 14	13,5 — 14,5	15 — 16 — 15,5	14 — 15

Le cœur paraît obéir ainsi à la loi de Marey, savoir que à un nombre de pulsations rapides correspond une pression moindre et vice versa.

Ces sujets confirment de la sorte de nouveau et même dans un domaine tératologique certaines données biologiques acquises.

V

Pour la température nous n'avons pu prendre que deux observations recueillies simultanément avec des thermomètres ayant la même graduation et donnant les dixièmes de degré. Nous avons pris la température axillaire du côté droit chez Liao-Toun-Chen et du côté gauche chez Liao-Sienne-Chen. Il y a là sans doute une cause d'erreur mais elle n'est qu'apparente. En raison du temps limité dont nous pouvions disposer auprès des sujets nous n'avons pas pu laisser cinq minutes le thermomètre dans l'aisselle du côté opposé pour avoir des chiffres exactement comparables. Néanmoins une expérience rapide a pu nous donner la certitude que les chiffres pris par nous ont une valeur vraiment réelle.

Voici les chiffres obtenus :

Liao-Toun-Chen : 37°4,

Lao-Sienne-Chen : 38°1.

Une autre observation sur la température des « frères chinois » faite pendant une autre séance et dans des conditions plus normales nous a donné les chiffres moins élevés que voici :

Liao-Toun-Chen : 36°5,

Liao-Sienne-Chen : 37°3.

Les renseignements pris nous ont révélé que dans notre première expérience les sujets étaient fatigués par le travail de la veille, condition à laquelle il nous faut ajouter l'émotion et l'ennui qu'ils éprouvaient d'être en contact avec les expérimentateurs, d'autant qu'ils étaient hantés presque toujours par la crainte d'un accident ou d'une entrave et une embûche à leur santé et au bien être de leur personne.

Nous avons recueilli également avec le thermomètre local de Lépine quelques renseignements sur la température cutanée de nos deux sujets. Comme le temps qui nous était accordé était très limité et celui nécessaire à la durée de l'application du thermomètre local relativement long, en raison des difficultés de l'expérience,nous n'avons pris que quelques indications qui, quoique vagues et ne donnant pas la température locale exacte, ont été recueillies d'une façon assez concordante et suffisamment semblable et identique pour permettre l'affirmation d'un rapport constant de la température des deux sujets ;

l'exploration à la main permet également de formuler une conclusion qui nous paraît tout à fait manifeste et assurée. La température de Liao-Sienne-Chen paraît toujours et d'une façon très évidente supérieure à celle de Liao-Toun-Chen.

VI

Nous avons pris la respiration avec la main et nous avons fait des recherches expérimentales avec le double pneumographe de Marey modifié par Verdin qui transmettait selon le mécanisme habituel au cylindre de Marey l'évolution de la courbe graphique. Le nombre moyen des respirations à la

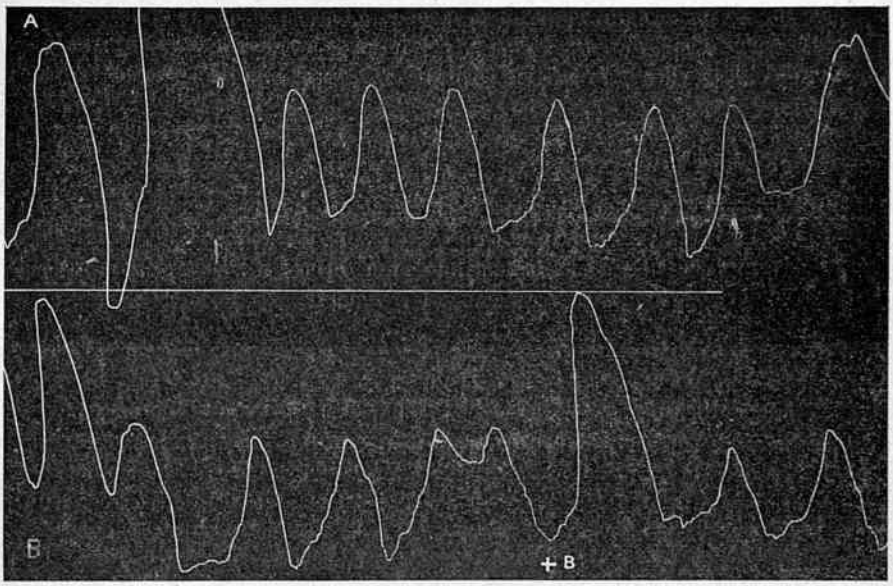

Fig. 5. — Tracé respiratoire.

A, Liao-Toun-Chen. B, Liao-Sienne-Chen. — On voit sur ce tracé la dépendance des deux respirations et, en outre, tandis que chez le sujet de gauche il existe une inspiration profonde en B', elle n'est pas sensible chez le droit ; une légère inspiration soutenue chez le sujet droit, en A, provoque des troubles sensibles dans sa respiration, troubles à peine visibles chez le sujet gauche. Les tracés ont été pris dans des conditions comparables ; mêmes tambours, plumes de longueur égale. Il faut lire le tracé de gauche à droite.

minute a été recueilli sur les nombreuses courbes respiratoires enregistrées sur les graphiques dans les conditions sus-indiquées.

Nous avons obtenu les chiffres suivants

Liao-Toun-Chen : 22 à la minute,

Liao-Sienne-Chen : 17 à la minute.

La respiration était assurément variable. En pareille circonstance, il est pour-

tant possible de prendre les chiffres obtenus comme des moyennes rigoureuses ; car elles reposent sur des expériences nettes et bien définies.

Au point de vue de la forme de la courbe, si l'on examine l'aspect des tracés respiratoires des sujets on remarque que généralement ils diffèrent, à tel point qu'on peut, avec une certaine habitude de la lecture des tracés, distinguer nettement le tracé d'un sujet de celui de l'autre. Nous donnons ici un graphique illustrant cette constatation (fig. 5).

La respiration de Liao Toun Chen est plus ample, et plus profonde ; elle est en outre plus rapide, comme d'ailleurs les chiffres le montrent. Chez Liao Sienne Chen elle est au contraire plus superficielle ; la pose respiratoire est plus longue et saccadée, et la phase expiratoire a lieu quelquefois en esca-

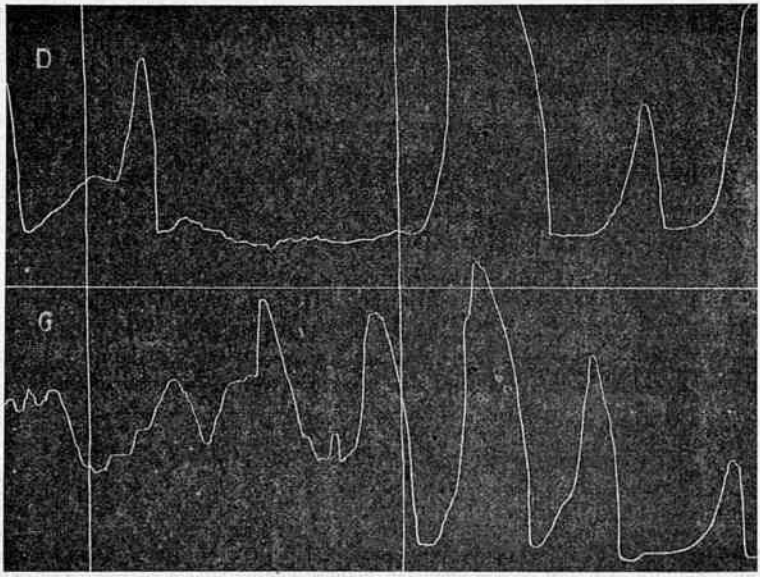

Fig. 6. — D. Liao-Toun-Chen ; G. Liao-Sienne-Chen. Tracé respiratoire où l'on remarque qu'une occlusion des narines du sujet de droite provoque consécutivement et après un temps appréciable chez le sujet gauche des perturbations secondaires importantes. Le fait est d'autant plus net que l'on compare la respiration des deux sujets avant l'occlusion pendant et après. Les physionomies des respirations persistent néanmoins. Les tracés ont été pris dans des conditions comparables ; mêmes tambours, plumes de longueurs égales. Il faut lire le tracé de gauche à droite.

lier. Les tracés ci-joints complètent nos explications. Il y a lieu de mettre ici en évidence quelques points, à notre avis d'une importance capitale sur les modalités de l'évolution des deux respirations : 1° Quoique dissemblables les respirations changent de forme, et au bout de quelque temps revêtent une physionomie particulière commune, les rythmes présentant pour ainsi dire une certaine harmonie dans de nouvelles phases respiratoires. Il y aurait de

la sorte un automatisme biologique,qui se développerait, sans que le sujet en ait conscience ; 2° si l'on provoque des modifications perturbatrices chez un sujet, le second ne subit aucune influence dans certaines conditions données, s'il s'agit par exemple d'une inspiration plus ou moins profonde, comme le rire. Au contraire la dépendance réciproque et mutuelle des respirations individuelles des deux sujets devient notoire dans certains cas déterminés. Si l'on provoque par exemple l'occlusion des narines d'un sujet ; ou si l'un d'eux subit des modifications successives et d'une certaine durée, on peut, même dans ces conditions mesurer sur le tracé le temps nécessaire pour la transmission si l'on peut s'exprimer ainsi des modifications respiratoires d'un sujet à l'autre (fig.6) ; 3° dans toutes ces multiples adaptations respiratoires il semble d'après l'étude de nos tracés que généralement Liao-Toun-Chen donne et provoque le sens de ces modifications tandis que, Liao-Sienne-Chen paraît les subir plus facilement.

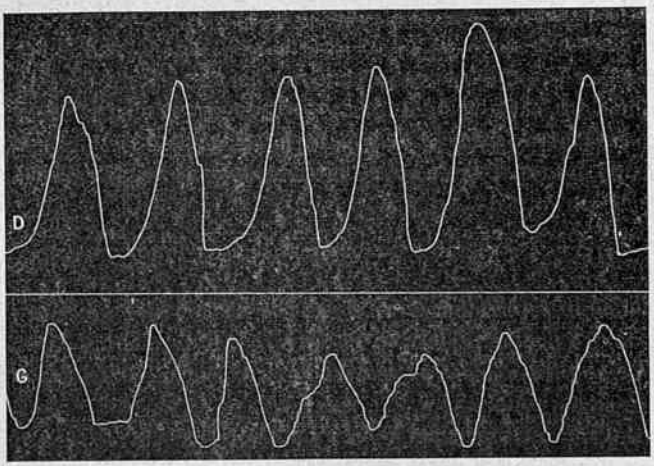

Fig. 7. — D. Liao-Toun-Chen ; G. Liao-Sienne-Chen. Exemple d'automatisme respiratoire provoqué à la suite de la recommandation transmise par l'interprète de se tenir tranquille. On voit encore persister malgré l'automatisme du rythme la physionomie individuelle du tracé respiratoire de chacun des sujets. Les tracés ont été pris dans des conditions comparables, mêmes tambours, plumes de longueurs égales. Il faut lire le tracé de gauche à droite. Les sujets regardaient les plumes pendant l'expérience.

Peut-être faut-il voir là plutôt une conséquence ou un écho d'un automatisme psychologique des sujets, dont le pilote serait Liao-Toun-Chen.

Les tracés publiés ici, sur lesquels reposent nos observations sont le résultat d'expériences, pendant lesquelles les sujets étaient séparés par un écran ; leurs respirations étaient enregistrées par des tambours de mêmes dimensions avec des plumes de longueur égale. Dans le seul cas de la fig. 7 les sujets suivaient de leurs yeux les déplacements des plumes des tambours.Nous avons procédé de la sorte pour mieux saisir l'automatisme psycho-respiratoire du sujet et pour mieux nous documenter sur le sens et la signification de l'automatisme de leur adaptation réciproque.

Les capacités respiratoires des sujets ont été prises avec deux spiromètres de Verdin en tous points semblables. Voici en moyenne leur capacité pulmonaire. Les deux sujets soufflaient en même temps et individuellement dans leurs spiromètres respectifs ; un écran était intercalé entre les deux sujets afin de les isoler.

Liao-Toun-Chen	Liao-Sienne-Chen
1 kil. 76	1 kil. 27

Ces chiffres ne sont pas des moyennes, mais les premiers chiffres de trois expériences qui ont donné les chiffres suivants ; pour le sujet droit 1 kil. 64 ; 1 kil. 50 ; et pour le sujet gauche : 1 kil. 20 ; 1 kil. 29.

Les deux sujets soufflaient séparément et consécutivement dans un même spiromètre.

Liao-Toun-Chen	Liao-Sienne-Chen
1 kil. 50	1 kil. 17
1 kil. 55	1 kil. 16
1 kil. 40	1 kil. 33

Il semble donc résulter de ces recherches que les sujets possèdent une capacité pulmonaire sensiblement plus petite, si on prend les chiffres à la lettre lorsqu'ils soufflent séparément et consécutivement que lorsqu'ils soufflent simultanément. Le sujet droit paraît nettement plus vigoureux que le sujet gauche.

VII

L'examen de la force musculaire a été fait avec le dynamomètre Régnier ; les pressions dynamométriques étaient faites successivement. N'ayant pas deux dynamomètres, nous n'avons pas pu pratiquer comme il était dans notre intention des pressions simultanées. En moyenne, voici les chiffres pris sur cinq pressions successives de chaque main.

Liao-Toun-Chen		Liao-Sienne-Chen	
Main droite	Main gauche	Main droite	Main gauche
24 kil. 5	18 kil. 9	17 kil. 5	21 kil. 5

Liao-Sienne-Chen est donc gaucher pour la force musculaire et sensiblement moins vigoureux que Liao-Toun-Chen.

L'examen des sensibilités n'a pas pu être malheureusement aussi complet que nous l'aurions désiré; le temps nous a été très limité et mathématiquement compté ; or on sait que les explorations sensorielles sont toujours très longues et réclament des séances multiples.

L'examen des yeux n'a rien révélé d'anormal. Quoique notre observation fût un peu superficielle la mobilité des yeux nous a paru parfaite autant que nous avons pu nous en rendre compte, il n'y a pas de strabisme et rien ne mérite une mention spéciale.

L'examen de la sensibilité auditive pratiqué à l'aide d'un diapason révèle une légère diminution auditive appréciable du côté interne chez chaque sujet. Si l'on regarde un sujet lorsqu'il donne toute son attention, on peut se rendre

compte assez facilement qu'il se retourne presque toujours pour écouter avec l'oreille du côté externe.

On peut faire la même observation pour le champ visuel. La zone interne de la vision paraît légèrement rétrécie. Il semble y avoir là une influence de la position biologique des deux sujets. L'étude de la sensibilité thermique révèle une supériorité en faveur de Liao-Sienne-Chen. Nous n'avons pas pu faire des expériences méthodiques ; malgré toute leur imperfection il nous a été possible, autant que nous avons pu nous en rendre compte par un grand nombre d'explorations portant sur la figure, sur les bras, les avant-bras, la poitrine et les points symétriques du pont d'union, de constater que la sensibilité thermique est plus aiguisée chez le sujet gauche. Il en est de même pour la sensibilité à la douleur ; Liao-Sienne-Chen accusait, lorsqu'on explorait le poignet gauche, une douleur pour une pression de 60 grammes, en moyenne l'exploration était pratiquée avec l'algomètre de Verdin. Liao-Toun-Chen au contraire accusait une douleur pour une pression de 100 grammes, en moyenne. Ce dernier paraît donc notoirement moins sensible.

Nous nous sommes arrêtés à ces chiffres que nous croyons exacts. En effet pour apprécier le degré de sensibilité douloureuse des « frères chinois » nous nous en tenions non seulement aux réactions verbales du sujet mais encore à leur mimique et aux réflexes de leur physionomie ; les sujets n'étaient d'ailleurs pas au courant de ce que faisait l'expérimentateur. Ajoutons encore que nos jeunes chinois étaient très craintifs et paraissaient exagérer l'interprétation de leurs impressions douloureuses dans nos recherches sur ces sensibilités.

L'étude de la sensibilité tactile nous a montré l'existence d'une sensibilité plus aiguisée chez Liao-Sienne-Chen. Nous n'avons pas pu ici faire d'exploration méthodique de façon à pouvoir donner les tableaux numériques complets des chiffres obtenus dans nos recherches. Les observations ont été prises avec l'haphiesthésimètre de Toulouse et Vaschide.

Les recherches ont porté sur différents points du corps, et les résultats obtenus ont été pour nous très nets et très catégoriques. L'examen de la sensibilité tactile des sujets pratiqué par des pressions tactiles, des pincements nous avait également conduits d'une façon très manifeste et très évidente aux mêmes résultats. De ces divers ordres de recherches, il résulte d'une façon très nette, que la sensibilité tactile est manifestement plus développée et plus aiguisée chez Liao-Sienne-Chen que chez Liao-Toun-Chen. Notons ici qu'il y avait une zone complètement insensible dans la zone médiane du pont d'union.

La coordination motrice est parfaite et grâce à une entente préalable dans leurs mouvements, les sujets peuvent exécuter des actes d'une souplesse extrême ; ils peuvent sauter, courir, etc.

Les sensations générales telles que la faim, la soif, les différents besoins (miction, défécation) peuvent s'accomplir séparément chez chaque sujet et il en est quelquefois effectivement ainsi. Mais le plus souvent ces besoins se produisent à peu près simultanément chez les deux sujets. Ces considérations sont d'ailleurs assez explicables par le simple fait de l'habitude, qui a créé une certaine simultanéité automatique dans les besoins généraux. Psycho-physiologi-

quement les images mentales jouent un rôle de tout premier ordre dans les sensations ou l'accomplissement des besoins généraux. Il suffit de rappeler que le simple fait de voir manger ou boire une personne réveille les sensations de faim et de soif. Il est bien connu des médecins qu'un des meilleurs traitements de la constipation consiste à se présenter à la garde-robe régulièrement chaque jour. Que fait-on autre chose ici que d'éveiller dans l'esprit du sujet des images mentales représentant une miction ou une défécation ? Comme chez les « frères chinois » les images mentales des besoins généraux arrivent nécessairement à se présenter à la conscience des sujets à peu près simultanément et régulièrement, il n'y a rien d'étonnant que leur exécution et leur accomplissement aient lieu également à peu près simultanément. Les repas étant pris à la même heure, les mictions et défécations ayant lieu à peu près aux mêmes instants, il est tout naturel, qu'en raison de ces causes ainsi que des phénomènes d'automatisme et d'habitude, les besoins se présentent à des intervalles à peu près réguliers, qui se trouvent tout naturellement de la sorte avoir lieu à peu près à des périodes équidistantes dans le temps et à peu près aux mêmes moments.

VIII

En résumé, les observations et les recherches que nous avons pu pratiquer non sans peine sur le xiphopage, études qui ont été faites pour la première fois, offrent des considérations extrêmement curieuses et nouvelles sur la nature et le sens de ce parallélisme biologique.

1° Ce xiphopage nous révèle d'abord que, dans un parallélisme biologique, chaque sujet a une vie biologique individuelle nettement délimitée, au point de vue des fonctions circulatoire, respiratoire, musculaire, sensorielle et autres, etc. Un fait analogue a été observé par M. Chapot-Prévost à propos de son xiphopage Maria-Rosalina. Dans son travail cité plus haut (p. 87-104) on trouve des tableaux et des documents, qui plaident en faveur de l'indépendance physiologique de ce monstre double dont cet opérateur a pu pratiquer l'opération chirurgicale. En certaine circonstance où l'une d'elles, Rosalina, avait eu une fièvre élevée, l'examen de la quantité d'urines émises, la respiration, le pouls, la température conservaient au dire de l'auteur leur indépendance biologique comme dans notre cas. Ainsi Maria avait une température générale de 37°, tandis que Rosalina avait une température de 39°4, et depuis le 4 avril 1900 jusqu'au 8 avril on nota toujours une différence sensible entre les deux sœurs, dans l'état de leur santé. Le pouls de Maria dépassait rarement 100, tandis que celui de Rosalina se maintenait constamment au-dessus de 120, et battait même un certain temps à 146.

2° Liao-Toun-Chen (sujet droit) est plus vigoureux, au point de vue de la force musculaire ; il est plus grand de taille, et toutes les mesures anthropométriques surtout crâniennes prises sont sensiblement supérieu-

res, son cœur bat plus vite, sa pression sanguine est différente de celle de Liao-Sienne Chen et sa respiration plus rapide. En échange Liao-Sienne-Chen a une sensibilité plus aiguisée et ses réactions psychosensorielles, telles que nous avons pu les enregistrer et observer, confirment l'impression de son père, qui le considère comme plus délicat. Il supporte moins la douleur, les diverses modalités de la sensibilité tactile sont plus fines chez lui, il subit d'une manière plus intense et plus manifeste toutes les perturbations, qui agissent sur les différentes fonctions biologiques.

3° Malgré l'existence de ces deux vies, qui évoluent parallèlement et qui réagissent dans une large mesure sur leurs propres lois individuelles, nos observations ont attiré notre attention sur une vie biologique préalablement harmonisée, qui avait des racines profondes dans ces deux organismes différents. Cette vie serait une résultante des deux autres et se réduirait à un automatisme assez bien équilibré, dont la clef aurait pu être révélée dans une certaine mesure aux sujets ; ceux-ci arriveraient à prendre connaissance de leur vie psychologique intime, les constatations que nous pensons avoir réellement saisies ont été d'autant plus difficiles pour nous à établir, que l'ignorance de la langue chinoise nous avait empêchés de pénétrer à la source même de cet automatisme. Néanmoins toutes sortes de raisons conduisent à des conjectures et des suppositions sur la nature probable de cet automatisme psychologique, qui s'est greffé parallèlement à l'automatisme biologique. Cette vie biologique commune, on la saisit à chaque pas dans les modifications provoquées ou spontanées, en particulier dans le domaine des fonctions circulatoire, respiratoire et motrice.

Des troubles importants peuvent se produire dans chaque organisme respectif. Mais toutefois, dès qu'ils dépassent une limite donnée on en retrouve des traces, que nous appellerons modifications secondaires, dans les fonctions de l'autre organisme, qui était étranger aux mouvements et modifications initiales. Il résulte alors des réactions communes, qui sont le commencement ou plutôt l'efflorescence de cet automatisme biologique, que ces deux vies organiques révèlent.

Il est très facile aux deux sujets, précisément à cause de cette vie commune biologique, de se mettre au même diapason ; et nous avons pu constater sur les tracés respiratoires un nombre considérable d'efforts communs surtout quand les sujets surveillaient les mouvements de leur cage thoracique. En même temps que les déplacements des plumes inscrivaient le parallélisme aussi parfait que possible, un même rythme apparaissait spontanément et rapidement après des perturbations notoires et des désassociations brusques ; même à la simple inspection, l'unisson des mouvements respiratoires était visible.

Cette vie biologique commune se révèle encore dans des modifications

vaso-motrices. Là elle est plus manifeste et l'adaptation plus délicatement nuancée. Ajoutons encore que, grâce à cet automatisme biologique, à ce parallélisme physiologique, les deux sujets gardent, phénomène bizarre, leur distinction et leur indépendance particulières.

Il est toujours possible de constater leur propre individualité physiologique, toutes les perturbations paraissant respecter toujours le rapport biologique préalable, qui existe entre ces deux vies réunies.

Avant de terminer nous tenons à avouer que nos recherches n'ont pas pu être ce que nous aurions désiré. Mais ces constatations physiologiques nous semblent pourtant d'une certaine importance ; car nous avons réussi à étudier avec des méthodes propres aux laboratoires scientifiques ces phénomènes de la vie humaine, qu'on regarde souvent comme une idole tout au plus à exhiber, mais dont les attouchements sont défendus avec toute la force de l'égoïsme humain brutal. Nos recherches ont été faites surtout pendant trois grandes séances ; nous comptons sur tous ceux qui manipulent les méthodes minutieuses de laboratoire pour se rendre compte que non seulement la tâche était ingrate, mais que nous avons réussi à apporter, nous l'espérons, une contribution à l'étude de la vie biologique de ces monstres, dégénérés ou symboles d'une humanité future, avec des preuves scientifiques et par conséquent précises.

HOSPICE DE LA SALPÊTRIÈRE
TRAVAIL DU SERVICE DE M. LE Pr DÉJERINE.

UN CAS D'HÉMIMÉLIE DU MEMBRE ABDOMINAL DROIT ÉTUDIÉ PAR LA RADIOGRAPHIE,

PAR

Ch. INFROIT,
Chef du laboratoire central de radiographie de la Salpêtrière.

ET

Jean HEITZ,
Interne des hôpitaux.

Nous avons eu l'occasion d'observer dans le service du Pr Déjerine, à la Salpêtrière, où elle est admise depuis cinq ans, une femme de 58 ans, atteinte depuis sa naissance d'une malformation du membre inférieur droit, dont la photographie est reproduite planche.

Les antécédents de cette femme, du moins tels qu'elle a pu nous les faire connaître, ne renferment absolument rien qui nous éclaire sur la pathogénie de cette malformation. Le père, mort d'érysipèle à 60 ans, avait 41 ans à la naissance de cette fille. Il avait toujours été bien portant sauf un emphysème assez prononcé vers la fin de ses jours. Il ne buvait pas.

La mère mourut également d'érysipèle, très âgée, elle avait toujours été bien portante. Avant elle, une sœur aînée était venue au monde un an après le mariage de ses parents. Bien conformée, elle est morte tuberculeuse à 25 ans. Dix-sept ans après elle, sans grossesses ni fausses couches nouvelles dans l'intervalle, naissait notre malade. Ce fut la dernière enfant. La santé était bonne en général dans les deux familles. On n'y signale pas de jumeaux.

La mère de notre malade semble avoir eu une grossesse normale ; tout au moins aucun fait saillant ne s'est produit, car l'attention éveillée sur ce point l'aurait relevé. L'accouchement eut lieu à terme, en bonnes conditions. A sa naissance, l'enfant avait le membre inférieur droit un peu plus court et moins développé que le gauche, mais la différence entre les deux côtés était loin d'être comparable à ce qu'elle est actuellement. La jambe était à demi-fléchie, et le pied déjà légèrement en varus. On montra

l'enfant au baron Larrey, qui proposa la section du tendon d'Achille, mais les parents hésitèrent à laisser pratiquer cette intervention.

La petite fille se développa bien, elle eut ses premières dents à 8 mois, commença à parler à 11 ; à deux ans elle marchait avec un petit appareil. Réglée à 13 ans, elle se maria à 19. Elle eut deux grossesses, terminées par des couches faciles, assez courtes, bien que les enfants eussent un poids normal. L'aîné, un garçon, qui semblait bien constitué, mourut à 14 jours d'entérite. La seconde, une fille, est actuellement âgée de 39 ans, elle a eu elle-même 5 enfants, tous normalement constitués comme leur mère.

A l'âge de 53 ans, à la suite de métrorrhagies très abondantes, accompagnées de quelques manifestations douloureuses, elle fut opérée par Gérard-Marchant qui lui enleva par laparotomie un fibrome de 4 k. 300 Depuis cette époque, les métrorrhagies ont cessé, mais elle éprouve quelquefois des douleurs dans le petit bassin.

Actuellement, elle jouit encore d'une bonne santé, malgré une obésité très prononcée. Elle ne présente aucune malformation ni du côté des yeux, des lèvres, du voile ni des dents. On peut cependant noter chez elle un degré prononcé d'hypertrichose faciale. En dehors de son membre inférieur droit, tout chez elle est normalement constitué. Rien à signaler du côté des organes génitaux, ni des réservoirs.

Les os du bassin, à la palpation, sous l'épaisseur des parties molles, paraissent également développés des deux côtés. D'ailleurs la facilité des deux accouchements indique bien l'absence de tout rétrécissement des détroits.

Le membre abdominal droit est considérablement réduit dans toutes ses dimensions. Il a relativement très peu grandi depuis la naissance, tandis que le membre gauche prenait ses proportions normales. Actuellement, il n'arrive pas au niveau du genou gauche. Voici d'ailleurs les dimensions respectives des segments des deux membres.

	A droite	*A gauche*
Cuisse : longueur	31 cm.	33 cm.
circonférence	46 »	60 »
Jambe : longueur	21 »	37 »
circonférence	21 »	35 »
Pied : longueur	11 »	22 »

La malade marche sur un pilon qui prend appui sur les condyles fémoraux.

Les parties molles de la cuisse et de la jambe droite ont gardé une notable épaisseur. Celle-ci est constituée en presque totalité par une épaisse



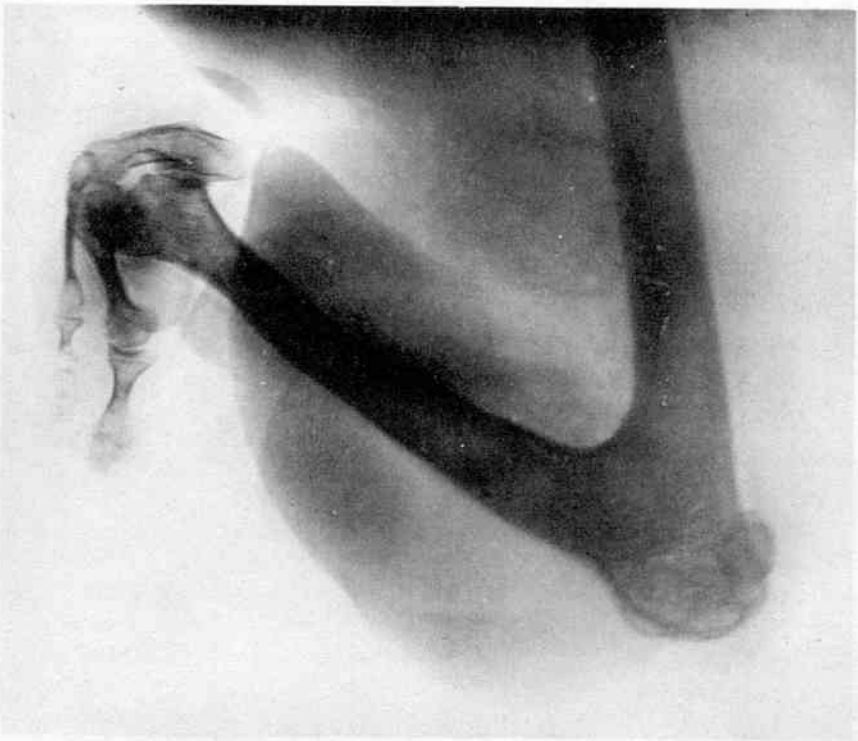

Photogr. Infroit

Photocollographie Berthaud

HEMIMÉLIE DU MEMBRE ABDOMINAL DROIT

(Heitz et Infroit).

Masson & Cie, Éditeurs

couche de graisse sous-cutanée que coupent des plis profonds, entre autre celui de la partie moyenne de la face interne, à la cuisse, et le pli longitudinal qui sépare à la partie postéro-interne de la jambe une grosse masse adipeuse (Pl. XXXI).

L'articulation de la hanche présente des mouvements normaux en tous sens, mais peu étendus, et ceci suppose quelques muscles dans la moitié supérieure de la cuisse. On sent les battements artériels de la fémorale, le long de la face interne du fémur, au voisinage du genou. Celui-ci semble complètement ankylosé. La jambe, très en flexion, remonte en arrière et plutôt en haut derrière la cuisse, les deux segments de membres se trouvant réunis par un large repli cutané palmant en quelque sorte la jointure.

Le pied, très en varus, remonte contre la face interne de la jambe. La plante regarde directement en haut ; le talon, en arrière. Il se termine en avant par deux orteils garnis d'ongles bien développés que la malade doit couper de temps à autre. Ce pied garde quelques mouvements actifs par rapport à la jambe, dans le sens de la torsion interne ou de la supination externe. Ces mouvements se font avec une certaine force grâce à quelques muscles qui s'insèrent au squelette de la jambe. On ne retrouve pas l'insertion du tendon d'Achille à la palpation du talon. Quant aux orteils, ils sont absolument dépourvus de tous mouvements spontanés.

Il n'y a pas de troubles trophiques de la peau, sauf un peu d'hypertrophie des poils sur la face antéro-interne de la jambe, hypertrophie qui ne se retrouve pas sur le membre gauche. Les téguments sont à une température plutôt élevée ; il y a un petit nævus sur le genou, mais on ne remarque aucune trace de ces cicatrices anciennes, d'aspect astéroïde, que différents auteurs ont décrites sur les faces externes de ces membres atrophiés. La sensibilité tactile est normale. La sensibilité à la douleur est notablement plus développée qu'à gauche. Il en est de même de la sensibilité thermique. Le sens musculaire est parfaitement conservé, jusqu'aux orteils. Il n'y a ni réflexe rotulien, ni achilléen. Ces réflexes manquent d'ailleurs également à gauche, du côté sain. Le réflexe cutané plantaire se fait normalement en flexion des deux côtés.

Il a été malheureusement impossible, vu l'épaisseur de la couche adipeuse, d'obtenir une épreuve radiographique du bassin, et de pouvoir ainsi juger de l'état tant de l'os iliaque que de l'extrémité supérieure du fémur. La radiographie du membre inférieur a présenté également quelques difficultés, vu l'ankylose articulaire, et l'adipose sous-cutanée. Elle nous montre (planche XXXI) un fémur un peu diminué de diamètre, et dont le canal central, très nettement visible sur le cliché, a ses proportions normales par rapport au tissu compact diaphysaire. Au niveau du genou,

il y a fusion osseuse complète, sans qu'on puisse même discerner les lignes de soudure entre les trois os (rotule, fémur, os de la jambe). Ces deux derniers forment ensemble un angle aigu ouvert en arrière, d'un peu plus que la moitié de l'angle droit. En arrière, une ligne concave arrondit l'angle. En avant, nous voyons une masse irrégulière, formée de tissu spongieux, où l'on distingue les deux condyles, et la rotule allongée, soudée à eux. L'extrémité supérieure de l'os de la jambe ne présente aucune trace de structure sur l'épreuve diographique.

Cet os de la jambe, assez volumineux, est unique. Sa face antérieure est à peu près rectiligne. Sa face postérieure forme une courbe concave en arrière. Le canal médullaire a les dimensions ordinaires. L'épiphyse inférieure, spongieuse, a tout à fait la forme de la malléole interne, avec sa face sous-cutanée aplatie, ses bords quadrangulaires.

Elle s'articule par son bord postérieur avec un os allongé, seul représentant, ici, des sept os du tarse. Cet os, allongé de haut en bas et d'arrière en avant, a son axe recourbé de telle sorte qu'il présente une concavité antérieure, se modelant presque sur la courbe postéro-inférieure de la malléole. Il la dépasse fortement en haut et en bas, s'arrête au milieu de son bord inférieur. Il est difficile de dire à quel os normal du tarse répond celui que nous trouvons ici. Peut-être résulte-t-il de la fusion des points osseux du calcanéum et de l'astragale, adjoints peut-être aussi à un scaphoïde ?

A son extrémité antérieure, s'articulent deux métatarsiens. Le premier, plus volumineux, plus interne, semble s'articuler directement par son extrémité postérieure élargie avec l'os du tarse. Peut-être aussi cette extrémité postérieure s'articule-t-elle avec la malléole interne, mais ce n'est sans doute là qu'une apparence radiographique qui se modifierait sur une autre épreuve. Ce premier métatarse a deux épiphyses très dilatées, réunies par un corps rétréci. Il porte deux phalanges, la première presque aussi longue et volumineuse que lui, la seconde très réduite et fusionnée en partie à la première. Le deuxième métatarsien, plus grêle, sur un plan plus externe et plus inférieur, s'articule avec le calcanéum par un os arrondi. Il porte trois phalanges librement articulées entre elles.

*
* *

La malformation que nous venons de décrire rentre évidemment dans l'ordre des *ectromélies*, nom s'appliquant aux membres plus ou moins avortés (Isidore G. St-Hilaire). Parmi les ectromélies, on distingue, toujours depuis le même auteur : les *ectrodactylies*, caractérisées uniquement par l'absence d'un ou de plusieurs doigts, les *phocomélies*, chez lesquelles le segment basilaire du membre s'étant atrophié, la main ou le pied s'in-

sère directement sur le tronc, et les *hémimélies*, chez lesquelles le segment basilaire est bien développé, mais où le segment distal (jambe ou avant-bras) est plus ou moins atrophié, le moignon portant un rudiment de la main ou du pied. C'est évidemment cette disposition que nous trouvons réalisée ici. On divise enfin les hémimélies du membre inférieur en deux grandes variétés ; par *absence du tibia*, par *absence du péroné*.

Le travail le plus récent, en France, sur l'*absence congénitale du tibia*, est celui de Launois et Küss (1).

En Allemagne, dans l'ouvrage également récent de Klaussner (2), que n'ont pas connu les auteurs précédents, un chapitre est consacré à cette malformation, avec la relation de plusieurs cas nouveaux.

Le membre est très atrophié, surtout dans sa partie distale. Il y a souvent une atrophie plus ou moins marquée de la cuisse. La jambe est fortement fléchie. Le genou, étroit, a des mouvements passifs très étendus.

Le péroné s'articule sur une large surface avec le condyle externe, par une capsule très tenue, sans ligaments croisés ni ménisques. La tête, subluxée, fait une saillie aiguë en haut et en arrière. La rotule, rarement absente, est encastrée entre les deux condyles, souvent difficile à sentir au palper.

Le péroné, épaissi, semble vouloir ressembler autant que possible au tibia, dont il finit par prendre les courbures. Quelquefois à côté de lui, est conservé le tiers supérieur du tibia, et dans ce cas le genou se rapproche de la normale.

Le pied est en varus équin au plus haut degré, et souvent la plante regarde directement en haut. Quelquefois, il est seulement luxé en varus. L'astragale s'articule avec la malléole péronière comme le condyle à la tête, sur une large surface, la malléole se subluxant en bas. Il en résulte que l'ensemble du pied est très mobile sur la jambe. Très réduit dans ses dimensions, le pied a le plus souvent le nombre d'orteils normal. Souvent on note quelquefois la soudure de plusieurs os du tarse. En un mot, le trait le plus caractéristique de l'absence du tibia, avec la position du membre, est la subluxation paradoxale des deux extrémités du péroné, qui viennent former deux saillies sous la peau (Launois et Küss).

L'absence du péroné a été bien étudiée par Kirmisson et de nombreux auteurs allemands (Brautigam, Kümmel, etc.). Ces travaux sont résumés en grande partie dans un chapitre du livre de Klaussner (3). Elle serait

(1) Launois et Kuss, Revue d'orthopédie, septembre-octobre 1901.

(2) Klaussner, *Ueber Missbildungen der menschlichen Gliedmassen*, Wiesbaden, 1900.

(3) Klaussner, *loc. cit.*

plus fréquente que celle du tibia, et ses caractères cliniques seraient ordinairement les suivants :

La jambe et le pied sont très raccourcis, mais on ne dit pas ordinairement l'état de la cuisse.

Le tibia présente à son tiers supérieur, une déformation angulaire. Tandis que la partie supérieure est presque toujours la continuation en ligne droite de l'axe du fémur (le genou étant très solide, et la rotule manquant souvent), la partie inférieure du tibia, inclinée à angle obtus en dedans ou en dehors, lui donne la forme d'un arc, d'un sabre. Le pied est quelquefois en position normale, le plus souvent en valgus. Les os du tarse sont confondus en une masse irrégulière, où souvent plusieurs peuvent manquer. Il en est de même fréquemment des orteils, certains étant absents ainsi que leurs métatarsiens.

*
* *

La question se pose de savoir dans laquelle de ces deux variétés nous devons placer le cas que nous venons d'exposer. Quel est celui des deux os de la jambe, dont l'absence constitue le caractère saillant de la malformation ?

Et d'abord, le diagnostic d'absence du tibia peut, nous semble-t-il, être difficilement soutenu. Le gros os qui forme à lui seul le squelette de la jambe diffère totalement du péroné, et par son diamètre, et par son mode d'articulation en haut comme en bas. D'autre part, les caractères importants de l'absence du péroné (pied en valgus, tarse assez bien développé, déformation angulaire du tibia) manquent dans le cas présent, où nous constatons, au contraire, la flexion de la jambe sur la cuisse, le pied enroulé en varus, le tarse réduit à un seul os, l'os de la jambe rectiligne. Il s'agirait donc d'un cas atypique, et nous pouvons, dans ce sens, le rapprocher de l'observation 14 de Klaussner (hémimélie abdominale atypique, considérée par Klaussner comme telle, à cause de l'état grêle et du raccourcissement du fémur). C'est là un caractère qui se retrouve, quoique peu prononcé, dans l'observation actuelle. Le malade de Klaussner était un jeune homme de 18 ans, dont le membre inférieur gauche, raccourci et en flexion, n'atteignait que le genou droit. La cuisse était légèrement raccourcie, le genou ankylosé en flexion, la rotule fusionnée au condyle interne, la jambe très atrophiée, la plante du pied regardant en haut et accolée à la face interne de la cuisse. Deux orteils seulement. Sur la radiographie, publiée dans le livre de Klaussner, et dont la ressemblance avec celle de la planche.... est frappante, on voit le squelette de la jambe constitué par un seul gros os, dans lequel Klaussner n'hésite pas à recon-

naître le tibia. A celui-ci succède un petit os rond puis un autre os plus large, assez court, auquel s'articulent les deux métatarsiens.

Il s'agit évidemment de deux cas d'un même type un peu spécial d'absence du péroné, ce type se distinguant absolument, par des caractères précis, de l'absence du péroné telle qu'elle est décrite généralement.

Il resterait à déterminer, dans l'observation précédente, la raison pathogénique de cet arrêt de développement, de cette absence du péroné.

La théorie de la compression par une bride ou par l'étroitesse du capuchon amniotique, classique depuis les travaux de Dareste, a été attaquée dans ces derniers temps par Frieben (1). Cet auteur a attiré l'attention sur l'importance de l'hérédité dans des cas semblables, s'appuyant sur deux observations de Volkman et Ridder : un père transmettant sa malformation à ses 3 fils ; dans une même famille, 7 cas identiques d'absence du péroné en trois générations.

Mais notre femme n'a présenté aucun antécédent de malformation congénitale de quelque ordre que ce fût, ni dans ses ascendants, ni dans ses descendants. D'autre part, nous n'avons pas, on s'en souvient, trouvé sur le membre avorté de ces cicatrices astéroïdes anciennes, qui dans d'autres cas analogues ont pu être considérées comme la preuve de la compression amniotique à ce niveau, ou comme d'anciennes adhérences de même ordre, rompues au moment de l'accouchement. Il semble cependant raisonnable d'admettre, avec tous les auteurs qui se sont occupés de cette question, que cette hémimélie par absence du péroné est due vraisemblablement à la pression purement accidentelle du capuchon amniotique trop étroit, sur la face externe du segment distal du membre, pendant les premiers mois de la grossesse.

(1) Frieben, *Ueber kongenitale Defekt der Fibula* (In. Diss. Greifswald, 1898).

UN CAS D'EUNUCHISME FAMILIAL

PAR

PAUL SAINTON

Chef de clinique adjoint à la Faculté de médecine de Paris.

Les eunuchoïdes sont des individus qui présentent la plupart des caractères anthropologiques attribués aux eunuques, soit par suite d'une atrophie orchidienne, résultant d'une localisation d'une infection sur la glande testiculaire, soit par suite d'un arrêt de développement de cet organe, alors ectopié. Il est très rare de voir cette anomalie frapper plusieurs sujets de la même génération, à plus forte raison des membres de la même famille appartenant à des générations différentes. Le fait que nous publions, est un exemple de la possibilité de l'existence d'atrophies testiculaires familiales (1).

OBSERVATION :

Aucune tare héréditaire du côté du père. Celui-ci exerçant la profession de maréchal-ferrant, buvait beaucoup d'alcool, d'absinthe, d'eau-de-vie, est mort subitement.

Il n'en est pas de même du côté maternel.

Un oncle de sa mère, berger de son état, avait des troubles de la marche depuis son enfance ; le malade le sait parce que les enfants se moquaient de son oncle à cause de son facies de vieille femme, et qu'il ne pouvait les pourchasser grâce à cette difficulté de la marche. S'agit-il d'une impotence fonctionnelle congénitale ? Ce grand'oncle était, comme le malade, eunuchoïde.

Un frère de sa mère avait la même tare, il était employé aux travaux des champs ; ses camarades le plaisantaient souvent en public sur son infirmité.

La mère du malade était blanchisseuse, elle était bien conformée et avait à peu près la même taille ; elle était d'une intelligence moyenne, d'un caractère assez violent. Elle avait une grande ressemblance avec le malade, et, plus il vieillissait, dit-il, plus sa ressemblance physique avec elle était évidente.

(1) Ce malade a fait l'objet d'une leçon clinique du Professeur Debove (*Médecine Moderne*, 4 mai 1902).

Cette femme a eu six enfants :

1° Une petite fille, morte à six ans, *qui n'a jamais marché*, elle avait la colonne vertébrale tordue ;

2° Une fille bien portante vivant actuellement et ayant une petite fille ;

3° 4 garçons, tous nés à terme :

a) L'aîné est notre malade.

b) Le second, mort à 48 ans, à moitié idiot, ne pouvait se livrer à aucune occupation sérieuse parce qu'il oubliait très facilement ce qu'on lui commandait ; il était eunuchoïde aussi.

c) Le troisième, d'intelligence moyenne, maçon, eunuchoïde. Le malade ne sait ce qu'il est devenu.

d) Le quatrième, bien portant, était bien conformé.

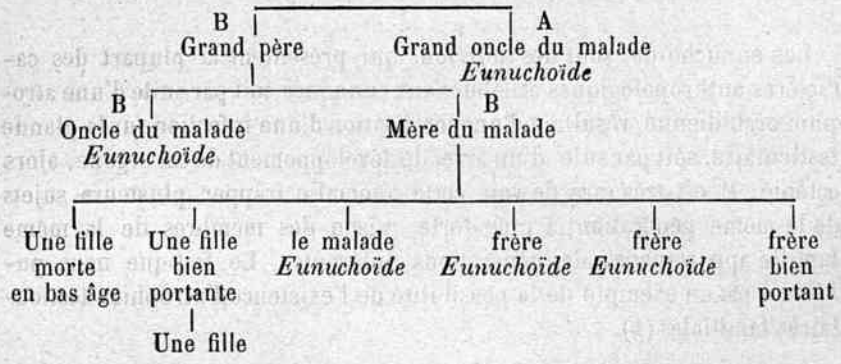

Antécédents personnels. — Etant enfant, le malade a toujours été bien portant, il n'a même pas eu les maladies que l'on a habituellement à cette période de la vie. Il alla à l'école et put apprendre à signer son nom ; à ce moment, il jouait avec les enfants de son âge, préférait les jeux de garçon, les billes, le palet ; il jouait volontiers des tours aux camarades ; il aimait à courir, grimper sur les arbres. Il n'avait point de plaisir à fréquenter les petites filles ni à s'associer à leurs jeux.

Il était très malheureux dans son enfance, très maltraité ainsi que ses deux autres frères, sa mère n'ayant de tendresse que pour le dernier garçon qui n'avait pas son infirmité.

Il se trouva même si misérable qu'il abandonna la maison paternelle à l'âge de quatorze ou quinze ans, et depuis, il a toujours à peu près gagné sa vie, sans avoir jamais recours à la charité publique. En 1870, il tira au sort, passa au conseil de révision et fut reconnu « bon pour le service », la guerre était déclarée, et trois jours après, il était aux tranchées où il aurait fait le coup de feu comme les autres. Il était caserné au fort d'Issy ; après la capitulation, il rentra chez lui et ne prit aucune part à la Commune.

Depuis, aucun événement saillant n'est survenu dans son existence. Il aimait assez à boire, et, suivant son expression, il a bu « tout ce qu'il a pu »,

c'est-à-dire dans la mesure où ses moyens le lui permettaient. Il préférait le vin : jamais il n'a bu plus de deux litres par jour.

Etat actuel. — La face est amaigrie, creusée de rides profondes et multiples sans aucune espèce de gonflement ni de bouffissure ; les cils sont bien développés, autant que normalement. Les yeux sont bleus, les pupilles égales.

La barbe sur les joues et sur le menton est totalement absente : on ne rencontre même pas ces poils follets que l'on observe sur la figure de certaines femmes. Les cheveux sont nombreux, bien fournis, moins souples qu'à l'état normal, mais ils n'ont pas cette dureté et cette épaisseur qu'offrent les cheveux des myxœdémateux. La ressemblance du facies du malade avec celui d'un myxœdémateux se borne à l'absence de développement du système pileux.

Les oreilles sont bien développées, le lobule adhérent, le tubercule de Darwin est très saillant ; elles sont mal ourlées d'une façon générale.

La voûte du palais est profonde, un peu ogivale.



Les dents de la mâchoire inférieure manquent complètement, sauf une dernière molaire du côté droit, et à la mâchoire supérieure, deux incisives et une canine ; ces dents sont d'ailleurs bien développées et bien implantées. Elles ont commencé à tomber à l'âge de 25 ans.

Le cou est long, très amaigri ; le corps thyroïde existe, mais semble bien moins développé sur la ligne médiane.

En raison de l'amaigrissement du malade, aux creux axillaires et sus-claviculaires, les reliefs osseux sont extrêmement développés.

D'ailleurs cet homme dit avoir été toujours très maigre. même auparavant. La poitrine est bien développée, très longue. Les seins ne font aucune saillie, le mamelon est très petit, comme celui d'un enfant de 2 ou 3 ans, avec une aréole à peine saillante. Les membres supérieurs sont très longs.

La voie est un peu enrouée actuellement, peut-être à raison de lésions laryngées légères, mais X... affirme qu'il chantait très bien, avec une voix de baryton, en tous cas, elle n'avait pas le timbre aigu.

L'abdomen est bombé, allongé avec le pubis saillant, le mont de Vénus est développé, il a l'aspect d'un ventre de jeune fille.

Il existe autour du pubis quelques poils très rares, très clairsemés à la racine de la verge. Les dimensions de celle-ci sont de 23 millimètres ; le scrotum est petit comme celui d'un enfant de 8 à 10 ans ; on sent un cordon terminé par un petit moignon du côté gauche ; du côté droit, le scrotum paraît inhabité. Les hanches du malade ne sont point très évasées, il n'existe point de bourrelet adipeux à leur niveau.

Au *point de vue génital*, le malade dit n'avoir aucun appétit sexuel, il a eu quelques érections vraisemblement d'origine urinaire : il a plusieurs fois tenté des rapports sexuels, mais il n'y éprouva aucun plaisir. D'ailleurs il n'aimait pas la compagnie des femmes ; il n'éprouvait aucune satisfaction à les regarder, ni à se livrer sur elles à des attouchements. Il ne semble point avoir eu d'inversion sexuelle, les hommes le laissent parfaitement indifférent, et il proteste avec véhémence lorsqu'on lui demande s'il a eu des rapports anormaux.

Au *point de vue psychique*, X... a eu pendant toute sa vie un caractère très gai, son grand plaisir était de chanter le dimanche dans les cabarets où il passait sa journée. Il n'a point de tendance à l'exagération, à la vantardise, au mensonge. Dans les circonstances habituelles de la vie, il s'est comporté comme un homme exerçant la profession d'aide-maçon, portant des charges très lourdes sur la tête. Quand l'ouvrage manquait, il changeait de métier, et n'a jamais, sauf en ces derniers temps, éprouvé de misère.

Il fume, aime le tabac ; il chique même, son intelligence est éveillée autant que celle d'un homme de sa condition ; sa mémoire est bonne. Cependant il sait à peine lire et écrire ; il n'a jamais eu beaucoup d'entrain à l'école, il préférait courir et jouer.

La *taille* du malade est de 1 m. 72 ; mais ce qui frappe chez lui c'est l'augmentation en longueur des bras et des jambes.

Membre inférieur. Distance de l'épine iliaque à la tête du péroné : 54 centimètres ; de la tête du péroné à la malléole externe : 89 centimètres.

Longueur du pied . . . . . 23 cent. 1/2

Membre supérieur. Distance de la tête humérale à l'épitrochlée 35 cent.

Distance de l'épitrochlée à l'apophyse styloïde du cubitus . . . 27 cent.

Longueur de l'index . . . . . 13 cent.

Le bassin n'est point évasé comme celui d'une femme, la distance des épines iliaques antéro-supérieures est de 0 m. 25 centimètres.

Ce malade est entré à l'hôpital parce qu'il est affaibli et incapable de travailler ; il présente des lésions de tuberculose pulmonaire avancée dans les deux poumons.

Autopsie. — Le *thymus* a été cherché ; il n'en existe aucune trace.

La *glande thyroïde* dépouillée du tissu cellulaire qui l'entoure apparaît normale, l'isthme est peu développé, son poids est de 22 grammes.

Il n'existe point de malformation du cœur, ni d'aplasie artérielle ; les dimensions de l'orifice aortique sont de 110 millimètres.

La boite crânienne est peu résistante, les parois osseuses du crâne sont beaucoup plus fragiles qu'à l'état normal. Le cerveau (encéphale) pèse 1350 grammes.

Appareil génito-urinaire. — A. *Appareil urinaire.*—Il n'existe qu'un seul rein, le rein *gauche*, volumineux, pèsant 290 gr.; la capsule surrénale a le poids et le volume normal.

Du *côté droit*, on trouve un uretère bien développé, mais lorsqu'on suit ce conduit, au lieu d'arriver à un rein bien développé, on tombe sur un amas de tissu conjonctif dans lequel il n'y a point de tissu ressemblant au tissu rénal; cet amas de tissu cellulaire est coiffé par un petit corps présentant tous les caractères d'une capsule surrénale, très atrophiée, ayant les dimensions d'un gros haricot.

Il nous a été impossible de trouver l'orifice de l'uretère droit dans la vessie.

B. *Appareil génital.* — Le testicule gauche est descendu dans les bourses, il est très atrophié, et a les dimensions d'un œuf de moineau; le canal déférent qui lui fait suite est au contraire de volume et de trajet normal; on trouve à quelques centimètres de la vessie, de petits corps ressemblant aux vésicules séminales, mais la prostate manque complètement.

Le testicule droit est en ectopie inguinale sous-cutanée; sur les parties latérales du canal déférent, on reconnaît les débris du canal vagino-péritonéal se terminant en cul-de-sac et descendant dans le scrotum jusqu'à la partie moyenne.Le canal déférent du côté droit est également bien développé; il suit son trajet normal. On trouve la même apparence de vésicules séminales.

Le terme d'*Eunuchisme* est le seul que nous puissions appliquer avec exactitude au syndrome dystrophique, présenté par ce malade. Il ne saurait être question chez lui d'*Infantilisme* (type Lorrain), il n'a aucun des caractères physiques habituels de ce type; ce serait entrer dans une discussion oiseuse que de s'efforcer de le démontrer.

En quoi ressemble-t-il, en quoi en diffère-t-il? C'est un point qu'il est important aux eunuques d'élucider, puisque ce cas particulier paraît pouvoir être de quelque utilité pour l'étude des dystrophies d'origine orchidienne. Notre malade a la grande taille des eunuques, il en a la longueur des membres disproportionnés avec le corps, il en a l'absence de développement du système pileux et le facies. Au point de vue physique, il en diffère par la conservation du timbre de la voix qui avait des sonorités masculines, par l'absence de l'arrondissement des formes et de l'évasement du bassin si caractéristiques chez eux. Ils en distingue en outre complètement au point de vue psychique et ce n'est point là l'un des caractères les moins singuliers de l'évolution de ce sujet, que le contraste étrange qui existe entre son état mental et son état physique. Loin d'être lâche, suggestionnable, crédule et apathique il se montre énergique, volontaire, travailleur; il se comporte comme un homme pendant toute

son existence, ayant les mêmes goûts, et les mêmes distractions. Au point de vue sexuel, cependant, son indifférence est absolue.

D'ailleurs chez notre malade, les caractères anthropologiques habituels des eunuques sont en somme esquissés ; il nous paraît appartenir à un type d'eunuchisme assez fruste. Il est vraisemblable d'admettre que, si chez lui la sécrétion externe de la glande n'a jamais existé, la secrétion interne quoique incomplète n'était point absolument supprimée ; ce cas viendrait à l'appui de l'opinion de Variot qui soutient la théorie de l'indépendance des deux sécrétions. Les glandes testiculaires quoique très atrophiées n'étaient point absentes ; peut-être leur sécrétion interne était-elle suffisante, pour diminuer chez notre sujet les phénomènes de l'insuffisance orchidienne.

Il est vraisemblable que dans l'eunuchisme il existe des degrés en rapport avec l'altération de la fonction de sécrétion interne suivant les sujets.

LES PIERRES DE VESSIE EN HOLLANDE

PAR

MM. Louis BOLK (d'Amsterdam) et Lucien MAYET (de Lyon).

Le *Musée de l'Institut anatomique de l'Université d'Amsterdam* possède une importante collection de calculs vésicaux.

Cette collection a été formée très anciennement et elle témoigne de l'extrême fréquence de cette affection chez les Hollandais d'il y a un ou deux siècles. Quelques numéros atteignent un volume véritablement extraordinaire. A ce double point de vue — document et curiosité — il y aurait un réel intérêt à s'occuper de la collection de « pierres de vessie » de l'*Anatomisch Museum der Universiteit van Amsterdam*... mais l'intérêt en réside surtout en ce fait que certains calculs sont sertis, entourés de lamelles en métal ou de rubans, de façon à pouvoir être suspendus.

Le plus volumineux des calculs ainsi enchassés dont nous donnons ici la photographie est de forme ovoïde. Il mesure 11 centimètres de hauteur et un peu plus de 7 centimètres de diamètre à sa partie médiane (Pl. XXXII).

Sur les lames d'argent qui l'entourent est gravée l'inscription suivante :

« Den 27 december 1588 sterf Jan Jacopsen Dick alias Schot, 's morgens te sesure eeven. Deese sten is hem uit syne blase gesnee, den, weegende een pont en een loot zonder sneven. »

Le 15 décembre 1588, à 6 heures du matin, est mort Jean Jacob Dick dit l'Ecossais. Cette pierre pesant une livre et une once (420 grammes) avait été enlevée de sa vessie sans qu'il en ait succombé.

Le plus petit calcul (n° 3) est à peu près sphérique et mesure deux centimètres de diamètre. Il n'est accompagné d'aucune inscription Il est cerclé d'argent et appendu à une chaînette.

Un troisième calcul (n° 2) est entouré de plomb. Sur les lames on lit :

« Elisabeth Fransen oud 52 Jaaren in gestonen gestorven ano 1608 den 6 may op die exdagh's avonds ten 7 uren naat overliven van haar genomen dezen steen e wegende 10 loot. »

Elisabeth Fransen agée de 52 ans est morte l'an 1608, le 6 mai, un mardi, à 7 heures du soir. Après sa mort ce calcul a été pris d'elle, pesant 10 onces (120 grammes).



1 2 3 4

LES PIERRES DE VESSIE EN HOLLANDE

(*L. Bolk* et *L. Mayet*).

Le quatrième calcul photographié, est plus volumineux que le précédent. Il devait appartenir à quelque pauvre diable, car il est simplement entouré d'un ruban permettant de le tenir suspendu.

Dans quel but les pierres de vessie étaient-elles ainsi conservées ?

De nombreuses hypothèses sont possibles.

Préservaient-elles ceux qui en étaient détenteurs d'être à leur tour atteints de calculs de la vessie ? L'histoire de la médecine nous enseigne, que de telles *superstitions homœopathiques* n'étaient pas exceptionnelles même aujourd'hui, dans bien des cas, elles peuvent être observées.

Etaient-ce des souvenirs de famille, quelque chose comme un brevet de souffrances d'un parent, d'un aïeul ?

Ou bien encore une réclame pour les chirurgiens qui les accrochaient dans leur logis.., mais alors pourquoi les enlever même après la mort du patient ?

Dans les merveilleuses collections des musées de peinture des Pays-Bas que nous avons visitées, nous n'avons rien vu s'y rapportant. On sait pourtant quelle place la médecine et plus particulièrement les scènes de médecine populaire tiennent parmi les inspirations des peintres de l'école hollandaise ancienne et l'on se rappelle les très savantes, très humoristiques et très intéressantes études de M. Henry Meige parues ici-même sur les « Pierres de tête » et sur les « Pierres de ventre » écrites en grande partie d'après les documents de ces mêmes peintres hollandais.

Nous n'avons pas été beaucoup plus heureux en nous reportant aux traités et aux ouvrages de médecine des XVIe et XVIIe siècles, dans lesquels les chapitres relatifs à la pierre et aux opérations sur la vessie ont une étendue qui nous étonne aujourd'hui. La poussière des in-folio et des in-quarto a été remuée en vain.

Tout ce que nous avons recueilli comme renseignement a été la grande fréquence des pierres de vessie dans les Flandres et dans les Pays-Bas il y a quelque deux et trois cents ans.

Aujourd'hui la lithiase rénale et les calculs de la vessie ne sont guère plus fréquents en Belgique et en Hollande que dans les autres pays. Vu cette ancienne fréquence des pierres de vessie, les lithotomistes ne manquaient pas. Certains allaient de canton en canton exercer leurs talents. D'autres étaient fixés dans les villes. Chaque cité de quelque importance avait le sien. C'était une sorte de chirurgien officiel qui avait pour fonction de « *couper les yeux de la vessie* », terme qui est la traduction d'une vieille expression hollandaise qu'on entend encore de temps en temps dans le langage du peuple des villes et dans le patois rural. On les appelait donc

« *coupeurs d'yeux de vessie* » et aussi « *trancheurs de pierre* », « *opérateurs pour la pierre* ».

Peut-être se trouvera-t-il quelqu'un parmi les collaborateurs et les lecteurs de la *Nouvelle Iconographie de la Salpêtrière* qui pourra donner l'interprétation du « fait clinique » que nous apportons et qui offre, pensons nous, quelque intérêt.

Le gérant : P. Bouchez.

CÉCITÉ VERBALE PURE

RAMOLLISSEMENT DE LA *RÉGION CALCARINE* GAUCHE. — DÉGÉNÉRESCENCE DU *SPLENIUM* ET DU *TAPETUM* DU COTÉ DROIT,

PAR

E. BRISSAUD,

Professeur à la Faculté de Médecine de Paris,
Médecin de l'Hôtel-Dieu.



Récemment, à deux reprises différentes, MM. J. Pelnar et Vl. Skalicka ont signalé des lésions du bourrelet du corps calleux associées à une dégénérescence du tapetum (1). Cette dégénérescence, dans certains cas, était même *bilatérale*, alors que la lésion du splenium coïncidait avec une destruction ischémique *unilatérale* de la région calcarine.

Au Congrès de médecine de 1900, j'avais déjà communiqué un cas de ce genre, mais seulement sous la forme d'une note. C'est la même observation que je publie avec les commentaires un peu plus détaillés et les planches photographiques que j'avais présentées au Congrès. Je ne changerai donc rien au texte dont j'avais donné lecture.

Les observations anatomo-cliniques de *cécité verbale* sont encore trop peu nombreuses, et les explications pathogéniques qu'on en a proposées sont trop disparates pour que tous les faits susceptibles de jeter quelque lumière sur ce curieux symptôme ne soient pas soigneusement enregistrés. Celui que nous apportons aujourd'hui ne résoudra pas toutes les difficultés du problème ; il est simplement destiné à faire nombre, et nous l'exposerons sans commentaires, c'est-à-dire sans chercher à trancher la double question encore litigieuse : 1° la cécité relève-t-elle d'une lésion *toujours* pariétale ou d'une lésion *toujours* occipitale ; 2° la lésion est-elle corticale ou sous-corticale ?

Les détails de l'observation ne sont malheureusement pas aussi complets que l'eût exigé l'importance des phénomènes cliniques et des cons-

(1) *Société de Neurologie de Paris*, mars et mai 1902.

tatations anatomo-pathologiques. Le malade n'a pu être étudié que peu de jours avant sa mort et dans des conditions assez défavorables. Cependant les quelques renseignements recueillis sont encore de nature à permettre de tirer de ce cas certaines conclusions très précises.

Observation.

Cécité verbale ; hémiopie — Ramollissement occipital gauche (région calcarine) ; dégénérescence du splenium propagée au tapetum de l'hémisphère droit.

Adolphe Rap.... est un homme de 57 ans, de moyenne corpulence, à tête chauve, à barbe blanche. Il porte plus que son âge. Les parents qui l'amènent à l'hôpital, le 2 janvier, racontent qu'il est un peu bizarre, qu'il ne semble pas avoir sa raison, qu'il ne reconnaît pas toujours les personnes et les choses, qu'il ne sait plus — parfois du moins — se servir des objets usuels. En outre, depuis cinq jours, Rap... paraît avoir perdu la vue ; il serait, à de certains moments, dans l'impossibilité de dire s'il fait jour ou s'il fait nuit. Enfin il serait atteint, depuis plusieurs semaines, d'une diarrhée abondante et pour laquelle il n'a encore reçu aucuns soins.

Ces renseignements qui, tout de suite, éveillent la supposition d'une *cécité psychique*, ne sont pas confirmés par notre examen et notre interrogatoire.

D'abord Rap... n'est pas aveugle ; il sait fort bien qu'il fait en ce moment grand jour ; mais il est *hémianopique*. Il ne distingue pas les objets qui sont placés dans la moitié droite de son champ visuel. Quand on lui présente les mêmes objets à gauche il les voit nettement et les désigne par leur nom. Sa parole même n'a pas plus d'hésitation que sa pensée. Il s'exprime avec vivacité et bonne humeur ; sa voix est forte, son langage précis et bien articulé. L'animation qu'il met à nous répondre tient sans doute à une certaine excitation fébrile. En effet la température est de 39°9 et le pouls est très fréquent. Et néanmoins Rap... n'éprouve aucun malaise, et il continue de se prêter à notre enquête avec beaucoup d'entrain et de complaisance. Grâce à cette disposition d'esprit et malgré l'intensité de la fièvre, nous apprenons ainsi de lui-même qu'il est devenu, depuis un certain temps, complètement incapable de lire. Il ne voit que « du noir sur du blanc ». On écrit son nom et on le lui présente ; il répond : « C'est quelque chose que *j'ai l'habitude d'écrire*... je vois ce que c'est ; mais c'est bisquant ! je ne peux pas dire ce que c'est ! j'ai le mot sur la langue ! » On lui dit alors « Ecrivez-le vous-même ». Il ne le peut pas, « parce qu'il ne sait *ce qu'il faut écrire* ». Puis quand on lui dit : « Ecrivez *votre nom* », il prend la plume délibérément et écrit son nom et son adresse avec la plus grande facilité. Enfin ce nom et cette adresse, il est dans l'absolue impossibilité de les relire.

Telle est l'observation, que nous reproduisons, malgré ses lacunes, telle que les circonstances nous ont permis de la recueillir. Le malade était

entré à l'hôpital tout juste pour y mourir ; et s'il n'avait, pendant vingt-quatre heures, conservé assez de lucidité pour nous révéler lui-même la *cécité verbale* dont il était atteint, la constatation anatomique d'un ramollissement occipital gauche perdait tout intérêt. Or, si incomplète qu'ait été l'analyse de la cécité verbale, la caractéristique du syndrome ne laisse rien à désirer.

Le malade avait des bizarreries (nous ne savons pas lesquelles), mais il était très intelligent, il répondait avec promptitude et précision à toutes les questions. Il savait écrire et son écriture était facile et rapide. Mais il était incapable de rien lire, même son propre nom, même lorsqu'il avait écrit son nom de sa propre main.

Il n'y a rien à ajouter. C'est bien de cécité verbale qu'il s'agissait ; et il faut préciser : *cécité verbale* et aussi cécité *littérale*, car le malade ne faisait aucun effort pour agencer, en les lisant, les lettres dont se composait son nom. Il ne voyait que *du noir sur du blanc*, c'est-à-dire que *pas une seule lettre vue* n'avait à ses yeux la signification d'un son isolé ; tandis que *toutes les lettres*, alors qu'il en traçait lui-même la forme, avaient conservé leur valeur phonétique.

Au dire des personnes qui avaient accompagné le malade à l'hôpital, un certain degré de cécité psychique se serait ajouté — au moins temporairement — à la cécité verbale. Les objets usuels n'étaient plus reconnus, en tant que destinés à tel ou tel emploi... Ce qui est certain, c'est que pendant les derniers jours la cécité psychique avait disparu ; et comme d'autre part, les renseignements spontanément fournis à cet égard ne permettent pas de douter qu'elle ait existé, nous pouvons dès à présent la considérer comme un de ces phénomènes fugaces, qui troublent par instant la pureté du syndrome, mais qui ne relèvent pas d'un déficit anatomique permanent et irrémédiable.

Nous croyons donc avoir le droit de conclure que le syndrome en question répond absolument à la définition de la *cécité verbale*.

Il nous reste à préciser la localisation et les limites du ramollissement occipital.

Le ramollissement occupe l'extrémité postérieure de la face interne de l'hémisphère gauche. C'est un ramollissement jaune résultant d'une ischémie totale datant au moins de plusieurs semaines, peut-être de plusieurs mois. L'écorce et les parties sous-jacentes sont effondrées, et la méninge n'en peut être séparée qu'avec une grande difficulté (Pl. XXXIII, fig. B).

A première vue il est indubitable que c'est l'oblitération de l'*artère calcarine* qui a entraîné la nécrobiose, car le foyer s'étend à la presque

totalité du *cuneus*, à la partie la plus reculée du lobule lingual et à toute la longueur de la scissure calcarine elle-même.

Les seules portions du *cuneus* respectées sont : 1° le pôle occipital lui-même ; 2° le bord antéro-supérieur, sur toute l'étendue de la scissure perpendiculaire ou occipitale interne. En avant le ramollissement s'arrête à l'isthme du *cuneus*, mais il empiète légèrement sur le cap du lobe carré à la base du pli de passage temporo-limbique.

Le foyer du cuneus se confond en bas avec celui du lobule lingual. C'est un seul et même ramollissement dont l'axe antéro-postérieur est la scissure calcarine. Les deux tiers antérieurs du lobule lingual sont indemnes ; mais le tiers postérieur est anéanti, à tel point que le quatrième sillon occipito-temporal se termine, en arrière, dans la scissure calcarine élargie et désagrégée comme une carrière à ciel ouvert. Le lobule fusiforme et même la troisième circonvolution occipitale dans leur partie la plus voisine du pôle sont eux-mêmes légèrement touchés.

La face externe de l'hémisphère gauche (Pl. XXXIII, fig. A) serait absolument saine si la décortication de la pie-mère s'effectuait partout avec la même facilité ; mais on remarque quelques adhérences superficielles et un peu diffuses dans les régions postérieures de la deuxième circonvolution pariétale, et de la première temporale. L'examen des coupes fait voir qu'il ne s'agit là que d'altérations insignifiantes sans aucune profondeur.

Le foyer de ramollissement occupant la presque totalité du territoire d'irrigation corticale de la calcarine, nous avons pratiqué des sections horizontales passant par l'axe de la scissure calcarine.

Quant aux fibres blanches qui limitent en dehors la corne occipitale du ventricule (celles qu'on appelle dans leur ensemble *faisceau sensitif* ou *radiations optiques*) (Pl. XXXIV, fig. C, D), elles sont considérablement réduites d'épaisseur. Il n'en reste que le faisceau le plus externe ou faisceau longitudinal inférieur, nettement limité en dehors par le faisceau occipital vertical. Le *tapetum* et le faisceau optique proprement dit ont complètement disparu. La coloration du faisceau longitudinal inférieur paraît normale ; elle est celle de l'imprégnation de la substance cérébrale saine par le bichromate de potasse.

La dégénérescence du *tapetum* est la conséquence nécessaire de la lésion *du gyrus lingualis*. Elle s'étend toujours jusqu'au splenium du corps calleux.

Dans le cas actuel nous retrouvons la confirmation de cette règle. Effectivement, à la face interne de l'hémisphère gauche (Pl. XXXIII, fig. B) nous avions déjà remarqué l'existence d'une tache d'un jaune clair, caractéristique d'une dégénérescence, à la partie la plus reculée du corps calleux. Cette tache, disposée en forme de croissant, ne pouvait être attribuée à un

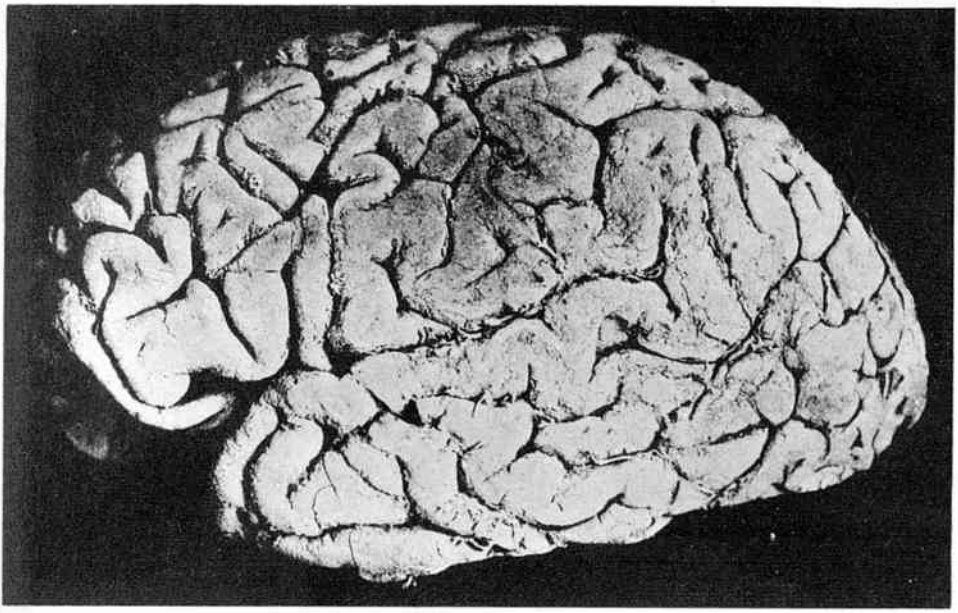

A

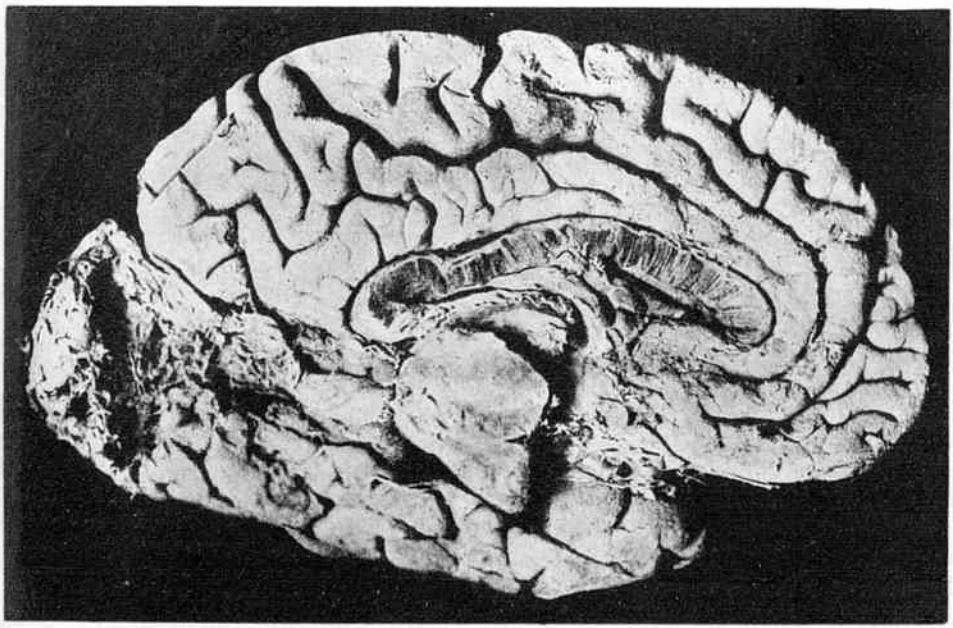

B

CÉCITÉ VERBALE PURE

(Brissaud).

A. Face externe de l'hémisphère gauche. Pas de lésions du pli courbe ni du lobule du pli courbe.

B. Face interne de l'hémisphère gauche. Ramollissement de la presque totalité du cuneus et du lobule lingual. A la partie postérieure et inférieure du splenium divisé par une section sagittale, on voit une tache claire, en croissant à concavité antérieure. Cette tache correspond à une lésion dégénérative.

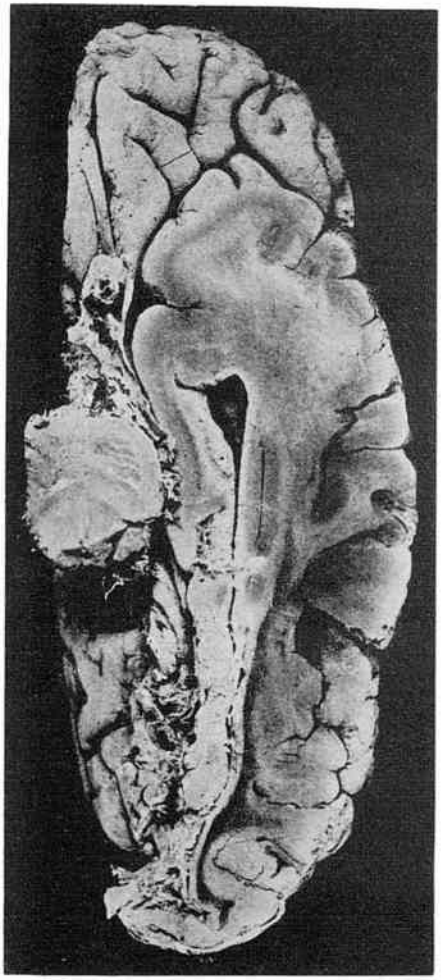

C

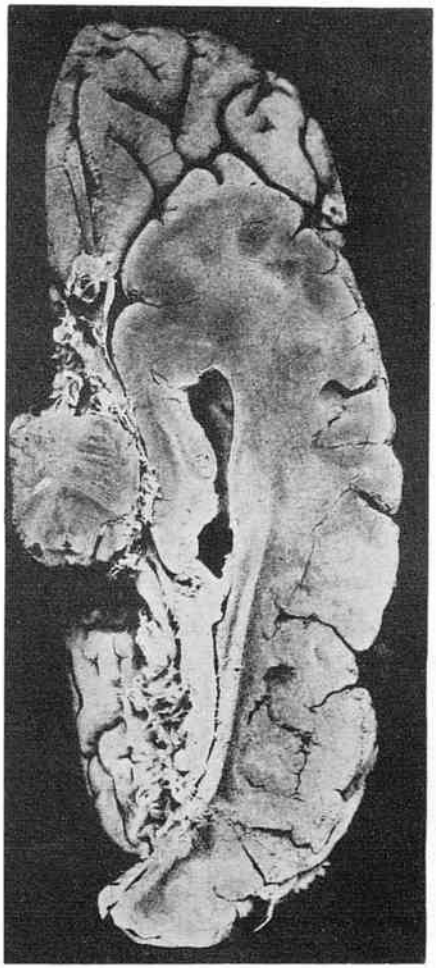

D

E

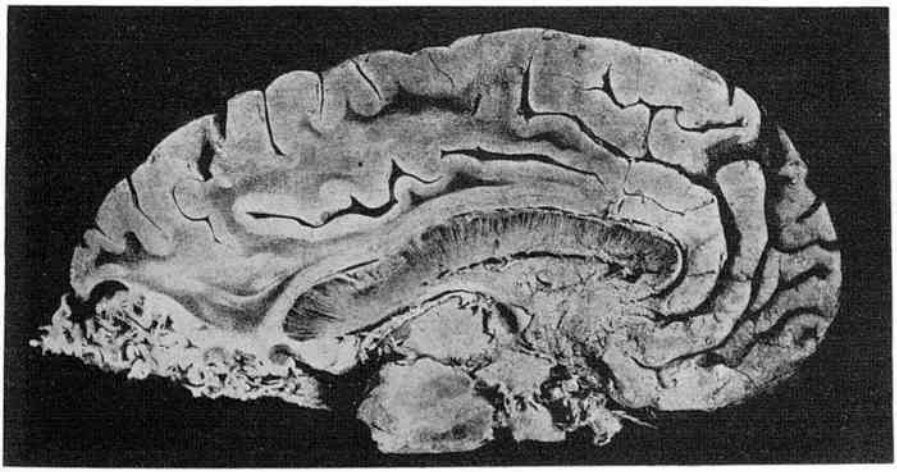

C, D. Deux coupes horizontales de l'hémisphère gauche (segment supérieur de l'hémisphère). Ces deux coupes, distantes de quelques millimètres, passent par le fond de la scissure calcarine, en plein foyer de ramollissement. En dehors du foyer, la corne postérieure du ventricule latéral se prolonge sous l'aspect d'une fente linéaire jusqu'à la pointe occipitale. En dehors de la fente elle-même, le tapetum et les deux faisceaux de la « radiation optique » sont d'une extrême minceur.

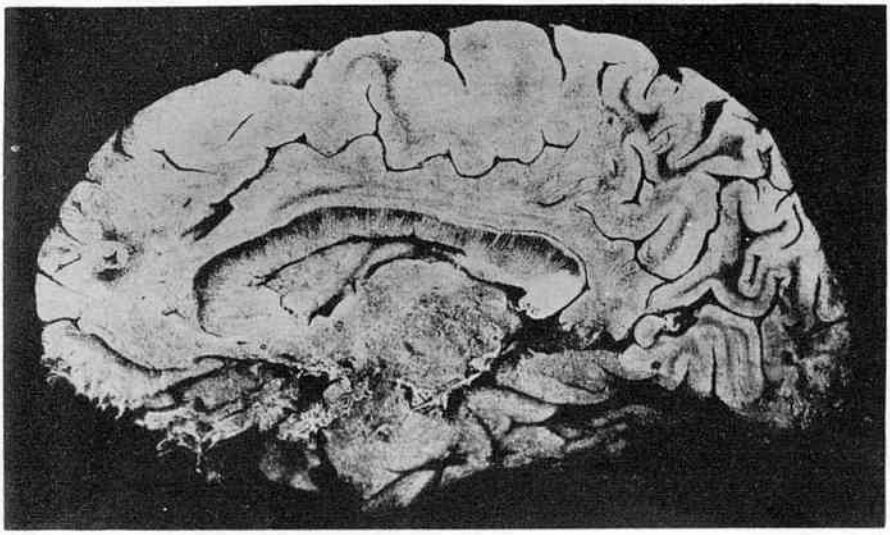

F

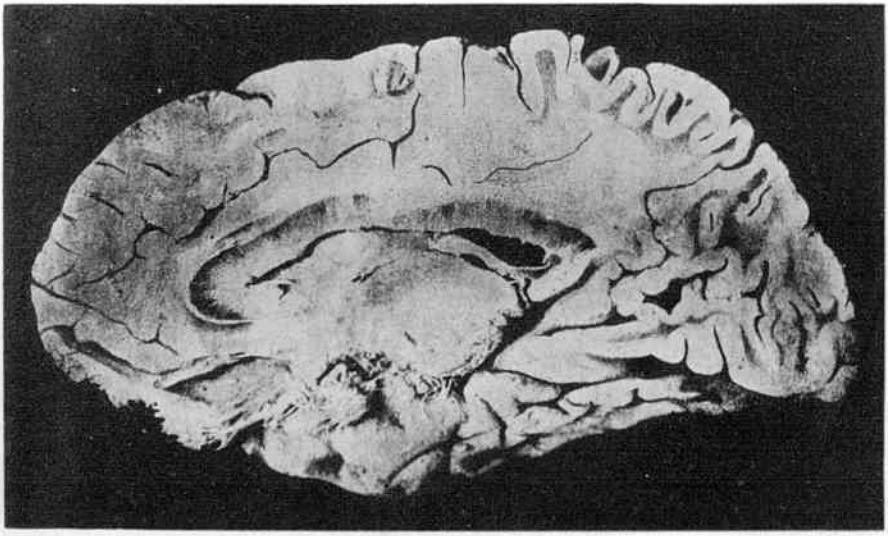

G

CÉCITÉ VERBALE PURE

(Brissaud).

F, G. Deux coupes sagittales de l'hémisphère droit. A la partie postérieure du corps calleux on distingue encore la tache claire du splenium. En avant de cette tache (Fig. G) le trigone a conservé sa coloration normale.

Masson & Cie, Éditeurs

Phototypie Berthaud, Paris.

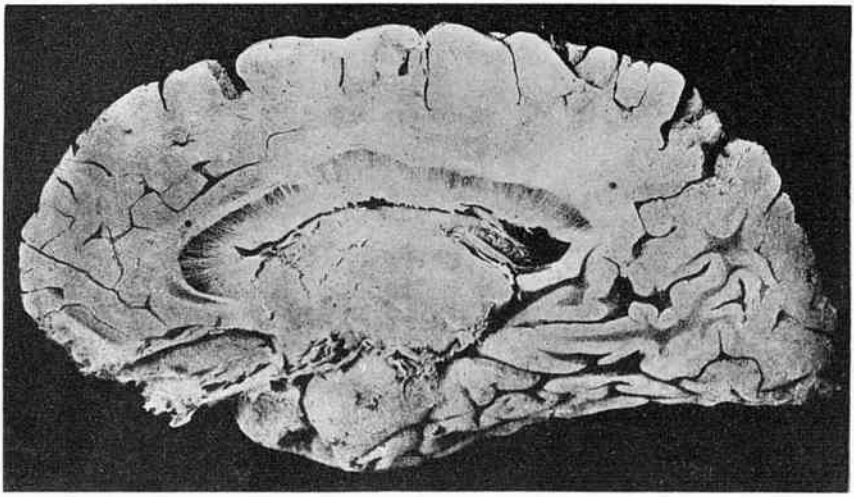

H

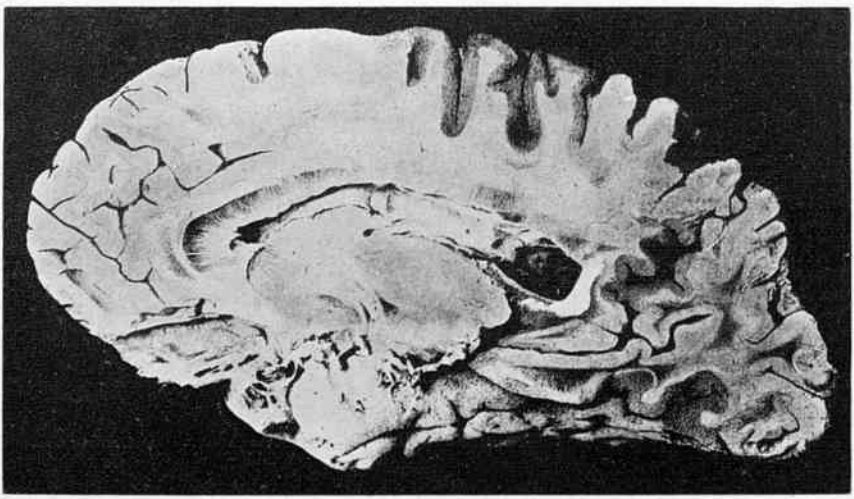

I

CÉCITÉ VERBALE PURE

(Brissaud).

H, I. Coupes sagittales de l'hémisphère droit pratiquées en dehors des précédentes. La tache dégénérative du splenium limite de toutes parts l'orifice du ventricule latéral. Les fibres dégénérées sont donc toutes celles dont se compose le *tapetum* du côté droit.

Masson & Cie, Éditeurs

Phototypie Berthaud, Paris

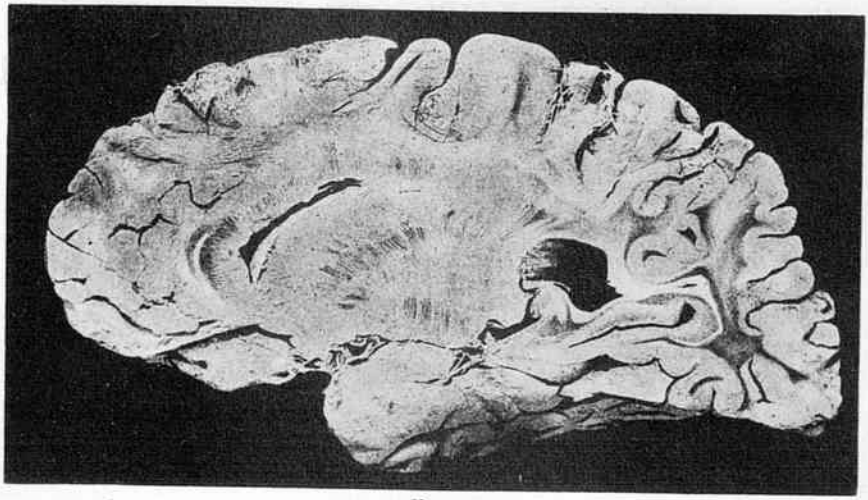

K

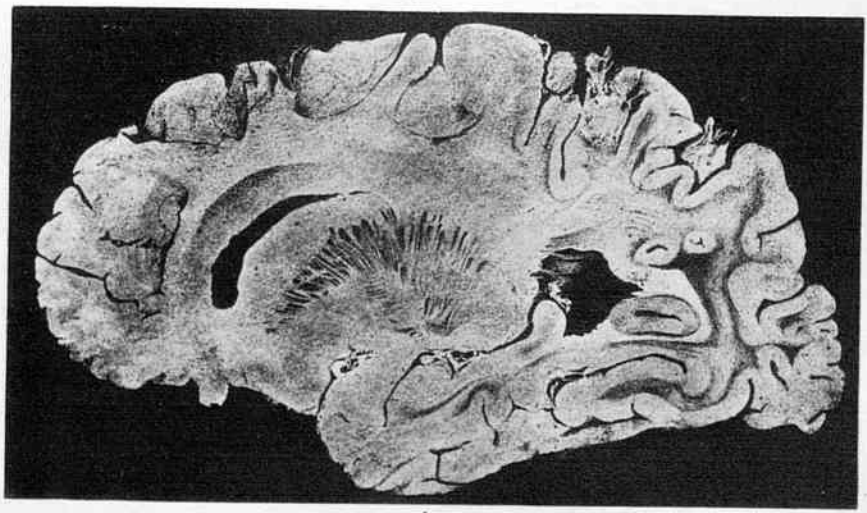

L

CÉCITÉ VERBALE PURE

(Brissaud).

K, L. Deux sections sagittales de l'hémisphère droit pratiquées en dehors des précédentes. La corne occipitale du ventricule latéral a été largement ouverte par le couteau. Cette cavité est entourée de fibres dont la coloration claire et la consistance indiquent qu'elles sont dégénérées. Ce sont les fibres du *tapetum*, dont les plus internes s'appliquent (Fig. L) sur toute la substance grise du fond de la scissure calcarine.

Masson & Cie, Éditeurs

Phototypie Berthaud, Paris.

foyer d'ischémie autochtone. Une section sagittale de l'hémisphère, à un centimètre du plan médian, démontre qu'il s'agit bien d'une dégénérescence (Pl. XXXIV, fig. E). Outre que le ramollissement du splenium ne peut être le fait de l'oblitération de l'artère calcarine, puisque cette partie du corps calleux est irriguée par la cérébrale antérieure, il apparaît avec évidence, sur la coupe sagittale, que le foyer de la région calcarine est séparé du foyer de dégénérescence du *splenium* par le *cingulum* et le *fascia dentata*.

Des coupes macroscopiques pratiquées sur l'hémisphère droit (Pl. XXXV, fig. F, G) permettent de suivre cette dégénérescence du tapetum jusqu'aux parties homologues de l'écorce de la calcarine du côté opposé. On remarque d'abord que la dite dégénérescence n'intéresse que la portion réfléchie du splenium ; qu'elle laisse intactes les fibres du trigone cérébral ; qu'elle ne s'étend pas au *fascia dentata* ; qu'elle respecte la substance blanche immédiatement sous-jacente à l'écorce de la calcarine et que nous avons appelée *lame festonnée* ; enfin qu'elle n'atteint ni la radiation optique, ni le faisceau longitudinal inférieur de l'hémisphère droit.

La lésion ischémique du lobule lingual, du cuneus, de toute la région calcarine de l'hémisphère gauche a donc pour conséquence la dégénération du tapetum gauche et de la radiation optique gauche, et la dégénération du *tapetum du côté droit*.

Dans le cas actuel la lésion secondaire des fibres commissurales représentées par le *splenium* est seule en cause. Il n'existe aucune lésion des fibres d'association représentées par le faisceau externe des radiations optiques ou faisceau longitudinal inférieur.

HALLUCINATIONS DE L'OUÏE

ALTERNANT AVEC DES ACCÈS DE SURDITÉ VERBALE ET D'APHASIE SENSORIELLE

CHEZ UN PARALYTIQUE GÉNÉRAL

LÉSIONS CIRCONSCRITES DE MÉNINGO-ENCÉPHALITE

PAR

PAUL SÉRIEUX et **ROGER MIGNOT**,

Médecins des asiles d'aliénés de la Seine.

L'étude des *formes sensorielles* de la paralysie générale a jusqu'ici été singulièrement négligée malgré l'importance et la fréquence de ces cas. Nous avons eu récemment l'occasion d'observer un paralytique chez lequel les symptômes relevant tantôt de l'excitation et tantôt de la paralysie de certains centres sensoriels ont dominé tout le tableau clinique.

Il s'agissait d'un homme âgé de 41 ans, à intelligence relativement peu affaiblie, chez lequel un délire de persécution et de grandeur s'était systématisé sous l'influence de troubles sensoriels d'une activité très grande (hallucination de l'ouïe, de l'odorat, du goût et de la sensibilité générale). A diverses reprises, ce délire à base d'hallucinations, qui dura plus de 18 mois, fut brusquement interrompu par des ictus épileptiformes. Consécutivement à ces accès se produisaient des manifestations symptomatiques diamétralement opposées : aux phénomènes *d'excitation* (hallucinations de l'ouïe), qui étaient presque permanents, succédaient brusquement des *symptômes de déficit* (surdité corticale, puis surdité verbale).

Ces troubles duraient quelques jours, puis disparaissaient graduellement et les hallucinations de l'ouïe reprenaient leur activité première. A l'autopsie, des lésions de méningo-encéphalite diffuse, mais présentant des foyers nettement circonscrits au niveau de la région postérieure, avec une intégrité relative des régions antérieures, donnèrent l'explication des symptômes cliniques. Voici d'ailleurs le relevé topographique des lésions (Voy. Pl. XXXVIII).

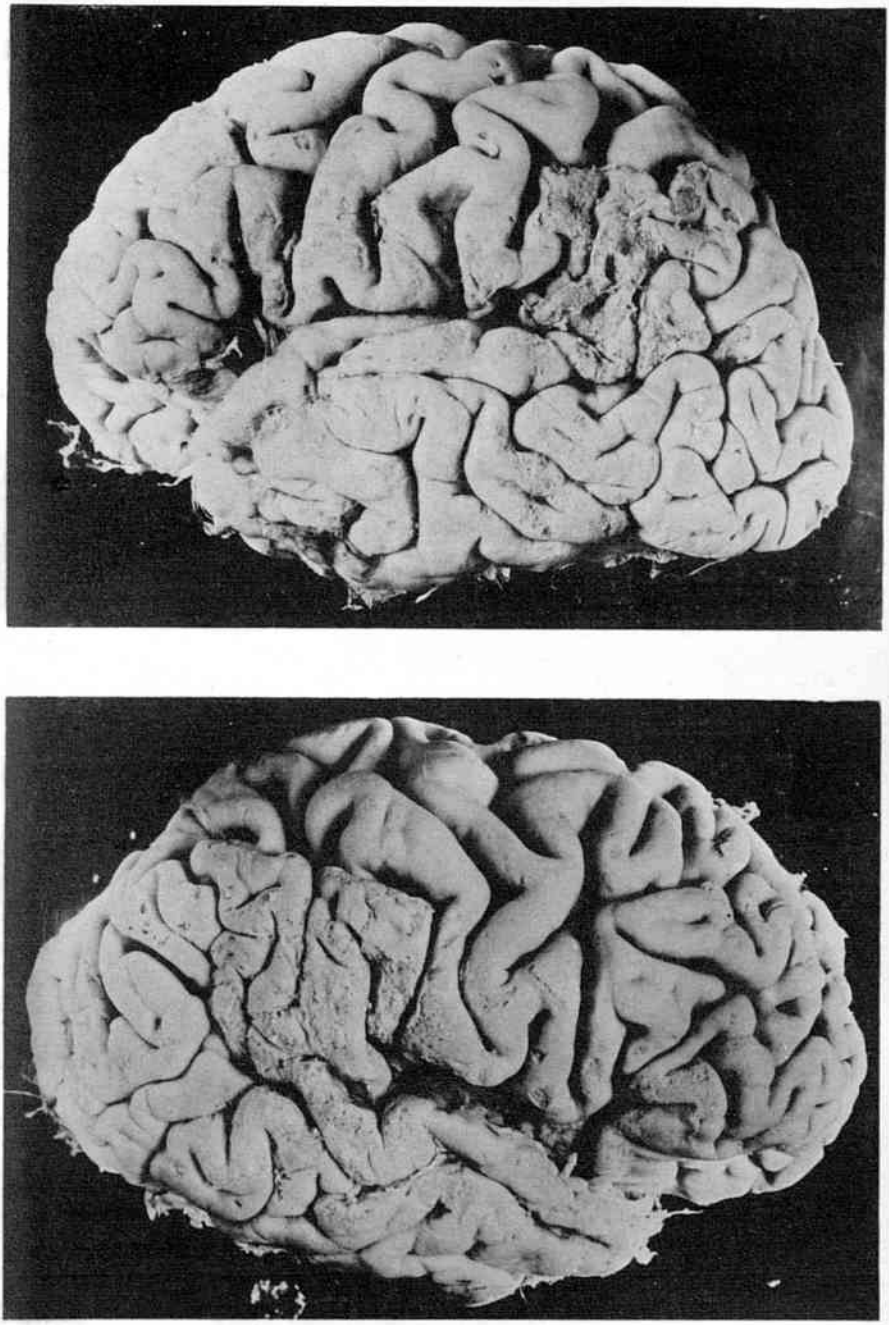

HALLUCINATIONS DE L'OUIE, SURDITÉ VERBALE, APHASIE SENSORIELLE
chez un paralytique général.

LÉSIONS CIRCONSCRITES DE MÉNINGO-ENCÉPHALITE

(P. Sérieux et R. Mignot).

Hémisphère gauche : 1° Exulcérations très légères à la partie antérieure de la première frontale ;

2° Exulcérations à la partie antérieure de la F^2 ;

3° Exulcérations siégeant sur un pli de passage de la F^3 à la F^2, à la hauteur du cap de la F^3 ;

4° Exulcérations de la F^3 au-dessus du cap et au niveau de l'opercule frontal ;

5° Exulcérations sur le cinquième inférieur de la frontale ascendante ;

6° Exulcérations légères au niveau du tiers moyen des T^1 et T^2 qui sont amaigris ;

7° La lésion devient de plus en plus marquée au niveau du tiers postérieur de la T^1, et quand cette circonvolution s'infléchit pour former la circonvolution marginale supérieure, la lésion gagne en profondeur jusqu'à la substance blanche. Il y a, à ce niveau une large plaque de méningo-encéphalite d'une intensité exceptionnelle occupant la partie antérieure et inférieure de la P^2, la partie postérieure et inférieure de la P^2 et l'opercule pariétal.

8° Il existe quelques exulcérations au niveau des circonvolutions frontales à la face interne des hémisphères.

Hémisphère droit : 1° Exulcération très peu accusée à la partie antérieure des F^1 et F^2 ;

2° Exulcération au niveau du cap de la F^3 ;

3° La T^1 est très amaigrie et exulcérée sur toute sa longueur ;

4° Exulcérations sur les deux tiers postérieurs de la T^2 ;

5° La T^1 est notablement atrophiée dans son cinquième postérieur ; elle est le siège d'ulcérations ;

6° Il existe une large nappe d'ulcérations occupant la circonvolution marginale supérieure, toute la P^2, empiétant sur le quart inférieur de la P A et l'opercule pariétal ;

7° Exulcérations sur les O^1 et O^2.

Cette observation suggère quelques réflexions. Nous n'insisterons pas sur les symptômes relevant de l'excitation des centres sensoriels ; qu'il nous suffise de dire que les hallucinations, et plus particulièrement celles de l'ouïe, étaient d'une intensité et d'une permanence analogues à ce qu'on observe dans les délires systématisés ordinaires. Les phénomènes de déficit, les troubles aphasiques se sont produits devant nous à quatre reprises, et, chaque fois, consécutivement à une ou plusieurs attaques épileptiformes. Les deux premiers accès furent caractérisés par une *surdité corticale* complète, passagère d'ailleurs, suivie ensuite de *surdité verbale pure*. Ce dernier trouble ne dura que deux jours, puis l'audition verbale revint

progressivement. Dans les deux derniers accès, les troubles de la sphère du langage réalisèrent le tableau de *l'aphasie sensorielle* : la surdité verbale restait le symptôme prédominant, mais elle s'accompagnait de paraphasie intense, de jargonaphasie, de cécité verbale et de paragraphie. Ces accès, comme les précédents, furent passagers. Leur durée ne dépassa pas une huitaine de jours ; les symptômes régressèrent rapidement : d'abord la cécité verbale et les troubles paraphasiques et, en dernier lieu, la surdité verbale.

Rares sont les observations de paralysie générale avec troubles de la sphère du langage pouvant servir à l'étude des localisations (1). Les exulcérations produites dans le cas actuel par l'enlèvement des méninges sont discrètes, au lieu d'être, comme il arrive le plus souvent, diffuses. Dans l'hémisphère gauche, outre quelques exulcérations peu étendues et peu profondes des régions frontale et temporale, le cerveau présente une plaque de méningo-encéphalite d'intensité exceptionnelle, véritable *lésion en foyer* intéressant la région du centre de l'audition : tiers postérieur de la première temporale et circonvolution supra-marginale. A ce niveau la lésion gagne en profondeur jusqu'à la substance blanche ; l'enlèvement de la pie-mère détermine la séparation complète de l'écorce et de la substance blanche (altération décrite par Baillarger, Rey, Tuczek).

Dans le lobe temporal droit, lésions à peu près symétriques, mais plus superficielles. L'hémisphère droit pèse 551 grammes ; l'hémisphère gauche 526. Cette inégalité tient sans doute à une atrophie inégale, le malade n'étant pas gaucher ; les lésions macroscopiques sont d'ailleurs plus accusées dans l'hémisphère gauche. L'examen histologique de l'écorce, en dehors de la lésion en foyer, a confirmé le diagnostic de paralysie générale : épaississement des méninges, adhérences des méninges à la substance grise, altérations vasculaires (épaississement et infiltration), périartérite ; disparition des fibres tangentielles).

Cette topographie de la lésion est d'accord avec ce que l'on sait sur le siège du centre de l'audition. Les variations du processus de la méningo-encéphalite expliquent l'alternance constatée entre les symptômes d'excitation (hallucinations de l'ouïe) et les phénomènes de déficit (surdité verbale). La prédisposition héréditaire est généralement regardée comme la cause de l'apparition d'hallucinations au cours de la paralysie générale : pour nous ces troubles reconnaissent des facteurs plus tangibles, à savoir la localisation des lésions au niveau de tel centre sensoriel et la nature de ces lésions. Si on est d'accord pour admettre que des altérations ainsi localisées, peuvent, quand elles exercent une action

(1) P. Sérieux, *Un cas de surdité verbale chez un paralytique général*, Société de Neurologie, mars 1900.

destructive ou inhibitrice, être considérées comme nécessaires et suffisantes pour rendre compte des symptômes de déficit (surdité verbale), pourquoi ces lésions, lorsqu'elles déterminent une action irritative, ne tiendraient-elles pas alors sous leur dépendance les phénomènes d'excitation (hallucinations de l'ouïe) ? Dailleurs cette interprétation n'est-elle pas unanimement acceptée quand il s'agit de troubles des centres sensitivo-moteurs ; chez notre malade, nous avons vu ainsi alterner dans le membre supérieur droit des phénomènes convulsifs et paralytiques évidemment dus à l'action tantôt irritative, tantôt inhibitrice (troubles vaso-moteurs ?) d'une lésion du même centre.

Les faits de ce genre, considérés actuellement à tort comme exceptionnels, seront plus fréquemment observés quand l'attention aura été attirée sur eux. L'un de nous a déjà rapporté des exemples de lésions circonscrites de méningo-encéphalite donnant lieu à une symptomalogie spéciale de la démence paralytique (1). Nous croyons même qu'on est autorisé à décrire à part une variété *sensorielle* de la paralysie générale, comprenant les faits caractérisés par la prédominance des troubles sensoriels et des troubles de la sphère du langage (symptômes d'excitation ou de paralysie) tels que : aphasie motrice, hallucinations motrices verbales ; hallucinations de l'ouïe, surdité corticale, surdité verbale pure, aphasie sensorielle ; hallucinations de la vue, hémianopsie etc. Récemment Lissauer et Alzheimer ont réuni les cas de ce genre sous la rubrique de paralysie à *forme atypique*. Cette variété symptomatique tient, ainsi que nos observations tendent à le démontrer, à la prédominance des lésions au niveau de certains territoires corticaux et plus particulièrement des centres de la région postérieure. La lésion elle-même affecte alors parfois des caractères spéciaux : souvent nettement circonscrits avec séparation complète de l'écorce et de la substance blanche (lésion de Baillarger).

Le connaissance de cette variété clinique et anatomo-pathologique de la paralysie générale est intéressante sous bien des rapports, et surtout au point de vue du diagnostic. En effet, l'existence d'un délire à base d'hallucinations et la constatation de symptômes (surdité verbale et aphasie sensorielle) habituellement déterminés par des lésions en foyer (ramollissement, etc.), ne doivent pas faire écarter, comme on l'a dit, le diagnostic de méningo-encéphalite diffuse, mais peuvent faire penser à cette forme sensorielle de la paralysie générale liée à l'existence, au niveau de la région postérieure, de foyers plus ou moins circonscrits de méningo-encéphalite d'une intensité peu commune.

(1) P. Sérieux, *Hallucinations motrices verbales chez une paralytique générale*, Arch. de Neurologie, 1894, n° 94.

TRAVAIL DU LABORATOIRE DU Pr DEJERINE.
HOSPICE DE LA SALPÊTRIÈRE

ÉTUDE SUR LES LÉSIONS RADICULAIRES ET GANGLIONNAIRES DU TABES

PAR

André THOMAS ET Georges HAUSER.

I. — Introduction

Depuis l'époque à laquelle Charcot et Pierret (1872) envisagèrent la lésion primitive du tabes comme une sclérose systématique des cordons postérieurs, un nombre considérable de recherches ont été entreprises, qui ont élargi le domaine anatomo-pathologique de cette affection. Déjà Bourdon et Luys (1861) avaient attiré l'attention sur l'atrophie des racines postérieures que Vulpian mit plus tard en relief, en proclamant leur constance et leur intensité. Les travaux ultérieurs confirmèrent l'opinion de Vulpian, et, lorsqu'il fut établi que la topographie des altérations médullaires correspond très exactement au trajet intra-médullaire des racines postérieures, — trajet établi par l'étude des dégénérescences secondaires consécutives aux lésions primitives des racines postérieures, par la pathologie expérimentale, et par l'embryologie, — on reporta sur les racines postérieures la systématisation qui avait été reconnue pour la moelle, et la lésion fondamentale du tabes devint une atrophie primitive des racines postérieures.

C'était cependant là une formule trop exclusive, car ce ne sont pas seulement les cordons postérieurs de la moelle et les racines postérieures qui sont atteints dans le tabes; il y a encore les nerfs périphériques (Westphal, Pierret, Dejerine, Pitres et Vaillard, Oppenheim et Siemerling, Nonne, Joffroy et Achard); les nerfs cutanés, musculaires, articulaires; le sympathique (Roux), etc...

L'atrophie des racines postérieures, elle-même, devait être interprétée de diverses manières: s'agissait-il d'une altération primitive de la fibre nerveuse, ou d'une altération secondaire due soit à une affection du centre

trophique, c'est-à-dire de la cellule du ganglion rachidien, soit à une lésion étroitement localisée sur le trajet de la racine? Dans la plupart des recherches qui ont eu pour but l'étude du ganglion rachidien, les résultats furent négatifs ; en tous cas, en raison de l'inconstance ou du peu d'importance des altérations cellulaires, il fallut abandonner l'idée d'une affection primitive du ganglion, à moins de supposer une lésion purement dynamique des cellules ganglionnaires (Darier, Babinski).D'autre part, la méningite a été signalée fréquemment, et quelques auteurs lui ont accordé une importance de premier ordre (Sachs, Obersteiner et Redlich, Nageotte) : elle serait susceptible de produire l'atrophie des racines en les étranglant à leur entrée dans la moelle (Obersteiner et Redlich), ou en les comprimant et les écrasant un peu avant leur pénétration dans le ganglion (Nageotte).

Une autre théorie a été soutenue plus récemment par de Massary, qui, en présence de la dégénération des deux extrémités du neurone sensitif, voit dans le tabesune affection systématisée du protoneurone centripète ; et dans le même ordre d'idées, Leyden et Goldscheider comparent le processus tabétique à celui de la névrite ascendante qui du nerf périphérique remonte aux racines et à la moelle.

Quoi qu'il en soit, l'atrophie des racines postérieures occupe encore une place prépondérante dans l'anatomie pathologique du tabes ; et malgré les travaux récents d'Obersteiner, de Redlich, de Nageotte, on n'est pas fixé d'une façon définitive sur sa cause, sa pathogénie et sa nature. C'est pourquoi, disposant d'un matériel assez considérable, nous avons repris l'étude des racines postérieures, dans leur trajet intra et juxtaganglionnaire, au-dessus et au-dessous du ganglion ; nous avons été aussi amenés à étudier le ganglion et à rechercher les altérations cellulaires.

Après avoir exposé les résultats de nos examens, nous verrons si l'ensemble des faits que nous avons observés vient à l'appui de telle ou telle théorie ; si enfin, juxtaposés aux autres lésions du tabes, ils peuvent nous conduire à une conception nouvelle du processus tabétique.

BIBLIOTHÈQUE DE LA SALPÊTRIÈRE

II. — Schéma anatomique. — Méthode d'étude.

Il n'est pas inutile de rappeler d'abord, très brièvement, le schéma anatomique du ganglion spinal. Interposé sur le trajet des racines postérieures, le ganglion constitue une petite masse oblongue, allongée suivant un axe transversal, effilée à ses deux extrémités. La racine postérieure l'aborde par son extrémité ou pôle central ; ses fibres s'y mettent en rapport avec des cellules ganglionnaires, dont elles sont le prolongement central. Les prolongements périphériques de ces cellules se réunissent à l'autre extrémité du ganglion en faisceaux compacts qui, poursuivant leur

trajet vont, peu après leur sortie ou émergence du pôle ganglionnaire, s'accoler et se mêler aux racines antérieures, pour former avec elles le nerf périphérique. Si l'on considère ces dernières fibres comme appartenant au système des racines postérieures au même titre que celles qui s'étendent du ganglion à la moelle, on est conduit à diviser au point de vue topographique le trajet de ces racines en trois portions : une portion sus-ganglionnaire, de la moelle au ganglion, une portion intra-ganglionnaire, une portion sous-ganglionnaire très courte qui s'arrête au point d'union avec les racines antérieures.

Avant d'aborder le résultat de nos examens, il nous paraît indispensable, pour bien fixer la valeur des termes que nous aurons à employer, de rappeler en quelques mots les rapports de la racine postérieure avec les méninges.

A ce point de vue, la racine postérieure peut être divisée en trois segments : le premier, voisin de leur émergence médullaire, occupe l'espace sous-arachnoïdien ; il ne possède qu'une gaine piale ; l'origine du second segment est marquée par le point où l'arachnoïde (feuillet viscéral) et la dure-mère se réfléchissent sur la racine postérieure : ses faisceaux cheminent alors à l'abri d'une triple gaine : la pie-mère, l'arachnoïde (feuillet viscéral), et la dure-mère. Ce deuxième segment s'étend jusqu'au voisinage du ganglion.

Un peu avant de l'atteindre, le feuillet viscéral de l'arachnoïde s'incurve vers la dure-mère et se soude au feuillet pariétal en constituant un cul-de-sac séreux circulaire (cul-de-sac arachnoïdien). Dès lors la dure-mère s'accole plus intimement à la pie-mère ; la distinction cesse en ces deux feuillets qui tendent à se confondre pour former à la racine une enveloppe commune. Dans ce troisième segment d'ailleurs très court (8 à 15 millim.) qui s'étend du cul-de-sac arachnoïdien au ganglion, la racine est entourée d'une gaine fibreuse unique constituée par la dure-mère en dehors, la pie-mère en dedans, sorte d'épinèvre qui se poursuit sur le ganglion et le bout périphérique (névrilemne).

C'est cette portion de la racine postérieure, dénommée par Nageotte le *nerf radiculaire*, qui serait pour cet auteur le siège de prédilection de lésions interstitielles constantes dans le tabes.

D'autre part, la racine est dans son épaisseur subdivisée en faisceaux secondaires que séparent des cloisons conjonctives minces, et qui sont individuellement entourés de gaines conjonctives. Ces cloisons et gaines conjonctives correspondent au *mésonèvre* et au *périnèvre* des nerfs ; chaque périnèvre envoie dans l'intérieur du faisceau qu'il entoure de fines trabécules conjonctives qui pénètrent entre les tubes nerveux et constituent *l'endonèvre*.

On comprend donc aisément la signification qui devra s'attacher aux termes de périnévrite et de endonévrite. Si l'on examine la racine posté-

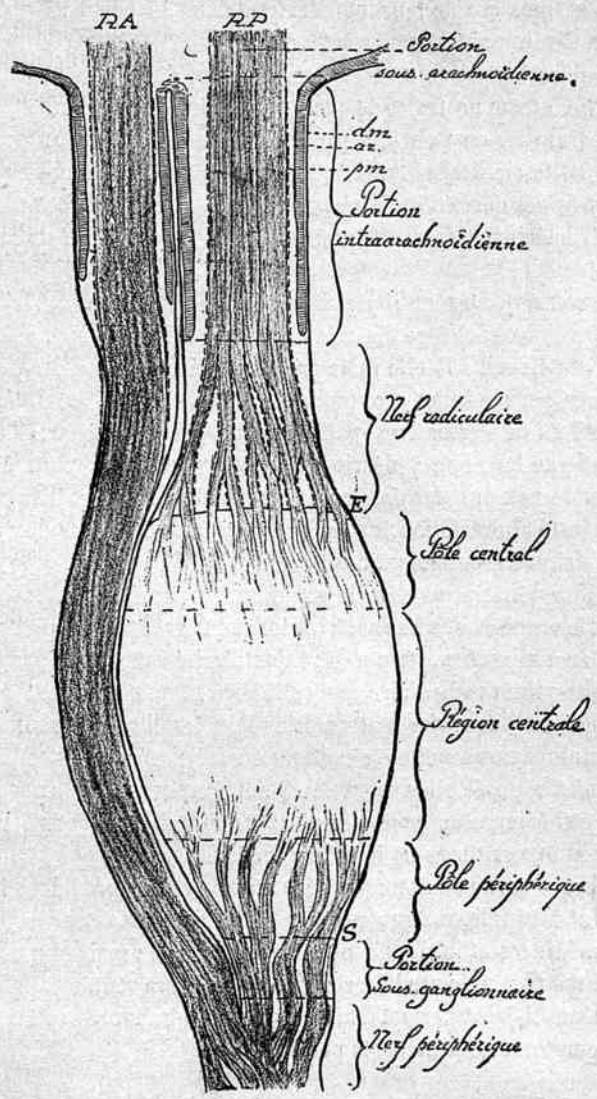

Fig. 1.

rieure sur des coupes transversales de plus en plus rapprochées du ganglion, non seulement on voit, dans chacune de ses portions, se modifier, ainsi que nous venons de le décrire, la disposition des enveloppes communes,

mais on assiste, à partir d'un certain niveau, à la subdivision de ses faisceaux secondaires en fascicules plus petits, qui bientôt se dissocient et s'écartent au moment de leur pénétration dans le ganglion pour se distribuer en divers points du parenchyme.

Ces modifications se font assez brusquement dans la dernière portion de la racine, et sur un trajet de quelques millimètres seulement. Les fibres jusque là groupées en 3 ou 4 faisceaux se répartissent en un grand nombre de petits fascicules, séparés entre eux par des fines cloisons (mésonèvre), et engainés chacun d'un *périnèvre*. Par suite, la surface occupée par la racine postérieure s'accroît insensiblement au voisinage de sa pénétratration.

Nous devons ajouter qu'il y a des variations nombreuses. Ici la racine postérieure commence à se dissocier assez haut, et donne naissance à de nombreux fascicules ; là elle reste presque indivise et se sépare, seulement à son entrée, en quelques groupes. Cette particularité est intéressante à noter, car l'un des caractères pathologiques du processus inflammatoire interstitiel que Nageotte a décrit en cette région, lui a paru être l'augmentation de nombre des fascicules. Il y a évidemment lieu, avant de formuler cette appréciation, de tenir le plus grand compte des anomalies possibles dans le groupement des fibres.

Après leur pénétration dans le ganglion, les fibres de la racine postérieure restent encore sur une certaine longueur groupées en petits faisceaux avant de se disséminer. Il y a là, à l'extrémité interne du ganglion, une zone étroite plutôt radiculaire que cellulaire et que l'on peut appeler du nom de *pôle ganglionnaire central*. Plus loin les fibres se sont épanouies dans le parenchyme où elles se mettent en relation avec les cellules. Enfin à l'extrémité opposée elles se rassemblent à nouveau en un volumineux faisceau qui émerge du *pôle périphérique* et quitte le ganglion pour se réunir bientôt aux fibres de la racine antérieure.

Cette brève revue anatomique des racines postérieures dans leur trajet juxta et intra-ganglionnaire a surtout pour objet de montrer leurs rapports avec les méninges et le tissu conjonctif interstitiel ; mais elle nous a servi en même temps à préciser la terminologie qui sera usitée dans ce travail.

Le schéma ci-joint permet d'ailleurs mieux que toute explication, de se rendre compte de ces différents points.

Indications techniques.

1° *Orientation des coupes.* — On peut étudier à la fois et le ganglion et les portions attenantes des racines au moyen de coupes longitudinales. Ces coupes ont l'avantage, lorsqu'elles sont convenablement orientées, de placer à la fois sous les yeux le trajet des racines antérieures, celui

des racines postérieures, et le parenchyme ganglionnaire. Elles permettent un examen comparatif rapide de ces différentes régions. Pour les pratiquer avec succès il est nécessaire d'avoir, au préalable, bien orienté la pièce. Le mieux est de séparer le ganglion avec les racines attenantes et de le sectionner à l'état frais suivant son grand axe, en deux moitiés, de façon que le plan de section passe à la fois par les troncs des racines antérieure et postérieure et du nerf périphérique. Ce procédé a un double avantage : il favorise la pénétration des réactifs fixateurs et durcissants notamment l'action de l'acide osmique si l'on s'adresse à cet agent ; puis il facilite l'orientation des coupes au microtome.

Mais à d'autres points de vue, les coupes perpendiculaires sériées sont, pour l'étude spéciale des racines, préférables. Elles permettent en effet, d'examiner avec plus de précision l'état des fibres et du tissu interstitiel, *à un niveau déterminé*, et de comparer plus sûrement ces altérations dans les différents segments des racines et du ganglion. C'est pourquoi Nageotte conseille d'y avoir exclusivement recours pour l'observation des lésions localisées qu'il a décrites.

Elles sont d'autre part indispensables pour l'analyse des lésions histologiques fines, notamment du cylindraxe, difficile à distinguer sur les coupes longitudinales.

Aussi pour un grand nombre de nos pièces, avons-nous adopté cette technique. On sectionne le ganglion en deux parties, perpendiculairement à son grand axe ; ces portions sont soigneusement repérées à l'état frais, et plus tard incluses et orientées de façon que l'on puisse pratiquer des coupes transversales sériées de la racine et du ganglion.

2° *Méthodes de fixation et de coloration.* — Les recherches que nous avions en vue portant sur deux points différents, les fibres et les cellules, il fallait s'adresser aux procédés histologiques convenant particulièrement à mettre en relief ces divers éléments.

a) *Fibres.*— Les fibres nerveuses, au moins leur gaine de myéline,sont bien mises en évidence par les méthodes Weigert et de Pal, ou encore par l'emploi de l'acide osmique. Aussi la plupart de nos ganglions après durcissement prolongé dans le liquide de Muller ont-ils été inclus à la celloïdine et les coupes colorées à l'hématoxyline suivant le procédé bien connu de Weigert-Pal. L'acide osmique employé directement sur les coupes, après durcissement des pièces au bichromate, selon la méthode d'Azoulay ne nous a donné que de médiocres résultats.

Employé à titre de fixateur colorant, c'est-à-dire en immergeant le ganglion frais dans une solution à 1 0/0 d'acide osmique pendant 24 heures, il est également peu recommandable, car il se réduit non seulement sur

les gaines de myéline, mais aussi d'une façon diffuse sur le tissu conjonctif, les noyaux cellulaires etc. ; et les coupes mal différenciées ne se colorent plus que difficilement par d'autres réactifs.

En vue d'éviter ces inconvénients et d'augmenter son électivité, nous avons essayé avec succès un mélange à partie égale de sublimé (en solution saturée) et d'acide osmique (solution à 1 0/0). Les pièces fraîches, laissées 24 à 48 heures dans ce mélange, puis lavées longtemps à l'eau distillée, sont incluses de préférence dans la paraffine. L'acide osmique s'est réduit électivement sur les gaines myéliniques qui se montrent seules colorées en brun-noir.

Ces différents procédés, joints à la méthode de Marchi, permettent de différencier la myéline et d'en déceler les altérations principales (fragmentation, transformation granuleuse, disparition, etc.). Mais ils sont insuffisants, car de la fibre nerveuse ils ne mettent en relief que l'un des éléments constituants. Or on ne saurait juger de l'état du cylindraxe par les altérations de la myéline. Si leurs lésions sont, dans la dégénérescence Wallérienne jusqu'à un certain point parallèles, il n'en est plus ainsi dans certaines atrophies lentes des fibres nerveuses, où le filament nerveux peut persister longtemps après la disparition de sa gaine myélinique.

On ne saurait donc se dispenser de l'emploi des méthodes destinées à colorer le cylindraxe. Malheureusement un réactif histo-chimique précis est encore à découvrir et l'on ne dispose guère que des colorants nucléaires ayant une faible affinité pour cet élément.

Le mieux pour cet objet est la coloration en masse de la pièce dans du picro-carmin vieux (méthode de Forel), après fixation dans le Müller. Si l'on fait précéder le séjour dans le picro-carmin d'une imprégnation pendant 10 jours dans le liquide de Marchi, on obtient encore, nous a-t-il semblé, une meilleure élection sur les cylindraxes. Enfin la fixation dans le mélange sublimé-osmique, indiquée plus haut peut être avantageusement suivie d'une immersion de la pièce durant une vingtaine de jours dans le picro-carmin ; en procédant ainsi, nous avons réussi à différencier d'une manière convenable et sans autre réactif,les gaines de myéline, le cylindraxe, et les éléments nucléés.

b) *Cellules.*— Nous n'avons pu pour l'examen des cellules ganglionnaires employer que rarement la méthode de Nissl ; car la plupart de nos pièces avaient subi un séjour prolongé dans le bichromate. Mais cette lacune est comblée par les travaux de nombre d'auteurs dont les recherches ont précisément eu pour objet l'examen par la méthode de Nissl des ganglions spinaux dans le tabes. Nous aurons à discuter plus loin les résultats et les conclusions qu'ils permettent. Mais dès maintenant nous devons dire qu'en

l'espèce la méthode de Nissl n'est pas indispensable pour l'étude qui nous occupe.

Les altérations qu'elle décèle sont surtout celles qui peuvent résulter d'une atteinte légère, aiguë et réparable de la cellule, à moins qu'elles n'apparaissent à la période tout à fait initiale d'un processus qui aboutira plus tard à l'atrophie cellulaire.

Or dans le tabes, maladie à évolution chronique et lente, il ne peut être question, à supposer que la cellule ganglionnaire soit en cause, ni d'une altération fugace et passagère, ni d'un processus destructif à un stade initial.

S'agit-il de lésions atrophiques de ces cellules? Nos méthodes habituelles de coloration sont alors suffisantes : l'hématéine-éosine, le picro-carmin, le carmin aluné précisent bien la configuration de la cellule, les contours et la structure du noyau.

Ce sont aussi les méthodes de choix pour l'étude des lésions interstitielles et méningées ; en particulier l'emploi de l'hématéine est presque indispensable pour mettre en relief les éléments nucléés, embryonnaires ou conjonctifs.

Au résumé la technique à mettre en œuvre doit être assez souple pour convenir aux divers éléments dont l'examen nous importe, assez simple pour que la préparation des coupes en séries ne réclame pas un temps excessif et des manipulations trop compliquées. A ce double point de vue, la méthode d'imprégnation en masse au picro-carmin possède réellement une supériorité manifeste et nous l'avons, aussi souvent que possible, utilisée.

Il est évident qu'à l'égard des lésions fines du cylindraxe, des fibrilles nerveuses, ou des cellules, les progrès de l'histologie sont subordonnés à la découverte des méthodes propres à mettre en évidence d'une façon plus parfaite leurs caractères normaux et pathologiques. Aussi n'avons-nous pu espérer éclaircir un certain nombre de questions qui, malgré leur importance, resteront sans doute en suspens encore longtemps.

III. — Observations

Observation I.

Molin..., âgée de 72 ans. Les premiers symptômes du tabes ont débuté il y a 11 ans et ont consisté en douleurs fulgurantes dans les membres inférieurs et dans les membres supérieurs, d'abord continues, moins fréquentes et moins vives depuis 4 ans. La marche rendue dangereuse par le dérobement des jambes et l'incoordination progressive est impossible depuis 4 ans. Etat actuel (1899) : Atrophie musculaire généralisée très accusée. Incoordination extrême des membres inférieurs et des membres

supérieurs. Abolition des réflexes patellaires. Retard très notable dans la perception des sensations douloureuses portées sur les membres inférieurs. Pupilles immobiles à la lumière, mais se contractant dans les mouvements de convergence. Fond de l'œil normal. Diplopie passagère à distance. Incontinence des urines. Morte de cachexie le 27 novembre 1899.

Examen anatomique.— Douze ganglions ont été examinés : quatre ganglions dorsaux, sept ganglions lombaires et sacrés, un ganglion cervical. Ces ganglions ont été coupés suivant leur grand diamètre, c'est-à-dire longitudinalement ; et après inclusion à la paraffine ils ont été colorés par la méthode de Weigert, le picrocarmin, l'éosine et l'hématoxyline. Le premier ganglion dorsal et le sixième cervical ont été débités en coupes perpendiculaires à l'axe et en série ainsi que les racines postérieures, depuis leur entrée dans le sac dural jusqu'au delà du ganglion.

Dans tous ces examens, l'atrophie de la racine postérieure a pu être suivie sur toute la longueur de la coupe, c'est-à-dire depuis son trajet dans le cul-de-sac arachnoïdien jusque dans le ganglion.

Trajet sus-ganglionnaire. — Dans plusieurs cas les racines postérieures se rendent directement dans le ganglion, sans être deviées dans leur trajet par des tractus conjonctifs ; d'autres sont subdivisées en fascicules par les cloisons conjonctives de la capsule ganglionnaire qui remontent plus ou moins haut sur le trajet de la racine postérieure; la gaine dure-mérienne des racines postérieures et l'arachnoïde sont généralement épaissies, mais en général on ne voit pas de gros exsudat ou de lésions inflammatoires. Au-dessus du ganglion quelques fascicules radiculaires se renflent ou s'étalent avant de pénétrer dans l'intérieur de l'organe.

Dans la traversée du ganglion, les racines se comportent différemment au pôle central et au pôle périphérique. Au pôle central les racines sont très atrophiées, elles sont au contraire normales au pôle périphérique.

Dans leur trajet sous-ganglionnaire, elles sont normales ; cependant dans un cas celui-ci était partiellement atrophié.

Examen histologique. — L'atrophie de la racine postérieure est due à la disparition ou à l'amincissement d'un grand nombre de gaines de myéline, la plupart des fibres sont réduites à la gaîne de Schwann revenue sur elle-même, dont les noyaux ne paraissent pas sensiblement multipliés. Cette atrophie est assez irrégulière, en ce sens que les fibres ne conservent pas le même calibre sur toute leur longueur depuis le cul-de-sac arachnoïdien jusque dans l'intérieur du ganglion ; plusieurs sont plus atrophiées au niveau de leur pénétration dans le ganglion, tandis que dans leur trajet intra-arachnoïdien, par exemple, elles sont beaucoup plus volumineuses ; sur les coupes longitudinales il est impossible de se rendre un compte exact de l'état du cylindre-axe.

Sur plusieurs racines, et plus particulièrement au niveau de leur pénétration dans le ganglion ou même un peu au-dessus, les fibres nerveuses sont en quelque sorte dissociées, plus écartées les unes des autres, et leurs interstices logent des noyaux assez volumineux et des fibrilles conjonctives, répartis sans

ordre, disséminés ; ces éléments sont trop peu nombreux pour comprimer les racines.

La dure-mère est épaissie, de même que les gaines périfasciculaires et les cloisons interfasciculaires dans l'espace qui s'étend entre le cul-de sac arach-

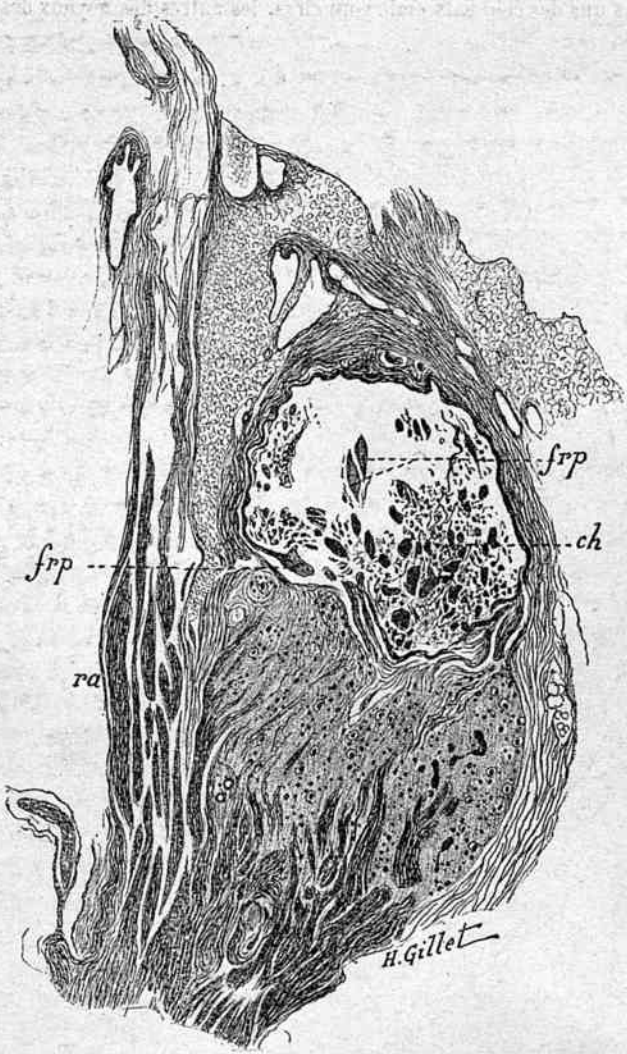

Fig. 2. — Mollin... (Observ. I). — *Ganglion lombaire coupé longitudinalement.*
Coloration par la méthode d'Azoulay et le picro-carmin.
Zeiss. Obj. O. var. Oc. 1.

Ce ganglion présente dans son tiers interne une volumineuse cavité entourée d'une membrane kystique et contenant de petits faisceaux de fibres radiculaires frp), et surtout des amas de globules sanguins occupant un champ considérable (ch).

noïdien et le ganglion ; on n'y trouve que du tissu fibreux adulte plus ou moins dense ; cependant sur quelques coupes on distingue entre les racines et les gaines conjonctives, un tissu d'apparence amorphe plus ou moins épais, contenant un plus ou moins grand nombre de noyaux de forme variable, représentant les uns des éléments embryonnaires, les autres des noyaux des cellules

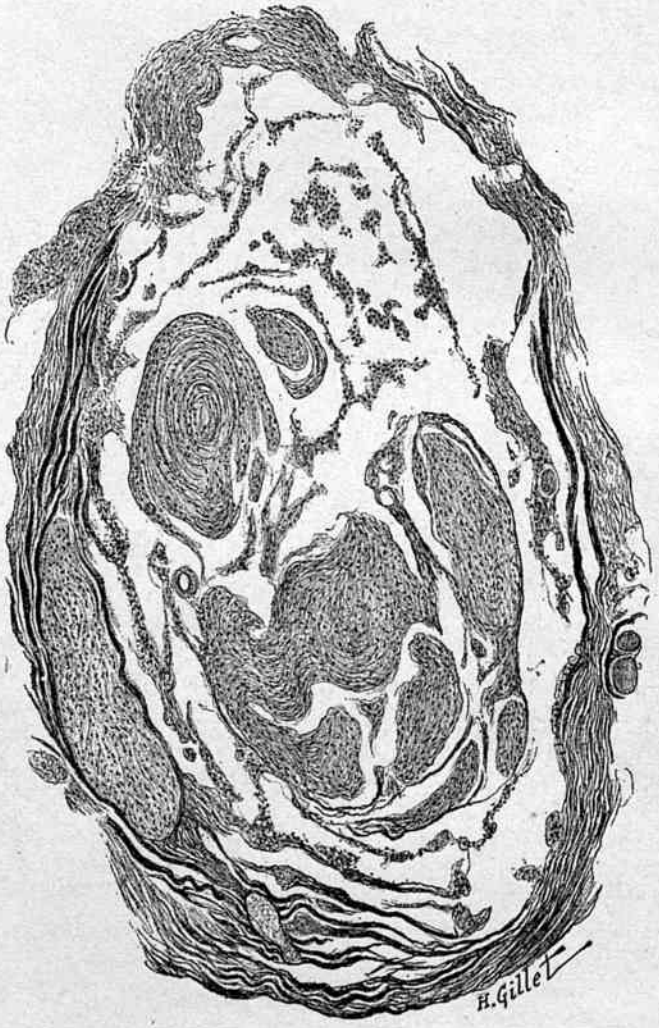

Fig. 3. — Mollin... (Observ. I). — 1re *Racine dorsale. Coupe transversale, immédiatement au-dessus du ganglion.*

Colorat. Hématéine-éosine. Zeiss. Obj. a3, Oc. 2.

Bouleversement des fibres radiculaires par l'inflammation du tissu conjonctif interstitiel. Orientation en tourbillons. — A droite éléments conjonctifs jeunes. Méningite.

fixes du tissu conjonctif proliférées ; ce tissu contient par place des trousseaux fibreux ; il n'existe en tout cas qu'au voisinage du ganglion et ne remonte pas sur le trajet sus-ganglionnaire de la racine postérieure. De même dans quelques cloisons interfasciculaires il y a des amas et des infiltrations nucléaires ; quelques infiltrations hémorrhagiques récentes.

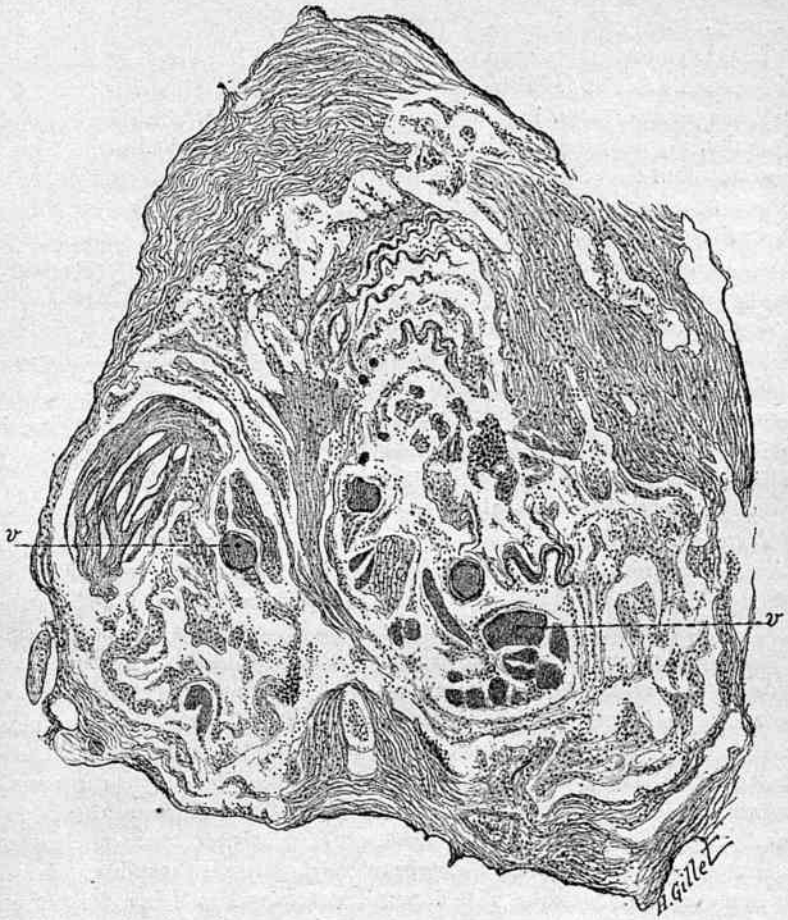

Fig. 4. — Mollin... (Observ. I). — 1re *Racine dorsale. Coupe transversale, immédiatement au-dessous du cul-de-sac arachnoïdien.*

Colorat. à l'hématéine-éosine. Zeiss. Obj. a3. Oc. 2.

Les fibres radiculaires se répartissent en quelques petits fascicules disséminés. Le reste est occupé par des vaisseaux (v), des tractus fibreux, des faisceaux de tissu conjonctif adulte, des amas d'éléments nucléés (cellules conjonctives jeunes). Les méninges sont épaissies, notamment à la partie supérieure de la figure. L'atrophie radiculaire augmente brusquement, en raison des altérations inflammatoires.

Dans cette région les vaisseaux sont malades pour la plupart, épaissis, leur lumière rétrécie ; plusieurs ont subi la transformation hyaline.

Deux fois, il existait au-dessus du ganglion, une cavité à paroi fibreuse extrêmement épaisse, ayant refoulé en dehors la racine postérieure, ne contenant ni exsudat, ni amas nucléaires, ni pigment sanguin. Dans un autre ganglion il existait une cavité remplie de sang occupant à peu près la moitié de l'organe (voir fig. 2).

Dans la plupart des ganglions lombaires et sacrés il existe, en dehors des lésions radiculaires, des altérations très notables des cellules nerveuses et des capsules péricellulaires. Les capsules péricellulaires sont généralement très épaissies, il y a une multiplication plus ou moins considérable des cellules qui les composent ; on y remarque même des fibres conjonctives en plus ou moins grand nombre ; ces épaississements capsulaires sont limités à une partie de la circonférence, ou concentriques. Les cellules sont généralement petites, beaucoup semblent très nettement atrophiées, réduites à des amas de protoplasma très pigmenté se colorant mal. Par endroits se détachent des amas de noyaux irréguliers concentriques qui correspondent à des capsules vides (Pl. LXII, fig. B), d'autres amas nucléaires sont formés d'éléments embryonnaires, mais ils sont plutôt rares. Le tissu interstitiel du ganglion n'est pas augmenté. Les vaisseaux y sont malades, la lumière rétrécie, la paroi hypertrophiée, hyaline, les noyaux plus nombreux ; sur quelques-uns de ces ganglions, les vaisseaux paraissent plus nombreux et sont gorgés de sang.

Les racines antérieures sont saines.

L'examen du premier ganglion dorsal coupé perpendiculairement et en série, et coloré soit par la méthode de Weigert, soit par le picro-carmin ou l'hématéine-éosine, donne des indications intéressantes. L'atrophie de la racine postérieure peut être encore suivie sur toutes les coupes jusque dans le ganglion lui-même, mais tandis que dans les coupes passant à peu près au niveau du cul-de-sac arachnoïdien ou un peu au-dessous les fascicules qui constituent la racine postérieure sont extrêmement grêles, entortillés et enroulés sur eux-mêmes (fig. 4), ils augmentent considérablement de volume au voisinage immédiat du ganglion (fig. 3) ; au reste, dans toute cette région qui correspond au nerf radiculaire de Nageotte, les altérations inflammatoires sont extrêmement intenses, les vaisseaux sont nombreux et dilatés, on remarque de nombreux amas embryonnaires, des cloisons conjonctives de tissu fibreux dense, le tout concentré dans une gaine fibreuse extrêmement épaissie contenant par places des proliférations nucléaires. Les fascicules radiculaires sont si petits et si irréguliers qu'on les distingue difficilement à un faible grossissement (fig. 4).

Sur les coupes colorées par la méthode de Weigert, les gaines colorées sont très rares ; en effet la plupart des gaines de myéline ont disparu, les fibres nerveuses sont réduites à une gaine de Schwann au centre de laquelle, du moins sur quelques-unes, il existe encore un cylindre-axe extrêmement fin.

Les altérations ganglionnaires sont manifestes, plusieurs cellules nerveuses

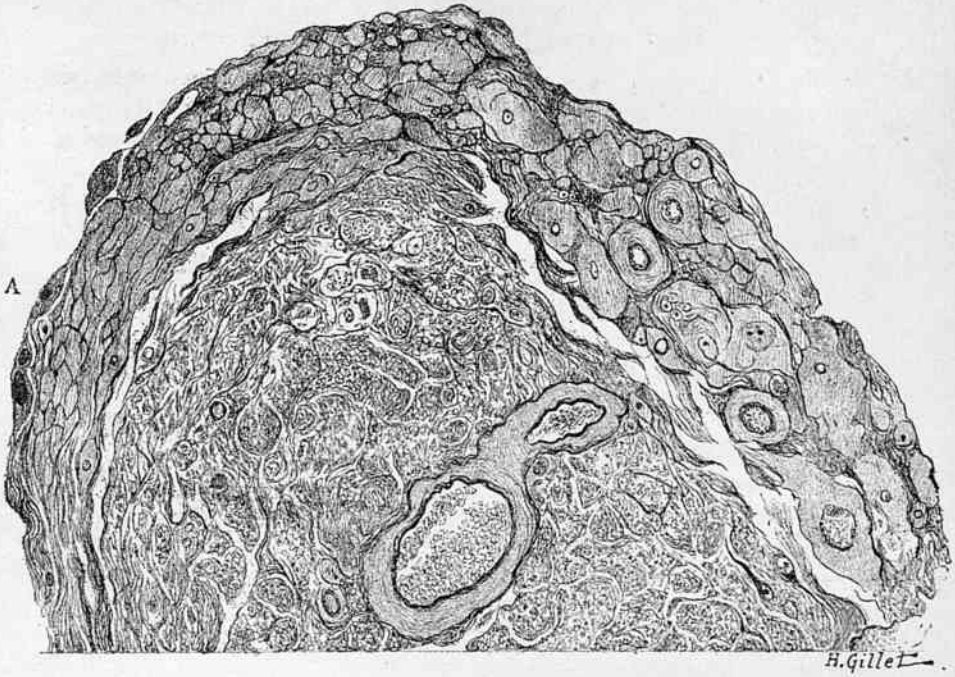

A. — Delavacq... (Observ. VII). — Coloration au picro-carmin en masse. (Zeiss Obj. D. Oc. 2.)
Un fascicule de la racine postérieure au voisinage du ganglion.
Le périnèvre, très épaissi, contient un grand nombre de vaisseaux, atteints de dégénérescence hyaline. A l'intérieur, un vaisseau présente également des tuniques dégénérées. Les fibres nerveuses sont dissociées par le développement des travées conjonctives qui, en certains points, sont frappées également de dégénérescence hyaline. Processus d'endonévrite très actif.

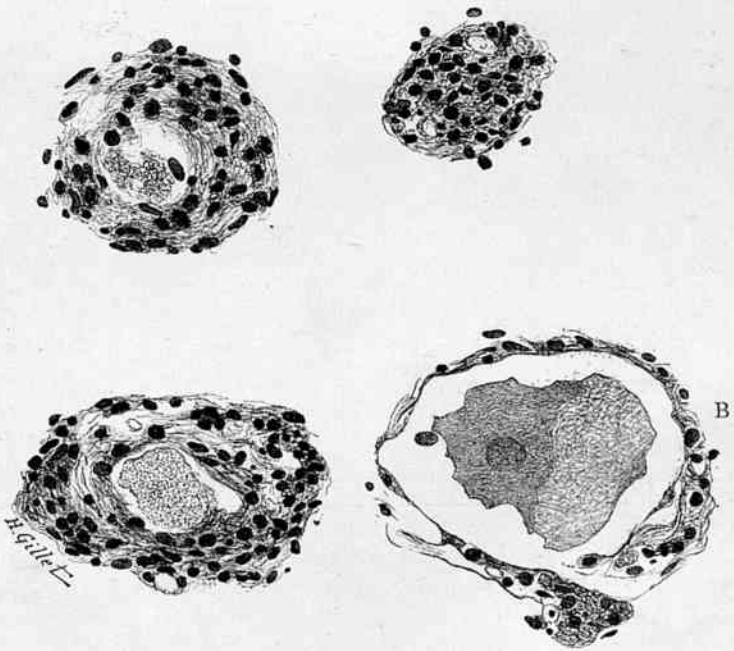

B. — Mollin... (Observ. I). — Coloration à l'hématéine éosine. (Zeiss Obj. E. Oc. 2.)
Plusieurs étapes de l'atrophie cellulaire.
En bas, à droite : Cellule saine légèrement rétractée dans sa capsule dont les éléments sont à peu près normaux. — En bas, à gauche : Cellule en voie d'atrophie avec multiplication des éléments nucléaires de sa capsule. — En haut, à gauche : Même lésion. Cellule réduite à un amas de pigment. Hyperplasie de la capsule en couches concentriques. — En haut, à droite : Il n'existe plus à la place de la cellule qu'un nodule de tissu conjonctif.

sont atrophiées, quelques-unes réduites à des amas de pigments. Par places quelques capsules péricellulaires sont très hypertrophiées. Dans le ganglion les vaisseaux ne sont pas malades. La racine antérieure est normale.

Observation II.

Gillard... 41 ans. Réglée à 13 ans 1/2, elle a été défiorée à cette époque. Premières douleurs fulgurantes à l'âge de 16 ans ; depuis elles sont revenues par crises à des intervalles de plus en plus rapprochés ; les crises d'hystérie ont fait leur apparition à la même époque. A 20 ans, elle a commencé l'usage de la morphine. En 1882, crises gastriques. En 1888, accentuation des troubles de la marche. En 1895, zona intercostal (6e espace).

Etat actuel en 1899 : Impossibilité de se tenir debout, émaciation très prononcée. Atrophie musculaire aux membres inférieurs. Cyphoscoliose à convexité dirigée du côté droit. Abolition des réflexes rotuliens. Incoordination extrême aux membres inférieurs comme aux membres supérieurs. Troubles de la sensibilité : retard dans la transmission de la sensibilité à la douleur. Hyperesthésie extrême de la peau du thorax. Inégalité pupillaire. Signe d'Argyll-Robertson. Acuité visuelle diminuée. Diplopie à plusieurs reprises. Troubles sphinctériens intermittents. Elle succombe à une congestion pulmonaire avec accidents cardiaques en novembre 1899

Examen anatomique. — Nous avons examiné environ 18 ganglions, dont 8 pour la région dorsale, 6 pour la région cervicale, 4 pour la région lombaire.

Tous les ganglions de la région dorsale ont été colorés en masse au picro-carmin après durcissement prolongé dans la liqueur de Muller. L'inclusion a été faite à la paraffine et la plupart des ganglions ont été débités en coupes sériées, perpendiculairement à leur grand axe et au trajet des racines. Quelques-uns cependant ont été coupés dans le sens de la longueur, de façon à présenter sur une même coupe l'entrée et la sortie de la racine postérieure.

Pour les ganglions de la région cervicale, la coloration en masse au carmin a été précédée d'une imprégnation pendant 10 jours dans le liquide de Marchi. Enfin les deux ganglions lombaires ont été colorés directement sur lame par la méthode Weigert, le picro-carmin et le carmin à l'alun.

Nous passerons successivement en revue dans cet exposé :

1° La topographie des lésions atrophiques des racines postérieures ;

2° L'histologie fine de ces lésions et les altérations constatées sur les cellules du parenchyme ganglionnaire.

I. — Topographie des lésions radiculaires. — *Région dorsale inférieure.* — L'atrophie des racines postérieures existe dans le bout sus-ganglionnaire et se poursuit jusqu'au pôle central du ganglion. Elle paraît même plus accentuée, pour les 10e et 11e racines postérieures, *au voisinage immédiat*, qu'à une certaine distance du ganglion.

Avant d'aborder le ganglion, les racines postérieures se divisent en un cer-

tain nombre de fascicules séparés, écartés même les uns des autres et entourés d'une enveloppe méningée commune quelquefois beaucoup trop grande pour eux, mais qui n'est pas sensiblement épaissie. Il n'existe pas de cloisons conjonctives entre les fascicules, ni de tissu conjonctif interstitiel entre leurs fibres.

Les vaisseaux inclus dans les racines postérieures sont nombreux ; leurs parois sont généralement épaisses et hyalines.

L'altération radiculaire se poursuit dans l'intérieur même du ganglion sur les fascicules qui après leur pénétration se subdivisent pour rayonner ensuite dans le parenchyme.

Les racines antérieures sont dans leur parcours juxta-ganglionnaire absolument normales.

Région dorsale moyenne. — L'atrophie des racines postérieures existe à un degré analogue. On voit également au voisinage du ganglion ces racines se dissocier en fascicules bien isolés, mais sans interposition de tissu conjonctif. Sur des coupes longitudinales les fibres paraissent à ce niveau un peu plus grêles. Les enveloppes méningées de la racine postérieure sont à peine épaissies. Les vaisseaux présentent les mêmes altérations (épaississement et transformation hyaline de leurs tuniques).

L'atrophie peut aussi être suivie jusque dans le ganglion au point où les fibres se disséminent.

Les racines antérieures restent partout intactes.

Région dorsale supérieure. — Les coupes longitudinales du 2e ganglion dorsal permettent de voir les racines postérieures à la fois dans leur portion sus et sous-ganglionnaire ; le contraste est très marqué : Au-dessus l'atrophie est évidente, la plupart des fibres sont réduites à l'état de filaments onduleux et denses dont les contours assez fortement teintés ne laissent pas apercevoir de cylindraxes. Dans le bout central du ganglion on rencontre également des fibres altérées ; par contre la majeure partie du ganglion, et les racines postérieures à leur sortie sont indemnes, ainsi que les racines antérieures sur tout leur trajet.

L'atrophie des racines postérieures jusque dans le ganglion ressort encore de l'examen des autres ganglions de la région.

Les méninges sont généralement un peu épaissies autour des racines postérieures et l'inflammation porte sur leurs différents feuillets. A ce point de vue la 3e racine dorsale est normale au voisinage du ganglion. Ce n'est qu'un peu au-dessus qu'apparaît l'épaississement de l'enveloppe méningée ; cette méningite est vraisemblablement prédominante sur l'arachnoïde. D'ailleurs l'atrophie des fibres radiculaires est aussi marquée dans le segment sous-jacent ce qui montre que la méningite ne peut être mise en cause dans l'explication de cette atrophie.

Nulle part on ne voit non plus les fibres de racines postérieures séparées par un tissu conjonctif plus abondant qu'à l'état normal.

Région lombaire. — Les racines postérieures dans leur portion sus-ganglionnaire présentent des lésions atrophiques qui se poursuivent également jusqu'au parenchyme ganglionnaire.

On relève les mêmes caractères que nous venons de signaler : absence de prolifération conjonctive interstitielle, lésions vasculaires, etc.

L'intégrité des racines antérieures est complète.

Région cervicale. — Il n'existe nulle part de lésion appréciable des racines postérieures. La méthode de Marchi employée pour ces ganglions ne permet de déceler aucun corps granuleux.

D'une façon générale, aux régions lombaire et dorsale, l'atrophie des racines postérieures se poursuit jusqu'au ganglion, et dans l'intérieur même du ganglion, mais avant qu'elles se soient dispersées, on peut encore reconnaître l'atrophie d'un certain nombre de fibres radiculaires. Plus loin, à leur sortie du pôle périphérique, avant leur union aux racines antérieures, elles ont repris leurs caractères normaux, ainsi qu'en témoigne notamment l'examen du 2e ganglion dorsal.

Le degré d'atrophie des fibres radiculaires varie dans de grandes limites sur l'étendue du segment sus-ganglionnaire que nous avons spécialement envisagée. Il reste sensiblement égal, ou diminue vers le ganglion ; toutefois à l'inverse de ce qui semble la règle, les 10e-11e racines dorsales sont plus atteintes au voisinage immédiat du ganglion qu'à distance.

II. — Etude histologique des lésions. — 1° *Lésions des fibres radiculaires.* — Voici maintenant en quoi consiste le mode d'altération des fibres. Sur des coupes transversales, les fascicules qui constituent les racines postérieures ont un aspect général moins homogène qu'à l'état normal. Cet aspect est dû à la présence d'un certain nombre de fibres altérées dans leurs parties constituantes. Ces fibres sont en proportion un peu variable suivant le fascicule envisagé.

La lésion la plus évidente porte sur la gaine de myéline qui a perdu sa réfringence, son aspect strié concentriquement, et ses contours bien limités. Elle est généralement très réduite de calibre, et son amincissement est mis en relief par la taille du cylindraxe qui y est encore inclus. Sur un bon nombre de fibres, elle disparaît même complètement. Parfois enfin la myéline a pris une teinte rose sale qui se confond avec celle du cylindraxe.

Dans ces fibres altérées le cylindraxe persiste généralement. Il peut même garder son aspect morphologique et son calibre habituel. Rarement on le trouve hypertrophié ; il est plutôt atrophié ; mais surtout, il acquiert une réfringence anormale, un aspect un peu vitreux, parfois un aspect fibrillaire. Enfin il peut aussi disparaître ainsi que l'atteste la présence d'un certain nombre de *gaines vides*, où la gaine de Schwann persiste seule, autour d'un petit espace lacunaire ; globuleux.

La gaine de Schwann semble parfois épaissie ; on ne peut affirmer, avec la coloration employée, que ses noyaux conjonctifs ont proliféré ; mais sur les coupes longitudinales les fibres ont l'aspect de filaments à paroi épaissie, fortement teintée en rouge.

Les fibres altérées se disposent irrégulièrement ; souvent elles ont tendance à se grouper autour des fibres normales, en sorte que celles-ci se trouvent sé-

parées l'une de l'autre par des amas irréguliers d'éléments malades. Les amas en forme de croissant, d'anneau ou de placards prennent en leur ensemble une coloration rouge foncé, homogène. Quelques-uns sont nettement constitués par une agglomération de fibres altérées dépourvues de myéline (cylindraxes nus ou gaines vides).

Ailleurs les fibres altérées sont plongées et noyées dans une substance grenue, anhyste plus ou moins abondante, qui est probablement le reliquat de leur désintégration moléculaire. En certains points même ces résidus protoplasmiques semblent dépourvus d'éléments nerveux, ou les masquent en tous cas au point qu'on n'en distingue qu'avec la plus grande difficulté. On conçoit combien cette altération rend difficile l'évaluation du nombre des fibres nerveuses conservées.

A côté de ces lésions parenchymateuses nous avons cherché avec soin, sans en rencontrer nulle part, des lésions conjonctives interstitielles. De l'enveloppe méningée périradiculaire, à la vérité assez épaissie, on ne voit émaner aucune cloison conjonctive séparant les fascicules. Les fibres ne sont jamais séparées par des filaments conjonctifs. A ce point de vue le résultat est invariable à proximité et à distance du ganglion.

Les vaisseaux contenus dans les racines postérieures sont généralement lésés : leurs tuniques sont épaissies et hyalines ; ils sont peut-être aussi plus nombreux. Dans les racines antérieures au contraire les vaisseaux paraissent indemnes.

En résumé l'atrophie des fibres radiculaires postérieures porte ici principalement sur la gaine myélinique qui perd ses caractères morphologiques et histochimiques et se réduit peu à peu au point de disparaître, tandis que le cylindraxe persiste d'abord à l'état nu, mais peut aussi finalement se détruire. Ce processus très lent donne lieu à des produits de désintégration qui ne sont que lentement résorbés.

2° *Lésions cellulaires.* — Les altérations du parenchyme ganglionnaire n'existent qu'aux régions dorsale et lombaire. Elles sont aux différents niveaux tout à fait comparables dans leur nature et leur intensité. Disons immédiatement que la plupart des cellules ganglionnaires présentent un aspect normal. Elles sont à peine rétractées ; leur taille et leur configuration ne s'écartent pas de la règle. Le noyau, bien centré, a ses caractères habituels, ainsi que le protoplasme, teinté de façon homogène par le carmin.

En outre leur capsule conjonctive se compose d'un seul rang de cellules allongées, conformément à l'état normal.

Mais il existe un certain nombre de cellules manifestement anormales. La principale altération consiste dans la prolifération des noyaux de leur capsule, qui forment autour du globe cellulaire une véritable couronne d'éléments nucléés. Ces éléments comprennent des noyaux bien arrondis, assez gros, vésiculeux avec une couche fort mince de protoplasma. En certains points ils sont assez nombreux pour constituer un amas de la taille d'une grosse cellule ganglionnaire dont il semble qu'ils aient pris la place. Ce qui paraît justifier cette déduction c'est que parfois au centre d'un de ces amas on peut distinguer un

résidu protoplasmique déchiqueté, irrégulier ayant vraisemblablement appartenu à une cellule ganglionnaire atrophiée. De telles figures sont relativement trop fréquentes, sur les préparations pour être regardées comme l'effet d'une coupe dirigée tangentiellement à un pôle de la cellule. Ce sont des aspects pathologiques dus non pas à l'agglomération d'éléments embryonnaires comme on peut en rencontrer dans quelques cas, mais à la multiplication des noyaux conjonctifs de la capsule et à l'atrophie concomitante de la cellule ganglionnaire.

Ils sont très comparables à ceux que nous a montré l'examen du cas précédent et qui sont représentés sur la planche XLII (fig. B).

Il nous paraît probable d'après l'examen d'un grand nombre de coupes qu'une partie des cellules ganglionnaires est aussi en voie d'atrophie et de disparition.

Il est à noter que le tissu conjonctif fasciculé n'est cependant pas plus abondant qu'à l'état normal dans le parenchyme ganglionnaire : on ne voit pas les cellules entourées d'un anneau fibreux épais ; il n'y a pas d'épaississement de la capsule du ganglion ni du tissu conjonctif interstitiel.

Enfin on peut rencontrer quelques vaisseaux dont les tuniques présentent les mêmes altérations (épaississement et transformation hyaline) que dans les racines postérieures.

Résumé. — L'examen de ce cas nous montre les racines postérieures atrophiées dans leur portion sus-ganglionnaire et même dans le parenchyme du ganglion voisin de leur point de pénétration. Au contraire, lorsqu'on peut les suivre à leur émergence et dans leur portion sous-ganglionnaire on les voit reprendre leur aspect normal.

La coloration en masse au picro-carmin, particulièrement favorable à l'étude des lésions fines de la fibre nerveuse, met en relief ici la modalité et le processus de l'atrophie radiculaire : atrophie lente portant d'abord sur la gaine de myéline et respectant longtemps le cylindraxe. Plus tard altérations d'un certain nombre de cylindraxes, dont quelques-uns finissent par disparaître (gaines vides), mais conservation d'une partie de ces éléments à l'état nu ou revêtus d'une enveloppe conjonctive (gaine de Schwann).

L'évolution de ce processus s'accompagne de lésions vasculaires et d'un léger épaississement des méninges autour des racines postérieures, mais nulle part on ne rencontre une proportion exagérée du tissu conjonctif autour des fascicules ou dans les interstices des fibres.

Corrélativement à ces lésions radiculaires, quelques cellules ganglionnaires ont disparu en partie ou en totalité, et leur capsule conjonctive présente une multiplication de ses noyaux qui d'abord forment à la cellule une couronne assez dense, puis finissent par se substituer à elle.

Observation III.

Bliem..., âgé de 61 ans. Tabes ayant débuté à 41 ans par des troubles sphinctériens transitoires. Quatre ans plus tard survinrent des douleurs fulgurantes d'abord localisées aux membres inférieurs, puis gagnant les membres supérieurs. A 50 ans, la vue baissa assez rapidement

et dans l'espace d'un an, la cécité devint complète. A cette époque elle marchait encore très bien, mais dans les 2 ou 3 années qui suivirent, elle eut plusieurs fois du dérobement des jambes, puis la faiblesse et l'ataxie envahirent progressivement les membres inférieurs et quatre ans plus tard, c'est-à-dire à l'âge de 57 ans, la marche était devenue impossible. Dans les 8 dernières années, des troubles des réservoirs sont réapparus : incontinence, puis rétention incomplète, et enfin de nouveau incontinence. En 1897 elle entre à la Salpêtrière. *Etat actuel* : incoordination extrêmement accentuée aux membres inférieurs, force musculaire normale. Incoordination légère des membres supérieurs. Réflexes fibrillaires et plantaires abolis. Incontinence des urines et des matières. Cécité totale. Disparition des réflexes pupillaires à la lumière et à l'accommodation. Altérations très nettes de la sensibilité superficielle et profonde, du sens musculaire, de la notion de position, etc.

Examen anatomique. — Cet examen a porté sur quatre ganglions dorsaux, deux ganglions lombaires, trois ganglions sacrés, deux ganglions cervicaux.

Les coupes longitudinales, ont été colorées par la méthode de Weigert-Pal, par le carmin, l'éosine et l'hématéine.

Les lésions que nous avons trouvées sur les ganglions dorsaux, lombaires et sacrés sont très comparables entre elles et c'est par eux que nous commencerons cette étude.

Dans tous les cas, la racine postérieure est atrophiée sur tout son trajet, jusque dans le ganglion (fig. 5). Dans sa portion sus-ganglionnaire, la racine postérieure est en général difficile à suivre, en raison de l'épaississement considérable des cloisons conjonctives qui dissocient la racine postérieure en fascicules d'autant plus nombreux qu'elle se rapproche davantage du ganglion (au niveau du nerf radiculaire). La dure-mère et la capsule ganglionnaire (au niveau de la pénétration de la racine postérieure) sont extrêmement épaissies. Malgré cela, sur quelques coupes, il est possible de suivre très nettement quelques fascicules radiculaires, depuis l'arachnoïde jusqu'à l'intérieur du ganglion et cela sans qu'ils soient déviés ou interrompus dans leur trajet par des tractus conjonctifs. Dans la traversée du ganglion, les racines postérieures se comportent très différemment suivant qu'on examine le pôle central ou le pôle périphérique. Dans le pôle central les racines sont au moins aussi atrophiées que dans leur trajet sus-ganglionnaire ; dans le pôle périphérique elles sont au contraire absolument saines : sur les coupes colorées par la méthode de Weigert-Pal, le contraste saute aux yeux, à un simple examen à l'œil nu, entre l'aspect pâle du pôle médullaire, et la coloration foncée du pôle périphérique.

Dans leur portion sous-ganglionnaire, les racines sont absolument normales. Le tissu interstitiel et la gaine du nerf ne présentent rien de particulier à signaler.

Tels sont l'aspect général et la topographie des lésions : quelle en est la nature ?

L'atrophie de la racine postérieure est due à la disparition d'un nombre considérable de gaines de myéline ; celles qui persistent sont extrêmement grêles, quelques-unes au contraire paraissent hypertrophiées, parmi celles-ci il en est, qu'après un examen à un plus fort grossissement, on voit s'amincir à leurs



Fig. 5. — Bliem.. (Observ. III). — 3e *ganglion sacré coupé longitudinalement.*

Colorat. par la méthode de Pal.— Zeiss. Obj. O. var. Oc. 2.

Dans le bout central des racines postérieures et le pôle central du ganglion les fibres ont presque entièrement disparu. Elles reparaissent à l'autre extrémité du ganglion et dans le bout périphérique de la racine (rp b.p). — Racine antérieure normale.

deux extrémités, de sorte que ce sont des fibres très irrégulières, de calibre variable, alternativement fines et grosses.

La majorité des fibres est réduite à une gaine de Schwann, sur laquelle se détachent des noyaux allongés ; ceux-ci paraissent beaucoup plus nombreux sur la racine postérieure que sur la racine antérieure, cette apparence est due en partie au tassement et au rapprochement des fibres atrophiées dans la racine postérieure, mais il y a là plus qu'une apparence, et il est évident que les noyaux sont plus nombreux dans les racines postérieures que dans les racines antérieures. Quant à l'état du cylindre-axe, il est en quelque sorte impossible de s'en rendre compte sur les coupes longitudinales. Les fascicules radiculaires ne sont pas pour la plupart, pénétrés par le tissu conjonctif qui les engaine quelquefois de si près : de sorte que l'atrophie de la racine postérieure se présente comme une atrophie simple, sans endonévrite.

La portion juxta-ganglionnaire de la racine postérieure est particulièrement intéressante par l'épaississement de la dure-mère, l'importance du tissu interfasciculaire et des cloisons conjonctives, la prolifération nucléaire, les altérations vasculaires (Voir Pl. XXXIX).

La dure-mère est en effet extrêmement épaissie et d'autant plus qu'on l'examine dans des plans plus rapprochés du ganglion. Le tissu conjonctif s'y présente sous l'aspect de faisceaux extrêmement épais, souvent homogènes, d'orientation très variée surtout dans la profondeur vers les racines. Les vaisseaux y sont assez généralement nombreux, mais beaucoup ont une paroi très hypertrophiée ; plusieurs sont oblitérés, d'autres ont subi la dégénérescence calcaire, on y voit encore des capillaires entourés de nombreux noyaux, ou des amas embryonnaires dont les rapports avec un vaisseau ne peuvent pas toujours être établis. On distingue enfin des foyers hémorragiques récents, il est rare que l'on trouve du pigment sanguin indiquant un processus hémorragipare ancien.

L'arachnoïde est également épaissie et le siège d'une inflammation chronique.

Les lames conjonctives qui forment le périnèvre de chaque fascicule et les cloisons conjonctives inter-fasciculaires présentent des altérations très analogues ; les noyaux forment des amas ou sont infiltrés irrégulièrement entre les faisceaux du tissu conjonctif : les uns sont ronds, les autres allongés, il n'est pas douteux qu'il n'y ait des infiltrations embryonnaires et des proliférations des cellules conjonctives. Les cloisons sont très irrégulièrement distribuées sur le trajet de la racine postérieure et orientées sans ordre, ce qui explique la course irrégulière et sinueuse des racines postérieures.

Mais ce n'est pas tout : entre les racines postérieures et les gaines fibreuses formant leurs cloisons on découvre souvent un tissu d'épaisseur variable, comme coulé entre ces deux éléments. Il a un aspect amorphe et il est pénétré par places par des faisceaux conjonctifs épais, homogènes, très analogues à ceux qui ont été décrits précédemment.

Voyons maintenant les rapports généraux des racines postérieures avec la dure-mère et les cloisons conjonctives. Tout d'abord, comme nous l'avions in-



LÉSIONS RADICULAIRES ET GANGLIONNAIRES DU TABES

(*Thomas et Hauser.*)

Bliem... (Observ. III). — Coloration par la méthode de Pal et le picro-carmin. (Zeiss. Obj. a². Oc. 2.)

5e ganglion lombaire au voisinage de la pénétration des racines postérieures.

Diminution du nombre des fibres à myéline des faisceaux radiculaires. Inflammation du tissu conjonctif de soutien; amas nucléaires, masses conjonctives hyperplasiées autour des fascicules (épinévrite et périnévrite).

Masson et Cie, Éditeurs.

diqué précédemment, nous rappellerons que les altérations font presque complètement défaut autour de quelques fascicules radiculaires, mais ce n'est pas le cas le plus habituel : d'autres fascicules sont dès la sortie de l'arachnoïde engainés de dedans en dehors, par une sorte d'exsudat d'épaisseur inégale et par un anneau fibreux très dense appartenant aux méninges ou aux cloisons qui en dépendent, et ils conservent cette disposition jusqu'au ganglion, au voisinage duquel ils sont dissociés par de nouvelles cloisons en fascicules plus petits. Le tissu inflammatoire est variable comme importance, étant le plus abondant sur certaines coupes immédiatement au-dessous du cul-de-sac arachnoïdien, sur d'autres au voisinage du ganglion ; dans ce cas les fascicules radiculaires restent libres sur une grande partie de leur trajet ; quelquefois il fait complètement défaut et le fascicule radiculaire n'est séparé de l'anneau fibreux que par des noyaux disposés en plusieurs couches, les uns arrondis et réguliers, les autres allongés. Sur quelques fascicules la gaine est directement accolée sur la racine sans espace libre entre eux, sur d'autres l'accolement est moins intime.

A part l'atrophie de la racine postérieure qui peut être poursuivie jusque dans le pôle médullaire, le ganglion rachidien ne présente pas d'altérations importantes ; les cellules y paraissent un peu plus petites, comme atrophiées, et même un peu moins nombreuses, quelques capsules sont épaissies avec des cellules nombreuses proliférées, mais ces altérations sont bien peu de chose à côté des altérations considérables des racines postérieures. Nous n'insisterons pas sur la pigmentation des cellules. On découvre exceptionnellement quelques petits amas embryonnaires.

Les racines antérieures correspondantes ne sont pas atrophiées ; mais la gaine est épaissie, les noyaux souvent proliférés au contact de la racine ; ce sont des noyaux arrondis ou allongés ; il existe aussi quelques amas nucléaires, disposés en long, dans l'intérieur de la racine ; ces altérations apparaissent le plus souvent dès sa pénétration dans la gaine dure-mérienne et s'atténuent au moment où elles côtoient le ganglion. Les fibres nerveuses ne sont nullement dégénérées, elles se colorent intensivement et elles ont conservé leur calibre.

Les 6e et 8e racines cervicales sont saines ; cependant sur le trajet supra-ganglionnaire de la 8e racine cervicale, le périnèvre des fascicules et le tissu interfasciculaire sont proliférés et épaissis.



Observation IV.

Pall... 55 ans (1). *Tabes* remontant à plusieurs années à marche lente. Signes classiques. Incoordination des membres inférieurs. Abolition des réflexes lumineux. Exophtalmie. Pas d'atrophie musculaire. La malade était alcoolique et a eu plusieurs fois des accès de *delirium tremens*. Dans les derniers mois elle était devenue gâteuse. Mort subite en mai 1901.

Examen anatomique. — Huit ganglions ont été examinés après coloration par

(1) Nous n'avons pu avoir des renseignements complets sur cette malade.

les méthodes de Weigert et de Pal, l'éosine et l'hématoxyline, le picro-carmin, etc..

— *Premier ganglion lombaire gauche*, coupé longitudinalement.

Dans toute l'étendue de sa portion sus-ganglionnaire (portion intra-arachnoïdienne et région de Nageotte) la racine postérieure n'est pas manifestement atrophiée.

Dans le trajet ganglionnaire et sous-ganglionnaire, la racine postérieure est absolument normale. En réalité, il n'existe pas de différence appréciable entre les deux pôles du ganglion.

Les méninges sont légèrement épaissies.

Dans la région de Nageotte, le périnèvre des fascicules et le tissu conjonctif inter-fasciculaire sont épaissis, par endroits c'est surtout du tissu conjonctif adulte, ailleurs ce sont des amas nucléaires, avec du pigment sanguin ou des foyers hémorragiques. Les vaisseaux sont pleins, leur lumière rétrécie, plusieurs ont subi la transformation calcaire.

Sur les coupes coloriées par l'éosine et l'hématoxyline, les noyaux des gaines de Schwann sont un peu plus nombreux par places sur la racine postérieure, au-dessus du ganglion.

Le ganglion ne présente rien de particulier à signaler : les cellules nerveuses et les capsules péri-cellulaires sont normales : il existe quelques petits amas d'éléments embryonnaires : les vaisseaux ne sont pas très altérés.

Racine antérieure normale.

— *Deuxième ganglion lombaire gauche* (coupé longitudinalement).

Dans la portion sus-ganglionnaire et le pôle central du ganglion la racine postérieure est légèrement atrophiée ; elle contient moins de fibres à myéline, et, sur quelques coupes, celles-ci paraissent même moins nombreuses à l'entrée dans le ganglion, que dans des plans plus rapprochés de la moelle, et par place les noyaux de la gaine de Schwann paraissent plus nombreux et plus tassés. Dans le pôle périphérique du ganglion et la portion sous-ganglionnaire, la racine postérieure est normale.

La dure-mère et l'arachnoïde ne sont pas très enflammées.

Au niveau du nerf radiculaire, les gaines périfasciculaires, le tissu interfasciculaire ne sont pas notablement épaissis, mais entre la périnèvre et le fascicule il existe un tissu amorphe contenant des noyaux qui se colorent irrégulièrement par l'hématoxyline. Dans les cloisons conjonctives qui séparent les fascicules on remarque encore quelques foyers hémorragiques récents. Les vaisseaux sont nombreux, proliférés, leur paroi est épaissie, volumineuse, hyaline.

Ganglion normal.

Autour de la racine antérieure, il existe des lésions de périnévrite analogues à celles qui ont été décrites pour la racine postérieure, mais elles sont moins intenses et cessent au niveau du ganglion.

— *Quatrième ganglion lombaire gauche* (coupé longitudinalement).

La racine postérieure est atrophiée dans sa portion sus-ganglionnaire et dans le pôle central du ganglion, normale dans le pôle périphérique du gan-

glion et la portion sous-ganglionnaire. Elle a un trajet irrégulier en raison de l'épaississement du tissu périfasciculaire et interfasciculaire dans la région de Nageotte ; entre les fascicules et leur périnèvre, il existe des amas nucléaires en assez grand nombre ; les vaisseaux sont malades, leur paroi hypertrophiée ou calcaire. Au-dessus les méninges ne sont pas très malades.

L'atrophie de la racine postérieure n'est pas très accentuée, elle contient encore un assez grand nombre de fibres à myéline.

Le parenchyme ganglionnaire et la racine antérieure sont normaux.

— *Cinquième ganglion lombaire gauche* (coupé transversalement).

L'atrophie de la racine postérieure peut être suivie sur toutes les coupes jusque dans le ganglion, tandis que dans le pôle périphérique du ganglion et la portion sous-ganglionnaire, la racine postérieure est normale.

L'atrophie n'est pas très prononcée, et il subsiste encore beaucoup de fibres à myéline. Les noyaux sont plus nombreux sur les coupes de la racine postérieure que sur celles de la racine antérieure.

Les méninges sont épaissies, et en particulier la dure-mère, qui présente sur sa face interne et sur sa face externe, ainsi que dans sa profondeurde nombreuses traînées nucléaires.

Dans la région de Nageotte, il existe des altérations intenses de périnévrite, caractérisées par des proliférations nucléaires et des amas embryonnaires autour des fascicules ; l'endonèvre est légèrement enflammé à la périphérie de chaque fascicule. Le tissu interfasciculaire est également épaissi.

Les petits vaisseaux sont malades, leur paroi hypertrophiée, quelques-uns sont oblitérés, plusieurs ont subi la dégénérescence calcaire. La racine antérieure est également entourée d'un périnèvre épais, elle contient des amas nucléaires et des vaisseaux malades.

Dans les ganglions, il existe quelques amas nucléaires et quelques capsules épaissies, mais la plupart des cellules sont normales.

— *Troisième ganglion lombaire droit* (coupé longitudinalement). (Fig. 6).

La racine postérieure est très atrophiée dans toute sa portion sus-ganglionnaire et dans le pôle central du ganglion, mais dans le pôle périphérique et au-dessous du ganglion elle est normale.

L'atrophie de la racine postérieure est due à la disparition de la plupart des gaines de myéline ; les noyaux des gaines de Schwann semblent proliférés (Voir.fig.), mais il faut tenir compte aussi du tassement des éléments.Il n'existe pas d'endonévrite. Sur toute l'étendue de la coupe, la dure-mère est légèrement épaissie et contient par places des infiltrations embryonnaires. L'arachnoïde et la dure-mère sont légèrement épaissies, mais on n'y découvre guère de traces de lésions inflammatoires.

Dans la région de Nageotte, les altérations de périnévrite font défaut.

Dans le ganglion, plusieurs cellules paraissent petites, atrophiées, quelques capsules péri-cellulaires sont épaissies. On distingue des amas nucléaires représentant les uns des proliférations capsulaires, les autres des amas embryonnaires. Sur le trajet de la racine antérieure, au niveau de la région de Nageotte,

on voit des traînées de noyaux, les uns ronds, les autres allongés, disposés soit au centre, soit à la périphérie du faisceau radiculaire. Les vaisseaux sont également malades, leur lumière rétrécie, quelques-uns oblitérés ; malgré cela la racine antérieure n'est nullement dégénérée. Ces lésions ne descendent pas au-dessous du ganglion.

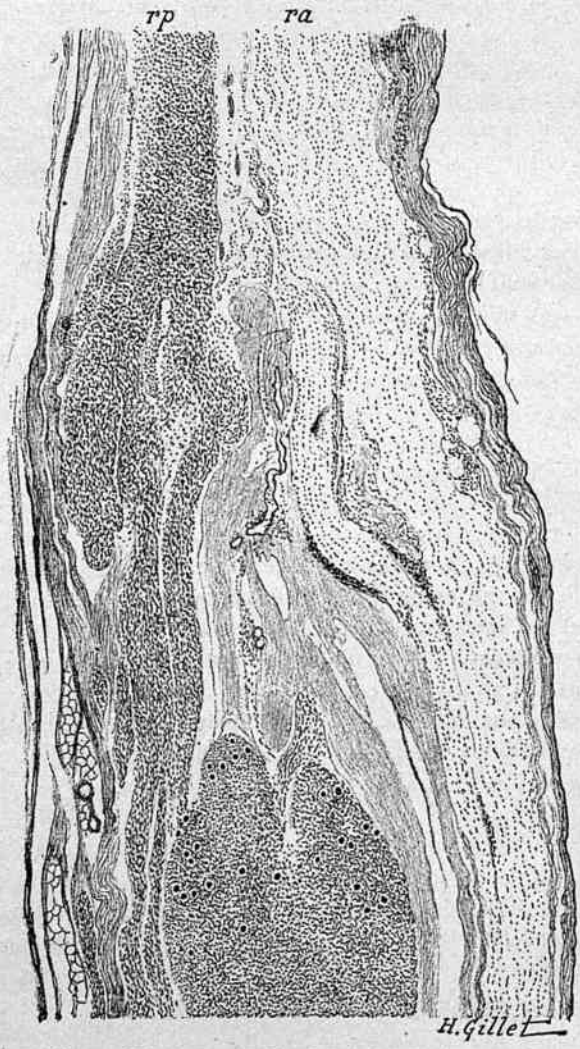

Fig. 6.— Pall... (Observ.IV).— 3e *ganglion lombaire droit coupé longitudinalement.* Coloration à l'hématéine. — Zeiss. Obj. O', Oc.2.

Les racines postérieures sont remarquables par l'abondance des éléments nucléaires qui y sont disséminés. Cet aspect correspond à une dégénération intense des fibres radiculaires.

A côté, les racines antérieures saines paraissent beaucoup plus pâles. On note quelques infiltrations nucléaires sur leur trajet.

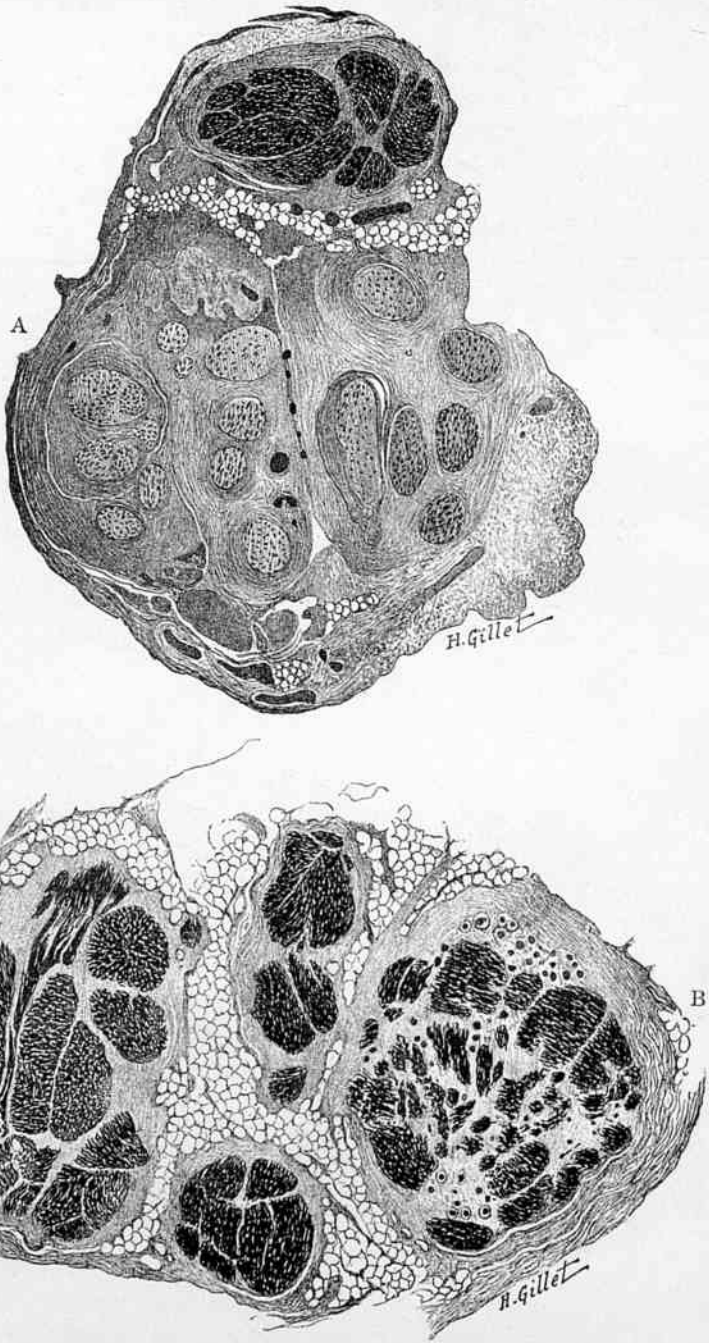

LÉSIONS RADICULAIRES ET GANGLIONNAIRES DU TABES

(Thomas et Hauser.)

PALL... (Observ. IV). — Coloration par la méthode de Weigert-Pal. (Zeiss. Obj. a³. Oc. 1.)

A. — *4e ganglion lombaire droit. Coupe des racines antérieure et postérieure immédiatement avant leur pénétration dans le ganglion.*

La racine postérieure est subdivisée en un grand nombre de fascicules, dont la plupart des fibres à myéline ont disparu. Lésions conjonctives : épinévrite et périnévrite intense. Les racines antérieures, en haut sur la figure, sont saines.

B. — *Mêmes racines à leur sortie, au-dessous du ganglion.*

Tout à fait normales, aussi bien les racines postérieures (à droite), que les racines antérieures.

Ces deux coupes montrent combien diffère l'aspect des racines postérieures avant et après leur passage dans le ganglion.

— *Quatrième ganglion lombaire droit* (coupé perpendiculairement) (Pl.XL, fig. A et B).

La racine postérieure est atrophiée dans toute sa portion sus-ganglionnaire. Un peu au-dessus du ganglion elle est dissociée en de nombreux fascicules par un tissu fibreux très dense formant un périnèvre épais autour de chaque fascicule. Le tissu inter-fasciculaire est également très riche en faisceaux fibreux.

Dans le pôle central du ganglion la racine postérieure est également atrophiée, tandis que dans le pôle périphérique et dans la portion sous-ganglionnaire elle redevient absolument normale.

Sur les coupes de la racine postérieure, on remarque que la plupart des fibres à myéline ont disparu, mais il y en a un certain nombre qui ont été respectées ; sur les coupes passant par la région de Nageotte et un peu au-dessus, les noyaux et le tissu conjonctif sont proliférés et dissocient les éléments nerveux : par conséquent, à côté des lésions parenchymateuses il existe un certain degré d'endonévrite ou de névrite interstitielle.

La dure-mère est extrêmement épaissie ; sur toute l'étendue du sac dural, les vaisseaux sont malades leur paroi est épaissie ; quelques-uns sont entourés de traînées ou d'amas embryonnaires.

L'arachnoïde est également enflammée, épaissie par places. Immédiatement au-dessous du cul-de-sac arachnoïdien, la racine postérieure est engainée par un tissu d'aspect amorphe, contenant cependant quelques noyaux et quelques faisceaux conjonctifs, tissu qui fait place plus bas aux riches faisceaux fibreux qui encerclent chaque fascicule. Par conséquent il existe des altérations de périnévrite.

Le ganglion est normal.

Sur la racine antérieure, il existe des altérations très nettes de périnévrite, au-dessus du niveau du ganglion rachidien, malgré cela les fibres nerveuses ne sont nullement dégénérées.

— *Septième ganglion cervical droit* (coupes longitudinales).

Atrophie très légère de la racine postérieure dans sa portion sus-ganglionnaire ; sur une très petite étendue l'atrophie est un peu plus marquée et à ce niveau les fibres sont plus grêles, les noyaux de la gaine de Schwann un peu plus nombreux. A ce niveau même la racine postérieure est entourée d'une gaine fibreuse très épaisse, semée de proliférations nucléaires (cellules fines du tissu conjonctif, amas embryonnaires) : on voit aussi dans la dure-mère des infiltrations hémorragiques avec pigment sanguin, des altérations vasculaires ; plusieurs vaisseaux sont oblitérés et ont subi la transformation calcaire.

Le parenchyme du ganglion est normal.

Sur le trajet de la racine antérieure il existe des altérations semblables à celles qu'on observe sur la racine postérieure, c'est-à-dire des lésions de périnévrite, mais malgré cela les fibres ne sont nullement dégénérées.

— *Sixième ganglion cervical droit* : normal.

Observation V.

Four..., âgée de 36 ans. Début de la maladie il y a cinq ans par des

douleurs lancinantes dans les membres inférieurs ; au bout de 5 à 6 mois, elle était faible sur ses jambes qui s'étaient amaigries. Après un an la faiblesse était telle qu'elle ne pouvait plus marcher. *Etat actuel en 1900*, Atrophie très prononcée des membres inférieurs avec parésie : la malade peut néanmoins exécuter encore quelques petits mouvements d'ailleurs mal coordonnés. Incoordination légère des membres supérieurs. Abolition des réflexes tendineux aux quatre membres. Troubles très marqués de la sensibilité superficielle et profonde aux membres inférieurs. Incontinence complète des urines et des matières fécales. Signe d'Argyll-Robertson.

Examen anatomique. — Les ganglions sacrés ont été coupés : cinq longitudinalement suivant le grand axe, et un perpendiculairement et en série.

Coloration par la méthode de Weigert, par l'hématoxyline et l'éosine, par le carmin.

Sur tous ces ganglions la racine postérieure est atrophiée dans toute sa longueur depuis la portion intra-arachnoïdienne jusque dans le ganglion.

Ganglions coupés longitudinalement. — Dans la portion sus-ganglionnaire et notamment au-dessous du cul-de-sac arachnoïdien, la racine postérieure suit un trajet irrégulier en raison de l'hypertrophie des cloisons conjonctives qui se détachent de la capsule ganglionnaire de l'épinèvre et de la racine postérieure.

Le pôle central du ganglion contient peu de fibres à myéline ; il est, en effet, très pâle sur les coupes colorées par la méthode de Weigert, tandis que le pôle périphérique se colore bien par la même méthode et peut être considéré comme sain.

Dans le pôle périphérique du ganglion et la portion sous-ganglionnaire, les racines postérieures sont normales.

L'atrophie des racines postérieures est due à l'amincissement et à la disparition d'un nombre considérable de gaines de myéline. Un grand nombre de fibres nerveuses sont réduites à une gaine de Schwann et aux noyaux des segments interannulaires ; mais, malgré cela, on voit encore pas mal de fibres saines. Il n'existe pas de névrite interstitielle, les faisceaux radiculaires ne sont pas pénétrés par le tissu fibreux périfasciculaire.

Dans la région de Nageotte chaque fascicule est entouré d'un périnèvre épais, enflammé, toutefois cette disposition ne se voit pas dans toutes les pièces. On voit encore au milieu des cloisons conjonctives ou entre elles,des foyers hémorragiques récents ; les vaisseaux sont pour la plupart malades, sclérosés.

Ganglions. — Un certain nombre de capsules ganglionnaires sont hypertrophiées, les cellules en voie de prolifération manifeste, quelques capsules sont sclérosées. Malgré cela les cellules nerveuses ne paraissent pas en général sensiblement atrophiées.

Les racines antérieures sont normales.

Un ganglion et ses racines ont été coupés transversalement et par série. — Sur toutes les coupes, la racine postérieure paraît nettement atrophiée. Dans

son trajet intra-arachnoïdien, sur les coupes colorées par la méthode de Weigert, tous les faisceaux, sauf un, sont complètement décolorés. Au-dessous du cul-de-sac arachnoïdien, la racine antérieure et la racine postérieure sont divisées en de nombreux fascicules, par l'apparition de cloisons conjonctives, mais tandis que les fascicules appartenant à la racine antérieure contiennent des fibres bien colorées, celles-ci font presque complètement défaut dans les fascicules appartenant à la racine postérieure. Les cloisons forment d'épais anneaux fibreux autour de chaque fascicule. Cette disposition persiste jusqu'au ganglion,

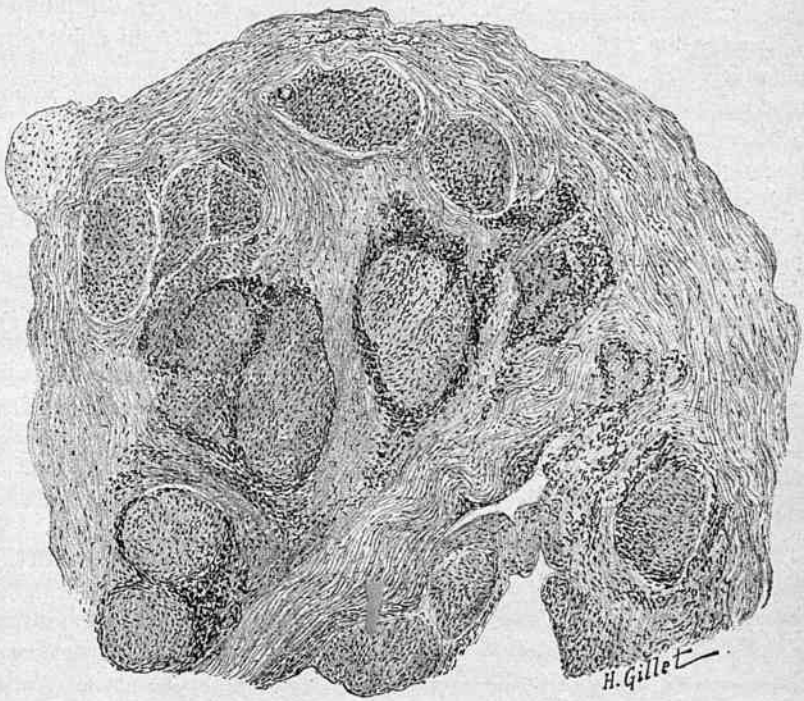

Fig. 7. — Four... (Observ. V). — *Racine sacrée postérieure coupée transversalement dans la région du nerf radiculaire.*
Colorat. hématéine-éosine. — Zeiss. Obj. AA. Oc.2.
Epaississement de l'enveloppe conjonctive de la racine (épinévrite). — Hyperplasie du tissu conjonctif interfasciculaire. — Les faisceaux radiculaires, très dégénérés, sont, pour la plupart, entourés d'amas nucléaires. Le processus inflammatoire est ici en pleine activité.

où, dans les coupes passant par l'entrée de la racine postérieure et par le pôle médullaire, les fibres à myéline sont encore très rares. Dans le reste du ganglion et à leur pôle périphérique, la racine postérieure est certes plus riche en fibres à myéline, malgré cela celles-ci sont moins nombreuses que sur une racine normale, et dans son trajet sous-ganglionnaire la racine postérieure paraît à peu près saine.

Dans la portion sus-ganglionnaire, les coupes colorées par l'éosine e

l'hématoxyline, permettent de distinguer à la limite de la racine et de sa gaine fibreuse, un grand nombre de noyaux pour la plupart allongés : de même les gaines fibreuses contiennent des amas de noyaux arrondis, dispersés en ilots et en traînée (fig. 7).

Dans chaque fascicule, le tissu conjonctif n'est pas proliféré, mais le nombre des cylindres-axes est considérablement diminué et ceux qui persistent sont très petits.

Les vaisseaux des racines et des travées conjonctives sont malades, leur paroi est plus épaisse, ils sont entourés de noyaux plus ou moins nombreux.

Dans le ganglion, les cellules nerveuses ne présentent pas d'altérations manifestes, mais les capsules péricellulaires sont notablement augmentées, elles sont sclérosées et les noyaux y sont très abondants : les capsules cellulaires sont séparées les unes des autres par un tissu conjonctif riche en fibres, les vaisseaux n'y sont pas très malades.

A la sortie du ganglion, les fibres sont parsemées de noyaux appartenant à des cellules conjonctives, les travées qui séparent les fascicules des racines postérieures à leur sortie du ganglion sont épaisses, les noyaux y sont abondants ; ils le sont également autour des vaisseaux.

La racine antérieure paraît également infiltrée de noyaux du tissu conjonctif.

Observation VI.

Baud..., 62 ans. Dans ses antécédents personnels on ne trouve comme méritant d'être retenu que des douleurs dans la jambe droite sous forme de crampes et de fourmillements à l'âge de 15 ans ; des maux de tête violents, à l'âge de 30 ans, à la suite desquels elle a perdu une partie de ses cheveux. Un zona, une paralysie faciale gauche à 57 ans, la même année la vue s'est affaiblie. — *Etat actuel, novembre 1900* : Incoordination notable des membres inférieurs surtout du membre inférieur droit augmentant pendant l'occlusion des yeux. Station debout très difficile les yeux fermés; signe de Romberg. Abolition des réflexes patellaires et du tendon d'Achille. Troubles très légers de la sensibilité aux membres inférieurs. Aux membres supérieurs incoordination très légère, pas de troubles de la sensibilité. Conservation des réflexes tendineux. Diminution de l'acuité visuelle ; signe d'Argyll-Robertson. Sphincters intacts. Affaiblissement de la mémoire et de l'intelligence. Troubles de la parole.

Examen anatomique. — Les ganglions examinés sont les 2e sacré droit ; 1er, 3e, 4e lombaires droits ; 3e, 5e, 8e, 11e, 12e dorsaux droits, et le 6e cervical. Le durcissement a été fait dans le liquide de Muller ; coloration par la méthode de Pal, le picro-carmin, l'hématoxyline-éosine.

2e *ganglion sacré* (Coupes transversales sériées des racines postérieures et du ganglion).

Les fibres radiculaires sont à peine altérées. Tout au plus sont-elles au-dessus

du ganglion un peu plus fines et plus dissociées qu'à l'état normal ; il n'y a point de fibres dégénérées ; et la coloration de la myéline par la méthode de Pal est aussi régulière, aussi intense que d'habitude.

Les fibres des racines antérieures sont absolument saines.

Cette absence d'altérations parenchymateuses contraste avec les lésions inflammatoires très nettes du tissu conjonctif et des méninges. La dure-mère est épaissie autour des racines antérieures et postérieures.

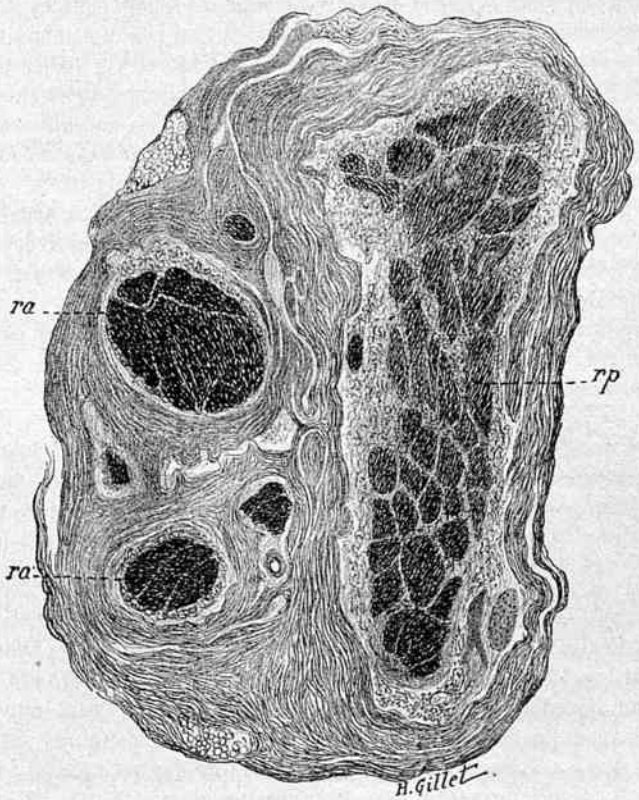

Fig. 8. — Baudr... (Observ. VI).— 2e *Racine sacrée. Coupe transversale passant par le nerf radiculaire.*
Coloration au Pal-carmin. — Zeiss. Obj. A², Oc.1.
Epaississement de la gaine piale des racines postérieures, dont les fibres plus dissociées qu'à l'état normal sont aussi un peu plus pâles et plus grêles.

Les fascicules de la racine antérieure sont entourés d'un périnèvre fibreux épais. La gaine pie-mérienne des racines postérieures est le siège d'un processus inflammatoire très actif. Les fibres sont entourées d'une nappe conjonctive constituée de tractus courts, trapus et onduleux qui s'entrecroisent et se disposent irrégulièrement laissant entre eux des vides ; d'où l'aspect aréolaire un

peu spécial de ce tissu. Non seulement il forme aux fascicules un manchon épais, mais il pénètre entre les fibres, les écarte et les dissocie (Fig. 8).

A mesure qu'on approche du ganglion on voit la réaction inflammatoire interstitielle augmenter. Les racines postérieures se subdivisent en nombreux fascicules mal délimités et noyés dans cette nappe conjonctive lâche, parcourue par places par de gros tractus fibreux. La surface occupée par les racines postérieures devient très considérable, par rapport à la coupe des racines antérieures.

Enfin les vaisseaux y sont pour la plupart atteints d'altérations prononcées, sclérose et dégénérescence hyaline de leurs tuniques.

A leur émergence du pôle périphérique du ganglion, les racines postérieures sont compactes et homogènes, il n'existe ni lésions interstitielles, ni altérations vasculaires.

L'examen du parenchyme ganglionnaire montre un développement anormal du tissu conjonctif du stroma. Les cellules sont entourées d'anneaux fibreux plus ou moins épais ; les fibres elles-mêmes sont doublées de faisceaux fibreux et écartées l'une de l'autre. Cette hyperplasie conjonctive est généralisée ; elle ne semble pas retentir sur les éléments nobles ; les fibres ne présentent pas de dégénérescence ; quant aux cellules, leur structure paraît normale ; leur taille et leur nombre ne semblent nullement diminués.

Région lombaire. — Les 3 ganglions ont été coupés longitudinalement.

Les racines postérieures sont complètement indemnes, sauf quelques altérations du système conjonctif : foyers hémorrhagiques, amas embryonnaires disséminés, etc..

Rien à noter du côté du parenchyme ganglionnaire.

Région dorsale. — Etudiés d'après les coupes longitudinales des 1re, 3e, 5e, 11e et 12e dorsales, le ganglion et les racines postérieures ne présentent aucune altération notable des fibres ou du parenchyme. Cependant en quelques points, les méninges, les gaines péri-fasciculaires montrent une certaine réaction inflammatoire (épaississement des gaines, existence d'amas embryonnaires) ; les vaisseaux sont eux aussi atteints de lésions de même ordre (sclérose, amas d'éléments nucléés à la périphérie d'un vaisseau ; hémorrhagies interstitielles).

Aucune anomalie du côté des cellules ganglionnaires, sauf peut-être un peu d'épaississement de leurs capsules.

Le 8e ganglion dorsal nous a permis d'observer des altérations de même origine, mais ayant pu entraîner un bouleversement complet des fibres nerveuses de la racine postérieure sur une certaine longueur. Sur les coupes transversales des racines un peu au-dessus du ganglion, on voit à la place des fibres nerveuses, une masse circulaire constituée par du tissu conjonctif fasciculé. Sur certaines coupes un petit faisceau nerveux subsiste au centre de cette masse (Pl. XLI, B) mais la plupart sont refoulés à la périphérie. Ailleurs, *toutes* les fibres ont été reportées à la périphérie. On les voit former là une mince et irrégulière bordure ; elles ont perdu toute orientation régulière et paraissent s'entrecroiser en tous sens. Malgré l'énorme compression qu'elles ont subie, elles sont bien colorées et nullement dégénérées. Quant à la masse conjonctive centrale, par son aspect végétant, par sa richesse en éléments nucléés, par l

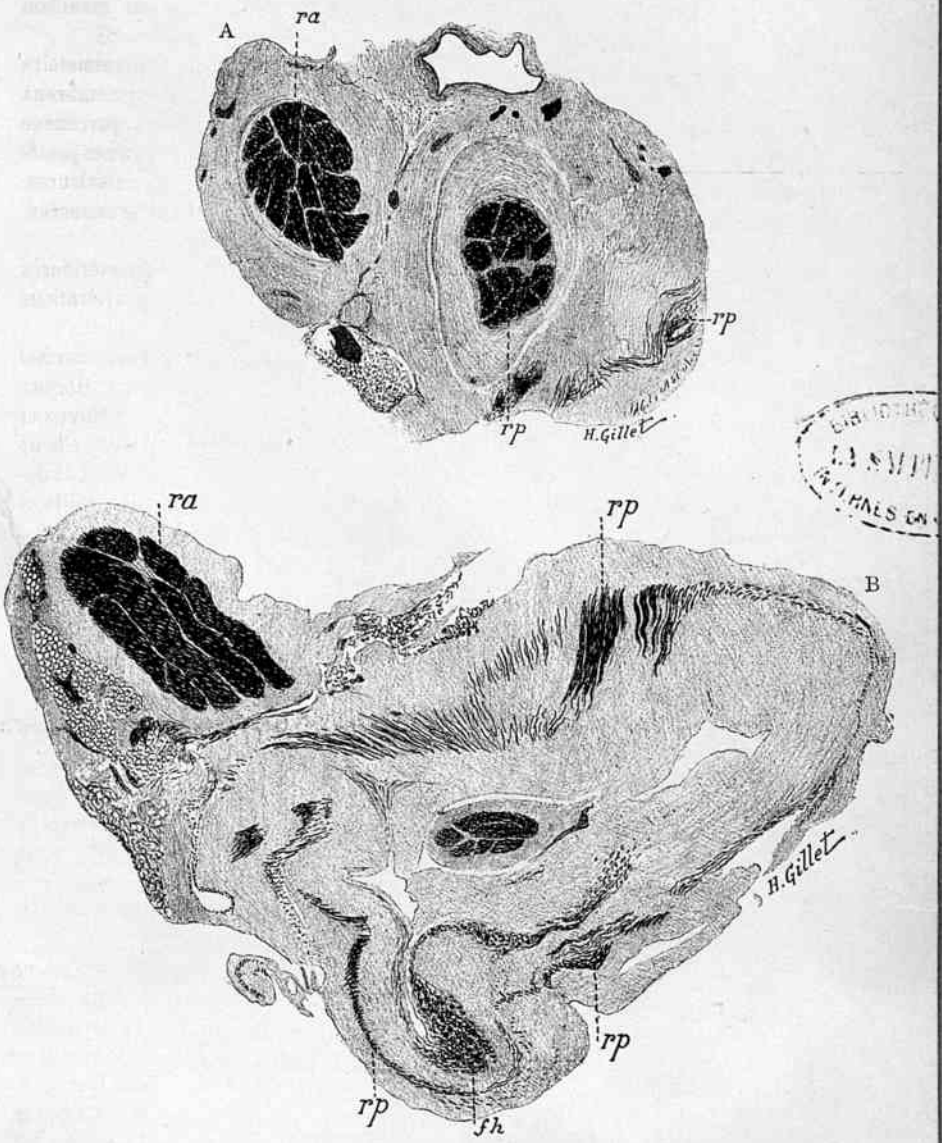

LÉSIONS RADICULAIRES ET GANGLIONNAIRES DU TABES

(Thomas et Hauser.)

Baudr... (Observ. VI). — Coloration par la méthode de Pal. (Zeiss Obj. O var, Oc. 1.)

A. — *8e racine dorsale. Coupe transversale au-dessus du ganglion (portion intra-arachnoïdienne).*

Il n'y a pas de dégénérescence des fibres, ni de lésions conjonctives interstitielles. Les méninges sont très épaissies, surtout autour des racines postérieures (*rp*).

B. — *Mêmes racines sectionnées plus près du ganglion.*

Les fibres des racines postérieures (*rp*) sont refoulées et dissociées par des foyers hémorragiques (*fh*), et par l'hyperplasie inflammatoire du tissu interstitiel.

Masson et Cie, Editeurs.

altérations vasculaires qu'elle présente, et les foyers hémorrhagiques dont elle est creusée çà et là, elle semble due à un processus irritatif intense du tissu interstitiel, peut-être consécutif à des hémorrhagies interstitielles. Un peu au-dessus, l'état des fibres est normal (P. XLI, A).

Cette lésion localisée et en quelque sorte accidentelle, nous la retrouvons d'ailleurs avec les mêmes caractères sur le trajet des racines postérieures du 1er ganglion dorsal. Sur ce ganglion coupé longitudinalement on peut voir qu'il existe, un peu au-dessus du point de pénétration des racines postérieures, et à la périphérie un petit espace de forme ovalaire dont l'aspect est le même que celui que nous venons de décrire. Au centre une masse de tissu conjonctif en voie d'inflammation, à la périphérie une bordure de fibres nerveuses, refoulées, désorientées. Malgré l'existence de ce foyer de compression, les fibres ne présentent pas au-dessus trace de dégénérescence.

Région cervicale. — Représentée seulement par le 6e ganglion cervical droit. Les fibres radiculaires sont normales ; les enveloppes sont saines ; seuls les vaisseaux présentent quelques altérations.

Observation VII.

Delavacq..., 53 ans. Le début de la maladie semble remonter à 9 ans. A partir de cette époque les symptômes seraient survenus lentement et progressivement. — *Etat actuel 1900.* Troubles de la marche, la malade talonne et lance les jambes. Signe de Romberg, incoordination et faiblesse dans les membres inférieurs. Pied-bot paralytique. Abolition des réflexes rotuliens. Douleurs dans les membres inférieurs. Retard dans la transmission des impressions douloureuses. Altérations du sens musculaire. Aux membres supérieurs, ni incoordination ni atrophie, conservation des réflexes et de la sensibilité. Névralgies intercostales. Myosis avec signe d'Argyll-Robertson. Pas de diminution de l'acuité visuelle. Troubles sphinctériens transitoires. Mort en 1901.

Examen anatomique. — Cet examen a porté sur *cinq ganglions dorsaux coupés perpendiculairement à l'axe et en série*, après coloration en masse par le picrocarmin et le Marchi, ou bien colorés sur coupes à l'éosine et à l'hématoxyline. Inclusion à la paraffine.

Dans tous les cas l'atrophie de la racine postérieure existe dans toute la portion sus-ganglionnaire et le pôle central du ganglion, elle disparaît dans le pôle périphérique du ganglion et la portion sous-ganglionnaire.

Dans sa portion sus-ganglionnaire, la racine postérieure suit un trajet extrêmement irrégulier à cause du développement excessif du tissu conjonctif, particulièrement au niveau de la région de Nageotte ; aussi est-elle sinueuse, alternativement coupée perpendiculairement à l'axe, puis obliquement, longitudinalement ; elle est divisée par d'épaisses cloisons conjonctives en fascicules très petits engainés par un périnèvre très épais, fascicules qui s'enroulent sur eux-mêmes.

Dans le pôle central du ganglion, l'atrophie des racines postérieures se voit encore nettement, mais sur quelques ganglions elle est moins accentuée que dans la portion sus-ganglionnaire.

La racine postérieure n'est plus représentée que par des gaines de Schwann, vides de myéline, ou dans lesquelles la myéline a presque entièrement disparu, il ne subsiste plus que quelques rares fibres ayant conservé une gaine de myéline de calibre normal : celles-ci sont plus nombreuses dans trois cas à la pénétration dans le ganglion. Dans chaque fascicule, les fibres sont groupées en petits placards, composées de fibres de divers calibres, plongées au milieu d'un tissu d'aspect hyalin : dans chacun de ces petits placards (intensivement coloré en rouge) on distingue quelquefois une ou deux fibres avec un cylindre-axe très apparent, ailleurs, ce sont des gaines rétractées et tassées, intensivement colorées,au centre desquelles, du moins sur quelques-unes, il est encore possible de dis tinguer un filament extrêmement ténu, le cylindre-axe. On trouve encore quelques rares noyaux et du protoplasma amorphe.

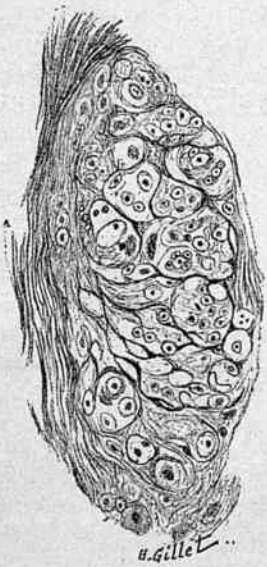

Fig. 9. — Delavacq... (Observ. VII). — *Coloration au picro-carmin en masse.*
Zeiss. Obj. D. Oc. 3.
Un fascicule.
Différentes altérations des fibres radiculaires : fibres amoindries, fibres dont la gaine de myéline a disparu, cylindraxes nus. Fibrilles et noyaux conjonctifs interstitiels.

Dans la plupart des cas le tissu fibreux ne pénètre pas à l'intérieur des fascicules radiculaires ; cependant quelques-uns sont subdivisés en de nombreux amas extrêmement petits par des fibres conjonctives émanées du périnèvre, aussi cette segmentation est-elle plus accentuée à la périphérie du fascicule qu'au centre (fig. 9). Le périnèvre n'est formé que par du tissu fibreux adulte.

Sur quelques fascicules les fibres nerveuses qui occupent la périphérie sont gonflées, prennent un aspect hyalin et, comme les couches les plus centrales de la gaine fibreuse ont un aspect analogue, il y a une zone de transition dans laquelle il est difficile de distinguer les gaines des fibres nerveuses du tissu conjonctif proprement dit hyalin aussi.

Les vaisseaux sont tous hyalins, et par places très nombreux, comme s'il y avait eu une néoformation.

Dans quelques ganglions les cellules et les capsules péricellulaires sont normales, dans d'autres ganglions les capsules sont extrêmement épaissies, les cellules capsulaires sont proliférées, mais les cellules nerveuses ne présentent pas d'altération manifeste.

Les racines antérieures sont saines.

Sur les coupes de la 8e racine dorsale, on voit très nettement des fascicules envahis par le tissu fibreux ; d'autre part tout près du ganglion, quelques fascicules sont

engainés dans un manchon de tissu fibreux d'aspect hyalin, creusés par un nombre considérable de capillaires dont la paroi également hyaline est extrêmement épaissie (Pl. XLII, fig. A). A l'intérieur des fascicules les vaisseaux présentent les mêmes altérations : malgré cela il existe encore des fibres saines.

Observation VIII.

Blanch..., 43 ans. Tabes classique. Début de la maladie à l'âge de 37 ans par des troubles de la marche : cependant à l'âge de 30 ans elle avait eu *une paralysie faciale gauche* d'origine périphérique qui a récidivé à 40 ans. Il y a 4 ans, troubles des sphincters : incontinence d'urine ; à la même époque apparition des douleurs fulgurantes dans les jambes. *Etat actuel* (1896). Incoordination des membres inférieurs, troubles de la marche ; abolition des réflexes tendineux aux membres supérieurs et inférieurs. Signe de Romberg. Douleurs sous forme de lancées aux membres inférieurs, Pas de douleurs aux membres supérieurs, pas de douleurs en ceinture, pas de crises gastriques. Pas d'altérations manifestes de la sensibilité objective aux membres inférieurs. Signe d'Argyll-Robertson. De 1896 à 1899 l'état de la malade reste stationnaire. Elle succombe à une congestion pulmonaire, en 1899.

Examen anatomique.— Un ganglion lombaire coupé en série et à la paraffine, après coloration par le Marchi et par le picrocarmin en masse ; les premières coupes passent par les racines à leur pénétration dans le sac dural, les dernières par les racines au-dessous du ganglion, avant leur réunion et la constitution du nerf mixte.

La racine postérieure est atrophiée dans la portion sus-ganglionnaire et le pôle central du ganglion, normale au contraire dans le pôle périphérique et la portion sous-ganglionnaire.

Dans la portion sus-ganglionnaire, l'atrophie diminue à mesure que la racine se rapproche du ganglion. Un peu au-dessus de sa pénétration dans le ganglion, la racine postérieure est dissociée en plusieurs fascicules par des cloisons conjonctives, mais sans qu'il y ait trace d'inflammation ; il n'y a pas de prolifération nucléaire. Les méninges sont légèrement épaissies.

L'atrophie de la racine postérieure est due à l'amincissement et à la disparition d'un assez grand nombre de gaines de myéline ; mais celles-ci sont moins atrophiées et plus nombreuses en remontant vers le ganglion. Une quantité assez notable de gaines de Schwann paraissent vides : il en est plusieurs qui sont extrêmement réduites et dont le centre est néanmoins encore occupé par un cylindraxe extrêmement fin. Sur certaines coupes les fibres sont réunies par petits groupes séparés les uns des autres par un tissu d'apparence amorphe, coloré en rose ; dans chaque groupe, à côté d'une ou deux fibres d'aspect normal on distingue des petits placards colorés en rouge vif dus sans doute au tassement des gaines de Schwann. On y voit quelques rares noyaux. Ce sont là des lésions exclusivement parenchymateuses, car le

tissu interstitiel n'est augmenté ni à la périphérie ni à l'intérieur de chaque fascicule. Parmi les vaisseaux des racines, quelques-uns sont hyalins, mais leur paroi n'est pas sensiblement épaissie.

Le parenchyme ganglionnaire paraît absolument sain, les cellules et les capsules péricellulaires sont normales. La paroi des vaisseaux est un peu épaissie et hyaline, mais ce sont des altérations peu importantes.

Dans le pôle périphérique et la portion sous-ganglionnaire de la racine postérieure, il n'y a à signaler qu'un petit amas de grosses boules protoplasmiques, mélangé à du pigment sanguin, représentant sans doute les débris d'un foyer hémorrhagique ancien.

Racine antérieure normale.

Observation IX.

Dh..., âgée de 69 ans. *Tabes* ayant débuté il y a 6 ans par des douleurs très vives dans la région épigastrique et dans la région lombaire ; puis vertiges, dérobement des jambes, chutes ; depuis huit mois la marche est devenue extrêmement difficile, c'est à peine si elle peut se tenir debout. *Actuellement* (1899), aux membres inférieurs, incoordination très légère avec affaiblissement sans atrophie ni hypotonie ; abolition des réflexes patellaires. Aux membres supérieurs pas d'incoordination ; par intervalles tremblement à larges oscillations de l'avant-bras ; réflexes tendineux conservés. Sensibilités superficielle et profonde normales sauf au niveau des seins où il existe une zone d'hyperesthésie au tact. Pendant la station debout les jambes sont très écartées ; la malade avance à petits pas, la semelle frôlant le sol. Inégalité pupillaire, abolition des réflexes à la lumière et à la convergence ; diminution de l'acuité visuelle. Légers troubles sphinctériens. Troubles gastriques avec douleurs. *En 1900* la malade présente des symptômes de ramollissement cérébral, elle répond lentement et difficilement aux questions qu'on lui pose. Au mois de juillet, apparition d'un érysipèle ayant pour origine une infection secondaire au niveau de gommes ulcérées siégeant à la jambe gauche : la malade s'affaiblit assez rapidement et succombe.

Examen anatomique. — Quatre ganglions, avec les racines correspondantes, ont été examinés : deux ganglions dorsaux et deux ganglions lombaires. Coloration par la méthode de Weigert-Pal et le picro-carmin. Coupes sériées, et perpendiculaires à l'axe après inclusion à la celloïdine ; un ganglion est coupé longitudinalement. Dans tous ces cas, la racine postérieure est atrophiée dans son trajet sous-arachnoïdien, mais sur la 6e racine dorsale, l'atrophie diminue et disparaît en remontant vers le ganglion : sur la 2e région lombaire, au contraire, l'atrophie est plus nette immédiatement au-dessus du ganglion (au niveau du nerf radiculaire de Nageotte), ce qui tient à ce que les fibres nerveuses y sont plus grêles individuellement.

Le tissu fibreux n'est pas très abondant entre les fascicules et ceux-ci ne sont pas très nombreux ; on ne trouve pas à leur périphérie d'altération nette de périnévrite. La 7e racine dorsale est très dissociée et creusée par une cavité contenant un exsudat amorphe au voisinage du ganglion ; les fibres nerveuses y sont plus grêles ; en outre sur toute l'étendue de la racine coupée longitudinalement, on remarque que la dure-mère et l'arachnoïde sont extrêmement épaissies et donnent insertion par place à des végétations conjonctives.

Dans les coupes passant par les régions atrophiées, quelques gaines de myéline sont diminuées ou disparues, mais beaucoup sont encore saines ; dans la plupart des gaines de Schwann dépouillées de leur myéline il existe encore un cylindraxe plus ou moins atrophié. Les noyaux sont plus nombreux dans la racine postérieure que dans la racine antérieure. Les vaisseaux ne présentent pas d'altérations manifestes.

Dans le ganglion les cellules paraissent plutôt un peu petites, et dans le 2e ganglion lombaire quelques capsules sont épaissies et leurs cellules proliférées. Les vaisseaux ne sont pas malades.

Les racines antérieures sont normales.

Observation X.

Lel..., âgée de 56 ans. *Tabes* ayant débuté il y a 8 ans par un mal perforant plantaire ; il y a 5 ans apparition de troubles sphinctériens, et des troubles de la marche. Depuis deux ans douleurs très vives dans les jambes survenant surtout la nuit, troubles oculaires, la malade se plaint d'avoir un brouillard devant les yeux. Depuis 8 mois l'incoordination des membres supérieurs a tellement augmenté qu'elle ne peut marcher seule. *Etat actuel* (1896). Incoordination des membres inférieurs, mais pas de démarche caractéristique. Réflexe patellaire aboli. Pas d'atrophie musculaire. Sensibilité superficielle altérée sur les membres inférieurs. Sensibilité profonde conservée. Inégalité pupillaire, réflexe à la lumière très diminué à gauche, aboli à droite. Atrophie papillaire. Elle meurt en 1902 après 14 ans de maladie.

Examen anatomique. — L'examen a porté sur 5 ganglions lombaires, droits ou gauches fixés au sublimé osmique, au Flemming, au sublimé picrique et colorés ensuite par le picro-carmin en masse.

Selon le ganglion examiné les lésions radiculaires se montrent fort variables. Tandis que l'atrophie est minime ou nulle dans les segments sus-ganglionnaires des 1re, 2e racines lombaires droites, et 2e lombaire gauche, elle est au contraire très prononcée au voisinage du ganglion sur les 3e, 4e, 5e racines lombaires.

3e *Lombaire gauche.* — Les coupes longitudinales du 3e ganglion lombaire gauche et ses racines antérieures et postérieures adjacentes, montrent une diminution notable des fibres saines reconnaissables à la teinte noire qu'elles

ont prise sous l'influence de l'imprégnation par le sublimé osmique. L'atrophie se poursuit sur une notable longueur (environ 1 cent.) de la racine avec la même intensité ; la racine antérieure est normale sur la partie correspondante de son trajet.

Un manchon méningitique assez épais enveloppe la racine postérieure ; il est fibreux à sa périphérie, mais ses couches centrales sont constituées d'amas conjonctifs homogènes, clairs, ayant pris une teinte rose pâle par le carmin, et ressemblant vaguement à du tissu musculaire. Les éléments nucléés y sont rares ; les vaisseaux nombreux ont leurs tuniques épaisses et hyalines. On ne voit pas ce tissu pénétrer dans la racine postérieure qui reste presque indivise avant d'aborder le ganglion.

Les fibres radiculaires qui émergent du pôle ganglionnaire périphérique sont normales et s'unissent aux fibres des racines antérieures pour constituer un nerf périphérique absolument sain.

Au point de vue des cellules ganglionnaires nous n'avons pu relever que la présence de quelques épaississements capsulaires avec une cellule centrale amoindrie.

3e *Lombaire droit.* — Coupes perpendiculaires sériées.

L'atrophie des fibres radiculaires postérieures est très nette jusqu'au ganglion.

A une petite distance du ganglion, l'inflammation des méninges est d'une intensité remarquable ; une coque extrêmement épaisse étrangle les fascicules de la racine postérieure et la racine antérieure est elle-même entourée d'une zone inflammatoire analogue.

Ce tissu néoformé est constitué par de volumineuses masses conjonctives. Ces masses, d'aspect quasi-amorphe, réfringentes, colorées en rose clair par le carmin, se sont agglomérées, presque fusionnées ; leurs interstices contiennent un grand nombre de petits vaisseaux aux tuniques hyalines. Elles semblent exercer sur les fascicules une certaine compression.

Plus près du ganglion cette zone inflammatoire disparaît, et l'on ne trouve plus qu'une enveloppe fibreuse donnant naissance à quelques tractus épais qui pénètrent entre les fascicules.

Dans la racine postérieure, l'inflammation ne s'arrête pas à la périphérie des fascicules ; elle y pénètre : les travées conjonctives qui les cloisonnent normalement se sont multipliées au point de former une charpente conjonctive qui délimite les fibres par petits groupes, ou même les engaine individuellement. En un mot, la périnévrite s'accompagne à ce niveau d'endonévrite.

En outre les tractus conjonctifs et les vaisseaux y prennent ce même aspect amorphe, ou hyalin qui témoigne d'une dégénérescence spéciale.

Dans la portion correspondante de leur trajet les fibres des racines antérieures restent normales, malgré le processus inflammatoire qui les entoure et qui d'ailleurs n'y pénètre point.

Quant aux cellules ganglionnaires, elles sont en grande majorité d'apparence normale. Toutefois un certain nombre ont leur capsule conjonctive proliférée et semblent en voie d'atrophie.

4e *Lombaire.* — Coupes perpendiculaires sériées.

Les gaines de myéline sont également moins nombreuses et moins franchement colorées dans le segment sus-ganglionnaire des racines postérieures ; leur diminution, leur teinte terne et grise apparaît plus nettement à mesure qu'on examine des coupes plus rapprochées du ganglion ; car les fascicules se dissocient, s'élargissent et occupent une surface de plus en plus grande (fig. 10).

Dans l'intervalle des fibres saines, l'on distingue des fibres désorganisées à contours flous, dont la gaine a pris une teinte à peine cendrée, ou même est

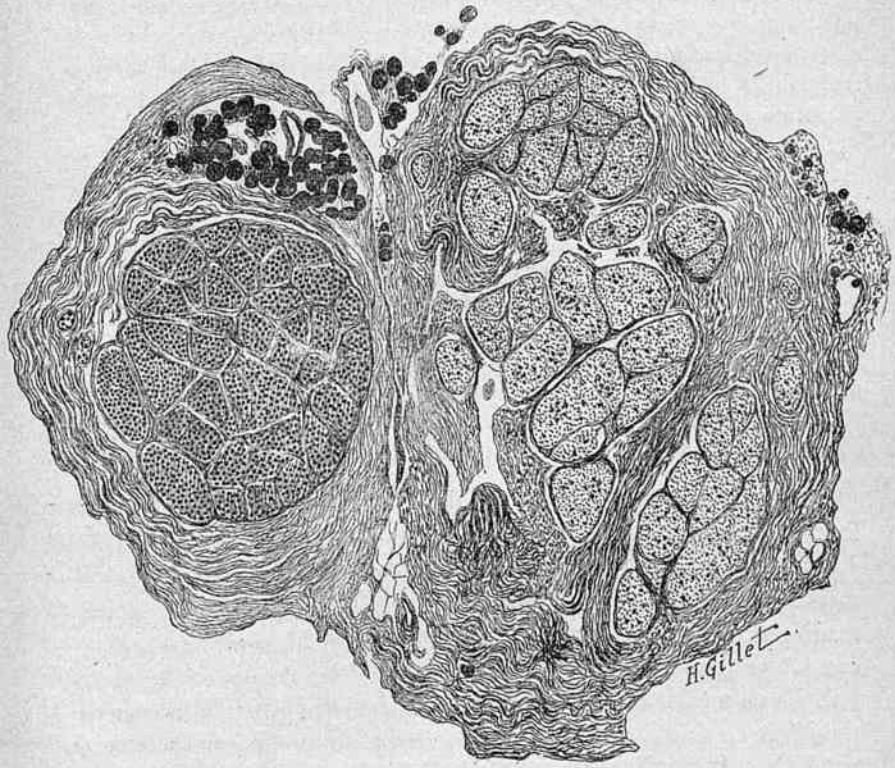

Fig. 10. — Leliev... (Observ. X). — *Fixation dans le sublimé osmique. Coloration en masse dans le picrocarmin.* — Zeiss. Obj. AA, Oc. 1.

4e *racine lombaire.* Coupe transversale.

A gauche coupe de la racine antérieure normale. A droite la racine postérieure très dégénérée est dissociée en nombreux fascicules isolés par d'épais tractus conjonctifs. — Mésonévrite intense.

restée entièrement incolore après l'action de l'acide osmique ; parfois le cylindraxe est encore visible au milieu de cette fibre altérée. D'autres tubes nerveux sont réduits à l'état de *gaines vides*, et il n'en subsiste qu'une gaine de Schwann bordant un petit espace lacunaire. Enfin il existe peut-être des cylindraxes dénudés, mais comme la préparation est parsemée d'abondants

noyaux conjonctifs, la distinction peut être difficile, et en tous cas les figures qui rappellent plutôt la coupe d'un cylindraxe sont en petit nombre.

Les racines antérieures et postérieures sont accolées en canon de fusil, et l'enveloppe méningée se dispose comme un demi-anneau autour de chacune d'elles, avec une épaisseur beaucoup plus considérable pour la racine postérieure.

La dure-mère et les méninges molles participent également au processus inflammatoire dont l'intensité s'accroît encore lorsqu'on arrive aux coupes immédiatement voisines du ganglion. Non seulement l'épinèvre forme à la racine une coque épaisse, mais des grosses travées fibreuses pénètrent entre les fascicules, les dissocient, les isolent, et fournissent à quelques-uns une enveloppe individuelle épaisse. Cet aspect n'apparaît d'ailleurs que tout près du point de pénétration des racines.

La structure est fibreuse pour la couche périphérique ; au contraire la zone interne appartenant aux méninges molles a le même aspect flou, amorphe, clair, précédemment décrit. Elle semble se former par l'agglomération de masses inflammatoires dégénérées. Les cloisons conjonctives qui pénètrent dans l'intérieur des fascicules ont la même structure.

Quant aux vaisseaux ils sont partout épaissis et leurs parois ont subi la dégénérescence hyaline.

Dans tout son trajet correspondant la racine antérieure reste intacte à la fois dans ses éléments nerveux et conjonctifs.

Observation XI.

Riv..., 74 ans. Début de la maladie il y a environ 30 ans par des douleurs fulgurantes qui sont revenues par crises d'abord tous les quinze jours, puis se sont espacées davantage, revenant tous les deux ou trois mois. Ce furent les seuls symptômes jusqu'en 1897. A cette époque se manifestèrent des troubles sphinctériens, puis il y a six mois un affaiblissement progressif de la vue ; il y a quatre mois la marche devint plus difficile en même temps que les douleurs fulgurantes augmentaient d'intensité et de fréquence. *Etat actuel* : *avril* 1898. Abolition des réflexes patellaires. Incoordination légère des membres inférieurs devenant plus prononcée les yeux fermés. Sensibilité peu altérée. Troubles légers de la marche et de la station debout les pieds rapprochés. Aux membres supérieurs : incoordination très légère, abolition des réflexes tendineux. Atrophie des petits muscles de la main. Sensibilité à peu près normale. Troubles sphinctériens. Myosis plus prononcé à droite ; absence de réaction à la lumière. Diminution considérable de l'acuité visuelle ; double atrophie optique tabétique. Mort en 1902.

Examen anatomique.— Ont été colorés et examinés les 3 ganglions suivants : 2e et 3e *Lombaires* (*ganglion bilobé*) ; 11e *dorsal*.

Fixation au sublimé osmique (48 h.). Lavage. Coloration en masse dans le picro-carmin. Inclusion à la paraffine. Coupes longitudinales.

Cet examen peut se résumer d'ensemble en quelques lignes.

Les altérations des racines consistent dans une atrophie très considérable qui peut être suivie jusqu'au ganglion et en des lésions des méninges et des vaisseaux.

Tandis que les fibres des racines antérieures sont denses, compactes, colorées en noir franc, les racines postérieures ne contiennent plus qu'*un très petit nombre* de fibres normales dont la gaine de myéline a subi l'imprégnation osmique. La plupart de leurs fibres sont réduites à des filaments tassés et agglomérés où l'on ne peut dire si le cylindraxe subsiste encore. A leur surface se disséminent de nombreux noyaux conjonctifs allongés appartenant à la gaine de Schwann.

Tandis que le bout central est profondément dégénéré, la portion sous-ganglionnaire des racines postérieures forme un faisceau aussi dense, aussi compact qu'à l'état normal. Dans le ganglion même, la région du pôle central est pauvre en fibres, tandis qu'à l'autre extrémité les fibres reparaissent aussi nombreuses que d'habitude.

Les altérations méningées portent sur les différentes enveloppes des racines jusqu'à la pénétration dans le ganglion. La dure-mère est épaissie jusqu'au ganglion. Il est assez remarquable de voir cette pachyméningite s'atténuer peu à peu autour des racines antérieures et finalement disparaître à peu près au niveau où les racines postérieures pénètrent dans le ganglion. Cette particularité semble d'ailleurs se reproduire dans tous les cas et la méningite de la dure-mère ne se poursuit, ni sur la capsule du ganglion, ni sur les racines antérieures qui lui sont accolées.

Autour des racines postérieures, le feuillet arachnoïdien est également épaissi et ici encore il réagit à l'inflammation de sa façon habituelle, en donnant naissance à ces éléments conjonctifs que nous avons souvent observés en pareil cas et dont la coupe rappelle celle de petits faisceaux musculaires tassés et agglomérés. La gaine piale forme à la racine un manchon épais constitué d'un tissu fibrillaire lâche et d'éléments nucléés extrêmement abondants. L'inflammation atteint le tissu interstitiel et entre les tubes nerveux s'accumulent les éléments nucléaires et fibrillaires d'origine piale.

Enfin les altérations vasculaires ne sont pas moins prononcées et revêtent encore le mode habituel : épaississement et dégénérescence hyaline des tuniques des petits vaisseaux.

Quant aux *cellules ganglionnaires*, autant que le mode de fixation et de coloration permet d'en juger, elles sont restées à peu près normales comme nombre et structure. Quelques-unes cependant sont très petites et entourées d'une couronne d'éléments nucléés plus épaisse que d'habitude.

(A suivre.)

DÉMENCE PRÉCOCE ET CATATONIE

PAR

J. SÉGLAS

Médecin de l'hospice de Bicêtre.

En 1874, Kahlbaum décrivait sous le nom de Catatonie (1) un complexus symptomatique à marche changeant d'une façon cyclique et présentant, comme phénomène capital, des troubles du système nerveux moteur ayant le caractère général de la crampe (Spannungs-Irresein).

Le stade initial, d'après la description de cet auteur, est un stade de dépression mélancolique à marche lente, de symptomatologie assez commune. Au début, il y a souvent des mouvements spasmodiques, convulsifs, arrivant par attaques.

Puis vient un stade d'excitation qui peut cependant manquer ; en général il est assez court. Comme ensemble, c'est ou bien de la mélancolie agitée anxieuse, ou bien l'agitation maniaque la plus violente, ou bien un délire plus fixe (Wahnsinn). On rencontre alors quelques symptômes particuliers : caractère pathétique des paroles et des actes, exaltation théâtrale, extase tragico-religieuse ; verbigération ou répétition de paroles ou de phrases insignifiantes ou incohérentes, prononcées sur un ton emphatique et déclamatoire ; gestes stéréotypés, attitudes bizares et sans but, grimaces spéciales.

Dans le stade suivant, stade catatonique proprement dit, la maladie revêt toutes les apparences de la stupidité. C'est alors que l'on rencontre les phénomènes moteurs caractéristiques sous forme de convulsions toniques ou cloniques, de raideurs musculaires, d'états cataleptoïdes : puis le mutisme, le refus d'aliments, la résistance systématique (négativisme) ; les stéréotypies, les rires explosifs.

Ce stade, qui peut durer des semaines et des mois, est suivi d'un autre d'une durée souvent plus longue encore et consistant en des alternatives d'excitation ou de stupidité avec leurs symptômes décrits ci-dessus.

La maladie peut guérir, ce qui est le cas le plus fréquent ; sinon, elle passe au stade terminal de démence.

(1) KAHLBAUM, *Die Katatonie*. Berlin, 1874.

En raison de sa marche clinique, de sa symptomatologie spéciale, la catatonie est considérée par Kahlbaum comme une entité clinique spéciale qu'il oppose à la paralysie générale.

Cette doctrine eut quelques partisans, mais elle rencontra de plus nombreux adversaires. Comme il fallait s'y attendre, la hardiesse de cette synthèse, son caractère de généralisation quelque peu excessive, ne pouvaient manquer de provoquer une réaction, elle-même exagérée. C'est ainsi que nombre d'auteurs pensèrent qu'il ne fallait voir dans la catatonie autre chose qu'un syndrome assez banal, pouvant se présenter au cours d'affections mentales très différentes les unes des autres (1).

Des travaux postérieurs tendirent à montrer que, si opposées qu'elles fussent, ces deux opinions n'étaient cependant pas inconciliables et renfermaient toutes deux une part de vérité.

Quelques années après le travail de Kahlbaum, Hecker avait déjà tenté d'établir une distinction entre l'état catatonique et l'affection dite catatonie (2).

C'est dans la négligence de cette notion que résident en grande partie les divergences d'opinions que nous avons signalées.

La distinction de Hecker trouva, en effet, peu d'écho jusqu'au jour où Neisser (3) vint à nouveau rouvrir la discussion et poser la question de l'existence de la catatonie en tant qu'affection mentale autonome.

C'est à Krœpelin que nous semble revenir le mérite d'avoir donné la solution la plus vraisemblement exacte de ce problème monographique.

Déjà Finck, en 1880, insistait sur les ressemblances qui existent entre la catatonie de Kahlbaum et l'hébéphrénie de Hecker (4), non seulement dans les traits essentiels, mais aussi en raison de l'existence de symptômes spéciaux communs tels que la verbigération, le mutisme, les stéréotypies, etc... La différence ne se montrait que dans l'issue qui, ordinairement favorable dans la catatonie, aboutit inévitablement à la démence dans l'hébéphrénie.

A cet égard, les travaux ultérieurs ne partagent pas cet optimisme pronostique pour la catatonie, et c'est là un des points capitaux sur lesquels devait insister Krœpelin.

Cet auteur (5) s'est attaché en effet à établir que l'issue de la maladie est souvent une forme plus ou moins grave de démence, que les guérisons apparentes ne sont en réalité que des rémissions plus ou moins longues,

(1) Séglas et Carlin, *La Catatonie* (Arch. de Neurologie, 1888).
(2) Hecker, *Allg. Z. f. Psych.*
(3) Neisser, *Ueber die Catatonie*, 1887.
(4) Hecker, *Die Hebephrenie*, Wirchow.
(5) Krœpelin, *Lehrbuch der Psychiatrie.*

qu'en réalité le pronostic est le même pour la catatonie que pour l'hébéphrénie. Il se trouve ainsi amené à exprimer l'idée que hébéphrénie et catatonie ne sont que de simples variétés symptomatiques d'une même affection mentale, la démence précoce. La manière de voir de Krœpelin diffère encore dans le détail de celle de Kahlbaum, en ce qu'il ne considère pas la maladie comme évoluant par périodes régulières, cycliques, et en ce qu'il fait assortir l'origine psychique et non purement spasmodique des symptômes de négativisme.

Au congrès de Carlsruhe, en 1897 (1), parurent deux communications d'ensemble sur ce sujet, exprimant des idées quelque peu opposées.

D'une part, Schüle admet une véritable catatonie qui, dans sa forme légère, fait partie de la folie hystérique, et dans sa forme grave appartient à la démence primitive ou à la folie circulaire. En même temps, il admet l'existence de symptômes catatoniques, de pronostic variable, dans des formes très diverses de maladies mentales.

En revanche, Aschaffenburg, accentuant encore les idées de Krœpelin, pense que l'hébéphrénie et la catatonie ne sont même pas deux variétés d'une même maladie, mais constituent un processus morbide unique auquel on peut appliquer le nom de *démence précoce*, c'est-à-dire une maladie qui se développe le plus souvent dans l'âge juvénile et conduit à un état définitif d'affaiblissement mental caractéristique, se distinguant spécialement par de la confusion des idées, des absurdités et des tics de toute espèce qui se manifestent dans le langage et dans les actes.

Finzi et Vedrani (2) se rangent à l'opinion de Krœpelin et, à côté de la forme hébéphrénique, décrivent la forme catatonique de la démence précoce.

Sur l'ensemble de la question de la catatonie ils formulent les conclusions suivantes :

1° Le syndrome catatonique se manifeste plus ou moins prononcé dans beaucoup de maladies mentales ; 2° il ne constitue jamais à lui seul un cadre clinique ; il n'est pas toute la maladie et occupe seulement certaines périodes du processus morbide ; 3° il se présente plus complet et plus durable dans les cas de démence juvénile qui ont beaucoup d'analogie avec l'hébéphrénie.

Il se peut que les progrès de la clinique psychiatrique nous amènent dans l'avenir à modifier cette manière de voir. Mais dans l'état actuel de nos connaissances, c'est celle qui nous paraît la plus sage et vraisemblablement la plus exacte.

(1) *Allg. Zeitschr. f. Psych.*, Bd L. IV.

(2) Finzi et Vedrani, *Della demenza precoce* (Riv. sp. di fren., t. XXV, 1899) ; Finzi, *Compendio di Psychiatria*, Milan, 1899.

Mais il est avant tout un point essentiel, c'est de bien préciser ce que l'on doit entendre sous ce nom de syndrome catatonique.

Pour certains auteurs, la catatonie, l'état catatonique, le catatonisme (Morselli) se résout dans un spasme tonique de certains groupes musculaires déterminés qui donnent au corps de l'aliéné une attitude stéréotypée caractéristique.

Cette définition est peut-être un peu restrictive. Si telle est, en effet, la note objective la plus saillante de l'état catatonique, il existe à côté d'autres éléments qui donnent au syndrome sa physionomie clinique spéciale.

Une autre opinion, qui a le plus généralement cours en France, semble identifier la catatonie avec les états cataleptiformes des aliénés à tel point que ces deux expressions sont devenues presque synonymes.

Or, l'état cataleptiforme ne constitue, lui aussi, qu'un élément du syndrome catatonique ; encore est-il beaucoup moins important et moins constant que les raideurs musculaires.

Les phénomènes principaux que l'on désigne d'ordinaire, depuis Kahlbaum, sous le nom de catatonie sont les suivants : stéréotypie des attitudes, des paroles et des actes, étranges et absurdes ; tendance à l'immobilité cataleptoïde, et, fait culminant, tension des muscles, rigidité presque tétanique, plus ou moins permanente et prononcée ; déjà manifestée au repos, elle s'exagère dans la résistance opposée par le malade aux mouvements passifs, résistance dont il faut rapprocher le refus d'aliments, le mutisme absolu. Kahlbaum a donné le nom de *négativisme* à cet ensemble de phénomènes d'opposition.

Du syndrome catatonique font encore partie des phénomènes qui semblent à première vue la contre-partie du négativisme : la catalepsie, l'écholalie, l'échopraxie. Ce second groupe de symptômes n'a pas l'importance du négativisme ; mais leur affinité est bien mise en lumière par leur coexistence ou leur succession chez le même individu. Un autre symptôme important, car il constitue même pour certains auteurs (Sommer) la tendance fondamentale d'où procèdent tous les autres phénomènes catatoniques, de la catalepsie au négativisme : c'est la stéréotypie.

Que le syndrome catatonique puisse exister dans des affections mentales diverses : mélancolie, folie circulaire, amentia, délires exotoxiques ou autotoxiques, délires paranoïaques hallucinatoires, démence sénile, paralysie générale, hystérie, c'est un fait clinique désormais acquis. Nous y avons déjà insisté, dans notre premier travail avec M. Chaslin ; nous n'y reviendrons pas aujourd'hui.

Mais, en pareille circonstance, il est le plus souvent réduit à quelques-

uns de ses éléments, et se montre en général à titre d'épiphénomène transitoire.

Il est au contraire une forme morbide dans laquelle il se manifeste d'ordinaire d'une façon plus complète, dans tout son développement et avec un caractère de durée persistante, c'est la démence précoce.

Ce sont ces cas que Kahlbaum semble surtout avoir eu en vue lorsqu'il a voulu décrire la catatonie comme entité morbide.

Il est à remarquer toutefois que, même en pareil cas, le syndrome catatonique ne constitue pas toute la maladie. Il n'occupe qu'une place plus ou moins prépondérante dans le tableau symptomatique et pendant certaines phases du processus morbide ; et c'est ainsi qu'il contribue à créer simplement une variété catatonique de la démence précoce.

C'est ce que nous allons voir dans les observations suivantes, presque typiques à ce point de vue.

Observation I.

P... Eugène, âgé de 30 ans, employé, entré à l'hospice de Bicêtre le 8 février 1899.

Pas de renseignements précis sur les antécédents héréditaires.

Convulsions de l'enfance ; fièvre typhoïde à 12 ans, sans suites graves du côté de l'intelligence.

Le début des accidents mentaux semble dater du retour du régiment. Avant d'aller au service, P... était gai, ouvert, aimant la société de ses camarades, un peu orgueilleux. Peu de temps avant son départ, il avait formé le projet de se marier avec la fille de son contremaître. Etant au service, il revient en congé et, à la suite d'une « noce » avec des camarades, contracta la syphilis. Il en ressentit une vive contrariété à raison de l'obstacle qu'il y voyait à ses projets de mariage, et il ne tarda pas à manifester des idées de persécution et de vengeance contre un de ses amis qu'il accusa de lui avoir fait contracter exprès cette maladie par jalousie.

A son retour du régiment ces idées de persécution ne font que se développer. Il se figure qu'on le regarde de travers, qu'on fait des allusions sur son compte, que le père de la jeune fille qu'il aime a de mauvaises intentions à son égard. Ces idées l'amènent à une tentative de suicide par empoisonnement avec de la liqueur de Van Swieten.

Il est alors interné une première fois à l'hospice de Bicêtre (1896), où l'on note de la dépression, des idées de persécution et de suicide, du refus d'aliments. Ces accidents durèrent environ six mois et s'améliorèrent à la suite d'une pneumonie de façon à pouvoir permettre la sortie du malade.

Après sa sortie, il reprend son travail, revoit la jeune fille et tente de nouer des relations avec elle. On le fait changer de service ; cependant il trouve le moyen de s'échapper pour aller se poster sur son passage. On l'envoie passer quelque temps à la campagne.



A



B



C

DÉMENCE PRÉCOCE ET CATATONIE

(J. Séglas).

Masson & Cie, Éditeurs

Phototypie Berthaud, Paris

A son retour (trois mois avant sa nouvelle entrée) il cherche encore à revoir la jeune fille, redevient triste, sombre, irritable. Il recommence à exprimer des idées de persécution vis-à-vis de ses camarades d'atelier et même vis-à-vis de sa famille. Il croit, par exemple, que son frère veut l'empoisonner et il refuse parfois les mets qu'on lui sert. Un matin, on le trouve une canne à la main, s'escrimant contre le mur. Son chef de travail, ses camarades lui disent de reprendre son service ; il refuse, s'emporte ; son frère survient et veut l'emmener ; il s'avance sur lui avec un couteau à la main.

C'est à la suite de cette scène qu'il est de nouveau interné dans le service le 8 février 1899.

1899. — *Février*. — *Mutisme* dont le malade ne sort que pour opposer d'une façon systématique, de brèves dénégations sur les événements qui ont précédé son entrée.

Facies *concentré* ; regard anxieux.

Attitude *stéréotypée* : Reste des journées entières debout, immobile, les yeux baissés, le sourcil froncé, devant la porte du quartier.

Refus d'aliments pendant quelques jours, sans raison connue.

Au bout d'une quinzaine de jours il devient un peu plus communicatif et exprime, bien qu'avec réticences, les différentes idées de persécution que nous avons relatées plus haut.

Mars. — Rémission très notable

Facies plus ouvert, plus expressif ; le malade est plus sociable, plus communicatif. Il donne volontiers des renseignements sur ses antécédents, sur le début de sa maladie, sur les persécutions dont il redoutait d'être l'objet. Il admet qu'il a eu tort sur bien des points, mais il en est d'autres, en revanche, sur lesquels sa conviction est restée la même (Pl. XLIII, A).

Il n'est nullement désorienté, se sait à Bicêtre, où il est entré pour se soigner et d'où il espère qu'on le laissera sortir bientôt, quand il sera tout à fait guéri.

Par instants encore, il reprend son attitude immobile, la tête baissée, le sourcil froncé.

Il mange avec difficulté.

Avril. — Période d'agitation anxieuse avec *confusion des idées*.

Le malade se croit poursuivi par deux familles qui voudraient le dépouiller, l'escroquer, lui faire une affaire de chantage..., et il réclame aide et protection contre de pareils méfaits. Il dresse pour se justifier le dossier de ces *sales* familles, au point de vue de la santé et de la moralité. Il reprend à ce propos l'histoire de la syphilis qu'on lui aurait fait contracter exprès en l'enivrant, dénonce comme voleurs des garçons de la banque Z... et L..., et comme ayant des relations avec ses ennemis.

Il reconnaît dans des malades du service les sosies de gens qui veulent le compromettre avec ses ennemis.

« Par ces jeux, écrit-il, M.M. (un malade) veut m'imposer cette femme et que des sosies qui représentaient Mme S.. et M.M... sur le boulevard de la Villette que j'ai rencontrés me faisait le jeu de la mort. Le sosie M. M... mettait une

pélerine noire sur les épaules de Mme S..., la voleuse. » Toutes ces idées délirantes sont extrêmement confuses et le fragment suivant d'une lettre qu'il nous remet, par lui-même et surtout par le contraste qu'il offre avec d'autres lettres de forme très correcte écrites antérieurement, dénote combien les idées sont désordonnées : « La syphilis, première cause que j'ai été enfermé, Pillou, voleurs de canne et de santé,avec Mouchez dit Carrara,source de malheurs chez Debray au moulin. »

Cet état persiste sans modification notable jusqu'au mois de décembre.

Decembre 1899 *à juin* 1900.

P... qui depuis quelque temps déjà ne mangeait que très irrégulièrement, refuse *complètement* toute nourriture, à partir du 5 décembre 1899 jusqu'au 3 juin 1900.

Pendant tout ce temps, il est nourri à la sonde œsophagienne. Il reste toute la journée au lit dans une attitude stéréotypée, pelotonné en chien de fusil sur le côté droit, les yeux obstinément fermés. Il est d'ailleurs impossible de modifier sa position, en raison de la raideur des membres.

Mutisme absolu. Il ne sort de son lit que pour faire ses besoins sur un drap placé au pied du lit. Il est impossible de le faire aller à la garde-robe en un autre endroit.

Amaigrissement considérable, cyanose et refroidissement des extrémités. Il ne paraît pas anesthésique, mais il ne réagit aux excitations cutanées que par un froncement de sourcils.

3 *juin* 1900. — Le matin, subitement P.. ouvre les yeux, va seul à la garde-robe et demande de la tisane en se plaignant d'une soif intense. A partir de ce jour, il se remet progressivement à manger, se lève, descend dans la cour, lit les journaux, répond aux questions qu'on lui adresse, si elles sont indifférentes, mais il ne répond pas, lorsqu'elles ont trait à sa maladie.La résistance musculaire persiste, mais considérablement affaiblie.

10 *août*. — P... reste à nouveau au lit et l'on voit reparaître les symptômes de la période précédente.

Attitude stéréotypée, raideurs musculaires, mutisme absolu, refus d'aliment. Il est de nouveau nourri à la sonde jusqu'au 27 novembre.

A cette date, P... recommence à parler, à se lever, à manger, mais en se bornant au strict nécessaire.

Depuis lors (*décembre* 1900) jusqu'à l'époque actuelle (*avril* 1902), à part quelques variations insignifiantes (courtes périodes de mutisme, de refus d'aliments entraînant le gavage), l'état reste très sensiblement le même.

L'attitude présente deux traits capitaux : la raideur, le caractère stéréotypé.

D'ordinaire, P... se tient debout, immobile et raide, les bras pendant le long du corps, les poings fermés, la tête fléchie, les yeux baissés presque fermés ; le sourcil froncé, les lèvres saillantes en avant (Schnauzkrampf). Il reste pendant des heures comme figé dans cette attitude ((Pl. XLIII, B).

Lorsqu'il vient à l'abandonner pour accomplir quelques mouvements, ceux-ci présentent des caractères particuliers. Il sont, d'une façon générale, lents, hésitants, raides, guindés.

Il y a toutefois à ce propos une distinction à établir. C'est ainsi que ces caractères ne sont pas constants dans les mouvements spontanés. Ils n'existent pas dans les mouvements stéréotypés dont nous parlerons plus loin et qui semblent exécutés sans la moindre hésitation. Dans les mouvements non stéréotypés mais spontanés, ces caractères sont atténués et ne se montrent guère qu'au moment de la mise en train. Il y a, à cet égard, un contraste entre les mouvements spontanés et ceux, tout à fait exceptionnels, qu'on peut lui faire exécuter au commandement.

Ordinairement, l'ordre doit être répété à plusieurs reprises, souvent sans résultat. Quelquefois au bout d'un temps assez long, P... semble se décider à se mettre en train, esquisse à grands efforts, en fronçant énergiquement le sourcil, le mouvement commandé, comme s'il avait une lutte à soutenir, une résistance énorme à vaincre ; puis il s'arrête et s'immobilise sans le terminer ou l'exécute avec le minimun d'amplitude nécessaire.

Ces particularités s'accentuent encore jusqu'au négativisme moteur dans les tentatives de mouvements provoqués.

Dès que l'on fait le geste d'approcher la main de lui, *avant même qu'on l'ait touché*, on voit P... se resserrer sur lui-même, exagérer encore la tension de ses membres dans l'extension et l'adduction comme s'il se mettait sur la défensive et se préparait à la résistance.

Lorqu'on vient à saisir un membre, un segment du corps quel qu'il soit, pour lui imprimer un mouvement quelconque dans quelque direction que ce soit, le malade se raidit et résiste à un tel point qu'on l'entraîne parfois tout d'une pièce, sans pouvoir arriver à lui mobiliser le membre en question.

On peut parfois arriver à ce résultat par surprise ; encore cela est-il très difficile, car P..., dès qu'il est en présence de quelqu'un, semble toujours sur ses gardes et se raidit encore plus dès qu'il voit que l'on fait le geste d'approcher la main. On réussit plus facilement en mobilisant doucement le membre par segments ou en levant progressivement le bras dans son ensemble par un effort continu et gradué d'une façon presque insensible, ou bien encore si l'on fait dériver l'attention du malade sur un autre mouvement à exécuter.

En insistant fortement, par exemple, pour lever le bras d'un côté, on peut, pendant qu'il s'oppose à ce mouvement, lever l'autre bras presque sans effort

Quoi qu'il en soit, une fois le mouvement provoqué, P... s'immobilise dans la nouvelle position qu'on lui a ainsi donnée, dans une sorte d'attitude cataleptiforme (Pl. XLIII, C).

Il est à remarquer que, dans ces attitudes provoquées, on retrouve les mêmes caractères de raideur négativistique que précédemment ; qu'on a, eu égard à la résistance opposée par le malade, la plus grande peine à les modifier.

On conçoit que ces attitudes cataleptiformes (ou mieux, catatoniques) peuvent être extrêmement variables. Elles sont, comme nous l'avons vu, très difficiles à obtenir directement ; mais on peut les provoquer beaucoup plus facilement d'une facon indirecte, sans entrer en lutte avec le sujet. A titre d'exemple, nous citerons le fait suivant : Un jour que le malade était placé sur le campimètre dans l'attitude habituelle pour la recherche du champ visuel,

on enlève la table, le campimètre et P... continue à rester figé dans la même attitude.

Une autre fois le malade tire spontanément son mouchoir et lève la main pour se moucher. Il suffit de lui dire : « Tiens vous allez vous moucher », pour que sa tendance à l'opposition lui fasse arrêter le mouvement commencé et l'immobilise le bras en l'air avec son mouchoir.

Ces attitudes se prolongent en général assez longtemps, un quart d'heure et plus. Pendant tout ce temps les membres gardent strictement leur position, sans effort apparent. Ils sont absolument immobiles, sans aucune espèce de tremblement apparent, et l'auscultation du cœur et du poumon ne révèle aucune modification du rhythme circulatoire ou respiratoire (1).

En général, les attitudes persistent tant que le malade se sent observé ; sitôt qu'il s'aperçoit qu'on ne le regarde plus, il reprend brusquement son attitude première. Il suffit cependant de constater ce fait à haute voix devant lui, pour qu'il garde les attitudes provoquées, même après notre départ.

Il est d'ailleurs à remarquer en général, que le malade, sitôt qu'il se sent observé, modifie sa manière d'être dans le sens négativistique. S'il marchait ou faisait un acte quelconque, il s'arrête et se fige dans l'immobilité. S'il parlait, il se tait ; s'il mangeait, il s'arrête dans l'attitude du moment, la cuiller à la main, la bouche ouverte, fixe et raide.

A côté de ces attitudes nous mentionnerons les actes étranges et stéréotypés. Quand P... ne se tient pas au pied de son lit ou le long d'un mur dans l'attitude décrite au début, il reste assis sur une chaise, la tête cachée sous son veston.

Quand on le gave, l'opération terminée, il se lève comme un automate, fait deux pas en avant et va se figer debout dans son attitude habituelle, la tête baissée, le sourcil froncé, devant le lit qui est en face du sien.

Lorsqu'il descend dans la cour, il ne la traverse qu'en suivant un chemin particulier et en faisant de nombreux détours inutiles, toujours les mêmes, puis il se promène, raide, à pas comptés, comme un automate, en fixant le ciel toujours sur le même sentier et dans le même espace.

Mais la plupart du temps, il s'arrête dans son attitude habituelle auprès d'un tas de charbon où il reste immobile pendant des heures, tête nue et quelque temps qu'il fasse ; ou bien il se réfugie dans un coin de l'escalier où il reste debout appuyé au mur toujours dans son attitude habituelle pendant des journées entières.

Collectionnisme : P... a toutes ses poches bourrées de vieux papiers, de vieux journaux qu'il conserve précieusement. Il a toujours à la main un journal plié ; parfois il le tient devant ses yeux, dans l'attitude de la lecture ; mais les yeux restent obstinément fermés et souvent le journal est tenu à l'envers.

(1) N'ayant pas de laboratoire à notre disposition, nous n'avons pu prendre de tracés. Voir à ce propos : SÉGLAS et BEZANÇON : *Un cas de mélancolie cataleptique* (Nouv. Iconogr. de la Salpêtrière, 1888).

De temps en temps, rires ou pleurs spasmodiques ; les rires sont faciles à provoquer en riant devant lui. Pas d'autres manifestations d'échopraxie.

Des manifestations de négativisme que nous avons déjà signalées, il convient de rapprocher le refus d'aliments et le mutisme.

Alors même que le mutisme n'est pas absolu, ainsi que cela arrive par périodes, P... ne cause pas volontiers.

Il est possible cependant, à de certains jours, de communiquer suffisamment avec lui. Ce qui frappe alors, c'est l'état d'engourdissement, d'apathie intellectuel, l'incapacité d'effort, la lenteur des processus psychiques. L'attention est chancelante, jamais suivie et s'épuise rapidement au bout de quelques instants d'examen. Les idées sont toujours mal coordonnées, imprécises, ne se meuvent que dans un cercle très restreint et ne s'expriment que sous une forme incomplète, puérile. L'expression verbale est à la fois hésitante et défectueuse, le vocabulaire très réduit avec des néologismes et des paralogismes, des formules stéréotypées, incompréhensibles et que le malade lui-même ne peut expliquer. La mémoire est lente, paresseuse ; les anciens souvenirs ne sont évoqués qu'avec peine et seulement dans leurs traits principaux. Il n'y a pas de désorientation dans le milieu ; la notion du temps est à peu près conservée. Indifférence émotionnelle complète. Il ne manifeste pas d'idées délirantes nouvelles, mais il conserve celles que nous avons notées au début. Il est un fait particulièrement à retenir, c'est qu'il ne fournit aucune raison des différents symptômes que nous venons d'énumérer, de ses attitudes, de son négativisme, de ses stéréotypies.

« Il ne sait pas, dit-il ; c'est la maladie ; c'est absurde, il y est forcé et ne peut faire autrement. »

Abandonné à lui-même, il est ordinairement silencieux. Par moment cependant il déclame à tue-tête certains lambeaux de phrases insignifiantes ou incompréhensibles qu'il répète à satiété (verbigération).

S'il ne parle guère, en revanche il écrit beaucoup à certains moments. La plupart de ces écrits sont incompréhensibles. Ce sont en général toujours les mêmes, répétés à plusieurs éditions et dans les mêmes termes, avec les mêmes dispositions de lignes. Au bas de chaque page et même des enveloppes sont inscrits, toujours dans les angles, les mots *Dieu* à gauche et Capielo à droite.

Voici d'ailleurs un exemplaire de l'un de ces écrits, qui résume en quelque sorte toute l'histoire du malade, mais qu'il est lui-même incapable d'expliquer dans ses détails et ses particularités.

Graphique du sein depuis que je suis à Bicêtre jusqu'à 1901 inclus.

A Dieu l'on c'est fait Bicêtre assasins d'X.

A Dieu l'on a fait le graphique l'on sait ou il l'a eu.

A Dieu Bicêtre c'est fait évoquer au dos a la sonde au sein.

A Dieu l'on tuait la rue Davu de s'évoquer au sein.

Sein Monsner d'Italie Monsieur le Docteur. Il est un fait certain que si l'on ne m'avait pas fait vivre pendant des mois malgré moi à la sonde je me serais laissé mourir. Je ne serais plus en train de souffrir à Bicêtre.

Je le jure devant Dieu et devant les hommes.

A Dieu l'on a tué le sein Badin,

A Dieu l'on a tué la croix de l'Europe au sein.

A Dieu l'on a tué le Vaudoré de toutes les sortes aux assasins à la croix de Europe.

A Dieu l'on a tué la semeuse de toutes les sortes aux assasins et au Bafouilleur à la croix de l'Europe.

A Dieu au sein d'allemangne l'on a tué la Banque de France et l'Armée Française.

A Dieu Dieu au sein d'Amérique l'on a tué le marron.

Monsieur le docteur Tous ce que je puis vous dire la femme qui m'a communiqué cette maladie à Montmartre n'avait qu'un sein et était Vérolé.

Je le jure devant Dieu et devant les hommes.

A Dieu l'on a tué les zouaves de toutes les sortes ou assasins à la croix de L'Europe.

Dieu. Capielo.

C'est un fait indéniable l'on sait que c'est Bicêtre qui me tue. C'est moi qui a sauvé les cous aux syndicats.

C'est moi qui a sauvé la Banque de France.

C'est moi qui a sauvé la police Française.

C'est moi qui a sauvé la religion chrétienne.

Monsieur le Docteur
ma sortie je vous prie s'il vous plaît
Dieu Vive Monsieur Méline Capielo.

Au point de vue physique, nous noterons que P.., bien qu'il s'alimente assez irrégulièrement, a considérablement engraissé dans ces derniers temps.

L'examen de la sensibilité dans ses divers modes est presque impossible, en raison de l'état du malade et doit se limiter à la sensibilité cutanée. Cette dernière est conservée, car le malade réagit aux excitations cutanées. Mais son mode de réaction et tout à fait particulier et porte la marque du négativisme habituel. Il semble que P.... s'applique à s'opposer à tout signe de réaction : C'est ainsi qu'une excitation cutanée légère provoque simplement un froncement de sourcils un peu plus marqué, tandis qu'une excitation forte et douloureuse détermine un état de raideur générale exagérée, très manifeste. Parfois même il est tellement raidi à l'avance, qu'il est impossible de saisir un signe de réaction. D'ailleurs, lorsque P... consent à répondre, il déclare souvent, ne fût-ce que par la mimique, avoir perçu les sensations provoquées (1).

Les réflexes tendineux et cutanés sont très exagérés, pas de signe de Romberg. Il y a un degré très accentué de dermostéréographisme (2). Aucun signe pupillaire.

(1) J. SÉGLAS, *Signes physiques dans la démence précoce* (Soc. méd. psych., 30 juin 1902).

(2) I. SÉGLAS et DARCANNE, *Le dermographisme chez les aliénés* (Ann. méd. psych., janv. févr. 1902). Nous avons signalé dans ce travail l'existence constante du dermostéréographisme chez tous nos déments catatoniques et à un degré très accentué de développement et de persistance.



D



G



E



F

DÉMENCE PRÉCOCE ET CATATONIE

(J. Séglas).

Observation II.

W. Ernest Louis, âgé de 26 ans, entré le 8 février 1899 à l'hospice de Bicêtre.

Père alcoolique. Un oncle paternel aliéné.

Pas d'antécédents personnels connus.

Il y a six ans, avant de partir au régiment, W. se plaignait déjà de ses camarades d'atelier, mais sans rien spécifier de précis ; en revenant du service, il se plaignait beaucoup de ses chefs.

Ces tendances aux idées de persécution se sont surtout caractérisées 18 mois avant l'entrée. Il voyait des ennemis partout, manifestait des craintes d'empoisonnement de la part de sa belle-sœur et de sa mère qu'il voulut même une fois frapper avec une hachette.

Pendant cette période, il eut à souffrir beaucoup de misère et de privations réelles.

Dans les trois derniers mois, période de dépression générale, incapacité de s'occuper à quoi que ce soit, torpeur, indifférence, refus d'aliments ; restait 7 à 8 heures sans remuer, ni parler. Amaigrissement.

C'est dans cet état que W... est entré dans notre service (Pl. XLIV, D).

Au bout d'un mois (4 mars 1899), il se modifie, se réveille, s'intéresse à ce qui se passe autour de lui ; mais recommence à manifester de vagues idées de persécution, des interprétations relatives aux plus petits faits qui se passent autour de lui. Il est toujours mécontent, contradicteur, facilement excitable.

Même, il ne tarde pas à devenir agité, violent, impulsif, si bien que l'on doit le faire passer à la Sûreté.

Cet état reste sensiblement le même jusqu'au mois de septembre 1901.

A cette époque il commence à retomber dans un état de stupeur qui s'accentue progressivement.

En octobre, stupidité complète avec syndrome catatonique très accentué ; immobilité, négativisme, raideur musculaire, mutisme absolu, refus d'aliments, gâtisme ; Schnaukrampf, attitudes cataleptiformes spontanées et provoquées dans les poses les plus fatigantes et, dans lesquelles on retrouve, bien que moins accentués, les traits indiqués à ce propos dans l'observation précédente (Pl. XLIV, E, F).

Au mois de février suivant (1900), cet état se modifie ; la stupidité disparaît W. semble comprendre ce qu'on lui dit, car il obéit aux ordres qu'on lui donne. Il marche, mais lentement, avec des pauses et se fige encore souvent dans une attitude quelconque.

Il mange ; mais il continue à garder un mutisme absolu.

La raideur musculaire et les attitudes cataleptiformes ont fait place à une sorte de *trémulation* des membres, à des grimaces variées, à des rires explosifs nullement motivés (Pl. XLIV, G).

Habitudes stéréotypées comme de se promener en piétinant dans le même espace, le long de la grille du quartier, son vêtement ouvert, et les deux mains dans ses poches.

Ne manifeste pas d'idées délirantes ; aucun sentiment affectif. Indifférence absolue.

Pendant toute l'année suivante, l'état du malade reste le même, avec seulement des alternatives dans lesquelles prédominent tantôt les uns, tantôt les autres des symptômes catatoniques que nous venons d'énumérer. Le mutisme est le seul qui se soit montré d'une façon persistante. Ce symptôme est chez lui très net comme manifestation de négativisme. En effet, lorsqu'il n'est pas en période de stupeur, W... cause quelquefois avec les autres aliénés. Mais il ne répond jamais lorsqu'il est directement interpellé, ou seulement s'il se sent observé.

Le même fait se reproduit à propos de tous ses actes : s'il mange, il s'arrête lorsqu'on le regarde ; s'il se promène, il s'immobilise et prend une attitude fixe avec une expression de physionomie bizarre, à la fois niaise et narquoise, l'œil fixé dans le vide, une sorte de rictus sur les lèvres.

Au point de vue physique, l'examen de la sensibilité cutanée est, comme chez le malade précédent, le seul qui soit possible. Bien que W. ne réponde pas, il semble percevoir les excitations cutanées. Parfois il tourne la tête comme pour apercevoir l'endroit où l'on a porté cette excitation ; ou bien, il grimace, souffle, éclate d'un rire explosif. D'autres fois, au contraire, il fait comme P.., et son mode de réaction ne consiste que dans une exagération manifeste du négativisme, de l'immmobilité et de la raideur. Les réflexes tendineux sont très exagérés, pas de signes de Romberg. Dermostéréographisme (Pl. XLV, H) extrêmement marqué et persistant ; aucun signe pupillaire.

Observation III.

L... Louis, âgé de 27 ans, entré à l'hospice de Bicêtre le 10 mars 1893.

La mère de ce malade a été internée pendant huit mois à l'asile de Ville-Evrard. Elle a un frère, âgé de 45 ans, qui est paralysé.

Les renseignements que nous avons recueillis sur les antécédents personnels de L... n'ont rien qui mérite d'être noté.

Le début des accidents actuels remonterait au commencement de l'année 1890.

Ce fut d'abord un état de dépression mélancolique avec idées hypochondriaques, idées de suicide, mutisme.

Puis, survint une période d'excitation avec idées polymorphes de persécution, d'empoisonnement, d'auto-accusation, hallucinations, anxiété, fugues.

Elle fut suivie d'une nouvelle période de dépression plus accentuée que la première, arrivant presque jusqu'à la stupeur avec refus d'aliments, mutisme.

C'est alors qu'il fut interné en mars 1893.

Je n'ai pu recueillir que très peu de renseignements sur les premiers temps de son séjour à l'hôpital. Malgré son état d'apathie, on pouvait l'employer aux corvées. Dès le début, il garda un mutisme obstiné : il refusait les aliments et ne se nourrissait que de pain et d'herbe qu'il arrachait dans le jardin.

Depuis l'année 1898, époque à laquelle j'ai pu observer directement ce malade jusqu'à la date actuelle, c'est-à-dire pendant quatre ans, son état n'a pas subi la plus légère variation.

Mutisme absolu : Il n'a pas depuis ce temps, dans aucune circonstance, prononcé une seule parole.

Facies immobile, sans aucune expression émotionnelle transitoire ou permanente ; ni triste, ni concentré, ni dément, ni égaré.

Indifférence absolue au milieu : Il ne regarde jamais ce qui se passe autour de lui, et ne paraît pas même faire attention à ce qu'on lui dit. Il comprend cependant et exécute les ordres qu'on lui donne, mais après un temps énorme et avec une lenteur inouïe.

Attitudes stéréotypées (Pl. XLV, I). L'hiver il reste assis au pied de son lit, la tête basse, les mains sur les genoux, sans faire le moindre mouvement pendant des journées entières. L'été, il se promène ou plutôt il se traîne dans la cour, à pas lents, mesurés, toujours sur le même petit sentier ; quelque temps qu'il fasse, il ne consent à se chausser que de sabots.

Tous ses mouvements, soit spontanés, soit exécutés au commandement, ont des caractères très particuliers. Ils sont d'une lenteur extraordinaire, soit pour la mise en train, soit dans l'exécution, comme si le malade devait déployer un effort considérable pour vaincre son inertie. L'acte, le plus banal, comme de tirer la langue, de se lever, de saluer, demande un temps invraisemblable. Outre leur lenteur, ces mouvements sont comme affectés, maniérés jusqu'à l'absurde, d'une complication ridicule pour les actes les plus simples. Ils sont aussi onduleux, contournés, rappelant quelque peu en cela les gestes des danseuses javanaises.

Dans les mouvements provoqués, passifs, on ne rencontre une certaine raideur musculaire que dans les jambes, encore cette raideur est-elle peu accentuée. Pour les bras on obtient très facilement la mobilité du membre qui se laisse ployer comme celui d'un mannequin articulé.

Le malade s'immobilise dans une sorte d'attitude cataleptiforme, dans la position dernière que l'on a imprimée à ses membres (Pl. XLV, J). Ces poses cataleptiformes ne persistent pas aussi longtemps que chez les deux malades précédents et petit à petit, par gradation insensible, les membres reviennent à leur attitude habituelle.

L... conserve pendant longtemps, dans une immobilité presque complète, sans secousses musculaires, sans effort apparent, la position indiquée par M. Babinski, du décubitus dorsal, les cuisses fléchies sur le bassin, les jambes sur les cuisses, les pieds écartés l'un de l'autre. Il ne présente pas d'ailleurs dans l'exécution des mouvements volontaires de troubles de l'équilibre cinétique (1).

Echokinésie incomplète. Le malade ébauche les mouvements commencés devant lui, mais sans jamais les reproduire complètement dans toute leur ampleur.

Pas de signes objectifs d'idées délirantes, ni d'hallucinations.

Au physique, troubles vaso-moteurs des extrémités extrêmement accentués.

(1) Babinski, *De l'équilibre volitionnel statique et de l'équilibre volitionnel cinétique* (Société de Neurologie, 15 mai 1902).

Dermostéréographisme très net. Il ne semble pas y avoir de troubles de la sensibilité cutanée, sauf un retard énorme de la réaction à l'excitation. Réflexes tendineux très exagérés. Pas de signes pupillaires. Cyto-diagnostic du liquide rachidien négatif.

*
* *

1° Il nous semble bien inutile d'insister sur le diagnostic différentiel de la forme morbide à laquelle appartiennent les trois observations qui précèdent, tant elles correspondent exactement aux descriptions les plus récentes de la démence précoce ou juvénile.

D'autre part, si l'on se reporte à l'aperçu sommaire, que nous avons donné au début, de la catatonie de Kahlbaum, on ne peut qu'être frappé de la ressemblance que ces observations offrent dans leur évolution et leur symptomatologie, avec le type clinique dont cet auteur avait voulu faire une entité morbide distincte.

Cette double coïncidence ne constitue-t-elle pas comme la démonstration clinique de la théorie de Krœpelin qui considère la catatonie de Kahlbaum comme une variété de la démence précoce, la variété catatonique.

2° Il est encore un fait clinique que ces observations mettent bien en évidence. C'est le caractère complet du syndrome catatonique dans la démence précoce, le développement de chacun de ses éléments constituants et sa longue durée.

Il nous serait facile, si ce n'était dépasser les limites de cet article, de citer de nombreux cas de formes vésaniques les plus diverses, imbécillité, hystérie, épilepsie, paralysie générale, démence sénile, mélancolie, confusion mentale, délires auto et exotoxiques, dans lesquels on a pu observer, d'une façon transitoire ou à l'état isolé, quelques-uns des éléments du syndrome catatonique. Ce sont là d'ailleurs des faits bien connus de tous les aliénistes.

Cette opposition ne ferait que mettre mieux en lumière la constatation suivante : c'est seulement sur le terrain de la démence précoce que le syndrome catatonique atteint, comme chez nos trois malades, des caractères aussi prononcés de développement, d'intensité, de permanence.

3° Parmi l'ensemble des symptômes psycho-moteurs qui constitue la catatonie, on a le plus souvent, en France, l'habitude de considérer comme caractéristique et suffisante, la conservation des attitudes passives, si bien que attitudes cataleptiformes et catatonie sont devenues chez nous presque

synonymes. C'est là une erreur, car les attitudes cataleptiformes ne sont qu'un symptôme et relativement peu fréquent de la catatonie (1).

En réalité, la catatonie comporte un ensemble de symptômes psychomoteurs, et dans le syndrome catatonique tel qu'il se présente dans la démence précoce, constitué comme nous l'avons vu plus haut, le phénomène saillant, capital, c'est le négativisme.

Le négativisme peut être plus ou moins accusé. Tantôt il se traduit par l'opposition, la résistance constante, les raideurs musculaires, l'immobilité de l'attitude.

Tantôt il n'atteint pas un degré aussi accentué et ne se manifeste que par la contrainte, la gêne, l'hésitation, la lenteur que l'on remarque dans toutes les manifestations de l'activité psycho-motrice et que Finzi et Vedrani ont désignées sous le nom d'empêchement psychique (*intoppo psichico*).

Un autre élément non moins important, en raison de sa constance, de son développement, de sa signification psychologique, réside dans les stéréotypies qui semblent former comme un trait d'union entre les symptômes du négativisme, et un second groupe de phénomènes constitué par la catalepsie, l'écholalie, l'échopraxie.

Ceux-ci sont loin d'avoir une importance aussi considérable que les précédents. Ils ne se distinguent guère, dans leur apparence extérieure, des symptômes de nature identique que l'on rencontre dans d'autres formes mentales (hystérie, paralysie générale, etc...).

Le caractère différentiel est que dans ces maladies ils ne s'associent pas avec l'empêchement (*intoppo*) psychique et le négativisme, comme c'est au contraire le cas dans la démence précoce, à tel point que ces derniers symptômes sont presque pathognomoniques de la variété dite catatonique.

L'affinité de ces deux groupes symptomatiques en apparence si différents se trouve déjà mise en évidence par les observations cliniques qui, comme les précédentes, nous montrent leur succession, leur transformation, ou bien leur coexistence et jusqu'à leur association chez un seul individu.

4° Il est d'ailleurs à remarquer que tous ces symptômes peuvent être rapportés à un même processus psychopathologique fondamental.

A l'encontre de Kahlbaum qui ne voyait dans les phénomènes catatoniques que de simples spasmes musculaires, Krœpelin a fait ressortir leur origine psychique.

A cet égard, il est encore un point par lequel se distinguent les phéno-

(1) P. Masoin, *Remarques sur la catatonie* (Journ. de Neurologie, 1902).

mènes catatoniques de la démence prévue, et qui est bien évident chez nos trois malades : c'est leur caractère de phénomènes élémentaires, automatiques, leur indépendance absolue dans la conscience du malade, l'absence de relation avec des idées délirantes, des hallucinations, des troubles émotionnels.

Que l'on interroge ces malades dans leurs intervalles lucides sur la raison des bizarreries de leur attitude, de leur conduite, de leurs mouvements : parfois, ils peuvent donner une raison, mais elle est absurde et incompréhensible. Le plus souvent, ou ils ne répondent pas comme L..., ou ils disent comme P..., qu'ils ne savent pas, que c'est la maladie, que c'est absurde, mais qu'ils y sont forcés, qu'ils ne peuvent pas faire autrement ; W... même, en période de mutisme, exprimait par une mimique très expressive qu'il ne savait pas pourquoi il était ainsi.

Ce caractère est surtout évident dans le négativisme qui n'est, dans ce cas particulier, que l'opposition, la négation élémentaire, universelle, sans justification, sans délire, sans hallucination, sans douleur morale, complètement automatique (1).

Mais, de tels phénomènes d'automatisme ne peuvent être que des corollaires. La condition première qui en constitue le substratum, c'est l'insuffisance permanente ou épisodique, partielle ou généralisée, de cohésion entre les éléments divers qui constituent l'agrégat personnalité ; c'est le défaut d'unité, de synthèse, d'activité volontaire, c'est l'aboulie.

Il peut sembler étrange, au premier abord, que l'opposition, la résistance puissent être une manifestation aboulique. Mais il faut se rappeler que la volonté peut être aussi bien perdue comme pouvoir d'arrêt que comme pouvoir d'action.

Ce défaut de synthèse, cette aboulie s'imposent en quelque sorte, s'ils échappent à une analyse minutieuse dans le négativisme accentué, qui se manifeste comme une tendance instinctive de défense individuelle, sans motivation consciente, parfaitement inutile, à laquelle le malade obéit d'une façon automatique, involontaire.

Les cas moins accentués se prêtent mieux à l'analyse psychologique, et c'est ainsi que dans l'empêchement psychique, il est souvent possible de saisir dans sa contrainte, dans ses hésitations, dès qu'on demande au malade de faire une action, ou même dès qu'il désire spontanément en faire une, les manifestations automatiques de contraste psychique, qui ne sont souvent qu'une forme atténuée, supérieure, du négativisme, le défaut de synthèse, l'empêchement de se décider et d'agir.

(1) Sante de Sanctis, *Psicopathologia delle idee di negazione* (*manicomio moderno*, anno XVI, n° 3).

Il est encore un autre symptôme dans lequel on retrouve des caractères habituels aux abouliques, c'est la stéréotypie. On sait, en effet, que pour être aboulique, un malade n'en est pas réduit à l'inertie absolue. Les actes qu'il est surtout impuissant à accomplir sont les actes nouveaux, conscients ; mais il reste capable d'exécuter des actes anciens, habituels, subconscients. Souvent même, ce malade, qui agit si difficilement, ne peut plus s'arrêter, quand il a commencé une action, ou s'empêcher de la répéter, s'il en a une fois pris l'habitude.

Or, il est très curieux de noter le contraste qui existe entre la contrainte, l'hésitation du catatonique à exécuter des actes nouveaux ou commandés, et l'aisance relative avec laquelle il accomplit des stéréotypies. C'est que ces actes stéréotypés, en raison même de leur répétition fréquente et sous la même forme, n'exigent pas comme les actes nouveaux une adaptation particulière à la circonstance présente et ne s'exécutent que sous le coup d'une sorte d'entraînement automatique.

Ces considérations, si brèves qu'elles soient, nous permettent de comprendre l'existence possible des symptômes du second groupe (catalepsie, écholalie, échopraxie). Eux aussi, comme les phénomènes de négativisme, se présentent sans motivation logique dans la conscience du malade, comme des phénomènes élémentaires. Si opposés qu'ils semblent au premier abord, ils ne supposent pas moins également, « une dissociation complète des éléments qui déterminent l'impulsion motrice et la perte presque complète de contrôle de la part du sujet sur ses propres actes (1) ».

L'activité motrice de ces malades se trouve, du fait de leur aboulie, toujours diminuée, ainsi qu'en témoignent la paresse, la lenteur de leurs mouvements, la tendance à garder souvent une immobilité presqu'absolue. Ce fonds d'aboulie constitue un terrain de choix pour les manifestations de la suggestibilité, écholalie, échopraxie, attitudes cataleptiformes, dont le mécanisme semble devoir aussi se rapprocher beaucoup chez les déments catatoniques de celui que l'on attribue à ces mêmes symptômes dans l'hystérie.

Il est un élément du syndrome catatonique, particulièrement propre à montrer les rapports étroits qui unissent les deux ordres de symptômes, négativisme et suggestibilité, et leur commune origine. Ce sont les stéréotypies.

Cette tendance à la répétition d'attitudes, de mouvements, de paroles identiques montre bien ici le défaut d'activité volontaire, l'aboulie intel-

(1) Finzi et Vedrani, *loc. cit.*

lectuelle et motrice de ces malades, le caractère inconscient, automatique de leur activité apparente ; et la persistance possible d'un petit groupe de représentations déterminées dans le cercle très restreint de la pensée.

Ces caractères psychologiques des divers symptômes catatoniques dans la démence précoce sont d'autant plus faciles à s'expliquer qu'on envisage le fonds mental sur lequel ils reposent ; fonds commun à toutes les variétés de démence précoce et caractérisé surtout par la passivité de l'esprit, l'aboulie, la perte de l'activité intellectuelle, sa lenteur des processus psychiques, l'affaiblissement progressif de la synthèse mentale (1).

Nous nous contenterons de signaler ici ce point de psychopathologie, que nous nous réservons de traiter ailleurs avec tous les développements qu'il comporte.

(1) R. Masselou, *Psychologie des déments précoces*. Thèse de Paris, 1902.

EXOSTOSES MULTIPLES A TENDANCE SUPPURATIVE

PAR

P. E. LAUNOIS, Prof. agrégé à la Faculté. ET **PIERRE ROY,** Interne des hôpitaux.

D'assez nombreuses observations relatant l'existence d'*exostoses multiples* développées sur le squelette de l'homme ont été publiées dans ces dernières années. Dans un récent mémoire très documenté, Auvray et Guillain (1) ont réuni tous les faits connus et rapporté deux cas nouveaux assez disparates mais néanmoins fort intéressants.

Les caractères objectifs de *la maladie exostosique* commencent à se préciser avec assez de netteté. Symétriques le plus souvent, siégeant habituellement au voisinage des extrémités des os longs, groupées de préférence autour des cartilages juxta-épiphysaires, les saillies osseuses sont, en général, contemporaines du développement du squelette. Elles peuvent passer inaperçues pendant assez longtemps, persister indéfiniment, régresser même parfois. Elles demeurent presque toujours indolores, mais sont cependant capables de déterminer des troubles de compression dans leur voisinage.

Quant à la nature de cette singulière affection, elle reste encore bien obscure ; les notables dissemblances, qui existent dans nombre des faits publiés et en particulier dans les deux rapportés par Auvray et Guillain, montrent bien qu'une pathogénie univoque ne peut être admise actuellement.

La première observation de ces auteurs concerne une jeune fille de 16 ans, opérée à l'âge de 4 ans d'une exostose de l'humérus, à 16 ans d'une exostose sous-unguéale du gros orteil droit et présentant, au moment où ils l'ont examinée, plus de 150 exostoses disséminées sur le squelette. Ces exostoses sont petites, indolores ; elles siègent, d'une façon relativement assez symétrique, sur les os des membres, les côtes, etc.

Leur second malade, homme de 28 ans, ayant des antécédents hérédi-

(1) Auvray et Guillain, *Des exostoses ostéogéniques multiples*, in Archiv. Générales de Médecine, mai 1901.

taires tuberculeux (mère et deux frères morts de tuberculose pulmonaire), vit apparaître, alors qu'il était parvenu à l'âge de 18 ans, des exostoses sur les os des bras et des jambes. Ces exostoses allèrent en se multipliant au point que 10 ans après leur apparition, elles étaient au nombre d'environ 150. Quelques-unes suppurèrent et la suppuration s'accompagna de l'élimination de séquestres au niveau de la partie inférieure des deux jambes, des deux dernières phalanges de l'index du médius de la main gauche. Pendant leur évolution, à l'âge de 20 ans, survint une hémiplégie gauche que M. Klippel attribua à l'existence d'une exostose endocrânienne.

Le premier de ces deux faits répond bien à la description classique des exostoses ostéogéniques ; il concerne en effet des productions osseuses dérivant du cartilage juxta-épiphysaire par un vice, probablement héréditaire, du développement du squelette.

Par contre, le second, dans lequel est survenue la suppuration, se rapproche davantage des exostoses infectieuses, c'est-à-dire des exostoses par ostéite.

Sans doute, les auteurs précités font remarquer que les différences entre ces deux catégories d'exostoses (ostéomes ostéogéniques et exostoses infectieuses) ne sont peut-être pas irréductibles et que la manifestation tératologique n'est pas toujours sans aucun rapport avec l'infection ou l'intoxication (rachitisme, rhumatisme, tuberculose, syphilis). Mais il n'en est pas moins vrai que l'évolution vers la suppuration, observée dans le second cas, constitue un caractère différentiel qui le sépare nettement des exostoses ostéogéniques multiples, toujours indolentes et non compliquées.

L'observation, que nous publions, ne nous paraît pas capable, à cause de sa complexité, d'éclairer la pathogénie des exostoses multiples. Comme chez le malade observé par Klippel, Auvray et Guillain, nous avons constaté l'existence d'exostoses multiples, la suppuration d'un certain nombre d'entre elles, une mutilation des doigts (médius et index) de la main gauche et enfin, pour que la similitude soit tout à fait complète, la production d'une hémiplégie gauche, mais passagère. La coexistence de troubles sensitifs très marqués nous a paru rendre plus insoluble encore le problème clinique, déjà si complexe, qui s'était posé devant nous. Nous avons été amenés à rechercher si les différentes manifestations morbides que nous observions chez notre malade étaient susceptibles d'une interprétation univoque, mais il nous faut avouer que nous n'avons pu la trouver. Quoi qu'il en soit il nous a paru que ce fait, qui a été de notre part l'objet d'une observation aussi complète que possible, méritait d'être rapporté dans ses détails, ne serait-ce qu'au point de vue documentaire.

OBSERVATION.

Exostoses multiples, ayant suppuré. — Syndrome syryngomyélique (amputations spontanées des doigts, thermo-anesthésie) chez un homme de trente et un ans, hystérique et tuberculeux.

Louis D..., camelot, âgé de trente et un ans, est entré à l'hôpital Tenon (salle Barth, lit n° 2), le 24 mai 1902, pour une bronchite chronique. Les phénomènes qui attirent de suite l'attention sont *des mutilations spontanées de l'index et du médius de la main gauche* et *la présence d'exostoses sur différentes pièces du squelette.*

L'interrogatoire du malade nous apprend que son père est vivant et bien portant, que sa mère est morte de tuberculose en 1880, à l'âge de trente-neuf ans, qu'un frère a succombé à la même infection en 1878, à l'âge de sept ans.

Il n'a jamais entendu dire qu'aucun membre de sa famille ait présenté des malformations du squelette analogues à celles dont il est porteur. Lui-même n'a jamais été malade pendant son enfance.

Il a eu un écoulement purulent de l'oreille gauche et ne présente aucune malformation dentaire, aucune trace de kératite.

Après avoir été ajourné deux fois par le conseil de révision, il fut, la troisième année, incorporé (Novembre 1895) dans un régiment d'infanterie en garnison à Caen, ville dans laquelle il avait vécu, aidant son père dans un commerce de papeterie.

Après trois mois de service actif bien supporté, il fut détaché, à Paris, au service de la carte.

L'oisiveté relative de ses fonctions fut pour lui l'occasion d'excès de tous genres, vénériens et autres ; il buvait par exemple trois à quatre absinthes par jour, mais nie avoir jamais contracté la syphilis. A cette époque, ses forces déclinant, il ne tarda pas à être proposé pour la réforme et à entrer au Val-de-Grâce. C'est dans cet hôpital qu'on remarqua pour la première fois (mai 1894) l'existence, dans la partie inférieure de la jambe gauche, de quelques petites exostoses auxquelles on ne sembla pas d'ailleurs attacher grande importance.

Rentré dans la vie civile, D... continua ses excès alcooliques, favorisés par la nouvelle profession de son père qui était venu s'installer comme marchand de vins à Paris.

Au mois de juin de la même année (1894), les exostoses augmentèrent rapidement de volume.

Le 15 juin, la peau s'étant ulcérée au niveau d'une des saillies osseuses de la jambe gauche, le malade demande son admission à l'Hôtel-Dieu et est placé dans le service de M. le professeur Duplay, où il resta pendant six mois. Pendant ce long séjour dans le service de clinique chirurgicale, il subit plusieurs opérations avec décollements plus ou moins étendus des parties molles. Nous en retrouvons aujourd'hui les vestiges sous formes de longues cicatrices blanchâtres siégeant à la face interne et externe des membres inférieurs.

La cicatrice qui occupe la paroi externe du creux axillaire est de date plus récente

Le 5 juillet (1894), après une bonne nuit, le malade se réveille à 7 heures du matin et s'aperçoit qu'il est paralysé, incapable de remuer aucun membre et de descendre de son lit. Il perd ensuite connaissance et demeure pendant deux jours dans un état comateux.

La motilité revient, au bout de ce temps, dans les membres du côté droit ; ceux du côté gauche demeurent, par contre, impotents, tout en conservant les attitudes passives qu'on leur imprime (attitudes catatoniques). En même temps existent et persistent pendant deux mois environ des troubles assez marqués de la parole, se manifestant surtout pour les mots d'épreuves.

Ces différents accidents nerveux furent traités par les frictions mercurielles et l'iodure de potassium.

A sa sortie de l'Hôtel-Dieu (janvier 1895), le malade a recouvré l'usage de ses membres ; il traîne cependant encore la jambe droite. Les trajets fistuleux ne tardent pas à se cicatriser complètement.

La plupart de ces renseignements nous ont été confirmés par M. le Dr Demoulin, chirurgien des hôpitaux, alors chef de clinique à l'Hôtel-Dieu.

De 1895 à 1902, D..., ayant émigré en Italie, y mène une existence assez aventureuse, jouant dans les théâtres ou chantant dans les cafés-concerts. Pendant cette période de cinq années, il n'a cependant pas été sérieusement malade.

En décembre dernier (1901) des exostoses apparaissent au niveau des troisièmes phalanges de l'index et du médius de la main gauche. La peau s'ulcère peu à peu à leur niveau. En l'espace de deux mois, la cicatrisation se fait progressivement, toutefois elle s'accompagne de la perte des deux phalangettes (*amputations spontanées*) (Pl. XLVI). Ces derniers accidents furent soignés à l'Archiospedale di San Spirito in Sassia, à Rome.

A son retour en France, il se sent fatigué, souffre d'un point de côté droit, est tourmenté par une toux quinteuse ; voyant ses forces diminuer, il entre à l'hôpital Tenon.

Le malade présente actuellement un grand nombre *d'exostoses disséminées sur les différents segments du squelette* ; elles sont surtout nombreuses aux membres inférieurs ; les extrémités inférieures des tibias et des péronés sont hérissées de petites saillies osseuses assez irrégulières, atteignant ou dépassant la grosseur d'un pois, et néanmoins très perceptibles sous les téguments. Les extrémités supérieures des mêmes os et la partie inférieure des fémurs présentent des saillies osseuses similaires qui hérissent les condyles fémoraux ou tibiaux (Fig. 1).

On en trouve encore le long de la crête iliaque, sur les côtes, sur les clavicules, sur les os des deux mains (métacarpiens et phalanges), sur l'extrémité inférieure des os de l'avant-bras. Dans le pli cutané qui unit le pouce à l'index du côté gauche, on perçoit également une petite masse dure du volume d'une lentille.

Les exostoses les plus volumineuses et les plus faciles à sentir siègent l'une à l'union du tiers inférieur avec le tiers moyen du radius droit, l'autre à l'union du tiers supérieur avec le tiers moyen de l'humérus du même côté ; la



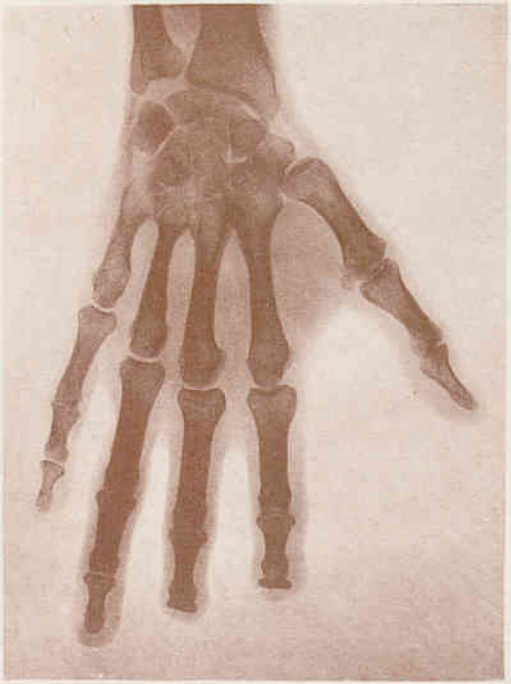

Clichés Infroit

Phototypie Berthaud, Paris

EXOSTOSES MULTIPLES A TENDANCE SUPPURATIVE

Amputations spontanées des doigts.

(P.-E. Launois et Pierre Roy).

Masson & Cie, Éditeurs

première a le volume d'une noisette, la seconde celui d'un œuf de pigeon. On n'en retrouve pas le long de la colonne vertébrale, qui ne présente d'ailleurs aucune déviation, scoliotique ou autre (Fig. 2).

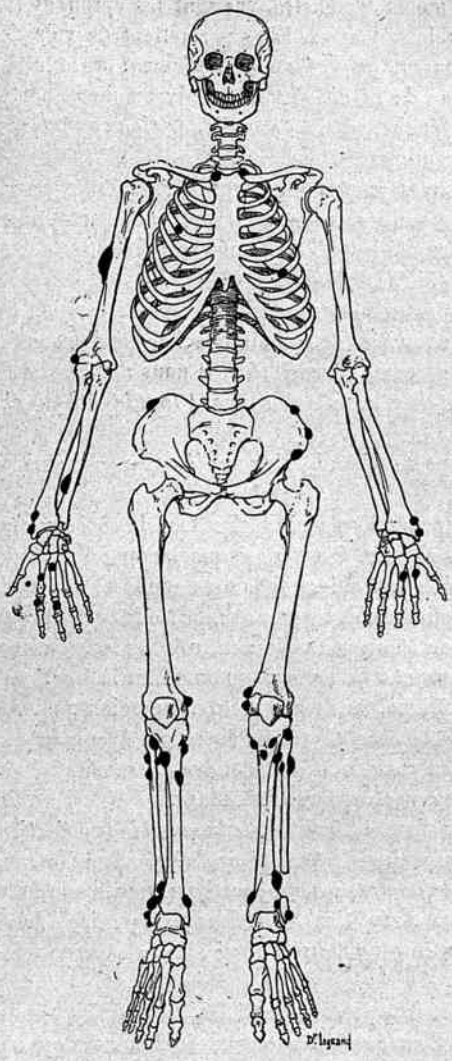

Fig. 1. — Répartition des exostoses sur le squelette de Louis D...

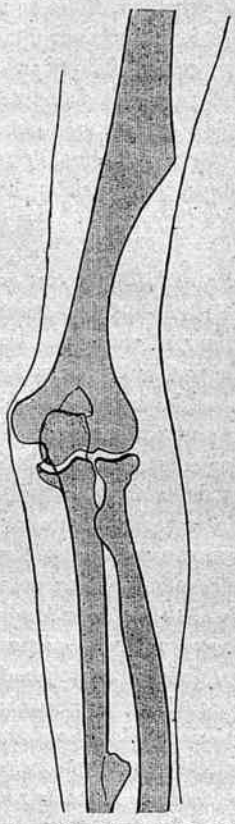

Fig. 2. — Décalque de la radiographie du bras droit. Exostoses de l'humérus et du cubitus.

Quant à la main gauche, où se sont produites les amputations spontanées du médius et de l'index, elle *revêt le type observé dans le panaris analgésique de Morvan* ; l'index et le médius, privés de la plus grande partie de leur 3e pha-

lange, présentent un moignon d'amputation régulier, sur lequel on retrouve encore quelques vestiges de l'ongle (Pl. XLVI).

La radiographie de cette main est des plus démonstratives au point de vue des mutilations du squelette. Non moins démonstratives sont les épreuves radiographiques du bras droit et des deux jambes. Elles permettent de voir *des exostoses* plus ou moins volumineuses, *groupées non seulement autour des épiphyses, mais encore tout le long de la diaphyse.* Au niveau de la partie inférieure et externe de la jambe gauche, on note *une disparition complète* du péroné sur une étendue de 3 à 4 centimètres.

L'examen radioscopique des autres parties du corps a révélé l'existence d'un assez grand nombre d'autres saillies osseuses, la plupart perceptibles par la palpation. Nous en avons compté jusqu'à 40, mais ce chiffre reste très certainement inférieur à la vérité (Pl. XLVII).

Chez ce malade qui présentait des exostoses multiples, une disparition du péroné gauche, des amputations spontanées de la main gauche, nous avons été amenés à étudier avec soin les troubles de la sensibilité. Il nous a été facile de constater *une thermoanesthésie totale et complète occupant tout le côté gauche du corps, y compris la face.*

Cette thermoanesthésie s'accompagne *d'analgésie complète* dans la même région.

La sensibilité au tact est presque entièrement abolie dans le côté gauche, sans l'être toutefois d'une façon constante. C'est ainsi que lorsqu'on applique un tube renfermant de l'eau chaude sur la cuisse ou le bras gauches, le malade accuse parfois une sensation analogue à celle que provoquerait le frôlement d'un morceau de papier. Il s'agit là d'une hémianesthésie aux trois modes, plus accusée pour la sensibilité à la chaleur et à la douleur, comprenant la face, cessant régulièrement sur la ligne médiane, mais épargnant néanmoins quelques zones de la face postérieure du même côté gauche du corps. A la plante du pied, à la région lombaire, à la face postérieure de la cuisse, la sensibilité aux trois modes persiste en partie, bien que toujours très obtuse.

De ce même côté on note encore *d'autres troubles de la sensibilité objective : hémianesthésie de la langue, diminution de l'acuité auditive, rétrécissement du champ visuel, abolition complète du sens stéréognostique.* Il existe enfin de *l'anesthésie de la conjonctive* et de *l'abolition du réflexe pharyngien, du réflexe nasal,* ainsi qu'*une zone hystérogène dans la fosse iliaque* et sur *la face antérieure de la cuisse droite.*

Du côté gauche encore, où se seraient produits en 1894 les troubles paralytiques, la force musculaire est notablement diminuée, mais la démarche est normale ; il n'y a pas d'atrophie musculaire, ni de signe de Babinski. Les réflexes tendineux, achilléen, patellaire, du poignet, olécranien sont exagérés, mais ils le sont d'une manière à peu près égale des deux côtés.

Comme altérations viscérales, le malade présente tous les signes *d'une infiltration tuberculeuse du poumon gauche* (craquement au sommet, râles sous-crépitants à la base) sur laquelle nous ne croyons pas devoir insister plus lon-

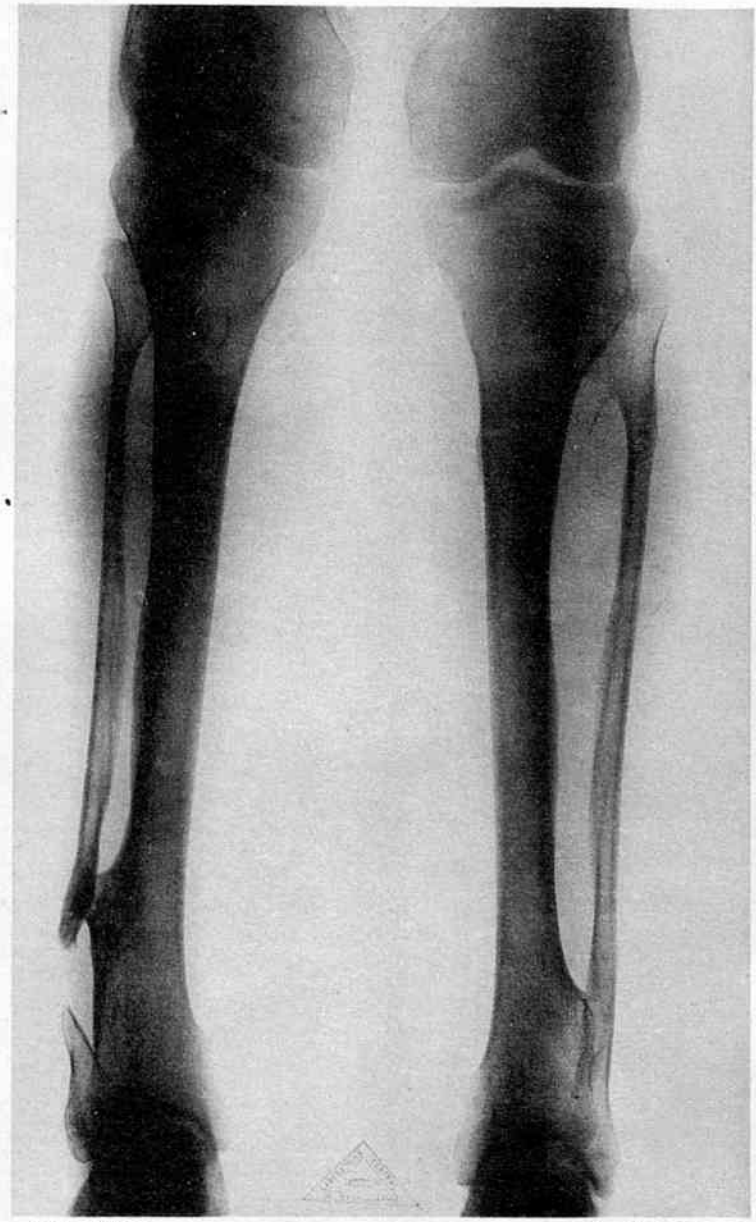

Radiogr. Infroit Phototypie Berthaud, Paris

EXOSTOSES MULTIPLES A TENDANCE SUPPURATIVE

(P.-E. Launois et Pierre Roy).

Exostoses et fractures spontanées des membres inférieurs.
(Radiographie).

guement. Il n'y a pas d'expectoration et la recherche des bacilles n'a pu être faite.

En résumé, le malade, qui fait le sujet de cette observation, est un homme âgé de trente et un ans, porteur d'exostoses multiples, dont quelques-unes se sont accompagnées de suppuration, présentant une main de Morvan et des troubles de la sensibilité caractérisés par une hémianesthésie sensitivo-sensorielle totale y compris la thermo-anesthésie du côté gauche.

Une cause unique est-elle capable d'expliquer ces différents troubles, quelle est leur pathogénie, de quelle interprétation sont-ils susceptibles ?

Ces exostoses multiples rentrent-elles dans le groupe des *exostoses dites ostéogéniques* ? Leur nombre, leur siège de prédilection au niveau des épiphyses, leur symétrie relative aux membres inférieurs sont des caractères qui les en rapprochent. Mais leur symétrie ne se retrouve pas aux membres supérieurs, leur prédilection pour les épiphyses est très relative, l'âge (vingt-trois ans) auquel elles ont été reconnues, l'absence de malformations osseuses similaires chez ses parents constituent autant de caractères différentiels qui nous semblent devoir être mis en valeur. Plusieurs de ces exostoses se sont accompagnées de suppuration, complication qui n'a jamais été signalée dans les exostoses ostéogéniques. Enfin, la disparition partielle du péroné gauche est la preuve d'un processus destructif intense et tout à fait spécial.

Est-ce à ce même processus qu'il faut attribuer la résorption des phalanges des doigts de la main gauche, qui s'est produite il y a dix mois ? Au dire du malade, l'ulcération primitive aurait débuté au niveau d'une petite exostose siégeant à la phalangette et analogue à celles qu'on perçoit actuellement sur les métacarpiens

Cette résorption phalangienne est bien anormale ; en la voyant s'accompagner de troubles de la sensibilité, en particulier d'une thermo-anesthésie très accusée, on est naturellement amené à incriminer la *syryngomyélie*. — Sans doute, notre malade est, avec un appoint éthylique probable, un hystérique avéré : il présente d'indéniables stigmates d'hystérie (abolition des réflexes pharyngien et cornéen, zones hystérogènes, rétrécissement du champ visuel à gauche), auxquels il faut peut-être ajouter son hémianesthésie sensitivo-sensorielle. En outre, l'hémiplégie de 1894, survenue à l'âge de vingt-quatre ans, un matin au réveil, s'accompagnant d'attitudes cataleptiformes et disparaissant complètement, sans laisser à sa suite ni contracture ni atrophie musculaire, semble bien avoir été d'origine dynamique.

Mais d'autre part, on a cité des cas (Déjerine et Sottas (1) Hauser (2) etc.), rares, il est vrai, où la thermoanesthésie syringomyélique était exactement limitée à une moitié du corps. De plus, bien que les lésions osseuses de la syringomyélie se traduisent surtout par de l'ostéite raréfiante, des exostoses ont été signalées dans cette affection : Déjerine, sur un de ses malades de Bicêtre, a vu « une exostose du volume d'un œuf de pigeon, à l'union du tiers supérieur avec les deux tiers inférieurs du cubitus, remontant à de longues années, et qui avait été diagnostiquée non syphilitique par Ricord » (3). Il nous semble intéressant de rappeler à ce propos que, d'après Tordeus (4), les exostoses multiples seraient sous la dépendance d'une lésion du système nerveux. « La multiplicité de ces productions osseuses, écrit-il, leur disposition symétrique, signalées dans la plupart des cas, font présumer, à priori, une origine nerveuse ; en d'autres termes, selon moi, cette affection serait liée à un trouble trophique consécutif à une lésion non encore définie du système nerveux, sans doute, je ne puis m'appuyer, pour défendre cette opinion, sur aucune expérience, ni même sur les données de l'anatomie pathologique. Mais certains faits cliniques bien connus tendent à établir qu'il existe réellement un rapport entre les lésions des os et certaines altérations du système nerveux.

Dans la paralysie spinale infantile, on constate souvent une atrophie et même une hypertrophie des os, sans qu'on puisse rattacher cette atrophie à l'inaction forcée des membres paralysés ; car il n'y a souvent pas de proportion entre la paralysie atrophique des muscles et l'arrêt du developpement des os... Charcot se base même sur ces faits pour établir le rapport existant contre la nutrition du système osseux et certaines altérations des centres nerveux... Il est donc permis de croire à l'influence du système nerveux sur la production des exostoses multiples et peut-être même de localiser le siège du processus pathologique dans la substance grise des cornes antérieures de la moelle. C'est là, en effet, d'après Erle que se trouve le centre qui préside aux troubles trophiques du système osseux. »

Toutefois, malgré cette main de Morvan, malgré ces lésions du squelette, nous ne nous sommes pas arrêtés à ce diagnostic de syringomyélie, parce que, si nous avons trouvé des réflexes tendineux exagérés des deux

(1) Déjerine et Sottas, *Un cas de syringomyélie unilatérale*. Soc. de Biologie, 23 juillet 1892.

(2) Hauser, *Etudes sur la syringomyélie*. Thèse de Paris, 1901. Obs. V, schémas 17 à 20.

(3) Déjerine, *Tr. de path. gén.*, t. V, p. 1101.

(4) Tordeus, Clin. de Bruxelles, 17 août 1893.

côtés, nous n'avons constaté ni atrophie musculaire, ni scoliose, et surtout parce que l'anesthésie, comprenant la face, frappant d'emblée et sans la moindre disposition radiculaire ou segmentaire la totalité du membre et sous tous les modes sensitifs, reproduit trop bien l'allure de l'hémianesthésie hystérique pour qu'on ne pense pas qu'il y a là plus qu'une simple association morbide.

De même qu'on avait songé à la syringomyélie, on fut amené également à soulever l'hypothèse de *la lèpre*, en tenant surtout compte des troubles sensitifs et trophiques que présentait le malade. Mais, ayant passé sa vie soit à Paris, soit à Rome, il ne semble guère avoir été à un moment donné exposé à la contagion de cette maladie. On n'a pas non plus jusqu'à présent signalé les exostoses multiples parmi les troubles trophiques divers que détermine, dans l'organisme de l'homme, le bacille d'Armaner Hansen. Enfin les troncs nerveux ne semblent pas augmentés de volume et l'examen du sang nous a permis de constater un taux leucocytaire normal, sans augmentation de nombre des éosinophiles.

On a, dans ces dernières années, émis l'hypothèse que la *tuberculose* était susceptible de déterminer la maladie exostosique. On peut, il est vrai, objecter tout d'abord que « la tuberculose est si répandue à notre époque qu'il n'y a pas lieu d'attacher une grande importance aux coïncidences, si frappantes soient-elles, qu'elle présente » (Royer) (1). Mais l'infection par le bacille de Koch, soit chez le malade lui-même, soit chez ses ascendants directs ou ses collatéraux, a été notée trop souvent pour qu'il faille admettre « autre chose qu'une coïncidence fortuite » (Lejars) (2). Brun (3) rapporte cinq cas d'exostoses multiples chez des malades ayant des antécédents avérés de tuberculose. Poumeau (4), dans sa thèse, réunit 30 cas d'exostoses dans lesquels il relève des antécédents tuberculeux dans les ascendants du malade ou chez le malade lui-même.

Le fait le plus caractéristique sous le rapport de la double hérédité exostosique et tuberculeuse est relaté par Lejars ; il concerne un cordonnier âgé de 36 ans, qui était porteur d'exostoses multiples cartilagineuses et qui mourut de tuberculose. Heymann (5), qui l'avait observé, put recueillir des renseignements précis sur tous les membres de sa famille, il les a réunis dans le tableau ci-joint.

(1) Royer, *Etudes sur les exostoses de croissance*, 1893.

(2) F. Lejars, *Les exostoses de croissance simples ou multiples*, in *Leçons de Chirurgie de la Pitié* (1893-1894).

(3) Brun, Thèse de Paris, 1892.

(4) Poumeau, *Les exostoses de développement considérées dans leurs rapports sur la tuberculose*, thèse de Paris 1895.

(5) Heyman, *Virchow's Archiv*, 1892.

PÈRE	MÈRE
Rien	*Exostoses multiples.* Morte à 68 ans de *tuberculose pulmonaire* ; à l'autopsie on retrouve des exostoses encore recouvertes de cartilages.

1er Fils	2e Fils	3e Fils	4e Fils	5e Fils	1 Fille
Mort de *tuberculose pulmonaire ;* au dire de sa mère il était porteur d'*exostoses multiples.*	Le malade observé. *Exostoses multiples ;* meurt de *tuberculose pulmonaire.*	29 ans, présente des *exostoses multiples.*	36 ans, est porteur d'*exostoses multiples.*	Mort, aurait présenté de *nombreuses exostoses.*	Pas de renseignements.
	10 enfants 7 morts en bas-âge, 3 sont vivants et présentent des *exostoses multiples.*				

Des considérations générales que nous avons développées précédemment, nous croyons pouvoir conclure :

1° Que *la pathogénie de la maladie exostosique n'est pas encore nettement connue* ;

2° Que *peut-être, elle est sous la dépendance d'une affection non encore localisée du système nerveux (substance grise de la moelle)* ;

3° Que *pour la variété spéciale, à évolution suppurative* qui a fait l'objet de ce mémoire, *la tendance actuelle est d'incriminer la tuberculose.*

LA PSYCHIATRIE DANS LE THÉATRE JAPONAIS (1)

PAR

ROBERT GEYER.

[Au moment de mettre sous presse, nous apprenons avec un bien vif chagrin, la fin subite de l'auteur de cet article. M. Robert Geyer, par sa remarquable étude de critique médicale sur le théâtre d'Ibsen, avait su attirer l'attention des médecins et des lettrés sur ses rares qualités d'analyste, d'observateur et d'érudit. L'étude suivante, qui devait inaugurer une suite de travaux similaires, accentuera les regrets causés par la disparition prématurée de cet auteur d'avenir.]

Au Japon, comme partout ailleurs, le théâtre naquit avec la première danse sacrée. Nuls, sauf peut-être les Grecs, ne surent mieux que les Japonais, la valeur inhérente à la beauté du geste, à l'harmonie des attitudes ou des mouvements. Ce sens esthétique atrophié, sinon tué chez nous par les mythologies chrétiennes se retrouve avec toute son admirable pureté dans les fêtes schinntoïstes, tel il existait dans les cérémonies de l'antiquité païenne.

Avant d'aborder l'étude de la psychiatrie dans le théâtre japonais, il nous semble indispensable de parcourir rapidement l'évolution de ce théâtre. Les influences qu'il a subies et les formes dans lesquelles il s'est enfin fixé.

D'après l'Encyclopédie *Sanzaï-Zouyé*, la première danse fut exécutée par la déesse Oudzoumé pour ramener la déesse du soleil et de la lumière Amatéras, cachée par dépit au fond d'une grotte inaccessible. Egalement légendaire, la danse de Hono-Sousori. Pour nous elle présente un certain

(1) Nous tenons à adresser nos plus vifs remerciements à notre maître et ami M. Revon, prof. de l'hist. des civilisat. d'Extrême-Orient, à la Sorbonne. Ses conseils nous ont été extrêmement précieux pour cette étude. Nous avons abondamment puisé dans les documents suivants : Revon, *Hoksaï*, 1898 ; Benazet, *Le théâtre au Japon*, 1901 ; Lequeux, *Le théâtre japonais*, 1889 ; Hitomi, *Le théâtre japonais*, Revue des Revues, octobre 1900 ; Bousquet, *Le théâtre au Japon*, Revue des Deux-Mondes, 15 août 1874 ; Aston, *A history of Japanese literature*, London, 1899 ; Langegg (Junker von), *Alte japanische Dramen*, Leipzig, 1863 et 1889 ; Dr Michaux, *Le théâtre médical en Chine et au Japon*, Chronique médicale, 1899, pp. 265,481 ; 1900, pp. 514, 575 ; Aston, trad. par H. Davray, *Littérature japonaise*, 1902.

intérêt, en ce qu'elle mime une mort par submersion. « L'auguste Hono Sousori se mit tout nu et souilla ses mains et son visage avec une boue rougeâtre, puis il dit à son auguste petit frère : « C'est ainsi que je souille mon cœur. Dès aujourd'hui je serai le danseur wasaoki de ta Seigneurie. » Il leva les pieds, frappa le sol et marcha. Imitant les mouvements pénibles de ceux qui se noient, il se dressa sur la plante des pieds, au moment où la mer commença à les mouiller. Lorsque la mer atteignit ses genoux, il leva alternativement les jambes ; ensuite il se mit à courir à droite et à gauche au moment où elle atteignit ses cuisses ; et au moment où elle atteignit sa ceinture, il tourna sur lui-même, ensuite il plaça les mains sur sa poitrine, lorsque la mer atteignit ses aisselles, et enfin lorsqu'elle atteignit son cou, il agita les mains (1). »

Les danses d'Oudzoumé et d'Hono-Sousori furent l'origine de la danse *wazaoki*, qualifiée de pantomime comique par M. Foukoutchi-guen-Itchiro. Elle prit une grande place dans les *matzouri* ou mystères représentés aux grandes fêtes du culte shianto et plus particulièrement aux réjouisaances célébrant les grands événements naturels tels que le printemps, les semailles ou les récoltes. La danse *wazaoki* donna naissance aux *kagoura*, danses constituées surtout par une succession de pas lents et d'attitudes hiératiques » et aux *dengakou* (fête des premiers riz). Au VIe siècle interviennent des influences étrangères, chinoise avec le *zonitogakou*, coréenne avec les *koma-gakou*, et bouddhique dans la *tenjikougakou*.

Au IXe siècle, période particulièrement intéressante de l'histoire du Japon, se crée une danse exécutée encore aujourd'hui. C'est le *sambasho*. « Un acteur costumé en vieux prêtre s'avance sur la scène, et, l'éventail à la main, exécute un pas rythmé accompagné par le chant plaintif du chœur, qui rappelle dans une mélopée fort obscure la miséricorde des dieux sauveurs (2). »

Notons l'apparition du chœur qui prendra une place de plus en plus grande dans le drame nippon devenant analogue à la tragédie grecque. Une autre danse, le *shirabyoshi* fut inventée au palais de l'empereur Toba (1108-1123) par deux danseuses célèbres et son succès la rendit bientôt très populaire. C'est du *shirabyoshi* et du *dengakou* que sortit le *sarougakou* prenant peu à peu une valeur dramatique indiscutable. « Désormais le *sarougakou* complétera la signification des mouvements rythmés et de la mimique par le chant des vers (*outaï*) et par l'emploi ordinaire du

(1) D'après le Nihonghi, V. Aston, I, pp. 41, 49 et Foukoutchi-guen-Itchiro, *Etude sur les origines dramatiques dans le Kokoumi-no-Tomo* (Tokyo), 1896 ; Bénazet, *Le théâtre au Japon*, 1901, p. 49.

(2) Bousquet, *Le Japon de nos jours*. Paris, 1877, t. I, p. 371.

masque. Les acteurs seront soutenus par un chœur de 10 à 20 chanteurs et par un orchestre de flûtes et de tambours (1).

Enfin, au XIVe siècle, sous le troisième *shôgoun Ashikaga Yoshimits* (1368-1394), le drame sacré s'épanouit définitivement dans le *nô* et le *kiyôghen*. « Le nô devenait une sorte de tragédie » (2) dans laquelle se condensait toute l'action dramatique des genres précédents, tandis que le *kiyôghen* (folles paroles) en prenait les éléments comiques.

« Du drame sacré se détacha, au XVIIe siècle, un système dramatique nouveau, le théâtre profane ou *shibaï*, dont l'action se continue de nos jours (3). » En réalité, ce théâtre profane ou populaire comme on l'ap-



D'après *Le Théâtre au Japon* (Leroux, édit.)

BIBLIOTHÈQUE DE LA SALPÊTRIÈRE

pelle encore, se retrouve à l'état embryonnaire dans les *monogatari*, déclamations rythmées à trame historique, analogues aux chants des rhapsodes grecs ou de nos trouvères. Cette déclamation lyrique en se compliquant prit le nom de *djiorouri*. Plusieurs *djiorouri* furent représentés à l'aide de marionnettes. Une femme, Okouri, comédienne remarquable de la seconde moitié du XVIIe siècle, sut donner au drame populaire une impulsion nouvelle en cherchant à lui fournir une base rationnelle avec le réalisme de la vie courante. On appela *kabouki*, les drames

(1) « Ann. du musée Guinet », t. XIII ; Benazet, *Le théâtre au Japon*, 1901, p. 75.
(2) J. Hitomi, *Le Japon*, p. 197.
(3) Benazet, *op. cit.*, p. 34.

issus de cette rénovation et *kabouki-shibaï* le théâtre populaire dont le premier s'organisa à Kyoto.

Le théâtre eut son Shakespeare dans *Tcikamatsou-Monzayemon* (1633-1724) qui laissa 97 djiôrouri. Il eut un contemporain également célèbre, *Takemoto Tcikougo*, auteur de 90 drames. Mais, il est une œuvre populaire entre toutes due à *Takida Idzoumo* et intitulée « *Tchiousshingoura*, histoire des quarante-sept *rôninn* », drame en onze actes sur lequel nous reviendrons. Le théâtre populaire comporte deux genres, la pièce historique, *Djidaimono* ou *Oyémono* et la pièce de mœurs *Sewamono*, brodant le plus souvent sur un sujet passionnel.

C'est seulement vers 1885, qu'un groupe de lettrés manifesta son intention de donner au Japon un théâtre inspiré de la civilisation nouvelle, également affranchi des extravagances romantiques, et des descriptions réalistes du Kabouki-schibaï (1). Un théâtre fut fondé sous le nom de *Soshi-shibai* (théâtre des étudiants). Jusqu'à présent il s'est surtout alimenté avec des traductions d'Alexandre Dumas. M. Kawakami y donna des scènes de la guerre sino-japonaise exécutées d'après des photographies prises par lui-même. M. Osada en 1898, montait une traduction du « *Monde où l'on s'ennuie* ».

* * *

Dans ce très court résumé, nous avons suivi toute l'évolution du drame sacré et du drame populaire. Il nous est plus facile maintenant de chercher l'élément psychiatrique épars dans le nombre relativement élevé d'œuvres dramatiques parvenues jusqu'à nous.

Une difficulté embarrasse immédiatement le critique. C'est qu'aucune de ces pièces ne constitue une œuvre réellement littéraire. Presque toutes n'existent que par une charpente sur laquelle brode l'acteur en scène, suivant l'inspiration du moment (2). Il nous est donc impossible de suivre dans ses détails la pathologie d'une mentalité. Nous sommes loin de Shakespeare et d'Ibsen. D'autre part, toutes les formes primitives du drame sacré et du drame populaire ne nous offrent aucun intérêt pour l'étude que nous nous proposons. Nous devrons borner nos recherches aux *nô*, aux *kioghen* et aux *djiorouri*.

D'une façon générale, on peut rapprocher du *no*, le *djiorouri* aussi bien le sujet historique (*djidaïmono*) que la pièce de mœurs (*sewamono*). Les trois genres constituent un ensemble de drames se tenant suffisamment pour être étudiés simultanément. Ils tranchent très nettement sur les comédies ou *Kiyoghen*.

(1) Benazet, *op. cit.*, p. 182.

(2) Les mêmes procédés sont en usage dans la littérature dramatique chinoise. Voir à ce sujet Maurice Courant, *Le théâtre en Chine*, Revue de Paris, 15 mai 1900, p. 238.

* * *

Commençons par les drames. Parmi eux, le nô *Aoi-no-Ouyé* nous arrêtera un instant. Aoï est la femme épousée en secondes noces par le prince Ghenndji. Elle est en but aux reproches amers de la première femme, la princesse Rokoujo, dont l'esprit sort de la tombe pour la tourmenter. Ces hallucinations terrifiantes, vaincues par les incantations d'une prêtresse shinntoïste, sont aussitôt remplacées par des idées de jalousie. Le drame se termine par la victoire définitive d'un prêtre sur le démon de la jalousie.

Aoï est évidemment une mélancolique à idées de persécution intenses, et le délire est à ce point aigu qu'il supprime la personnalité de la malade. Aoï, en effet, s'efface totalement devant ses idées délirantes. A aucun moment, elle n'apparaît sur la scène. Une bande de brocart représente son lit de malade près de la rampe, et c'est tout. Par contre, ses idées de persécution d'abord, ses idées de jalousie, ensuite, évoluent sur les planches ; les premières personnifiées par le spectre de la princesse Rokoujo, les secondes par un personnage à masque diabolique, le démon de la jalousie. Celui-ci « avance en glissant » vers le prêtre appelé pour le chasser ou s'en éloigne. « Quelle face humaine, dit M. Benazet, si grimée et si déformée fût-elle, pourrait égaler l'horreur diabolique du masque Hanja ? Quel Méphistophélès ironique et sarcastique, pourrait être comparé au démon de la jalousie, dans sa pantomime à *attitudes hésitantes, suite de feintes et de menaces, d'attaques et de retraites* (1) ? » Nous croyons sans peine qu'on puisse arriver ainsi à un degré d'émotion scénique excessivement intense. De plus, toutes les péripéties du développement psychologique sont amplifiées par le chœur et l'orchestre dont les cris et les coups de tambour se précipitent ou s'interrompent brusquement suivant l'action. Supposons qu'au lieu d'Othello lui-même, Shakespeare ait mis en scène son délire. N'est-ce pas un procédé théâtral extrêmement puissant et intéressant. Cette peinture de la jalousie morbide mise en valeur avec toute son intensité nous montre que, malgré la condition manifestement inférieure de la femme japonaise, les émotions de la sphère génitale ne perdent rien de leur importance étiologique.

C'est en effet l'amour morbide que nous trouvons également comme pivot du nô *Koï no Omoné* (Le fardeau de l'amour). Amour ridicule d'un vieillard pauvre pour une dame de la cour. Yamashira Shoji est chargé de l'entretien des chrysanthèmes impériales. Un jour, en jardinant, il aperçoit une dame se promenant parmi ses fleurs. « Cette vue lui a inspiré une passion qu'il sent désespérée et incurable (2). » Pour apitoyer

(1) Benazet, *op. cit.*, p. 122.
(2) Benazet, *op. cit.*, p. 127.

celle qui ignore son amour, il se met à tourner autour du jardin, un fardeau sur l'épaule. Peu à peu, le fardeau devient si pesant que le vieillard exténué et désolé en meurt. Le fardeau s'élève dans ce nô, à la hauteur d'une entité psychique jouant le rôle principal de la pièce. Nous voyons d'après ce petit drame qu'au Japon comme chez nous, la sénilité mentale peut se traduire par un réveil des appétits sexuels noté par tous les aliénistes.

Par ces deux exemples, on apprécie suffisamment la fertilité de l'esprit japonais dans les expédients à employer pour faire valoir tel ou tel côté du psychisme d'un personnage. Pourtant, il faut avouer que le plus souvent, le nô intéresse les spectateurs avec l'exagération de ses histoires de brigands ou de chevaliers à aventures extraordinaires et fabuleuses.

Ce grossissement puéril des événements, ce manque de mesure et d'observation exacte, tous ces défauts habituels des nô se retrouvent dans les djiôrouri du théâtre populaire. Celui-ci appuyant plus volontiers sur les côtés réalistes ou passionnels. Le plus célèbre des djiôrouri est l'« histoire des 47 rôninn ». Elle fut publiée en 2 volumes vers 1802, avec des illustrations de Hoksaï. M. Revon l'a résumée dans l'admirable étude qu'il a consacrée au grand peintre japonais. Nous la lui empruntons.

« Arrivons, dit-il, à une histoire, fameuse et populaire entre toutes, qui a fait surgir les romans et les tragédies par dizaines, les dessins par milliers, et qui continue d'attirer sans cesse, de nos jours, des flots de spectateurs dans les théâtres de la capitale : le grand drame héroïque des « Quarante-sept fidèles ». Le jeune Açano, seigneur d'Akao, étant à Eddo auprès du shiôghoun, fut chargé de la difficile mission de recevoir un envoyé du Mikado avec toutes les cérémonies requises ; il prit donc des leçons d'étiquette auprès d'un vieux noble Kira Kotské-no-ské, homme intéressé et arrogant qui, ne recevant pas du jeune chevalier autant de présents qu'il en pouvait rêver, lui fit subir une longue série d'outrages ; un jour Açano, affolé par une suprême insulte, tira son sabre et blessa à la face le vieux Kira, qui put s'enfuir ; mais la querelle avait eu lieu dans l'enceinte du palais, crime capital : Açano fut condamné sur-le-champ à s'ouvrir le ventre, sa fortune fut confisquée, sa famille fut déclarée éteinte, et tous les membres de son clan dispersés, devinrent chevaliers errants. Ceci se passait au mois d'avril 1701. Oïshi Kouranoské, le plus ancien serviteur du seigneur mort, convoqua aussitôt quarante-six autres fidèles, choisis parmi les meilleurs, pour préparer la vengeance obligatoire ; après



D'après Hoksaï.

avoir tenu un conseil où ils firent d'avance le sacrifice de leurs vies, les quarante-sept résolurent de se séparer pour échapper à la surveillance de la police : les uns se firent charpentiers, forgerons, marchands, et après quelque temps se servirent de leur métier pour s'introduire dans la demeure de Kira et en étudier les dispositions intérieures ; les autres se jetèrent avec éclat dans la vie des foires et des lieux suspects ; Oïshi lui-même, après avoir divorcé et abandonné ses enfants, partit pour Kioto, où il épousa publiquement une vile prostituée, puis se plongea dans une telle existence d'ivrogne et de débauché que le dernier des hommes ne l'eût pas rencontré sans le couvrir de mépris ; Kira apprenait tout par sa police secrète : il dormit tranquille. Dans la soirée du 30 janvier 1703, au milieu d'une formidable tempête de neige, Oïshi se trouvait à Eddo au milieu de sa troupe ; il arrêtait le plan d'attaque, donnait à chacun ses ordres, fixait l'heure décisive. Soudain, aux coups de minuit, tous se retrouvèrent devant la maison de Kira, et comme les voisins réveillés s'inquiétaient de voir dans le quartier tous ces hommes d'armes, ils prirent soin de les rassurer avec politesse, expliquant leur dessein ; on s'inclina. Alors Oïshi, se plaçant devant la grande porte du seigneur, fit entendre un roulement de tambour solennel : tous les braves de Kira s'armaient et accouraient en désordre ; aussitôt quelques-uns des assaillants s'élancent contre eux par la porte ouverte, tandis que les autres escaladent le toit et les murs du jardin, avec des échelles de corde ; après une rude mêlée, les quarante-sept arrivent à tuer tous leurs ennemis, n'épargnent que les femmes et les enfants, et enfin, maîtres de la place, recherchent le puissant seigneur, qu'ils trouvent caché dans une armoire. Cependant, Oïshi, entouré de ses hommes, s'agenouille devant le vieillard, avec le respect qu'exigent son rang et son âge, puis lui expose humblement le but de l'attaque et, après avoir fait lui-même les préparatifs de mort, l'invite à s'ouvrir le ventre, mais en vain : Kira a trop peur ; alors le chef lui coupe la tête, froidement, avec le même poignard dont Açano s'était servi pour son suicide ; puis les quarante-sept éteignent les feux de la maison pour éviter un incendie possible, consolent les veuves et les orphelins, et enfin se retirent, emportant dans un baquet la tête sanglante. Les voici, à la pointe du jour, qui traversent les rues en bon ordre, calmes et joyeux : le peuple les salue avec admiration ; un grand seigneur, les voyant passer devant sa maison, leur envoie des rafraîchissements, avec un message de sympathie ; la police se cache ; ils arrivent au monastère où leur jeune maître a été enseveli ; l'abbé lui-même les reçoit à la porte. Ils entrent, déposent la tête de Kira devant la tombe d'Açano, brûlent de l'encens tour à tour, par rang d'ancienneté, pendant que les moines se mettent en prières ; puis tous se relèvent, leur tâche

finie et tandis qu'Oïshi règle avec l'abbé les détails de leurs propres funérailles, ils attendent debout la sentence de mort. L'ordre officiel arrive : ils se séparent et vont s'ouvrir le ventre, avec une tranquillité héroïque, chacun dans la maison de quelque ancien seigneur. On les ensevelit côte à côte, près de la tombe de leur maître, dans le paisible cimetière où, aujourd'hui encore, depuis deux siècles, ils écoutent battre près d'eux le cœur de la nation (1). »

Ce drame, que nous avons tenu à conter en entier, est vraiment intéressant pour le psychologue en ce qu'il nous montre un coin de la mentalité japonaise que nous jugeons difficilement avec nos critériums habituels. Je veux parler du suicide tel qu'il se pratique là-bas. Toute l'action de Tciousshinghoura part du suicide d'Açano et se termine sur celui des « quarante-sept fidèles ». Ce suicide très spécial qui consiste à s'ouvrir le ventre de bas en haut et de gauche à droite s'appelle *harakiri* (Pl. XLVIII).

Le mépris de la mort et la sérénité sont les deux grandes qualités du caractère japonais. On les retrouve dans l'indifférence, la facilité avec lesquelles ils terminent leur vie par un harakiri. Nul cabotinage, nulle mise en scène dans leur suicide. Souvent l'individu qui a décidé de s'ouvrir le ventre se retire dans la chambre la plus isolée de son habitation pour se tuer avec méthode et tranquillité sans crainte des indiscrets. Quelquefois, on demande à un ami, à un serviteur de vous rendre un dernier service, celui de vous trancher le cou avec le sabre à deux mains quand, ayant suffisamment saigné et débridé la plaie on penche légèrement la tête en avant. Chose remarquable, le suicide par désespoir n'existe pas. On se tue pour témoigner son mépris de la mort, pour forcer son ennemi à se tuer aussi, on se tue pour les points d'honneur les plus futiles (2).

L'histoire de ces 47 harakiri simultanés, décidés d'avance n'a donc rien qui doive nous surprendre. La Chine, pourtant, détient le record du suicide collectif avec ces 500 disciples de Confucius se tuant pour ne pas survivre à l'incendie de leur bibliothèque. On peut dire que, si dans les races blanches, le suicide est le plus souvent le fait d'un aliéné, en Extrême-Orient, celui qui se donne la mort est rarement un fou. D'ailleurs, la cause première est identique dans les deux cas : hérédité et influence du milieu. Hérédité psychopathique dans les races blanches, hérédité normale dans les races jaunes. Les conceptions théologiques et cosmogoniques si différentes dans les deux races jouent probablement un rôle important dans notre crainte et dans leur mépris de la mort. Il est possible que cette crainte disparaisse dans certaines familles blanches ne partageant pas les

(1) Revon, *Hoksaï*, p. 241.

(2) Voir Suuzo Kuré, *Veber Selbstmord und Selbsmordversuche bei Geisteskranken*, Jahrbücher für Psychiatrie, 1898, 3e fasc.



LA PSYCHIATRIE DANS LE THÉATRE JAPONAIS
(R. Geyer).

L'exécution du Harakiri par Toyokouni
tiré du « Japon artistique » reproduit dans « Le Théâtre au Japon » (Leroux édit.).

croyances religieuses de leur race, leur psychologie se rapprochant alors de la psychologie jaune, du moins à ce point de vue.

Les Japonais et les Chinois ont pour la mort cette espèce d'ignorance que tous les hommes et les autres animaux supérieurs possèdent à l'aurore de leur existence comme si l'accumulation des forces vitales, au début, enlevait à l'organisme la possibilité d'une conception de déchéance et de fin.

Ajoutons que le harakiri est infiniment plus fréquent chez l'homme. La femme se pend ou se noie. Le harakiri qui est formellement défendu aujourd'hui a conservé toute sa vogue au théâtre et le public manifeste chaque fois qu'il en a l'occasion combien, malgré les lois, ses passions ont peu changé. Les Parisiens purent se faire une idée du harakiri, en 1900, grâce aux représentations données à l'Exposition et à l'Athénée par la troupe de Mme Sada-Yacco.

A la fin de *Khèça*, M. Kawakami s'ouvrait le ventre, courageusement, sur la scène même. Nous ne sommes pas habitués à un tel réalisme. L'acteur européen préfère disparaître pendant que, dans la coulisse, un coup de pistolet annonce sa mort à la salle émue (1).

*
* *

Parmi les sewamono (pièces de mœurs),nous en signalerons un,intéressant entre tous. Hoksaï nous l'a conté avec quelques dessins délicieux. Nous nous adressons encore à M. Revon pour apprendre de lui ce qu'est ce drame, intitulé « *La petite violette de Eddo* ».

« Shiraï Ghompatchi était un jeune guerrier du seigneur de la province d'Inaba, qui, dès l'âge de seize ans, était renommé pour sa beauté, son courage et son habileté au métier des armes ; un jour que son chien s'était battu avec celui d'un autre guerrier du même clan, les deux camarades se disputèrent, en vinrent aux prises et, par malheur, Gompatchi tua son adversaire ; il ne lui restait plus qu'à se faire chevalier errant : il s'enfuit, en route pour Eddo. Un soir, fatigué d'une longue journée de marche, il aperçut sur le chemin une maison qui avait les apparences d'une auberge, entra, mangea et se mit au lit ; vers minuit, comme il dormait profondément, une jeune fille de quinze ans,merveilleusement belle, s'approcha de sa couche, l'éveilla et lui dit : « Seigneur, vous êtes ici dans un repaire de brigands. Ils vous ont laissé entrer, mais pour vous perdre ; car si votre bourse peut être légère, votre sabre vaut un pesant d'or, Ils sont dix, avec leur chef. Moi-même, je suis la fille d'un riche marchand de Mikaosa ;

(1) On trouvera quelques renseignements pour la question médico-légale du suicide en Extrême-Orient dans le *Si-ynen-lu*, compendium de médecine légale chinoise, traduit par le Dr Em. Martin.

l'an dernier ces hommes m'ont enlevée, avec le trésor de mon père, je vous en supplie,prenez-moi avec vous, et fuyons ce lieu d'horreur. » Elle pleurait ; Gompatchi à peine sorti du sommeil l'écoutait, silencieux, frappé à la fois d'admiration et d'épouvante ; mais comme il était brave, il retrouva bien vite son sang-froid et après une minute de réflexion, répondit à la jeune fille : « Je vais tuer ces voleurs dans un instant ; dès que je les attaquerai, échappez-vous au dehors, et attendez-moi à quelque distance. » Elle sortit ; peu après, lorsque les meurtriers se glissèrent sans bruit pour tuer le jeune homme, ils le trouvèrent debout, le sabre en main ; le premier qui rentra eut la tête coupée, et les neuf autres, déconcertés, luttant en désordre, tombèrent tour à tour sous ses coups désespérés. Gompatchi délivré rejoignit la jeune fille, et au point du jour tous deux prirent joyeusement la route de Mikoua. Lorsque les pauvres parents revirent l'enfant qu'ils croyaienl perdue, lorsqu'ils apprirent comment elle avait sauvé le chevalier et comment le chevalier l'avait sauvée, ils versèrent des larmes de bonheur ; ce furent de longues journées de fête, durant lesquelles Gompatchi et les vieux ne songeaient qu'à se réjouir, tandis que la jeune fille, devenue amoureuse de son héros, ne pensait qu'à lui et bâtissait en son cœur de tendres rêves. Cependant, malgré les efforts du riche marchand qui voulait l'adopter comme son fils, malgré les douces paroles qui cherchaient à le retenir, Gompatchi ambitieux, se résolut à quitter cette demeure hospitalière. « Je suis chevalier, dit-il à son amie, et je veux entrer au service d'un nouveau seigneur. Mais séchez vos yeux, car bientôt je reviendrai. En attendant, soyez-moi fidèle, et demeurez pieuse envers vos parents. » Elle essuya ses larmes et sourit. Lui repartit vers Eddo, la bourse bien garnie par les soins du père, et faisant en esprit la conquête de l'avenir. Une nuit, comme il approchait de la capitale, il tomba au milieu d'une bande de six voleurs, qui l'attaquèrent ; tirant son sabre, il en tua deux ; mais, exténué par sa journée de marche, il allait succomber sous les efforts des quatre autres, lorsqu'un marchand qui passait par là, entendant le bruit, sauta de sa chaise à porteurs, le poignard à la main, et aida le jeune héros à mettre en fuite ses derniers adversaires. L'homme qui venait de secourir Gompatchi n'était autre que Tchôbé de Bandzouinn le chef tout-puissant des Compagnons de Eddo, le père du peuple opprimé, le fier ennemi de tous les oppresseurs, célèbre dans tout l'empire pour les luttes épiques qu'il avait osé soutenir contre le chef même des chevaliers du shiôghoun, et qui devaient le conduire, après une vie de dévouements admirables, à une mort de héros : car un jour que son terrible rival l'avait invité chez lui pour le perdre, il accepta, jugeant sa carrière assez remplie, commanda son cercueil, se rendit à la maison du traître, entra dans le bain qu'on lui offrait dans l'intention de l'y faire bouillir, et périt ainsi

comme un martyr, afin de prouver qu'un homme du peuple pouvait être plus brave qu'un chevalier ; en attendant, il remplissait Eddo de son activité bienfaisante au milieu de la fidèle troupe des justiciers dont il s'était entouré, ne laissant jamais sans aide un malheureux, ni un coquin sans vengeance. Pour Gompatchi, une telle rencontre était le salut. Après les compliments d'usage, il mit Tchôbé au courant de son histoire. « Je ne suis, dit Tchôbé, qu'un pauvre homme du vulgaire ; veuillez m'excuser de vous faire une offre déplacée : si cependant vous consentiez à accepter mon humble hospitalité jusqu'au jour où vous aurez trouvé du service, ma maison est la vôtre. » Gompatchi accepta, et tous deux entrèrent ensemble à Eddo. Cependant le jeune homme après quelques mois d'oisiveté chez son protecteur, glissa peu à peu à une existence dissolue, et il passait tout son temps à la Plaine du bonheur où sa beauté l'avait rendu le grand favori des femmes. Or, à ce moment, on parlait partout d'une belle jeune fille nommée Komouraçaki (1), récemment entrée dans cet endroit fâmeux, et qui y brillait comme une reine sans rivales. Gompatchi curieux courut à la maison des « Trois rivages de la mer », demanda la grande courtisane : mais quand leurs yeux se rencontrèrent, quel cri d'étonnement ! Comment le noble chevalier avait-il oublié ses promesses? Et comment la fille du riche marchand de Mikaoua était-elle tombée à cette boue ? quand la pauvre enfant, écrasée à la fois de honte et de joie, peut répondre aux questions dont la pressait son ami : Hélas ! lui dit-elle, c'est une triste histoire que la mienne. Après votre départ, l'an dernier, tous les malheurs ont fondu sur notre maison ; mes vieux parents sont tombés dans la misère ; comment les soutenir ? J'ai vendu ce misérable corps, pour envoyer l'argent à mon père et à ma mère ; aujourd'hui, ils sont morts ; et cependant, je suis toujours rivée à ma chaîne. Oh ! y-a-t-il dans le vaste monde une créature plus pitoyable que moi ! Mais puisque je vous retrouve, vous si fort, vous viendrez au secours de ma faiblesse, Vous m'avez sauvée une fois ; je vous en supplie, ne m'abandonnez pas maintenant ! — Oui, dit Gompatchi, votre famille si prospère a été cruellement frappée par le sort, et c'est une destinée bien triste que la vôtre. Mais ne pleurez plus. Je suis, il est vrai, trop pauvre pour vous racheter ; mais je vous aimerai : comptez sur moi. » Alors elle fut consolée, et oublia toutes ses infortunes dans sa grande joie de le revoir. Dès ce moment, Gompatchi passa presque toutes ses heures auprès d'elle, et pendant quelque temps, ils vécurent heureux. Mais son pécule de chevalier errant s'épuisait ; bientôt, n'ayant plus de ressources et ne songeant qu'à sa passion, il se fit assassin pour se procurer de l'argent ; et chaque fois qu'il en manquait, il tuait un homme ;

(1) Mot à mot « Petite Violette ».

Tchôhé l'ayant appris, le chassa. A la fin, ses aventures sanglantes furent connues de la police : on le surveilla, on l'arrêta ; après un jugement sommaire, il fut décapité dans la plaine des supplices, comme un malfaiteur du droit commun, Tchôbé seul eut pitié de sa mémoire, réclama son corps et le fit enterrer dans la terre sacrée d'un temple. Komouraçakti avait tout ignoré ; lorsque la rumeur publique lui apprit à la fois les crimes et l'exécution de Gompatchi, sa douleur fut sans bornes. Mais bientôt, en vraie Japonaise, elle retrouva tout son courage et prit une résolution suprême : elle parvint à s'enfuir de sa honteuse prison, courut à la tombe fraîchement fermée, s'y jeta à genoux, pria longtemps, toute en larmes, sur l'homme qu'elle avait tant aimé et à qui elle pardonnait toutes ses fautes ; puis, tirant le poignard qu'elle portait à sa ceinture, elle s'en frappa et tomba percée au cœur. Les vieux prêtres du monastère, émus de compassion et respectueux de ce grand amour, ensevelirent l'humble courtisane dans la tombe de son ami ; puis, en philosophes religieux, ils y gravèrent une inscription indulgente, rappelant le souvenir de ces oiseaux fabuleux (hiyok), à la fois deux et un, qui symbolisaient la fidélité conjugale : « Ces deux oiseaux, beaux comme des fleurs de cerisier, périrent avant l'heure, comme les fleurs que le vent abat avant qu'elles aient pu porter leurs fruits » (1).

Nous ne nous arrêterons pas au caractère de Komouraçaki. Sa prostitution et son suicide n'ont rien d'anormal pour un pays où la femme qui loue son corps pour subvenir aux besoins de ses vieux parents est sincèrement respectée. Le terme « chaste » pourra qualifier sans ironie cette courtisane accomplissant ainsi une action méritoire. Par contre, Gompatchi appartient incontestablement à l'aliénation mentale. Abstraction faite de la couleur japonaise de tel ou tel détail, on peut en faire un « fou moral ». Son ambition, son hypertrophie égotiste, son caractère égocentrique, comme disent les Allemands, son impulsion à vagabonder, enfin ses vols et ses crimes le stigmatisent suffisamment pour le classer. Le côté légendaire réduit au minimum, le type morbide se présente bien observé. Il tient une place très intéressante à côté des autres vagabonds légendaires, Don Quichotte, Ashavérus ou Peer Gynt. D'origine vraisemblablement hystérique, ces impulsions d'automatisme ambulatoire constituent une observation ne différant en rien de celles qui sont rapportées par les aliénistes de tous pays. La description que donne Schüle de ces malades peut s'appliquer en toute exactitude à Gompatchi. « Le besoin d'errer et de vagabonder s'observe chez ces individus à lacunes morales, et il est malheureusement fréquent de leur voir passer ainsi toute leur existence

(1) Revon, *Hoksaï*, pp. 236-241.

sans que la prison ni les souffrances qu'ils endurent puissent les corriger. Ils commettent aussi toutes sortes d'extravagances coupables, ils prennent de faux noms, font de leur existence des récits romanesques, qui résultent au fond, pour le psychologue, d'un mélange d'idées de persécution et d'idées ambitieuses, la moitié du récit est seule vraie, mais le narrateur est convaincu comme un malade atteint de délire systématisé. Ils supportent les privations, les souffrances, les sévérités de la justice plutôt que d'abandonner un iota de leurs prétentions généalogiques (1). »

Nous venons de voir le côté tragédie du théâtre japonais. Deux nô et deux djiôrouri choisis parmi les plus connus et les plus caractéristiques nous ont permis de constater que l'analyse psychologique est toujours suffisamment fouillée et exacte lorsqu'on néglige les détails ethniques qui étonnent notre mentalité européenne. Cependant, il faut bien avouer que ces qualités sont exceptionnelles. Sur les 235 nô qui nous sont parvenus et un nombre plus considérable encore de djiôrouri, bien rares sont les drames qui méritent d'arrêter le psychologue et surtout le psychiâtre. Les lettrés japonais reconnaissent eux-mêmes, peut-être trop sévèrement, les défauts de leurs compositions dramatiques. Ils les résument en quatre critiques : « l'atrocité voulue des incidents ; la complexité et l'invraisemblance de l'intrigue ; la méconnaissance des sentiments ordinaires de l'humanité ; la confusion des notions morales entre le bien et le mal, le juste et l'injuste (2) ».

***

Les comédies dans la littérature japonaise portent le nom de *Kiyogen*. Dans le spectacle, elles alternent toujours avec les nô pour dérider le spectateur entre deux tragédies. Le Kiyôghen met très souvent en scène le paysan avec ses défauts, sa débilité mentale, sa crédulité excessive qui fournissent un élément comique d'effet certain. Parmi les campagnards japonais, le renard (kitzné) joue le rôle légendaire rempli chez nous par le diable ou le sorcier. Le malicieux animal, assume tous les méfaits, toutes les calamités, il joue mille tours pendables aux malheureux qu'il veut tourmenter.

On lui attribue, entre autres choses, le pouvoir d'entrer dans le corps de ses victimes. Il pénètre par les orifices naturels ou plus fréquemment, par les extrémités en s'insinuant entre les ongles et la peau. C'est le « délire de possession par les renards » en tous points semblable à notre démonomanie. Hallucinations psychomotrices et dissociation du « moi »

(1) Schule, *Traité clin. des mal. ment.* ; trad. franç. Dagonet et Duhamel, 1888 p. 469.

(2) Benazet, *op. cit.*, p. 242, d'après M. Foukoutchi-guén-Itchiro.

anxiété, désordre dans les actes, idée obsédante de possession, le tout évoluant sur un terrain prédisposé, à l'occasion d'un choc moral ou psychique. Le prêtre bouddhiste ou shinntoïste se livre alors à des exorcismes analogues à ceux des prêtres catholiques et le renard pas plus que le démon n'insiste pour rester quand la suggestion est suffisamment puissante. Parmi les observations de cette psychopathie nous en rapporterons une qui est typique. M. le Dr Baret l'a lue à la Société médico-psychologique ; il la tenait du Dr Baels de l'Université impériale japonaise. « Je fus une fois appelé près d'une jeune fille atteinte d'une fièvre typhoïde. Elle guérit, mais pendant sa convalescence, elle entendit des femmes causer entre elles d'une autre femme qui avait un renard et qui ferait sans doute tout son possible pour le passer à quelqu'un d'autre et en être débarrassée. A ce moment même, elle éprouva une sensation étrange, le renard venait de prendre possession d'elle. « Il vient ! il vient ! » criait-elle. Et alors d'une voix étrange, sèche, fêlée, le renard de répondre par sa propre bouche et de railler son hôtesse infortunée. Cet état de choses dura trois semaines, au bout desquelles on se décida à aller chercher un prêtre bouddhiste de la secte de Nichiren. Il interpella violemment le renard qui, toujours par la bouche de la jeune fille, répondit et conclut enfin : « Je suis fatigué d'elle ; je ne demande pas mieux que de m'en aller. Que me donnera-t-on pour cela ? » Le prêtre demanda ce qu'il voulait. Le renard réclama, toujours par la même voix, certains gâteaux et certains fruits qui devaient être placés tel jour à quatre heures de l'après-midi dans un lieu qu'il désigna. La jeune fille avait conscience des paroles qu'elle prononçait, mais elle était incapable d'en dire d'autres, les objets indiqués furent portés à l'endroit désigné et le renard quitta la jeune fille sans difficulté (1).

Il n'y a guère que les femmes qui soient sujettes à ce délire de possession pour lequel une intelligence bornée et un esprit superstitieux sont nécessaires. Vraisemblablement, cette zoomanie deviendra de plus en plus rare ; de même, chez nous les lycanthropes et les possédés du diable disparaissent à mesure que s'élève la mentalité des classes pauvres.

Cette préoccupation a créé un certain état d'esprit parmi les paysans japonais. Nous en trouvons la répercussion dans un kiyôghen intitulé *Kitzné-Tsouki* (possession par les renards). M. Benazet en a rapporté le schéma. « Le fermier Tanaka a envoyé aux champs deux de ses hommes, avec des crécelles, pour écarter les oiseaux et leur a recommandé de prendre garde à l'astucieux renard, à Kitzné, qui, par ses méfaits, est devenu

(1) Baret, « Sur un délire névropathique avec dédoublement de la personnalité observé au Japon, le « kitsùne-tsùki » ou possession par les renards », *Soc. méd. ps.*, séance du 29 février 1892.— Voir aussi : Reitz,« Les possédés au Japon », *Obozr. Psykh. Nevrol.* ; *exper. Psycol.*,St-Pétersbourg, 1901,94-96.

la terreur du voisinage. La recommandation n'est que trop exactement observée. L'esprit des guetteurs est si bien rempli par la crainte de la possession par les renards que, lorsqu'ils voient paraître leur maitre, tenant à la main, un pot de saké, récompense et rafraîchissement après la besogne, ils croient voir en lui Kitzné le tentateur, et le jettent rudement hors de son propre champ de riz » (1).

On voit le rôle joué par l'idée obsédante issue de la crainte, dans la création d'une illusion ou d'une interprétation délirante. Sur l'une des gravures adjointes à cette étude, un imbécile manifeste, par toute son al-



Le renard suggère à un simple d'esprit, revêtu d'une armure en paille, qu'il est devenu grand seigneur. (D'après le « Japon artistique ».)

lure, des idées de satisfaction et de grandeur. Il s'est couvert d'une armure en paille à laquelle il attache un prix inestimable et appuie, avec orgueil, sa main sur un bâton de bambou qui vaut plus à ses yeux que le plus riche sabre de chevalier. On remarquera avec quel réalisme le masque du « possédé » reproduit le facies d'un dégénéré inférieur. Réalisme qui ne nous étonne pas, sachant qu'un grand nombre de masques de théâtre furent dessinés par Hoksaï.

(1) Benazet, *op. cit.*, p. 124, d'après O. Edwards, *op. cit.*

Le rôle du renard est tenu effectivement par un acteur. Ainsi prend corps le dédoublement de la personnalité particulière à cette forme délirante. Déjà dans un nô, nous avons vu paraître sur la scène, l'hallucination et de délire de jalousie d'une mélancolique persécutée. Ce procédé de matérialiser le psychisme des personnages est donc assez familier au théâtre japonais.

La crédulité du paysan n'est pas seulement mise à contribution dans le délire de possession par les renards. Les situations qui en tirent leur élément comique sont innombrables. Il serait fastidieux de multiplier des exemples faciles à trouver dans la bibliographie déjà riche du théâtre au Japon.

Si le paysan japonais a une crédulité exagérée il possède également une certaine affection pour le saké (eau-de-vie de riz). Le kiyôghen qui a pour titre « *Le sake de la tante* » met en scène un jeune homme qui pour obtenir du saké de sa tante se déguise en diable. La tante terrorisée le laisse boire et il boit tellement qu'il s'endort consciencieusement ivre, oubliant de remettre son masque. La tante furieuse, en reconnaissant sa méprise, se venge en gratifiant son neveu de coups de poing vigoureux.

*
* *

Que conclure de cette étude? Nous avons vu deux nô, deux djiôrouri, deux kiyôghen, choisis parmi les plus intéressants, les plus caractéristiques. Il eût été parfaitement inutile d'en citer davantage. Un travail d'analyse est ici forcément aride puisqu'il s'exerce sur une charpente schématique au lieu d'avoir à disséquer un caractère soigneusement développé. Nous n'avons pas entre les mains l'admirable observation d'un Hamlet, d'un Lear, d'un Brand ou d'un Solness.

Cependant, le peu que nous trouvons à choisir, nous montre assez que les Japonais savent être de parfaits artistes, de profonds observateurs quand ils veulent s'en donner la peine. Ainsi la mentalité de Gompatchi dans « La Petite Violette de Eddo » est remarquablement détaillée, il est « lui-même » tout en s'analysant beaucoup moins que le Peer Gynt d'Ibsen.

Il nous semble que nous avons surtout deux choses à retenir au seul point de vue « aliénation mentale ». C'est, d'une part, le harakiri dans les tragédies et d'autre part le rôle du renard dans les comédies. Si le harakiri est tombé en désuétude depuis les ordonnances qui l'ont défendu, il émeut encore violemment les générations actuelles qui l'estiment comme le meilleur moyen de témoigner son mépris de la mort.

Quant à la possession par le renard, elle nous renseigne admirablement sur l'état mental des paysans. Le simple d'esprit s'y rencontre fréquemment et il est possible que le saké joue un certain rôle dans ce degré d'in-

fériorité mentale. Toujours prêt à subir les influences qui exploitent sa crédulité, le paysan japonais comme le paysan breton sera longtemps encore une source féconde où se fournira le rire des comédies.

Il ne faudrait pas, toutefois, juger le Japonais par son théâtre qui n'est qu'un reflet de toutes les exagérations et de tous les défauts de ce peuple resté très enfant par certains côtés de son cerveau. En réalité cette agglomération humaine a subi, par l'intermédiaire de la Corée, l'influence de l'admirable philosophie de trois hommes supérieurs, sages entre les sages : Lao-Tse, Kong-Tse et Bouddha. Ils en ont acquis une franchise d'allure, une douceur, une sérénité surtout, qui ont frappé tous les voyageurs. N'est-ce pas François Xavier qui disait déjà en parlant d'eux « Ce peuple fait les délices de mon âme ».

Terminons en citant, d'après M. Revon, un fait qui nous donnera un excellent critérium de leur mentalité. « Si un vieux domestique ayant commis quelque faute, reçoit de son maître un reproche brutal, il se contente de sourire avec indulgence, parce qu'il estime que des paroles exagérées sont l'indice d'une folie passagère (1). »

(1) Revon, *Hoksaï*, note de la p. 197.

Le gérant : P. Bouchez.

CLINIQUE DES MALADIES DU SYSTÈME NERVEUX
HOSPICE DE LA SALPÊTRIÈRE

LES DÉVIATIONS DE LA COLONNE VERTÉBRALE DANS LA MALADIE DE PARKINSON

PAR

J. A. SICARD et **L. ALQUIER**
Chef de Clinique Interne des Hôpitaux.

BIBLIOTHÈQUE DE LA SALPÊTRIÈRE FACULTÉ DE MÉDECINE

Ayant eu l'occasion d'observer, à la Clinique de la Salpêtrière, un certain nombre de cas de maladie de Parkinson, nous avons été frappés de la fréquence des déviations de la colonne vertébrale, au cours de cette affection.

Nulle part, dans les traités anciens, comme dans les plus récents, depuis le premier mémoire de Parkinson (1) jusqu'à l'article de MM. Grasset et Rauzier (2), il n'est fait mention des déformations du rachis que peut déterminer la « paralysie agitante ». Il est bien fait allusion, par tous les auteurs, à l'attitude « penchée en avant » que présentent les malades, dans la forme commune (type de flexion), mais sans que l'examen de la colonne vertébrale ait particulièrement attiré l'attention des observateurs.

Et pourtant, Charcot et l'Ecole de la Salpêtrière s'étaient attachés à montrer tout l'intérêt que présente l'étude des déviations du rachis, au cours des maladies nerveuses. M. Hallion (3) avait même, dans sa thèse

(1) Parkinson, On Essay of the shating palsy by James Parkinson, Membre of the Royal College of Surgeons, London, 1817.

(2) Grasset et Rauzier, In Traité de médecine Brouardel et Gilbert, t. X.

(3) Hallion, *Des déviations vertébrales névropathiques*, Th. Doct. Paris, 1892.

inaugurale, réuni en un tableau synthétique tous les cas antérieurement publiés, et étudié la genèse des déviations, au cours des diverses affections organiques ou dynamiques du système nerveux : dans l'hémiplégie, la syringomyélie, le tabes, les myopathies, la sciatique (Brissaud, Babinski), et dans l'hystérie.

A cette liste déjà longue, on peut, d'après nos observations, ajouter la maladie de Parkinson.

Sur 17 parkinsoniens dont nous avons pu faire une étude complète, 12 présentent des déviations notables de la colonne vertébrale. Cette forte proportion ne semble pas due à une série particulièrement heureuse ; car, au cours de nos recherches bibliographiques, nous avons trouvé, dans la « Nouvelle Iconographie de la Salpêtrière », plusieurs photographies déjà anciennes de parkinsoniens, présentant des déviations rachidiennes analogues à celles constatées par nous. En 1889, Dutil (1) relatant un cas d'hémiparkinson *gauche* avec attitude anormale de la tête et du tronc (extension) écrit : « La tête est rejetée directement en arrière, en extension forcée, sans inclinaison latérale. *Le tronc est, lui aussi, penché en arrière, dans une attitude qui exagère notablement la cambrure dorso-lombaire, mais il est, en même temps, légèrement incliné à droite, de telle sorte que la colonne vertébrale décrit une double courbure latérale, concave à droite, au niveau de sa portion dorsale supérieure, et concave à gauche dans la portion lombaire* ; l'épaule gauche est soulevée, comme la hanche, du même côté, le membre inférieur est en extension, le pied est légèrement abaissé de manière que le talon touche à peine le sol, l'avant-pied appuyant surtout sur le sol. » Voilà la description nette d'une lordo-scoliose. Deux photographies sont jointes à ce travail ; malheureusement, la malade est habillée, si bien qu'on ne peut que soupçonner la lordose, sur la photographie prise de profil ; la seconde, vue de face, permet de mieux apprécier la scoliose. En 1895, MM. Paul Richer et Henry Meige (2) publient, dans une « Etude morphologique sur la maladie de Parkinson », des photographies vues de face, de dos, de profil de deux parkinsoniens, montrant chez tous les deux, une cyphose dorsale supérieure, très nette chez la première malade, moins accentuée chez le second, avec peut-être une légère ébauche de scoliose. Les photographies de la première malade représentent, non la malade elle même, mais une statuette qu'en fit le Dr Paul Richer. On peut en admirer l'exactitude parfaite, en la comparant aux chromophotographies de cette malade, prises alors qu'elle était dans

(1) Dutil, Nouvelle Iconographie de la Salpêtrière, 1889, p. 165.

(2) Paul Richer et Henri Meige, Nouvelle Iconographie de la Salpêtrière, 1895, p. 361.

le service du professeur Charcot, par M. Londe, et que l'on peut voir dans la collection de la Clinique de la Salpêtrière.

Enfin, il existe, au Musée Charcot à la Salpêtrière, deux photographies d'un parkinsonien, prises de face et de profil. Sur cette dernière, et bien que le malade soit représenté vêtu, l'existence d'une cyphose, intéressant toute l'étendue de la colonne dorsale, est évidente.

Voici maintenant, nos cas personnels. Pour ne pas allonger outre mesure ce travail, nous résumons, en deux tableaux synoptiques, ce qui, dans chaque cas, nous a paru essentiel pour cette étude. Les photographies de nos malades sont dues à M. Infroit, que nous remercions vivement de son obligeance.

1er Tableau. — Parkinsoniens présentant des déviations de la colonne vertébrale.

2e Tableau. — Parkinsoniens sans déviations de la colonne vertébrale.

Parmi les 12 observations de notre premier tableau, la huitième (Bel, 54 ans) nous semble devoir être mise à part : il s'agit d'une cypho-scoliose légère, *datant de la puberté*, et qui n'a, par conséquent, rien à voir avec la « parolgie agitante » ; la malade n'a d'ailleurs pas remarqué que la déviation vertébrale dont elle est atteinte, ait augmenté depuis le début de son affection. Dans les onze autres cas, les malades présentent des déviations nettes de la colonne vertébrale, qui ou bien, ont apparu depuis le début de leur maladie (obs. 2, 3, 4, 5, 6, 9, 10, 11, 12), ou bien, se sont notablement accrues (obs. 1 et 7), une légère déviation existant antérieurement. Nous avons soigneusement recherché, dans tous les cas, s'il n'existait pas quelque cause, étrangère à la maladie de Parkinson, et qui puisse expliquer ces déviations. L'examen clinique ne permet pas de soupçonner une affection *osseuse* de la colonne vertébrale : des radiographies, que nous aurions voulu joindre à ce travail, ont été faites dans trois cas (obs. 5, 10, 12) ; elles montrent la parfaite intégrité des vertèbres. D'autre part, nous n'avons pu déceler chez aucun de nos malades, nul stigmate d'*hystérie*. Il n'existe pas non plus de *paralysie* vraie d'un groupe musculaire, rendant compte de ces déviations. Il nous semble donc logique de les rattacher à la maladie de Parkinson, mais à quel mécanisme attribuer leur genèse ?

Tout d'abord, remarquons qu'il ne s'agit pas simplement de déviations imputables à la cachexie, à l'alitement prolongé des malades ; trois seulement d'entre eux (obs. 3, 4, 9) sont impotents, cachectiques, confinés au lit ou dans un fauteuil ; les autres vont et viennent toute la journée, ayant conservé leurs forces ; plusieurs exercent encore leur profession. L'ancienneté de la maladie n'est pas davantage une cause ; la malade de

PREMIER TABLEAU. — Parkinsoniens avec déviations de la colonne vertébrale.

NATURE DE LA DÉVIATION RACHIDIENNE.	DÉSIGNATION DU MALADE.	DATE DU DÉBUT DE LA MALADIE	PRINCIPAUX SYMPTOMES DE LA MALADIE.	DESCRIPTION DE LA DÉVIATION DU RACHIS.	FIGURES
Cyphoses.	1. Mer..., homme, 50 ans, emballeur.	3 ans.	Tremblement des deux membres supérieurs, prédominant à gauche (côté habituellement le plus fatigué). Raideur musculaire bilatérale, prédominant, pour les membres supérieurs aux fléchisseurs des bras et des avant-bras. Attitude des membres supérieurs et de la tête, flexion légère. Pas de pulsion.	Légère cyphose dorsale supérieure. Le rachis un peu voûté antérieurement, s'est déformé beaucoup plus depuis l'apparition de la raideur (fig. A), redressement partiel après traitement (fig. B).	A et A' Pl. XLIX.
	2. Gaé..., homme, 52 ans, cocher-livreur.	5 ans.	Tremblement du membre supérieur gauche (le plus fatigué habituellement). Raideur musculaire des 4 membres et du tronc, prédominante à gauche. Pas de pulsion.	Cyphose dorsale supérieure partiellement réductible par le massage et la mécano-thérapie.	B Pl. XLIX.
	3. Ler..., homme, 47 ans, garçon-livreur.	2 ans (tremblement essentiel depuis 17 ans).	Tremblement des quatre membres, langue, mâchoire. Raideur généralisée, malade cachectique, soudé en flexion. A eu de l'antipulsion, actuellement impotent.	Cyphose dorsale supérieure.	
	4. Del..., femme, 60 ans, ménagère.	5 ans.	Tremblement des deux membres supérieurs. Raideur généralisée, malade cachectique, soudée en flexion. A eu de l'antipulsion, actuellement impotente.	Cyphose dorsale supérieure et moyenne très accentuée. A débuté en même temps que la généralisation de la raideur.	C Pl. XLIX.
Scolioses.	5. Diet..., femme, 47 ans, ménagère.	3 ans.	Tremblement du membre supérieur droit ; atteint parfois le membre inférieur droit. Raideur musculaire légère dans tout le côté droit du corps (membres supérieur et inférieur et tronc), prédomine aux fléchisseurs du bras et de l'avant-bras. Pas de pulsion.	Scoliose à concavité dorsale droite et à concavité lombaire gauche. Améliorée après le traitement.	D Pl. L.



A

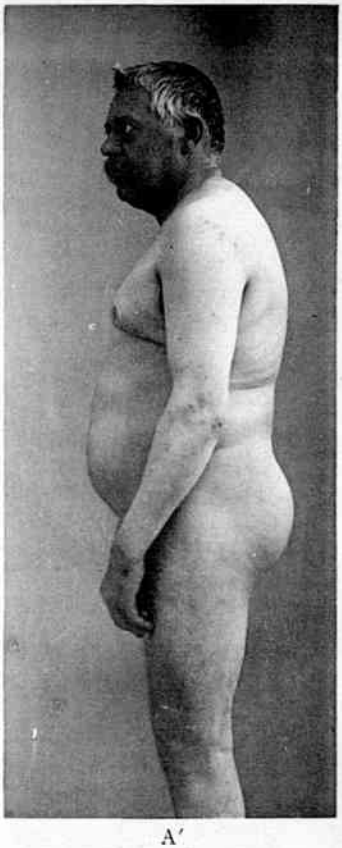

A'



B



C

DÉVIATION DE LA COLONNE VERTÉBRALE DANS LA MALADIE DE PARKINSON

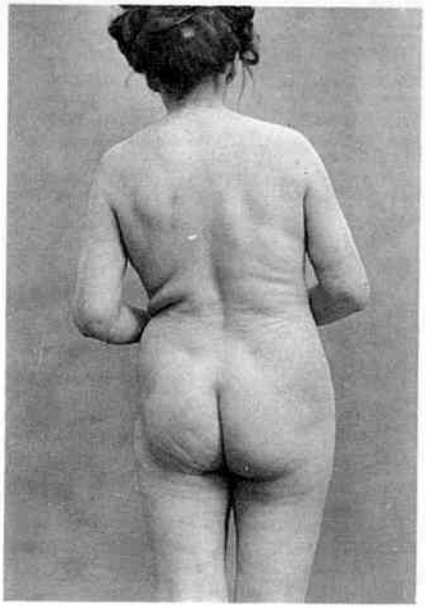

D

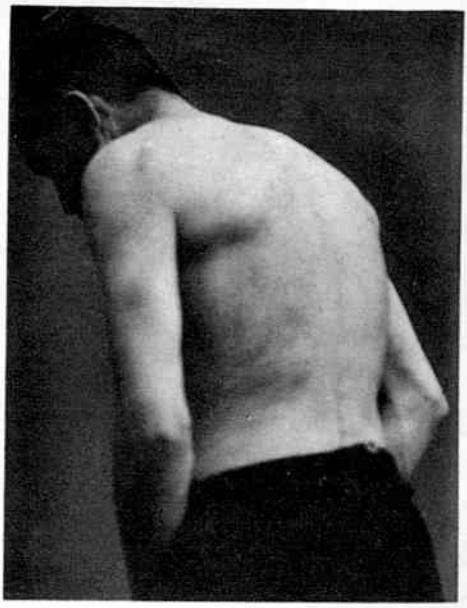

E

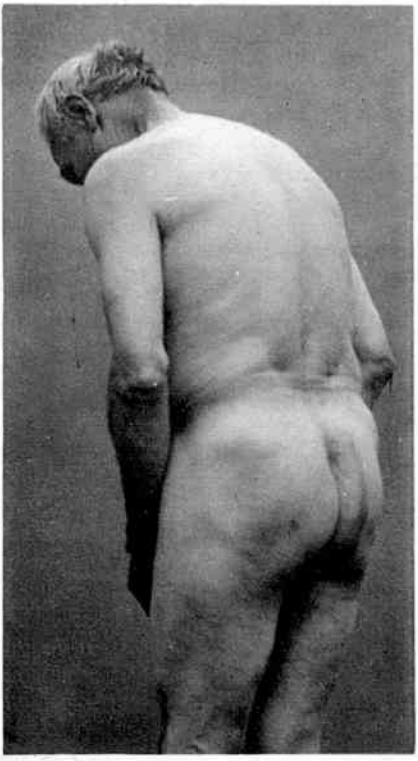

F



G

DÉVIATION DE LA COLONNE VERTÉBRALE DANS LA MALADIE DE PARKINSON

(Sicard et Alquier).

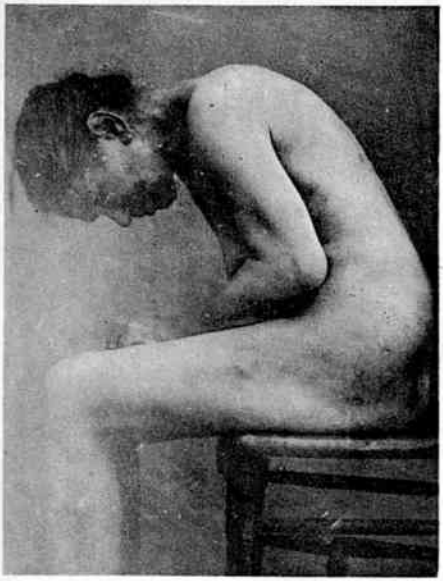

H



H′

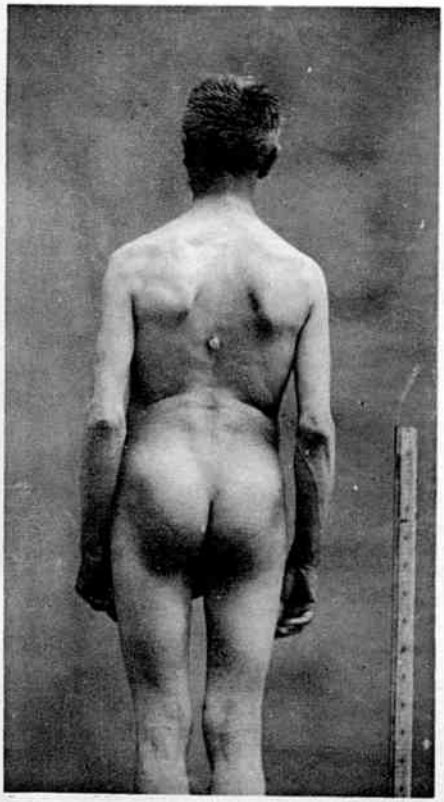

K



K′

DÉVIATION DE LA COLONNE VERTÉBRALE DANS LA MALADIE DE PARKINSON

(Sicard et Alquier).



L



L'



M



M'

DÉVIATION DE LA COLONNE VERTÉBRALE DANS LA MALADIE DE PARKINSON

(Sicard et Alquier).

	6. S..., homme, 48 ans, conducteur-typographe.	3 ans.	Tremblement des deux membres supérieurs prédomine à gauche. Raideur plus accusée à gauche.	Cyphose dorsale supérieure. Scoliose légère, convexité dorsale moyenne droite.	E (Pl. L).
	7. Mil..., homme, 66 ans, commissionnaire.	7 mois.	Tremblement du membre supérieur gauche. Raideur, tout le côté gauche du corps, y compris la tête, prédomine aux fléchisseurs du bras et de l'avant-bras. Attitude, type de flexion. Pas de pulsion.	Cyphose dorsale supérieure. Très légère scoliose. Déviation remarquée à l'âge de 20 ans, s'est accrue depuis l'apparition de la raideur.	F (Pl. L).
Cypho-scolioses.	8. Bel..., femme, 54 ans, couturière.	2 mois.	Tremblement bilatéral (bras et jambes), prédominant à droite. Pas de raideur cliniquement appréciable. Pas de pulsion.	Cyphose dorsale supérieure *datant de la puberté*, avec légère scoliose à convexité principale, dorsale inférieure droite.	G (Pl. L).
	9. Vig..., femme, 60 ans, ménagère.	12 ans.	Tremblement des quatre membres, prédominant à droite. Raideur musculaire généralisée, prédominante à droite, très marquée, malade presque cachectique, soudée en flexion. A eu de l'antipulsion, actuellement impotente.	Cyphose dorsale supérieure (fig. H) irréductible. Scoliose à concavité lombaire droite (fig. H'), partiellement réductible.	H et H' (Pl. LI).
	10. Marc..., homme, 58 ans.	2 ans.	Tremblement des quatre membres, prédominant à gauche. Raideur très légère, surtout marquée aux masses sacro-lombaires. Attitude, type d'extension. Rétropulsion.	Lordose (fig. K'). Ebauche de scoliose à concavité lombaire droite (fig. K). Déviations vertébrales très améliorées après traitement.	K et K' (Pl. LI).
Lordo-scolioses.	11. Docq..., femme, 40 ans.	15 ans.	Tremblement des quatre membres, prédominant à gauche. Raideur musculaire très nette, prédominant au membre inférieur gauche et aux muscles fléchisseurs des bras et avant-bras. Type de flexion. Anti et rétropulsion.	Lordose (fig. L). Scoliose légère à concavité dorso-lombaire gauche (fig. L'), réductible. Très améliorée après traitement.	L et L' (Pl. LII).
Cypho-lordo scoliose.	12. Cour..., femme, 62 ans, ouvrière en bougies.	1 an.	Tremblement des quatre membres, très léger, un peu plus marqué au membre supérieur gauche. Raideur musculaire très légère, généralisée, prédominante aux fléchisseurs des bras et avant-bras.	Cyphose dorsale moyenne (fig. M). Lordose (fig. M). Scoliose légère à concavité dorsale gauche et concavité lombaire droite (fig. M'), très améliorée depuis le traitement.	M et M' (Pl. LII).

DEUXIÈME TABLEAU. — Parkinsoniens sans déviations de la colonne vertébrale.

DÉSIGNATION DES MALADES	DATE DU DÉBUT DE LA MALADIE	PRINCIPAUX SYMPTOMES DE LA MALADIE	ÉTAT DE LA COLONNE VERTÉBRALE
13. Gi..., homme, 64 ans, huissier audiencier.	2 ans.	Tremblement léger des 4 membres, prédominant au membre supérieur gauche. Raideur musculaire ébauchée, généralisée, mouvements, ont leur amplitude normale, seulement un peu lents. Pas de pulsion.	Rien à noter, pas de déviation.
14. Eb..., homme, 37 ans, monteur en bronze.	4 ans.	Tremblement léger des 4 membres. Raideur musculaire, actuellement ébauchée, généralisée, prédominante aux masses sacro-lombaires. Antipulsion, affaiblissement et raideur jambe gauche.	Pas de déviation actuelle. Dit avoir été « contourné » et s'être redressé depuis un an, en même temps que la raideur s'améliorait.
15. Per..., femme, 27 ans, couturière.	1 mois.	Tremblement très léger des 4 membres (début brusque). Raideur ébauchée, quadriceps fémoral gauche sans pulsion.	Pas de déviation.
16. Grud..., femme, 50 ans, fruitière.	20 ans.	Tremblement très léger des 4 membres. Sans raideur cependant, facies figé, mouvements un peu lents.	Pas de déviation.
17. Cout..., femme, 48 ans, concierge.	3 ans.	Tremblement assez considérable des 4 membres. Raideur à peine ébauchée, mouvements lents, facies figé.	Tendance légère à la cyphose, mais existait antérieurement à la maladie actuelle.

notre observation 12, parkinsonienne depuis un an seulement, affirme nettement ne s'être voûtée que depuis ce temps, et, cependant, sa déviation est, à l'heure actuelle, assez notable. Enfin, la déviation n'est certes pas en rapport avec le tremblement, puisque celui-ci existe dans les 5 observations de notre deuxième tableau (parkinsoniens sans déviation). Notamment dans l'observation 17 (parkinsoniens sans déviation), le tremblement est beaucoup plus intense que chez plusieurs malades de notre première série (parkinsoniens avec déviation).

Au contraire, l'examen des malades nous a aisément permis de constater que *les déviations de la colonne vertébrale dépendent de la raideur musculaire*. Cette dernière est à peine ébauchée chez ceux de nos malades dont le rachis n'est pas dévié ; chez les autres les déviations rachidiennes ont apparu en même temps que leurs muscles devenaient « lourds » comme courbaturés, et que leurs mouvements commençaient à perdre leur souplesse ; chez tous, nous avons pu constater, non seulement la lenteur et la gêne des mouvements, l'état figé des traits, qui constitue le masque du parkinsonien, mais encore, au palper, une rigidité toute spéciale de certains muscles (principalement les biceps brachiaux et les muscles de la face antérieure des avant-bras, pour le type ordinaire, de flexion) ; dans les cas les plus nets, ces muscles deviennent durs, et presque ligneux. Faisons remarquer encore que, sous l'influence du traitement institué (mécanothérapie, massage, bains chauds, bromhydrate d'hyoscine), un certain nombre de nos malades (obs. 1, 5, 10, 11, 12) ont vu diminuer parallèlement leur raideur et leurs déviations, les injections sous-cutanées de bromhydrate d'hyoscine, qui diminuent, pendant quelques heures, la raideur musculaire, atténuent momentanément les déviations ; plusieurs malades (notamment, les n°s 1, 5, 11) peuvent, lorsqu'ils sont sous l'influence du médicament, se redresser partiellement, ce qu'ils ne peuvent plus faire le lendemain, alors que la raideur est redevenue ce qu'elle était auparavant.

Nous ne voudrions pas pousser plus loin l'analyse et affirmer que telle ou telle déviation correspond à la raideur de tel ou tel groupe musculaire. Faisons seulement remarquer que ceux de nos malades qui sont devenus cyphotiques, présentent le type ordinaire, en flexion, de la maladie, leur tête est fléchie sur la poitrine ; les avant-bras sont reportés en avant, en demi-flexion, les mains ont l'attitude classique du parkinsonien ; le palper montre que la rigidité prédomine nettement au niveau des muscles fléchisseurs, pour le membre supérieur ; parfois même (obs. 3 et 4), les mouvements d'extension des membres sont incomplets, et *nettement limités par la tension des fléchisseurs*, qui semblent légèrement rétractés. Au contraire, le malade de notre observation 10, atteint d'une lordose

avec ébauche de scoliose, présente nettement le type d'extension, non seulement pour le tronc, mais aussi pour la tête et les membres : dans la position habituelle, ses bras pendent, dans la position du soldat au port d'armes, et ne sont pas ramenés en avant, comme le montre la photographie prise de profil. Enfin, notre cas de scoliose correspond à un hémiparkinson ; dans nos 3 observations (n°s 6, 7, 9) de cypho-scoliose développée en même temps que la raideur, celle-ci prédomine d'un côté du corps.

Nous conclurons donc en disant que, dans la maladie de Parkinson, on observe le plus souvent des déviations de la colonne vertébrale, de types divers (cyphoses, scolioses, lordoses simples ou combinées diversement entre elles) apparaissant en même temps que la raideur musculaire, et, croyons-nous, *sous son influence*.

LE SYNDROME DU TORTICOLIS SPASMODIQUE

SPASMES FONCTIONNELS ET MALADIES HÉRÉDITAIRES ET FAMILIALES DU SYSTÈME NERVEUX

PAR

DESTARAC

(de Toulouse)



Nous avons présenté, au dernier Congrès de Toulouse (1), deux malades atteints d'une même affection qui se rapproche des maladies héréditaires par son début dans la seconde enfance et par quelques-uns de ses symptômes, tandis qu'elle emprunte les autres à divers tics ou spasmes, souvent décrits sous des noms divers, mais encore imparfaitement connus.

L'un a déjà fait le sujet d'un travail publié dans la Revue Neurologique en juin 1901. La marche des accidents, suivie avec soin depuis cette époque, présente un réel intérêt.

Nous devons à la bienveillance de M. le professeur Mossé d'avoir pu étudier l'autre dans son service de l'Hôtel-Dieu.

Nous avons été surpris de retrouver, dans ce second cas, une symptomatologie identique au premier, quoiqu'un peu plus complexe, et une même évolution donnant l'impression d'une seconde édition amplifiée de la même maladie, et non pas seulement d'une analogie superficielle entre deux états morbides différents.

Malgré sa physionomie bien spéciale, le tableau clinique offert par nos malades, rappelle par certains traits, d'une part, la *paraplégie spasmodique*, d'autre part, la *maladie de Friedreich et l'hérédo-ataxie cérébelleuse.*

Comme dans ces deux dernières affections, l'intégrité de la force musculaire contraste avec l'impotence fonctionnelle, systématisée, sous forme de *spasmes fonctionnels* à certains mouvements complexes et coordonnés tels que la marche et l'écriture.

L'analogie se traduit encore par des attitudes vicieuses et des mouvements involontaires des membres, du tronc et de la tête.



(1) 1er avril 1902.

Le torticolis spasmodique nous paraît être le phénomène capital, dans toute l'acception du terme qui caractérise cette affection, si bien que nous serions tenté de la désigner sous le nom de *syndrome du torticolis spasmodique*.

Avant d'entreprendre l'étude de nos malades, un court préambule nous paraît nécessaire pour mettre certains points en relief et en préciser l'intérêt particulier.

I

En 1900, M. Babinski présente à la Société de Neurologie un homme de 37 ans atteint de torticolis spasmodique, ayant les caractères du torticolis mental, associé à des spasmes du bras et de la jambe du même côté.

En présence du signe des orteils, il n'hésitait pas à rattacher ces divers spasmes à une cause unique, à une perturbation dans le fonctionnement du faisceau pyramidal, dont il se déclarait, du reste, incapable de préciser la nature.

Il signalait, en outre, *l'hyperextension permanente du gros orteil*, et M. Ballet faisait remarquer la forme *athétosique* des mouvements du bras.

Nous attirons l'attention sur ces deux phénomènes, en rappelant que les mouvements athétosiques font partie de la maladie de Friedreich, et que l'hyperextension permanente du gros orteil constitue souvent la première manifestation du pied-bot de Friedreich, qui persiste même parfois indéfiniment sous cette forme rudimentaire (1).

En juin 1901, nous présentions à la Société de Neurologie l'observation suivante :

H. Fou.., âgée de 18 ans, née à terme, de parents bien portants, n'ayant jamais eu ni convulsions, ni autres manifestations nerveuses, et ne présentant aucun stigmate d'hystérie (2).

La maladie débute, vers 8 ou 9 ans, par une gêne dans les mouvements de l'écriture analogue à la *crampe des écrivains*, gêne qui existe aussi pour certains mouvements compliqués, tel le travail au crochet.

A 16 ans, se montre une sorte de boiterie provoquée par un *spasme du mollet* gauche qui met le pied en varus équin. Ce spasme se produit au maximum dans la marche, et disparaît dans la course, ou du moins ne semble pas entraver le mouvement des jambes à cette allure rapide.

Elle monte et descend les escaliers quatre à quatre, et saute, sans difficulté, d'une assez grande hauteur.

En dehors de la marche et de l'écriture, le bras et la jambe exécutent, avec force et souplesse, les mouvements les plus variés.

(1) Soca, Th. Paris, 1888, p. 32.
(2) Voir Rev. Neur., juin 1901.

Un peu plus tard, apparaissent des *contractions spasmodiques de la hanche*, dont les secousses se communiquent au tronc.

Ces spasmes se transforment bientôt en une déviation permanente, avec *scoliose* consécutive. Cette contracture de la hanche cède assez facilement sous la simple pression de la main.

En dernier lieu s'installe un torticolis clonique d'abord, tonique ensuite, rappelant les récentes descriptions du torticolis mental et, comme lui, corrigé par le *signe du doigt*.



Fig. 1. Fig. 2.

Les *réflexes* rotuliens sont exagérés et les cutanés abolis. Il y a un léger clonus du pied.

Le *signe des orteils* est très net des deux côtés.

Les *gros orteils sont en hyperextension*.

Les sphincters sont intacts. Pas d'incoordination, ni de titubation, ni de signe de Romberg.

La force musculaire est conservée.

Il se produit spontanément mais surtout dans la marche, de la tachycardie et de l'oppression sans lésion, du cœur ni des poumons.

La sensibilité, l'intelligence ne présentent rien d'anormal. Il en est de même de l'état mental.

L'émotion exagère tous ces phénomènes spasmodiques.

En présence de ces phénomènes d'aspect si varié, nous nous refusions à porter autant de diagnostics qu'il y a de formes différentes de spasme, et nous préférions ne voir en eux que les manifestations d'un seul et même état morbide. Nous rappelions que Duchenne de Boulogne a réuni, dans son chapitre des spasmes fonctionnels, la crampe des écrivains, le torticolis spasmodique, toutes ces contractions toniques ou cloniques qui se manifestent seulement pendant l'exercice de certains mouvements volontaires ou instinctifs, et qu'il les rattache à un état morbide quelconque des centres nerveux.

Nous constations encore qu'un certain nombre de ces mouvements convulsifs sont incontestablement de nature hystérique (Duchenne, Pitres, Joffroy) et que la plupart sont englobés dans les tics et dans la famille des myoclonies (Raymond) qui n'est, sans doute, qu'un groupement d'attente.

Enfin nous ne pouvions oublier la séduisante théorie psychique de M. Brissaud qui a donné à la question du torticolis un regain d'actualité, ni l'importance du signe des orteils, mise en évidence par M. Babinski, au point de vue de l'interprétation anatomique du même phénomène.

Nous restions, malgré tout, hésitant.

Mieux éclairé aujourd'hui par l'évolution des accidents chez notre première malade, et par l'étude d'un nouveau cas, nous pourrons, peut-être, nous montrer plus affirmatif.

II

Chez notre jeune fille, cette hyperextension des orteils s'est transformée en un *Pied-bot de Friedreich* très complet (Pl. LIII. C).

Les pieds sont en équinisme, tassés d'avant en arrière, avec proéminence de la partie dorsale. Tous les orteils sont en hyperextension avec saillie des tendons. La plante du pied est plus excavée et ridée. Ce pied creux persiste dans la station debout, comme en fait foi l'empreinte sur laquelle toute la partie moyenne du pied fait défaut.

Le spasme du mollet gauche a gagné le mollet droit. Il n'apparaît pas immédiatement (1), mais au bout de quelques pas ; les pieds ne reposent plus alors que par l'extrémité antérieure des métatarsiens. La malade ne peut plus avancer que très difficilement, même soutenue par un aide. Cette attitude reproduit fidèlement la démarche d'un cas de Friedreich figurée par M. Raymond (2), dans ses scléroses de la moelle.

La force musculaire mesurée par la résistance à la flexion et à l'extension

(1) Au début le spasme ne se manifestait qu'après un temps de marche. M. Marie a fait la même remarque au sujet des troubles de la marche dans l'hérédo-ataxie.

(2) *Scléroses systém. de la moelle*, 1894, p. 329.

paraît conservée, et cependant la station debout et la marche amènent rapidement une lassitude extrême et une sensation de brisement dans les membres. Tandis qu'au début elle se tenait constamment debout, elle passe maintenant toutes ses journées assise (1).

La tachycardie et l'oppression se montrent au moindre effort, et parfois spontanément, et l'on peut se demander s'il ne s'agit pas là de phénomènes bulbaires.

Nous devons noter encore, pour compléter l'observation, une sorte d'inquiétude des membres inférieurs, dans la station debout, et un défaut d'équilibre empêchant les deux pieds de poser, à la fois, à plat sur le sol.

Des vertiges ont apparu depuis quelque temps.

Il se serait produit, il y a quatre mois, des troubles vaso-moteurs de la jambe gauche, que nous n'avons pu observer, sous forme de gonflement avec rougeur remontant jusqu'à mi-jambe.

Dans l'état actuel, cet ensemble clinique pourrait être pris, à un examen superficiel, pour une paraplégie spasmodique :

Démarche spasmodique sans titubation, ni incoordination, ni signe de Romberg, réflexes rotuliens exagérés, clonus du pied et signe des orteils, intégrité des sphincters et de la sensibilité.

Mais cette systématisation des phénomènes spasmodiques pour la marche et l'écriture s'éloigne du tableau classique de la paraplégie spasmodique.

Au contraire, ce symptôme du début, ce trouble de l'écriture prenant le caractère d'un spasme fonctionnel, n'est pas sans analogie avec la remarque qui a déjà été faite dans la maladie de Friedreich et l'hérédo-ataxie (2), où les troubles de la motricité des membres supérieurs peuvent se déceler, bien longtemps avant tout autre symptôme, à l'occasion des mouvements complexes de l'écriture (3).

Mais, dans ce cas, le trouble ne se produit pas sous la forme *d'un spasme*, mais d'une *incoordination motrice*. Le malade prend la plume d'une façon maladroite, rate plusieurs fois l'encrier ; des petits mouvements latéraux détournent tout le temps la main de sa direction primitive. Le résultat est à peu près le même : les lettres sont tremblées, irrégulières.

(1) Leç. 1893-1894, p. 55 et 56. M. Brissaud a noté cette fatigue, sensation purement objective que rien ne paraît motiver objectivement. Cette fatigue si spéciale est ce qu'il faut redouter par dessus tout. Elle assombrit le pronostic.

(2) Soca, *loc. cit.*, p. 65 ; Marie, Sem. méd., 27 sept. 1893.

(3) Chez nos deux sujets, la difficulté a attiré l'attention à l'occasion de la dictée. M. Raymond fait la même remarque dans un cas de Friedreich (Cliniques, 1896-97, p. 352).

(4) Il y a aussi des mouvements de la tête dans l'hérédo-ataxie pendant les différents actes, mais elle reprend la situation fixe dès que le mouvement est accompli et que le sujet est suffisamment « calé ». Marie, *loc. cit.*, p. 445.

L'analogie est encore frappante entre le torticolis spasmodique et les mouvements involontaires de la tête dans le Friedreich.

Ces mouvements consistent en oscillations ordinairement antéro-postérieures, parfois latérales, *qui ne se produisent pas généralement quand le malade est au repos absolu dans le lit, mais qui apparaissent dès qu'il se met en mouvement.* « Si le malade marche, dit Soca (1), la tête se met à branler tout de suite, et cela jusqu'à ce qu'il s'arrête. S'il s'asseoit, les mouvements cessent au bout d'un certain temps ; dans quelques cas, le mouvement est continu ou à peu près, que le malade soit assis, debout ou qu'il marche, il ne cesse que quand il est couché. Dans d'autres cas encore, le mouvement serait absolument continu et ne cesserait que pendant le sommeil. » L'émotion exagère toujours ces mouvements.

On ne saurait décrire avec plus de précision les caractères propres au torticolis spasmodique qu'on retrouve dans toutes les observations.

Le caractère essentiel, qui l'a fait classer par Duchenne dans les spasmes fonctionnels, c'est de ne se produire qu'à l'occasion des mouvements volontaires, et de disparaître quand la tête est appuyée.

Dans certains cas, en général à une période avancée de la maladie, le spasme persiste même quand le sujet est couché, mais à un moindre degré. il disparaît toujours pendant le sommeil.

Entre les types extrêmes, tous les degrés peuvent se rencontrer.

Si nous récapitulons les phénomènes qui rapprochent notre cas de la maladie de Friedreich et de l'hérédo-ataxie, nous trouvons :

Le début dans la seconde enfance ;

Les troubles de l'écriture, précédant, de longtemps, les autres accidents ;

Une attitude spéciale des pieds, dans la marche.

Des mouvements involontaires de la tête et du tronc.

Le pied-bot et la scoliose ;

La tachycardie, la dyspnée et les vertiges ;

La conservation de la force musculaire.

Il est vrai que les réflexes sont exagérés, tandis qu'ils sont, presque toujours, abolis dans le Friedreich. Cette dissemblance n'est pas capitale, puisqu'on a signalé des cas de Friedreich avec conservation et même exagération des réflexes (Vizioli, Musso, Ormerod et Smith, Seeligmüller, Massalongo (2) et qu'ils sont, le plus souvent, exagérés dans l'hérédo-ataxie.

Il manque toutefois le symptôme cardinal, sans lequel, a dit M. Raymond, il n'y a pas de Friedreich, c'est la démarche tabéto-cérébelleuse.

(1) Soca, *loc. cit.*, p. 72.

(2) V. Soca, *loc. cit.*, p. 106, et Marie, *loc. cit.*, p. 446.

Pour ce qui est du pied-bot de Friedreich, il n'est plus, paraît-il, considéré aujourd'hui comme absolument spécial à la maladie de ce nom. On l'aurait rencontré dans une autre maladie héréditaire et familiale, dans la paraplégie spasmodique.

Il est important de noter la coexistence du torticolis spasmodique dans ce même groupe héréditaire et familial. Il a été, en effet, rencontré, par MM. Cestan et Guillain, chez deux sœurs atteintes de paraplégie spasmodique familiale, et chez un homme présentant la même affection.

« Il nous a paru intéressant, disent ces auteurs (1), de signaler, chez nos spasmodiques, ce torticolis spasmodique semblable au torticolis mental et de conclure, sinon à leur identité complète au point de vue de la pathogénie, du moins à leur ressemblance parfaite au point de vue de la clinique. »

Nous pouvons faire la même remarque au sujet de notre malade.

Nous retrouvons chez elle le *signe du doigt*, cet acte de foi qui sauve, caractéristique du torticolis mental (2) pour M. Brissaud et ses élèves.

Il y a même le geste que M. Meige qualifie de *paradoxal* et d'*illogique*. Pour empêcher la tête de se pencher à droite, le malade se sert de sa main gauche appuyée à gauche, ce qui devrait augmenter la déviation de la tête à droite au lieu de la redresser.

Nous nous réservons de revenir plus tard sur ce point spécial, et de rechercher si, en dehors de la théorie psychique, il n'y aurait pas une explication physiologique de ce geste paradoxal et illogique en apparence.

Nous considérons le torticolis comme un trouble du *tonus*, pouvant être modifié par les lois qui régissent le tonus ; lois formulées par Sherrington.

III

Chez notre second malade, nous retrouvons les mêmes symptômes du début apparaissant à peu près dans le même ordre, et à la même époque.

C'est d'abord la *crampe des écrivains* qui ouvre la marche, vers l'âge de 9 ans, lorsque l'enfant commence à écrire sous la dictée, et qui précède de 7 à 8 ans les autres accidents.

Le *torticolis* vient ensuite à 18 ans, bientôt suivi des spasmes des muscles fléchisseurs du pied et de la jambe, à gauche d'abord, et plus tard des deux côtés, entraînant *des troubles de la marche*.

Nous assistons à la même évolution dans les deux cas, mais le second nous offre des points de contact beaucoup plus nombreux avec la maladie de Friedreich et l'hérédo-ataxie.

(1) Cestan et Guillain, Rev. de Méd., 1900, t. 20, p. 815.

(2) MM Ballet et Meige qui ont examiné nos malades reconnaissent dans ce cas le torticolis mental.

A part la *crampe des écrivains* et le *torticolis*, nous observons encore chez Vig :

L'*abolition de tous les réflexes tendineux*, avec conservation des réflexes cutanés ;

Le pied-bot ;

La scoliose ;

L'ataxie statique du bras droit ;

Les mouvements involontaires de la face ;

Les troubles de la parole ;

Les contractions fibrillaires ;

De très légers troubles de la sensibilité objective, et *l'abolition de la sensibilité électromusculaire* ;

Les secousses nystagmiformes ;

La tachycardie et l'oppression ;

En dernier lieu, des *modifications de l'excitabilité mécanique et électrique* qui rappellent la *réaction myotonique* de la maladie de Thomsen.

Observation. — Vig.. Eugène, 29 ans, cultivateur dans les Hautes-Pyrénées.

Antécédents héréditaires. — Grand-père paternel paralysé à 50 ans. Père 73 ans, mère 55 ans, deux sœurs 30 et 35 ans, tous bien portants. A part la paralysie du grand-père, il n'y a jamais eu, dans la famille, de tics, ni autres affections nerveuses.

Antécédents personnels.— Né à terme, d'une grossesse normale, accouchement sans forceps, nourri au sein, pas de convulsions.

La première enfance se passe sans accidents. Vig. a marché de bonne heure et a toujours pu courir comme ses camarades, sans chutes fréquentes. Jamais de maladies graves à garder le lit.

Pas d'alcoolisme, ni de syphilis.

Il a toujours vécu de la vie saine des champs, sans secousses morales.

Il va à l'école à 8 ans. Son intelligence est assez ouverte, il a bonne mémoire et apprend facilement, surtout le calcul.

A 12 ans, il s'aperçoit en écrivant sous la dictée qu'il ne peut suivre ses camarades. A 15 ans, la gêne devient extrême et la *crampe des écrivains* atteint son maximum.

A cette époque, se montrent, sur la face dorsale des deux poignets, deux tumeurs arrondies, du volume d'une noix, plus grosses le matin au réveil, et douloureuses, surtout la nuit. Pour calmer ces douleurs, il est obligé de tenir ses bras hors du lit. La guérison se produit sans traitement vers l'âge de 18 ans.

A 18 ans, apparaissent, sans cause appréciable, des tiraillements dans le sterno-mastoïdien qui amènent la rotation de la tête à gauche. Vig. est obligé, pour la redresser, d'appuyer la main sur le menton, ou sur la joue; les tiraillements se produisent par crises avec intervalles de repos.

A 20 ans, survient une boiterie gauche, provoquée par une contraction exagérée de la jambe sur la cuisse.



A



A′

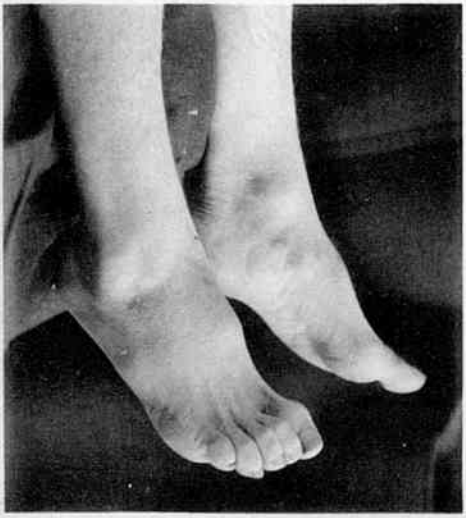

B



C

LE SYNDROME DU TORTICOLIS SPASMODIQUE

(Destarac).

A Malade atteint de torticolis spasmodique. (Obs.I). — A′ Le même, corrigeant sa déformation
B, C Pieds rappelant le pied bot de Friedreich (Obs. I et II).

Après avoir été réformé au conseil de revision, où l'on aurait porté le diagnostic de chorée, il fait une cure à Bigorre, en septembre, et dans l'hiver qui suit, tous ces phénomènes s'atténuent.

Il subit encore quelques secousses de la tête surtout par les temps froids.

Seule la gêne de l'écriture ne s'améliore pas.

Les choses restent en l'état jusqu'à 27 ans.

En septembre 1899, Vig. fait une chute, sur le côté droit, d'une hauteur de 3 mètres, et garde le lit pendant 4 jours.

En janvier 1900, les troubles de la marche reparaissent, cette fois dans les deux jambes.

Il peut courir sans difficultés, tandis que la marche au pas est de plus en plus pénible. Il dit aussi, d'une façon formelle, qu'il préférait marcher à reculons, dès qu'il en avait le prétexte, ses jambes obéissant mieux ; il marchait toujours ainsi en conduisant ses bœufs.

En février 1901, le torticolis s'aggrave à son tour et tous les accidents prennent une tournure si inquiétante, qu'il se décide à venir à Toulouse, pour se faire traiter.

Examen clinique. — Vig. est d'une taille au-dessous de la moyenne, peu musclé, mais d'aspect bien portant (Pl. LIII, A et A').

On est frappé par le volume du crâne et son asymétrie (Fig. 3).



Fig. 3.

Torticolis. — Le torticolis est le résultat de la contraction combinée du splénius et du trapèze droit, d'une part, et du sterno-mastoïdien du même côté, avec prédominance d'action des premiers muscles. La tête est fléchie à droite et en arrière ; cette attitude à peu près permanente est exagérée, à tout instant, par des contractions toniques plus fortes.

L'épaule du même côté est attirée en haut par des secousses qui se communiquent au tronc, elle reste fixée dans cette position tant que la tête est fléchie. Quand la tête se redresse, l'épaule s'abaisse en même temps.

Au début, le torticolis disparaissait au repos ; actuellement, il s'atténue considérablement quand le malade est couché, mais ne disparaît complètement que pendant le sommeil.

L'attitude normale peut être obtenue par la volonté seule, ou l'appui de la main, mais pendant un instant seulement. Pour redresser la tête, déviée à droite, Vig. applique sa main gauche sur la joue gauche, ce qui paraît illogique. Nous pouvons nous-même maintenir la rectitude, sans grand effort.

Membres supérieurs. — La force est conservée dans les bras et dans les mains, le dynamomètre donne 90° à droite et 85° à gauche.

Le bras et la main droits accomplissent, avec aisance, les mouvements les plus variés. Il n'y a ni incoordination, ni tremblement, ni raideur, même pour les mouvements les plus délicats, par exemple, celui de se boutonner.

Le but est atteint sans précipitation et avec précision.

Crampe des écrivains. — Vig. prend la plume d'une façon normale, la trempe dans l'encrier sans hésitation et sans zig-zag, il esquisse même dans l'air les mouvements de l'écriture, avec la plus grande facilité. Mais quand il s'agit de tracer quelques caractères sur le papier, le tableau change immédiatement. La plume est serrée convulsivement entre le pouce et l'index fléchis, ainsi que les autres doigts, dans la paume de la main qui s'appuie fortement sur le papier.

L'écriture est lente et extrêmement pénible ; elle exige un effort considérable qui exagère la tétanisation du cou et de l'épaule, et met en évidence un spasme facial du côté droit (Fig. 4).

Il n'y a cependant pas de crampe douloureuse.

Les lettres sont de même hauteur et sur la ligne droite, mais les jambages, surtout ceux des majuscules, sont formés de lignes brisées.

A main levée, l'écriture est à peu près impossible. Les troubles de l'écriture sont moins marqués pour la main gauche, qui n'écrit pas *en miroir*.

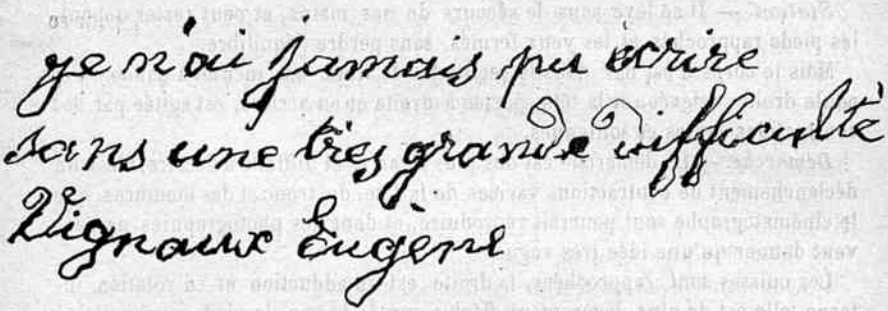

Fig. 4.

Ataxie statique. — Le bras gauche présente un phénomène analogue et l'ataxie statique. On observe, dans les muscles au repos, des contractions *fasciculaires*, que nous retrouverons, d'ailleurs, sur presque toute la surface du corps, et qui n'amènent pas de déplacements des segments du membre. Mais, si l'on dit au malade de lever le bras, et de le tenir immobile, ces contractions s'exagèrent, sous forme d'ondulations assez lentes, et lui impriment de petites oscillations latérales ; elles s'exagèrent si l'on charge la main d'un poids ; ces oscillations cessent, dès qu'on offre un point d'appui, et que les muscles se relâchent.

Elles n'altèrent pas sensiblement la direction du mouvement ; il ne s'agit pas d'un tremblement intentionnel : le verre plein est porté à la bouche sans accident. Il n'y a point d'incoordination comme dans le tabes ou la maladie de Friedreich. L'étendue, la direction, la vitesse, l'énergie du mouvement sont conservées. L'occlusion des yeux reste sans effet.

Nous avons fait la remarque suivante : les mouvements du bras sont d'autant plus marqués qu'il est tenu immobile ou exécute des mouvements lents, ils disparaissent à mesure que les mouvements sont plus rapides.

Pour manger, le malade se tient assis, il serre son bras gauche contre le

corps pour l'immobiliser, le coude gauche appuyé sur la cuisse, l'assiette dans la main gauche qui tient aussi le pain.

Dans cette position, le bras est immobile, mais l'avant-bras remue encore. La main droite porte la fourchette à la bouche sans maladresse, malgré les secousses de la tête.

Membres inférieurs. — Tous les segments des membres inférieurs semblent avoir conservé l'intégrité de leur force, seule, la flexion du pied sur la jambe paraît un peu affaiblie, surtout à gauche. Quand on tire, avec une égale force sur les deux pieds fléchis, la gauche résiste un peu moins, sans cependant se laisser étendre complètement.

Quand Vig. est couché ou assis, il peut faire exécuter à ses jambes tous les mouvements, sans trace de raideur ou d'incoordination.

Le gros orteil vient se poser sur le bout de votre doigt, sans hâte, et sans dévier de la ligne droite.

Il n'y a point d'ataxie statique pour les membres inférieurs.

Station. — Il se lève sans le secours de ses mains, et peut rester debout, les pieds rapprochés et les yeux fermés, sans perdre l'équilibre.

Mais le corps n'est pas dans la rectitude : le tronc est incliné à gauche, l'épaule droite relevée, et la tête, portée à droite et en arrière, est agitée par des contractions lentes et soutenues.

Démarche. — La démarche est des plus bizarres et difficile à décrire, c'est un déclanchement de contractions variées de la tête, du tronc et des membres, que le cinématographe seul pourrait reproduire, et dont nos photographies ne peuvent donner qu'une idée très vague.

Les cuisses sont rapprochées, la droite est en adduction et en rotation interne, elle est de plus légèrement fléchie sur le bassin, le pied gauche dirigé en dehors, le droit en dedans. Le tronc est penché à gauche et en arrière, l'épaule droite relevée, en même temps que la tête est abaissée vers l'épaule ; quand la tête se relève, l'épaule s'abaisse.

Le départ se fait toujours du pied droit, le gauche se contente de le suivre, sans jamais le dépasser.

Les jambes se déplacent avec grande difficulté. Tout le corps semble retenu en arrière par une force que le malade a de la peine à vaincre.

Les mouvements se font à faux et par saccades, comme si la décontraction des antagonistes ne se produisait pas en temps utile.

Le membre est comme bridé, et l'effort que fait le malade pour détacher le pied du sol, et contrebalancer l'action des antagonistes, produit une détente un peu brusque.

Les pieds, le gauche surtout, frottent contre le sol, de la pointe, au départ, du talon, à l'arrivée ; le droit appuie par son bord externe.

Le malade marche du bassin. A chaque pas, le tronc se jette en arrière, des contractions spasmodiques des muscles du dos viennent, par instant, exagérer encore cette flexion, et la jambe qui suit ce mouvement est entraînée trop haut ; l'équilibre en paraît compromis.

Il n'y a pas d'incoordination, ni de titubation cérébelleuse, à proprement par-

ler ; parfois, cependant, les jambes s'embarrassent, et l'on remarque quelques faux pas de côté.

Le bras gauche est en demi-flexion, la main en pronation, on y remarque, comme pour les membres inférieurs, la prédominance d'action des muscles dont nous constaterons plus tard l'hyperexcitabilité électrique.

Le torticolis s'exagère pendant la marche, et le spasme de la joue apparaît. Il est facile de s'assurer que ces troubles de la marche sont plutôt le fait de l'*asynergie* que de la paralysie : si l'on arrête le malade, et qu'on lui demande d'élever et de porter en avant cette jambe gauche qui est toujours en retard, il le fait, avec force, et sans la moindre gêne.

Sa volonté n'a d'ailleurs pas perdu toute influence, elle peut encore intervenir, à un moment donné, pour remettre un peu d'ordre dans cette anarchie des mouvements. En prenant le malade sous le bras, et en lui recommandant de fléchir le corps en avant, il peut encore, par un effort de volonté, rendre à la jambe une partie de ses mouvements, et lui faire exécuter le pas, tout à l'heure impossible ; mais le résultat est médiocre, et les pieds semblent avoir plus de peine à se détacher du sol.

Dans la marche à reculons, le mouvement des jambes est plus libre et se fait sans effort : la gauche évolue aussi facilement que la droite ; en un mot, l'harmonie semble rétablie.

En règle générale, le froid, les émotions, les obstacles à éviter augmentent la gêne des mouvements.

Empreintes. — La méthode des empreintes nous révèle les particularités suivantes :

Après chaque pas exécuté par le pied droit, le gauche vient se placer sur le même plan, un peu en avant ou en arrière.

La base de sustentation n'est pas élargie.

Les deux pieds conservent leur position respective des deux côtés de la ligne d'axe, mais la distance des pieds à cette ligne n'est pas partout égale, surtout pour la gauche. Cette épreuve ne nous montre pas ces déviations de la ligne droite qui surviennent par instants, parce que, sans doute, l'attention du sujet est tenue en éveil.

La pointe du pied gauche frotte contre le sol, au départ, dans l'intervalle des appuis, et parfois à l'arrivée. Le talon laisse des traces qui précèdent immédiatement le moment de l'appui.

Le pied droit laisse des traces du frottement de la pointe dans les premiers pas seulement.

L'empreinte du pied gauche diffère de celle du pied droit. Dans la première, on constate l'absence de la partie moyenne tandis que le talon antérieur, les orteils et le talon postérieur sont bien marqués.

Dans la seconde, les orteils manquent parfois, mais l'avant-pied et l'arrière-pied sont bien marqués ; la partie moyenne de la plante ne laisse de trace que sur le bord interne, fortement appuyé.

Nous devons insister sur un dernier point qui nous paraît devoir être rapproché de ce fait que, à une période moins avancée de la maladie, la course

était plus facile que la marche au pas et de cet autre fait que les oscillations du bras gauche disparaissent dans les mouvements rapides.

On retrouve inscrite sur le tracé cette sorte de loi « la répétition de l'acte semble diminuer l'incorrection du mouvement ». Les premiers pas sont plus courts, plus spasmodiques.

De 30 centimètres, ils arrivent progressivement à 50 et 60, puis se maintiennent à cette distance, tant qu'une émotion, un obstacle ne vient pas apporter quelque perturbation.

Les traces de frottement, fréquentes au début, vont aussi en diminuant comme nombre et comme intensité (1).

Pied-bot. — Nous trouvons l'explication de ces empreintes de la plante du pied dans l'existence d'un double pied-bot analogue au pied-bot de Friedreich : équinisme, extension des premières phalanges, flexion des autres, saillie des tendons, pied creux persistant dans la station debout (Pl. LIII, B).

Scoliose. — Nous avons déjà signalé l'inclinaison du tronc à gauche et en arrière, il en résulte une scoliose persistante. Mais, par un effet de volonté, la déviation peut être corrigée, en partie seulement.

Réflexes. — Tous les réflexes (2) tendineux sont abolis, aux membres inférieurs et supérieurs ; le chatouillement de la plante n'amène aucun déplacement des orteils, ni en flexion, ni en extension.

Les réflexes cutanés, crémastérien, abdominal sont plutôt exagérés. Les réflexes conjonctival et pharyngien sont conservés.

Mais tandis que la percussion du tendon ne donne aucun résultat, la percussion des muscles produit le déplacement énergique du segment correspondant. Nous reviendrons plus loin sur l'excitabilité mécanique, à propos de l'exploration électrique.

Contractions fibrillaires ou fasciculaires. — Quand le malade est couché, et que les muscles sont dans le relâchement, on constate sur tout le corps, avec prédominance dans certaines régions, des contractions plutôt fasciculaires que fibrillaires. Ce sont des tressaillements des muscles qui n'amènent pas de déplacement des segments des membres, mais souvent un ébranlement de tout le membre, et des soubresauts des orteils.

Mouvements involontaires au repos. — Au repos, la tête convenablement calée, on ne constate en fait de mouvements, et à part les contractions fasciculaires déjà signalées, que quelques légers spasmes des muscles du cou qui ne produisent plus la déviation forcée de la tête mais de faibles déplacements.

Les jambes, le tronc et les épaules sont aussi ébranlés par des secousses intermittentes.

(1) Une constatation analogue a été faite par M. Brissaud, dans un cas d'hérédo-ataxie : « la malade est plus ingambe quand elle a fait une course un peu longue et elle entend par là une course de deux ou trois kilomètres ». Leçons 93-94, p. 71.

(2) Les auteurs ne signalent, en général, que l'état des réflexes rotuliens. M. Brissaud rapporte un cas où les réflexes tendineux étaient abolis en même temps aux membres supérieurs et inférieurs.

Face. — Au repos les sourciliers sont ordinairement contractés, ce qui donne à la physionomie l'air inquiet.

Par moments, se montrent quelques tiraillements de la commissure droite.

Dans les mouvements volontaires, quand le malade marche ou écrit, il se produit un spasme tonique et persistant de tout le côté droit de la face.

Les mouvements des lèvres sont normaux, dans l'acte de souffler, faire la moue, mais, dans la parole, il existe un trouble des mouvements bien systématisé. Dans la prononciation des lettres V et F, la lèvre est abaissée à droite par la contraction du carré du menton.

Langue. — Quand on fait tirer la langue, elle apparaît déviée à droite et animée de quelques légères contractions.

Voile du palais. — Il est attiré en bas vers la langue et la suit dans sa projection en avant. Le pilier droit, plus contracté que le gauche, produit une asymétrie de l'ouverture, avec déviation de la luette à gauche.

Parole. — Le malade est ordinairement silencieux, il se mêle rarement à la conversation ; quand on l'interroge, il répond avec précision, mais la réponse se fait attendre quelques secondes, comme s'il avait de la peine à se décider.

La parole est lente, comme retenue par des spasmes des lèvres. Certaines lettres sont plus longues, plus soutenues.

Elle est modifiée, d'une façon toute spéciale, par cette contraction du carré du menton, lors de la prononciation des V et des F. Les lèvres ne venant plus au contact des dents, ces lettres sont prononcées comme un H aspiré : il dit « Hamme » pour femme, « hihant » pour vivant.

Sensibilité. — Il n'y a pas de troubles subjectifs de la sensibilité.

La sensibilité objective est un peu altérée, vers l'extrémité des membres inférieurs.

Elle va en s'atténuant de la jambe vers la plante du pied.

Pas de dissociation.

Le sens des attitudes segmentaires est conservé, ainsi que le sens stéréognostique.

La sensibilité électro-musculaire doit être affaiblie, car, lorsque nous produisons la tétanisation des muscles avec les plus forts courants, le malade ne se plaint pas.

Examen de la vision. — M. le professeur Frenkel a bien voulu nous communiquer le résultat de son examen :

Volume et tonus de l'œil normaux.

Légère injection de la conjonctive bulbaire, au niveau de la fente palpébrale, cependant, il n'y a pas de lagophtalmie.

Quand le malade ferme les yeux, il se produit un tremblement fibrillaire des paupières, signe dont Bard a noté l'importance dans le diagnostic de toutes les névropathies.

Il n'y a point de ptosis.

Mouvements de l'œil, normaux, pas de diplopie, pas de strabisme.

Pas de nystagmus, quand il regarde droit devant lui.

Légères secousses nystagmiformes dans l'abduction forcée.

Réaction à la convergence normale.

La convergence est normale.

Réaction de la pupille normale quand on projette la lumière sur la macula, très peu prononcée quand on la projette sur la rétine, donc pas de réaction hémianopsique.

Le réflexe à l'accommodation est normal ; pas de signe d'Argyll Robertson.

Pupilles normales, sans mydriase, ni myosis.

Milieux de l'œil normaux.

Examen ophtalmoscopique. — Pupille un peu pâle dans la moitié temporale de l'œil droit.

Rétine, vaisseaux, choroïde, normaux.

Acuité visuelle 2/3. Champ visuel normal, pas de dyschromatopsie.

Il n'y a donc rien à souligner, que les *secousses nystagmiformes.*

Les sphincters sont normaux.

Il y a de la *tachycardie* et de l'*oppression*, dans la marche.

Pas de vertiges.

Dermographisme très marqué.

Rien au cœur ni au poumon.

Sens génital conservé.

Intelligence intacte.

Nous n'avons pu découvrir de modifications de l'état mental ; on remarque seulement une certaine apathie et de l'indifférence.

Examen électrique. — L'excitabilité mécanique est augmentée au niveau des muscles qui présentent, en même temps, de l'hyperexcitabilité galvanique.

Alors que, par exemple, aux bras, les réflexes tendineux sont abolis, on obtient, par la percussion des muscles, une contraction assez énergique pour amener un déplacement du segment correspondant.

Sur la plupart de ces muscles, il se produit, au point percuté, un nodule dont la saillie ne disparaît que progressivement, au bout de 5 à 6 secondes.

Ce même nodule apparaît aussi au niveau du sterno-mastoïdien droit, siège du torticolis.

Courant galvanique. — Sous le rapport de la *quantité*, l'excitabilité galvanique est augmentée. Les muscles de la face, les sterno-mastoïdien, grand pectoral, deltoïde, biceps, triceps, long supinateur, fléchisseurs, se contractent avec des courants très faibles de 1/10 à 1/2 MA ; tandis que les nerfs correspondants exigent un courant plus fort : 2 à 3 1/2 M.A.

Les autres muscles : extenseurs, éminences thénar et hypothénar, interosseux présentent leur contraction minima entre 2 et 5 MA.

Quand on explore la main, on voit apparaître, par propagation du courant, des contractions dans le triceps avec 3 M.A. au négatif, alors que les muscles de l'éminence thénar ne se contractent pas encore.

Avec le positif, ces mêmes contractions apparaissent dans le long supinateur à 2 1/2 MA.

Aux membres inférieurs, l'hyperexcitabilité est plus marquée à droite qu'à gauche.

A droite, les adducteurs et le vaste interne se contractent déjà à 2/10 MA, tandis qu'à gauche il faut 1/2 à 1 MA.

Nous avons été frappé du rapport qui existe entre l'excitabilité de certains muscles et l'attitude des membres dans la marche. *Il y a une prédominance d'action des muscles hyperexcitables.* Ex.: adduction forcée de la cuisse à droite, coïncidant avec l'augmentation de l'excitabilité des adducteurs.

La même remarque peut être faite pour les membres supérieurs.

Au point de vue *qualitatif*, CFP se rapproche, égale, ou même dépasse, dans certains cas, CFN.

Pour les *extenseurs* des orteils, par exemple, et surtout pour le second orteil, nous avons toujours obtenu CFP avec 4 MA et 14 éléments, et CFN avec 7 MA et 18 éléments.

Dans les muscles hyperexcitables, le deltoïde en particulier, dont nous avons multiplié l'examen à ce point de vue, les deux pôles donnent la contraction minima avec une même force de courant CFP = CFN avec 1/10 ou 2/10 de MA. CFN minima est plus forte, plus instantanée, plus généralisée, elle soulève en bloc tout le muscle ; CFP, au contraire, est moins rapide, elle produit une série de dépressions et de reliefs, une sorte d'ondulation et la décontraction est aussi plus lente à se produire.

Nous tenons à signaler un dernier point qui a retenu notre attention. L'exploration du sterno-mastoïdien, atteint par le torticolis, est particulièrement difficile, car le muscle est bien rarement dans le relâchement complet, alors même qu'il ne produit pas de déviation de la tête. Le repos n'est souvent qu'apparent, et il subsiste une contraction, en quelque sorte latente, qui contrarie la production de la secousse minima. Si l'on n'est pas prévenu qu'il faut user de patience pour attendre le moment opportun, on est amené à augmenter le courant au delà de la force utile jusqu'au moment où une contraction trop énergique vient vous avertir que le but est dépassé.

Cette contraction latente, ou cette hypertonicité, doit exister aussi pour les muscles moins atteints.

Le fait suivant semble nous en fournir la preuve. Si nous prenons encore le deltoïde, qui participe à ces contractions fasciculaires généralisées que nous avons décrites plus haut, et que, la secousse minima une fois obtenue, au moment où le muscle est au repos complet, nous la répétions à intervalles égaux, nous verrons, par instant, l'amplitude de la contraction diminuer, puis disparaître complètement pendant un certain temps, pour reparaître ensuite.

Cette disparition de la contraction, toutes les conditions de l'expérience restant égales, ne nous paraît explicable que par une modification survenue dans la tonicité musculaire, qui échappe à l'œil de l'observateur.

L'*excitabilité faradique* suit la même marche que la galvanique, il y a la même augmentation qui va en décroissant de haut en bas, de la racine à l'extrémité du membre. Tandis que le deltoïde se contracte avec le plus faible courant, 1 à 2 centimètres d'écartement des bobines, les interosseux, les thénar et hypothénar ne se contractent qu'à 5.

Cette différence est encore plus marquée pour les membres inférieurs : les

adducteurs, le tenseur du fascia lata se contractent à 2 centimètres, les muscles de la jambe à 9 centimètres et 11 centimètres.

Quand on explore la main, il se produit, comme au galvanique, des contractions ondulatoires par propagation, dans les muscles biceps, triceps, long supinateur, deltoïde.

Il nous reste à signaler une dernière particularité assez singulière, qui jointe aux autres modifications, fait songer tout d'abord à la réaction myotonique.

En électrisant les muscles du mollet et de la région postérieure de la cuisse avec un fort courant et des intermittences rares, on constate, comme à l'état normal, des contractions isolées, mais avec des intermittences fréquentes, il se produit une *tétanisation* qui dure 5 à 6 secondes après la cessation du courant. Ce phénomène se produit 5 à 6 fois, puis la décontraction redevient normale, des ondulations semblables aux mouvements des vagues se dessinent sous la peau, lors du passage du courant, et pendant la décontraction.

Ces forts courants faradiques sont très facilement supportés, et ne provoquent pas de douleur.

IV

Nous avons suffisamment insisté, à propos du premier cas, sur l'analogie qui, d'après nous, existe entre les troubles de l'écriture et les mouvements de la tête chez nos malades et dans le groupe Friedreich-hérédo-ataxie ; nous n'y reviendrons pas.

La question des *réflexes* mérite de nous arrêter un instant.

Les réflexes rotuliens sont exagérés chez Marie Fou, avec signe des orteils et, au contraire, ils sont tous abolis chez Vig. Il y a là, au premier abord, une différence fondamentale qui semble nous interdire tout rapprochement entre les deux.

Cette objection est sans valeur, si l'on songe que le but de notre thèse est de montrer les liens de parenté qui unissent nos deux malades à un groupe d'affections « *hérédo-ataxie, maladie de Friedreich héréditaire* » (1), dans lequel, précisément, les réflexes vont de l'exagération à l'abolition complète, en passant par tous les degrés intermédiaires.

(1) Après un mois et demi de traitement (douche statique, courant continu) et un séjour dans sa famille, le malade nous revient avec une atténuation marquée de tous ces symptômes. C'est à ce moment que M. Ballet a bien voulu examiner Vig., en présence de MM. Meige, Noguès et Cruchet. L'absence des réflexes rotuliens est constatée tout d'abord, mais une deuxième exploration, avec le procédé de Jendrassik, les fait apparaître, mais très faiblement, les autres réflexes sont toujours nuls.

Lors de nos premiers examens, nous avions toujours trouvé les réflexes rotuliens abolis, même avec le procédé de Jendrassik.

Rappelons à ce sujet que les cas de Friedreich avec conservation ou simple diminution des réflexes sont classiques (Vizioli, Musso, Massalongo, Ormerod, Smith). Ces deux derniers auteurs ont trouvé les réflexes conservés à un premier examen et abolis à un deuxième.

On peut prévoir d'ailleurs le moment où les types cliniques, déjà isolés dans la classe des maladies héréditaires et familiales, seront reliés par de nouvelles formes, ménageant entre eux une transition insensible.

Nos malades appartiennent peut-être à cette dernière catégorie.

Ils nous enseignent, du moins, que l'état des réflexes, dans le torticolis et les divers spasmes fonctionnels, ne peut servir de base certaine au diagnostic différentiel, et que des réflexes plus ou moins normaux n'autorisent pas à affirmer l'origine psychique d'un spasme.

Nous devons noter, en terminant, chez Fou. et Vig. l'antagonisme entre les réflexes tendineux et cutanés, l'exagération des premiers coïncidant avec l'abolition des seconds et vice-versa.

Cet antagonisme paraît être la règle dans les maladies organiques du système nerveux, et il est signalé, par M. Marie, dans le Friedreich et l'hérédo-ataxie.

Nous ne ferons que rappeler le *Pied-bot* (1) de Friedreich et la *scoliose*, deux manifestations de la déséquilibration du *tonus*. La figure et l'empreinte du pied sont caractéristiques.

L'une et l'autre déviations ne sont point irréductibles, et ne suppriment point les mouvements actifs du tronc et du pied. L'action des antagonistes les corrige en partie. Sous l'influence de la volonté, le tronc se redresse, mais une légère courbure persiste ; pour le pied, la plante reste un peu excavée.

Le bras droit est agité par des mouvements oscillatoires, dès que le malade s'efforce de le maintenir, immobile, dans une position élevée ; les oscillations cessent, dès qu'il retrouve un point d'appui. C'est l'*ataxie statique* de Friedreich, phénomène propre à sa maladie.

Les *mouvements involontaires de la face* chez Vig. consistent en contractions isolées de la commissure gauche et en un hémispasme généralisé à tout le côté gauche de la face, survenant à l'occasion des mouvements, de la marche, de l'écriture, à l'occasion d'un effort ou d'une émotion.

Il se produit aussi, quand il parle, des contractions du carré du menton qui troublent l'articulation des lettres V. F.

Nous retrouvons les mêmes contractions de la face dans le Friedreich et l'hérédo-ataxie : « On constate assez souvent l'existence de *contractions exagérées des muscles de la face* dans les mouvements de la mimique, dans ceux de la parole, ou comme phénomène associé, pendant l'exécution des différents mouvements des membres » (Marie, hérédo-ataxie). « Aux lèvres, dit Soca, on note de petites secousses, visibles surtout quand le malade se dispose à parler, ou vient de le faire ; quand on l'observe avec trop

(1) Voir fig.

(2) Mal. de Friedreich, *loc. cit.*, p. 72.

d'attention. Tantôt c'est la *commissure* qui est le siège d'une petite dépression, tantôt la petite secousse agite le *carré du menton*. Quand le malade est dans un calme absolu, les mouvements n'existent plus du tout. »

Vig. présente encore un hémispasme de la langue avec quelques mouvements fibrillaires, à ce propos nous citerons encore Soca : « Si l'on fait tirer la langue, on la voit agitée de petits mouvements fibrillaires, mais à part ce tremblement, la langue peut se mouvoir dans tous les sens avec la plus grande facilité. »

Les caractères sont encore les mêmes pour les *troubles de la parole*, dans les deux cas : lenteur, gêne, appui sur certaines syllabes, difficulté pour prononcer certaines lettres. L. K. V. I. (Soca).

Les troubles de la vision, plus nombreux dans l'hérédo-ataxie, se traduisent dans le Friedreich et chez Vig., par un symptôme unique : les *secousses nystagmiformes*.

C'est un symptôme, dit Soca, qu'il faut rechercher convenablement, si l'on ne veut pas le méconnaître. Chez Vig. il ne se produit que dans l'abduction forcée du regard.

Les *troubles de la sensibilité* se bornent chez notre malade à une légère anesthésie de l'extrémité des membres inférieurs, remontant jusqu'à mi-jambe. Ils sont aussi de peu d'importance dans le Friedreich, l'hérédo-ataxie, et sont regardés comme des symptômes de second ordre.

L'absence de douleur au passage de forts courants faradiques, notée dans notre observation, paraît être la règle dans le Friedreich.« La sensibilité électro-musculaire est diminuée dans l'immense majorité des cas, même alors que tous les autres modes de sensibilité sont conservés (1). »

Les *contractions fibrillaires*, ou mieux fasciculaires, à peu près généralisées chez Vig., n'amènent pas de déplacement des segments des membres, comme dans le paramyoclonus, mais parfois un simple ébranlement, et des mouvements d'extension des orteils, qui n'ont pas, dans ce cas, comme cela a été observé dans le Friedreich, le caractère athétosique, mais sont, au contraire, brusques et instantanés.

Nous retrouvons ces mêmes contractions décrites par M. Marie dans l'hérédo ataxie : « Je dois encore vous signaler certaines *secousses musculaires* que quelques auteurs appellent « tremblements fibrillaires », bien qu'en réalité ce phénomène ne soit nullement analogue aux fines contractions fibrillaires, presque incessantes, qui s'observent dans différentes amyotrophies. Les secousses peuvent se montrer dans un grand nombre de muscles du tronc et des membres (dos, cuisses, éminence thénar). Parfois aussi se montrent des soubresauts des tendons des *orteils*, d'une façon

(1) Soca, *loc. cit.*, p. 104.

générale, ces diverses manifestations s'observent dans la maladie de Friedreich typique. »

Il est difficile de caractériser la *démarche* de notre malade. Elle n'est pas franchement spasmodique, bien que les pieds frottent le sol, d'où ils se détachent à peine. Elle participe de la démarche tabétique par la détente un peu brusque des mouvements, mais le talon ne frappe pas le sol en retombant. Elle n'est pas non plus cérébelleuse. Vig.ne marche pas les jambes écartées et en titubant ; il n'est pas obligé de regarder ses pieds,ce qui d'ailleurs lui serait difficile.

On pourrait la qualifier d'*asynergique*, les mouvements se faisant à faux et par saccades, par suite du défaut d'harmonie entre les contractions et les décontractions des antagonistes, les fléchisseurs se contractant trop et trop longtemps.

Mais, comme dans le Friedreich et l'hérédo-ataxie, le tronc est porté en arrière, les reins sont cambrés, et le malade marche du bassin. En même temps,la tête et le tronc sont agités de mouvements,ce qui augmente encore la ressemblance.

Ces mouvements brusques, saccadés, sans harmonie ni souplesse, avec cette association grotesque des spasmes de la tête et du tronc, donnent l'impression d'une *marionnette* mue par des ficelles.

Sous le rapport de l'excitabilité mécanique et électrique, nous retrouvons chez Vig. comme dans la *réaction myotonique* :

1° Pour le muscle :

L'augmentation de l'excitabilité mécanique, avec persistance de la contraction,et l'augmentation galvanique,avec égalité des deux pôles ; la tétanisation persistante au faradique ; des contractions ondulatoires, quand un pôle est à la main, l'autre à la racine du membre ; ces ondulations se montrent aussi pendant la tétanisation, et surtout après l'ouverture du courant, pendant la décontraction.

2° Pour le nerf :

Des réactions normales, ou diminuées.

Il manque à ce tableau, pour que l'analogie soit complète : la tétanisation persistante au galvanique ; nous n'avons pu l'obtenir avec les courants les plus forts.

De plus, la tétanisation faradique persistante se rencontre, non pas dans les muscles hyperexcitables, mais, au contraire, dans les muscles dont l'excitabilité est plutôt diminuée (1).

A part les réactions électriques, un autre rapprochement peut être fait

(1) Nous avons été entraîné par ces constatations à rechercher l'état de la fibre musculaire. M. Rispal a pratiqué l'examen d'un fragment de muscle du mollet, enlevé avec l'autorisation du malade, mais sans aucun résultat.

avec la maladie de Thomsen. Nous avons noté que la marche est plus gênée, plus spasmodique dans les premiers pas, elle se régularise ensuite. Ce fait est enregistré d'une façon assez nette sur le tracé des empreintes : les premiers pas sont plus courts, les intervalles portent la trace des frottements du talon et de l'avant-pied, mais bientôt le pas augmente, de 30 cm. il passe à 55 et à 60 cm., et les frottements deviennent de plus en plus rares.

A rapprocher encore de cet ordre de faits, que, à l'époque où la maladie était moins accentuée, Vig. courait plus facilement qu'il ne marchait, *comme si la succession rapide des mouvements supprimait la gêne et régularisait la synergie musculaire* (1).

Cette particularité existe encore chez notre première malade, mais chez elle l'exploration électrique ne nous a pas permis de constater les mêmes modifications.

Rappelons enfin, que la tétanisation persistante se rencontre, précisément, dans ces muscles du mollet et de la région postérieure de la cuisse qui semblent se contracter trop et trop longtemps, d'où un effort plus grand des antagonistes et une détente brusque. La jambe gauche ne peut même vaincre cette résistance pour se porter en avant, et n'accomplit qu'un demi-pas, avec grand effort.

Pendant près d'un mois que le malade a été soumis à notre examen, nous avons multiplié, à dessein, nos recherches au point de vue des réactions électriques, tant elles nous paraissaient anormales. Toujours les mêmes résultats ont été enregistrés : nous avons donc la certitude de n'avoir pas été victime d'une illusion, mais nous n'en sommes pas moins fort embarrassé pour tirer une conclusion de ces faits.

Sommes-nous en présence de la réaction myotonique, ou d'une forme un peu particulière de la réaction de dégénérescence ?

La tétanisation faradique persistante a été observée parfois (Babinski, Huet), dans les névrites périphériques, mais sous forme de crampe douloureuse, et coïncidant avec une diminution considérable de l'excitabilité.

Nous ne trouvons pas chez Vig. des signes bien manifestes de névrite.

Les réflexes rotuliens sont abolis, mais cette abolition existe pour tous les réflexes tendineux, tant aux membres inférieurs qu'aux supérieurs.

Il y a bien aussi une légère diminution de la sensibilité aux extrémités. L'excitabilité électrique est diminuée, mais plutôt d'une façon relative, par comparaison à l'hyperexcitabilité des muscles de la racine des membres.

La force est conservée, il n'y a pas d'atrophie musculaire appréciable,

(1) Il en est de même dans la maladie de Thomsen. La raideur spasmodique entrave plus ou moins les premiers pas, puis elle diminue à mesure que les mouvements se répètent.

les troncs nerveux ne sont pas douloureux à la pression. Il y a, de plus, des contractions fibrillaires qui ne font pas partie du tableau clinique des névrites et nous porteraient plutôt à mettre en cause les cellules motrices des cornes antérieures.

Quant aux relations possibles de notre cas avec la maladie de Thomsen, rien, *a priori*, n'empêcherait de les admettre, si les deux ont même pathogénie et font partie du même groupe héréditaire et familial.

Quoi qu'il en soit, nous nous contenterons d'exposer le résultat de notre examen, sans oser tirer de conclusions d'une seule observation, et en souhaitant que de nouvelles recherches, en s'ajoutant aux nôtres, viennent éclairer ce point particulier.

L'exploration électrique nous paraît, du reste, avoir été trop souvent négligée dans cet ordre de phénomènes.

V

Ce long examen comparatif ne peut laisser de doutes sur l'analogie de certains phénomènes (torticolis spasmodique, crampe des écrivains) et la ressemblance parfaite de certains autres, offerts par nos malades, avec ceux décrits dans l'hérédo-ataxie et la maladie de Friedreich. Si bien que ce dernier diagnostic s'imposerait chez Vig., s'il existait seulement, dans la marche, quelques traces de titubation, et de l'incoordination dans les mouvements du bras.

La seule différence, c'est que, dans ces deux affections, il y a de l'*incoordination fonctionnelle* et, chez nos malades, des *spasmes fonctionnels*.

Simple nuance, que l'on constate à tout propos, pour les membres inférieurs et supérieurs, dans la marche, l'écriture ; pour la tête, le tronc, dans la station debout. Les autres phénomènes sont identiques : pied-bot, scoliose, nystagmus, troubles de l'articulation, etc.

Cela est si vrai que nous pourrions nous approprier, sans y changer un mot, cette judicieuse remarque par laquelle M. Brissaud (1) caractérise le trouble des mouvements dans la maladie de Friedreich et l'hérédo-ataxie : « chez ces malades vous devez reconnaître un fait dominant, c'est *le trouble très spécial de la coordination des mouvements complexes destinés à des fonctions prévues* telles que la *marche*, la *course*, la *préhension des objets*, l'*articulation des mots*, etc.»

Ce trouble *très spécial* de la coordination des *mouvements complexes* destinés à des *fonctions prévues*, n'est-ce pas aussi bien la définition du spasme fonctionnel.

Dans le groupe Friedreich-hérédo-ataxie et dans le nôtre, ce sont des

(1) Leç., 1883-1894, p. 58.

troubles de la coordination des mouvements complexes des jambes, des mains, des muscles de la face, à l'occasion de fonctions déterminées (marche, écriture, parole).

On peut concevoir les troubles les plus variés, suivant la profession et les occupations des malades. Notre jeune fille est gênée pour écrire, mais elle l'est aussi pour le travail du crochet, elle le serait, sans doute, de même, si elle était fleuriste, pianiste, etc, etc.

Ce qui domine encore dans les deux cas, ce sont des troubles de l'*équilibration* ; *déséquilibration du tonus* (pied-bot, scoliose).

Ataxie statique de la tête, du bras, du tronc, sous forme d'*oscillation* ou de *spasme*, survenant quand les muscles entrent en fonctions pour maintenir la position d'équilibre, sans point d'appui.

Cette différence cesse même d'exister pour certains symptômes.

Nous trouvons chez Vig. l'ataxie du bras, les troubles de la parole, le nystagmus, semblables en tous points à ceux du groupe voisin.

Dans les deux cas encore, l'*émotion* a la plus grande influence sur l'intensité de la plupart des phénomènes, et c'est à tort qu'on a voulu voir dans ce fait, pour le torticolis, par exemple, une preuve en faveur de son origine psychique.

Dans les deux cas, enfin, le pronostic est le même, et l'on peut dire des deux, avec M. Brissaud (1) : « c'est une affection qui n'est pas mortelle, et qui n'est, au total, qu'une infirmité plus pénible moralement que physiquement. »

Chez nos malades, les accidents ont débuté, comme dans le Friedreich, dès la seconde enfance, mais le caractère familial fait défaut. Fou : est fille unique ; Vig. a deux sœurs bien portantes ; mais ces deux faits sont insuffisants pour nous permettre de juger du caractère familial, qui d'ailleurs n'est pas constant dans les affections de ce nom.

La coexistence de la paraplégie spasmodique familiale et du torticolis spasmodique, signalée par MM. Cestan et Guillain chez trois sujets, peut encore être invoquée en faveur de notre opinion qui tend à faire rentrer le torticolis spasmodique, la crampe des écrivains, les spasmes dits fonctionnels dans le groupe des affections héréditaires, et à les rattacher, comme ces dernières, à une altération native de quelque point des centres nerveux.

Duchenne de Boulogne avait déjà admis, pour les spasmes fonctionnels, un état morbide quelconque des centres nerveux.

M. Babinski est venu confirmer cette opinion de Duchenne et préciser, sinon la nature, du moins le siège probable de cet état morbide, en atti-

(1) *Loc. cit.*, p. 55.

rant l'attention sur le signe des orteils, que nous avons nous-même signalé après lui, indice d'une perturbation dans le fonctionnement du faisceau pyramidal.

M. Brissaud et, avec lui, M. Meige, sans abandonner la théorie psychique, font cependant une légère concession à la théorie anatomique, en admettant que la lésion est non la cause mais bien l'effet de la répétition exagérée du spasme.

« Rien d'impossible, dit M. Meige (1), à ce qu'une modification anatomique minuscule soit, non plus la cause, mais la conséquence d'un acte moteur, réitéré plus que de raison, sous l'impulsion initiale de telle ou telle idée motrice. »

Nous pouvons objecter à M. Meige que chez Marie Fou.., atteinte d'un torticolis qu'il a bien voulu reconnaître lui-même comme identique au torticolis mental, le signe des orteils a été constaté dès le début de la maladie, par conséquent, avant que la répétition des mouvements ait pu entraîner quelque lésion des centres.

Nous pensons que la modification anatomique est toujours primitive et tient à une malformation congénitale, résultat de la dégénérescence.

Selon que cette altération originelle sera plus ou moins profonde, les accidents se montreront dès l'enfance, avec une symptomatologie plus complexe et plus grave (nos malades), ou à un âge plus ou moins avancé, sous une forme atténuée, monosymptomatique (spasme fonctionnel).

Dans ce dernier cas, la répétition exagérée de l'acte peut bien être, en effet, la *cause provocatrice* de l'état morbide latent.

C'est la pathogénie admise par Duchenne (2), pour les spasmes fonctionnels. « La répétition de l'excitation volontaire produit l'état morbide dans un point donné de la moelle, mais il faut admettre pour le développement de cette maladie une *prédisposition particulière* ; en effet, une foule de gens abusent, par exemple, de la plume, sans être atteints pour cela de la crampe des écrivains. »

Cette prédisposition particulière, dont parle Duchenne, qui permet l'éclosion de la maladie chez tel sujet et pas chez d'autres, soumis cependant au même surmenage, c'est la tare nerveuse héréditaire, fruit de la dégénérescence.

Sans doute, l'hérédité nerveuse est le fond commun sur lequel germent toutes les affections nerveuses, tant psychiques qu'anatomiques.

« C'est, dit M. Raymond, l'aptitude à faire éclore des affections nerveuses, conférée à un organisme vicié dans ses caractères *anatomiques apparents*, ou dans son *fonctionnement psychique*, ou dans les deux à la fois. »

(1) Arch. général. de méd., février 1902, p. 197.
(2) *Loc. cit.*, p. 1028.

Mais, de ce que l'affection nerveuse ne correspond pas encore à une altération anatomique bien déterminée, est-on autorisé à en faire un trouble psychique ?

On ne voit pas trop à quelles lésions correspondent les mouvements de la tête dans la maladie de Friedreich, doit-on en faire un phénomène psychique ?

« La théorie mentale, dit M. Féré (1), qui tend à envahir l'étiologie des troubles nerveux dont on ne connaît pas la cause physique, a l'immense avantage de dispenser de tout effort pour la recherche de cette cause physique, mais elle a le tort de détruire toute chance de trouver : c'est une *théorie paresseuse* dont on ne doit se contenter qu'en attendant mieux. »

Dans une leçon de M. Raymond (2) sur les myoclonies, qui comprennent des états pathologiques, encore mal définis, bien voisins de ceux étudiés chez nos malades, nous relevons les lignes suivantes : « En présence d'un cas de myoclonie, si bénin soit-il en apparence, à ses débuts, vous ne saurez jamais quelle tournure prendra le syndrome dans la suite. Tenez-vous dans l'expectative.

« Pour peu que la force musculaire diminue et que les muscles affectés se mettent à maigrir, recherchez avec soin l'état électrique des nerfs et des muscles ; et si cette recherche aboutit à la constatation de la réaction de dégénérescence, faites des réserves relativement à la curabilité du cas.

« Bien plus, si les manifestations myocloniques ont envahi la zone d'innervation du bulbe, ne cachez pas vos craintes sur la possibilité d'un dénouement fatal. » M. Raymond admet donc la relation possible des myoclonies avec les affections organiques du système nerveux.

Ajoutons que pour cette catégorie d'affections le caractère héréditaire et familial a été démontré par Massaro, Ewald, Unverricht.

VI

Après avoir essayé de démontrer la parenté symptomatique de nos cas avec la maladie de Friedreich et l'hérédo-ataxie, il nous resterait à rechercher si une même parenté pathogénique ne pourrait pas être invoquée.

C'est le syndrome cérébelleux qui domine dans l'hérédo-ataxie et la maladie de Friedreich, et c'est le cervelet qui, directement ou indirectement, paraît devoir être mis en cause.

Si on analyse avec soin nos observations, on ne peut manquer d'être frappé de ce fait que tous les accidents peuvent être ramenés à un trou-

(1) *Spasme fonctionnel du cou*. Rev. de méd., 1894, p. 755.
(2) Leçon 1894, 1895.

ble du tonus, à un défaut d'équilibre musculaire, ne se manifestant que dans des circonstances particulières, soit dans la station debout, soit dans l'exécution de certains mouvements complexes, avec conservation de la force musculaire.

Au repos et dans les mouvements simples, le trouble disparaît.

Or, nous savons, depuis les travaux de Luciani, de Thomas, de Runel, etc., que le cervelet est un centre de renfort et d'énergie du *tonus* musculaire, et que cette énergie *préside au maintien de l'équilibre pour chaque attitude et chaque mouvement*, c'est l'action *statistique-équilibratrice*.

Dans le syndrome cérébelleux, nous relevons les particularités suivantes : dans la station debout, le tronc et la tête s'inclinent alternativement d'un côté ou de l'autre, mais parfois aussi *toujours du même côté* (Menzel).

Ces phénomènes s'exagèrent pendant les mouvements, et cessent, ou sont beaucoup moins marqués, au repos.

Quand l'effort nécessaire pour maintenir l'équilibre est réduit au minimum, dit Thomas, il y a intégrité relative des mouvements isolés des membres.

La force musculaire est conservée aux membres supérieurs et inférieurs.

Mais, à côté de ces quelques analogies, il existe de nombreuses dissemblances qui nous empêchent de pousser plus loin la comparaison.

Si nous admettons un trouble du tonus, nous serions mal venu à prétendre préciser le siège de la lésion, alors que cette question, comme le dit Crocq (1), dans son remarquable rapport, n'est pas encore résolue, bien qu'elle soit l'objet, depuis nombre d'années, des méditations et des recherches expérimentales les plus attentives de la part des cliniciens et des physiologistes.

Les nombreuses théories émises sur le tonus peuvent être ramenées à ces deux propositions :

1° Le tonus est la manifestation extérieure de l'état d'excitation permanente des cellules motrices de la moelle entretenue par les impressions périphériques ;

2° Cet état d'excitation des cellules motrices est soumis à une double influence excitatrice et inhibitrice des centres supérieurs (cerveau, cervelet, protubérance).

« C'est la moelle, dit M. Grasset, qui préside à la coordination des contractions et des relâchements musculaires nécessaires pour obtenir et maintenir chaque position.

(1) Congrès de Limoges, 1901.

« L'immobilité elle-même est active.

« Le tonus est une partie de cette fonction médullaire générale ; c'est la partie concernant le maintien dans l'immobilité d'une position et d'une attitude.

« L'écorce cérébrale a certainement une action sur le tonus, nous pouvons modifier volontairement l'attitude de notre corps.

« A côté du centre cortical et du centre médullaire, M. Grasset admet un centre régulateur *automatique* du tonus qu'il place dans la protubérance. »

C'est la protubérance, pour Vulpian, qui préside à l'attitude normale des animaux.

Luciani place les centres toniques dans le cervelet, Brissaud dans le locus niger, Von Gehuchten dans le noyau rouge.

Quel est le siège des lésions chez nos malades ; le placerons-nous dans la moelle ou dans les centres supérieurs ?

Ces deux hypothèses pourraient être soutenues ; c'est la moelle qui est atteinte dans la maladie de Friedreich, et c'est le cervelet dans l'hérédo-ataxie, ces deux affections présentent cependant la plus grande ressemblance au point de vue clinique.

Pour notre part, en l'absence de constatations anatomo-pathologiques, nous nous abstiendrons de toute conclusion prématurée.

TRAVAIL DU LABORATOIRE DU Pr DEJERINE.
HOSPICE DE LA SALPÊTRIÈRE

ÉTUDE SUR LES LÉSIONS RADICULAIRES ET GANGLIONNAIRES DU TABES

(Suite et fin)

PAR

André THOMAS ET **Georges HAUSER.**

IV. — Étude d'ensemble des lésions.

Récapitulons maintenant les principaux résultats de nos examens anatomo-pathologiques, et voyons comment se présentent les lésions juxta-ganglionnaires et ganglionnaires du tabes (1).

1° LÉSIONS DES FIBRES RADICULAIRES. — *L'étude de l'atrophie radiculaire dans la portion sus-ganglionnaire* conduit aux résultats suivants : Dans la majorité des cas il semble que les fibres saines soient un peu plus nombreuses au voisinage immédiat du ganglion qu'un peu plus haut vers la moelle ; mais il en est (notamment, obs. II et X) où la racine postérieure est au contraire plus atteinte dans sa portion immédiatement contiguë au ganglion. Aussi, des légères variations régionales observées dans tel ou tel cas, on ne saurait déduire une règle absolue, suivant laquelle l'atrophie augmenterait ou diminuerait de la moelle vers le ganglion.

Au reste presque toujours, au point de pénétration dans le ganglion l'atrophie se montre avec netteté, et l'on peut généralement la poursuivre dans le parenchyme ganglionnaire, au moins dans la région du pôle central, où les fibres encore groupées par petits faisceaux se prêtent mieux à l'observation. C'est ainsi que le 1/4 ou le 1/3 interne du ganglion se montrent souvent, sur des coupes longitudinales colorées par la méthode de Pal, beaucoup plus pauvres en fibres à myéline que le reste de l'organe.

Mais quelque profonde et intense que soit l'atrophie en ces régions, les fibres radiculaires reparaissent presque toujours compactes, bien colorées,

(1) Il va sans dire que dans tous nos cas nous nous sommes assurés, par l'état de la moelle épinière, que le tabes était indiscutable.

normales à leur émergence du pôle périphérique, dans leur portion sous-ganglionnaire, et dans le nerf périphérique.

Est-ce à dire que ce point de démarcation soit constant et que les altérations radiculaires ne puissent en aucun cas franchir le ganglion ? Cela n'est pas démontré, mais dans aucun cas nous n'avons constaté ce fait.

En ce qui concerne les racines postérieures, il est donc nettement établi que leur atrophie s'étend jusqu'au ganglion rachidien et même dans le parenchyme ganglionnaire, tandis qu'à leur sortie elles sont au contraire généralement saines.

Histologiquement, l'atrophie est surtout caractérisée par une destruction progressive de la gaine de myéline. Sa désintégration lente, sa réduction en fines gouttelettes que l'acide osmique ne colore plus en noir et leur élimination au dehors du tube nerveux traduisent ce processus essentiellement lent, qui s'observe mieux par l'étude des dissociations. A l'époque d'évolution avancée où l'on examine d'habitude ces lésions, un grand nombre de fibres ont ainsi perdu leur myéline. Il ne reste à sa place qu'un espace circulaire, vide, n'ayant ni la limite régulière, ni l'aspect strié concentriquement de l'ancienne gaine.

Cependant le tube nerveux, réduit au cylindraxe et à son enveloppe conjonctive persiste encore longtemps. Masqué sur les coupes longitudinales par la gaine de Schwann épaissie, le cylindraxe apparaît, sur les coupes transversales, avec un calibre variable, mais toujours amoindri. Même dans ces préparations, où la méthode de Pal ne montre que quelques rares fibres à myéline, on peut juger, après coloration au picro-carmin, qu'un grand nombre de cylindraxes subsistent encore, soit à l'état nu, soit protégés seulement par leur gaine de Schwann qui s'applique intimement sur eux. Mais l'interprétation des coupes est généralement rendue difficile, du fait de l'existence de débris protoplasmiques amorphes et de nombreux noyaux.

A un stade plus avancé, le cylindraxe finit par disparaître, ainsi qu'en témoigne la présence de nombreuses « *gaines vides* » où la fibre n'est plus représentée que par un espace clair, vacuolaire, encerclé d'une membrane conjonctive. Mais jamais, dans nos cas au moins, la totalité des tubes nerveux n'est tranformée en gaines vides ; quelque ancienne que soit l'évolution du tabes, on n'assiste jamais à la disparition complète, totale des fibres. Quant à la gaine de Schwann, il semble que ses noyaux conjonctifs se multiplient : sur les préparations colorées à l'hématéine-éosine, la racine postérieure se distingue aussitôt par sa teinte beaucoup plus accentuée due à la quantité considérable d'éléments nucléés à la surface des fibres. Mais y a-t-il une prolifération réelle ? Ou le simple tassement des fibres peut-il donner l'illusion d'une hyperplasie des noyaux conjonctifs ? Cette dernière explication ne nous semble pas suffisante pour tous les cas ; en effet, tandis

que dans certaines racines postérieures les fascicules comptent sur une coupe transversale 3 ou 4 fois plus de noyaux que ceux de la racine antérieure correspondante, leur calibre est au contraire à peine diminué ; il faut donc qu'il y ait un véritable accroissement du nombre des noyaux qui, en raison de leur disposition parallèle au trajet des fibres, appartiennent à la gaine de Schwann.

Le processus de désintégration dont nous venons de voir les résultats donne souvent lieu autour des fibres à une agglomération de débris protoplasmiques qui ne sont que lentement résorbés. Ces débris se présentent soit sous forme de granulations interstitielles arrondies ou anguleuses ; soit sous l'aspect d'un croissant ou d'un cercle entier de tissu amorphe autour d'une fibre nerveuse, ou bien encore ils constituent des ilots irréguliers au milieu desquels se trouvent plongées des fibres atrophiées.

2° Lésions du système conjonctif des racines. — A côté des altérations parenchymateuses que nous venons de décrire, il existe des lésions des méninges, du tissu conjonctif péri et intra-fasciculaire et des vaisseaux, que nous devons maintenant résumer.

Voici l'ensemble de nos constatations : Dans tous nos cas, il existait une pachyméningite, plus ou moins prononcée, autour de la racine postérieure. L'inflammation de cette enveloppe se poursuit sur l'épinèvre du nerf radiculaire ; elle ne revêt pas en cette région une intensité plus accentuée.

Elle se traduit en général par l'hyperplasie des faisceaux fibreux, la formation d'amas embryonnaires, de traînées nucléaires le long des vaisseaux, enfin par des lésions vasculaires (sclérose et dégénérescence hyaline des tuniques des petits vaisseaux) pouvant donner lieu à des foyers hémorrhagiques.

L'arachnoïde est de son côté le siège de lésions analogues. Bien que souvent confondue par l'inflammation avec les autres méninges, on reconnaît parfois son feuillet viscéral épaissi. C'est surtout au niveau de son cul-de-sac terminal que le travail inflammatoire paraît actif. Il se traduit par l'agglomération de couches conjonctives néoformées et subissant rapidement une dégénérescence spéciale qui leur donne un aspect amorphe, parfois vitreux. L'intervalle qui sépare normalement la dure-mère de l'arachnoïde arrive ainsi à se combler et la symphyse des deux feuillets devient complète.

La localisation sur la pie-mère d'irritations du même ordre donne lieu à l'épaississement de la gaine piale commune, qui dans le dernier segment des racines se confond avec la dure-mère (*épinévrite*).

Enfin sur cette dernière portion des racines postérieures on observe

dans nombre de cas, l'hyperplasie des cloisons qui séparent (*mésonévrite*) et des gaines conjonctives qui entourent les faisceaux secondaires (*périnévrite*),et du tissu conjonctif intra-fasciculaire (*endonévrite*). Nageotte qui a décrit ces localisations inflammatoires, a montré qu'elles ont pour siège non pas la portion située au-dessus du cul-de-sac arachnoïdien, mais bien le segment terminal, compris entre le ganglion et le cul-de-sac séreux, le *nerf radiculaire*. A ce niveau les faisceaux nerveux des racines postérieures et aussi des racines antérieures seraient le siège d'une périnévrite intense. « Cette prolifération semble partir du périnèvre pour former un anneau qui étouffe le faisceau nerveux. Cet anneau s'accroît par sa face interne en même temps qu'il fait de la fibrose par sa face externe... A côté de ce processus d'écrasement des filets nerveux pris en masse, on voit sur les mêmes racines, mais en d'autres places, se produire une dissociation des fascicules élémentaires des racines par une prolifération embryonnaire du tissu conjonctif, suivie de sclérose... Dans le cas de tabes ancien on observe le même processus, mais à un degré plus intense ; le remaniement amené par le processus néoplasique dans les racines postérieures est énorme. Ces racines sont subdivisées en 30 à 40 fascicules grêles et dégénérés » (1).

Nos examens confirment dans quelques cas l'existence de cette périnévrite, qui d'abord semble se traduire par une accumulation énorme d'éléments conjonctifs jeunes à la face interne des gaines périfasciculaires (Obs. IV et V) ; et qui, à un stade plus avancé, devient franchement fibreuse. Le périnèvre s'épaissit alors par l'adjonction de fibres conjonctives nouvelles qui s'agglomèrent en couches concentriques et tendent à rétrécir l'aire du fascicule (Obs. III, VII, X).

En même temps se développe et s'hyperplasie le système des travées conjonctives intra-fasciculaires (endonèvre). Les tubes nerveux se trouvent alors dissociés par petits groupes ou même circonscrits individuellement par de véritables gaines. Ils semblent plongés au sein d'un tissu plus ou moins nettement fibrillaire. On peut concevoir que grâce à la pénétration au milieu des fascicules de lames conjonctives nouvelles, ceux-ci subissent une subdivision pathologique qui en multiplie le nombre ; et c'est ainsi que la *péri-endonévrite* aboutirait, selon Nageotte, à un bouleversement dans l'architecture de cette partie des racines postérieures. Cette assertion ne doit, il nous semble, être émise qu'avec réserves. Il importe en effet de tenir compte des différences et des anomalies qui peuvent exister déjà à l'état normal dans la subdivision des racines. Par suite de ces variations, que nous avons signalées dans le précédent chapitre, on ne saurait toujours déterminer s'il y a,dans un cas et à un niveau

(1) Nageotte, *Bull. de la Soc. de Biologie*, 1894. Voir aussi p. 429 note (2), pour l'indication des autres travaux de l'auteur.

donné, augmentation du nombre des fascicules. Ces réserves sont d'autant plus fondées que l'endo et la périnévrite, en dissociant et en écartant les faisceaux secondaires, les individualisent plus nettement qu'à l'état normal et augmentent la surface de coupe de la racine postérieure. Les fascicules jusque là groupés et compacts sont de la sorte mieux délimités, et paraissent accrus de nombre, mais leur multiplication n'est qu'apparente.

Quoi qu'il en soit, on ne peut mettre en doute la tendance du tissu conjonctif inter, péri et intra-fasciculaire à participer au processus inflammatoire qui atteint les enveloppes externes de la racine. Il reste à déterminer avec quelle fréquence et dans quelle mesure réagissent ces territoires conjonctifs interstitiels. La méso et la périnévrite d'une part; l'endonevrite d'autre part, ont-elles le caractère de constance que cet auteur leur a attribué? Nous ne le pensons pas. Bien que, nous conformant à ses recommandations, nous ayons presque toujours pratiqué des coupes sériées de la portion sus-ganglionnaire des racines, nous ne les avons rencontrées que dans une partie de nos cas. Tandis que l'épaississement des enveloppes méningées est banal, la périnévrite fait souvent défaut, même à une période assez avancée de la maladie (Obs. II, VI, VIII). Lorsqu'elle existe, son intensité est très variable, mais généralement en relation avec celle de la méningite. Quant à l'endonévrite, elle est moins fréquente ; nous ne l'avons nettement observée que dans 2 cas (Obs. VII et X) et il semble que l'inflammation ne se propage à l'endonèvre que lorsqu'elle atteint sur le périnèvre une intensité très marquée.

S'il en est ainsi, le processus interstitiel, marchant de dehors en dedans, gagnerait successivement les systèmes conjonctifs péri et intra-fasciculaires ; mais cette progression n'est pas fatale ; et très souvent il se limite aux enveloppes périradiculaires, qui en sont en tous cas le point de départ. Loin de se réaliser toujours au complet, ainsi que l'indique Nageotte, il se montre inconstant, variable d'intensité, contingent ; et par là son influence sur le développement de l'atrophie radiculaire est, comme nous verrons, discutable.

En ce qui concerne les racines antérieures, nous avons souvent noté l'existence, autour d'elles, d'une méningite qui, dans certains cas (Obs. X et XI), est aussi marquée que sur les racines postérieures ; mais d'une façon générale s'y montre beaucoup plus légère. Cette méningite cesse, comme on peut le constater nettement sur ces mêmes cas, à partir du point où les racines s'accolent au ganglion. Quant au processus interstitiel, il est à peine ébauché et n'atteint que rarement un degré notable. Les faisceaux secondaires restent groupés et compacts ; ils n'ont aucune

tendance à se dissocier, car le tissu conjonctif ne s'infiltre pas entre eux. Les vaisseaux restent le plus souvent normaux. Cette immunité relative est intéressante à relever ; disons cependant que Nageotte est beaucoup plus affirmatif sur l'existence de lésions interstitielles dans la racine antérieure.

Au point de vue histologique, ce processus inflammatoire présente des caractères intéressants. Nous avons déjà dit un mot de la pachyméningite et de l'arachnitis. Le tissu conjonctif néoformé prend fréquemment un aspect réfringent, vitreux, anhyste qui se manifeste soit sur les faisceaux fibreux de la dure-mère, soit sur le feuillet arachnoïdien. Le tissu conjonctif du périnèvre émane en apparence de la pie-mère : il réagit, soit par la production d'éléments conjonctifs jeunes (amas nucléaires) qui se transforment en faisceaux fibreux, soit en donnant naissance à des masses inflammatoires volumineuses. Sur des coupes transversales, cette hyperplasie conjonctive se présente parfois sous la forme de faisceaux ayant un contour arrondi et un calibre qui rappelle celui des faisceaux musculaires ; ils ont un aspect homogène, à peine grenu. Ils s'agglomèrent autour des fascicules et se fondent en nappes compactes dont on ne distingue plus les éléments constituants. (Voir notamment obs. I, III, VII, X, XI). L'apparence homogène, quasi-amorphe de ce tissu fait penser à première vue à un exsudat coagulé. Il n'en est rien cependant, et il s'agit de formations conjonctives modifiées par une dégénérescence spéciale, et contenant de nombreux capillaires et des vaisseaux dont les tuniques, réfringentes, hyalines se fondent avec les parties environnantes.

L'inflammation de l'endonèvre se traduit tantôt uniquement par l'excès des noyaux conjonctifs, tantôt par le développement anormal des trabécules et des cloisons ; celles-ci deviennent souvent anhystes, réfringentes ; et dans quelques cas les fibres paraissent plongées dans une sorte de ciment qui provient peut-être de la dégénérescence vitreuse des fibrilles conjonctives hyperplasiées.

Cette tendance générale du tissu enflammé à subir une transformation nécrotique est un caractère que nous avons presque toujours rencontré ici. Il mérite d'être signalé et rapproché de l'état des vaisseaux qui d'une façon constante sont le siège d'altérations de même nature. Leurs tuniques épaissies sont confondues en une paroi unique d'aspect hyalin. Cette dégénérescence atteint presque tous les petits vaisseaux de la racine postérieure ; il est impossible de dire, vu la destruction des éléments distinctifs, si elle affecte les petites veines plutôt que les artérioles. Elle semble respecter les gros vaisseaux voisins.

Ce n'est pas toutefois le seul mode d'altération vasculaire et l'on peut

observer mais moins fréquemment la périvasculite en évolution, la sclérose à tendance oblitérante, et même la dégénérescence calcaire (Obs. VI).

L'intensité des lésions vasculaires permet de s'expliquer les hémorrhagies interstitielles, les foyers hémorrhagiques circonscrits que l'on rencontre avec une certaine fréquence soit au niveau des racines postérieures, soit dans le ganglion. Nous avons vu, par les obs. I, IV et VI que des cavités entourées d'une paroi scléreuse peuvent détruire partiellement le parenchyme ganglionnaire, dissocier et refouler les fibres radiculaires. La présence de pigment sanguin dans leurs parois, l'existence de petits foyers hémorrhagiques épars font entrevoir le mécanisme de formation des cavités ; il est probable que la rupture d'un vaisseau a donné lieu à une hémorrhagie interstitielle qui s'est ensuite résorbée ; plus tard il est resté un kyste dont les parois plus ou moins végétantes écartent le tissu nerveux. Au voisinage, les éléments nerveux n'en ont pas moins conservé leur vitalité et malgré la compression exercée sur les fibres, il ne s'ensuit pas, fait à noter, de dégénérescence (Obs. VI).

3° Lésions du parenchyme ganglionnaire. — Nos constatations sur les altérations du ganglion seront brièvement résumées. Nous n'avons guère rencontré de lésions du stroma qui mérite d'être signalée. La capsule du ganglion n'est pas épaissie, non plus que les cloisons conjonctives qui en émanent. Nous avons signalé plusieurs fois l'existence d'amas de noyaux embryonnaires, surtout à la périphérie. Peut-être le tissu conjonctif interstitiel est-il parfois hyperplasié entre les cellules et autour de leur capsule ; mais on ne peut guère prononcer le mot de sclérose.

Parmi les altérations des cellules ganglionnaires, il en est quelques-unes qui ne méritent pas d'être retenues ; telle est la rétraction de la cellule et sa déformation qui, de l'aveu général, est l'effet d'une fixation défectueuse, et peut s'observer sur des ganglions normaux. La surcharge ou le défaut de pigment successivement incriminés, n'ont pas beaucoup plus d'importance : les variations quantitatives du pigment sont extrêmement grandes à l'état normal ; et dans le tabes, nous avons vérifié le fait, il est impossible de la comparaison des cas, de tirer aucune règle en faveur de l'abondance ou de la rareté du pigment cellulaire.

Ayant fort peu employé la méthode de Nissl, nous nous sommes bornés à une étude cytologique générale, mais susceptible cependant de nous renseigner sur l'état du protoplasma et du noyau. Avec les méthodes techniques ordinaires, et notamment le carmin en masse, on peut retrouver l'aspect clair ou sombre du protoplasma correspondant aux variations des éléments chromatophiles. Bien que Wollenberg et Redlich aient cru voir dans l'aspect trouble et sombre de certaines cellules un caractère

pathologique, il faut évidemment se garder aujourd'hui d'en tirer pareille conclusion.

Ce qui surtout a retenu notre attention, c'est l'existence sur un petit nombre de cellules d'un ensemble d'altérations — d'ailleurs déjà plusieurs fois notées — qui semblent aboutir à l'atrophie et à la disparition de quelques-unes d'entre elles.

Ces altérations portent à la fois sur la capsule péri-cellulaire et sur la cellule elle-même. Au lieu d'une rangée *unique* d'éléments nucléés, la cellule ganglionnaire se montre environnée de plusieurs assises de noyaux conjonctifs qui lui forment une couronne épaisse et compacte; il est rare que la cellule ganglionnaire ait gardé son aspect normal. Presque toujours amoindrie, déformée, elle est parfois presque entièrement détruite. Il ne subsiste plus alors au centre de la capsule proliférée qu'un débris protoplasmique déchiqueté, informe, et un noyau à peine distinct. Et même le corps cellulaire peut manquer entièrement et le seul vestige de l'élément disparu est un amas pigmentaire (Planche XLII, B).

La place occupée par la cellule ganglionnaire est alors entièrement envahie par une agglomération des noyaux conjonctifs. Il est possible que ces éléments conjonctifs jeunes viennent soit à disparaître, soit à se transformer en fibres adultes, en sorte que finalement à la place de la cellule normale, il reste une cellule atrophiée ou même il ne reste rien au milieu du tissu interstitiel.

On pourrait être tenté de contester la réalité de cette lésion, et de supposer que les figures dont nous parlons résultent d'une section dirigée tangentiellement à la circonférence d'une cellule ; dans ce cas, en effet, les éléments de la capsule, au lieu de se disposer en couronne, donneront l'illusion d'un disque d'éléments nucléés appliqués à la surface de la cellule. Mais cet aspect ne peut évidemment se présenter que sur un petit nombre de cellules ganglionnaires, sectionnées fortuitement par leur pôle, et l'absence du noyau sur une telle coupe permet d'écarter cette cause d'erreur.— L'hypothèse qu'il s'agit là de figures d'involution normale propres à la cellule ganglionnaire ne saurait non plus être sérieusement soutenue.

On ne peut donc se refuser à y voir un type de lésions, atteignant un petit nombre de cellules et aboutissant à l'atrophie. Nous ne nous prononcerons pas sur le point de savoir si c'est l'hyperplasie des éléments de la capsule qui détermine par compression ou autrement, l'atrophie cellulaire, ou si c'est la cellule, atteinte primitivement, qui réagit à son tour sur les éléments conjonctifs de son enveloppe.

Ici, comme ailleurs, l'inflammation du tissu interstitiel peut fort bien n'intervenir que secondairement, ou tout au moins reconnaître pour cause

une diminution de vitalité de l'élément noble et une rupture d'équilibre au profit du tissu conjonctif.

Cette supposition est d'autant plus acceptable que l'*atrophie simple* de la cellule ganglionnaire, sans prolifération des éléments de la capsule, peut également se rencontrer. Nous en avons un exemple dans l'obs. I où certaines cellules sont manifestement atrophiées sans aucune hyperplasie des noyaux ou épaississement de la zone fibreuse de la capsule. Cette diminution porte sur le noyau et le protoplasma cellulaire d'une façon sensiblement proportionnelle et peut réduire la cellule au cinquième de sa taille normale sans altérer en rien ses caractères histologiques. Il semble donc que parfois l'atrophie cellulaire puisse s'effectuer isolément sans réaction de la capsule.

Quoi qu'il en soit, on peut, croyons-nous, conclure de ces observations que, si la majorité des cellules ganglionnaires reste normale dans le tabes, on peut observer, en particulier dans des cas avancés, des altérations cellulaires et péri-cellulaires qui évoluent lentement vers l'atrophie et la disparition de l'élément noble.

V. — Interprétation.

Tels sont les faits. Quelle interprétation convient-il de leur donner?

Pour répondre à cette question, nous envisagerons tout d'abord l'atrophie des racines postérieures en elle-même, nous rechercherons ensuite quelle en est la cause.

Le processus dégénératif des racines postérieures est un processus d'atrophie simple, la gaine de myéline et le cylindre-axe disparaissent lentement et progressivement, la dégénération wallérienne est une exception. La disparition de la gaine de myéline est plus rapide que celle du cylindre-axe ; en examinant en effet les coupes colorées au carmin en masse, on se rend compte que malgré la disparition de la plupart des gaines de myéline, les cylindres-axes sont encore relativement nombreux ; mais ils sont très malades, réduits souvent à un filament extrêmement ténu. Le cylindre-axe résiste donc beaucoup plus longtemps que la gaine de myéline et on est très surpris de compter un aussi grand nombre de cylindres-axes sur des coupes de racines qui se présentent tout d'abord comme extrêmement atrophiées : la clinique laisse cependant soupçonner un tel contraste ; les troubles de la sensibilité sont en effet habituellement beaucoup plus proportionnés au degré de conservation des cylindres-axes qu'à l'atrophie macroscopique des racines.

Il est assez fréquent que dans le tabes les racines postérieures soient atrophiées jusque dans le ganglion, et c'est une particularité qui a été

bien mise en lumière par les travaux d'Oppenheim et Siemmerling (1), Guizetti, Dinkler, Redlich (2).

Nos examens personnels confirment pleinement les résultats obtenus par les précédents auteurs et dans la plupart de nos séries de coupes l'atrophie radiculaire pouvait être suivie jusque dans l'intérieur des ganglions, et les coupes longitudinales démontrent très nettement qu'elle peut y être suivie très profondément, par conséquent tout près des cellules d'origine, mais remonte-t-elle jusqu'à la cellule? Nous n'avons pu résoudre ce dernier problème par les méthodes que nous avons utilisées.

Ce n'est pas toutefois une règle absolue que l'atrophie des racines postérieures remonte jusque dans le ganglion ; sur quelques racines coupées en série dans des cas de tabes peu avancé, l'un de nous (3) a pu s'assurer déjà que l'atrophie radiculaire diminue en se rapprochant du ganglion et ce fait tendrait à prouver que la fibre est d'abord atteinte dans son bout périphérique ou médullaire, et que l'atrophie gagne progressivement le bout central. Cependant, sur plusieurs des ganglions et des racines que nous avons examinés, les fibres étaient plus grêles au voisinage même du ganglion que quelques millimètres plus haut, ce qui laisse supposer qu'il s'agit d'un processus d'atrophie segmentaire : c'est ce que l'un de nous a déjà constaté sur des dissociations de racines postérieures traitées par l'acide osmique (4); l'atrophie des fibres radiculaires est irrégulière, parfois nettement segmentaire, la gaine de myéline d'un segment interannulaire ayant les dimensions d'une fibre de petit calibre et les deux segments interannulaires adjacents ayant les dimensions d'une fibre de gros calibre, de sorte que suivant le segment interannulaire examiné, telle fibre pourrait être prise pour une fibre grêle, ou pour une grosse fibre ; sur certaines fibres nous avons pu suivre cette alternance jusqu'à quatre ou cinq fois. Sur quelques-unes les segments grêles sont plus courts que ceux de gros calibre, et le noyau au lieu d'occuper le milieu de la longueur est plus rapproché d'une des extrémités : ailleurs les variations de calibre ont lieu sur le même segment. Le même fait avait été entrevu par Philippe (5) qui a fait remarquer que l'inégalité, dans la distribution et l'intensité du processus atrophique, se retrouve même pour chaque tube quand en examine ses diverses portions : un segment atrophié fait parfois suite à un segment presque normal. Le processus d'atrophie ou de dégénérescence des racines

(1) Oppenheim et Siemmerling. *Arch. f. Psych.* Bd. XVIII.

(2) Redlich. *Ein Beitrag zur Anatomie und Pathologie der Ruckenmarks hinterstrange.* Jena, 1897.

(3) J. Dejerine et A. Thomas. *Maladies de la moelle épinière.* Traité de médecine de Brouardel et Gilbert, 1902.

(4) *Id.*

(5) Philippe. Thèse de Doctorat, 1897.

postérieures est donc un processus segmentaire. C'est un processus qui nous paraît être beaucoup plus fréquent, dans les maladies du système nerveux qu'on ne le croit généralement : cependant, dans son mémoire sur la névrite segmentaire périaxile, Gombault (1) rappelait que la disposition segmentaire de la dégénérescence a été rencontrée chez l'homme dans l'atrophie musculaire protopathique, dans la sclérose latérale amyotrophique, dans la névrite traumatique ; le type segmentaire que nous avons observé dans l'examen des racines postérieures diffère par bien des points de celui qui a été décrit en général soit dans l'intoxication expérimentale, soit dans l'intoxication pathologique par le plomb ; mais il y a lieu de se demander, avec Gombault, si lorsque la lésion est circonscrite, le processus étant alors moins actif, la diminution de calibre de la fibre ne s'effectue pas par un procédé plus voisin de l'atrophie simple, par une sorte de destruction moléculaire de la gaine de myéline distincte de la fonte granuleuse, mais aboutissant à la longue au même résultat, la disparition totale ou partielle de la gaine. Gombault, distingue à ce propos la destruction brusque du centre trophique et la destruction graduelle : la première entraînerait la dégénérescence wallérienne, la seconde produirait la dégénérescence segmentaire.

Sans nier, par conséquent, que la dégénérescence wallérienne puisse atteindre quelques fibres, il faut admettre que le processus habituel d'atrophie des racines postérieures dans le tabes est un processus de dégénérescence segmentaire ; et que, envisagé à un point de vue général, ce mode de dégénérescence peut s'observer aussi bien au cours des maladies primitives de la cellule ou de la fibre nerveuse, qu'à la suite de traumatismes ou de foyers inflammatoires sur le trajet de la fibre nerveuse.

D'autre part, on sait depuis les travaux de Westphal, Pierret, Déjerine, Pitres et Vaillard, Oppenheim et Siemmerling, Nonne, Joffroy et Achard, que les altérations des nerfs cutanés sont fréquentes dans le tabes ; Nonne les a trouvées constamment, mais dans plusieurs cas, il est vrai, les altérations ne dépassaient pas celle que S. Mayer a signalées dans les nerfs normaux ; elles sont pour quelques auteurs proportionnelles à celles des racines postérieures, ce n'est pas pour d'autres une règle absolue. Or ces altérations se présentent sur les dissociations, sous le même aspect que celles des racines postérieures : comme Shaw (2) l'a constaté, comme l'un de nous a pu l'observer, la dégénération présente souvent le type segmentaire : c'est-à-dire des caractères histologiques de même nature et peut-être de même origine que celle des racines postérieures.

Les théories qui n'ont eu en vue que la dégénération des racines pos-

(1) Gombault. *Archives de Neurologie*, 1880, nos 1 et 2.

(2) Shaw. Degeneration of the periph. nerves in locomotor ataxia. *Journal of mental diseases*, 1888.

térieures nous paraissent trop exclusives, pour avoir laissé dans l'ombre les altérations des nerfs cutanés : après les racines postérieures ce sont les nerfs qui dégénèrent le plus souvent ; et il est à remarquer que la dégénération s'y présente sur les uns et les autres avec le même type histologique et qu'ils appartiennent tous deux au même neurone : l'atrophie de la racine postérieure remonte plus rapidement vers le centre que celle du nerf périphérique ; c'est la principale différence entre eux.

*
* *

Recherchons par conséquent s'il n'existe pas du côté du centre trophique commun, c'est-à-dire dans le ganglion rachidien, quelque lésion qui puisse être la cause de ces dégénérescences.

Diverses altérations cellulaires ont été depuis longtemps signalées, notamment par Oppenheim (1), Wollenberg (2), Stroebe (3), Redlich (4). Les lésions décrites par ces auteurs portent sur la configuration générale de la cellule (déformation, rétraction), sur l'aspect de son protoplasma (vacuolisation, aspect trouble et sombre, surcharge pigmentaire, ou de son noyau (disparition lente) ; enfin sur sa capsule péricellulaire (prolifération des éléments conjonctifs) (5).

Quelques-unes de ces altérations sont dénuées de valeur. Ainsi la déformation, la rétraction du globe cellulaire est l'effet d'une fixation défectueuse ; les modifications quantitatives du pigment sont trop variables à l'état normal pour qu'on en puisse tenir aucun compte. Il n'y a guère à retenir que l'hyperplasie de la capsule et l'amoindrissement de la cellule, lésions qui pourraient aboutir à l'atrophie et à la disparition de quelques-unes d'entre elles.

Dans la plupart des ganglions que nous avons examinés les cellules paraissent normales : dans quelques-uns et plus particulièrement ceux qui appartiennent aux obs. I et III, il y a des altérations cellulaires assez prononcées variant depuis l'atrophie simple jusqu'à la disparition : en même temps que la cellule s'atrophie, les capsules ganglionnaires prolifèrent, à un tel point qu'elles finissent par combler la place occupée par la cellule. Il est assez difficile de saisir le début de l'atrophie cellulaire, car sur un ganglion normal les dimensions des cellules sont déjà très diverses, il y en a des petites et des grandes ; mais lorsqu'elles arrivent à un

(1) Oppenheim. *Berlin. klinisch. Wochensch.*, 1894. Zur patholog. Anat. des Tabes.
(2) Wollenberg. *Arch. f. Psychiatrie*, 1892. Bd. XXIV.
(3) Stroebe. *Centralb. f. all Pathol. und path. Anat.*, 1892.
(4) Redlich. *Iahrb. f. Psych.* 1892. Die hinteren Wurzeln des Ruckenmarks, und die patholog. Anat. der Tabes dorsalis.
(5) Voir aussi l'indication bibliographique et la critique de ces recherches dans Soury. Anat. et phys. patholog. du tabes. *Archives de Neurologie*, 1901, fasc. 61 et 62.

degré d'atrophie marquée, il ne saurait plus y avoir d'hésitation, surtout si l'on compare plusieurs ganglions entre eux. Ces lésions d'ailleurs ne sont pas constantes, mais elles sont d'autant plus fréquentes et plus intenses que les fibres de la racine postérieure sont plus atrophiées dans le trajet sus-ganglionnaire et dans le ganglion lui-même.

D'autre part, des recherches ont été entreprises avec la méthode de Nissl par Schaffer (1), Juliusberger et Meyer (2), Marinesco (3) ; tandis que les premiers auteurs n'ont pu ainsi déceler aucune modification de la chromatine, Marinesco a observé des lésions variables : désintégration des éléments chromatophiles, pâleur et disparition des granulations chromatiques des grosses cellules claires ; parfois rétraction, homogénéisation du noyau avec conservation du volume ou atrophie du nucléole ; plus rarement l'atrophie du corps cellulaire : Marinesco ne leur accorde pas une grande importance : en effet, les cellules des ganglions spinaux subiraient très vite des altérations à la suite des intoxications et des infections, aussi ne présentent-elles que rarement un aspect normal chez l'adulte ; et Marinesco conclut que la sclérose des cordons postérieurs n'est pas sous la dépendance de ces lésions.

D'ailleurs la structure fine des cellules ganglionnaires bien étudiée ces dernières années (Lenhossek (4), Flemming (5), Lugaro (6), Van Gehuchten et Nelis) a montré qu'il existe à l'état normal plusieurs types de cellules qui se différencient par la disposition, la grosseur, le nombre des éléments chromatophiles. Les deux types principaux (*cellules claires finement granuleuses*, et *cellules à gros blocs chromatiques*) sont reliés entre eux par des formes de transition. Ce polymorphisme complique singulièrement, on le conçoit, l'interprétation des figures anatomo-pathologiques.

Nous avons fait trop peu d'examens par la méthode de Nissl pour apporter ici des faits concluants : en tout cas, les résultats des auteurs précédents ne sont pas de nature à faciliter la solution du problème, et ceux que nous avons obtenus avec d'autres méthodes suffisent très amplement pour laisser supposer que dans les cas de tabes anciens, la lésion des fibres de la racine postérieure est susceptible de remonter jusqu'à la cellule d'origine ou de retentir sur elle.

(1) Schaffer. Das Verhalten der Spinalganglienzellen bei Tabes auf grund Niss'l farbung. *Neurolog. Centralb.* 1898.

(2) Juliusberger et Meyer. Beitrag zur Patholog. der Spinalganglienzellen. *Neurolog. Centralb.* 1898.

(3) Marinesco. *Presse médicale.* Août 1901.

(4) Lenhossek. *Arch. f. Psychiatrie.* 1897.

(5) Flemming. . . . . Id. . . . . 1897.

(6) Lugaro. *Rivista di patol. nerv. e mentale.* Oct. 1898.
Id. *Même publication*, 1900, fasc. 4 et 6.

(7) Van Gehuchten et Nélis. *Bull. acad. médic. de Belgique.* 1898.

Mais inversement, ne peut-on admettre qu'il faut chercher dans la cellule le *primum movens* de l'atrophie des racines postérieures et de la sclérose des cordons postérieurs? C'est là une hypothèse qui soulève de grosses objections de fait.

En effet, si l'on consulte les résultats obtenus par les différents auteurs et basés sur diverses méthodes de recherches, on remarque qu'ils sont d'accord sur les points principaux, confirmés également par nos examens personnels.

1° Les lésions cellulaires sont inconstantes, et l'on a d'autant moins de chance de les rencontrer que l'on s'adresse à des cas de tabes plus récent.

2° Elles sont minimes par le nombre des cellules atteintes, et toujours disproportionnées au degré de l'atrophie radiculaire.

3° Elles n'ont pas de caractère spécifique. Il s'agit, soit d'altérations du protoplasma (chromatolyse, vacuolisation, atrophie), ou du noyau (atrophie, disparition) qui n'offrent aucun aspect spécifique, soit d'inflammation de la capsule péricellulaire avec hyperplasie des cellules ou des fibres conjonctives.

Il ne faudrait pas pourtant s'exagérer la portée de ces objections, et notamment accorder trop d'importance à la disproportion numérique entre les fibres et les cellules frappées d'atrophie. Nos connaissances plus récentes sur la structure du ganglion rachidien laissent entrevoir qu'il s'agit d'un organe plus complexe qu'on ne l'avait tout d'abord imaginé : à côté des cellules bipolaires, il existe des cellules multipolaires, des cellules sympathiques (Dogiel), dont le prolongement se bifurque un grand nombre de fois sans quitter le ganglion et se termine autour des cellules par des arborisations capsulaires en partie myéliniques et des arborisations sous-capsulaires amyéliniques.

Toutes les cellules ne font donc pas partie du neurone sensitif, et le nombre des cellules bipolaires, de même que leur proportion par rapport aux fibres radiculaires sont encore indéterminés (1). Aussi ne saurait-ont

(1) Les procédés de numération contribuent également à modifier les anciennes doctrines sur la constitution anatomique du ganglion rachidien. Si, toutes les cellules ganglionnaires étaient des cellules bipolaires ou des cellules en T de Ranvier, le nombre des cellules devrait être égal à celui des fibres de la racine postérieure et du bout périphérique ; or les opinions des auteurs à ce sujet sont des plus discordantes ; ainsi, d'après Helmholtz, le nombre des cellules est beaucoup plus grand que celui des fibres, deux à trois fois plus, tandis que Wagner pense que les deux nombres se correspondent. Pour Beck, Bilder et Volkmann, Schwalbe et Freud, le nombre des cellules serait au contraire plus faible que celui des fibres. Gaule et Lewin (*Centralb. fur physiol.*, 1896) sont arrivés à des résultats comparables à ceux de Helmholtz : ils ont examiné avec de très grands soins le 31° et le 32° ganglions du lapin : dans le premier, aux 3173 fibres de la racine postérieure correspondent 20.361 cellules ganglionnaires, dans le deuxième aux 4.270 fibres de la racine postérieure correspondent 27.618 cellules

faire trop de réserves au sujet de ces questions numériques qui doivent cependant entrer en ligne de compte.

D'autre part si les altérations cellulaires que nous avons signalées ne peuvent être tenues comme une preuve de l'origine cellulaire du tabes, elles ne sauraient cependant permettre d'écarter définitivement la théorie cellulaire. Ne peut-on en effet invoquer toujours l'existence de troubles dynamiques ou fonctionnels, inaccessibles à nos moyens d'investigation (Babinski) (1) ? Discutons donc un instant cette hypothèse. Une objection importante peut lui être adressée. Si l'on accepte en effet la conception classique du protoneurone sensitif, édifiée par Ramon y Cajal, Van Gehuchten, ce neurone serait essentiellement constitué par la cellule ganglionnaire avec son prolongement protoplasmique dirigée de la périphérie cutanée au ganglion et son axone, la fibre radiculaire. Que la cellule vienne à disparaître même *fonctionnellement*, la dégénération doit porter sur ses deux prolongements car elle est le centre trophique de chacun d'eux. Or dans le tabes la racine postérieure dégénérée au-dessus du ganglion, retrouve au-dessous son intégrité et nous avons pu vérifier ce fait, même dans le cas où les lésions cellulaires étaient évidentes, variant depuis l'atrophie légère jusqu'à la disparition complète.

Il y aurait là contre la théorie cellulaire un argument important, si la conception physiologique classique était assise sur des bases certaines. Mais des résultats expérimentaux obtenus par Lugaro (2), Van Gehuchten et Nélis, tendent à modifier l'opinion sur ce point. Ces auteurs ont en effet démontré que la section du bout central de la racine postérieure n'a aucun retentissement sur la cellule d'origine, tandis que la section du bout périphérique entraîne des altérations cellulaires très intenses. Cette remarquable exception à la loi qui veut que la section du cylindre-axe retentisse toujours sur sa cellule d'origine donne à penser que nous connaissons encore mal le rôle trophique de la cellule ganglionnaire sur ses prolongements. Quoi qu'il en soit, ces expériences montrent que la cellule du ganglion spinal se comporte différemment suivant que la section porte sur le bout central ou le bout périphérique de la racine postérieure ; ne peut-on alors supposer et déduire qu'à son tour l'action trophique de la cellule est beaucoup moins intense pour la racine postérieure que pour le nerf péri-

ganglionnaires. Il y aurait donc une fibre pour six à sept cellules. Tout en ne donnant à ces calculs que la valeur de numérations approximatives, en raison des difficultés et des nombreuses causes d'erreur qui s'attachent à ces recherches, on ne peut cependant leur refuser un réel intérêt et ne pas en tenir compte.

(1) Babinski (in leçon de Darier), *Gaz. hebdom.*, 1892.

(2) Lugaro, *Riv. de patol. nerv. e mentale*, 1901. Sulla alterazioni delle cellule nervose dei gangli spinali in seguito al taglio della branca perferica a centrale del loro prolongamento.

phérique. On conçoit dès lors que le prolongement central doué d'une vitalité moindre que le prolongement périphérique subisse plus facilement que ce dernier l'influence d'une perturbation cellulaire.

Mais sommes-nous fondé à admettre l'existence d'une perturbation fonctionnelle ? Ce que nous savons du rôle trophique de la cellule, grâce à l'expérimentation et à la pathologie, peut-il légitimer cette hypothèse ? L'abolition brusque de cette fonction réalisée par la section d'une fibre nerveuse ou la destruction de son centre a pour résultat la dégénérescence du segment qui est séparé du centre trophique : cette dégénérescence, si spéciale par les conditions dans lesquelles elle apparaît, présente des caractères histologiques non moins spéciaux : on lui donne le nom de dégénérescence wallérienne.

Nous savons encore que la fibre nerveuse peut dégénérer de deux façons différentes, lorsque le centre trophique est atteint. Est-il détruit brusquement, c'est la dégénérescence wallérienne que l'on observe ; s'atrophie-t-il lentement, progressivement, on peut alors observer la dégénération segmentaire, comme dans la sclérose latérale amyotrophique ; comme nous l'avons déjà indiqué plus haut, cette forme de dégénérescence n'exclut pas la possibilité d'une altération cellulaire primitive.

Mais dans le cas de section d'un nerf, il est un phénomène non moins intéressant qui se produit plus tard et que nous connaissons bien depuis les recherches de Ranvier, c'est *la régénération du nerf* : elle soulève un problème intéressant de physiologie nerveuse : doit-elle être interprétée comme une réaction du neurone irrité par la section, comme un processus de néoformation analogue à celui qui a lieu pour d'autres tissus au milieu d'un foyer inflammatoire, ou bien encore ne fait-elle que révéler une fonction normale de la cellule, la régénération constante du cylindre axe ? En un mot on peut se demander notamment si la fibre nerveuse ne se régénère pas constamment, se détruisant sans cesse par son extrémité périphérique, mais repoussant constamment aussi du centre vers la périphérie.

Le fait paraît démontré pour certains nerfs tels que ceux du museau de la taupe dont les extrémités se désagrègent au moment de la chute épithéliale (Renaut) (1). D'après le même auteur non seulement les nerfs végètent par leur extrémité, mais l'accroissement peut aussi se faire dans la continuité par élongation du cylindre-axe en un point de son trajet, entre son origine et sa terminaison ; telle serait la signification des *segments intercalaires* observés sur le trajet d'une fibre. En somme la régénération constante du cylindre-axe est peut-être une fonction cellulaire, et sous l'influence de divers processus morbides, le tabes entre autres, cette fonction disparaî-

(1) Renaut. *Traité d'histologie pratique.*

trait la première, la cellule continuant à vivre encore pour elle-même, plus ou moins longtemps, avant de s'atrophier : ce que l'on désigne habituellement du terme vague de dégénération pourrait n'être dans certains cas qu'une absence de régénération.

Cette circonstance qu'on n'observe pas de fibres régénérées dans les racines postérieures, viendrait à l'appui de la théorie cellulaire du tabes. Nous rappellerons toutefois qu'après la section des racines postérieures, Wagner n'a pas constaté de névromes de régénérations, mais l'expérience n'a peut-être pas été faite avec toutes les précautions désirables. Elle est d'ailleurs infirmée par l'existence, dans certains cas de syringomyélie, de névromes de régénération, à l'entrée des racines postérieures dans la moelle (Raymond) (1).

Il est en somme probable que le défaut de régénération dans le tabes est le fait d'un affaiblissement de l'action trophique normale de la cellule (2), et sans admettre avec Strœbe qu'il s'agit d'une maladie partielle de la cellule, on peut concevoir que les altérations fonctionnelles survenues dans la vie cellulaire retentissent d'abord sur les portions de la fibre les plus éloignées du centre du neurone (cordons postérieurs d'une part, nerfs cutanés de l'autre), et d'autre part qu'elles affectent surtout le prolongement sur lequel s'exerce le moins à l'état normal son influence trophique, c'est-à-dire la racine postérieure.

La théorie cellulaire du tabes et plus particulièrement celle qui invoque un trouble dynamique ou fonctionnel des cellules du ganglion spinal puise dans les considérations précédentes des arguments, qui, quoique en grande partie théoriques, ne nous paraissent pas cependant dénués de valeur. mais elle soulève de grosses objections dont la principale est que, malgré la longue durée de la maladie, la partie la plus noble du neurone, la cellule, n'est pas constamment atteinte, du moins autant que nous pouvons l'affirmer avec les méthodes actuellement en usage, on peut en tous cas admettre que si l'atrophie tabétique n'a pas de tendance à la régénération, c'est qu'elle s'effectue sur des fibres dont la vitalité est médiocre et il n'est pas téméraire de supposer que la diminution du pouvoir trophique de la cellule est une des causes de cette fragilité.

L'incursion que nous venons de faire dans le domaine des hypothèses nous a donné l'occasion de poser quelques problèmes jusqu'ici irrésolus, d'insister sur les diverses formes que peuvent prendre les dégénérescences du nerf, et de montrer combien en matière de pathogénie et d'anatomie pathologique les interprétations sont difficiles alors que nous con-

(1) Raymond, *Archives de Neurologie*, 1893.

(2) Il faut, bien entendu, songer aussi que chez le malade les conditions générales du terrain et la persistance de la cause doivent s'opposer à la réparation des lésions.

naissons si mal le rôle trophique et les phénomènes biologiques de la cellule nerveuse.

* * *

Pour d'autres auteurs, ce n'est pas dans le ganglion rachidien, mais sur le trajet même de la racine postérieure depuis le ganglion jusqu'à la moelle qu'il faut chercher la cause de l'atrophie des racines postérieures.

D'après Obersteiner et Redlich (1), les racines postérieures sont atteintes primitivement au niveau de l'étranglement annulaire que leur fait subir la pie-mère à leur pénétration dans la moelle. Nous insisterons dans un prochain travail sur l'état des méninges spinales dans le tabes ; faisons remarquer pourtant que les altérations méningées sont très variables d'intensité et nos propres observations ne nous permettent pas d'attacher une grande importance à leur existence et que l'étranglement est quelque peu artificiel, et Nageotte prétend qu'il fait défaut si la moelle est durcie sur place dans le canal vertébral. En outre, si c'est là tout d'abord le point faible de la racine postérieure, on ne se rend pas bien compte que celle-ci dégénère non seulement dans son trajet médullaire, mais dans toute son étendue jusqu'au ganglion rachidien, à moins d'admettre qu'en deçà de la moelle, il ne s'agisse d'une atrophie rétrograde, ce qui paraît très invraisemblable : en effet des maladies telles que la syringomyélie qui détruisent souvent les racines postérieures jusqu'à leur pénétration dans la moelle et qui durent de nombreuses années ne donnent lieu qu'exceptionnellement à de l'atrophie rétrograde et encore celle-ci est-elle légère.

Nous avons rappelé plus haut le siège et la nature des lésions décrites par Nageotte (2) ; quelques auteurs les ont également considérées comme des lésions inconstantes et variables : Obersteiner qui les a recherchées dans trois cas ne les a trouvées que dans un cas ancien, dans les deux autres plus récents, elles faisaient défaut. De même, Redlich ne les a pas retrouvées dans tous les cas qu'il a examinés : dans les cas de tabes récent, en particulier, elles faisaient défaut ou elles étaient à peine évidentes, et même lorsque le tabes était plus avancé, les lésions étaient relativement peu intenses et Redlich conclut qu'il n'y a aucun parallélisme entre la névrite transverse et la dégénération des cordons postérieurs.

(1) Obersteiner et Redlich, *Arbeit. aus Prof. Obersteiners Laborat.*, 2e Heft, Wien, 1894. — *Wien. med. Wochenschrift*, 1894.

(2) Nageotte, *Soc. de Biolog.*, 1894, La lésion primitive du tabes.

Id. *Bull. Société anat.* Paris, 1894.

Id. *Arch. de Neurologie*, 1895. Etude sur la méningo-myélite diffuse dans le tabes, la paralysie générale et la syphilis spinale.

Id. *Soc. de Biologie*, 1900. Note sur la théorie du tabes. — Note sur la lésion primitive du tabes.

Les résultats auxquels nous sommes arrivés sont assez comparables à ceux qu'a obtenus Nageotte ; toutefois il y a lieu de distinguer d'une part l'*épinévrite* lésion habituelle, mais qui ne saurait intervenir, à aucun titre, comme cause de l'atrophie de la racine postérieure, d'autre part, la *périnévrite* qui est loin d'être constante et l'*endonévrite* encore moins commune ; il est rare qu'elles soient une cause de compression ou d'écrasement des racines, il y a d'autre part souvent une disproportion assez marquée entre la dégénération des fibres et l'intensité de l'inflammation du tissu conjonctif interstitiel.

Reportons-nous en effet aux résultats de l'obs. II ; les racines sont malades jusque dans le ganglion et pourtant les lésions de périnévrite et d'endonévrite font complètement défaut. Il en est de même pour quelques autres cas (obs. I et VIII) ; même dans l'obs. III, il y a sur certaines racines des fascicules qui restent libres de toute lésion de périnévrite jusqu'à l'entrée du ganglion alors que d'autres sont entourés de véritables anneaux d'inflammation aiguë et chronique et pourtant les unes et les autres sont dégénérées, atrophiées jusque dans l'intérieur du ganglion, sans qu'il y ait de différence à ce point de vue entre ceux-ci et ceux-là.

Prenons pour exemple le 8e ganglion dorsal de notre obs. VI ; nous avons constaté sur le trajet de la racine postérieure des lésions conjonctives inflammatoires extrêmement intenses et déjà anciennes, les fibres radiculaires sont dissociées à un degré que nous avons eu rarement l'occasion de rencontrer sur les autres racines, et malgré cela la racine postérieure est à peine dégénérée au-dessus et au-dessous du foyer.

Lorsque la périnévrite et la mésonévrite existent, elles revêtent généralement l'aspect qui a été décrit par Nageotte, et dans l'obs. V, cas de tabes récent, les proliférations nucléaires sur le bord interne de l'anneau de périnévrite sont plus manifestes que dans les autres cas où il s'agit de tabes plus avancés ; toutefois, dans certains cas, les altérations interstitielles paraissent relativement récentes alors que l'atrophie des fibres est déjà ancienne (obs. III) : ces deux ordres de lésions n'évoluent donc pas toujours simultanément et les racines postérieures sont dégénérées parfois jusque dans le ganglion alors que les lésions de périnévrite sont en pleine activité.

Nageotte admet avec raison que les lésions conjonctives ne sont pas sous la dépendance de la lésion parenchymateuse puisqu'elles restent cantonnées dans un espace très limité, et qu'elles ne suivent pas la racine dégénérée dans tout son trajet. Mais contrairement à Nageotte, nous ne pouvons admettre que la lésion parenchymateuse soit exclusivement sous la dépendance de la lésion conjonctive, et cela non seulement parce que

celle-ci est inconstante ou non proportionnelle à l'atrophie des racines, mais encore parce qu'elle ne semble pas appartenir en propre au tabes. En effet, de Massary (1) l'a retrouvée chez des individus non tabétiques, morts d'affections diverses (fièvre typhoïde, tuberculose pulmonaire, etc.). Nageotte a répondu, il est vrai, que dans un cas décrit et figuré par de Massary, la lésion différait complètement par son aspect des lésions qu'il avait décrites et figurées chez les tabétiques, mais il n'explique pas en quoi elles diffèrent ; il reconnaît d'autre part que les lésions trouvées chez un typhique présentent certainement une ressemblance *grossière* avec les lésions du tabes jeune : ces faits prouvent tout simplement d'après Nageotte que la région qu'il a décrite présente des aptitudes pathologiques spéciales ; cet auteur reconnaît d'ailleurs qu'indépendamment du tabes elle présente des altérations conjonctives assez fréquentes ; d'après lui les dégénérescences radiculaires de la moelle au cours des tumeurs cérébrales reconnaissent la même pathogénie et constitueraient par cela même un tabes qui ne diffère du tabes vrai que par sa marche et son étiologie ; mais le sort de l'élément nerveux qui traverse ce foyer inflammatoire est tout différent suivant la nature de l'inflammation, sa marche et sa durée. Nous voilà bien loin de l'écrasement des racines par la périnévrite, et à l'action mécanique de la méningite radiculaire se substitue dans la pensée de Nageotte la spécificité de l'inflammation comme facteur essentiel de l'atrophie radiculaire.

Les arguments que nous venons d'indiquer nous paraissent suffisamment décisifs pour refuser à la lésion de Nageotte une importance capitale dans le processus de dégénération des racines ; d'ailleurs dans certains cas de méningo-myélite syphilitique, les racines postérieures sont parfois plongées dans une pachyméningite intense sans qu'elles subissent le contre-coup de cette inflammation de voisinage : et, sans s'adresser ailleurs, dans le tabes lui-même la méningite est parfois très intense autour de la racine antérieure sans que celle-ci en ait le moins du monde souffert. Comme pour celle qui entoure la racine postérieure, elle présente ce caractère particulier de ne pas dépasser le niveau du pôle central du ganglion ; quelquefois cependant les tubes nerveux sont plus grêles dans la traversée de ce foyer morbide : mais cet accident n'est pas la règle.

D'ailleurs, si la théorie de Nageotte répondait à l'interprétation exacte des faits, il faudrait envisager l'atrophie des fibres radiculaires à l'intérieur du ganglion comme une atrophie rétrograde, et l'on ne conçoit guère que cette atrophie rétrograde puisse se produire si les fibres radiculaires ne sont pas profondément dégénérées au delà du foyer primitif : or, nous

(1) De Massary, *Thèse de Doctorat*, Paris, 1897.

avons pu le constater au cours de plusieurs examens, une atrophie légère de la racine postérieure au niveau et au-dessus du nerf radiculaire peut être suivie et rester la même dans le ganglion (obs. II).

Enfin, on peut lui faire encore le grave reproche de négliger une partie des lésions nerveuses du tabes (altérations des nerfs cutanés, musculaires, etc.), alors qu'une conception pathogénique doit, pour être satisfaisante, s'appliquer à l'ensemble des manifestations du processus tabétique. Il ne faut pas perdre de vue, en effet, que dans le tabes ce ne sont pas seulement les racines postérieures et les nerfs cutanés qui sont malades, mais encore assez fréquemment les nerfs musculaires et les filets sympathiques (Roux) (1). Pour ces deux ordres de nerfs la question de l'origine cellulaire peut se poser comme pour les racines postérieures et les nerfs cutanés ; toutefois les cellules des cornes antérieures restent saines alors que les nerfs musculaires sont très dégénérés et l'origine cellulaire de l'atrophie musculaire des tabétiques est passible aussi des mêmes objections.

Nous ne pensons pas toutefois qu'on doive reléguer la lésion décrite par Nageotte au rang des banalités, et il serait exagéré d'en faire avec de Massary une altération de structure constante des racines postérieures, car sur quelques ganglions normaux elle fait complètement défaut ; et d'autre part sur quelques séries de coupes de racines tabétiques l'atrophie postérieure s'accentue brusquement au niveau de la périnévrite, lorsque celle-ci est extrêmement intense (obs. I).

Les lésions décrites par Nageotte se rattachent selon nous aux altérations méningées qui accompagnent si fréquemment le processus tabétique Sur toute la hauteur du trajet des racines, la dure-mère, l'arachnoïde et la pie-mère sont enflammées et la névrite transverse juxta-ganglionnaire n'est qu'une localisation de l'inflammation en une région particulièrement propre à son développement. En effet, à ce niveau, les cloisons conjonctives (périnèvre et mésonèvre), dépendances des méninges, atteignent à l'état normal, du fait de la subdivision de la racine postérieure, une étendue, une surface, un nombre beaucoup plus considérables. L'inflammation propagée des méninges trouve là une région éminemment favorable à son expansion ; elle y acquiert donc son maximum d'activité. L'épaississement des gaines péri-fasciculaires écarte, dissocie les faisceaux secondaires, et modifie profondément l'aspect normal ; suivant son acuité, le processus inflammatoire, tantôt se limite à l'enveloppe externe, tantôt gagne les gaines péri-fasciculaires (périnévrite), tantôt même envahit à la fois le périnèvre et l'endonèvre des fascicules. Il se propage manifestement de dehors

(1) Ch. Roux, *Thèse de Doctorat*, Paris, 1899.

en dedans, et envahit *par étapes* le système conjonctif interstitiel. Il ne s'agit donc en réalité que d'une *lésion épisodique d'origine méningée*.

Si dans la plupart des cas la lésion interstitielle ne nous semble pas plus intervenir comme lésion initiale dans la dégénérescence de la racine postérieure que la méningite spinale : dans la sclérose des cordons postérieurs, elle ne nous paraît pas davantage devoir être considérée comme un élément absolument négligeable dans la conception générale du processus tabétique dont elle peut dans une certaine mesure justifier la localisation dominante ; en tous cas, elle concourt à en faire pressentir la complexité.

* * *

La lésion fondamentale du tabes est en résumé une névrite, qui présente quelques caractères histologiques comparables à ceux qui ont été relevés au cours des névrites toxiques expérimentales ou pathologiques, telles que la névrite saturnine, mais qui présente aussi, comme marque distinctive, son élection pour les racines postérieures ; en raison de sa marche lente et progressive et de son peu de tendance à la restauration des éléments, cette névrite donne plutôt l'impression d'un *trouble dystrophique* que d'une altération inflammatoire.

Pour expliquer cette prédominance toute spéciale du processus dégénératif sur les fibres des racines postérieures, il y a peut-être lieu de faire intervenir divers facteurs tels que les lésions de méningite étagées sur le trajet de la racine postérieure, la névrite transverse de Nageotte ou même quelquefois l'étranglement d'Obersteiner et de Redlich ; ces lésions peuvent agir à leur tour soit mécaniquement, soit plutôt par les altérations vasculaires qui les accompagnent, et qui occasionnent des troubles circulatoires et le ralentissement des échanges dans le système radiculaire postérieur, soit encore par leur spécificité. On peut invoquer encore une altération fonctionnelle ou dynamique de la cellule ganglionnaire dont le pouvoir trophique s'exerce moins activement sur le bout central de la racine postérieure que sur son bout périphérique. Enfin, il est encore possible que par suite de l'infection de la grande cavité sous-arachnoïdienne, à la démonstration de laquelle concourent les recherches de Nageotte, Babinski, le liquide céphalo-rachidien des tabétiques acquière des propriétés toxiques et doive aussi être mis en cause dans le processus d'atrophie des racines postérieures et dans l'inflammation de la région de Nageotte qui est en communication assez directe avec la grande cavité sous-arachnoïdienne.

Le tabes nous apparaît donc comme une affection beaucoup plus complexe qu'on ne l'admet ordinairement ; c'est pourquoi tenant compte de la multiplicité des lésions et de la difficulté que soulève leur interpréta-

tion nous préférons aux diverses formules généralement trop exclusives une théorie plus éclectique.

La lésion essentielle du tabes est, en somme, une dystrophie qui porte sur l'ensemble de neurone sensitif périphérique, tout en prédominant beaucoup sur le prolongement central de la cellule, et qui atteint généralement aussi certaines portions du protoneurone moteur et du système sympathique.

Les altérations histologiques se caractérisent par des modifications des fibres nerveuses comparables sous certains rapports à celles qui ont été relevées au cours des névrites toxiques, expérimentales ou pathologiques. Elles sont très distinctes de la dégénération wallérienne.

Si le corps cellulaire du protoneurone sensitif paraît en général conserver sa structure et son aspect normaux, il est cependant parfois le siège de lésions atrophiques, et d'ailleurs, à défaut de lésions anatomiques, il est légitime de supposer que sa fonction trophique est dans une certaine mesure compromise.

CONTRIBUTION A L'ÉTUDE DE L'ACTION PHYSIOLOGIQUE DE QUELQUES BROMURES

PAR

CH. FÉRÉ

Médecin de Bicêtre.

C'est surtout le bromure de potassium qui a été l'objet des recherches physiologiques. Cette action a été étudiée par Huette et surtout par Martin-Dumourette et Pelvet qui ont montré ses propriétés « anesthésiques et amyosthéniques » et « son action hyposthénisante nerveuse et vasculaire ». Huette avait signalé des propriétés sédatives sur les fonctions génitales et l'anesthésie pharyngée. D'après les recherches d'Albertoni, il diminue l'aptitude épileptogène de la substance corticale et le pouvoir excito-moteur bulbo-médullaire. On attribue la même action aux autres bromures alcalins ; ce n'est guère qu'au point de vue de l'action cardio-vasculaire qu'on a cherché à les différencier (1).

On connaît surtout l'action dépressive des bromures ; mais le bromure de potassium qui est le plus employé en thérapeutique s'est vu depuis longtemps reprocher des accidents d'excitation : Max Simon ne lui reconnaissait qu'une action momentanée sur les accès épileptiques et il l'accusait d'amener au bout d'un temps plus ou moins long un redoublement des crises, d'augmenter le délire ou même de le provoquer (2). On lui a attribué des tendances homicides ou suicides (Echeverria, Weir Mitchell) (3). On lui a reproché d'exagérer l'irritabilité naturelle des malades (4). Il est certain que quelques individus irritables éprouvent des phénomènes d'excitation sous l'influence des petites doses, tandis que des doses plus élevées provoquent chez eux une dépression manifeste. Il existe une véritable ivresse bromique (5) qu'on observe surtout chez les neura-

(1) Mathilde Kobryner, *Etude expérimentale sur l'action cardio-vasculaire des bromures alcalins*, th. Genève, 1901.

(2) Max Simon, *Traitement de l'épilepsie par le bromure de potassium* (Bull. de thérap., 1869, p. 506).

(3) Weir Mitchell, *Ueber die ungewöhnlichen Wirkungen der Brompräparate* (Therap. Wochensch., 1896, n° 35).

(4) J. Allison Hodges, *Some of the unsuspected effects of the bromides* (Southern med. Record, Atlanta, 1896, p. 505).

(5) Ch. Féré, Les épilepsies et les épileptiques, 1890, p. 570.

sthéniques chez lesquels on essaye de remédier à l'insomnie par des doses faibles de un à deux grammes.

Guerver a communiqué à la Société de psychiâtrie de Saint-Pétersbourg en 1898 (1) des recherches expérimentales faites sur les chiens qui me paraissent de nature à éclairer cette action excitante des faibles doses de bromure. Il a observé que le bromure de potassium produit au début une hyperhémie passagère du cerveau, à laquelle succède une anémie par contraction active des vaisseaux cérébraux. Les autres bromures provoqueraient aussi une hyperhémie cérébrale, mais sans anémie consécutive. Guerver n'a pas constaté de modifications de l'excitabilité corticale parallèles aux modifications de la circulation. Ce défaut de corrélation entre l'excitabilité et l'hyperhémie peut tenir à ce que si chez les animaux comme chez l'homme, l'écorce cérébrale est sensible aux irritants mécaniques, chimiques, électriques, ces irritants ne constituent pas pour elle des excitations physiologiques et ne provoquent pas de réactions physiologiques.

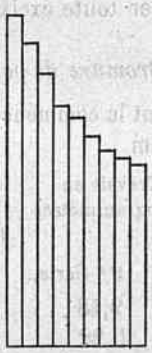

Fig. 1. — Diagramme représentant le travail normal de neuf séries de quatre ergogrammes. Chaque colonne verticale représente une série. Les figures se lisent de gauche à droite.

La manière propre de réagir de l'écorce cérébrale, c'est le mouvement volontaire ; la manière physiologique d'explorer son excitabilité c'est de mesurer l'énergie des mouvements volontaires. Ce qu'on ne peut obtenir d'un animal, on peut l'obtenir de l'homme.

On peut peser la capacité de travail volontaire d'un individu notamment avec l'ergographe de Mosso, et comparer cette capacité à l'état normal et sous l'influence d'excitants divers ou d'un médicament.

Nous avons déjà publié dans ce recueil une expérience de travail nor-

(1) A. V. Guerver, *Des modifications de la circulation crânio-cérébrale sous l'influence des bromures de potassium, de sodium, d'ammonium et de lithium* (Revue neurologique, 1899, p. 430).

mal du médius droit. Le médius droit soulève chaque seconde un poids de 3 kilog. jusqu'à épuisement. On répète le même effort par séries de quatre ergogrammes ; les ergogrammes de chaque série sont séparés par une minute de repos et les séries sont séparées par 5 minutes de repos. Neuf séries successives donnent respectivement un travail total de 22,71 kilogrammètres, — 20,43, — 18,51, — 16,14, — 15,27, — 14,13, — 13,02, — 12,93, — 12,30. La fatigue s'accumule graduellement et la neuvième série dépasse encore la moitié de la première. Le diagramme I (fig. 1) représente le travail total des neuf séries. Ce travail a varié dans les expériences faites dans les mêmes conditions normales pour le même sujet (l'auteur), entre 143 et 150 kilogrammètres. La comparaison de ce diagramme avec les diagrammes représentant le travail dans les expériences qui vont suivre et qui sont faites comme la précédente, le matin à la même heure après un repos complet, permettra de comprendre l'influence des bromures sur le travail volontaire.

Dans toutes les expériences les bromures ont été ingérés à l'état de sel dans un pain azyme pour éviter toute excitation gustative.

I. — *Bromure de potassium.*

Exp. I. — Cinq minutes avant le commencement du travail, ingestion d'un gramme de bromure de potassium.

Hauteur totale (en mètres)	Nombre des soulèvements	Travail en kilogrammètres	Hauteur moyenne (en centimètres)	Rapport du travail au travail normal : 100
		1re *Série.*		
3,16	63	9,48	5,01	
1,74	35	5,22	4,94	
1,43	30	4,29	4,76	
1,30	25	3,90	5,70	
		22,89		100
		2e *Série.*		
4,00	78	12,00	5,12	
1,77	36	5,31	4,91	
1,61	32	4,83	4,47	
1,75	33	5,25	5,30	
		27,39		119,65
		3e *Série.*		
4,20	80	12,60	5,25	
2,10	40	6,30	5,25	
2,19	43	6,57	5,09	
1,78	35	5,34	5,08	
		30,81		134,60

4e *Série.*

1,30	24	3,90	5,41	
0,53	11	1,59	4,81	
0,21	5	0,63	4,20	
0,17	4	0,51	4,25	
		6,63		28,87

5e *Série.*

0,55	11	1,65	5,00	
0,34	8	1,02	4,25	
0,24	6	0,72	4,00	
0,20	5	0,60	4,00	
		3,99		17,36



Fig. 2. — Diagramme du travail de l'expérience I. Les colonnes pointillées représentent le travail des séries suivant la seconde ingestion.

6e *Série.*

0,43	9	1,29	4,77	
0,29	7	0,87	4,14	
0,22	6	0,66	3,66	
0,18	5	0,54	3,60	
		3,36		14,67

7e *Série.*

0,40	9	1,20	4,44	
0,20	5	0,60	4.00	
0,18	5	0,54	3,60	
0,15	4	0,45	3,75	
		2,79		12,18

8e *Série.*

0,35	8	1,05	4,37	
0,25	7	0,75	3,57	
0,25	6	0,75	4,16	
0,15	5	0,45	3,00	
		3,00		13,10

9e *Série.*

0,29	7	0,87	4,14	
0,18	5	0,54	3,60	
0,15	5	0,45	3,00	
0,14	4	0,42	3,50	
		2,28		9,96

Travail total : 103,14 (fig. 2).

Immédiatement après le dernier ergogramme de la neuvième série, c'est-à-dire 5 minutes avant la 10e, ingestion d'un autre gramme de bromure de potassium.

10e *Série.*

4,30	91	12,90	4,72	
2,93	59	8,74	4,96	
2,91	43	6,63	5,13	
0,78	17	2,34	4,58	
		30,66		133,94

11e *Série.*

0,49	10	1,47	4,90	
0,24	6	0,72	4,00	
0,18	5	0,54	3,60	
0,12	4	0,36	3,00	
		3,09		13,49

La première série donne un travail normal que nous prendrons pour terme de comparaison dans les expériences suivantes. Les deux séries suivantes montrent une excitation notable suivie d'une chute brusque. Le travail des neuf premières séries n'est que de 103 k. 14 au lieu de 143 à 150 à l'état normal. Après la seconde ingestion du bromure on voit une nouvelle excitation plus rapide, suivie d'une dépression plus rapide aussi.

Exp. II. — Cinq minutes avant le commencement du travail, ingestion de 2 grammes de bromure de potassium.

Hauteur totale (en mètres)	Nombre des soulèvements	Travail en kilogrammètres	Hauteur moyenne (en centimètres)	Rapport du travail au travail normal : 2 9,89
		1re *Série.*		
3,13	59	9,39	5,30	
2,16	41	6,48	5,26	
2,47	47	7,41	5,25	
2,68	54	8,04	4,96	
		31,32		136,82
		2e *Série.*		
3,48	66	10,44	5,27	
1,54	30	4,62	5,13	
1,30	24	3,90	5,41	
0,91	17	2,73	5,35	
		21,69		94,75
		3e *Série.*		
1,94	35	5,82	5,54	
1,25	23	3,75	5,43	
1,01	18	3,03	5,61	
0,95	19	2,85	5,00	
		15,45		67,45
		4e *Série.*		
1,90	34	5,70	5,58	
1,04	20	3,12	5,20	
0,87	17	2,61	5,11	
0,68	14	2,04	4,85	
		13,47		58,75
		5e *Série.*		
1,30	25	3,90	5,20	
0,96	19	2,88	5,05	
0,65	14	1,95	4,64	
0,55	12	1,65	4,58	
		10,38		45,34
		6 *Série.*		
1,00	20	3,00	5,00	
0,66	14	1,98	4,71	
0,65	14	1,95	4,64	
0,40	9	1,20	4,44	
		8,13		35,51

7e *Série.*

0,78	16	2,34	4.87	
0,44	10	1,32	4,40	
0,41	10	1,23	4,10	
0,27	8	0,81	3,37	
		5.70		24,89

8e *Série.*

0,61	13	1,83	4,69	
0,32	8	0,96	4,00	
0,26	7	0,78	3,71	
0,22	6	0,66	3,66	
		4,23		18,47



BIBLIOTHÈQUE DES UNIVERSITÉS DU MIDI

Fig. 3. — Diagramme du travail de l'expérience II.

9e *Série.*

0,42	10	1,26	4,20	
0,28	7	0,84	4,00	
0,28	7	0,84	4,00	
0,18	5	0,54	3,60	
		3,48		15,20

Travail total : 113,85 (fig. 3).

Immédiatement après le dernier ergogramme de la neuvième série, c'est-à-dire 5 minutes avant la dixième, nouvelle ingestion de 2 grammes de bromure de potassium.

		10e *Série.*		
7,23	156	21,69	4,64	
1,14	23	3,42	4,95	
0,37	8	1,11	4,62	
0,20	5	0,60	4,00	
		26,82		117,17

Dans cette seconde expérience, l'excitation s'est montrée dès le second ergogramme de la première série ; elle a duré peu de temps, mais la fatigue s'est montrée un peu plus lentement que dans l'expérience précédente. Après la seconde reprise on a eu un ergogramme colossal de 21 k. 69, puis la dépression s'est produite rapidement.

Exp. III. — Immédiatement avant le travail, ingestion de 3 grammes de bromure de potassium.

Hauteur totale (en mètres)	Nombre des soulèvements	Travail en kilogrammètres	Hauteur moyenne (en centimètres)	Rapport du travail au travail normal : 22,89
		1re *Série.*		
3,70	68	11,10	5,44	
3,11	63	9,33	4,93	
2,50	49	7,50	5,10	
1,62	31	4,86	5,22	
		32,79		143,25
		2e *Série.*		
1,24	21	3,72	5,90	
0,61	12	1,83	5,08	
0,49	9	1,47	5,44	
0,44	8	1,32	5,50	
		8,34		36,43
		3e *Série.*		
0,82	15	2,46	5,46	
0,45	10	1,35	4,50	
0,47	9	1,41	5,22	
0,36	7	1,08	5,14	
		6,30		27,52
		4e *Série.*		
0,63	11	1,89	5,72	
0,42	9	1,26	4,66	
0,42	8	1,26	5,25	
0,38	8	1,14	4,75	
		5,55		24,24

5e *Série.*

0,58	11	1,74	5,27	
0,44	9	1,32	4,88	
0,35	8	1,05	4,37	
0,34	7	1,02	4,85	
		5,13		22,41

6e *Série.*

0,51	9	1,53	5,66	
0,23	6	0,69	3,83	
0,23	5	0,69	4,60	
0,22	5	0,66	4,40	
		3,57		15,59



Fig. 4. — Diagramme du travail de l'expérience III.

7e *Série.*

0,62	12	1,86	5,16	
0,34	8	1,02	4,25	
0,32	8	0,96	4,00	
0.18	5	0,54	3,60	
		4,38		19,13

8e *Série.*

0,46	10	1,38	4,60	
0,34	8	1,02	4,25	
0,28	6	0,84	4,66	
0,25	6	0,75	4,16	
		3,99		17,43

		9e *Série.*		
0,30	6	0,90	5,00	
0,20	5	0,60	4,00	
0,19	5	0,57	3,86	
0,15	4	0,45	3,75	
		2,52		11,00

Travail total : 72.57 (Fig. 4).

A mesure que la dose croît, l'excitation apparaît plus vite ; dans cette dernière expérience, elle se manifeste dès le premier ergogramme, c'est-à-dire dans la minute qui suit l'ingestion, mais elle ne se maintient pas.

Exp. IV.— Immédiatement avant le début du travail, ingestion, de 4 grammes de bromure de potassium.

Hauteur totale (en mètres)	Nombre des soulèvements	Travail en kilogrammètres	Hauteur moyenne (en centimètres)	Rapport du travail au travail normal : 22,89
		1re *Série.*		
4,15	81	12,45	5,12	
0,98	19	2,94	5,15	
1,01	19	3,03	5,31	
0,80	15	2,40	5,33	
		20,82		90,95
		2e *Série.*		
1,81	32	5,43	5,65	
1,03	18	3,09	5,72	
0,83	15	2,49	5,53	
0,56	12	1,68	4,66	
		12,69		55,43
		3e *Série.*		
1,61	27	4,83	5,96	
0,55	11	1,65	5,00	
0,47	10	1,41	4,70	
0,39	8	1,17	4,87	
		9,06		39,58
		4e *Série.*		
1,16	22	3,48	5,27	
0,89	16	2,67	5,56	
0,57	11	1,56	4,72	
0,40	8	1,20	5,00	
		8,91		38,92

5e *Série.*

0,93	17	2,79	5,47	
0,60	11	1,80	5,41	
0,46	10	1,38	4,60	
0,36	8	1,08	4,50	
		7,05		30,84

6e *Série.*

0,59	12	1,77	4,91	
0,36	8	1,08	4,50	
0,32	7	0,96	4,57	
0,25	7	0,75	3,57	
		4,56		19,92

7e *Série.*

0,86	16	2,58	5,37	
0,39	8	1,17	4,87	
0.22	6	0,66	3,66	
0,17	5	0,51	3,40	
		4,92		21,49

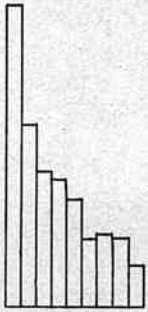

Fig. 5. — Diagramme du travail de l'expérience IV.

8e *Série.*

0,80	16	2,40	5,00	
0,30	7	0,90	4,28	
0,24	6	0,72	4,00	
0,20	5	0,60	4,00	
		4,62		20,18

9e *Série.*

0,28	6	0,84	4,66	
0,23	5	0,69	4,60	
0,20	6	0,60	3,33	
0,13	4	0.39	3,25	
		2,52		11,00

Travail total : 76,15 (Fig. 5).

Dans cette expérience, l'excitation se manifeste encore immédiatement, mais elle cesse dès le deuxième ergogramme, et la première série est au-dessous de la normale.

Exp. V. — Immédiatement avant le début du travail, ingestion de 5 grammes de bromure de potassium.

Hauteur totale (en mètres)	Nombre des soulèvements	Travail en kilogrammètres	Hauteur moyenne (en centimètres)	Rapport du travail au travail normal : 22,89
		1re *Série.*		
0,96	17	2,88	5,64	
0,58	12	1,74	4,83	
0,40	10	1,20	4,00	
0,41	9	1,23	4,55	
		7,05		30,79
		2e *Série.*		
0,84	16	2,52	5,25	
0,38	9	1,14	4,22	
0,39	8	1,17	4,87	
0,34	7	1,02	4,85	
		5,85		25,55
		3e *Série.*		
0,73	14	2,19	5,21	
0,41	10	1,23	4,10	
0,33	8	0,99	4,12	
0,30	8	0,90	3,75	
		5,31		22,32
		4e *Série.*		
0,50	11	1,50	4,54	
0,31	8	0,93	3,87	
0,28	7	0,84	4,00	
0,27	7	0,81	3,85	
		4,08		17,82
		5e *Série.*		
0,57	11	1,71	5,18	
0,27	7	0,81	3,85	
0,30	7	0,90	4,28	
0,22	6	0,66	3,66	
		4,08		17,82

6e *Série.*

0,50	11	1,50	4,54	
0,34	8	1,02	4,25	
0,28	7	0,84	4,00	
0,22	6	0,66	3,66	
		4,02		17,56

7e *Série.*

0,33	8	0,99	4,12	
0,28	8	0,84	3,50	
0,20	6	0,60	3,33	
0,18	5	0,54	3,60	
		2,97		12,53

8e *Série.*

0,38	9	1,14	4,22	
0,23	6	0,69	3,83	
0,21	6	0,63	3,50	
0,18	5	0,54	3,60	
		3,00		13,10

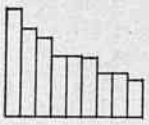

Fig. 6. — Diagramme du travail de l'expérience V.

9e *Série.*

0,31	8	0,93	3,87	
0,19	5	0,57	3,80	
0,14	4	0,42	3,50	
0,14	4	0,42	3,50	
		2,34		10,22

Travail total : 38,70 (Fig. 6).

Ce n'est qu'à partir de la dose de 5 grammes que le bromure de potassium produit sur le sujet en expérience une dépression immédiate. Rossi (1) qui a expérimenté avec une dose de 6 grammes ne pouvait guère voir que cette dépression primitive. Nos expériences montrent bien l'action excitante initiale avec les doses faibles.

En général, l'excitation la plus rapide et la plus intense dure moins et est suivie d'une dépression plus marquée. Le travail total diminue davantage avec les hautes doses, mais il n'y a pas un rapport proportionnel cons-

(1) C. Rossi, Recherches expérimentales sur la fatigue des muscles humains sous l'action des poisons nerveux (*Arch. ital. de biologie*, XXIII, 1895).

tant, ce qui peut tenir à ce que, malgré les précautions prises, le sujet n'est pas toujours exactement dans les mêmes conditions physiologiques.

II.— *Bromure de sodium.*

Exp. VI. — Cinq minutes avant le commencement du travail, ingestion de 1 gramme de bromure de sodium.

Hauteur totale (en mètres)	Nombre des soulèvements	Travail en kilogrammètres	Hauteur moyenne (en centimètres)	Rapport du travail au travail normal
		1re *Série.*		
3,15	73	9,45	4,31	
1,69	39	5,07	4,82	
1,45	36	4,35	4,02	
1.20	25	3,60	4,80	
		22,47		100
		2e *Série.*		
3,38	67	10,14	5,04	
1,82	39	5,46	4,66	
1,60	36	4,80	4,44	
1,40	31	4,20	4,51	
		24,60		109,43
		3e *Série.*		
3,95	81	11.85	4,87	
2,22	48	6,66	4,62	
1,86	41	5,58	4,53	
1,35	30	4,05	4,50	
		28,14		125,23
		4e *Série.*		
1,54	31	4,62	4,96	
1,03	21	3,09	4,90	
0,82	17	2,46	4,82	
0,68	15	2,04	4,53	
		12,21		54,78
		5e *Série.*		
0,87	18	2,61	4,83	
0,47	11	1,41	4,27	
0,33	8	0,99	4,12	
0,27	7	0,81	3,85	
		5,82		25,90

6e *Série.*

0,69	14	2,07	4,92	
0,49	12	1,47	4,08	
0,28	7	0,84	4,00	
0,29	7	0,87	4,14	
		5,25		23,36

7e *Série.*

0,74	15	2,22	4,93	
0,47	11	1,41	4,27	
0,32	8	0,96	4,00	
0,29	7	0,87	4,14	
		5.46		24,29

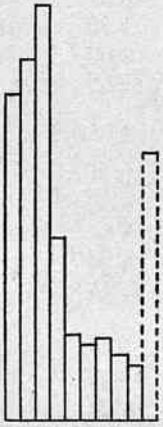

Fig. 7. — Diagramme du travail de l'expérience VI.

8e *Série.*

0,56	13	1,68	4,30	
0,40	9	1,20	4,44	
0,24	6	0,72	4,00	
0,20	5	0,60	4,00	
		4,20		18,69

9e *Série.*

0,54	12	1,62	4,50	
0,29	8	0,87	3,62	
0,25	7	0,75	3,57	
0,18	5	0,54	3,60	
		3,78		16,82
			Travail total :	111,93 (Fig. 7).

Immédiatement après le quatrième ergogramme de la neuvième série,

c'est-à-dire 5 minutes avant la dixième, ingestion d'un autre gramme de bromure de sodium.

10e *Série.*

4,13	90	12,49	4,58	
1,09	23	3,27	4,73	
0,66	15	1,98	4,40	
0,28	7	0,84	4,00	
		18,48		82,24

Cette expérience donne un résultat tout à fait comparable à celui de l'expérience I faite avec un gramme de bromure de potassium. La première série donne un travail normal, les deux suivantes montrent une excitation croissante mais moins forte ; puis il y a une chute un peu moins rapide dans l'expérience VI. L'effet excitant de la seconde dose est aussi moins marqué et moins durable dans cette dernière expérience.

Exp. VII. — Cinq minutes avant le travail, ingestion de 2 grammes de bromure de sodium

Hauteur totale (en mètres)	Nombre des soulèvements	Travail en kilogrammètres	Hauteur moyenne (en centimètres)	Rapport du travail au travail normal
		1re *Série.*		
3,18	56	9,54	5,67	
1,66	31	4,98	5,35	
1,20	22	3,60	5,45	
1,28	23	3,84	5,56	
		21,96		100
		2e *Série.*		
4,45	85	13,35	5,23	
2,31	46	6,93	5,02	
2,06	39	6,18	5,28	
1,76	36	5,28	4,88	
		31,74		144,53
		3e *Série.*		
0,81	16	2,43	5,06	
0,58	12	1,74	4,83	
0,48	10	1,44	4,80	
0,22	6	0,66	3,66	
		6,27		28,55

4e Série.

0,44	10	1,32	4,40	
0,52	12	1,56	4,33	
0,32	8	0,96	4,00	
0,29	7	0,87	4,14	
		4,71		21,44

5e Série.

0,49	10	1,47	4,90	
0,34	8	1,02	4,25	
0,27	7	0,81	3,85	
0,24	6	0,72	4,00	
		4,02		18,28



Fig. 8. — Diagramme du travail de l'expérience VII.

6e Série.

0,32	8	0,96	4,00	
0,26	7	0,78	3,71	
0,29	7	0,87	4,14	
0,30	7	0,90	4,28	
		3,51		15,98

7e Série.

0,34	8	1,02	4,25	
0,25	7	0,75	3,57	
0,24	6	0,72	4,00	
0,20	5	0,60	4,00	
		3,09		14,06

		8e *Série.*		
0,30	8	0,90	3,75	
0,24	7	0,72	3,42	
0,24	6	0,72	4,00	
0,19	5	0,57	3,80	
		2,91		13,25
		9e *Série.*		
0,34	8	1,02	4,25	
0,24	7	0,72	3,42	
0,22	6	0,66	3,66	
0,16	5	0,48	3,20	
		2,88		13,11

Travail total : 81,09 (Fig. 8).

Cette expérience, comparée à l'expérience II faite avec la même dose de bromure de potassium, montre un retard de réaction très nette. Dans l'expérience VII, la première série reste normale, et la deuxième série équivaut à celui de la première série de l'expérience II, et la dépression est plus rapide.

III. — *Bromure de strontium.*

Exp. VIII. — Cinq minutes avant le travail, ingestion d'un gramme de bromure de strontium.

Hauteur totale (en mètres)	Nombre des soulèvements	Travail en kilogrammètres	Hauteur moyenne (en centimètres)	Rapport du travail au travail normal
		1re *Série.*		
3,15	61	9,45	5,16	
1,63	32	4,89	5,09	
1,58	29	4,74	5,44	
1,28	25	3,84	5,12	
		22,92		100
		2e *Série.*		
5,18	98	15,54	5,28	
2,43	47	7,29	5,17	
2,04	41	6,12	4,97	
1,98	40	5,94	4,95	
		34,89		152,22
		3e *Série.*		
5,28	102	15,84	5,17	
2,50	51	7,50	4,90	
2,02	46	6,06	4,39	
1,52	32	4,56	4,75	
		33,96		146,42

4e *Série.*

0,63	12	1,89	5,25	
0,35	8	0,99	4,12	
0,21	6	0,63	3,50	
0,20	6	0,60	3,33	
		4,17		18,19

5e *Série.*

0,42	9	1,26	4,66	
0,33	8	0,99	4,12	
0,48	10	1,44	4,80	
0,22	6	0,66	3,66	
		4,35		18,97



Fig. 9. — Diagramme du travail de l'expérience VIII.

6e *Série.*

0,25	7	0,75	3,57	
0,26	6	0,78	4,33	
0,22	6	0,66	3,66	
0,23	6	0,69	3,83	
		2,88		12,56

7e *Série.*

0,27	6	0,81	4,50	
0,19	5	0,57	3,80	
0,13	4	0,39	3,25	
0,16	4	0,48	4,00	
		2,25		9,81

8e *Série.*

0,24	6	0,72	4,00	
0,14	5	0,42	2,80	
0,13	4	0,39	3,25	
0,12	4	0,36	3,00	
		1,89		8,24

9e *Série.*

0,23	6	0,69	3,83	
0,13	4	0,39	3,25	
0,12	4	0,36	3,00	
0,12	4	0,36	3,00	
		1,80		7,85
			Travail total :	109,11 (Fig. 9).

Dans cette expérience, comme dans les expériences I et VI relatives au bromure de potassium et au bromure de sodium, la première série reste normale. L'excitation se fait à la seconde série et est beaucoup plus marquée que dans les expériences I et VI ; elle descend déjà à la troisième série et la dépression terminale est beaucoup plus rapide et plus profonde. Dans plusieurs séries, on remarque des relèvements du premier ergogramme, ou même des derniers ergogrammes : c'est un phénomène qui caractérise l'existence d'oscillations de la fatigue. On le retrouve dans plusieurs autres circonstances où la dépression est considérable.

Exp. IX. — Cinq minutes avant le travail, ingestion de deux grammes de bromure de strontium.

Hauteur totale (en mètres)	Nombre des soulèvements	Travail en kilogrammètres	Hauteur moyenne (en centimètres)	Rapport du travail au travail normal
		1re *Série.*		
3,17	61	9,51	5,19	
1,65	32	4,95	5,15	
1,43	28	4,29	5,10	
1,26	24	3,78	5,25	
		22,53		100
		2e *Série.*		
4,26	80	12,78	5,32	
3,14	67	9,42	4,68	
2,48	52	7,44	4,76	
2,10	43	6,30	4,88	
		35,94		159,52

3e *Série.*

5,30	107	15,90	4,95	
3,30	73	9,90	4,52	
2,33	53	6,99	4,39	
2,17	50	6,51	4,34	
		39,30		174,43

4e *Série.*

0,58	12	1,74	4,83	
0,32	7	0,96	4,57	
0,28	7	0,84	4,00	
0,30	7	0,90	4,28	
		4,44		19,70



ig. 10. — Diagramme du travail de l'expérience IX.

5e *Série.*

0,54	11	1,62	4,90	
0,36	8	1,08	4,50	
0,24	6	0,72	4,00	
0,22	5	0,66	4,40	
		4,08		18,10

6e *Série.*

0,40	10	1,20	4,00	
0,37	8	1,11	4,62	
0,30	7	0,90	4,28	
0,25	6	0,75	4,16	
		3,96		17,57

		7e *Série.*		
0,36	9	1,08	4,00	
0,21	6	0,63	3,50	
0,20	6	0,60	3,33	
0,18	5	0,54	3,60	
		2,85		12,64
		8e *Série.*		
0,29	7	0,87	4,14	
0,23	6	0,69	3,83	
0,19	5	0,57	3,80	
0,16	5	0,48	3,20	
		2,61		11,58
		9e *Série.*		
0,28	7	0,84	4,00	
0,17	5	0,51	3,40	
0,15	5	0,45	3,00	
0,15	5	0,45	3,00	
		2,25		9,98

Travail total : 117,96 (Fig. 10).

La durée de la réaction rappelle celle de l'expérience VII faite avec la même dose de bromure de sodium ; mais l'excitation est beaucoup plus intense et la dépression consécutive plus profonde.

IV. — *Bromure de camphre.*

Exp. X.— Cinq minutes avant le travail, ingestion d'un gramme de bromure de camphre.

Hauteur totale (en mètres)	Nombre des soulèvements	Travail en kilogrammètres	Hauteur moyenne (en centimètres)	Rapport du travail au travail normal
		1re *Série.*		
3,18	57	9,54	5,57	
1,70	33	5,10	5,15	
1,32	26	3,96	5,07	
1,31	25	3,93	5,24	
		22,53		100
		2e *Série.*		
3,60	64	10,80	5,62	
2,10	42	6,30	5,00	
2,06	43	6,18	4,79	
1,78	35	5,34	5,08	
		28,62		127,03

3e *Série.*

1,70	29	5,10	5,86	
0,87	17	2,61	5,11	
0,75	14	2,25	5,35	
0,60	12	1,80	5,00	
		11,76		52,19

4e *Série.*

0,79	16	2,37	4,93	
0,58	13	1,74	4,46	
0,54	11	1,62	4,90	
0,40	9	1,20	4,44	
		6,93		30,75

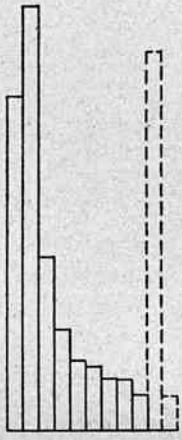

Fig. 11. — Diagramme du travail de l'expérience X.

5e *Série.*

0,47	10	1,41	4,70	
0,43	11	1,29	3,90	
0,34	8	1,02	4,25	
0,24	6	0,72	4,00	
		4,44		19,70

6e *Série.*

0,55	12	1,65	4,58	
0,36	8	1,08	4,50	
0,28	7	0,84	4,00	
0,22	6	0,66	3,66	
		4,23		18,77

7e *Série.*

0,38	9	1,14	4,22	
0,23	7	0,69	3,28	
0,26	7	0,78	3,71	
0,20	6	0,60	3,33	
		3,21		14,24

8e *Série.*

0,35	9	1,05	3,88	
0,24	7	0,72	3,42	
0,24	6	0,72	4,00	
0,22	6	0,66	3,66	
		3,15		13,98

9e *Série.*

0,24	7	0,72	3,42	
0,22	6	0,66	3,66	
0,17	5	0,51	3,40	
0,17	5	0,51	3,40	
		2,40		10,65
		Travail total :		87,27 (Fig. 11).

Immédiatement après le dernier ergogramme de la 9e série, c'est-à-dire immédiatement avant la 10e ingestion d'un autre gramme de bromure de camphre.

10e *Série.*

4,07	88	12,21	4,62	
2,30	47	6,90	4,89	
1,54	32	4,62	4,81	
0,48	11	1,44	4,36	
		25,17		111,71

11e *Série.*

0,27	7	0,81	3,85	
0,16	5	0,48	3,20	
0,16	5	0,48	3,20	
0,14	4	0,42	3,50	
		2,19		9,72

Nous retrouvons dans cette expérience la même durée de la réaction que pour les autres bromures étudiés précédemment, à la même dose ; mais la réaction est moins intense et moins durable, bien que la dépression soit à peu près aussi sensible. La seconde dose provoque une nouvelle excitation très intense.

Exp. XI. — Cinq minutes avant le travail, ingestion de deux grammes de bromure de camphre.

Hauteur totale (en mètres)	Nombre des soulèvements	Travail en kilogrammètres	Hauteur moyenne (en centimètres)	Rapport du travail au travail normal : 22,53
		1re *Série.*		
3,47	64	10,41	5,42	
2,22	41	6,66	5,41	
2,13	41	6,39	5,19	
1,86	35	5,58	5,31	
		29,04		128,89
		2e *Série.*		
4,04	75	12,12	5,38	
2,66	51	7,98	5,21	
1,76	33	5,28	5,33	
1,65	30	4,95	5,16	
		30,33		134,62
		3e *Série.*		
3,29	61	9,87	5,22	
1,31	25	3,93	5,24	
0,48	10	1,44	4,80	
0,41	8	1,23	5,12	
		16,47		73,10
		4e *Série.*		
1,18	23	3,54	5,13	
1,02	20	3,06	5,10	
0,67	14	2,01	4,78	
0,45	10	1,35	4,50	
		9,96		44,20
		5e *Série.*		
0,73	15	2,19	4,86	
0,53	12	1,59	4,41	
0,44	9	1,32	4,88	
0,28	7	0,84	4,00	
		5,94		26,36
		6e *Série.*		
0,71	14	2,13	5,07	
0,39	9	1,17	4,33	
0,37	8	1,11	4,62	
0,27	7	0,81	3,85	
		5,22		23,16

7e *Série.*

0,71	14	2,13	5,07	
0,27	7	0,81	3,85	
0,26	6	0,78	4,33	
0,23	6	0,69	3,83	
		4,41		19,57

8e *Série.*

0,63	12	1,89	5,25	
0,35	8	1,05	4,37	
0,29	7	0,87	4,14	
0,25	6	0,75	4,16	
		4,56		20,23

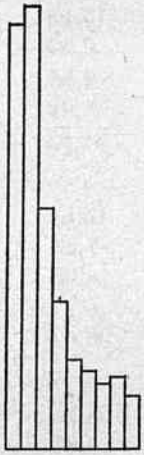

Fig. 12. — Diagramme du travail de l'expérience XI.

9e *Série.*

0,38	8	1,14	4,75	
0,31	7	0,93	4,42	
0,21	5	0,63	4,20	
0,19	5	0,57	3,80	
		3,27		14,51
			Travail total :	109,20 (Fig. 12)

Dans cette expérience encore la marche de l'excitation est comparable à celle qui a été produite par les autres bromures précédemment étudiés à la même dose, mais elle est encore moins intense.

V. — *Bromure d'ammonium.*

Exp. XII. — Cinq minutes avant le travail, ingestion d'un gramme de bromure d'ammonium.

Hauteur totale (en mètres)	Nombre des soulèvements	Travail en kilogrammètres	Hauteur moyenne (en centimètres)	Rapport du travail au travail normal
		1re *Série.*		
3,18	61	9,54	5,21	
1,68	33	5,04	5,09	
1,34	26	4,02	5,15	
1,34	26	4,02	5,15	
		22,62		100
		2e *Série.*		
5,05	104	15,15	4,85	
2,32	49	6,96	4,73	
2,16	46	6,48	4,69	
1,88	38	5,64	4,94	
		34,23		151,32
		3e *Série.*		
5,29	112	15,87	4,72	
2,61	54	7,23	4,83	
2,22	45	6,66	4,93	
2,09	41	6,27	5,09	
		36,63		161,93
		4e *Série.*		
2,24	44	6,72	5,09	
1,28	25	3,84	5,20	
1,21	23	3,63	5,26	
1,05	21	3,15	5,00	
		17,34		76,65
		5e *Série.*		
1,58	30	4,74	5,26	
0,81	16	2,43	5,06	
0,63	12	1,89	5,25	
0,55	11	1,65	5,00	
		10,71		47,34
		6e *Série.*		
1,30	27	3,90	4,81	
0,79	15	2,37	5,26	
0,66	13	1,98	5,07	
0,42	10	1,26	4,20	
		9,51		42,04

7e *Série.*

1,06	21	3,18	5,04	
0,69	14	2,07	4,92	
0,50	11	1,50	4,54	
0,40	8	1,20	5,00	
		7,95		35,14

8e *Série.*

0,66	14	1,98	4,71	
0,44	10	1,32	4,40	
0,28	7	0,84	4,00	
0,24	6	0,72	4,00	
		4,86		21,48

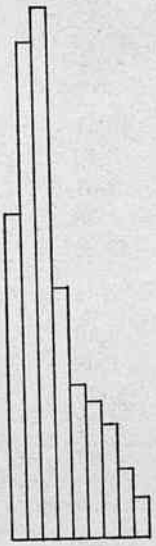

Fig. 13. — Diagramme du travail de l'expérience XII.

9e *Série.*

0,32	7	0,96	4,57	
0,27	6	0,50	4,50	
0,20	5	0,60	4,00	
0,16	5	0,48	3,20	
		2,85		12,64

Travail total : 146,70 (Fig. 13).

Nous retrouvons encore le même délai dans la manifestation de l'excitation qui n'apparaît qu'à la deuxième série ; malgré son intensité elle est suivie d'une dépression assez lente, de sorte que le travail total se trouve

dans la limite du travail normal. Toutefois, à la fin de l'expérience, la fatigue est beaucoup plus marquée qu'à l'état normal.

Exp. XIII. — Cinq minutes avant le travail, ingestion de deux grammes de bromure d'ammonium.

Hauteur totale (en mètres)	Nombre des soulèvements	Travail en kilogrammètres	Hauteur moyenne (en centimètres)	Rapport du travail au travail normal : 22,62
		1re *Série.*		
3,13	66	9,30	4,74	
1,66	39	4,98	4,25	
2,10	41	6,30	5,12	
2,25	47	6,75	4,78	
		27,42		121,22
		2e *Série.*		
3,47	74	10,41	4,68	
1,80	37	5,10	4,86	
0,87	18	2,61	4,83	
0,40	10	1,38	4,60	
		19,80		87,53
		3e *Série.*		
0,82	17	2,46	4,82	
0,36	9	1,08	4,00	
0,26	7	0,78	3,71	
0,19	6	0,57	3,16	
		4,89		21,61
		4e *Série.*		
0,56	12	1,68	4,66	
0,28	7	0,84	4,00	
0,28	7	0,84	4,00	
0,20	6	0,60	3,33	
		3,96		17,50
		5e *Série.*		
0,29	7	0,87	4,14	
0,20	5	0,60	4,00	
0,17	5	0,51	3,40	
0,16	4	0,48	4,00	
		2,46		10,87

6e *Série.*

0,26	6	0,78	4,33	
0,12	4	0,36	3,00	
0,12	4	0,36	3,00	
0,11	4	0,33	2,75	
		1,83		8,08

7e *Série.*

0,30	8	0,90	3,75	
0,21	6	0,63	3,50	
0,16	4	0,48	4,00	
0,13	4	0,39	3,50	
		2,40		10,61



Fig. 14. — Diagramme du travail de l'expérience XIII.

8e *Série.*

0,34	8	1,02	4,25	
0,16	5	0,48	3,20	
0,15	5	0,45	3,00	
0,15	5	0,45	3,00	
		2,40		10,61

9e *Série.*

0,18	5	0,54	3,60	
0,12	4	0,36	3,00	
0,11	5	0,33	2,20	
0,10	4	0,30	2,50	
		1,53		6,76

Travail total : 66,69 (Fig. 14).

Dans cette dernière expérience l'excitation s'est montrée au cours de la

première série comme avec la même dose de bromure de potassium. Elle a été peu intense et peu durable.

En somme dans toutes les expériences sauf la cinquième, on a observé une excitation initiale, provoquée par les bromures. Dans l'expérience V, la dose la plus forte de bromure de potassium a produit une dépression immédiate. Constamment sous l'influence des diverses doses, la fatigue se trouve accélérée. Quelle qu'ait été la valeur du travail total, on trouve à la fin de l'expérience une diminution considérable de la capacité de travailler : à l'état normal la neuvième série donne encore à peu près la moitié du travail initial normal, tandis qu'avec les bromures cette série ne donne quelquefois pas un dixième du travail normal.

L'action des bromures est rapide ; elle se manifeste presque instantanément avec de hautes doses.

L'action excitante primitive bien connue des anesthésiques, appartient aussi aux analgésiques (1), aux narcotiques (2) et aux antispasmodiques (3) et l'ergographie permet de la démontrer chez l'homme.

Cette action excitante, on la retrouve d'ailleurs dans l'histoire de la plupart des poisons nerveux, cocaïne, atropine, duboisine, ergotine (4).

(1) *Note sur l'action excitante de l'antipyrine* (Journal de neurologie, 1901, p. 631).

(2) *Note sur l'influence de l'opium sur le travail* (compte rendu de la Soc. de biologie, 1901, p. 725). *Note sur l'influence du haschisch sur le travail* (*ibid.*, p. 696).

(3) *Contribution à l'action physiologique de la valériane* (*ibid.* 1090). *Contrib. à l'étude de l'action physiologique de la valériane et des valèrianates* (Arch. de Neurologie, 7e série, t. XIV, p. 22).

(4) *Note sur l'action physiologique de l'ergotine* (compte-rendu de la Soc. de Biologie, 1902, p. 48).

EXISTE-T-IL UNE VARIÉTÉ PÉRONIÈRE DE L'AMYOTROPHIE TYPE CHARCOT MARIE ?

PAR

Paul SAINTON

Chef de Clinique à la Faculté de Médecine de Paris.

Dans le premier numéro de l'année 1902 de cette revue, le Professeur Soca (de Montevideo) publie un cas d'atrophie musculaire limitée aux membres inférieurs chez une femme de 46 ans ; un frère de la malade âgé de 48 ans était atteint de la même affection avec une localisation identique. D'après la description de l'auteur ce cas appartient évidemment à l'amyotrophie type Charcot Marie. Au cours des considérations qui accompagnent cette observation, M. Soca me reproche d'avoir, dans mon travail inaugural (1), rejeté arbitrairement du cadre de l'atrophie type Charcot Marie les cas où l'atteinte des membres supérieurs ne s'est point produite. Je n'ai jamais eu une telle idée et je saisis l'occasion qui se présente de m'expliquer à ce sujet. Le but principal de ma thèse était de montrer sous sa forme schématique le type primitif, tel que les parrains de la maladie l'avaient conçu. A cette époque, en effet, nombre de cas n'ayant rien à voir avec l'atrophie musculaire type Charcot Marie avaient été publiés sous ce nom. C'est ainsi que Vannier, Delon, Hulsemann, Stude ont fait rentrer dans ce cadre des névrites périphériques manifestes ; c'est ainsi que Brossard y a rangé certaines myopathies, c'est ainsi que Bernhardt considérait comme formes frustes, en se basant sur les réactions électriques, des cas que nous ne pouvons faire rentrer dans aucune entité morbide bien définie ; certains n'ont-ils point voulu identifier complètement la névrite interstitielle de Déjerine Sottas à l'amyotrophie qui nous occupe ?

(1) Un *erratum* s'est glissé dans le travail de M. Sainton sur *un cas d'eunuchisme familial* paru dans le numéro précédent, p. 276 :

Au lieu de : « En quoi ressemble-t-il, en quoi en diffère-t-il ? C'est un point qu'il importe *aux eunuques* d'élucider. »

Lire : « En quoi ressemble-t-il *aux eunuques*, en quoi en diffère-t-il ? C'est un point qu'il importe d'élucider. » (N.D.L.R.)

(2) *L'amyotrophie type Charcot Marie*, Thèse de Paris, 1899.

Je n'ai point nié qu'il y eût des formes péronières de la maladie ; si l'on se reporte à la page 210 de ma thèse, où je classe les observations douteuses, je m'exprime ainsi à propos des observations deSachs, Jacoby, Burr. « Sachs, Jacoby, Burr n'ont fait en somme que suivre la description que Tooth a donné du peroneal type. *La lecture de ces observations nous amène à nous demander s'il n'existe pas un type péronier d'atrophie musculaire héréditaire comme la description des cas de Paul Haïnel pouvait faire soupçonner l'existence d'un type limité aux extrémités supérieures. Les cas que nous rapportons ici ne nous paraissent ni assez probants, ni assez démonstratifs pour que l'on puisse admettre au moins actuellement l'existence de ce type.* »

J'ai donc laissé la question en suspens et avec quelque raison ; si l'on se reporte au travail de Tooth, on constate qu'aucun des 3 cas dans lesquels l'affection a été limitée aux membres inférieurs n'est familial, que l'atrophie a toujours eu une prédilection marquée pour un côté, que par conséquent la marche n'est point celle que suit habituellement la maladie. De même dans les observations de Jacoby, de Burr, il y a doute sur le diagnostic.

Seul le cas de Sachs est familial, mais l'impotence fonctionnelle des membres inférieurs, contrairement à ce que j'ai constaté habituellement et le fait a été vérifié par Guillain, était tout à fait en désaccord avec la conservation relative des mouvements que l'on observe dans la maladie. Il n'existait aucun fait positif probant, qui me permît d'admettre l'existence d'une forme limitée aux membres inférieurs, si rationnelle que cette hypothèse puisse paraître.

Le cas publié par le professeur Soca vient combler une lacune, parce qu'il est des plus démonstratifs. Je dois ajouter que, depuis la publication de mon travail inaugural, j'ai eu la bonne fortune d'observer avec mon excellent maître, M. Pierre Marie, deux jeunes gens, officiers dans l'armée italienne, chez lesquels depuis quelques années déjà les membres inférieurs étaient seuls touchés par l'atrophie. Leur grand'mère âgée de *quatre-vingts ans était atteinte de la même affection ; ses membres supérieurs n'avaient jamais présenté la moindre trace d'atrophie.* Ce fait vient donc à l'appui de l'observation du professeur Soca et j'estime qu'en présence de pareils cas, on est définitivement autorisé à admettre l'existence *d'une variété péronière de l'amyotrophie type Charcot Marie.* Il manque, il est vrai, la confirmation de l'autopsie ; mais les caractères cliniques de la maladie sont assez nets, pour que l'on puisse trancher la question, sans crainte d'erreur.

« LA MALADIE »

Tableau de Jules Romain.

(1533-1534).

par

C. E. MARIANI.

M. Paul Richer dans son intéressant ouvrage : *l'Art et la Médecine*, a consacré deux paragraphes du chapitre IX à l'énumération et à la description des peintures où l'on trouve la représentation soit d'un médecin qui examine l'urine, soit d'une application de ventouses. Ces pratiques, particulièrement au XVIe siècle, étaient comme un accessoire de la falnéation, et partant très fréquentes.

Le matériel artistique et documentaire, amassé si soigneusement par le Dr Richer, est puisé surtout dans les gravures de calendrier, frontispices, miniatures de livres, et dans quelques tableaux de l'école hollandaise : ni l'école italienne, ni l'espagnole, pourtant si riches en œuvres d'art peintes ou sculptées, n'y figurent. Pour cette raison il m'a paru intéressant de signaler, aux lecteurs de cet érudit périodique qui depuis si longtemps répand le goût de ces sortes de recherches médico-artistiques, une œuvre d'art du plus haut intérêt à cet égard, où l'application des ventouses et l'uroscopie font le sujet unique du tableau, et ont été par le peintre groupés harmonieusement ensemble pour donner un éloquent symbole de la Maladie.

***

L'auteur du tableau, dont je présente aux lecteurs une reproduction d'après une bonne gravure sur acier, est le célèbre : Jules Pippi dit Romain, ou Jules Romain (1499-1546), peintre et architecte, élève et ami de Raphaël, qui peignit à Rome et puis à Mantoue, où appelé par Frédéric de Gonzague, dernier des marquis de ce nom, il se trouva à la tête d'une légion d'artistes et créa une école, en peignant une longue série de fres-



Giul. Pippi Romano dip. Agos. Comerio dis. Aug. Pucelmi inc.

LA MALATTIA

Gravure d'après un tableau de JULIO ROMANO (1533-1534)

(*C.-E. Mariani.*)

MASSON ET Cie, Éditeurs.

ques et tableaux, vrai cycle hautement décoratif, et en faisant peindre d'après ses dessins ses nombreux élèves dans les appartements de la cour de Mantoue et du palais du Tè, qui avaient déjà recueilli des chefs-d'œuvre du Mantegna, du Perugin, du Giambellino et du Francia.

Le tableau qui nous intéresse fait partie d'un cycle de six peintures, qui retrace l'histoire de la vie humaine, c'est-à-dire, dans l'intention de l'auteur, les plaisirs et les douleurs de la vie, et porte précisément le titre significatif : *La maladie*. Il a été peint en 1533-1534, dans une chambre de rez-de-chaussée du pavillon appelé *la Grotta*, tout près du palais du Tè.

*
* *

La double scène que nous représente le tableau, se développe dans toute la largeur du cadre et se passe dans la chambre d'un malade. Au premier plan, à droite, se détache la figure traditionnelle du médecin — la tête à longs cheveux coiffée d'une toque, le visage soigneusement rasé, l'escarcelle pendue à la ceinture — qui inspecte un vase de verre à demi plein d'urine qu'il tient de la main droite. En face de lui, une femme drapée à la romaine se tient debout, le bras et l'index droit levés : son aspect sévère et son geste d'enseignement nous révèlent en elle le symbole de la science ; à ses pieds une servante agenouillée broie dans un mortier quelque substance médicamenteuse. Derrière le médecin un homme âgé, à cheveux et à barbe blancs, la figure contractée par la douleur, semble réclamer l'attention du médecin trop absorbé dans l'examen de l'urine, vers le malade qu'il indique avec la main droite tendue vers le côté opposé du tableau. De fait dans le côté gauche de la toile nous voyons étendu dans un lit somptueux un malade qui cache sa figure dans ses mains.

Le drap ramené sur les cuisses laisse entièrement à découvert le dos et les fesses. Deux grosses ampoules, qui boursouflent la peau des deux côtés du dos, témoignent que deux ventouses ont été déjà appliquées : un personnage de grand âge, debout près du lit, les bras nus jusqu'au coude, s'apprête à appliquer une troisième ventouse avec le goblet de verre qu'il tient à la main, pendant que deux adolescents à côté de lui tiennent la petite lampe nécessaire et une jatte. Une jeune femme se tient au chevet du lit, chargée de maintenir le malade et pose une de ses mains sur son dos ; une autre femme, probablement l'épouse ou la mère du malade, est assise au pied du lit, repliée sur elle-même, la face à demi voilée, dans une attitude empreinte de douleur profonde. Tout au fond de la chambre, une vasque à bain en pierre ; une large corniche moulurée court le long des parois de la chambre et supporte les ustensiles qu'on trouve ordinairement dans toute chambre de malade : pots à médecines, verres, bo-

caux, jattes, fruits et une horloge à sable destinée à compter les heures interminables de la souffrance.

Je n'abuserai point de la patience du lecteur en lui détaillant la valeur artistique du tableau et ses défauts : il a sous les yeux une bonne reproduction, où il pourra à son aise admirer, sinon la couleur, du moins la correcte harmonie de la composition, la vérité saisissante des scènes rendues, la sobriété et l'exactitude des détails, et surtout le sentiment douloureux et compatissant qui se dégage du tableau tout entier, malgré la conventionnalité un peu froide de quelques personnages, ce qui est du reste un des défauts communs à toute l'œuvre, pourtant si riche et si pleine de mérites, de l'élève préféré de Raphaël.

Le gérant : P. Bouchez.

Imp. J. Thevenot, Saint-Dizier (Hte-Marne).

CLINIQUE DES MALADIES DU SYSTÈME NERVEUX

HOSPICE DE LA SALPÊTRIÈRE



SUR LES AFFECTIONS

DE LA QUEUE DE CHEVAL

ET DU

SEGMENT INFÉRIEUR DE LA MOELLE (1)

PAR

Le professeur **F. RAYMOND.**

Messieurs,

Il y a quelques semaines, j'ai consacré une de mes leçons du vendredi à l'étude d'un cas pathologique qui nous a mis en présence de la symptomatologie qu'on est convenu d'assigner aux affections de la queue de cheval. Vous vous rappelez peut-être que je me suis appesanti sur la signification qu'on donne couramment à ces mots ; par une sorte d'abus de langage, on les a détournés de leur sens anatomique. En effet, la queue de cheval comprend l'ensemble des racines qui s'échappent du renflement lombaire et du cône terminal, tant celles qui concourent à la constitution du plexus lombaire que celles qui vont former les plexus sacré et sacro-coxygien. Or on applique couramment les termes d'*affection de la queue de cheval* à des cas pathologiques qui se distinguent par l'intégrité, partielle ou totale, des fonctions sensitivo-motrices dans les régions des membres inférieurs, innervées par le plexus lombaire. A supposer qu'un processus morbide intéressât la totalité des racines de la queue de cheval, il devrait comprendre au nombre de ses traits symptomatiques une

(1) Voir le n° 2 de la *Nouvelle Iconographie de la Salpêtrière*, 1902.

paralysie sensitivo-motrice *totale* des membres inférieurs, tandis qu'on a pris l'habitude de réserver le diagnostic d'affection de la queue de cheval aux cas où, aux membres inférieurs, l'anesthésie et la paralysie motrice respectent en majeure partie ou en totalité le domaine d'innervation du plexus lombaire. Il faut dire, du reste, que cette circonscription de l'anesthésie et de la paralysie motrice est de règle, lorsqu'une lésion intéresse la queue de cheval au-dessous de la terminaison inférieure du névraxe, c'est-à-dire à un niveau où elle ne peut pas agir directement sur la moelle.

Dans cette même leçon, j'avais insisté sur ce que des lésions circonscrites, situées à des niveaux différents de la portion inférieure de la moelle, peuvent se révéler par les mêmes expressions symptomatiques, étant donné que dans un cas la lésion intéresse un certain groupe de centres spinaux (*affection nucléaire*), et dans l'autre, les seules racines de la queue du cheval qui tirent leur origine de ces mêmes centres (*affection radiculaire*). J'ai insisté sur l'importance qu'il peut y avoir, dans un cas donné, à diagnostiquer le siège précis de la lésion, à distinguer une affection nucléaire de la portion inférieure du névraxe d'une affection radiculaire limitée à un certain nombre de racines de la queue de cheval. Je vous avais exposé sur quels éléments se fonde le diagnostic différentiel, tout cela à propos d'un malade chez lequel j'ai été amené à diagnostiquer une affection nucléaire de la partie inférieure du névraxe rachidien, cône terminal et partie contiguë du renflement lombaire. L'occasion m'est fournie de revenir sur cette intéressante question de diagnostic différentiel, à propos d'une malade qui, elle, est atteinte, selon toutes probabilités, d'une affection radiculaire de la queue de cheval, ces mots étant pris dans l'acception restreinte que je viens de spécifier.

Premier exemple clinique. — La malade en question, une nommée Maria F..., est âgée de 30 ans. Elle est entrée dans le service, le 17 octobre dernier (1900). Elle occupe le lit n° 14 de notre salle Rayer. Elle est mécanicienne de son état.

De souche saine, F..., n'a pas fait de maladie grave durant son enfance. Depuis l'âge de 14 ans jusqu'à il y a six mois elle a toujours été bien réglée. A l'âge de 16 ans, elle a eu une adénopathie strumeuse, dont il ne reste plus de traces ; on l'a traitée par les applications locales de teinture d'iode, et par les toniques à l'intérieur. Elle est restée anémique, pendant fort longtemps.

F..., n'est pas mariée. Elle n'a jamais eu d'enfants : jamais non plus elle n'a eu de maladies vénériennes. Elle affirme avoir toujours été d'une grande sobriété.

Sa maladie actuelle a débuté au mois de novembre 1898, à la suite de grandes fatigues professionnelles : F... a commencé à ressentir, au niveau de la colonne vertébrale, des douleurs vives, continues, mais sujettes à des exacerbations au cours desquelles la malade se mettait à pousser des cris. Je note expressément

qu'elle n'avait subi aucun traumatisme. La malade n'a pu découvrir aucune cause apparente à ses douleurs. Celles-ci ont persisté pendant une quinzaine de jours. Localisées d'abord à la région du dos, elles ont envahi la région lombaire, en irradiant vers les fesses. Elles n'empêchaient pas la malade de marcher.

Une amélioration, survenue en mars 1899, a persisté jusqu'en avril 1900. Puis, sans cause appréciable, les douleurs sont réapparues, aussi violentes que précédemment. Elles siégeaient dans les lombes et irradiaient le long du trajet du sciatique, dans les fesses, dans la partie postérieure des cuisses et jusque dans les jambes. Elles étaient beaucoup plus intenses à gauche qu'à droite. Elles ont résisté à des applications de vésicatoires et à des pulvérisations de chlorure de méthyle.

A la fin de juin, la malade commença à se préoccuper de ce que, en marchant, elle était obligée de se pencher du côté le plus douloureux ; en outre, elle traînait la jambe gauche. Elle vint nous consulter à la Salpêtrière, et elle fut maintenue en traitement, du 9 au 24 juillet 1900. Dans l'idée qu'il s'agissait d'une simple névralgie, on lui fit prendre du salicylate de soude et du salicylate de méthyle. Ce traitement ne lui procura aucune amélioration. La malade reprit son travail chez elle ; bientôt les désordres de la marche s'aggravèrent au point que F..., pour se déplacer dans sa chambre, était obligée de s'accrocher aux meubles. C'est dans ces conditions qu'elle a demandé à réintégrer le service, le 7 octobre dernier.

Tout d'abord, et toujours dans la croyance qu'il s'agissait d'une simple sciatique, on traita la malade par le siphonage au chlorure de méthyle, et par les bains sulfureux. Au bout de quatre semaines, aucune amélioration n'était survenue dans l'état de la malade ; au contraire, F... se plaignait maintenant de ne plus pouvoir retenir ses urines, quand elle était debout et quand elle essayait de marcher ; elle avait parfaitement conscience du passage de l'urine à travers l'urèthre.

En décembre (1900), les douleurs s'étaient complètement dissipées, et la malade, qui se croyait en voie de guérison, retenait mieux ses urines. Mais voici qu'en février 1901 les douleurs firent leur réapparition dans la jambe droite qui, restée beaucoup plus forte que celle de gauche, se mit à faiblir à son tour.

Dans les premiers jours du mois de mars, la malade éprouvait toujours encore des douleurs très supportables dans la jambe droite, le long du mollet. Par la pression on ne parvenait pas à mettre en évidence les points douloureux classiques, sur le trajet du sciatique ; le signe de Lasègue faisait défaut. En fait de troubles objectifs de la sensibilité, on notait :

De l'anesthésie, en bande, à la partie interne de chaque fesse et à la partie médiane de la face postérieure de chaque cuisse ; elle intéressait à la fois la sensibilité à la douleur, la sensibilité au chaud et au froid. La sensibilité tactile était à peine émoussée, dans l'étendue de cette même bande.

Une autre zone d'anesthésie occupait la plante du pied gauche.

Les membres inférieurs étaient très amaigris ; cet amaigrissement était plus

prononcé à gauche. De ce côté, la circonférence de la cuisse mesurait 2 1/2 centimètres de moins qu'à droite.

Dans le décubitus dorsal, la malade exécutait facilement, avec ses membres inférieurs, les différents mouvements segmentaires physiologiques ; seuls les mouvements de flexion et d'extension du pied sur la jambe, les mouvements de latéralité des pieds, les mouvements des orteils s'exécutaient sans vigueur, et il était facile de s'y opposer. La malade soulevait aisément les jambes au-dessus du plan du lit.

Par contre, la malade ne pouvait se maintenir d'aplomb sur ses membres inférieurs sans être soutenue. Elle ne pouvait marcher sans se maintenir accrochée aux meubles, et elle traînait les jambes, surtout celle de gauche. Les réflexes rotuliens étaient un peu exagérés ; les réflexes achilléens étaient normaux.

La malade perdait ses urines, même quand elle était couchée ; ces évacuations involontaires se répétaient toutes les demi-heures environ. La malade avait conscience du passage de l'urine, du contact d'une sonde avec la muqueuse vésico-uréthrale. Quand elle était debout, elle pouvait uriner spontanément, mais non quand elle était couchée. Depuis six mois, elle n'avait pas revu ses règles. A l'inspection de la région sacrale, on remarquait un commencement d'eschare.

Enfin l'examen des organes thoraciques a fait constater une légère submatité au niveau du sommet gauche, et, à ce même niveau, une diminution du murmure vésiculaire, sans bruits adventices.

*
* *

Vous allez vous rendre compte de l'état actuel de la malade, par l'examen que je vais faire d'elle, à l'instant.

Vous remarquerez d'abord combien les membres inférieurs sont amaigris ; leur amaigrissement a fait des progrès, dans ces derniers temps. Le membre inférieur gauche est plus maigre que le droit ; vous allez voir qu'il est aussi moins vigoureux. Seuls les mouvements de la cuisse sur le bassin et les mouvements d'adduction des cuisses s'opèrent encore avec une vigueur manifeste. Les autres mouvements segmentaires sont très affaiblis, surtout ceux du pied.

Le réflexe rotulien est très affaibli à droite, aboli à gauche. Les réflexes achilléens sont abolis des deux côtés.

Les troubles objectifs de la sensibilité, que je vous signalais tout à l'heure, ont gagné en étendue. Ils occupent maintenant une bande qui s'étend, sans discontinuité, depuis la fesse jusqu'au pied, de chaque côté (figures 1 et 2).

Les troubles de la mixtion sont restés stationnaires ; voire que la malade perd moins souvent ses urines. De plus, cette incontinence se complique de rétention ; en effet, quand on sonde la malade, après une de ces mixtions involontaires, on retire de sa vessie jusqu'à 4 et 500 grammes d'urine.

Il est à noter que le réflexe anal est aboli. A part cela, on ne constate pas de troubles des fonctions du gros intestin.

L'eschare sacrée s'est étendue en surface et en profondeur ; elle atteint maintenant jusqu'à l'os.

La lésion pulmonaire paraît être en voie de rétrocession, à en juger par les résultats de l'examen stéthoscopique.

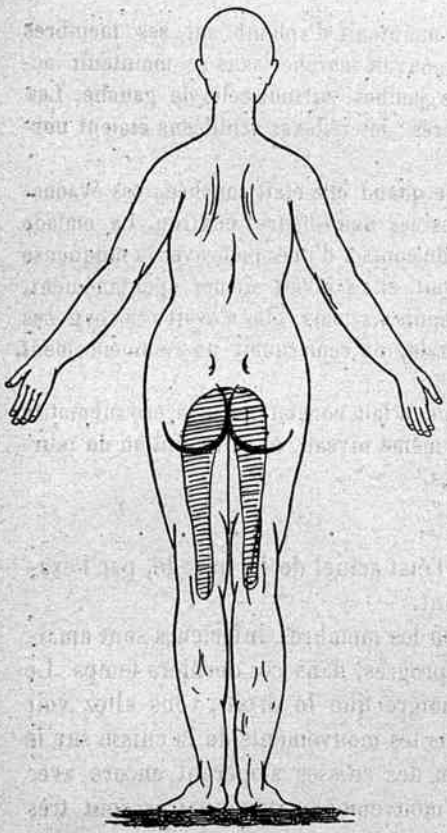

Fig. 1. — (3 mars 1901).

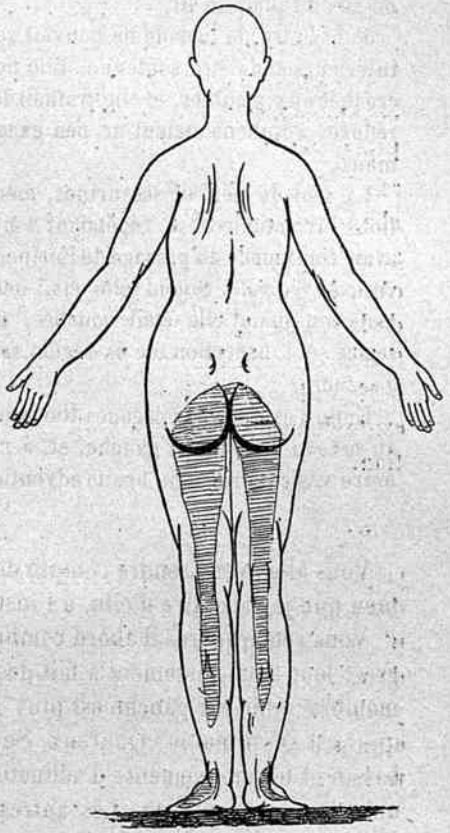

Fig. 2. — (18 avril 1901).

Résumé. — L'histoire pathologique de cette femme peut, somme toute, se résumer dans ces quelques phrases :

A l'âge de 28 ans, et sans cause appréciable autre que des fatigues professionnelles, F..., qui exerçait le métier de mécanicienne, a été prise de violentes douleurs dans le dos, qui se sont étendues aux lombes et aux fesses. Elles se sont dissipées au bout de quinze jours, pour reparaître un mois plus tard. Cette fois elles irradiaient jusque dans la jambe, sur le

trajet du sciatique, et elles étaient beaucoup plus intenses à gauche qu'à droite.

Un peu plus tard, des troubles de la marche sont apparus. Leur aggravation progressive a déterminé la malade à nous consulter une première fois, puis à réclamer son admission définitive dans le service. Entre temps l'incontinence d'urine avait fait son apparition, incontinence qui, d'abord, ne se manifestait que dans la position debout. Après une amélioration transitoire, elle est devenue persistante, et en même temps elle s'est compliquée de rétention.

Dans la suite, les douleurs ont diminué d'intensité. L'impotence des membres inférieurs est allée en augmentant ; elle faisait contraste avec l'intégrité des mouvements segmentaires. Elle s'est compliquée d'un amaigrissement progressif des membres inférieurs, plus prononcée à gauche, d'une eschare au siège, de troubles des réflexes tendineux, d'une anesthésie en bande, anesthésie partielle, qui d'abord occupait, de chaque côté, la partie interne de la fesse, la partie médiane de la face postérieure de la cuisse et, à gauche seulement, la plante du pied. Plus tard, l'anesthésie a envahi la face postérieure des jambes.

Enfin l'examen des poumons a fait constater une infiltration commençante du sommet gauche, qui actuellement paraît être en voie de résolution.

*
* *

Diagnostic. — Ceux d'entre vous qui ont présente à la mémoire la description que j'ai tracée, dans une précédente leçon, de la symptomatologie des affections de la queue de cheval, ont dû se dire déjà que cette symptomatologie se trouve de nouveau réalisée par la malade que vous venez de voir à l'instant. J'ajoute que cette fois nous avons affaire, selon toutes probabilités, à une affection des racines qui composent la queue de cheval, et non à une affection du segment médullaire qui donne naissance à ces racines. Voici mes raisons :

1° Les accidents ont débuté sous la forme de douleurs qui irradiaient le long du trajet du sciatique, douleurs beaucoup plus intenses à gauche qu'à droite. Il y a là deux circonstances qui plaident en faveur du siège radiculaire, extra-spinal, de la lésion : début par des douleurs violentes, à propagation excentrique ; inégale intensité des manifestations douloureuses, d'un côté à l'autre.

L'impotence des membres inférieurs, survenue un peu après les manifestations douloureuses, a progressé lentement ; même à l'heure présente, elle n'est pas l'expression d'une paralysie motrice, dans le sens strict du mot. Elle contraste avec l'intégrité des mouvements segmentaires. Elle se double d'une amyotrophie qui, elle également, a progressé avec lenteur,

et qui est restée diffuse. A l'instar des douleurs et de l'impotence motrice, cette amyotrophie est plus prononcée à gauche qu'à droite. Autant de caractères qui cadrent très bien avec l'hypothèse d'une névrite radiculaire de la queue de cheval ; ils sont, au contraire, étrangers à la symptomatologie des paralysies spinales dites nucléaires, parce qu'elles sont symptomatiques d'une lésion destructive des centres spinaux des nerfs périphériques.

Le symptôme, troisième en date, l'incontinence d'urine, a également revêtu des caractères qui parlent en faveur d'une origine névritique ; en tout cas, ils se concilient difficilement avec l'hypothèse d'une origine spinale, nucléaire : tout d'abord, l'incontinence d'urine était essentiellement transitoire, elle se manifestait seulement dans la position debout. Plus tard, elle est devenue persistante, alternant avec la rétention. En dernier lieu, elle a subi une certaine amélioration. Je vous répète qu'une pareille marche se conçoit mal, dans l'hypothèse d'une lésion dégénérative des centres qui président à l'innervation motrice de la vessie. De plus, ces centres étant situés dans le voisinage immédiat de ceux qui président à l'innervation de la vessie et de l'urèthre, on ne s'expliquerait pas la conservation de la sensibilité vésico-uréthrale, dans l'hypothèse d'une lésion nucléaire, responsable de l'incontinence d'urine.

La distribution de l'anesthésie superficielle cadre très bien, également, avec l'hypothèse d'une névrite limitée à une partie des racines du sciatique. Aussi bien, chez notre malade, l'anesthésie cutanée est circonscrite, de chaque côté, à la partie interne de la fesse, à la partie médiane de la face postérieure de la cuisse et de la jambe et, à gauche, à la plante du pied. Déjà la distribution *asymétrique* de cette anesthésie constitue un argument à invoquer en faveur de son origine radiculaire, extra-spinale. D'autre part, ce que nous savons de la topographie des centres de l'innervation sensitive des membres inférieurs parle dans le même sens. En effet, les téguments de la face postérieure de la cuisse et de la jambe tirent leur innervation sensitive du premier segment sacral, les téguments du périnée et ceux de la partie médiane de la région fessière, des 4e et 5e segments sacraux. Ce dernier loge également le centre de l'innervation sensitive de l'anus. Entre ces deux niveaux, c'est-à-dire dans le second segment sacral, se trouvent situés les centres de l'innervation sensitive de la vessie, de l'urèthre et du rectum. Donc, une lésion nucléaire, une lésion intéressant la substance grise de la moelle sacrale sur toute sa hauteur, devrait occasionner une anesthésie de la muqueuse uréthro-vésicale et de la muqueuse du rectum, ce qui n'est pas, chez notre malade. Or l'intégrité de la sensibilité de la vessie, de l'urèthre et du rectum se concilie très bien

avec l'hypothèse d'une névrite, limitée à un certain nombre de racines de la queue de cheval.

A ce propos, laissez-moi insister sur ce que les racines sensitives et les racines motrices de la vessie et du rectum pénètrent la portion terminale du névraxe à des niveaux différents : les points de pénétration des premières sont situés à un niveau manifestement plus élevé que les points de pénétration des racines motrices. On conçoit donc que des troubles de l'innervation motrice de la vessie puissent se développer, dans un cas de névrite radiculaire de la queue de cheval, sans troubles concomitants de l'innervation sensitive, ainsi qu'il est arrivé chez notre malade.

*
* *

Je conclus, en définitive, à l'existence d'une affection radiculaire de la queue de cheval, et pour que vous puissiez vous faire une idée exacte de sa distribution, je vais vous rappeler ce que nous savons, de par les données de l'observation clinique, relativement à la superposition des centres moteurs et sensitifs, dans la portion la plus inférieure du névraxe, celle qui donne naissance aux plexus sacré et sacro-coccygien :

	Innervation motrice.	*Innervation sensitive.*	*Réflexes.*
5e segment L.	Petit et moyen fessiers ; tenseur du fascia lata.	Face externe de la cuisse.	
Abducteurs.	Demi-tendineux. Demi-membraneux. Biceps fémoral.		
1er segment S.	Pyriforme.	Face postérieure de la cuisse et de la jambe.	Réflexe plantaire.
Rotateurs en dehors.	Obturateur interne. Jumeaux. Grand fessier.		
2e segment S.	Gastro-cnémiens et soléaires. Tibial antérieur. Péroniers. Centres de l'érection.	Face externe de la jambe et du pied. Sensibilité de la vessie et de la partie supérieure du rectum.	
3e segment S.	Centre de l'éjaculation (ischio et bulbo-caverneux).	Sensibilité de l'urèthre. Pénis et scrotum.	

4e segment S.	Muscles de la vessie.	Périnée. Région sacrale.	Réflexe achilléen.
5e segment S.	Releveur et sphincter de l'anus.	Région coccygienne, anus.	Réflexe anal.

A s'en rapporter à ce tableau, on en arrive à en conclure que chez notre malade, la lésion présumée doit intéresser les fibres radiculaires des cinq paires sacrées, en respectant celles (3e paire) qui sont destinées à la muqueuse de la vessie, de l'urèthre, de la partie supérieure du rectum, et celles (5e paire) qui président à l'innervation sensitivo-motrice du gros intestin et de l'anus. En outre, la lésion doit être plus accusée à gauche qu'à droite.

*
* *

Pour ce qui est de la nature de la lésion, étant données l'origine spontanée, non traumatique, des accidents et leur marche essentiellement progressive, j'incline vers l'hypothèse d'une névrite radiculaire, développée sous l'influence des fatigues professionnelles auxquelles la malade a été exposée de par son métier de mécanicienne. En passant, je vous rappelle qu'on a publié des cas de pseudo-tabes par polynévrites limitées aux membres inférieurs, survenues dans des circonstances analogues, c'est-à-dire chez des mécaniciennes qui s'étaient beaucoup fatiguées à faire fonctionner la machine à coudre. Il est donc naturel d'admettre que des névrites radiculaires, limitées aux plexus sacré et sacro-coccygien, d'un seul ou des deux côtés, puissent se développer sous l'influence de cette même cause.

*
* *

Pronostic. — Il va de soi qu'en principe le pronostic est moins sombre, chez la malade de ce jour, que chez celui qui a fait l'objet de ma précédente leçon et chez lequel j'avais diagnostiqué une lésion nucléaire de la portion inférieure du névraxe rachidien. Toutefois, dans le cas actuel, il y a lieu de se demander si la névrite radiculaire n'est pas remontée jusque dans la moelle, si elle n'a pas entraîné à sa suite une dégénération de la substance grise, en considération de l'eschare au siège, et de l'atrophie progressive des muscles, que nous constatons chez la malade.

Quoi qu'il en soit, nous allons soumettre B... au traitement que nous avons coutume d'opposer aux névrites multiples périphériques. Je ne manquerai pas de vous tenir au courant des résultats éventuels de ce traitement.

*
* *

Deuxième exemple clinique. — C'est encore d'un cas analogue, d'une

affection radiculaire de la queue de cheval, qu'il s'agit très vraisemblablement chez le malade qu'on vient d'installer devant vous.

Cet homme, un nommé R..., est âgé de 38 ans. Il exerce la profession de cocher. Il avoue des excès de boissons : indépendamment du vin dont il arrosait largement ses repas, il n'absorbait pas moins de deux verres d'absinthe et de deux petits verres d'alcool, chaque jour. Cependant il ne présente aucune des manifestations extérieures, bien connues, de l'alcoolisme.

Dans les commencements du mois de février, R... se trouva exposé, sur sa voiture, à une pluie battante, pendant une grande partie de la journée. Environ une semaine plus tard, il remarqua que son pied gauche était engourdi, ne se réchauffant plus et, avec cela, difficile à mouvoir. Peu après, les deux pieds se mirent à enfler. Du pied gauche la sensation d'engourdissement se propagea peu à peu à la jambe, à la cuisse, à la hanche. Le malade se mit à ressentir des douleurs assez vives dans le membre inférieur gauche, à la face postérieure, principalement. Il éprouvait de la difficulté à marcher. Il vint dans l'impossibilité de monter sur le siège de sa voiture.

C'est dans ces conditions qu'il se fit admettre à l'hôpital Laennec, environ quinze jours après le début des accidents. On se contenta de le purger, sans s'occuper de sa jambe. Au bout de six jours, il demanda à quitter l'hôpital. Il se rendit à la consultation externe de Beaujon ; là on lui prescrivit des bains sulfureux.

Un peu plus tard, R... éprouva une difficulté croissante pour uriner ; en quelques jours elle dégénéra en une paralysie complète de la vessie : le malade n'urinait plus que par regorgement. Il se fit admettre à l'hôpital Necker, dans le service de mon collègue, le professeur Guyon. On le sonda pendant une huitaine de jours ; on put ainsi se rendre compte qu'il n'avait pas de rétrécissement de l'urèthre. Au bout de ce temps, il urinait de nouveau spontanément, et on le transféra dans le service de mon collègue Rendu. Dans l'intervalle étaient survenus des phénomènes en rapport avec une parésie du gros intestin, c'est-à-dire une constipation opiniâtre et une grande difficulté pour aller à la selle. Les douleurs et la faiblesse des membres inférieurs persistaient.

Dans le service de Rendu, le malade fut traité par le seigle ergoté et la rhubarbe, et par des applications du courant électrique.

Au bout de trois semaines, il quitta l'hôpital, sans la moindre amélioration. Il se soigna chez lui, tant bien que mal, puis, voyant s'aggraver son impotence, il est venu échouer dans mon service. Je vais, à l'instant même, l'examiner devant vous.

*
* *

Vous remarquerez d'abord que le malade se tient bien d'aplomb sur ses membres inférieurs. Vous voyez qu'il boite, en marchant, et qu'il traîne la jambe gauche. De ce même côté, le pied est ballant ; il oscille dans tous les sens. R... a de la peine à fléchir et à relever les orteils de son pied gauche ; les mouvements qu'il exécute ainsi sont empreints d'une grande

faiblesse. Il lui est impossible de fléchir ou d'étendre ce pied, ou de lui imprimer des mouvements de latéralité.

Les mouvements de flexion de la jambe sur la cuisse se font sans vigueur, contrairement à ce qui a lieu pour les mouvements d'extension. Les mouvements d'adduction des cuisses paraissent être intacts. Au contraire, les contractions des fessiers sont moins énergiques à droite qu'à gauche. En somme, nous constatons, chez R..., l'existence d'une parésie motrice, limitée aux muscles de la face postérieure de la cuisse, aux muscles de la jambe et du pied. Nous nous trouvons donc de nouveau en présence d'une paralysie limitée au domaine d'innervation du sciatique (plexus sacré).

Vous voyez que les muscles paralysés sont flasques, sans consistance ; le pli fessier est abaissé, à gauche. De plus, ils sont frappés d'une atrophie qui se remarque à première vue. La mensuration, pratiquée à la partie moyenne de la cuisse, donne 58 centimètres de circonférence, à droite et seulement 56 1/2 à gauche ; au niveau du mollet, on trouve 41 centimètres à droite et 36 à gauche.

La contractilité idio-musculaire persiste partout.

Le réflexe rotulien est conservé, des deux côtés ; le réflexe achilléen est aboli.

En fait de troubles subjectifs de la sensibilité, nous notons ce qui suit : le malade se plaint d'être sujet à des douleurs intermittentes ; elles lui parcourent le membre inférieur gauche en totalité, sur le trajet du sciatique, pareilles à des éclairs. Dans toute l'étendue de ce membre, il éprouve une sensation continuelle de froid ; aussi l'enveloppe-t-il de ouate et de bandes de flanelle.

Les troncs nerveux ne sont pas douloureux à la palpation. Le signe de Lasègue fait défaut.

L'examen de la sensibilité objective va mettre en évidence une zone d'anesthésie, qui occupe la moitié gauche du scrotum, de la verge, du périnée, de la partie avoisinante de la fesse et de la cuisse. En haut, cette zone d'anesthésie est limitée par une ligne horizontale qui passe par l'épine iliaque postérieure ; en bas, elle se prolonge le long de la partie moyenne de la face postérieure de la cuisse, en se rétrécissant de plus en plus ; à la face postérieure du mollet, elle se réduit à une étroite languette.

Au pied, on retrouve l'anesthésie à la plante, et à la partie externe de la face dorsale.

L'anesthésie, complète à la fesse, va en diminuant d'intensité, de haut en bas ; au mollet elle se réduit à une légère hypoesthésie. A la plante, elle est de nouveau presque complète.

Au demeurant, l'anesthésie affecte avec une égale intensité les trois ma-

nières d'être de la sensibilité. Ainsi, le jour de son entrée dans le service, le malade, en se réchauffant près du poêle, s'est fait une profonde brûlure au talon gauche, sans qu'il en ait ressenti la moindre douleur. Ce détail vous donnera une idée du degré de l'analgésie au pied gauche.

L'incontinence et la rétention d'urine ont disparu. R... a parfaitement conscience du besoin d'uriner. Seulement, pour satisfaire ce besoin, il est obligé de *pousser*. Il n'a pas la sensation du passage de l'urine à travers le canal. Le jet formé par l'urine n'a aucune force ; le malade est obligé d'écarter fortement les jambes pour ne pas mouiller ses chaussures.

Il a parfaitement conscience du contact des matières fécales avec la muqueuse de la dernière partie du gros intestin.

Le réflexe anal est aboli.

Depuis le début de sa maladie, R... n'a plus eu d'érections.

Le réflexe crémastérien est conservé.

*
* *

Résumé. — Donc, chez un homme de 38 ans, alcoolique avéré, mais sans tare neuropathique, des phénomènes de paresthésie se sont montrés, à la suite d'un brusque refroidissement, dans le membre inférieur gauche, au pied d'abord, puis à la jambe et à la cuisse suivis de près par des douleurs et par une parésie motrice de ce même membre. Peu de temps après est survenue une paralysie de la vessie, puis une parésie du gros intestin. La paralysie vésicale est dissipée après huit jours d'un traitement par la cathétérisme. L'impotence du membre inférieur gauche est allée en augmentant.

Aujourd'hui, quatre mois après le début des accidents, l'état pathologique, réalisé par le malade, peut se résumer dans ces quelques mots :

Parésie motrice, très prononcée, des muscles de la face postérieure de la cuisse, des muscles de la jambe et du pied, à gauche.

Atrophie, très nette, des mêmes muscles ; R. D.... dans le domaine du sciatique poplité externe, avec forte diminution de l'excitabilité faradique et galvanique ; cette diminution se retrouve, moins accusée, dans le domaine du sciatique poplité externe, et dans le domaine du grand sciatique, à la cuisse.

Abolition du réflexe achilléen.

Douleurs intermittentes, à caractère fulgurant, sur le trajet du sciatique.

Anesthésie de la moitié gauche du scrotum, de la verge, du périnée, de la partie adjacente de la fesse, se prolongeant à la face postérieure de la cuisse, sous la forme d'une bande dont la largeur va en diminuant, de haut en bas.

L'anesthésie se retrouve à la plante, et à la partie externe de la face dorsale du pied.

Elle s'étend à la muqueuse de l'urèthre. A part cela, il ne subsiste plus d'autres traces de la parésie vésicale antécédente que la faiblesse du jet urinaire.

Abolition du réflexe anal.

Suppression des érections.

*
* *

Diagnostic. — Messieurs, après ce que je vous ai dit, de la symptomatologie des affections de la queue de cheval, vous ne doutez pas, je suppose, que nous n'ayons affaire, chez cet homme, à une affection de pareil siège. Nous sommes de nouveau en présence d'un syndrome très net, bien circonscrit ; il comprend comme éléments essentiels :

Une *parésie motrice, limitée au domaine d'innervation du sciatique* branche terminale du plexus sacré, doublée d'un certain degré d'atrophie musculaire, accompagnée de modifications quantitatives et, par places, de modifications quantitatives des réactions électriques.

L'abolition du réflexe achilléen ; l'abolition du réflexe anal.

Une *anesthésie* qui réalise la topographie, si particulière, que vous connaissez bien, sauf qu'elle est limitée à un seul côté : muqueuse vésico-uréthrale ; moitié gauche du scrotum, de la verge, du périnée, de la partie adjacente de la fesse, et se prolongeant le long de la partie médiane de la face postérieure de la cuisse, avec participation de la plante et de la partie externe de la face dorsale du pied.

Cette circonscription unilatérale de l'anesthésie parle déjà hautement en faveur du siège *radiculaire* de la lésion responsable des accidents présentés par cet homme. On conçoit difficilement une lésion nucléaire, une lésion de la substance grise de la portion la plus inférieure du névraxe, strictement limitée à une moitié de cette substance, de façon à occasionner une anesthésie strictement unilatérale. Au contraire, cette disposition unilatérale se conçoit très bien, dans l'hypothèse d'une lésion radiculaire.

Les autres éléments du syndrome parlent dans le même sens. Ainsi les accidents du début ont consisté en phénomènes de paresthésie — engourdissement, sensation de froid — qui ont fait place à des douleurs assez vives ; cela se voit couramment dans les affections névritiques.

Le malade a eu, à titre purement transitoire, des troubles de l'urination et de la défécation. Or, la durée éphémère de ces troubles des fonctions de la vessie et du gros intestin est inconciliable avec l'hypothèse d'une lésion grossière des centres spinaux qui président à l'innervation sensitive et motrice de ces organes.

Il a, présentement, de l'anesthésie uréthro-vésicale, sans troubles concomitants des fonctions motrices de la vessie ; de même, il présente l'abolition du réflexe anal, en rapport avec l'anesthésie de la portion la plus inférieure du gros intestin, sans troubles concomitants des fonctions motrices.

Or, je vous ai dit déjà et je vous répète que les racines sensitives et les racines motrices, en rapport avec la sensibilité et la motilité de la vessie et du gros intestin, pénètrent à des niveaux différents la portion terminale du névraxe : les racines sensitives à un niveau plus élevé que les racines motrices. On conçoit donc que dans un cas de névrite radiculaire, les premières puissent être intéressées, à l'exclusion des secondes.

*
* *

Je viens de prononcer les mots de névrite radiculaire. Aussi bien, je crois que, chez R..., c'est cette affection qui est en cause. Rappelez-vous que cet homme est un alcoolique avéré. Or l'alcoolisme figure au nombre des causes les plus fréquentes des névrites multiples de n'importe quel siège. Peut-être m'objecterez-vous que ni le diagnostic anatomique, ni le diagnostic étiologique, que je viens de formuler, ne cadrent avec la brusquerie du début des accidents présentés par le malade ? Cette objection est sans valeur. Il n'est pas rare que la polynévrite, quand elle est d'origine infectieuse ou toxique, débute avec une pareille brusquerie. Soit dit en passant, la qualification *d'apoplectiforme* à été donnée à certaine forme de névrites multiples, par Dubois, de Berne, uniquement pour caractériser ce mode de début. Or, parmi les observations de polynévrite apoplectiforme, publiées jusqu'à ce jour, il s'en trouve précisément, qui concernaient des alcooliques.

La dénomination susdite est susceptible de donner le change, de faire croire que la polynévrite apoplectiforme reconnaît pour point de départ la formation d'un foyer hémorrhagique au voisinage immédiat d'un certain nombre de racines spinales ou au voisinage d'un plexus. Effectivement cette interprétation a été adoptée par certains neuropathologistes. Appliquée à l'ensemble des cas de polynévrite apoplectiforme, elle consacre une erreur. Toutefois, on connaît des cas où le mécanisme en question est intervenu dans le développement d'une névrite multiple. Est-ce que chez notre malade, qui, en sa qualité d'alcoolique, est exposé à des altérations vasculaires susceptibles de favoriser des hémorragies, il se serait formé un extravasat sanguin dans la portion inférieure du canal rachidien, qui, en comprimant un certain nombre de racines de la queue de cheval, aurait donné lieu aux phénomènes morbides, présentés par le malade ? Je ne le crois pas, Messieurs, et voici mes raisons :

Dans un cas de névrite multiple apoplectiforme, d'origine hémorrhagique, d'emblée ou en très peu de temps, les accidents atteignent leur apogée ; puis ils rétrocèdent, en partie ou en totalité, d'une façon progressive. Chez notre malade c'est l'inverse qui s'est produit : d'abord R... a éprouvé de l'engourdissement et une sensation de froid dans le pied gauche. Ces sensations anormales ont gagné la jambe, la cuisse et la hanche, du même côté. Elles ont fait place à des douleurs très vives. Puis est survenue une faiblesse croissante du membre ; à quelque temps de là, elle s'est compliquée d'une paralysie transitoire de la vessie et d'une constipation opiniâtre. Entre temps, l'impotence du membre inférieur gauche est allée en s'accentuant. Elle s'est doublée d'une atrophie musculaire diffuse. En même temps, l'examen du malade a fait constater l'existence d'une anesthésie circonscrite au domaine d'innervation du plexus sacré.

Je dis qu'il y a là une progressivité d'évolution, inconciliable avec l'hypothèse d'une hémorrhagie subite qui, d'emblée, donnerait lieu au minimum d'effets morbides imputables à une compression de racines nerveuses. Cette progressivité ne se conçoit que si l'on admet l'existence d'une polynévrite radiculaire à marche extensive, ou encore une compression croissante des racines intéressées. Admettons que compression il y ait eu. Etant données la soudaineté du début et la rapidité relative avec laquelle les accidents ont évolué, il est peu admissible que cette compression ait été effectuée par une tumeur proprement dite. En raison des habitudes d'intempérance du malade, je me rallierai assez volontiers à l'hypothèse d'une pachyméningite hémorrhagique. Mais tout compte fait, c'est le diagnostic de névrite radiculaire, d'origine alcoolique, intéressant un certain nombre des racines du plexus sacré, qui obtient mes préférences.

*
* *

Pronostic et traitement. — Du moment que nous avons affaire à une simple névrite, à une névrite qui intéresse une partie seulement des racines de la queue de cheval et d'un seul côté seulement, du moment que les manifestations de cette névrite se réduisent à une paralysie incomplète des muscles innervés par les branches terminales du plexus sacré à gauche, du moment que la parésie vésicale qui, à un moment donné, s'associait à la parésie motrice du membre inférieur gauche, s'est presque totalement dissipée, nous avons des motifs sérieux d'espérer que les accidents présentés par le malade rétrocéderont à la longue, sous l'influence d'un traitement approprié.

Ce traitement devra comprendre la mise en œuvre des moyens susceptibles d'influencer la névrite et de soustraire le malade aux influences

nocives que nous soupçonnons d'avoir engendré celle-ci ; c'est pourquoi nous associerons les révulsifs, sous la forme de pointes de feu appliquées sur la partie inférieure du rachis, à la galvanisation du nerf sciatique et de la partie inférieure de la moelle, à l'administration interne de l'iodure de potassium, au régime lacté. Bien entendu, le malade sera sevré de toute boisson alcoolique.

Plus tard, pour hâter la restauration des muscles paralysés et atrophiés, nous prescrirons le massage, les bains sulfureux, l'hydrothérapie appliquée méthodiquement, le tout associé à une alimentation reconstituante et à l'administration interne de la noix vomique.

*
* *

Troisième exemple clinique. — Voici un troisième malade, dont le cas est à mettre en parallèle avec celui du précédent. A première vue il peut sembler que dans les deux cas la même affection soit en cause. Or je compte vous convaincre que, selon toutes les probabilités, il n'en est rien.

Cet homme, un nommé Jean B..., est âgé de 28 ans. Il est marié et père d'une fillette qui jouit d'une bonne santé habituelle. Il a eu, dans le cours de son enfance, des bubons strumeux, à l'aine gauche ; il en conserve des traces bien manifestes. Enfin, il est affligé d'une fistule à l'anus, qui s'est ouverte, la veille du début de sa maladie actuelle.

B... exerçait la profession de garçon brasseur.

En cette qualité il buvait quotidiennement de trois à quatre litres de bière, de cidre ou de vin. Jamais il n'absorbait d'eau-de-vie ni d'absinthe. Il y a environ sept mois, en appuyant sur une pédale, avec son pied gauche, il s'aperçut que sa jambe gauche était frappée d'une certaine faiblesse. Il n'y attacha aucune importance. Le lendemain soir, il fut pris de frissons, de maux de tête, de douleurs dans les reins ; il dîna sans appétit. Le surlendemain, il boitait et il traînait la pointe du pied gauche.

Enfin le quatrième jour, B... dut s'appuyer sur une canne pour marcher. Le matin, au réveil, il lui avait été impossible d'uriner. Dans la journée, il put le faire, non sans difficulté ; l'urine s'écoulait en buvant, et pour ne pas mouiller ses chaussures, le malade était obligé d'écarter les jambes.

Le lundi suivant, B... dut prendre le lit, en proie à une fièvre intense et à des douleurs de reins. Il resta alité pendant une quinzaine de jours, avec des symptômes de grippe. La difficulté pour uriner subsistait. L'impotence de la jambe gauche était allée en augmentant. C'est tout au plus si le malade pouvait encore se déplacer dans sa chambre, en s'appuyant sur deux chaises ; il était presque complètement privé de l'usage de sa jambe gauche. Les douleurs de reins le gênaient beaucoup pour fléchir le tronc. De temps en temps, il éprouvait des crampes douloureuses dans les mollets.

Pendant deux mois et demi, son médecin l'a électrisé et lui a fait prendre des bains. Puis, après un séjour à l'hôpital Boucicaut, B... est venu nous

consulter à la Salpêtrière. Vous allez vous rendre compte de son état actuel, par l'examen que je vais faire du malade, devant vous :

*
* *

Vous voyez que, pour marcher, le malade est obligé de s'appuyer sur deux cannes. A gauche, la cuisse seule semble obéir à la volonté ; la jambe est comme pendante, et en marchant, le malade la projette en avant. Le pied est ballant.

Vous voyez que le membre inférieur gauche est fortement amaigri. Il s'agit d'une atrophie musculaire massive ; elle est prononcée surtout dans la loge musculaire postérieure de la cuisse et au mollet. La fesse gauche y participe, mais dans une moindre mesure. Dans toute l'étendue du membre inférieur gauche, il existe un abaissement de la température locale.

Les orteils du pied gauche sont comme figés dans une immobilité permanente. Les mouvements volontaires d'élévation, d'abaissement et de latéralité du pied gauche sont abolis.

Le malade ne peut pas davantage imprimer de mouvements volontaires à sa jambe gauche, qui est pendante comme une masse inerte.

Les mouvements de flexion et d'extension de la cuisse sur le bassin sont affaiblis, ceux d'adduction sont supprimés. Pour les rétablir, le malade est obligé de tendre le tronc sur le bassin, et alors ils s'exécutent sans vigueur.

Le réflexe patellaire et le réflexe achilléen sont abolis, à gauche, de même que le réflexe cutané plantaire.

La sensibilité objective est intacte partout. En fait de troubles de la sensibilité subjective, le malade éprouve une sensation de froid dans toute l'étendue du membre inférieur gauche.

Enfin il éprouve toujours une certaine difficulté pour uriner.

Telles sont les manifestations pathologiques, présentées par le malade. Elles se réduisent présentement à une paralysie motrice du membre inférieur gauche, qui va en diminuant d'intensité, de l'extrémité à la racine du membre, et qui se double d'une atrophie musculaire massive, prédominante aux muscles de la face postérieure de la cuisse et à ceux du mollet, et d'un abaissement de la température locale, avec lequel coïncide une sensation subjective de froid. On constate, en outre, l'abolition du réflexe rotulien, du réflexe achilléen et du réflexe cutané plantaire et une certaine gêne de l'urination.

*
* *

Diagnostic. — Messieurs, aurions-nous de nouveau affaire, chez ce troisièmemalade, à une névrite radiculaire, unilatérale, limitée à une partie des racines gauches du plexus sacro-coccygien ? Il se peut.

La soudaineté du début des accidents ne saurait être invoquée comme un argument péremptoire contre cette hypothèse; vous devez en être convaincus après ce que je vous ai dit, tout à l'heure, à ce sujet.

La disposition unilatérale de la paralysie motrice et de l'atrophie musculaire concomitante, les antécédents alcooliques du malade militent en faveur du siège périphérique de la lésion. Oui, sans doute ; mais il y a lieu de prendre en considération la nature exclusivement motrice des accidents, l'absence de troubles objectifs de la sensibilité. Ces caractères s'observent, assurément, dans les cas de polynévrites, mais à titre exceptionnel. D'autre part, chez B..., le début de la maladie n'a pas été que brusque ; il a été marqué par un mouvement fébrile et par des phénomènes généraux tels qu'on les observe à la période d'invasion des maladies infectieuses. Cela aussi se voit dans les cas de névrites multiples, mais beaucoup plus rarement que dans les cas de poliomyélite infectieuse. Or, la poliomyélite, la myélite limitée à la substance grise de la moelle, peut revêtir un caractère franchement hémorrhagique, se présenter à l'état d'hématomyélite, laissant comme trace durable un foyer hémorrhagique. De par les travaux de Minor nous savons que les foyers d'hématomyélie peuvent se cantonner dans une moitié de la moelle, voire dans une colonne antérieure. Supposez donc que chez B..., une hématomyélite infectieuse ait été le point de départ des accidents actuels. Supposez qu'elle se soit cantonnée, au début, dans la moitié gauche du segment médullaire, qui donne naissance aux racines du plexus sacro-coccygien et dans la seule portion motrice de la substance grise. Vous aurez alors de quoi expliquer toutes les circonstances du cas pathologique réalisé par notre malade :

Le début soudain, fébrile, avec les allures qu'on observe à la période d'invasion des poliomyélites infectieuses ;

L'impotence des membres inférieurs, faisant place, très rapidement, à une paralysie partielle du membre inférieur gauche, limitée au domaine d'innervation du plexus sacré ;

La prompte survenance de l'atrophie des muscles paralysés, le caractère massif de cette atrophie ;

La nature des modifications des réactions électriques ;

Le refroidissement du membre paralysé et atrophié, qui ne manque jamais, dans les cas de poliomyélite antérieure, tandis qu'il est étranger à la symptomatologie des polynévrites ;

L'abolition simultanée des réflexes rotulien et achilléen et du réflexe plantaire ;

Le caractère rudimentaire des troubles vésicaux qui s'explique par l'unilatéralité de la lésion, et surtout par son siège en hauteur.

Enfin, il n'est pas jusqu'à la marche des accidents, qui ne plaide en

faveur de l'hypothèse que je suis en train de discuter. Tout à l'heure j'insistais sur la progressivité d'évolution, relevée dans la marche des accidents présentés par notre précédent malade. Ce mode d'évolution, disais-je, est inconciliable avec l'hypothèse d'une hémorrhagie (ou de tout autre processus) donnant lieu d'emblée au maximum d'effets morbides. Elle n'est concevable que dans l'hypothèse d'une polynévrite radiculaire à marche extensive. Or, chez notre dernier malade les circonstances sont précisément inverses ; ce n'est plus à une marche progressive que nous avons affaire. Les choses se sont passées comme si un orage subit avait produit d'emblée son maximum de ravages, laissant à sa suite des dégâts irréparables. Et c'est bien ainsi que les choses se passent dans les cas de poliomyélite antérieure aiguë — la paralysie infantile en est la modalité la plus fréquente — et dans la plupart des cas d'hématomyélie.

Vous connaissez maintenant les raisons pour lesquelles je penche davantage chez notre dernier malade, vers le diagnostic d'hématomyélie ou plutôt de poliomyélite hémorrhagique limitée à la colonne antérieure du segment médullaire, qui donne naissance aux racines du plexus sacro-coccygien.

*
* *

Pronostic et *traitement*. — Ce diagnostic comporte, cela va de soi, un pronostic plus sombre que celui que j'ai porté chez nos deux précédents malades. Je vous parlais, à l'instant, de dégâts irréparables. Aussi bien, que voulez-vous que nous fassions contre les suites d'une hémorrhagie ou d'une myélite qui a désorganisé, dans une certaine étendue, la substance grise de la moelle ? De la révulsion sous forme de pointes de feu, dans l'espoir d'apaiser la réaction irritative que le foyer hémorrhagique est censé entretenir à son voisinage ? Je le veux bien, mais sans espoir aucun d'obtenir une réparation anatomique du territoire spinal détruit. Nous serons peut-être plus heureux et mieux inspirés en recourant à tous les moyens, électrisations, massage, frictions excitantes, applications hydropathiques, etc., susceptibles de réveiller la nutrition et la contractilité des muscles frappés de paralysie et d'atrophie. L'expérience nous a démontré qu'en s'engageant dans cette voie avec circonspection et persévérance, on obtient des résultats qui semblent inespérés quand on envisage les choses au point de vue d'un étroit organisme, quand on ne tient pas compte des suppléances fonctionnelles dont sont susceptibles aussi bien les amas gris des centres nerveux que les muscles plus ou moins synergiques. Je m'expliquerai avec plus de détails là-dessus, quand une occasion propice se présentera de le faire.

LÉSIONS SYPHILITIQUES DES CENTRES NERVEUX

FOYERS DE RAMOLLISSEMENT DANS LE BULBE

HÉMIASYNERGIE, LATÉROPULSION ET MYOSIS BULBAIRES

AVEC HÉMIANESTHÉSIE ET HÉMIPLÉGIE CROISÉES

PAR

J. BABINSKI et J. NAGEOTTE.

Nous avons présenté à la Société de Neurologie, dans la séance du 17 avril 1902, un travail sur un syndrome lié à une lésion bulbaire unilatérale, dont les traits cliniques essentiels sont des vertiges, une hémiplégie et une hémianesthésie du côté opposé à la lésion, une hémiasynergie, de la latéropulsion et du myosis du côté de la lésion.

Notre description était basée sur l'étude de trois cas, dont un a été suivi d'autopsie. Les limites imposées par les dimensions des bulletins de la Société ne nous ont pas permis de faire une description de cette dernière observation aussi détaillée que nous l'aurions désiré et nous ont mis dans la nécessité de laisser dans l'ombre quelques côtés de notre sujet qui nous semblent intéressants.

Cette étude est un complément de notre premier travail ; elle est particulièrement consacrée à parfaire l'exposé et l'analyse de l'observation anatomo-clinique que nous avons rapportée déjà, mais trop brièvement.

F. P..., âgé de 50 ans, entre le 5 octobre 1901 à la Pitié.

Il a contracté la syphilis à l'âge de 30 ans.

Il y a huit jours, en pleine santé, il a ressenti une douleur de tête vive du côté gauche et il a été pris brusquement de vertiges, de troubles de motilité graves, ainsi que d'une grande gêne dans la déglutition. Son état ne s'est guère modifié, dit-il, depuis le début, sinon que la céphalalgie s'est atténuée et qu'il a maigri. Le malade est, en effet, maigre, pâle, paraît très faible, ce qui s'explique du reste fort bien, car il ne s'est presque pas du tout alimenté pendant cette période de huit jours ; ce qui l'en empêche, c'est que la déglutition est très difficile ; lorsqu'il cherche à boire, il rend

en partie le liquide par le nez et il est pris d'une quinte de toux. Il ne peut siffler ; la voix est nasillarde ; le réflexe du voile du palais est aboli.

Il y a des troubles de sensibilité ; tout le côté droit du corps jusqu'au cou présente un affaiblissement de la sensibilité au tact et à la température ; l'anesthésie est surtout très accusée à la jambe et à la partie inférieure de la cuisse ; à la face, la sensibilité paraît émoussée des deux côtés d'une manière à peu près égale ; le sens musculaire est normal à gauche et à droite ; une piqûre provoque une sensation moins désagréable à droite, mais la compression des masses masculaires semble plus douloureuse de ce côté qu'à gauche.

La motilité est profondément troublée. Le malade ne peut marcher sans être soutenu ; il est sans cesse entraîné à gauche et il tomberait de ce côté s'il était abandonné à lui-même. Dans la marche les membres inférieurs sont écartés l'un de l'autre ; les mouvements élémentaires du membre inférieur gauche sont brusques et le pied gauche vient s'appliquer sur le sol d'une manière bruyante ; les mouvements du membre inférieur droit présentent aussi ces caractères, mais d'une manière bien moins prononcée. Lorsque le malade, placé dans le décubitus dorsal, après avoir fléchi la cuisse sur le bassin et la jambe sur la cuisse, replace le membre dans sa position primitive, voici ce qu'on observe : à droite, le mouvement est à peu près normal, l'extension de la cuisse sur le bassin et celle de la jambe sur la cuisse sont exécutées presque synergiquement et le talon glisse sur le sol d'arrière en avant ; à gauche, le mouvement est bien différent : dans un premier temps, la jambe s'étend brusquement sur la cuisse et le talon est éloigné du sol par une distance d'un décimètre ; dans un second temps, la cuisse s'étend sur le bassin et le talon vient s'appliquer sur le sol. Quand le malade se met à genoux sur une chaise, à droite le mouvement est normal, à gauche il s'accomplit avec brusquerie. Le côté droit est toutefois un peu plus faible que le gauche, mais à la vérité la différence à cet égard entre les deux côtés est minime. Quand le malade, placé dans le décubitus, cherche à se mettre sur son séant, il exécute un mouvement de rotation autour d'un axe passant par le côté gauche du corps et on constate, à droite, « le mouvement combiné de flexion de la cuisse et du tronc ». Les mouvements des membres supérieurs sont accomplis avec correction, mais avec un léger tremblement.

Le réflexe crémastérien et le réflexe abdominal existent et sont semblables des deux côtés. A gauche, le réflexe plantaire est normal ; à droite, on constate le phénomène des orteils. Le réflexe du tendon rotulien droit est normal ; à gauche, en outre de la contraction du triceps crural de ce côté, la percussion du tendon rotulien donne lieu à une contraction des adducteurs de la cuisse droite. Les réflexes achilléens sont normaux. Les réflexes

tendineux du membre supérieur paraissent un peu plus forts à droite qu'à gauche.

Du côté de l'œil, on note un peu de nystagmus, surtout dans le sens latéral, mais parfois aussi dans le sens vertical. Les pupilles se contractent à la lumière, mais elles sont inégales ; la gauche, sans être très petite, est sensiblement plus étroite que la droite.

Dès l'entrée du malade à l'hôpital on cherche à lutter contre la faiblesse qui résulte de l'inanition par l'alimentation artificielle, en attendant de le soumettre à un traitement hydrargyrique qui, en raison de ses antécédents, est indiqué. Mais cinq jours après, dans l'après-midi, il succombe brusquement dans une syncope.

Examen anatomique. — A l'œil nu on constate que le *tronc basilaire* et les artérioles qui en partent sont obstrués par une thrombose récente. Sur une étendue de 1 cent. 1/2 au voisinage de son extrémité inférieure le tronc basilaire présente en outre des parois extrêmement épaissies, blanchâtres, opaques ; cette altération se continue sur la vertébrale gauche, sur l'étendue de 1 centimètre environ.

Les *méninges molles* (pie-mère et arachnoïde spinales et cérébrales) sont partout un peu épaissies et opalines.

Après avoir pratiqué à l'état frais la coupe de Meynert, on a fait durcir dans le bichromate la pièce constituée par le bulbe, le cervelet, la protubérance et les ganglions de la base. Une fois durcie, cette pièce a été débitée en tranches minces par des coupes perpendiculaires à la tige cérébrale ; ces tranches ont été imprégnées d'acide osmique par la méthode de Marchi, puis incluses à la colloïdine ; enfin la pièce a été reconstituée pendant l'enrobage par la superposition de toutes les tranches, et le bloc ainsi obtenu a été débité en 1200 coupes d'un dixième de millimètre. Toutes les coupes ont été montées en série, et si quelques défauts d'imprégnation au centre de certains morceaux sont venus, par places et sur une petite étendue, interrompre la continuité des faisceaux dégénérés, les points de repère sont restés suffisamment rapprochés pour que les trajets aient pu être déterminés avec une absolue certitude et pour qu'aucun foyer primitif n'ait échappé.

La moelle a été fragmentée en segments et des coupes ont été pratiquées au niveau de chaque paire radiculaire (méthode de Marchi). De plus, la moelle et l'écorce cérébrale ont été étudiées sur des coupes colorées à l'hématoxyline et par la méthode de Weigert pour la myéline.

L'examen microscopique a montré 1° des *lésions diffuses*, portant sur l'élément mésodermique et généralisées à toute l'étendue de la cavité sous-arachnoïdienne (moelle et cerveau) ; 2° des *lésions localisées*, véritables foyers de nécrose et de ramollissement, qui sont sous la dépendance des lésions

vasculaires, mais qui se cantonnent dans le bulbe ; 3° des *lésions parenchymateuses systématisées* consécutives aux lésions localisées.

Les *lésions mésodermiques diffuses* consistent en une infiltration de toute l'étendue de la *pie-mère* et de l'*arachnoïde* par des éléments cellulaires qui répondent les uns au type lymphocyte, les autres au type cellule plasmatique. Cette infiltration s'accompagne d'un certain degré de fibrose au

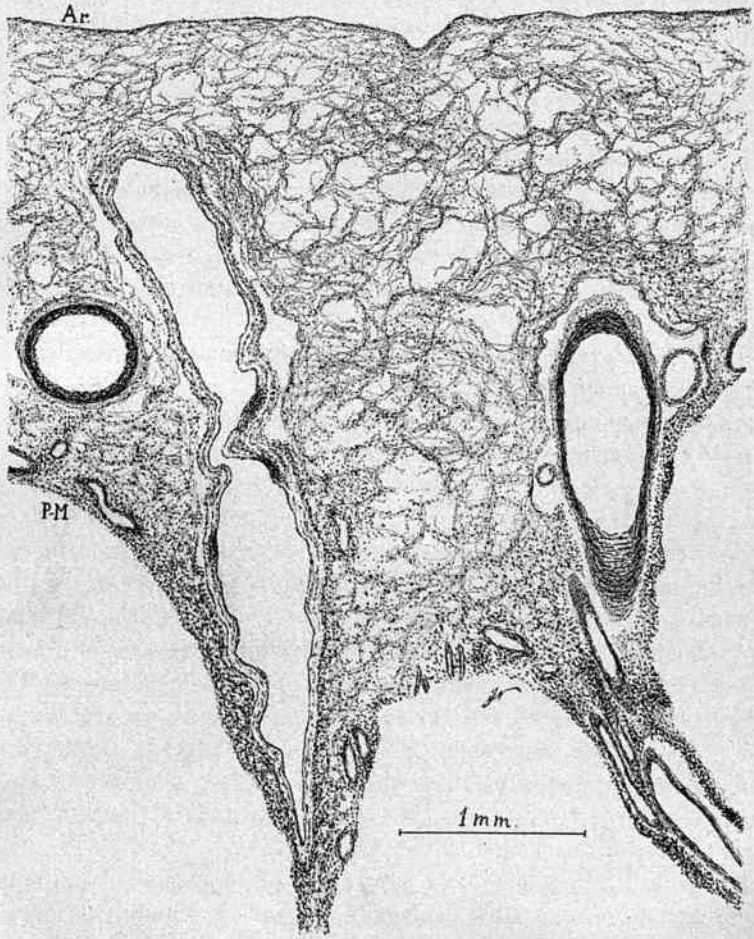

Fig. 1. — Coupe des méninges molles au niveau du lobule paracentral. Hématoxyline et éosine. Grossissement de 26 diamètres.

Ar ; Arachnoïde. P.M. Pie-mère. Entre ces deux membranes le tissu sous-arachnoïdien est épaissi et infiltré d'éléments cellulaires, surtout au voisinage des vaisseaux de la pie-mère. Artères saines, sauf épaississement de la tunique externe. Une grande veine, coupée obliquement, porte dans sa paroi trois nodules d'infiltration cellulaire.

niveau de la moelle, mais surtout au niveau du cerveau où l'espace sous-arachnoïdien est rempli d'un tissu conjonctif fibrillaire, jeune, à mailles lâches, qui contient encore de nombreux éléments cellulaires (fig. 1).

Les *vaisseaux* participent dans une large mesure à ce processus inflammatoire. Les veines ont leurs parois bourrées d'éléments arrondis au point

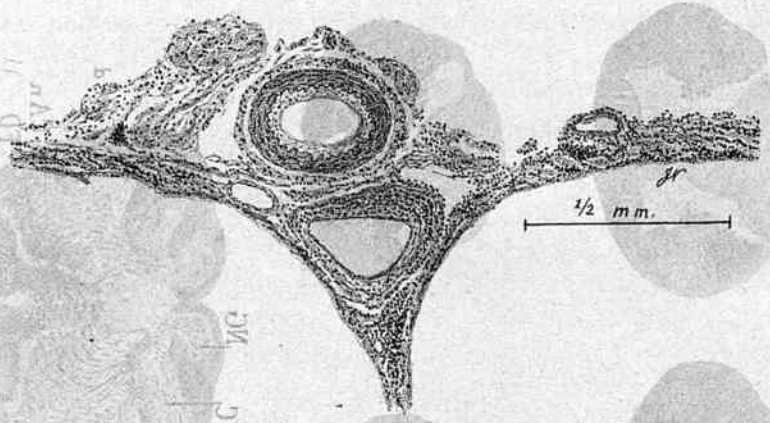

Fig. 2. — Coupe de la pie-mère spinale au niveau de la 2e racine dorsale (entrée du sillon antérieur). Hématoxyline et éosine. Grossissement de 56 diamètres.
Périartérite et endartérite. Phlébite. Infiltrations cellulaires dans les interstices des fibres de la pie-mère et du tissu sous-arachnoïdien.

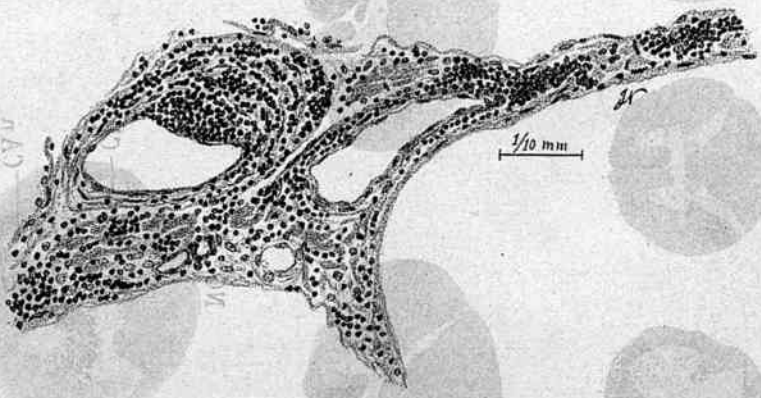

Fig. 3. — Coupe de la pie-mère spinale au niveau de la 2e racine dorsale (région antéro-latérale). Hématoxyline et éosine. Grossissement de 113 diamètres.
Phlébite nodulaire. Infiltration cellulaire (lymphocytes et plasmazellen) dans les parois veineuses et dans les interstices de la pie-mère.

que leurs parois ont souvent quadruplé d'épaisseur; de plus, cette infiltration prédomine habituellement en un point de la circonférence, de sorte que la lumière est excentrique. Les artérioles présentent de l'épaississement et de l'infiltration de leur tunique externe et des lésions d'endartérite fibreuse.

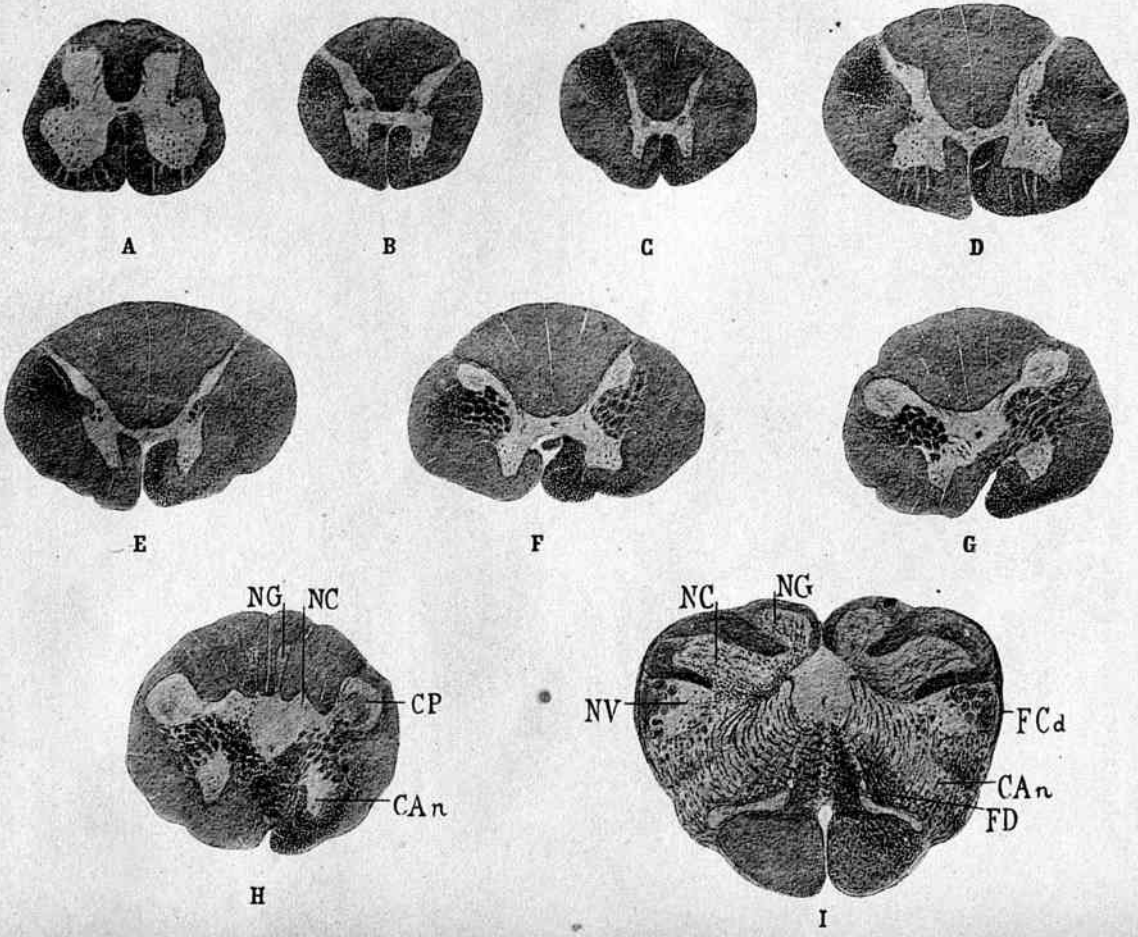

LÉSIONS SYPHILITIQUES DES CENTRES NERVEUX

Hémiasynergie, latéropulsion, myosis bulbaires

Les capillaires sont lésés de la même façon : leurs parois sont infiltrées de cellules rondes (fig. 2 et 3).

Les lésions du tronc basilaire méritent une description spéciale ; cette artère, ainsi que la terminaison de la vertébrale gauche et toutes les artérioles qui en partent, sont épaissies et thrombosées. Une série de coupes montrent que la lésion est en partie ancienne, en partie récente ; elle

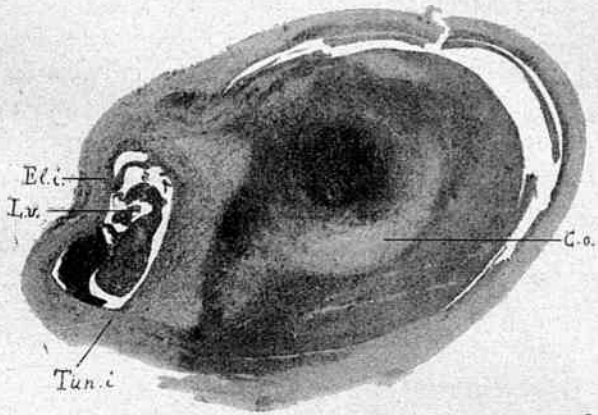

Fig. 4. — Coupe du tronc basilaire au voisinage de son extrémité inférieure. Hématoxyline et éosine.

El. i. — Elastique interne.

Tun. i. — Tunique interne épaissie.

L. v. — Lumière du vaisseau, obstruée par les débris d'un caillot récent.

C. o. — Caillot organisé ancien. (La fente que l'on voit à droite de la figure entre les tuniques vasculaires et le caillot organisé est le résultat d'une incision pratiquée sur la pièce à l'état frais.)

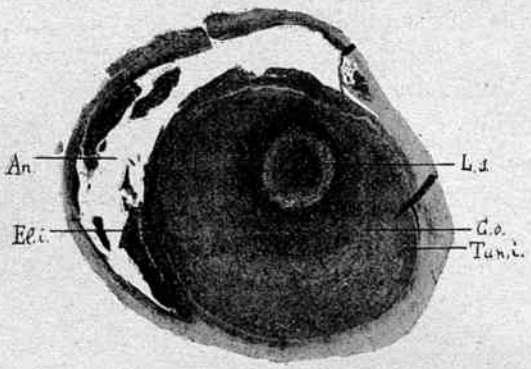

Fig. 5. — Coupe du tronc basilaire dans sa région moyenne. Hématoxyline et éosine.

El. i. — Elastique interne.

Tun. i. — Tunique interne épaissie.

C. o. — Caillot organisé ancien, oblitérant complètement la lumière du vaisseau.

L. s. — Lacunes sanguines creusées au centre de ce caillot.

An. — Anévrisme disséquant par lequel le cours du sang s'était rétabli.

consiste dans une périartérite très nette et dans une endartérite énorme qui, en certains points, ne laisse plus qu'un tout petit chenal pour le passage du sang ; il est manifeste qu'une partie des tissus situés en dedans de l'élastique interne provient de l'épaississement de l'endartère, tandis qu'une autre partie, la plus considérable, est le produit de l'organisation de caillots pariétaux anciens ; dans cette dernière partie on observe au centre des lacunes sanguines néoformées (fig. 4). La tunique moyenne et les tissus de l'endartère épaissie ont subi des lésions de nécrose dans les portions les plus éloignées du courant sanguin ; à la faveur de cette nécrose, il s'est formé en un point un anévrisme disséquant, en dehors de l'élastique interne, dans l'épaisseur de la musculaire désorganisée (fig. 5). Dans les derniers moments de la vie, il s'est formé une thrombose qui a arrêté le cours du sang et qui est peut-être la cause immédiate de la mort.

Telles sont les lésions mésodermiques superficielles. Dans la profondeur du tissu nerveux on trouve des lésions de capillarite, surtout au niveau du bulbe, de la protubérance et des tubercules quadrijumeaux. L'écorce cérébrale est indemne ; elle ne présente qu'un certain degré de sclérose névroglique sous-jacente aux lésions inflammatoires de la pie-mère, sans lésions des fibres à myéline tangentielles.

En somme, l'appareil mésodermique du système nerveux tout entier est le siège d'un vaste *syphilome diffus*, caractérisé essentiellement par les lésions typiques des vaisseaux ; l'artérite du tronc basilaire, en particulier, ne permet d'émettre aucun doute sur la nature de la lésion. La sclérose conjonctive, déjà avancée en certains points, montre que cette lésion évolue depuis un certain temps.

Les *lésions localisées* consistent en quatre foyers qui siègent dans la moitié gauche du bulbe, dans des territoires irrigués par des branches de la vertébrale antérieure gauche, atteinte d'endartérite, ainsi que nous venons de le dire. Ces foyers ne se cantonnent pas exactement chacun dans le territoire d'une artériole bulbaire ; ils résultent chacun de l'altération de rameaux terminaux appartenant à plusieurs artérioles (médianes antérieures, radiculaires internes et externes, accessoires) ; ils respectent un certain nombre de territoires appartenant à des rameaux des mêmes artérioles ; de plus, les propriétés physiques des tissus dans lesquels ils se sont formés paraissent avoir eu sur leur forme et leur extension une influence indépendante des dispositions vasculaires ; ainsi le plus ancien des foyers (F_2) est allongé verticalement, c'est-à-dire parallèlement aux fibres nerveuses de la région et perpendiculairement au trajet des artérioles.

De ces quatre foyers, le plus récent et le plus grand (F_1) s'étend sur toute la moitié supérieure du bulbe : sa forme générale est triangulaire ; sa base

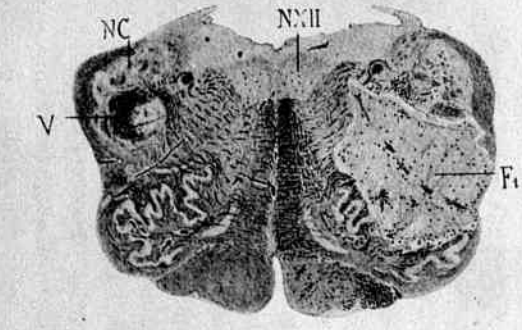

J

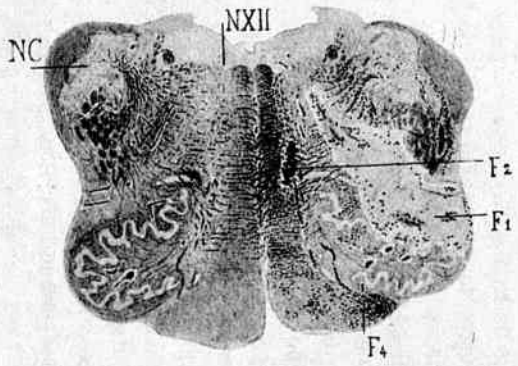

K

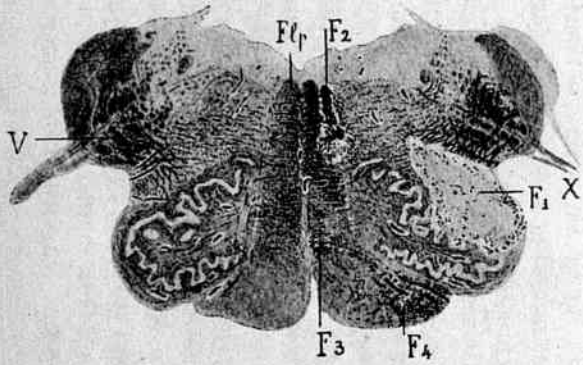

L

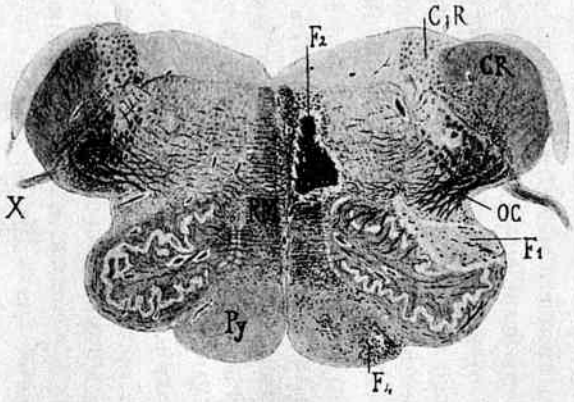

M

LÉSIONS SYPHILITIQUES DES CENTRES NERVEUX

Hémiasynergie, latéropulsion, myosis bulbaire.

(J. Babinski et J. Nageotte)

s'adosse à la pie-mère, son sommet s'avance dans l'épaisseur de la substance réticulée jusque près du plancher, entre le faisceau solitaire et le faisceau longitudinal postérieur ; il est limité par un sillon d'œdème ; dans son épaisseur, la myéline des tubes n'a pas encore subi la dégénérescence graisseuse, mais il existe déjà à la périphérie et le long des vaisseaux des corps granuleux disséminés (Pl. LVI, fig. J, K, L, M).

Ce foyer entame la lame postérieure de l'olive, la moitié antérieure de la racine du trijumeau sur une petite étendue, et sectionne une partie des racines du spinal ; il interrompt forcément le trajet des fibres ascendantes du faisceau antéro-latéral (faisceau de Gowers) ; toutefois le faisceau cérébelleux direct, qui passe très tôt en arrière, paraît lui avoir échappé ; les noyaux situés dans le faisceau latéral du bulbe sont naturellement englobés. Toutes les dégénérescences secondaires que ce foyer aurait été capable d'amener, de par sa situation, ne sont certainement pas encore achevées, car la racine du trijumeau n'a pas dégénéré au-dessous de la section ; néanmoins les fibres arciformes ont dégénéré à partir du point sectionné et il est possible qu'au moins une partie de la dégénérescence du ruban de Reil droit lui soit imputable. Nous n'avons pas constaté au-dessus de lui de dégénérescence répondant au trajet récemment décrit du faisceau de Gowers vers le cervelet.

Le second foyer (F_2) est étroit et allongé dans le sens vertical ; son trajet onduleux s'étend de la partie moyenne à la partie supérieure des olives ; il siège sur les parties latérales du ruban de Reil, plus ou moins en arrière, suivant le niveau où on le considère. Certainement plus ancien que le précédent, il est constitué par une cavité remplie de corps granuleux. Il sectionne la moitié postérieure du ruban de Reil, les régions internes de la substance réticulée, quelques fascicules de l'hypoglosse ; il entame le faisceau longitudinal postérieur et se place au hile de l'olive de manière à interrompre à la fois les fibres olivaires gauches avant leur entre-croisement et les fibres olivaires droites après leur entre-croisement ; de là résulte une dégénérescence bilatérale et symétrique de ces fibres, ou du moins d'une bonne partie d'entre elles (Pl. LVI, LVII, fig. K, L, M, N).

Les troisième et quatrième foyers sont peu étendus et constitués par des zones de myélite plutôt que par des ramollissements. L'un (F_3) siège sur la partie antérieure du ruban de Reil, respectée par le foyer précédent, et l'autre (F_4) sur le faisceau pyramidal (Pl. LVI, fig. K, L, M).

Il nous faut aborder maintenant l'étude des *lésions parenchymateuses systématisées*, ou, en d'autres termes, des dégénérescences secondaires consécutives à ces foyers. Nous nous sommes assurés, par une étude minutieuse des coupes sériées, que les lésions mésodermiques que nous avons décrites plus haut n'ont altéré en rien la pureté de ces dégénérescences,

qui proviennent exclusivement des foyers nécrobiotiques. Nous les étudierons en envisageant successivement chaque faisceau au-dessus et au-dessous des foyers.

Le *faisceau pyramidal* est altéré dans toute la hauteur de la moelle ; nous ne dirons rien de la disposition de ses deux portions qui est classique, sinon que la limite externe du faisceau pyramidal direct ne peut être fixée avec certitude, à cause de la présence de fibres descendantes bulbo-protubérantielles qui lui sont immédiatement juxtaposées. Au-dessus du foyer il existe quelques fibres dégénérées dans le faisceau pyramidal ; on peut les suivre jusqu'à la capsule interne où elles se groupent dans la région postérieure du segment postérieur ; s'agit-il là d'une dégénérescence rétrograde ? Nous ne pouvons l'affirmer, n'ayant pas suivi les fibres dégénérées jusqu'à leur disparition (Pl. LIX, fig. S).

Le *ruban de Reil* gauche, au-dessus des foyers, présente une dégénérescence intense ; dans les régions où ce faisceau forme un triangle allongé d'avant en arrière (bulbe et régions inférieures de la protubérance), on distingue très nettement deux zones dégénérées : l'une très considérable en arrière, l'autre plus discrète en avant, séparées par un espace relativement sain. Dans la zone postérieure, il ne reste plus une fibre saine. Cette zone répond aux fibres sectionnées par le foyer F_2 ; par sa situation, ce foyer a atteint plus particulièrement les fibres provenant du noyau grêle (Pl. LVII, LVIII, fig. O, P,Q).

En effet, Bechterew assigne à celles des fibres du ruban de Reil qui proviennent du noyau grêle une topographie spéciale ; ces fibres constitueraient la partie postérieure de la couche interolivaire et se myéliniseraient à une époque plus tardive que les fibres émanées du noyau cunéiforme, qui occuperaient la partie antérieure de la couche interolivaire. Comme le noyau grêle répond aux membres inférieurs et le noyau cunéiforme aux membres supérieurs, cela revient à dire que les fibres du ruban de Reil qui servent au passage des impressions des membres inférieurs sont en arrière et celles des membres supérieurs en avant ; or, précisément on remarquera que, dans notre cas, où la région postérieure de la couche interolivaire était plus atteinte que la région antérieure, les troubles sensitifs prédominaient aux membres inférieurs.

La région antérieure du ruban de Reil n'est pas indemne de toute dégénérescence ; il existe des fibres dégénérées disséminées partout ; ces fibres sont plus nombreuses et plus condensées tout à fait en avant ; ce sont les fibres sectionnées par le foyer F_3.

Lorsque, au-dessus du noyau masticateur, le ruban de Reil a pris une forme aplatie d'avant en arrière, nous ne trouvons plus cette division nette ; il semble qu'à ce niveau les fibres des différentes origines se soient

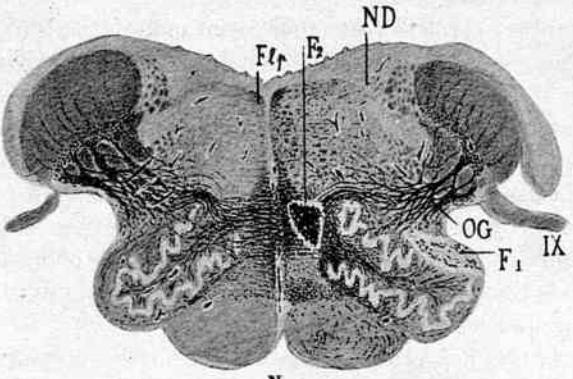

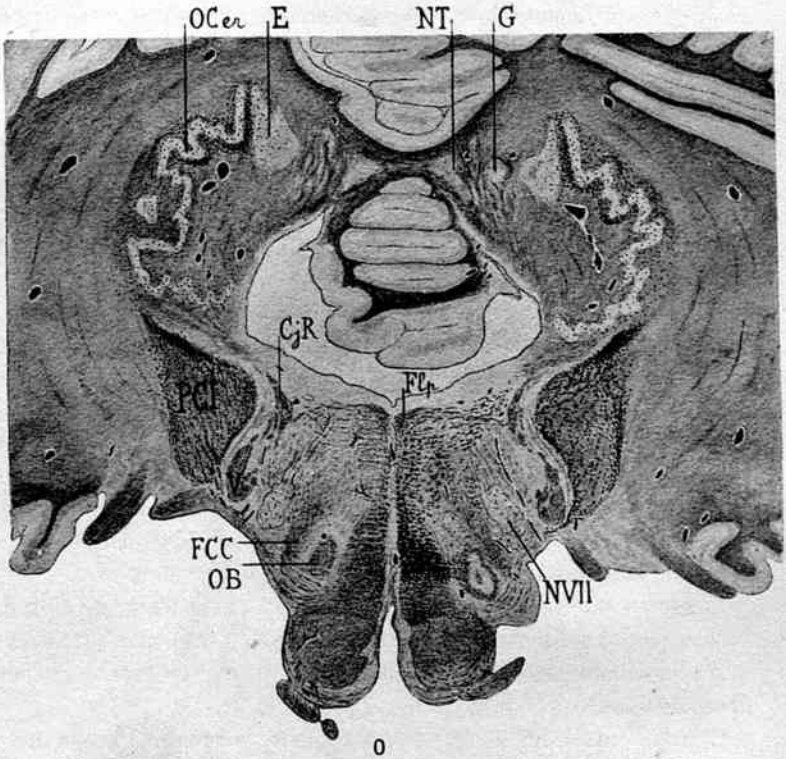

LÉSIONS SYPHILITIQUES DES CENTRES NERVEUX

Hémiasynergie, latéropulsion, myosis bulbaire.

(*J. Babinski et J. Nageotte*)

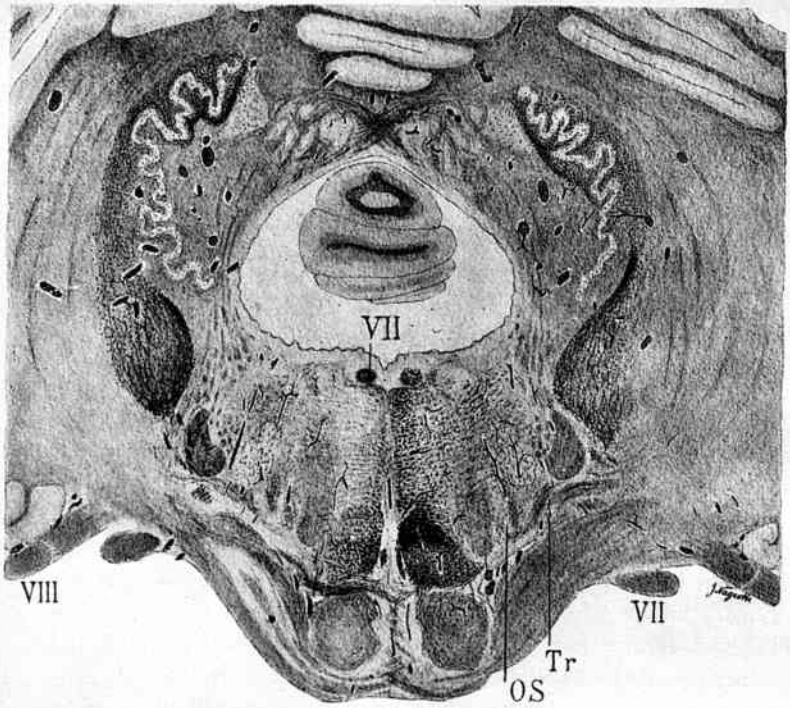

P

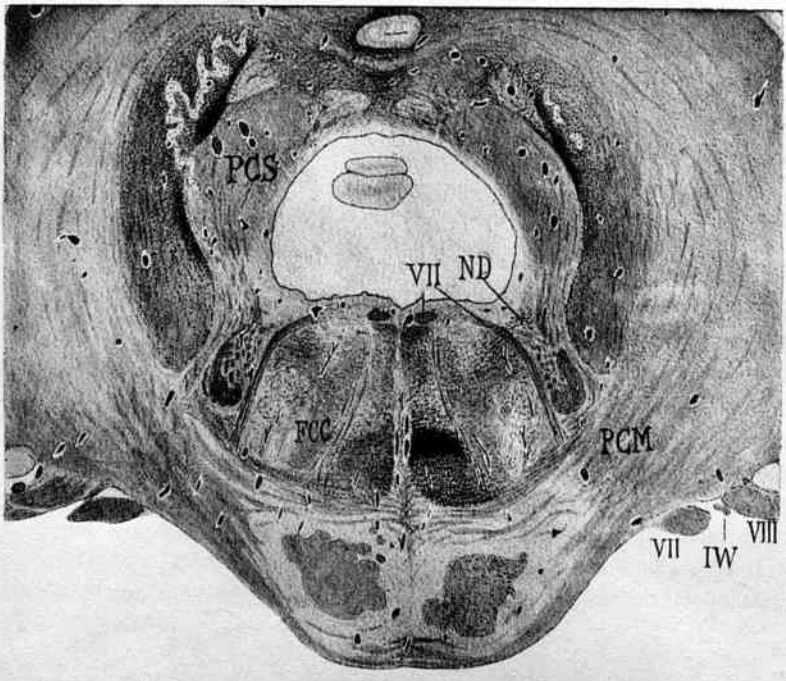

Q

confondues ; en dehors des fascicules du *pes lemniscus* profond, dépendance du faisceau pyramidal, on ne trouve plus de territoires intacts dans son épaisseur. Pourtant Bechterew admet que les fibres postérieures de la couche interolivaire occupent plus haut la région interne du ruban de Reil ; Long, dans sa thèse, a publié deux cas qui viennent à l'appui de cette manière de voir. Notre observation tend, au contraire, à prouver que, au moins chez certains sujets, les fibres de différente origine se mélangent dans la région protubérantielle ; c'est aussi l'avis de Schlesinger (Pl. LIX, fig. R).

En remontant dans la protubérance et dans l'isthme de l'encéphale, le ruban de Reil médian prend, au voisinage des tubercules quadrijumeaux postérieurs, la forme d'un L; la branche antéro-postérieure, moins importante que la branche transversale, est superficielle. Au niveau des tubercules quadrijumeaux antérieurs, la branche transversale se renfle et l'ensemble du faisceau dégénéré forme un triangle curviligne, dont la base concave embrasse le noyau rouge, tandis que l'angle externe effilé se recourbe en arrière où il est sous-jacent au bras du tubercule quadrijumeau postérieur, puis plus haut au corps genouillé interne.

Plus haut encore, sous l'extrémité supérieure du corps genouillé interne, le ruban de Reil prend une forme moins définie ; il devient irrégulièrement ovalaire ; ses fibres sont moins tassées et s'éparpillent à la périphérie ; en un mot il commence à se dissocier pour occuper toute la région désignée par M. et Mme Déjerine sous le nom de *zone du ruban de Reil médian*. Dans cette région, les fibres cheminent au milieu d'amas irréguliers de cellules, croisant à angle droit les fascicules des fibres rayonnantes de la couche optique. Ces amas dépendent de la portion antérieure (inférieure) du *noyau externe* de la couche optique, dans laquelle une partie des fibres dégénérées s'épuise rapidement ; beaucoup d'entre elles pénètrent dans le *noyau médian*, qui est situé en arrière (en haut) et en dedans. Ces deux groupes cellulaires, noyau externe et noyau médian, sont les seuls aboutissants des fibres du ruban de Reil ; la dégénérescence cesse à quelques millimètres au-dessus du point où disparaît le noyau médian et nous avons pu nous assurer qu'aucune fibre altérée ne se dirige vers l'écorce — en cela notre observation vient corroborer tous les travaux récents. Nous avons constaté également qu'aucune fibre ne se rend à la substance noire, ni au corps de Luys, ni au *globus pallidus*, ni à la commissure de Meynert, comme Bechterew le suppose pour les fibres émanées du noyau cunéiforme ; ces fibres forment, il est vrai, dans notre cas, la minorité des fibres dégénérées ; nous croyons néanmoins que ces connexions n'auraient pas pu nous échapper si elles existaient réellement.

Les rapports du ruban de Reil dans sa dernière portion (zone du ruban

de Reil médian) sont les suivants : en avant la zone dégénérée répond au faisceau pyramidal, dont elle est séparée par la partie externe du faisceau thalamique de Forel et de la *zona incerta*; en dehors elle s'adosse à la zone grillagée qui la sépare du segment rétro-lenticulaire de la capsule interne ; en arrière et en dedans elle pénètre largement dans le noyau médian ; en arrière et en dehors, elle répond à la région postérieure (supérieure) du noyau externe. Dans leur trajet, les fibres du ruban de Reil traversent la moitié externe du noyau semi-lunaire de Flechsig (Pl. LIX, fig. S).

Au-dessous des foyers de ramollissement, on observe une dégénérescence descendante de la couche interolivaire, qui est notablement moins dense que la dégénérescence ascendante, mais qui permet de suivre les fibres dans leur entre-croisement (fibres arciformes internes) jusqu'aux noyaux grêle, cunéiforme et du trijumeau. Parmi ces fibres, celles destinées au noyau grêle paraissent être les plus nombreuses. S'agit-il de fibres descendantes suivant exactement le trajet des fibres ascendantes et destinées aux noyaux d'où partent celles-ci ? Nous ne le croyons pas. Parmi les observateurs qui ont rencontré la même disposition, les uns, comme Bechterew, en ont conclu qu'il existe dans cette région des fibres descendantes ; les autres, comme Déjerine et son élève Long, supposent que la dégénérescence inférieure est une dégénérescence rétrograde. Or nous savons, par les recherches de Nissl et de Marinesco, que l'amputation d'un cylindraxe est loin d'être indifférente pour la vitalité d'un neurone et, par conséquent, de la portion de cylindraxe qui est restée attenante à la cellule, surtout lorsque cette amputation a eu lieu au voisinage de la cellule. Lorsqu'un nerf moteur est coupé, et encore mieux arraché à son émergence, toutes les cellules du noyau se modifient et un certain nombre d'entre elles succombent, donnant ainsi naissance à une dégénérescence de la portion proximale du cylindraxe qui n'est pas à proprement parler une dégénérescence rétrograde et qui ne contrevient pas à la loi de Weller, mais qui est le résultat de la mort totale du neurone. Nous croyons qu'il faut attribuer à ce processus la dégénérescence de ces fibres qui suivent si exactement le trajet des fibres ascendantes et qui forment des boules exactement de la même taille que ces fibres, indice d'un calibre égal. La couche interolivaire ne contiendrait ainsi que des fibres ascendantes, fibres du ruban de Reil, émanées des noyaux grêle (membres inférieurs), cunéiforme (membres supérieurs), du trijumeau (face) et destinées aux noyaux de la couche optique (Pl. LVI, LV, fig. I, J, K, L, M).

Le ruban de Reil droit présente une zone de dégénérescence légère qui répond précisément à la région épargnée dans le ruban de Reil gauche et qui provient de fibres sectionnées à gauche de la ligne médiane avant leur entre-croisement ; ce sont naturellement les fibres dont l'entre-croisement est le plus élevé qui ont été ainsi atteintes.

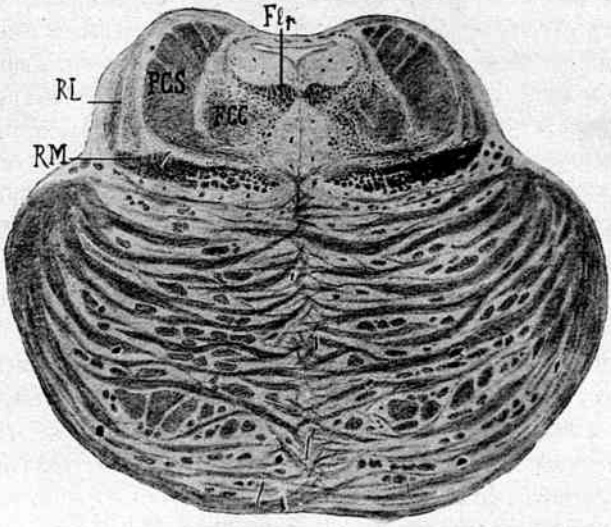

R

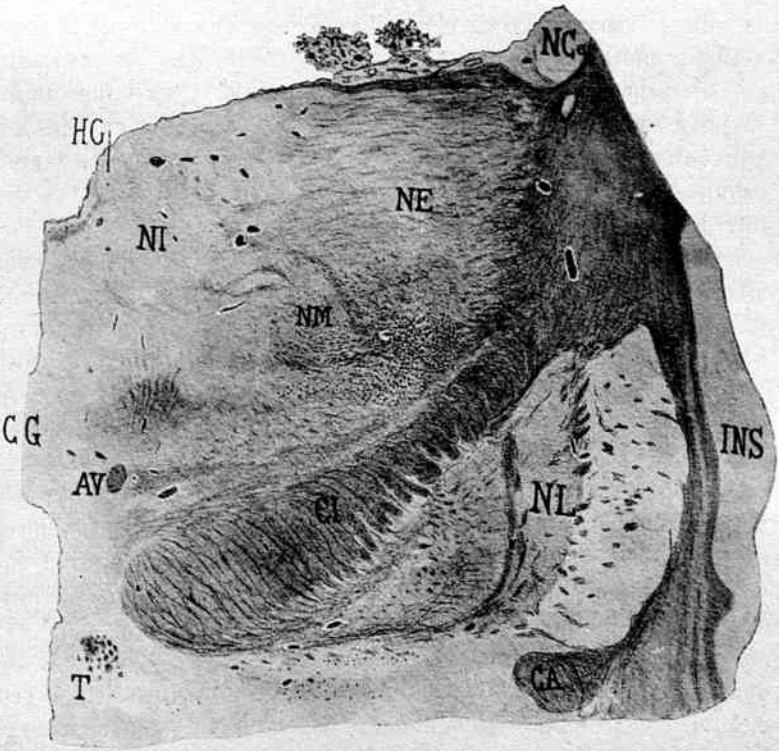

S

LÉSIONS SYPHILITIQUES DES CENTRES NERVEUX

Hémiasynergie, latéropulsion, myosis bulbaire.

(J. Babinski et J. Nageotte)

Au-dessous des foyers, dans la région de la substance réticulée qui avoisine le ruban de Reil et le faisceau longitudinal postérieur, on aperçoit des faisceaux longitudinaux dégénérés qui cheminent entre les fibres de l'hypoglosse. Au-dessous des olives ces fibres sont séparées du ruban de Reil par le corps juxtaolivaire interne ; elles s'appliquent sur la corne antérieure qu'elles coiffent. Plus bas elles sont séparées du faisceau pyramidal direct par une mince ligne pâle (Pl. LV, fig. H), puis cette ligne de démarcation disparaît ; elles descendent dans la moelle en s'écartant un peu de la corne antérieure et forment une virgule dont la tête s'adosse au faisceau pyramidal direct en touchant à la périphérie de la moelle, et dont la queue se perd dans l'épaisseur du faisceau antéro-latéral, en dedans de la place du faisceau de Gowers. Ces fibres diminuent rapidement de nombre dans la région cervicale, mais nous avons pu les suivre jusque dans la région sacrée. Le faisceau répond à la description du *faisceau cérébelleux descendant* qui, suivant les auteurs, proviendrait en partie du cervelet, en partie du noyau de Deiters. Nos figures reproduisent, en particulier, très exactement le trajet bulbaire et spinal indiqué et figuré par Thomas chez le chien. Mais il est vraisemblable que, dans notre cas, aux fibres descendantes du noyau de Deiters se surajoutent des fibres d'origines diverses et en particulier des fibres du faisceau longitudinal postérieur atteintes par le foyer F_2.

Au-dessus des foyers on trouve des faisceaux dégénérés, en moins grand nombre, épars dans la substance réticulée et siégeant sur les côtés de la portion postérieure de la formation réticulée blanche, comme ceux que nous venons de décrire au-dessous du foyer F_2. Un certain nombre de ces fibres se recourbent dans la portion postérieure de la substance réticulée grise pour pénétrer dans le noyau de Deiters où elles s'arrêtent. Ces fibres sont évidemment les mêmes que celles que Probst a vues chez des animaux et qu'il a décrites comme des fibres ascendantes venant de la moelle et destinées au noyau de Deiters. On doit se demander si ces fibres ne représenteraient pas plutôt une dégénérescence ascendante du faisceau descendant que nous venons de décrire, comparable à la dégénérescence centripète que nous avons admise pour le ruban de Reil (Pl. LVII, LVIII, fig. N, O, P, Q).

Il existe en outre d'autres fibres dégénérées qui remontent jusque dans les régions supérieures de la calotte. Ce sont : 1° des fibres éparses dans toute l'étendue de la substance réticulée grise ; 2° des fibres groupées en fascicules plus denses qui siègent dans la formation réticulée blanche, formant un trait d'union entre le faisceau longitudinal postérieur et le ruban de Reil, sans qu'on puisse établir de limite nette entre ces différentes formations. Dans la partie supérieure du bulbe, les fascicules dégénérés

sont écartés du raphé médian par l'apparition d'un faisceau longitudinal non dégénéré, qui va en se renforçant jusqu'au noyau central supérieur de la calotte, dans lequel il semble se perdre. Dans la protubérance toutes ces fibres dégénérées éparses forment par leur ensemble un triangle dont la base s'adosse au ruban de Reil et au noyau réticulé ; le côté interne répond à ce faisceau médian non dégénéré que nous venons d'indiquer, plus haut à la portion interne du noyau central supérieur qui prend sa place ; le côté externe est limité par le faisceau central de la calotte. Dans l'aire ainsi délimitée les fibres dégénérées sont assez nombreuses en bas ; elles diminuent de nombre à mesure que l'on remonte et disparaissent avec la calotte.

Le *faisceau longitudinal postérieur* gauche présente au-dessous du foyer F_2 une dégénérescence intense ; mais comme ses fibres se mélangent bientôt à celles du ruban de Reil, nous n'avons pas pu savoir ce qu'elles deviennent par en bas. En haut il existe un petit nombre de fibres dégénérées dans le faisceau ; par analogie avec ce qui se passe dans le ruban de Reil, on peut supposer que ces fibres représentent une dégénérescence centripète qui s'étend jusqu'à l'extrémité supérieure du faisceau, sur la face interne du noyau rouge (Pl. LVI, fig. J, K, L).

Enfin nous arrivons à la dégénérescence des *fibres olivaires*, que nous avons pu suivre dans toute leur étendue jusqu'à leur terminaison. Les fibres émanant des deux olives bulbaires, sectionnées en grand nombre par un foyer unique, comme nous l'avons dit, forment par leur dégénérescence des boules beaucoup plus petites que les fibres des autres faisceaux. Elles constituent d'abord les fibres pré-, inter- et rétrotrigéminales, puis vont se grouper à la partie profonde des corps restiformes, avec lesquels elles pénètrent dans le cervelet. Bientôt elles traversent en réseau les corps restiformes et vont se grouper dans leur angle postérieur (Pl. LVI, LVII, fig. L, M, N, O).

Elles montent ainsi jusqu'à la partie supérieure du corps ciliaire et se recourbent pour descendre entre l'embolus et l'olive, ainsi qu'à la face interne de la moitié postérieure de l'olive où elles prennent part au plexus intraciliaire. Un certain nombre d'entre elles se dirigent directement dans la toison pendant leur trajet ascendant. Ces fibres se terminent dans l'embolus et l'olive cérébelleuse, et ne se rendent pas à l'écorce comme on l'avait supposé. A la dénomination de fibres olivo-cérébelleuses, il convient donc de substituer celle d'*olivo-ciliaires* qui indique leur origine dans l'olive bulbaire et leur terminaison dans le corps ciliaire du côté opposé (Pl. LVII, LVIII, fig. O, P. Q).

Après un grand nombre d'hypothèses émises par les différents auteurs sur le trajet des cylindraxes des cellules olivaires et sur la direction des

fibres qui relient les olives au cervelet, Cajal a reconnu que les fibres pré-, inter-et rétrotrigéminales représentent la voie efférente croisée des olives vers le cervelet, sans pouvoir suivre les fibres dans leur trajet ultérieur. Bechterew, d'autre part, a suivi ces fibres par la méthode du développement et a reconnu leurs connexions avec le corps dentelé ; mais il n'est pas fixé sur leur direction et il en fait provenir une partie directement de l'écorce du cervelet. Nous croyons être les premiers à montrer par la méthode de Marchi le trajet, la direction et la terminaison des fibres olivo-ciliaires.

En résumé, un homme de 50 ans, syphilitique depuis l'âge de 30 ans, est pris brusquement, en pleine santé, d'accidents nerveux graves : hémiasynergie du membre inférieur gauche, latéropulsion vers la gauche, tremblement léger des membres supérieurs, hémiplégie légère et hémianesthésie droites, difficulté de la déglutition, et léger rétrécissement de la pupille gauche. Douze jours après le début des accidents, le malade meurt et l'autopsie permet de constater la présence de lésions syphilitiques artérielles et méningées diffuses, avec ramollissements multiples localisés dans la moitié gauche du bulbe.

De cette observation complexe nous tirerons d'abord quelques déductions relativement au mode de développement des affections syphilitiques du système nerveux, puis nous chercherons à établir les rapports qui existent entre les symptômes observés et les localisations constatées par l'examen anatomique.

Pour ce qui concerne le premier point, notre observation est précieuse parce que le malade est mort très peu de temps après l'apparition des troubles cliniques. Or il existe des lésions déjà anciennes, généralisées à toute l'étendue des méninges cérébro-spinales, qui ont évolué pendant une période latente, sans donner naissance à des symptômes appréciables, ou au moins sans que le malade s'en soit aperçu.

La présence des lésions méningées généralisées nous paraît être la règle dans la syphilis nerveuse en voie d'évolution, quelle qu'en soit la forme, qu'il s'agisse de tabes, de paralysie générale ou de lésions conglomérées du cerveau et de la moelle. Ces lésions constituent, en quelque sorte, les fondations sur lesquelles s'élèvent ensuite les lésions caractéristiques de chacune des formes de la syphilis du système nerveux. Les récents travaux accomplis à la suite de la découverte de Widal sur la cytologie du liquide céphalo-rachidien sont venus confirmer les faits que l'anatomie pathologique avait déjà précédemment permis de constater. De plus, l'examen du liquide extrait par la ponction lombaire a montré que la lymphocytose,

qui décèle la méningite, est extrêmement précoce, qu'elle accompagne les tout premiers symptômes de la syphilis nerveuse, qu'elle peut même en être la seule manifestation, et que, par conséquent, la méningite paraît être le premier stade des lésions du système nerveux, qui dérivent de la syphilis. L'observation que nous rapportons vient à l'appui de cette manière de voir ; en effet les altérations des méninges sont anciennes, comme nous l'avons dit, l'artérite du tronc basilaire est manifestement spécifique, et la méningite présente des lésions vasculaires caractéristiques de la syphilis. C'est une *méningite syphilitique*.

La méningite syphilitique a des analogies avec la méningite tuberculeuse au point de vue histologique ; ce qui les différencie, c'est que dans la première les infiltrations cellulaires sont plus discrètes et qu'elles ne présentent pas de caséification vraie comme dans la tuberculose ; elles subissent seulement une mortification quand l'irrigation sanguine devient insuffisante ; il faut néanmoins reconnaître qu'il y a une grande ressemblance entre les deux processus, et que, pour distinguer ces deux ordres de lésions, il est nécessaire de les envisager dans leur ensemble.

Dans notre cas, les lésions artérielles diffuses ont déterminé, dans le bulbe, la formation de foyers de mortification dont dépendent exclusivement les troubles cliniques qui ont été observés, et c'est au mode spécial de localisation de ces foyers que sont dues les particularités symptomatiques. Nous allons essayer de superposer dans la mesure du possible les symptômes et les lésions.

Sans revenir sur les différents détails anatomiques qui ont été discutés au fur et à mesure de leur description, nous rappellerons qu'il existe : 1° une interruption de la voie olivo-ciliaire des deux côtés ; les cellules des olives inférieures du bulbe ne sont plus en connexion par leurs cylindraxes avec les cellules des olives cérébelleuses et des embolus ; 2° une interruption de la voie descendante qui relie le noyau de Deiters gauche (et peut-être le cervelet gauche) avec la partie gauche de l'axe médullaire ; s'il existe une voie ascendante de la moelle au noyau de Deiters (Probst), cette voie est également sectionnée ; 3° une interruption d'une partie des fibres du ruban de Reil ; 4° une interruption des voies ascendantes latérales de la moelle (faisceau de Gowers) avec conservation probable du faisceau cérébelleux direct ; 5° une lésion du faisceau longitudinal postérieur gauche avec dégénération descendante ; 6° une destruction des nerfs mixtes gauches sur une certaine étendue ; 7° une lésion légère de la pyramide gauche.

Ces deux dernières lésions expliquent la gêne de la déglutition et l'hémiparésie droite.

Au point de vue de la sensibilité, la disposition anatomo-pathologique nous paraît s'adapter aux particularités cliniques.

Nous avons déjà indiqué précédemment comment on pouvait comprendre, selon nous, la prédominance de l'anesthésie au membre inférieur ; elle peut être attribuée à ce que les altérations du ruban de Reil sont surtout intenses dans la partie postérieure de la couche interolivaire où siègent les fibres nerveuses provenant du noyau grêle auquel aboutissent les fibres longues des racines postérieures des membres inférieurs.

Si à la face l'anesthésie est bilatérale, c'est sans doute parce que le foyer F_2 sectionne à la fois des fibres du ruban de Reil déjà entre-croisées et des fibres qui ne le sont pas encore ; ajoutons à cela que le noyau du trijumeau gauche ainsi que la portion descendante sont un peu entamés.

La présence d'altérations dans les deux voies sensitives bulbaires, la voie médiane et la voie latérale, cadre bien avec ce fait clinique que la sensibilité était atteinte dans presque tous ses modes, le tact, la température et la douleur. Mais il nous est impossible de déterminer ici la part qui revient à la lésion de chacune des voies sensitives dans la genèse des troubles de sensibilité.

Dans deux autres cas, sans contrôle anatomique, que nous avons relatés dans notre communication antérieure, une lésion bulbaire avait déterminé une dissociation remarquable de la sensibilité, analogue à celle que l'on observe dans la syringomyélie : perte de la sensibilité à la douleur et à la température avec conservation du tact et de la notion de position. Nous avons supposé que dans ces cas le ruban de Reil était respecté et que la lésion siégeait exclusivement sur les voies sensitives latérales du bulbe ; les autres symptômes cadraient bien avec cette supposition.

Au cours des recherches bibliographiques que nous avons faites, nous avons trouvé plusieurs observations analogues ; la plus nette est celle de Hun (N.-Y. *Med. J.*, 1897), qui concerne un homme atteint d'analgésie et d'anesthésie à la température de toute la moitié gauche du corps, avec conservation du tact : il existait une vaste lésion sur les parties latérales du bulbe avec conservation du ruban de Reil. Dans ce cas, il existait en outre, du côté de la lésion, une perte du sens musculaire que l'auteur met sur le compte de la lésion du faisceau cérébelleux direct. L'observation de Hun ainsi que les nôtres viendraient à l'appui de l'opinion de Van Gehuchten qui considère ce faisceau comme destiné au passage des impressions tactiles, tandis que les fibres ascendantes de la région latérale transmettraient les sensations de douleurs et de température. Mais ce n'est là encore qu'une hypothèse discutable, à laquelle on pourrait faire des objections, et la seule conclusion ferme qu'il soit permis de tirer des faits obser-

vés jusqu'à présent est la suivante : une lésion bulbaire peut donner lieu à une dissociation des divers modes de la sensibilité identique à la dissociation syringomyélique.

Dans notre cas, il existait un rétrécissement de la pupille gauche. C'est là un phénomène que nous avons rencontré à plusieurs reprises dans des lésions unilatérales du bulbe et que nous avons relevé dans plusieurs des observations publiées. On peut également constater une rétropulsion du globe oculaire avec rétrécissement de la fente palpébrale ; en un mot les lésions bulbaires peuvent amener un syndrome oculo-pupillaire à peu près identique à celui que l'on observe dans les lésions du sympathique cervical. Toutefois ces troubles paraissent être moins accentués que lorsque le sympathique est sectionné. Nous nous étions demandé un moment si ces faits ne permettaient pas de supposer l'absence d'un centre ciliaire dans la moelle ; mais comme il n'existe pas de fibres dégénérées dans les racines antérieures médullaires au niveau de la région dorsale supérieure, nous sommes amenés à conclure que les fibres dont l'interruption cause les symptômes en question ne vont pas directement au sympathique et que, par conséquent il existe bien un centre médullaire interposé. On doit donc admettre avec Salkowski et François Franck que le centre cilio-spinal existe, mais ce n'est qu'un centre secondaire subordonné à un centre irido-dilatateur situé dans le bulbe. Laborde (cité par François Franck dans l'article *Grand sympathique* du dictionnaire Dechambre) déclare avoir observé des phénomènes pupillaires unilatéraux dans les hémisections de la moelle cervicale. Nous-mêmes avons vu un myosis unilatéral avec rétropulsion de l'œil et diminution de la fente palpébrale chez des chiens après hémisection de la moelle au-dessous du bulbe. Chez deux lapins, qui ont survécu, nous avons constaté les mêmes phénomènes après une simple piqûre latérale du bulbe ou de la moelle cervicale supérieure ; mais dans ces deux cas les phénomènes se sont atténués progressivement et ont disparu au bout de quelques jours.

Quelles sont les fibres descendantes qui établissent la communication entre le centre irido-dilatateur supérieur et le centre cilio-spinal ? On peut supposer avec quelque vraisemblance que ces fibres passent par le faisceau longitudinal postérieur, qui a de nombreuses connexions avec les noyaux des nerfs moteurs de l'œil. Dans l'observation de S. Gee et H. H. Tooth (Brain, 1898), qui concerne un cas d'hémorrhagie de la protubérance, il est noté que les pupilles sont en myosis, la droite plus petite que la gauche ; or les faisceaux longitudinaux postérieurs sont atteints, le droit plus que le gauche. Au contraire dans l'observation de Hun, déjà citée, les pupilles étaient égales et les faisceaux en question intacts. Quel que soit leur lieu de passage, ces fibres s'arrêtent dans la moelle ;

on n'en trouve aucune trace dans les racines antérieures des régions cervicales inférieure et dorsale supérieure, en particulier dans la 1re dorsale.

Il nous reste maintenant à nous occuper des symptômes cérébelleux proprement dits : sensations vertigineuses, nystagmus, latéropulsion vers le côté lésé, tremblement des membres supérieurs, hémiasynergie du membre inférieur du côté lésé. Ces symptômes, qui sont associés dans un grand nombre de cas de lésion du cervelet ou de la protubérance, sont sans doute reliés entre eux par des rapports physiologiques intimes, mais qu'il est difficile de préciser dans l'état actuel de nos connaissances. Il n'entre pas dans notre plan de pousser plus loin l'étude du vertige, qui est un phénomène complexe et encore obscur, ni de décrire à nouveau le symptôme asynergie, pour l'étude clinique duquel nous renvoyons aux travaux antérieurs de l'un de nous. Nous devons toutefois insister sur ce point que dans l'asynergie il n'existe pas le plus petit trouble de la notion de position ; le malade reconnaît immédiatement le sens et l'étendue des plus petits mouvements imprimés à ses membres ; il reproduit fidèlement les yeux fermés, avec ses membres sains, les mouvements imprimés à ses membres asynergiques. Aussi l'occlusion des yeux ne modifie-t-elle en rien ce trouble ; que le malade ait les yeux fermés ou les yeux ouverts, son asynergie ne varie pas. C'est là un caractère essentiel qui différencie nettement l'asynergie de l'ataxie tabétique. Dans l'observation de Hun, il est vrai, l'auteur a noté la perte du sens musculaire et l'exagération de l' « ataxie » par l'occlusion des yeux ; mais dans ce cas les lésions étaient beaucoup plus étendues que dans le nôtre ; elles englobaient en particulier le faisceau cérébelleux direct et les corps restiformes et il existait un foyer dans le cervelet au niveau du corps dentelé, de telle sorte que l'on peut supposer que les troubles moteurs observés n'étaient pas de l'asynergie pure.

Nous ferons aussi remarquer l'importance de la latéropulsion pour le diagnostic des lésions de cette région ; nous avons eu plusieurs fois l'occasion d'observer ce symptôme que nous avons également relevé dans plusieurs observations, mais qui ne nous paraît pas avoir été mis suffisamment en valeur par les auteurs qui se sont occupés de la question. C'est pourtant un symptôme très saillant qui attire l'attention dès le premier abord et qui met immédiatement sur la voie du diagnostic.

Pour expliquer ces différents symptômes nous avons la lésion de trois appareils fort importants : 1° la lésion bilatérale des faisceaux olivo-ciliaires ; 2° la lésion unilatérale du faisceau qui met en rapport le noyau de Deiters avec la moelle ; 3° l'interruption de la voie centripète constituée par le faisceau de Gowers. C'est bien évidemment dans ces trois lésions qu'il faut chercher la cause des symptômes cérébelleux ; mais il

n'est guère possible d'aller plus loin. L'appareil olivaire joue sans doute un grand rôle dans le fonctionnement du cervelet ; Cajal a fait remarquer que les cellules des olives bulbaires comptent parmi les plus compliquées de l'économie ; de plus on voit leur complexité augmenter progressivement à mesure que l'on monte dans l'échelle animale pour arriver à l'homme qui a les olives plus perfectionnées qu'aucun autre animal ; on doit donc s'attendre à ce que leur altération amène des troubles importants. Quels sont-ils ? Dans notre cas, les systèmes olivaires droit et gauche sont atteints d'une façon sensiblement égale ; néanmoins il faut remarquer que l'olive gauche seule est atteinte dans sa substance. Faut-il attribuer à cette lésion le tremblement intentionnel des membres supérieurs ?

Le noyau de Deiters dont le faisceau efférent vers la moelle est sectionné, semble jouer un grand rôle dans les troubles observés. Ses relations intimes avec le nerf vestibulaire suffiraient déjà à le désigner comme un des organes importants de l'équilibre ; Bruce (*Brit. med. J.*, 1899) a constaté que sa destruction entraîne la chute sur le côté et des mouvements d'oscillation des yeux. Il semble donc qu'on peut attribuer avec quelque vraisemblance à la lésion du faisceau de Marchi, ou faisceau cérébelleux descendant, la latéropulsion et le nystagmus. Intervient-elle en outre dans la genèse de l'asynergie proprement dite ? C'est probable, puisque dans notre cas, où l'asynergie était presque limitée à un côté, c'est en réalité, avec la lésion du faisceau de Gowers, la seule lésion unilatérale que nous ayons constatée dans le domaine des fibres cérébelleuses. Quant au faisceau de Gowers, faisceau centripète, il est possible que son altération ait contribué à provoquer la perturbation de la synergie musculaire, mais ce n'est qu'une hypothèse.

En somme, si nos observations ne nous donnent pas la solution définitive des questions que nous nous sommes posées, elles nous conduisent à une certaine approximation et elles limitent le champ des recherches. C'est par le rapprochement de faits anatomo-cliniques plus ou moins analogues, différant les uns des autres par quelques particularités, que l'on arrivera à déterminer le rôle joué par les divers systèmes de fibres nerveuses bulbaires dans la transmission des divers modes de sensations, dans les fonctions de l'équilibre et de la synergie musculaire.

EXPLICATION DES PLANCHES

PLANCHE LV. — Fig. A. Moelle, coupe au niveau de la 1re sacrée.
— B — — — 1re lombaire.
— C — — — 7e dorsale.
— D — — — 8e cervicale.
— E — — — 5e cervicale.

PLANCHE LV. — Fig. F. Moelle, coupe au niveau de la 2e cervicale.
— G — — — 1re cervicale.
— H. Bulbe, coupe 35.
— I — — 160.
PLANCHE LVI. — Fig. J — — 200.
— K — — 220.
— L — — 290.
— M — — 300.
PLANCHE LVII. — Fig. N — — 312.
— O. Protubérance, coupe 350.
PLANCHE LVIII. — Fig. P — — 360.
Q — — 385.
PLANCHE LIX. — Fig. R — — 670.
S. Corps opto-strié, coupe 1080.

Les coupes étant épaisses de 1/10 de millimètre, il suffit de diviser par dix le numéro d'ordre de chaque coupe pour avoir la distance qui sépare cette coupe du collet du bulbe.

AV. — Faisceau de Vicq d'Azyr.
CA. — Commissure antérieure du cerveau.
CAn. — Corne antérieure de la moelle.
CG. — Commissure grise du cerveau.
CI. — Capsule interne.
CjR. — Corps juxta-restiforme.
CP. — Corne postérieure de la moelle.
CR. — Corps restiforme.
E. — Embolus.
FCC. — Faisceau central de la calotte.
Fcd. — Faisceau cérébelleux direct.
FD. — Faisceau cérébelleux descendant (faisceau de Marchi).
Flp. — Faisceau longitudinal postérieur.
F1 F2 F3 F4 — Foyers de ramollissement.
G. — Globule.
HG. — Ganglion de l'habénula.
INS. — Insula de Reil.
IW. — Nerf intermédiaire de Wrisberg.
NC. — Noyau cunéiforme du bulbe.
NCa. — Noyau caudé.
ND. — Noyau de Deiters.
NE. — Noyau externe de la couche optique.
NG. — Noyau grêle du bulbe.
NI. — Noyau interne de la couche optique.
NL. — Noyau lenticulaire.
NM. — Noyau médian de la couche optique.
NT. — Noyau du toit.
NV. — Noyau de la 5e paire.
NXII. — Noyau de la 12e paire.
OB. — Olive bulbaire.
OC. — Fibres olivo-cérébelleuses.
OCer. — Olive cérébelleuse.
OS. — Olive supérieure.
PCI. — Pédoncule cérébelleux inférieur.
PCM. — Pédoncule cérébelleux moyen.
PCS. — Pédoncule cérébelleux supérieur.
Py. — Faisceau pyramidal.

RL. — Ruban de Reil latéral.
RM. — Ruban de Reil médian.
T. — Pilier antérieur du trigone.
Tr. — Trapèze.
V. — N. trijumeau.
VII. — N. facial.
VIII. — N. acoustique.
X. — N. pneumogastrique.
XII. — N. hypoglosse.

LES LÉSIONS HISTOLOGIQUES DE L'ÉCORCE

DANS LES ATROPHIES DU CERVELET.

PAR

M. LANNOIS ET **J. PAVIOT**

Agrégés, médecins des hôpitaux de Lyon.

BIBLIOTHÈQUE DE LA SALPÊTRIÈRE

Il y a un peu plus d'un an, dans une communication préliminaire à la *Société des Sciences médicales de Lyon* (1), nous avons démontré que dans certains cas d'atrophie du cervelet on pouvait voir disparaître les cellules de Purkinje et la couche des grains, tandis que se montrait une couche nouvelle n'ayant pas encore attiré l'attention des histologistes.

Quelle était la nature de cette couche nouvelle, ou plutôt non encore décrite, de cellules cérébelleuses ? Il nous parut tout d'abord qu'il s'agissait bien de cellules nerveuses et non de cellules névrogliques.

Nous basant ensuite sur le fait que ces cellules apparaissent déjà sur un cervelet normal, à la limite des couches moléculaire et granuleuse, autour des cellules de Purkinje, nous avons cru pouvoir les identifier avec les grandes cellules étoilées bien décrites par Ramon y Cajal, Golgi, Bechterew, et que Déjerine désigne sous le nom de grandes cellules du type II de Golgi.

Depuis cette époque, nous avons continué nos recherches. Nos premières constatations avaient d'abord porté sur un cas d'atrophie cérébelleuse ayant donné lieu à la production d'un pseudo-kyste au niveau du vermis inférieur, puis sur un cas d'hémiatrophie du cervelet que nous avions déjà publié antérieurement. Nous avons pu ensuite examiner deux cas mis très obligeamment à notre disposition par M. le professeur Pierret. Enfin en dernier lieu nous avons pu retrouver la lésion qui nous occupe sur l'écorce du cervelet dans un cas de sclérose cérébrale infantile avec atrophie de l'hémisphère cérébelleux opposé.

Voici d'abord nos observations :

(1) LANNOIS et PAVIOT, *De la mise en évidence, par l'atrophie dite parenchymateuse, du cervelet d'une couche cellulaire innominée de la corticalité cérébelleuse* (Soc. des Sciences méd., 19 juin 1901, et Lyon médical, 4 août 1901).

Observation I

Syndrome cérébelleux avec asynergie musculaire du tronc et des membres. — Atrophie du cervelet apparemment limitée à la base. — Formation d'un pseudo-kyste sous-cérébelleux. — Méningite chronique diffuse (1).

Maxime V..., 3 ans 1/2. C'est un enfant assisté et nous ne pouvons avoir aucun renseignement sur ses antécédents héréditaires ou personnels. On sait seulement que la mère, qui accoucha à la Charité, ne présentait pas de spécificité ; la grossesse et l'accouchement furent normaux.

L'enfant est amené de l'Ardèche où il était placé et on nous dit qu'il a du tremblement depuis l'âge de deux ans, sans pouvoir nous donner de détails plus précis.

A son entrée, l'enfant présentait les phénomènes suivants :

Dans la station verticale, possible seulement avec appui, écartement marqué des membres inférieurs pour accroître la base de sustentation, tremblement généralisé de tout le corps exagéré par les émotions et les mouvements volontaires. Il a des oscillations latérales de grande amplitude et, lorsqu'il veut prendre un objet, une grande incertitude des membres supérieurs. — La marche est impossible sans soutien ; la démarche est ébrieuse, les jambes fortement écartées, le talon frappant le sol, le pied se relevant brusquement à chaque pas.

Lorsque l'enfant est à terre et qu'on lui dit de se relever il se met à quatre pattes, étend fortement les membres inférieurs et grimpe le long de ses cuisses comme un myopathique. Si on lui dit de s'asseoir seulement, il présente au maximum le phénomène décrit par Babinski : les membres inférieurs en extension s'élèvent d'abord à 30 ou 40 centimètres au-dessus du plan horizontal ; à ce moment le tronc se soulève à son tour formant un angle avec les cuisses. Enfin les membres inférieurs retombent sur le plan du lit et le tronc devient vertical.

La force musculaire est conservée. Pas de troubles trophiques. Sensibilité intacte. Pas de troubles sphinctériens.

Les réflexes rotuliens sont très exagérés. Légère trépidation épileptoïde. Pas de contracture.

L'enfant reste habituellement assis dans une chaise et au moindre mouvement présente les oscillations latérales décrites plus haut en même temps que s'exagèrent des secousses nystagmiformes qu'on fait apparaître facilement. Il y a du strabisme divergent, avec tendance des yeux à se porter en haut.

La vue paraît normale, ainsi que l'audition.

La parole est saccadée, explosive, lente, les syllabes séparées par de longs intervalles.

(1) Ce petit malade a été présenté à la Société des sciences médicales de Lyon (7 février 1900) par M. Lévy, interne des hôpitaux, comme un bel exemple d'asynergie cérébelleuse. Les pièces anatomiques ont été présentées à la même société (30 janv. 1901), par M. Vial, interne des hôpitaux.

L'intelligence paraît peu développée, mais l'enfant n'est pas un idiot : il comprend bien ce qu'on lui dit et répond correctement. Il est propre.

L'enfant resta ainsi dans le service pendant dix-huit mois et mourut de broncho-pneumonie le 23 janvier 1901.

A l'*autopsie*, en dehors des lésions de broncho-pneumonie localisées aux deux lobes inférieurs, il n'y avait rien d'important en dehors du système nerveux.

A l'ouverture de la dure-mère on constate qu'il s'écoule une quantité de liquide céphalo-rachidien plus considérable qu'à l'état normal, que les vaisseaux sont fortement dilatés et injectés.

Il existe une lepto-méningite généralisée : il est impossible de détacher la pie-mère sans enlever avec elle une partie de l'écorce sous-jacente. Les faces internes des hémisphères sont adhérentes, ne laissant voir que le tiers postérieur du corps calleux : il est d'ailleurs relativement facile de les séparer.

En arrière du chiasma il existe une petite plaque qui paraît surtout formée par de la substance grise et englobant les bandelettes optiques et la troisième paire ; les autres nerfs de la base sont intacts. La méningite chronique est plus marquée à la base du cerveau que sur la surface externe des hémisphères.

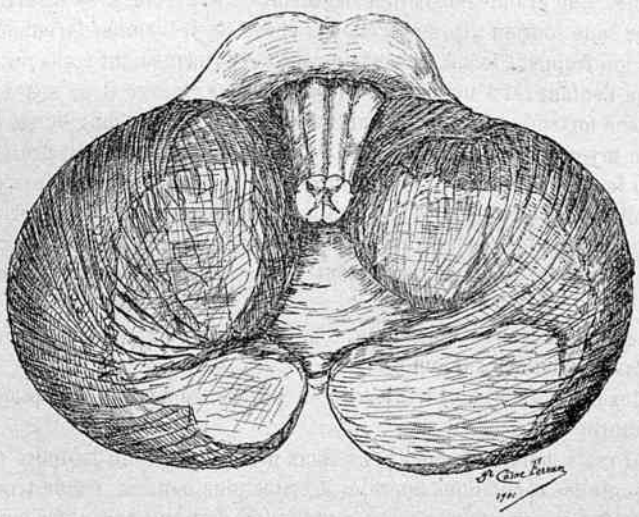

Sur le *cervelet*, on trouve les mêmes lésions de lepto-méningite. Sous le cervelet, entre sa face inférieure et la face supérieure de la protubérance et du bulbe, il s'est formé une poche sous-arachnoïdienne, en forme de prisme triangulaire qui contient environ 60 à 80 grammes d'un liquide clair, citrin, de consistance un peu plus sirupeuse que le liquide céphalo-rachidien.

A ce niveau le cervelet est fortement tassé dans le sens horizontal : le vermis inférieur est aplati et diminué dans toutes ses dimensions ; la face inférieure des hémisphères est plane dans sa partie antéro-externe, fortement excavée dans la partie postéro-interne. Les lésions sont assez nettement symétriques,

légèrement plus étendues à droite. Les lamelles sont aplaties et ont pris un aspect décoloré et jaunâtre qui contraste avec l'aspect normal du reste des hémisphères cérébelleux et du vermis supérieur. Dans toute la partie atrophiée la consistance est dure au toucher et manifestement sclérosée.

La protubérance, le bulbe et la moelle, en dehors d'une légère diminution de volume ne présentent pas de lésions visibles à l'œil nu.

Examen histologique. — Deux fragments du cervelet sont soumis à l'examen histologique, l'un prélevé au niveau du vermis, l'autre au milieu de l'un des hémisphères.

Vermis (inclusion à la celloïdine, coloration par la méthode de Nissl).

Les circonvolutions sont grêles d'une façon très apparente : la couche moléculaire comparée à celle d'un cervelet normal est réduite au moins de moitié. A un faible grossissement, la couche des grains présente une diminution notable du nombre de ses cellules ; tandis qu'à l'état normal celles-ci constituent une large bande bleue granuleuse, *on ne trouve plus qu'une couche de grains, encore confluents, il est vrai, mais non plus superposés.*

Aux extrémités des festons cérébelleux on ne voit plus cette fusion des couches granuleuses des deux faces qui donne normalement l'aspect d'un gros renflement en massue ; *la couche granuleuse se continue sous forme d'un ruban beaucoup moins coloré* et se contourne à son extrémité sous forme de renflement avec le ruban du côté opposé. Ces altérations se présentent avec le même aspect et la même intensité sur tous les festons et sur toutes les coupes.

Une autre altération frappe de suite : les cellules de Purkinje ont disparu totalement et partout. Au niveau de la place qu'elles devraient occuper, c'est-à-dire bordant en dehors la couche des grains, mais très nettement séparée d'elle, on trouve une *couche régulière de cellules ovales, pâles*, dont le noyau a son grand axe dirigé perpendiculairement à l'axe de la circonvolution. Cette couche particulière ou du moins particulièrement visible dans ce cas, comporte de 5 à 10 de ces cellules ovales : très confluentes au milieu, elles vont en se raréfiant soit vers la zone moléculaire, soit vers la zone des grains.

A un fort grossissement, on ne distingue nettement que les noyaux de ces cellules : ils sont ovales, d'un bleu pâle et granuleux, munis de 1 à 2 nucléoles très vigoureusement colorés en bleu. On ne voit pas de protoplasma.

La zone médullaire des lamelles cérébelleuses offre des signes nets d'augmentation des grains névrogliques qui, outre leur nombre, changent un peu d'aspect, en ce sens que les noyaux des cellules sont plus colorés. De plus, on voit souvent les grains s'accumuler en files de chaque côté des capillaires de la substance médullaire.

Fragment de l'un des hémisphères cérébelleux. — Ce fragment avait été prélevé sur un point qui ne paraissait pas comprimé par le pseudo-kyste et dans le but de faire une comparaison avec l'état normal.

Or, nous retrouvons là exactement les mêmes lésions, quoique à un degré moindre, sauf pour l'augmentation très nette des grains névrogliques de la substance médullaire. Même disparition totale et absolue des cellules de Purkinje ; même réduction de la couche moléculaire ; même raréfaction de la

couche des grains ; enfin *même isolement, en dehors de la couche des grains, de cette couche de cellules ovales à noyau pâle et à 1 ou 2 nucléoles.*

Sur les deux séries de coupes nous notons une intégrité très évidente de l'endartère des artérioles. La pie-mère sur les deux coupes, mais surtout sur celle du vermis, présente une augmentation du nombre des cellules fixes : il y a des cellules à noyau rond assez nombreuses, les capillaires sont gorgés de sang. Par comparaison avec un cervelet sain, la pie-mère est nettement augmentée d'épaisseur.

Corticalité cérébrale (prélevée dans la région motrice), recueillie dans l'alcool. — Coloration soit au Nissl, soit à la safranine, des coupes obtenues après inclusion à la celloïdine.

Le premier fait qui frappe est un *fort épaississement de la pie-mère.* Et il ne s'agit pas là d'un processus récent et aigu, mais de la transformation de la pie-mère en un feutrage fibrillaire et serré enfermant dans ses mailles de nombreuses cellules fixes ; ces cellules fixes n'offrent pas cependant de noyaux en bâtonnets ou en croissants grêles comme dans un tissu fibreux très ancien, mais ils ont des formes ovales et surtout sont disséminés d'une façon diffuse comme dans les inflammations subaiguës ou lentes.

D'ailleurs, sur une même coupe, cette pie-mère fibrillaire et feutrée n'offre pas partout le même épaississement, il y a des points ou petites plaques, où celui-ci est plus marqué.

Les prolongements de la pie-mère entre les circonvolutions offrent aussi un épaississement net et la transformation en ce même tissu feutré.

Les veines, quand la coupe en comporte, sont gorgées de sang, mais elles n'offrent ni endo-, ni périphlébite.

Les artères de la pie-mère n'offrent pas non plus d'inflammation pour leur propre compte. Aussi les artérioles pénétrantes de la corticalité n'offrent pas le moindre épaississement de leur adventice.

Pour la substance cérébrale sous-jacente, elle offre les signes d'une inflammation diffuse et certainement subaiguë aussi, c'est-à-dire que l'on voit disséminée partout, dans la zone des cellules et dans l'axe blanc des circonvolutions une infiltration de noyaux, les uns ronds, les autres ovales, à chromatine plus ou moins dense. Ces noyaux sont très régulièrement disséminés, n'offrant aucune prédominance, aucune confluence ni périvasculaire, ni péricellulaire. Mais leur nombre est tel qu'à un faible grossissement, ils obscurcissent la vue des cellules nerveuses, surtout sur les coupes colorées à la safranine.

Pour les cellules nerveuses du cortex, au Nissl, elles se montrent en leurs couches superposées classiques et non déformées, sans altération même chromatolytique; mais il nous est *est impossible toutefois de rencontrer une seule des grandes pyramidales ganglionnaires* que nous devions voir cependant dans la zone où le fragment a été prélevé. Toutefois, petites et grandes pyramidales, couche des polymorphes profondes sont parfaitement reconnaissables à un fort grossissement au travers de l'infiltration de noyaux ronds ou ovales.

En somme, *les signes histologiques d'une inflammation subaiguë de la pie-mère et des couches superficielles du cortex sont évidents.*

Protubérance. — Inclusion à la celloïdine après passage dans les alcools successifs, coloration soit au carmin ammoniacal, soit à la safranine.

Pas de lésion méningitique. Pas de lésion de l'épithélium épendymaire du 4e ventricule. L'organe fait sur les coupes l'impression d'être trop petit.

On est là aussi frappé d'une infiltration diffuse de noyaux ovales ou ronds, beaucoup plus nombreux que les grains névrogliques normaux. De plus, cette infiltration est surtout marquée dans la couche des fibres transversales du pont et dans les ilots de cellules nerveuses des noyaux du pont. Et, par contre, les noyaux ronds deviennent rares dans la substance nerveuse immédiatement sous-jacente au plancher, et deviennent de plus en plus nombreux au fur et à mesure que l'on s'avance de la partion dorsale vers la portion ventrale du pont de varole.

Ces résultats sont constants sur les coupes qui ont porté sur la moitié supérieure de la protubérance comme sur celles de la moitié inférieure.

Les cellules nerveuses des noyaux du pont sont, par places au moins, nettement altérées, et ceci d'une façon non douteuse. En effet, quand on observe à un fort grossissement une traînée cellulaire interposée aux fibres transversales du pont, on voit manifestement à côté de cellules nerveuses à limites nettes, à noyau bien serti, à protoplasma avec grains chromatophiles (bien visibles même à la safranine), d'autres cellules à contours flous, à noyau peu visible, à protoplasma opaque et finement granuleux.

En somme, infiltration de noyaux dans la portion ventrale de la protubérance prédominante entre les fibres transversales et au niveau des amas cellulaires nerveux, dits noyaux du pont ; altération inégalement répartie des cellules de ces noyaux, mais nette.

Bulbe. — Recueilli dans l'alcool. Inclusion à la paraffine. Coloration au Nissl et à la safranine.

On y remarque une infiltration diffuse de petites cellules rondes ou ovales ; cependant immédiatement sous l'épendyme du 4e ventricule la substance nerveuse en offre très peu, et, par contre, ces petites cellules sont particulièrement confluentes et abondantes dans les festons de l'olive bulbaire, dans tout l'espace interolivaire et la moitié antérieure du raphé bulbaire, enfin le long des fibres arciformes externes ; là elles font des lignes incurvées de petits grains, lignes qui épousent la direction de l'incurvation des faisceaux de fibres.

En somme, c'est au niveau des systèmes de provenance ou à destination cérébelleuse qu'on les voit surtout. Peut-être ne sont-elles d'ailleurs que les témoins d'une dégénérescence que la façon dont les pièces ont été recueillies ne nous permet pas de vérifier.

Les festons de l'olive présentent leurs cellules en aussi grand nombre que d'habitude ; leurs cellules ne semblent pas atrophiées d'une façon appréciable ; on peut même dire qu'au Nissl, méthode qui montre souvent plus qu'il n'y a, leur constitution n'est pas sensiblement modifiée dans aucun de leurs éléments onstitutifs.

Enfin pour être complet on doit ajouter que très fréquemment les artérioles pénétrantes du bulbe, quelles que soient la hauteur et la zone considérées, présen-

tent de la péri-vascularite subaiguë, sous forme d'un épaississement léger fibrillaire assez riche en cellules à noyau rond ou ovale de leur tunique adventice. Il ne s'agit pas de développement de la gaine lymphatique par des éléments migrateurs ou embryonnaires, mais d'un feutrage fibrillaire peu épais immédiatement appliqué en dehors de la double couche musculaire lisse de l'artériole.

Nous eûmes alors l'idée d'étudier à ce point de vue un cervelet dont nous avions publié antérieurement l'observation (1) et sur lequel nous avions déjà noté une atrophie des folioles absolument semblable à celle que nous trouvions dans ce cas, sans avoir cependant l'attention suffisamment attirée du côté des lésions cellulaires que nous venions de rencontrer. Nous résumerons tout d'abord cette intéressante observation.

Observation II (résumée).

Epilepsie. — Crises extrêmement fréquentes avec aura sensitive dans les membres du côté gauche et conservation apparente de la conscience. — Atrophie du lobe gauche du cervelet.

Le nommé Roc..., âgé de 21 ans, a des crises depuis l'âge de 9 ans. Celles-ci sont extrêmement fréquentes. On en a compté de 400 à 625 par an. Elles sont très courtes et le malade affirme qu'il ne perd pas connaissance, malgré la chute et les mouvements toniques et cloniques.

Il n'a d'autre trouble somatique appréciable qu'une légère atrophie de la cuisse gauche dont on se rend bien compte à la vue et au toucher (1 cm. 1/2 de différence). A 15 ans, à la suite d'une série de crises subintrantes il avait présenté une hémiplégie gauche passagère qui avait laissé une très légère hésitation dans la marche et à laquelle fut attribuée cette atrophie.

Il avait une aura sensitive tantôt dans le bras, tantôt dans la jambe gauche.

A l'*autopsie* « on est immédiatement frappé par une atrophie considérable du lobe gauche du cervelet qui est diminué de volume dans sa totalité et dont la face inférieure est déformée comme si elle portait l'empreinte d'une exostose ou d'une tumeur de la fosse cérébelleuse. Mais il n'existe rien d'anormal soit du côté de l'occipital, soit du côté de la base du crâne. L'atrophie porte également sur les pédoncules cérébelleux issus du lobe gauche. A la palpation le lobe atrophié est beaucoup plus dur et plus résistant que le droit.

« Sur des coupes on voit cette sclérose porter surtout sur la substance grise, la substance blanche étant relativement intacte : la substance grise forme une sorte de petit feston mince, d'aspect sec, de coloration ocreuse qui se différencie nettement de la coloration gris rosé, d'aspect gras et humide du côté sain. *On s'aperçoit cependant facilement que la substance grise n'est pas*

(1) Lannois et Paviot, *Sur un cas d'atrophie unilatérale du cervelet* (Revue Neurologique, oct. 1898).

également atrophiée sur toute la circonférence du cervelet et qu'il y a de petits points isolés où l'aspect normal est relativement conservé.

«... Pour les hémisphères cérébraux, le droit (du côté opposé à la lésion cérébelleuse) est beaucoup moins volumineux que le gauche : la différence est de 120 grammes au profit du gauche...

« Examen histologique du cervelet (méthode de Nissl) :.... à la partie moyenne du lobe atrophié, altération intense. Dès l'examen à l'œil nu et par transparence, les coupes du fragment apparaissent considérablement décolorées. Au microscope la couche moléculaire est diminuée des deux tiers de son épaisseur et notablement pauvre en cellules.

« Pour la couche des grains, elle n'est plus marquée que par une légère condensation des cellules qui y sont à peine plus nombreuses que dans la couche moléculaire. Quelle que soit la coupe de ce fragment et quel que soit le point de cette coupe, les grandes cellules de Purkinje ont complètement disparu...

« Dans la partie postérieure du lobe atrophié, la lésion est très intéressante parce qu'elle est beaucoup moins marquée, moins totale que sur le fragment précédent. *L'atrophie de la couche moléculaire, la raréfaction de la couche des grains, la disparition des cellules de Purkinje en sont toujours les caractères dominants.* Mais le fait intéressant est que cette lésion débute constamment par la partie profonde des folioles. C'est vers la nervure médullaire principale que les dentelures offrent la lésion et *on peut souvent observer deux, trois dentelures atrophiées à la base d'une foliole dont les dentelures les plus périphériques sont encore intactes.*

« On constate alors que dès que la couche des grains a subi la plus légère réduction dans une dentelure, les cellules de Purkinje disparaissent totalement à ce niveau. Elles disparaissent, ces grandes cellules, sans laisser une trace, un vestige même léger du moins à la méthode de Nissl. On ne les voit plus ou on les voit belles et avec tous leurs bras ; il n'est pas possible d'observer des stades intermédiaires entre leur disparition et leur état normal...

« Aucune altération sur les coupes du vermis inférieur.

« Sur les coupes de l'amygdale du lobe atrophié, nous avons trouvé plusieurs dentelures offrant les mêmes altérations atrophiques que la partie postérieure du lobe atrophié... (1) »

Nous avons reproduit ici tout l'examen histologique de notre observation en ce qui concerne le cervelet, pour bien montrer que nous avions bien vu la lésion caractéristique sur laquelle nous avons insisté dans notre premier cas et que nous allons retrouver dans le troisième. Mais nous ne l'avions pas interprété comme elle devait l'être : ce que nous avions considéré comme une simple condensation de la couche des grains, c'était en réalité la disparition de cette couche, en même temps que des cellu-

(1) Nous renvoyons à l'observation primitive pour les figures et la suite de l'examen histologique.

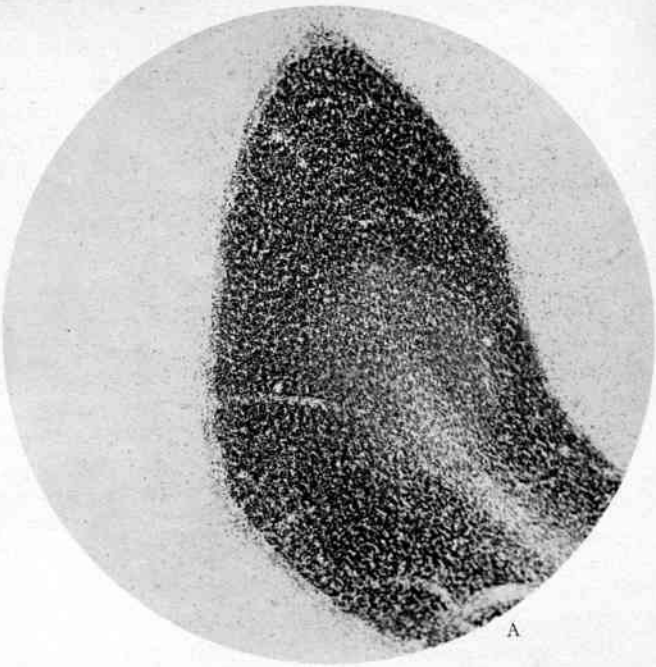

A

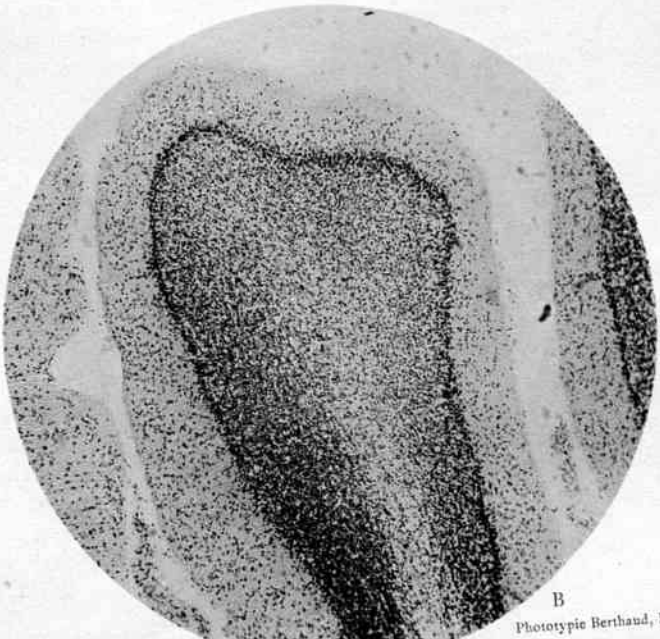

B

Phototypie Berthaud, Paris

Cliché A. Lumière

LÉSIONS HISTOLOGIQUES DE L'ÉCORCE DANS L'ATROPHIE DU CERVELET

(*Lannois et Paviot*)

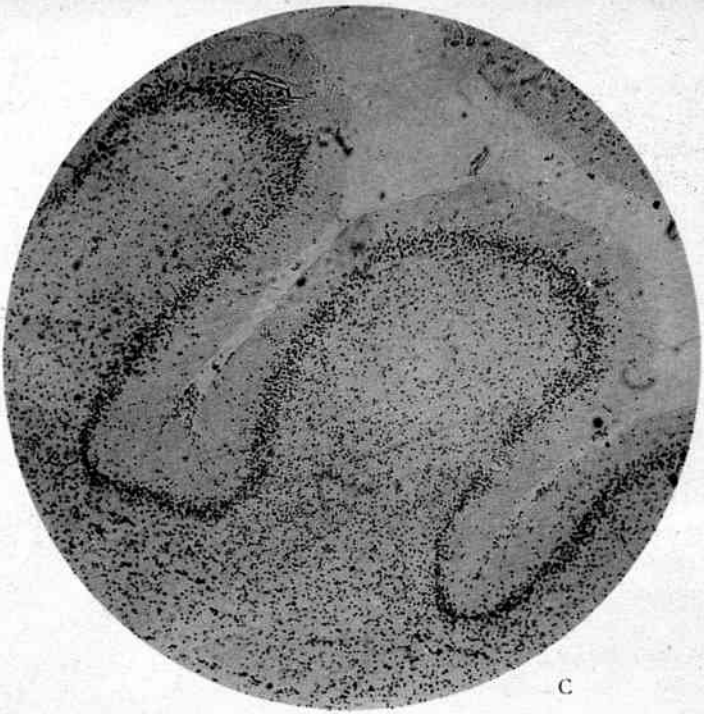

C

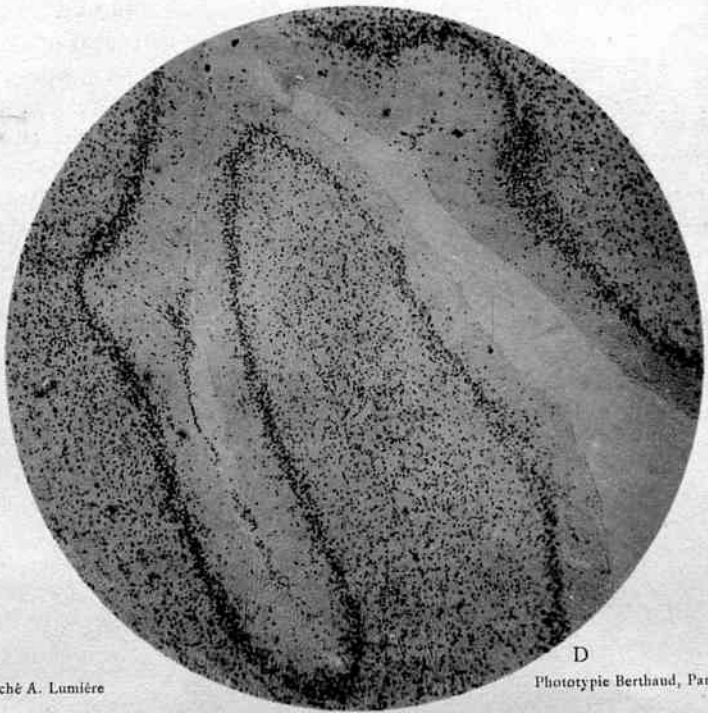

D

Cliché A. Lumière Phototypie Berthaud, Paris

LÉSIONS HISTOLOGIQUES DE L'ÉCORCE DANS L'ATROPHIE DU CERVELET
(*Lannois et Paviot*)

C. Observation II (Hémiatrophie cérébelleuse). Les noyaux sont presque totalement dépourvus de cellules

les de Purkinje, qui mettait en évidence la couche nouvelle des grandes cellules étoilées.

C'est qu'en effet la lésion est ici à son maximum. Si l'on part d'un des rares points où la substance grise est conservée, on voit brusquement, comme nous l'avons dit, les cellules de Purkinje disparaître, la couche des grains s'amoindrir pour disparaître à son tour, ne laissant plus que la mince couche de cellules à caractères si tranchés que nous avons décrite. C'est à l'extrémité d'une dentelure ou un peu avant que la modification se fait. La couche se continue dès lors avec les mêmes caractères le long de toutes les dentelures de la partie sclérosée ; elle est constituée par 5 à 10 de ces cellules à noyau ovale, à chromatine peu colorée, piqué d'un ou deux nucléoles, à grand axe orienté du côté de la surface des lamelles cérébelleuses. La couche moléculaire est très réduite d'épaisseur et la couche des grains n'est plus représentée que par de rares petits points bleus isolés.

Ces caractères sont d'ailleurs très évidents sur les photographies que nous reproduisons ; nous les devons à M. A. Lumière que nous ne saurions trop remercier ici de son inépuisable obligeance (Pl. LX et LXI).

Il s'agissait dans ces deux cas d'atrophie du cervelet que l'on pouvait à la rigueur dire primitive : dans le premier, la lésion qui paraissait nettement limitée au vermis et aux parties médianes de la face inférieure du cervelet était en réalité diffuse et étendue à toute la corticalité cérébelleuse. Dans le second, l'atrophie avec sclérose était nettement limitée à l'un des hémisphères. Nous désirions vivement nous rendre compte de ce qui se passait dans le cas où l'atrophie paraît nettement secondaire, c'est-à-dire dans les cas de sclérose cérébrale infantile où l'on sait qu'il se produit consécutivement une hémiatrophie croisée du cervelet.

Cette occasion nous a été récemment fournie par la mort, dans le service de l'un de nous, d'une malade hospitalisée pour de l'épilepsie et qui présentait une hémiplégie spasmodique infantile du côté droit. On verra que nous avons retrouvé dans le cervelet des lésions identiques à celles que nous venons de décrire ; leur description paraît calquée sur les précédentes.

Observation III.

Hémiplégie spasmodique infantile droite. — Epilepsie. — Sclérose cérébrale de l'hémisphère gauche avec atrophie croisée du cervelet.

La nommée Philomène M..., 49 ans, est amenée pour la première fois à la consultation des maladies nerveuses le 13 octobre 1898.

Son père est mort à 87 ans et sa mère à 80. On ne peut obtenir beaucoup de renseignements car son état psychique est défectueux et la personne qui l'accompagne et la soigne ne la connaît pas depuis longtemps. Elle aurait eu

un frère mort d'affection inconnue. Une sœur s'est mariée ; elle a eu une fille qui prenait des crises (?) et est morte à 16 ans.

On n'a pas de renseignement sur sa naissance ; elle sait seulement qu'elle aurait eu des convulsions à 15 mois lorsqu'elle était en nourrice. Depuis elle a toujours pris des crises.

Celles-ci paraissent assez fréquentes : la sœur qui l'accompagne en a vu plusieurs. Après une sensation de picotement qui débute par la main droite et remonte le long du bras, la malade pousse un cri, tombe à terre n'importe où, a des mouvements toniques, puis cloniques, etc. Elle revient lentement à elle, est hébétée et dort. Elle se blesse souvent dans ses chutes.

Comme elle habite seule, il est difficile de savoir la fréquence des crises : elle dit en prendre parfois plusieurs dans la même journée.

C'est une femme d'aspect vieilli qui présente une hémiplégie droite remontant au début des premières crises, c'est-à-dire à l'âge de 15 mois. Elle boite et fauche en marchant. Le bras droit est accolé au tronc, l'avant-bras fléchi, les doigts et surtout l'index ayant aussi de la tendance à se mettre en flexion.

Presque tous les mouvements sont possibles, mais il y a une raideur manifeste dans les mouvements provoqués. Il existe aux deux membres inférieur et supérieur droits, mais surtout au bras, un tremblement à oscillations peu rapides et à grande amplitude que la malade ne peut maîtriser : pas de mouvements athétosiques.

Pas d'atrophie manifeste ni au bras ni à la jambe ; seulement le membre supérieur droit présente une cyanose très apparente. Au dynamomètre, 10 à D. et 20 à G.

Aucun trouble de la sensibilité.

Les réflexes tendineux des deux membres gauches sont très exagérés et ils le sont aussi du côté sain quoique à un moindre degré. Trépidation épileptoïde des deux côtés plus forte à droite.

A la face il n'y a pas d'asymétrie bien apparente : peut-être est-elle un peu tirée à gauche ; les plis du front se font également des deux côtés.

La figure est sans expression, la malade est d'ailleurs peu intelligente ; elle ne sait ni lire ni écrire, sa mémoire paraît défectueuse. Elle est incapable de tout travail et vit seule dans une chambre de la charité publique.

Il n'y a rien aux viscères, rien dans les urines. Pas de troubles trophiques. La voûte est légèrement en ogive avec un crâne petit, brachycéphale, d'un indice de 85.3 avec un diamètre antéro-postérieur de 16.4 et un diamètre transverse de 14.

Deux ans plus tard, le 21 novembre 1900, elle entre aux Chazeaux dans le même état. Elle dit toutefois qu'elle prend moins de crises qu'autrefois, ce qu'elle attribue à la ménopause survenue il y a quelques mois : beaucoup de crises sont réduites à l'aura, sensation de picotement dans le bras droit. L'intelligence a encore baissé : elle ne sait où elle est, ne peut dire son âge, etc.

Le 10 *février* 1901, elle devient brusquement délirante, se déshabille dans

la salle, dit qu'elle a un gros ventre, qu'elle va accoucher ; mise au lit, elle ne veut pas qu'on reste autour d'elle ni qu'on la serre, ce qui ferait mal à son enfant. Le lendemain le délire avait disparu, mais elle est obnubilée, ne répond rien, tire cependant la langue si on le lui demande. La température est élevée : 39°5, le pouls à 120. Rien aux viscères, sauf de la constipation. Les quatre membres sont contracturés surtout à gauche où les tremblements sont très apparents. Cet état dure près d'un mois.

Le 18 *mai*, le même état se renouvelle : elle ne veut pas qu'on l'approche parce qu'on ferait mal à ses enfants. Refus absolu de nourriture : pendant 10 jours, on dut la nourrir avec la sonde introduite par le nez. Il semble bien que la déglutition soit devenue très difficile, car elle laisse continuellement s'écouler la salive. Pouls lent, température normale.

Le 15 *janvier* 1902, les crises convulsives ont été très peu fréquentes depuis qu'elle est entrée à l'hôpital. Elle n'en a eu que six, dont une nocturne, pendant l'année 1901.

A deux reprises elle a eu des accidents délirants comme ceux décrits ci-dessus. Ces jours-ci elle en a eu une nouvelle période plus active ; elle était devenue méchante au point que les sœurs du service demandaient son transfert à l'asile de Bron. Elle revient lentement à son état antérieur.

Le 5 *mai* 1902, mort après un état demi-comateux qui dure depuis huit à dix jours.

Autopsie, 34 heures après la mort. — Lésions de broncho-pneumonie du lobe supérieur du poumon droit. On trouve même de petits blocs lobulaires grisâtres et ramollis, purulents ; il y a aussi de la broncho-pneumonie dans les parties déclives des deux autres lobes. Congestion de la base gauche.

Rien au cœur. Foie un peu graisseux. Reins petits et sclérosés.

Du côté de l'*encéphale*, pas d'adhérences de la dure-mère à la calotte crânienne. Après l'incision de la dure-mère il s'écoule du côté gauche surtout une quantité de liquide tout à fait anormale. Les méninges molles sont hyperémiées et œdématiées avec infiltration d'aspect gélatineux.

On est de suite frappé par l'inégalité des hémisphères : débarrassés de la pie-mère ils pèsent, le droit 470 grammes et le gauche 280 grammes. Ce dernier a donc subi un ratatinement considérable qui porte sur son ensemble.

Au lieu du développement et de la consistance ordinaires, les circonvolutions sont atrophiées, ratatinées, séparées par des sillons et des scissures très larges. Bien que l'atrophie soit généralisée, elle a son maximum au niveau de la région pariétale : autour de celle-ci, les circonvolutions voisines, frontale ascendante, opercule, lobule paracentral, etc., sont également plus touchées que celles qui sont éloignées.

Il n'y a ni tubérosités ni cavités porencéphaliques.

Sur la coupe, la substance offre au couteau une résistance et une dureté anormales, surtout dans la région des deux pariétales et de la pariétale ascendante.

La substance blanche est très réduite de volume et les noyaux centraux

font une saillie, très forte et très dure, dans les ventricules. Ils sont très durs à la coupe et ont un aspect rétracté.

Il n'y a pas de lésions apparentes au niveau de l'isthme : la protubérance notamment paraît aussi développée d'un côté que de l'autre. Le bulbe est également d'aspect normal.

Au contraire, il y a une lésion évidente du cervelet : *le lobe droit est réduit de moitié environ.* Il est rétracté, très dur au toucher, dans sa totalité. Les circonvolutions sont aplaties, comme flétries et desséchées.

Examen histologique. — 1° *Circonvolution cérébrale atrophiée. — Hémisphère gauche.* — Pièce recueillie dans l'alcool ; inclusion à la paraffine ; coloration au Nissl, au picrocarmin, à l'hématéine-éosine.

Dès l'examen, à un faible grossissement, la circonvolution fait l'impression générale d'être réduite dans toutes ses parties constitutives. La couche moléculaire est diminuée de hauteur ; la zone des cellules nerveuses, moins épaisse, offre surtout des cellules comme raréfiées ; enfin, l'axe blanc lui-même est diminué de volume.

D'autres faits frappent, c'est d'abord une modification variable suivant les points observés, portant sur la zone des cellules nerveuses ; elle consiste en ceci : sur une certaine longueur, quand on parcourt la surface de la circonvolution, il semble que la couche des petites cellules nerveuses polygonales la plus superficielle est comme isolée, séparée de la couche des grandes cellules pyramidales ; il y a entre ces deux couches un espace où les cellules petites pyramidales manquent plus ou moins complètement. Puis si l'on va plus loin, quelquefois même à côté, toutes les couches de cellules nerveuses, raréfiées il est vrai, sont présentes. Un autre fait net est représenté par les variations dans cette raréfaction même des cellules nerveuses du cortex ; elle est très inégalement répartie ; sur une des faces de la circonvolution observée, la zone des cellules a toute son épaisseur et sur la face opposée, dans la même coupe, les cellules plus rares ne se rencontrent que sur une profondeur moindre des deux tiers au moins. Dans ces dernières parties, on voit quelques petites cellules pigmentaires en couche assez homogène, sous la zone moléculaire et plus bas quelques cellules pyramidales de moyenne dimension disséminées, la substance médullaire enfin immédiatement au-dessous. Au contraire, dans les points où la couche de cellules corticales paraît au complet comme nombre, on peut remarquer que les pyramidales petites et moyenues sont rares, la plupart des cellules qui la constituent sont polymorphes, polygonales et souvent même rondes, mais en dehors de ce changement de forme, la cellule est bien constituée.

En somme, dans cette atrophie de la couche cellulaire corticale, on remarque surtout une grande variabilité, et régionale, et dans les éléments sur lesquels elle porte. Ainsi, on peut voir en un point de l'écorce où toutes les autres cellules nerveuses ont disparu, un nid isolé de 4-5 belles cellules pyramidales intactes et normales, même au Nissl.

Enfin, du côté de l'axe médullaire de la circonvolution, outre sa gracilité, on note une infiltration intense d'éléments ronds ou ovales, témoins sans

aucun doute d'une dégénérescence que nous ne pouvons mettre en vue sur des pièces recueillies dans l'alcool. Quand il s'agit d'une circonvolution qui présente de l'atrophie de son manteau gris seulement sur une de ses faces, l'axe médullaire paraît comme déplacé du côté atrophié : il n'est plus compris entre deux lames grises égales.

Pas de lésion à noter du côté des vaisseaux pénétrants.

2° *Fragment de l'hémisphère cérébelleux gauche, paraissant normal.* — En effet, sur les coupes, quelle que soit la coloration, il est impossible de découvrir la moindre altération connue.

3° *Fragment de l'hémisphère cérébelleux droit atrophié.* — C'est toujours une atrophie parcellaire et régionale que révèlent les coupes. Celles-ci comportent une lamelle cérébelleuse de 1er ordre supportant ses trois ou quatre arborisations de 2e ordre, et ces dernières les arborisations de 3e ordre sur ses deux faces. Or on peut observer une arborisation de 3e ordre tout entière atrophiée à côté d'une autre intacte ; ou bien encore une arborisation de 3e ordre qui montre sur une de ses faces l'atrophie intense de ses trois couches quand l'autre face lui offre les trois couches intactes. Ou bien encore on peut voir une arborisation de 2e ordre offrir toutes les arborisations de 3e ordre atrophiées sauf une, celle de sa pointe atrophiée.

Comme nous l'avons constaté dans les deux cas précédents, le premier signe chronologique de l'atrophie est la disparition des cellules de Purkinje ; puis apparaît la raréfaction des grains ; enfin à un degré de plus, quand les grains sont devenus très rares, on voit que la couche moléculaire a beaucoup diminué de hauteur et que notre *couche de cellules innominée*, à l'union de la couche moléculaire et de la couche des grains, s'isole et persiste seule.

Même sur les lamelles les plus atrophiées, cette couche de cellules persiste quand même. Les cellules qui la composent se dégagent et s'isolent en couche continue au fur et à mesure que les grains se raréfient, si l'on observe un point de passage entre un territoire intact et un territoire atrophié. On a toujours l'impression que cette ligne de cellules est mise en vue par la raréfaction des grains, comme la ligne de galets, par un flot qui se retire, car elles préexistent à l'atrophie, cela n'est pas douteux ; elles ne sont que recouvertes par les grains, quelques-unes débordant même dans la partie profonde de la couche moléculaire.

Nous retrouvons à ces cellules de la couche innominée les mêmes caractères. Leurs noyaux sont ovales à grand axe dirigé de la profondeur vers la surface de la lamellle. Ces noyaux sont deux fois plus volumineux que ceux des grains ; ils sont moins colorés ou plutôt leur réseau chromatique étant moins serré, moins compact, ils paraissent comme un peu poussiéreux. Ils sont aussi plus volumineux que les noyaux des cellules de la couche moléculaire, bien que comme constitution ils s'en rapprochent assez.

La couche moléculaire, quand on passe d'un point normal à un point atrophié, diminue de plus de moitié de sa hauteur, en même temps que ses cellules diminuent de nombre ; et c'est au moment où cette diminution de hauteur et la raréfaction de ses cellules, ainsi que des grains, atteignent leur

maximum que la couche innominée des cellules atteint son plein développement, est le mieux isolée, paraît le plus fournie en cellules.

Nous n'avons pas encore, au moment où nous publions cette observation, les coupes colorées au Weigert-Pal, mais toutefois sur les coupes teintées au picro-carmin, on peut déjà se rendre compte de l'atrophie des portions médullaires des arborisations cérébelleuses. Cet axe médullaire sur les arborisations non atrophiées est jaune verdâtre, sur les arborisations atrophiées la teinte jaune verdâtre disparaît, bien que comme largeur cet axe ne diminue pas sensiblement ; cela prouve que la myéline, colorée par l'acide picrique (sur coupes non déshydratées et montées dans la glycérine) disparaît de ces portions médullaires parallèlement à l'atrophie du manteau gris.

4° *Partie inférieure du bulbe.* — (Recueillie dans l'alcool ; inclusion dans la paraffine ; coloration au Nissl, à l'hématéine-éosine, au picro-carmin.)

Il n'y a pas la moindre lésion. Notamment les traînées des fibres transversales superficielle, la zone interolivaire, les arborisations médullaires de l'olive bulbaire n'offrent ni les unes, ni les autres, d'infiltration nucléaire anormale.

Les festons de l'olive ont les dimensions et le développement ordinaire. Les cellules de l'olive ne montrent ni signes d'atrophie ni diminution de nombre.

*
* *

En résumé, dans ces trois observations d'atrophie primitive ou secondaire du cervelet, nous avons constamment retrouvé une lésion qui nous paraît absolument caractéristique. Dans les folioles et les dentelures de l'écorce cérébelleuse, la lésion apparaît brusquement. Les cellules de Purkinje disparaissent les premières d'une manière totale et absolue, sans laisser le moindre vestige de corps cellulaires dégénérés ou en voie de destruction : on les voit normales ou on n'en voit aucune.

En même temps la couche des grains s'atténue ; elle devient moins épaisse et moins dense et finalement s'effile et disparaît ne laissant, avec la méthode de Nissl, que quelques rares points bleus disséminés.

Concurremment à cette double disparition des couches de cellules normales du cervelet, on voit apparaître en dehors de la couche des grains et nettement séparée d'elle, une couche innominée de cellules ovales, pâles, à noyau formé de chromatine peu dense, à 1 et 2 nucléoles fortement colorés. Ces noyaux, dont l'atmosphère de protoplasma se distingue mal, présentent des dimensions variables ; les plus petits ayant le double d'un des noyaux des grains, les plus gros atteignant trois ou quatre fois ce volume. Ils forment une couche continue, assez dense à son centre, qui contourne les dentelures cérébelleuses comme une bordure ou un feston : nous la comparons volontiers à la ligne de galets laissée par le flot qui se retire.

Cette couche nouvellement apparue ne donne pas l'impression d'être nouvellement formée : il semble nettement que les cellules qui la compo-

sent préexistaient sous les cellules de Purkinje et les grains et qu'elle est seulement mise en évidence par leur disparition.

Il y a manifestement en même temps une diminution très évidente de l'épaisseur de la couche moléculaire et de la couche médullaire.

Nous ne saurions trop insister en terminant sur la nécessité pour bien faire toutes ces constatations, d'employer des coupes sur fragments recueillis à l'alcool et montées soit à la celloïdine, soit à la paraffine. Ce n'est pas qu'on ne puisse voir cette couche de cellules sur les fragments conservés dans le Müller ou l'acide chromique ; c'est ainsi qu'elle est très apparente sur une coupe colorée au carmin et déjà ancienne que le professeur Pierret a bien voulu nous confier. On peut même la voir sur des coupes colorées au Weigert-Pal, mais les détails que nous avons décrits ci-dessus ne peuvent être distingués avec cette dernière coloration.

*
* *

C'est vraisemblablement pour cette raison que l'existence de cette couche a échappé jusqu'à présent aux observateurs. Nous n'avons rien trouvé en effet dans la littérature sur le point spécial qui nous occupe : il n'y a rien notamment dans la thèse très importante de Thomas (1). Cependant nous sommes persuadés que Thomas a vu la lésion avec Déjerine (2), car dans l'examen histologique du cas qui leur a servi à établir l'*atrophie olivo-ponto-cérébelleuse*, ils disent : « *La plupart des cellules de Purkinje ont disparu... Les grains sont moins intensivement colorés qu'à l'état normal ; ils sont très irréguliers et leur protoplasma offre un aspect granuleux. Au lieu d'être régulièrement arrondis, ils sont ovales ou crénelés, polygonaux ; quelques-uns sont plus volumineux, leur protoplasma a un aspect granuleux. Ils ne sont pas tassés...* »

Dans l'hérédo-ataxie cérébelleuse, il peut ne pas y avoir de lésions cellulaires. Nonne (3) dit expressément, malgré l'atrophie considérable qui donnait l'aspect d'un cervelet en miniature, que les cellules de Purkinje étaient de forme et de nombre normal et qu'il en était de même de la couche granuleuse. Dans un travail récent Switalsky (4) dit qu'il en était de même dans l'observation primitive de P. Marie, dont il a pu faire l'autopsie.

Mais dans l'observation de Menzel (5), que Londe classe comme intermédiaire entre l'ataxie héréditaire et l'atrophie cérébelleuse, il est facile de

(1) Thomas, *Le Cervelet*, thèse de Paris, 1897. Steinheil, éditeur.
(2) Déjerine et Thomas, Nouvelle Iconographie de la Salpêtrière, 1900, p. 336.
(3) Nonne, Archiv. für Psychiatrie, 1891, t. XXII.
(4) Switalski, Nouv. Iconographie de la Salpêtrière, 1901, p. 373.
(5) Menzel, Archiv. für Psychiatrie, 1891, t. XXII.

voir que l'atrophie ressemblait beaucoup à celle que nous avons décrite. « Le cervelet, écrit-il, est atrophié considérablement. Les lamelles sont étroites et mollasses... La couche granuleuse de l'écorce est étroite et pauvre en corps granuleux. La couche moléculaire est étroite... Le déficit des grosses cellules de Purkinje est considérable... là où elles manquent, elles manquent complètement : nulle part on n'en trouve de dégénérées... Là où les faisceaux blancs sont le mieux conservés, il y a un grand nombre de ces cellules, mais on trouve des lobules entièrement privés de fibres et de cellules. »

On pourrait peut-être multiplier les descriptions de ce genre. Le plus intéressant serait de voir les auteurs faire une revision de leurs cas, comme nous l'avons fait pour notre observation II, et nous sommes persuadés que beaucoup retrouveraient dans « la couche granuleuse étroite » la nouvelle couche à la description de laquelle nous nous sommes attachés.

Quelle est la nature des cellules de cette couche ? Leur volume, les caractères et l'aspect du noyau ne permettent pas de penser qu'il s'agisse de cellules névrogliques. Ce sont bien des cellules nerveuses. Si on examine avec soin un cervelet normal après coloration par la méthode de Nissl, on peut déjà distinguer quelques-unes de ces cellules, soit éparses dans la couche moléculaire, soit plutôt à la limite de la couche moléculaire et de la couche des grains, autour des cellules de Purkinje, ce qui explique pourquoi elles se montrent dès que celles-ci disparaissent. Or, on sait qu'il s'agit là des grandes cellules étoilées qui ont été bien figurées par Ramón y Cajal et étudiées par Golgi, Bechterew, etc., et qui, si l'on en croit Athias (1), descendent de la partie superficielle de l'écorce pour gagner la partie profonde de la couche des grains. Ce sont ces grandes cellules étoilées que Déjerine désigne sous le nom de grandes cellules du type II de Golgi pour indiquer leurs caractères de cellules de relation.

Ces cellules que l'on peut voir également en petit nombre dans la couche moléculaire et dans l'espace primitivement occupé par la couche des grains, existent-elles *normalement* à l'état de couche condensée rendue invisible par l'épaisseur des grains ? Faut-il penser, au contraire, que c'est l'atrophie des couches moléculaire et médullaire qui amène leur tassement et leur condensation sous la forme du mince feston que nous avons décrit? Nous penchons pour la deuxième solution.

Quoi qu'il en soit, d'ailleurs, le fait important est de voir cette couche de cellules de relation persister, intacte et continue, alors que les deux autres, cellules de Purkinge et petites cellules étoilées de la couche des grains, peuvent disparaître d'une façon aussi complète.

(1) Athias, thèse de Paris, 1897.

Nous ne terminerons pas sans insister encore une fois sur ce fait : la lésion que nous venons de décrire se produit d'une manière uniforme dans des cas d'origine fort différente, atrophie d'apparence primitive, leptoméningite chronique cérébrale et cérébelleuse, sclérose cérébrale infantile. Nous avons dit aussi qu'on pouvait soupçonner son existence dans le cas de Menzel et dans celui de Déjerine et Thomas où coexistaient d'autres lésions diverses du système nerveux. Les lésions cérébelleuses nous paraissent donc assez nettement comme ayant un caractère secondaire. Et ceci n'est pas sans permettre une déduction importante au point de vue clinique. Il en résulte, en effet, que le syndrome cérébelleux, tout en conservant son intérêt clinique, ne doit pas toujours être considéré comme synonyme de lésion primitive du cervelet : il peut n'être que la manifestation de lésions éloignées retentissant secondairement sur l'écorce cérébelleuse. La lésion de l'écorce cérébelleuse peut évoluer sans donner de symptômes, et, d'autre part, dans des autopsies d'hérédo-ataxie cérébelleuse publiées, après celles de Fraser et de Nonne, par Miura et par Switalski, nous voyons que les lésions du cervelet sont véritablement insignifiantes à côté de celles que l'on trouve dans les faisceaux médullaires ascendants, dans la substance grise de la moelle, dans la protubérance et le reste du système nerveux.

En résumé :

1° Il n'y a pas de différence histologique entre la corticalité d'un cervelet paraissant atrophié primitivement et celle d'un cervelet atrophié secondairement ;

2° Dans ce processus d'atrophie, il s'isole constamment une couche qui répond probablement à la persistance et à la condensation des cellules de relation des couches granuleuse et moléculaire (cellules du type II de Golgi), la couche moléculaire s'atrophiant en même temps que disparaissent les cellules de Purkinje et les grains. La disparition des cellules de Purkinje est totale et absolue et précède toutes les autres modifications dans ce processus d'atrophie ;

3° La nature fréquemment secondaire de l'atrophie démontre qu'on ne doit pas considérer le syndrome clinique cérébelleux comme étant toujours le représentant d'une lésion primitive du cervelet.

LABORATOIRE DE LA CLINIQUE PSYCHIATRIQUE
DE L'UNIVERSITÉ DE MOSCOU.

SUR L'ASPECT DES PROLONGEMENTS PROTOPLASMIQUES DES CELLULES NERVEUSES DES CORNES ANTÉRIEURE ET POSTÉRIEURE DE LA MOELLE ÉPINIÈRE CHEZ DES ENFANTS NOUVEAU-NÉS

(MÉTHODE CHROMO-ARGENTIQUE)

PAR

SERGE SOUKHANOFF,
privat-docent de l'Université de Moscou.

ET

FÉLIX CZARNIECK,
médecin du Bureau central d'admission pour les aliénés (à Moscou).

Dans nos deux ouvrages précédents sur l'aspect externe des prolongements protoplasmiques des cellules nerveuses spinales chez les vertébrés adultes et dans notre communication sur ce même sujet à la Société des Neurologistes et des Aliénistes de Moscou (séance du 17 mai 1902), nous avons indiqué que nous avons réussi à obtenir l'imprégnation chromo-argentique des éléments nerveux de la moelle épinière chez les vertébrés adultes, parce que nous avons fait non seulement des coupes transversales de la moelle épinière, mais encore des coupes longitudinales, détachant les cornes postérieures des cornes antérieures à l'aide d'une coupe, passant approximativement par le canal central ; grâce à ce procédé proposé par Soukhanoff, la pénétration du liquide fixatif dans la substance grise de la moelle épinière est plus rapide. Dans nos ouvrages précédents, nous avons signalé la richesse des investigations concernant l'état des prolongements protoplasmiques de l'écorce cérébrale dans différentes conditions et l'absence des recherches correspondantes concernant les cellules nerveuses spinales. Nos recherches actuelles concernent l'aspect des prolongements protoplasmiques des cellules nerveuses de la corne postérieure et de la corne antérieure de la moelle épinière chez des enfants nouveaunés ; nous avons pour but encore de comparer les faits que nous avons observés cette fois avec les résultats que nous avons obtenus auparavant.

Sachant par notre expérience précédente que pour obtenir une imprégnation chromo-argentique suffisante des cellules spinales, chez des vertébrés adultes, il est nécessaire de faire des coupes longitudinales de la moelle épinière, nous avons eu recours à ces dernières aussi dans les cas que nous allons décrire plus bas, croyant que ce procédé nous donnera la possibilité d'obtenir de meilleuree préparations.

Des morceaux de moelle épinière, coupés d'une manière ordinaire, étaient encore divisés en deux parties à l'aide d'une coupe longitudinale, passant cette fois en direction dorso-ventrale. Les morceaux restaient dans

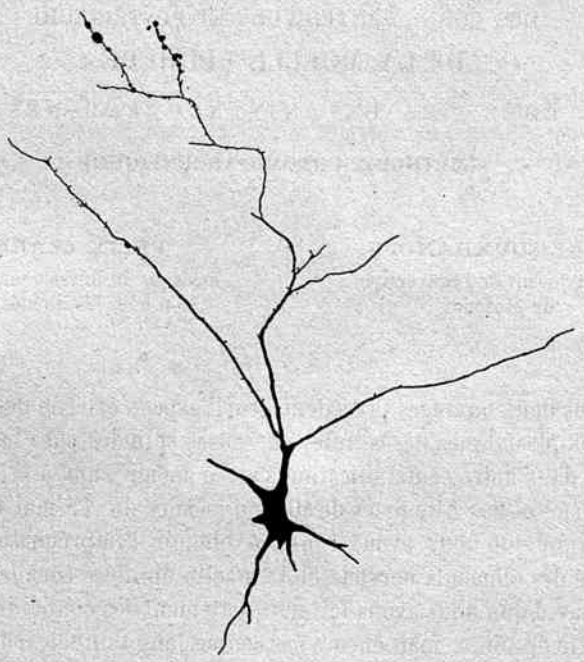

Fig. 1.

le liquide chromo-osmique 4 à 4 jours 1/2 ; ensuite ils étaient transportés dans une solution de nitrate d'argent (2 0/0), à laquelle on ajoutait encore de l'acide osmique (procédé de *Kolossoff*). Dans ce dernier mélange on laissait les préparations 2 à 3 jours. Les coupes de la moelle épinière étaient faites en direction longitudinale, comme dans nos recherches précédentes (1).

Cas I. — Garçon, âgé de 1 mois et 5 jours. Poids 2.900 grammes. Dé-

(1) Nous avons reçu les morceaux de la moelle épinière des enfants nouveau-nés de la Maison des enfants trouvés de Moscou, grâce à l'amabilité de M. le Dr Solovtzoff à l'égard duquel nous nous faisons un devoir d'exprimer ici nos remerciements.

bilité physique. Le morceau de la moelle épinière a été pris six heures après la mort.

Cornes antérieures. — Dans la région de la corne antérieure a été obtenue l'imprégnation d'une quantité assez considérable de prolongements protoplasmiques, appartenant aux cellules motrices. Ces dendrites sont en général assez fines, décrivent ordinairement des sinuosités, ont des contours comparativement réguliers (voy. fig. 1). Elles s'amincissent assez rapidement, en se divisant, puis, sur une étendue assez longue, elles conservent une grosseur à peu près égale. Les ramifications terminales fines deviennent plus tortueuses et ondulées et assez souvent on observe sur leur trajet des épaississements et des gonflements très menus, d'une forme tantôt très régulière, tantôt moins régulière. Çà et là on rencontre de gros épaississements et gonflements de grandeur variable et de forme irrégulière, disposés sur les dendrites plus fines et sur les dendrites terminales ; mais un tel aspect est assez rare, et le type pédominant est caractérisé



Fig. 2.

par des dendrites à contours comparativement réguliers, qui, à de forts grossissements, apparaissent moins réguliers. Les dendrites des cellules de la corne antérieure ont peu d'appendices collatéraux. Ces appendices ne sont pas gros, sont assez uniformes, ordinairement pourvus d'un épaississement terminal ; parfois le pédoncule de l'appendice collatéral apparaît un peu recourbé ; certains appendices ont un pédoncule un peu plus long. Parfois on peut voir sur le trajet des dendrites des saillies en formes de verrues.

Cornes postérieures. — Les prolongements protoplasmiques des cellules de la corne postérieure, en général, diffèrent d'une manière assez sensible des dendrites des cellules de la corne antérieure ; tout d'abord ici les dendrites de la plupart des éléments imprégnés présentent un nombre plus ou moins considérable d'appendices collatéraux, qui ont une forme et une grandeur variables (voy. fig. 2) ; tantôt ces appendices consistent en un pédoncule fin, terminé par un épaississement ; tantôt ils ont l'aspect de bâtonnets très menus et de filaments souvent recourbés.

Parfois on observe sur les dendrites des formations plus compliquées que les appendices collatéraux ordinaires ; ces formations rappellent des

appendices collatéraux complexes ou des appendices collatéraux se ramifiant. Nous donnons à ces formations dans l'un de nos ouvrages précédents le nom de *rejetons*. Mais, outre les appendices collatéraux et les rejetons, certaines dendrites des cellules de la corne antérieure laissent échapper des ramifications très petites. Toutes les cellules, pourtant, n'ont pas des

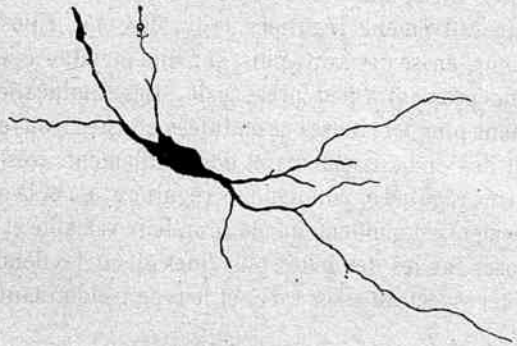

Fig. 3.

dendrites riches en appendices collatéraux; on en rencontre dont les dendrites n'en présentent pas de si nombreux. Par places dans la substance blanche, auprès de la substance grise, on voit des cellules nerveuses dont les prolongements protoplasmiques sont presque tout à fait privés d'appendices collatéraux (voy. fig. 3). En poursuivant le trajet des dendrites,

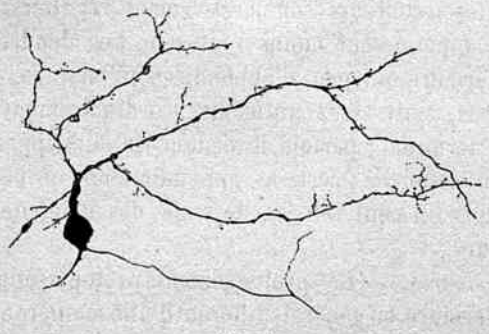

Fig. 4.

passant de la substance grise dans la substance blanche, nous avons pu facilement nous assurer que les prolongements protoplasmiques, riches en appendices collatéraux, commencent à les perdre graduellement, quand ils pénètrent dans la substance blanche. Les contours des dendrites des cellules de la corne postérieure sont moins réguliers (voy. fig. 4). que ceux des dendrites des cellules motrices; sur leur trajet on observe ordinairement çà et là des épaississements à forme irrégulière, et sur les

ramifications terminales assez souvent on voit aussi des gonflements très marqués de forme et de grandeur variables. Il faut encore noter que les dendrites des cellules de la corne postérieure sont plus courtes et se ramifient plus que celles des cellules motrices.

Cas II.— Garçon jumeau, âgé de 1 mois et 22 jours. Poids 2.900 grammes. Autopsie 32 heures après la mort.

Cornes antérieures. — Sur nos préparations on rencontre un nombre insignifiant de cellules multipolaires de la corne antérieure avec un corps cellulaire imprégné ; on voit ici beaucoup de dendrites bien imprégnées,

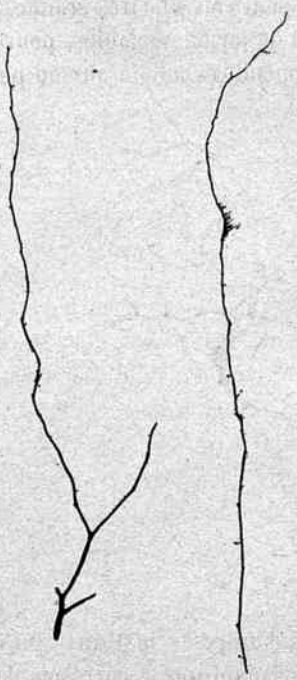

Fig. 5.



Fig. 6.

de grosseur variable, appartenant à diverses cellules motrices dont le corps est resté non imprégné et qu'on peut suivre sur une distance souvent assez considérable. En examinant ces dendrites à un petit grossissement, on peut voir que leurs contours sont lisses et que leurs fines ramifications terminales ont pour la plupart des épaississements et des gonflements de diverses grandeurs. Les ramifications terminales des dendrites ont l'aspect de filaments très fins et tortueux. Les contours des dendrites des cellules de la corne antérieure en commun se présentent, comme il est dit plus haut, comparativement réguliers et les contours des dendrites plus grosses et des dendrites de calibre moyen sont bien plus lisses que les contours des ramifica-

tions plus fines et terminales (voy. fig. 5 et 6). Il faut encore ajouter que çà et là on voit sur les dendrites des appendices collatéraux assez uniformes, consistant en un pédoncule très fin, parfois recourbé, tantôt plus court, tantôt plus long et ordinairement épaissi au bout.

Cornes postérieures. — Les prolongements protoplasmiques des cellules nerveuses de la corne postérieure, outre qu'ils sont comparativement plus courts et plus ramifiés, ont encore des contours irréguliers et généralement sont plus richement couverts d'appendices collatéraux, que les dendrites des cellules motrices (voy. fig. 7). Très souvent on rencontre ici des cellules, sur les dendrites desquelles on peut voir une très grande quantité d'appendices collatéraux de grandeur et de forme variables, pour la plupart épaissis au bout ; mais outre les appendices collatéraux on peut voir,

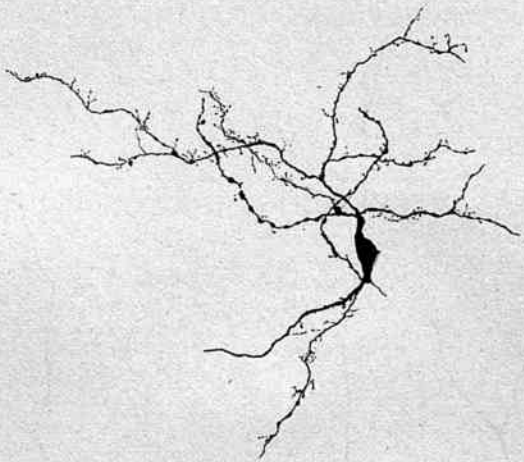

Fig. 7.

sur les dendrites de ces mêmes cellules, d'autres formations, qui ont l'air d'être des appendices collatéraux plus compliqués, correspondant à ce que nous nommons *rejetons*. Sur les prolongements protoplasmiques de certaines cellules nerveuses de la corne postérieure, au contraire, le nombre d'appendices collatéraux est comparativement très petit. Parfois on observe des dendrites, sur le trajet desquelles on rencontre des épaississements et des gonflements, qui leur donnent un aspect variqueux. Sur l'une des coupes on a observé une cellule nerveuse, située dans la substance grise de la corne postérieure, avec des dendrites courtes, ayant des contours comparativement réguliers et presque dépourvus d'appendices collatéraux.

Cas III. — Fillette, âgée de 1 mois et 5 jours. Poids 3.800 grammes. Autopsie approximativement 24 heures après la mort.

Cornes antérieures. — La quantité des corps cellulaires imprégnés est très insignifiante ; le nombre des prolongements protoplasmiques imprégnés est très considérable. Les prolongements protoplasmiques ont comparativement des contours réguliers, sont très pauvres en appendices collatéraux ; on parvient à suivre bien des dentrites sur une distance assez longue. Les dentrites plus grosses et celles de calibre moyen apparaissent plus rectilignes que les ramifications fixes terminales, qui en somme sont bien plus tortueuses, et on observe souvent sur leur trajet des épaississements et des gonflements à forme irrégulière. Au sujet des appendices collatéraux, comme nous l'avons dit plus haut sur les dendrites des cellules motrices, leur quantité est très insignifiante et ils ont, en général, un aspect uniforme et pour la plupart sont constitués d'un pédoncule fin avec un épaississement sphérique au bout (voy. fig. 8).



Fig. 8.

Cornes postérieures. — Ici on rencontre assez souvent des cellules nerveuses avec bonne imprégnation, dont les prolongements protoplasmiques sont parsemés par une grande quantité d'appendices collatéraux de forme variable, parmi lesquels prédominent les appendices collatéraux, consistant en un pédoncule relativement long, parfois recourbé, avec un épaississement au bout. Sur une seule et même dendrite les appendices collatéraux se disposent d'une manière tantôt plus dense, tantôt plus raréfiée (voy. fig. 8). Outre ces cellules nerveuses à dentrites riches en appendices collatéraux, on rencontre des cellules nerveuses, ayant les pro-

longements protoplasmiques à contours plus réguliers et presque privés d'appendices collatéraux.

Les résultats de l'examen des prolongements protoplasmiques des cellules spinales de tous les cas cités plus haut ont beaucoup d'analogie entre eux. Premièrement, partout il existait une différence très marquée entre l'aspect des prolongements protoplasmiques des cellules nerveuses de la corne antérieure et de la corne postérieure ; dans les *cornes antérieures*, dans tous nos cas les dendrites des cellules nerveuses ont des contours comparativement plus réguliers, plus rectilignes, plus longs et très pauvres en appendices collatéraux ; dans les *cornes postérieures*, les dendrites sont courtes, plus ramifiées, ont des contours moins réguliers et sont bien plus riches en appendices collatéraux de forme très variable. La différence que nous notons dans l'aspect externe des prolongements protoplasmiques des cellules motrices et sensitives est si grande et saute tellement aux yeux qu'une seule dendrite permet de dire si l'on est en présence de cornes antérieures ou de cornes postérieures. Pourtant, il nous faut dire que dans les cornes postérieures on rencontre parfois des dendrites pauvres en appendices collatéraux et ayant des contours plus réguliers ; ces dendrites, privées d'appendices collatéraux, appartiennent aux cellules menues, peu nombreuses de la corne postérieure, avec des prolongements courts ; mais en outre, les dentrites privées d'appendices collatéraux peuvent être observées là où elles doivent passer au milieu de la substance blanche. Nous avons pu voir plus d'une fois que le prolongement protoplasmique de la cellule de la corne postérieure, richement couvert d'appendices collatéraux à forme variable, commence à perdre ces derniers, lorsqu'il passe de la substance grise dans la substance blanche. Nous avons observé ces phénomènes dans nos recherches faites par la méthode *Golgi-Cajal*, sur la moelle épinière d'un lapin adulte ; nous l'avons mentionné dans l'un de nos ouvrages précédents. L'une des cellules de la corne postérieure, dont les dendrites étaient tout à fait privées d'appendices collatéraux, était située juste au milieu d'une masse de fibres nerveuses de la substance blanche. On a l'impression que les prolongements protoplasmiques, dans la substance blanche, ne peuvent avoir d'appendices collatéraux. Ensuite, sur les dendrites des cellules de la corne postérieure, outre les appendices collatéraux, dans tous les cas,on pouvait voir d'autres formations, comme des appendices collatéraux plus compliqués, que nous appelons *rejetons*, et dont nous avons aussi parlé dans l'un de nos ouvrages antérieurs ; nous disions que nous ne décidons pas si ces *rejetons* sont en effet des appendices collatéraux complexes ou bien des prolongements protoplasmiques très menus, se ramifiant d'une manière particulière. Ces formations sont seulement propres aux dendrites

des cellules nerveuses de la corne postérieure ; on n'en voit pas sur les prolongements protoplasmiques des cellules motrices.

Quant à l'état variqueux des prolongements protoplasmiques spinaux, il faut remarquer que dans les cornes antérieures on rencontre parfois des ramifications terminales, sur le trajet desquelles se disposent des épaississements et des gonflements ; un peu plus souvent, quoique en somme assez rarement aussi, on observe sur quelques-unes des dendrites de la corne postérieure un *état moniliforme*. Bien plus souvent on peut voir sur le trajet des ramifications protoplasmiques terminales, par exemple dans les cornes antérieures, des épaississements à forme irrégulière, des élargissements et des rétrécissements, ce qui rappelle aussi l'*état variqueux des dendrites*.

En comparant les résultats de nos investigations actuelles avec les résultats de nos recherches antérieures, par la méthode *Golgi-Cajal*, concernant la moelle épinière des hommes adultes, nous avons pu constater une ressemblance fondamentale ; là, comme ici, nous avons observé une différence très marquée dans l'aspect des dendrites de la corne antérieure et de la corne postérieure ; là il y avait aussi approximativement la même différence entre ces dendrites qu'ici. En comparant les prolongements protoplasmiques des cellules motrices chez l'homme adulte avec les dendrites correspondantes chez un enfant nouveau-né, nous avons eu l'impression que, chez l'homme adulte, ils sont : 1° plus gros ; 2° peut-être, en somme, plus longs, et 3° comme plus pauvres encore en appendices collatéraux qu'ici.

Nous voudrions encore citer nos considérations générales concernant le rôle et la signification des appendices collatéraux des prolongements protoplasmiques. En comparant l'aspect des prolongements protoplasmiques de différentes cellules nerveuses, il est facile de s'assurer que quelques-unes des dendrites sont privées d'appendices collatéraux ou en sont très pauvres ; d'autres, au contraire, en sont parsemées d'une manière très abondante. Aux cellules nerveuses, dont les prolongements protoplasmiques envoient une grande quantité d'appendices collatéraux, se rattachent les cellules pyramidales de la moelle épinière, les cellules de Purkinje, du cervelet, la plupart des cellules des cornes postérieures de la moelle épinière ; quant aux cellules des cornes antérieures de la moelle épinières, elles possèdent des dendrites, ayant des contours comparativement réguliers et peu d'appendices collatéraux. En prenant en considération ces données, l'un de nous (Soukhanoff) suppose, que les dendrites, riches en appendices collatéraux, appartiennent aux cellules qui apparaissent comme unités nerveuses, moins subordonnées aux autres neurones, et qui ont une fonction directrice. La signification des cellules

pyramidales corticales et des cellules de Purkinje est, sans doute, autre que celle, par exemple, des cellules qu'on rencontre parfois dans l'écorce cérébrale, cellules de *Golgi*, de *Martinetti*, de *Cajal*. Il est intéressant que les cellules des cornes antérieures de la moelle épinière, possédant de nombreuses connexions réflexes, sont pauvres en appendices collatéraux ; les cellules spinales motrices sont plus subordonnées que les cellules pyramidales de l'écorce cérébrale et les cellules de Purkinje ; les cellules spinales motrices dépendent de l'activité de l'écorce cérébrale (par le faisceau pyramidal), exécutant les ordres de cette dernière ; et elles dépendent aussi des excitations réflexes du côté du premier neurone sensitif. Des prolongements protoplasmiques des cellules de la corne postérieure de la moelle épinière sont, en somme, riches en appendices collatéraux, de forme bizarre et très variable ; le second neurone sensitif a pour origine ces cellules, et leur cylindraxe forme les sensitives isolées de la moelle épinière, qui conduisent les différentes espèces de sensibilité ; ces cellules, à ce qu'il paraît, non seulement reçoivent des excitations, partant de la superficie de la peau et qui leur sont transmises par le premier neurone sensitif, qui ne les différencie pas, mais elles transforment et différencient les excitations vagues qu'elles reçoivent et les rendent spécifiques ; ainsi ces cellules servent non seulement de centres réflexes et de stations de transmission, mais elles ont encore une signification autonome très importante. Comme l'aspect des dendrites des autres cellules nerveuses n'est pas encore suffisamment étudié, nous ne pouvons pas développer davantage nos suppositions et nous nous bornons à ce que nous venons de dire. Le fait que, les prolongements protoplasmiques de certaines cellules nerveuses, ayant une fonction autonome et apparaissant non pas comme de simples centres réflexes, sont richement parsemés d'appendices collatéraux, tandis que les dendrites des cellules, jouant un rôle subordonné ou bien destinées presque exclusivement aux actes réflexes, sont pauvres en appendices collatéraux, nous permet, jusqu'à un certain point, de comprendre la signification des appendices collatéraux pour l'élément nerveux. Il faut penser que ces derniers ne servent pas exclusivement aux contacts ; peut-être sont-ils nécessaires à l'élaboration active de l'énergie spécifique. Les appendices collatéraux, en augmentant le volume de l'élément protoplasmique nerveux, le rendent plus apte à retenir, à conserver et à accumuler les excitations qu'il reçoit des autres cellules nerveuses et à les transmettre plus loin déjà transformées.

GIGANTISME ET INFANTILISME

PAR

P.-E. LAUNOIS ET **PIERRE ROY**

Agrégé, médecin de l'hôpital Tenon. Interne des hôpitaux de Paris.

Le *gigantisme* et l'*infantilisme* sont deux troubles de l'évolution assez disparates, pour qu'il semble téméraire au premier abord de les rapprocher dans une description commune. Un semblable rapprochement s'impose cependant par la lecture de certaines observations éparses dans la science et par l'analyse de celle qui a servi de base au présent mémoire. L'observation que nous rapportons est l'étude biologique d'un homme de grande taille, mesurant actuellement 2 m. 04, possédant de nombreux stigmates d'infantilisme et continuant à grandir, bien qu'il ait atteint l'âge de 30 ans. Ce dystrophique n'est pas un inconnu pour nombre de médecins : comme beaucoup des commensaux de nos services hospitaliers, il a son histoire.

Il a, en effet, été déjà étudié par Capitan (1), en 1893, au cours d'un séjour qu'il fit à la Pitié dans le service d'A. Robin. Il a été présenté à l'Académie de médecine en 1899 par J. Lucas-Championnière (2), qui avait été frappé par l'apparition tardive, les caractères et l'évolution d'un *genu valgum* gauche. Les anthropologistes, Capitan (3), Papillault (4), ont fait sur son squelette une série de mensurations aussi précises que variées. Plusieurs de nos collègues ont pu encore l'examiner à loisir, alors qu'il était occupé, comme infirmier, à l'hôpital Saint-Antoine ou hospitalisé, comme infirme, à l'hospice de Bicêtre.

Une analyse minutieuse nous a permis de mettre en valeur certaines particularités que présente ce géant et qui n'avaient pas frappé les observateurs qui nous ont précédés.

(1) Capitan, Médecine moderne, 14 octobre 1893.

(2) J. Lucas-Championnière, Bull. de l'Acad. de méd., 9 mai 1899.

(3) Capitan, Bull. de la Soc. d'anthropologie, 18 mai 1899.

(4) Papillault, *Mode de croissance d'un géant*, Bull. de la Soc. d'Anth. 1er juin, 1899.

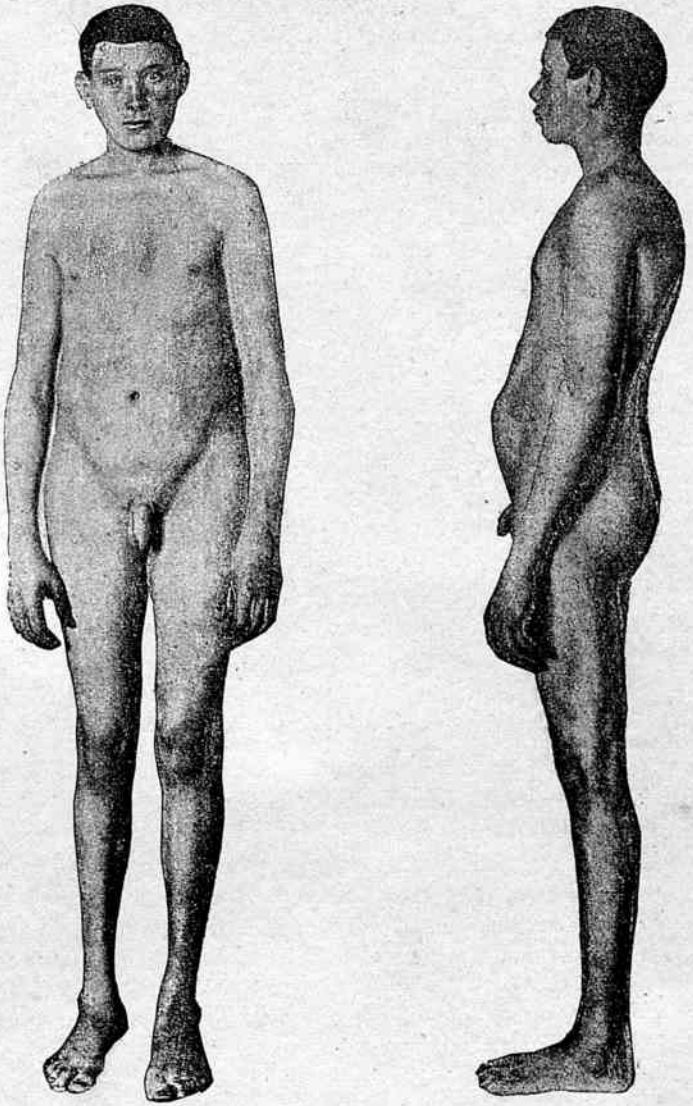

Clichés Capitan.

GIGANTISME ET INFANTILISME

(*P.-E. Launois et Pierre Roy.*)

Le géant CHARLES à 21 ans (1m86).

Figures extraites des *Bulletins de la Société d'Anthropologie de Paris*, Mai 1899.

MASSON ET Cie, Éditeurs.

OBSERVATION.

Charles F., âgé de 30 ans, est né à Paris le 1er juillet 1872. Son père, égoutier, est mort à l'âge de 48 ans d'asthme cardiaque ou pulmonaire ; il était petit (1 m. 54). Nous avons vu sa mère, ancienne balayeuse, âgée actuellement de 53 ans, sourde et emphysémateuse : sa taille ne mesure que 1 m. 48.

Cinq enfants sont nés de cette union dont deux avant notre sujet : un garçon, est mort âgé seulement de quelques mois ; un second fils, mouleur en cuivre, âgé de 33 ans, mesure 1 m. 61 ; deux autres après lui : une sœur, bijoutière, âgée de 28 ans, d'une taille de 1 m. 54 et un frère de 25 ans, bijoutier, d'une taille de 1 m. 61. Les deux frères et la sœur sont bien portants ; ils sont mariés et ont des enfants.

Dans la famille directe, on ne note donc que de petites tailles. Mais un oncle paternel avait, paraît-il, plus de 2 mètres de haut ; et on a toujours pensé que c'était de lui que notre géant tenait sa grande taille (1).

Charle F.. est né très grand, ou plutôt très gros, comme le dit son frère aîné ; depuis son enfance il *n'a jamais cessé de grandir* d'une manière à peu près régulièrement progressive.

A la naissance il dit avoir pesé 21 livres. Elevé au sein maternel, il eut une enfance assez robuste et fut toujours bien portant ; il ne fut pas épargné cependant par les maladies contagieuses et eut successivement la rougeole, la variole à 9 ans, la *fièvre typhoïde* à 11 ans.

A 12 ans, il fut placé en pension à Auteuil chez l'abbé Roussel, où il apprît le métier de cordonnier : sa taille devait être déjà remarquable à cette époque, car il se souvient, qu'en le voyant entrer, pour la première fois dans son établissement, le directeur ne put maîtriser sa surprise et s'écria : « Ce n'est pas un enfant, c'est un garçon de 20 ans qu'on nous envoie ! » Ayant quitté la pension à 14 ans 1/2, il alla vivre avec les forains ; tantôt il faisait le boniment à la porte des baraques, tantôt il vantait les mérites des monstres. Il accompagna pendant un certain temps le géant Thomas Daroy, qui, selon son dire, aurait mesuré 2 m. 33. Chez le lutteur Marseille, il faisait la parade ou « luttait à blanc » : compère dissimulé dans la foule, il demandait un gant, puis disparaissait par la toile ; parfois cependant, s'il était nécessaire, il prenait part à la lutte ; mais celle-ci n'était jamais bien sérieuse.

(1) Charles F..., a été présenté à l'Académie de médecine le 9 mai 1899 par M. J. Lucas-Championnière comme un exemple de *gigantisme héréditaire* (le père et une sœur géants). Quelques réserves que l'on doive faire nécessairement sur tous les renseignements recueillis auprès des malades ou de leur entourage, ceux que nous rapportons semblent être plus exacts, ayant été contrôlés à domicile auprès d'autres membres de la famille : la mère, le frère aîné. Ce cas est bien fait pour rendre suspects quelques-uns au moins des exemples d'hérédité du gigantisme, basés sur le seul témoignage des sujets observés ; c'est ainsi que le frère de notre géant dit n'avoir pas connaissance de l'oncle paternel si grand dont il nous avait été parlé.

En 1893, reconnu apte au service militaire, il fut incorporé dans un régiment d'artillerie, en garnison à Givet (Pl. LXII).

A cette époque (21 ans) il ne mesurait que 1 m. 86 (1). Pendant trois ans, il put accomplir tous les exercices sans la moindre fatigue. Sa force faisait même l'admiration de ses camarades, tout autant que son appétit formidable. Par ordre du général, il lui avait été accordé *deux doubles rations*, c'est-à-dire une quantité quatre fois plus grande que celle qui constitue l'ordinaire du soldat ; il mangeait, par exemple, chaque jour deux pains réglementaires.

Au moment où il quitta le régiment, en 1896, il avait encore grandi et mesurait 1 m. 94. Sa vigueur était proportionnée à sa taille : exerçant successivement les professions de charretier ou de déménageur, il pouvait transporter les charges les plus lourdes avec la plus grande aisance.

Puis il est à nouveau hanté du désir de vivre parmi les nomades et retourne dans les foires, non plus comme simple faiseur de boniments, mais comme phénomène à titre de géant. Il est devenu « *le Grand Charles* », car sa taille n'a pas cessé de s'accroître : mesurant 1 m. 96 en 1897, 1 m. 99 en 1899 (Pl. LXIII), il atteint 2 m. 03 en 1901. Il parcourt alors presque toute la France et il narre aujourd'hui encore avec complaisance les succès qu'il obtint dans certaines villes. Il était d'ailleurs assez habile metteur en scène, accordait l'entrée libre aux médecins, aux militaires et aux enfants ; son titre de « seul géant Parisien » lui, aussurait, paraît-il, de grosses recettes.

Depuis quatre ans, il est rentré chez lui : des douleurs, qu'il avait ressenties pour la première fois à la sortie du régiment et qui siégeaient dans les membres inférieurs, ont été en augmentant et lui ont interdit toute fatigue. Progressivement aussi son genou s'est déformé,et est devenu le siège d'un *genu valgum*, nécessitant l'usage de béquilles, dont il se sert aujourd'hui encore pour marcher (2). De violents maux de tête gênent son sommeil ; il s'est mis à maigrir progressivement et il a vu, non sans une grande tristesse, diminuer ses forces et disparaître la vigueur dont il était si fier autrefois.

Aujourd'hui, réduit à la mendicité, il promène dans les rues de Paris son grand corps d'infirme, vendant des lacets ou des chansons.

Etat actuel (octobre 1902). — Deux faits attirent et retiennent l'attention

(1) Si les chiffres des différentes tailles atteintes successivement par Charles F..., et que nous rapportons plus loin, n'offrent peut-être pas des garanties irrécusables, en revanche ce premier chiffre est officiellement confirmé par l'observation de M. Capitan prise en 1893, et suffit à lui seul, et déjà, pour démontrer la remarquable persistance d'une croissance qui dure encore, ce que d'autres faits viennent d'ailleurs péremptoirement confirmer.

Les photographies de la planche LXII montrent la morphologie du géant Charles à cette époque et nous remercions MM. Capitan et Papillault de nous avoir autorisés à les reproduire. Bien que les clichés aient été oxydés par le temps, les images sont suffisamment nettes pour rendre intéressante leur comparaison avec les photographies ultérieures.

(2) C'est vers cette époque qu'il fit un séjour à Bicêtre dans le service de M. Pierre Marie qui a bien voulu nous autoriser à reproduire les excellentes photographies de la planche LXIII. Nous tenons à lui en adresser tous nos remerciements.

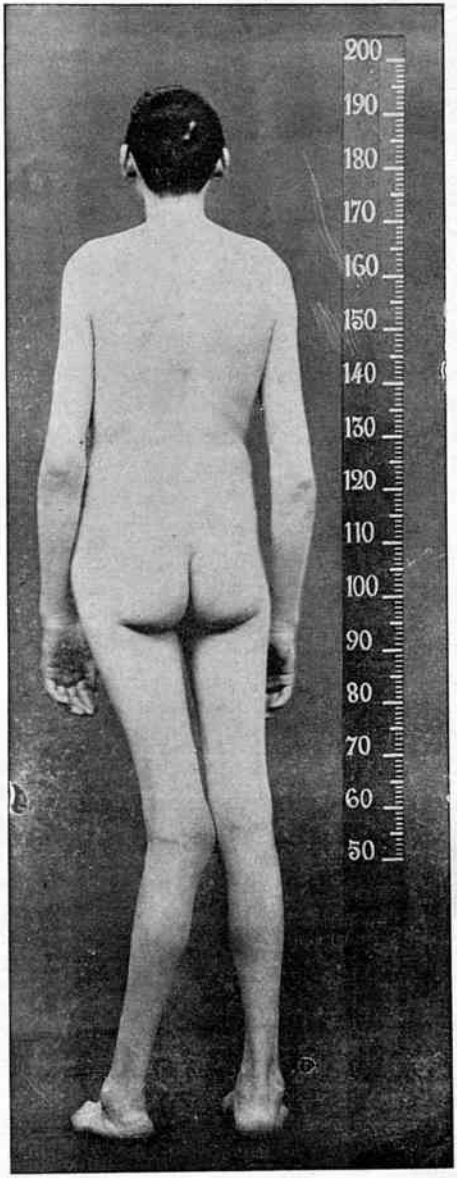

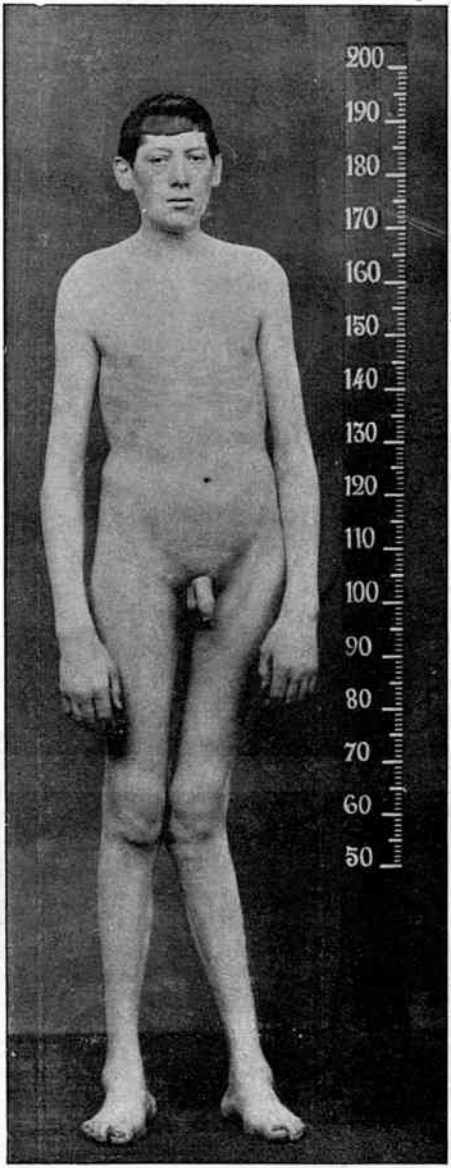

GIGANTISME ET INFANTILISME

(P.-E. Launois et Pierre Roy.)

Le géant CHARLES à 27 ans (1m99).

Photographies au service de M. le Dr Pierre Marie, Hospice de Bicêtre.

MASSON ET Cie, Editeurs.

dès que le grand Charles retire ses vêtements : *c'est d'abord la déviation si accusée de sa jambe gauche en* genu valgum ; *et c'est, d'autre part, l'absence presque totale de tout signe effectif de puberté.*

La hauteur, dans la station debout, est de 2 *m.* 04 (1). Mais dans cette hauteur, la plus grande part semble due à l'allongement des membres inférieurs : la distance du grand trochanter droit au sol est de 1 m. 129. Or, même à ne considérer que les canons artistiques des anciens Egyptiens, très grossièrement approximatifs, il est vrai, on voit que chez l'homme normal, en dehors des différences de races et des autres variations, la longueur des membres inférieurs représente les 10/19 de la hauteur totale. Pour une taille de 2 m. 04, la longueur des membres inférieurs devrait être de 1 m. 07 ; chez le grand Charles ils dépassent de 59 millimètres cette proportion. D'après les tables de Quételet (2), on arrive à un résultat à peu près identique : chez un homme de 30 ans, pour une taille de 1 m. 686, la hauteur du grand trochanter est de 0 m. 876 ; donc, chez un homme du même âge qui garderait un développement proportionnel et harmonieux des différentes parties du corps, avec une taille de 2 m. 04, cette mesure devrait être de 1 m. 061, soit 68 millimètres en moins de la longueur des membres inférieurs de notre sujet. L'écart est ici assez marqué pour qu'on puisse négliger les causes d'erreur inévitables dans des calculs de ce genre et qu'on soit autorisé à conclure que *le grand Charles a des membres inférieurs notablement plus allongés que ne le comporterait sa taille.* Au contraire, les dimensions du tronc semblent voisines de la normale (Distance sterno-pubienne : 62 cent.). La tête semble petite pour un si grand corps (hauteur de la tête, du vertex au menton : 22 cent. 5) (Pl. LXIV et LXV).

La déformation énorme du membre inférieur gauche (la cuisse et la jambe forment un angle ouvert en dehors d'environ 135 degrés) fait que l'attitude, sans les béquilles, est fortement hanchée ; il se produit, par compensation, une *légère scoliose dorso-lombaire* à concavité droite, attitude vicieuse qui ne laisse pas de fausser toutes les mensurations pratiquées sur le tronc ou sur le bassin. A la vérité, le grand Charles peut marcher sans se servir de ses béquilles ; il fait alors de grandes enjambées inégales, suivant la jambe sur laquelle repose le poids du corps. A marcher ainsi, il se fatigue vite ; aussi, depuis deux ou trois ans, il a pris l'habitude de s'aider de deux béquilles dont il ne peut plus se passer : l'une, béquille ordinaire, qu'il place sous son aisselle gauche et qui n'a

(1) Les anthropologistes insistent sur les difficultés que présente la mensuration mathématiquement exacte de la taille chez un sujet quelconque. Ces difficultés et la variabilité de la stature, déjà manifestes chez l'homme normal, se trouvent multipliées chez les géants et surtout chez un géant aussi mal équilibré que le grand Charles, lorsqu'il est privé du secours de ses béquilles. Tel quel, le chiffre de 2 m. 04, même sujet à l'erreur ou à des variations, d'ailleurs assez minimes, est intéressant parce qu'il permet d'établir une comparaison avec les mensurations recueillies antérieurement ; leur progression assez régulière rend manifeste la persistance de l'accroissement en hauteur, confirmé encore par l'allongement des différents segments des membres. (Voir les mensurations détaillées de 1899 et de 1902.)

(2) Quételet, *Anthropométrie*, p. 431.

de remarquable que sa longueur inaccoutumée (1 m. 48) ; l'autre, plus petite, de moitié moins longue, sur la partie supérieure de laquelle il s'appuie de la main droite, s'en servant comme d'une canne.

L'inclinaison des épaules, des mamelons, des épines iliaques, ainsi que l'encoche thoraco-abdominale du flanc droit et les plis cutanés à ce niveau, tiennent à l'attitude hanchée, qu'est obligé de prendre le sujet pour maintenir son équilibre. Le thorax est assez bien conformé ; sa circonférence au niveau de la ligne mamelonnaire, est de 1 m. 04.

Les quatre membres sont très angmentés de longueur : nous avons déjà signalé l'allongement disproportionné des membres inférieurs ; celui des mem-

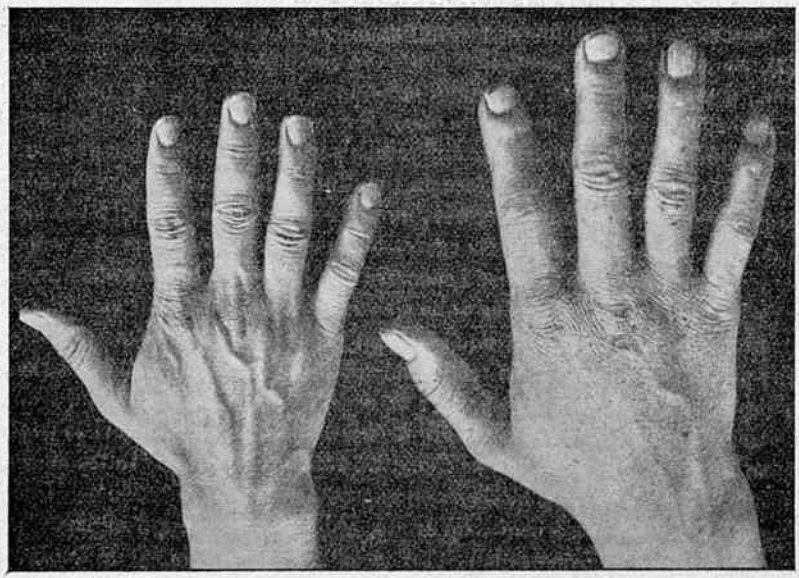

CLICHÉ INFROIT

Fig. 1. — La main du géant Charles comparée avec la main d'un adulte normal.

bres supérieurs est à peu près équivalent : la *grande envergure*, que l'on sait représenter, avec un léger excès, environ la hauteur totale de l'individu, atteint ici 2 m. 09. Les différents segments des membres sont respectivement assez bien proportionnés. Si l'on excepte une légère atrophie musculaire du membre inférieur gauche tenant au moindre fonctionnement de ce membre infirme, on peut dire que le volume des bras et des jambes est régulier et que, ni aux poignets (circonférence, 19 cent. 7), ni aux chevilles (circonférence bimalléolaire, 24 cent.), on ne constate d'élargissement notable.

La main est très grande (fig. 1) : si on la compare à la main d'un individu normal, on s'aperçoit qu'il s'agit d'une hypertrophie générale et sensiblement régulière de tous ses segments, en relation avec le développement excessif des autres parties du corps. — De même, le pied est volumineux (fig. 2), sans être

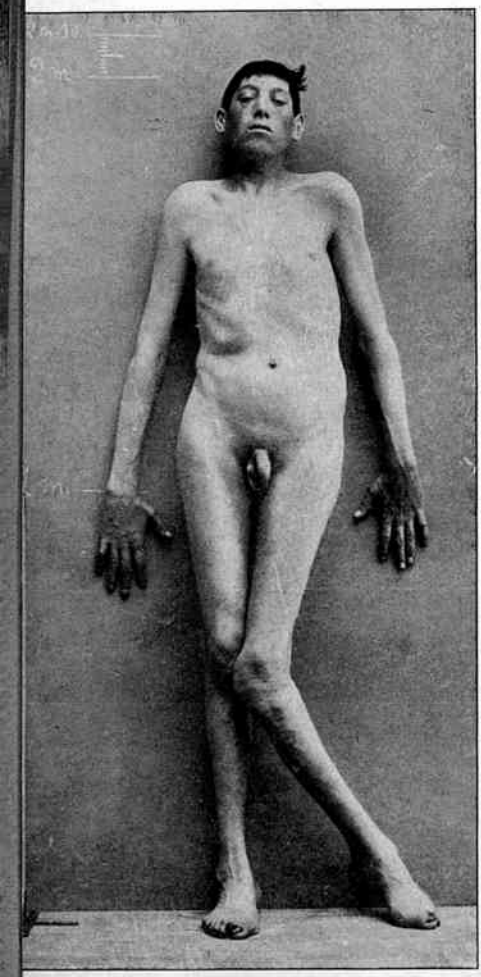

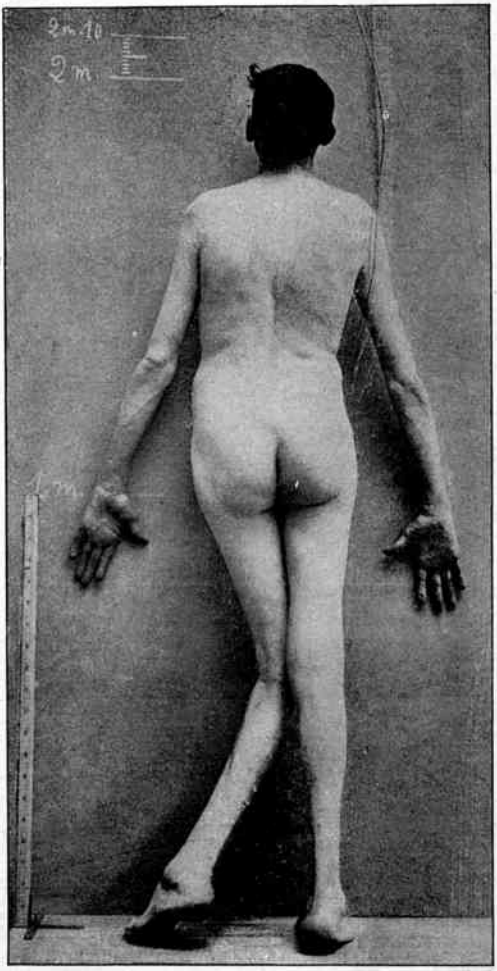

Clichés Infroit.

GIGANTISME ET INFANTILISME

(*P.-E. Launois et Pierre Roy.*)

Le géant Charles à 30 ans (2m04).

Masson et Cie, Éditeurs.

difforme, du moins en ce qui concerne le pied droit; le pied gauche, déformé par le fait du *genu valgum*, est immobilisé en équin varus ; il est considérablement épaissi, et, dans la marche, les points d'appui sont constitués par les orteils et le bord externe. Les ongles des orteils présentent une striation transversale, surtout accusée à l'ongle du gros orteil gauche, au niveau duquel s'observent les déformations de l'onychogrippose.

La face, pâle et couverte de lentigines, est complètement imberbe. Il y a une *légère asymétrie faciale*, la moitié droite du visage étant un peu moins développée que la moitié gauche ; le malade lui-même a remarqué depuis deux mois environ que la pommette gauche faisait une saillie plus grande que la droite. Quant à l'oreille du côté gauche elle est manifestement plus grande que celle du côté droit : pour une largeur identique de 42 millimètres, le pavillon de l'oreille gauche mesure 73 mm. 5 de haut, tandis que la hauteur du pavillon de l'oreille droite n'est que de 68 millimètres. — Le maxillaire inférieur n'apparaît pas très augmenté de volume ; la bouche est normale et la langue n'atteint pas des proportions démesurées. Les yeux sont petits et tout ridés. Le crâne ne présente pas de déformations très évidentes ; le front est cependant assez peu développé. — La voix n'est ni particulièrement grave, ni particulièrement aiguë ; et le grand Charles module avec une voix à peu près normale les chansons qu'il essaye de vendre.

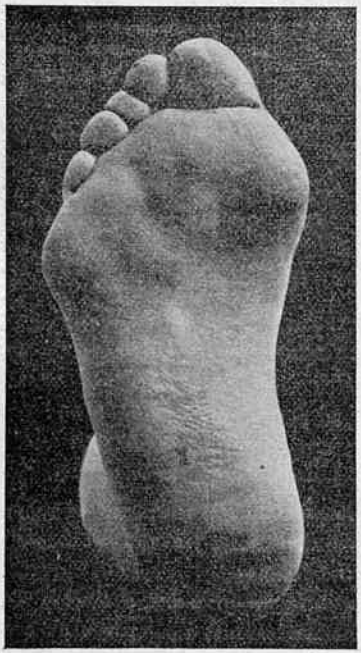

CLICHÉ INFROIT

Fig. 2. — Le pied du géant Charles.

Le développement de l'appareil génital est tout à fait incomplet : si la verge paraît bien conformée, elle est de dimensions minimes. Les bourses, peu développées, renferment *deux testicules rudimentaires* : le droit a le volume d'une amande, le gauche n'atteint guère que celui d'une noisette. Le toucher rectal ne permet pas de sentir la prostate ; comme c'est la règle dans l'atrophie testiculaire congénitale, la glande prostatique ne s'est pas développée (1). Au point de vue fonctionnel, *l'anaphrodisie* est et a toujours été absolue. Il y aurait eu quelques érections ; mais elles n'ont jamais été accompagnées d'éjaculations.

Il faut rapprocher de cette atrophie testiculaire les *autres signes d'infantilisme*. Si quelques rares poils existent dans la région sus-pubienne, les ais-

(1) LAUNOIS, *Castration et atrophie de la prostate*. Association française pour l'avancement des sciences. Congrès de Caen, 1894.

selles et la face sont absolument glabres. La figure imberbe présente un aspect juvénile tout à fait particulier (1).

Le grand Charles, qui jouissait autrefois d'une vigueur remarquable, conserve encore aujourd'hui un assez bon développement musculaire ; mais ses forces ont considérablement diminué. Le quadriceps fémoral gauche est notablement atrophié par le fait de l'inaction dans laquelle il se trouve.

Depuis trois ans environ il a beaucoup maigri ; son poids est actuellement de 86 kilogrammes, alors qu'il dit avoir pesé jadis jusqu'à 106 kilogrammes.

L'analyse des urines a été pratiquée par M. Savinel, interne en pharmacie du service ; elle a donné les résultats suivants :

	Elimination en 24 heures (8 novembre 1902)	
	Le géant Charles	Adulte normal
Volume	2.500 cc.	121 à 400
Couleur, odeur, consistance	normales	
Densité	1.020	1.020
Chlorures	25 gr. 5	10 à 20
Phosphates	4 gr. 31	2,5 à 2,8
Urée	36 gr.	20 à 25

Cette urine est donc anormale :

1° Par son volume ;

2° Par son élimination exagérée de *chlorures*, de *phosphates*, *d'urée*.

Or, si l'on fait un coefficient urologique relatif aux poids du sujet, nous trouvons qu'il élimine par kilogramme :

Phosphates	0,051	au lieu de la	normale	0,04
Chlorures	0,30	—	—	0,17
Urée	0,42	—	—	0,40

Cette élimination de chlorures et de phosphates, très exagérée par rapport à la normale chez l'adulte, serait imputable, d'après les travaux de Monfet et Carron de la Carrière (2), à un enfant de 5 à 10 ans.

Sans aller peut-être jusqu'à parler d'*infantilisme urinaire*, il nous a paru que les faits relevés par M. Savinel étaient intéressants à comparer avec les autres signes d'infantilisme présentés par le géant Charles.

Il y aurait peut-être lieu de rechercher la formule urinaire de tous les infantiles, géants ou non. Ce mode d'exploration, joint à la radiographie des cartilages épiphysaires, aiderait sans doute à fixer les troubles de la nutrition qui existent dans l'infantilisme.

La peau du corps, uniformément glabre, est fine et souple. On relève la

(1) Ces constatations rendent peu vraisemblables les récits qu'avait faits le grand Charles en 1899, quand il racontait ses exploits génitaux. Ses confidences actuelles en démontrent la fausseté. Son frère se plaît d'ailleurs à raconter la déception « d'une dame du grand monde » qui, un beau jour, sur le champ de foire où il s'exhibait, était venu enlever dans une voiture à deux chevaux l'*impuissant* géant.

(2) Carron de la Carrière et Monfet, *L'urine normale de l'enfant*, Acad. de méd., 20 juillet 1897.



Cliché Infroit

GIGANTISME ET INFANTILISME

(P. E. Launois et Pierre Roy).

Le géant Charles à 30 ans (2m04)

présence de quelques tatouages : une rose se voit sur la face antérieure du thorax, une bague sur l'annulaire droit et une autre sur le médius gauche.

La sensibilité objective, sous tous ses modes, est intacte ; il n'y a pas de troubles sensoriels. Mais, depuis l'apparition du *genu valgum*, de violentes douleurs dans les membres inférieurs persistent jour et nuit.

L'état mental est relativement bon, en dépit de la détresse morale et surtout physique dans laquelle se trouve le malade : bien que très sensible à la perte de ses forces et à son infirmité actuelle, il a conservé quelque gaieté. Il est assez irascible et facile à émotionner ; son caractère un peu fantasque lui a rendu impossible le séjour à Bicêtre, où il avait été hospitalisé. Sa mémoire excellente lui permet de raconter, en les amplifiant même, ses anciens succès à travers les foires de province. Son intelligence est assez développée ; c'est lui-même qui composait autrefois ses boniments.

Si sa chasteté obligatoire l'a mis à l'abri de toute contagion syphilitique, sa vie aventureuse l'a exposé aux abus alcooliques ; il boit, en effet, plusieurs verres d'absinthe par jour.

M. Papillault, professeur à l'École d'anthropologie, a bien voulu compléter et rectifier avec toute la précision désirable, les mesures que nous avions prises sur le géant Charles. Nous avons pu les rapprocher de celles qui avaient été recueillies en 1899 par le même observateur, et le tableau ci-dessous offre ainsi le rare avantage de permettre une comparaison très exacte des différents chiffres obtenus à trois ans d'intervalle, sur le même individu, d'après la même technique, appliquée par le même observateur.

	mai 1899	novembre 1902
Tronc.	—	—
Taille debout	1990 mm.	2040 mm.
Taille assise	» »	96 »
Hauteur du trou auditif au pubis	740 »	»
Hauteur du trou auditif à l'épine iliaque	640 »	»
Diamètre biacromial	400 »	425 »
Circonférence thoracique	1015 »	1040 »
Circonférence de la taille	892 »	925 »
Diamètre bimamelonnaire	220 »	220 »
Diamètre transverse du thorax	» »	308 »
Diamètre antéro-postérieur du thorax	» »	265 »
Envergure	» »	2090 »
Bassin.		
De l'épine iliaque au pubis	92 »	» »
Largeur entre les crêtes iliaques	303 »	321 »
Largeur entre les épines	263 »	» »
Membre inférieur droit.		
Hauteur du fémur	529 »	541 »
Hauteur du tibia	502 »	509 »

	mai 1899	novembre 1902
Hauteur de la malléole interne	87 mm.	79 mm.
Longueur du pied	287 »	299 »
Longueur du 1er orteil avec le métatarsien	143 »	» »
Longueur du 2e orteil seul	82 »	» »
Longueur du 1er orteil (partie libre)	48 »	» »
Largeur bicondylienne	108 »	» »
Largeur bimalléolaire	81 »	» »
Largeur du pied	126 »	» »
Membre supérieur gauche.		
Hauteur de l'humérus	381 »	422 »
Hauteur du radius	298 »	298 »
Longueur de la main	233 »	243 »
Longueur du médius	118 1/2	124 »
Longueur du pouce avec le métacarpien	125 »	126 1/2
Longueur du pouce seul	72 »	76 »
Longueur de l'ongle du médius	16 »	16 »
Largeur de l'humérus (extrémité inférieure)	74 »	83 »
Largeur du poignet	67 »	69 1/2
Largeur de la main	97 »	103 »
Circonférences.		
Cou	370 »	370 »
Thorax	1015 »	1040 »
Taille	892 »	925 »
Bras	280 »	260 »
Avant-bras	271 »	250 »
Poignet	197 »	197 »
Cuisse : circonférence supérieure à droite	544 »	» »
— — à gauche	539 »	450 »
— inférieure à droite	420 »	» »
— — à gauche	399 »	» »
Mollet : droit	382 »	» »
gauche	375 »	350 »
Malléoles (droite et gauche)	240 »	» »
Tête.		
Hauteur naso-alvéolaire	87 »	87 »
Hauteur naso-sous-nasale	64 »	64 »
Largeur biangulaire interne (yeux)	36 »	37 »
Hauteur ophryo-alvéolaire	102 »	102 »
Largeur biangulaire externe (yeux)	96 »	» »
Largeur bimastoïdienne	142 1/2	145 »
Diamètre antéro-postérieur glabellaire	199 »	200 »
Hauteur ophryo-mentonnière	154 »	159 1/2
Diamètre antéro-postérieur métopique	195 »	197 »



Cliché Infroit Phototypie Berthaud, Paris.

GIGANTISME ET INFANTILISME
(P. E. Launois et Pierre Roy).

Le genou du géant Charles
(Genu valgum tardif et persistance à l'âge de 30 ans



Cliché Infroit

GIGANTISME ET INFANTILISME

(P. E. Launois et Pierre Roy).

La main du géant Charles

(Persistance à l'âge de 30 ans des cartillages de conjugaison).

Largeur bizygomatique	145 mm.	149 mm.
Largeur bigoniaque	116 »	116 »
Diamètre gonio-mentonnier	108 »	111 »
Largeur du nez	36 »	37 »
Diamètre transverse maximum	156 »	159 »
Diamètre transverse minimum	104 1/2	» »
Diamètre bitubéral pariétal	136 »	» »
Pavillon de l'oreille ; largeur : à droite	» »	42 »
— à gauche	» »	42 »
— hauteur : à droite	» »	68 »
— à gauche	» »	73 1/2

*
* *

A ne considérer que les trois tailles confirmées par l'observation scientifique :

21 ans. . . . . 1 m. 86 (Capitan).
27 ans. . . . . 1 m. 99 (Papillault).
30 ans. . . . . 2 m. 04 (Launois et Roy).

on peut donc affirmer que Charles a continué de grandir depuis l'âge de 21 ans : il a gagné 18 centimètres, en une période de neuf ans ; cet accroissement est d'autant plus important à signaler qu'il s'est fait à un âge où d'ordinaire la taille a acquis ses dimensions définitives.

Actuellement, bien qu'il ait atteint sa 30e année, il grandit encore. La persistance de cette croissance nous a été démontrée par l'examen des épreuves radiographiques de divers segments de son squelette. Sur les remarquables clichés que nous devons à M. Infroit, on peut nettement reconnaître la *persistance des cartilages de conjugaison* et la non-soudure d'os, dont les plus retardataires devraient être définitivement ossifiés à 24 ou 25 ans. Sur la radiographie du genou gauche (Pl. LXVI) on reconnaît que le plateau tibial et la tête du péroné sont séparés par un intervalle assez large de leurs diaphyses respectives. De même, au niveau du poignet et de la main (Pl. LXVII), on peut voir un espace clair séparant nettement du corps de l'os les épiphyses radiales et cubitales inférieures ; il en est de même encore pour la base des phalanges, des phalangines et pour celle du premier métacarpien. On sait que l'épiphyse supérieure du péroné se soude habituellement de 19 à 22 ans, celle du tibia à 24 ans au plus tard ; les épiphyses inférieures des os de l'avant-bras se soudent à la diaphyse, pour le cubitus, de 20 à 22 ans chez la femme, de 21 à 25 ans chez l'homme ; pour le radius, de 20 à 25 ans. Quant aux phalanges et au premier métacarpien, leur ossification se termine définitivement de 18 à 20 ans, d'abord les segments distaux, puis les segments proximaux.

*
* *

De cette observation, nous retiendrons pour les étudier spécialement trois données principales qui nous semblent tout particulièrement intéressantes :

1° *La persistance chez un homme de* 30 *ans des cartilages de conjugaison ;*

2° *Le mode de croissance gigantesque* et ses anomalies ;

3° *L'atrophie génitale*, dans ses rapports avec les deux faits précédents.

1. Persistance des cartilages de conjugaison. — Les épreuves radiographiques que nous avons obtenues sont, à notre connaissance, les premiers documents précis qui aient été fournis pour appuyer l'hypothèse, déjà souvent émise, de la persistance anormale des cartilages épiphysaires chez certains géants adultes.

Depuis longtemps, on a signalé des poussées de croissance en hauteur se produisant, sous des influences variables, chez des sujets adultes qui semblaient avoir atteint leur stature définitive ; et, comme l'accroissement en longueur des os se fait au niveau des cartilages de conjugaison, il était tout naturel de supposer, en pareil cas, la persistance anormale de ceux-ci ou le réveil pathologique de l'activité proliférante de leurs cellules cartilagineuses.

Dès 1832, Isidore Geoffroy Saint-Hilaire (1) distinguait, parmi les anomalies par augmentation générale de volume, deux variétés : le *géantisme vrai*, ou de l'adulte, et les anomalies par *accroissement précoce de la taille*. Topinard (2), reprenant plus tard cette distinction, a pu dire que le gigantisme est causé, soit par l'*accélération* du développement, soit par la *prolongation* de son terme final. Dans le premier cas, le gigantisme apparaît avant 20 ans, comme l'expression d'une exagération dans le rythme de la croissance ; dans le second, le gigantisme est plus tardif, *la croissance se prolongeant anormalement au delà du terme normal*.

Contre la théorie de Langer (3), d'après laquelle la plupart des géants auraient atteint leur taille avant la vingtième année, les exemples sont nombreux : témoin cette femme, citée par B. Mosler (4), qui, mariée à 16 ans avec un homme qui la dépassait d'une tête, se mit à grandir démesurément jusqu'à atteindre une taille de 1 m. 93 et à dépasser à son tour son mari, plus petit de la hauteur d'une tête.

Tous ces cas de croissance retardée, c'est-à-dire, se produisant au delà

(1) Geoffroy Saint-Hilaire, *Traité de tératologie*, t. I, chap. II, p. 166.

(2) Topinard, *Elém. d'Anth. gén.*, 1885, p. 434.

(3) Langer, *Wachsthum des menschlichen Skelettes mit Bezug auf den Riesen*. Denkschriften d. Kais. Akad. d. Wissensch. Wien, 1872.

(4) B. Mosler, *Ueber die sogenannte Akromegalie*, Virchow-Fetschrift, Internat. Beitr. z. Wiss.

de la limite habituelle de l'accroissement en longueur du corps, qui est, chez l'homme, comprise entre 18 et 25 ans, ne peuvent s'expliquer que par la persistance anormale des cartilages juxta-épiphysaires. Si cette persistance est signalée dans plusieurs observations, il est le plus souvent difficile de la constater sur le vivant, au travers des parties molles qui masquent les extrémités articulaires et empêchent de sentir le relief que forme à la surface de l'os le cartilage conjugal.

D'autre part, la majorité des squelettes de géants, conservés dans les muséums, n'étant pas accompagnés de descriptions cliniques, il est assez difficile de déterminer l'âge des sujets auxquels ils appartiennent et on ne peut se fonder sur la non-soudure des épiphyses pour le déterminer avec précision. Il en est ainsi, par exemple, pour le géant Mütter du Muséum du Collège des médecins de Philadelphie, décrit soigneusement par Hinsdale (1) : « Sur le sujet dont je vais décrire le squelette, dit cet auteur, on ne sait rien, sinon qu'il naquit dans le Kentucky. En 1877, le professeur Joseph Leidy fut informé qu'un corps de géant était à vendre, à la condition qu'aucune question ne serait posée pour établir son identification... Aucun nom n'ayant été donné pour ce sujet, je l'appellerai le *Géant Américain* » (2). Et plus loin, l'auteur ajoute : « Il est probable que le géant américain avait atteint l'âge de 22 ou 24 ans au moment de sa mort : les os semblent avoir atteint leur entier développement, *quoique les jonctions épiphysaires soient encore visibles sur tous les os longs.* »

Une semblable détermination de l'âge d'un squelette anormal est à coup sûr imparfaite : les radiographies, que nous avons obtenues, démontrent précisément que chez notre sujet les jonctions épiphysaires ne se sont pas encore faites à l'âge de 30 ans.

Il existe cependant quelques squelettes aux épiphyses non soudées ayant appartenu à des géants dont on connaît, en partie du moins, l'histoire, sans qu'on soit fixé sur l'âge exact atteint au moment de la mort. C'est ainsi qu'à Vienne, on conserve au Musée anatomique le fémur du géant Bartschen, mesurant 65 centimètres et dont les épiphyses ne sont pas soudées. Or, Bartschen, soldat dans l'armée turque, vécut prisonnier pendant un certain temps comme Hajduke et, « bien que l'âge de sa mort soit incertain, il est vraisemblable que les cartilages épiphysaires conservèrent ici leur pouvoir ostéogène pendant un temps anormalement long » (3).

Le fameux squelette du géant irlandais, Cornelius Magrath (voir plan-

(1) Hinsdale, *Acromegaly*, Warren, Détroit, U. S. A., 1898, p. 69.

(2) On retrouve ce même squelette décrit sous le nom de *Géant du Kentucky* dans l'article de Woods Hutchinson in the New-York Medical journal, July, 1900.

(3) Buday et Jancso, *Ein Fall von pathologischem Riesenwuchs*. Deutsches Archiv. für Klin. med., 1898, p. 385.

che VII), si soigneusement étudié par D.-J. Cunningham (1), a les épiphyses supérieures des deux humérus soudées seulement en partie au corps de l'os ; des deux côtés également, les épiphyses inférieures du radius ne sont pas entièrement soudées. Toutefois le retard observé dans le processus de l'ossification est beaucoup moins marqué que chez notre géant : Magrath, né en 1736, à College-Green, dans le comté de Tipperary, mourut le 20 mai 1760, c'est-à-dire à l'âge de 24 ans ; on sait qu'à cet âge il peut arriver normalement que l'épiphyse inférieure du radius ne soit pas entièrement soudée.

Parmi les plus beaux exemples de retard dans l'ossification des cartilages qu'il nous a été donné de retrouver, une mention toute particulière appartient au géant décrit par Buday et Jancso (2) ; il est, à bien des égards, absolument comparable à celui que nous observons (voir plus loin le résumé de son observation).

Il s'agit d'un homme, mort à 37 ans, et qui, de taille normale jusqu'à 20 ans (1 m. 63), se mit à cette époque à grandir progressivement jusqu'à l'âge de 35 ans, pour atteindre au moment de sa mort une stature de 2 m. 02. Dans les deux dernières années on ne constata plus aucune croissance, fait avec lequel concorda la constatation à l'autopsie d'épiphyses partout ossifiées. En revanche, on trouva les signes d'un retard très anormal dans l'ossification de ces cartilages : à la périphérie de certains os longs, après la macération, une petite zone laissa reconnaître assez bien le cartilage conjugal : cette *ligne épiphysaire* se retrouvait ainsi sur les os de l'avant-bras et à l'extrémité supérieure du fémur. A l'examen microscopique, on constatait une prolifération anormale des cellules cartilagineuses dans le sens de la longueur de l'os ; les cellules cartilagineuses à l'état de repos ne se trouvaient qu'à la partie superficielle du cartilage, dans un cinquième seulement de la masse totale, tout le reste étant encore en activité. Buday et Jancso concluent à bon droit qu'il s'agit bien là d'*un cas de gigantisme par retard de l'allongement.*

L'application de la radiographie à l'étude du gigantisme n'a jamais été, jusqu'à présent, pratiquée d'une façon systématique. Quelques auteurs y ont eu recours cependant pour établir les rapports qui relient le gigantisme à l'acromégalie. Ce nouveau moyen de recherches, applicable à toutes les malformations ou déformations du squelette, a fourni de précieux renseignements à Marinesco (3), à Gastou et Brouardel (4), à Gilbert, Garnier et Poupinel (5), à Gibson (6), etc.

(1) D.-J. Cunningham, *Transactions of the royal Irish Academy*, 26 janvier 1891.
(2) Buday et Jancso, *loc. cit.*
(3) Marinesco, Soc. de biol., 17 juin 1896.
(4) Gastou et Brouardel, Presse méd., 29 juillet 1896.
(5) Gilbert, Garnier et Poupinel, Soc. de biol., 29 janvier 1898.
(6) Gibson, Acad. de méd., 22 mai 1900.

Marinesco, par exemple, dans ses recherches sur les mains acromégaliques, a rapproché et comparé les résultats que lui ont fournis quatre sujets qu'il a étudiés à l'aide des rayons de Röntgen : chez trois d'entre eux, qui présentaient la forme *massive* de P. Marie, il a noté une hypertrophie notable des métacarpiens et des phalanges, une exagération uniforme de l'état normal et une augmentation régulière du volume des épiphyses. Chez la quatrième malade, femme de 33 ans, atteinte d'acromégalie à forme *géante*, chez laquelle l'affection avait débuté à 25 ans, la main était plus longue et moins grosse ; la diaphyse des phalanges était uniformément allongée et l'on n'observait pas de productions osseuses au niveau des extrémités des os. De plus, l'hypertrophie des parties molles, comparativement à celle des os, était beaucoup moindre que dans la forme massive. Pour cet auteur, de semblables constatations faciliteraient la distinction qu'il faut établir entre les deux formes de l'acromégalie : la forme massive, de l'adulte ou à début tardif, et la forme géante, de l'adolescent ou à début précoce.

« Il serait à souhaiter, dit de son côté M. Henry Meige, dans une étude récente (1), que l'on fît des radiographies de géants ne présentant pas de signes d'acromégalie. Il est très vraisemblable que, pendant tout le temps que se poursuit la croissance en longueur, on pourra constater la persistance des cartilages de conjugaison. Ceux-ci, au contraire, auront complètement disparu si le sujet présente des déformations acromégaliques. » Réservant pour l'instant la question de savoir si le géant que nous observons deviendra un jour ou l'autre un acromégalique, nous nous contenterons de constater que nos épreuves radiographiques répondent au desideratum exprimé par Meige et justifient d'une manière éclatante l'hypothèse formulée par lui après tant d'autres.

Nous croyons encore devoir faire remarquer dès maintenant que la localisation de cartilages encore actifs aux membres et, dans les membres, aux épiphyses qui normalement s'ossifient le plus tardivement, donne l'explication de l'inégal développement des membres et du tronc, comme aussi des différents segments des membres.

II. Mode de croissance gigantesque et ses anomalies. — Le premier caractère remarquable de la croissance gigantesque, qu'il nous a été donné d'observer, est sa continuité et sa persistance. Ayant commencé à s'allonger à un âge impossible à déterminer, le grand Charles continue encore à grandir d'une façon notable, bien qu'il ait atteint sa trentième année.

L'accroissement de sa taille s'est fait avec une progression régulière, quoique excessive. On ne note pas, chez lui, cet accroissement brusque,

(1) Henry Meige, *Sur le Gigantisme*, Arch. gén. de médecine, octobre 1902. p. 442.

qui se fait vers 17 ou 18 ans, et qui a été signalé chez beaucoup de géants acromégaliques (Henry Meige). A 21 ans, Capitan ne relevait qu'une hauteur de 1 m. 86. Comme beaucoup de conscrits normaux, il continue à grandir pendant ses trois années de service militaire. A 27 ans il mesurait 1 m. 99 ; enfin dans ces trois dernières années il a encore gagné 5 centimètres. La persistance de ses cartilages de conjugaison nous permet de supposer qu'il est susceptible de grandir encore.

Chez le géant, comme chez le jeune sujet, dit J. Lucas-Championnière (1), l'accroissement n'est pas le résultat d'un allongement régulier et continu du squelette ; l'accroissement se fait par périodes intermittentes, s'accompagnant de malaise général, de douleurs articulaires, parfois de poussées fébriles. En tout cas, ce qu'il est intéressant de noter chez Charles F., c'est la persistance des douleurs articulaires, très violentes, *douleurs de croissance* sans doute, provoquant l'insomnie, et qui l'ont amené à consulter à l'hôpital.

Le *genu valgum*, si accusé chez notre sujet, s'est développé tardivement : nous possédons en effet une photographie prise au sortir du régiment, qui le représente sous l'uniforme d'un grand cuirassier, dont la jambe gauche est parfaitement rectiligne. En août 1898, Championnière le vit une première fois dans son service de l'Hôtel-Dieu, où il était venu demander des soins pour une entorse tibio-tarsienne gauche ; « à cette époque, la jambe était absolument droite » ; ce n'est donc qu'à l'âge de 27 ans, que s'est produite la déformation osseuse qui semble aller d'ailleurs en s'accentuant. On sait que le *genu valgum* se produit d'ordinaire chez les jeunes sujets dont l'accroissement des membres inférieurs est très rapide, et qu'il est dû au développement exagéré et irrégulier de l'extrémité diaphysaire. Le seul fait de la production tardive de cette déformation aurait pu suffire pour affirmer la persistance de cartilages de conjugaison au niveau de l'extrémité inférieure du fémur.

La déformation articulaire du genou offre dans un cas de ce genre un intérêt tout particulier :

1° Le *genu valgum* a été, en effet, signalé chez les *géants* : Langer (2), étudiant leur conformation physique, notait que, chez eux, la ceinture pelvienne est proportionnellement augmentée d'une manière très nette et ajoutait que cet élargissement du bassin contribuait avec la longueur anormale des membres inférieurs à produire le *genu valgum* (*Knock-Knee* des Anglais), et expliquait sa fréquence.

(1) J. Lucas-Championnière, *Présentation d'un géant dont les phénomènes de grandissement tardif se caractérisent comme ceux du grandissement des jeunes sujets* (Bull. de l'Acad. de méd., 9 mai 1899, 3e série, t. XLI, p. 481).

(2) Langer, *loc. cit.*

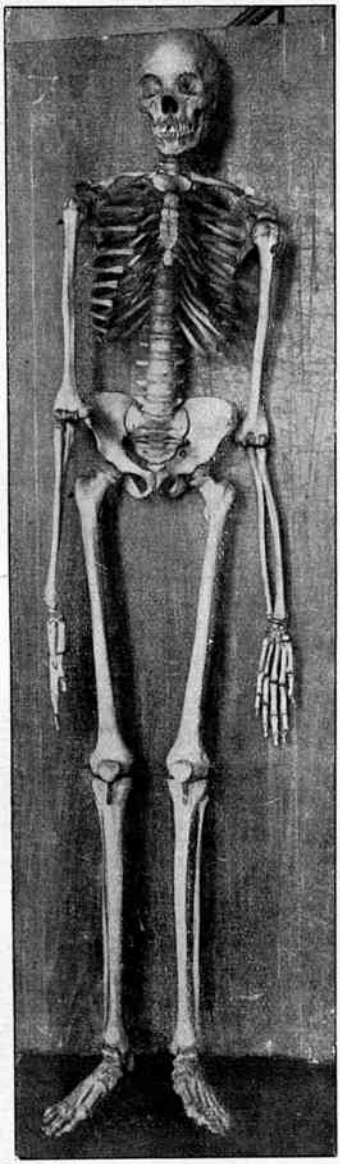

Cliché Lacassagne.

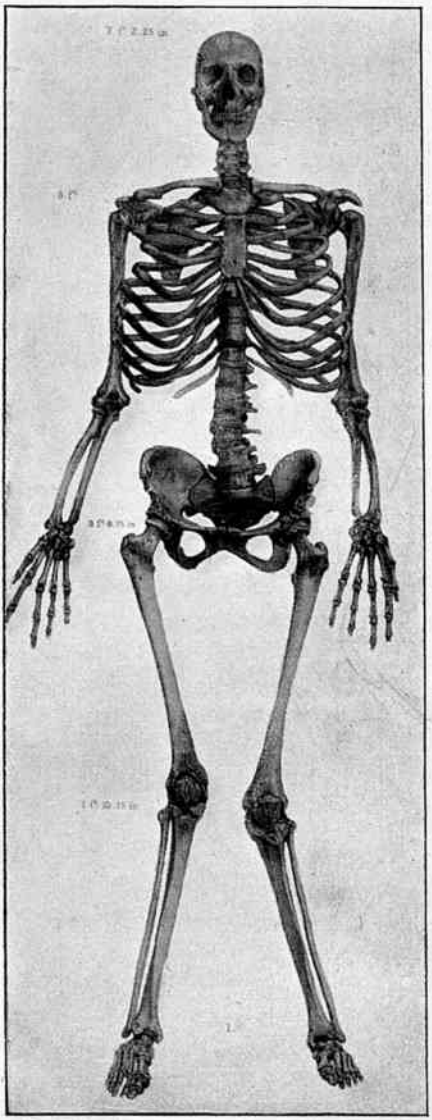

Cliché Duvau.

GIGANTISME ET INFANTILISME

(P.-E. Launois et Pierre Roy.)

Squelette d'un eunuque égyptien.
(Lortet.)

Squelette du géant irlandais Cornélius Magrath (1736-1760).
(D.-J. Cunningham.)

Masson et Cie, Éditeurs.

Cunningham (1), sur le squelette du géant irlandais Cornelius Magrath, observa, de son côté, l'existence d'un *genu valgum* double, surtout accusé du côté gauche (voir planche LXVIII). « Le condyle interne est extrêmement long, tandis que l'externe est très court. Cette déformation n'est pas due à l'obliquité originaire de la ligne épiphysaire, puisque les condyles descendent le long de lignes qui sont parallèles au grand axe de la diaphyse fémorale. Il est plus que probable que l'extrême largeur du bassin peut en quelque mesure être responsable de la déformation. » Cunningham ajoute que, chez le géant de Saint-Pétersbourg et sur le squelette de Berlin, n° 3040, il existe également un haut degré de *genu valgum*.

Enfin le géant étudié par Buday et Jancso (2), chez lequel nous avons déjà rappelé le retard de la soudure des épiphyses, présentait aussi un *genu valgum* droit (fig. 3).

2° D'autre part, l'existence d'un *genu valgum* a été notée assez fréquemment chez les *acromégaliques* (Osborne, Middleton, Schultze, Hitschmann, Rosewell Park).

3° Enfin le *genu valgum* n'est pas rare chez les *infantiles* (Henry Meige) (3).

La déformation des genoux se rencontrant à la fois chez les *géants*, chez les *acromégaliques* et chez les *infantiles*, il est permis de penser qu'il existe peut-être certaines relations entre ces trois états pathologiques.

La croissance gigantesque chez notre sujet n'a pas porté également sur toutes les pièces de son squelette. De l'étude très précise qu'en a faite Papillault en 1899, on peut dégager les conclusions suivantes :

1° Le tronc est proportionnellement (4) à peu près normal et l'allongement porte surtout sur les membres ;

2° Les membres inférieurs sont plus accrus que les supérieurs ;

3° Les segments proximaux des membres (fémur, humérus) sont moins accrus proportionnellement que les segments distaux.

4° La main et le pied sont un peu moins accrus que le segment distal correspondant.

Déjà à l'époque où il l'observait, Papillault concluait que ce trouble systématique dans les proportions du corps devait s'expliquer par l'état d'ossification plus ou moins avancée des différents cartilages épiphysaires,

(1) Cunningham, *loc. cit.*

(2) Buday et Jancso, *loc. cit.*

(3) Henry Meige, *l'Infantilisme, le féminisme et les hermaphrodites antiques*, p. 21. L'Anthropologie, t. IV, 1895.

(4) Pour mieux faire ressortir les anomalies produites chez le grand Charles par le fait de sa croissance exagérée, Papillault a comparé les mensurations recueillies sur lui avec la moyenne de celles pratiquées sur trois Parisiens de taille élevée, mais bien proportionnés et harmonieusement développés.

qui par suite réagissaient inégalement à la cause anormale et inconnue qui excitait et prolongeait leur activité proliférative.

Nos radiographies viennent pleinement confirmer cette hypothèse : les cartilages dont les rayons de Röntgen nous ont montré la persistance sont précisément ceux qui, à l'état normal, s'ossifient le plus tardivement (épiphyses voisines du genou, épiphyses éloignées du coude). C'est au niveau de ces cartilages encore actifs que s'est produit en trois ans l'allongement des différents segments des membres que rend plus évident la comparaison des chiffres recueillis en 1899 et en 1902. Cette comparaison montre, de plus, que les différents segments des membres ne se sont pas accrus d'une manière égale et proportionnelle, et, à cet égard, il semble que les conclusions de Papillault, exactes en 1899, ne le soient peut-être plus autant en 1902.

En ce qui concerne le *membre inférieur* droit, il semble tout d'abord que l'allongement n'ait pas été très considérable : le grand trochanter, qui était il y a trois ans à une hauteur de 1 m. 118 au-dessus du sol, est aujourd'hui à 1 m. 129 ; il n'a donc subi qu'une augmentation de 11 millimètres. Mais il faut tenir compte de l'affaissement de la voûte plantaire (la hauteur de la malléole interne, de 87 mm., en 1899, n'atteint plus aujourd'hui que 79 mm.) ; il reste ainsi pour le segment fémoro-tibial un allongement global de 19 millimètres, qui se répartit de la manière suivante : en trois ans, le fémur a gagné 12 millimètres et le tibia 7 millimètres. Pour juger de cet allongement, il faut encore tenir compte que les mesures ont été prises sur le membre inférieur droit, resté rectiligne, mais qui, ayant à supporter seul tout le poids du corps, s'est certainement moins accru que le membre inférieur gauche : en examinant les photographies, il apparaît nettement que celui-ci, tout difforme et inaccessible qu'il soit, aux mesurations précises, a une longueur supérieure à celui du côté droit et, cela en négligeant même l'inclinaison compensatrice du bassin. Quant au pied (droit), sa longueur a augmenté d'une manière appréciable (12 mm.). Mais à droite comme à gauche le pied et les orteils sont trop déformés par les attitudes vicieuses pour qu'on puisse songer à comparer avec quelque précision des mensurations prises dans des conditions par trop différentes et par trop variables.

Il n'en est pas de même pour les mesures prises sur le *membre supérieur* (gauche) ; elles sont susceptibles d'une assez suffisante rigueur : la longueur totale du membre supérieur, comprise entre l'acromion et l'extrémité du médius, qui était en 1899 de 912 millimètres, est aujourd'hui de 963 millimètres ; c'est constater qu'elle s'est accrue de 51 millimètres. La répartition de l'accroissement sur les différents segments du membre peut être indiquée de la façon suivante :

	Mai 1890	Nov. 1902	Accroissement
Humérus	381 mm.	422 mm.	+ 41 mm.
Radius	298 »	298 »	+ 0 »
Main	233 »	243 »	+ 10 »
Médius	118 » 1/2	124 »	+ 5 » 1/2

En comparant ces chiffres, on remarque que l'allongement a porté principalement sur l'humérus, puis sur la main et les doigts, épargnant pour ainsi dire le segment anti-brachial. Par ce mode de croissance, tout à fait anormal, notre géant échappe donc aux régles posées il y a trois ans, comme aussi aux règles très générales de la croissance chez les hommes grands. Il est en effet admis que l'allongement porte sur les segments distaux des membres plus que sur leurs segments proximaux, et moins sur les extrémités (mains, pieds) que sur les segments distaux (Papillault).

Parmi tous ces désordres d'une croissance gigantesque qui semble ne suivre aucune loi, nons signalerons tout particulièrement l'énorme développement qu'ont atteint les membres inférieurs. Cet allongement des membres inférieurs réalise un type tout à fait particulier de géant, de taille un peu plus qu'ordinaire (0 m. 96) quand il est assis, grand échassier, haut sur pattes quand il est debout (2 m. 04). Ce type diffère totalement de celui des géants au grand tronc, ou tout au moins au tronc développé proportionnellement avec le reste du corps, type qu'on retrouve surtout chez les géants acromégaliques et dont le spécimen présenté par Achard et Lœper à la Société de Neurologie (1) était un bel exemple.

Cet allongement excessif des membres inférieurs est à rapprocher de celui qui a été signalé, depuis longtemps déjà chez les eunuques castrés avant la puberté. Ce rapprochement nous conduit à rechercher les rapports qui peuvent exister entre l'atrophie génitale observée chez notre sujet et les troubles divers de son développement squelettique.

III. **Atrophie génitale et infantilisme.** — De même que le *genu valgum* peut se rencontrer fréquemment chez les infantiles, les acromégaliques et les géants, de même l'atrophie génitale peut s'observer dans ces trois variétés de dystrophie :

1° *Dans l'acromégalie.*— Dès les premières descriptions de la maladie qui porte justement son nom, P. Marie a insisté sur les troubles des fonctions génitales (arrêt des règles chez la femme, impuissance chez l'homme, etc.) ; ils ont été retrouvés par tous les auteurs, français et étrangers, qui se sont occupés de cette affection. Dans un tableau synoptique des symptômes de l'acromégalie, Sternberg (2) place, parmi les signes subjectifs

(1) Achard et Loeper, Soc. de Neurologie, 3 mai 1900 et Nouv. Icon. de la Salpêtrière, 1900, p. 398.

(2) Sternberg, *Die Akromegalie. Specielle Pathologie und Therapie* (*Nothnagel*), VII, Band. II. Theil, 1897.

constants la *perte de l'instinct sexuel* et la rapproche de la polyphagie et de la polydipsie ; parmi les signes objectifs, inconstants, il signale *l'atrophie des testicules*, susceptible de coïncider parfois avec l'hypertrophie du pénis. — Après avoir décrit les hypertrophies localisées caractéristiques de l'affection, Woods Hutchinson s'exprime ainsi au sujet des modifications observées dans la sphère génitale :

« Un autre symptôme singulier et très constant, constituant ainsi l'unique exception à la loi régionale de ces hypertrophies, est la diminution des fonctions sexuelles, qui se rencontre dans environ 65 pour 100 de la totalité des cas, diminution qui peut même s'étendre à la taille des organes externes ; ceux-ci, d'après mes recherches, n'ont jamais été trouvés hypertrophiés, bien qu'occupant une place dans la ligne moyenne caractéristique. En réalité, on les a trouvés imparfaitement développés et au-dessous de la taille moyenne dans beaucoup de cas, *et spécialement dans ceux où l'affection s'est montrée à un âge relativement peu avancé.* Chez la grande majorité des femmes, la menstruation devient irrégulière et finalement se supprime entièrement ; tandis que chez 60 pour 100 environ des hommes l'appétit sexuel, subissant dans un petit nombre d'exemples un accroissement temporaire de vigueur, finit par diminuer nettement et rapidement pour, en dernier lieu, disparaître ; cette diminution peut, comme je l'ai dit, s'accompagner de l'atrophie du pénis et des testicules. En fait, cet affaiblissement sexuel est un trait si frappant de la maladie qu'une des plus récentes théories pathogéniques est celle de Freund, qui en fait le principal facteur étiologique et considère l'affection comme due à un arrêt de développement sexuel. Mais comme cet affaiblissement n'est vraiment présent que dans environ 60 pour 100 des cas, et comme il ne se montre dans la grande majorité que longtemps après l'établissement non seulement de la puberté, mais même de la conception, chez la femme, ou de la période d'activité génitale, chez l'homme, on le regarde maintenant comme un effet et un symptôme plutôt que comme une cause de la maladie (1). »

Enfin Hinsdale (2), dans sa monographie sur l'acromégalie écrit : — « Les organes génitaux externes peuvent être hypertrophiés, tandis que l'utérus et les testicules sont trouvés atrophiés. Il est commun de trouver que la menstruation a cessé au début de l'affection. *Dans la forme géante de l'acromégalie, comme dans la forme ordinaire, la stérilité est l'état habituel.* »

2° *Dans le gigantisme.* — En dehors des rapports toujours discutés

(1) Woods Hutchinson, New-York Med. journ., 12 mars 1898, p. 344.
(2) Hinsdale, *loc. cit.*, p. 16.

entre l'acromégalie et le gigantisme, il est un fait généralement constaté chez les géants, c'est leur impuissance. Cette impotence fonctionnelle n'avait pas échappé à Isodore Geoffroy Saint-Hilaire, qui l'avait signalée de la façon suivante : « Le point par lequel les géants se rapprochent le plus des nains et justifient le mieux l'idée de Changeux (1), c'est qu'ils sont ordinairement impuissants, comme ceux-ci, et sont très promptement énervés par les plaisirs de l'amour. Le défaut d'aptitude des géants aux fonctions génératrices ne saurait au reste étonner chez des êtres épuisés et affaiblis par la rapidité et l'excès de leur accroissement et s'explique beaucoup mieux à leur égard qu'au sujet des nains. » Il avait de plus constaté que le pénis du géant irlandais Patrick O'Bryan, mort à 29 ans, qu'on conserve au Muséum du Collège des chirurgiens à Londres, ne surpassait pas les dimensions normales de cet organe. « Chez quelques géants, ajoute encore l'auteur de l'histoire des anomalies, *l'érection est même presque impossible* (2). »

Il n'est pas toujours possible de faire un examen détaillé de l'appareil génital d'un géant et de savoir comment s'accomplissent ses fonctions ; cependant plusieurs observations renferment des détails assez circonstanciés sur ce sujet. Dana (3), par exemple, dans sa description du géant Péruvien, mort à 30 ans avec une taille de 7 pieds 8 pouces, note qu'il avait un pénis extrêmement petit, mesurant 3 pouces de long. De même, chez le Chinois, géant acromégalique de 25 ans, observé par Matignon (4), « la verge est petite, les testicules microscopique, sà peine des *haricocèles* ». Le géant examiné par Henry Meige (5) dans le service de M. Gilbert, homme de 39 ans, mesurant 1 m. 96, déclare n'avoir aucun appétit sexuel. Bonardi (6) remarque chez un géant acromégalique qu'il lui avait été donné d'observer : « Le sens génésique a subi chez le malade une atteinte notable : indifférence complète pour les plaisirs vénériens ; érection incomplète et fugace . » D'autres observations sont plus explicites encore à cet égard : S. Garnier et Santenoise ont publié une note sur le « cas

(1) Changeux, auteur d'un *Traité des extrêmes ou Éléments de la science de la réalité* (1767), dans lequel il s'efforce de démontrer l'analogie nécessaire qu'il y a entre les extrêmes dans tous les domaines : physique, moral, etc., a fait une application particulière de ce principe dans sa *Dissertation sur les nains et les géants*, Journal de Phys., t. XIII, suppl., p. 167, 1778.

(2) Isidore Geoffroy Saint-Hilaire, *Histoire générale et particulière des anomalies de l'organisation chez l'homme et chez les animaux, etc.*, ou *Traité de tératologie*, t. I, p. 183, et note 2.

(2) Dana, The journal of nervous and mental diseases, nov. 1893.

(4) Matignon, *Un cas d'acromégalo-gigantisme*. Méd. moderne, 6 novembre 1897, p. 705.

(5) Henry Meige, *Sur le gigantisme*. Arch. gén. de méd., octobre 1902, p. 451.

(6) Bonardi, Il Morgagni, n° 9, 1899.

tératologique complexe d'un aliéné (*gigantisme, féminisme, cryptorchidie*) », où il est dit : « Les bourses sont très réduites et ne contiennent pas trace de testicules ; on a beau enfoncer le doigt aussi avant que possible dans le canal inguinal, déprimer la paroi abdominale à ce niveau, on ne perçoit absolument rien qui puisse faire soupçonner la présence de ces organes. La verge est très petite, longue de 6 centimètres avec une circonférence à sa racine de 7 centimètres. Nous n'avons pas pu savoir comment fonctionnent ces organes génitaux, le malade étant trop troublé pour pouvoir répondre à cet égard » (1).

Mais parmi toutes les observations publiées, celles qui méritent avant tout d'être rapprochées de la nôtre, ont été recueillies par Woods Hutchinson et Buday et Jancso (2).

Elles mettent également en valeur l'association de l'atrophie génitale et gigantisme.

Voici l'observation de Woods Hutchinson :

Obs. II. — *Un cas d'acromégalie chez une géante* (3) (Woods Hutchinson).

Vers le milieu de février 1893, « Lady Aama », une géante française, vint en notre ville pour être exhibée dans un « muséum ». Au bout d'une semaine elle tomba malade et mourut le 27 du mois.

On entama des négociations avec la troupe dont elle faisait partie et son corps fut acheté par le Muséum de l'Université de l'Etat d'Iowa. Ainsi je fus conduit à examiner cette très intéressante anomalie.

« Lady Aama » avait été annoncée comme ayant plus de 8 pieds de haut (2 m. 44). Mais ce n'était là que l'exagération habituelle aux géants qui se montrent en public et nous ne fûmes pas surpris de trouver, en la mesurant soigneusement cinq jours après sa mort, que sa hauteur, ou, plus exactement, sa longueur était exactement de 6 pieds et 7 pouces 3/4 (2 m. 02), quoique, à la vérité, elle ait pu dépasser légèrement celle-ci, alors que la voûte plantaire était mieux formée et que les disques intervertébraux n'étaient pas aplatis. Les

(1) Garnier et Santenoise, Arch. de Neurologie, mars 1898, p. 203. — L'intérêt très grand qui semblerait devoir s'attacher à cette observation est un peu diminué par le fait que le malade qualifié géant ne mesurait que 1 m. 71 ; que son féminisme ne se justifiait peut-être pas par l'hypertrophie réelle des glandes mammaires et qu'enfin l'examen microscopique de l'appareil génital enlevé à l'autopsie manque absolument. De plus, il y est fait mention d'un développement exagéré de la face, sans que le mot d'acromégalie y soit même prononcé.

(2) Les exemples d'atrophie génitale chez les géants pourraient être multipliés à l'infini : les sujets observés par Fritsche et Klebs, Sirena, Caselli, d'autres encore, présentaient également une diminution dans le volume ou dans les fonctions de leur appareil génital, contrastant avec le développement gigantesque de leur squelette.

(3) Woods Hutchinson, The Americain journal of the medical sciences, août 1895, p. 190.

mesures furent prises entre deux perpendiculaires à la table sur laquelle le corps reposait, menées respectivement par le sommet de la tête et par le talon et la plante du pied.

Son nom de baptême était Emma Aline Batallaid ; elle était née en France au pied du Jura, son âge variant, d'après les déclarations de ses sœurs, entre 19 et 17 ans ; ce dernier semble plus probable en raison de l'examen ultérieur qui montra qu'*à peine un tiers des épiphyses du squelette étaient soudées aux diaphyses ; mais ceci peut aussi avoir été le résultat du développement imparfait de ses tissus.* La plus vieille épiphyse soudée était celle de l'extrémité inférieure du tibia (18e année, Quain).

La cause de sa mort était, disait-on, une consomption rapide qui n'avait duré que six mois ; mais une enquête soigneuse montra que ses forces avaient toujours été en diminuant depuis quatre ou cinq ans, et qu'elle était morte presque subitement. Elle fut exhibée encore trois jours avant sa mort, qui semble avoir été causée par une attaque de grippe ou de bronchite aiguë, mort survenue par syncope au cours d'une forte quinte de toux. Elle souffrit très peu durant sa maladie, mais sa faiblesse musculaire était si grande que, plusieurs semaines avant sa mort, elle était obligée de se soutenir, étant debout, sur des tiges fixées dans le plancher. En fait, la mort semble avoir été causée par un état de collapsus général, hâté par une grippe.

Elle était la 15e enfant d'un pauvre laboureur, tous les autres étant de taille normale ; une sœur l'accompagnait et déclara que la taille avait été en augmentant jusqu'à sa mort.

Son intelligence était véritablement pauvre, mais en aucune façon anormale.

Le corps était extrêmement amaigri et la première chose qui attira notre attention fut la petite taille apparente de la poitrine et du tronc comparés dans l'ensemble avec les extrémités grandement allongées. Ceci d'ailleurs était d'accord avec ce qui est, à mon avis, la règle en pareil cas, à savoir que *les géants sont grands et les nains petits surtout par les jambes*, le corps étant dans les deux cas très voisin de la normale.

Cette impression fut confirmée par les mensurations qui montrèrent que la longueur des extrémités inférieures du sommet du grand trochanter au bord inférieur du calcanéum était de 47 pouces (1 m. 19), c'est-à-dire près de 60 0/0 de la hauteur totale, tandis que la moitié de cette hauteur se trouve d'ordinaire située un pouce au-dessous de ce niveau, au bord supérieur de la symphyse (Quain). D'après les canons du Blanc (Duval, *Anatomie artistique*) établis par les anciens artistes égyptiens, la longueur des membres inférieurs, depuis ce point, devrait représenter les 10/19 de la hauteur totale ; dans le cas d'Aama elle devrait être de 41 pouces 2/3 (1 m. 06), c'est-à-dire 5 pouces (0 m. 13) en moins que la mesure constatée. La même chose existait aux membres supérieurs (de l'acromion à l'extrémité du médius), qui, d'après les mêmes canons, auraient dû représenter les 8/19 de la stature et mesurer 33 pouces 1/3 (0 m.85), alors qu'ils mesuraient 37 pouces (0 m. 94).

Le même rapport est retrouvé dans les mesures des os du thorax, le ster-

num mesurant 8 pouces 1/4 (0 m. 21), c'est-à-dire à peine un quart de pouce plus long que celui d'un adulte normal (Duval), et la clavicule 7 pouces (0 m. 18) ou seulement un pouce au-dessus de la même moyenne. L'étendue de cet allongement des jambes, responsable de cette taille excessive, peut être mise en valeur en comparant la longueur des membres inférieurs de lady Aama avec leur longueur moyenne dans sa race, qui serait les 10/19 de 5 pieds, 5, 2 pouces (1 m. 65) (Quatrefages), c'est-à-dire 34, 3 pouces (0 m. 87), soit une différence de 12, 6 pouces (0 m. 32) ou près des 3/4 de l'excès total de la hauteur.

Le second fait notable fut chez elle la taille disproportionnée et la forme particulière de ses mains et de la mâchoire inférieure. Les mesures d'ailleurs confirmèrent cette impression ; la main, au lieu d'être d'accord avec les canons artistiques 1/10 de la hauteur totale, égale à 7, 9 pouces (0 m. 20), était longue de 11, 25 pouces (0 m. 285), c'est-à-dire près de 1/7 de la taille ; elle avait en outre la forme spéciale en battoir, avec des doigts carrés du bout, et de largeur uniforme sur toute leur longueur. Les pieds, au lieu d'être les 3/19 de la taille, soit 12, 6 pouces (0 m. 32), mesuraient 13, 75 pouces (0 m. 35). D'autre part, non seulement la mâchoire, mais aussi les os du nez étaient manifestement élargis. La mâchoire inférieure mesurait 6 1/4 pouces (0 m. 16) de l'angle à la symphyse, au lieu de 3 3/4 pouces (0 m. 095) qui est la longueur normale des adultes mâles. Quant au crâne, il fut trouvé à peine au-dessus de la moyenne, mesurant 21 1/8 pouces (0 m. 56) de circonférence au lieu de 20 pouces (0 m. 51) (longueur normale chez la femme).

Il n'y avait absolument rien de visible sur le tronc au-dessus du pubis, pour indiquer le sexe, les glandes mammaires étant presque complètement absentes et la circonférence de la poitrine n'ayant que 2 *pouces* (0 *m.* 05) *en moins que celle des hanches.*

Les mamelons étaient aplatis et petits ; leur dissection montra à peine la trace du tisssu glandulaire et du ligament suspenseur. — Les téguments du corps étaient épaissis et terreux, mais sans rien autre d'anormal, et les cheveux étaient minces et épais, mais de longueur à peu près normale.

Autopsie. — Emaciation extrême. Cœur légèrement au-dessus de la taille normale, ventricule gauche élargi, valvules dilatées, péricarde normal.

Poumons. — Normaux, sauf pour la taille, qui semble au-dessous de la moyenne. Coloration pâle, collapsus complet. Pas d'adhérences pleurales.

Rate. — Considérablement augmentée. Poids : 2 livres. Pulpe grisâtre. Capsule épaisse et surface lobulée.

Reins. — Normaux ; capsule non adhérente.

Foie. — Légèrement augmenté, mais sain par ailleurs.

Capsules surrénales augmentées.

Glande thyroïde. — Taille et apparence normales.

Le *cerveau* était pâle et ramolli ; mais, en raison de l'impossibilité de faire une autopsie près d'une semaine après la mort, il fut trouvé dans un tel état de dégénération qu'il fut difficile de le retirer en entier.

Ceci fut surtout marqué au sommet du lobe temporo-sphénoïdal gauche, qui

fut retiré sous forme d'un amas de débris ramollis. Pour la même raison, *le corps pituitaire, qui était grandement augmenté de volume*, fut retiré de travers et sa forme et son contour furent complètement détruits.

Les dimensions, qu'on estime être environ celles de la dernière phalange du pouce, peuvent toutefois être estimées d'après celles de la fosse, celle-ci mesure 1 pouce 1/4 (0 m. 032) d'avant en arrière et 1 pouce 1/2 (0 m. 039) transversalement.

Le poids du cerveau, après durcissement dans l'alcool, pour permettre son maniement, était de 36 onces, soit 8 onces au-dessous du poids moyen chez la femme.

Les ventricules latéraux apparurent quelque peu dilatés, le sommet de la corne antérieure étant élargi et arrondi et la cavité du 3e ventricule bien prolongée en bas dans l'infundibulum. Il n'y avait pas de foyer hémorragique et les méninges étaient saines. Les circonvolutions, scissures et les proportions générales étaient normales, sauf un épaississement particulier avec compression en arrière des lobes temporo-sphénoïdaux obligeant le tiers antérieur de la scissure de Sylvius à se diriger presque verticalement et à repousser le gyrus unciforme à l'intérieur.

L'anomalie la plus frappante fut trouvée dans les organes génitaux. Le mont de Vénus et les grandes lèvres étaient aplatis et peu développés. Le clitoris avait presque un demi-pouce de diamètre et était extrêmement proéminent, avec de grands replis clitoridiens, d'un pouce 1/2 (0 m. 04) de longueur, présentant une ressemblance assez vraisemblable avec un petit pénis imparfaitement développé ; ce fut là sans doute l'origine des bruits courant pendant la vie d'Aama qu'elle était une hermaphrodite.

Le vagin était petit et étroit, admettant à peine l'index.

L'utérus avait une longueur de 1 pouce 1/4 (0 m. 032) et une largeur de 2/3 de pouce (0 m. 02), environ la taille et la forme de la dernière phalange du petit doigt ; il pesait 2 drachmes.

Les trompes de Fallope étaient difficiles à reconnaître, et leurs extrémités abdominales n'avaient que 3 ou 4 fibres rudimentaires (aucune ne s'attachant à l'ovaire). Les ovaires étaient représentés par de petites masses granuleuses de la taille de l'ongle d'un doigt, adhérentes à la face postérieure du ligament large.

Le squelette.— Après avoir enlevé les parties molles, les os furent macérés et nettoyés, dans l'espoir de les monter pour le muséum ; mais leur état spongieux et criblé était tel qu'il sembla douteux qu'ils fussent assez résistants pour soutenir les fils métalliques et supporter leur propre poids. L'ensemble du système osseux parut être en état d'ostéoporose ; un simple attouchement aurait délogé les dents de leurs alvéoles, les côtes et les os faibles se seraient tordus au moindre effort et les disques épiphysaires sur les corps des vertèbres auraient été dérangés avec le doigt. En fait, il apparut littéralement qu'il n'y avait pas dans tous les matériaux osseux de ce squelette gigantesque de quoi faire une bonne et solide charpente osseuse de taille moyenne.

Les os, quoique beaucoup plus grands, étaient à peine plus durs que nor-

malement, le radius, l'omoplate et le péroné, par exemple, n'excédant le poids moyen des os sains que de 10 pour 100.

Le squelette.

	pouces	mm.
Circonférence au niveau de la glabelle	21 1/8	535
Distance entre les apophyses orbitaires externes . . .	5 1/8	130
De l'arcade sourcilière à la symphyse	6 3/4	170
De l'angle du maxillaire inférieur à la symphyse . . .	6 1/4	160
Longueur de l'os nasal.	1 1/4	30
Largeur de l'os nasal.	3/4	20
De la glabelle à la protubérance occipitale.	7 3/4	198
Largeur index	74	
Hauteur index.	76	

Un très frappant exemple de l'état de raréfaction, pour ne pas dire de l'état caverneux, des os est visible dans l'état des sinus frontaux, qui forment d'énormes cavités mesurant 2 pouces (0 m. 05), transversalement à droite et 2/8 ou 3/8 de pouce (0 m. 01) à gauche, contre 3/4 de pouce (0 m. 02) d'avant en arrière et 1/2 pouce (0 m. 012) en profondeur, le tissu osseux étant réduit à une simple écaille de l'épaisseur d'une feuille de papier. Le même état se retrouvait dans le sinus maxillaire, criblé sur la tubérosité, tandis que l'écaille du temporal était si épaisse que la rainure pour l'artère méningée moyenne formait une perforation longue de 1/2 pouce (0 m. 012) à droite. L'apophyse zygomatique est réduite en un point à l'épaisseur d'un carton.

A part la grande taille de la fosse pituitaire, la seule altération remarquable à l'intérieur du crâne est le peu de longueur et l'épaississement (antéro-postérieur) du rocher, s'accompagnant d'un trou auditif interne presque double de la taille normale et placé très bas sur la face postérieure. Ceci a presque l'air d'être le résultat de la pression d'un corps pituitaire hypertrophié pendant la vie embryonnaire, empêchant l'accroissement du rocher en dedans et en avant et produisant son augmentation transversalement. Comme si c'était le cas, le canal carotidien est considérablement plus grand que normalement, 3/8 de pouce (0 m. 01) dans le diamètre antéro-postérieur), tandis que le foramen jugulaire est de ce fait si repoussé en bas que son diamètre, comme on peut le voir à l'intérieur du crâne, est réduit à droite à moins de 2/3 de ce qu'il est, sur la face inférieure du crâne, et à gauche à moins de 1/3. A droite un éperon osseux se projette à travers l'ouverture et à gauche il y a une fente allongée et irrégulière.

Les grandes dimensions des os du nez et la largeur de l'extrémité supérieure de la gouttière lacrymale sont très visibles. Le canal lacrymal est relativement dilaté, ne mesurant, au niveau du plancher de l'orbite, pas moins de 3/8 de pouce (0 m. 01) transversalement et 1/4 de pouce (0 m. 008) d'avant en arrière. Une sonde de femme ordinaire en argent (n° 18) peut y être facilement introduite dans le nez.

L'état criblé des deux bords alvéolaires supérieur et inférieur et le relâche-

ment des dents sont également très visibles. Les deux incisives supérieures, la canine, les bicuspides et la première molaire ont disparu à gauche et les alvéoles sont atrophiées, tandis que les dents qui restent sont elles-mêmes ébranlées dans leurs alvéoles ou ont de larges cavités dans leurs couronnes. Un appareil était porté pendant la vie à la mâchoire supérieure.

Bassin et tronc.

Bassin.

	pouces	mm.
Circonférence par les crêtes iliaques.	38	965
Distance entre les épines iliaques antéro-supérieures. .	15	380
Détroit supérieur	6 1/2	165
Détroit inférieur.	6	153
Profondeur.	7	180
Diamètre transverse	6 1/2	165
Diamètre antéro-postérieur	7	180
De la symphyse pubienne à la tubérosité de l'ischion. .	6 1/2	165
De la crête iliaque à la tubérosité de l'ischion.	11	280
De l'épine antéro-supérieure à l'épine postéro-supérieure	8	203
De l'épine antéro-supérieure à l'épine postéro-inférieure	9 1/2	240
De la crête iliaqne à l'échancrure sciatique	7	180
Longueur du sacrum avec le coccyx (extérieurement) .	10 1/2	266
Longueur du sacrum avec le coccyx (intérieurement) .	9 1/2	240
Grand diamètre du trou sacro-sciatique	2 3/4	70
Diamètre de l'acetabulum : 2 pouces 1/4 (55 mm.) et .	2 1/2	63
Profondeur de l'acetabulum : 1 pouce 3/4 (45 mm.) et .	1 1/2	40
Profondeur de la symphyse pubienne.	2 3/4	70

Vertèbre lombaire (4e).

Entre les 2 sommets des apophyses transverses. . . .	5 3/4	145
Corps . . . . . 2 1/4 p. (57 mm.)	2 3/4	70

Tronc

De l'épine de l'atlas au sommet du coccyx, en suivant les courbes	42	1065
Longueur du sternum.	8 1/4	210
Longueur de la clavicule.	7	180
Omoplate (de l'angle inférieur au sommet de l'acromion).	10 1/2	270

Le sternum présentait une perforation centrale arrondie d'un diamètre de 1/3 de pouce (0 m. 01) dans la 3e pièce du glaive et la 4e pièce était fendue et élargie à son extrémité. L'épiphyse acromiale était en deux pièces.

Membre supérieur.

	Pouces	mm.
Longueur totale..	37	940
Humérus	15 1/4	390
De l'olécrane à l'extrémité du médius	23	585

Cubitus	11 3/4	300
Radius	11 1/8	282
Métacarpien et doigt médius	9 5/8	243
Métacarpien (3e)	3 7/8	99
Phalange (3e)	2 5/8	65
Membre inférieur.		
De la tête du fémur au calcanéum	47 1/2	1265
Fémur (de la tête au condyle interne)	23 1/4	590
De la fosse du ligament rond au bord externe du grand trochanter	5 3/4	145
Largeur aux condyles	5 1/2	140
Du grand au petit trochanter	5 1/2	140
Du grand trochanter au condyle interne	22 3/4	580
Circonférence du col fémoral	6 3/4	170
— de la tête	8	203
— du milieu du corps	5 3/8	135
Tibia.		
Longueur (de la tubérosité interne à la malléole interne)	18 5/8	470
Largeur du tibia et du péroné à la cheville	4	100
Circonférence au milieu du corps	5 3/8	135
Pied.		
Longueur	13 3/4	350
Hauteur de la voûte tarsienne	4 1/4	110
Circonférence du pied	10 1/2	267
Longueur du 1er métacarpien	3	75

Il y avait une saillie distincte, d'aspect velvétique, sur la face postéro-interne des deux tibias au tiers moyen.

Je me suis risqué à ranger ce cas dans l'acromégalie en m'appuyant sur les bases suivantes :

1° Le développement excessif et la forme spéciale des mains, des doigts, des pieds, de la mâchoire, des os du nez et des sinus frontaux ;

2° L'hypertrophie du corps pituitaire et les dimensions énormes de la fosse pituitaire ;

3° L'histoire de la déficience intellectuelle et de l'affaiblissement permanent et progressif des forces, aboutissant à la mort par syncope.

Obs. III. — *Un cas de gigantisme pathologique* (1) (Buday et Jancso) (Observation résumée).

Simon Botis, 35 ans, catholique, grec, célibataire, exerçant la profession de porcher, entre à l'hôpital le 24 mai 1794 (fig. 3). Tous les membres de la famille

(1) Buday et Jancso, *Ein Fall von pathologischem Riesenwuchs*, Deutsches Archiv. für Klin. med., 1898, p. 385.

sont de taille moyenne. Les parents étaient alcooliques ; ils sont morts. Un frère et une sœur sont morts en bas âge de maladies indéterminées. Un frère, âgé de 25 ans, domestique, est d'une taille moyenne.

Il eut une enfance chétive, mais ne fut atteint d'aucune maladie ; et à 17 ans il était développé comme un homme de 20 ans. A cette époque il se livra à des excès génitaux ; d'après les renseignements recueillis, il eut deux maîtresses, avec lesquelles il pratiquait le coït quatre à six fois par nuit, et cela pendant deux années. Au bout de ce temps, des troubles commencèrent à se manifester : l'éjaculation suivant immédiatement l'érection, il ne pouvait plus satisfaire ses maîtresses ; puis, il eut encore quelques érections, mais sans éjaculation. A 20 ans (1879) il était tout à fait impuissant et depuis il est resté tel.



CLICHÉ L. MAES

Fig. 3 (1). — Le géant Simon Botis (Buday et Jancso)

C'est à ce moment qu'il commença à grandir d'une manière anormale. En effet, lorsqu'il se présenta à 20 ans pour la première fois devant le conseil de revision on constata les mesures suivantes :

Taille.	1 m. 63
Périmètre thoracique .	0 m. 80

Un an plus tard, au second conseil de revision, on trouvait :

Taille.	1 m. 69
Périmètre thoracique. .	0 m. 86

Enfin, lors du troisième conseil de révision, ces mesures avaient encore augmenté.

Taille	1 m. 72
Périmètre thoracique. .	0 m. 91

Il fut reconnu inapte au service militaire pour son genou bancal et une carie du talon droit. En effet, il avait eu à 18 ans, au niveau du pied droit, un œdème, avec suppuration et fistules, qui nécessita un premier séjour à la clinique chirurgicale. En décembre 1889 il revint pour des accidents similaires : carie nécrotique du tibia droit, nécessitant l'ablation d'un séquestre. Il pesait

(1) (Extraite des *Deutsch. Arch. für. Klin. med.*, 1898).

alors 110 kilos et était si grand qu'il ne pouvait coucher dans un lit ordinaire. Il sortit guéri et se remit à garder les porcs.

En avril 1894 il se produit une nouvelle poussée à la cheville droite, sans douleurs dans les autres extrémités, et c'est pour cela qu'il entre à notre clinique.

Etat actuel (24 mai 1894). — Simon Botis est un homme de taille gigantesque : il mesure 1 m. 98 et pèse 114 kilogrammes.

Au premier abord on remarque que le corps est augmenté dans toutes ses dimensions et que tout chez lui est gigantesque : squelette, peau, musculature.

La peau, pâle au visage, brune sur les avant-bras et la paume de la main, présente une consistance normale, en dehors des adhérences cicatricielles de la jambe droite ; nulle part elle n'est plus épaisse, durcie ou ridée qu'à l'état normal.

Les cheveux sont noirs et courts ; moustache rare ; pas de barbe. Les poils du creux de l'aisselle et du pubis sont suffisamment longs et fournis.

Tête. — La partie cranienne de la tête est à peine plus grande qu'à l'état normal, mais la partie faciale est réellement augmentée, aussi bien en largeur qu'en longueur ; en particulier le nez, les os malaires et les maxillaires, aussi bien le supérieur que l'inférieur, semblent énormes, au point que le visage produit dans son ensemble une impression très désagréable et répugnante.

Le crâne, augmenté en largeur et en longueur, est un peu aplati en arrière ; le front est étroit (1).

L'élargissement de la partie supérieure du visage est due :

1° A l'énorme élargissement de la racine et de la partie osseuse du nez ;

2° A la saillie notable des os malaires.

Par contre, l'allongement porte surtout sur la croissance des maxillaires supérieur et inférieur.

Le nez, très fort, est courbé ; sa pointe regarde un peu à gauche ; son dos est très élargi, en particulier à l'extrémité inférieure de la partie osseuse, tandis que la racine et la partie cartilagineuse sont un peu plus rétrécies. Le septum membraneux n'est pas dévié.

Par suite de l'élargissement du nez, les yeux sont très éloignés l'un de l'autre (Distance biangulaire interne : 7 cent. 3, au lieu de la normale : 5 cent. 9).

Le maxillaire inférieur présente un accroissement gigantesque, par suite duquel les dimensions suivantes sont très augmentées :

Hauteur entre le point mentonnier et le vertex	30 cent.	8
Diamètre mento-occipital	23 »	3
Circonférence maxima de la tête, passant par le point mentonnier, le bord antérieur de la racine des oreilles et le vertex . . .	80 »	

(1) Les auteurs donnent en une série de tableaux une foule de dimensions recueillies avec le plus grand soin, tant sur le vivant que sur le cadavre. Nous n'avons pu en reproduire ici qu'un tout petit nombre, parmi celles qui nous ont paru les plus intéressantes et nous ne donnons ici qu'un résumé très abrégé de la longue observation de Buday et Jancso qui remplit plus de 60 pages (en petit texte) des Deutsch. Arch. f. Klin. med.

Les lèvres sont à peine plus épaisses que normalement. Longueur de la bouche fermée : 6 cent. 3.

Les oreilles sont petites et bien conformées.

Tronc. — La cage thoracique est augmentée dans tous les sens. La partie supérieure est aplatie ; l'inférieure est fortement bombée en avant et sur les côtés. — Les clavicules sont épaisses, longues et fortement courbées. — Les côtes, larges et épaisses, sont plus recourbées à droite qu'à gauche ; du côté gauche, les premières côtes sont plus fortes que les dernières. Les côtes inférieures forment avec leurs cartilages un angle droit ; et la conjugaison des cartilages et des côtes est marquée par de petites nodosités dures et perceptibles à la palpation.

La colonne vertébrale, dans sa portion dorsale, est courbée vers la droite, au niveau de la 3e à la 6e vertèbre dorsale. Elle est un peu courbée en arrière.

Les épaules sont horizontales ; *scapulae alatae.*

Membres supérieurs. — Plus longs qu'à l'état normal : l'allongement porte sur tout le membre, mais est frappant surtout aux mains, qui semblent disproportionnées relativement au reste du membre. Musculature faible et flasque. — Tous les os semblent, à la palpation, augmentés non seulement en longueur, mais dans toutes leurs dimensions. Mais cet accroissement n'est pas proportionnel sur tous les os : ainsi l'axe longitudinal de la main est incliné vers le bord radial de l'avant-bras, comme si la croissance du radius était restée en retard de celle du cubitus. Les deux mains sont très grandes, surtout très longues ; la forme en est cependant tout à fait proportionnée, en sorte que, malgré leur grandeur, elles ne sont pas sans élégance. Les doigts sont longs, leurs articulations non épaissies, leurs ongles conformés normalement. Seul le petit doigt a sa première phalange fléchie, et ses mouvements d'extension, actifs ou passifs, sont abolis.

Membres inférieurs. — Augmentés également dans toutes leurs dimensions ; mais le plus frappant est l'accroissement des pieds. A la face antérieure de la jambe droite, cicatrice profonde résultant de la carie osseuse ancienne et de l'ablation du séquestre. *Genu valgum* droit, avec forte projection en avant du condyle interne ; épaississement notable de la moitié inférieure du tibia droit. La jambe gauche, non difforme, est plus longue et plus grêle que la droite. Les deux pieds semblent trop grands pour le reste du corps : un certain degré de pied-bot varus du côté droit.

Les facultés psychiques ne présentent pas d'anomalie frappante. L'intelligence est plus grande qu'on ne pourrait le croire d'après sa physionomie : en effet, la saillie énorme des pommettes, l'écartement des yeux, son front borné et sa mandibule énorme lui donnent l'aspect d'un idiot. Mais il répond avec intelligence aux questions qu'on lui adresse, s'intéresse aux maladies de ceux qui l'entourent, s'occupe et noue volontiers conversation avec eux ; il gagne souvent aux jeux de cartes, etc.

Organes des sens normaux. Sensibilité à tous les modes intacte. Réflexes normaux. Force musculaire au dynamomètre un peu diminuée.

La marche, comme aussi tous les mouvements et gestes sont pénibles, le

moindre mouvement coûtant une très grande fatigue. Le malade boite, en raison de l'inégalité de ses jambes.

La respiration se fait la bouche ouverte. Les deux côtés de la poitrine se soulèvent également; type costal plutôt qu'abdominal, — 18 respirations par minute. Toux et expectoration, sans bacilles de Kock à l'examen. Légère submatité aux deux sommets.

Cœur et pouls normal : 72 à la minute.

Le sang examiné au microscope a été trouvé normal comme nombre, forme et couleur des globules rouges et blancs.

Cavité bucco-pharyngée très augmentée. Il manque quelques dents. Amygdales un peu volumineuses. La langue est plus longue, plus large et plus épaisse que normalement.

Bon appétit, un peu plus considérable que celui d'un homme normal. Pas de soif exagérée.

Urine normale, D : 1012. Ni sucre, ni albumine.

Les organes génitaux externes ne sont pas plus grands que ceux d'un homme normalement développé. Longueur du pénis : 10 centimètres ; circonférence : 9 centimètres. Bourses non épaissies. Testicules petits.

Marche de la maladie. — Le malade resta à la clinique du 24 mai 1894 au 23 septembre 1896, date de sa mort.

31 mai 1894. — Ouverture spontanée de deux petits abcès au niveau de la jambe droite. Guérison rapide.

Août 1894. — Amygdalite. Végétations adénoïdes. Extirpation en des séances répétées de plusieurs polypes du nez ; mais la respiration reste gênée, plusieurs gros polypes nasaux n'ayant pu être extirpés.

Octobre 1894. — Apparition de la *polydypsie* (12 litres d'eau environ) et de *polyurie* : 13 litres d'urine claire, de densité 1027, donnant la réaction du *sucre* et déviant le polarimètre de 5 0/0.

Novembre 1894. — Pneumonie de la base gauche, pendant laquelle la quantité d'urine tomba à 3 ou 4 litres et la teneur en sucre à 1 ou 2 pour 0/0.

Mars 1895. — 9 à 16 litres d'urine par jour ; teneur en sucre : 6 ou 6,5 pour 0/0.

Août 1895. — Le malade a maigri de 12 kilogrammes (poids : 102 kgs.); mais sa taille s'est accrue d'un centimètre (1 m. 995). Les circonférences thoraciques ont diminué d'une façon assez notable, ainsi que la circonférence des membres. Toux et expectoration. Anémie et diminution des forces.

Janvier 1896. — L'amaigrissement continue (poids : 96 kgs.). Signes très nets d'infiltration des deux sommets, malgré qu'on continue à ne pas trouver de bacilles de Koch dans l'expectoration. Le sucre a disparu des urines, dont la quantité oscille entre 2 à 3 litres 1/2 par jour. Il n'a pas reparu jusqu'à la mort. Opothérapie thyroïdienne (30 centig. de thyroïdine) sans résultat appréciable.

Mars 1896. —Fièvre hectique. Dans les crachats, bacilles de Koch et fibres élastiques. La déchéance se précipite (poids : 70 kgs.).

23 septembre 1896. — Mort dans le marasme par suite du progrès des lésions tuberculeuses des deux poumons.

Autopsie (1) (pratiquée le 24 septembre 1896). — Longueur du corps dans le décubitus dorsal : 2 m. 02. Poids : 74 kilogrammes.

Cerveau : poids (y compris l'hypophyse) : 1.615 grammes. *Tumeur plus grosse qu'un œuf de poule formée par l'hypophyse augmentée de volume ;* cette tumeur repose pour la plus grande partie sur la selle turcique très élargie ainsi que sur les parties voisines du sphénoïde et du frontal. Elle a 7 centimètres de longueur sur 5 centimètres de largeur. Elle empiète sur le sommet du lobe temporal et la partie antérieure du pont de Varole. On la trouve constituée de deux parties : l'une, antérieure, petite et l'autre plus grande, postérieure, réunies par une partie moyenne plus mince, sur les côtés de laquelle se trouve une petite gouttière, qui reçoit le nerf optique. Les deux tractus du nerf optique et le chiasma sont couverts et aplatis par la tumeur ; mais, bien que comprimés, ils ne présentent ni atrophie, ni changement de coloration. Les nerfs olfactifs et la partie postérieure des lobes frontaux sont comprimés par la portion antérieure encavée de la tumeur. La hauteur de celle-ci est de 3 centimètres de haut en bas. Elle ne pénètre pas dans les ventricules ; la commissure blanche est intacte.

La structure histologique de l'hypophyse normale ne se retrouve que dans la partie moyenne. Dans les autres parties, on note une prolifération intense, avec des figures cellulaires désordonnées et un tissu conjonctif épaissi. Il ne s'agit donc pas d'une simple hypertrophie, mais véritablement d'une tumeur qui est, plutôt qu'un adénome ou un adéno-sarcome, un *angio-sarcome.*

Quelques vestiges du *thymus* ; mais d'après l'examen microscopique on ne peut pas dire que ce soit une persistance anormale.

Poumons : dégénérescence caséeuse des sommets ; nodules et cavernes communiquant avec les bronches ; quelques tubercules disséminés dans les bases. L'examen microscopique a révélé très nettement la *nature tuberculeuse* de ces lésions.

Langue : 11 cm. 05 de long sur 8 de large.

Cartilage thyroïde : longueur : 6 cm. 7.

Cordes vocales : longueur : 2 cm. 8.

Corps thyroïde pas sensiblement accru : 57 gr. 05. Rien d'anormal à l'examen microscopique.

Pharynx très augmenté.

Rate : 840 grammes. Capsule épaissie. Coloration brun pâle. Consistance dure. Prolifération du tissu conjonctif.

Reins très augmentés ; poids du rein droit : 298 grammes, du rein gauche : 315 grammes. Consistance plus dure que normale. L'examen histologique montre des traces de *néphrite ;* épithélium ; des tubes urinifères granuleux ; cylindres à l'intérieur des canaux ; dégénérescence hyaline des glomérules augmentation du tissu conjonctif périglomérulaire.

Capsules surrénales pas très augmentées ; mais structure à peu près normale.

(1) Très résumée.

Foie : 2.960 grammes. Congestion muscade, avec infiltration graisseuse des zones périphériques des acini. Quelques granulations tuberculeuses milaires disséminées dans le tissu conjonctif.

Estomac et intestins augmentés dans toutes leurs dimensions. Longueur : intestin grêle (10 m. 70), gros intestin (3 m. 80). Quelques lésions tuberculeuses dans l'intestin grêle et le colon ; tubercules caséifiés dans les ganglions mésentériques.

Testicules très diminués de volume, au contraire de tous les autres organes, dont on a vu l'augmentation. Testicule droit : 9 gr. 5 ; gauche : 12 gr. 5. — *Atrophie testiculaire* sans inflammation : ni la capsule, ni le tissu conjonctif ne sont hypertrophiés. Atrophie des canaux séminiféres, sclérosés et ratatinés : épithélium très bas ; cellules indifférentes, atrophiées, ne présentant aucune apparence de travail de spermatogénie. Pas de spermatozoïdes dans les canaux. Il s'agit en somme d'une atrophie testiculaire primaire, semblable à celle de certains tuberculeux.



CLICHÉ L. MARÈS

Fig. 4 (1). — Le squelette du géant Simon Botis (Buday et Jancso).

Prostate petite et pâle.

Muscles atrophiés et pâles, en particulier les gastrocnémiens, dans lesquels on trouve quelques *trichines* encapsulées.

Moelle épinière, à peu près normale, sauf un peu d'hyperémie dans la portion lombaire, avec sclérose commençante de la partie médiane des cordons de Goll et de la partie inférieure des cordons latéraux.

Nerfs périphériques. — Sur les coupes du sciatique, on note un peu d'atrophie des fibres nerveuses ; les fibres normales sont en minorité ; le tissu fibreux l'emporte sur le tissu nerveux ; mais il n'y a pas trace d'inflammation.

Ni atrophie, ni dégénérescence graisseuse des nerfs optiques.

Articulations. — Arthrite déformante des grandes articulations avec déformations caractéristiques, surtout à la hanche. Corps étranger articulaire libre (souris articulaire), formé de tissu cartilagineux de la hanche droite. Synoviale villeuse et hypertrophiée aux articulations des membres supérieurs. Au niveau de la tibio-tarsienne droite, les cartilages sont augmentés, mais il n'y a pas trace d'inflammation tuberculeuse présente ou passée.

Squelette (fig. 4). — Les diaphyses sont grandes, mais à peu près normales.

(1) Extraite des *Deutsch. Arch. für. klin. Med.*, 1898.

Pas d'exostoses, sauf quelques ostéophytes aux os de la jambe. Les épiphyses sont plus inégales que les diaphyses; leurs vaisseaux sont plus larges. Insertions musculaires très saillantes, notamment celle du biceps sur le radius, celle du sous-clavier à la clavicule. Les os sont très légers, car la substance compacte corticale est anormalement mince ; en revanche la cavité médullaire est extraordinairement développée ; elle se poursuit jusque dans les épiphyses, où les travées osseuses forment un réseau fin en toile d'araignée. Ostéoporose remarquable, accentuée dans les petits os, particulièrement ceux du tarse, au point que la substance corticale a une consistance parcheminée et garde l'empreinte du doigt.

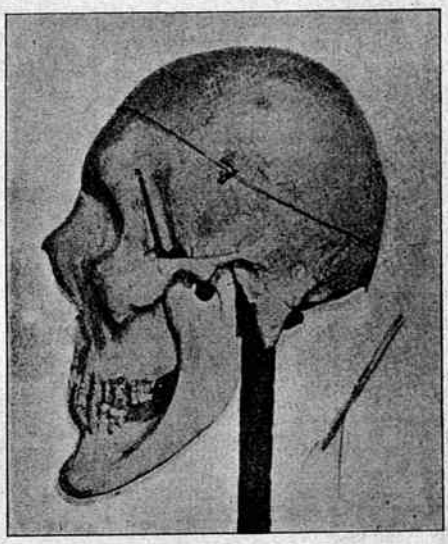

CLICHÉ L. MAÈS

Fig. 5 (1). — Le crâne du géant Simon Botis (Buday et Jancso).

Crâne. — Augmentation disproportionnée de sa portion faciale par rapport à sa portion cranienne, bien que celle-ci ne soit pas tout à fait normale. Epaisseur de la voûte cranienne : 4 à 7 millimètres.

A l'intéreur du crâne, *selle turcique aplatie et très élargie.*

Distance des trous optiques	36 mm.
Distance des apophyses clinoïdes antérieurs	43 »
Distance des trous ronds	51 »

Au fond de la selle turcique, l'os est très aminci au-dessus du sinus sphénoïdal, mais non percé. La grande fosse plate qui en somme tenait lieu de selle turcique se continue avec la partie postérieure des fosses cérébrales de l'os frontal et de la lame câblée, car l'hypophyse ne trouvait pas de place suffisante

(1) Extraite des *Deutsch. Arch. für klin. Med.*, 1898.

dans la selle turcique et débordait en avant, de même qu'en arrière sur la partie asilaire de l'occipital.

Le trou occipital semble très petit (diamètre sagittal : 31 mm. ; diamètre transversal : 32 mm.).

Toutes les parties du temporal sont très augmentées : le conduit auditif externe est long de 37 millimètres (au lieu de la longueur normale : 15 mm.).

Face (fig. 5). — Les maxillaires supérieurs sont très augmentés (distance de la suture fronto-nasale au bord alvéolaire : 10 cm. 2), Les fosses nasales montrent un tel degré d'allongement et d'élargissement qu'il est à peu près sans exemple : les os nasaux sont doublés de largeur (15 mm.), et de longueur (42 mm.). Hauteur du nez : 84 millimètres. L'antre d'Higmore est accru en proportion des maxillaires supérieurs. Les molaires sont surtout augmentées en hauteur.

Le *maxillaire inférieur* est plus augmenté dans son corps que dans ses branches :

Hauteur du corps du maxillaire inférieur	46 mm.
Longueur du bord inférieur	107 »
Diamètre bigoniaque	122 »
Diamètre bicondylien	143 »

Le bord inférieur est épaissi et saillant en avant, l'angle du maxillaire est plus ouvert que normalement (138° au lieu de 120°).

Colonne vertébrale.— Scoliose à deux courbures : convexité gauche cervico-dorsale, convexité droite dorsale inférieure. Pas de cyphose à proprement parler. Les corps des vertèbres sont augmentés surtout dans la portion cervicale.

Thorax. — Augmenté notablement dans toutes ses dimensions, surtout dans le diamètre sagittal. La partie inférieure droite est saillante en avant. — Augmentation des côtes et des clavicules.

Membres supérieurs. — Les deux humérus en comparaison des autres os longs sont courts, surtout le gauche, qui est à peine plus long qu'à l'état normal ; le droit est de 3 cent. 1/2 plus long que le gauche ; l'asymétrie est frappante. — Au contraire des bras, les avant-bras sont très longs ; mais les os ne sont pas très gros. Contrairement à la normale, l'apophyse stiloïde radiale descend moins bas que la cubitale ; le cubitus étant plus long que le radius, il en résulte une inclinaison de la main sur le radial de l'avant-bras, et la grosse épiphyse inférieure du cubitus est très saillante (*manus valga*). — Les métacarpiens et les phalanges sont très longs, mais le rapport des parties entre elles n'est guère modifié.

Bassin. — Augmenté dans toutes ses dimensions, mais surtout dans les diamètres transversaux, par suite de l'élargissement du sacrum et du fort allongement de la branche horizontale du pubis.

Membres inférieurs. La longueur des fémurs est encore plus exagérée qu'on ne pourrait l'attendre d'après la longueur du corps. Le fémur gauche est plus long de 2 cm. 1/2 que le droit. L'extrémité inférieure du fémur droit présente les déformations caractéristiques du *genu valgum*. Les jambes sont encore plus allongées que les cuisses. Vestiges de la carie antérieure du tibia droit.

— Les pieds ne sont pas allongés en proportion des jambes, ni des autres parties du corps. Pied droit en varus équin. Il n'y a d'ostéophytes qu'aux phalanges unguéales.

*
* *

De tous ces faits, en particulier du cas de Buday et Jancso qui, à tant d'égards, est si comparable au nôtre, on peut conclure que chez les géants, plus souvent encore que chez les acromégaliques, il existe de l'atrophie génitale.

Réciproquement, pour ainsi dire, il est une autre donnée non moins intéressante à signaler, c'est que l'infantilisme peut s'observer chez les sujets de taille élevée. Si le plus souvent l'infantilisme s'accompagne d'arrêt de développement du squelette, on peut parfois noter un accroissement excessif des os (Henry Meige) (1). Il y a peu de temps, le professeur Joffroy (2) évoquait le souvenir de Lorain montrant à ses élèves un cuirassier de haute stature qu'il ne craignait pas de considérer comme un infantile. Otto Ammon (3), à la suite d'une longue enquête sur l'infantilisme et le féminisme, poursuivie dans les conseils de revision de la Bavière, concluait que « l'infantilisme se manifeste chez les sujets de toute taille, depuis les plus petits jusqu'aux plus grands ».

D'autre part, on sait depuis longtemps que la castration, pratiquée chez les animaux, surtout dans le jeune âge, provoque des modifications du squelette. « Les ailes du chapon ne sont pas plus développées que celles du coq, mais les pattes, très élancées chez ce volatile castré, lui donnent une apparence très particulière. Le taureau, toujours bien plus bas sur jambes que le bœuf de sa race, a surtout des membres postérieurs peu, élevés ; tandis que c'est l'allongement des membres postérieurs qui, chez le bœuf, redresse la ligne du dos, qui est généralement descendante sur le taureau (4). » Poncet a obtenu de même par la castration un allongement des membres postérieurs chez le lapin (5).

Enfin chez l'homme, l'eunuque, castré avant la puberté, se fait remarquer par l'allongement exagéré de ses membres inférieurs.

E. Godard (6) dans ses *Notes de voyage*, a décrit d'une façon remarquable l'habitus extérieur des eunuques : « Les eunuques sont maigres, de grande

(1) Henry Meige, *Sur les rapports réciproques de l'appareil sexuel et de l'appareil squelettique*, Journal des connaissances méd., 14 mai 1896, p. 164.

(2) Joffroy, Soc. de Neurologie de Paris, 7 juin 1900. — Discussion à la suite de la communication de Babinski.

(3) Otto Ammon, « L'Anthropologie », 1896, p. 285.

(4) Lortet, Arch. d'Anthropologie criminelle, Lyon, 1896, p. 364.

(5) Poncet, Congrès pour l'avancement des sciences, Le Havre, 1877.

(6) Ernest Godard, *Observations médicales et scientifiques*. Egypte et Palestine, Paris, 1867, p. 115.

taille, hébétés. *Leurs jambes sont monstrueuses par longueur.* Les nègres du pays peuvent être grands, mais jamais disproportionnés commes les eunuques. M. le Dr Rossin, à qui je demandais la raison de ce fait, me disait qu'il n'avait lieu qu'au moment de la puberté. Ainsi, un eunuque d'Alim-Pacha, qui a de longues jambes, était fait comme les autres quand il était jeune. Les jambes n'ont grandi d'une manière démesurée que depuis le moment de la puberté. » Dans le portrait qu'il fait du chef eunuque d'une grande princesse, le même observateur écrit : « C'est un *grand gaillard qui a près de six pieds* ; il est grand, maigre et paraît gelé ; il a de grands doigts allongés et osseux. *On dirait que la castration détermine un grand développement du corps.* » Matignon (1), Hikmet et Regnault (2), ont confirmé de leur côté ces descriptions.

Cette même systématisation aux membres inférieurs du gigantisme des eunuques orientaux se retrouve chez les Skoptzis ou « blanches colombes », secte mystique de castrés volontaires en Russie, qui ont les jambes très prolongées par rapport aux cuisses (3).

Mais le document le plus précieux que nous ayons sur le gigantisme des eunuques est le squelette rapporté d'Egypte par le professeur Lortet et qui se trouve actuellement au musée Lacassagne.

En voici la description (4):

Eunuque âgé de 24 à 25 ans probablement et paraissant venir de la région habitée par les Schillouks, peuplade occupant les territoires situés entre Khartoum et le Bahr-el-Gazal. La peau était d'un vert de bronze foncé. Le crâne est petit mais bien conformé, quoique le prognathisme maxillaire et dentaire soit des plus prononcés (Voir Pl. LXVIII) (5).

Voici la mensuration exacte des os des membres de cet homme prise au laboratoire de médecine légale de la Faculté de Lyon par M. l'agrégé Rollet.

Fémur droit	535 mm.
Fémur gauche	530 »
Tibia droit	463 »

(1) Matignon, *Les Eunuques du Palais impérial de Pékin*. Bull. de la Soc. d'Anthrop., 7 mai 1896, p. 323.

(2) Hikmet et Regnault, Bull. de la Soc. d'Anthrop, 1901, fasc. 3.

(3) Les Skoptzis sont des fous religieux qui s'estiment les seuls vrais chrétiens parce qu'ils rachètent le péché originel d'Adam et d'Eve par l'émasculation totale (Skoptzis à deux cachets). Les premières sectes de ces castrés se montrèrent au début du xviiie siècle, sous Catherine II, et Alexandre 1er. Stein en a compté en 1866 plus de 5.500 en Russie ; vers 1880, il s'étaient déplacés et vivaient en Roumanie : on en compte aujourd'hui plus de 16.000 (Mantegazza). — Voir E. Teinturier, *Les Skoptzis*. Progrès médical, 1876-77.

(4) Lortet, *Allongement des membres inférieurs dû à la castration*. Arch. d'Anthropologie criminelle, Lyon, 1896, p. 361.

(5) Nous remercions vivement MM. les professeurs Lortet et Lacassagne de leur obligeance à nous envoyer la photographie de ce squelette d'eunuque.

Tibia gauche	464 mm.
Péroné droit	442 »
Péroné gauche	445 »
Humérus droit	372 »
Humérus gauche	372 »
Cubitus droit	325 »
Cubitus gauche	324 »
Radius droit	306 »
Radius gauche	305 »

En recherchant la taille du sujet par la mensuration de ces os longs, on trouve d'après la méthode Rollet :

Le fémur indique une taille de		1 m. 94
Le tibia	—	1 m. 99
Le péroné	—	2 m. 02
L'humérus	—	1 m. 88
Le cubitus	—	2 m. 07
Le radius	—	2 m. 09

La longueur du membre inférieur indiquerait donc une taille de 1 m. 99, celle du membre supérieur une taille de 2 mètres.

Or la taille du squelette rapporté à Lyon est de 1 m. 79. « La différence dit M. Rollet, entre la taille d'un individu et celle de son squelette étant d'environ 3 centimètres, le sujet devait donc mesurer de son vivant, 1 m. 82. »

« Quoiqu'il soit difficile d'indiquer exactement la taille de sujets à stature extrême, à l'aide de la mensuration des os, il est cependant permis dans notre cas, dit M. Rollet (en raison de l'écart considérable entre la taille déterminée par le calcul et la taille réelle), d'avancer qu'il s'agit d'un individu présentant un allongement anormal des membres. »

Or, c'est bien le cas chez les eunuques, comme il est très facile de s'en assurer par l'observation simple. L'excès de longueur, chez notre sujet, porte principalement sur les os longs. Il est moins marqué pour l'humérus.

Le thorax paraît court comparé à la longueur des membres abdominaux et à la taille totale.

Le bassin est très petit, presque atrophié. Les trous ovales sont très grands et ne laissent entre eux qu'une symphyse pubienne étroite.

Les os longs sont tous excessivement grêles, féminins, et ne présentent point les crêtes saillantes destinées aux insertions musculaires.

L'humérus est relativement court ; le radius et le cubitus sont longs et faibles. Les métacarpiens, très allongés ainsi que les phalanges, constituent une main longue, étroite, presque simienne.

Le fémur, très faible ne présente presque pas de courbure. Le tibia et le péroné, tous deux très grêles, sont d'une longueur tout à fait exagérée. Les pieds sont plats, comme ils le sont chez presque tous les nègres. Les phalanges et les métacarpiens sont longs et grêles.

L'allongement insolite des membres porte donc, comme le démontrent les mensurations de M. Rollet, sur les membres postérieurs.

Tous ces exemples d'atrophie génitale chez des géants et d'accroissement du squelette chez des infantiles ou des castrés précoces suffisent à montrer la réalité des rapports qui existent entre l'état des glandes génitales et les modifications du squelette.

Mais le lien qui rattache entre elles ces malformations n'est pas encore connu et le problème est plus complexe qu'on ne pourrait le supposer au premier abord. Pour justifier cette assertion, il nous suffira de rappeler les résultats de l'autopsie du géant observé par Buday et Jancso. Il était, lui aussi, entaché d'infantilisme ; mais cet infantilisme, au lieu d'être congénital comme celui du grand Charles, s'était développé vers l'âge de 18 ans à la suite d'une hyperactivité fonctionnelle des glandes génitales. Il présentait, comme les eunuques décrits par Godard, et comme celui de Lortet, un allongement marqué des membres inférieurs. Quand il mourut à l'âge de 37 ans, on trouva une hypertrophie considérable de l'hypophyse et il était devenu acromégalique.

Cette dernière considération nous amène à rechercher si l'évolution de la dystrophie aboutira chez le grand Charles aux mêmes résultats et si, lui aussi, un jour prochain, deviendra un acromégalique. Nous avons même cherché à reconnaitre s'il ne présentait pas déjà quelques-uns des traits caractéristiques de la maladie de Pierre Marie.

Actuellement, en ne se basant que sur son habitus extérieur, on ne peut dire que le grand Charles soit un acromégalique : il n'en a ni le facies, si typique, ni l'hypertrophie disproportionnée et caractéristique des mains et des pieds, ni la cyphose cervico-dorsale, etc. Sa tête semble petite, surmontant un aussi grand corps ; ses pieds et ses mains sont énormes, il est vrai, mais leur développement est assez en rapport avec celui des autres segments des membres ; enfin, si son thorax présente une scoliose à concavité droite, celle-ci, réductible, est en rapport avec l'attitude hanchée rendue obligatoire par la déformation du genou gauche.

Cependant la comparaison des mensurations recueillies en 1899 avec celles plus récentes de 1902 montre qu'il est survenu certaines modifications intéressantes dans sa charpente osseuse : le thorax s'est développé d'une manière assez notable (circonférence = 1 m. 015 en 1899 ; 1 m. 040 en 1902) ; — la longueur des mains s'est accrue (de 233 à 243 mm.) ; — enfin la tête présente des modifications très caractéristiques. En effet, si le crâne s'est développé d'une manière assez régulière dans ses différents diamètres transverses et antéro-postérieurs (de 2 mm. pour le diamètre transverse maximum, etc.), en revanche, à la face, les dimensions verticales se sont accrues d'une manière tout à fait particulière et facile à apprécier dans le tableau comparatif suivant :

	Mai 1899	Nov. 1902	Accroissement
Hauteur ophryo-mentonnière . .	154 mm.	159 mm. 5	+ 4 mm. 5
Hauteur ophryo-alvéolaire. . .	102 mm.	102 mm.	+ 0 mm.

Comme la hauteur totale (ophryo-mentonnière) a augmenté et que la portion ophryo-alvéolaire n'a pas varié, il en résulte nécessairement que l'augmentation de 4 mm. 1/2, survenue en trois ans, porte d'une manière exclusive sur la portion située au-dessous du point alvéolaire, c'est-à-dire sur le maxillaire inférieur.

On note donc déjà une tendance assez marquée à l'*hypertrophie localisée du maxillaire inférieur*, hypertrophie qui constitue l'un des premiers et principaux signes de la maladie de P. Marie ; et il semble qu'en ces trois dernières années le grand Charles se soit, pour ainsi dire, *acromégalisé*.

Si le géant Charles est ou tend à devenir un acromégalique, quel est, chez lui, l'état du corps pituitaire, dont on sait l'altération à peu près constante dans la maladie de Pierre Marie? Le géant de Buday et Jancso, qui, à tant d'égards (atrophie testiculaire, retard d'ossification des cartilages épiphysaires, *genu valgum*, etc.), lui est si comparable, était porteur d'une volumineuse tumeur du corps pituitaire. Serait-ce également le cas pour Charles?

Il est difficile de répondre à cette question, dans l'ignorance où nous nous trouvons actuellement des signes précis traduisant un trouble dans les fonctions de la glande pituitaire. Woods Hutchinson, identifiant absolument le gigantisme et l'acromégalie, n'hésite pas à trouver dans l'hypertrophie du corps pituitaire la *base pathologique commune de ces deux états morbides* (1). Mais, quelque fréquente que soit la constatation de cette hypertrophie dans les cas de gigantisme, comme aussi l'élargissement de la selle turcique sur les squelettes d'anciens géants, nous ne sommes peut-être pas encore en état de conclure nécessairement chez tous les géants à la lésion de l'hypophyse.

D'autre part, Babinski, s'appuyant sur une observation très intéressante, se demande si l'arrêt de développement des organes génitaux ne serait pas lié à une lésion du corps pituitaire. Il s'agit d'une jeune fille de 17 ans qui présentait de la céphalée depuis trois ans, des crises épileptiformes et de l'affaiblissement de la vue. De taille moyenne, avec une surcharge graisseuse des téguments, elle n'était pas menstruée et avait des organes génitaux d'aspect infantile. Cette dernière particularité fut confirmée par l'autopsie qui montra la petitesse des ovaires et de l'utérus,

(1) Woods Hutchinson, *La glande pituitaire considérée comme facteur de l'acromégalie et du gigantisme*, New-York Medical journal, 21 juillet 1900.

comparables pour la taille à ceux d'une fillette de 8 à 10 ans. En outre, un épithélioma malpighien de la glande pituitaire, englobant le tuber cinereum, remplissait la selle turcique. Et Babinski (1) conclut que les lésions de l'hypophyse qui produisent chez l'adulte (acromégalie) des troubles des organes génitaux (suppression des règles, atrophie de l'utérus), produisent peut-être chez l'enfant un arrêt de développement des organes génitaux.

Par conséquent, le grand Charles aurait une double raison d'avoir une hypertrophie du corps pituitaire : et comme géant, et comme infantile.

Mais ces déductions qui semblaient devoir rester hypothétiques, en l'absence du contrôle nécroscopiqne, ont reçu une confirmation irrécusable et définitive grâce à la radiographie du crâne qui nous a révélé l'énorme augmentation de la selle turcique, et, partant, de son contenu.

Sur le conseil que nous donna M. Marie à la Société de Neurologie où fut présenté ce malade (1), nous avons prié M. Béclère, dont la compétence en pareille matière est bien connue, de vouloir bien pratiquer cette recherche. D'après cet auteur, trois signes seraient caractéristiques du crâne acromégalique et permettraient d'affirmer le diagnostic sur le seul examen de l'épreuve radiographique :

1° L'agrandissement notable de la selle turcique ;

2° Le développement exagéré des saillies du crâne (sinus frontaux, etc.) ;

3° L'inégale épaisseur des parois du crâne.

On peut voir sur la radiographie du crâne du grand Charles (Pl. LXIX) qu'il ne manque aucun de ces signes. En outre, on y voit d'une façon remarquable l'énorme *ressaut post-lambdoïdien*, dont Papillault en 1899 avait déjà noté, sur le même sujet, le développement progressif (3) et qu'il avait retrouvé sur un crâne acromégalique appartenant à l'école d'Anthropologie (fig. 6).

Il ne suffit donc plus de dire que le géant Charles est en train de s'acromégaliser ; il faut convenir qu'*il est véritablement un acromégalique* et que, s'il n'en a pas encore les déformations caractéristiques apparentes, il a du moins, au niveau de son hypophyse, tout ce qu'il faut pour faire ces déformations, lorsque ces cartilages de conjugaison anormalement persistants, se seront enfin soudés.

(1) 6 nov. 1902. Revue neurologique, 15 nov. 1902.

(2) Babinski, *Tumeur du corps pituitaire sans acromégalie et avec arrêt de développement des organes génitaux*, Soc. de Neurologie, 7 juin 1900, Revue Neur., 15 juin 1900.

(3) Béclère, *La radiographie du crâne et le diagnostic de l'acromégalie*. Soc. méd. des hôp. 5 déc. 1902.

(4) Papillault, *loc. cit.*, p. 443. Voir les considérations très intéressantes sur la valeur ethnique et pathologique du ressaut postlambdoïdien et sur le mécanisme de sa formation.

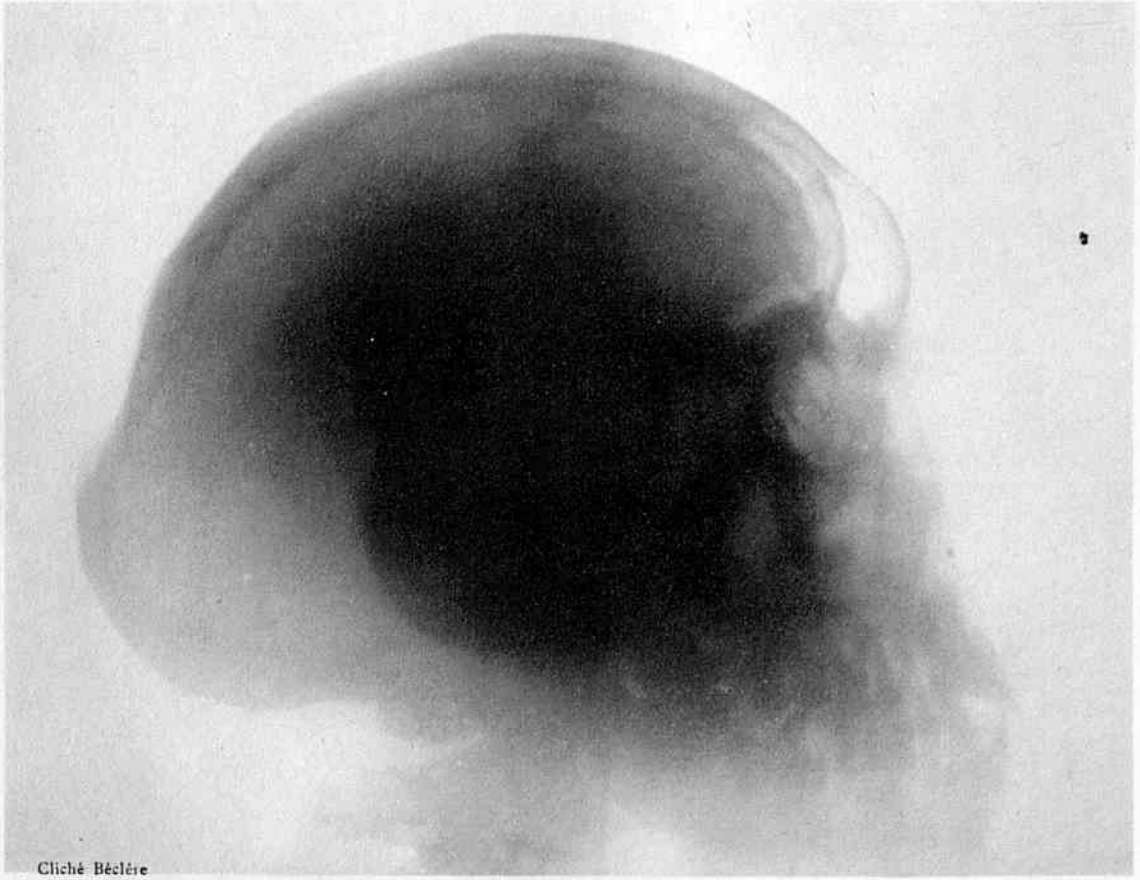

Cliché Béclère

GIGANTISME ET INFANTILISME
(P. E. Launois et Pierre Roy).
Le crâne du géant Charles
(Epaisseur inégale des parois crâniennes, développement exagéré des tissus frontaux

« D'ores et déjà, a dit récemment Henry Meige (1), on peut conjecturer que les géants affectent deux types principaux : le *type infantile* et le *type acromégalique*. Les premiers, dont les soudures épiphysaires sont exagérément tardives, tendent à s'accroître incessamment en longueur. Chez les seconds, les épiphyses étant soudées, l'excès de la fonction ostéogénique entraîne les déformations de l'acromégalie. »

Si l'observation du grand Charles vient confirmer la réalité de l'existence d'un type infantile de gigantisme, en revanche elle montre que cette distinction des deux variétés de géant infantile et de géant acromégalique, vraie *dans l'espace*, n'est pas irréductible *dans le temps*, c'est-à-dire que le type infantile tend à évoluer, pendant une période plus ou moins longue, vers le type acromégalique, pour arriver à se confondre même plus

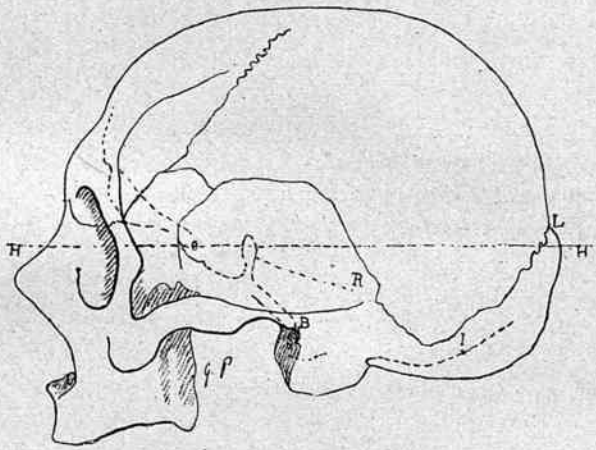

Fig. 6. — *Crâne d'acromégalique* appartenant à l'Ecole d'Anthropologie, destiné à montrer le ressaut post-lambdoïdien (Papillault). (Extraite des Bull. de la Soc. d'Anthrop. de Paris, juin 1899).

tard avec lui, l'*hypertrophie hypophysaire causale étant commune à tous les deux*.

Mais le problème prête encore à d'autres considérations : il comporte en particulier l'étude des rapports réciproques existant entre *l'atrophie testiculaire* et l'*hypertrophie hypophysaire*. Aussi nous a-t-il paru intéressant de généraliser nos recherches et, en l'absence de documents précis sur l'hypophyse des eunuques, d'examiner les modifications qui, *par une sorte de suppléance*, peuvent se produire au niveau de la glande pituitaire chez les animaux castrés précocement (mouton, bœuf, etc.), par

(1) Henry Meige, *Sur le gigantisme*, Arch. gén. de méd., octobre 1902, p. 474.

comparaison avec la glande pituitaire des animaux non castrés de même espèce (bélier, taureau, etc.).

Sans préjuger des résultats que nous pourrons obtenir, nous nous croyons dès maintenant autorisés à formuler les conclusions suivantes :

1° *Il existe réellement un type de gigantisme infantile, dans lequel la taille élevée coexiste avec l'atrophie génitale, ou, tout au moins, avec l'impuissance et la stérilité, si souvent notées chez les géants ;*

2° *Toutefois ce type de gigantisme infantile, très particulier par la continuité de la croissance (persistance des cartilages de conjugaison), par la modalité de cet accroissement (allongement des membres et surtout des membres inférieurs) et ses anomalies* (genu valgum) *n'est peut-être pas irréductible*, dans le temps, *au type de gigantisme acromégalique (grand tronc, hypertrophie des extrémités, déformation du maxillaire inférieur, etc.), après que se sera effectuée l'ossification très retardée des cartilages épiphysaires, l'hypertrophie hypophysaire causale étant commune à tous les deux ;*

3° *Il reste à déterminer la part de l'hypertrophie pituitaire dans la production de cette croissance anormale. A cet égard, l'examen de l'hypophyse, chez les eunuques et les animaux castrés précocement, pourra peut-être fournir d'utiles renseignements.*

LES PAOTRED AR ZABAT

PAR

A. DUCREST DE VILLENEUVE.

Presque tous les auteurs d'anecdotes, et les peintres de mœurs bretonnes, semblent généralement ignorer à quel point les bretons du Léon sont demeurés superstitieux, à quel point ils ont conservé l'amour du merveilleux et la croyance aux choses surnaturelles. Les habitants des campagnes, même les plus civilisés, anciens soldats, anciens marins, croient encore à l'existence des korrigans et des luttins, qu'ils désignent sous le sobriquet général de paotred ar zabbat, les « garçons du sabat ». Tous y croient et en ont peur ; beaucoup les ont vus et ont même eu à se plaindre de leurs méchancetés. Mais nul d'entre eux ne raconte volontiers ces sortes d'aventures aux étrangers sceptiques, aux gens qui ne parlent pas leur langue ; ils craignent les représailles des paotred ar zabat, qui, paraît-il, n'aiment pas que l'on se moque d'eux, et c'est je crois, pour cette raison que tant de gens ignorent l'existence actuelle de ces vieilles croyances en Bretagne.

Voici des renseignements que de rustiques amis, habitant le pays compris entre Plabennec et le Folgoat, m'ont donnés sur ces êtres singuliers :

Les paotred ar zabat ne sortent guère que la nuit, pour aller danser près des mares sales et fangeuses. Ils changent de formes à volonté ; tantôt animaux domestiques ou sauvages, tantôt hommes ou femmes, ils imitent la voix des personnes ou les cris des divers animaux avec une rare perfection ; mais la forme qu'ils affectionnent le plus, est celle du chat, et ils imitent volontiers son miaulement. Les paotred ar zabat dansent des rondes en chantant de douces mélopées, ou bien exécutent de folles sarabandes en faisant un vacarme d'enfer.

Mais leur occupation favorite paraît être de jouer les plus mauvais tours à la race bretonne, qu'ils semblent avoir prise en grippe, et laquelle leur rend avec usure. Aussi malheur au paysan attardé, passant près de la lande ou du carrefour que les paotred ar zabat ont choisi pour leurs ébats ; il est tout de suite entouré, saisi et forcé de danser avec eux jusqu'au lendemain ; encore bien heureux s'il n'est pas emmené prisonnier

pour plusieurs jours dans quelque mystérieuse retraite, d'où il ne sort qu'épuisé et à moitié mort de peur.

Les paotred ar zabat ne se contentent pas de tourmenter le passant assez osé pour venir troubler leurs diaboliques divertissements ; parfois disent les bretons, ils se réunissent autour d'une ferme, puis appellent par son nom l'un de ses habitants. Pour mieux le tromper, ils prennent la voix d'un parent, d'un ami, et si, au premier appel, l'homme ou la femme demande ce qu'on lui veut, il s'en va malgré lui trouver ces démons. Ni fenêtres fermées, ni portes closes ne sauraient l'en empêcher ; au besoin les paotred ar zabat l'enlèvent par la cheminée. Parfois, ils volent en même temps une charrue et son attelage, et forcent alors leur victime à labourer quelque lande aride, parsemée de ronces et de pierres de toutes sortes, et en cas de résistance de sa part, les coups de fouets et de bâtons pleuvent drus comme grêle sur son échine, au lieu de tomber sur le dos des chevaux. Au bout d'un certain temps plus ou moins long, bêtes et gens rentrent au domicile harassés et meurtris, mais au retour, nul ne se souvient au juste de l'endroit où il a dû aller.

Du reste, le travail des paotred ar zabat est un travail maudit : aucune trace de labour ne demeure la nuit achevée.

Un des tours les plus communs, joués par les paotred ar zabat, aux fermiers, consiste à pénétrer dans les écuries et à emmêler les crins des chevaux d'une manière inextricable.

Des paysans m'ont dit aussi que des gens, ayant été malades à la suite de ces escapades nocturnes, avaient rendu des masses d'horreurs, n'entrant dans la nourriture d'aucun peuple quelque grossier et sauvage qu'il puisse être.

Si les paotred ar zabat n'aiment pas qu'on se moque d'eux, ils n'aiment pas non plus, paraît-il, que l'on mette en doute leur puissance, et voici ce que l'on m'a conté au sujet d'un fermier sceptique : à la veillée chez un voisin, l'imprudent ayant déclaré que, s'il en rencontrait sur son chemin, il saurait bien leur jouer quelque bon tour, s'était trouvé, en rentrant chez lui, nez à nez avec une bande de ces diaboliques danseurs. Ceux-ci n'ayant pas paru remarquer sa présence, au lieu de s'éloigner tranquillement, il s'était allongé sur le haut du talus bordant la lande hantée, puis s'était laissé rouler jusqu'au bas, pour leur faire peur. Mais alors, il avait été entouré et retenu prisonnier jusqu'au lever du jour. Quand il voulait s'en aller, on le laissait monter jusqu'en haut du talus ; arrivé là d'invisibles mains le faisaient trébucher et le jetaient parmi les bruyères, aux bruyants éclats de rire de toute la bande.

Lorsqu'une première fois, on a suivi les korrigans, on est complète-

ment à la merci de leur volonté ; malgré soi, on est forcé de se rendre à leurs appels.

L'on cite à Plabennec une femme qui s'en allait ainsi toutes les nuits, en dépit des portes et fenêtres soigneusement barricadées par son mari. A la même heure, une voix l'appelant au loin, elle disparaissait sans qu'on put savoir de quelle manière, et le lendemain, se retrouvait à la place qu'elle occupait la veille, sans pouvoir dire elle-même, d'où elle venait, ni comment les choses s'étaient passées.

Bien que les paotred ar zabat aiment surtout à se promener, une fois le soleil couché, il en est parfois cependant, qui parcourent les campagnes pendant le jour, et cela toujours en vue de nuire aux gens du pays. Si le paysan breton est peureux à la nuit noire, en revanche, il est quelque peu fanfaron au grand jour ; de plus s'il est généralement hospitalier, il ne lâche pas facilement son bien et n'aime pas à dépenser inutilement son argent ; aussi les paotred ar zabat qui, semble-t-il, connaissent admirablement leurs ennemis, s'appliquent-ils à tirer parti de leurs défauts.

Un jour, près de Loc'h Maria Plabennec, un métayer était en train de préparer l'aire neuve (Leur nevez) pour battre son grain le lendemain. Il faisait très chaud, et il avait encore fort à faire pour terminer sa besogne avant la tombée de la nuit, aussi était-il de très mauvaise humeur ; il travaillait tout en grommelant, lorsque vint à passer une pauvre vieille, portant sur sa tête un grand panier, rempli de ces coquillages connus en Basse-Bretagne sous le nom de coques. Elle s'arrêta un instant pour le considérer par dessus la haie, puis l'appelant, elle lui dit :

— « Selaon ta ! Cladanïk (1), j'ai là dans mon panier de belles coques fraîches ; achète-les-moi pour me faire gagner quelques sous, cela te portera bonheur ! »

— Des coques, répondit le paysan mécontent d'être dérangé dans son travail, dis donc, mamm coz (2), j'ai mieux que cela à manger à la mai son ! C'hostamm truillou (3) ! passe ton chemin, ou bien tu vas voir ! »

— « Eh bien, Clandaïk, dit la vieille en s'en allant clopin clopant, tu mangeras des coques malgré toi ».

Et Clandaïk resta bouche bée, en entendant un éclat de rire qui n'avait rien d'humain.

Le soir même, il tomba malade, et expectora des coques, « comme s'il en avait fait une ventrée. »

Parfois les paotred ar zabat, tout en restant invisibles, égarent les bêtes

(1) Ecoute-donc.
(2) Vieille mère.
(3) Vieux morceau de chiffon.

et les gens, et ceux-ci tournent dans un champ ou dans une lande, comme dans un cercle magique sans pouvoir en sortir.

Si le paysan est souvent en butte à la méchanceté d'êtres surnaturels, il a cependant à sa disposition divers moyens pour se défendre contre leurs maléfices : les uns, comme des messes dites à l'autel de certains saints, sont de touchantes marques de confiance en leur vieille foi et dans la puissance de leurs apôtres, mais les autres sont quelque peu grotesques et puérils : ainsi l'on peut se promener impunément avec une croûte de pain dans sa poche. Les rôdeurs de nuit sont quelque peu voleurs, ivrognes et gourmands ; ils aiment à tirer profit de leurs victimes ; aussi malheur à celui qui se promène la nuit avec une bouteille de vin, ou de gwin ardent dans sa poche, ou bien avec un paquet de crêpes à la main ; malheur à celui qui a le gousset trop bien garni, il est sûr de ne pas rentrer tranquillement chez lui ! Je ne sais pourquoi, les paotred ar zabat ont horreur du pain et s'éloignent avec soin d'une aussi piteuse nourriture.

Cette gratification de quelques-uns de leurs propres défauts, faite par les paysans bretons à leurs malins ennemis, et l'empressement de ceux-ci à profiter de ces mêmes travers, chez les paysans, sont choses amusantes à constater. Il n'est pas un ivrogne, retour du pardon, qui n'ait été envoyé rouler dans un fossé boueux, la tête la première par les paotred ar zabat. En cas de plaies et de bosses, ceux-ci ont bon dos.

Comme on peut le voir, ces faits ressemblent fort aux histoires de possession du moyen-âge et paraissent dus, soit à des hallucinations, soit à des manifestations hystériques. Si l'imagination de ces gens simples, et pour lesquels toute chose incompréhensible est manifestation surnaturelle, si leur imagination, dis-je, en arrive à bâtir bien des légendes, sous l'influence de la peur, dans ce qu'ils racontent, tout n'est cependant pas fictif : les gens sortent bien la nuit, sans se souvenir de rien le lendemain, et d'autres s'égarent bien dans un champ ou une lande, tournant pendant des heures dans le même cercle sans pouvoir en sortir ; quelque hallucination leur montre bien ce qu'ils croient voir et le fond de l'aventure est toujours à peu près vrai, si les détails en sont invraisemblables. Leurs histoires ne sont pas vieilles de cent ans ; non, ce sont des faits d'hier, et vous pouvez vous-même serrer la main à ceux qui y ont joué le principal rôle.

LES GÉANTS DANS L'ART

PAR

HENRY MEIGE.

Les œuvres d'art représentant des Nains ont fourni une ample matière à la critique médicale. Charcot et Paul Richer leur ont consacré un des plus importants chapitres de leur livre sur les *Difformes et les Malades dans l'Art*. Ils ont bien montré que les artistes, en figurant les nains, avaient maintes fois choisi leurs modèles dans la nature et s'étaient attachés, non seulement à rendre l'exiguïté de la taille, mais à reproduire les anomalies physiques de toutes sortes dont sont presque toujours dotés ces êtres exigus.

J'ai moi-même essayé dans ce recueil, en signalant quelques figurations nouvelles, d'établir une sorte de classification des nains dans l'art (1), d'après les types cliniques observés de nos jours : nains rachitiques, myxœdémateux, infantiles, etc., auxquels il faut encore joindre les achondroplasiques (2), dont Pierre Marie, Cestan ont signalé des représentations figurées d'une exactitude pathologique indiscutable. M. Paul Richer a multiplié ces exemples dans son récent ouvrage dont les images et les commentaires qui les accompagnent sont à cet égard tout à fait démonstratifs (3).

Quelque réserve qu'il soit toujours nécessaire d'apporter aux diagnostics rétrospectifs, basés sur la seule inspection des œuvres d'art, on ne saurait méconnaître le bien fondé de la majorité de ceux qui ont été portés sur les images de nains. Et s'il était besoin d'en justifier l'exactitude, il suffirait de rappeler qu'un nombre important de figurations de nains sont des portraits parfaitement authentiques de personnages dont l'existence est prouvée et dont les difformités sont attestées par les écrits contemporains. Les portraits des nains de cour en particulier, — et ils forment

(1) *Les Nains et les Bossus dans l'art*, Nouv. Iconographie de la Salpêtrière, n° 3 1896.

(2) V. *Remarques complémentaires sur les Nains dans l'art*, Nouv. Iconographie de la Salpêtrière, n° 4, 1901.

(3) Paul Richer, *Art et Médecine*. Gauthier, édit. 1902.

une riche galerie signée des noms les plus illustres, — sont comme des reproductions fidèles de malformations physiques aisément reconnaissables. Ces nains, comme leurs maîtres, eurent leurs peintres et leurs biographes, — souvent les mêmes peintres et les mêmes biographes, — qui, s'ils étaient peut-être enclins à atténuer les imperfections physiques des princes, savaient n'être point déplaisants en reproduisant dans toute leur vérité grotesque les difformités des bouffons. On peut donc garantir l'exactitude de la plupart des figurations de nains, et c'est bien pourquoi la critique médicale y trouve une base si solide pour ses interprétations.

Peut-on en dire autant des figurations de *Géants* ?

Le silence qui jusqu'ici s'est fait sur cette question tend à démontrer le contraire. Les images gigantesques ne sont pourtant ni très rares ni inconnues. On sait bien qu'il y eut des géants célèbres, dont l'existence est non moins certaine que celle d'une foule de nains. De tout temps, les puissants de la terre ont aimé à s'entourer de personnages extrêmement grands ou extrêmement petits ; mais il est sûr qu'ils ont toujours témoigné pour ces derniers une prédilection particulière et que leurs faveurs ont été prodiguées en raison inverse de la taille. Si nombre de nains de cour ont été gratifiés d'un portrait, bien peu de géants de cour ont eu cet honneur.

Il faut reconnaître d'ailleurs que les géants n'ont jamais pénétré aussi intimement que les nains dans l'intimité des monarques. Et cela se conçoit aisément : le géant est un être encombrant ; si sa vue peut émerveiller, sa compagnie manque d'attraits ; il n'a pas généralement la drôlerie de son opposite ; et puis, sa haute stature peut nuire au prestige d'un puissant, qui entend bien montrer sa supériorité sur les autres hommes ; le nain au contraire, le nain difforme surtout, fait valoir les avantages physiques du maître.

Aussi les géants ont-ils été réservés pour des emplois moins familiers et simplement décoratifs. Les rois d'Angleterre en faisaient leurs portiers ; en Allemagne, on les enrégimentait dans des bataillons de parade. Mais on ne leur offrait pas le luxe d'un portrait signé par un maître célèbre.

De ce fait, l'iconographie des géants est beaucoup moins riche que celle des nains.

*
* *

Il n'existe que très peu de tableaux consacrés à des « géants de cour ».

Sternberg a signalé le portrait d'un géant qui vivait à la cour du comte palatin Frédéric II, portrait peint en 1553, grandeur naturelle, et qui existe encore au château d'Ambras, près d'Inspruck, en Tyrol (1).

(1) Dans ce même château, on voit, dit E. Garnier, d'après Keissler, une statue en

Ce document serait particulièrement intéressant en ce sens que l'artiste, qui sans doute a copié fidèlement son modèle, a indiqué des déformations corporelles que Sternberg considère comme le plus ancien document historique où l'on puisse reconnaître les caractères objectifs de l'acromégalie.

Je rappellerai à ce propos que M. Souques a publié une très intéressante étude sur une figuration romaine de *Maccus* qui semble bien avoir été inspirée par l'acromégalie (1). J'ai signalé également l'interprétation qu'on pouvait faire en faveur de l'acromégalie des déformations corporelles dont fut affligé sur le tard un empereur romain de haute stature, Antonin le Pieux (2).

Dans son curieux volume sur *les Nains et les Géants*, E. Garnier signale le portrait par Zucchero d'un géant hollandais, haut de 2 m. 278, dans la chambre des gardes de Hampton Court. Et aussi celui d'Antoine Payne, géant de 2 m. 228, qui joua un certain rôle dans les guerres civiles au temps de Charles II. Le monarque fit peindre par Kneller un portrait de Payne qui « après être resté longtemps dans la grande galerie du château de Stowe, devint la propriété de l'historien Gilbert, qui le fit graver en tête du second volume de son *Histoire du comté de Cornouailles* ».

Hogarth a peint, dans sa *Foire de Southwark*, un géant de 2 m. 328, Maximilien Cristophe Miller, qui s'exhiba en Europe dans les premières années du XVIIIe siècle. Une gravure de Boitard, reproduite par E. Garnier, le montre en costume hongrois, armé d'un riche cimeterre que lui aurait donné Louis XIV. Aucune particularité pathologique n'est apparente sur cette image, à propos de laquelle E. Garnier fait cette judicieuse remarque : «... Par une supercherie assez commune dans les gravures représentant des géants, la coiffure et les pieds dépassent le filet d'encadrement. On remarquera également que les géants portent toujours des chapeaux ou bonnets à hautes plumes afin d'augmenter aux yeux des spectateurs l'apparence de leur grande taille. »

Le portrait de Walter Parsons, portier de Jacques Ier, haut de 2 m. 178 (ou même 2 m. 30) a été gravé en 1636 par G. Glover, dix ans après sa mort. Un autre géant exhibé en Angleterre au XVIIe siècle, Blocker, haut de 2 m. 228, a été gravé par Carpenter en 1751.

bois du géant Aymon qui faisait partie des gardes de l'archiduc Ferdinand, et qui eut maille à partir avec un nain de cour, lequel avait aussi sa statuette en bois.

(1) Souques, *Maccus, Polichinelle et l'acromégalie*, Nouv. Iconographie de la Salpêtrière, n° 6, 1896.

(2) Arch. gén. de médecine, octobre 1902.

Dans les *Nains et Bossus dans l'Art*, on trouvera aussi l'indication de plusieurs statuettes grotesques de l'époque gréco-romaine dont les malformations ont une certaine ressemblance avec celles de l'acromégalie. Voy. également *Quelques marcarons de la cathédrale de Reims*, Nouv. Iconogr. de la Salpêtrière, n° 4, 1900.

E. Garnier a encore reproduit le portrait de Daniel Cajanus, géant suédois, haut de 7 à 8 pieds, dessiné par Reckers, — et celui de Bernardo Gigli ou Gilli, géant italien de 8 pieds, gravé par Fougeron, d'après un dessin de Millington Sur cette dernière image l'énormité des mains est remarquable ; par contre les pieds sont peu développés. Enfin une gravure hollandaise très rare représente la géante Abeltie, née à Groningue.

Cruickshank a gravé vers 1815 le portrait du géant James Tollemer, haut de 2 m. 582, dont les deux sœurs étaient également gigantesques.

On trouve encore dans le livre de E. Garnier les reproductions des portraits des géants suivants :

Joachim Eleiceigui, espagnol de 2 m. 307, figuré dans l'*Illustration*, 26 juillet 1845, en tambour-major ; ses mains (42 centimètres) et ses pieds sont énormes.

Arthur Galley, lithographié en couleurs.

Miss Marian, dite la « Reine des Amazones », qui mesurait 2 m. 45 (affiche lithographiée colossale).

Toutes ces figurations, bien qu'elles aient été destinées à perpétuer le souvenir de géants authentiques, sont loin d'être des copies fidèles de la nature. De la même façon qu'ils ont presque toujours exagéré les proportions colossales de leurs sujets en les entourant d'individus de petite taille, les artistes n'ont pas hésité à atténuer les difformités du corps des membres ou du visage. Aussi ne trouve-t-on guère de portraits de géants qui puissent permettre à la critique médicale de s'exercer (1).

*
* *

Mais, dira-t-on, le gigantisme présente-t-il donc en dehors de l'élévation inusitée de la taille, des caractères morphologiques que puisse exprimer le dessin ? — Oui, dans un grand nombre de cas.

Dans une étude consacrée récemment à cette question (2) j'ai tenté de prouver que l'immense majorité des géants sont affligés de malformations véritablement pathologiques. En particulier, une bonne moitié de ceux qui, exhibés d'abord en public, ont été par la suite étudiés médicalement

(1) Si les anciens monarques ont témoigné parfois de l'intérêt aux géants, plusieurs d'entre eux méritaient bien d'être incorporés dans la phalange gigantesque.

Le Dr Paul Heiberg (de Copenhague) a eu l'amabilité, dont je le remercie sincèrement de me signaler l'existence, dans la cathédrale de Roskilde, d'une colonne de la chapelle Christian Ier où se trouvent marquées les tailles d'un certain nombre de souverains de haute stature. Une gravure les représente à l'échelle, auprès d'un géant irlandais, nommé Murphy, qui, vers 1865, travaillait en Danemark, et mesurait 2 m. 52. A côté se trouvent l'empereur russe, Pierre le Grand, qui avait 2 m. 07, le prince Christian de Danemark (2 m. 03) : l'empereur russe Alexandre III (1 m. 97) le roi Christian IX (1 m. 92).

(2) Henry Meige, *Sur le Gigantisme*. Arch. génér. de médecine, octobre 1902.

pendant ces dernières années, offrent les stigmates si caractéristiques de l'acromégalie.

Si l'on peut admettre à la rigueur que l'énormité des mains et des pieds soit passée inaperçue ou que les artistes aient négligé d'en figurer la disproportion, on s'étonne davantage que les déformations faciales ne les aient pas frappés et qu'ils aient à peine esquissé la prognathisme, les saillies malaires et sourcilières.

Les géants d'alors n'étaient-ils donc pas, pour un bon nombre, comme aujourd'hui, acromégaliques ? Ou bien, par un hasard singulier, leurs portraits ont-ils été toujours faits, avant l'apparition des déformations acromégaliques, alors qu'ils n'étaient encore que géants, ou si l'on veut employer ce mot, *somatomégaliques* (1). Je crois qu'en effet les portraits des géants qui nous ont été conservés furent généralement faits au moment où les modèles possédaient leur stature la plus imposante, et avant que les progrès de l'affection aient amoindri leur taille en épaississant leur chef et leurs extrémités.

Car, en devenant peu à peu acromégaliques, ils perdaient de leur attrait pour les monarques épris de formes surhumaines. Et lors même qu'ils eussent déjà présenté quelques ébauches d'acromégalie, les artistes n'ont pas manqué de les atténuer pour rapprocher leur œuvre d'un idéal de grandeur, d'ailleurs bien rarement réalisé par la nature.

Cependant, tous les géants ne deviennent pas acromégaliques, et le trouble du développement, qui débute par le gigantisme pour se parachever par l'acromégalie, peut s'arrêter au premier stade, sans jamais atteindre le second. On connaît quelques exemples d'individus de stature gigantesque, qui vécurent jusqu'à un âge assez avancé en conservant des proportions harmonieuses, une force au-dessus de la moyenne, et sans troubles sérieux de la santé.

Mais ce sont là des exceptions assez rares pour qu'on soit surpris de ne rencontrer qu'elles dans les portraits de géants célèbres, surtout lorsqu'on tient compte des chiffres souvent considérables atteints par la taille de ces derniers.

J'incline donc à croire qu'il en est des portraits de géants de cour comme de ceux qui figurent aujourd'hui sur les toiles des baraques foraines : ils ont été embellis avec intention et les difformités naturelles des originaux sont adroitement dissimulées.

Il faut ajouter que le type acromégalique, fréquent chez les géants, n'est pas le seul dont ceux-ci se rapprochent. J'ai cru pouvoir soutenir qu'un certain nombre de géants présentaient les caractères de l'*Infantilisme* (2).

(1) Voy. Compte rendu de la Soc. de Neurologie de Paris (6 nov. 1902) in *Revue Neurologique*, numéro du 15 nov. 1902.

(2) *Sur le gigantisme*, loc. cit.

Tout récemment, MM. P. Launois et P. Roy ont présenté à la Société de Neurologie de Paris un géant de 2 m. 04, qui est en même temps un véritable infantile (1). Les exemples de ce genre ne sont pas très rares. Vers 1889, on exhiba à Paris un géant de plus belle stature encore et dont le visage rappelait celui d'un enfant vieillot.

Mais les stigmates de l'infantilisme ne sont également guère reconnaissables sur les portraits de géants.

En somme, il faut se résigner à constater la pauvreté des renseignements que peuvent fournir les figurations consacrées aux géants de cour comme aux géants de foire.

*
* *

A côté des géants dont l'existence est notoire, il faut envisager les géants légendaires, et ils sont nombreux. Tous ont fourni matière à des œuvres d'art, et, bien qu'il s'agisse de représentations allégoriques, on peut se demander si les artistes, désirant figurer des personnages de haute stature, n'auraient pas été amenés à s'inspirer de ceux qu'ils étaient à même de rencontrer dans la nature. Un certain nombre de nains symboliques ne sont-ils pas représentés avec des attributs difformes, manifestement inspirés par la vue de nains en chair et en os ? Peut-être en est-il de même de certains géants dans l'art.

Ici encore, il faut enregistrer une désillusion.

Je me suis attaché à étudier à ce point de vue les figurations gigantesques et je ne pourrais guère en citer qui répondissent à un type morphologique observé sur le vivant.

Le géant dans l'Art est un géant idéal.

*
* *

Les *Géants* de la Mythologie grecque ont été maintes fois représentés. On les voit luttant contre les Dieux, sur les temples d'Olympie, à Argos, à Pergame, à Agrigente, sur le Parthénon, et sur une foule de bas-reliefs ou de vases antiques. Ce sont toujours des hommes admirablement musclés et proportionnés, mais ne dépassant pas leurs divins adversaires par leur stature, conformément à la tradition qui attribuait également aux divinités une taille surhumaine. Jamais les Grecs n'ont songé à figurer les géants autrement qu'en amplifiant les proportions de l'homme, et toujours de façon harmonieuse.

(1) Voy. l'observation et les photographies dans le présent numéro de la Nouvelle Iconographie de la Salpêtrière.

*
* *

Goliath est, sans contredit un des plus antiques géants dont le souvenir nous ait été transmis. On estime sa taille approximativement à 8 pieds ou 8 pieds et demi, neuf pieds, dit-on, avec son casque.

Son combat malheureux contre David a inspiré plus d'un tableau. Sur aucun de ceux que j'ai pu voir, le gigantisme de Goliath ne semble avoir été l'objet d'une étude d'après nature. Il est représenté sous les traits d'un homme très grand, musclé en hercule, souvent barbu, avec des traits grossiers, la peau très brune, en opposition avec David, adolescent glabre, fluet et pâle.

Souvent, David est figuré seul tenant à la main, ou foulant aux pieds la tête de son gigantesque adversaire ; mais celle-ci n'a rien de caractéristique (1).

On connaît la célèbre statue de Michel-Ange intitulée *David*, aujourd'hui à Florence. Cette statue de dimensions colossales fut, paraît-il, désignée pendant un certain temps sous le nom de *Géant*. La vérité des formes corporelles en est saisissante, surtout par contraste avec les statues antiques, qui nous apparaissent toujours quelque peu idéalisées.

On est particulièrement frappé des dimensions des mains, qui semblent énormes, par rapport au reste du corps. Bien plus que les spécimens gigantesques de la statuaire grecque, cette œuvre d'art se rapproche des modèles de haute stature que l'on observe aujourd'hui dans la nature. La tête elle aussi, paraît grosse. Et je retrouve dans mes notes de voyage (janvier 1896) cette remarque, qui ne saurait d'ailleurs exprimer qu'une impression de passage : « Pourquoi ce nom de David ?...David n'était pas un géant; or, c'est là l'image d'un géant, et même d'un géant qui semble avoir tendance à s'acromégaliser. »

A Mantoue, qui possède encore, dans son vieux château, les coquets petits appartements des nains chers aux ducs, on voit, par contre, au Palazzo Te, *La salle des Géants*, ornée de personnages fabuleux de dimensions surhumaines, tous du type athlétique le plus hypertrophié.

*
* *

Le récent bel ouvrage de M. Paul Richer qui contient une si nombreuse collection de nains, ne traite pas des géants. On y trouve cependant la reproduction de deux tableaux de Lucas Cranach, du Musée de Dresde, représentant un géant endormi attaqué par des nains et le même géant réveillé

(1) Voy. les tableaux de Giorgione, Caravage, à Vienne ; Feti, Diamanti, à Dresde ; D. de Volterre, Giudo Reni, au Louvre, etc., etc. Et un certain nombre de sculptures inspirées par le même sujet.

pourchassant ses minuscules agresseurs. On dirait des illustrations germaniques des *Aventures de Guliver*. Le géant, dit M. Paul Richer, « est d'un modelé rond qui ne trahit point la force musculaire. Sa grande barbe et son nez en pied de marmite n'ont rien de spécial aux personnalités de son espèce ».

C'est un homme dodu, dont les proportions ne semblent colossales que par comparaison avec les petits avortons qui l'assaillent. Eux-mêmes représentent les prototypes de ces statuettes de gnomes ventrus et barbus, myrmidons germains, dont on fabrique encore d'innombrables spécimens en Allemagne.

Les autres géants légendaires, ceux du temps de Charlemagne, Garin, Guillaume, Court-Nez, le géant Œnother, sans oublier Roland lui-même, et les géants sarrazins, Robastu, Renouart, Narquillus, Corsolt, etc., n'ont guère fourni matière aux œuvres d'art. Les géants Rabelaisiens, les géants des *Aventures de Guliver*, ont été maintes fois dessinés et gravés ; mais ces figurations ne présentent pour la plupart aucun intérêt au point de vue auquel nous nous sommes placés ici.

*
* *

Enfin, il est encore un personnage qui appartient à l'histoire religieuse et dont la haute stature est restée, à tort ou à raison, mémorable. Je veux parler de saint Cristophe.

Au dire des hagiographes, saint Cristophe qui porta d'abord le nom de *Reprobus* ou *Adocimos* (réprouvé), puis celui d'*Offerus*, serait né en Syrie. La légende raconte qu'il décida de se mettre au service de l'homme le plus puissant qu'il rencontrerait Son premier maître ayant eu peur de Satan, il se mit au service du diable ; mais, ayant vu le diable effrayé par une image du Christ, il se voua à ce dernier. Un ermite le baptisa et lui conseilla de se faire passeur près d'une rivière dont le pont avait été emporté.

Un jour, un enfant se présenta pour traverser le fleuve. Le géant l'enleva sur ses épaules comme une plume ; mais bientôt il se sentit écrasé sous le poids d'un énorme fardeau. L'enfant n'était autre que Jésus, qui se révélait par ce miracle de pesanteur, auquel il en ajouta bientôt un nouveau, en commandant au géant de planter en terre le tronc de palmier qu'il tenait à la main ; le lendemain le palmier était couvert de feuilles et de dattes.

Ce prodige détermina saint Cristophe à prêcher la conversion au christianisme. Il fit de si nombreux adeptes qu'on ne tarda pas à le persécuter. Poursuivi par les soldats romains, il fut pris et décapité, probablement sous le règne de l'empereur Dèce.

Au moyen âge, on croyait que la simple vue d'une image de saint Cristophe préservait pour la journée de l'eau, du feu, des tremblements de terre,..... et faisait découvrir des trésors.

On l'invoquait aussi contre la peste. De là la coutume de peindre le saint colossal sur les murs des églises, ou d'en placer des statues à l'extérieur.

Il existait à Florence, sur la façade de l'église San Miniato hors les Murs, un Saint Cristophe haut de 20 pieds, peint par A. Pollaiuolo, qui fut, dit-on, copié par Michel Ange et nombre d'artistes italiens.

En France, à Auxerre, un Saint Cristophe de 9 mètres de haut, datant de 1539, fut démoli en 1768. On en voyait un autre à Notre-Dame de Paris, datant de 1413 ; un autre encore à Sens.

La vertu préservatrice attribuée aux images de saint Cristophe explique le grand nombre de gravures qui lui ont été consacrées. Elles portaient des légendes de ce genre ;

Cristophori sancti speciem quicumque tuetur
Illo namque die nullo languore tenetur.

Ou bien :

Cristophori faciem die quincumque tueris
Illa nempe die morte mala non morieris.

Les plus anciennes figurations de saint Cristophe seraient des peintures byzantines sur lesquelles le géant était pourvu d'une tête de chien.

On a voulu y voir une réminiscence des figurations de divinités égyptiennes. Winckelmann explique le fait en disant que saint Cristophe était du pays des Cynocéphales (hommes à tête de chien). C'est une hypothèse. En voici une autre, qui n'est ni plus ni moins défendable :

S'il est vrai que Saint Cristophe ait été un géant, il y a une chance sur deux pour qu'il ait été aussi acromégalique. Or, les géants de cette espèce, avec leur énorme prognathisme et la saillie excessive de leurs arcades sourcilières, évoquent aisément le souvenir du facies simiesque et canin, celui des singes cynocéphales. Et l'on peut dire : si les artistes byzantins ont représenté Saint Cristophe avec un tête de chien, ce n'est pas parce qu'il était du pays des hommes velus et hirsutes, mais bien parce qu'étant acromégalique, sa tête rappelait celle d'un chien ou d'un singe à tête de chien.

Quoi qu'il en soit, ce mode de figuration de saint Cristophe ne semble pas avoir prévalu longtemps.

De bonne heure, le saint est représenté comme un homme gigantesque traversant une rivière dont l'eau atteint à peine sa cheville. Il tient à la main, en guise de bâton, un tronc de palmier ou une grosse branche

d'arbre. Sur l'une de ses épaules l'Enfant-Jésus est assis, portant parfois le globe terrestre.

Les Italiens représentent saint Christophe imberbe. Les Allemands sous les traits d'un homme fort barbu. Tantôt il regarde son jeune fardeau et le porte d'un pas allègre ; tantôt il marche à demi-courbé, comme écrasé sous un poids colossal.

Accessoirement, on voit aussi l'ermite qui conseilla à saint Cristophe de se faire passeur, tenant une torche ou une lanterne symbolique pour l'éclairer.

A Padoue, dans l'église des Eremitani, dont une partie remonte au XIIe siècle, se trouve une chapelle consacrée à saint Jacques et à saint-Cristophe. Elle est décorée de précieuses fresques, représentant des épisodes de la vie de ces deux saints par plusieurs peintres de l'école de Padoue, élèves ou imitateurs de Squarcione (1394-1474). Andrea Mantegna termina la décoration murale vers le milieu du XVe siècle ; celles de ses peintures que le temps n'a pas trop détériorées sont parmi les plus justement réputées. Je ne fais que rappeler ce souvenir, pour insister d'avantage sur deux fresques d'une valeur artistique assurément moindre, mais témoignant d'une certaine tendance à l'observation naturelle,

Une fresque de Bono Ferrara représente *Saint Cristophe*, s'apprêtant à entrer dans le fleuve, portant l'Enfant Jésus sur son épaule droite et s'appuyant sur un long bâton. Au fond, un paysage boisé avec une ville crénelée, plusieurs monuments, des animaux, des personnages. A gauche, la cabane du passeur ; à droite, un loqueteux que le saint domine de sa haute stature (Pl. LXX).

Saint Cristophe apparaît là, presque nu, gigantesque et herculéen. Ses mains et ses pieds sont plutôt de petites proportions ; mais le visage, imberbe, est lourd, l'angle du maxillaire inférieur très abaissé bien que le menton ne soit pas proéminent. Le nez est fort, les yeux très grands, avec un strabisme, bien probablement involontaire.

Tout en faisant très large la part des erreurs du dessin de cette figure, on ne peut cependant s'empêcher d'y retrouver quelques réminiscences d'un facies qui s'observe encore aujourd'hui chez les géants. Ce n'est pas, ant s'en faut, l'apparence acromégalique, mais un je ne sais quoi redonnant l'impression éprouvée en face de certains géants de chair et d'os. Du moins n'ai-je rencontré jusqu'à présent aucune figuration gigantesque qui me parut se rapprocher davantage de la vérité naturelle, quelles que soient, je le répète, les imperfections artistiques évidentes de cette peinture. Au surplus, sans prétendre que celle-ci soit la copie d'un modèle vivant, il n'est pas absurde de supposer que l'artiste se soit





LES GÉANTS DANS L'ART
(Henry Meige)

Saint Cristophe
portant l'enfant Jésus

Fragment d'une fresque de
Bono da Ferrara
dans l'église des Eremitani, à Padoue.

Saint Cristophe
Ses prédications

Fragment d'une fresque
d'Ansuino da Forli
église des Eremitani, à Padoue.

inspiré du souvenir de quelque géant rencontré un jour ou l'autre.

Dans la même chapelle, une autre fresque de la main d'Ansuino da Forli, représente *la Prédication de saint Cristophe* (Pl. LXX).

Sous une riche colonnade, les soldats se pressent autour du saint. Celui-ci, colossal, vêtu d'une courte tunique et d'un large manteau, se tient debout à droite, tenant de la main gauche son tronc de palmier. Ses jambes sont nues ; les pieds, sans être disproportionnés dans leur longueur sont mastocs, carrés ; les mains n'ont rien d'excessif. Mais le visage est intéressant par l'accentuation des saillies osseuses, maxillaires, et malaires. Ici encore, rien qui puisse permettre de penser vraisemblablement à l'acromégalie. Mais, plus peut-être que dans la peinture précédente, le visage du saint gigantesque se rapproche de celui que m'ont paru avoir un certain nombre de géants.

Je me garde de vouloir tirer de cette constatation, dont l'analyse est si malaisée, une conclusion décisive et je me contenterai de la résumer ainsi : Parmi toutes les figurations artistiques de géants qu'il m'a été donné de voir, c'est surtout devant les deux fresques de Padoue que j'ai eu l'impression de me trouver en face d'images offrant quelques ressemblances avec la nature.

J'ai noté, en effet, au fur et à mesure qu'ils se présentaient, un assez grand nombre de tableaux consacrés à *saint Cristophe*, et sauf les deux précédents, aucun ne m'a paru pouvoir donner matière à la critique médicale.

Voici, à titre documentaire, les principales de ces figurations ;

Dans la chapelle des Eremitani de Padoue, Mantegna a représenté la *Décollation et l'Inhumation de saint Cristophe*. Dans ces fresques, d'un haut intérêt artistique, le saint est un géant idéalisé.

Parmi les peintres des écoles italiennes qui ont figuré *saint Cristophe*, On peut citer :

Bernardino Luini, dans la Chartreuse de Pavie ;

Lorenzo di Lorenzo, dans la galerie Borghèse, à Rome ;

Massolino, dans l'église St-Clément, à Rome ;

Cima da Conegliano, à l'Académie de Venise ;

Pordenone, dans l'église St-Roch, à Venise ;

Ecole Vénitienne, dans l'église St-Jean et St-Paul ;

Titien, au Palais des Doges, à Venise.

Francesco Buonsignori, dans le Musée de Vérone : un tableau représentant la *Vierge sur un trône avec l'Enfant Jésus*, entourée de plusieurs saints dont saint Cristophe barbu tenant son palmier de la main droite et soutenant de la gauche le Bambino à cheval sur son épaule.

. Lorenzo Lotto, au Musée de Berlin, montre un saint Christophe herculéen, barbu et noir de peau, à côté d'un saint Sébastien tout féminin.

Leonello Spada, au Louvre, fait voir la *Décollation de Saint Cristophe.*

Au Louvre, on voit encore deux dessins de J. Bellini, dont l'un représente saint Cristophe sous les traits d'un adolescent gigantesque fort bien proportionné.

Parmi les peintures des Ecoles flamandes :

Sur l'un des volets du triptique de l'*Agneau mystique* des frères Van Eyck, saint Christophe est représenté coiffé d'un turban.

Il existe de H. Memling un *Saint Cristophe entre Saint Egidius et Saint Benoît*, sur le panneau central d'un tryptique du Musée de Bruges.

Un *Saint Cristophe* de Dierick Bouts est figuré sur le volet d'uu tryptique conservé à la Pinacothèque de Munich, représentant l'*Adoration des Mages*. Dans la Galleria Estense, à Modène, le *Saint Cristophe* attribué à Dierick Bouts est une répétition de celui de Munich.

Au musée de Dresde, un *Saint Cristophe* de l'école flamande, couvert d'une large draperie.

De Rubens, il existe à la Pinacothèque de Munich un *Saint Cristophe*, réplique de celui qui figure sur un des volets de la *Descente de Croix*, à Anvers, — tableau commandé par les arquebusiers d'Anvers dont saint Cristophe était le patron.

A l'Exposition des Primitifs Flamands, qui eut lieu cette année à Bruges on pouvait voir plusieurs *Saint Cristophe*. Outre celui de H. Memling qui forme le panneau central d'un tryptique du Musée de Bruges, un autre dont l'attribution reste inconnue, accompagné de saint Antoine, se voyait sur le revers d'un volet de tryptique appartenant à M. James Simon.

Deux *Saint Cristophe* d'Henrik Bles (un à M. E. Novak, de Prague, l'autre à M. Ed. F. Weber, de Hambourg) ; un autre d'un peintre flamand inconnu, à Me Mayer van den Bergh, Anvers.

Dans l'école espagnole, Ribera, a aussi peint un *Saint Cristophe*, actuellement au Musée du Prado, à Madrid. Il y a, dans la cathédrale de Séville, un *Saint Cristophe* de 9 mètres de haut, peint, en 1854, par Matteo Perez de Alesio (1).

(1) Il existe aussi de nombreuses gravures représentant saint Cristophe. Dans l'école Italienne, par : Nicolo da Modena, Cherubino Alberti, Bellavia, Guido Reni, B. Biscaino, Orazio Borgiani, Francesco Amato, etc...

Plus nombreuses et plus intéressantes sont les gravures allemandes : deux gravures d'Albert Dürer, de 1511 et 1525 et celles de Martin Zagel, Martin Schœngauer, Altdorfer, Beham, Hans Baldung Grün, Amman, Aldegrever, etc.

TABLE DES MATIÈRES

Amyotrophie à type Charcot-Marie (*Sur un nouveau cas d'*) (1 pl.), par SOCA, 53.

Amyotrophie Charcot-Marie (*Existe-t-il une variété péronière de l'*), par SAINTON, 466.

Akathisie (*Le syndrome psychasténique de l'*) (1 pl. en photocollogr.), par F. RAYMOND et PIERRE JANET, 241.

Atrophie musculaire myélopathique (*Note à propos de la topographie radiculaire des*), par CESTAN et HUET, 182.

Atrophie musculaire myélopathique (*Etude clinique de la topographie*). (1 fig. 4 pl.), par CESTAN et HUET, 1.

Bromures (*Etude physiologique de quelques*) (10 schémas), par FÉRÉ, 435.

Cécité verbale pure, ramollissement de la région calcarine gauche, dégénérescence du splenium du côté droit (5 pl. en photocollogr.), par BRISSAUD, 281.

Cellules nerveuses des cornes de la moelle épinière chez les nouveau-nés (*Les prolongements protoplasmiques des*) (8 fig.), par SOUKHANOFF et CZARNIECK.

Cervelet (*Lésions histologiques de l'écorce dans les atrophies du*) (1 fig. 2 pl. en photocollogr.), par LANNOIS et PAVIOT, 512.

Colonne vertébrale dans la maladie de Parkinson (*Les déviations de la*) (4 pl. en photocollogr.), par SICARD et ALQUIER, 377.

Démence précoce et catatonie (pl. photocollogr.), par SEGLAS, 330.

Eunuchisme familial (*Un cas d'*) (1 photograv.), par P. SAINTON, 272.

Exostoses multiples à tendance suppurative (2 photocollogr. et 2 dessins), par LANNOIS et P. ROY, 349.

Géants dans l'Art (*Les*) (1 pl. phocollogr.), par HENRY MEIGE, 586.

Gigantisme et infantilisme (6 fig. 8 pl.) par LAUNOIS et PIERRE ROY, 539.

Hallucination de l'ouïe alternant avec des accès de surdité verbale et d'aphasie sensorielle chez un paralytique général. Lésions de méningo encéphalite (1 pl. photocollogr.), par P. SÉRIEUX et R. MIGNOT, 286.

Hémiasynergie, latéropulsion et myosis bulbaires avec hémianesthésie et hémiplégie croisées. Lésions syphilitiques des centres nerveux (8 fig. dans le texte, 5 pl. en photocollogr.), par BABINSKI et NAGEOTTE, 493.

Hémimélie du membre abdominal droit étudié par la radiographie (*Un cas d'*) (1 pl. en photocollogr.), par INFROIT et HEITZ, 265.

Infantilisme dégénératif (*Type Lorain*) *compliqué de dysthyroïdie pubérale* (*Type Brissaud*) (2 pl. en photocollogr.), par ERNEST DUPRÉ et PHILIPPE PAGNIEZ, 124.

Lacunes de désintégration cérébrale (*Anatomie des*) (2 pl. en photocollogr.), par JEAN FERRAND, 101.

Maladie (*La*). *Tableau de Jules Romain* (1 pl. en photograv.), par MARIANI, 468.

Monstruosité rare de la face et de l'encéphale (*Description d'un cas de*) (3 pl. en photograv.), 3 dessins, par HAUSHALTER et BRIQUEL, 222.

Muscles grand et petit pectoral (*Absence congénitale*) (2 pl. en photocollogr.), par A. SOUQUES, 131.

Myopathie atrophique progressive (*Une variété peu commune de*) (1 pl.), par E. LONG, 32.

Myopathie familiale avec rétraction (2 pl.), par CESTAN et LEJONNE, 38.

Myopathie avec réactions électriques normales (*Un cas de*) (1 photocollogr.), par FÉLIX ALLARD, 28.

Myopathies (*Documents iconographiques relatifs aux*) (1 pl.), par PIERRE MARIE, 27.

Myotonie atrophique (1 pl. et 5 photograv.), par ROSSOLIMO, 63.

Néoplasies cérébrales (*Trois cas de*) (2 pl. en photocollogr., 8 dessins), par GILBERT BALLET et ARMAND-DELILLE, 201.

Paotred ar zabat (*légendes bretonnes*), par DUCRET DE VILLENEUVE, 582.

Pierres de vessie en Hollande (1 pl. en photocollogr.), par L. BOLK et L. MAYOL, 278.

Possédés dans l'art (*encore quelques*) (1 pl.), par HENRY MEIGE, 78.

Psychiatrie dans le théâtre japonais (3 fig.), par GEYEL, 359.

Queue de cheval et du segment inférieur de la moelle (*sur les affections de la*) (5 fig.), par F. RAYMOND), 81, 473.

Sens des attitudes, par PIERRE BONNIER, 146.

Syndrome de Little (2 pl. en photocollogr.), par GASTON DANIEL, 138.

Tabes (*Lésions radiculaires et ganglionnaires du*) (4 pl. en photograv. et 10 dessins), par A. THOMAS et G. HAUSER, 290, 412.

Torticolis spasmodique (*Le syndrome*) (1 pl. en photocollogr., 4 fig. dans le texte), par DESTARAC, 385).

Urologues (*les*) (4 pl. en photograv. et 4 photogr. dans le texte), par PAUL RICHER, 185.

Xypophage (*La vie biologique d'un*) (1 photograv , 6 tracés), par VASCHIDE et VURPAS, 247.

TABLE DES AUTEURS

Allard (Félix). Myopathie avec réactions électriques normales (Un cas de) (1 phot.), 28.

Alquier et Sicard. Les déviations de la colonne vertébrale dans la maladie de Parkinson (4 pl. en photocollogr.), 37.

Babinski et Nageotte. Hémiasynergie, latéropulsion, myosis bulbaires (5 pl. 5 fig.), 493.

Ballet (Gilbert) et Delille (Armand). Trois cas de néoplasies cérébrales (2 pl. en photocollogr., 8 dessins), 201.

Bolk et Léon Mayet. Les pierres de vessie en Hollande (1 pl. en photocollogr.), 278.

Bonnier (Pierre). Le sens des attitudes, 146.

Briquel et Haushalter. Description d'un cas de monstruosité rare de la face et de l'encéphale (3 pl. en photocollogr., 3 dessins), 222.

Brissaud. Cécité verbale pure ; ramollissement de la région calcarine gauche ; dégénérescence du *splenium* et du *tapetum* du côté droit (avec 5 pl. en photocollogr.), 281.

Delisle (Armand) et Ballet (Gilbert). Trois cas de néoplasies cérébrales (2 pl. en photocollogr. 8 dessins), 201.

Cestan et Huet. Contribution clinique à l'étude de la topographie des atrophies musculaires myélopathiques (1 fig., 4 pl.), 1.

Cestan et Lejonne. Une myopathie familiale avec rétraction (2 pl.), 38.

Cestan (R.) et Huet (E). Note à propos de la topographie radiculaire des atrophies musculaires myélopathiques, 182.

Czarnieck et Soukhanoff. Les prolongements protoplasmiques des cellules nerveuses des cornes de la moelle épinière chez les nouveau-nés (8 fig.), 529.

Daniel (Gaston). Syndrome de Little (2 pl. en photocollogr.), 138.

Destarac. Le syndrome du torticolis spasmodique (1 pl. en photocollogr., 4 fig. dans le texte), 385.

Ducrest de Villeneuve. Paotred ar Zabat, légendes bretonnes, 582.

Dupré (Ernest) et Pagniez (Philippe). Infantilisme dégénératif (Type Lorain) compliqué de dysthyroïdie pubérale (type Brissaud) (2 pl. en photocollogr.), 124.

Féré. Contribution à l'étude physiologique de quelques bromures (10 schémas), 435.

Ferrand (Jean). Anatomie des lacunes de désintégration cérébrale (2 pl. en photocollogr.), 101.

Geyer (R.). La psychiatrie dans le théâtre Japonais (3 fig.) 359.

Hauser (G.) et Thomas (A.). Etude sur les lésions radiculaires et ganglionnaires du tabes (avec 4 pl. en photogr. et 10 dessins), 290, 412.

Haushalter et Briquel. Description d'un cas de monstruosité rare de la face et de l'encéphale (3 pl. en photocollogr.), 3 dessins), 222.

Heitz et Infroit. Un cas d'hémimélie du membre abdominal droit étudié par la radiographie (1 pl. en photocollogr.), 265.

Huet (E.) et Cestan (R.). Note à propos de la topographie radiculaire des atrophies musculaires myélopathiques, 182.

Infroit et Heitz. Un cas d'hémimélie du du membre abdominal droit étudié par la radiographie (1 pl. en photocollogr.), 265.

Janet (Pierre) et Raymond (F.). Le syndrome psychasténique de l'akathisie (1 pl. en photocollogr.), 241.

Lannois et Paviot. Lésions de l'écorce du cervelet (1 fig., 2 pl.), 512.

Launois et Roy (P.). Exostoses multiples à tendance suppurative (avec 2 pl. en photocollogr. et 2 dessins), 349.

Launois et Roy. Gigantisme et infantilisme (8 pl., 6 fig.), 539.

Lejonne et Cestan. Une myopathie familiale avec rétraction (2 pl.), 38.

Long (E.). Une variété peu commune de myopathie atrophique progressive (1 pl.), 32.

Mariani. La maladie. Tableau de Jules Romain (1 pl. en photogr.), 468.

Marie (Pierre). Documents iconographiques relatifs aux myopathies (1 pl.), 27.

Mayet (L.) et Bolk (L.). Les pierres de vessie en Hollande (1 pl. en photocollogr.), 278.

Meige (Henry). Encore quelques possédés dans l'Art (1 pl.), 78.

Meige (Henry). Les géants dans l'Art (1 pl.), 586.

Mignot (R.) et Sérieux (P.). Hallucinations de l'ouïe alternant avec des accès de surdité verbale et d'aphasie sensorielle chez un paralytique général. Lésions de méningo-encéphalite (1 pl. photollogr.), 286.

Nageotte et Babinski. Lésions syphilitiques des centres nerveux. Hermiasynergie latéropulsion et myosis bulbaires avec hémanesthésie et hémiplégie croisées (5 fig. dans le texte, 5 pl. en photocollogr.), 493.

Pagniez (Philippe) et Dupré (Ernest). Infantilisme dégénératif (type Lorain) compliqué de dysthyroïdie pubérale(type Brissaud) (12 pl. en photocollogr.), 134.

Paviot et Lannois. Les lésions histologiques de l'écorce dans les atrophies du cervelet (1 fig. 2 pl. en photocollogr.), 512.

Raymond (P. F.). Sur les affections de la queue de cheval et du segment inférieur de la moelle (5 fig.), 81, 473.

Raymond (F.) et Janet (Pierre). Le syndrome psychasténique de l'akatisie (1 pl. en photocollogr.), 241.

Richer (Paul). Les Urologues (4 pl. et 4 photogr. dans le texte, 185).

Rossolimo. De la myotonie atrophique (1 pl., 5 photogr.), 63.

Roy (P.) et Launois. Exostoses multiples à tendance suppurative (2 pl. en photogr. et 2 dessins), 349.

Roy (Pierre) et Launois. Gigantisme et infantilisme (6 fig. 8 pl.), 539.

Sainton (P.). Un cas d'Eunuchisme amilial (1 photogr.), 272).

Sainton. Existe-t-il une variété péronière de l'amyotrophie Charcot-Marie, 466.

Séglas. Démence précoce et catatonie (avec 3 pl. photocollogr.), 330.

Sérieux (P.) et Mignot (R.). Hallucinations de l'ouie alternant avec des accès de surdité verbale et d'aphasie sensorielle chez un paralytique général. Lésions de méningo-encéphalite (avec 1 pl. photocollogr.), 286.

Sicard et Alquier. Les déviations de la colonne vertébrale dans la maladie de Parkinson (4 pl. en photocollogr.), 377.

Soca. Sur un nouveau cas d'amytrophie à type Charcot-Marie (1 pl.), 53.

Sourhanoff et Czarnieck. Prolongements protoplasmiques des cellules des cornes de la moelle chez les nouveau-nés (8 fig.), 529.

Souques (A.). Absence congénitale des muscles grand et petit pectoral (2 pl. en photocollogr.), 131.

Thomas (A.) et Hauser (G.). Etude sur les lésions radiculaires et ganglionnaires du tabes (avec 4 pl. en photograv. et 10 dessins), 290, 412.

Vaschide et Vurpas. La vie biologique d'un xyphophage (1 photograv., 6 tracés), 247.

Vurpas et Vaschide. La vie biologique d'un xyphophage (1 photogr., 6 tracés), 247.

TABLE DES PLANCHES

Akathisie (Raymond et P. Janet), XXX.
Amyotrophie Charcot-Marie (Soca), IX.
Atrophie congénitale des muscles pectoraux (Souques), XVI, XVII.
Atrophie musculaire myélopathique (Cestan et Huet). III, IV.
Cécité verbale pure (Brissaud), XXXIII à XXXVII.
Cervelet (lésions de l'écorce dans l'atrophie du) (Lannois et Paviot), LX, LXI.
Démence précoce et catatonie (Seglas), XLIII à XLV.
Exostoses multiples à tendances suppuratives (Launois et Roy), XLVI, XLVII.
Géants dans l'art (Henry Meige), LXX.
Gigantisme et infantilisme (Launois et Roy), LXII à LXIX.
Hémiasynergie, latéropulsion, myosis bulbaires ; lésions syphilitiques des centres nerveux (Babinski et Nageotte), LV à LIX.
Hémimélie du membre inférieur droit (Heitz et Infroit), XXXI.
Infantilisme, type Lorain, et dysthyroïdie pubérale, type Brissaud (Dupré et Pagniez), XIV, XV.
Lacunes de désintégration cérébrale (Ferrand), XII, XIII.
La maladie, tableau de Jules Romain (Mariani), LIV.
Maladie de Parkinson (Déviations de la colonne vertébrale) (Sicard et Alquier), XLIX à LII.
Monstruosité de la face et de l'encéphale (Haushalter et Briquel), XXVII, XXVIII, XXIX.
Myopathie (Documents iconographiques) (Pierre Marie), V.
Myopathie atrophique progressive (Long), VI.
Myopathie avec rétractions familiales (Cestan et Lyonne), VII, VIII.
Myotonie atrophique (Rossolimo), X.
Pierres de vessie en Hollande (Bolk et Mayet), XXXII.
Possédés. La Colère et le Désespoir de Giotto (Henry Meige), XI.
Psychiatrie dans le théâtre Japonais (Geyer), XLVIII.
Surdité verbale, aphasie sensorielle, hallucinations de l'ouïe chez un paralytique général (Sérieux et Mignot), XXXVIII.
Syndrome de Little (Daniel), XVIII, XIX.
Syringomyélie à topographie radiculaire (Cestan et Huet), I, II.
Tabes (Lésions radiculaires et ganglionnaires) (Thomas et Hauser), XXXIX à XLII.
Torticolis spasmodique (Destarac), LIII.
Tumeurs cérébrales (Ballet et Armand Delille), XXV, XXVI.
Urologues (Paul Richer), XX, XXI, XXII, XXIV.

Le gérant : P. Bouchez.

Imp. J. Thevenot, Saint-Dizier (Haute-Marne).