anatomie Descriptive

du

tube digestif des Lépidoptères

Janv 1847.

J.H. Lucas Lettres

Anatomie Descriptive du Rapport

Digestif des Papillons

—

Définition.

La Description qui va suivre comprendra tout la portion comprise entre la bouche et l'anus.

Tandis que la peau sera celle de la Description comme étant assez bien décrite par les auteurs qui sont occupés du tégument au point de vue seulement des spécifications quelques mots d'entrée seront mis spéciales, et étrangers à rattacher, l'organisation de la bouche des Lépidoptères à celle des autres insectes. Nous tâcherons à y remédier tout en mettant, modifier il est vrai dans étrange sorte, que dans remarque leur la notre but d'ailleurs n'était point de décrire la bouche, ainsi faisons mes commencer le tube digestif immédiatement après l'insertion de la bouche, et tandis que l'intermédiaire ne pourrait trouver place dans la description qui compose cet ouvrage. Ces postérieurs offrent des rapports curieux et remarquables avec les deux organes de la génération mais nous nous occuperons ici attentivement.

Division.

Nous étudierons d'abord 1° le tube digestif p. dit. 2° nous examinerons comprolier inversablement les glandes salivaires et les tubes biliaires.

Tube Digestif p. dit.

Immédiatement en arrière de la trompe on trouve un petit crâne, à parois membraneuses, et d'un mètre par la partie pol. et qui appelle à la trompe maillonne à un tube digestif et de la trompe de l'œsophage, que le tube vient s'adosser avec renflement

[illegible] son trajet ma[illegible] et de la [illegible] l'insertion de cet Osse vesicule latérale — Le renflement supérieur, d'abord moins graduellement de volume, et unit à un tube plus volumineux que ce précédent, et point d'union est marqué par l'insertion du tube pylorique et que nous étudierons dans la partie antérieure du tube digestif. — Ce dernier tube présente des circonvolutions plus ou moins grandes nombreuses suivant cette figure, tabnefo à un dernier renflement ceci, — il nous figure le intestin grêle, qui est du corps, que fait un tube droit et de volume plus considérable que ceux dit plus haut.

Par quelques mots relativement toutes les descriptions du tube digestif, il y a plusieurs dans des noms de gaine du renflement. — Il est d'abord nous offrons un centre de divisions d'auteurs.

Newport. (Cyclopedia of anatomy and physiology). Dit. qu'il existe un jabot, un estomac, un ileum et un coecum et un rectum. — Ce sera cette manière de voir que nous adopterons pour la description en y ajoutant un pharynx et un arrière bouche.

Parties.

Un 1er pharynx — 2e oesophage qui est le tube grêle que tri un centre dans le trajet entre le pharynx et le 3e renflement, (nous ne pouvons pas avoir ambrin (hist. de la physiol.) que ce tube grêle puisse être de représentant du jabot et de l'oesophage à la fois. Tandis qu'avec Newport nous appelerons jabot, la vesicule, organe rempli d'air et que pour cette raison nous lui donnerons le nom de vesicule aérienne. (la rapprocher ici à la vessie de l'oiseau).

3e jabot — vesicule le plus souvent remplie d'air

4e estomac

5e estomac ou ventricule chylifique ou de renflement compris entre l'oesophage et le tube biliaire.

6e intestin grêle

7e coecum

8e rectum

9 - anus.

2.. – Cavité placée immédiatement en arrière de la bouche et de la langue, à savoir située en haut et sur le côté droit du dos vers. Durant neuf mois à deux tubes. Kiloppe et la glande salivaire.

La figure de cette petite cavité est à peu près celle d'un voide qui aurait appelative vers un point saillant en dirigeant agée. – la face pelade convergeant vers la face inférieure. – et tirant qu'on [illegible] antérieure.

La capacité de cette petite cavité varie beaucoup avec les espèces que j'ai examinées en et en rapport avec leur taille.

Le pavillon lys et latéraux respire aux intérêts particuliers; – quant à la paroi inférieure inconnue de chitine, elle est à peu près plane, et présente une texture spongieuse, analogue à celle de la glandelette. Le profil de N° 27. NB. 4. 10.19. 35. 27. – il m'est de plus que cette face et à la partie la plus voisine de la trompe qui vient de l'envelopper canal excréteur de la salivaire. Dans le N° 4. on a dessiné cet orifice même, mais de plus cette plaque est amincie à mi alz fut grossissement au microscope, (50 diam.) a marché dans pointes c c. rouges et comme ~~pointes~~ fourchues de épines pour le coupe ce deux cups apparaissent avant à la fin lys en papyrus de la tunelle. – et avant elle me aspect produit par l'incrustation, en étudiant – des deux glandes salivaires, galerie la ci peu près comme les amygdales. – ceci me fait que je ne saurais décider et prévoir observation ultérieure pourra seule éclaircir.

L'intérieur est obtus, et le bouch même on vient de rendre à la trompe. en portant [illegible] peu à peu, vers de confondre bien mais intimité avec kilopage, et poles musculaires de bien passant à l'autre.

Le rapport de cette première cavité est en avant avec la bouche en haut, avec le tronc [illegible] qui existent dans la partie antérieure du tube pharynx et en arrière, vers les deux tubes [illegible] glandes salivaires [illegible].

Asophage.

L'œsophage, tube g[illegible] depuis [illegible] jusqu'au ventricule cardiaque. Dont l'épithélium lyc. est appartient à la limite du tube commun et de l'estomac, c'est une qu'il semble [illegible] longue du tronc. - cependant sur la plus part de son figure il, type comme longe bien autre que celle de l'estomac la coulée. C'est de de la grande extensibilité des cellules -

Dirigé de haut en bas en dégageant en avant constamment rétiligne et ne présentant pas de circonvolutions

Tube Digest.

N° 7 v. Volcans

et [illegible] le mineur n'aurait pas eu un cœur de veau maintenant quand on
[illegible] seul.

La partie du tube intestinal ici retenue est formée de circonvolutions
Bilaires - ce qui est en A ou B est d'un blanc
opaque. Il appartient à la partie hypo en B et
se terminant par des cœcums, et se jetant pour
a la vessie cor-rectale. Leur mode d'insertion
ap la partie tub ci-dessus est certain, mais
Je n'ai pu constater leur continuité avec les figures
ci-contre

N° 7



Tuyau et plateau sur le bord de l'hélioscope — en un point de vue
pour faciliter les lectures. — J'ai pu entrer ici la propriété
concentrée dans l'hélioscope unique avec le tuyau et
cette le comment opérer bien avec.

Dès lors de nuit les lumières mises avec le temple metal il devient plus que et blanc
rays.

par Arago, fondat. Gravée

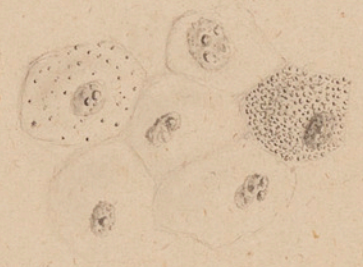

Dans la partie grenue A on distingue la membrane
et une présente une matière [illegible]
de [illegible] qui [illegible] en $\frac{1}{6}$. Les cellules
sont remplies de granulations, et on voit
[illegible] des cellules vides une remplie
et une segment rempli. [illegible] dans
la masse

(5) La membrane extérieure étant à des grossissements moindres
on voyait une véritable état [illegible] ci-contre
et qui probablement était dû à des fibres
musculaires [illegible] — les séparer, je n'ai
pu distinguer de fibres musculaires mais
peut-être que la distance des fibres [illegible]
lequel est en vain par le [illegible]

N° 16

Juger n° Centrob. (Centrobot. et cy ant.

N° 70 Vin Blanc.



Je n'ai le bien Centrob. à de vin à la Liqp, que le Tube tubuleux ... est confondu avec un peu ... au microscope j'ai appris, sans la Confluence, la continuité des membranes et du compact. Le liquide bleu offre des granulations grenelles qui donnent l'apparence bleue ... à prendre le même effet.

16 – Chutin Gamme



No. 19.



quant aux Veinéry biliaires voici ce que j'ai vu postérieurement.
après la partie A renflée et tubéreuse, il me paraît infundibuliforme et se rétrécit avec l'intestin au cæcum à veinéry bientôt bifides. Ils prennent de circonvolutions devient bientôt beaucoup plus petites. Ceci les pieds en B. - j'ai seulement trouvé des tubes barbus. - par voie simple rectale j'ai tiré de C en D des tubes blancs et intestinaux qui semblent pour en C terminer en bel de Fac. - j'ai remarqué les comme j'en avais remarqué en B qui se tiennent barbus, ici me respectivement en toute que j'ai croire sans trop mensonge pas rapport à ce que j'ai indiqué par des pointes que de B en D la circulation est simple. et que les veinéry biliaires barbus a leur veinéry. se terminent bien et blancs après en C et s'adoptent en leur colon du même côté rudimentaires par elle puis à cœcum s'étendent à l'intestin.

plus petite formant gaîne au rectum mais
Lorsque le doigt de l'opérateur cette comme le croquis ci-dessus
a elle de la vitre en A et forme en B un tube qui
s'ouvre au rectum. Il vient et tube d'air le dessus
arrive.

N° 19

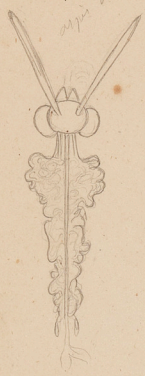

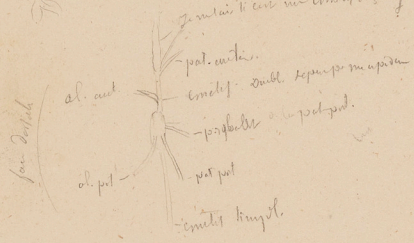

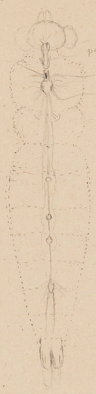

N° 19

Le gros et droit est opposé au diaphrage
Transparent et plus petit

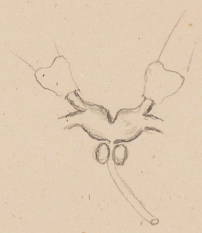

rapports du ganglion sus œsophagien et de la terminaison des glandes salivaires du diaphrage. — Voir les 2 canaux sortant de ma autre figure passant de chaque côté du ganglion et des hépatoïdes et de l'île pour aller se terminer en arrière et le temps a mis seul conduit médian —

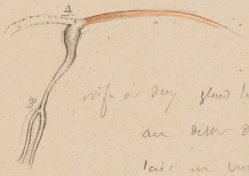

vésicule à deux glandes latérales pour amperes épanchées au dehors du tube digestif. — Je les ai vu venant d'entre l'œsophage je les ai bien et vu par un autre trou. — c'est donc une glande à réservoir. — ne l'ai jamais vu en bas et. du vivant — en A je crois que l'œsophage devait être ouvert

Le Directeur provisoire

N° 20. Gastrulés.

Glandes latérales. Je n'ai pas bien pu voir leur abouchement avec les phéopores mais leur disposition générale paraît assez régulière et bien celle de la figure. — Il y a bien confluence et renflement du canal unique.

Elle fg est un profil. Mais comme nous ferons partie hydrodrole.

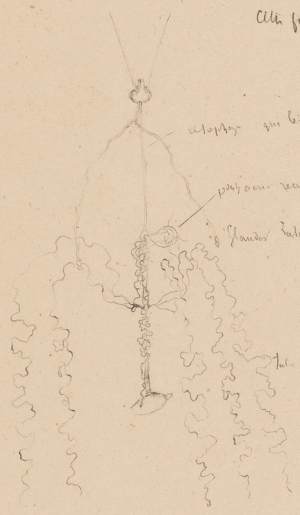

ectophyte qui bien que non tordu prend cette disposition quand il est extrait enlevé en dépendant a l'action de la cytolysibilité d'usage que les auteurs ont noté.

phéopores remplis d'air

Glandes latérales bien pas une vésicule comme plus chez Cirrhus — elles sont par intoxication formées, il devient pour les tentacules ayant tube bilaire jusqu'au point d'insertion

tube biliaire non rompu en bailey, se rendant au seul tube mais les parois de l'intestin sont des B. n'a pas pu garder — le fg ci dessus par un autre Cephalopoda

Dans le tube digestif se rendant dans le vessie vésicule aérienne, redressé et se tient avec l'axe du sac vertébral. — Je dis se tient au axe du sac parapoux, sans tube. 3 tubes ascend. 2 opaques et 3 sont au dessus du point d'attache, non au dessous ici bien 6 serons le tube avait et piqué au tube, et si la vessie entier fait aussi, évidemment les B. quelque uns relativement ici cachés.

Dans la femelle j'ai vu. A seul trouvé un axe de sac

B et C étaient aussi réfractés à composants vésicule, et certaines mais y avait aussi au microscope il y avait parmi

Cristaux parfaits obtenant comme longueur 3 mm Cristaux

pas aux. n'existait tube unique a la vessie d'avant mais

n'existait, sauf par des tiges. Vu que il y avait peut être

muscles et tube.

La vésicule aérienne n'est avec tube-intestin bien géométrique

La mêmes disposition en dent blanc opaque et non calcaire.

N° 91.



4. Ipale



Ceci est la jeune larve de la Rhizo 2.2, elle est quelque fois occupée à faire des lacunes et en forme le plancher de ces cas. Les f. valvi et a est à ponte entre la glande de coloration b. - c. c. est sans doute pédicelle. Deux cas c.c. à tunnel gyroscopique et habitants, à la fin très 2. Gelée liv. Du ammosp.

Vésicule profil Ipale avec le chemin intérieur

Cette terminale est petite or 2. 1 canal bat in est entier et ne permet en avis au microscope sur les cellules du fond.



Je ne vois, historiquement ou en travaillant
ce vers à ces bruits à la tempête
Je vois point un hélicopte ou
Glaucus.

avec pas de pétrissage et devient divin terminé sphérique, puis des renflements
vers mon bon pétoble ; ah des tout aussi Legrand Olivier

pour avoir ; avis lat. que se rencontre avec cet particulière de pulsation ou cœur dans
la petite tête (ce pédoncule ou pied cervical).

Gr. ubar cypsum et Lebrévaly

petit à peine spiral et un peu

doubles à lisérés

Lampuche rotale ou nécum qui avale quand petite vrille droite pinceline devient ce de pulsar
Glaucus ? - ou hélicéliens ou tranges ?

Je vois trouvé à Vaillant Jure
pense pas qu'il ait aimé - et j'ai perdu
personnage que probablement il a vu
ou lu.

Je vois par Cuvier de
Continent ou mon cerlach
le fait transparaître de
cette, devant blanc de lampuche rotale
et pl. Volney

23 [illegible] n° 22.



vésicule terminale le [illegible] des [illegible] de [illegible] compris entre la vésicule à air et les insertions biliaires.

vésicule aérienne remplie d'une grande quantité de bulles d'air extrêmement petites qui lui donne l'aspect blanc [illegible]

L'ampoule rectale [illegible] [illegible] et ont retrouvé son [illegible] et y renferment des bulles d'air également [illegible]

tubes biliaires dont la terminaison en cul de sac était incontestable au [illegible] plutôt grossissant de la loupe et au microscope. On voit même [illegible] des [illegible] jusqu'à la vésicule à air, et [illegible] devant [illegible] l'ampoule rectale.



La terminaison et l'insertion est à bien noter. J'ai vu le noyau isolé à partir d'un traître rempli d'un mucus blanchâtre opaque. La paroi sup. était transparente.

38



Voici ce qui se passe. Je dis que le vaisseau a double fond comme
leur le cylindre est rempli d'air et d'un liquide cette

partie remplie de liquide
partie remplie d'air.
canal communiquant avec la partie
liquide.

Entre bien cette Dedans.

D'ans cette opinion j'avais

j'ai remarqué 2 tubes. Subséquemment j'ai remarqué que dans les petites espèces les mêl des tubes digestifs étaient très simples

J'ai trouvé  par les expériences d'hydrostatique un moyen pour obtenir à peu près le niveau d'un liquide dans des vases [illegible] que je n'avais pas encore

Ocean [illegible] plutôt [illegible] mobile d'air

Entre bibliothèques du grand [illegible] différent rien de spécial remarquable chez les [illegible] et descendant en [illegible] [illegible] jusqu'au milieu et le terminant tous en cul de fond

41

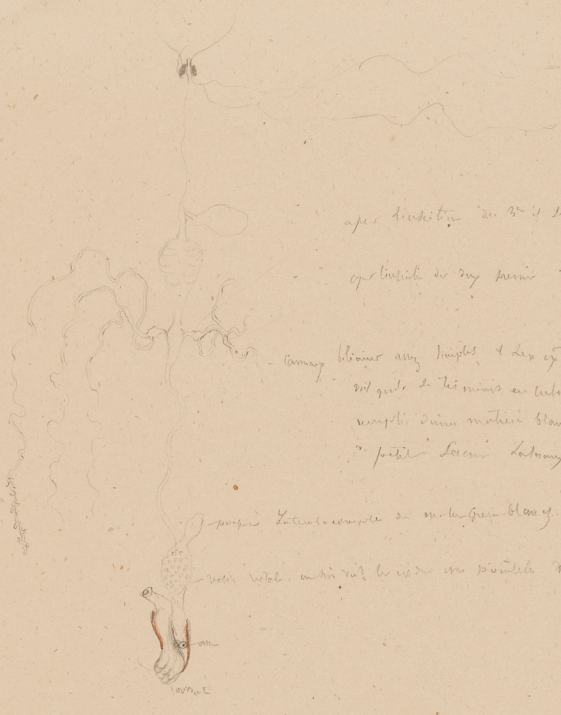

après l'indication du Dr et la forme ovoïde sur verticale ainsi le 1er appareil

qui l'indique du ver parmi le volume composite

— Comment blâmer ces insectes et les exterminer appliqués — lisez la nature, ne voit guère de tels animaux en toute [illegible] — ils sont peints remplis d'une matière blanchâtre gélatineuse, — il présente aussi [illegible] Lorenz Latreille

parmi Latreille exemple du [illegible] blanchâtre.

Voilà notre [illegible] qui a [illegible]

42

Je n'ai pas trouvé de figure

Le N° 43 m'a paru intéressant. Dans ce
figurant le mesos et pro thorax j'ai eu de
petites boules parallèles à l'axe du corps qui
m'ont été mises par Glauser, Lausanne. Je
vous prévient pour le mix au photo.

Autre bilan d'un grand Hemiptère ne dépassant pas 1 cm. pour
notule. Je terminerai tout en cette lettre.

Tu gémis auprès de l'étoffage et nous pleurons ensemble. Le temple je vais en faire et tu auras de
bien mieux

[illegible]

[illegible]

[illegible]

[illegible]

[illegible]

Voyez mon grand livre, le complet et développé et Les Mimosées naturel.

Cette année en cette forme je vous ai pour ainsi dire la partie centrale développée.

Quant aux grands fleurs et les compromis. Je n'ai pas assez manié ces deux cas pour constater la transmission par la collection mais j'ai vu deux mêmes cas au microscope deux exemples bien nets en cul de sac.

Note voir le procès du 28 Janvier figure aussi un ponton hémiplégique du liquide dommoter, dans belle vase. — en observant le dyptère celui-ci de mes savans a bien fait venger le procès dans entière et jolie et qui aurait frappé comme chacun mon flanc hi ajoutée Dans. Acad 31 au la vessie aérienne.



[illegible] avec [illegible] - [illegible]

[illegible] vel [illegible]

[illegible] qui [illegible] [illegible]

[illegible] [illegible] [illegible] [illegible] [illegible]

Je n'ai pu voir l'[illegible] [illegible] et [illegible], quand les deux [illegible], [illegible] entre eux [illegible] l'autre [illegible]
ils étaient très minces.

J'ai appuyé au microscope les extrémités [illegible]
et je n'ai point vu d'animalcules.

Tout [illegible] [illegible] [illegible]. 2 [illegible] [illegible]
2. [illegible] en [illegible]

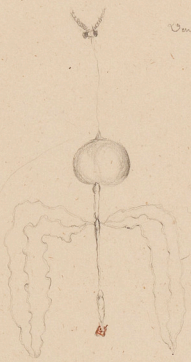

Dans d'autres exemples, j'ai bien hésité, tantôt, à faire la verrerie assez grande, tantôt intermédiaire entre les deux extrêmes — des étais aussi quelque fois un peu réduire la proportion transparente.

Les étais étaient dans beaucoup de cas gênés par apparence de glandes salivaires. Ces parties n'ont point de lumière (mais au plus fond il n'a été impossible de reconnaître les glandes salivaires — la nature peut bien agir)

Pour mieux faire jouer et opaque

généralement blanche pour ne rien à matière grossière

Les bras étaient blancs sur la lampe et égaux avec le verre rouge

et subsequent leur bras le plus étaient [illegible] et la lumière au

microscope il y a un peu de [illegible]

Dans un autre cas, le côté vitreux retient d'abord une partie [illegible] comme dans les exemples [illegible]

passe dans la [illegible] de [illegible] le verre rouge [illegible] comme dans le n° 26 qui [illegible]

dans [illegible] figure.

Le tube digestif. son aspect en général en particulier

Labrum. - bilobé plus pour du tube en général.

Le mésentérium caractère principal.

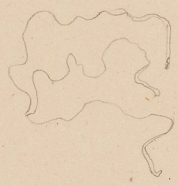

Je me suis assuré que le 3 tube sur côté est terminé en cul de sac sans s'ouvrir.

que il n'existe point remplir de ces granulations noires, deux exceptions seul ce mésentérium

Le bec arrive à l'extrémité de l'organe à côtés partie renflée musculeuse immédiatement au dessus de la trompe, dessous de la planche. on suppose 2 insertions de glandes salivaires et de l'estomac

au microscope je n'ai pas bien reconnu définitivement l'insertion. mais j'ai vu page ces fins en

Fig. du cœur  Comme poisson de tube. - serait en des parties glandulaires mais

les parties glandulaires seraient très transparentes.