NOUVELLE
ICONOGRAPHIE
DE LA
SALPÊTRIÈRE

TOME XI

1898

NOUVELLE ICONOGRAPHIE

DE LA

SALPÊTRIÈRE

FONDÉE PAR J. M. CHARCOT

PUBLIÉE SOUS LA DIRECTION DE

F. RAYMOND
PROFESSEUR DE CLINIQUE DES MALADIES DU SYSTÈME NERVEUX

A. JOFFROY
PROFESSEUR DE CLINIQUE DES MALADIES MENTALES

A. FOURNIER
PROFESSEUR DE CLINIQUE DES MALADIES CUTANÉES ET SYPHILITIQUES

PAR

PAUL RICHER
MEMBRE DE L'ACADÉMIE DE MÉDECINE
DIRECTEUR HONre DU LABORATOIRE DE LA CLINIQUE

GILLES DE LA TOURETTE
PROFESSEUR AGRÉGÉ A LA FACULTÉ DE MÉDECINE DE PARIS
MÉDECIN DES HÔPITAUX

ALBERT LONDE
DIRECTEUR DU SERVICE PHOTOGRAPHIQUE

AVEC LA COLLABORATION DE MM.

ACHARD, BOGROFF (Odessa), BOIX, BOTTEY, BRISSAUD, CABANNES (Bordeaux), CATHELINEAU, CESTAN, J.-B. CHARCOT, CHIPAULT, DELPRAT (Amsterdam), DENY, DUFOUR, DURET, DUTIL, EMIRZÉ (Smyrne), ESTEVES (Buenos-Ayres), ÉTIENNE (Nancy), FEINDEL, FÉRÉ, E. FOURNIER, GASNE, GRASSET (Montpellier), G. GUINON, HALLION, HUET, P. JANET, KATICHEFF (St-Pétersbourg), H. LAMY, LANNELONGUE, LANNOIS (Lyon), LAUFENAUER (Buda-Pesth), LAUNOIS, LE DENTU, M. LEMOS (Porto), L. LÉVI, P. LONDE, LUCO ORREGO (Santiago, Chili), P. MARIE, MARINESCO (Bucharest), DE MASSARY, H. MEUNIER, MICHAILOWSKI (Sofia), MOCZUTKOVSKY (St-Pétersbourg), PARINAUD, PARMENTIER, PITRES (Bordeaux), RAMADIER, RÉVILLIOD (Genève), A. ROBIN, SABRAZÈS (Bordeaux), T. D. SAVILL (Londres), SCHAFFER (Buda-Pesth), SÉGLAS, SÉRIEUX, SIKORSKY (Kiew), SOCA (Montevideo), SOUQUES, SURMONT, TARGOWLA, TUFFIER, WEIL, etc.

Secrétaire de la Rédaction : HENRY MEIGE

TOME ONZIÈME

Avec 100 figures intercalées dans le texte et 60 planches hors texte

PARIS

MASSON ET Cie, ÉDITEURS

LIBRAIRES DE L'ACADÉMIE DE MÉDECINE

120, Boulevard Saint-Germain

1898

NOUVELLE ICONOGRAPHIE
DE LA SALPÊTRIÈRE

SYNDROME TEMPORAIRE DE WEBER AVEC HÉMIOPIE PERMANENTE

PAR

A. JOFFROY

Professeur de la Clinique des Maladies Mentales.

Leçon recueillie par MM. Roubinovitch et Dufour en Janvier 1897.

BIBLIOTHÈQUE DE LA SALPÊTRIÈRE

L'hémiplégie par lésion cérébrale revêt des formes plus ou moins compliquées et l'on peut considérer comme la forme la plus simple l'hémiplégie purement motrice dans laquelle il y a paralysie des membres, de la langue et de la partie inférieure de la face, dans le côté du corps opposé à la lésion cérébrale. Dans ces cas cette lésion siège soit sur les circonvolutions rolandiques, soit sur le faisceau moteur qui partant de ces centres se dirige vers le pédoncule cérébral. Le point important à noter ici c'est que la lésion hémisphérique est toujours du côté opposé à l'hémiplégie, parce que le faisceau moteur cérébral s'entrecroise au niveau du bulbe avec celui du côté opposé.

A côté de cette première forme purement motrice on peut placer une forme plus complexe dans laquelle des troubles sensitifs ou sensoriels se joignent aux phénomènes paralytiques, revêtant comme eux la forme hémiplégique, et comme eux siégeant du côté opposé à la lésion de l'hémisphère cérébral.

Parmi les troubles sensoriels produits par une lésion cérébrale il en est un fort intéressant, se rattachant à la lésion du lobe occipital, c'est l'hémiopie homonyme dont nous aurons à nous occuper dans un instant. Cette hémiopie est droite si c'est le lobe occipital gauche qui est lésé ; elle est gauche si c'est le lobe occipital droit, de sorte qu'au premier abord il semble qu'ici, comme dans les cas précédents, l'hémiplégie de la vision soit

croisée et siège du côté opposé à la lésion cérébrale. Ce n'est là qu'une apparence, car si le malade ne voit pas la moitié droite des objets, c'est parce que la moitié gauche de la rétine est paralysée, et inversement quand l'hémiopie est gauche. Dans ces cas la lésion du lobe occipital détermine donc dans chacune des deux rétines une véritable hémiplégie sensorielle non croisée, c'est-à-dire qu'il y a une paralysie de la moitié gauche des rétines quand la lésion occipitale est à gauche, et de leur moitié droite quand la lésion occipitale est à droite. Mais je ne fais ici que signaler cette sorte d'anomalie à la loi générale qui semble régir en pathologie cérébrale la distribution des troubles moteurs et sensitifs, d'après laquelle les troubles moteurs, sensitifs ou sensoriels qui constituent l'hémiplégie, siègent du côté opposé à la lésion cérébrale.

Je veux encore attirer votre attention sur une autre combinaison, c'est celle dans laquelle, à l'hémiplégie plus ou moins accusée se joignent les symptômes de l'aphasie. Dans ces cas il s'agit toujours d'une hémiplégie droite, avec ou sans troubles de la sensibilité, et la lésion siège alors dans l'hémisphère cérébral gauche, atteignant, suivant la variété d'aphasie observée, la troisième circonvolution frontale, le pli courbe ou la première temporale. Toutefois, si l'observation est faite chez un gaucher, et c'est ce qui va se présenter chez notre malade, l'aphasie se combine avec une hémiplégie gauche et la lésion cérébrale siège dans l'hémisphère cérébral droit.

* * *

Voilà brièvement résumées les principales formes d'hémiplégie observées à la suite d'une lésion cérébrale ; voyons maintenant quelles sont les modifications que subissent ces formes quand la lésion siège au-dessous du cerveau, dans les pédoncules cérébraux, la protubérance ou le bulbe.

Tantôt on aura simplement, comme dans les cas précédents, une hémiplégie croisée, c'est-à-dire siégeant du côté opposé à la lésion, d'autres fois, et c'est presque la règle, on aura une hémiplégie alterne supérieure ou inférieure.

Que faut-il entendre par cette dénomination et à quoi répond-elle anatomiquement ? Quelques notions d'anatomie vous permettront de le comprendre facilement.

Si l'on examine un cerveau on voit émerger successivement d'avant en arrière les douze paires de nerfs crâniens (Fig. 1).

D'abord le nerf olfactif ; puis le chiasma des nerfs optiques faisant suite aux bandelettes optiques qui sont en connexion intime avec les pédoncules cérébraux qu'ils contournent.

Plus en arrière, le nerf de la 3e paire ou moteur oculaire commun qui

prend naissance par une série de dix à douze filets qui se réunissent et viennent émerger sur le côté interne des pédoncules cérébraux, séparé du chiasma optique par la tige pituitaire et les tubercules mamillaires.

Plus en arrière encore, sur le bord externe du pédoncule cérébral et le contournant, le nerf de la 4e paire ou pathétique. Puis le plus volumineux des nerfs crâniens, le trijumeau, émergeant de la face inférieure de la protubérance.

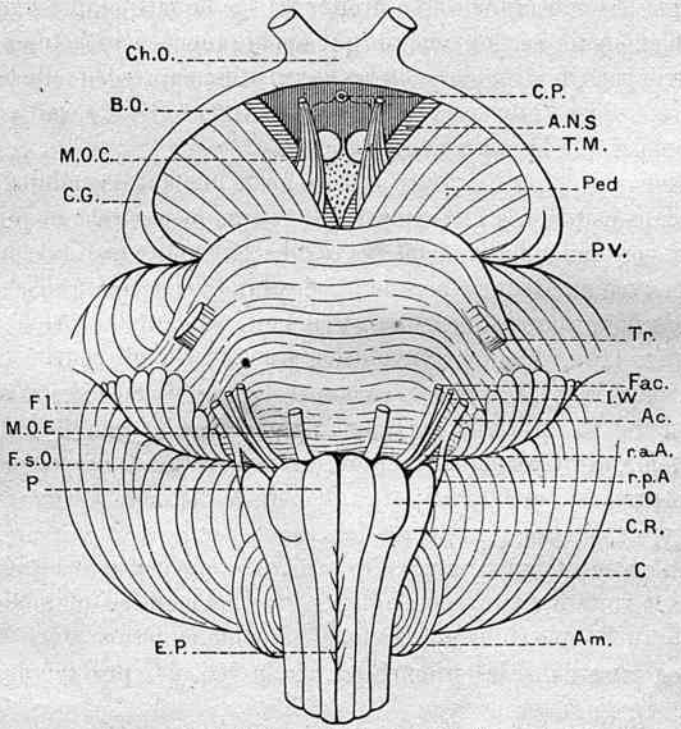

Fig. 1. — Face antéro-inférieure de la région bulbo-protubérantielle.

Ch O. Chiasma optique. — B O. Bandelettes optiques. — C P. Corps pituitaire. — T M. Tubercules mamillaires. — Ped. Pédoncules cérébraux. — C G. Corps genouillés. — P A. Protubérance annulaire. — Am. Amygdale cérébelleuse. — Tr. Nerf trijumeau. — Fl. Flocculus. — Fac. Nerf facial. — I W. Intermédiaire de Wrisberg. — Ac. Acoustique. — r a Ac. Sa racine antérieure. — r p Ac. Sa racine postérieure. — M O E. Moteur oculaire externe. — F S O. Fossette sus-olivaire. — P. Pyramides antérieures. — O. Olives. — C R. Corps restiformes. — C. Cervelet. — E P. Entrecroisement des pyramides.

Ensuite se trouve dans le sillon qui sépare la protubérance du bulbe, près de la ligne médiane, le nerf de la 6e paire ou moteur oculaire externe.

Plus en dehors, dans la fossette latérale du bulbe, sont les nerfs facial et auditif, en arrière desquels on voit successivement sortir du sillon latéral du bulbe les filets nerveux qui constituent les 9e, 10e et 11e paires.

Le nerf grand hypoglosse ou 12e paire émerge de la partie antérieure du bulbe entre l'olive et la pyramide antérieure.

Envisagés dans leur ensemble les noyaux d'origine des filets moteurs des nerfs crâniens sont échelonnés, d'avant en arrière, dans le voisinage de l'aqueduc de Sylvius, dans la protubérance et dans le bulbe, et ces noyaux qui sont en rapport avec des centres supérieurs cérébraux, envoient des nerfs aux muscles de l'œil, de la face, de la langue, etc. situés du même côté qu'eux (exception faite pour le pathétique). Or, au niveau des noyaux de ces nerfs se trouve le faisceau moteur cérébral, ou faisceau pyramidal qui n'a pas encore effectué son entrecroisement avec son congénère, et qui ne l'effectuera qu'à la partie inférieure du bulbe, au-dessous des olives. Une seule et même lésion siégeant dans l'un des pédoncules cérébraux, dans l'une des moitiés de la protubérance ou du bulbe, peut donc tout à la fois intéresser et le faisceau pyramidal non encore entrecroisé, et l'un des noyaux d'origine des nerfs crâniens situés à son voisinage, ou même le tronc nerveux qui part de ce noyau d'origine. C'est ainsi qu'en allant de bas en haut, et pour ne citer que les combinaisons les plus importantes, on pourra rencontrer, soit : dans le bulbe, une lésion du faisceau pyramidal non encore entrecroisé, et du nerf hypoglosse dans son trajet intra-bulbaire ; dans la protubérance, une lésion intéressant le faisceau pyramidal et le noyau ou le nerf du facial, ou encore le nerf moteur oculaire externe ; dans le pédoncule, une lésion atteignant simultanément le faisceau pyramidal (le pied) et le nerf moteur oculaire commun ou même son noyau d'origine. Examinons successivement ces trois cas.

*
* *

Que se passe-t-il si la lésion siège dans le bulbe, au niveau des olives, et intéresse le faisceau pyramidal et l'hypoglosse ? L'observation d'un malade du service du professeur Revilliod (de Genève), publiée par Mme Goukowsky (1), va nous le faire voir d'une manière véritablement schématique. La lésion siégeait dans ce cas, au niveau de la région olivaire gauche qui était affaissée, et notablement diminuée de volume. Sur une coupe transversale, on voyait un foyer de ramollissement, ne laissant subsister que quelques vestiges de l'olive, intéressant le faisceau pyramidal et coupant dans leur trajet intra-bulbaire les faisceaux de l'hypoglosse. (Fig. 2, 3, 4.)

L'examen microscopique montra en effet que du côté droit les filets de l'hypoglosse étaient intacts, tandis qu'à gauche ils étaient interrompus

(1) Mme Anna Goukowsky (Clinique du professeur Revilliod). *Un nouveau type d'hémiplégie alterne (hypoglosse gauche et membres droits).* Iconographie de la Salpêtrière, 1895, p. 178.

par le foyer nécrobiotique, comme aurait pu le faire une section expérimentale.

Le malade présenta une hémiplégie des membres du côté opposé à la lésion, c'est-à-dire une hémiplégie droite, puisque c'était le faisceau pyramidal gauche qui était lésé au-dessus de son entrecroisement.

Il présenta simultanément une paralysie de la moitié gauche de la langue, c'est-à-dire du côté de la lésion, ce qui se comprend facilement puisque c'est le nerf hypoglosse gauche lui-même, dans son trajet intra-bulbaire, qui a été atteint.

Cette paralysie de la langue s'accompagna d'atrophie musculaire, ce qui se comprend aussi très aisément, puisqu'ainsi que je vous l'ai dit, on peut assimiler la lésion de l'hypoglosse à une section expérimentale et que vous



Fig. 2



Fig. 3

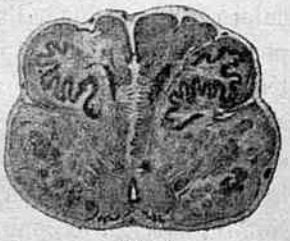

Fig. 4

Foyer de ramollissement dans la région olivaire gauche, intéressant le faisceau pyramidal et les fibres de l'hypoglosse (cas de Anna Goukowski).

savez qu'à la suite de la section d'un nerf il se fait dans le bout périphérique une dégénérescence Wallérienne, avec atrophie musculaire. Il en serait de même si au lieu de la section du nerf hypoglosse lui-même il se fut produit une destruction du noyau bulbaire de l'hypoglosse ; tandis qu'au contraire l'atrophie musculaire aurait fait défaut ou du moins n'aurait été que peu marquée, si seuls les prolongements cérébraux de l'hypoglosse, c'est-à-dire ses neurones moteurs cérébraux eussent été détruits ou lésés.

Voilà une première variété du groupe des hémiplégies alternes ; c'est une *hémiplégie alterne inférieure*, *hémiplégie alterne de l'hypoglosse*. On ne l'observe que très rarement, mais le cas que je viens de rappeler m'a paru, par sa simplicité d'une grande utilité pour la démonstration.

* * *

Supposons maintenant que la lésion, au lieu de siéger à la région olivaire du bulbe rachidien, soit placée plus haut de manière à intéresser simultanément la partie supérieure du bulbe et la partie inférieure de la protubérance, nous aurons alors une deuxième variété, celle dont la découverte a ouvert le chapitre des hémiplégies alternes et qu'ont fait connaître dès 1855-1856 les travaux de Millard et de Gubler.

Ce qui caractérise l'hémiplégie alterne de Millard et Gubler, qu'on pour-

rait appeler *hémiplégie alterne faciale*, c'est que la lésion siégeant dans la partie inférieure de la protubérance atteint simultanément le faisceau pyramidal (qui s'entrecroise à la partie inférieure du bulbe) et les filets nerveux intra-protubérantiels du nerf facial, parfois même son noyau d'origine.

Très souvent, la lésion protubérantielle intéresse simultanément les filets du nerf facial et ceux du moteur oculaire externe, ou bien le noyau du facial et celui du moteur oculaire externe, et l'on se rend compte de cette coïncidence pathologique en se rappelant les rapports anatomiques de ces deux nerfs, ou de leurs noyaux. (Fig. 5.)

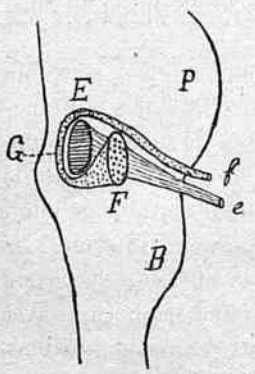

Fig. 5. — P, protubérance ; B, bulbe ; G, genou du nerf facial ; F, noyau du nerf facial ; f, nerf facial ; E, noyau du moteur oculaire externe ; e, nerf moteur oculaire externe ;

Dans cette variété d'hémiplégie alterne les membres, supérieur et inférieur, sont paralysés du côté opposé à la lésion, puisque le faisceau pyramidal ne s'entrecroise qu'au-dessous de cette lésion qui donne lieu à l'hémiplégie.

Au contraire tous les muscles innervés par le nerf facial, aussi bien les muscles innervés par le facial supérieur que ceux innervés par le facial inférieur, sont paralysés du côté même de la lésion, puisque c'est le nerf lui-même ou son noyau qui sont atteints.

Et comme la lésion du nerf ou du noyau entraîne fatalement à sa suite une dégénération Wallérienne, il s'en suivra une atrophie dégénérative des muscles paralysés.

La lésion concomitante du nerf moteur oculaire externe ou de son noyau, amènera également une paralysie avec atrophie dégénérative du muscle droit externe du côté de la lésion, notion fort importante à noter au point de vue du traitement du strabisme symptomatique de cette lésion.

En résumé, dans cette seconde variété d'hémiplégie alterne, les choses se passent absolument comme dans la première, la description anatomique reste la même, il suffit de remplacer le mot hypoglosse par celui de facial, ou de moteur oculaire externe, et si au point de vue clinique les différences sont plus accusées, c'est simplement parce que les muscles animés par les nerfs hypoglosse, facial et moteur oculaire externe s'adaptent à des fonctions différentes.

* * *

J'en arrive maintenant à la troisième variété, plus rare que la précédente, plus commune que la première, c'est l'*hémiplégie alterne supérieure, hémiplégie alterne de la troisième paire, du moteur oculaire com-*

mun, celle que Charcot désigna sous le nom de *syndrome de Weber*. C'est cette variété d'hémiplégie alterne que présente notre malade et vous pourrez aisément en constater chez elle toutes les particularités ; mais auparavant résumons-en les caractères principaux :

Je vous rappellerai d'abord que l'émergence de la troisième paire se fait sur le côté interne du pédoncule cérébral, que le moteur oculaire commun tient sous sa dépendance la plus grande partie de la musculature externe de l'œil par les filets qu'il envoie aux muscles droit interne, droit inférieur, petit oblique, droit supérieur et releveur de la paupière supérieure, qu'il tient également sous sa dépendance une partie de la musculature interne de l'œil par les filets qui vont au muscle ciliaire et au muscle constricteur de l'iris.

Imaginez maintenant que ce nerf vienne à être comprimé à sa sortie du pédoncule ou coupé dans son trajet intra-pédonculaire, et que simultanément la cause compressive ou destructive atteigne dans le pied du pédoncule le faisceau pyramidal, il vous sera très facile de concevoir toute la symptomatologie à laquelle donnera lieu cette lésion. Il existera en effet, une hémiplégie croisée intéressant les membres supérieur, inférieur, et la partie inférieure de la face, et en même temps il y aura une paralysie directe du moteur oculaire commun, véritable paralysie périphérique avec atrophie dégénérative des muscles qu'il innerve. C'est cette modalité d'hémiplégie alterne qu'on décrit sous le nom de *Syndrome de Weber*, depuis que Charcot a proposé cette appellation en 1891, non parce que l'observation de Weber (1863) est la première en date, mais parce que, comme en un schéma, elle montre le complexus symptomatique dans toute sa simplicité, ce qui est loin d'exister dans tous les cas.

Et tout d'abord, je tiens à vous mettre en garde contre cette conjecture qu'une lésion pédonculaire donne toujours lieu à un syndrome de Weber.

Sans parler des cas où la lésion peut n'intéresser aucune fibre motrice, vous trouverez pour le pédoncule, comme du reste pour la protubérance et pour le bulbe toute une série d'observations où les symptômes constatés pendant la vie n'ont été que ceux d'une hémiplégie banale, le bras et la jambe étant paralysés du côté opposé à la lésion sans qu'il existe aucun symptôme d'hémiplégie alterne. Dans ces cas les nerfs des 3e, 6e, 7e ou 12e paires ont été respectés par la lésion et leur fonctionnement ne se trouve entravé en quoi que ce soit. Andral, Charcot et Bouchard, moi-même. etc. avons publié des cas de ce genre.

*
* *

Voyons maintenant ce qui s'est passé chez notre malade.

Il s'agit d'une femme de 58 ans, qui, il y a trois ans, fut atteinte d'une agitation maniaque si accusée qu'on fut sur le point de l'amener dans cet asile, et j'ai même dans son dossier le certificat médical qui fut établi à cet effet.

C'est au mois de septembre dernier, il y a trois mois environ, que l'on peut placer le début de l'affection actuelle, qui fut caractérisé par des vertiges répétés et une lourdeur de tête particulière. Toutefois aucun symptôme grave n'existait, lorsque le 3 novembre 1896, subitement, elle eut une grande attaque d'apoplexie avec perte de connaissance prolongée et complète. Je vous ferai remarquer que c'est là un fait assez rare dans la symptomatologie des lésions pédonculaires, mais vous verrez par la suite que la lésion qui a donné naissance à cette attaque d'apoplexie dépasse de beaucoup les limites de la région du pédoncule cérébral.

J'attirerai aussi votre attention, d'après les renseignements qui m'ont été fournis, sur un véritable état d'agitation avec verbiage incohérent, peut-être même délirant, qui avait duré une dizaine de jours. Pendant toute cette période la malade proféra des phrases incompréhensibles et l'on pensa alors qu'il s'agissait de délire ; peut-être n'y avait-il là qu'une apparence et ne s'agissait-il tout simplement que de troubles paraphasiques ainsi que portent à le croire les symptômes que j'ai observés plus tard et que vous pourrez observer vous-même.

Lors donc que cette femme est entrée dans le service, elle avait de la paraphasie et non de l'aphasie motrice, et je tiens à bien établir cette différence, car il s'agit là d'un fait qui a plusieurs fois été interprété d'une manière erronée. L'aphasie a été en effet signalée dans certains cas de lésions pédonculaires gauches et quelques auteurs ont revendiqué ces faits pour prouver l'existence d'un faisceau spécial, qu'ils dénommaient faisceau de l'aphasie, et dont les fibres partant de la troisième circonvolution frontale gauche porteraient les images motrices d'articulation aux organes phonateurs. Pour ma part je mets en doute l'existence de l'aphasie motrice dans ces cas, de même que je n'admets pas ce faisceau spécial de l'aphasie ; je pense que lorsqu'il y a des troubles du langage consécutifs à la lésion du pédoncule cérébral gauche il s'agit, ou bien simplement de troubles de la prononciation, ou bien, comme chez notre malade, d'aphasie sensorielle. On verra plus loin par quel mécanisme, ou plutôt par quelle extension de la lésion, se produit cette aphasie sensorielle, et on comprendra alors facilement que l'aphasie motrice n'a rien à voir avec la symptomatologie qui traduit l'existence d'une lésion du pédoncule cérébral. Mais laissons là pour le moment cette question de l'aphasie sur laquelle nous reviendrons plus loin, et reprenons l'examen de notre malade.

Vous pouvez constater que l'œil droit est entièrement recouvert par la



A



B

SYNDROME DE WEBER TEMPORAIRE AVEC HÉMIOPIE PERMANENTE

(Cas de Joffroy.)

A. Au cours de la maladie. — *B*. Après guérison.

MASSON & cie, Editeurs.

paupière supérieure tombante et paralysée, alors que l'œil gauche est grand ouvert, et que de ce côté vous ne notez aucun phénomène paralytique ni dans le facial supérieur, ni dans les muscles animés par le moteur oculaire commun, le moteur oculaire externe, ou le pathétique. (Pl. I. A.)

Vous pouvez voir que la malade soulève avec facilité les membres du côté droit, lesquels ne sont du reste nullement paralysés, tandis que cela lui est absolument impossible pour les membres du côté gauche ; il existe en effet une hémiplégie gauche très accusée.

Enfin vous noterez que le sillon naso-labial droit est plus accusé que celui du côté gauche, de sorte que l'hémiplégie affecte non seulement le membre supérieur et le membre inférieur, mais encore la partie inférieure de la face du côté gauche. Et à cette hémiplégie gauche se joint une paralysie du releveur de la paupière supérieure droite, c'est-à-dire du côté opposé à l'hémiplégie.

A cause de l'amélioration qui s'est produite dans ces derniers jours, l'examen actuel de la malade vous montre tous ces symptômes fort atténués ; c'est ainsi qu'aujourd'hui la paupière supérieure droite se relève suffisamment pour laisser apercevoir une partie de la cornée, et par un examen attentif vous observerez, d'une manière intermittente, un certain degré de strabisme. Il y a quelques jours seulement, ce strabisme était permanent et caractérisé par l'impossibilité absolue de porter le globe de l'œil droit dans l'angle interne.

Voici d'ailleurs le résultat de l'examen des yeux pratiqué par le Dr Sauvineau, chef des travaux ophtalmologiques à la clinique de St-Anne.

« Paralysie du releveur de la paupière supérieure droite, parésie des muscles droit interne, droit supérieur, droit inférieur, petit oblique, c'est-à-dire de tous les muscles de l'œil droit innervés par les branches extrinsèques de la troisième paire. »

« Les réflexes lumineux et accommodateur sont conservés. Les filets de la musculature intérieure sont indemnes et fonctionnent bien. »

Nous sommes donc bien en présence du syndrome de Weber caractérisé ici par une hémiplégie gauche et une paralysie du moteur oculaire commun droit.

Si, poursuivant l'examen, de l'appareil oculaire on recherche quel est le fonctionnement de la rétine, on constate que la malade ne perçoit que les objets situés à sa droite. C'est ainsi que si elle fixe son regard directement en avant pendant qu'on fait mouvoir un objet de gauche à droite devant l'un ou l'autre de ses yeux, elle ne le perçoit qu'au moment précis où il arrive sur le plan vertical médian de l'œil pour venir se placer en face de la moitié droite du globe oculaire, de sorte qu'on constate une hémiopie

temporale pour l'œil gauche, et une hémiopie nasale pour l'œil droit, c'est-à-dire, ce que l'on désigne sous le nom d'*hémiopie gauche*. En d'autres termes, et nous rappelant que les rayons lumineux s'entrecroisent au niveau de la lentille cristallinienne, il résulte de notre examen qu'il y a absence complète de la perception des rayons lumineux qui viennent frapper les moitiés droites des deux rétines.

Nous ajouterons que, contrairement à ce que l'on constate fréquemment, la verticale qui sépare le champ de perception du champ de non-perception est absolument rectiligne et ne présente pas d'encoche centrale correspondant à la macula.

Mais ce n'est pas encore tout ce que l'examen de notre malade nous a révélé. Outre l'ensemble symptomatique qui constitue le syndrome de Weber, outre cette hémiopie gauche dont nous venons de fixer les particularités, la malade présente encore, comme je vous l'ai dit, un autre symptôme important : la paraphasie.

Si je demande à cette femme comment s'appelle ce que je tiens à la main et qui me sert à écrire sur ce tableau noir, vous la voyez faire des efforts visibles pour trouver le mot précis et vous l'entendez me répondre successivement : « C'est une plume..... un crayon..... non, un canif, un porte-plume..... une règle..... une règle pour écrire..... un crayon..... je sais bien ce que c'est..... ah ! mon Dieu. » Elle s'impatiente de mon insistance à lui faire chercher le terme exact, et elle a conscience qu'elle ne le trouve pas. Je lui dis alors : « C'est de la craie » et elle répète immédiatement sans hésitation, sans difficulté et à plusieurs reprises le mot « craie », heureuse cette fois d'avoir à sa disposition le mot cherché. Je n'insiste pas, vous avez reconnu l'existence bien qu'atténuée de la paraphasie dont je vous parlais il y a un instant et que l'on a pu prendre, dans les premiers temps pour du délire à cause de l'allure incohérente que ce trouble de la parole apportait dans son langage. J'ajouterai que la malade, qui est aujourd'hui, au point de vue de ces troubles du langage, en voie d'amélioration, semble avoir toujours, sauf dans les premiers jours après l'attaque, compris ce qu'on lui disait, et qu'elle n'a présenté, du moins à notre examen, ni agraphie, ni aléxie d'une façon bien accusée.

*
* *

Maintenant que nous avons énuméré les symptômes que présente cette maladie, nous allons chercher à déterminer les lésions qui leur ont donné naissance.

Nous savons déjà que l'hémiplégie gauche avec paralysie du moteur oculaire commun droit se rapporte habituellement à une seule et même lésion atteignant le pédoncule cérébral droit.

Nous savons aussi, d'après les notions admises actuellement sur les origines des nerfs optiques et sur leur semi-décussation au niveau du chiasma, que pour expliquer une hémiopie on est obligé d'invoquer une lésion siégeant en arrière du chiasma des nerfs optiques, soit sur la bandelette optique, soit dans les centres mêmes de la vision, c'est-à-dire dans le lobe occipital.

Nous savons également que les troubles paraphasiques, tels que ceux que nous avons relevés chez notre malade, se rattachent à des lésions siégeant soit dans le lobe temporal, soit au niveau du pli courbe (du côté gauche chez les droitiers, du côté droit chez les gauchers), c'est-à-dire tout à fait sur la limite du lobe occipital.

Cela étant établi, et en nous reportant à la disposition des artères de la base de l'encéphale, il nous sera facile de comprendre comment l'interruption thrombosique de la circulation dans un seul point a pu donner naissance à tout l'ensemble symptomatique que je vous ai fait constater tout à l'heure.

Mais tout d'abord il importe d'établir que ce n'est probablement pas à une hémorrhagie que nous avons affaire, non pas que les hémorrhagies ne puissent être la cause du syndrome de Weber, mais parce qu'on ne saurait expliquer de la sorte ni l'hémiopie, ni la paraphasie qui coexistent dans ce cas avec le syndrome de Weber.

Pour expliquer l'hémiopie on pourrait à la rigueur imaginer une hémorrhagie considérable du pédoncule déterminant une compression de la bandelette optique, mais alors on aurait d'autres phénomènes de compression et la malade serait morte rapidement comme cela arrive dés que l'hémorrhagie du pédoncule cérébral atteint certaines dimensions ; et même de cette façon on n'expliquerait pas ces troubles aphasiques caractérisés essentiellement par une atteinte de la mémoire verbale.

Il y a encore un autre motif, pour nous faire rejeter l'hypothèse d'un large foyer d'hémorrhagie pédonculaire : c'est qu'à mesure qu'on s'éloigne du début de l'affection, le symptôme de Weber va pour ainsi dire en s'effaçant, il y a trois semaines l'hémiplégie des membres était complète, ainsi que la paralysie du releveur de la paupière supérieure et des muscles animés par le moteur commun ; aujourd'hui la marche est possible, la paralysie du releveur de la paupière a presque complètement disparu, ainsi que celle des muscles animés par le moteur commun et pour peu que l'amélioration fasse encore des progrès, les symptômes oculaires auront entièrement disparu et avec eux le syndrome de Weber. De là, on peut conclure qu'il n'y a pas eu destruction des noyaux du moteur oculaire commun ou des fibres nerveuses qui en émanent, mais simplement suspension temporaire de ces fonctions physiologiques.

Ces considérations nous confirment dans l'opinion d'une lésion très limitée du pédoncule cérébral qui suffit pour expliquer le syndrome de Weber et son évolution vers la guérison, mais nous oblige en même temps à chercher un complément d'explication pour les troubles aphasiques et les troubles hémiopiques.

Si l'hémorrhagie du pédoncule cérébral ne peut, dans ce cas, expliquer les phénomènes observés, nous allons voir, comme nous le disions tout à l'heure, qu'une thrombose artérielle, peut à elle seule fournir l'explication de l'existence et aussi de l'évolution de ces divers symptômes.

Mais pour bien comprendre les motifs qui vont nous guider dans la recherche du diagnostic, il convient de rappeler brièvement quelques notions d'anatomie relatives à la circulation de la base du cerveau.

La partie postérieure de l'hexagone de Willis est formée par la bifurcation de l'artère basilaire qui donne ainsi naissance aux artères cérébrales postérieures.

A 1 centimètre environ de leur origine, les artères cérébrales postérieures reçoivent la communicante postérieure, contournent le pédoncule cérébral correspondant jusqu'au voisinage des tubercules quadrijumeaux et se divisent en branches terminales qui vont irriguer la cinquième et la quatrième temporales, parfois même la troisième et la seconde, toute la partie postéro-inférieure du lobe temporal, tout le lobe occipital, ainsi que l'ergot de Morand.

En outre, entre la bifurcation de la basilaire et le point d'anastomose de la communicante postérieure, c'est-à-dire dans la partie directe ou ascendante de la cérébrale postérieure sur une longueur de 5 à 12 millimètres, l'artère postérieure donne naissance à 10 collatérales d'après Duret. Parmi elles, il convient de mentionner spécialement les artères des racines et des noyaux d'origine des fibres du moteur oculaire commun destinés aux muscles extrinsèques, ainsi que les artères pédonculaires internes qui se rendent plus particulièrement à l'étage inférieur du pédoncule cérébral (1).

Les artères qui se rendent aux noyaux d'origine des muscles accommodateurs et iriens ont une origine différente et viennent habituellement de la communicante postérieure, qui envoie également des collatérales dans la partie antérieure de la bandelette optique.

Si maintenant nous supposons une thrombose de la cérébrale postérieure après qu'elle a reçu la communicante postérieure, la circulation dans l'hexagone de Willis sera respectée, il n'y aura pas de symptômes pédon-

(1) Pour ne pas compliquer la question nous ne parlons pas ici des autres collatérales, et nous renvoyons le lecteur au remarquable travail de L. d'Astros, *Pathologie du pédoncule cérébral*, in Revue de Médecine, 1894, p. 125.

culaires, et la nécrobiose qui s'ensuivra portera uniquement sur tout le lobe occipital et une grande partie du lobe temporal. L'hémiopie en sera la conséquence et l'on conçoit même que les territoires les plus voisins du foyer de ramollissement puissent se trouver troublés dans leur circulation, dans leur nutrition et dans leur fonctionnement (par la destruction des fibres d'association qui réunissent le lobe occipital et les centres sensoriels du langage) et qu'il en résulte un certain degré d'aphasie sensorielle. C'est qu'en effet le pli courbe à coup sûr, la première temporale peut-être aussi, se trouveront sur la limite de la lésion, et à cause de ce voisinage et de leurs connexions avec le lobe occipital, subiront certains troubles qui, quoique pouvant n'être que temporaires, n'en produiront pas moins pendant un certain temps une suspension ou au moins une modification de la fonction.

On trouverait donc dans l'hypothèse d'une thrombose de la cérébrale postérieure après qu'elle a reçu la communicante postérieure l'explication de l'hémiopie persistante et de l'aphasie sensorielle passagère, mais non pas de l'hémiplégie et du syndrome de Weber.

Sans doute il serait facile d'expliquer du même coup tous ces symptômes : hémiplégie gauche, paralysie du moteur oculaire commun droit, hémiopie gauche et paraphasie en admettant une thrombose de la cérébrale postérieure droite sur la plus grande partie de son tronc, depuis son origine jusqu'au delà du point où elle reçoit la communicante postérieure, mais on n'expliquerait pas de la sorte l'évolution des symptômes, et en particulier on ne saurait comprendre, dans cette hypothèse, la disparition des phénomènes paralytiques observés sur les muscles animés par le moteur oculaire commun.

Pour arriver à tout expliquer, l'hémiplégie gauche, l'hémiopie gauche, l'aphasie temporaire, et la paralysie temporaire du moteur oculaire commun, nous pensons qu'on peut supposer une thrombose siégeant dans la cérébrale postérieure au niveau même de son union avec la communicante postérieure, de telle façon que la circulation soit complètement suspendue dans les branches terminales de cette artère, et très ralentie, mais non interrompue, dans la première partie de la cérébrale postérieure qui donne naissance aux 10 collatérales de Duret, parmi lesquelles se trouvent les artères des noyaux du moteur oculaire commun. La circulation ralentie dans ces noyaux ne permettra plus leur fonctionnement, mais permettra encore une nutrition suffisante pour éviter la mort des tissus et attendre le rétablissement d'une circulation plus active, soit par la disparition du thrombus, soit par l'élargissement des vaisseaux non oblitérés.

Cette hypothèse d'une thrombose de la cérébrale postérieure, au niveau de l'anastomose avec la communicante postérieure, donnerait aussi l'expli-

cation d'une particularité assez intéressante que nous ont révélée les examens successifs du champ visuel faits par M. Sauvineau.

Dans un premier examen, et contrairement à ce que l'on observe habituellement dans les cas d'hémiopie par lésion du lobe occipital, le champ visuel était très nettement divisé en deux moitiés par une verticale, sans qu'on puisse constater cette encoche centrale qui indique l'intégrité fonctionnelle de la macula ; mais aujourd'hui cette encoche réapparaît en même temps que se rétablissent les mouvements des muscles animés par le moteur oculaire commun.

Or, il nous semble logique de penser que l'obstruction thrombosique de la cérébrale postérieure, au niveau de l'embouchure de la communicante postérieure, a produit dans la partie directe ou ascendante de cette dernière artère un ralentissement considérable de la circulation, et comme cette artère envoie des collatérales dans la partie antérieure des bandelettes optiques, le faisceau spécial de la macula, insuffisamment irrigué à ce niveau, a pu avoir ses fonctions suspendues jusqu'au moment où la circulation s'est rétablie.

De sorte que, dans l'hypothèse que nous formulons, celle d'une thrombose de l'artère cérébrale postérieure droite au niveau de l'embouchure de la communicante postérieure, il se serait produit :

1° Une suspension complète de la circulation dans les branches terminales de la cérébrale postérieure donnant lieu à un ramollissement de tout le lobe occipital, de toute la partie postéro-inférieure du lobe temporal, les cinquième, quatrième, et peut-être même les troisième et deuxième circonvolutions temporales. A ce ramollissement correspondraient les symptômes permanents d'hémiopie et les symptômes temporaires d'aphasie sensorielle (l'aphasie dans ce cas de lésion de l'hémisphère droit s'expliquant par cette particularité que la malade est gauchère).

2° Un ralentissement considérable de la circulation dans cette partie de la cérébrale postérieure droite, s'étendant de son origine jusqu'au voisinage de l'embouchure de la communicante postérieure, ainsi que dans les collatérales qui en partent et qui en particulier assurent la nutrition des noyaux du moteur oculaire commun, ainsi que de la partie motrice du pédoncule cérébral. Ce trouble circulatoire aurait donné lieu aux symptômes très accusés, mais néanmoins temporaires, de paralysie du moteur oculaire commun, ainsi qu'aux symptômes d'hémiplégie, qui se sont bien dissipés en grande partie, mais qui néanmoins persistent dans une légère mesure, s'accompagnant déjà d'une contracture bien évidente.

3° Un ralentissement considérable dans la circulation de la communicante postérieure et de ses collatérales, en particulier de celle qui se rend à la partie antérieure de la bandelette optique, ce qui a pu produire une

suspension de la fonction du faisceau de la macula et donner lieu à l'absence temporaire de l'encoche centrale constatée habituellement dans l'hémiopie de cause cérébrale.

En définitive nous arrivons à cette conclusion, que la thrombose de la cérébrale postérieure peut, suivant son étendue et sa localisation dans telle ou telle partie du tronc artériel, déterminer des symptômes très différents.

1° Si la thrombose siège dans la première partie, partie directe ou ascendante de la cérébrale postérieure, qui forme un des côtés de l'hexagone de Willis et si elle est limitée à ce tronçon, la communicante postérieure assurera la circulation dans les branches terminales, il n'y aura en conséquence aucune lésion des lobes occipital et temporal ; mais par contre les collatérales de Duret se trouvant oblitérées on aura un ensemble symptomatique essentiellement caractérisé par le syndrome de Weber (1).

2° Si la thrombose siège au delà de l'anastomose de la cérébrale postérieure avec la communicante postérieure, c'est-à-dire dans la partie réfléchie de la cérébrale postérieure, la circulation de l'hexagone de Willis continuera à se faire normalement, et contrairement à ce qui se passait dans l'hypothèse précédente, il n'y aura aucune lésion, aucun trouble circulatoire dans le pédoncule cérébral, tandis qu'il se produira un ramollissement étendu du lobe occipital et d'une grande partie du lobe temporal donnant lieu à l'hémiopie persistante et peut-être aussi à quelques troubles transitoires du langage.

3° Si, comme nous supposons que cela s'est passé chez notre malade, l'oblitération, respectant la première partie de l'artère (celle qui donne naissance aux collatérales de Duret) siège au niveau de l'embouchure de la communicante postérieure, on aura des symptômes permanents liés à la suppression de la circulation dans les branches terminales de l'artère cérébrale postérieure, et en particulier l'hémiopie, parfois aussi des troubles aphasiques, et en outre on aura d'autres symptômes liés au ralentissement de la circulation dans la communicante postérieure et dans la première partie de la cérébrale postérieure et en particulier le syndrome de Weber ; mais la circulation pourra se rétablir et amener la disparition de cet ensemble symptomatique réalisant de la sorte le *syndrome de Weber temporaire.*

4° L'oblitération de la cérébrale postérieure pourrait être assez étendue pour oblitérer simultanément les collatérales de Duret, et les branches terminales et donner ainsi naissance aux lésions simultanées du pédoncule

(1) C'est ce que confirment les faits de Kahler et de Pick, de Mayor, d'Oyon, de Leyden.

cérébral, de la couche optique, du lobe occipital et de la plus grande partie du lobe temporal.

On aurait alors le syndrome de Weber permanent avec hémiopie permanente et quelques troubles aphasiques transitoires lorsque la lésion siégerait à gauche.

5° Enfin la thrombose oblitérante peut siéger non plus sur le tronc, mais sur les collatérales ou sur les artères terminales, et même déterminer de la sorte plusieurs foyers, comme dans le cas de Luton (1).

Nous ajouterons que le plus souvent dans ces cas compliqués (et en réalité c'est à un cas de ce genre que nous avons affaire) il serait téméraire d'affirmer que l'on se trouve en présence d'une thrombose unique ayant à elle seule produit tous les symptômes, ou bien qu'au contraire il s'agit, comme cela existait dans le cas de Luton, d'oblitérations multiples ayant chacun donné naissance à un foyer distinct de ramollissement. L'étude clinique peut établir la probabilité d'un tel diagnostic, l'étude nécroscopique permet seule de l'affirmer.

*
* *

Il y a maintenant lieu de se demander, puisque nous avons accepté l'idée d'une thrombose artérielle, sous quelle influence s'est faite cette oblitération de la cérébrale postérieure? S'agit-il d'une artérite vulgaire, de cause banale, se rattachant à une localisation plus accusée de l'athérome dans un point de ce vaisseau, ou bien ne s'agirait-il pas d'une artérite syphilitique? L'interrogatoire et l'examen de la malade ne nous donnent aucun motif d'admettre la syphilis; cependant l'un de mes chefs de clinique a cru pouvoir étayer la possibilité de la syphilis cérébrale sur les faits suivants: le mari de la malade aurait eu la syphilis et serait mort de paralysie générale; de sorte qu'on peut supposer que la syphilis transmise à la malade par le mari aurait passé inaperçue. C'est dans ces conditions que fut institué chez notre malade un traitement consistant en injections hydrargiriques sous-cutanées et dans l'administration de l'iodure de potassium à hautes doses.

Est-ce sous l'influence de cette thérapeutique que survint l'amélioration présentée par la malade, ou bien cette amélioration en est-elle totalement indépendante? C'est une question difficile à résoudre. C'est qu'en effet il ne faut pas oublier que les phénomènes produits par une lésion cérébrale en foyer (qu'il s'agisse d'une hémorrhagie ou d'un ramollissement) s'améliorent progressivement dans la plupart des cas par suite d'une évolution naturelle et en dehors de toute intervention thérapeutique.

(1) Mémoire de Gubler, *Paralysies alternes*. Gazette hebdomadaire, 1859, p. 87.

Il se produit là une amélioration spontanée, pour ainsi dire naturelle, qu'il faut bien avoir présente à l'esprit pour ne pas attribuer à une intervention thérapeutique quelle qu'elle soit, ce qui est dû à la résorption du sang épanché dans le cas d'une hémorrhagie, ou au rétablissement, à un certain degré, de la circulation dans le cas d'oblitération vasculaire.

D'autre part, on ne doit pas oublier que si l'on peut concevoir facilement, qu'un traitement anti-syphilitique institué dès le début des troubles cérébraux donne très rapidement des effets salutaires, il serait plus difficile de se rendre compte de l'amélioration qui surviendrait plusieurs semaines et même plusieurs mois après la production d'un foyer d'hémorrhagie ou de ramollissement. De sorte que je ne suis nullement convaincu que chez notre malade, l'amélioration soit imputable à la thérapeutique à laquelle on a eu recours, et je ne suis pas plus certain qu'avant qu'il s'agisse d'accidents syphilitiques. Cela ne m'empêchera pas de répéter, à cette occasion, et pour terminer cette leçon ce que vous m'avez souvent entendu dire, que dans ces cas douteux, par cela seul que la syphilis peut être en jeu, il y a lieu de recourir pendant quelque temps au moins, à titre d'essai, à la médication iodo-hydrargirique.

Cette leçon a été faite il y a 14 mois, en décembre 1896.

Déjà à cette époque, comme on l'a vu précédemment, il s'était produit une amélioration considérable, les troubles paraphasiques n'étaient plus que peu accusés, l'hémiplégie légère et la paralysie des muscles de l'œil en voie d'amélioration, tandis que l'hémiopie persistait entière.

Depuis lors l'état s'est encore amélioré, l'hémiplégie n'est plus représentée que par un peu de raideur des membres, la paraphasie a complètement disparu, et c'est à peine si les muscles de l'œil révèlent à un examen systématique un peu d'affaiblissement, mais l'hémiopie est toujours complète avec une petite encoche centrale. On ne constate aucun trouble intellectuel.

Une photographie récente reproduite Pl. I, B rend bien compte des modifications survenues dans le facies de la malade.

LE TRAITEMENT DE L'ATAXIE LOCOMOTRICE

PAR

L'ÉLONGATION VRAIE DE LA MOELLE ÉPINIÈRE.

PAR

GILLES DE LA TOURETTE ET **GEORGES GASNE**

Professeur agrégé,
Médecin des hôpitaux.

Chef de clinique
à la Salpêtrière.

Dans la séance du 26 avril 1897 (1) nous avons présenté à l'Académie de Médecine, en collaboration avec M. Chipault, une note sur le traitement de l'ataxie locomotrice par l'élongation vraie de la moelle épinière.

La méthode que nous proposions était basée sur des recherches anatomiques qui nous avaient montré qu'on pouvait obtenir par la flexion forcée du rachis un allongement de la moelle pouvant aller jusqu'à deux centimètres. Nous rappellerons que nos observations cliniques faites à l'aide d'un appareil spécial, poursuivies pendant 4 années, avaient porté sur 47 ataxiques, 39 hommes et 28 femmes et que 22 malades, soit près de la moitié, avaient été améliorés suivant la presque totalité des symptômes ; 15 suivant quelques-uns seulement ; 10 sujets n'avaient retiré aucun bénéfice de l'élongation. Les phénomènes douloureux, les troubles génito-urinaires, l'incoordination motrice avaient été surtout améliorés. Nous rapportons aujourd'hui une nouvelle série d'observations faites dans le service de la Clinique des maladies du système nerveux à la Salpêtrière du 15 juillet au 15 novembre 1897. 21 malades (18 hommes et 3 femmes) ont suivi le traitement d'une façon suffisamment prolongée et régulière (15 à 40 séances) pour nous permettre à nouveau d'apprécier les résultats que les tabétiques peuvent retirer de cette méthode. Or 17 sur 21 en ont obtenu des bénéfices considérables portant principalement sur les divers phénomènes douloureux, les troubles génito-urinaires, l'incoordination motrice ; l'incontinence d'urine par contre a paru peu influencée.

Ce pourcentage par rapport aux résultats précédemment énoncés pa-

(1) *Comm. à l'Académie de médecine*, 7 déc. 1897. Voy. aussi Nouvelle Iconographie de la Salpêtrière, 1897, p. 145.

raîtra peut-être très considérable. On s'en étonnera moins lorsqu'on saura que tous les ataxiques qui se sont présentés n'ont pas été indistinctement soumis à l'appareil. Guidés par l'expérience, nous avons établi une sélection encore plus rigoureuse que celle à laquelle nous avaient conduits nos premières recherches. C'est ainsi que l'élongation doit être refusée aux tabétiques cachectiques comme à ceux dont la maladie revêt une très lente évolution ; dans les cas d'arthropathies, de crises laryngées, lorsque les manifestations sont limitées à l'appareil oculaire sous forme de paralysies des muscles ou d'atrophie de la papille. Ces malades doivent être éliminés d'emblée.

Par contre, l'appréciation est un peu plus difficile et ne peut se baser que sur l'expérience directe lorsqu'il s'agit de savoir si, indépendamment des phénomènes observés, l'état du rachis permet d'obtenir l'élongation et les bénéfices qu'on est en droit d'en attendre. Dans notre première communication nous disions que certains malades, lors de la première séance se pliaient comme une charnière : étant donnés les résultats fournis par les recherches anatomiques l'élongation dans ces cas ne saurait avoir lieu. Pendant la flexion, pour ainsi dire, normale chez ces sujets, la longueur de la moelle ne varie pas ou varie dans des limites insuffisantes pour produire un effet thérapeutique. Chez d'autres par contre la flexion, au lieu d'être illimitée pour ainsi dire s'effectue dans des limites trop restreintes. Il est des sujets en effet chez lesquels elle ne saurait avoir lieu par suite d'une adipose très marquée des parois abdominales limitant la flexion. Dans un autre ordre d'idées, chez certains tabétiques d'un âge généralement assez avancé (adipose), la colonne vertébrale offre une rigidité très marquée et comme l'élongation de la moelle et des racines est intimement liée à la flexion de la paroi antérieure du rachis la traction qu'ils peuvent supporter reste insuffisante pour le produire. On se basera dans ces derniers cas, pour repousser l'intervention, sur ce fait que les sujets de cette catégorie n'éprouvent pas dans les extrémités inférieures, pendant la séance, la sensation passagère d'engourdissement qui est la meilleure preuve de la réalité de l'élongation et d'une bonne application de l'appareil.

Disons en terminant que nous avons uniquement compris dans notre statistique les malades venus du dehors, le déplacement qu'ils étaient obligés d'effectuer dans des conditions souvent difficiles pour se rendre trois fois par semaine à la Salpêtrière étant une véritable garantie de leur sincérité. Dans cet ordre d'idées nous avons éliminé les sujets déjà hospitalisés, ceux-ci pouvant avoir intérêt à exagérer les bénéfices de l'élongation dans le but de satisfaire l'expérimentateur sous la direction médicale duquel ils se trouvent placés, ou au contraire accuser un état stationnaire afin de prolonger leur séjour à l'hôpital.

CONTRIBUTION A L'ÉTUDE

DE L'ÉPILEPSIE SYMPTOMATIQUE DES NÉOPLASIES CORTICALES

PAR

MAGALHAÈS LEMOS

Médecin de l'Hôpital du Conde de Ferreira (Porto).

L'étude de l'épilepsie a été reprise et remaniée dans tous les sens, et bien des aperçus nouveaux sont sortis des mémorables recherches anatomo-cliniques et expérimentales faites dans ce domaine.

En premier lieu, l'épilepsie, qui depuis longtemps fut considérée comme le prototype des maladies essentielles, comme une *névrose autonome*, ne compte plus guère que pour un syndrome qui peut éclater dans le cours et par le fait de nombreux états pathologiques très divers. A côté de cela son tableau s'est énormément agrandi par la découverte de ses équivalents cliniques et des épilepsies aiguës.

En ce qui concerne la pathogénie des attaques le « centre convulsif » a perdu beaucoup de son importance. En effet, si nous ne pouvons pas refuser entièrement un rôle secondaire à la moelle allongée, aux centres inférieurs et aux ganglions du cerveau, et s'il est, peut-être, permis de se placer au point de vue très général pour affirmer avec Gowers que l'épilepsie est une « maladie » de la substance grise de l'encéphale ; il n'est pas douteux qu'il s'agit là surtout et avant tout d'une affection irritative du cortex cérébral, capable de troubler, directement ou indirectement, sous forme de paroxysmes, les fonctions de centres psycho-moteurs.

L'observation que nous allons présenter apprend que les lésions très limitées de la substance grise corticale peuvent produire non seulement l'épilepsie partielle, comme tout le monde l'admet, mais aussi des attaques typiques de grand mal; elle éclaircit, si nous ne nous trompons, la pathogénèse des accès convulsifs et du délire, et donne des indications sur la localisation du sens musculaire.

OBSERVATION

Aura de la sensibilité musculaire dans la jambe gauche. Convulsions épileptiques généralisées d'emblée. Phénomènes post-épileptiques. Délire. Autopsie : tubercule solitaire du lobule pariétal supérieur droit.

Andrade, âgé de 24 ans, célibataire, employé de commerce, fils de cultivateurs.

Antécédents héréditaires. — Un grand-oncle maternel est mort à l'asile de Rilhafolles, il y a une trentaine d'années. Le grand-père maternel, rhumatisant, est mort d'une hémorrhagie cérébrale, et son père d'une phthisie laryngée. Tant du côté paternel que du côté maternel, la famille est très nerveuse et s'emporte facilement.

Le malade a eu sept frères et une sœur. Deux frères sont morts à Rio de Janeiro de tuberculose, à ce qu'il paraît : les autres sont vivants ; ils sont scrofuleux et ils ont de l'eczéma.

Antécédents personnels. — Pas d'excès alcooliques. Pas de syphilis. Il n'a jamais eu de convulsions, ni fait aucune maladie.

Etat actuel. — Le malade est entré dans mon service en 1884 avec un certificat médical constatant qu'il avait, depuis deux ans, des attaques épileptiques suivies de délire. Le développement physique et intellectuel était régulier. La pression dynamométrique était de 35 pour la main gauche et de 40 pour la droite. Pas d'asymétrie faciale ou crânienne. La luette était bifurquée. Les fonctions des appareils de circulation, de respiration, de la digestion et les fonctions urinaires étaient normales. Les réflexes rotuliens étaient égaux des deux côtés. Il n'a jamais présenté aucun trouble permanent de la motilité ni de la sensibilité.

L'attaque était annoncée, parfois quelques heures ou quelques jours auparavant, par une douleur de tête, par de l'irritabilité et de la tristesse ; elle commençait toujours par une aura localisée dans la jambe gauche. Ce n'était pas une sensation de fourmillement ni d'engourdissement, c'était plutôt une *sensation motrice* de raideur ou de contraction, une crainte (*receio*) comme il l'appelait, qui montait dans la jambe. En même temps le malade portait ses mains sur le membre gauche et le serrait fortement au-dessus du genou, arrivant parfois de cette façon à conjurer l'attaque. Mais on connaissait dans le service un autre moyen bien plus efficace pour arrêter l'attaque : c'était de prendre le malade par les épaules et de le secouer.

Lorsque l'attaque n'était pas enrayée, après avoir poussé un cri, le malade, tout pâle, perdait connaissance et tombait en arrière comme foudroyé. Alors tous les muscles étaient pris d'un spasme tonique qui durait

une vingtaine de secondes, la face devenait vultueuse et cyanique ; puis commençaient les convulsions cloniques qui se développaient très régulièrement pendant deux ou trois minutes, et qui étaient assez souvent suivies d'un lourd sommeil.

L'urine s'écoulait presque toujours pendant l'accès et la langue était mordue, ou d'un côté ou de l'autre. L'attaque convulsive touchant à sa fin, le malade, tantôt reprenait connaissance et revenait à lui se plaignant pendant quelque temps de douleurs de tête, de courbature, et présentant une confusion dans les idées, tantôt il tombait tout à coup dans un délire post-épileptique vulgaire. Pour toute réponse aux questions qu'on lui posait dans cet état, il jetait un regard vague et marmottait des paroles dénuées de sens, ou tombait dans une stupeur profonde et restait absolument muet et immobile.

C'est ainsi que les choses se sont passées pendant longtemps. Je ne veux pas m'appesantir sur ce délire épileptique, très connu, pour insister sur des accès délirants de nature hypochondriaque, bien autrement importants.

Le 3 décembre 1890, lorsque je passais la visite, le malade, qui errait dans le corridor, vient droit à ma rencontre ayant la physionomie tout à fait changée. Il avait retroussé la jambe gauche de son pantalon, montrait cette jambe toute nue, et disait, dans un état d'angoisse : « Il m'est arrivé un grand malheur cette nuit : on m'a tordu cette jambe, et il me semble que je ne peux pas aller passer la Noël chez ma mère. »

Je cherche à le dissuader, mais il insiste de plus belle : « Ne me dites pas ça. Oui, vous voyez bien que ma jambe est tordue et bien tordue et je vous prie de me la redresser. » En même temps que le malade tenait ce langage il pleurnichait, et, tout étonné, tâtonnait fièvreusement sa jambe.

Cet état s'est prolongé pendant cinq jours sans aucun changement dans les idées délirantes. Seulement dans les deux derniers jours « il entendait un coq qui lui chantait dans la poitrine ». Le 7 décembre, le malade se réveilla sans délire. Il ne gardait aucun souvenir de ce qui s'était passé, et accusait simplement une douleur dans le front, qui a disparu au bout de deux jours.

Je tiens à ajouter que cet accès de folie ne fut pas précédé d'attaque convulsive ; mais, la nuit du 15 décembre, il eut une attaque convulsive, qui a été immédiatement suivie d'un accès de délire hypochondriaque, absolument calqué sur le précédent.

Le malade se présenta très inquiet, les yeux égarés et la physionomie angoissée. Il montrait son pied gauche sans chaussette et sa jambe avec le pantalon retroussé.

— Je tiens à ce que vous m'examiniez ce pied et cette jambe, disait-il ; ils sont tordus, je n'ai jamais eu un pied comme ça, il est tout à fait déplacé.

— Est-ce que tu as mal au pied ?

— Non. Çà ne me fait pas de mal, mais on me l'a tordu tout de même.

— Crois-tu qu'on puisse tordre une jambe ou un pied sans produire de douleur ?

Il a l'air de réfléchir pendant un instant mais il ne répond pas.

— Qui te l'a tordu ?

— Je n'en sais rien.

Le 19, il a crié pendant toute la nuit : « Ahi ! Ahi !... »

Il voulait se promener dans l'infirmerie, frappait les employés, brisait et déchirait tous les objets qui tombaient sous ses mains, de façon qu'on a été obligé de l'isoler dans une cellule.

Cet accès de violence aveugle a été de courte durée : le malade était déjà devenu calme dans le moment de ma visite, mais restait dominé par son délire hypochondriaque. Après le dîner, il s'est endormi d'un profond sommeil pour se réveiller absolument remis.

Après les accès convulsifs, notre malade a présenté quelquefois deux phénomènes transitoires que je tiens à signaler :

C'était une lourdeur dans la *jambe gauche*, sans impotence, sans la moindre faiblesse.

Il marchait très bien, ne traînait pas la jambe, *n'avait aucune parésie* ; mais il se plaignait que cette jambe était devenue « bien plus lourde que l'autre ». La sensibilité cutanée et les réflexes étaient normaux.

Une fois, en examinant la jambe lourde pour bien m'assurer qu'il n'y avait aucune parésie, j'ai pu remarquer que le malade, les yeux fermés, ne se rendait pas compte de la position dans laquelle je la mettais : il avait perdu le sens musculaire dans cette jambe.

Notre malade a eu une série d'attaques, et en est mort, dans l'état de mal épileptique, le 28 mars 1871.

*
* *

Autopsie (1) :

L'encéphale pesait 1493 grammes qui étaient ainsi distribués : cervelet, protubérance et bulbe : 198 grammes ; hémisphère gauche : 640 grammes ; hémisphère droit : 655 grammes. Toutes ces parties étaient absolument intactes, excepté un point de l'hémisphère droit ; coloration, consistance, vascularisation, tout était normal. Il est vrai que les circonvolutions présentaient quelques anomalies morphologiques, surtout dans les lobes

(1) J'adresse mes plus vifs remercîments à M. le Dr Brissaud pour l'examen qu'il a fait de mes préparations, et pour la description qu'il a eu l'obligeance de m'en donner.

frontaux qui possédaient quatre circonvolutions longitudinales, mais ces particularités anatomiques n'ont rien de spécifique.

L'hémisphère droit, ainsi que le gauche, offrait partout un aspect normal ; mais en détachant les méninges, j'ai constaté qu'elles adhéraient au cortex du lobule pariétal supérieur dans une région très limitée. En promenant le doigt sur cette région j'ai rencontré un changement de consistance qui dénonçait la présence d'un corps dur, tout à fait caché dans l'épaisseur du cerveau, et qui, d'après la sensation du toucher, devait avoir les dimensions d'un petit pois . Cette induration siégeait dans la partie antérieure du lobule, tout près de la circonvolution pariétale ascendante, comme le montre la photographie. (Pl. II.)

Les méninges coupées autour de cette région furent conservées adhérentes au cerveau.

Après avoir durci l'encéphale dans le liquide de Müller, je fis une coupe au niveau de la tumeur qui fut sur le point d'être énucléée à cause de sa dureté. La tumeur tranchait sur le tissu nerveux par sa couleur d'un blanc jaunâtre et par sa consistance : elle était très dure, et criait sous les aiguilles. Elle était entourée par une capsule consistante, présentait une forme elliptique, mesurait cinq millimètres dans le sens de son petit diamètre et six dans le sens du plus grand. Elle était recouverte d'une couche de cortex épaisse d'un millimètre.

L'examen microscopique, qui a été fait après la décalcification par l'acide chromique, montra que ce corps dur siégeait dans la profondeur de la substance corticale, au voisinage de la substance blanche. Il a refoulé légèrement la partie superficielle de l'écorce de façon à faire une saillie, à peine appréciable, sous les méninges ; vers sa partie profonde, il a également comprimé la substance blanche, dont les faisceaux étaient aplatis, mais non détruits. Ce corps dur est formé par un bloc central de substance caséeuse, enveloppé par une zone circulaire d'un tissu de sclérose, formé de lames conjonctives anastomosées, dans l'intervalle desquelles on voit des noyaux et un petit lacis capillaire. Tout le pourtour de cette sorte de coque fibreuse est représenté par une nouvelle zone de noyaux accumulés en nodules circulaires fusiformes. Ces agglomérations de noyaux franchement inflammatoires, et dépourvus manifestement de tous les caractères des noyaux névrogliques, sont groupés autour des vaisseaux capillaires. Tous ces nodules et en général toute cette zone nucléaire répondent à un processus d'irritation produit par la petite tumeur kystique. Enfin, encore plus en dehors de cette zone d'irritation, on remarque, surtout vers la partie profonde attenante à la substance blanche, une pullulation des noyaux de la névroglie.

Pour conclure, la lésion kystique dont la description précède semble

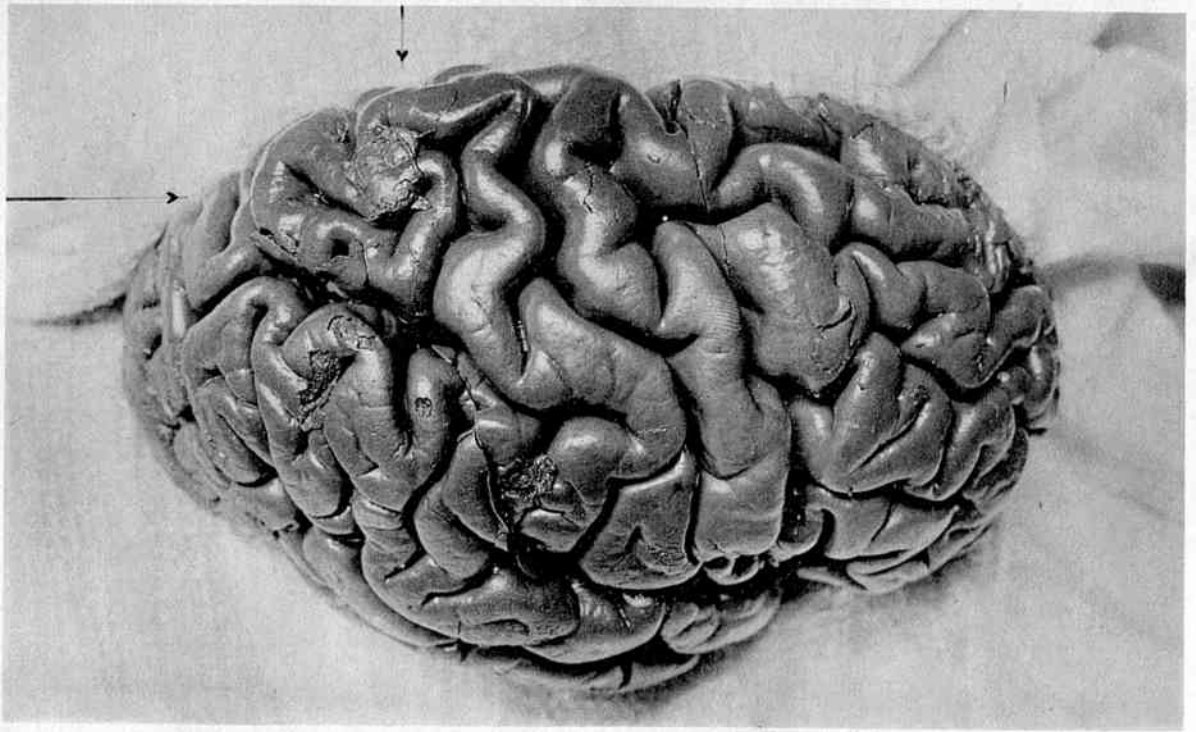

Photocoll. Berthaud

TUBERCULE SOLITAIRE DU LOBULE PARIÉTAL SUPÉRIEUR DROIT

(Cas de Magalhaes Lemos.)

Le tubercule se trouvait au point de jonction des deux flèches sur la figure.

MASSON & cie, Editeurs.

consister en un petit tubercule enkysté : sa localisation dans la substance grise, son isolement, la réaction inflammatoire qui en résulte, semblent le démontrer.

*
* *

Le malade qui fait l'objet de cette observation a toujours attiré mon attention avec un intérêt tout spécial qui fut augmenté par cette trouvaille microscopique, car je pense que la confrontation de la lésion avec les symptômes peut jeter de la lumière sur des questions qui sont encore à l'ordre du jour. Néanmoins, pour qu'on prête à cette observation toute la portée qu'à mon avis on doit lui accorder, il faut dire que, tout en s'agissant d'une néoplasie, c'est-à-dire d'une lésion qui, d'habitude, n'a point de valeur pour l'étude des localisations cérébrales à cause des phénomènes de voisinage qu'elle produit, — et qu'en conséquence il faut rejeter de cette étude, — ce cas clinique mérite d'être relaté, parce que la tumeur, de formation ancienne, n'agissait sur les régions voisines ni par compression, grâce à son petit volume, ni par des troubles circulatoires, ni par des altérations inflammatoires qui étaient nettement limitées. Commençons, donc, par analyser ce cas au point de vue des localisations corticales.

Nous avons devant nous deux faits bien avérés et de la plus grande importance, qui constitueront la base de notre discussion : l'un, symptomatique — *début de l'attaque par une aura localisée à la jambe gauche* ; l'autre, anatomique — *existence d'une tumeur dans la partie antérieure du lobule pariétal supérieur de l'hémisphère droit.*

Quels troubles fonctionnels pouvait produire cette tumeur, son siège étant donné ? Nous connaissons suffisamment les attributs physiologiques de certaines zones corticales pour pouvoir en déduire *à priori* les troubles fonctionnels que sa destruction ou son irritation doit produire ; mais ce n'est pas le cas pour le cortex de ce lobule.

Les auteurs sont divisés en ce qui concerne les fonctions qu'ils leur attribuent plus ou moins timidement : Charcot et Pitres admettaient en 1879, dans leurs travaux sur ce sujet, que la région motrice s'étendait peut-être aux parties immédiatement contiguës aux circonvolutions ascendantes et au lobule paracentral, y compris le pied du lobule pariétal supérieur, où le tubercule se trouvait implanté chez notre malade. Nous avions, dans cette hypothèse, des attaques d'épilepsie provoquées par l'irritation de la substance grise de la zone motrice : et nous serions en règle avec la physiologie, si ces attaques revêtaient le masque de l'épilepsie partielle, type crural. C'est ce que l'on observe « 99 fois sur 100 » (1). Mais les

(1) Brissaud, *Leçons sur les maladies nerveuses*, p. 545.

attaques de notre malade étaient généralisées d'emblée — et cette particularité, que nous examinerons plus tard, mérite déjà d'être notée, — de plus la nature de l'aura et les phénomènes post-épileptiques, qui ont une grande valeur dans cette discussion, ne s'accordent guère avec les fonctions motrices de cette région de l'écorce. Aussi Charcot limite-t-il dans sa publication posthume, en collaboration avec M. Pitres, la région motrice à la zone rolandique (1) ; et Nothnagel arrive, de son côté, à la même conclusion,après avoir contesté la valeur des quelques observations isolées qui semblaient enseigner le contraire (2).

Il n'y a donc pas de raison sérieuse pour que le point de l'écorce atteint chez notre malade soit considéré comme moteur.

Est-ce un centre sensitif?

Nous touchons ici à l'un des points les plus obscurs et les plus discutés de la physiologie du cerveau, la détermination des centres corticaux de la sensibilité cutanée et musculaire de l'homme. La localisation capsulaire de la sensibilité, due à Fürck et Charcot, est connue depuis longtemps, mais sa localisation corticale en est aujourd'hui, pour ainsi dire, au point où elle était en 1879, malgré les polémiques qu'elle a soulevées depuis lors, à cause de l'intérêt psychologique qui s'y attache. Le désaccord qui existe à cet égard entre les physiologistes et les médecins, et jusque parmi les cliniciens, est tel qu'il devient impossible de fixer la topographie des centres corticaux de la sensibilité générale et musculaire. Quelques physiologistes, comme Hitzig, Schiff et Munk, nient l'existence de centres moteurs corticaux ; ils pensent que la zone rolandique est tout simplement constituée par des centres sensitifs, qui gardent et associent les images provenant des sensations cutanées et musculaires, et qui mettent en action les centres moteurs placés dans la protubérance, le bulbe et la moelle. Ils affirment aussi que la destruction de cette région donne toujours lieu à des anesthésies, qui, à leur tour, sont l'origine des troubles moteurs qui doivent plutôt être appelés des ataxies que des paralysies proprement dites. Bref, tous ces savants rapportent les altérations du mouvement à des troubles, soit de la sensibilité générale, soit de la conscience musculaire.

Luciani, s'appuyant sur les résultats de ses belles expériences, soutient que la zone excitable de notre cerveau est constituée, à la fois, par des éléments essentiellement moteurs et par des éléments sensitifs, confondus entre eux. Il admet que ces deux ordres d'éléments forment des centres sensitivo-moteurs, si intimement liés et « engrenés entre eux qu'il est

(1) Charcot et Pitres, *Les centres moteurs corticaux chez l'homme.*

(2) Nothnagel, *Traité clinique du diagnostic des maladies de l'encéphale*, p. 404-434.

impossible d'en détruire un sans en léser fatalement plusieurs autres (1) ». Aussi, pour ce physiologiste et pour ses élèves les lésions de la région « motrice » affectent non seulement la motilité volontaire, mais encore la sensibilité cutanée et musculaire, donnent lieu à des paralysies sensitivo-motrices diffuses.

Malgré tous ces travaux, et sans vouloir mettre en doute la grande importance de la physiologie comparée, il convient de rappeler avec Charcot que « les résultats d'expériences pratiquées sur les animaux, quel que soit l'intérêt qu'ils présentent dans l'espèce, ne sauraient être appliqués sans contrôle à la pathologie humaine ». « Seuls les faits cliniques, dit à son tour Nothnagel, ont une importance prépondérante en matière de pathologie humaine. »

Que nous dit donc la pathologie humaine ?

Pour ce qui est de l'hypothèse exagérée de Schiff et de Munck, et si on ne s'arrête pas à des subtilités psychologiques, la réponse à cette question me semble péremptoire. D'abord, la confusion des paralysies corticales avec les ataxies a bien l'air d'une méprise clinique. Mais, vouloir attribuer ces paralysies à l'anesthésie cutanée ou musculaire, c'est en donner une explication vraiment nuisible, vu que, même dans le cas où elle s'observe, elle ne suffit pas à justifier l'impuissance motrice. En effet, si c'était là la cause de cette impuissance, nous aurions des paralysies dans les membres anesthésiés des hystériques, dans quelques cas de veille somnambulique qui s'accompagnent d'anesthésies cutanées, — nous en observons dans ce moment un magnifique exemple, — et dans les hémianesthésies produites par la destruction de la partie postérieure de la capsule interne ; ce qui n'est point, comme chacun le sait.

Comme réponse aux conclusions de Luciani, on peut opposer les enseignements de la clinique, qui nous apprend que les lésions des circonvolutions ascendantes peuvent produire des paralysies pures, non accompagnées de troubles sensitifs. Et ce fait incontestable, sur lequel Charcot insistait si souvent, prouve, contrairement au physiologiste italien, que les centres moteurs corticaux sont anatomiquement et physiologiquement séparés des centres sensitifs. La clinique nous apprend encore que les perturbations de la sensibilité générale et musculaire peuvent apparaître indépendamment des troubles moteurs, bien qu'ils se trouvent souvent associés. Mais, même quand cette association existe, leur indépendance est jusqu'à un certain point affirmée, puisque l'intensité des anesthésies ne répond pas à celle des paralysies, et la marche des premières n'est pas nécessairement suivie, du même pas, par celle des dernières.

(1) Jules Soury, *Les fonctions du cerveau*, p. 271.

Tous ces faits sont défavorables à l'hypothèse de la fusion intime des éléments moteurs de l'écorce rolandique avec les éléments sensitifs.

Mais, n'y aurait-il pas dans l'écorce des circonvolutions ascendantes quelques éléments sensitifs, non confondus avec les éléments moteurs, et constituant des centres distincts et séparés? Je ne connais pas un faisceau d'observations anatomo-cliniques bien démonstratives, qui répondent à cette question ; telle est l'origine des discordes qui divisent les cliniciens : les uns, se laissant impressionner par la fréquence toujours croissante des faits, dans lesquels les paralysies corticales se compliquent de perturbations sensitives — les anesthésies sont rares — admettent avec M. Brissaud que « les centres de la sensibilité corticale ont les mêmes localisations anatomiques que les centres de la motilité, topographiquement parlant, c'est-à-dire que la sensibilité, pour un membre ou pour un segment de membre, a la même *représentation corticale* que la motilité pour ce membre ou ce segment de membre. La seule différence consiste en ce que celle-ci et celle-là ne correspondent pas à la même *couche* de l'écorce » (1).

Suivant Lino, la sensibilité générale occuperait les cellules les plus superficielles, la sensibilité musculaire les cellules des couches moyennes, et la motilité les grandes cellules profondes.

D'autres, tenant compte de ce que les paralysies corticales, la plupart du temps — dans les 2/3 des cas, suivant les statistiques de Ferrier et de Charcot — ne sont point accompagnées de troubles de la sensibilité générale et musculaire, nient la superposition de la surface sensitive à la surface motrice. Ils admettent cependant que « les localités de la surface du cerveau dont la lésion produit d'une part la paralysie motrice, d'autre part le trouble du sens musculaire, occupent évidemment des territoires proches l'un de l'autre, mais qu'elles ne sont pas identiques » (2). C'est la conclusion à laquelle Nothnagel arriva en 1879, et qui, telle qu'elle est exposée dans sa forme vague, me semble encore être la plus juste.

Mais, dans quels territoires proches de la région psycho-motrice siègent ces centres sensitifs?

Le grand clinicien d'Iéna indiquait timidement vers la même époque les lobules pariétaux et cette localisation a été acceptée par Flechsig, Bechterew, etc. ; mais simplement commme probable, attendu que les cas qui avaient servi à l'établir étaient en petit nombre et prêtaient le flanc à de graves critiques.

Aujourd'hui encore les observations qui constatent des altérations cir-

(1) Brissaud, *Leçons sur les maladies nerveuses*, p. 552.
(2) Nothnagel, *Traité clinique du diagnostic des maladies de l'encéphale*, p. 438.

conscrites du lobule pariétal supérieur ne sont point nombreuses, et rien qu'à ce point de vue notre cas clinique a déjà une certaine valeur ; mais les conditions de précision véritablement exceptionnelles dans lesquelles la lésion se présente — je ne me lasserai jamais de le répéter — viennent en augmenter encore son intérêt. En effet, comme il a été relevé, la lésion se trouvait absolument limitée à ce lobule et toutes les autres parties du cerveau étaient intactes.

Excepté le cas de M. Landouzy où il y avait « une tumeur du volume d'un pois, siégeant sous la pie-mère, qui occupait la partie moyenne du lobule pariétal supérieur droit », je ne connais aucune lésion de ce lobule dans ces conditions de précision anatomique.

Presque toujours les lésions du lobule pariétal supérieur étaient très étendues et empiétaient plus ou moins sur les régions voisines comme dans la remarquable observation de Velter.

Quelquefois cependant, la lésion, bien localisée dans ce lobule, agissait par son volume sur le voisinage,comme dans le cas de Gowers, par exemple, où il y avait un gliome dans le lobule pariétal supérieur gauche, qui ne s'étendait pas au loin, mais l'extrémité supérieure de la pariétale ascendante était « comprimée, resserrée par le néoplasme (1) ».

D'autres fois enfin, les lésions étaient multiples : en outre de la lésion de ce lobule plusieurs néoplasmes ou plusieurs foyers scléreux étaient disséminés dans l'écorce du cerveau.

Ces cas sont de ceux qu'une critique rigoureuse ne saurait admettre sans réserve en matière de localisation, étant donnée leur complexité anatomique, mais avec lesquels le nôtre contraste par sa simplicité extrême, presque schématique.

Rappelons pourtant les symptômes présentés par notre malade.

Les différents examens que nous avons faits dans l'intervalle des accès ont été constamment négatifs ; mais nous avons dans l'accès un fait capital : c'est son début constant par une aura de sensation motrice localisée dans la jambe gauche.

Eh bien, après l'étude magistrale que Hughlings Jackson a faite des modes de début des accès, l'aura, considérée comme l'écho extérieur d'un processus central, comme la première expression phénoménale du changement dynamico-moléculaire paroxystique qui s'opère dans le cerveau, a pris une importance considérable sous le point de vue des localisations cérébrales. Il me semble donc, d'après ces travaux, et sans avoir besoin d'insister davantage, *que le lieu où était implanté le tubercule, quoique voisin du centre moteur cortical du membre inférieur, est plutôt le centre du sens musculaire de ce membre.*

(1) Brain, vol. 1er, p. 57.

Les convulsions, qui étaient d'emblée généralisées, ne peuvent pas nous éclairer à ce sujet ; mais en revanche, nous avons pu observer, après les accès convulsifs, deux symptômes qui plaident dans le même sens. C'était, en premier lieu, la sensation de lourdeur que le malade accusait plusieurs fois dans la jambe gauche, immédiatement après les convulsions, et qui peut être comparée à la sensation de fatigue ou de courbature que l'on expérimente dans les muscles soumis à un travail prolongé, et dont la cause doit être cherchée dans le centre perceptif de la sensibilité musculaire. C'était, ensuite, la perte de la notion de position, et une certaine indécision dans les mouvements volontaires du même membre, observés une seule fois.

Ces deux symptômes post-épileptiques, de caractère transitoire, possèdent évidemment la même génèse que les paralysies passagères qu'on observe dans les mêmes conditions : ce sont, d'après une hypothèse généralement admise, des symptômes d'épuisement nerveux local. Lorsque la perte de force, « l'épuisement nerveux », se fait dans un centre moteur nous avons les paralysies, comme dans les cas étudiés par Tood, Jakson, Pitres, Dutil et autres ; mais, pour que cet épuisement s'annonce par les phénomènes présentés par notre malade, il faut admettre, ce me semble, que l'explosion se fasse dans le centre cortical du sens musculaire du membre inférieur.

En somme : *aussi bien l'aura que les phénomènes post-épileptiques observés chez notre malade semblent démontrer que le centre de la sensibilité musculaire du membre inférieur est placé dans le lieu atteint par la lésion, c'est-à-dire, à la partie antérieure du lobule pariétal supérieur, à côté de son centre moteur et peut-être engrené avec lui.*

Ceci s'accorde avec les vues de Seppilli quand il dit que « l'on peut du moins admettre comme vraisemblable que le lobe pariétal est surtout en connexion avec les faisceaux du sens musculaire » (1).

Notre observation est muette en ce qui concerne les localisations de la sensibilité cutanée.

*
* *

Quels rapports existent entre la lésion de notre malade et les convulsions ?

Nos connaissances sur les fonctions du cerveau rendent inadmissible l'hypothèse d'une coïncidence purement fortuite. En effet, le siège que le tubercule occupait dans l'hémisphère droit et la localisation invariable de l'aura dans la jambe gauche montrent bien qu'il s'agit d'une lésion épi-

(1) Jules Soury, *Les fonctions du cerveau*, p. 294.

leptogène (*discarging lesions*) ; c'est-à-dire, d'une lésion qui était la cause et le point de départ de la décharge épileptique.

Ceci, relevons-le en passant, ne détruit d'aucune façon notre conclusion, à savoir : que la partie antérieure du lobule pariétal supérieur est le centre du sens musculaire de la jambe, conclusion à laquelle nous fûmes amenés, sans parti pris, par une argumentation basée sur l'interprétation la plus logique des faits. Car, bien que l'épilepsie jacksonnienne soit toujours le résultat de décharges des éléments moteurs de l'écorce cérébrale, les lésions corticales qui provoquent ces décharges peuvent se trouver situées, soit dans la zone motrice, comme c'est la règle, soit « en dehors de cette zone, à une distance plus ou moins grande de ses limites extrêmes » (1).

On comprend aisément comment les choses se passent dans ce dernier cas.

En effet, puisqu'une lésion irritative de la partie supérieure des circonvolutions ascendantes, — centre moteur du membre inférieur — peut donner lieu, dans le moment de la décharge, à des irradiations telles que l'onde nerveuse s'étend aux centres moteurs de la face, placés dans la partie inférieure, de ces circonvolutions, il n'est pas étonnant que le tubercule de notre malade atteignît par irradiation la région rolandique, déterminant les décharges de la substance grise de cette région, dont le résultat est la convulsion épileptique.

Il s'agit donc d'une épilepsie *symptomatique* d'une lésion corticale. Mais toutes les attaques, autant celles dont j'ai eu connaissance par la famille ou par les infirmiers que celles que j'ai observées moi-même, pendant huit ans, étaient tellement caractéristiques du grand mal — convulsions d'emblée généralisées et perte de connaissance — que, malgré la localisation de l'aura et l'existence des phénomènes post-épileptiques, je ne songeais nullement à une lésion corticale. *Ceci prouve que, contrairement à l'opinion classique qui rapporte aux lésions grossières de l'écorce exclusivement l'épilepsie partielle, ces lésions peuvent produire aussi des attaques typiques de grand mal.* Notre observation est absolument démonstrative à cet égard.

Si d'un autre côté nous nous rappelons qu'on connaît des cas d'épilepsie partielle sans aucune lésion macroscopique de l'écorce, ainsi que Seppilli l'a montré en 1888, on s'aperçoit que sous le point de vue de la pathogénie il n'y a pas une distinction fondamentale entre les deux grandes formes d'épilepsie. Et cette distinction n'existe pas davantage dans le do-

(1) Charcot et Pitres, *Centres moteurs corticaux chez l'homme*, p. 166 ; Pitres, Revue de médecine, 1888, p. 623.

maine de la symptomatologie, parce que, comme l'a si justement fait remarquer M. le professeur Silvestrini, il y a entre l'épilepsie parcellaire, limitée à quelques muscles, et le grand mal toute une gamme de cas intermédiaires, qui rattachent les formes extrêmes.

Mieux encore : tout le monde connaît des malades dont les convulsions étaient d'abord localisées dans un groupe de muscles, mais qui se sont ensuite généralisées progressivement de façon à donner lieu, au bout de quelque temps, à des attaques de grand mal.

La physiologie expérimentale est d'accord avec la clinique en démontrant que l'excitation électrique de l'écorce cérébrale chez les animaux peut produire des convulsions partielles ou générales : « Prova evidente, dit M. le professeur Silvestrini, che l'accesso e sempre uno e che la sua differente localizzazione depende puramente o dal mezzo e grado di eccitamento, o da condizioni individuali tutte particolari, che in un animale fanno generalizzare il potere di eccitamento, in un altro lo localizzano ai irritati » (1).

Le degré d'excitation anormale et de tension de l'écorce, l'intensité de la décharge et les conditions qui président à sa diffusion, conditions auxquelles assurément les fibres commissurales et d'association ne sont pas étrangères, donneront un jour la clef de ces différences individuelles : elles permettront d'expliquer comment les convulsions produites par une petite lésion en foyer restent quelquefois toujours limitées à un groupe musculaire, comment d'autres fois elles se généralisent d'emblée ; comment enfin, chez quelques sujets, après avoir été partielles au début, elles se généralisent à la longue.

*
* *

Outre l'attaque convulsive, notre malade a eu aussi un délire hypochondriaque, franchement épileptique, qu'il rapportait à sa jambe gauche : il se plaignait de ce qu'on la lui avait tordue et me suppliait de la lui redresser.

Y aurait-il un rapport quelconque entre ce trouble psychique et le processus local ?

La décharge épileptique dans le centre de transformation des sensations musculaires du membre inférieur en perceptions et en images mentales peut-elle évoquer là de fausses sensations, des hallucinations et créer le délire ?

Je l'admets. J'éprouve la tentation de voir dans la localisation de la

(1) Giuseppe Silvestrini, *Contribuzione allo studio della patologia cerebrale*, dans la Riv. sperimentale di freniatra, 1880, p. 17.

lésion la cause directe de ce délire, et à généraliser ainsi l'explication qui a été proposée pour l'aura et pour les phénomènes post-épileptiques.

Cette explication, si simple, ne se heurte à aucun fait psychologique connu, et a pour elle l'appui de la physiologie.

Je sais bien, et je me hâte de l'avouer, qu'un néoplasme cortical ne saurait produire des accès de délire chez le premier venu, et je pense que dans le cas présent il y avait derrière le tubercule, que j'envisage volontiers comme la cause grossière et occasionnelle du délire, une prédisposition spéciale d'origine héréditaire, qui doit résulter de troubles moléculaires et dynamiques qui nous échappent. C'est cette prédisposition latente au délire que la lésion a mise en éveil en lui donnant en même temps *une localisation périphérique en rapport avec son siège et une couleur empruntée aux attributions physiologiques du cortex lésé.*

*
* *

En résumé :

I. — Le centre de la sensibilité musculaire du membre inférieur semble être placé dans la partie antérieure du lobule pariétal supérieur.

II. — Les lésions corticales siégeant dans la zone psycho-motrice ou en dehors, — surtout celles-là — peuvent produire non seulement l'épilepsie jacksonnienne, comme tout le monde l'admet, mais des accès typiques de grand mal.

III. — La différence entre l'épilepsie partielle et le grand mal, bien qu'importante au point de vue du traitement, est au fond purement théorique.

IV. — Les lésions très limitées du cortex sont capables de faire éclater un délire, et de lui communiquer une couleur en rapport avec leur localisation.

APPLICATIONS DE LA RADIOGRAPHIE A L'ÉTUDE DES ANOMALIES DIGITALES

PAR

ALBERT LONDE et HENRY MEIGE.

Nous avons déjà eu l'occasion d'insister, l'an dernier, sur l'utilité de la radiographie pour l'étude des anomalies digitales (1). Ce procédé d'investigation clinique, permet d'élucider aujourd'hui, rapidement et exactement, le rôle que les pièces squelettiques jouent dans les déformations des extrémités. Grâce à lui, en effet, on arrive à connaître d'une façon précise le nombre, le siège, la forme et la structure des segments osseux normaux ou anormaux.

C'est déjà un premier avantage que de pouvoir donner une description complète de la difformité, portant non seulement sur sa morphologie extérieure, mais encore sur la disposition de ses parties profondes.

La radiographie révèle ainsi nombre de particularités que les procédés d'examen usités d'ordinaire ne permettent guère de prévoir. L'inspection et la palpation dont il fallait se contenter jusqu'alors ne fournissaient que des renseignements vagues, parfois même erronés, sur la charpente des extrémités anormales. Les seuls exemples qui aient été convenablement et complètement décrits sont ceux dont on a pu faire une dissection *post mortem*. Ils sont en petit nombre et cela se conçoit, les anomalies digitales ne constituant pas une maladie capable de conduire à l'amphithéâtre ceux qui en sont porteurs.

Cependant le nombre des sujets atteints de malformations des extrémités est relativement élevé, et il y aurait un réel intérêt à grouper ensemble tous les cas analogues : peut-être arriverait-on quelque jour, en compulsant tous ces documents, à entrevoir les lois qui régissent ces anomalies évolutives.

(1) Albert Londe et Henry Meige, *Applications médicales de la méthode de Rœntgen. Radiographies des extrémités d'un sexdigitaire*. Nouv. Iconographie de la Salpêtrière. T. X, n° 1, janvier-février 1897 (5 radiographies).

Mais la radiographie des anomalies digitales a surtout des conséquences pratiques importantes au point de vue chirurgical.

Le temps n'est plus où les interventions dirigées contre les malformations étaient considérées comme des opérations de complaisance. Si des chirurgiens, comme Boyer et Nélaton, ont pu conseiller de s'abstenir dans les cas de ce genre, c'est qu'ils avaient à redouter des dangers que les précautions antiseptiques actuelles ont considérablement amoindris. Mieux valait en effet respecter une difformité gênante ou simplement disgracieuse que d'exposer le porteur de cette infirmité à tous les risques d'une infection.

Cette prudence, très légitime autrefois, n'est plus de mise aujourd'hui et l'on n'hésite plus à opérer les doigts surnuméraires ou soudés. On a même prétendu, trop hâtivement peut-être, que de telles opérations, non seulement amélioraient l'état du sujet, mais qu'elles pouvaient préserver sa descendance de malformations similaires ? C'est admettre un peu trop catégoriquement la transmission héréditaire des caractères acquis. Or, cette grave question est encore trop litigieuse pour qu'on puisse y trouver un argument valable en faveur de l'intervention.

Sans escompter ces bienfaits hypothétiques, on est cependant autorisé aujourd'hui à proposer une opération qui, pratiquée avec toutes les précautions nécessaires, aura généralement pour résultat un perfectionnement pratique doublé d'un avantage esthétique.

Mais auparavant, le chirurgien devra toujours demander des renseignements à la radiographie.

Donnant des indications certaines sur la disposition squelettique, celle-ci lui permettra de se diriger en toute assurance ; c'est elle surtout qui devra décider de l'opportunité de l'opération.

Dans un cas de syndactylie par exemple, il importe, avant de chercher à libérer un doigt de son voisin, d'être fixé sur l'indépendance et sur le nombre des phalanges accolées sous les téguments. Les épreuves radiographiques en pareille occurrence réservent souvent bien des surprises. Telle pièce osseuse sur laquelle on croyait pouvoir compter n'existe pas, ou bien se trouve intimement confondue avec un os voisin.

La technique de l'opération apparaît alors toute différente de celle qu'on avait imaginée ; au lieu d'une simple incision, il faudra, selon la circonstance, entreprendre une désarticulation, une résection, etc. Le pronostic opératoire, difficile à donner en s'appuyant sur les procédés d'investigation ordinaires, se trouve singulièrement facilité par l'examen d'une radiographie.

Le chirurgien assurément ne doit pas limiter son examen à celui du squelette. Dans le cas de la syndactylie que nous avons choisi, il est clair

qu'il ne suffit pas de s'assurer de l'indépendance des pièces osseuses. Une intervention, ayant pour but de séparer les doigts accolés, n'aura de valeur que si chacun des doigts, pris isolément, est, après l'opération, capable de mouvements ; autrement dit, s'il existe pour chaque doigt des tendons correspondant aux muscles fléchisseurs et extenseurs.

La radiographie n'est pas parvenue jusqu'à ce jour à donner des renseignements précis à cet égard. On peut espérer cependant arriver, par des perfectionnements successifs, à rendre visibles sur les épreuves les détails des parties molles dont la connaissance ne sera pas moins utile que celle des pièces squelettiques.

Mais, dès à présent, la possibilité de connaître exactement la disposition de la charpente osseuse, constitue un élément de diagnostic de réelle importance et facilite singulièrement la tâche de l'opérateur.

*
* *

Le double intérêt, à la fois scientifique et pratique, que présentent les radiographies de malformations digitales, nous a engagé à soumettre aux radiations de Rœntgen tous les cas que nous avons pu rencontrer jusqu'à ce jour.

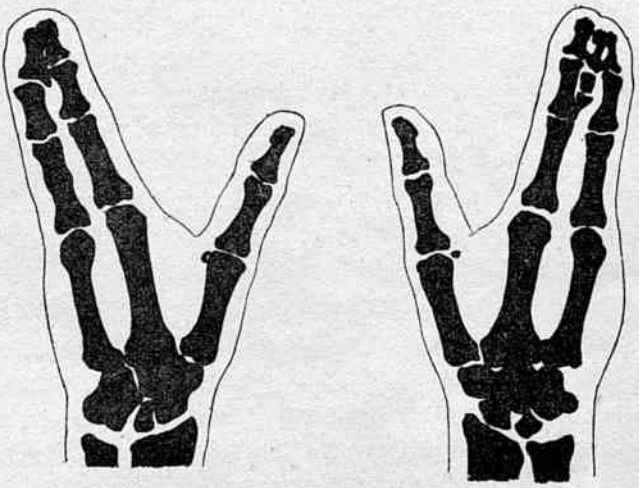

Fig. 1. — Ectrodactylie et Syndactylie affectant la disposition de la main « en pince de homard ». (Obs. de F. Raymond et P. Janet.)

Outre le *sexdigitaire* dont nous avons rapporté l'histoire (1), nous rappellerons le cas de syndactylie publié par MM. F. Raymond et P. Janet sous le titre : *Déformation des mains en pinces de homard chez une épileptique* (2). (Fig. 1.)

(1) Voy. plus haut *Loc. cit.*
(2) Nouvelle Iconographie de la Salpêtrière. T. X. N° 6, 1897.

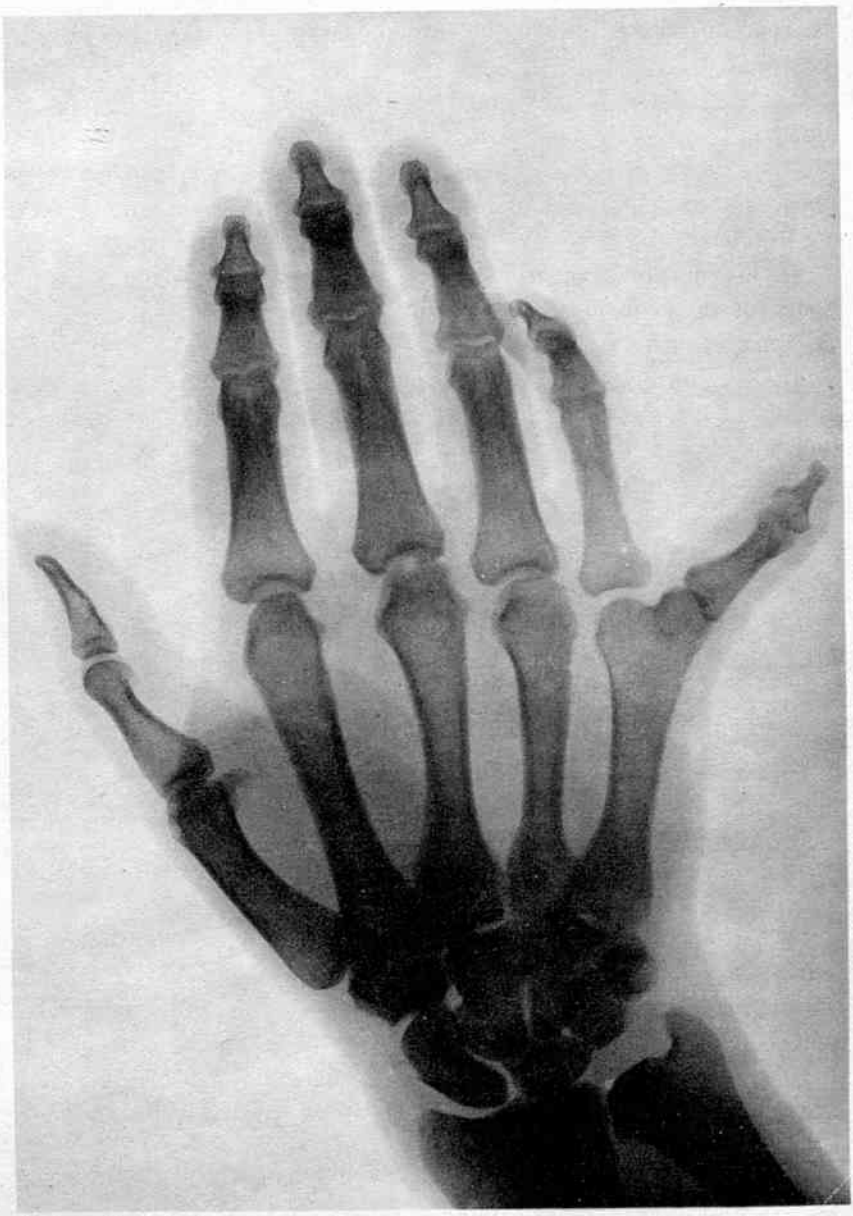

Radiographie A. Londe *Photocoll. Berthaud*

ANOMALIES DIGITALES

(A. Londe et H. Meige.)

Polydactylie.

Auriculaire surnuméraire à la main droite. (M. Lac...)

De même, une observation d'*Hypertrophie congénitale des doigts médius et index de la main gauche* par M. R. Cestan (1).

On trouvera dans le tome X de la *Nouvelle Iconographie de la Salpêtrière* les reproductions en phototypie des radiographies qui ont été faites en ces occasions.

Les exemples nouveaux que nous allons rapporter sont au nombre de quatre :

I. — Un cas de *polydactylie* : sexdigitaire complet ; auriculaire supplémentaire aux deux mains et aux deux pieds ; orteils « en coup de vent » au pied gauche.

II. — Un autre cas de *polydactylie* : annulaire supplémentaire aux deux mains et aux deux pieds; auriculaire supplémentaire dénué de squelette à la main gauche.

III. — Un cas de *syndactylie* des doigts index, médius et annulaire, accompagné d'arrêts de développement et de changements de direction des doigts.

IV. — Un cas d'ectrodactylie de la variété dite « en pince homard ». Didactylie incomplète.

I

Le premier cas est celui d'un sexdigitaire complet (six doigts à chaque extrémité) offrant de grandes analogies avec l'exemple que nous avons rapporté antérieuement.

Le sujet, L., âgé de 23 ans, a eu deux frères, morts aujourd'hui, et qui étaient porteurs de la même malformation. Il a deux sœurs qui, ni l'une ni l'autre, ne présentent rien d'anormal, ainsi que ses parents et ses grands-parents.

Dans sa jeunesse, il fut opéré de son doigt supplémentaire de la main gauche.

Actuellement, il est encore porteur d'un sixième doigt à la main droite et aux deux pieds.

A la main droite, ce doigt surnuméraire se détache du bord cubital, en dehors et un peu au-dessus de l'auriculaire. Ce dernier, recourbé en demi-flexion, ne peut que très difficilement être étendu. Il est moins long que l'auriculaire, il ne peut se rapprocher de lui et reste écarté latéralement. (Pl. III.)

Les quatre premiers métacarpiens et le squelette des doigts normaux ne présente aucune déformation importante. L'anomalie porte uniquement sur le cinquième métacarpien, au niveau de son extrémité inférieure.

(1) *Ibid.*

Celle-ci se termine en effet par une tête bifide sur laquelle on distingue deux surfaces articulaires : l'une destinée à l'auriculaire normal, l'autre au doigt surnuméraire ; cette dernière est plus saillante et dépasse notablement la précédente en se dirigeant obliquement vers le bord cubital de la main ; chez notre premier sujet, c'est l'inverse que l'on pouvait noter, la tête métacarpienne correspondant à l'auriculaire normal descendant plus bas que l'apophyse où s'articulait le doigt surnuméraire. (Fig. 2.)

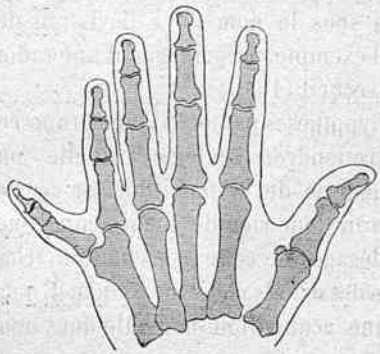

Fig. 2. — Polydactylie : Auriculaire surnuméraire chez un sexdigitaire aux quatre extrémités. (Obs. de A. Londe et H. Meige, janvier 1897.)

Dans le cas actuel, on peut se rendre compte, en examinant la structure du 5e métacarpien, que la moitié inférieure de sa diaphyse semble formée par l'accolement et la fusion de deux os ; une différence de teinte bien visible sur la radiographie est l'indice de cette soudure osseuse. Elle n'est plus visible dans la moitié supérieure de l'os qui est seulement plus volumineux qu'à l'ordinaire.

Le doigt surnuméraire est pourvu de deux pièces squelettiques bien conformées, mais de moindres dimensions que les os correspondants de l'auriculaire normal.

Il n'est pas rare que les doigts surnuméraires ne soient pas pourvus de toutes leurs pièces squelettiques. Les observations anciennes signalent des cas où il n'existait que deux phalanges ou même une seule. Cependant il a pu arriver qu'on ait méconnu le nombre des articles. Il convient d'ajouter pour la décharge des observateurs, que les segments osseux présentent souvent entre eux des soudures ; il était donc presque impossible de préciser leur nombre par la simple palpation. Aujourd'hui, la radiographie permet de faire sur le vivant une constatation qui ne pouvait être établie qu'à l'examen *post mortem* ou au cours d'une opération chirurgicale.

Les deux pieds de ce même sujet sont pourvus des six doigts ; mais les doigts surnuméraires affectent une disposition différente à l'un et à l'autre pied.

Du côté droit, la tête du cinquième métatarsien est considérablement agrandie ; elle est pourvue de deux surfaces articulaires distinctes où viennent s'adapter, en dedans, le cinquième orteil normal, en dehors, l'orteil supplémentaire. Ce dernier présente trois segments osseux ; la phalange est bien conformée, à peine plus grosse que la phalange du doigt

voisin ; il en est de même de la phalangette ; mais, ici encore, la phalangine est notablement atrophiée et déformée ; elle semble faire corps avec la tête de la phalange. Le doigt surnuméraire tout entier a cependant le volume du cinquième orteil normal ; il chevauche sur ce dernier par son extrémité. (Pl. V. C.)

Au pied gauche, la radiographie permet d'abord de constater une déviation de tous les orteils en dehors, partant principalement sur leurs phalanges. (Pl. V. B.). Il y a là un aspect comparable à celui que Brissaud, puis Feindel, ont décrit pour la main sous le nom de « déviation des doigts en coup de vent » et dont un bel exemple, accompagné d'une radiographie, a été publié par Boix dans ce recueil (1).

Nous n'avons pas à rappeler ici les hypothèses pathogéniques proposées pour expliquer cette anomalie ; nous retiendrons seulement qu'elle semble reliée à un trouble du développement ou de la nutrition. Sa coexistence avec un doigt surnuméraire n'aurait donc rien de surprenant. Quoi qu'il en soit, le fait objectif qui se dégage de cette constatation, c'est l'existence d'une déformation en masse des orteils méritant le nom d' « orteils en coup de vent ». Voilà encore une acquisition nouvelle dont nous sommes redevables à la radiographie.

Sur ce pied gauche, le petit orteil surnuméraire part, non de l'extrémité inférieure, mais du bord externe du cinquième métatarsien. Celui-ci est pourvu, à l'union de son tiers inférieur avec ses deux tiers supérieurs, d'une tubérosité saillante qui constitue la surface articulaire supplémentaire.

C'est là que vient s'adapter la phalange du doigt anormal, laquelle se dirige presque verticalement en bas et se continue par une phalangine et une phalangette soudées entre elles, et incurvées en avant.

La tubérosité métacarpienne ne paraît d'ailleurs pas être une surface articulaire libre : la phalange doit s'y trouver plus ou moins intimement soudée.

Remarquons enfin que le doigt surnuméraire participe à la déviation générale des orteils « en coup de vent ».

Ce mode d'articulation sur une tubérosité située sur la diaphyse d'un métatarsien est à rapprocher de celle de l'auriculaire surnuméraire que nous avons constatée sur la main gauche du sujet dont nous avons publié les radiographies l'an dernier.

(1) E. Boix, *Déviation des doigts « en coup de vent » et insuffisance de l'aponévrose palmaire*. Nouv. Iconographie de la Salpêtrière, t. X, p. 183.

II

La planche IV (A et B) représente les mains d'une femme qui porte à droite et à gauche deux anomalies différentes.

Il s'agit encore de *polydactylie*. Mais ici, le doigt surnuméraire ne part pas du bord cubital, il prend naissance entre les deux derniers doigts de la main : c'est vraisemblablement un *annulaire supplémentaire*.

A la main droite, la déformation est particulièrement intéressante. Les deux annulaires, le normal et l'anormal, affectent une disposition qui rappelle, en apparence tout au moins, celle qu'on décrit sous le nom de « pince de homard ». Mais ce n'est qu'une ressemblance, car tous les autres doigts de la main sont normaux et dans la « pince de homard » véritable, ceux-ci font généralement défaut en totalité ou en partie. En outre, les deux mors de la « pince de homard » sont mobiles, tandis qu'ici il n'en est rien.

La radiographie rend bien compte du squelette de cette anomalie. Les deux phalanges, intimement soudées par leurs extrémités supérieures, s'écartent en formant entre elles un angle obtus ; à leurs extrémités inférieures s'articulent les phalangines prolongées par les phalangettes qui se rapprochent de façon à former avec les phalanges un quadrilatère osseux ouvert en bas.

Il est presque impossible de dire lequel de ces deux doigts correspond à l'annulaire réglementaire, car le doigt qui touche au médius n'est pas moins déformé que son satellite ; ses deux derniers segments osseux sont cependant un peu plus gros. Quant à la fourche formée par les deux phalanges, elle est composée de deux branches égales en longueur et en volume. Leur base d'implantation présente du côté du métacarpien une double surface articulaire concave séparée par une crête. Le quatrième métacarpien s'articule sur la cavité articulaire située du côté de l'auriculaire, l'autre cavité ne correspond pas au métacarpien, mais à un petit tubercule osseux, isolé, qui s'articule lui-même, sans y adhérer, à la tête métacarpienne.

Le quatrième métacarpien est aussi anormal ; sa diaphyse est amincie ; elle est bordée d'une ligne sombre qui indique un épaisissement du tissu compact de l'os plus accentué que dans les autres métacarpiens ; en outre l'extrémité inférieure présente du côté du médius une saillie destinée à l'articulation du tubercule osseux isolé que nous avons signalé. Ce dernier représente, à n'en pas douter le vestige d'une tête de quatrième métacarpien supplémentaire.

A la main gauche, l'anomalie digitale est tout autre. Il s'agit bien encore d'un annulaire surnuméraire ; mais ce doigt n'est pas intimement

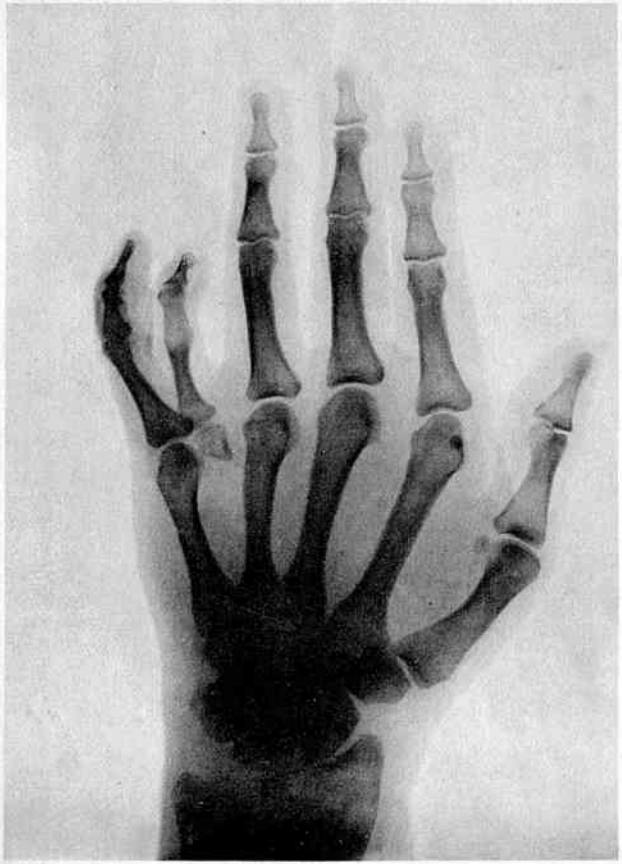

Radiog. A. Londe

A. *Main gauche.* (Mlle Esn...)
Annulaire et rudiment de 4e métacarpien supplémentaires.

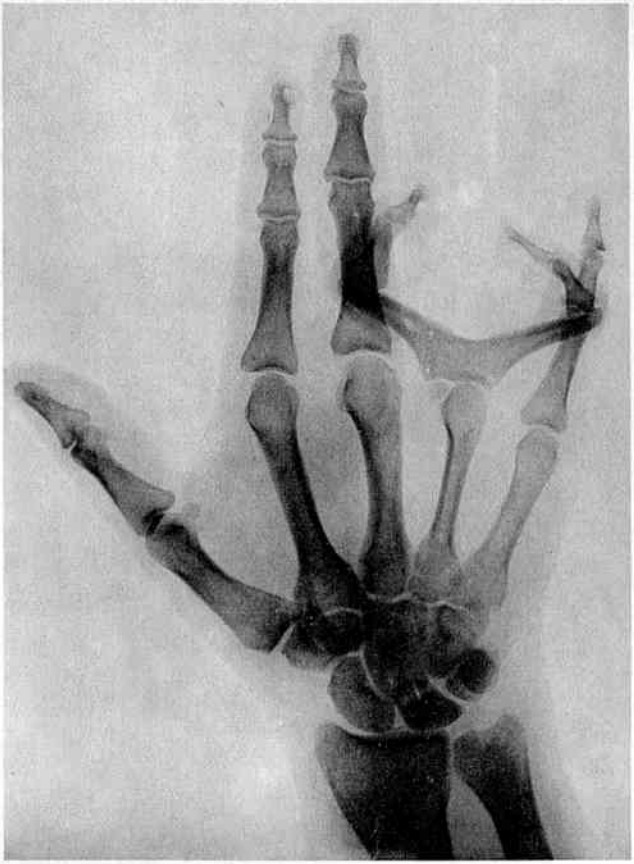

Photocoll. Berthaud

B. *Main droite.* (Mlle Esn...)
Annulaire supplémentaire formant pince de homard avec l'annulaire normal.

ANOMALIES DIGITALES

Polydactylie.

(A. Londe et H. Meige.)



Radiog. A. Londe

A. *Pied gauche.* (Mlle Esn...)
4e orteil et rudiment de 4e métatarsien supplémentaires.



B. *Pied gauche.* (M. Lac...)
5e orteil supplémentaire.



Photocoll. Berthaud

C. *Pied droit.* (M. Lac...)
5e orteil supplémentaire.

ANOMALIES DIGITALES

Polydactylie des pieds.

(A. Londe et H. Meige.)

soudé à son congénère ; il semble plutôt se rapprocher de l'auriculaire, et à ne considérer que les apparences extérieures, on est tenté de croire qu'il s'agit du petit doigt.

La radiographie permet de trancher la question. En effet, si l'on considère le squelette du métacarpe, on voit qu'il est régulièrement constitué ; en particulier, le cinquième métacarpien se continue sur le bord cubital de la main par une phalange, une phalangine et une phalangette, l'ensemble formant l'auriculaire normal. Mais entre le 4e et le 5e métacarpien, on distingue nettement une tête métacarpienne adventice qui se prolonge par un rudiment de corps dirigé vers le 4e métacarpien. Cette masse osseuse est peu compacte,comme l'indique sa plus grande transparence. Sur cet os rudimentaire s'articule une phalange, et à celle-ci vient se souder une phalangine ; une phalangette est articulée à cette dernière.

Ainsi se trouve constitué le doigt surnuméraire où nous remarquons encore la soudure des deux premiers segments osseux, phalange et phalangine.

Les os qui le constituent sont de volume moindre et de transparence plus grande que ceux des autres doigts.

La direction et la forme du métacarpien rudimentaire sur lequel ce doigt anormal s'articule permet de considérer ce dernier comme un annulaire supplémentaire. La radiographie montre clairement que le corps ébauché de ce métacarpien est dirigé dans l'espace qui sépare le 5e du 4e métacarpien, du côté de ce dernier os.

Cette hypothèse est encore confirmée par l'examen des pieds. La radiographie reproduite Pl. V. A. représente le pied gauche de la même femme, et, en vertu d'une loi de symétrie presque constante dans les anomalies digitales, on y retrouve un quatrième orteil supplémentaire affectant une semblable disposition.

Dans l'intervalle qui sépare le 4e du 5e métatarsien, on aperçoit un rudiment de métatarsien supplémentaire dont la tête, située à la hauteur de la tête du 5e métatarsien, se prolonge par un corps effilé qui se perd dans les parties molles. Sur cet os rudimentaire s'articule une phalange, puis viennent une phalangine et une phalangette soudées en une masse confuse, le tout constituant un orteil adventice qui chevauche entre le 4e et le 5e orteil. Orteil et métatarsien supplémentaires sont encore de plus petit volume et de densité moindre que les autres os du pied.

La Fig. 3 montre la configuration extérieure du pied gauche et, à cheval sur le 4e et le 5e doigt, l'orteil surnuméraire dont l'extrémité libre, pourvue d'un ongle bien formé ne dépasse guère la racine des deux précédents.

L'examen de la radiographie ne révèle l'existence que d'un doigt surnuméraire à la main gauche. Cependant l'inspection de la main du sujet montre qu'il existe encore un autre doigt supplémentaire. Ce dernier à la vérité est complètement dépourvu de squelette et n'est représenté que par une excroissance charnue accolée au bord cubital du petit doigt, et terminée par un rudiment d'ongle.

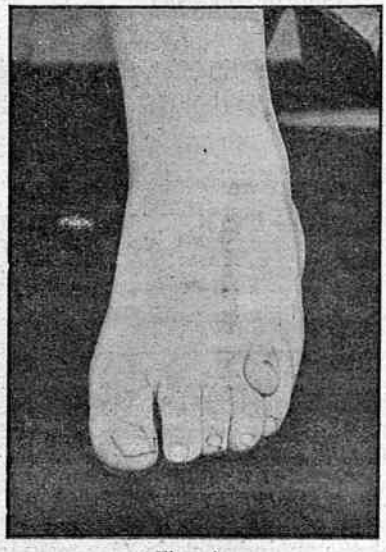

Fig. 3.

4e orteil supplémentaire et rudimentaire. (Obs. II. A. Londe et Henry Meige.)

La photographie ordinaire reproduite Fig. 4 permet d'apprécier la configuration extérieure de ces curieuses anomalies digitales : à la main droite, un annulaire bifurqué en Y ; à la main gauche, un bouquet digital formé de deux doigts à charpente osseuse et d'un appendice charnu pauvrement ongulé.

On voit, par cet exemple, qu'il

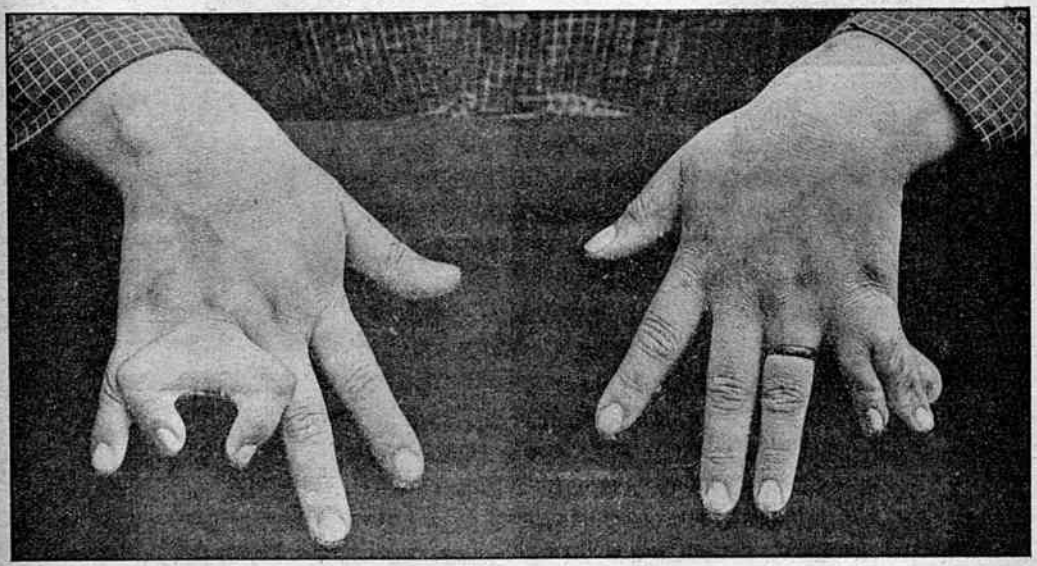

Fig. 4.

Annulaire supplémentaire à la main droite ; annulaire et auriculaire charnu surnuméraires à la main gauche. (Obs. II. A. Londe et Henry Meige.)

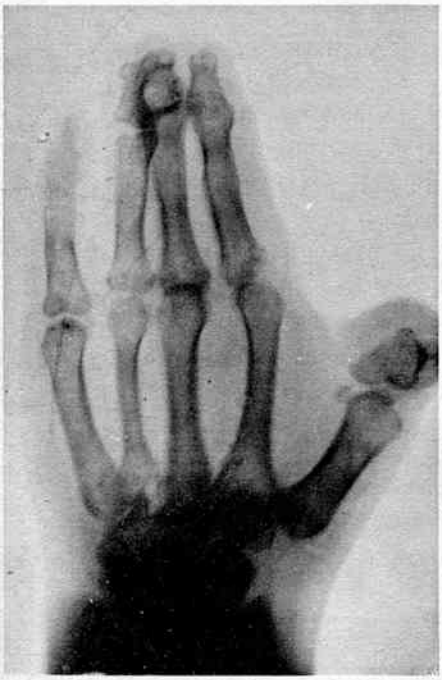

A



B

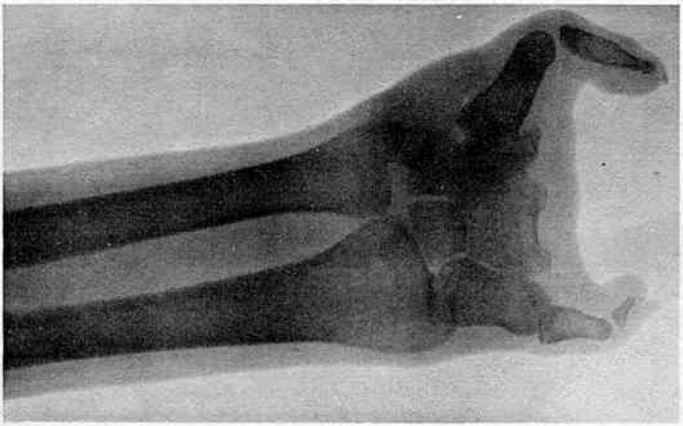

Radiographies A. Londe C *Photocoll. Berthaud*

ANOMALIES DIGITALES

(A. Londe et H. Meige.)

A et B. *Syndactylie et vices de développement multiples des doigts. (M. Pip...).*

C. *Ectrodactylie : Malformation en « pince de homard ».*



Phototype nég. A. Londe *Photocoll. Berthaud*

ANOMALIES DIGITALES

Syndactylie et vices de développement des doigts.

est utile, dans la description des anomalies digitales, de mettre en parallèle les renseignements fournis par la photographie ordinaire et ceux que donne la radiographie.

III

A ces exemples de polydactylie nous ajoutons un cas de *syndactylie*.

Il s'agit d'une Bretonne, idiote, présentant plusieurs anomalies de développement de la face et des extrémités. Nous n'insistons pas sur les premières dont la photographie reproduite Pl. VII peut donner une idée.

Les anomalies des mains sont multiples. Outre la syndactylie qui porte sur les doigts index, médius et annulaire, des deux côtés, il existe des malformations considérables dans le nombre, le volume et la direction des pièces squelettiques des doigts. (Pl. VI. A. B.)

Les métacarpiens sont, eux aussi, très déformés ; leur longueur, leur courbure diffèrent notablement de la normale. Nous ferons remarquer surtout le petit volume et la brièveté du quatrième métacarpien, à droite comme à gauche ; cet os est formé d'un tissu moins compact que celui de ses voisins ; du côté droit, il chevauche au-dessus du troisième métacarpien ; toutes les têtes métacarpiennes sont déformées et offrent des surfaces d'articulation irrégulières.

A la main gauche, les premières phalanges sont bizarrement conformées.

Les deuxièmes phalanges semblent faire complètement défaut ou sont intimement confondues avec les dernières, celles-ci sont réduites à des tubercules rudimentaires. Les ongles existent cependant.

Il est presque impossible de décrire la charpente osseuse des doigts de la main droite, l'arrêt de développement ayant complètement bouleversé sa texture et sa forme.

La même difficulté se présente pour l'examen des deux pouces dont les deux segments phalangiens sont à la fois atrophiés et déviés.

IV

Un dernier exemple se rapporte à un cas d'*ectrodactylie* observé chez un autre idiot de Bretagne. (Pl. VI. C.).

L'anomalie porte ici, non seulement sur les doigts, mais sur la main et même sur le squelette du poignet. C'est une « pince de homard » véritable. Le massif osseux du carpe, d'une lecture déjà malaisée sur les radiographies d'individus sains, ne peut guère se prêter à une description rigoureuse.

Sur le bord radial s'articule une courte pièce osseuse, ébauche d'un premier métacarpien qui se prolonge par une seconde pièce plus petite dirigée en dedans et constituant l'une des dents de la pince.

Sur le bord cubital, un cinquième métacarpien informe se détache, et, après lui, un segment osseux recourbé en sens inverse du précédent forme la dent opposée de la pince.

Ces deux appendices peuvent être considérés comme les vestiges d'un pouce et d'un auriculaire ; ils sont pourvus d'ongles, d'ailleurs très atrophiés. Enfin, la masse osseuse du carpe présente trois saillies mamelonnées entre les deux mors de la pince : ce sont les seuls vestiges des trois métacarpiens intermédiaires.

Des anomalies de ce genre ont été signalées par les auteurs. Polaillon en rappelle plusieurs cas d'après Morel-Lavallée, Menière, Annaudale (Fig. 5), Gueniot (1).

On peut y ajouter pour mémoire, l'observation publiée par A. Souques et H. Leclerc (2) dans ce recueil, à laquelle se rapporte la Fig. 6.



Fig. 5. — « Pince de homard », d'après Temperly, in traité d'Annaudale. (ex Dict. enc. des sc. méd., art. *Doigt*.)

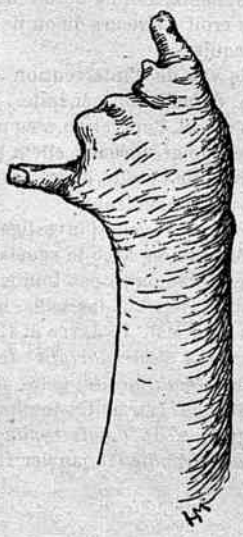

Fig. 6. — Un cas de bidactylie de la main droite (cas de A. Souques et H. Leclerc.)

Le présent travail était déjà sous presse lorsque nous avons eu connaissance d'un cas récent d'anomalie digitale opéré par le Dr Phocas (de Lille), après examen radiographique de la difformité (3).

Il s'agit d'un enfant âgé de 5 mois, bien portant, porteur d'un pouce bifide du côté droit.

Le diagnostic de la malformation a été facilité par la radiographie. L'enfant présen-

(1) Dict. encycl. des sc. méd., art. *Doigt*, p. 131.

(2) A. Souques et Henri Leclerc, *Un cas de bidactylie de la main droite*. Nouv. Iconogr. de la Salpêtrière, 1894, p. 244.

(3) Phocas, *Difformités congénitales des doigts et pouce bifide*. Nord médical, 1er février 1898.

tait une division de la seconde phalange du pouce. Le métacarpien, la première phalange et les articulations correspondantes étaient normales, de la même longueur que celles du côté opposé. La seconde phalange était bifurquée régulièrement, de manière à représenter deux secondes phalanges placées l'une à côté de l'autre. Chacune de ces phalanges était pourvue d'une articulation spéciale et d'un ongle bien conformé ; entre les deux petites phalanges existait un sillon. Ces deux petites phalanges beaucoup plus petites que la seconde phalange de la main gauche ne remuaient pas séparément. Les tendons se divisaient probablement pour s'attacher par une bifurcation aux deux phalanges.

Cette difformité congénitale rentre dans la classe des *pouces bifides*, dont la division porte sur la seconde phalange sans intéresser la première.

Cette déformation n'était pas héréditaire. Aucun des antécédents de l'enfant n'avait présenté un vice de conformation quelconque, au moins d'après le dire des parents. Mais, la mère, au 3e mois de la grossesse, eut peur, paraît-il, d'un lapin écorché vif qui se débattait. Son attention a été attirée sur les pattes de ce lapin et depuis cette époque elle a pressenti un vice de conformation sur son enfant. « Sans admettre tous les racontars, dit M. Phocas, il nous semble qu'il n'y a pas lieu de rejeter toujours la notion de l'influence morale de la mère retentissant sur la conformation du fœtus. »

M. Phocas croit d'ailleurs qu'on ne doit pas repousser l'idée de la transmission des difformités acquises.

Au point de vue de l'intervention chirurgicale, cet auteur se déclare partisan de l'intervention, d'une façon générale.

Dans le cas actuel, l'opération a eu pour but d'accoler les deux doigts contigus et de reconstituer un doigt normal ; elle a parfaitement réussi.

En ce qui regarde l'utilité de la radiographie dans les interventions de ce genre, M. Phocas dit formellement :

« A l'aide de ce moyen d'investigation, il est facile de préciser la connexion des doigts supplémentaires avec le squelette de la main et d'acquérir des notions que le simple palper ne démontre pas toujours. »

Au moment où paraît ce fascicule, une autre observation d'anomalies digitales vient d'être publiée, par MM. F. Jayle et C. Jarvis (Presse médicale, 26 février 1898).

Il s'agit d'un cas d'*ectrodactylie des deux pieds accompagnée d'ectrodactylie avec syndactylie de la main droite*. Cette observation est accompagnée de photographies et de radiographies des extrémités malformées, très intéressantes à consulter.

Une radiographie de *doigts syndactyles* (cliché Radiguet) est reproduite dans le journal *La Radiographie* (10 janvier 1898).

SENS STÉRÉOGNOSTIQUE ET CENTRES D'ASSOCIATION

PAR

GEORGES GASNE,

Chef de clinique à la Salpêtrière.

L'hystérie réalise parfois des dissociations de symptômes que ne sauraient obtenir les plus habiles expérimentateurs. Or quel que soit le mécanisme des phénomènes hystériques, il est difficile de ne pas les rapporter au moins au fonctionnement défectueux de territoires anatomiques nerveux ayant une certaine autonomie. Sans vouloir donner plus de valeur qu'il ne faut à un argument de cet ordre, il semble que l'existence d'un symptôme isolé, pur, ne puisse guère s'expliquer, même s'il n'a été constaté que chez des hystériques, autrement que par l'existence d'un centre, d'un territoire limité tenant sous sa dépendance le symptôme en question.

Dans les deux observations qui suivent nous avons trouvé une disparition complète du sens stéréognostique et du sens stéréognostique seul, toutes les autres sensibilités cutanée, musculaire, articulaire étant conservées. Evidemment la notion du relief, l'appréciation par le toucher de la forme des objets ne sont pas le fait d'une sensation simple primitive, elles ne peuvent se former que par un rapprochement entre les sensations éprouvées et celles de divers ordres perçues déjà autrefois au contact d'objets semblables. Ce sens stéréognostique suppose donc la mise en jeu non pas d'un centre de sensibilité mais d'un centre de mémoire et d'association. Or la réalité de ces centres en tant que territoires anatomiques distincts localisables à la surface des hémisphères est encore en question.

Observation I. — Aron..., âgé de 36 ans, employé d'octroi, sans antécédents héréditaires et personnels dignes d'être relevés, vient nous consulter parce qu'il ne peut plus se servir de sa main gauche. Il y a un mois et demi en voulant retenir un paquet qui tombait, il fit un mouvement brusque et il ressentit aussitôt « quelque chose de bizarre » dans tout le membre supérieur gauche ; depuis ce moment il reste inhabile, laisse échapper tout ce qu'il tient dans la main de ce côté, sans ressentir du reste de douleur, bien que les 3e, 4e et 5e doigts lui paraissent légèrement engourdis.

Nous étudions la force musculaire, elle paraît conservée dans tous les segments du membre malade ; toutes les phalanges se fléchissent et s'étendent normalement, avec assez d'énergie. Le dynamomètre donne 29 de ce côté contre 35 à droite, mais notre malade exerce surtout sa main droite.

La sensibilité au premier abord ne paraît pas troublée davantage, le tact est parfaitement conservé ainsi que la sensation douloureuse développée par la piqûre, et la sensation thermique ; la localisation des points explorés est parfaite. Nous avons recherché l'état de la sensibilité articulaire en imprimant des mouvements aux diverses phalanges, les muscles étant dans le relâchement ; ces mouvements sont très bien perçus ; la moindre résistance aux mouvements volontaires est également accusée par le malade (sensibilité musculaire conservée).

Le sens stéréognostique est par contre absolument absent ; qu'on mette dans la main des objets très usuels, une montre, une clef, une pièce de monnaie, un crayon, du bois, de l'étoffe, du papier que la main droite reconnaît instantanément, le malade ne peut dire ce que tient sa main gauche ; il dit c'est chaud, c'est froid, c'est lisse, mais je ne sais pas ce que c'est.

En face d'un tel symptôme isolé l'idée de l'hystérie s'imposait ; ce malade n'en a aucun des stigmates ordinaires, mais il présente un trouble des mouvements oculaires sur lequel M. Raymond a déjà attiré l'attention comme caractéristique de la grande névrose, c'est l'abolition des mouvements volontaires des yeux absolue pour l'élévation et la convergence, et marquée pour les autres mouvements ; tant que son attention n'est pas attirée la musculature oculaire fonctionne parfaitement ; dès qu'on le prie de fixer un objet déterminé, surtout s'il est placé au-dessus du plan horizontal passant par ses yeux, ceux-ci restent immobiles.

Une maladie inflammatoire antérieure explique l'inégalité pupillaire et la déformation de l'iris ; les réactions à la lumière et à la distance sont normales ainsi que le fond de l'œil et l'acuité visuelle.

Observation II. — Pic... âgée de 41 ans, sans antécédents personnels ou héréditaires notables. Le 23 juin dernier, après quelque fatigue, la malade qui avait déjà ressenti quelques engourdissements dans le bras gauche est prise dans la journée de contracture du côté gauche (la face, le bras et la jambe). Elle était raide « comme un morceau de bois » et insensible à la piqûre. Le lendemain, elle peut marcher n'éprouvant plus qu'une certaine raideur de la jambe et une hyperesthésie des membres et du tronc rendant tout contact, même des vêtements, douloureux du côté primitivement contracturé et insensible. Depuis ce moment elle a toujours « comme l'onglée » à la main gauche et tout ce qu'elle veut saisir de cette main lui échappe.

Nous constatons d'abord que les deux membres inférieurs se comportent également bien, même motilité, même absence de troubles de sensibilité, mêmes réflexes rotuliens un peu forts. La main gauche n'amène que 22 au dynamomètre tandis que la droite amène 34, mais toutes les articulations se meuvent normalement.

La sensibilité au tact est parfaitement normale, la piqûre est douloureuse, et bien localisée ; il y a à gauche sur l'avant-bras et la main une certaine hyperesthésie au froid et au chaud dont les sensations restent persistantes. La sensibilité articulaire et musculaire est très bien conservée, de même que la notion de position dans l'espace, la main gauche est toujours immédiatement saisie par la main droite dans quelque direction qu'on la mette. Le compas de Weber marque un écart plus considérable au niveau de la main et de l'avant-bras gauche avant que la malade perçoive les deux piqûres.

Le sens stéréognostique est complètement aboli. La main gauche ne reconnaît ni une allumette, ni un crayon, ni une pièce de monnaie, ni une bille d'ivoire, elle ne distingue pas la soie du coton ou de la laine. La malade ne peut que dire : c'est chaud, c'est froid.

Nous avons noté déjà les sensations subjectives de froid perçues dans le membre supérieur gauche, que la malade est obligée de couvrir plus que l'autre ; il y a en même temps une certaine hyperesthésie, le gant gauche doit être très large, ce gant trop juste est horriblement pénible.

Aucun trouble de réflectivité. Aucun trouble trophique.

On ne relève chez cette malade aucun autre trouble de la santé qu'une certaine diminution de la mémoire coïncidant avec des cauchemars troublant constamment son sommeil, et des colères fréquentes. Il y a un léger tremblement des doigts, un état d'obésité assez accentué. Négation de tout excès alcoolique.

* * *

De ces observations il résulte qu'il existe, isolable, une sensibilité spéciale qu'on peut appeler *sens stéréognostique*, et qui consiste dans l'appréciation de la forme des objets; mais c'est là une sensation complexe et il n'est pas inutile d'insister sur ce fait dans l'étude des diverses anesthésies que, dans une sensation même simple, il est aisé de distinguer deux éléments au moins, d'une part l'impression apportée par les filets nerveux périphériques, d'autre part l'élaboration de cette sensation, sa synthèse avec les images des autres sensations données par le même objet et avec celles des sensations antérieures plus ou moins semblables. C'est ainsi que la notion de tact, de douleur, de température, que la localisation de ces sensations à tel ou tel point de la peau peuvent être troublées par des mécanismes différents ; encore faut-il remarquer que la peau n'a pas le privilège de ces sensations dites simples, les surfaces articulaires ou les ligaments qui les unissent, les muscles sont sensibles. Si cette sensibilité a été niée, c'est qu'on l'a confondue avec les sensations complexes que les auteurs ont réunies sous le nom de sens musculaire, et la notion d'une contraction des muscles et de la mesure même de cette contraction me paraît indéniable. Il suffit d'avoir recherché la sensibilité articulaire (chez les ataxiques par exemple) pour savoir qu'il faut à chaque instant se mettre en garde contre l'artifice dont ils usent pour reconnaître les mouvements imprimés à leurs

articulations et qui consiste justement à mettre en état de tension les muscles moteurs de celles-ci, de sorte que de la notion acquise du fait de cette tension plus ou moins forte ils déduisent la position de l'article.

Mais à l'aide de ces sensations en quelque sorte élémentaires : sensibilité cutanée avec ses modes délicatement différenciés : tact, pression, douleur, température, sensibilité articulaire, sensibilité musculaire, l'esprit élabore une sensation plus complexe, il les réunit, les associe aux sensibilités de même ordre ou d'ordre différent, visuel, olfactif, moteur, etc., dont il a gardé le souvenir ; il apprécie le relief, la forme, la nature de l'objet, il le reconnaît, il a une nouvelle sensibilité, la sensibilité stéréognostique. C'est cette sensibilité stéréognostique dont nous voudrions chercher la localisation. Pour cela il faudrait d'abord l'isoler des sensations élémentaires à l'aide desquelles elle est formée. Que les ataxiques aient perdu l'appréciation de la forme des objets il n'y a rien là de surprenant, leur peau sent mal ou pas du tout, leurs articulations se meuvent sans qu'ils se doutent de leur position, ils n'ont donc plus aucun élément pour connaître l'objet qu'on a mis dans leur main ; joignez à cela que souvent leur sensibilité musculaire n'est pas intacte, et que, surtout pour les petits objets : aiguilles, pièces de 0 fr. 50, elle est mise en jeu de façon trop délicate, ce qui explique justement qu'ils reconnaissent plus facilement les objets volumineux comme un porte-monnaie ou un couteau, tandis qu'ils ne peuvent boutonner le bouton de leur chemise ou épingler leur cravate.

Et ces mêmes signes nous les rencontrons chez la plupart des hémiplégiques organiques, chez qui la précision des mouvements plus quelquefois que la force de ces mouvements est troublée surtout lorsqu'on soustrait les membres au contrôle de la vue. Nous soignons en ce moment un syphilitique qui a été frappé d'hémiplégie droite il y a cinq mois environ : il fait mouvoir aujourd'hui, grâce à une rééducation attentive, chacun des segments de son membre supérieur droit, il peut saisir des objets de faible dimension comme un porte-plume, une allumette, une épingle, mais il lui est impossible de se boutonner parce qu'il ne voit pas le bouton qu'il doit manœuvrer. Si on étudie sa sensibilité, on trouve à côté d'une hypoesthésie cutanée assez notable l'insensibilité absolue des articulations et même des muscles qui les mobilisent.

Il ne faut pas s'appuyer sur de tels faits où les sensations élémentaires ayant disparu la sensation complexe ne saurait exister, pour localiser le sens stéréognostique et nous serons obligés de nous souvenir de cette remarque en étudiant les récents travaux sur ce sujet. Tout concourt cependant à nous faire placer ce centre nouveau dans le manteau cortical des hémisphères.

* * *

A l'ancienne conception du cerveau, centre confus de la pensée et de la motilité volontaire, s'est substituée la doctrine des localisations cérébrales. S'il est difficile, comme le fait remarquer Van Gehuchten, de reconnaître dans la structure de l'écorce grise des différences sensibles d'une région à une autre, les observations anatomo-cliniques, les expériences physiologiques nous permettent de donner aux territoires corticaux une valeur fonctionnelle bien différente. Un point du moins est acquis définitivement, nous savons que la destruction de certaines parties de l'écorce cérébrale est suivie de la paralysie des muscles du côté opposé du corps. Cette « zone motrice » occupe à peu près la partie moyenne de la surface corticale.

En arrière d'elle, Meynert localisa les centres de sensibilité, l'on fit de la zone frontale le siège de l'intelligence et pendant quelque temps on vécut sur le schéma très simple du cerveau intellectuel, moteur et sensitif.

Mais de toutes parts on interrogea avec plus de soin la sensibilité des hémiplégiques, des anciens opérés, des animaux en expérience et pendant que Ferrier, Betcherew, Horsley maintenaient la séparation des centres sensitifs et des centres moteurs, Schiff et Munk nièrent l'existence de ces derniers ; ils rapportèrent aux seuls troubles de la sensibilité les phénomènes paralytiques des hémiplégiques : ceux-ci doivent à leur lésion la perte de leur sens musculaire et les troubles de la motilité ne sont qu'une conséquence de cette anesthésie spéciale. Entre ces théories extrêmes se place la conception de Tripier généralement acceptée aujourd'hui, les centres moteurs et les centres sensitifs sont superposés, un même élément nerveux reçoit l'impression de la périphérie et la réfléchit sous forme de mouvement.

Il est impossible de nier l'existence de troubles de la sensibilité dans les lésions corticales suivies de phénomènes moteurs ; la rapide disparition de ces troubles, leur peu d'intensité, leur modalité particulière expliquent qu'ils aient longtemps passé inaperçus. Il résulte en effet des thèses récentes de Aba, de Bourdicault-Dumay, de Verger, que ces troubles existent au moins transitoirement dans l'immense majorité des cas sinon dans tous les cas où la zone corticale dite motrice est lésée.

Mais cette étude ne laisse pas que d'être encore peu avancée à cause de la difficulté où l'on est de s'entendre sur la nature des diverses sensibilités. En particulier le mot de sens musculaire, synonyme pour certains de sens stéréognostique, a été pris dans les acceptions les plus diverses ; on l'a employé pour désigner la perception de différence entre divers poids, autrement dit la notion de l'effort dépensé, ce qui est pour nous la vraie

sensibilité musculaire. Mais on l'a employé aussi pour désigner la force musculaire caractérisée par la résistance aux mouvements passifs et qui n'a rien à voir avec la sensibilité ; on l'a employé pour désigner la perception des mouvements passifs, perception qui n'est autre que le résultat de la sensibilité articulaire ; on l'a employé pour désigner la notion de position des membres et de leurs segments, dite encore le sens de l'espace, ou la sensation de pression, et M. Aba admet que ces six facteurs réunis concourent à former le sens musculaire ; aussi dans les 2 observations où il note les troubles du sens musculaire et du sens stéréognostique comme existant à l'exclusion de tout autre trouble de sensibilité, nous savons que la sensibilité articulaire, que la sensibilité musculaire étaient altérées ; que, par contre, elles étaient indemnes dans les 4 observations caractérisées pour lui par l'absence de troubles stéréognostiques et musculaires malgré la présence des troubles de la sensibilité douloureuse, thermique et du sens de localisation (indication du point où a porté la piqûre ou l'attouchement). Il n'y a donc pas à proprement parler dans toutes ses observations de perte isolée du sens stéréognostique ; il faut ajouter du reste que loin de localiser les troubles de sensibilité dans les régions atteintes par le processus destructeur, l'auteur considérant que ces troubles ont disparu rapidement a de la tendance à les mettre sur le compte d'un « acte inhibitoire exercé par ce qui reste de la partie lésée et par les éléments nerveux avoisinant celle-ci ». C'est peut-être faire la part un peu belle à l'inhibition en face d'un malade qui peut comprendre un interrogatoire aussi délicat que celui de la recherche des troubles de la sensibilité.

Verger qui a fait sa thèse sous l'inspiration de M. le Doyen Pitres, étudie les anesthésies consécutives aux lésions de la zone motrice. Sans nous arrêter aux très intéressants résultats des nombreuses expériences de l'auteur qui lui ont permis de conclure que, après l'abolition de la zone motrice, il y a dans tous les cas des symptômes d'anesthésie ou du moins d'hypoesthésie, que cette anesthésie porte sur les sensations tactiles proprement dites, les sensations douloureuses qui sont surtout des sensations de défense n'étant pas atteintes, que la topographie en est plus diffuse que celle des troubles moteurs, que la durée en est éphémère et paraît être en rapport avec l'étendue de la lésion, nous relèverons surtout cette autre conclusion à savoir que ce sont principalement les sensations associées qui font défaut dans les lésions corticales, que la perte de ces notions complexes, ce que l'auteur appelle l'akinesthésie, en est le caractère dominant : l'akinesthésie pouvant être complète, absolue même si la diminution des modes élémentaires de la sensibilité générale est peu marquée et seule elle est localisée dans les circonvolutions cérébrales. C'est qu'en

effet les centres rolandiques ne sont pas des centres de perception des sensations brutes cutanéo-musculaires, ce sont déjà des centres d'association et de mémoire musculo-tactile, comme les centres rolandiques moteurs sont des psycho-moteurs. Il faut concevoir une série d'étapes entre les centres de perception de chaque sensation élémentaire et les centres moteurs volontaires rolandiques. Il y a donc, comme le soutient M. Pitres, confusion dans l'écorce cérébrale des territoires d'association et des territoires de projection ; encore l'auteur est-il très prudent et s'abstient dit-il de discuter la question de savoir si les troubles sensitifs qu'il a constatés sont un effet direct de la lésion en elle-même ou d'une répercussion lointaine du traumatisme sur les centres situés autre part, par voie inhibitrice ou par l'intermédiaire de troubles circulatoires. Rappelons qu'il a en effet toujours constaté à côté de la perte du sens stéréognostique des troubles de la sensibilité tactile et musculaire, et il est seulement en droit de dire que la destruction de la zone rolandique n'abolit pas la perception de la sensation brute — il n'y a pas anesthésie, il y a hypoesthésie — mais seulement la perception des variations qualitatives de cette sensation; que c'est un centre de sensibilité perfectionnée, ce qui ne veut pas dire pour cela un centre d'association.

M. Bourdicault-Dumay sépare nettement au contraire le sens stéréognostique des sensibilités tactiles, douloureuses et thermiques de la peau et même de la sensibilité musculaire proprement dite, uniquement mise en éveil par la contraction des muscles, facilement perçue quand on s'oppose aux mouvements et différente également des sensibilités articulaires, capsulaires, etc. Il a constaté que l'évolution des désordres de ces sensibilités élémentaires pouvait être indépendante de l'évolution des troubles du sens stéréognostique et pour expliquer ce phénomène étrange de gens pouvant toucher un objet, le sentir, apprécier même parfois s'il est grand, petit, mou, rond, etc., et cependant incapables de le reconnaître, il les compare aux malades atteints de cécité, de surdité psychique.

Il y aurait dans ces cas abolition des images commémoratives tactiles et par suite impossibilité de rapprocher les sensations éprouvées de celles déjà produites par les objets semblables. N'y a-t-il point là la nécessité d'une localisation corticale spéciale pour le sens stéréognostique? Ce centre nouveau, centre de représentations acquises, fonction d'éducation, il faut bien admettre avec Wernike qu'il est double puisqu'avec la main saine les objets sont immédiatement reconnus. Mais M. Bourdicault-Dumay ne se contente pas d'en supposer l'existence, s'appuyant sur 2 observations de Wernike et sur une 3e de Dubbers il en précise le siège à l'union du tiers moyen et du tiers inférieur de la circonvolution pariétale ascendante de l'un et de l'autre côté.

Cette conclusion est-elle exacte? Elle contredit la plupart des anatomistes pour qui les neurones d'association qui servent aux fonctions psychiques ne seraient pas groupés en ilots séparés, mais au contraire sillonneraient en tous sens la substance grise des circonvolutions. La synthèse, le rapprochement des sensations actuelles et des sensations passées ne peuvent évidemment se faire que par l'intermédiaire de filets nerveux dits d'association qui mettront en rapport les centres sensitifs divers entre eux et avec les centres des souvenirs anciens. Les fibres d'association seront ainsi opposées aux fibres de projection qui mettent en rapport les organes récepteurs périphériques et les centres corticaux. Histologiquement rien ne distingue les fibres d'association des fibres de projection, elles se confondent dans la substance blanche inséparable, seule l'étude des dégénérescences et l'étude du développement permettent peut-être de saisir leur disposition.

Or M. Pitres, au congrès de Nancy en août 1896, disait de ces neurones d'association qu'ils échappaient à la méthode anatomo-clinique, que les fonctions qui leur sont attribuées n'étaient pas localisables, il concluait ainsi : c'est vraisemblablement courir après une chimère que de rechercher le siège de l'intelligence, de la mémoire, du jugement, de la volonté. Et en février 1897 à la Société de biologie, M. Déjerine, se basant sur les dégénérescences secondaires consécutives aux lésions de la corticalité, montre que si seul le secteur moyen de l'hémisphère envoie des fibres de projection dans le pied du pédoncule cérébral, les secteurs antérieur et postérieur sont reliés au thalamus par de très nombreuses fibres de projection; la même année au mois de juin, avec Mme Déjerine, il constate que les faisceaux différenciés du centre ovale des hémisphères ne sont pas exclusivement formés par une seule variété de fibres (de projection, d'association ou commissurales), mais qu'ils constituent des faisceaux mixtes.

***

En face de l'autorité incontestée qui s'attache aux noms de MM. Pitres et Déjerine, s'élèvent la conception de Flechsig et les résultats de vingt années de recherches sur lesquelles il s'appuie. Cet auteur montre que ce sont les centres de perception qui se développent les premiers bientôt complétés par des fibres à direction centrifuge, fibres de projection. Mais ces centres n'occupent qu'un tiers de l'écorce, un tiers de l'écorce seulement est en rapport direct avec la conduction des impressions sensitives et avec les mécanismes moteurs, les deux autres tiers reçoivent de ces centres sensitifs des fibres myélinées, ils sont destinés à la pensée, ils ne se développent qu'un mois après la naissance et pour un même point reçoivent des filets nerveux issus de centres de projection différents, preuve de leur

rôle coordinateur et élaborateur. Du reste ces centres d'association n'acquièrent leur développement que chez l'homme ; chez l'animal, même le plus élevé, ils sont beaucoup moins considérables ; chez le fœtus ils sont à l'état rudimentaire, alors que déjà les sphères sensitivo-motrices sont constituées ; ils restent stationnaires chez les arriérés, les idiots, les imbéciles, ils prennent une singulière extension chez les individus dont l'intelligence est supérieure.

Les centres sensoriels étant les premiers à se couvrir de myéline forment dans le cerveau du fœtus ou du nouveau-né des ilots distincts. Mais ces centres sont subordonnés les uns aux autres et « non d'égale condition » : la sphère tactile commande dès le début et garde la direction générale pendant toute la vie, elle est la plus étendue, elle est au centre, les sphères visuelle et auditive sont excentriques et par conséquent en rapport moins direct avec les autres circonvolutions.

La sphère tactile qui reçoit non seulement les impressions des téguments externes, mais aussi les impressions organiques liées à la respiration, à la circulation, etc., comprend les circonvolutions centrales, le lobule paracentral, la partie voisine de la circonvolution du corps calleux et de la partie postérieure des trois circonvolutions frontales, là les fibres sensitives se mettent en connexion avec les cellules d'origine des fibres motrices.

La sphère auditive la dernière développée, n'apparaissant qu'après la naissance, comprend la partie moyenne de la première temporale et l'opercule inférieur de la scissure de Sylvius ; les fibres du nerf cochléaire se terminent là autour des cellules d'origine des fibres qui vont aux masses grises du pont et au delà à l'écorce cérébelleuse et aux noyaux d'origine des nerfs moteurs périphériques.

La sphère visuelle est sur la face interne de l'hémisphère autour de la scissure calcarine, de là des neurones centrifuges vont à la couche optique correspondante puis aux masses grises inférieures ou à la sphère tactile. Flechsig explique comment la destruction de cette zone n'amène pas de paralysie des muscles oculo-moteurs dont le centre serait plus loin bien que l'excitation de cette même zone provoque comme Munk l'a montré des mouvements des globes oculaires.

La sphère olfactive, qui a perdu chez l'homme la prééminence qu'elle conserve encore chez beaucoup d'animaux où elle se développe la première, est formée du trigone olfactif, de la partie voisine de la circonvolution du corps calleux, de la substance perforée antérieure, du repli cunéiforme et de la partie voisine de la circonvolution de l'hippocampe.

Ces centres sont à la fois sensitifs et moteurs, les impressions recueillies à la périphérie arrivent jusqu'à eux par une série de neurones centripètes superposés et de là sont réfléchies à travers les neurones centri-

fuges successifs jusqu'aux muscles périphériques. Ce sont les centres nerveux pour les réflexes d'origine corticale (Van Gehuchten).

Tout le reste de l'écorce, les deux tiers chez l'homme de la surface hémisphérique, est occupé par les centres d'association ou centres psychiques qui ne se recouvrent que très tard de myéline. Il y en a trois :

C'est d'abord le grand centre d'association postérieur, comprenant une grande partie du lobe occipital, du lobe pariétal et du lobe temporal ; il serait spécialement le siège de l'intelligence proprement dite ; ses lésions provoqueraient des troubles de la mémoire et de l'association des idées, l'incohérence, la démence.

Le centre d'association moyen est localisé dans l'insula de Reil, il est surtout en rapport avec les fonctions du langage.

Le centre d'association antérieur comprenant la partie antérieure du lobe frontal intéresserait surtout la personnalité de l'individu, ses lésions supprimant l'attention active et modifiant le caractère.

Ces trois centres sont absolument indépendants des masses grises inférieures, ils n'ont pas de fibres de projection, ils reçoivent des filets centripètes venant des sphères sensibles et envoient des filets centrifuges qui y retournent, les maintenant ainsi en dépendance immédiate.

C'est dans les centres d'association que les sensations tactiles, visuelles, olfactives, acoustiques se réunissent, se fusionnent, sont comparées entre elles et avec les sensations passées, ce sont les instruments de la pensée et de la volonté. On conçoit combien ils doivent varier dans l'échelle des êtres depuis les animaux les plus inintelligents jusqu'à l'homme, et chez l'homme même d'un individu à un autre.

Ainsi les neurones d'association comme les neurones de projection sont groupés en ilots séparés et par conséquent accessibles aux recherches anatomo-cliniques sinon à l'expérimentation puisqu'ils sont le propre de l'homme. Pendant le premier mois de l'existence les impressions diverses arrivent au cerveau de l'enfant et sont réfléchies ne pouvant être conservées ni comparées, il n'y a aucun mouvement volontaire : peu à peu les fibres d'association vont unir ces sphères sensitivo-motrices aux centres psychiques permettant d'abord le souvenir puis la comparaison des diverses images ; de nouvelles fibres partant des centres psychiques vont aux sphères sensitivo-motrices et celles-là permettent de maîtriser le mouvement réflexe et de provoquer le mouvement volontaire.

C'est l'étude du développement, l'apparition successive d'ilots myélinés dans le cerveau du fœtus et de l'enfant qui a permis de faire la localisation de ces centres.

Histologiquement on trouve quelque différence entre les centres d'association et les centres de projection : cellules fusiformes géantes, surabon-

dance des fibres intracorticales d'association déjà signalée sous les noms de ruban de Vicq d'Azir, de substance réticulaire d'Arnold.

Enfin si l'on peut imaginer ce que serait un individu dont les sphères de sensibilité seraient seules détruites avec conservation des centres d'association ou *vice versâ*, il faut avouer que les cas sont rares où les hasards des destructions pathologiques ont permis de constater la réalité de la description de Flechsig. Cet auteur en relate deux : l'un dû à Heubner dans lequel la sphère auditive gauche intacte était séparée de toutes les parties voisines supérieures,postérieures et inférieures par un foyer de ramollissement : le malade entendait et répétait les mots prononcés devant lui mais sans en comprendre le sens et sans en garder le souvenir. L'autre dû à Nothnagel se rapportait à un homme qui devint aveugle par ramollissement des deux sphères visuelles et cependant conserva le souvenir de l'aspect extérieur, des formes et des couleurs des objets vus autrefois.

* * *

Mais ce que le physiologiste ne peut faire par expérimentation, ce que la pathologie ne peut réaliser que rarement par des destructions anatomiques, l'hystérie va le réaliser et les cas que nous avons rapportés sont des exemples frappants de la dissociation de ces centres cérébraux, les uns centres de projection servant à la sensation simple et au mouvement réflexe plus ou moins compliqué et coordonné mais involontaire, les autres centres d'association servant à la sensation complexe formée de la comparaison des images présentes et passées et à la motilité volontaire.

Certes il est difficile de tirer d'un fait d'ordre purement clinique un argument en faveur d'une thèse anatomique. Il faut avouer cependant que l'esprit est naturellement porté à supposer qu'une fonction qui peut si nettement s'isoler cliniquement doit pouvoir aussi s'isoler anatomiquement. Quoi qu'il en soit, nos observations prouvent que le sens stéréognostique résultat complexe de l'association de sensations simples actuelles et d'images antérieures conservées par le souvenir, peut disparaître sans que les parties élémentaires dont il est formé aient elles-mêmes disparu. Elles affirment de nouveau la nécessité de spécifier dans l'étude des anesthésies et principalement des anesthésies d'origine corticale ce qui appartient à l'impression proprement dite des centres sensitifs et ce qui appartient à l'élaboration des phénomènes perçus.

AMYOTROPHIE DU MEMBRE SUPÉRIEUR DROIT, CONSÉCUTIVE A LA VARIOLE, CHEZ UN FELLAH

PAR

J. B. CHARCOT.

Ancien chef de clinique de la Faculté.

Assouan, 17 janvier 1898.

Etant donnée l'absence totale d'observation accompagnant la photographie, l'intérêt du cas résidera presque uniquement dans son côté pittoresque. Toutefois, si nous avions eu plus de temps à notre disposition et un interprète sérieux, il nous aurait été possible de faire quelques remarques intéressantes, car les cas semblables à celui-ci paraissent assez nombreux en Egypte.

En effet, traversant rapidement l'Égypte, et ne nous arrêtant que quelques instants de temps à autre, nous avons vu, sans les chercher, trois cas absolument semblables et dus à la même cause, la variole, maladie dont la fréquence dans ce pays était si grande avant l'occupation des Anglais qui ont rendu la vaccine obligatoire depuis quelques années.

La photographie malheureusement nous a trahi et des trois clichés un seul mérite les honneurs de l'Iconographie. (Pl. VIII.)

Les seuls renseignements que nous avons pu obtenir, nos connaissances en arabe étant des plus insuffisantes, sont les suivants :

Le vieillard en question est âgé de 64 ans, c'est un Fellah, natif d'Assouan, autrefois cultivateur, mais qui, depuis l'apparition de son amyotrophie, se contente pendant les mois d'hiver de se joindre à la cohorte qui harcèle de demandes de *backchiche* les heureux touristes qui voyagent sur le Nil.

A 24 ans il fut atteint de variole : ceci semble absolument certain, et il porte d'ailleurs de nombreuses traces de cette affection. A cette époque, pendant ou après (?) survint une paralysie de son membre supérieur droit à laquelle succéda l'amyotrophie qui persiste encore et que l'on voit bien nettement sur notre photographie. A cela se bornent nos renseignements bien péniblement recueillis, la piastre à la main.

L'amyotrophie porte sur la totalité du membre et est très prononcée, la sensibilité paraît intacte dans tous ses modes. Le squelette est normal comparé pour ses dimensions à celui du membre opposé. Les seuls mouvements possibles du bras sont des mouvements de rotation en dedans et en dehors,et du côté de l'avant-bras sur le bras de très faibles mouvements de flexion et d'extension.

L'aspect et l'observation (?) des deux autres malades dont les clichés n'ont malheureusement rien donné étaient identiques, sauf que l'un était âgé de 26 ans (il avait eu la variole à 18 ans) et l'autre de 32 ans avec la variole à 17 ans.

S'agit-il dans ces cas d'une de ces névrites post-varioliques décrites par Joffroy, ou au contraire d'une poliomyélite spinale antérieure aiguë de l'adulte. L'insuffisance d'examen et d'observation ne nous permet pas de trancher la question ; toutefois, il nous semble peut-être plus vraisemblable qu'il s'agit de névrite post-variolique. Il est presque inutile d'ajouter qu'aucun traitement électrique n'avait été appliqué, les hôpitaux de Th. Cook et C°, petites merveilles d'installation et qui rendent actuellement tant de services, n'existant pas encore quand nos malades ont été atteints de variole.

Cette photographie a été prise sur la rive gauche de la première cataracte : l'individu qui se trouve sur le même cliché, les bras croisés, a persisté, peu respectueux des lois du Coran, et malgré nos prières, à se placer devant l'objectif ; nous ne le regrettons pas, car ses bras musculeux ne font que mieux ressortir l'amyotrophie du vieillard ; il fait partie des Soudanais superbes gaillards qui pour quelques sous se jettent de 15 mètres de haut dans les rapides vertigineux de la première cataracte.

LES PEINTRES DE LA MÉDECINE

UNE OPÉRATION SUR L'OEIL

PAR

HENRY MEIGE.

Une peinture de la galerie de Schwerin représente un chirurgien de village pratiquant une opération sur l'œil d'un paysan.

C'est, à notre connaisssance, le seul document pictural se rapportant à ce genre d'opération. Il est de la main d'un peintre allemand du XVIIIe siècle, Dietrich, qui acquit en son temps une grande célébrité.

* * *

Christian Wilhelm Ernst Dietrich ou Dietricy (il signait Dietricu) naquit à Weimar, le 30 octobre 1712, et mourut à Dresde, le 23 ou 24 avril 1774. Il eut pour premiers maîtres : son père Johann Georg Dietrich et le paysagiste Alexander Thiele.

De bonne heure, il acquit un certain renom qui lui valut le patronage du comte de Buhl. Grâce à la libéralité de ce dernier, il put faire un voyage en Hollande où il ne tarda pas à se laisser séduire par les maîtres des Pays-Bas. Peintres de genre et peintres de paysage lui parurent dignes d'être à imiter. Aussi le nombre des œuvres de Dietrich qui se ressentent de l'influence hollandaise ou flamande est-il considérable. Il s'inspira de Rembrandt, de van Ostade, de Brouwer, d'Everdingen, Berghem, Pœlemburg, etc. etc.

Plus tard, vers 1742, Dietrich voyagea en Italie où il se fit remarquer par la facilité avec laquelle il sut s'approprier la manière des maîtres italiens, des paysagistes principalement. Puis, il revint à Dresde où il fut bientôt nommé professeur à l'Académie et peintre de la cour.

De son vivant, Dietrich a joui d'une grande réputation en Allemagne, et jusque dans les pays voisins. C'est lui que Winckelmann appela le « Raphaël du paysage », ce qui est peut-être excessif. A coup sûr, ses tableaux de genre sont loin de valoir ceux des maîtres qu'il s'efforça d'imi-

ter. Cependant, il est juste de reconnaître que Dietrich possède des qualités dont les peintres allemands, ses contemporains, n'ont laissé que de très rares exemples.

Durant son séjour en Hollande, cet artiste dut prendre le goût des scènes réalistes ; il y apprit à puiser ses inspirations dans la nature et il s'est efforcé de rester fidèle aux sages enseignements des Flamands et des Hollandais.

A vrai dire, dans ce genre de peinture, il ne témoigne pas d'une bien grande originalité : c'est un imitateur consciencieux, qui s'assimile aisément la manière de ses modèles préférés, mais auquel il manque l'entrain et la virtuosité dont ont fait preuve les maîtres de l'art des Pays-Bas.

Outre ses paysages qui constituent la partie la plus importante de son œuvre, Dietrich a peint un grand nombre de scènes d'intérieur (1). Parmi ces dernières nous en connaissons deux qui ont trait à des opérations chirurgicales pratiquées par des barbiers rustiques :

Un Dentiste qui se trouve dans la galerie de Schwerin, et qui forme pendant à *l'Opération sur l'œil* dont nous allons parler (2).

* * *

Ce tableau est intitulé : *Dans la chambre d'un chirurgien* (Pl. IX).

Le décor est conforme aux traditions de l'école des Pays-Bas : intérieur sombre où pénètre, par une fenêtre à vitraux, un jet de lumière, qui vient poser çà et là un reflet brillant, sur un cuivre, sur un verre, sur le bord d'un plat, sur le coin d'une table. Mobilier des plus simples : escabeau grossier, chaise boiteuse, vieux tonneau servant de guéridon, et, pour orner les murs, quelques rayons branlants chargés d'écuelles, de fioles et de cruches ébréchées.

Les ustensiles professionnels se réduisent à bien peu de chose : quelques emplâtres, des pots d'onguent, un ou deux instruments bons à tout faire. C'est encore la chaise, où s'assoit le patient pour se faire panser, saigner, gratter un cor, ouvrir un furoncle ou simplement raser la barbe, c'est encore cette *chaière*, apte à tous les besoins du barbier chirurgien, qui constitue l'accessoire le plus symbolique de son modeste cabinet de consultation.

C'est là que le client a pris place, tournant le dos à la fenêtre.

A n'en juger que par sa mine, il serait aventureux de compter sur de gros honoraires. Le pauvre diable est vêtu d'habits usés jusqu'à la corde ; une mauvaise pièce dissimule mal le trou que son coude a dû percer depuis longtemps déjà dans sa manche. Sous les coups de soleil et sous

(1) Dietrich a aussi laissé un assez grand nombre de gravures parmi lesquelles un *Arracheur de dents* et un *Charlatan* sont au musée d'Aix-la-Chapelle.

(2) N° 271 du Catal. Schlie 1882, B. II, 34, L. 25.



LES PEINTRES DE LA MÉDECINE

Dietrich (1712-1774)
École allemande.

Une opération sur l'œil.

(Galerie de Schwerin.)

les giboulées, son feutre a pris une forme et une couleur indescriptibles avec des bords frangés qui pendent par lambeaux.

L'opérateur est d'ailleurs assorti à son client ; sa mise n'a rien de recherché ; il est évidemment du même acabit que ce dernier : c'est un villageois peu fortuné auquel le métier d'oculiste n'a guère profité jusqu'à ce jour. Il n'est plus jeune : son crâne se dénude, cependant quelques mèches grises passent encore sous le béret déformé qui lui sert de couvre-chef.

L'opération qu'il fait ne doit pas être bien compliquée ; mais elle nécessite avant tout une immobilité absolue du patient. Cela n'est pas sans doute aisé à obtenir, car, pour refréner les mouvements intempestifs, le vieux chirurgien emploie des procédés énergiques.

A pleine main, il empoigne son malade par les cheveux et lui maintient la tête en bonne position afin d'éclairer son champ opératoire. Impossible de bouger pour esquiver l'instrument, sous peine de subir le supplice plus atroce d'un douloureux tiraillement des cheveux.

Ce n'est pas tout. Comme les agitations des jambes peuvent, elles aussi, faire dévier la main de l'opérateur, ce dernier a jugé bon de paralyser leurs mouvements en posant tout bonnement son pied sur le genou de sa victime. Dame ! quand on est seul, sans aide, — sans même le concours de la vieille commère qui remplit si utilement le rôle de contention dans les officines de Teniers et de Brouwer, — il faut bien user de subterfuges. Au surplus, pour le louable but que poursuit le chirurgien, excusables sont les procédés de rigueur dont il fait usage.

Que veut-il tenter ? Très probablement, retirer de l'œil de son client un corps étranger insupportable, quelques grains de poussière sans doute.

Rien de plus. L'instrument dont il se sert est une sorte de stylet très fin maintenu entre le pouce et l'index, la tige passant entre le médius et ce dernier doigt, à la façon dont certaines personnes tiennent une plume à écrire. La pointe arrive au contact de la cornée et l'on a lieu d'être surpris que l'opérateur ne songe pas à écarter les paupières, car il est bien probable qu'un clignement défensif va le gêner dans son opération.

Ce n'est pas que la chirurgie oculaire fût ignorée au XVIIIe siècle ; elle atteignait même un degré de perfection tel qu'on a pu dire de cette époque qu'elle était la Renaissance de l'ophtalmologie. En France, les noms et les œuvres de Jacques Daviel, de Pellier de Quengsy, de Janin, etc., témoignent des progrès faits dans cette branche de la chirurgie. L'opération de la cataracte devenait de pratique courante, et l'arsenal des oculistes était fort bien monté (1).

(1) Consulter la *Chirurgie oculaire française au XVIIe siècle. Pellier de Quengsy*, par A. Terson. Paris, Steinheil, 1895.

Mais il est bien certain que les procédés opératoires délicats n'étaient pas à la portée des barbiers de village. Les soins qu'ils donnaient aux yeux se limitaient à de grossiers pansements pour les inflammations des paupières ou à l'extraction de corps étrangers facilement accessibles.

C'est une intervention de ce genre que Dietrich a voulu représenter.

Si simple soit-elle, celle-ci est certainement douloureuse, car le patient pousse des cris déchirants. Selon la tradition, l'opérateur n'en est nullement ému ; tout au contraire, il semble y prendre un malin plaisir et sa vieille figure s'anime d'un rire qui ne semble guère compatissant. Mais bah ! pense-t-il, ce n'est qu'un mauvais moment à passer, et s'il souffre, ce pauvre diable, après tout, c'est pour son bien...

De cette scène de chirurgie rustique, se dégagent les mêmes impressions que nous avons déjà eu l'occasion de signaler à propos des peintures analogues de Teniers et de Brouwer. Mais ici, comme dans toutes ses œuvres, Dietrich se montre notablement inférieur à ses inspirateurs. Non seulement dans sa facture plus lourde, dans son coloris plus éteint, mais dans l'agencement de ses personnages et dans la disposition du décor et des accessoires, il fait preuve d'un art moins consommé, d'une compréhension moins élevée des scènes naturalistes.

La grimace du malade est médiocrement expressive.

A ne considérer que sa bouche, on devine bien qu'il pousse un cri de douleur ou d'effroi. Mais la mimique des yeux n'accompagne pas celle du reste du visage. L'ensemble constitue un masque peu significatif, moins naturel, moins vivant, dont Brouwer eût désavoué l'exactitude.

Et ces crispations des poings, ces contractions des bras, ces mouvements brusques des jambes, que le maître hollandais n'a jamais omis d'indiquer, tous ces détails empreints de vérité pittoresque qui donnent à ses malades tant de saveur réaliste, tout cela fait défaut dans la peinture de Dietrich. Son paysan semble mieux éduqué, plus résigné à son sort, mais il est moins comique et aussi moins émouvant.

Il faut cependant rendre justice au peintre allemand et reconnaître qu'il a su trouver une note d'un amusant réalisme en nous montrant la façon cavalière dont le vieil opérateur impose l'immobilité à son malade. Nous doutons fort que ce procédé simpliste soit aujourd'hui à la portée des oculistes, et plus encore qu'il soit du goût de leurs clients.

Le gérant : P. BOUCHEZ

Imp. G. Saint-Aubin et Thevenot. — J. Thevenot, successeur, Saint-Dizier.



Phototype nég. J.-B. Charcot *Photocoll. Berthaud*

ATROPHIE MUSCULAIRE CONSÉCUTIVE A LA VARIOLE

Chez un Fellah.

(J.-B. Charcot.)

ÉTUDES DE PHYSIOLOGIE MORPHOLOGIQUE

DE QUELQUES VARIÉTÉS DE LA MARCHE ET DE LA COURSE

BIBLIOTHÈQUE DE LA SALPÊTRIÈRE

PAR

Le Dr PAUL RICHER.

Avant d'entreprendre cette étude, je devrais régulièrement commencer par décrire le type ordinaire de la marche et de la course. Je ne le ferai point cependant, pour ne pas allonger cet article et aussi pour ne point trop me répéter, ayant déjà fait cette description en trois endroits différents dans l'un des numéros de ce journal même. Je prie donc le lecteur de se reporter à l'une de ces trois publications (1).

Je me contenterai de donner ici les trois figures ci-contre (Fig. 1, 2, 3).

Nous n'avons pas la prétention d'étudier toutes les variétés de la marche et de la course, car elles sont fort nombreuses. Il nous suffira d'indiquer les principales, en insistant sur une variété dont il a été beaucoup parlé dans ces derniers temps, la marche et la course dites « en flexion. »

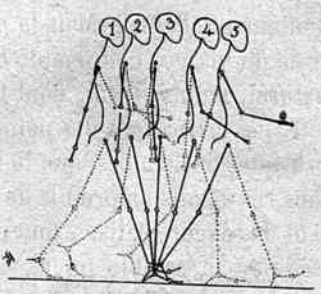

Fig. 1. — Un double pas. — La jambe portante est figurée par des traits pleins, la jambe oscillante par des traits pointillés.

Il importe de faire remarquer au préalable que toutes les variétés de la marche ou de la course se rattachent au type de la marche ordinaire sur terrain horizontal, et que l'on pourrait les classer, en prenant la marche type comme schéma, suivant qu'elles en exagèrent, en atténuent, ou en suppriment même certains éléments constitutifs.

Il faut compter d'abord avec les variétés individuelles. Nous savons

(1) Nouvelle Iconographie de la Salpêtrière, année 1894, p. 136. Revue générale des sciences pures et appliquées, année 1895, p. 335. *Physiologie artistique*. Doin, éditeur, 1895, p. 244.

combien la démarche de chacun de nous diffère, au point de devenir un signe caractéristique de notre physionomie. Bien mieux, le bruit de notre pas seul suffit à nous faire reconnaître. Comme l'attitude et le maintien, la démarche a son expression physiognomonique, dont la raison se trouve dans notre constitution physique et morale. Les conditions toutes mécani-

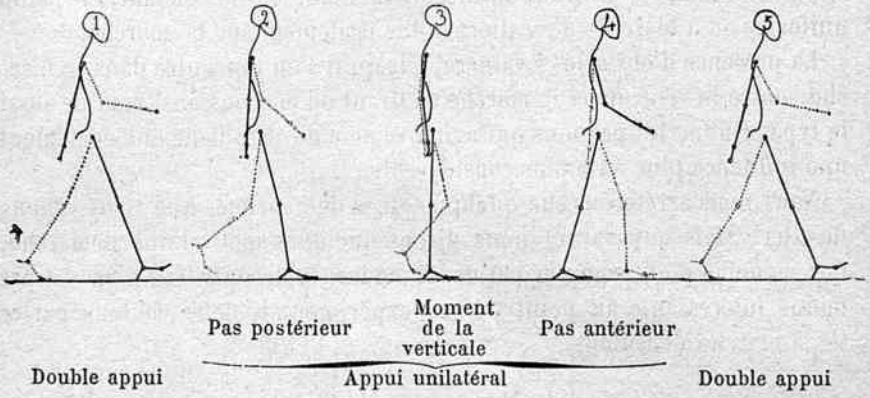

Fig. 2. — Différents temps de la marche.



Fig. 3. — Marche sur plan horizontal. — Moment du double appui. Les orteils du pied gauche n'ont pas encore pris entièrement contact du sol (d'après une phot. inst. de M. Londe).

ques de la conformation du squelette et de la disposition des masses musculaires qui le font mouvoir amèneront nécessairement des modifications variées dans les mouvements si complexes dont se compose la marche ; de même le moral s'y reflétera, donnant à chacun de nos mouvements une accentuation particulière, et c'est de toutes ces modifications minimes en soi, mais dont le groupement forme un ensemble très caractéristique, que se compose la démarche de chacun de nous.

On comprend également que la profession imprime un caractère tout spécial à la démarche, surtout si cette profession oblige l'individu à marcher dans des conditions particulières, soit avec une charge, soit sur un terrain inégal et broussailleux. C'est ainsi que les facteurs, les paysans, les manouvriers, les coltineurs, les soldats, les cavaliers,

ont une marche spéciale. Les vêtements et la forme des chaussures influent également sur la marche : on ne marche pas de même façon avec une robe, une soutane, ou avec une culotte, avec des souliers, longs ou courts, avec ou sans talons, nu-pieds ou chaussé des socques de certains pays, avec des sabots ou avec des escarpins, etc...

La nature du terrain, uni ou inégal, montant ou descendant, en pente uniforme ou à marches d'escalier, influe également sur la marche.

La présence d'obstacles à vaincre, tels qu'il s'en rencontre dans la marche contre le vent, dans la marche en tirant ou en poussant, modifie aussi le type. Enfin, les passions qui agitent l'âme du marcheur ont également une influence plus ou moins considérable.

Nous nous arrêterons sur quelques-unes des variétés que nous venons de citer. Mais auparavant nous dirons quelques mots d'une démarche, qui, pour ne point compter parmi les modes de locomotion, n'en est pas moins intéressante au point de vue expérimental, nous voulons parler de la marche à reculons.

A. Marche a reculons.

Nous avons relevé là, par contraste, la confirmation des observations faites sur la marche en avant. Dans la marche à reculons (Fig. 4), au moment où le pied se porte en arrière, le torse se penche en avant pour faire équilibre au membre ainsi déplacé. On constate en effet, sur la série des images chronophotographiques d'un homme qui marche à reculons, que le torse est en général plus penché en avant que dans la marche ordinaire.

Les oscillations du torse dans le sens antéro-postérieur sont beaucoup plus marquées. Elles se produisent très nettement de la façon suivante ; dans le pas antérieur, le corps incline en avant, dans le pas postérieur il incline en arrière. Elles sont en somme de même sens que dans la marche ordinaire, mais plus accentuées. J'ajouterai que, de prime abord, il est peut-être difficile, en présence de la série chronophotographique de la marche à reculons, de reconnaître le sens de la marche, mais, en y regardant de près et surtout en la comparant avec les séries de la marche en avant, il est aisé de relever des différences,

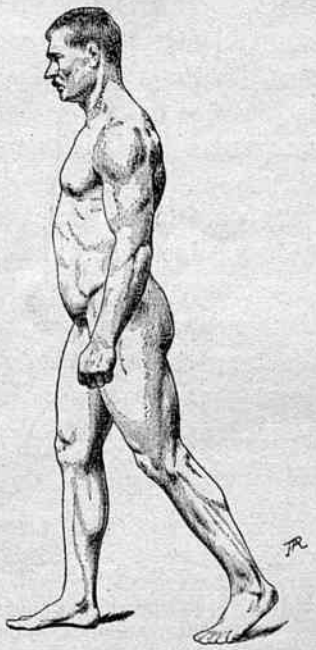

Fig. 4. — Marche a reculons (d'après une phot. inst. de M. Londe).

qui, en outre de celles déjà signalées à propos de l'inclinaison du torse, sont très nettes.

Le pied qui se porte en arrière arrive au contact avec le sol par les orteils (Fig. 4) et ce n'est que lorsqu'il est tout entier appuyé sur le sol que les orteils de l'autre pied commencent à se détacher. Puis ce pied quitte le sol tout d'une pièce, à la manière de ce qui se passe dans la marche sur place, et non en roulant pour ainsi dire de la pointe vers le talon en sens inverse de ce qui a lieu dans la marche en avant.

Il en résulte que la phase de double appui est plus longue que dans la marche ordinaire et qu'on n'observe jamais, comme dans cette dernière, le moment du double appui pendant lequel le corps se trouve soutenu par le talon d'un côté et les orteils de l'autre.

On peut remarquer encore qu'au moment de la verticale, l'extension du membre portant est bien plus complète dans la marche à reculons que dans la marche en avant.

En outre de ces différences dans la position des membres inférieurs, on constate dans leur morphologie des oppositions dignes d'être relevées et dues à des différences de l'action musculaire.

La plus saillante de ces oppositions peut se constater sur la cuisse oscillante vers le milieu du pas antérieur. Nous savons qu'à ce moment, dans la marche ordinaire, il se produisait une saillie énorme au devant de la cuisse due à la contraction du quadriceps suivie de relâchement brusque et dont l'effet est de projeter la jambe en avant. Ici rien de semblable : en effet la jambe au lieu d'être étendue se fléchit et se porte en arrière. Aussi la face antérieure de la cuisse est-elle aussi plate ici qu'elle est bombée dans l'autre cas.

Je n'insiste pas sur les autres différences morphologiques.

Je terminerai par une remarque assez curieuse. C'est qu'il résulte des deux circonstances énumérées plus haut : prolongation de la période du double appui d'une part, accentuation de l'inclinaison du torse en avant d'autre part, que plusieurs des attitudes de la marche à reculons ressemblent peut-être plus à l'attitude généralement adoptée par les artistes pour figurer la marche que les attitudes correspondantes de la marche en avant.

B. Marche avec un fardeau sur l'épaule.

Il n'y a pas de différences capitales dans la marche d'un homme, qu'il soit chargé d'un poids assez lourd sur l'épaule ou qu'il n'ait aucune charge.

Cependant on peut relever les détails suivants :

Le pas est en général plus court.

La période de double appui est plus prolongée. Il s'en suit que les deux pieds sont appliqués ensemble sur le sol dans une plus grande partie de leur étendue, c'est ainsi que tandis que, dans la marche ordinaire, les orteils de la jambe qui devient portante, ou antérieure, ne s'appliquent sur le sol que presqu'au moment où les orteils de la jambe postérieure quittent le sol, ici le pied de la jambe antérieure est bien appliqué sur le sol, alors que le pied postérieur ne fait que commencer à détacher le talon (Fig. 5).

Quant aux mouvements des membres inférieurs, ils sont à peu près les mêmes que dans la marche ordinaire. Il en est de même des contractions musculaires qui ne diffèrent que par une plus grande accentuation sur le membre portant.

Si la charge était portée sur les deux épaules, en même temps qu'elle prend un point d'appui sur la tête, comme chez les coltineurs, les charbonniers, les modifications apportées à la marche, à part une assez forte inclinaison de la tête et du haut corps en avant, ne semblent pas différer sensiblement de celles que nous venons de signaler.

Il n'en est pas de même si la charge est exclusivement portée sur la tête. La nécessité où se trouve alors le marcheur de maintenir la rectitude du cou et d'éviter les oscillations de la tête dans le sens vertical et dans le sens transversal, l'oblige à un certain nombre de mouvements de compensation qui ont lieu au torse et aux membres inférieurs.

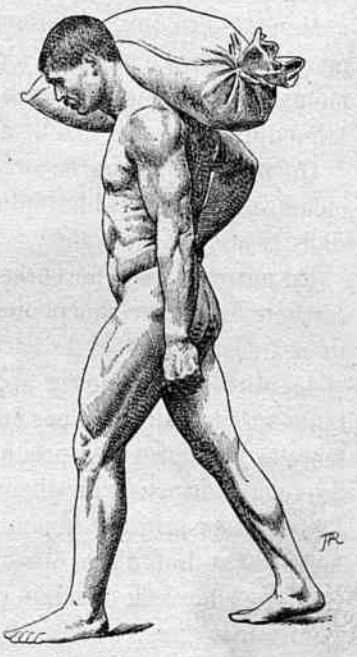

Fig. 5. — Marche avec un fardeau sur l'épaule. — Moment du double appui (d'après une phot. inst. de M. Londe).

Les oscillations transversales de la tête sont compensées par des oscillations de même sens et très accentuées qui se passent dans le bassin. Le fait est saisissant et facile à observer à l'œil nu.

Quant aux oscillations dans le sens de la hauteur, elles peuvent être presque complètement supprimées par l'attitude spéciale que prennent les membres inférieurs dans la marche dite « en flexion » et dont nous parlerons plus loin. Nous sommes cependant loin d'affirmer que la chose ait véritablement lieu dans la nature, car nous n'en avons la preuve ni par l'examen direct ni par l'examen à l'aide de la chronophotographie, et nous verrons plus loin que, si la marche en flexion diminue les oscillations

verticales, elle entraîne nécessairement une dépense musculaire plus considérable.

C. Marche en poussant ou en tirant.

Si l'homme marche en poussant devant lui un corps pesant ou en le tirant derrière lui, les mouvements qu'il exécute sont bien différents de ceux de la marche ordinaire (Fig. 6).

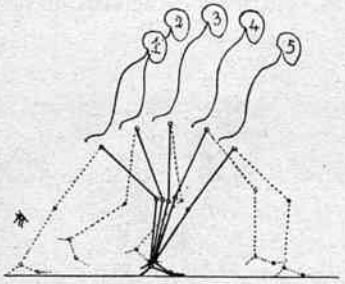

Fig. 6. — Un double pas de la marche en poussant.

Il ne s'agit plus seulement d'imprimer au corps tout seul un mouvement de translation, mais le corps doit entraîner avec lui une masse plus ou moins considérable ou surmonter une résistance plus ou moins grande. Dans ce but, non seulement l'homme use de toute son énergie musculaire, mais il cherche à mettre à profit autant que possible sa propre masse en en déplaçant le centre de gravité de manière à aider au déplacement du centre de gravité de la masse à entraîner. Ces nouvelles conditions d'équilibre changent complètement l'attitude d'un homme qui tire ou pousse en marchant.

Nous remarquons, en effet, que le corps est fortement incliné en avant. Il l'est plus ou moins suivant le poids de la masse à déplacer.

La phase de double appui est prolongée. Les deux pieds portent à la fois dans toute leur étendue sur le sol. La jambe oscillante arrive fléchie sur le sol, le genou en avant. Le pied prend contact avec le sol bien rarement par le talon, le plus souvent par la plante, d'autres fois par la pointe.

Une fois que le pied a bien pris son appui sur le sol, le membre se redresse progressivement et avec effort pour n'arriver en extension que bien après avoir passé le moment de la verticale. Ce même membre demeure en extension complète pendant tout le temps du double appui, alors que le talon se soulève, la pointe du pied faisant effort sur le sol pour aider à la propulsion (Fig. 7). Puis la pointe elle-même se détache et le membre devenu oscillant s'avance en état de flexion plus ou moins marquée pour reprendre à nouveau contact avec le sol, ainsi que nous avons déjà dit, toujours en flexion et sans avoir été en extension, fût-ce un seul instant. En résumé, l'extension ne s'observe que sur le membre portant et lors du pas antérieur seulement.

Au point de vue de l'action musculaire, elle se révèle avec énergie tout particulièrement sur le quadriceps de la jambe portante, pendant tout le cours du pas postérieur. Ce muscle devient alors l'agent de propulsion le

plus énergique. Lors du pas antérieur, l'action musculaire se déplace et passe au triceps sural qui soulève le talon et devient à son tour l'agent de propulsion.

Le modelé de la cuisse du membre portant est tout à fait caractéristique.

Un homme qui marche à l'encontre d'un vent violent est tout à fait comparable à celui qui pousse une charge quelconque. Il y aura donc la plus grande ressemblance, dans les deux cas, entre les caractères de la marche.



Fig. 7. — Marche en poussant. Moment du double appui (d'après une phot. inst. de M. Londe).

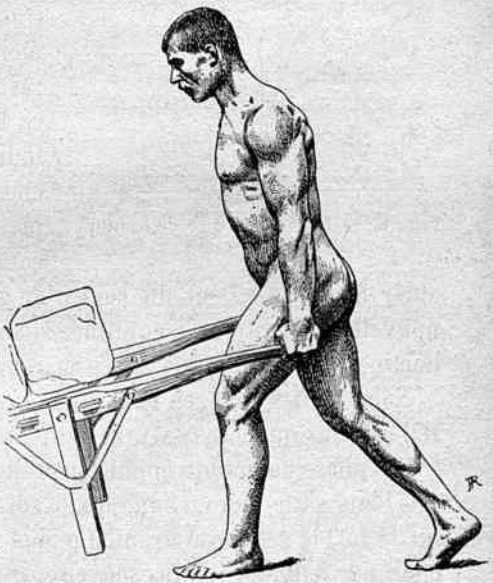

Fig. 8. — Marche en poussant une brouette chargée. Moment du double appui (d'après une phot. inst. de M. Londe).

D. Marche en poussant une brouette chargée.

La charge est ici supportée par les bras et elle ne se déplace qu'à la condition d'être poussée en avant. Cette forme de marche tient donc à la fois et de la marche avec fardeau et de la marche en poussant (Fig. 8).

C'est ce que démontrent d'ailleurs les photographies instantanées sur lesquelles nous relevons les caractères suivants :

Inclinaison de tout le corps en avant ;

Augmentation de durée de la phase de double appui ;

Le membre oscillant arrive en flexion à l'appui, mais la flexion est moins prononcée que dans la marche en poussant et le pied touche le sol d'abord par le talon, jamais par la pointe.

La jambe portante ne se redresse que bien après avoir passé la verticale. La jambe oscillante d'abord fléchie, comme dans la marche ordinaire, ne se redresse jamais complètement.

L'effort musculaire le plus violent existe au quadriceps de la jambe portante pendant le pas postérieur, puis, au mollet de la même jambe, lors du pas antérieur et pendant la phase du double appui.

E. Marche sur un plan ascendant.

Il y a plus d'une analogie entre la marche sur plan ascendant et la marche en poussant que nous avons étudiée tout à l'heure.

La phase du double appui est également prolongée, le membre oscillant arrive en flexion à l'appui, le pied prend contact avec le sol par la plante, le membre ne se redresse qu'après le moment de la verticale (Fig. 9).

L'effort musculaire se voit surtout à la cuisse du membre portant pendant le pas postérieur et le quadriceps de ce côté est le principal agent du soulèvement du torse, on constate en même temps que les muscles postérieurs de la cuisse sont contractés. Leur action doit avoir pour but d'étendre l'articulation de la hanche et de seconder l'action du grand fessier.

Lors du pas antérieur, l'effort musculaire se déplace et se produit sur le même membre au mollet dont le muscle soulevant le talon sert également d'agent de propulsion en haut ou en avant.

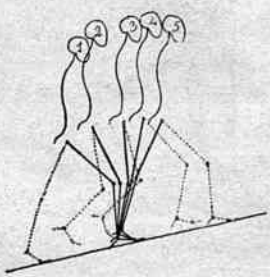

Fig. 9. — Un double pas de la marche sur plan ascendant.



Fig. 10. — Marche sur plan ascendant. — Moment du double appui (d'après une phot. inst. de M. Londe).

J'insiste sur la prolongation de la phase du double appui. Ce qui fait que

dans ce cas, il existe un moment relativement assez long pendant lequel, un pied portant à pleine plante sur le sol, l'autre pied se soulève sur la pointe progressivement (Fig. 10), tandis que, dans la marche sur plan horizontal, un semblable moment est fort court et ne se montre que tout à fait à la fin de la période de double appui (Fig. 3).

Le torse ne subit point l'inclinaison en avant que l'on observe dans la marche en poussant, mais il éprouve dans le sens antéro-postérieur des oscillations bien plus marquées que dans la marche sur un plan horizontal et dont le maximum d'amplitude est en avant.

F. Marche sur plan descendant.

Nous ne trouvons guère ici que des contrastes avec les diverses marches que nous venons d'étudier (Fig. 11).

En effet, le membre oscillant arrive à l'appui en extension complète et le pied rencontre le sol par le talon. A peine le pied a-t-il pris contact avec le sol dans toute son étendue que l'autre pied s'en détache par la pointe. En résumé, le mouvement des pieds ne diffère guère de ce qu'il est dans la marche sur un plan horizontal. Ils roulent sur le sol du talon à la pointe.

Le membre portant se fléchit légèrement aussitôt que le contact avec le sol est bien assuré et la contraction du quadriceps se montre alors comme dans le pas sur plan horizontal, mais avec plus d'énergie (Fig. 12). Il est vrai qu'à ce moment le membre portant soutient non seulement le poids du corps, mais ce même poids animé d'une certaine vitesse de chute,

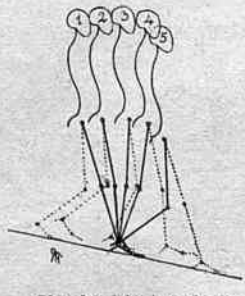

Fig. 11.— Un double pas de la marche sur plan descendant.



Fig. 12.— Marche sur plan descendant. — Moment du double appui (d'après une phot. inst. de M. Londe).

conséquence de l'inclinaison du plan de marche. Pendant tout le pas postérieur le membre portant reste légèrement fléchi, il ne se redresse et encore pas complètement qu'à la fin du pas antérieur. Sa flexion augmente au moment du double appui.

Le membre oscillant est fléchi à des degrés divers tout le temps que dure sa translation dans l'espace. Il s'étend tout à la fin avant de revenir à l'appui.

Il résulte de ce qui précède que, dans la montée comme dans la descente, c'est le quadriceps qui accomplit une bonne part au travail. Travail d'ascension comparable à celui d'un moteur mécanique dans la montée, travail de retenue comparable à celui d'un frein dans la descente.

G. Montée d'un escalier.

Cette variété de marche ascendante présente naturellement d'assez grandes analogies avec la marche sur plan ascendant. Là aussi l'agent principal de l'ascension est le quadriceps du membre portant qui travaille tout le temps du pas postérieur. Le pied arrive par la plante sur la marche. La phase de double appui est prolongée et pendant un temps fort appré-

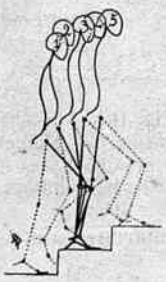

Fig. 13.
Un double pas de la montée d'un escalier.

ciable les deux pieds reposent en entier sur deux degrés successifs. Je n'insisterai pas sur les mouvements des deux membres inférieurs, il suffira au lecteur de jeter un coup d'œil sur les figures 13 et 14 pour être complètement édifié.

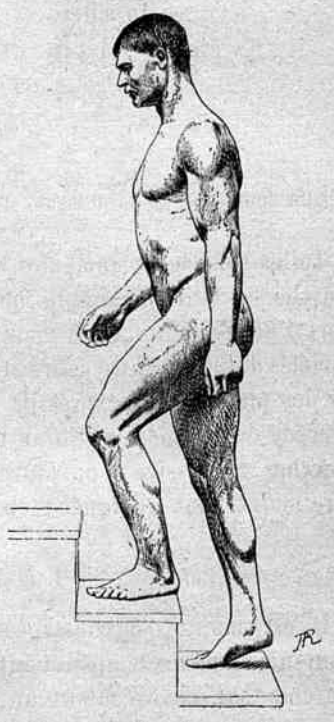

Fig. 14. — Montée d'un escalier. — Moment du double appui (d'après une phot. inst. de M. Londe).

H. Descente d'un escalier.

Je pense inutile de décrire en détails les mouvements des membres inférieurs lors de la descente d'un escalier, ce que représentent les dessins des figures 15 et 16 qui valent mieux qu'une longue description. Ils offrent de grandes analogies avec ce qui se passe dans la descente d'un plan incliné et le lecteur qui voudra comparer les figures 11 et 12 avec les figures 15 et 16 saisira de suite les analogies et les différences intéressantes à noter.

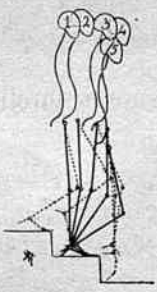

Fig. 15.
Un double pas de la descente d'un escalier.

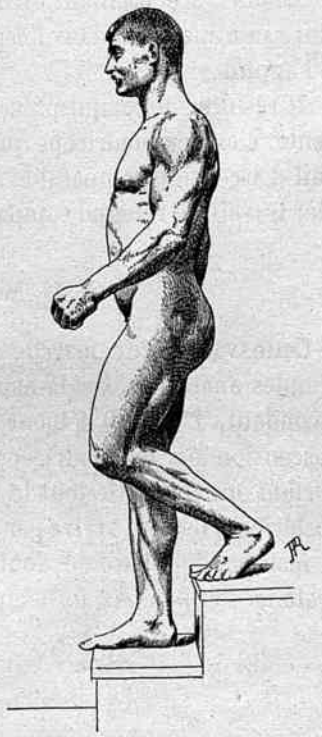

Fig. 16. — Descente d'un escalier. — Moment du double appui (d'après une phot. inst. de M. Londe).

Telles sont les principales variétés de la marche en tant que simple moyen de transport d'un lieu à un autre, mais il est d'autres variétés d'un tout autre genre et qui consistent en des phénomènes expressifs surajoutés au procédé de locomotion. En un mot, il y a des marches expressives, ou autrement dit des démarches, dont nous allons dire maintenant quelques mots.

I. Marche expressive.

Il est maintes circonstances dans lesquelles un homme qui marche poursuit en même temps un autre but que celui de la simple translation. Il marche tout en exécutant un acte quelconque. Il cause, il rit, il se penche de côté ou d'autre pour voir ou écouter, ou bien encore, si ses pas le conduisent à la chasse ou au combat, il se livre aux mouvements plus violents de l'attaque ou de la défense, etc... Et naturellement toutes ces actions surajoutées imprimeront à la démarche un caractère particulier. Au surplus la marche reflétera toujours les passions du marcheur, et sui-

vant qu'il est pris de lassitude, d'enthousiasme, de tristesse ou de joie, d'humilité ou d'orgueil, etc, etc... elle se revêt de signes distinctifs.

Je n'ai pas ici à entrer dans l'exposé de toutes ces sortes de marches expressives dont l'étude d'ailleurs ne pourrait être faite avec fruit qu'après celles des passions elles-mêmes qu'elles reflètent et de leurs moyens d'expression.

Je me contenterai d'en citer un ou deux exemples pour montrer combien le type normal de la marche peut en être altéré.



Fig. 17. — Démarche enthousiaste. — Moment du double appui (d'après une phot. inst. de M. Londe).

Prenons d'abord un type de démarche guerrière, une démarche d'enthousiasme (Fig. 17). C'est un guerrier antique au retour d'une victoire, ou bien plus simplement, c'est un homme du peuple chantant la marseillaise.

Notre modèle a exécuté devant notre objectif cette dernière démarche et, sur la série des photographies, nous relevons des caractères fort intéressants. Le corps se penche en avant, les bras s'agitent de diverses manières et la tête revêt une expression de circonstance, mais le plus curieux à considérer, ce sont les mouvements des jambes. La longueur du pas est exagérée. Et la jambe oscillante projetée en avant arrive en flexion sur le sol, au lieu de se trouver à ce moment dans l'extension complète comme dans la marche ordinaire. En résumé dans le pas postérieur, les deux membres sont en flexion. Dans le pas antérieur, le membre portant seul est en extension.

La figure que nous donnons ici représente la fin du double appui, au moment où va commencer le pas postérieur. Il suffit de le comparer à la figure 3 pour saisir les différences qui existent avec la marche ordinaire.

Prenons maintenant un autre exemple, la démarche sournoise, cauteleuse. C'est un traître qui s'avance le poignard à la main pour surprendre sa victime (Fig. 18).

Dans cette démarche, le corps est incliné en avant et les deux membres inférieurs se montrent dans une flexion encore plus prononcée que tout à l'heure. L'extension ne survient que sur la jambe portante seulement et tout à la fin du pas antérieur. Le membre oscillant arrive fléchi sur le sol (Voyez Fig. 18).

On trouvera dans ces démarches quelques analogies avec les marches en poussant et en tirant que nous avons étudiées, sauf bien entendu l'inclinaison de tout le corps hors d'aplomb.

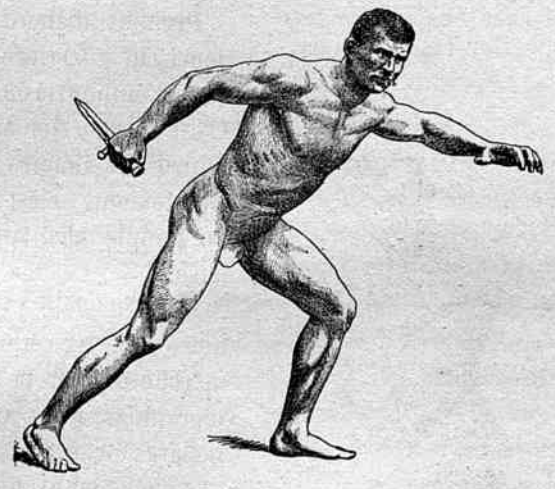

Fig. 18. — Démarche sournoise. — Moment du double appui (d'après une phot. inst. de M. Londe).

J. Marche en flexion.

Un caractère commun à un bon nombre des démarches que nous venons d'étudier (marche contre le vent, en tirant ou en poussant, marche en montant, marche en tapinois, etc..., marche sur un sol inégal, dans les labours, dans les broussailles) est le caractère dit « de flexion ».

Il consiste en ce que le membre oscillant, au lieu d'aborder le sol en extension, et par le talon, prend contact avec lui par toute la plante, en même temps que la flexion du genou est plus ou moins prononcée. Le haut du corps est plus penché en avant, les pas sont plus longs.

Indépendamment de l'effet qui résulte du travail surajouté à la marche, comme résistance à vaincre, ascension à opérer, charges à porter, le travail musculaire est plus considérable dans la marche en flexion que dans la marche ordinaire. La démonstration en est facile à faire.

Nous savons, en effet, que, dans la marche ordinaire, la jambe oscillante arrive au contact du sol en extension complète et l'aborde par le talon. Ce mouvement d'extension est déterminé par une contraction brus-

que du muscle quadriceps, contraction dite balistique, et qui se produit explosivement, pour ainsi dire, au moment de la verticale, alors que la flexion du membre place le muscle en état de distension, pour cesser presque aussitôt bien avant que l'extension du membre soit achevée et que le talon touche le sol. Il en résulte que, dans l'intervalle d'un pas, ce muscle de la jambe oscillante est tour à tour dans un état de contraction de courte durée et de complet relâchement. Une semblable alternative de contraction et de relâchement se produit sur le même muscle de la jambe portante ; au début du pas, la contraction se manifeste, mais plus soutenue et prolongée, pour cesser complètement à la fin, avant que le pied quitte le sol.

Nous trouvons, dans ce mécanisme, une des conditions les plus favorables à un travail musculaire longtemps prolongé, et qui consiste dans des alternatives de contraction et de relâchement, d'activité et de repos.

Voyons maintenant ce qui se passe dans le même muscle lors de la marche en flexion.

Pendant toute la durée de l'oscillation, le quadriceps maintient sa contraction, jusqu'au moment où le pied prend contact avec le sol, la jambe en flexion. A ce moment le même muscle, au lieu d'être comme précédemment dans un état de relâchement complet accentue encore sa contraction pour soutenir le poids du corps qui tendrait à accentuer la flexion du membre qui lui sert alors de soutien. Cette contraction est celle que nous avons appelée contraction frénatrice, elle dure tout le temps du soutien ; de telle sorte qu'au lieu de ces alternatives de travail et de repos, nous voyons ici un muscle en travail continuel pendant toute la durée du pas, bien que le genre de travail varie (contraction dynamique pendant l'oscillation, contraction frénatrice pendant le soutien).

Certains caractères de tibias humains fossiles, tels que la rétroversion de la tête tibiale et la platycnémie, ont conduit M. Manouvrier (1) à penser que telle devait être la démarche de nos ancêtres de l'époque quaternaire. Chez eux, la marche en flexion était nécessitée par leur genre de vie spéciale et par les conditions du milieu. Ils marchaient sur un sol inégal et broussailleux. Ils vivaient des produits de leur pêche et de leur chasse, obligés souvent de fournir des longues courses avec de lourds fardeaux. M. Manouvrier fait remarquer que ceux, parmi les hommes actuels, qui ont à exécuter de longues marches dans des terrains accidentés ou avec des fardeaux, tels que les soldats chargés du sac, les paysans, les montagnards, les facteurs ruraux, les chasseurs de profession, marchent

(1) L. Manouvrier, *Étude sur la rétroversion de la tête du tibia et l'attitude humaine à l'époque quaternaire* (Extrait des *Mémoires de la Société d'Anthropologie de Paris*, 2e série, t. IV),

également en flexion, non pas parce que ce genre de marche, fait-il justement remarquer, occasionne une dépense musculaire moindre, mais parce que, dans les conditions où ils se trouvent, ils ne sauraient marcher autrement.

De nos jours, M. le commandant de Raoul, qui s'est occupé avec beaucoup d'ardeur de la marche du soldat, a préconisé toute une méthode d'entraînement pour augmenter la rapidité du déplacement de l'infanterie. Il est arrivé par expérience à former une allure spéciale qui n'est autre chose que la « marche en flexion » (1).

Cette méthode consiste à maintenir les jambes fléchies tant qu'elles supportent le poids du corps, à ne les étendre qu'au moment de la propulsion, à ne fléchir la jambe pendant son oscillation que juste assez pour que le pied ne heurte pas les aspérités du sol. Le corps doit être penché en avant et son inclinaison doit augmenter à mesure que le pas s'allonge.

L'instruction des hommes doit se faire progressivement et suivant une règle qui gradue les exercices chaque jour, et indique avec soin la durée, les distances à parcourir, la vitesse, et la nature du terrain.

Au bout de trois mois d'entraînement un conscrit, dit M. de Raoul, peut faire 20 kilomètres avec ses armes sur une route accidentée en 1 heure 50 minutes.

MM. Ch. Comte et Félix Regnault (2) ont appliqué les méthodes de M. Marey à l'étude des allures en flexion, et ont cherché à donner une explication scientifique des résultats obtenus par le commandant de Raoul. Ils ont constaté, par l'étude des séries chronophotographiques, que les allures en flexion s'acccompagnaient d'une diminution des oscillations verticales, et d'une atténuation des chocs produits par la pression du pied sur le sol. Or, on sait, disent-ils, que les à-coups et les oscillations verticales sont les deux facteurs de la perte du travail dans la progression.

Ces résultats sont extrêmement intéressants, mais il est un point que les auteurs ont négligé, c'est l'étude de la contraction musculaire ; or il est facile de démontrer, ainsi que nous l'avons fait plus haut, que le muscle quadriceps travaille plus énergiquement dans la marche en flexion que dans la marche ordinaire. De ce chef, il nous paraît impossible de ne pas admettre avec M. Manouvrier que la marche en flexion est plus fatigante que la marche ordinaire.

On peut faire remarquer, d'ailleurs, que si la pression sur le sol est

(1) *Méthode du commandant de Raoul*, in Revue de l'Infanterie, 15 août 1896.

(2) *Etude comparative entre la méthode de marche et de course dite en flexion et les allures ordinaires*, par MM. Ch. Comte et Félix Régnault (Archives de physiologie, n° 2, avril 1896).

moindre, ainsi que l'ont montré les recherches de MM. Comte et Regnault, elle est plus prolongée.

De plus, le travail musculaire ne se mesure pas seulement par le travail mécanique produit ; élévation d'un poids à une certaine hauteur. La question, ainsi que l'a fait remarquer M. le professeur Marey, est beaucoup plus complexe. Un muscle en contraction statique ou frénatrice ne produit pas de travail mécanique et n'est pas moins l'objet d'une dépense de force en rapport avec le degré et la durée de la contraction, C'est le cas du muscle quadriceps dans la marche en flexion. Il y a donc lieu de se demander si les résultats auxquels arrive le commandant de Raoul ne sont pas dus aux conditions spéciales de la marche du fantassin. La charge qu'il porte sur les épaules l'oblige en effet à se pencher en avant, — et cette obliquité du corps entraîne pour ainsi dire forcément la marche en flexion, — et en même temps aux conditions spéciales d'entraînement auxquelles il soumet ses sujets. D'ailleurs, l'expérience n'a pas confirmé les espérances qu'avaient fait naître les premières expériences. Je tiens de M. le Dr Laveran que, d'après les essais les plus récents, la méthode du commandant de Raoul amène la fatigue des hommes, parfois même des complications cardiaques,et qu'elle est actuellement abandonnée.

K. Marche sportive.

La marche sportive, c'est-à-dire exécutée dans le but de parcourir un certain espace dans le moins de temps possible, offre des caractères très différents de la marche ordinaire. La seule règle imposée dans les concours de marche et dont l'inobservation entraîne aussitôt la disqualification est de ne point soulever le pied qui produit la propulsion avant que l'autre touche terre ; en un mot, la période de double appui qui caractérise à elle seule la marche, doit être rigoureusement observée, et la chose va de soi, car s'il existait un moment de suspension, si court soit-il, tout signe distinctif entre la marche et la course aurait disparu. Mais toute autre modification des mouvements ordinaires de la marche est autorisée. Nous avons connaissance de deux formes de marche sportive entièrement différentes : l'une que nous avons observée par nous-même, l'autre que nous ne connaissons que par ouï dire. Il nous semble intéressant d'en dire quelques mots.

Le champion des concours de marché du *Racing club*, que nous avons vu tout récemment, a adopté une façon de marche qui porte à l'exagération tous les caractères de la marche vulgaire. Les membres inférieurs sont le plus possible en extension complète, la flexion n'intervient que sur la jambe oscillante ; et c'est en extension exagérée que celle-ci aborde le sol par le talon. Le torse est droit, nullement penché en avant. Les

bras accentuent violemment leur balancement ; et ce balancement alterne avec le mouvement des membres inférieurs comme cela a lieu dans la marche ordinaire.

Par contre, les pédestrians anglais ont adopté un genre de marche tout différent qui rappelle l'amble des quadrupèdes et que le Dr Etchandy décrit ainsi : « Dans cette marche « toe-and-heel » le corps doit être droit; la tête bien en arrière, les coudes au côté, les avant-bras horizontalement en avant, les mains fermées. Pour marcher, on lance la jambe en avant, presque en extension, le pied va se placer devant celui qui est encore posé, le talon touchant le sol le premier et le pied légèrement tourné en dehors. Il ne faut pas écarter démesurément les jambes sous peine de perdre en vitesse. En même temps que la jambe gauche, le bras gauche est poussé en avant et s'allonge comme pour donner un coup de poing, et de même le bras droit doit être projeté en avant avec le pied droit pour être ramené ensuite en flexion au pas suivant.

« Le rôle des bras est très important, à leur avis, et doit être étudié avec grand soin. Il est curieux de noter qu'ils ont trouvé utile de remplacer le balancement asymétrique des bras par un balancement symétrique, et c'est d'autant plus curieux que les Arabes trouvent de même un avantage à contrarier la marche naturelle et en diagonale de leurs chevaux et des ânes, et ils apprennent à ces bêtes, au moyen d'entraves, à transporter en avant à la fois les deux membres du même côté et à marcher l'amble plutôt que leur pas naturel. Or, à cette allure, les animaux vont plus vite qu'au pas sans se fatiguer davantage » (1).

Dans les courses de vitesse que nous avons pu récemment observer et photographier au Racing club, grâce à la grande obligeance de son aimable secrétaire général M. Raymond, nous avons relevé les caractères suivants :

La phase de suspension augmente de durée pendant que la phase d'appui devient plus courte. Il en résulte qu'au début de la phase d'appui, au moment où le pied prend contact avec le sol, le membre au levé est beaucoup moins en arrière qu'il ne l'est pas dans la course ordinaire, et, par suite, se trouve plus rapproché du membre portant. Nous savons que d'ordinaire la retombée du pied sur le sol, après sa phase de suspension, se fait habituellement par le talon ou par la plante tout entière, rarement par la pointe. Ici, c'est le contraire, et, le plus souvent, c'est la pointe du pied qui touche le sol tout d'abord.

L. Marche pathologique.

L'on comprend, d'après ce qui précède, que la marche est un phéno-

(1) Le Monde médical, 1er octobre 1896.

mène extrêmement complexe, et qu'elle exige l'intégrité absolue de tout l'appareil locomoteur, os, articulations et muscles, avec accessoirement celle des vaisseaux, artères et veines, qui assure sa nutrition et, par suite, son bon fonctionnement. Mais il y a plus ; cet appareil n'entre en jeu que sous l'influence des nerfs ; il faut donc également que le système nerveux, depuis le centre le plus élevé jusqu'à la dernière ramification nerveuse, soit également parfaitement sain. Toute lésion qui entravera en un point quelconque ce mécanisme compliqué aura son retentissement sur le résultat final, qui est la locomotion. Nous n'avons pas à faire ici la psychophysiologie de la marche. Il nous suffit de rappeler que les maladies du système nerveux interviennent dans les troubles de la marche pour une part considérable, non moins grande que celle qu'on peut attribuer aux maladies primitives des os, des articulations et des muscles.

La méthode des empreintes a donné, entre les mains de M. Gilles de la Tourette, d'excellents résultats pour l'examen de la marche pathologique.

MM. Quenu et Démeny ont appliqué à l'étude de quelques malades les procédés de la chronophotographie géométrique sur plaque fixe de M. Marey, de manière à étudier les modifications de la trajectoire que décrivent, dans la marche pathologique, les différents points du corps et des membres. Il y aurait aujourd'hui mieux à faire encore, en combinant la méthode des empreintes avec la chronophotographie à images isolées. Nous avons déjà réuni dans ce but, au laboratoire de la Salpêtrière (service de M. le professeur Raymond), un certain nombre de documents, avec le concours de notre excellent ami, M. A. Londe. Mais c'est là un travail de longue haleine, que le temps seul peut nous permettre de conduire à bonne fin.

CONSERVATION DES RÉFLEXES PATELLAIRES DANS LE TABES DORSALIS

UN CAS AVEC AUTOPSIE.

PAR

Ch. ACHARD et LÉOPOLD-LÉVI.

L'abolition des réflexes rotuliens, signalée par Westphal en 1875, est la règle dans le tabes dorsalis et constitue souvent un symptôme précoce. Cependant les cas cliniques, où ce signe a fait défaut, sont loin d'être rares, au moins dans la période préataxique. Déjà Erb (1) en signalait un cas dans son *Traité des maladies du système nerveux*. L'abolition des réflexes, qui manquait d'abord, apparut en même temps que l'incoordination. Plus tard, sur 59 cas d'ataxie locomotrice confirmée, il signale deux fois la conservation des réflexes patellaires. Hamilton (2) cite quatre cas de tabes où les réflexes rotuliens étaient présents, deux fois même ils étaient exagérés. Gowers (3) a observé 3 exemples de tabes avec persistance des réflexes du genou. Dans une des observations, il vit se produire la disparition graduelle des réflexes. Berger (4) a constaté l'existence des réflexes dans une proportion de 2,4 0/0. Dans 4 cas arrivés à la période d'état, le réflexe patellaire n'était aboli que d'un seul côté. Une fois, il eut l'occasion de voir réapparaître le réflexe rotulien d'un côté où il avait constaté sa disparition antérieure. Thième (5), dans sa thèse faite sous l'inspiration de Charcot, a rapporté 13 faits de conservation des réflexes tendineux dans l'ataxie locomotrice, dont six lui sont personnels.

En dehors des observations remontant déjà à quelques années, les excep-

(1) Erb, *Krankh. d. Rückenmarks*, in Ziemssen's spec. Path. u Therap., 11e vol. p. 178 ; *Zur Pathol. der Tabes dorsalis* (Deutsches Archiv f. klin. Med , vol. 28, 1879).

(2) Hamilton, *Valeur de l'absence du réflexe tendineux comme signe diagnostique de l'ataxie locomotrice* (The Boston medical and surg. Journal, vol. XCIX, n° 25).

(3) Gowers, 46e *Congrès de l'Association médicale de l'Angleterre* (British medic. Journal, 31 août 1878).

(4) Berger, *Ueber Sehnenreflexe* (Centralblatt f. Psych. u. Nervenheil., 1879, n° 4).

(5) Thième, *Conservation des réflexes tendineux dans l'ataxie locomotrice* (thèse de Paris, 1881).

tions cliniques à la loi de Westphal sont fréquentes. On peut dire qu'il n'est point de neurologiste qui n'en ait observé.

Nous-mêmes en avons recueilli six exemples personnels dont nous donnons le résumé :

Obs. I. — Malade de 37 ans, cuisinière, exempte de syphilis, prise à l'âge de 32 ans, à la suite de l'influenza, de phénomènes oculaires : diplopie et strabisme, puis deux ans après, de troubles gastriques sous forme de crises. Aux symptômes précédents s'ajoutèrent des fourmillements dans les membres inférieurs, surtout accusés à droite, une sensation d'engourdissement dans la zone du cubital. Depuis plusieurs mois, existent des douleurs vagues dans la région cervicale de la colonne vertébrale. Enfin, il y a trois mois, ont apparu des troubles urinaires caractérisés par de faux besoins d'uriner, sans incontinence ni rétention d'urine. A l'examen oculaire on constate une ophtalmoplégie à prédominance unilatérale, par paralysie de tous les mouvements de l'œil gauche. Le signe d'A. Robertson existe des deux côtés. Il n'y a pas de lésion du fond de l'œil. La sensibilité objective est conservée à tous les modes sur toutes les régions du corps, sauf une légère hypoesthésie au niveau des deux derniers doigts de la main droite. *Les réflexes patellaires sont conservés : normal à droite, diminué à gauche.* Il n'existe ni signe de Romberg, ni incoordination motrice.

Obs. II. — Malade de 52 ans, couturière. Le début de l'affection remonte à 3 ans 1/2. Il existe des troubles oculaires ; la pupille droite est plus large que la gauche, le signe d'A. Robertson est présent des deux côtés. Atrophie blanche de la papille. En plus, scotome scintillant devant l'œil gauche. La malade souffre de crises rectales avec constipation opiniâtre et de crises clitoridiennes. Elle présente des douleurs lancinantes au niveau des membres supérieurs, de l'anesthésie suivant le trajet du nerf cubital, de l'incoordination des membres supérieurs. Pas d'incoordination motrice des membres inférieurs, pas de signe de Romberg à aucun exercice. *Les réflexes rotuliens sont conservés.*

Il faut noter en outre l'augmentation du corps thyroïde et la fréquence du pouls (120 p. à la minute).

Obs. III. — Femme de 45 ans, présentant les symptômes de goître exophtalmique fruste. Pouls 116. Hypertrophie du corps thyroïde. Tabes légitime avec amaurose par atrophie papillaire bilatérale. Douleurs fulgurantes. Pas d'incoordination des membres inférieurs. *Les réflexes rotuliens sont conservés, même exagérés,* sans trépidation épileptoïde.

Obs. IV. — Malade de 33 ans, bijoutier, ayant contracté la syphilis à 18 ans, présente de la diplopie par parésie du droit externe gauche, le signe d'A. Robertson, des douleurs fulgurantes dans les membres inférieurs, la démarche tabétique. *Les réflexes sont conservés ; le gauche est exagéré.*

Obs. V. — Malade de 37 ans, employé. Les phénomènes prédominent dans la sphère oculaire. La vision est complètement abolie à gauche ; à droite : 5/10. Les nerfs optiques sont atrophiés. L'atrophie est complète à gauche. Les pupilles sont inégales, la gauche plus large. Elles ne réagissent ni à la lumière,

ni à l'accommodation. Le malade n'a pas présenté de diplopie antérieure. *Les réflexes patellaires sont normaux.*

Obs. VI. — Malade de 53 ans, se plaint de douleurs au niveau de la région céphalique et de troubles vésicaux. Il offre des pupilles punctiformes. Amaurose complète à droite, incomplète à gauche. Atrophie des deux papilles. *Réflexes patellaires normaux.*

On voit, en résumé, dans ces observations, le diagnostic de tabes établi cliniquement. Il est fondé en particulier sur les symptômes oculaires qui figurent dans tous les cas, et qui se traduisent dans quatre cas par l'atrophie papillaire, une fois par de l'ophtalmoplégie. Les phénomènes vésicaux existent dans deux observations. Quant aux réflexes, toujours présents, ils sont exagérés dans un cas, inégaux deux fois, soit que l'un des réflexes ait diminué et tende à disparaître, soit qu'au contraire un des réflexes soit exagéré.

Quant aux cas où l'autopsie a été pratiquée, ils sont moins nombreux et peuvent se répartir en 2 catégories : Les uns, tels que ceux de Goldflam (1), de Hughlings Jackson (2) et Taylor, ont trait à la réapparition d'un réflexe patellaire dans le tabes à la suite d'une complication cérébrale. Les autres, plus importants, concernent des observations au cours desquelles les réflexes rotuliens sont restés conservés ou ont disparu seulement quelques semaines avant la mort. Westphal (3) a eu le mérite de préciser la région de la moelle par où passe le réflexe rotulien.

Nous avons eu l'occasion d'examiner la moelle d'un sujet atteint de tuberculose, d'insuffisance aortique, de pyélo-néphrite suppurée et de tabes dorsalis. Le diagnostic de tabes avait été porté pendant la vie. La persistance des réflexes, constatée à maintes reprises, avait cependant fait faire quelques réserves. L'étude microscopique a montré qu'il s'agissait d'un tabes légitime absolument authentique et, vérifiant l'opinion de Westphal, a donné la raison anatomique de la conservation du réflexe rotulien.

Obs. VII. — Em... Louis, âgé de 56 ans, tailleur de pierres, entre le 16 juillet 1897 au n° 22 de la salle Parrot, dans le service du Dr Achard, à l'hôpital Tenon, et meurt le 2 août 1897.

Le malade ne fournit pas de renseignements précis sur ses antécédents : il

(1) Goldflam, *Sur la réapparition du réflexe tendineux dans le tabes dorsalis* (Berliner klin. Wochensch., 1891).

(2) Hughlings Jackson et Taylor, *Un cas de retour des réflexes patellaires après hémiplégie chez un tabétique* (British med. Journal, 1891).

(3) Westphal, *Ueber die Fortdauer des Kniephänom.* (Archiv. f. Psych., XVIII, 2, p. 547).

est vite fatigué des questions qu'on lui pose, et présente parfois du délire. Les antécédents héréditaires sont peu importants.

On ne relève pas de maladie dans son enfance. Il fut soldat, fit un long séjour en Algérie et aurait été en proie pendant 4 ans à la fièvre intermittente. Il aurait contracté un chancre qui siégea sur la verge, dont on ne trouve pas de cicatrice appréciable, et qui ne fut suivi ni de plaques muqueuses ni d'aucune autre manifestation syphilitique.

On peut faire remonter le début de son tabes à une dizaine d'années environ. Car à ce moment il fut pris d'accidents multiples. Il présenta au niveau du gros orteil du pied gauche un *mal perforant*, dont la trace persiste, et qui fut soigné par des pansements dans le service du Dr Polaillon. Vers la même époque, il aurait ressenti dans les membres inférieurs des *douleurs fulgurantes* survenant par crises, l'empêchant de dormir la nuit, et qui depuis ce temps sont revenues à maintes reprises. Enfin, il aurait souffert alors d'une *diplopie* passagère.

Depuis ce temps il a dû s'aliter à différentes époques et faire de fréquents séjours à l'hôpital.

Il fut pris ultérieurement, sans qu'il puisse en préciser la date d'apparition, de douleurs constrictives et de douleurs dans les membres supérieurs.

Dès le début, des *phénomènes vésicaux* sont apparus, très accentués, caractérisés par de la dysurie, de la rétention d'urine, mais aussi, d'après le malade, de l'incontinence d'urine.

D'autres crises viscérales se sont produites : *crises rectales* très douloureuses accompagnées de poussées hémorrhoïdaires, *crises gastriques* pour lesquelles il entra en 1896 dans un service de l'hôpital Tenon. L'attention fut surtout alors attirée sur les troubles de l'estomac.

Le 16 juillet 1897, il entra dans le service du Dr Achard. Le malade est âgé de 56 ans. Il paraît de beaucoup plus âgé. Il présente un arc sénile de la cornée très prononcé. Ses cheveux sont blancs. D'autre part il offre très nettement des nodosités au niveau des deuxièmes phalanges. Les pommettes sont variqueuses. La face a une teinte jaunâtre, le facies est cachectique et rappelle celui de la cachexie cancéreuse.

Ce dont il se plaint surtout, c'est des troubles vésicaux. Il est obligé de prendre d'habitude les attitudes les plus diverses pour uriner, et souffre en urinant. Actuellement il est en période de rétention. La vessie apparaît distendue, mais elle n'a pas sa forme habituelle. Elle ne forme pas un globe arrondi, étalé, mais est principalement développée dans le sens vertical. Le cathétérisme difficile ramène une urine trouble et sanguinolente. L'examen histologique y révèle les globules rouges et blancs en grande abondance.

La langue est très sale, un peu sèche. L'appétit est très diminué. Il n'existe pour le moment ni vomissements, ni crise douloureuse de l'estomac. Le malade se plaint par contre de ses hémorrhoïdes qui forment un paquet volumineux non réductible. Il existe une diarrhée très fréquente.

Le foie est volumineux. Il déborde de six travers de doigt le rebord des fausses côtes. Sa consistance est égale.

La rate est volumineuse, mais ne déborde pas les côtes gauches.

Le malade tousse et crache, il existe des bacilles tuberculeux dans ses crachats.

A l'auscultation du cœur, on constate un bruit de souffle au deuxième temps à l'aorte, mais le malade n'accuse pas de palpitations.

L'attention est attirée par suite des troubles vésicaux sur le système nerveux. On constate le *signe d'A. Robertson*, mais les pupilles s'accommodent mal à la distance.

Le malade se lève avec peine. Quand on le fait marcher, on constate une *démarche tabétique* ; il talonne fortement des deux pieds. Il a le *signe de Romberg*. L'incoordination des membres inférieurs est peu marquée dans le lit.

On trouve à la face interne du gros orteil gauche la trace du mal perforant, non complètement cicatrisé.

Aux membres supérieurs, on note une *incoordination motrice* indubitable, quand on fait faire au malade certains exercices les yeux fermés.

L'exploration de la sensibilité est difficile, étant donné le peu d'attention du malade. Souvent le matin on le trouve endormi. La nuit surtout, il a un délire presque continuel, mais peu agité.

Les *réflexes rotuliens*, examinés à différentes reprises, et dans les conditions normales, se sont toujours montrés *conservés*, sans diminution ni exagération. Il n'existe pas de trépidation épileptoïde.

Pendant les quelques jours que le malade a passés dans le service, on ne note aucun phénomène nouveau. Le délire persiste la nuit. La cachexie va en augmentant. L'épreuve du bleu de méthylène montre une imperméabilité rénale très prononcée : le chromogène apparaît 4 heures et le bleu en nature 6 heures après l'injection ; le bleu disparaît à la 12e heure et le chromogène à la 46e. Les difficultés du cathétérisme qui ramène toujours une urine sanglante et purulente s'accentuent de telle façon que le malade est adressé en chirurgie dans le service du Dr Bazy le 2 août 1897. Il meurt le jour même.

L'*autopsie* est pratiquée 24 heures après la mort.

Les poumons sont adhérents. Il existe de la pleurésie sèche bilatérale. Des deux côtés, on trouve des lésions de tuberculose pulmonaire, allant jusqu'à l'excavation du côté droit ; tubercules caséifiés du côté gauche. Le cœur est très volumineux (560 gr.). Il est le siège d'une insuffisance aortique par lésion de l'aorte (maladie de Hogdson). L'aorte est très athéromateuse sur toute son étendue.

Le foie est très volumineux. Il déborde de 10 centimètres le rebord des fausses côtes sur la ligne mamelonnaire. Il est très congestionné, rougeâtre par places, légèrement gras en quelques endroits. La vésicule biliaire ne renferme pas de calculs. La bile est colorée. On note de la sclérose de l'artère hépatique.

La rate est très volumineuse, sa capsule est épaissie.

Les reins sont très gros et mous. La capsule se décortique bien. A l'ouverture des reins, le bassinet distendu laisse écouler du pus. On constate les caractères d'une pyélo-néphrite double.

Il existe trois uretères. L'uretère gauche est dédoublé. Les deux uretères gauches qui partent du rein se rejoignent à 3 centimètres de la vessie.

Cet organe a ses parois épaissies, volumineuses. Son contenu est purulent. La muqueuse, très injectée, est épaissie également.

Le cerveau n'est le siège d'aucune lésion en foyer, ni au niveau de l'écorce, ni au niveau des noyaux gris centraux. On note en l'enlevant un œdème sous-pie-mérien appréciable, diffus.

La moelle est diminuée de volume. On constate à l'œil nu une sclérose des cordons postérieurs dans toute leur étendue et une atrophie des racines postérieures qui sont grêles et grisâtres.

Examen histologique. — Les dissociations extemporanées de la moelle fraîche au niveau des cordons postérieurs n'ont pas révélé de corps granuleux.

Une racine postérieure qui représente environ le 1/4 du volume d'une racine antérieure est dissociée après passage à l'acide osmique. Chaque fibre considérée isolément ne présente ni boules, ni altération dégénérative d'aucune sorte : il s'agit d'une sorte d'atrophie simple.

Une branche musculaire du tibial postérieur a montré au contraire les altérations de la névrite segmentaire périaxile.

La moelle tout entière a été fixée et durcie dans le formol à 10 0/0 ainsi que des fragments du cerveau, et des différents organes. Nous insisterons peu sur les lésions du foie, qui montre une légère sclérose périportale, non plus que sur celles des reins, qui sont le siège de petits abcès périvasculaires disséminés dans le labyrinthe et dans les pyramides.

Sur les coupes du cerveau on note de l'épaississement de la pie-mère, de la congestion de la substance grise, des corpuscules amyloïdes, enfin des lésions assez accentuées des vaisseaux (péri-artérite embryonnaire, caillots dans leur intérieur).

La moelle a fait l'objet d'une étude systématique. Après le formol à 10 p. 100, des rondelles d'un centimètre au niveau de chaque racine ont été placées pendant trois jours dans le mélange : alun de chrome 2 grammes, bichromate de potasse 5 grammes, eau distillée 100 grammes, incluses au collodion et colorées par la méthode de Pal. Des coupes ont été colorées au picrocarmin.

D'une façon générale on peut dire que toute l'étendue de la moelle, les racines antérieures, les cordons antéro-latéraux, les cornes antérieures sont absolument intacts. La pie-mère est légèrement épaissie sur toute son étendue, mais sans méningite véritable.

Les lésions essentielles portent sur les racines postérieures et sur les cordons postérieurs. Elles varient suivant les régions, plus marquées au niveau de la région sacrée, de la région lombaire inférieure, elles diminuent dans la région lombaire supérieure, pour devenir accentuées à la partie supérieure de la région dorsale et à la région cervicale.

1° Région sacrée inférieure (6e, 5e, 4e sacrées). Les lésions sont très accentuées dans les cordons postérieurs. Les altérations portent sur les zones de Lissauer qui sont entièrement sclérosées. Le triangle médian postérieur de Gombault et Philippe est conservé, ainsi que la zone qui limite la corne posté-



C

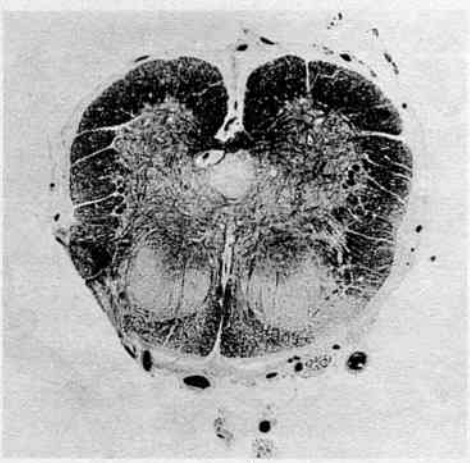

A

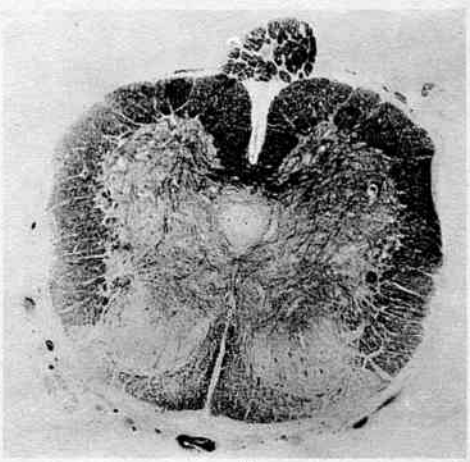

B

TABES AVEC CONSERVATION DES REFLEXES

(Achard et Léopold-Lévy)

A. (Méthode de Pal.) — *6e sacrée.* Sclérose des zones de Lissauer, et d'un triangle correspondant à la bandelette externe. Conservation du triangle médian postérieur de Gombault et Philippe.

B. (Méthode de Pal.) — *4e sacrée.* Mêmes lésions.

C. (Méthode de Pal.) — *1re sacrée.* Sclérose un peu moins marquée des zones de Lissauer, et d'un territoire situé à la partie interne du cordon de Burdach qui n'atteint ni la périphérie de la moelle, ni le sillon médian postérieur. Le champ cornu-commissural, le champ postéro-externe, la zone limitante de la corne postérieure sont conservés.

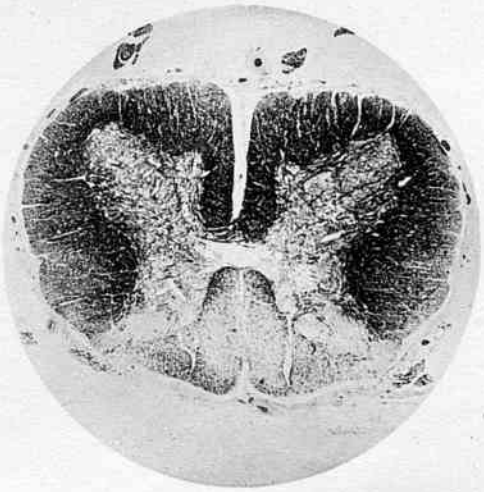

A

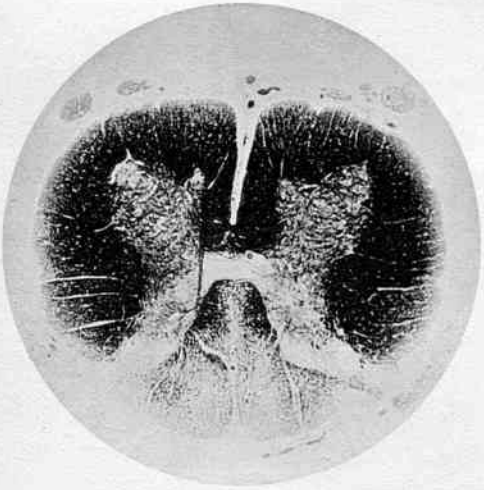

B

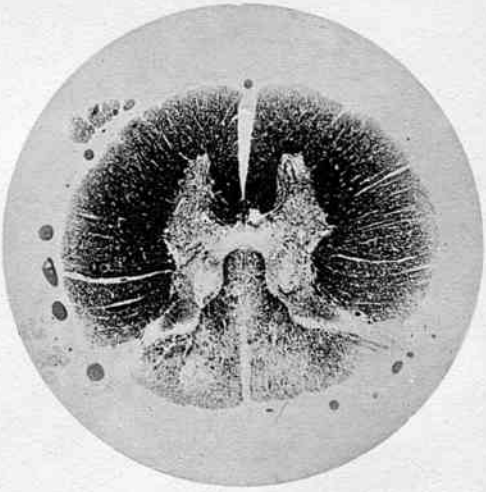

C

TABES AVEC CONSERVATION DES REFLEXES

(Achard et Léopold-Lévy)

A. (Méthode de Pal.) — *5e lombaire.* Sclérose moyenne des zones de Lissauer, triangle de sclérose atteignant le sillon médian postérieur limité par les champs postérieurs conservés : zone cornu-commissurale, zone limitante corne postérieure, champ postéro-externe.

B. (Méthode de Pal.) — *5e lombaire.* Sclérose des zones de Lissauer, triangle de sclérose comme sur la figure précédente, un peu plus postérieure. Mêmes zones conservées.

C. (Méthode de Pal.) — *1re lombaire* Les zones de Lissauer, la zone radiculaire moyenne et les colonnes de Clarke sont le siège d'une sclérose peu intense. On remarque l'intégrité de la zone d'entrée des racines (Westphal) comprise entre la substance gélatineuse de la corne postérieure, la périphérie de la moelle, et une ligne virtuelle parallèle au sillon médian postérieur et passant par le point où la substance gélatineuse fait un ressaut en dedans.

rieure. Entre ces deux territoires, on note un triangle de sclérose, correspondant à la bandelette externe. Des racines postérieures il ne reste plus que quelques fibres, mais une coupe légèrement oblique entre la 5e et la 6e sacrées montre la pénétration de racines postérieures conservées au niveau des cordons postérieurs. Peu de fibres sillonnent les cornes postérieures. (Pl. X, A.)

2° Région sacrée supérieure (1re sacrée). Les lésions existent mais sont relativement moins marquées dans les zones de Lissauer. Un plus grand nombre de racines postérieures pénètrent dans les cordons postérieurs. La coupe des cornes postérieures montre également plus de fibres dans leur intérieur. Trois régions sont essentiellement intactes ou peu touchées : le champ cornu-commissural (endogène ascendant) qui conserve au Pal sa coloration habituelle, le champ postéro-externe, la zone limitante de la corne postérieure. Entre ces différentes zones, à la partie interne du cordon de Burdach, limité en arrière par la périphérie de la moelle qu'il n'atteint pas, en dedans par le sillon médian postérieur qu'il respecte, se trouve un territoire de sclérose de moyenne intensité. (Pl. X, B.)

3° Région lombaire (5e, 4e lombaires). La description ci-dessus s'applique à ces régions : pénétration en quantité moyenne de fibres postérieures au niveau des zones de Lissauer, moyennement dégénérées, triangles de sclérose atteignant le sillon médian postérieur, s'écartant un peu davantage de la périphérie de la moelle, et limitée par les champs postérieurs conservés : zone cornu-commissurale, zone limitante de la corne postérieure, champ postéro-externe. Le territoire sclérosé a la forme d'un triangle à sommet inférieur. (Pl. X, C.)

4° Région lombaire moyenne (3e lombaire). Les racines postérieures pénètrent encore en plus grande quantité. Sur la préparation on les voit se continuer manifestement sur la zone qui limite la corne postérieure. Les mêmes champs sont conservés. Le triangle de sclérose déjà indiqué persiste, mais est un plus postérieur et affecte une forme plutôt quadrangulaire. (Pl. XI, A.)

5° Au niveau de la 2e lombaire, on aperçoit les colonnes de Clarke dont les fibres blanches ont diminué légèrement de quantité. Les racines postérieures pénètrent en assez grand nombre. La zone de Lissauer est faiblement touchée. (Pl. XI, B.)

6° 1re lombaire. La moelle à ce niveau est moins sclérosée que dans les régions situées au-dessus et au-dessous. On est réellement frappé du peu d'intensité des altérations des cordons postérieurs. La zone de Lissauer est légèrement sclérosée ; des fibres assez nombreuses pénètrent dans la moelle, appartenant surtout au groupe interne des fibres radiculaires postérieures.

La zone de sclérose qui correspond à la bandelette externe mentionnée jusque-là est à la fois plus discrète et plus éloignée des cornes. Restent conservés : la zone cornu-commissurale, la zone limitante de la corne postérieure qu'on voit encore se continuer avec les fibres postérieures, une zone en forme d'L qui borde le sillon postérieur et la périphérie de la moelle (bandelette périphérique), enfin un champ postéro-externe comprenant la zone d'entrée des racines de Westphal. Les colonnes de Clarke sont faiblement sclérosées. Dans la

corne postérieure, les fibres du faisceau réfléxo-moteur, ainsi que les collatérales du centre de la corne sont à peu près intactes. (Pl. XI, C.)

7° Région dorsale inférieure. On note un léger aplatissement au niveau des cordons postérieurs. Ce sont toujours les mêmes lésions : sclérose des zones de Lissauer, dans lesquelles pénètrent un assez grand nombre de fibres. Les lésions sont en outre disséminées dans la partie moyenne du faisceau de Burdach et dans le cinquième du champ postéro-interne. Légère sclérose des colonnes de Clarke. On trouve intacts : la zone cornu-commissurale, la zone limitante de la corne postérieure, le champ postéro-interne. (Pl. XII, A.)

8° 2e dorsale. L'aplatissement des cordons postérieurs est notable. La zone de pénétration des racines est atteinte, ses filets radiculaires pénètrent en petit nombre. Il existe des lésions manifestes dans le 5e inférieur du champ postéro-interne.

La zone cornu-commissurale devenue plus externe est bien conservée. Il en est de même d'une partie de la zone radiculaire moyenne. D'une façon générale, à ce niveau, les lésions sont assez peu accentuées. (Pl. XII, B.)

9° Région cervicale inférieure. Les lésions plus manifestes portent sur la zone de Lissauer, le 1/5 postérieur du cordon de Goll, la bandelette externe, mais la lésion n'atteint pas la périphérie de la moelle ; elle en est séparée par la zone limitante de la corne postérieure. Restent intactes encore la zone cornu-commissurale devenue plus externe, la partie moyenne et interne du faisceau de Burdach, enfin une couche de fibres limitant la périphérie de la moelle, juxtaposée à la région de Goll sclérosée.

On voit nettement certaines fibres des racines postérieures pénétrer d'emblée dans les cordons postérieurs et se continuer avec la zone limitante de la corne postérieure. (Pl. XII, C.)

En résumé, il s'agit d'un tabes dorsalis remontant à 10 ans environ, caractérisé par un mal perforant plantaire, des troubles oculaires, des crises gastriques, des phénomènes vésicaux, la démarche caractéristique, de l'incoordination des membres supérieurs, mais au cours duquel les réflexes rotuliens sont restés conservés.

L'examen histologique montre une sclérose des cordons postérieurs généralisée à tout l'axe médullaire, mais répartie d'une façon inégale. Les lésions du tabes se rencontrent dans toute la hauteur de la moelle, mais elles ont une prédominance au niveau de la région sacrée et de la région cervicale. Elles sont particulièrement discrètes au niveau de l'union de la moelle lombaire supérieure avec la moelle dorsale.

Le tabes est, par conséquent, légitime, mais il est, en général, atténué. En particulier, les zones endogènes, tant ascendante (zone cornu-commissurale) que descendante (virgule de Schultze (?), bandelette périphérique, triangle médian postérieur) sont conservés. Il faut remarquer, en outre, que les racines postérieures extra-médullaires présentent, elles aussi, des lésions inégales, le plus souvent assez discrètes.

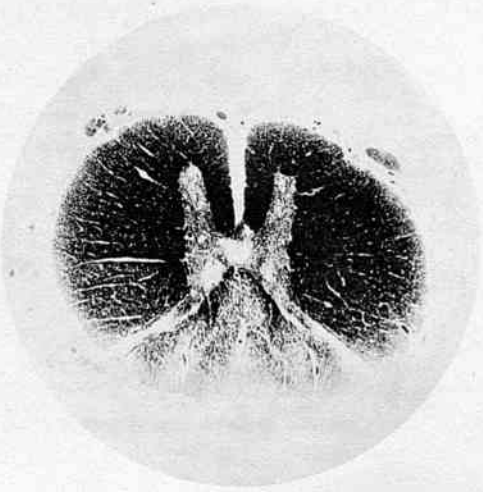

A

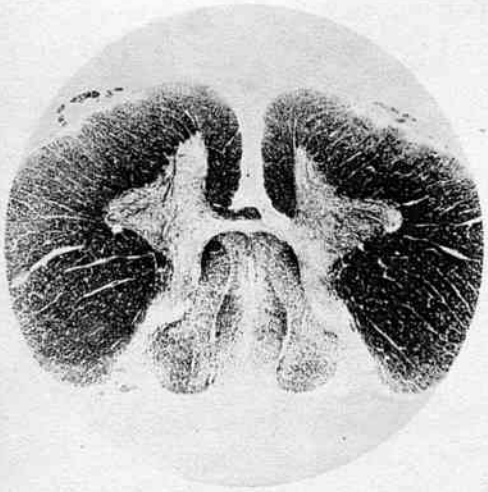

B

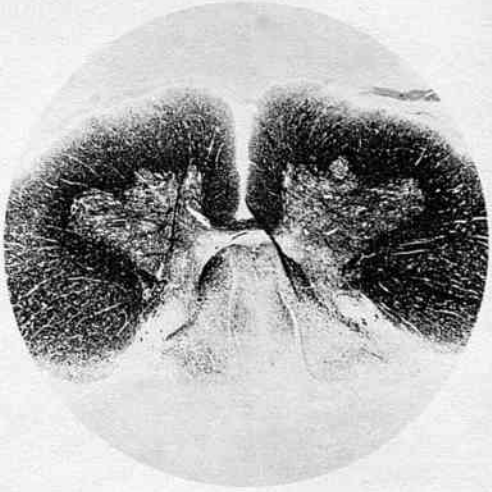

C

TABES AVEC CONSERVATION DES REFLEXES

(Achard et Léopold-Lévi)

A. (Méthode de Pal.) — *Région dorsale inférieure.* Sclérose des zones de Lissauer, de la partie moyenne du faisceau de Burdach, et du 5e du champ postéro-interne. Légère sclérose des colonnes de Clarke. Sont conservées : la zone cornu-commissurale, la zone limitante de la corne postérieure, le champ postéro-externe.

B. (Méthode de Pal.) — *2e dorsale.* Sclérose moins marquée des zones de Lissauer, du 5e postérieur du champ postéro-interne. Sont conservées : la zone cornu-commissurale, la partie interne et moyenne du faisceau de Burdach.

C. (Méthode de Pal.) *Région cervicale inférieure.* Sclérose des zones de Lissauer, du 5e postérieur du cordon de Goll, des bandelettes externes. Mêmes régions conservées que sur la figure précédente.

Comment interpréter la conservation des réflexes rotuliens dans notre cas ?

A l'état normal, la voie réflexe sensitivo-motrice (protoneurone centripète, neurone moteur périphérique) est nécessairement étroite, en ce qui concerne le réflexe patellaire ; et si cette voie est interrompue en un point quelconque de son trajet, le signe de Westphal apparaît. Dans le tabes dorsalis. Son existence est la règle. Et, dans cette maladie, les lésions des nerfs périphériques et de leurs terminaisons, des racines postérieures, et aussi des racines antérieures, peuvent être incriminées vraisemblablement, dans une certaine mesure, sans parler même de la moelle. En réalité, c'est aux racines postérieures et à la moelle, siège pour ainsi dire constant des lésions, qu'on s'attache surtout dans le tabes, pour expliquer l'abolition du réflexe. A ce point de vue, il est bon de tenir compte de cas, comme celui de Westphal, où les réflexes rotuliens étaient abolis, et où les racines postérieures étaient intactes : ce qui permet de conclure que la lésion radiculaire n'est pas au moins la seule cause de la perte du réflexe. Il est possible, d'autre part, que, dans les racines sensitives, certaines fibres soient plus directement affectées à l'acte réflexe. Cette hypothèse s'appuie d'ailleurs sur une base histologique.

On sait en effet, que Ramon y Cajal (1) a divisé les fibres radiculaires postérieures en deux groupes : groupe externe, groupe interne. De ce dernier groupe, qui donne lieu à des bifurcations, émanent les collatérales du faisceau réflexo-moteur de cet auteur.

Nous venons de voir pourquoi le réflexe rotulien est habituellement absent dans le tabes, voyons maintenant comment on peut interpréter sa présence exceptionnelle.

Dans certains cas de tabes, le réflexe rotulien, d'abord aboli, a reparu du fait d'une complication cérébrale. Il n'en est pas toujours ainsi [Debove (2), Buzzard (3), Fournier (4), etc.]. Pour expliquer cette réapparition, Goldflam (5) admet que l'abolition du réflexe rotulien dans le tabes est d'origine médullaire. Et il suppose que la lésion de la moelle a une influence inhibitrice sur la réflectivité de cet organe. Lorsque survient un processus cérébral qui, annihilant les centres d'arrêt, exalte la réflectivité médullaire, l'action inhibitrice devient insuffisante ; le réflexe réapparaît.

(1) Ramon y Cajal, *Anatomie fine de la moelle épinière* (Atlas der pathol. Hist. des Nerversyst. de Babes, Berlin, 1895, IV, p. 29).
(2) Debove, Progrès médical , 1881, nos 52 et 53.
(3) Buzzard, The Lancet, 1881, VII, p. 541.
(4) Fournier, Revue de méd., 1882, p. 492.
(5) Goldflam, *loc. cit.*

Les cas où le réflexe est conservé sans avoir jamais disparu s'appuient sur des données anatomiques qui permettent une interprétation plus précise. Westphal (1) a démontré, en effet, qu'il existe dans la moelle une zone dont la lésion détermine l'abolition du réflexe. Placée à l'union des régions lombaire et dorsale, cette zone est limitée : en dedans par une ligne virtuelle, parallèle au sillon médian postérieur et passant par le point où la substance gélatineuse fait un ressaut en dedans ; en arrière, par la substance gélatineuse et le point de pénétration des racines postérieures. Cette zone, dite par Westphal zone d'entrée des racines, est, d'après cet auteur, toujours intéressée dans tous les cas de tabes où le réflexe rotulien a disparu. Elle est d'autant plus intéressée que le réflexe rotulien a disparu depuis plus longtemps.

Inversement, lorsque les réflexes ont été conservés jusqu'à la mort, la zone d'entrée des racines reste intacte. Il en était ainsi dans l'observation de Lehmann (2).

Outre ce fait rapporté par Westphal, cet auteur appuie son opinion sur trois autres cas. Dans l'un dû à Schmidt, les réflexes disparurent quelques jours seulement avant la mort, 22 jours du côté droit, la veille à gauche. Les lésions dépassaient à peine la limite de la zone. Westphal vit, dans un cas personnel, l'abolition des réflexes survenir à droite 2 mois, à gauche 5 jours avant la mort. La lésion était déjà plus accentuée. Enfin dans l'observation de Kreisiger, le signe de Westphal fut constaté 3 mois avant la mort. L'étendue de la zone atteinte était plus considérable.

Kraus (3) confirma la localisation déterminée par Westphal. Lui-même fournit ultérieurement une nouvelle observation démonstrative (4). Le réflexe rotulien était conservé d'un seul côté. La comparaison histologique était par conséquent facile. La lésion n'existait que d'un seul côté. La même localisation unilatérale se retrouva chez un malade de Pick (5), âgé de 60 ans, dont le réflexe rotulien était aboli à gauche. On le déterminait à droite par le procédé de Jendrassik.

De même, Nonne (6) constata chez un sujet de 42 ans, tuberculeux, syphilitique, la perte du réflexe patellaire d'un côté, la diminution de l'autre. La zone de Westphal était plus sclérosée du côté correspondant. Un second malade de 46 ans, buveur, avait comme unique symptôme l'abolition unilatérale du réflexe rotulien : La zone de Westphal était atteinte de ce seul

(1) Westphal, *loc. cit.*
(2) Lehmann, Archiv. f. Psych., XVI 2 et 3, p. 496 et 778, cité par Westphal.
(3) Kraus, Neurolog. Centralblatt, n° 10, 1887.
(4) Westphal, Archiv. f. Psych., XVIII, 1887, p. 628.
(5) Pick, Archiv. f. Psych., XX, 3, 1888.
(6) Nonne, Deutsche med. Wochenschrift, XV, 1889.

côté. Et de même, dans le cas de Minor (1) relatif à un homme de 48 ans, syphilitique, tuberculeux, alcoolique. L'abolition des réflexes, seul symptôme nerveux, était en rapport avec une lésion de la zone de Westphal.

Dans notre cas, on constate que la zone d'entrée des racines est conservée. C'est donc un nouvel exemple qui appuie l'opinion de Westphal.

Reste à expliquer la rareté de cette conservation ?

En réalité, les cas de tabes avec conservation des réflexes ne sont pas exceptionnels. Mais à mesure que la maladie progresse, les réflexes disparaissent. Chez notre malade, le tabes était assez ancien, cependant la mort est survenue avant que la maladie eût achevé son évolution complète. Il est certain, d'ailleurs, qu'en général le tabes est surtout dorso-lombaire, parfois primitivement lombaire, fait qui, à vrai dire, ne comporte pas d'explication facile. Quant à dire, à propos de la localisation souvent primitive au niveau de la zone de Westphal, que la dégénération du tabes atteint d'une façon prédominante les fibres courtes des racines postérieures, comme le fait Minor, c'est énoncer une simple constatation histologique, qui ne résout pas la question.

(1) Minor, Neurol. Centralblatt, nº 10, 1887.

CONTRIBUTION A L'ÉTUDE DE L'ÉTIOLOGIE DU LICHEN RUBER

PAR

A. LINDETREM

Prat. agrégé à l'Université St-Wladimir
de la Clinique dermatologique du Pr Stoukovenskoff (Kiew).

L'étude des causes des maladies cutanées est un des chapitres les moins connus de la dermatologie. Cela s'explique par le peu de matériaux positifs qui puissent servir de fondement à l'étiologie de ces maladies. D'autre part, les faits positifs qu'on possède ne suffisent pas entièrement à toutes les exigences. Dans l'énorme majorité des cas, les observations des maladies n'ont pas été faites dans toutes les directions, c'est-à-dire qu'en décrivant certaines manifestations cutanées on avait dirigé l'attention presque exclusivement sur le côté morphologique de la maladie : les signes extérieurs étaient étudiés avec les soins les plus minutieux, tandis que les autres côtés de l'exploration *du malade lui-même* étaient tantôt ignorés tout à fait, tantôt étaient incomplets.

Ce n'est que tout récemment, en amassant les faits cliniques dont on puisse faire des déductions sur l'étiologie des différentes maladies de la peau, qu'on a commencé à donner plus d'attention à l'exploration plus détaillée des malades eux-mêmes.

Nous pouvons déclarer que beaucoup a été fait dans cette direction par le plus ancien dermatologiste russe, M. le professeur A. Polotebnoff, qui durant toute sa pratique comme professeur de la clinique, cherchait à recueillir un matériel précieux d'observations travaillées dans toutes les directions sur de nombreux malades souffrant de maladies de la peau, un matériel qui puisse servir à généraliser les maladies et à résoudre quelques problèmes concernant principalement l'étiologie de ces maladies. Les *Etudes dermatologiques* de M. le professeur A. Polotebnoff sont l'ouvrage dans lequel sont réunies toutes les observations et les déductions de l'auteur.

*
* *

L'étiologie du *lichen ruber* est très peu connue. C'est une maladie qu'on rencontre assez rarement, bien plus rarement que la *psoriasis*. Le lichen ruber est justement une des maladies cutanées qu'on a étudiée en consacrant trop d'attention au côté morphologique, tandis qu'on a peu fait pour expliquer son étiologie.

Le lichen ruber a d'abord été décrit par F. Hebra en 1860 ; en 1866 E. Wilson a décrit une maladie de la peau sous le nom de *lichen planus* qui, après une étude plus détaillée, a été déclarée une modification du lichen ruber de Hebra, et E. Wilson lui-même dut en convenir. Les nombreuses observations cliniques parlent en faveur de cette opinion car on trouve souvent des éléments éruptifs de ces deux différentes formes chez les mêmes personnes (Kaposi, Lassar, Neumann, Lehwimmer et autres). En parlant du lichen ruber nous aurons en vue seulement ces deux formes de la maladie et leurs modifications, qui ont été solidement établies par ces observations cliniques.

Dans tous les traités des maladies de la peau les plus connus, on ne fait presque pas mention de l'étiologie du lichen ruber. Ainsi, F. Hebra dit catégoriquement que malgré qu'il ait vu près de 50 cas de cette maladie il ne peut presque rien dire de son étiologie ; il se prononce avec conviction contre la contagiosité de cette affection. E. Wilson, qui avait vu bien des cas de lichen ruber, ne dit rien de positif sur l'étiologie de cette maladie et se contente de démontrer que la haute température, agissant sur la peau nue, y prédispose. Kaposi dit de même que nous ne savons rien des causes du lichen ruber ; d'après ses observations, il constate qu'il l'a trouvé chez des personnes, qui, outre ce mal, se portaient tout à fait bien. Quelques auteurs, comme Unna et Lassar, sont disposés à reconnaître l'étiologie microbienne de cette maladie ; Lassar décrit des bacilles très menus dans les petits espaces lymphatiques de la peau des malades ; mais ces explorations jusqu'à présent n'ont pas été confirmées par d'autres observations. Lehwimmer tient le lichen ruber pour une trophonévrose en se basant sur le fait que la maladie est toujours accompagnée de démangeaisons et que dans les dernières phases de cette maladie on observe l'atrophie de la couche papillaire de la peau.

Plusieurs dermatologistes anglais et français se sont aussi déclarés en faveur de l'étiologie nerveuse du lichen ruber (Fox, C. Foix, Hutchinson, Morris, Hardy, Hyllairet, Lavergne, Vidal). M. le professeur A. Paspeloff trouve aussi dans beaucoup de cas de lichen ruber qu'il avait observés des altérations bien prononcées du côté du système nerveux. M. le professeur Polotebnoff conclut que cette maladie apparaît seulement comme un symptôme constant de quelque désordre du système nerveux de nature orga-

nique ou fonctionnelle de la forme de névroses fonctionnelles et vasomotrices.

Dans ces dernières années, nous avons relevé plusieurs observations sur le lichen ruber, dans lesquelles les auteurs tâchaient de reconnaître un lien entre cette maladie et les affections du système nerveux central. Ainsi Kobner, qui a fait des observations dans 52 cas de lichen ruber, compte cette maladie au nombre des maladies nerveuses, en faveur de quoi, selon lui, parle ce fait que le lichen ruber frappe toujours des personnes nerveuses et que la démangeaison dont se plaignent la plupart des malades précède presque toujours les éruptions cutanées. L'auteur cite les deux cas suivants, qui sont très instructifs ; dans l'un d'eux, le lichen ruber de tout le corps s'est développé chez une femme de 45 ans, atteinte de paralysie bulbaire ; dans le second cas, c'est un homme, médecin, chez lequel le lichen ruber unilatéral, comme le décrit Kobner, s'est développé dans la direction des nerfs.

Vidal nous cite un cas de lichen ruber où l'éruption s'est montrée bientôt après une opération chirurgicale extrêmement pénible et douloureuse. Besnier nous fait part d'un cas de lichen ruber qui s'est développé chez une malade de 58 ans, très nerveuse, qui avait souffert du diabète. Nicontowsky décrit deux cas de lichen ruber où la localisation des éruptions était très symétrique, ce qui donne à l'auteur l'occasion de se déclarer pour l'étiologie nerveuse de la maladie. Jacquet cite toute une série de cas de lichen ruber, dans lesquels on employa avec succès l'hydrothérapie. Cet auteur, de même que Brocq, insiste sur le lien intime entre le lichen ruber et les affections du système nerveux central. Materne et Dubois-Klarenith se sont convaincus du succès qu'avait le traitement hydrothérapique d'après la méthode de Jacquet. Remesoff décrit en détails un cas de lichen ruber de la clinique du professeur A. Polotebnoff qui est instructif en ce que le lien entre la lésion cutanée et la maladie du système nerveux central était très en relief, le malade observé avait des signes très marqués de dégénérescence et de sclérose en plaques.

Le travail de Fagge est plein d'intérêt ; il nous raconte l'histoire de sa propre maladie. Le malade, qui souffrait du lichen ruber, était tourmenté par des insomnies, par une forte démangeaison ; après quoi il commença à souffrir de la mélancolie accompagnée d'idées de suicide ; malgré les narcotiques et l'arsenic il ne sentait pas de soulagement. Après un traitement par les douches chaudes d'après la méthode de Jacquet, la guérison est venue rapidement. Welander a observé l'éruption du lichen ruber et du vitiligo après une forte émotion consécutive à un naufrage. Lerrede a observé l'éruption du lichen ruber et pemphigus chez une femme hystérique. Ledermann a observé l'éruption du lichen ruber qui s'était montrée

en stries sur la peau le long des nerfs sur les membres inférieurs; un cas semblable est décrit par Galloway. Les observations de Dreywel sont très intéressantes; il décrit le lichen ruber des paumes des mains et des plantes des pieds chez une malade qui souffrait du pseudo-tabes alcoolique. Dietz nous communique des observations sur les éruptions du lichen ruber, qui se sont montrées après de fortes émotions (colère).

Donc, dans la série des cas de lichen ruber que nous avons cités, on voit distinctement des indications précises sur le lien très intime entre cette maladie et l'état du système nerveux des malades. En faveur de ceci parle le fait que le lichen ruber a été observé dans la majorité des cas chez des personnes nerveuses, par exemple chez les hystériques, et quelquefois, après de fortes secousses morales ou après de fortes commotions physiques agissant sur le système nerveux du malade. Tel était le cas de Vidal quand les éruptions du lichen se sont développées après une opération chirurgicale, longue et douloureuse.

Dans quelques cas, l'éruption se borne strictement à un côté du corps dans la direction d'un nerf quelconque de la peau; on a aussi observé des cas où pendant l'apparition du lichen ruber on avait en même temps des altérations organiques dans le système nerveux central, comme nous le voyons clairement dans les observations de Kœbner Dreynel, de même que dans le cas cité par H. Hebra et Fleischmann, qui ont vu dans un cas de lichen ruber le développement de tubercules dans le cervelet. Enfin le succès du traitement du lichen ruber par les douches chaudes, qui a été constaté par Jacquet et autres, nous persuade également de l'étiologie nerveuse de cette maladie; ce dernier fait est d'autant plus clair dans les observations que Tagge a faites sur lui-même que les éruptions du lichen ruber et la maladie mentale qui les accompagnait ont rapidement cédé au traitement par les douches chaudes.

Si nous n'avons pas trouvé dans d'autres nombreux travaux concernant le lichen ruber des indications sur les symptômes nerveux chez les malades, cela s'explique, non pas par l'absence de troubles du système nerveux, mais plutôt parce qu'on ne les cherchait pas chez ces malades, les considérant comme bien portants en tout (excepté la peau) et ne s'intéressant qu'au côté morphologique du lichen ruber.

*
* *

Dans la clinique de feu le professeur M. Stoukovenkoff nous avons toujours pu remarquer dans les cas du lichen ruber qui y étaient observés, telles ou telles altérations dans l'état du système nerveux. Je cite brièvement les cas les plus typiques de ce genre.

I. — Lichen ruber planus sur les membres inférieurs. — Les éruptions sont disposées très symétriquement chez un sujet de 56 ans et accompagnées

d'une sorte de démangeaison, ainsi que d'une diminution de la sensibilité à la douleur de toute la peau.

II. — Un homme de 48 ans, juif. — Lichen ruber planus sous la forme de stries composées de petites papules planes agglomérées dans la direction des branches cutanées du nerf sciatique. L'éruption se bornait strictement au côté droit du corps. Le traitement par les injections sous-cutanées de grandes doses d'arsenic a amené une guérison complète.

III. — Un officier de 22 ans. — Le lichen ruber sur les mains, les pieds et la nuque. La distribution de l'éruption est partout excessivement symétrique : la maladie a commencé vers les 12 ans. Le père du malade est un homme bien portant, la mère est une femme anémique et très nerveuse (hystérique). Les deux frères épileptiques, la sœur du malade est aussi nerveuse (hystérique). Les réflexes cutanés et tendineux sont très faibles, les réflexes vasculaires sont exagérés. On observe sur les deux extrémités supérieures dans la région de l'avant-bras, dans les endroits non couverts d'éruption des parties symétriques de la peau de près de 6 centimètres de diamètre où toutes les espèces de sensibilité sont abolies.

IV. — Lichen ruber acuminé chez un homme de 75 ans, allemand. — La maladie a commencé, il y a 10 ans, sur les membres inférieurs, s'est étendue peu à peu sur toute la surface de la peau et fut accompagnée d'une forte démangeaison. Les éruptions sont partout uniformes, composées de petites papules acuminées très serrées qui s'écaillent. En explorant le système nerveux nous avons constaté que tous les réflexes cutanés, tendineux et vasculaires, sont considérablement exagérés ; la sensibilité pour la douleur est un peu diminuée, la sensibilité tactile est partout bien conservée. La sensibilité pour la température est partout considérablement diminuée. Ainsi dans les explorations des différentes parties du corps du malade ce dernier ne pouvait pas discerner de différence entre 18°C et 40°C. La faradisation et les bains chauds ont produit une amélioration considérable.

V. — Un homme de 59 ans, juif. — Le lichen planus sur les membres inférieurs et principalement dans les régions surales. L'éruption est distribuée symétriquement. La maladie a commencé il y a 17 ans, et simultanément se montrèrent le lichen sur les extrémités inférieures et des taches de vitiligo placées très symétriquement presque sur toute la surface du tronc. Les muscles des deux jambes sont distinctement atrophiés en comparaison des muscles du corps. Le commencement de la maladie est en rapport avec une forte secousse nerveuse que le malade reçut, en apprenant que toute sa famille avait contracté la syphilis d'un domestique de la maison.

VI. — Jeune fille de 24 ans, paysanne. — Les éruptions du lichen planus ont débuté il y a 5 ans sous forme de petites papules planes

serrées et groupées formant des stries cornées qui traversent les paumes des mains du côté radial jusqu'à l'hypothenar. Outre cela la malade a des éruptions sur la muqueuse du vestibulum oris, petites papules isolées et confluentes en forme de stries blanchâtres, qui composent, en se croisant des espèces de filets sur la muqueuse des joues. La malade est une jeune fille anémique, hystérique, souffre presque continuellement de douleurs dans le bas-ventre, elle a des règles irrégulières qui retardent souvent, il y a eu plusieurs fois des intervalles d'une demi-année. Les réflexes tendineux cutanés et vasculaires sont considérablement exagérés ; la malade perd l'équilibre en fermant les yeux.

* * *

Ainsi dans tous les cas du lichen ruber que nous avons observés nous pouvions constater des altérations, plus ou moins prononcées dans le système nerveux des malades. Dans certains cas, cela s'exprimait par la disposition des éruptions; on remarquait alors tantôt une extrême symétrie dans la disposition des éruptions, tantôt on observait qu'elles suivaient la direction des nerfs comme dans notre second cas.

Dans le troisième cas nous pouvons constater que la maladie s'est développée chez un sujet dont la prédisposition héréditaire aux maladies nerveuses était distinctement exprimée. Dans le quatrième cas nous pouvons remarquer que l'exagération considérable des réflexes cutanés tendineux et vasculaires était accompagnée d'altérations de la sensibilité avec une perte partielle de la sensibilité thermique et douloureuse, c'est-à-dire avec la dissociation syringomyélique. Dans le cinquième cas, l'éruption des papules du lichen, précédée d'une forte commotion nerveuse, était accompagnée des phénomènes purement trophiques, comme : taches de vitiligo et atrophie des muscles des jambes.

Les altérations de la sensibilité et les troubles trophiques dans ces derniers cas nous permettent d'y reconnaître la gliomatose, qui a produit en même temps les altérations cutanées en question.

* * *

Dans les deux cas suivants cette dépendance du lichen ruber de désordres dans le système nerveux central est encore plus prononcée.

VII. — Un homme de 20 ans, tartare, malade dès l'âge de 10 ans ; l'éruption envahit exclusivement le côté gauche du corps, savoir : la surface interne de l'extrémité supérieure, la région pectorale, le côté, la fesse, et la plante du pied. On remarque sur la paume de la main des petites papules planes, isolées et confluentes, couvertes d'épaisses couches cornées de couleur rouge brun, de la grandeur d'un grain de pavot jusqu'à la grandeur d'un grain de millet avec des cavités centrales. Les éruptions remon-

tent le long du bord interne de l'avant-bras et du bras gauche jusqu'à la région pectorale et s'enchaînent en une série de stries étroites longitudinales. En passant dans la région du creux de l'aisselle, les dimensions des papules deviennent distinctement plus grandes ; dans la région pectorale elles se rapetissent et pâlissent. Ici, on peut remarquer des stries blanchâtres de la peau atrophiée et luisante à la place des éruptions qui avaient subi le développement régressif. Sur le côté gauche et la fesse gauche l'éruption a le même caractère, mais les éléments éruptifs ne se disposent pas ici en stries, mais en plaques variées de dessin irrégulier; sur la fesse les papules isolées atteignent d'assez grandes dimensions. Du côté externe de la plante du pied celles-ci se disposent en forme de stries rappelant celles qu'on avait observées sur la peau de la paume. Le père du malade est un vieillard fort et bien portant ; la mère est morte jeune de phtisie ; son frère et sa sœur, probablement phtisiques aussi, sont très faibles et ont souvent mal à la poitrine. Le frère avait des glandes lymphatiques agrandies qui s'enflaient et suppuraient presque continuellement : outre cela il a eu de la carie des os. Notre malade ne fut jamais en état de faire un travail pénible parce que sa main gauche est affaiblie. De même il se fatigue vite en marchant. Le côté gauche du corps se couvre rapidement de sueur, quand on l'examine, tandis que le côté droit reste sec. La force musculaire de la main gauche, mesurée par le dynamomètre Mathieu, se montre sensiblement diminuée en comparaison de la force musculaire de la main droite; ainsi, pour la main gauche, elle égale 30, pour la main droite, 120. L'électro-excitabilité des muscles et des nerfs, du côté gauche est aussi diminuée. Le réflexe pharyngien est conservé et même exagéré. Les réflexes cutanés, vasculaires et tendineux sont considérablement exagérés, surtout du côté gauche du corps. Les yeux fermés le malade ne peut pas garder l'équilibre. Sur tout le côté gauche du corps on remarque une diminution considérable de tous les modes de la sensibilité. L'exploration de la sensibilité tactile et douloureuse par l'algésimètre de Coulbine nous présente les données suivantes :

	Côté droit :		Côté gauche :	
	Sensibilité tactile	Sensibilité à la douleur	Sensibilité tactile	Sensibilité à la douleur
Le front		1.20		1.90
Le bout du nez		0.95		1.90
Région pectorale	0.60	0.85	0.90	1.35
Le bras	0.75	1.25	1.90	1.90
Avant-bras	0.60	1.20	1.40	1.85
La hanche	0.85	0.90	1.30	1.60
La jambe	0.80	1.45	1.60	2.10
Le scrotum	0.45			1.80

Outre tout ce qui a été décrit ci-dessus, on a trouvé chez le malade les signes de dégénérescence suivants : l'ossification prématurée de la suture sagittale; les lobes inférieurs des oreilles manquent, les oreilles sont grandes et se replient en avant, la voûte palatine ogivale, une dent en forme de défense à la place de la dent gauche incisive.

Ainsi, dans ce cas, le lichen ruber, qui s'est développé chez un sujet héréditairement prédisposé aux maladies du système nerveux, ayant des signes marqués de dégénérescence, se borne distinctement au côté gauche du corps. L'étude du système nerveux de ce malade nous montre clairement, que nous avons devant nous une maladie nerveuse centrale, qui se localise dans la moelle épinière.

VIII. — Un homme de 20 ans, paysan petit-russien. — La maladie date de l'enfance ; l'éruption se limite exclusivement au côté gauche du corps sur les parties suivantes : le côté ulnaire du médius, le côté radial de l'annulaire, sur les deux phalanges inférieures du petit doigt et sur l'éminence hypothénar ; sur la surface intérieure de l'avant-bras et du bras gauche, d'où l'éruption s'étend sur la région pectorale ; elle poursuit le bord de sa partie inférieure en forme de taches blanches, luisantes et atrophiées avec des marges rouge-brun quelque peu élevées qui s'écaillent ; plus loin on voit l'éruption sur le côté gauche, dans la région de l'épigastre, sur le *mons veneris* et sur la surface antérieure interne et externe de la cuisse gauche. L'éruption est partout uniforme et se compose de petites papules planes très serrées de la grosseur d'un grain de pavot et formant des plaques de diverses dimensions avec des contours ronds, festonnés ; on remarque partout que les parties centrales des plaques sont plutôt plates, tandis que leurs parties marginales sont comparativement plus relevées ; toutes les plaques s'étendent pour la plupart le long de l'axe du tronc. L'éruption disposée sur la paume de la main présente sur ses parties périphériques une couche abondante de masses cornées, tandis que leurs régions centrales ont une surface rouge assez lisse. Sur la cuisse et le *mons veneris*, la couleur des plaques est d'un rouge plus foncé et l'écaillement sur leur surface se fait voir plus clairement que dans les autres régions du corps. La grandeur des plaques est variée : depuis la grandeur d'une lentille jusqu'à un cercle d'un centimètre de diamètre. Plusieurs de ces plaques élémentaires en se confondant forment des figures de contours différents, qui rappellent le *psoriasis girita* ou *geographica*.

En explorant le système nerveux du malade on a trouvé les altérations suivantes : la force musculaire de la main gauche sensiblement diminuée en comparaison à la force de la main droite ; ainsi, d'après le dynamomètre Mathieu, pour la main gauche elle égale 50, pour la main droite 150. Les réflexes tendineux, cutanés et vasculaires sont très exagérés, surtout du

côté gauche du corps. Le réflexe du gosier est conservé. L'excitabilité des nerfs et des muscles au courant faradique est sensiblement diminuée du côté gauche du corps. Ayant les yeux fermés le malade ne peut pas garder l'équilibre. La sensibilité douloureuse, tactile et thermique du côté gauche est considérablement diminuée. Les explorations de la sensibilité avec l'algésimètre de Coulbine nous présentent les données suivantes :

	Côté droit.		Côté gauche.	
	Sensibilité tactile	Sensibilité à la douleur	Sensibilité tactile	Sensibilité à la douleur
Front.	0.40	0.60	0.65	0.80
Région pectorale.	0.50	1.20	0.90	1.70
— abdominale.	0.30	0.90	0.50	1.15
— fémorale antér.	0.25	0.60	0.50	1.10
— crurale antér.	0.25	0.80	0.85	1.15
— antibrachiale.	0.60	0.70	0.80	1.10
— humérale ant.	0.25	0.85	0.70	1.20
Le bout du doigt.				
Annulaire.	0.20		0.40	
Scrotum.		0.50		0.90

Outre cela, on a trouvé chez le malade les signes de dégénérescence suivants : la base du nez extraordinairement large, les narines horizontalement très ouvertes, le manque du lobe de l'oreille, la voûte palatine ogivale, les dents très distancées et très grandes, les mamelons très grands et fortement pigmentés.

Donc, dans ce cas comme dans le précédent, nous avons un lichen ruber typique, qui se borne strictement au côté gauche du corps avec des signes distincts de dégénérescence, qui indiquent une prédisposition héréditaire aux maladies du système nerveux central dont nous avons pu nous convaincre par l'exploration du système nerveux du malade, qui nous permet de localiser cette affection dans la moelle épinière.

* * *

L'étude attentive de tous les phénomènes qui présentent le tableau clinique de toutes les formes du lichen ruber, d'après la description des auteurs, ainsi que d'après nos propres observations, nous fait conclure, que du point de vue de la clinique on ne peut pas constater dans cette maladie de la peau un processus inflammatoire. Les altérations pathologo-anatomiques de la peau envahie par le lichen ruber, d'après les dernières explorations, n'ont rien de ce qui est propre aux processus inflammatoires et ne présentent que les désordres de la kératinisation et l'augmentation plus ou moins sensible de l'épithélium et les altérations des vaisseaux de

la peau qui doivent être considérées comme les plus primitifs dans cette maladie.

Malheureusement nous n'avons pas jusqu'à aujourd'hui d'autopsies complètes avec la description détaillée des lésions histologiques des organes intérieurs et du système nerveux.

Grâce aux explorations expérimentales de Gaule, nous avons la possibilité de nous expliquer beaucoup de phénomènes qu'on observe dans tout un groupe de maladies nerveuses de la peau au nombre desquelles il faut certainement compter le lichen ruber. Gaule, par toute une série d'expérimentations sur les ganglions inter-vertébraux et sympathiques, ainsi que sur la moelle épinière des amphibies et des mammifères, a provoqué divers troubles trophiques de la peau, en variant la force d'excitation qu'il a employée. Ainsi il provoquait l'atrophie et l'hypertrophie du pigment, l'hypertrophie de l'épithélium, l'atrophie de la peau, la formation de plaies et autres troubles trophiques de la peau.

On doit croire que tout le tableau des altérations maladives de la peau qui s'expriment principalement par l'altération du processus de kératinisation est provoqué par tel ou tel autre désordre dans les centres de la moelle épinière, ou dans les ganglions qui s'y rattachent. Ces désordres se transmettent pour la plupart par la prédisposition héréditaire ; dans d'autres cas, ils peuvent être acquis.

De quelque manière que commencent les altérations de la peau que nous observons cliniquement comme éléments éruptifs du lichen ruber, soit par les altérations des vaisseaux dont parlent quelques auteurs, soit peut-être par l'anomalie du processus de kératinisation sans altération précédente des vaisseaux, ce sont là des problèmes, qui, comme la question de la nature des lésions histologiques survenues dans le système nerveux chez les malades atteints de lichen ruber, attendent leur solution des explorations ultérieures.

En nous basant sur les faits cliniques, nous sommes bien persuadés que dans un avenir prochain, les recherches anatomo-pathologiques confirmeront les idées ci-dessus énoncées sur l'étiologie nerveuse du lichen ruber.

BIBLIOGRAPHIE

Polotebnoff, *Etudes dermatologiques*. Saint-Pétersbourg, 1887 (en russe).

J. Hebra, trad. russe du professeur Polotebnoff. St-Pétersbourg, 1875.

E. Wilson, British med. journ., 1866, XI. *On lich. planus*, 1896. Journ. of cutan. med. an dis. of the skin. *Lectures on dermatology*, 1877.

Kaposi, *Pathol. u therapie der Hautkrankheiten*, 1887. Congrès international de derm. et de syphiligr., 1889. Comptes rendus, 1890.

Zassar, Deutsch. med. Wochenschr., 1885, p. 551.
Unna, St-Petersburg med. Wochenschrift, 1880, NN. 45-48.
Kaposi, Monatschrift f. pract. dermat., 1889, Bd XIX.
Zassar, *Ibidem.*
Neumann, *Ibidem.*
Schwimmer, *Ibidem.*
Schwimner, *Die neuropatische Dermatosen*, 1883.
Hardy, *Traité pratique descriptif des maladies de la peau.* Paris, 1881.
Hillaret, *Traité théorique et pratique des maladies de la peau.* Paris, 1881.
Vidal, Annales de dermatologie et syphiligr., 1886, 3.
Lavergne, *Contribution à l'étude du lichen planus*, 1883. Thèse Paris.
Hallopeau, *Du lichen plan oris ou médical*, 1887.
F. Fax, *Skin. diseases*, 1873.
Hutchinson, *Clinical lectures on some rare diseases of the skin*, 1876.
Köbner, Berlin. klinisch. Wochenschrift, 1887, N. 20-21.
Vidal, Annales de dermatologie et syphil., 1889.
Besnier, Annales de dermatol. et de syphil., 1885.
Nikoutowsky, Med. obozrenije, 1889 (en russe).
Jacquet, Semaine médicale, 1891. Annales de dermatol., 1892.
Brocq, Monatshefte f. pract. dermat., Bd XV, 1892.
Remesoff, Med. obozrenije, 1893 (en russe).
Fagge, Annales de dermat., etc., 1893.
Materne, Annales de dermatologie, etc., 1894.
Welander, Annales de dermatologie, etc., 1894, 5.
Dubois Havenith, Presse médicale belge, 1894, N. 23.
Leredde, Annales de dermatologie, 1895, 7.
Ledermann, Monatshefte f. pract. dermat., Bd XXIII, 1896.
Gallaway, The british med. journ. of dermat., XI, 1896.
Dreyssel, Archiv. f. dermat. u. syphil., Bd XXXVIII, H. 1897.
Dietz, Journal des maladies cutanées et syphilitiques, 1896, 12.
Gaule, Berlin. klinische Wochenschrift, 1893, N. 44-45.
M. Joseph, Archiv. f. dermatologie, Bd XXXVIII, H. 1897.

DEUX INFANTILES:

INFANTILE MYXŒDÉMATEUX ET INFANTILE DE LORAIN

PAR

HENRY MEIGE ET **FÉLIX ALLARD.**

L'infantilisme a pris désormais droit de cité dans les études nosographiques. Durant ces dernières années, la description du syndrome morphologique qui le caractérise s'est peu à peu précisée ; ses conditions étiologiques et pathogéniques ont été successivement mises en lumière.

Enfin, la thérapeutique est aujourd'hui en mesure d'agir efficacement dans certains cas contre cet état d'enfance permanente auquel toute une catégorie d'infantiles semblaient irrémédiablement condamnés.

Lasègue, puis Lorain (1), avaient entrevu une modalité de l'infantilisme, à laquelle M. Brouardel a également fait allusion. Mais cet aperçu n'avait pas suffisamment retenu l'attention. L'étude toute moderne du myxœdème est venue jeter un jour nouveau sur la question. L'étroite parenté qui unit jusqu'à les confondre les cas frustes de cette affection à certains types d'infantiles fut établie par M. Brissaud (2). On apprit alors à distinguer l'*Infantilisme myxœdémateux*.

Mais à côté des infantiles myxœdémateux, doit prendre place un autre groupe d'infantiles, ceux-là précisément dont Lorain avait esquissé la description. Dans un travail ultérieur, M. Brissaud a nettement séparé les deux types qui se distinguent entre eux non seulement par un habitus corporel aisément reconnaissable, mais encore par des éléments étiologiques et pathogéniques tous différents.

Ce sont deux exemples nouveaux de l'une et de l'autre variété de l'infantilisme que nous voulons rapporter aujourd'hui.

(1) Lettre préface à la thèse de FANEAU DE LA COUR.

(2) BRISSAUD, *Myxœdème, crétinisme et infantilisme.* Leçons sur les maladies nerveuses. Salpêtrière (1893-94), p. 625 et sq. ; E. BRISSAUD, *L'infantilisme myxœdémateux.* Nouv. Iconographie de la Salpêtrière, 1897, p. 240 et sq. La thèse récente de Vivier est inspirée par cette conception. H. VIVIER, *Sur l'infantilisme.* Th. Paris, 1898.

*
* *

Le premier de ces infantiles appartient incontestablement au type myxœdémateux. A première vue, il a toutes les apparences d'un enfant de 5 à 6 ans.

Nous l'avons photographié, dans sa blouse noire d'écolier, à côté d'un gamin de six ans, de santé et de croissance normales (Fig. 1) : ils ont même taille et même allure. Ne semblent-ils pas deux condisciples de la même classe ? Et cependant notre infantile a dépassé sa *dix-neuvième* année !



Fig. 1. — Infantile myxœdémateux âgé de 19 ans (à droite) à côté d'un enfant normal âgé de 6 ans.

Sa figure pouponne, avec ses grosses joues et son petit nez épaté, semble encore faite pour la première fonction nutritive. On dirait d'un nourrisson flétri. Or, avant deux ans, ce nourrisson devra tirer au sort. Assurément il sera ajourné, peut-être indéfiniment, car il ne mesure que 1 m. 14 sous la toise, et ne peut espérer grandir de 40 centimètres en deux ans.

Mis à nu, son infantilisme est plus évident encore (Pl. XIII). Le ventre est gros, le torse est rond, les reliefs des os et des muscles s'accusent à peine ; un soupçon de pénis et deux haricocèles sont les seuls indices d'un embryon de virilité qu'aucune pilosité n'ombrage. D'ailleurs, sur la figure, ainsi que sur le corps, nulle trace de duvet ne semble devoir s'estomper.

Bref, de par son corps, il apparaît tel qu'est son compagnon de 6 ans ;

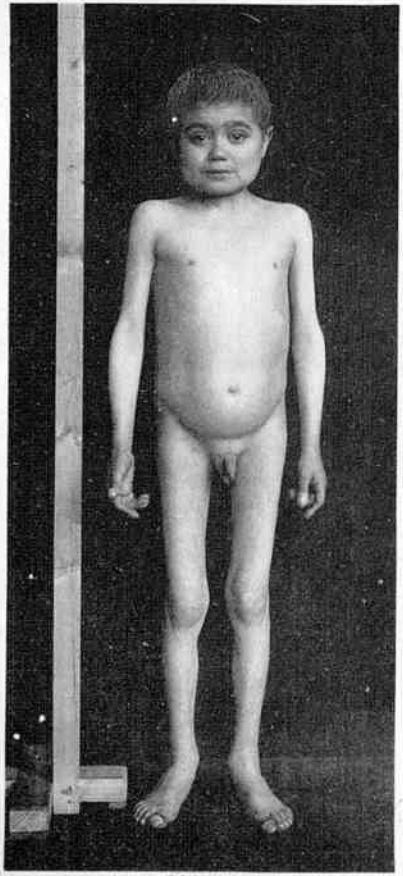

Phototype nég. H. Meige

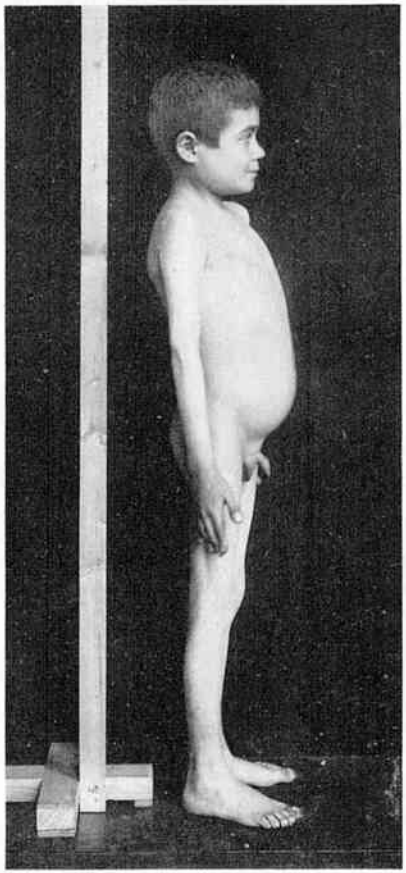

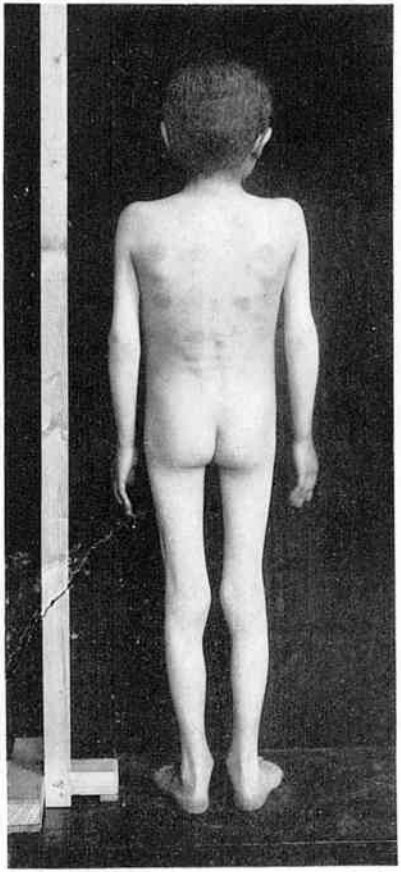

Photocoll. Berthaud

INFANTILE MYXŒDÉMATEUX

(Henry Meige et F. Allard)

mais celui-ci est l'enfant qu'il doit être à son âge ; celui-là, de treize années plus vieux, est demeuré figé dans un moule infantile.

En peu de mots tient son histoire :

Il est né le 28 février 1879. Ses parents étaient de bonne santé, parisiens de naissance et de souche normande. Toute la famille semble avoir été assez prolifique. La grand'mère paternelle du jeune malade a eu 14 enfants de deux lits différents (7 pour chaque lit). La grand'mère maternelle en a eu 4, tous bien portants. La mère, de taille peu élevée, est morte depuis 18 ans, ayant donné naissance à 7 enfants dont celui-là seul survit. Tous les autres sont morts en bas âge : deux en venant au monde, trois de méningite, un dernier accidentellement; le plus âgé qui atteignit l'âge de 9 ans était fort et bien constitué.

Le père, encore vivant, s'est toujours très bien porté ; il n'a jamais eu la syphilis ; mais il avoue avoir fait quelques excès de boisson.

Nous l'avons vu : il est de taille moyenne et rien dans son facies n'évoque l'image d'un myxœdémateux, si fruste soit-il.

Mais, détail à noter, père et mère étaient cousins germains.

Aussitôt né, le jeune V... fut envoyé en nourrice dans la Sarthe ; il il s'éleva bien, marcha et parla en temps utile. On disait seulement de lui, sans d'ailleurs y attacher d'importance, qu'il était de « petite nature ». Cependant, lorsqu'il revint auprès de ses parents, à l'âge de 4 ans, il était extrêmement chétif et très difficile à nourrir. On pensa alors qu'il avait été mal soigné par sa nourrice, laquelle, dit le père, lui aurait laissé prendre des habitudes vicieuses.

Quoi qu'il en soit de ces misères du premier âge, l'enfant resta maladif et ne grandit pas.

A six ans, il eut une première « bronchite » et, depuis lors, ne cessa de tousser. Il fit successivement plusieurs séjours dans les hôpitaux de Paris, puis quelques cures d'air en province, ayant toujours une santé assez précaire et n'arrivant pas à se développer physiquement.

Il y a deux mois, la toux a reparu plus fort, et avec elle des palpitations qui décidèrent le père à le conduire à l'Hôtel-Dieu, dans le service de M. le Professeur Dieulafoy (1).

A l'heure actuelle, les lésions pulmonaires sont assez sérieuses : respiration soufflante, râles disséminés dans tout le poumon droit et signes cavitaires aux deux sommets. La voix est un peu voilée et, par moments, surviennent des quintes de toux coqueluchoïde. Le cœur bat vite, avec

(1) C'est là que le petit malade fut remarqué par M. le Dr Pierre Bonnier. Sur la demande de ce dernier, M. le professeur Dieulafoy eut l'obligeance de l'adresser à M. Brissaud, dans le service duquel nous avons pu l'examiner à loisir.

quelques irrégularités. Ses mouvements s'accélèrent surtout à l'occasion des fortes inspirations.

L'existence de la tuberculose chez ce myxœdémateux infantile rend compte d'un certain nombre de particularités morphologiques qui le font dévier un peu du type ordinaire.

D'abord, il a maigri, et même, nous dit le père, dans des proportions très notables. Aussi semble-t-il moins potelé que ne le sont ses congénères. Ses membres sont cependant des membres d'enfant, d'enfant chétif il est vrai ; mais leurs reliefs demeurent « enveloppés » par une peau fine, suffisamment rembourrée de graisse. S'il n'est pas précisément joufflu, ayant aussi beaucoup maigri de visage, sa face garde néanmoins une apparence « lunaire », bien myxœdémateuse. Enfin, malgré l'amaigrissement, le ventre est resté gros.

La principale anomalie se voit dans la configuration des épaules et du cou. Celui-ci est d'une extrême brièveté et celles-là sont par contre surélevées et élargies. Comme il existe en outre une légère voussure de la colonne cervico-dorsale avec élévation du sternum et des côtes en avant, le petit malade offre de singulières ressemblances avec un bossu. Aucun détail de son histoire ne permet d'attribuer ces déformations à la tuberculose vertébrale ; mais, sans invoquer le mal de Pott, il faut se rappeler que de semblables déformations thoraciques s'observent à des degrés divers chez les individus atteints de tuberculose (1).

Une autre anomalie corporelle qui relève, à n'en pas douter, de la tuberculose, est aisément reconnaissable chez cet infantile : c'est la déformation des doigts « en baguette de tambour » qu'il présente au plus haut degré, aussi bien aux mains qu'aux pieds.

On peut se rendre compte par la radiographie (Pl. XV), mieux encore que sur les photographies ordinaires, du développement inusité de la dernière phalange de tous les doigts, tant en largeur qu'en épaisseur ; l'hypertrophie porte surtout sur les parties molles ; les ongles notamment sont très élargis et incurvés suivant le type hippocratique.

Malgré ces anomalies, notre petit malade doit être rangé dans la catégorie des infantiles myxœdémateux. Infantile, il ne saurait l'être davantage ; myxœdémateux, il l'est assurément, bien qu'il lui manque la bouffissure luxuriante que réalise au plus haut point l'idiotie myxœdémateuse. On dirait plutôt, suivant l'heureuse expression employée par M. Thibierge (2), à propos d'un cas analogue, « un myxœdémateux démyxœdématisé ».

(1) Notons à ce propos que chez notre petit malade la grande envergure mesure 1 m. 21 et le périmètre thoracique 72 centimètres, tandis que la taille atteint seulement 1 m. 14.

(2) *Soc. méd. des hôp.*, 26 mars 1897.

L'impossibilité de percevoir le corps thyroïde à la palpation vient encore confirmer ce diagnostic, toutes réserves faites sur la difficulté d'apprécier sur le vivant le volume de cette glande. C'est bien en effet de l'insuffisance thyroïdienne que procède l'infantilisme myxœdémateux. Ici, cette insuffisance est-elle congénitale, ou bien, sous l'influence de la tuberculose, la fonction du corps thyroïde a-t-elle été troublée? Nous ne nous aventurerons pas à discuter ce problème pathogénique.

Ce que l'on peut affirmer en tout état de cause, c'est que cet infantile présente trop de stigmates myxœdémateux pour que sa glande thyroïde soit restée indemne.

Encore faut-il préciser davantage. On sait que le corps thyroïde de l'homme se compose de deux tissus, l'un *thyroïdien*, l'autre *parathyroïdien* correspondant aux glandules distinctes des animaux, les thyroïdes et les parathyroïdes.

« Or il semble, dit M. Brissaud, d'après les indications cliniques et physiologiques qu'on peut dès à présent mettre à profit, que la suppression du tissu thyroïdien détermine les dystrophies du tégument et du squelette, tandis que l'abolition de la fonction parathyroïdienne provoque les accidents nerveux et en particulier les troubles intellectuels associés au myxœdème » (1).

S'il en est ainsi, notre petit malade aurait subi une grave altération de sa fonction thyroïdienne, mais sa fonction parathyroïdienne aurait conservé son intégrité.

En effet, si par sa taille et ses formes plastiques il est resté un enfant de six ans, son intelligence n'est pas demeurée stationnaire. Il s'est toujours maintenu à l'école au niveau des enfants de son âge réel, et successivement il a obtenu ses certificats d'étude primaire et secondaire. Actuellement, il parle et raisonne avec à propos, non sans vivacité et sans intelligence : pour le corps, il a six ans, mais pour l'esprit, il a vingt ans d'âge. Bien différent en cela des myxœdémateux complets que rien ne peut tirer de leur torpeur psychique. Il serait donc un *athyroïdien*, mais non un *aparathyroïdien*, si l'on peut se permettre ces néologismes.

A vrai dire, il lui reste encore plus d'un indice de cet état mental des infantiles qui semble concorder avec l'âge conservé par leurs corps : une certaine naïveté, une timidité craintive, et surtout une émotivité facile qui se traduit par des pleurs ou des rires à l'occasion de futilités. Mais là se bornent les stigmates psychiques de l'enfance, car pour la mémoire, la réflexion et le jugement, cet enfant de corps en remontrerait à bien des adultes ayant dépassé son âge.

(1) E. Brissaud, *De l'infantilisme myxœdémateux*. Nouv. Icon. de la Salpêtrière.

En résumé, il s'agit d'un infantile myxœdémateux devenu tel, selon toute vraisemblance, pour avoir, de bonne heure, perdu sa fonction thyroïdienne, mais ayant conservé sa fonction parathyroïdienne, et partant ses facultés intellectuelles. Il est atteint en outre d'une tuberculose pulmonaire déjà ancienne d'où relèvent les déformations de son thorax et de ses extrémités.

Nous rappellerons, à titre documentaire, que les parents étaient cousins germains et le père alcoolique, que cet infantile myxœdémateux est le seul survivant de sept enfants dont deux morts-nés et trois morts de méningite, enfin qu'il se serait trouvé pendant sa première enfance dans de mauvaises conditions de nourriture et d'hygiène.

La consanguinité des parents, l'alcoolisme du père, l'alimentation vicieuse dans le jeune âge et aussi la tuberculose précoce de l'enfant, chacune de ces causes dystrophiantes ou toutes en même temps, n'ont-elles pas retenti sur le fonctionnement de la glande thyroïde et ne seraient-elles pas capables de donner naissance à l'infantilisme myxœdémateux ? La question mérite d'être posée en attendant que des faits nouveaux puissent autoriser à la résoudre.

***

Notre second infantile est un garçon de 17 ans et demi. A le voir tout habillé, on dirait un enfant âgé de dix à douze ans à peine. Il mesure 1 m. 40 de hauteur et n'a pas 70 centimètres de tour de poitrine.

Cependant, dévêtu, ses formes plastiques ne sont plus celles d'un enfant ; on dirait plutôt d'un adulte, mais d'un adulte vu par le gros bout d'une lorgnette : ses épaules sont larges, son bassin étroit, les saillies osseuses bien marquées ; ses muscles, sans être forts, sont bien « écrits », débarrassés de la gangue graisseuse de l'enfance ; on lit aisément sous la peau leurs insertions, leurs faisceaux, leurs reliefs et les méplats qui les séparent. (Pl. XIV.)

L'ensemble de ce petit homme représente plutôt une réduction à l'échelle de l'individu qu'il devrait être normalement à l'approche de sa dix-huitième année.

Toutes les parties de son corps ont subi les transformations qui font passer de l'habitus extérieur de l'enfance, à la morphologie de l'adulte, à cela près qu'elles n'ont pas obéi aux lois générales de la croissance. La métamorphose s'est opérée *in situ* : tout a cessé de croître ; et cependant ce corps exigu est devenu un homme en miniature.

S'il lui manque la pilosité du mâle, — car il n'a de poils ni sur le visage ni au pubis, ni dans les aisselles, — il en a pourtant les attributs primordiaux : des organes sexuels bien conformés, peu volumineux assurément, mais proportionnés au reste de l'organisme.

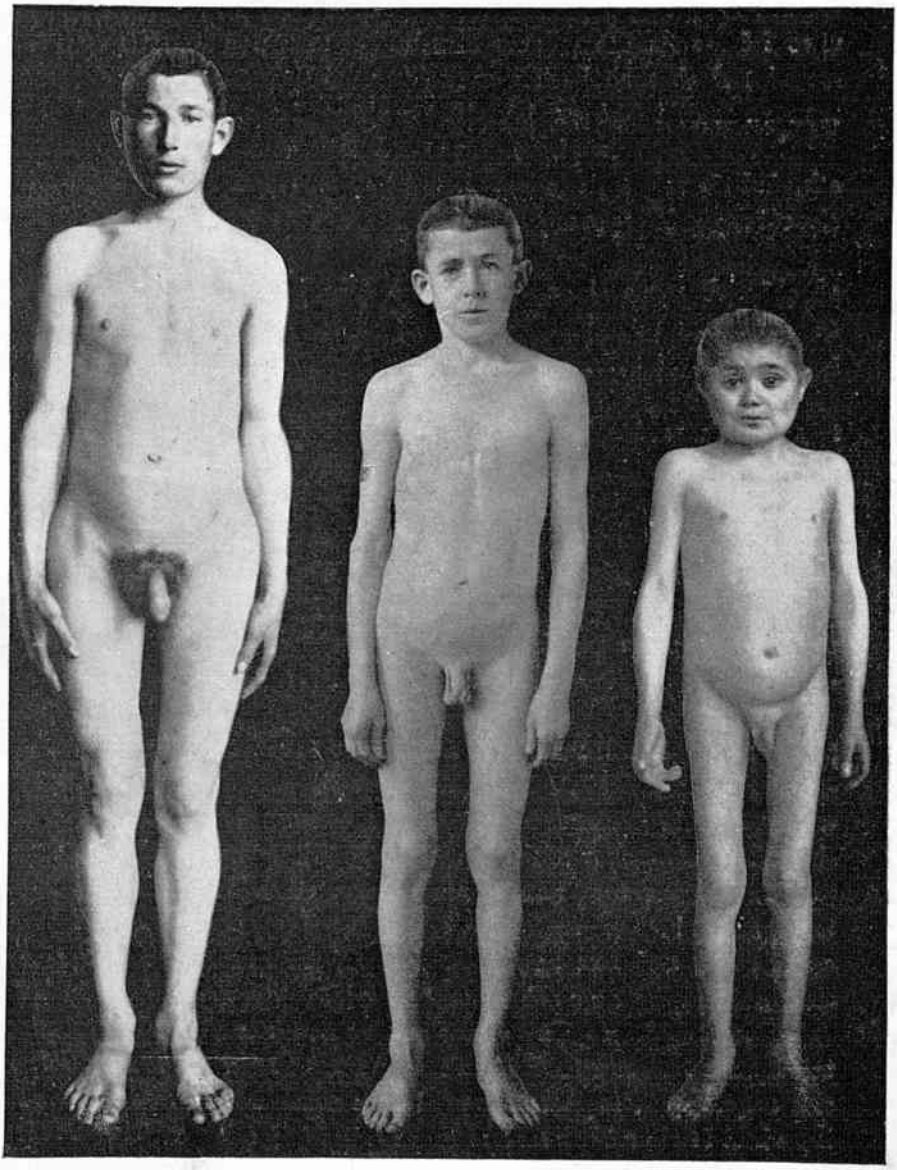

JEUNE HOMME
DE CROISSANCE NORMALE
19 ans. Taille : 1m,75

INFANTILE
DU TYPE LORAIN
17 ans. Taille : 1m,40

INFANTILE
MYXŒDÉMATEUX
19 ans. Taille : 1m,14

MASSON ET Cie, Éditeurs.

Diminutif masculin où ne sont qu'ébauchés les stigmates de la virilité, on ne saurait y voir un être demeuré enfant passé l'âge. Car sa tête est petite, son tronc presque proportionné ; plus de boule de Bichat arrondissant ses joues, plus d'enveloppement adipeux masquant les reliefs des membres ; le thorax est dessiné, le ventre ne proémine pas. Cinq pouces de plus avec des poils où il en faut, et cet avorton pourrait être soldat.

Mais il lui manque, encore 14 centimètres pour atteindre la toise du conseil de revision et cependant il touche à sa dix-huitième année. Un tel arrêt de la croissance ne donne que peu d'espoir pour l'avenir. Quelques centimètres en hauteur, un léger duvet axillaire et pubien, pourront lui pousser avec l'âge ; il n'en restera pas moins toute sa vie un « gringalet » suivant le terme populaire, un *infantile* de ceux que M. Brissaud a proposé d'appeler les *Infantiles du type Lorain*.

« Débilité, gracilité et petitesse du corps, sorte d'arrêt de développement qui porte plutôt sur la masse de l'individu que sur un appareil spécial », telle est la formule par laquelle Lorain caractérisait l'infantilisme dans sa lettre préface à la thèse de Faneau de la Cour. On voit qu'elle s'applique en tous points à notre sujet, et il suffit de comparer sa photographie à celles qui accompagnent le travail de M. Brissaud pour se rendre compte de leur complète similitude.

Par contre, les différences sont incontestables avec le type morphologique de l'infantilisme myxœdémateux. (Voy. Pl. XIII et XIV.) D'ailleurs les raisons pathogéniques de l'un et de l'autre infantilisme sont entièrement dissemblables : la lésion thyroïdienne fait généralement défaut dans l'infantilisme du type Lorain.

Celui-ci relève de conditions étiologiques multiples ; la principale paraît être un trouble trophique vasculaire congénital, l'*anangioplasie* ; l'alcoolisme, la syphilis, la tuberculose, la cachexie palustre, les mauvaises conditions de nourriture et d'hygiène, contribuent, isolément ou simultanément, à cet arrêt de la croissance qui porte sur toutes les parties de l'organisme.

Dans notre exemple, c'est la tuberculose qui semble seule coupable : L'enfant est né d'un père tuberculeux, mort de tuberculose, et il est tuberculeux lui-même. On lui a dit que, dès l'âge de 18 mois, il n'avait plus qu'un poumon. Ce qui est certain, c'est qu'il a toujours été tousseur, s'enrhumant tous les hivers ; depuis deux ans surtout, il a eu bronchites sur bronchites, et actuellement la matité de ses sommets, les craquements qu'on y entend (à droite en particulier), ne laissent aucun doute sur la réalité de ses lésions.

D'ailleurs la syphilis ne semble pas en cause. La mère est bien portante

et a mis au monde sept enfants, quatre filles et trois garçons, tous bien portants et bien constitués, à l'exception de notre malade.

Il n'est pas le dernier venu, car son plus jeune frère âgé de 10 ans est, paraît-il, aussi grand et aussi fort que lui. Un autre frère cependant serait resté chétif jusqu'à l'âge de 19 ans, puis se serait alors développé rapidement pour atteindre la taille et la corpulence normale.

Tous ont été élevés et ont vécu à la campagne, sobrement, dans de bonnes conditions hygiéniques et n'ont jamais pâti.

Faute de trouver une condition étiologique plus certaine, c'est donc la tuberculose qu'il faut incriminer ; encore ne peut-on pas accuser celle du père, puisqu'après la naissance du petit malade, ont été procréés des enfants bien constitués.

Mais, quelle que soit la cause efficiente, il s'agit bien ici d'un *Infantile du type Lorain*, être « débile, grêle et petit » arrêté dans sa croissance à partir de la dixième année, et rappelant par ses formes un adulte, tout en restant de taille exiguë et de mesquine corpulence.

*
* *

Dans tout examen d'infantile, l'étude radiographique du squelette est de rigueur aujourd'hui. Les beaux travaux de M. Hertoghe ont fait connaître que, dans le myxœdème infantile, le développement et la soudure des cartilages épiphysaires étaient singulièrement retardés.

D'autre part, les recherches de MM. Springer et Serbanesco ont montré que dans les cas d'arrêts de développement imputables au rachitisme, à la syphilis héréditaire, etc., on observait presque toujours une ossification précoce des cartilages.

La radiographie ne doit donc pas être négligée dans les deux variétés de l'infantilisme. Appliquée à nos deux malades, elle nous a donné des résultats qui confirment notre diagnostic.

Chez le premier infantile, myxœdémateux qui entre dans sa vingtième année, on peut voir que les rondelles épiphysaires des phalanges sont encore très minces, séparées des corps osseux, et non renflées sur leurs bords. (Pl. XV, C). Nous avons radiographié, par comparaison, la main de l'enfant de 6 ans qui accompagne sur la photographie notre petit malade (Pl. XV, B) ; les deux épreuves placées côte à côte montrent clairement que, malgré les 13 années qui les séparent, l'infantile et l'enfant en sont à peu près au même stade d'ossification.

Pour les phalanges et les métacarpiens la différence est à peine sensible. Le massif osseux du carpe est cependant plus développé chez l'infantile, quoique encore très en retard sur le développement qu'il devrait avoir à cet âge.



Radiographies F. Allard

A

INFANTILE DU TYPE LORAIN
âgé de 17 ans.



B

ENFANT NORMAL
âgé de 6 ans.



Photocoll. Berthaud

C

INFANTILE MYXŒDÉMATEUX
âgé de 19 ans.

MASSON & Cie, Editeurs.

Notons en outre sur la radiographie la déformation des doigs en « baguettes de tambour » (le pouce en particulier) ; on se rend compte que dans cette anomalie l'hypertrophie de la 3e phalange porte surtout sur les parties molles.

Au contraire, la main de l'autre infantile, du type Lorain, âgé de 17 ans, présente un développement squelettique presque achevé. (Pl. XV. A.)

Les cartilages épiphysaires sont larges, renflés sur leurs bords et la plupart sont déjà adhérents aux phalanges ou aux métacarpiens. Les os du carpe sont au complet.

Si les soudures ne semblent pas notablement plus avancées qu'elles ne le sont à pareil âge, on n'en est pas moins surpris de trouver une charpente osseuse à ce point constituée chez un sujet qui a la taille d'un enfant de huit à dix ans, sans un poil sur tout le corps.

Et la différence essentielle qui sépare les deux malades apparaît dans toute son évidence, quand on compare la main presque achevée de cet enfant de 17 ans, à celle encore en ébauche du myxœdémateux, cependant son aîné de deux ans.

Ceci permet d'entrevoir un procédé de diagnostic entre les deux variétés de l'infantilisme par le moyen de la radiographie. Dans l'infantilisme myxœdémateux, l'ossification est retardée ; dans l'infantilisme de Lorain, elle paraît au contraire être prématurée.

DE LA MYOSITE OSSIFIANTE PROGRESSIVE

PAR

A. WEIL.
Médecin en chef à l'hôpital de Rothschild.

ET

J. NISSIM.
Ancien interne à l'hôpital de Rothschild.

HISTORIQUE

On désigne sous le nom de *Myosite ossifiante progressive* une affection de l'appareil locomoteur caractérisée par la formation de masses osseuses dans les muscles, les aponévroses, les ligaments, les os et aboutissant finalement à l'ankylose de la plupart des articulations.

Il faut arriver au siècle dernier pour trouver les premières observations publiées sur cette singulière maladie. Elles sont toutes de souche anglaise, écourtées, incomplètes, et appartiennent à John Frecke (1740), John Copping (1741).

Le cas d'Henry appartient également au milieu du XVIIIe siècle ; il a été publié dans les *Philosophical Transactions* pour l'année 1759, t. LI, p. 335 et c'est à tort que Munchmeyer, Gerber, Pinterle reproduisent parmi les observations du XIXe. L'auteur qui en a donné la bibliographie exacte, c'est Bulhak, dans sa thèse sur l'ossification des muscles et du tissu tendineux (1860). Il concerne le nommé Carey et offre au point de vue du résultat du traitement un intérêt supérieur ; il reste, en effet, le seul encore aujourd'hui où celui-ci ait été souverain: « Grâce à une préparation hydrargyrique, dit Henry, et l'emploi de bains salés, les tumeurs osseuses rétrocédèrent manifestement ; finalement le malade pouvait faire vingt milles anglaises dans une journée.

D. Rogers, en 1833, donne la description de son cas avec relation d'autopsie, mais son observation est tout à fait incomplète.

En 1839, Testelin et Dambressi, ont eu l'occasion d'étudier à l'hôpital St-Sauveur, de Lille, un cas remarquable de myosite ossifiante progressive, et, sous le titre de rhumatisme terminé par l'ossification des muscles », ils en ont donné une description très soignée et très complète. Ils ont fait faire également par Poggiale, l'étude chimique d'un fragment d'os enlevé à leur malade.

Depuis, Hawkins 1844, Wilkinson 1846, Wiliam Skinner 1861, publièrent chacun un cas.

En 1864-65, Virchow, dans son *Traité sur les tumeurs pathologiques*, consacre un long chapitre à ces ossifications ; il les décrit comme des ostéomes multiples, ou comme des multiples exostoses et rapporte leur origine à une sorte de diathèse ossifiante, qui peut être héréditaire ou congénitale, mais peut également s'acquérir, surtout à un âge avancé.

Ivan Minkewitsch (1867) relate son fait sous le titre « un cas d'ossification extraordinairement développé », il y revient en 1874 et en donne le résultat de l'autopsie. Il constitue avec celui d'Hawkins, le 2e où le microscope soit intervenu dans l'étude de la maladie qui nous occupe.

Deux ans après, Zollinger soutient une thèse sur « un cas d'ossification pathologique très étendue », bientôt reproduit par Billroth (1869) dans ses *Chirurgische Erfahrungen* sous la dénomination « d'ossification des aponévroses dorsales ».

Dans la clinique de son maître de Dusch, Munchmeyer observa, pendant de longues années, un cas analogue. Ce fut pour lui le point de départ d'un travail d'ensemble très soigné sur la question (1869). Le premier, il eut le mérite de séparer du groupe des ostéomes multiples de Virchow, les faits, déjà nombreux, dans lesquels il s'était développé des ossifications nombreuses, celles-ci principalement marquées dans le système musculaire ; et, se basant sur une série de traits typiques anatomo-pathologiques et cliniques qu'offrent tous ces faits et qu'il a retrouvés dans celui qui lui est personnel, il les a réunis tous sous un nom, déjà admis par de Dusch : *La myosite ossifiante progressive*. Il créa ainsi une forme morbide, confondue, jusque-là, avec d'autres ossifications de l'organisme.

Munchmeyer s'est attaché à déduire, de l'examen des observations, des données étiologiques et pathogéniques ; il rejette la nature rhumatismale de l'affection et considère la myosite comme une myopathie particulière qui, pour se déclarer, a besoin d'une prédisposition congénitale et d'un agent provocateur immédiat spécial.

Par la clinique, il arrive à des données anatomo-pathologiques reconnues depuis exactes ; il admet trois périodes dans l'étude des lésions : stade d'infiltration embryonnaire, stade d'induration conjonctive et stade d'ossification.

Munchmeyer a réuni dans son travail 12 observations : celles de Lieutaud, Portal, 2 de Lobstein, de Testelin et Dambressi, Hawkins, Rogers, Wilkinson, Henry, Skinner, Minkewitsch, et enfin le cas qu'il a observé lui-même.

Les idées de Munchmeyer ne furent pas admises sans constestation. Dès

l'apparition de son mémoire, Haltenhoff, dans la revue critique qu'il faisait la même année sur Munchmeyer et Zollinger, n'admettait qu'avec certaines réserves les conclusions du premier ; il faisait ressortir les nombreuses analogies qui existent entre le rhumatisme chronique et la myosite ossifiante progressive, il insistait sur les types de transition que l'on observe entre cette dernière et les différentes formes de la diathèse ossifiante, et il en rapportait des exemples ; il plaidait cependant pour la conservation du nom adopté par de Dusch « ne fut-ce, dit-il, que pour faciliter la classification des cas, le groupement de ceux dans lesquels l'altération des muscles joue un rôle prépondérant ».

Un peu plus tard (en 1875), Gerbert écrit une thèse sur la question. Aux douze observations de Munchmeyer, il en ajoute sept autres : celles de John Frecke, Copping, Jollinger, trois faits qui avaient échappé à Munchmeyer. Il relate encore une observation de Byers (1871), une de Dittmeyer, tirée de sa pratique privée, une autre, due à Podraski (1873) et enfin le malade qu'il a étudié lui-même avec Florschuetz.

Comme Munchmeyer, il admet les cas de Lieutaud, Portal et Lobstein comme ressortissant à la myosite ossifiante progressive, or en réalité ils n'offrent aucun des caractères de cette affection, et l'on s'étonne qu'un observateur sagace, tel que Munchmeyer, soit tombé dans une erreur de ce genre (1).

L'observation de Podraski est relative à des ossifications traumatiques, il en est de même de celle de Mosetig-Moorhof (1879), Schwartz (1884), Vito

(1) Voici ces observations empruntées à Lobstein, on se rendra ainsi compte qu'elles n'entrent pas dans le cadre si tranché, si typique de la myosite ossifiante progressive que nous aurons à décrire plus tard : « Lieutaud en disséquant le corps d'un individu qui avait été longtemps tourmenté par un rhumatisme et dont les membres avaient perdu tout mouvement, trouva les muscles secs et comme tendineux, ayant dans divers endroits des concrétions osseuses ; quelques-uns de ces muscles n'étaient pas dans leur situation naturelle (Lieutaud, *Hist. nat. méd.*, t. II, p. 346). Portal a fait la même observation chez quelques sujets qui avaient prodigieusement souffert de douleurs rhumatismales (Portal, *Anat. méd.*, t. II, p. 411). Lobstein ajoute : « Je connais *deux exemples* dans lesquels les muscles étaient devenus si denses qu'ils paraissaient avoir été chargés en substance osseuse ; changement qui du reste ne fut pas constaté à la dissection. Le premier de ces faits consigné dans l'ouvrage d'Isenflamm (Isenflamm, *Versuchung über die Muskeln*, § 162) est celui d'un homme dont le métier consistait à former avec ses pieds des mottes de ton. La jambe droite, ankylosée dans toutes ses articulations, donnait au malade une sensation de pesanteur et de poids, en même temps qu'elle offrait au toucher la dureté du marbre. »

« Le second exemple m'est fourni par un individu, encore vivant, qui habite le département du Doubs. Cet homme, impotent des membres inférieurs, a les chairs de ces parties d'une dureté extraordinaire et semblable à celle de la pierre » (Lobstein, *Traité d'anatomie pathol.*, t. II, p. 352).

(1883), qui toutes appartiennent aux formes localisées de la myosite ossifiante (1).

En 1878, Nicoladoni décrit un nouveau cas de myosite ossifiante et, dans les judicieuses remarques dont il le fait accompagner, il se demande si la cause première de cette affection ne serait pas tout autre que celle admise, à la suite de Virchow, par la plupart des auteurs ; si au lieu d'admettre

(1) Comme nous l'avons fait pour les cas de Lieutaud, Portal et Lobstein, nous allons donner succinctement les observations de Podraski, de Mosetig-Moorhof, Schwartz et Vito.

Podrasky, Œsterr. Ztsch. f. pract. Heilk., 1873, n° 19.

Le cas de Podrasky est relatif à des ossifications traumatiques localisées dans les brachiaux antérieurs. Nous ne pouvons pas rapporter d'autres détails n'ayant pas pu nous procurer le texte original.

De Mosetig-Moorhof, Wiener med. Presse, 1879, n° 39.

W... M., 43 ans, ancien journalier, malade depuis trois ans. Il présente une lame osseuse comme la paume de la main dans le grand dorsal droit, une deuxième lame fusiforme dans le biceps brachial droit, dure, mais non osseuse. Dureté des fléchisseurs des avant-bras sans tumeur proprement dite. Raideur de l'articulation du coude Le bras droit s'éloigne fort peu du tronc. De Mosetig-Moorhof attribue la cause de l'affection à l'excès de travail.

Le même malade offre donc les trois stades de la myosite : Ossification, au grand dorsal ; formation de tissu fibreux, au biceps droit ; prolifération du tissu conjonctif, dans les fléchisseurs des avant-bras.

Schwartz (Deutsch. med. Which., 1884) raconte l'histoire d'un malade âgé de 47 ans, suisse, atteint de tabes dorsalis avec myosite ossifiante. Il tombe en 1883 et il se forme alors un gonflement du membre inférieur droit. En automne 1883, il constate une masse dure dans la profondeur de la cuisse.

En 1884, crises gastriques tabétiques. Léger diabète insipide. 3,900 grammes d'urine en 24 heures. Troubles oculaires d'origine syphilitique, pour Horn.

Démarche ataxique, troubles sensitifs. Exostose à 5 centimètres au-dessus de l'épitrochlée de l'humérus droit ; au-dessus, une protubérance plane. Tumeur osseuse près du petit trochanter ; hyperostose sur l'extrémité supérieure du péroné droit.

Entre les adducteurs et la longue portion du biceps, lame osseuse de 22 centimètres correspondant au demi-membraneux ; en dedans et en haut une proéminence appartenant à l'insertion du demi-membraneux.

Le malade est mort des suites d'un mal perforant plantaire, d'après Eichhorst, *Traité de pathologie int.*, p. 718, t. III.

Vito, Gaz. degli ospit., 1885.

G. Terranova, 21 ans. Un an auparavant, à la suite de rapports sexuels, ulcérations à la couronne du gland, guéries par l'iodoforme. Pas de signes de syphilis.

Le malade s'aperçoit par hasard qu'il était porteur d'une tumeur osseuse à la partie interne du tiers supérieur de la cuisse gauche : masse ovoïde, longue de 11 centimètres, large de 7. Rien d'anormal ailleurs.

L'auteur croit avoir affaire à la myosite ossifiante progressive et ajoute quelques mots sur cette affection ; il rejette l'hypothèse d'un ostéome à cause du siège ? Justement le tiers supérieur de la cuisse n'est-il pas le siège de prédilection des ostéomes des cavaliers ? Son malade n'aurait jamais fait d'équitation, il n'aurait subi aucun traumatisme ; peut-on jamais être tout à fait affirmatif sur ce dernier point ? Le caractère unique de la tumeur, son siège, son indolence, son mode d'apparition, nous font plutôt supposer qu'il s'agit d'un simple ostéome, et ce que nous disons du cas de Vito s'applique également aux autres observations que nous venons de citer.

une prédisposition congénitale, il n'y aurait pas plutôt lieu de considérer cette maladie comme le résultat d'une lésion primitive de la moelle.

Nous verrons, dans la suite, que la manière de voir de Nicoladoni fut partagée par plusieurs auteurs, notamment par Hayem, Eichhorst, Schwartz.

Cependant tandis que Munchmeyer et Nicoladoni tiraient leurs conclusions des observations cliniques et des autopsies de Testelin et Dambressi et de Wilkinson ; Mays (1878) avait la bonne fortune d'étudier avec le scalpel et le microscope, les cas de Munchmeyer et de Florschuetz-Gerber et il arrivait à la conception que la myosite ossifiante progressive ne constitue pas une myopathie proprement dite, qu'elle consiste plutôt en une prédisposition à l'ossification des éléments conjonctifs en général, qu'ils appartiennent aux os, aux tendons, aux aponévroses ou au tissu conjonctif intermusculaire.

Pour lui l'atrophie, la dégénérescence fibreuse et lipomateuse des muscles surviendraient secondairement par suite des modifications survenues dans leur nutrition et consécutivement à des phénomènes de compression ; il intitule son mémoire « *La prétendue myosite ossifiante* ». En terminant, Mays revient aux idées de Virchow : l'étude de la myosite ossifiante rentre dans le domaine des tumeurs dépendantes d'une prédisposition congénitale.

A propos de la localisation de la lésion, ajoutons que déjà longtemps avant Mays, Hamilton, en 1872, faisant l'examen du squelette du musée de l'hôpital de Stewens, à Dublin, au point de vue chimique et microscopique, s'exprime ainsi : « Dans le dos siègent d'énormes masses osseuses dans les membranes aponévrotiques, entre les muscles du dos, s'élevant en haut jusqu'à l'occiput, s'étendant latéralement jusqu'à l'angle inférieur de l'omoplate et l'humérus, en bas jusqu'à la crête iliaque où les masses osseuses atteignent un développement remarquable et fixent l'articulation coxo-fémorale. » Hamilton place donc nettement la lésion dans le tissu conjonctif des aponévroses ; Hawkins se demande également pourquoi la lésion se localise dans le tissu conjonctif.

En 1879, Helferich, à propos d'un autre cas, adopte la manière de voir de Mays, pour lui aussi l'affection qui nous occupe n'est pas une myosite proprement dite, la diathèse ossifiante s'attaque principalement au tissu conjonctif que celui-ci appartienne aux muscles ou à d'autres systèmes, peu importe.

Le premier, il insiste sur une malformation des pouces et des gros orteils, déjà signalée par Gerber, mais qui avait passé inaperçue.

Sous l'inspiration du professeur Gerhardt, alors à Wurzbourg, Pinter (1882) traite de nouveau cette affection, dans sa thèse. Il y réunit 22 ob-

servations. A celles citées par Gerber, moins les cas de Portal, Lobstein, Lieutaud, Podraski, il ajoute, celles de Huth, Nicoladoni, Helferich, Partsch, Kuëmmel, 5 cas déjà publiés et trois autres nouveaux dont deux inédits et un personnel. Ces trois derniers, il les fit réinsérer dans le *Zeitschrift f. Klinisch. med.* de 1884, t. VIII, p. 155-174.

Pinter admet également une prédisposition congénitale pour l'éclosion de l'affection et dénie toute influence aux traumatismes.

Depuis ce dernier auteur, un nombre assez considérable de mémoires ont paru sur la question : Kohts 1884, Reidhaar, Godlée, Sympson 1886, Lendon 1887, Bokaï 1889, Macdonald, Sivensson 1891, Stonham, Pollard, Brensohn, Rabeck 1892, Carter et Gybney 1894 ont publié des exemples remarquables de myosite ossifiante progressive. Celui de Lendon a été l'objet de recherches microscopiques dans la moelle cervicale, restées malheureusement sans résultats.

Stonham a fait une étude succincte de l'état de la question à son époque ; c'est à lui que nous sommes redevables d'avoir reconstitué l'observation de Lendon.

Le cas de Pollard est intéressant au point de vue du traitement chirurgical ; il montre ce que l'on est en droit d'attendre de lui.

En 1895 paraissent trois travaux importants qui jettent une clarté nouvelle sur l'anatomie pathologique de la myosite ossifiante : Kissel et Fuërstner font des coupes de tumeurs à la première période et constatent l'infiltration embryonnaire admise par Munchmeyer sans contrôle nécropsique ; Lexer qui intitule son mémoire « *L'induration conjonctive dans la myosite ossifiante progressive* », étudie en détails les lésions du deuxième stade.

S. Paget 1895, O. Paget, Villette, de Zeuge-Manteufel, Bruck 1896 et Boks 1897, nous ont fait connaître depuis les observations des malades qu'ils ont pu suivre.

De Zeuge-Manteufel a présenté, au congrès de chirurgie allemand de 1896, le squelette d'un sujet atteint de la maladie de Munchmeyer. Dans le cas de Bruck il y avait association de cette dernière avec l'ostéomalacie et d'arthropathies, il nous a été impossible de consulter le mémoire original de l'auteur.

ANATOMIE PATHOLOGIQUE

Enfin, en 1897, Pincus a fait paraître un long travail où il insiste sur l'influence du traumatisme obstétrical, qui, pour lui, jouerait un rôle prépondérant dans l'éclosion de la maladie.

On décrit depuis Munchmeyer trois périodes dans l'évolution des lé-

sions de la myosite ossifiante progressive : *stade d'infiltration embryonnaire, stade d'induration fibreuse et enfin stade d'ossification.*

Le processus s'observe à la fois dans les masses charnues, dans les tendons, les aponévroses, et très probablement aussi dans le système osseux. Nous le décrirons surtout dans le système musculaire, parce que c'est là qu'il a été le mieux étudié et parce que c'est là qu'il est le plus fréquent.

Les lésions débutent par le tissu conjonctif intermusculaire ; cette localisation admise d'abord par Munchmeyer en s'appuyant sur la marche clinique de la maladie et sur quelques rares autopsies incomplètes, fut ensuite péremptoirement démontrée par Mays, Lexer, Fürstner, Kissel ; aussi, Stonham se crut-il autorisé à baptiser l'affection qui nous occupe du nom de : *myosite ossifiante interstitielle.*

Une infiltration plus ou moins riche du tissu intermusculaire constitue le commencement des troubles dans les muscles ; l'infiltration débute par la partie charnue et envahit bientôt l'appareil tendineux qui l'accompagne ; le muscle s'épaissit ainsi, augmente de volume, et ses différents faisceaux sont comme submergés dans un tissu embryonnaire mou, œdématié, c'est ce qui donne, à la tumeur, à cette période, une consistance pâteuse, pseudo-fluctuante.

Kissel a eu l'occasion d'étudier une tumeur de ce genre : « Une incision au niveau de la tumeur, dit-il, fait voir que la peau et le tissu cellulaire sont normaux. Le muscle est très tuméfié, proéminent sous forme de tumeur, il ressemble, par son épaisseur, au fromage de Gruyère, jaune rosé ; la surface en est polie, brillante, œdématiée. »

L'examen microscopique donne un tissu embryonnaire jeune, il n'offre pas en effet de grandes cellules étoilées avec des prolongements de différentes formes ; beaucoup plus rarement on rencontre des fibres musculaires striées, très peu modifiées.

A propos d'un autre cas, Fürstner s'exprime ainsi : « Après durcissement et double coloration (éosine, hématoxyline), le microscope ne fait constater la moindre lésion dans le tissu musculaire même, mais une lésion très intense et tout à fait récente du tissu conjonctif interfibrillaire. Dans les points où il entoure un grand nombre de coupes transverses de fibres, aussi bien que là où il sépare isolément les fibres les unes des autres, le tissu conjonctif est proliféré, prolifération qui est surtout marquée dans le voisinage des vaisseaux. Les muscles sont repoussés les uns contre les autres, leur substance contractile est tout à fait intacte, on ne constate pas trace de prolifération nucléaire. »

Au deuxième stade, stade d'induration fibreuse, le tissu embryonnaire s'organise en tissu conjonctif adulte ; celui-ci prolifère de plus en plus et finalement se rétracte et forme une tumeur fibreuse dure et consistante.

La substance fibrillaire est secondairement détruite. Au milieu de la portion musculaire envahie, on voit çà et là quelques faisceaux restés intacts ; d'autres fois le muscle est atteint dans toute son épaisseur.

Lexer a pu faire des coupes d'une tumeur fibreuse de ce genre, il en a donné les détails suivants :

Sur une coupe longitudinale, la tumeur donne l'aspect et la consistance du fibrome ; sa surface est couverte par une couche musculaire plus ou moins épaisse suivant que le néoplasme a envahi une partie plus ou moins grande du muscle. Les fibres musculaires qui subsistent se montrent, dans la masse claire de la tumeur, comme des stries rouges ; elles sont plus nombreuses et plus épaisses à la périphérie qu'au centre.

Une coupe dans la zone de transition, entre la tumeur et le segment du muscle resté sain, montre la continuation de la première dans le tissu intermusculaire ; celui-ci apparaît d'abord élargi entre les faisceaux disjoints, plus loin il perd de plus en plus de son épaisseur et finalement il se résout en fines ramifications entre les faisceaux musculaires devenus, eux, de plus en plus épais. Les portions charnues qui couvrent superficiellement la tumeur, apparaissent normales sur le champ du microscope ; mais, nous éloignons-nous d'elles pour nous rapprocher du centre de la tumeur, nous constatons dans la zone transitoire, un périmysium externe élargi aux dépens des faisceaux musculaires ; les fibres musculaires elles-mêmes sont altérées, elles sont atrophiées, ou épaissies, avec ou sans prolifération nucléaire.

Plus près de la tumeur, le périmysium interne se montre plus celluleux et plus large avec des lésions concomitantes des fibres musculaires consistant dans la perte de la striation transversale, la dissociation longitudinale et l'atrophie des disques transversaux. Mays a trouvé une prolifération remarquable des noyaux ; ils étaient rangés par séries jusqu'au nombre de 6 ; dans le droit antérieur de l'abdomen, les séries étaient plus longues, dans une seule fibre, on en pouvait compter jusqu'à 15 placés les uns après les autres et entourés par une membrane hyaline qui rappelait le sarcolemme.

Les fibres atrophiées sont souvent entourées d'amas leucocytiques, et la prolifération des noyaux musculaires forment, çà et là, de pareils amas de cellules géantes.

Une étude plus complète de ce tissu de nouvelle formation, fait voir que les traînées larges du périmysium externe de la zone transitoire sont très riches en vaisseaux, que l'adventice de ces derniers semble participer partout à la prolifération du tissu conjonctif, et qu'autour des capillaires enfin on voit une infiltration modérée de leucocytes.

Le tissu conjonctif également est très riche en cellules de différentes

formes, depuis les cellules fusiformes jusqu'aux grosses cellules polymorphes contenant des nombreuses figures kariokinétiques. Au milieu de la tumeur, là où ces grosses cellules se trouvent plus libres dans un tissu conjonctif plus spongieux, rétiforme, elles sont plus rondes et ressemblent à des cellules cartilagineuses sans capsule ; un peu en dehors, dans le tissu conjonctif plus dense, au contraire, elles sont tantôt fusiformes, tantôt aplaties ; celles-ci se montrent souvent dans le périmysium interne, tout autour des fibres atrophiées, dont les noyaux et le sarcolemme se serrent contre la substance contractile.

Les fibres musculaires sont-elles complètement détruites, il se forme de petites brèches ou des fentes, alors même que les noyaux musculaires, encore visibles par place, s'atrophient avec le sarcolemme dans une masse granuleuse ; ces brèches et ces fentes donnent, çà et là, au centre de la tumeur, un aspect spongieux avec des pores très fins ; là dans l'ancien périmysium interne, la tumeur est uniquement formée par du tissu conjonctif fin, muni de grosses cellules et de nombreux vaisseaux.

Ce tissu celluleux et les différents aspects qu'il revêt implique l'idée qu'il s'agit là d'un tissu embryonnaire muni de nombreuses cellules conjonctives. Celles-ci proviennent de la prolifération des cellules du tissu conjonctif, et, dans les larges traînées conjonctives où elles siègent dans des fentes allongées, peuvent être décrites comme des fibroblastes ; tandis qu'ailleurs, sur d'autres points du centre de la tumeur, on les voit passer à l'état de cellules cartilagineuses avec formation de substance hyaline.

D'autres coupes nous montrent, dans un tissu extraordinairement riche en cellules et en vaisseaux, de larges traînées conjonctives se prolongeant et se ramifiant irrégulièrement entre elles ; par leur disposition, ces traînées offrent déjà de grandes analogies avec des bandelettes osseuses : La substance fondamentale est condensée, mais non calcifiée ; les anciennes cellules conjonctives sont reléguées dans de petites fentes anguleuses, et les cellules embryonnaires, dans un ordre presque régulier, s'adaptent au tissu condensé, formant ainsi des trabécules ostéoïdes.

Au niveau des tendons apparaît une multiplication du tissu interstitiel, des cellules embryonnaires nombreuses par la prolifération desquelles les faisceaux tendineux semblent pressés les uns contre les autres. Une coupe longitudinale au point où les fibres musculaires s'insèrent sur le tendon fait voir comment le tissu embryonnaire néoformé, se continue sans transition du périmysium interne sur le périténonium ; plus loin des traînées conjonctives vont épaissir le périoste et s'insérer finalement sur l'os. On conçoit qu'il soit alors impossible de dire si le tissu néoplasique, ayant débuté d'abord dans le muscle, est allé se joindre à l'os secondairement, ou si, parti de l'os, il a envahi ensuite le muscle.

Formation d'un tissu conjonctif adulte avec atrophie des fibres musculaires, telles sont en un mot les lésions du deuxième stade de la myosite ossifiante. Nous avons vu combien ce tissu est riche en éléments cellulaires de formes variables, il représente lui-même un état transitoire dans l'évolution de la maladie, il constitue comme le premier degré des modifications à venir. En effet nous avons trouvé, au sein de la tumeur, une ébauche de cellules cartilagineuses et de trabécules osseuses, elle indique le sens dans lequel vont évoluer les manifestations pathologiques futures.

Tenant compte des lésions survenues dans le tissu conjonctif du pourtour des masses osseuses, Munchmeyer en conclut que le processus d'ossification se formait toujours sur un fond conjonctif et appela ce stade, stade d'induration fibreuse ; Nicoladini alla plus loin, il admit la formation d'un tissu d'abord indifférent mais pouvant aboutir plus tard au tissu conjonctif dense des cicatrices ou au tissu osseux.

Dans maints faits la tumeur s'arrête au stade d'induration conjonctive ; mais ordinairement *le troisième stade, le stade d'ossification*, ne tarde pas à apparaître. Celui-ci ne débute jamais par toutes les parties du muscle à la fois, il commence par le centre de la partie atteinte et y reste confiné le plus souvent, de telle sorte que si l'on y fait alors une coupe, on trouve : 1° Au centre un noyau osseux ; 2° Plus en dehors se voit une couche plus ou moins épaisse de tissu fibreux dense, qui s'infiltre dans les interstices musculaires, particulièrement dans le sens de la longueur des fibres ; ce dernier est souvent traversé, par des travées de fibres musculaires, quelques-unes indemnes, d'autres altérées, fibreuses, atrophiées, granuleuses, etc., etc. ; 3° Enfin tout à fait à la périphérie de la coupe, le tissu musculaire normal se montre avec tous ses attributs.

Pour Munchmeyer, la couche de tissu conjonctif qui avoisine ce noyau se transforme en périoste normal ; l'ossification progresse toujours sur du tissu fibreux, et les dépôts osseux ne se rencontrent nulle part ailleurs que dans son épaisseur ; le périoste n'existe pas en réalité.

Les lésions musculaires, la dégénérescence graisseuse, l'atrophie et la dégénérescence fibreuse, sont secondaires comme nous l'avons vu plus haut, elles sont dues à l'étranglement des faisceaux musculaires par le tissu conjonctif rétractile, à un trouble de la nutrition et de l'innervation des muscles déterminé par la pression que les masses osseuses peuvent exercer sur les nerfs et les vaisseaux, à une action irritative directe, se propageant de la tumeur sur les muscles et les vaisseaux, et enfin à l'impotence fonctionnelle à laquelle conduit le développement de ces tumeurs osseuses qui bridant les articulations, immobilisent tous les segments du corps.

Les trois stades que nous venons de décrire, sont surtout distincts au point de vue clinique ; anatomiquement, ils n'ont pas de limites aussi

bien tranchées, ils se confondent successivement l'un dans l'autre.

Dans quelques cas, la tumeur s'arrête à la période fibreuse de l'évolution de ses lésions ; presque toujours au tissu fibreux, fait suite l'ossification ; enfin très rarement, l'ossification n'apparaît pas et c'est du cartilage qui se montre (fourche cartilagineuse du bras gauche de notre malade, cartilage de l'aponévrose superficielle du bras, obs. Florschuetz-Gerber-Mays) : « Ceci n'a rien qui doive nous surprendre étant donné que le tissu fibreux constitue le terrain commun sur lequel peut se développer indistinctement du tissu cartilagineux ou du tissu osseux » (Munchmeyer).

Plus souvent une petite partie de la tumeur (Hawkins, notre cas) offre une structure cartilagineuse, tandis que la masse presque tout entière est formée par du tissu osseux solide (tumeurs de la région fessière dans notre cas).

Du reste en tenant compte exclusivement de la présence du cartilage dans les tumeurs, on peut diviser celles-ci en trois groupes : 1° La tumeur est entièrement formée par du cartilage ; 2° Dans une même masse néoplasique, on trouve dans un point du tissu conjonctif avec des nombreuses cellules embryonnaires, ailleurs du tissu osseux, plus loin du cartilage (Lexer) ; 3° Un grand nombre de tumeurs subissent successivement les phases suivantes : infiltration embryonnaire, dégénérescence fibreuse, cartilagineuse et osseuse : « Sur un fragment ossifié, enlevé au biceps, on pouvait voir au mieux la série des tissus musculaire, conjonctif, cartilagineux, étagés de la périphérie au centre de la tumeur osseuse » (Kuemmel).

La myosite ossifiante progressive s'attaque de préférence au système musculaire, mais on le voit envahir également les aponévroses, les ligaments, les tendons et le squelette, c'est plutôt une affection de l'appareil locomoteur.

Sur le *squelette*, le processus ossifiant affecte généralement la forme de petites saillies pointues, ou arrondies et aplaties, de véritables exostoses peu développées ; il se présente sous cet aspect, là où les os longs affleurent la peau, à la partie interne du bras, à la face antérieure du tibia, à la partie supérieure du péroné, sur les côtes. D'autres fois ce sont des jetées osseuses, allant d'un segment du squelette à un autre de façon à les transformer en un os unique ; les arcs de la colonne vertébrale, par exemple, sont réunis par deux couches de tissu compact qui recouvrent leurs surfaces (Gerber-Mays).

Dans notre cas, le fémur et le tibia gauches sont solidement réunis par un pont de substance osseuse, siégeant à la région poplitée, en dedans du paquet vasculo-nerveux et ne correspondant à aucun muscle. Il est probable que cette volumineuse masse osseuse a suivi le trajet de la gaine conjonctive du paquet vasculo-nerveux en ossifiant seulement son côté interne.

Indépendamment des exostoses que nous venons de décrire, les os offrent d'autres lésions. Ils sont en général très volumineux, certaines parties osseuses sont même extraordinairement développées ; c'est ainsi que la portion verticale du frontal n'offre pas moins de 8 millimètres d'épaisseur (Florschuetz-Gerber-Mays).

Ils présentent en outre une consistance très variable : « Tandis que la diaphyse des os longs, les clavicules, les omoplates, les os du bassin, les côtes, les os de la tête présentent une dureté normale ; les épiphyses des os longs, les os du pubis et les ischions, les rotules offrent un tissu tellement tendre qu'une épingle les pénètre facilement. »

Dans le cas de Munchmeyer, Mays a constaté une raréfaction notable de la substance osseuse des côtes avec des fractures multiples de ces dernières. De Zeuge-Manteufel a trouvé également une ostéoporose de tout le squelette, sauf des masses osseuses néoformées. Cette constatation semblerait donner un certain poids à cette vue de l'esprit qui admet dans la myosite ossifiante progressive un déplacement de la substance osseuse.

Le *tissu conjonctif* est en général très développé dans tous les cas de myosite progressive avancée ; là où normalement on ne trouve que de simples lamelles conjonctives intermusculaires, on constate alors la formation de véritables membranes, d'épais feuillets aponévrotiques.

Les aponévroses elles-mêmes offrent des lésions de deux ordres : 1° développement anormal ; 2° ossification.

Le développement anormal se montre partout dans l'économie ; mais il semble avoir une prédilection marquée pour les aponévroses du cou, du bras et de l'avant-bras. C'est encore au cou que Mays a constaté une formation osseuse large de 3 centimètres, longue de 6, développée dans l'aponévrose, sous le splénius droit ; la fourche cartilagineuse du bras gauche de notre malade siégeait réellement dans l'aponévrose brachiale, et Munchmeyer a trouvé une lame arciforme dans l'aponévrose superficielle, épaissie, du bras gauche.

Les lésions des ligaments sont de même nature, ils présentent l'épaississement, l'ossification et la formation de nouvelles bandes ligamenteuses. Dans le cas de Munchmeyer-Mays, la capsule de l'articulation scapulo-humérale était épaissie et il y avait ossification du ligament coraco-claviculaire, ossification du ligament inter-osseux de l'avant-bras gauche. L'ossification du ligament cervical postérieur se trouve notée dans presque tous les cas. Un nouveau ligament très puissant s'était développé dans la région sous-clavière gauche, il s'étendait du tendon du grand pectoral ossifié, à la première pièce du sternum. Il est probable également que la bande osseuse, qui va de l'épine iliaque antérieure et supérieure

jusqu'au petit trochanter,a suivi la partie externe épaissie de l'aponévrose qui recouvre le psoas iliaque (Florschuetz-Mays).

Abstraction faite de l'épaississement de quelques capsules articulaires, de celles surtout qui avoisinent des ossifications volumineuses, *les articulations* restent indemnes de toute altération ; les surfaces articulaires immobilisées par les ossifications qui les entourent et leur forment parfois un manchon osseux complet, ne présentent rien d'anormal, tout au plus y a-t-on constaté un léger aplatissement, une diminution dans l'épaisseur du cartilage d'encroûtement (1). Une seule fois on a vu une légère luxation de l'extrémité interne de la clavicule (Florschuetz-Mays) due à la rétraction des masses fibreuses s'insérant sur les os. Les cas dans lesquels on trouve la synostose des surfaces articulaires, comme dans celui de Testelin et Dambressi, constituent plutôt une rareté.

Si la myosite ossifiante progressive atteint tout l'appareil locomoteur, c'est dans les muscles qu'elle exerce ses plus grands ravages, c'est là qu'elle forme des grosses masses monstrueuses, tandis que partout ailleurs elle est discrète. Toutefois l'ossification respecte constamment les muscles de la vie végétative, l'ensemble des muscles lisses.

Il est probable qu'elle peut atteindre tout le système à fibres striées ; cependant les sphincters, le diaphragme, les muscles internes de l'oreille, les muscles du larynx, les releveurs de l'anus et les muscles de l'appareil génital, le cœur, les muscles de la langue n'ont pas encore été notés parmi les muscles malades ; cette anomalie reste inexpliquée. Les muscles peauciers de la face, le pharynx ont été rarement touchés. Dans un cas de Bockaï (Stonham) il y a eu ossification des muscles oculaires.

Le processus ossifiant des muscles envahis s'est-il avancé jusqu'au voisinage immédiat du squelette, comme c'est le cas le plus fréquent, la masse osseuse néoformée se joint intimement à ce dernier de façon à offrir l'aspect d'une exostose ou d'une parostose. Du reste les connexions que les ossifications prennent avec le squelette sont telles, que dans quelques cas, on voit bien que le squelette prend part à leur formation ; dans d'autres, au contraire, leur disposition montre clairement qu'elles sont venues secondairement s'y ajouter.

A la première catégorie des tumeurs, appartiennent celles qui s'insèrent sur les os avec une base large : exostose de la clavicule gauche en rapport avec la petite partie du grand pectoral ; ossification partant du pubis droit et allant dans les adducteurs ; ossification s'insérant sur le cubitus et se prolongeant loin dans le ligament inter-osseux (Gerber-Mays).

Les nouvelles formations émettent elles-mêmes parfois des lames secon-

(1) Lendon note également, dans son cas, une légère altération des surfaces articulaires.

daires, témoins, les jetées osseuses qui vont de l'ossification de la partie externe de la cuisse dans la musculature de cette dernière, la protubérance qui part de la masse dorsale et pénètre dans le grand oblique (Gerber-Mays).

La plupart des ossifications, surtout celles qui se développent dans l'épaisseur des masses charnues, semblent, au contraire, s'être réunies aux os secondairement.

Si une tumeur s'insère sur l'os au niveau d'une insertion musculaire et si elle s'étend loin dans le muscle, il est difficile de faire la part de l'exostose périostique et de l'ossification musculaire proprement dite (ossification des extenseurs du carpe, Munchmeyer-Mays). Si deux os sont réunis par un muscle ossifié, il est impossible d'affirmer si deux exostoses se sont réunies dans un muscle, ou si un muscle ossifié a réuni deux os (ossification du pectiné droit allant du pubis au fémur, Gerber-Mays).

Mais il n'est plus possible aujourd'hui de considérer les ossifications néoformées comme des multiples exostoses (Munchmeyer-Mays, Stonham, Lexer, etc., etc...

On peut cependant, au point de vue qui nous occupe, diviser les faits en deux grandes classes. Un premier groupe embrasse les cas où les ossifications se montrent surtout dans le système musculaire : observations de Testelin et Dambressi, Wilkinson, Lexer, etc., etc. Au deuxième groupe, où les manifestations pathologiques ont pour siège surtout le squelette, appartiennent le cas de Munchmeyer et le nôtre.

Les masses osseuses intra-musculaires sont le plus souvent plates, d'autres fois elles sont arrondies, anguleuses, irrégulières, dentelées, pointues ; au niveau des tendons et des aponévroses, elles conservent en général la forme de ces derniers.

« Les tumeurs osseuses sont blanches, moins dures et moins denses qu'un os ordinaire, plus légères que l'eau ; elles sont composées d'une lame externe que le couteau attaque aisément, et percées de plusieurs trous qui donnent passage aux vaisseaux nourriciers (Testelin et Dambressi). D'autres auteurs, au contraire, ont rencontré des ossifications plus dures et plus denses que l'os normal, avec une surface plus propre et plus lisse (Wilkinson). » Minkewitsch a comparé la structure de ces masses à celle d'une vertèbre dont la substance médullaire très dure est limitée par une écorce de tissu compact. Les rapports de la substance spongieuse et corticale sont différents par place.

Au microscope, elles offrent la structure du tissu osseux compact ; on y constate des trous nourriciers, des vaisseaux néoformés, des canalicules de Havers, des ostéoblastes et des ostéoplastes (Mays, Hawkins, etc.). L'os-

sification se fait d'après *les types fibreux, enchondral et périostique* (Cahen, Salman, Lexer, Mays).

COMPOSITION CHIMIQUE.

Composition normale des os, d'après Berzélius.	
Substances organiques :	
Cartilage	32.17
Vaisseaux.	1.13
	33.30
Substances inorganiques :	
Phosphate de chaux	51.04
Carbonate de chaux	11.30
Fluate de chaux	2. »
Soude et chlorure de soude.	1.20
Phosphate de magnésie . .	1.16
	66.70

Composition d'une portion ossifiée du biceps crural calcinée dans un creuset et séchée au bain-marie (Poggiale in Testelin et Dambressi).	
Substances organiques,	58 0/0.
Substance inorganique,	42 0/0.
Une autre portion décalcifiée par l'acide azotique :	
Cartilage soluble dans l'eau.	54.30
Vaisseau.	3.70
Phosphate de chaux	32.09
Phosphate de magnésie. . .	3.29
Carbonate de chaux	8.66

Il a été impossible de retrouver, disent Testelin et Dambressi, la soude et le sel dont parle Berzélius ; les traces d'alumine, de silice, d'oxyde de fer et de magnésie que Foucroy et Vauquelin ont obtenues.

De plus, l'examen d'une portion de la boîte crânienne du malade a donné des résultats conformes à ceux obtenus par Berzélius dans les os normaux ; il y a donc dans la myosite ossifiante formation de masses osseuses sans modifications quantitatives ou qualitatives des éléments qui entrent normalement dans la composition du squelette.

Les muscles qui n'ont pas été directement atteints par l'ossification, sont en grande partie en état d'atrophie très prononcée, quelques-uns montrent une dégénérescence fibreuse de leur tissu, d'autres sont lipomateux.

Les *viscères abdominaux et intra-thoraciques*, l'encéphale ont toujours été trouvés indemnes d'ossifications ; on y a constaté les lésions banales qui ont déterminé la mort.

Zollinger a trouvé une plaque osseuse dans la choroïde. David Rogers a noté une hypertrophie des ganglions mésentériques ; elle est sans doute indépendante de la myosite ossifiante.

Schultze affirme que dans le cas de Florschuetz-Gerber la *moelle* était volumineuse, très développée, mais que le microscope n'y décelait la moindre anomalie. Mays, à son tour, déclare que Schultze n'a constaté aucun changement microscopique dans la moelle et les *nerfs périphériques*

de la malade de Munchmeyer. Lendon n'a pas trouvé, non plus des lésions, dans la moelle cervicale de son malade.

SYMPTOMES

La myosite ossifiante progressive *débute* souvent insidieusement, uniquement par des symptômes locaux très peu marqués. Il se forme en un point du système musculaire une tumeur indolore, de consistance pâteuse d'abord, plus ferme et fibreuse plus tard et enfin osseuse, et, ce n'est que le hasard, qui fait constater sur un jeune sujet une ou plusieurs tumeurs. Ce début insidieux passe d'autant plus facilement inaperçu, même chez l'adulte, qu'il se montre de préférence sur des parties inaccessibles à la vue, le plus souvent au dos.

Dans d'autres cas, il y a un léger état fébrile, la température atteint 38°, 38° et quelques dixièmes (Munchmeyer) ; elle dure un ou deux jours, une semaine, voire plus, suivant l'intensité du processus et l'étendue de la lésion. La région envahie est sensible, d'autres fois très douloureuse ; elle est plus chaude que partout ailleurs et sillonnée de larges vaisseaux veineux ; le tissu cellulaire sous-cutané est lui-même atteint, très œdématié ; il se forme ainsi une tumeur diffuse, sans limites bien précises, pâteuse, pseudo-fluctuante, elle correspond au stade anatomique d'infiltration embryonnaire.

Si ces phénomènes se produisent dans le voisinage d'une articulation, celle-ci est rendue ordinairement immobile par la douleur qu'exaspèrent les mouvements actifs ou passifs, par l'infiltration inflammatoire de l'appareil ligamenteux et par l'œdème dur du tissu cellulaire sous-cutané ; jamais l'inflammation ne s'étendrait à l'articulation elle-même, exception faite sans doute des cas où la myosite ossifiante s'ajoute au rhumatisme articulaire, comme dans le cas d'Henry, d'après Munchmeyer.

Les ganglions correspondants à la région malade sont gros, tuméfiés, douloureux ; cet engorgement disparaît après la période inflammatoire de telle sorte qu'une fois celle-ci passée, on ne les retrouve plus.

Si on suit de près la formation de la tumeur, on la voit d'abord augmenter lentement de volume dans les deux ou trois premiers jours, en même temps que les douleurs s'exaspèrent et que l'œdème cutané s'étend de plus en plus et devient plus ferme ; quatre à six jours après, eu égard à l'intensité des phénomènes locaux, les douleurs cessent d'ordinaire, l'œdème perd en tension et en étendue et la tumeur musculaire proprement dite offre des contours plus nets ; elle est devenue plus ferme et se laisse facilement détacher de l'os sous-jacent. Naturellement on ne constate ce changement que lorsque les modifications anatomiques du deuxième stade

sont déjà assez avancées, et cela, parce qu'en clinique les différentes périodes deviennent plus obtuses, plus indistinctes ; parce que souvent plusieurs muscles voisins, plusieurs régions voisines sont envahies successivement et il arrive que la fièvre, la douleur et l'œdème persistent encore alors que la partie envahie la première est déjà depuis longtemps entrée dans la deuxième phase, ou l'a même complètement dépassée ; c'est ainsi que dans le cas de Munchmeyer, la fièvre a duré 54 jours.

Une fois l'œdème disparu, la tumeur peut subir plusieurs sorts ; ou bien elle diminue progressivement en étendue et en consistance et on a alors devant soi une masse molle, caoutchoutée, correspondant à peu près quant à sa forme et à son siège au muscle atteint. Celui-ci montre que toute vie n'est pas éteinte en-lui, par les contractions fibrillaires que détermine un courant induit. Dans ce cas donc, la dégénérescence simple constitue la terminaison du processus. Certains muscles ont même le privilège de ne subir que la dégénérescence fibreuse, les sterno-mastoïdiens, par exemple, s'arrêtent souvent à ce stade.

Il peut se faire, lorsque les phénomènes aigus ont été peu étendus et de courte durée que le muscle récupère toutes ses fonctions, que la restitution *ad integrum* soit pleine et entière.

Cependant, cette disparition franche des tumeurs est loin d'être aussi fréquente qu'on serait tenté de l'admettre après un examen superficiel des observations. Ainsi, dans le cas de Hawkins, on a constaté « le 14 juin 1843 une tumeur osseuse, à droite, au niveau des deux ou trois vertèbres lombaires et une autre plus grande, dans la région dorsale gauche, moins dure, douloureuse et paraissant être recouverte *par le rhomboïde* ».

« Au mois de juillet, la tumeur supérieure avait disparu et l'inférieure en partie en même temps qu'une troisième proéminence avait apparu dans le grand dentelé gauche.

« Le 17, formation d'une tumeur au même point à droite et sur le grand pectoral droit ; le 21, les scalènes se tuméfient et deviennent douloureux ; le 31, les tumeurs du côté gauche avaient presque complètement disparu ; mais la tuméfaction sur les vertèbres dorsales était devenue plus proéminente et élastique et l'on trouve une autre tumeur sur le côté gauche des vertèbres lombaires ; mais à partir du 23 août toutes les tumeurs avaient presque entièrement disparu. Le malade quitte l'hôpital le 6 septembre en bonne santé, se tenant seulement très raide et incapable de fléchir la colonne vertébrale en se penchant. »

On croirait, en lisant cette première partie de l'observation, que les tumeurs de la première et de la deuxième période ont disparu presque sans laisser de trace, il n'en estrien ; car le malade, examiné le 25 octobre, offrait « une *tumeur osseuse* aux lombes gauches, un grand nombre de

tumeurs entre l'omoplate gauche et les apophyses épineuses des vertèbres avec, au centre, une petite masse osseuse, *dans le rhomboïde* et une autre tumeur osseuse sur le grand dentelé ». Il y eut donc, dans ce cas, un intervalle de trois à quatre mois entre l'apparition de la tumeur molle et son ossification.

Généralement lorsque l'œdème a disparu, au fur et à mesure que la tumeur fibreuse devient distincte, sa consistance augmente de plus en plus jusqu'à ce que finalement la palpation donne la sensation d'une tumeur dure, incapable d'être différenciée de l'os. *Le temps* que met une tumeur pour traverser toutes ses étapes, varie en moyenne de deux mois, à deux mois et demi ; plus rarement elle met plus longtemps : trois mois et demi à quatre mois dans le cas de Hawkins ; huit, dans celui de Kohts.

Souvent, on remarque qu'une partie seulement du territoire musculaire envahi, est atteint par l'ossification, le centre de la tumeur, le reste s'arrête au deuxième stade ; ailleurs, le centre de la tumeur est osseux, sa périphérie donne absolument la sensation du cartilage (Hawkins, notre cas).

Lorsque la tumeur est assez superficielle, la peau qui la recouvre y adhère intimement, on ne peut ni la soulever, ni la pincer ; elle est en outre moins riche en pannicule adipeux.

Un réseau veineux superficiel s'est parfois développé sur la peau qui recouvrait la tumeur osseuse ; plus rarement l'œdème et la dilatation variqueuse étaient très étendus, ils envahissaient toute une région, tout un segment de membre ; dans le cas de Pincus il y avait une stase veineuse très prononcée au nez, aux mains et aux extrémités inférieures, à partir du genou. Ces cas rares ne peuvent évidemment être rapportés à l'engorgement inflammatoire, œdème étendu et réseau veineux sont dus à la même cause, à l'oblitération ou à la compression par la tumeur d'un gros tronc veineux profond, compression ou oblitération déterminant la formation d'une circulation collatérale, la stase veineuse et l'œdème des régions sous-jacentes.

Les nouvelles ossifications sont indolores en général ; plus rarement elles sont très sensibles au point que le moindre mouvement y détermine des violentes douleurs (Rogers, Minkewitch). La bandelette du grand dorsal qui s'étend sur la 10e côte, dit Lexer, est particulièrement douloureuse et de là s'irradient des douleurs violentes.

Les muscles épargnés par l'ossification, eux-mêmes, sont fibreux, atrophiés. Senator a trouvé dans notre cas une exagération de la contraction idio-musculaire ; Pincus a noté, au contact des masses osseuses, *des contractions fibrillaires* intenses qu'il attribue à une irritation mécanique.

Le courant faradique indique l'état du muscle ; en effet la contraction

musculaire est d'autant moins énergique que le muscle se trouve à une période plus avancée du processus ossifiant. Normale dans les muscles sains, faible dans les muscles en partie atteints, la contraction faradique est nulle dans les muscles fibreux ou envahis par de vastes ossifications.

Il y a également une diminution de la sensibilité électrique, les courants forts n'occasionnent aucune douleur.

Le courant galvanique a donné à Pinter les résultats suivants : C. F. P. avec le moins d'éléments possible ; en augmentant l'intensité du courant : C. F. N ; en augmentant encore : C. O. N, et finalement tétanisation en F. N ; mais Pinter n'a jamais constaté C. O. P.

Les séances électriques furent très courtes, il se produisait bientôt des crampes qui obscurcissaient le résultat ; l'électricité a déterminé, entre les mains de Munchmeyer, la cyanose et des accidents d'une asphyxie éminente.

Si maintenant nous cherchons à nous rendre compte du siège de la tumeur relativement au muscle, nous trouvons que souvent tout le muscle est transformé en tissu osseux ou fibreux ; d'autres fois seule la portion charnue est atteinte et les deux tendons restent libres, revêtant ainsi l'aspect d'un os sesamoïde, mobile ; enfin, exceptionnellement, les tendons seuls subissent cette dégénérescence et la portion contractile reste indemne. Cette atteinte des tendons s'observe surtout sur le grand pectoral et le grand dorsal dont les tendons sont transformés en un morceau d'os ayant les mêmes dimensions et la même forme.

Ultérieurement il survient quelques particularités : ou bien la tumeur osseuse disparaît complètement (ossification du sterno-mastoïdien, Rogers ; bandelette abdominale, Helférich) ou bien, la tumeur osseuse néoformée se réunit au squelette sous-jacent ; ou bien, elle reste mobile au milieu des parties molles. Dans le premier cas, elle offre la forme d'une exostose puissante, d'une saillie arrondie ou irrégulière, d'un stalactite, qui suit parallèlement la direction longitudinale du squelette ; dans le deuxième, au contraire, la forme de la tumeur n'a rien de particulier.

Nous venons de décrire comment débute la myosite au milieu de symptômes généraux fébriles et de signes locaux parfois assez marqués, comment se forme la tumeur d'abord pâteuse, presque molle, plus tard fibreuse et dure et finalement tout à fait osseuse, nous avons résumé les différentes modifications dont elle peut être le siège. Esquissons maintenant un tableau succinct de l'affection.

Chez un enfant de quelques mois, d'un ou deux ans, plus rarement à la puberté, à 18 ou 19 ans, exceptionnellement plus tard, sans cause

connue ou bien à la suite d'une chute, d'un traumatisme, d'une localisation rhumatismale, d'une affection fébrile, il se développe la tumeur décrite plus haut.

La musculature du dos, et, particulièrement celle de la nuque, se montre la première atteinte. Avec les muscles de la nuque, l'ossification gagne régulièrement le ligament cervical postérieur. Les muscles longs du dos forment une masse osseuse unique. Plus tard les muscles de l'épaule, le deltoïde, les grand et petit ronds, le grand pectoral et le muscle grand dorsal se prennent à leur tour, il en résulte une fixation de la tête, qui ordinairement se penche en avant et un peu sur le côté, l'ankylose des articulations de l'épaule en adduction avec fixation de l'omoplate et celle de la colonne vertébrale.

Plus tard, arrive l'atteinte des muscles du bras et de l'avant-bras conduisant le plus souvent à l'ankylose du coude. Dans d'autres cas l'affection continue ses ravages, elle attaque les muscles du bassin, principalement ceux de la région fessière, les muscles antérieurs et postérieurs de la cuisse, les muscles de la jambe, surtout les postérieurs, et ankylose les hanches et les genoux ; elle détruit ainsi les muscles par étapes successives et en dernier lieu, ordinairement, ossifie les masséters, les ptérygoïdes et immobilise les mâchoires.

L'aspect du malade est alors saisissant : par l'ankylose des grandes articulations, il est transformé en un bloc unique, aussi, peut-on le soulever comme une planche en le prenant par une de ses extrémités podalique ou céphalique ; la tête est penchée en avant, la nuque fait une grosse saillie grâce à l'ossification du ligament cervical et des muscles postérieurs et latéraux du cou ; le dos, par l'ossification des rhomboïdes, des trapèzes, des masses vertébrales et des grands dorsaux, se trouve transformé en une carapace osseuse, garnie de bosselures et de dépressions profondes, véritable charnier osseux couvert par une peau pâle, épaissie, ayant perdu toute mobilité par suite de son adhérence aux masses sous-jacentes. Le tronc est penché légèrement en avant par suite de l'ankylose des cuisses en flexion légère, les bras sont croisés sur la poitrine, de telle sorte que l'ensemble de l'individu rappelle la statue de la Désolation en prière ; il est obligé d'avoir recours à un tiers pour changer de position dans le lit, ou de passer son existence sur une chaise.

Au milieu de cet anéantissement de tout l'appareil locomoteur, les fonctions végétatives s'exécutent bien et l'intelligence reste intacte ; celle-ci se manifeste par la vivacité du regard et la mobilité du visage dont les muscles sont épargnés.

Telle est la myosite ossifiante progressive dans ses traits essentiels, revenons maintenant sur quelques particularités *L'affection débute* le plus

souvent au dos ; 13 fois sur 40 cas, où le siège initial des tumeurs est nettement spécifié, elle s'est localisée à cette région ; dans 6 autres la nuque seule a été atteinte primitivement ; dans 5 autres les épaules ; mais elle peut débuter sur n'importe quelle région de l'organisme.

A la nuque elle s'attaque tantôt à droite, tantôt à gauche, quelquefois elle envahit d'emblée le ligament cervical.

Lorsque le dos est atteint le premier, le gonflement pâteux peut se montrer soit à la partie supérieure, à l'angle supérieur de l'omoplate (Stonham), à l'angle inférieur (Pollard), aux deux rhomboïdes (Uhde), au grand dorsal ; soit à la partie inférieure, à la région lombo-sacrée (Hawkins). Sympson l'a vu débuter à l'épaule droite. Krause à l'épaule gauche. Testelin et Dambressi, Rogers, Zollinger aux deux épaules à la fois. Dans le cas d'Henry, l'avant-bras droit a été le siège des premières manifestations morbides ; dans celui de Fuerstner, les membres inférieurs. Macdonald signale le bord postérieur du sterno-mastoïdien gauche comme première atteinte du mal.

Dans quelques cas la tumeur primitive s'est montrée dans plusieurs régions à la fois et assez éloignées les unes des autres, à la nuque et à l'épaule droite (Boks, Dittmeyer), au dos et à l'épaule (Lendon), à la nuque et au dos (Swensson), à l'articulation droite de la mâchoire, à l'épaule et au bras droits (notre cas).

Plusieurs observateurs ont constaté au début la formation de *noyaux indurés* à la tête qui ont disparu sans laisser de trace (Uhde, Krause). Et ces bosses furent prises pour de multiples céphalhœmatomes ; le malade de Rabek a présenté trois noyaux de ce genre : à la partie supérieure de la tête, à l'occiput et un autre sous la mâchoire, à droite, qui a suppuré ; tous les trois ont disparu sans laisser de trace.

Ces noyaux primitifs peuvent se montrer dans l'enfance, bien longtemps avant ceux qui laissent à leur suite des masses osseuses comme vestiges de leur passage ; ainsi, le malade de Helferich a présenté des tumeurs pareilles à l'âge de 6 ans, alors que les véritables ossifications sont survenues à 12 ans.

Relativement à la *fréquence* des muscles atteints, faisons remarquer que ceux du dos et de la nuque sont presque toujours ossifiés ; d'autres sont rarement atteints : les droits antérieurs, les obliques et les transverses de l'abdomen, les muscles oculaires ; enfin il en est qui le plus souvent subissent la dégénérescence fibreuse comme le sterno-cleïdo-mastoïdien. Lorsque ce muscle offre des ossifications, celles-ci forment souvent des noyaux séparés donnant au muscle un aspect moniliforme.

Certains muscles possèdent presque une absolue immunité, il en est ainsi des sphincters, des muscles de la mimique, du diaphragme, du

cœur, des muscles épicrâniens, des peauciers du cou (une seule fois on a constaté leur dégénérescence fibreuse, sous forme de tractus), du releveur de l'anus et des muscles génitaux, des muscles du larynx. De ce fait Munchmeyer croit pouvoir tirer une loi, qu'il ne peut du reste pas expliquer, loi d'après laquelle les muscles dont les deux extrémités ne s'insèrent pas sur le squelette, seraient épargnés par le processus ossifiant.

Cette formule n'est plus exacte aujourd'hui. Munchmeyer lui-même, dans son cas, a décrit l'ossification du triangulaire du menton, Bokaï celle des muscles extrinsèques de l'œil. Munchmeyer croyait également que les muscles de l'abdomen étaient exempts d'ossification, mais celle-ci y a été décrite par Huth, Helferich, Koths, Kuemmel ; elle reste cependant assez rare.

(A suivre.)

SUR UNE STATUETTE

REPRÉSENTANT

L'INFANTILISME MYXŒDÉMATEUX

PAR

HENRY MEIGE.

Nous avons déjà eu l'occasion d'attirer l'attention dans ce recueil sur les œuvres d'art que M. le Dr Paul Richer a consacrées à la reproduction des anomalies morphologiques réalisées par la maladie. Une première fois, il s'agissait du masque de la *Myopathie primitive*, une autre fois d'un buste représentant une malade atteinte de *Paralysie labio-glosso-laryngée*; on a pu voir aussi dans un des volumes précédents la photographie d'une remarquable statuette synthétisant les formes extérieures et les attitudes dans la *Maladie de Parkinson* (1).

Le double mérite, à la fois scientifique et artistique, des figurations de ce genre, les rend intéressantes aussi bien pour les statuaires que pour les cliniciens. Les premiers, en effet, ont rarement l'occasion de contempler le nu pathologique, dont la révélation est souvent pour eux une surprise, et comporte plus d'un enseignement; les seconds, auxquels la connaissance des anomalies du corps humain est chose familière, ont maintes fois le désir de pouvoir conserver la représentation fidèle des types morbides vivants qui passent sous leurs yeux. Bien mieux qu'un dessin, et même qu'une photographie, une œuvre plastique est capable de satisfaire les uns et les autres. A ces titres, la série d'études sculpturales appliquées à la pathologie humaine par M. le Dr Paul Richer constitue un précieux recueil de documents figurés. Et nous sommes en outre convaincus que la vulgarisation de ces *œuvres d'art scientifiques*, — dans l'espèce il

(1) Henry Meige, *Les Amyotrophiques dans l'Art*. Nouv. Iconogr. de la Salpêtrière, n° 3, 1894. *Le facies dans la Paralysie glosso-labio-laryngée*. Ibid., n° 6, 1894. H. Meige et Paul Richer, *Etude morphologique sur la Maladie de Parkinson*. Ibid., n° 9, 1895.

convient d'accoupler ainsi les mots, — présente un vif intérêt et une réelle utilité.

*
* *

La dernière sculpture pathologique de M. le Dr Paul Richer est consacrée à l'*Infantilisme myxœdémateux*. Elle est, comme les précédentes, une copie fidèle d'un modèle vivant pris dans le service de la Clinique des Maladies du Système Nerveux, à la Salpêtrière.

L'histoire de cet infantile a été rapportée tout au long par M. le Pr Raymond dans une de ses leçons cliniques de la Salpêtrière (1). Nous la résumerons très brièvement :

Le jeune O..., actuellement âgé de 19 ans, est né un peu avant terme, à 8 mois et demi, à la suite d'une violente émotion ressentie par sa mère. Celle-ci est de bonne santé, nullement nerveuse ; son père, très émotif, est alcoolique.

O... a deux frères, plus jeunes que lui, bien constitués et de bonne santé.

A l'âge de 3 semaines, il eut une coqueluche, dont les quintes firent apparaître la hernie qu'on lui voit actuellement.

A 14 mois, survint une entérite ; mais il en guérit bien. La dentition, la marche et la parole commencèrent vers le 17e mois.

C'est seulement vers la 4e année qu'on s'aperçut d'un arrêt dans le développement physique et intellectuel du petit malade. Il cessa de grandir, sa peau s'épaissit ; il souffrit de douleurs dans les membres et l'abdomen, ayant parfois des crises de vomissements et des attaques de nerfs mal définies.

A cela se réduit son passé pathologique. Voici maintenant dans quel état s'est présenté le petit malade, au moment où il fut reçu à la Salpêtrière :

« Il était âgé de 19 ans, ne mesurait pas plus de 1 m. 03 en hauteur et pesait à peine 23 kilogrammes. Sa face, aux téguments épaissis, aux traits effacés, noyés en quelque sorte dans la bouffissure générale, ne trahissait aucune lueur d'intelligence. Le nez était épaté, les lèvres étaient épaissies et les paupières bouffies. Le front était très bas et le crâne allongé d'avant en arrière, la mâchoire supérieure en prognathisme. Avec cela les oreilles étaient bien ourlées, les lobules n'étaient pas adhérents. Les sourcils étaient régulièrement plantés et drus. Les cheveux assez abondants, avaient une épaisseur et une rudesse insolites ; ils donnaient l'impression de crins rigides. A l'exploration de la voûte palatine, on sen-

(1) F. Raymond, *Du myxœdème infantile et des autres formes de myxœdème*. Revue internat. de thérapeut. et pharmacologie, nos 1 et 2, 1898.

tait l'arête médiane très saillante. Les dents très fortement altérées, étaient, au dire des parents, les produits de la première dentition.

« Quand on faisait marcher le jeune O..., il s'avançait péniblement, le torse fortement cambré. Les jambes étaient cagneuses, les pieds difformes, le ventre saillant, volumineux, équilibré par le développement anormal des fesses.

« Les articulations coxo-fémorales manœuvraient bien. Il en était de même des articulations des genoux, malgré qu'elles fussent déviées en valgus. Cette déformation était accusée surtout à droite, d'où raccourcissement du membre. Lorsque les genoux étaient en contact, l'écartement des malléoles internes atteignait une longueur de quatre travers de doigt.

« Les pieds étaient fortement deviés en varus, avec les premières phalanges des orteils en extension. Ils étaient raccourcis dans le sens antéro-postérieur ; leur bord externe était épaissi et leur bord interne excavé. Ils étaient ballants dans l'articulation tibio-tarsienne. Au surplus, O... ne pouvait, pour ainsi dire, leur imprimer aucun mouvement dans cette jointure. Par contre, la motilité volontaire des orteils était conservée. A noter l'existence d'une subluxation en avant de la tête de l'astragale.

« Au thorax et aux membres supérieurs, les manifestations pathologiques se réduisaient à l'infiltration des téguments. Une légère courbure latérale du rachis compensait le raccourcissement du membre inférieur droit.

« La palpation du cou s'effectuait sans difficulté ; on pouvait ainsi se convaincre qu'il n'existait aucune trace de corps thyroïde.

« Les organes génitaux présentaient une conformation normale. Les deux testicules, de la grosseur d'une petite noix chacun, étaient descendus dans les bourses. Quelques poils très clairsemés occupaient la racine de la verge ; le pubis était glabre.

« Les troubles trophiques cutanés se réduisaient à l'infiltration myxœdémateuse.

« La température corporelle a été trouvée sub-normale ; elle oscillait entre 35°5 et 35°9.

« L'examen des viscères thoraciques et abdominaux n'a donné que des résultats normaux. »

Dès son entrée à la Salpêtrière, le jeune O... a été soumis à la médication thyroïdienne, et il en a subi rapidement les heureux effets. D'abord sa température et son pouls se sont élevés rapidement ; puis il a maigri beaucoup ; sa peau s'est amincie, est devenue plus souple ; ses cheveux ont poussé ; les dents de lait sont tombées en grand nombre ; d'autres ont apparu pour les remplacer.

Enfin, en moins de cinq mois, la taille s'est accrue de 4 centimètres et l'état psychique a subi un notable perfectionnement.

Non moins sensibles ont été les modifications squelettiques que la radiographie a permis de contrôler. A l'arrivée du petit malade, le développement osseux n'était guère plus avancé que celui d'un enfant de trois ans. Depuis lors les progrès de l'ossification se sont faits avec une rapidité surprenante. On peut dire qu'en quelques mois son squelette a vieilli de plusieurs années (1).

*
* *

Ainsi, ce curieux petit bonhomme réalisait à souhait le syndrome morphologique de cette variété d'infantilisme que M. Brissaud ap roposé d'appeler l'*Infantilisme myxœdémateux*.

Il suffit de jeter les yeux sur la reproduction de la statuette (Pl. XVI) pour se convaincre qu'elle correspond exactement — et non moins typique était le modèle — au signalement de l'infantile, lorsque celui-ci est myxœdémateux.

C'est un être demeuré enfant, passé l'âge de l'enfance. Il a près de 20 ans, et cependant rien dans sa taille, ni dans ses traits, ni dans ses formes corporelles ne permet de prévoir qu'il touche à sa majorité. Il ne mesure guère plus d'un mètre de hauteur ; ses jambes sont courtes, son torse est long, sa tête est grosse, sa face lunaire.

N'a-t-il pas le visage d'un nourrisson encore à la mamelle, avec ses grosses joues qu'une épaisse boule de Bichat rembourre, son petit nez camard et ses lèvres charnues qui semblent encore faites pour la succion ?

Tout son corps dodu est enveloppé d'une couche graisseuse qui masque les reliefs des muscles et des os. Un torse rond, un gros ventre qui proémine et des fesses amplement garnies, complètent la ressemblance avec l'habitus extérieur de l'enfance.

A voir un tel modèle, nul ne songerait à donner à ce conscrit de demain plus de 4 ou 5 ans d'âge, d'autant que sur son corps, non plus que sur sa figure, on n'entrevoit pas l'ombre d'un duvet. C'est bien là le syndrome morphologique de l'infantilisme. Et c'est aussi celui du myxœdème congénital : tout le corps semble infiltré d'une graisse molle qui forme des bourrelets au niveau des plis cutanés ; autour du cou, sur la région prépubienne, au-dessus des fesses et sur les flancs ; la face elle-même participe à la boursouflure générale et rappelle, sous une forme plus fruste, l'aspect des idiots myxœdémateux de Bicêtre.

Par un détail seulement, le petit malade diffère du type ordinaire de l'infantilisme myxœdémateux, c'est par le développement de ses attributs sexuels. Ceux-ci, qui, dans la majorité des cas, se réduisent à des proportions

(1) Consulter à ce sujet l'intéressante note de MM. G. Gasne et A. Londe, *Application de la radiographie à l'étude d'un cas de myxœdème*. Acad. des sciences, 21 mars 1898.

minuscules, sont ici de volume presque normal, eu égard à l'âge réel du sujet : leur importance paraît donc discordante sur ce corps enfantin ; il est bon de remarquer cependant qu'une ancienne hernie inguinale exagère sensiblement les dimensions apparentes des organes génitaux.

M. Paul Richer, désireux de rester avant tout scrupuleusement fidèle à la réalité naturelle, n'a pas omis de rendre cette anomalie. Pour la même raison, il a figuré le genu valgum de la jambe droite et le pied bot varus gauche que présentait son modèle. Ces déformations squelettiques ne sont pas rares d'ailleurs chez les infantiles. Nous avons eu l'occasion d'en signaler des exemples (1).

Malgré ces anomalies, et peut-être même à cause d'elles, cette image parfaitement réelle d'un infantile myxœdémateux évoque le souvenir de personnages réputés légendaires dont l'Art nous a transmis de nombreuses figurations.

L'analogie est rendue plus saisissante encore par l'attitude que M. le Dr Paul Richer a fait prendre à son modèle. On y retrouve certainement une réminiscence d'une formule artistique chère à l'antiquité, car le petit infantile est représenté dans une posture de pugiliste. Or, on sait que les anciens avaient coutume de figurer les Pygmées se livrant à des exercices athlétiques, luttant, boxant, combattant entre eux ou contre les grues, leurs classiques ennemies. Et ces nains belliqueux nous apparaissent sur les sculptures antiques, avec leurs grosses têtes, leurs ventres saillants, et leurs jambes contrefaites, comme les portraits des ancêtres de ce nain infantile et myxœdémateux.

Si l'on veut bien se reporter aux documents figurés reproduits autrefois par Charcot et Paul Richer dans les *Difformes et malades dans l'Art*, ainsi qu'à l'étude que nous avons nous-même publiée dans ce recueil sur *les Nains et les Bossus dans l'Art*, on se convaincra aisément de l'étroite parenté qui relie les figurations artistiques représentant des Pygmées ou des Nains au portrait du petit malade de la Salpêtrière exécuté par M. le Dr Paul Richer, avec toute l'exactitude que pourrait donner une photographie à trois dimensions.

(1) Henry Meige, *L'Infantilisme, le Féminisme et les Hermaphrodites antiques*. L'Anthropologie, 1895. T. VI.

Le gérant : P. Bouchez

Imp. G. Saint-Aubin et Thevenot.— J. Thevenot, successeur, Saint-Dizier (Haute-Marne)





INFANTILISME MYXŒDÉMATEUX

Statuette d'après nature,

Par le Dr Paul Richer

Masson et Cie, Éditeurs.

SCLÉRODERMIE LARDACÉE EN COUP DE SABRE DE LA RÉGION FRONTALE

CRISES ÉPILEPTIFORMES CONCOMITANTES

PAR

M. LOUIS SPILLMANN

Aide de clinique à la Faculté de Médecine de Nancy.

BIBLIOTHÈQUE DES SCIENCES MÉDICALES

L'histoire des sclérodermies localisées, en plaques (kéloïde d'Addison, sclérémie lardacée, morphée des Anglais), s'est enrichie dans ces dernières années de nombreuses observations.

Alibert le premier (*Nosologie naturelle*, t. I. Paris, 1817) décrivit la *sclérémie partielle* avec l'histoire d'un malade « qui portait au côté gauche de l'abdomen une plaque qui s'étendait de jour en jour..... Lorsqu'on touchait le milieu de la plaque avec le doigt, le malade n'éprouvait aucune sensation ». En 1354, Addison et Bazin décrivirent la chéloïde vraie et la chéloïde blanche. En 1867, Hilton Fagge sépara nettement la morphée, dont il fit un type distinct, de la sclérodermie, et à la même époque, Erasmus Wilson (1) la rangea dans le groupe des sclérodémies partielles. La morphée fut alors nettement interprétée par l'Ecole Anglaise et notamment par Tilbury Fox (2). En 1880, M. Besnier publiait dans les Annales de Dermatologie (3) une série d'observations de sclérodermie généralisée et un cas de morphée scléreuse, avec plaques lardacées, de la région dorsale chez un homme de 32 ans, atteint de rhumatisme chronique osseux.

Nous trouvons également dans les Annales de Dermatologie de 1881 (4), une observation de dermato-sclérose partielle de la région dorsale et des membres supérieurs et inférieurs, recueillie par M. Barthélemy, dans le service de M. le professeur Fournier à l'hôpital Saint-Louis.

(1) Erasmus Wilson, *On diseases of the Skin*, London, 1867.

(2) Tilbury Fox, *Skin diseases*, London, 1873.

(3) E. Besnier, *Observations pour servir à l'histoire des dermato-céroses*, Annales de Dermatologie, tome I, 1880.

(4) Barthélemy, *Note sur un cas de sclérodermie en plaques*.

Dans sa thèse sur la sclérodermie, Collin (1) rapporte une observation inédite communiquée par M. Besnier. Elle se rapproche de la nôtre par certains points.

« Il s'agit d'une jeune fille de 16 ans, observée le 5 avril 1884 à la policlinique. C'est une nerveuse, présentant, ainsi que sa mère et ses sœurs, un léger nystagmus, du strabisme convergent et un peu de chromidrose de la paupière inférieure. En septembre 1881, sans cause connue, il s'est développé sur le front, verticalement, depuis la tête du sourcil gauche jusqu'à la lisière du cuir chevelu, une plaque dont l'aspect est le suivant :

1° Elle est entourée d'une bordure rose, qui occupe la partie saine de la peau sur les limites de la plaque, et au niveau de laquelle on constate du plissement, de la dilatation des orifices folliculaires, quelques légères varicosités ; tous ces phénomènes, d'ailleurs frustes, échapperaient à un œil non prévenu.

2° En dedans de cette bordure, se voit un léger sillon linéaire, pâle, bleuâtre, de 1 à 2 millimètres de largeur, séparant sans transition la partie malade des parties saines.

3° Le centre est occupé par la plaque proprement dite; d'un jaune pâle un peu rougeâtre au centre, lardacée, résistant à la pression, elle mesure 6 centimètres verticalement, et un centimètre 1/2 dans sa partie la plus large. Rien autre en aucun point du corps. »

Dernièrement encore, Bronson présentait à la New-York dermatological Society (2) un cas de Morphée. Il s'agissait d'un homme de 31 ans ayant eu la syphilis à l'âge de 21 ans. En novembre 1896 il aperçut sur son front une traînée rouge et une ulcération siégeant à l'union du frontal et du pariétal. Au mois de février 1897, deux bandes verticales, rougeâtres, un peu atrophiques existaient sur le côté gauche du front ; « l'une partant de la tête au sourcil gauche, mesurant 7 cm. 5 de long et 2 cm. 5 de large : elle ne dépassait pas la ligne médiane. L'autre partait de la queue du sourcil ; elle était très nette sur une longueur de 7 cm. 5, mais se prolongeait par une traînée rouge, visible seulement par moments, jusqu'à la suture fronto-pariétale, au point où l'ulcération avait débuté. Ces bandes offraient une coloration générale rouge, due à un fin lacis vasculaire, avec un semis de petites taches blanches atrophiques et une sensibilité normale. Au point où se rencontraient les axes prolongés des deux bandes frontales, se trouvait un ulcère de 7 cm. 5 de long, sur 1 de large ».

Citons enfin dans le traité de Kaposi (3) les notes de MM. Besnier et

(1) Collin, *Contribution à l'étude de la sclérodermie.* Thèse Paris, 1886.
(2) Bronson, New-York dermatological Society, Annales de Dermatologie, février 1898.
(3) Kaposi, *Traité des maladies de peau*, Traduction de MM. Besnier et Doyon, p. 112.



SCLÉRODERMIE LARDACÉE EN COUP DE SABRE

(Louis Spilmann)

MASSON & Cie, Editeurs.

Doyon sur la morphée, une thèse récente de Drouin (1), et une très intéressante leçon de M. le Professeur Raymond (2).

*
* *

Nous avons eu l'occasion d'observer dernièrement dans le service de M. le Professeur Spillmann, un cas de sclérodermie en coup de sabre, remarquable par son siège, sa configuration spéciale et des complications nerveuses (crises épileptiformes) qui n'ont pas été signalées jusqu'à ce jour. Ce fait nous a semblé présenter un réel intérêt, étant donné surtout l'origine nerveuse probable de la sclérodermie.

Voici cette observation.

Il s'agit d'un cordonnier K... âgé de 32 ans. Il nous a été impossible d'avoir aucun renseignement sur ses antécédents héréditaires.

K... n'aurait jamais été malade dans son enfance. Marié à l'âge de 27 ans, il a deux enfants bien portants. Sa femme a fait deux fausses couches, l'une à cinq et l'autre à six mois. Le malade nie tout antécédent spécifique. Il ne porte du reste aucune tare syphilitique. Il n'est pas alcoolique ni absinthique. En mai 1897, il s'aperçut qu'il portait une raie blanche au milieu du front. A cette époque, il se plaignait de vives douleurs névralgiques. Deux mois après une seconde raie apparaissait, parallèle à la première. (Pl. XVII.)

Ces deux bandes se développèrent spontanément, sans traumatisme, ni brûlure.

Le 15 octobre 1897, le malade est pris brusquement, dans la nuit, d'une crise épileptiforme ; elle dura environ trois heures, avec convulsions et perte de connaissance. Lorsqu'il revint à lui, K... avait la parole légèrement embarrassée. Il reprend son travail. Au bout de 8 jours, nouvel accès nocturne. Les phénomènes convulsifs durèrent une demi-heure, mais le malade ne recouvra sa connaissance qu'au bout de 4 heures. Ces crises furent suivies d'une céphalée intense.

Etat actuel (29 oct. 97). — C'est un homme de petite taille, au facies hébété. Son intelligence est bien au-dessous de la moyenne. La mémoire semble conservée. La parole est hésitante. Tremblement fibrillaire de la langue. Les réflexes sont normaux ainsi que la sensibilité. L'examen des divers appareils ne fait découvrir rien d'anormal.

Lésions cutanées. — La région frontale droite présente deux bandes claires s'étendant de la région sourcilière au sommet du crâne. Une première bande part de la racine du nez et remonte verticalement vers la

(1) Drouin, *Quelques cas de sclérodermie localisée.* Thèse Paris, 1898.
(2) Raymond, *De la sclérodermie*, Semaine médicale, 23 février 1898.

suture fronto-pariétale. La deuxième, parallèle à la première, commence au niveau de l'échancrure sus-orbitaire, et va se terminer à quelques millimètres de la précédente. A l'angle de réunion de ces deux bandes, on trouve une saillie irrégulièrement ovalaire, à grand axe dirigé obliquement d'arrière en avant, et de devant en dehors, mesurant 3 centimètres dans son plus grand diamètre et 1 cm. 25 dans son plus petit. Cette plaque chéloïdienne, donnant au doigt une sensation de carton, présente à la partie supérieure deux petites excoriations. Elle est dépourvue de cheveux ainsi que les deux plaques blanches. Au niveau de ces plaques, la peau est décolorée, lisse. Il semble exister, par places, de la raréfaction osseuse entraînant une dépression nettement sensible à la palpation. Ces bandes ont des bords irréguliers. La limite entre la peau saine et la surface malade est formée par une zone violacée (lilac ring). En dedans de ce liseré,

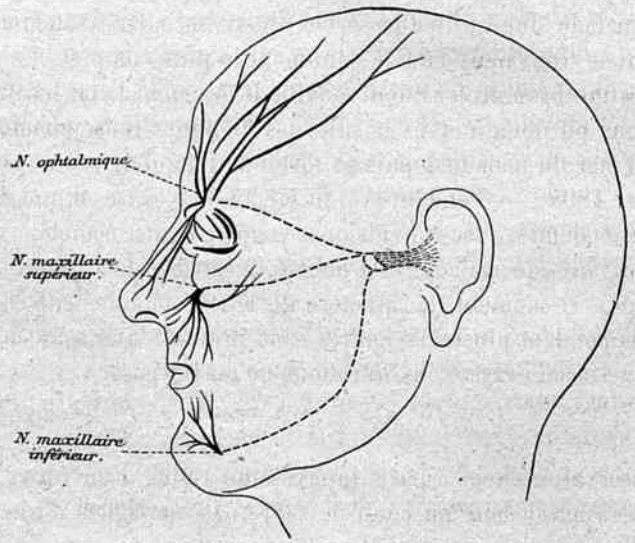

Schéma de la distribution des trois branches du trijumeau (D'après Frôhje).

on trouve une surface blanche, brillante, rappelant l'éclat et le reflet de la nacre. La palpation permet de percevoir les mêmes sensations que celles fournies par la plaque chéloïdienne du sommet du crâne. Il semble que l'on touche une portion de peau gelée par un jet de chlorure de méthyle. Ces bandes ont une largeur de 1 cm. 25 à 2 centimètres. Elles répondent assez exactement aux trajets du nerf frontal externe et du nerf frontal interne (Voy. Fig. 1).

La peau avoisinante est intacte. La sensibilité est normale sur toute l'étendue des téguments. Le malade ne ressent aucune douleur. Pendant le

premier mois de séjour de ce malade à l'hôpital, son état général fut aussi satisfaisant que possible. Les plaques lardacées devinrent plus brillantes et la bande interne s'accentua légèrement. A cette époque un léger sillon violacé apparut sur le bord libre des paupières supérieures.

Le 22 novembre, le malade qui avait eu des ennuis dans la journée, est pris brusquement, vers 7 heures du soir, de mouvements convulsifs dans les membres supérieurs et inférieurs. Les globes oculaires sont convulsés. Cette crise dure environ cinq minutes, puis K... s'endort. Au réveil, il accuse une céphalée frontale intense, des vertiges, des nausées, une sensation douloureuse au creux épigastrique et dans la région lombaire. Il ne se souvient pas de son accès de la veille.

1er *décembre*. — Le même état persiste. La céphalée continue mais les crises ne se reproduisent pas. On allait recourir au traitement des plaques sclérodermiques et de la chéloïde par l'électrolyse et la galvanopuncture, quand le malade dut quitter le service pour secourir sa femme et ses enfants, qui se trouvaient dans le dénûment le plus complet. Le massage et la médication bromurée avaient modifié légèrement l'état local.

Nous avons pu obtenir dans la suite les quelques renseignements suivants, sur l'état du malade depuis sa sortie de l'hôpital.

26 *janvier* 1898.. — Pendant la nuit K... a deux crises d'une durée de deux heures et demie, avec convulsions, vomissements, écume aux lèvres. Les jours suivants, le malade reste hébété, incapable de se livrer à aucun travail. Depuis ce moment, le caractère de K... a notablement changé. Il reste parfois pendant plusieurs heures sans proférer une seule parole. Il répond d'une façon évasive aux questions qu'on lui pose.

*
* *

Cette observation nous a paru intéressante à plus d'un titre : c'est un beau cas de sclérodermie en coup de sabre, accompagnée d'une plaque chéloïdienne, survenue chez un dégénéré nerveux.

Ce qui semble bien prouver chez notre malade l'origine nerveuse de la lésion, c'est le siège des plaques.

Elles suivent exactement, en effet, le trajet des filets de la branche ophtalmique du trijumeau, comme le montre la planche que nous avons jointe à l'observation.

Reste la question des crises épileptoïdes.

M. Besnier insistait déjà en 1880, à propos de l'observation de sclérodermie localisée, signalée précédemment, sur les symptômes nerveux rencontrés chez la plupart des sujets atteints de cette affection. Dernièrement encore, M. Brissaud, exposant la pathogénie du processus sclérodermique en général, rapportait ces lésions à une origine métamérique.

Enfin dans une leçon récente sur la sclérodermie, M. le Professeur Raymond insiste sur la part très importante et peut-être même prépondérante, du système nerveux, dans la genèse de cette curieuse dystrophie.

Les anatomo-pathologistes ont signalé dans la sclérodermie des lésions nerveuses diverses scléroses des circonvolutions, de la moelle, des nerfs périphériques. Sans songer à une lésion des circonvolutions chez notre malade, ne pourrait-on pas admettre une lésion périostée de l'autre côté du diploé, analogue à celle de la plaque chéloïdienne, et ayant produit, soit une compression passagère, soit une irritation momentanée vers la zone rolandique.

En tous cas le malade n'est pas un syphilitique, ce n'est pas un absinthique et il a dépassé l'âge de l'épilepsie vulgaire ; nous n'avons pas trouvé de fait analogue signalé dans les observations publiées jusqu'à ce jour.

Il aurait été intéressant de vérifier chez ce malade l'action de l'électrolyse ; il nous a été malheureusement impossible d'instituer ce traitement.

NOTE

SUR

LA PARALYSIE DU FACIAL SUPÉRIEUR DANS L'HÉMIPLÉGIE PAR LÉSION CÉRÉBRALE

PAR

CH. FÉRÉ

Médecin de Bicêtre.

La participation de la face à l'hémiplégie a donné lieu à de longues discussions.

On a longtemps contesté l'existence de la paralysie faciale dans l'hémiplégie hystérique. Tandis que Todd, Hasse, Althaus, Charcot la considéraient comme rare, et même la mettaient en doute, Briquet, Le Breton, Hélot en admettaient la réalité sinon la fréquence. Les observations de Brissaud et Marie, de Gilles de la Tourette montrèrent que dans l'hémiplégie hystérique il peut exister un état de contracture spasmodique, quelquefois avec secousses des muscles de la face du côté opposé, avec anesthésie ou dysesthésie superposée. Ces faits ont paru contredire l'existence de la paralysie faciale ; mais des observations de Chantemesse et de Ballet ont mis depuis sa réalité hors de doute. J'avais montré déjà à l'aide de mesures que, même en l'absence de paralysie grossière, dans l'amyosthénie hystérique, il existe une parésie de la langue du côté de l'hémiplégie et une parésie analogue des muscles des lèvres et des muscles de la face et aussi des masséters (1). On peut d'ailleurs constater que, chez les hystériques amyosthéniques, les mouvements de la face et de la mâchoire qui sont affaiblis présentent en même temps un retard de la réaction volontaire (2). J'ai fait remarquer que la contracture glosso-labiée du côté op-

(1) Ch. Féré, *Note sur l'exploration des mouvements de la langue* (C. R. Soc. de biologie, 1889, p. 278). *Note sur l'exploration des mouvements de quelques muscles de la face* (*ibid.*, 1890, p. 649). *Note sur l'exploration des mouvements des lèvres* (*ibid.*, 1891, p. 617).

(2) Ch. Féré et P. Ouvry, *Note sur l'énergie et la vitesse des mouvements volontaires considérés dans l'hémiplégie par lésion cérébrale, dans l'amyosthénie hystérique et en particulier dans la surdi-mutité* (Journ. de l'anat. et de la phys., 1892, p. 454).

posé à la paralysie des membres, peut être la conséquence de la paralysie de la face du côté hémiplégique (1). Heldenberg a rapporté même un cas d'hémiparésie isolée de la langue dans l'hystérie (2). On a admis aussi l'existence d'une paralysie systématique des mouvements d'articulation ; mais la preuve indispensable, la mesure des mouvements étrangers à l'articulation et soi-disant conservés dans leur intégrité manque à l'appui de cette systématisation.

Dans les paralysies par lésions cérébrales, on a admis aussi des restrictions relativement à la généralisation aux muscles de la face. Plusieurs auteurs pensent que la paralysie des mouvements d'articulation peuvent exister sans que les mouvements de la langue adaptés aux autres fonctions soient atteints.

La réalité de la systématisation de la paralysie ne peut s'appuyer que sur des mesures démontrant l'intégrité des autres mouvements (3).

Or, chez les aphasiques, l'observation directe montre que les mouvements généraux de la langue sont affectés ; et il en est de même dans d'autres conditions où l'articulation est défectueuse comme chez les muets et chez les bègues (4). La preuve de ces connexions des troubles des mouvements non adaptés et des mouvements adaptés à l'articulation chez les aphasiques, se trouve dans les bons effets des exercices des mouvements non adaptés dans la rééducation, bons effets qu'on retrouve aussi dans l'éducation des bègues et des sourds-muets (5).

L'accord n'est pas encore fait non plus sur plusieurs autres faits relatifs à l'étendue de la paralysie faciale dans l'hémiplégie par lésions cérébrales. Non seulement on a mis en doute la participation des muscles animés par le trijumeau, participation que l'on peut mettre en évidence à la fois par la pesée du mouvement et par la mesure du temps de réac-

(1) Bull. et mém. de la Soc. méd. des hôpitaux, 1890, p. 802. *Contrib. à la pathologie des spasmes fonctionnels du cou* (Rev. de médecine, 1894, p. 761).

(2) C. Heldenberg, *Un cas d'hémi-parésie partielle gauche de la langue d'origine hystérique* (La Belgique médicale, 1897, II, p. 481).

(3) Ch. Féré, *Etude physiologique de quelques troubles d'articulation*, Nouv. Icon. de la Salpêtrière, 1890, p. 168. *Note sur les paralysies systématiques* (C. R. Soc. de biol., 1893, p. 371.

(4) Ch. Féré, *Note sur les troubles de la motilité des organes de la voix et de l'articulation chez les sourds-muets* (Revue neurologique, 1893, p. 208).

(5) Ch. Féré, *Note sur l'influence de l'exercice musculaire sur l'énergie, la rapidité et l'habileté des mouvements volontaires de la langue chez un bègue* (C. B. Soc. de biol., 1890, p. 676). — A. Boyer, *De la préparation des organes de la parole chez le jeune sourd-muet* (Rev. intern. de l'enseignement des sourds-muets, 1894, t. IX, p. 521). — Ch. Féré, *Remarques sur le traitement pédagogique de l'aphasie motrice* (C. B. Soc. de biol., 1895, p. 735. — L. Danjou, *Essai de traitement pédagogique de l'aphasie motrice* (Rev. intern. de l'enseignement des sourds-muets, 1896, p. 19). — Ch. Féré, *La rééducation des aphasiques* (Rev. gén. de clin. et de thérap., 1896, p. 785).

tion volontaire (1), mais on a contesté absolument l'existence de toute paralysie dans le domaine du facial supérieur. Landouzy, par exemple, admet qu'il n'existe aucun fait à l'appui de la réalité de cette paralysie dans les méningo-encéphalites : « Parmi le grand nombre d'observations des paralysies faciales relevées ici, pas une ne s'est étendue au facial tout entier ; jamais l'orbiculaire des paupières n'a été paralysé, et cela, que la face fût prise isolément ou d'une façon associée (2). »

Cependant Potain (3) avait noté l'impossibilité de fermer l'œil du côté hémiplégique si ce n'est en associant ce mouvement à celui de l'œil sain. Coingt, tout en admettant que, dans l'hémiplégie faciale cérébrale, la paralysie de l'orbiculaire n'est jamais complète, c'est-à-dire jamais caractérisée par cet ensemble de signes qu'on rencontre dans les paralysies faciales périphériques : impossibilité de clore complètement les paupières, renversement du point lacrymal en bas et en dehors, épiphora, etc., il peut exister une certaine parésie de l'orbiculaire en même temps que du sourcillier et du frontal (4). O. Berger, de son côté, affirmait que la participation du facial supérieur est la règle (5). Il n'est pas douteux que, dans un grand nombre d'hémiplégies récentes, la constatation soit facile ; mais la paralysie de l'orbiculaire des paupières et des muscles frontaux s'atténue souvent rapidement au point qu'elle passe facilement inaperçue, si l'on ne la recherche avec soin.

Legendre (6) avait donné un procédé d'observation qui paraît avoir été négligé ; quand les deux yeux sont fermés, si on relève la paupière avec le doigt pendant que le malade résiste, on peut apprécier la résistance, et par conséquent, les différences de résistance.

La remarque de Potain n'avait guère laissé de trace non plus, et on ne croyait guère à la participation du facial supérieur à l'hémiplégie faciale, si bien que le fait de Revilliod (7) parut tout à fait exceptionnel ; dans la fermeture des deux yeux, celui du côté paralysé se fermait incomplètement,

(1) Ch. Féré, *Note sur un dynamomètre maxillaire* (C. R. Soc. de biol., 1891, p. 619. — *Note sur la dynamométrie comparée des muscles fléchisseurs des doigts et des élévateurs de la mâchoire* (*ibid.*, p. 663).

(2) L. Landouzy, *Contrib. à l'ét. des convulsions et paralysies liées aux méningo-encéphalites fronto-pariétales*, th. 1876, p. 74.

(3) Potain, art. Cerveau, *Dict. encycl. des sc. méd.*, 1873, t. XIV, p. 261.

(4) M. Coingt, *Contrib. à l'ét. des symptômes oculaires dans les maladies du système nerveux central*, th. 1878, p. 131, 135.

(5) O. Berger, *Zur Semiotik der cerebralen Hemiplegie* (Centralbl. f. Nervenheilk., 1879, p. 266).

(6) Legendre, *Rech. anat. et clin. sur quelques maladies de l'enfance*, 1846, pp. 58, 72, 78.

(7) L. Revilliod, *Hémiplégie gauche chez une gauchère. Embolie du tronc brachio-céphalique. Signe de l'orbiculaire* (Rev. médicale de la Suisse romande, 1889, p. 595).

et cet œil ne se fermait pas isolément, le froncement du sourcillier était en défaut.

Byrom Bramwell (1) est revenu en somme à l'opinion de Berger : suivant lui, la paralysie de l'orbiculaire n'a de valeur au point de vue du diagnostic entre la paralysie supra-nucléaire et la paralysie nucléaire ou infra-nucléaire que lorsque le malade est complètement incapable de fermer l'œil. L'orbiculaire des paupières est intéressé dans la paralysie faciale qui accompagne l'hémiplégie, mais la paralysie est incomplète et moins marquée que celle des muscles innervés par le facial inférieur. Au début de l'hémiplégie intense, la paralysie de l'orbiculaire peut être complète, mais au bout de peu de temps, quelquefois de quelques heures, elle disparaît comme fait la déviation conjuguée des yeux. On peut s'expliquer cette restauration rapide par l'association habituelle des orbiculaires des deux côtés. En général, les hémiplégiques dont le facial inférieur est pris, ne peuvent pas fermer isolément l'œil du côté paralysé.

Ce qui est rare chez les hémiplégiques, c'est la persistance des signes grossiers de la paralysie du facial supérieur ; aussi ai-je pensé que l'observation suivante pourrait présenter quelque intérêt.

Obs. — *Convulsions de l'enfance ; hémiplégie transitoire consécutive. — Parésie faciale persistante. — A la suite d'émotions, spasmes du côté hémiplégique.*

Mme R..., 36 ans, se présente à la consultation le 25 janvier 1898, se plaignant de secousses dans le membre supérieur et d'engourdissements dans le membre inférieur du côté droit.

Elle ne connaît pas d'accidents névropathiques dans ses ascendants. Son père est mort d'une affection aiguë, il était sobre et habituellement bien portant. Sa mère a 67 ans, elle est bien portante, vigoureuse ; elle n'a jamais souffert de troubles nerveux ; mais elle présente une légère parésie faciale du côté droit qui paraît avoir été congénitale. Elle a eu 10 enfants bien conformés mais qui, pour la plupart, ont succombé jeunes. Elle n'en a eu que deux qui aient atteint l'âge adulte ; le second, un fils qui est mort d'accident à 42 ans, et notre malade qui est la cinquième. Les cinq derniers sont morts tout jeunes ; elle ne signale pourtant aucun accident de la grossesse. Vers la fin de la grossesse qui s'est terminée par la naissance de notre malade, elle a perdu une petite fille de 8 ans et a été particulièrement affectée.

Quelques mois après sa naissance, l'enfant qui était bien conformée et venait bien fut prise de convulsions avec fièvre et qui lui laissèrent une paralysie du côté droit. Cette paralysie paraît avoir été totale, les membres étaient balants et mous comme des chiffons, dit la mère, la face était atteinte ; l'œil ne se fermait pas. Les mouvements des membres revinrent graduellement, l'asymétrie de la face avait disparu ; au bout de quelques semaines la restauration paraissait complète ; mais depuis cette époque l'enfant a toujours dormi, l'œil

(1) Byrom Bramwell, *Studies in clinical medicine*, 1890, p. 77.





PARALYSIE DU FACIAL SUPÉRIEUR
dans l'Hemiplégie par lésion cérébrale

(Ch. Féré)

droit incomplètement fermé, particularité qui a persisté. La fonction du langage à évolué à l'âge ordinaire sans aucune particularité. La santé était néanmoins parfaite, la malade s'est mariée, a eu plusieurs enfants qu'elle a nourris ; sauf quelques lassitudes vagues, elle n'a jamais rien éprouvé dans son côté droit ; elle a rarement souffert de douleurs de tête auxquelles on ne reconnaît aucun caractère particulier. Elle présente du reste encore actuellement l'aspect d'une femme vigoureuse et pleine de santé. Il y a deux ans, à la suite de tourments domestiques, elle a commencé à éprouver des éblouissements, des secousses dans le bras droit, des battements dans les paupières du même côté, de la faiblesse et de l'engourdissement dans la jambe et dans le pied qui se refroidissait facilement. Dans ces derniers temps les secousses et les battements dans l'œil sont devenus plus fréquents, et plus intenses et c'est ce qui l'a déterminée à consulter. Quand les secousses se répètent, elle éprouve une sensation de suffocation et quelquefois des sueurs profuses et diffuses, sans localisation spéciale.

On n'observe aucun trouble de la marche ni de l'équilibre quand l'épreuve est faite après le repos. Ce n'est qu'après un certain temps que la malade commence à éprouver de la pesanteur et de la gêne dans les mouvements du pied et de la jambe droite. Quelquefois même au repos, les orteils s'engourdissent et le pied se refroidit ; la sensation de refroidissement remonte jusque vers la jarretière. La sensibilité au contact, à la douleur, à la température paraît normale dans tout le membre inférieur. Le réflexe patellaire ne diffère pas de celui du côté gauche sain. Aucune trace d'atrophie.

C'est le membre supérieur seulement qui a été le siège de secousses. Il est aussi volumineux que son congénère et ne présente aucune malformation, ni atrophie. Les proportions des doigts sont normales et les mêmes que du côté gauche. Toutefois la pression dynamométrique n'est que de 32 à droite tandis qu'elle est de 35 à gauche. Tous les mouvements des doigts de la main et du bras sont libres. Les réflexes tendineux ne sont pas exagérés, ni absolument, ni relativement. En engageant la malade à serrer la main d'une façon continue, on voit au bout de quelques minutes se produire un tremblement du bras. C'est ainsi que lorsqu'elle porte un objet un peu lourd, la trémulation se produit, précédant la secousse qui consiste en un mouvement de flexion de l'avant-bras sur le bras qui se porte en abduction. Quelquefois même au repos, les doigts se raidissent tout à coup. Ces mouvements s'accompagnent généralement d'une sensation d'engourdissement à l'extrémité des doigts. Dans l'intervalle des accès, on ne constate aucun trouble de la sensibilité. On a pris seulement le temps de réaction des deux index : le droit réagit en 0,"21, le gauche, en 0,"18.

A la face la parésie est très peu marquée : la commissure labiale droite est légèrement abaissée, le pli naso-génien est plus effacé ; mais les deux narines sont à peu près également ouvertes, et les rides du front ne présentent pas non plus des différences latérales notables. C'est l'œil, comme on peut s'en assurer sur les photographies, qui présente les caractères les plus marqués de paralysie. Lorsque les deux yeux sont ouverts, l'œil droit paraît plus béant : on voit bien que les deux angles de l'œil sont plus ouverts (Pl. XVIII), et on remarque

qu'il existe à droite un léger renversement de la paupière inférieure dont le bord muqueux brillant est plus large. La paupière inférieure est légèrement bouffée à droite. La malade est incapable de fermer l'œil droit séparément, mais elle ne ferme pas davantage l'œil gauche. Quand elle ferme volontairement les deux yeux, la paupière supérieure droite est animée des mouvements de battements qui manquent presque complètement de l'autre côté. On voit d'ailleurs sur la photographie que l'occlusion de l'œil droit est moins complète, l'abaissement est incomplet en dedans et on peut apercevoir la sclérotique ; le renversement de la paupière inférieure persiste. La mère, qui a assisté à l'exploration et à l'opération photographique, a fait remarquer que, pendant le sommeil, la différence entre les deux yeux est beaucoup plus grande, et « qu'on voit du blanc tout à travers », c'est-à-dire d'une commissure à l'autre de ce côté.

Il n'existe aucun trouble de la sensibilité de la peau ni des muqueuses de la face, et en particulier des paupières. L'examen de la vision avec les tableaux de Parinaud ne montre pas de différences latérales. Il n'y a pas de rétrécissement du champ visuel à droite.

Sous l'influence d'un traitement par le bromure de potassium à doses croissantes, les secousses du membre supérieur qui se reproduisaient presque huit et dix fois par jour en janvier, se sont éloignées et devenaient moins intenses ; il ne s'en était pas produit dans la dernière semaine de mars. La fatigue du membre inférieur semblait aussi s'être atténuée. Quant aux battements des paupières de l'œil droit ils se produisent encore de temps en temps par accès que nous avons pu constater *de visu* (17 mai).

Cette observation présente un double intérêt : 1° Une lésion cérébrale datant de l'enfance et n'ayant laissé ces cas de troubles fonctionnels en quelque sorte négligeables, semble se réveiller après plus de trente ans de silence pour faire entendre la menace de l'épilepsie partielle. Ce réveil paraît s'être produit sous l'influence d'émotions morales. Ce n'est pas d'ailleurs un fait exceptionnel dans l'histoire de l'épilepsie partielle qui peut être provoquée aussi bien par un choc moral que par un traumatisme, par un excès alcoolique, par une infection (1). Les secousses ont constitué un avertissement qui a permis de combattre et peut-être d'empêcher des décharges plus étendues.

2 Les vertiges de l'hémiplégie de l'enfance s'étendent à la face et en particulier à la région supérieure de la face, à l'orbiculaire des paupières, qui passe pour être toujours indemne dans l'hémiplégie ancienne par lésion cérébrale. Cette participation de l'orbiculaire à la paralysie est remarquable non seulement par sa persistance, mais aussi par sa prédominance : la paralysie de l'orbiculaire est en effet ce qui frappe le plus dans ce qui reste de l'hémiplégie de l'enfance.

(1) CH. FÉRÉ, *Les épilepsies et les épileptiques*, 1890, p. 7.

J'ai voulu m'assurer si la persistance de la participation du facial supérieur à l'hémiplégie cérébrale n'est pas plus fréquente qu'on ne le pense, en explorant, chez d'anciens hémiplégiques, le temps de réaction des orbiculaires.

On ne peut pas comparer le temps de réaction aux deux yeux, parce que les mouvements isolés des deux orbiculaires ne sont pas également soumis à la volonté chez tous les individus. Un bon nombre sont incapables de fermer isolément un œil ou l'autre : aussi le signe basé sur la comparaison n'a-t-il aucune valeur chez un individu dont les aptitudes antérieures ne sont pas connues : notre malade est incapable de fermer l'œil du côté sain isolément. Mais l'étude du temps de réaction des deux orbiculaires agissant simultanément permet quelquefois de saisir des différences qui passent inaperçues par tout autre mode d'examen : quand un orbiculaire réagit constamment de 1 à 2 centièmes de secondes en retard, on est en droit de penser qu'il y a un défaut de la motilité volontaire en ce qui le concerne. J'ai trouvé plusieurs fois ce retard chez des hémiplégiques infantiles qui paraissaient avoir le domaine du facial tout à fait intact au simple examen des mouvements des paupières. Cette constatation ne comporte pas la conclusion que dans l'hémiplégie cérébrale comprenant le facial tout le domaine du facial est atteint : j'ai observé un aphasique avec paralysie faciale et hémiplégie chez lequel les mouvements volontaires des orbiculaires ont été rigoureusement synchrones dans un nombre considérable d'expériences. La seule conclusion qui s'impose, c'est qu'on ne peut affirmer l'intégrité d'un mouvement que quand on l'a mesuré : elle peut servir de guide dans l'étude d'un grand nombre de paralysies et en particulier dans celle des paralysies soi-disant systématiques.

DE LA MYOSITE OSSIFIANTE PROGRESSIVE

(*Suite.*)

PAR

A. WEILL
Médecin en chef à l'hôpital de Rotschild.

ET

J. NISSIM
Ancien interne à l'hôpital de Rotschild.

Le tableau que nous venons de tracer de la myosite ossifiante n'est pas toujours aussi complet ; souvent l'affection n'atteint pas une si grande extension. Un des caractères de cette singulière maladie, c'est d'étendre périodiquement son domaine *par poussées* successives. Ces poussées nous expliquent que chez le même individu, on trouve des tumeurs à tous les stades. Lexer n'a-t-il pas noté, dans son observation, une tumeur fibreuse au deltoïde gauche, une autre cartilagineuse à la partie inférieure du grand pectoral droit, et des tumeurs osseuses occupant la place du brachial antérieur des deux côtés, etc. ; l'affection peut également rester silencieuse pendant de longues années.

Les recrudescences se déclarent soit spontanément, sans causes provocatrices, soit sous une influence banale, un traumatisme, le froid, l'éclosion d'une affection fébrile. Comme celle des pauses, la durée des nouvelles attaques est très variable ; ordinairement plusieurs petites poussées de quelques jours ou de quelques semaines se succèdent à un court intervalle, de façon à constituer une longue période pendant laquelle l'affection reste à l'état aigu avec son cortège symptomatique de fièvre, de douleur et de gonflement dans une partie du corps.

Parfois l'attaque se fait à époque fixe ; notre malade pendant cinq années consécutives a présenté, toujours au printemps, une attaque qui durait trois mois. Celui qui fait le sujet de l'observation de Lexer, a éprouvé une attaque tous les étés pendant cinq années consécutives.

Si les phénomènes aigus s'amendent pendant les pauses, la myosite ossifiante ne désarme pas complètement pour cela. C'est surtout pendant les temps d'accalmie que plusieurs noyaux s'unissent les uns aux autres, que se développent ces grosses masses qui déforment monstrueusement le sujet, ces saillies volumineuses, irrégulières du cou, du dos, de la colonne

vertébrale et de la région lombaire (ossifications qui suivent presque toujours le trajet des fibres musculaires, et marquent la place des muscles malades), l'ossification du grand dorsal transformé en une lame osseuse allant s'insérer sur l'humérus, du grand pectoral transformant la paroi antérieure de l'aisselle en un mur rigide, du trapèze fixant l'omoplate.

C'est pendant ces pauses apparentes que les articulations se raidissent et se fixent de plus en plus, que la colonne vertébrale s'incurve.

Ordinairement *la tête* est penchée en avant, et elle est telle, en certains cas que le menton touche le sternum ; tantôt elle est penchée à gauche ou à droite suivant que la musculature gauche ou droite de la nuque a été atteinte la première, ou a été frappée avec plus de véhémence, alors que la tête n'était pas encore définitivement fixée ; enfin lorsque le sterno-mastoïdien est ossifié, il peut exister un torticolis avec déviation du menton du côté opposé au muscle atteint.

Fréquemment une *des épaules* est plus haute que l'autre par suite de l'ossification d'un des muscles qui élèvent l'omoplate, le trapèze ou l'angulaire, surtout le premier (Krause, Nicoladini, Munchmeyer, etc.).

Les bras sont attirés vers le tronc et fixés dans cette position par l'ossification des muscles qui, partis du tronc, viennent s'insérer sur l'humérus : deltoïde, coraco-brachial, grand et petit ronds. L'ossification du tendon du grand pectoral et du grand dorsal constitue des parois rigides au creux axillaire qui représente alors une cavité profonde où s'accumulent des sécrétions sébacées fétides.

Les coudes sont ordinairement fléchis par l'ossification du biceps et du brachial antérieur ; plus rarement l'un des coudes est dans l'extension par la rigidité du triceps tandis que l'autre est fléchi.

L'avant-bras est habituellement exempt d'ossifications, quand elles existent, elles siègent principalement à la partie postérieure et externe ; toutefois Mays et Lexer les ont trouvées dans les muscles anconé et deuxième radial ; Munchmeyer, dans l'extenseur commun des doigts et le fléchisseur superficiel ; Pinter, dans le rond pronateur, le palmaire grêle, le cubital et le grand palmaire ; Pollard, dans le long supinateur.

En général, tous les mouvements de l'avant-bras s'exécutent bien, il en est de même de la main et des doigts qui sont exceptionnellement atteints par le processus ; dans notre cas et dans celui de Pinter, il y avait des noyaux cartilagineux sur le tendon du long extenseur propre du pouce, au niveau de la tabatière anatomique ; dans celui de Nicoladini, la main droite était dans l'extension forcée. Munchmeyer a constaté des noyaux indurés dans les espaces inter-osseux, inter-métacarpiens.

La physionomie *du dos* est très variable, tantôt il y a une ou deux tumeurs discrètes, situées sur les régions lombaire ou dorsale, près des

apophyses épineuses des vertèbres ; tantôt tout le dos est recouvert par des ossifications multiples et irrégulières revêtant l'aspect des ramifications de corail (Copping) ou de la carte géographique d'une région montagneuse (Brensohn) ; enfin plus rarement on observe une symétrie quasi-parfaite. Ainsi chez notre malade on distingue nettement l'ossification des grands dorsaux sous forme de grosses masses ascendantes et plus haut celle des trapèzes ménageant avec les bords internes des omoplates un espace déprimé en forme de cœur de cartes à jouer. Cette différence d'aspect du dos tient à ce que dans les premiers cas (Copping, Brensohn) l'ossification indépendamment des muscles, a suivi des tractus fibreux irréguliers, dans ceux, au contraire, qui, comme le nôtre, offrent une certaine symétrie, le processus ossifiant a uniquement envahi les muscles.

L'articulation coxo-fémorale est immobilisée par des jetées osseuses qui, parties des masses lombaires, vont se fixer sur le fémur (obs. Minkewitch) par des bandes s'insérant sur le pubis et sur l'os de la cuisse, offrant ainsi l'aspect d'une clavicule abdominale, et, le plus souvent, par l'ossification des fessiers. Les cuisses restent légèrement fléchies sur le bassin. Cette flexion des cuisses jointe à celle du tronc, à la région lombaire et à celle de la tête en avant, fait que le centre de gravité se déplace donnant au malade quelquefois une démarche précipitée (obs. de Uhde).

La position des *genoux* est variable ; le plus souvent ils sont fixés dans l'extension par transformation d'un des puissants faisceaux qui entre dans la composition du quadriceps : l'une des rotules attirée en haut peut être alors plus élevée que l'autre (obs. Pinter) ; plus rarement le genou est en légère flexion par l'ossification du tenseur du fascia lata, d'un des muscles postérieurs ou de la région interne de la cuisse, par l'ossification de la patte d'oie.

Les jambes et les pieds, comme les avant-bras et les mains, sont rarement touchés ; Minkewitsch a noté l'ossification du tibial antérieur et de l'extenseur commun des orteils à droite, l'ossification du soléaire à gauche. Aux pieds, Munchmeyer signale l'ossification de tous les muscles interosseux dorsaux à droite, indépendamment des tubérosités osseuses que l'on rencontre dans maintes observations. Notre malade avait les mouvements de l'articulation tibio-tarsienne assez limités, ils atteignaient seulement l'angle droit ; celle de gauche était ankylosée.

La colonne vertébrale offre des déformations notables ; le plus souvent elle présente une scoliose très variable relativement à son siège et à son étendue, elle est tantôt à droite, tantôt à gauche. Kuemmel constate une scoliose à droite de la colonne dorsale et une à gauche de la colonne lombaire. Pinter signale, chez son malade, une scoliose cervicale gauche, une autre droite de la colonne dorsale et enfin une troisième gauche, de nou-

veau de la colonne lombaire. La déviation de la colonne a été telle, chez le malade de Godlée que les côtes inférieures gauches touchaient la crête iliaque. Cette obliquité du corps se rencontre encore dans plusieurs observations. Parfois il y a cyphose lombaire ou cervicale, indépendante évidemment des pseudo-cyphoses causées par les tumeurs osseuses si fréquentes dans ces régions.

Une question se pose maintenant. Quelle est la loi qui régit la position des membres et de la tête? Pourquoi dans tel cas, il y a une espèce de torticolis gauche alors que dans d'autres, et cela lorsque les lésions osseuses sont aussi prononcées d'un côté que de l'autre, il est droit? et, lorsque la colonne vertébrale est déviée, pourquoi la scoliose est tantôt droite, tantôt gauche? En règle générale, ces différentes déformations sont déterminées par les muscles envahis les premiers. Au bras, lorsque les masses osseuses sont aussi volumineuses sur le biceps que sur le triceps, si c'est celui-ci qui a été atteint le premier, le coude sera ankylosé dans l'extension (obs. Minkewitsch), l'ankylose au contraire se fera à angle droit, si le processus ossifiant a débuté par le biceps (obs. Helferich où le bras gauche est dans la flexion et le droit dans l'extension).

Il en est de même du torticolis et de la position des membres inférieurs, des déformations de la colonne vertébrale.

Lorsque la myosite s'attaque à un muscle, le tissu interstitiel de ce dernier s'infiltre d'abord de cellules embryonnaires ; à celles-ci succède bientôt du tissu conjonctif adulte qui subissant la rétraction inodulaire fixe les articulations que le muscle est destiné à mouvoir ; l'ossification gagne-t-elle la tumeur fibreuse, l'ankylose se trouve constituée.

Une autre cause qui intervient dans la fixation des articulations et les déviations de la colonne vertébrale, c'est la tendance involontaire du sujet à relâcher le muscle malade, à s'incliner du côté douloureux. C'est là un phénomène commun à toutes les affections douloureuses locales ; plus tard l'ossification survient et immobilise alors irrévocablement les articulations. Tant que l'ossification n'existe pas, la tumeur fibreuse du début et la rétractation qu'elle détermine peuvent disparaître. Quelque chose d'analogue est arrivé dans l'observation la dernière citée : la tête, d'abord en torticolis gauche, a présenté plus tard un torticolis droit.

L'accollement des mâchoires, qui s'observe à une période tardive, réduit le malade à se nourrir de substances liquides, et, lorsqu'il est très prononcé, à se pratiquer une brèche en se faisant sauter une ou plusieurs dents. Cet accollement est produit en général par l'ossification des masséters; plus rarement ce sont les temporaux ou les ptérygoïdiens qui le détermi-

nent, enfin il pourrait être dû à une raideur de l'articulation temporo-maxillaire ? (Menkewitsch).

Gerber avait décrit dans l'observation de Florschuetz une ankylose des pouces, la petitesse du gros orteil et leur rejet en dehors, en hallux valgus, lésions toutes deux d'origine congénitale. Mais cette remarque passa inaperçue jusqu'au moment où Helferich y attira particulièrement l'attention.

Ces anomalies qu'Helferich croyait toujours les mêmes, ont été rencontrées depuis par maints observateurs, mais elles sont loin d'être univoques, on s'en rendra compte par le court exposé suivant.

Aux mains, Godlée a signalé une déviation des deux pouces vers le bord cubital ; Helferich et Carter, une microdactylie de ces doigts par absence de la première phalange ; Helferich, Kuemmel et Uhde, l'ankylose de l'articulation interphalangienne ; Pincus, la microdactylie du pouce droit avec raideur du doigt dès l'enfance par ankylose de l'articulation trapézo-métacarpienne. Fuestmer a vu une petitesse du pouce et des annulaires des deux côtés et Partsch l'absence congénitale des mouvements actifs dans l'articulation phalangienne des pouces, sans ankylose, par défaut du fléchisseur profond (?), ce qui se traduit encore par un aplatissement de l'éminence thénar.

Aux pieds, nous relevons les anomalies suivantes :

L'extrémité antérieure du premier métatarsien est hypertrophiée et déjetée un peu en dedans tandis que les gros orteils sont déjetés en dehors constituant ainsi l'hallux valgus congénitale (Godlée, Sympson, Stomham, notre cas). Les gros orteils du malade de Munchmeyer sont recourbés vers la plante du pied. Brensohn, Kuemmel, Uhde, Paget, signalent l'absence de la première phalange des gros orteils, la phalange unguéale s'articulant directement avec le premier métatarsien. Fuerstner dit avoir trouvé dans son cas toutes les phalanges des gros orteils, mais légèrement déformées ; De Zenge-Mantenfel a constaté sur le squelette la synostose des articulations du premier orteil. Partsch et Rabeck parlent de l'ankylose des gros orteils avec hallux valgus ; même constatation dans notre cas du côté gauche. Pincus a trouvé une microdactylie des gros orteils par atrophie de la première phalange et de l'articulation interphalangienne avec hallux valgus. Carter a noté le raccourcissement des 1er, 4e et 5e orteils, des deux côtés.

Indépendamment des anomalies congénitales insistons sur *l'arrêt de développement* dont sont frappés les sujets, atteints jeunes, par la myosite ossifiante. Le malade de Byers cessa de grandir à l'âge de 10 ans ; dans d'autres observations nous trouvons une taille de 138 centimètres à 11 ans

(Krause) de 149 centimètres à 20 ans (Pinter) et souvent la mention « taille moyenne », « arrêt de développement ». La formation de manchons osseux autour des articulations, s'étendant assez loin sur les diaphyses, explique cette petitesse de la taille.

Lorsque l'affection a un début précoce, *les fonctions sexuelles* en souffrent ; les règles ne se montrent pas ou se montrent tard et les signes de virilité font défaut (Menkewitsch, Ryers). Margaretha B. de Pinter, dont les mamelles aussi étaient peu développées, a été réglée à 20 ans, la malade de Munchmeyer ne l'était pas encore à 22 ans.

Les *fonctions végétatives* s'exécutent assez bien.

La respiration perd son type ordinaire. Si les espaces intercostaux inférieurs sont ossifiés, immobilisées. on peut observer, chez un homme, une respiration costale supérieure ; inversement, chez une femme, lorsque les espaces intercostaux supérieurs sont pris, on voit s'établir la respiration abdominale. D'habitude la rigidité du thorax fait que la respiration prend le type abdominal et on trouve alors une expansion thoracique ne dépassant pas 1 cm. à 1 cm. 1/2 dans les plus grandes inspirations. Zollinger a trouvé de l'emphysème se traduisant par un peu d'enhélation pendant la marche ; pour nous, nous croyons que cette dyspnée était due plutôt aux ossifications qui ne permettaient pas au thorax de se dilater convenablement. Au repos, les poumons emmagasinaient une quantité d'air suffisante, mais dès que le malade produisait un travail, les besoins de l'hématose augmentant, l'air devenait insuffisant, d'où dyspnée. Notre malade présentait 20 respirations à la minute et au repos, Pinter a également compté 24 à 28 respirations à la minute avec accélération du cœur (116 à la minute ; il ne croit pas à l'existence de la maladie de Basedow malgré l'existence d'une exophthalmie unilatérale, il n'admet pas non plus une lésion du vague, car les autres organes fonctionnaient bien.

Les digestions sont bonnes ; de temps en temps on constate de légers troubles gastro-intestinaux passagers dus à l'ingestion d'une trop grande quantité de nourriture forcément grossièrement triturée par la mastication ou n'ayant subi aucune modification dans la bouche.

Les échanges nutritifs sont parfois normaux (Skinner, Kohts, Godlée). Assez souvent on a relevé des modifications *dans les urines*.

Dans la période aiguë, Munchmeyer a trouvé une diminution notable des phosphates, les urines au lieu de 3 grammes n'en contenaient que 1 gr. 319 ; pendant la phase aiguë la plus petite quantité observée a été de 0 gr. 965, la plus grande de 1 gr. 804.

Pendant les pauses, Pinter a noté une diminution de tous les éléments qui entrent dans la composition de l'urine sauf pour l'urée et le chlorure

de sodium. Notre malade nous a donné : chlorure de sodium 8 gr. 70, phosphates 2 gr. 70, urée 29 gr. 2, A. urique 0 gr. 52 par litre. Dans les cas de Partsch de *Pincus*, il y avait une diminution des carbonates et des phosphates de 1/10.

Rosenthal explique cette diminution des éléments extractifs de l'urine, en tenant compte de la différence nutritive entre les muscles, qui ont une nutrition très active, et le tissu osseux dont les échanges sont si restreints. Hawkins a constaté une sécrétion séborrhéique abondante.

Gerhardt et Pinter signalent dans leur cas de *l'hyperhydrose* de la moitié de la tête avec rougeur et chaleur de la joue sans mydriase ; ces phénomènes ayant duré un seul jour, il n'est pas permis d'admettre une paralysie du sympathique.

La température locale et générale du corps reste dans les limites normales pendant les pauses. Munchmeyer seul parle d'un refroidissement objectif et subjectif des membres inférieurs dû probablement à l'œdème.

La sensibilité cutanée est intacte ; pas de troubles de la sensibilité thermique, pas d'anesthésie ou d'hyperesthésie.

Les organes des sens ne sont pas touchés. Cependant Zollinger a trouvé une plaque osseuse dans la choroïde avec amaurose, Pinter et Kohts une inégalité pupillaire. Füstner signale du nystagmus à la vue externe extrême. Ces troubles oculaires ressortissent-ils à la myosite ossifiante? Il est possible qu'un des nombreux nerfs oculaires puisse être irrité ou comprimé par une exostose ou par une ossification, mais les autopsies, peu nombreuses jusqu'à maintenant, ne le prouvent pas péremptoirement.

Florschuetz a observé des *attaques d'épilepsie* passagère. On conçoit que l'épilepsie Jaksonnienne puisse éclater par la formation d'exostoses sur la table interne des os du crâne au niveau de la zone motrice ; que ces exostoses s'établissent dans le canal rachidien et des myélites transverses par compression pourraient en être la conséquence.

Lorsque les phénomènes inflammatoires du début de la tumeur s'établissent près des organes importants, tels que le pharynx et le larynx des désordres graves peuvent en résulter : ainsi, la région sous-maxillaire est-elle prise, l'induration et l'œdème peuvent s'étendre assez loin pour déterminer une *dysphagie* intense avec sensation très pénible de déchirure et de tension à la mastication et des troubles de la phonation (Munchmeyer) *l'œdème de la glotte* pourrait également survenir.

Parmi les complications nous devons encore citer *les abcès* : Ils peuvent survenir soit à la suite d'une irritation causée par les ossifications sur les tissus avoisinants, comme Rogers en a constaté deux, à l'autopsie, derrière les masses osseuses des grands pectoraux et contenant chacun 150 et 180 grammes ; soit consécutivement aux phénomènes inflammatoires du

début, dont l'intensité est telle, que la suppuration peut s'établir. C'est ainsi que Kohts ouvre à la partie supérieure de l'avant-bras un abcès qui donne issue à une assez grande quantité du pus ; 8 mois après, l'auteur trouve à son niveau une formation osseuse ; l'observation d'Helferich est absolument analogue.

— Les théories microbiennes expliquent parfaitement la formation de ces abcès : A la période aiguë, sous l'influence de la formation de nouveaux vaisseaux au niveau de la tumeur et de la dilatation vasculaire à sa périphérie, le courant sanguin se ralentit, les microbes s'y arrêtent comme s'arrêtent dans les lacs les immondices charriées par les courants d'eaux, l'inflammation peut s'établir dès lors, et conduire à la formation de collections purulentes ; dans d'autres cas, au contraire, lorsque l'abcès se forme pendant les pauses, il y a des déchirures vasculaires par les masses osseuses, épanchement de micro-organismes au sein des tissus et formation consécutive de pus.

Étiologie, Pathogénie, Nomenclature

Age.—La myosite ossifiante progressive est très précoce dans ses manifestations. Sur 42 cas, où la date du début est nettement spécifiée, nous en trouvons 15 dont les premières traces morbides remontent à la première enfance, aux deux premières années de la vie.

Sur ce nombre, 12 fois la maladie s'est attaquée à des nourrissons de moins d'un an, chez quelques-uns d'entre eux de 6, de 7 et 8 mois. Kuemmel raconte même que la gouvernante de son malade, s'est aperçue d'une raideur des membres supérieurs ainsi que d'une difformité de la colonne vertébrale et du dos, 14 jours après la naissance de l'enfant. Vilette parle également de lésions congénitales.

Dans 12 autres observations, l'affection a débuté entre 2 et 5 ans, dans 10 autres, entre 5 et 15 ans. L'enfance constitue donc l'âge de prédilection pour le début de la myosite progressive.

Dans les 6 cas restants, on l'a vue commencer deux fois à 19 ans, une fois à 21, 22, 26 et 35 ans. Aussi, sommes-nous étonnés de voir Pinter affirmer que la myosite ossifiante débute au plus tard à la puberté, et cela, lorsqu'il avait sous les yeux l'histoire du malade de Testelin et Dambressi dont les premières difficultés dans les mouvements des membres se manifestèrent à 26 ans, et l'observation de Braum, publiée par Hawkins, dont la première atteinte est survenue à 22 ans.

L'affection semble commencer plutôt chez la femme que chez l'homme. La plus âgée des filles atteintes par le processus ossifiant progressif, n'a-

vait pas plus de 8 ans, alors que chez les hommes, nous trouvons 19, 22, 26 et 35 ans, lors des premières attaques.

Nous enregistrons ce fait sans y attacher une grande importance, il dépend sans doute de ce que le nombre d'observations qui se rapportent aux femmes, est trop faible relativement à celui qui concerne les hommes et il est probable, lorsque les faits se seront multipliés, que nous verrons, chez la femme également, un début aussi tardif.

Sexe. — Les enfants mâles ont le triste privilège d'être plus fréquemment atteints.

Gerber avait établi, d'après sa statistique, que les hommes étaient frappés relativement quatre fois plus que les femmes ; mais ce rapport est forcément erroné puisqu'il est basé sur des faits qui ne ressortissent pas tous à la maladie qui nous occupe.

Pincus, sur 38 cas, trouve 29 hommes et 9 femmes, les hommes sont donc frappés trois fois plus que la femme (32 1/9 : 1).

Nous arrivons au même résultat que Pincus. Les 50 observations que nous avons pu réunir se répartissent ainsi : 38 sont relatives à des garçons et 12 seulement à des filles, soit le rapport (32 1/12 : 1).

Pays. — Au point de vue ethnographique, sur les 50 cas que nous avons recueillis, 20 appartiennent à l'Allemagne et 19 ont été observés en Angleterre ; les races germanique et saxonne d'une charpente osseuse puissante, revendiquent ainsi les quatre cinquièmes des faits. Trois autres ont été publiés en Russie, deux en Amérique, deux en Suisse et un seulement en Suède, en Hongrie et en France, celui de Testelin et Dambressi. Notre malade était originaire de Roumanie.

Hérédité. — L'hérédité homœomorphe ne joue aucun rôle dans l'éclosion de la myosite ossifiante progressive ; nulle part on ne constate d'affection semblable chez les ascendants directs ou collatéraux des malades dont nous publions les observations.

Sympson a noté chez le père et le fils (!) une anomalie identique, l'hallux valgus. Y a-t-il là une relation de cause à effet? Nous ne le croyons pas, l'hallux valgus étant une lésion si répandue.

Quant à l'hérédité hétéromorphe, nous ne savons pas au juste en quoi elle consiste ; dans bon nombre d'observation, il est vrai, il est fait mention de rhumatisme ou de goutte chez les ascendants (Lendon, Paget, Hawkins) c'est-à-dire d'affections relevant de la diathèse arthritique. Or aujourd'hui nous n'admettons plus que deux diathèses, l'arthritisme et la scrofule et encore celle-ci se restreint-elle de plus en plus au profit de manifestations morbides de causes bien définies, la tuberculose par exemple ; il est donc logique que les procréateurs des ossifiés appartiennent à la diathèse la plus répandue, à la diathèse arthritique.

Pathogénie. — Virchow, pour expliquer la formation d'ostéomes multiples, a créé la *diathèse ossifiante*, qui consiste dans une prédisposition de l'organisme à fabriquer de l'os dans l'appareil locomoteur, prédisposition souvent congénitale, mais qui peut également être acquise.

Cette diathèse hypothétique fut admise par Munchmeyer, Mays, Kuemmel, Kohts.

« L'anomalie constitutionnelle, dit Munchmeyer, existe déjà dès la naissance, ou bien elle peut être acquise bientôt après ; mais il faut une cause immédiate pour faire éclater les premiers symptômes. »

Pour Pinter notre maladie est constitutionnelle :

1° Parce que dans certains cas, bien observés par des praticiens exercés (Uhde, Krause, Gerber, Pinter), on ne trouve aucune autre cause qui puisse expliquer l'éclosion des accidents ;

2° Parce que, dans la plupart des cas, l'affection a commencé de très bonne heure ;

3° Parce que, dans quelques faits où la maladie a débuté un peu plus tardivement, on a remarqué, après la naissance, une série de phénomènes analogues : apparition de noyaux, tumeurs à la tête, qui disparurent sans laisser de trace quelques mois après ;

4° Parce qu'enfin, dans un grand nombre d'observations, on constate des anomalies congénitales, et il est inadmissible qu'il y ait simplement coïncidence dans la présence d'anomalies aussi rares dans une affection non moins rare elle-même.

Pour nous cette diathèse ossifiante, cette prédisposition congénitale de l'organisme ne nous satisfait guère, elle n'explique rien ; quelle est sa nature, quelles en sont les causes ?

Testelin et Dambressi, Hawkins, considèrent l'affection de *nature rhumatismale*.

Le début de la maladie après le froid, après le séjour, dans une cave humide (Testelin et Dambressi) par des manifestations articulaires (Henry, Minkewitsch), l'hyperplasie inflammatoire du tissu fibreux, l'ossification de ce tissu aux abords des articulations, rapprochent incontestablement la myosite ossifiante et le rhumatisme articulaire, mais malgré ces analogies il est impossible de ranger les deux maladies dans le même cadre nosologique.

Volkmann, ayant opéré un malade porteur d'ostéomes multiples, a constaté qu'une partie de ces ossifications étaient pourvues à leurs extrémités d'une épiphyse, c'est-à-dire, d'une mince couche de cartilage hyalin, garnie d'une zone d'ossification et constituée comme dans une extrémité articulaire, et Volkmann se demande si notre affection ne relève pas d'un *trouble osseux de la croissance*. S'il en était ainsi d'où vient la rareté de

ces troubles de la croissance en général et leur fréquence relative dans certains pays comme l'Allemagne et l'Angleterre, de plus nous avons vu que la myosite ossifiante peut débuter à un âge avancé, alors que toute croissance est déjà depuis longtemps terminée, à 35 ans.

Kohts, Friedreich, croient avoir affaire à une *myopathie primitive*, mais nous savons aujourd'hui qu'il ne peut pas s'agir d'une myopathie, puisque les ossifications se montrent dans tout l'appareil locomoteur.

Ziégler pour expliquer la localisation des masses osseuses dans le tissu conjonctif de l'appareil locomoteur attribue à ce dernier un *défaut particulier*, défaut que le microscope ne peut pas déceler, mais qui n'en existerait pas moins.

Nous arrivons maintenant à l'hypothèse qui nous semble la plus rationnelle, la plus en rapport avec nos connaissances actuelles : la myosite ossifiante progressive est une *trophonévrose*.

Nicoladoni, le premier, a émis l'opinion que cette affection pourrait bien être le résultat d'une lésion nerveuse. Hayem dans le dictionnaire de Dechambre, Eichhorst à propos d'un cas de myosite ossifiante localisée, ont tous les deux adopté cette manière de voir. Klemm émet la même opinion en s'appuyant sur trois cas de tabes qu'il aurait découvert dans les 22 observations de Pinter ; nous les avons vainement cherché ces cas de tabes.

Schwartz, à propos d'un cas analogue à celui de son maître Eichhorst, dont nous parlons d'autre part, fait constater la concomitance du tabes avec les ostéomes dans son cas, la concomitance de la myosite ossifiante progressive avec d'autres lésions nerveuses, telles que épilepsie, atrophie du nerf optique, dans d'autres cas, et croit devoir attribuer les ossifications à un trouble trophique.

Le début de la maladie se localisant fréquemment aux mêmes points ; sa tendance à envahir presque toujours les mêmes groupes musculaires, alors qu'elle respecte constamment certains autres, animés par d'autres centres trophiques; la multiplicité des systèmes atteints, os, muscles aponévroses, tissu conjonctif et cela toujours dans l'appareil locomoteur ; la symétrie des groupes musculaires atteints dans bien des cas ; l'existence fréquente d'une anomalie congénitale (microdactylie, ankylose, absence de phalanges etc., etc.), anomalie qui bien que n'étant pas toujours identique à elle-même, se localise cependant dans les mêmes segments du corps toutes ces considérations plaident, à notre avis, vigoureusement en faveur de l'existence d'une lésion centrale, cérébrale ou médullaire, peut être d'un simple trouble fonctionnel des noyaux trophiques centraux. De plus on ne conçoit pas bien que lorsque tant de symptômes sont frappés avec une telle véhémence, seul le névraxe, le régularisateur de tous ces systèmes, reste indemne.

Certes, les recherches négatives de Schultze et de London sur la moelle épinière, ne cadrent pas avec l'hypothèse à laquelle nous nous rallions ; mais ces recherches sont jusqu'à maintenant tout à fait insuffisantes, seules des autopsies futures, nombreuses, pourraient établir jusqu'à quel point nous sommes dans le vrai. Un point qui nous semble hors de contestation, c'est la présence de lésions dans les nerfs périphériques ; comment comprendre en effet que les symptômes de phlogose du début, que l'hyperplasie conjonctive, et la formation de masses osseuses au sein des muscles, ne retentissent pas sur les terminaisons et les troncs nerveux ?

S'agit-il d'une tumeur ou d'une simple inflammation aiguë?

Les mouvements fébriles et les douleurs plus ou moins violentes qui accompagnent les nouvelles localisations du mal, l'infiltration séreuse de la couche sous-cutanée, qui s'étend même à la périphérie de la partie lésée, la dilatation des veines superficielles, due certainement à une stase locale aussi bien qu'à la compression des veines profondes du membre, l'engorgement aigu et passager des ganglions situés au-dessus du groupe musculaire affecté, tous ces symptômes, s'expliquent d'une façon naturelle dans une affection de nature inflammatoire. Les soubresauts fibrillaires des muscles, une agitation particulière qu'on observe dans le membre pendant la période de progression, sont dus évidemment à l'irritation de la substance contractile et de ses filets nerveux (Haltenhoff). L'hyperplasie conjonctive, constatée dans les deux stades anatomo-pathologiques, plaide également en faveur de la nature inflammatoire de l'affection.

Munchmeyer, en s'appuyant sur la clinique, admit qu'il s'agissait d'une inflammation chronique des muscles avec participation du tissu conjonctif inter et intra-musculaire et du sarcolemme.

Nous avons vu que Friedreich, Kohts, considèrent la myosite ossifiante comme une myopathie primitive.

Friedberg admet pour le cas de Wilkinson une myopathie simple, une myosite parenchymateuse primitive avec participation secondaire du tissu conjonctif intermusculaire. Les muscles disparaissant par atrophie dégénérative et se paralysant, devaient subir une ossification étendue.

Pour Nicoladoni l'affection qui nous occupe consiste dans une myosite interstitielle avec trouble trophique.

Les hypothèses de Munchmeyer, de Friedberg, de Friedreich, de Kohts et Nicoladoni n'étaient plausibles qu'à l'époque où elles ont été émises, les données anatomo-pathologiques que nous possédons actuellement sur la question faisant alors complètement défaut.

Duems croit à une irritation du tissu conjonctif par les traumatismes et

les extravasats sanguins, qui agiraient à la façon des séquestres dans les nécroses, en excitant et entretenant le processus néoplasique.

Pour que cette hypothèse fût admissible il aurait fallu qu'il y eut ossification toutes les fois qu'il se produit un épanchement sanguin ; il n'en est rien ; dans deux cas de fracture, on a remarqué une fois une consolidation avec un petit cal (Uhde) et une autre fois avec un gros cal (Munchmeyer).

Malgré l'autorité des noms cités, aujourd'hui on tend à ranger la myosite ossifiante progressive dans la catégorie des tumeurs.

Virchow, Mays, Ziegler, Cahen partagent cette opinion.

Pour Pincus c'est, qu'on nous pardonne ce néologisme, du périostisme latent. Sous l'influence des traumatismes intra-partum, chez le prédisposé, des germes se détacheraient du périoste et cheminerait le long des aponévroses et des tendons ; ils arriveraient dans les muscles, peut-être par voie lymphatique. Ces germes périostiques y resteraient silencieux jusqu'à ce qu'une cause insignifiante, un traumatisme, réveille leur activité. On ne conçoit pas bien des métastases ayant une prédilection exclusive pour le tissu conjonctif de l'appareil locomoteur et ne se laissant pas entraîner par les torrents lymphatiques jusque dans les ganglions et les viscères.

S'agit-il d'une tumeur ou d'un simple processus irritatif chronique? Les données que nous possédons actuellement sur la myosite ne nous permettent pas de conclure ; du reste, comme l'a dit Virchow, il est des cas où les deux processus se montrent tellement voisins qu'il est impossible de dire auquel des deux appartient la question à l'étude.

Nomenclature.— Nous serons très brefs dans ce chapitre, ce qui précède nous dispensant d'entrer dans le détail et de discuter longuement les différents noms qui ont été proposés.

De Dusch, le premier, a désigné l'affection qui nous occupe du nom de *myosite ossifiante progressive*, nom adopté par Munchmeyer et en France.

Moys, se basant sur ses autopsies, l'a baptisée « *Pseudomyosite ossifiante* progressive ».

En Angleterre, au contraire, elle est désignée « *Myosite ossifiante* » tout court.

Pinens propose de l'appeler : *Exostoses luxuriantes et ostéomes intermusculaires multiples* ; cette appellation, malgré sa prétentieuse longueur, n'embrasse qu'une partie des symptômes ; mieux vaut, croyons-nous, l'appeler *maladie de Munchmeyer* : c'est rendre hommage à celui qui l'a le premier étudiée, sans préjuger sur le siège des lésions, sur son étiologie et sur sa pathogénie.

Brensohn et d'autres auteurs avec lui, la nomment « *myosite ossifiante multiple, progressive* ».

Durée, Terminaison, Pronostic, Diagnostic et Traitement.

La durée de la myosite ossifiante progressive est très variable. La maladie peut aller parfois avec une étonnante rapidité, et, en quelques années, immobiliser toutes les articulations ; ailleurs elle met 15 et 20 années à évoluer. Nous ne connaissons pas la raison pour laquelle dans tel cas l'affection brûle pour ainsi dire ses étapes et dans tel autre, au contraire, elle progresse très lentement.

Les traumatismes nous ont semblé jouer un certain rôle et activer la marche de la myosite « chaque fois que je tombe, dit le malade de Skinner, il se forme une tumeur » ; « plus je vieillis plus je tombe, et plus je tombe, plus mon état s'aggrave, ajoute un autre » (Pincus).

La durée totale de l'affection est intimement liée aux conditions hygiéniques au milieu desquelles se trouve le sujet. La mort est survenue dans le cas de Munchmeyer, 27 ans après les premières manifestations, 21 ans après dans celui de Wilkinson, 15 dans celui de Minkewitsch et 13 dans celui de Testelin et Dambressi.

Terminaison. — La myosite ossifiante n'occasionne pas la mort par elle-même puisqu'elle respecte constamment les organes dont le fonctionnement est indispensable à la vie : cœur, diaphragme ; mais elle y conduit parfois par une complication grave. Les muscles du voile du palais et du pharynx une fois atteints, l'œdème peut se propager au larynx, gagner la glotte et asphyxier le patient. Munchmeyer eut d'autant plus à redouter cette éventualité « qu'un fort torticolis aurait empêcher de pratiquer la trachéotomie et qu'en même temps l'accollement des mâchoires aurait mis un obstacle aux scarifications directes » et au tubage du larynx.

Elle détermine en général la mort par l'aggravation de maladies chroniques et d'affections intercurrentes dont elle favorise le développement.

Dans la plupart des autopsies pratiquées, on a pu constater que l'issue fatale était due à une affection de l'appareil respiratoire. Les patients de Testelin et Dambressi, de Minkewitsch ont succombé à la tuberculose aiguë ; Mays a trouvé dans le cas de Florschutz-Gerber une pleurésie purulente enkystée ; une affection infectieuse semble avoir entraîné la mort de Lisette Kaïser, de Munchmeyer, dont l'autopsie fit constater un épanchement séro-sanguinolent dans la plèvre et le péritoine.

De larges ulcérations peuvent se montrer au niveau de la peau qui couvre les tumeurs osseuses ; elles peuvent être l'origine d'abcès multiples, qui affaiblissent les malades et les cachectisent.

Pronostic. — Le pronostic de la myosite ossifiante progressive est très sombre. Si elle ne met pas immédiatement la vie des malades en danger, en ankylosant toutes leurs articulations, en anéantissant tout leur appareil locomoteur, elle les soustrait, dans un avenir plus ou moins prochain, au monde extérieur et les oblige à passer leurs malheureux jours sur une chaise longue.

Diagnostic. — A une période assez avancée la myosite ossifiante progressive est facile à diagnostiquer. La présence de masses osseuses multiples sur tout l'appareil locomoteur, muscles, os et aponévroses ; le siège de prédilection de ces ostéomes qui font une saillie notable à la nuque en penchant la tête en avant, au dos qu'ils défigurent monstrueusement, mais où l'on reconnaît cependant souvent la direction de quelques muscles ; l'ossification des tendons qui contribuent à former les parois du creux axillaire ; la formation d'exostoses multiples sur les os ; l'immobilisation des articulations par un manchon osseux périarticulaire, les articles eux-mêmes restant indemnes ; la marche de la maladie envahissant par étapes successives tous les segments du corps ; son début, en général chez un très jeune sujet, par la formation de gonflements douloureux, pâteux, pseudo-fluctuants d'abord, plus tard plus fermes et finalement revêtant l'aspect et la consistance de l'os ; tous ces caractères, feront immédiatement reconnaître l'affection.

De Noorden a indiqué un procédé pour établir le diagnostic de la période de la maladie : Les sels qui entrent dans la composition des ossifications, il conseille de les doser à la fois dans les aliments, les matières et les urines. Si l'on trouve, par exemple, qu'il y a beaucoup moins de chaux dans les selles et les urines que dans les ingestats, on peut en conclure que le processus ossifiant fait encore des progrès. Mais si la chaux, la magnésie, l'acide phosphorique, etc., etc., se montrent dans les urines et les excréments dans les mêmes proportions que dans les aliments, on en déduira que le processus s'arrête ; enfin on pourra conjecturer qu'il rétrocède si ces mêmes sels se trouvent dans les urines et dans les selles en plus grande quantité que dans la nourriture prise.

Tout à fait au début le diagnostic de la myosite ossifiante est très délicat. On l'a confondue avec les multiples cephalhœmatomes. Outre que la multiplicité de ces derniers constitue une rareté (céphalhœmatome double 9 fois sur 70, triple 3 fois sur 70, Tarnier, in *Dict. Jaccoud*) on se basera sur les caractères différentiels suivants : Le céphalhœmatome ne se voit jamais à cheval sur une suture, il reste confiné sur un os, sur le pariétal, le frontal ou l'occipital, tandis que le noyau primitif de myosite ossifiante progressive peut siéger sur la suture elle-même ; le céphalhœmatome est

nettement fluctuant, le noyau de myosite est pâteux, pseudo-fluctuant ; enfin le céphalhœmatome offre un bord bien net, sous forme de bourrelet osseux, alors que la myosite ossifiante forme des tumeurs diffuses, sans limites bien précises.

La localisation des masses osseuses primitives à la nuque pourrait faire songer au mal sous-occipital ou à la polyarthrite rhumatismale du cou.

Le début lent, insidieux du mal sous-occipital, la localisation de la douleur au niveau de l'apophyse épineuse de l'axis, ou, sur les apophyses transverses des premières vertèbres cervicales, l'absence de déformation de la région, ou une déformation légère particulière, suffiront à différencier le mal sous-occipital de la myosite ossifiante qui offre un début brusque avec formation d'une véritable tumeur.

Le rhumatisme de la colonne cervicale a été précédé en général d'autres manifestations de la maladie, dans d'autres régions de l'économie ; il s'installe avec son cortège habituel de fièvre, de douleurs aiguës et de transpirations, avec peu ou pas de modifications du côté de la peau. Tout autre est le début de la myosite ossifiante : fièvre modérée, douleurs peu marquées, et formation d'une tumeur ayant ses caractères propres.

A la phase d'ossification la myosite ossifiante pourrait en imposer pour les exostoses de croissance. Le début de ces dernières à l'époque de la plus grande activité ostéogénique, entre 10 et 20 ans, et leur arrêt de développement passé cet âge, leur siège sur les extrémités des diaphyses ou sur les épiphyses, formant ainsi en général des ostéomes abarticulaires ou périarticulaires, leur caractère osseux dès l'instant de leur apparition, leur peu de sensibilité, leur bénignité relative, en ce sens qu'elles n'arrivent jamais jusqu'à immobiliser complètement les sujets qui en sont porteur, l'absence de reproduction une fois leur ablation opérée, constituent un faisceau de traits propres aux exostoses ostéogéniques, qui permettent de les différencier facilement de la maladie de Munchmeyer, où le début est en général beaucoup plus précoce, le caractère progressif nettement accusé, où les localisations sont plus multiples : dans les muscles, les aponévroses et sur les os, et où la reproduction, après une intervention, est presque fatale.

La polyarthrite rhumatismale déformante progressive des adultes, le rhumatisme noueux infantile, bien décrit par le Dr Diamantberger, se distingue à première vue de la maladie qui nous occupe. Dans la première les lésions siègent surtout au niveau des articulations ; les premières atteintes du mal se montrent aux membres ; de plus il y a une symétrie parfaite entre les déformations des deux côtes du corps.

Dans la myosite ossifiante, au contraire, les articulations restent indem-

1. Diamantberger, *Du rhumatisme noueux chez les enfants*, thèse de Paris, 1891.

nes de toute altération, les extrémités sont envahies en dernier lieu et les premières manifestations se montrent au tronc, au dos ou à la nuque ; en outre la symétrie parfaite des déformations causées par les masses osseuses est plutôt rare.

Un autre caractère sur lequel on pourrait insister, c'est la déformation des gros orteils et des pouces : hallux valgus, rejet des pouces vers le bord cubital, ankylose ; mais ces lésions, congénitales dans la myosite, se montrent encore uniquement aux pouces et aux gros orteils, alors que dans le rhumatisme noueux, elles sont communes à tous les doigts ou à tous les orteils ; en outre, l'on assiste ici à leur évolution.

Quelques cliniciens ont insisté sur le diagnostic différentiel de la myosite ossifiante et de la paralysie pseudo-hypertrophique. A une phase assez avancée, les analogies ne sont qu'apparentes ; la musculature des pseudo-hypertrophiques, surtout celle des membres inférieurs, est monstrueusement développée ; les régions conservent cependant leur modele habituel ; la consistance des muscles est dure, parfois ligneuse, elle n'est jamais osseuse. Dans la myosite ossifiante au contraire les muscles sont atrophiés, çà et là on constate des masses osseuses qui détruisent l'harmonie des formes. Le pseudo-hypertrophique est un athlète, l'ossifié est maigre, chétif, pourvu des travées, des bosselures et des excavations.

Traitement. — Le traitement médical de la myosite ossifiante progressive est presque toujours resté sans résultats. Une seule fois il aurait été d'une efficacité extraordinaire : « Grâce à l'emploi de bains de mer et à la médication hydrargyrique intensive, dit Henry, non seulement les tumeurs fluctuantes du coude et du poignet disparurent, mais les ossifications musculaires, elles-mêmes, retrocidèrent manifestement. »

Hawkins a employé successivement les vésicatoires, le mercure, sous forme de calomel associé à l'opium, et il croit avoir tiré quelque profit de cette médication ; la maladie lui a semblé même conjurée par le KI. Cette jugulation de l'affection n'est autre chose, en réalité, qu'une pause naturelle, survenue pendant le traitement ; une nouvelle attaque n'a pas en effet tardé à apparaître deux mois après.

La teinture de gaïac, le séjour à Baden-Baden, auraient donné une amélioration à Munchmeyer.

Kissel croit également avoir obtenu quelques bons effets du traitement ioduré ; les noyaux, dit-il, disparaissaient en quelques mois, et la tête, qui se trouvait appuyée sur le sternum d'abord, offrait plus tard une mobilité plus grande. Cette même préparation, l'iodure de potassium, a donné des résultats douteux entre les mains de Skinner et de plusieurs autres observateurs.

Afin de rendre les dépôts osseux solubles, Hawkins a employé l'acide phosphorique, Gybney l'acide lactique avec un égal insuccès ; il en serait probablement de même avec l'acide chlorhydrique, préconisé par Weyl, pour favoriser l'élimination des sels de chaux.

Hawkins a le premier employé le *traitement chirugical* dans la maladie qui nous occupe.

L'intervention n'est justifiée que sur les points où les tumeurs sont discrètes, mobiles, sans connexions avec le squelette sous-jacent, sans quoi l'opération devient inutile. Pollard, ayant enlevé une tumeur osseuse de la nuque, n'a obtenu aucune amélioration. « La tête resta toujours fixée comme antérieurement, sans doute par suite de la présence de multiples ossifications plus profondes. »

L'ablation de la tumeur n'est encore admissible que dans les phases d'accalmie de la maladie, car les raideurs que l'on observe à la période aiguë sont dues à plusieurs causes : à la douleur, à l'œdème collatéral qui parfois s'étend assez loin, à l'atteinte des ligaments articulaires.

Le bénéfice de l'intervention se perd encore assez vite, les tumeurs ne tardent pas à réapparaître. Pollard extirpe une masse osseuse libre du tendon du grand dorsal gauche et obtient ainsi une certaine mobilité pour le bras, mais l'ampleur des mouvements ne tarde pas à se restreindre, la tumeur s'étant reproduite cinq mois après.

Gybney est intervenu, en 1894, dans les mêmes conditions et avec le même résultat.

Cette reproduction des tumeurs n'a rien qui doive nous surprendre ; c'est là du reste un fait qui s'observe dans d'autres ossifications.

Dans la myosite, nous savons que l'ossification progresse en général du centre à la périphérie, que la zone fibreuse qui entoure la tumeur et qui est destinée elle-même à s'ossifier plus tard, envoie des traînées conjonctives assez loin dans le tissu intermusculaire, de telle sorte qu'on n'est jamais sûr d'avoir tout enlevé ; en outre, en admettant même qu'on soit assez heureux pour extirper complètement les masses néoformées, la tendance à la reproduction n'en existe pas moins, et, la même cause qui produit l'ossification en un point plutôt qu'en un autre, continue sans doute son action et la perpétue.

Cependant il peut se faire, mais le cas est exceptionnel, que les avantages obtenus par l'ablation des tumeurs persistent indéfiniment ou du moins pendant très longtemps : Gybney, ayant en effet opéré un petit noyau osseux du tendon d'Achille, ne le vit plus se reproduire.

L'extension continue a été employée par Kummel dans le traitement de l'ankylose vicieuse du genou et de la hanche ; elle a donné à son auteur un succès complet après cinq mois d'application.

Observations.

Observation I (personnelle).

Albert Schwartz est le 9e de dix enfants dont trois sont morts de la variole ; les six autres sont bien portants. Ses père et mère sont morts très âgés ; aucun membre de la famille ne présente une affection semblable.

Il est originaire de la petite ville de Toultcha dans la Dabroudja roumaine, où il exerçait la profession d'épicier ; il est actuellement âgé de 32 ans.

Il a joui d'une excellente santé jusqu'à l'âge de 11 ans, époque à laquelle il eut, pendant une année, des fièvres intermittentes graves, à type tierce, qui l'ont beaucoup affaibli.

Marié à l'âge de 17 ans, il eut un enfant, aujourd'hui bien portant.

Le début de la maladie remonte à 12 ans. Au mois d'avril 1884, subitement l'articulation temporo-maxillaire, l'épaule et le bras droits, furent pris de gonflement avec rougeur presque érysipélateuse, douleur très intense, surtout marquée à l'épaule et au bras, de la fièvre allant jusqu'à 37° et 38°, au dire du malade ; le gonflement de la région temporo-maxillaire, s'étendait assez loin, il était tellement accusé que le malade ne pouvait pas ouvrir l'œil. Ces accidents aigus, gonflement, douleur et fièvre, l'ont obligé à garder le lit pendant trois mois; il put alors se lever et vaquer à ses occupations, mais il est resté impotent du bras droit et ankylosé de la mâchoire. Le malade et son entourage purent remarquer, après l'orage, la présence sur les régions envahies, de masses osseuses de nouvelle formation.

L'année suivante, vers la même époque, en avril, la fièvre a réapparu ; le gonflement, la rougeur et la douleur se sont localisés, cette fois, à la nuque et à la moitié supérieure du thorax, du côté droit, en arrière. Ces phénomènes ont duré également environ trois mois et ils se sont amendés progressivement laissant à leur suite la raideur de la nuque et la saillie du muscle grand dorsal droit ossifié tel qu'on le constate aujourd'hui.

En 1886, pour la 3e fois, les mêmes troubles réapparurent, ils s'attaquèrent à l'articulation coxo-fémorale droite et aux régions environnantes laissant, comme vestiges de leur passage, l'ankylose de l'article et les formations osseuses qui l'entourent.

Il eut la région fessière droite atteinte en 1887 ; la partie moyenne du thorax, à gauche, au niveau des muscles grand dorsal, petit et grand ronds, en 1888 ; enfin en 1889, l'épaule, le bras, la région poplitée, le mollet, le cou-de-pied et la face dorsale du pied, du côté gauche, furent simultanément envahis.

Cette 6e attaque a été la dernière, elle a fini par ossifier la majorité des muscles de notre malade ; elle a été très vive car l'épuisement du malade était tel qu'il dut garder le lit pendant huit mois. Tant qu'il a joui de la liberté de son bras gauche, Albert Schwartz, en explorant souvent les régions malades, a pu se rendre compte que les masses osseuses néoformées augmentaient de volume avec le temps d'une façon continue mais insidieuse, sans provoquer, comme

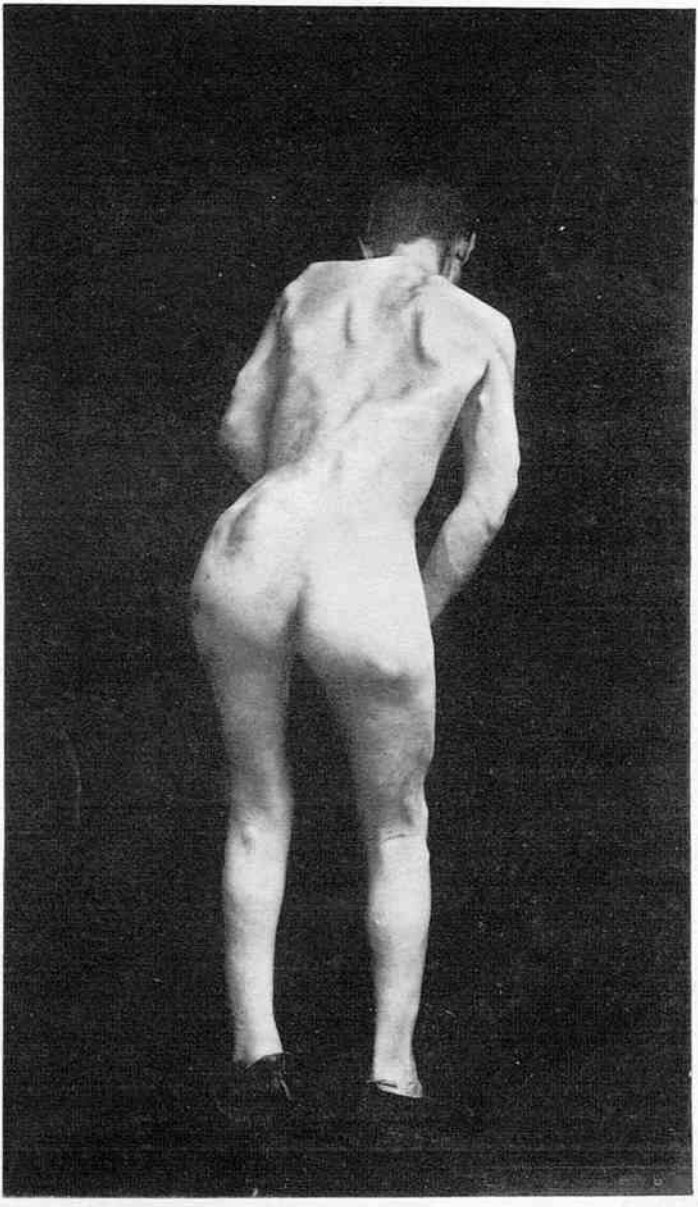

MYOSITE OSSIFIANTE PROGRESSIVE

(Weill et Nissim)

dans les poussées antérieures, des accidents aigus. Toutes les poussées se sont montrées à la même époque, en avril, et chacune d'elle a duré trois mois, les quatre premières ont envahi le côté droit, les deux dernières, au contraire, le côté gauche.

Délivré des attaques qui l'ont cloué au lit durant le printemps de 6 années consécutives, notre malade commença alors un voyage à travers l'Europe et il se fit successivement voir à Assaky et Billroth qui lui enlevèrent chacun une languette osseuse pour en faire l'examen microscopique.

Il a été ensuite à Berlin où Virchow l'a présenté à la Société de médecine, à Vienne (vu par Linsmeyer), à Fribourg (vu par Kraske), à Lyon. A son arrivée à Paris, il vint à la consultation de l'hôpital de Rothschild et notre maître M. le Dr Weill, l'a présenté à l'académie de médecine dans la séance du 26 mai 1896.

L'état du malade était alors le suivant :

Intelligence intacte ; la parole est facile malgré une ankylose de la mâchoire dont nous allons parler bientôt.

La tête est dans la rectitude, légèrement penchée du côté gauche, le malade ne peut lui faire exécuter aucun mouvement. Dans la station debout le malade s'appuie sur une canne; il est penché en avant et un peu sur la droite. (Pl. XIX.)

Les articulations temporo-maxillaires sont extrêmement bridées ; on y distingue pourtant quelques légers mouvements ; les masséters ne semblent pas présenter des ossifications dans leur épaisseur, ils sont fibreux ; il en est de même des temporaux dont les fibres antérieures cependant font une saillie sensible sur le bord antérieur de la fosse temporale, à chacune de leur contraction. Il est impossible de décrire l'état des ptérygoïdes par suite de l'ankylose de la mâchoire. L'ankylose presque complète de la mâchoire inférieur a réduit le malade à se faire sauter quatre dents pour s'alimenter, une canine et la première molaire de chaque mâchoire. C'est par cette brèche qu'il introduit dans sa bouche ses aliments solides et liquides.

Les solides il ne les mâche pas, il les enduit seulement de salive et les avale, ce qui détermine, de temps en temps, des troubles gastriques. Pour prendre des liquides, il se sert d'un long tube en verre. Les muscles orbiculaires des lèvres étant restés indemnes, la succion lui est très facile. Du reste tous les petits muscles de la face ont été respectés : la mimique est expressive ; les muscles qui meuvent le globe oculaire sont indemnes et il peut porter la pupille dans tous les sens.

Les muscles sterno-mastoïdiens durs, rigides, dépourvus d'ossifications se dessinent sous la peau comme chez les individus âgés et amaigris.

A la nuque, de chaque côté de la ligne médiane, on constate une masse osseuse semblant provenir des apophyses transverses des vertèbres et ayant envahi en partie les puissants paquets musculaires de cette région.

Les régions antérieures du cou ont été au contraire complètement respectées ; c'est là du reste un fait que nous allons noter en passant pour les autres parties du corps également ; les plans musculaires antérieurs des membres supérieurs, du tronc, des jambes, ont été partout à peine touchés par l'ossification, tandis que les plans musculaires postérieurs ont été violemment atteints.

Au thorax les pectoraux sont atrophiés et tendus, fibreux ; leur bord inférieur se montre saillant comme une corde tendue.

De l'apophyse coracoïde droite on voit partir une jetée osseuse qui se prolonge obliquement en bas et en dehors le long du tendon commun du coraco-huméral et de la courte portion du biceps, dans l'étendue de 5 centimètres ; cette lamelle existe du côté opposé, mais elle est moins marquée.

Les articulations sterno-claviculaires et chondro-sternales supérieures sont mobiles ; les muscles intercostaux inférieurs sont durs, résistants et cette consistance se différencie nettement de celle des espaces intercostaux supérieurs, les premiers semblent atteints par le processus néoplasique. A chaque respiration on voit les côtes supérieures et la clavicule se soulever légèrement tandis que les espaces intercostaux inférieurs, à partir du sixième, restent immobiles ; le diaphragme fonctionne énergiquement : la respiration est en somme costale supérieure et surtout diaphragmatique. (Pl. XX.)

Au bras droit le biceps et le brachial antérieur sont restés indemnes, le deltoïde est extrêmement atrophié. Le triceps brachial est complètement ossifié et cette ossification, qui atteint 3 centimètres et demi d'épaisseur est beaucoup plus volumineuse à sa partie inférieure où elle se montre bosselée, irrégulière, à fleur de peau. (Fig. 1.) Elle se continue en haut avec celle des muscles ronds et grand dorsal, tous les trois confondus en un seul os et adhérant lui-même au bord externe de l'omoplate. L'articulation scapulo-humérale, bridée par les masses osseuses, se trouve ankylosée ; l'épaule se soulève, mais difficilement et très légèrement, en masse, humérus, clavicule et omoplate à la fois.

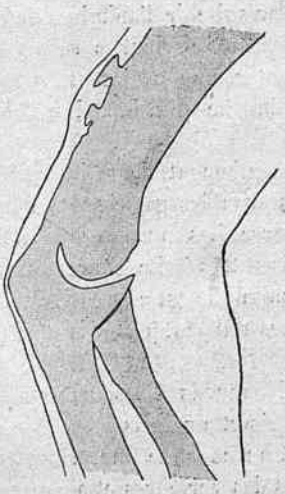

Fig. 1. — Radiographie du bras droit ; on voit l'ossification du triceps faisant corps avec l'humérus et envoyant des exostoses en arrière.

L'avant-bras est intact ; les quelques tubérosités osseuses de nouvelle formation que l'on remarque, existaient à la partie supérieure de sa face dorsale, un peu au-dessous et en dehors de l'olécrâne, au niveau du muscle anconé, muscle dépendant lui-même au point de vue anatomique pur, de la portion interne en triceps qu'il semble continuer.

L'extension et la flexion complètes de l'avant-bras sur le bras sont impossibles.

La pronation est parfaite, la supination se fait à moitié, l'avant-bras restant dans une position intermédiaire entre la supination et la pronation.

Les mouvements du poignet et des doigts s'exécutent tous bien.

Au niveau de la tabatière anatomique, les tendons du long abducteur et un court extenseur du pouce, présentent un petit nodule gros comme un petit pois, de consistance cartilagineuse, roulant sous le doigt et suivant les mouvements des tendons.

A quelques détails près, *le membre supérieur gauche* présente les mêmes



MYOSITE OSSIFIANTE PROGRESSIVE

(Weill et Nissim)

MASSON & Cie, Editeurs.

particularités que le droit. Mêmes modifications dans la musculature et l'articulation de l'épaule ; comme à droite, le triceps est également envahi ici, mais la masse néoplasique est moins épaisse et moins bosselée ; elle s'arrête aussi à une distance plus grande du coude. De sorte que les mouvements de cet article sont beaucoup plus étendus : l'extension est presque complète, la flexion arrive à angle droit seulement.

A l'union des trois quarts supérieurs du bras avec l'inférieur, se voit une fourche cartilagineuse obliquement dirigée en bas et en dehors, longue de 10 centimètres environ, large de 1, flexible et très mobile ; elle est située immédiatement sous la peau, à cheval sur le biceps et le brachial antérieur.

Les deux bras restent écartés du tronc, comme dans la luxation intra-coracoïdienne double.

A l'extrémité supérieure de l'avant-bras, au niveau des insertions du muscle anconé, on trouve les mêmes tubérosités qu'à droite, mais moins accusées.

Le reste de l'avant-bras, le poignet, les doigts n'offrent rien à signaler.

Le dos d'Albert Schwartz est extraordinairement accidenté ; néanmoins en l'examinant de près on y distingue une symétrie, qu'on pourrait qualifier de parfaite, dans la répartition des masses osseuses et l'envahissement des muscles par les travées néoplasiques.

Le bord supérieur des muscles grands dorsaux ossifiés fait une saillie considérable qui se continue avec l'angle inférieur de l'omoplate et les muscles ronds transformés. Pour être plus précis, disons qu'à droite, le grand dorsal passe en dehors de l'angle de l'omoplate, et qu'à gauche au contraire le muscle ossifié recouvre cet angle.

Au-dessus se voit une profonde vallée, bordée latéralement par le bord interne des omoplates écartés de la ligne médiane, et limitée, en haut, par les faisceaux inférieurs du trapèze, également ossifiés, de sorte que la dépression centrale offre, dans son ensemble, la forme d'un cœur de carte à jouer légèrement irrégulier.

Au delà de la 2e vertèbre dorsale, on ne retrouve plus sur le dos la saillie des apophyses épineuses. Les mouvements de la colonne vertébrale sont entièrement abolis, sauf au niveau des 6e et 7e vertèbres cervicales où ils existent, mais sont très limités. Les muscles sus et sous-épineux sont atrophiés, et les fosses qu'ils comblent sont assez accusées.

Deux jetées osseuses partent des angles supérieurs et internes des omoplates ; elles vont en haut et en dedans et se confondent avec le trapèze cervical ; ces travées osseuses semblent indiquer la transformation des muscles angulaires de l'omoplate.

Plus bas, au niveau de la cambrure lombaire, on remarque une grosse masse transversale, d'où partent deux colonnes osseuses, obliquement dirigées en bas et en dehors ; elles se perdent la droite après un trajet de 13 centimètres environ sur l'articulation sacro-iliaque droite ; l'autre plus volumineuse, sur les tubérosités siégeant au niveau de la fosse illiaque externe. Elles réapparaissent bientôt et se prolongent en bas jusqu'aux articulations coxo-fémorales

qu'elles immobilisent et se confondent bientôt avec les grands trochanters et les insertions musculaires qui vont jusqu'à la bifurcation de la ligne âpre. Cette disposition est surtout marquée à gauche.

L'ischion droit offre une grosse masse osseuse au niveau de laquelle il s'est développé une large bourse séreuse.

Sauf l'ankylose de l'articulation coxo-fémorale, *le membre inférieur droit* a été peu touché :

L'articulation du genou est indemne ; au-dessous d'elle on remarque un épaississement notable de la tubérosité interne du tibia, et une hyperostose grosse comme une noix au devant de la tête de l'astragale ; celle-ci limite les mouvements du pied dont la flexion ne peut pas dépasser l'angle droit.

Les extrémités antérieures des métatarsiens sont épaissies comme dans le rhumatisme déformant. Hallux valgus du gros orteil.

Le membre inférieur gauche au contraire a été fortement éprouvé.

L'articulation coxo-fémorale est ankylosée.

La région poplitée présente une grosse travée s'élevant en haut jusqu'au tiers inférieur de la cuisse et descendant en bas jusqu'au tiers supérieur de la face postérieure de la jambe en s'épaississant et s'élargissant de plus en plus ; à sa partie inférieure, elle atteint en effet les deux tiers de l'épaisseur de la jambe. Elle constitue une espèce de pont très solide, jeté entre les deux segments du membre et immobilisant l'article. Les battements de l'artère poplitée se perçoivent sur son côté exerne. (Fig. 2.)

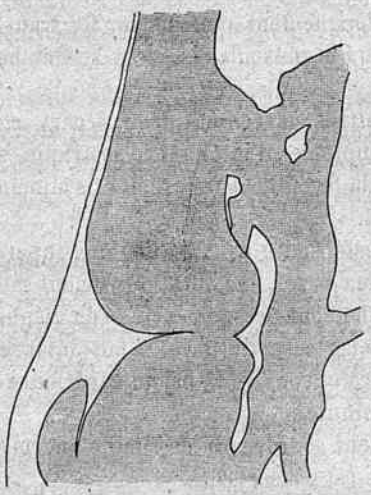

Fig. 2. — Radiographie du genou gauche ; elle montre dans le creux poplité une masse osseuse solidement réunie au fémur et au tibia et jetée comme un pont entre les deux segments du membre inférieur.

Autour du genou, il n'existe pas d'autres formations osseuses, la rotule est libre.

L'ankylose du genou a eu pour effet une atrophie marquée des muscles de

la cuisse : sa circonférence à quatre travers de doigt de la rotule, est de 35 centimètres à gauche, de 40 à droite.

Même épaississement au niveau de la tubérosité du côté interne du tibia que du côté opposé.

Le tendon d'Achille est tendu comme une corde.

Les os de la jambe sont gros à leur partie inférieure, immédiatement au-dessus de l'articulation tibio-tarsienne ankylosée ; leur circonférence à ce niveau est de 24 centimètres, elle est de 22 seulement à droite.

Le pied tout entier est gros, massif, avec un dos proéminent, rappelant, de loin, le pied des tabétiques. Par suite de l'ankylose du genou à angle obtus, le talon reste distant du sol de 10 centimètres. Le séjour du malade à l'hôpital de Rothschild nous a permis d'assister au développement de deux pointes osseuses nouvelles sur la face dorsale du pied.

Le gros orteil est ankylosé. De la partie externe de son extrémité libre, part un appendice osseux, du volume d'une noix et donnant l'apparence d'un véritable orteil supplémentaire.

Là où les mouvements sont libres, les muscles sont assez développés ; ils offrent une diminution quantitative de l'excitabilité électrique mais pas des changements qualitatifs. Ils sont très excitables mécaniquement. Si l'on frappe sur un point, on voit se contracter tout un groupe musculaire siégeant dans le voisinage et montrer des contractions fasciculaires et cela bien que l'amaigrissement ne soit pas bien prononcé.

Réflexes rotulien et plantaire droits légèrement exagérés.

Nous nous sommes longuement étendus sur les transformations survenues dans les systèmes osseux et musculaires, nous serons beaucoup plus brefs sur les autres appareils.

Les fonctions végétatives s'exécutent bien, à part, comme nous l'avons vu plus haut, quelques symptômes d'intolérance gastrique, se montrant, de temps en temps, par suite de la façon défectueuse dont s'alimente le malade.

Foie et rate normaux.

La respiration est très obscure dans les régions supérieures du thorax, très exagérée au contraire aux bases, modifications tenant sans doute à l'immobilité des côtes et au fonctionnement presque exclusif du diaphragme. Même au repos le malade présente une certaine dyspnée. Il fait intervenir les muscles de la ceinture omo-claviculaire et soulève la partie supérieure du thorax ; il offre 20 à 24 respirations à la minute.

Les bruits du cœur sont sourds, pas de souffle anormal.

La puissance génitale est conservée.

Voici une des analyses d'urine : chlorure de sodium, 8 gr. 70 ; phosphates, 2 gr. 70 ; urée, 29 gr. 2 ; acide urique, 0.52 par litre.

Sensibilité et organes des sens normaux. (*A suivre.*)

UN CAS

DE

MALADIE DE FRIEDREICH A DÉBUT TARDIF.

AUTOPSIE

PAR

LÉON BONNUS

Ancien interne des hôpitaux.

L'époque de l'apparition des premiers phénomènes de la Maladie de Friedreich est sujette à de grandes variations ; tandis que certains sujets sont atteints à l'âge de cinq et huit ans, d'autres, au contraire, voient les premiers phénomènes cliniques se manifester à l'âge de quinze, seize et dix-huit ans. Il existe même des cas où ce début clinique se fait à une époque beaucoup plus tardive, à vingt ans, vingt-trois ans et même vingt-cinq ans. L'examen anatomo-pathologique, quand il a pu être pratiqué, a confirmé le diagnostic de Maladie de Friedreich. Le fait que nous allons rapporter en est un exemple.

OBSERVATION.

Jules G..., 39 ans, corroyeur, entré à l'hôpital Cochin, salle Woillez, dans le service du Dr Chauffard.

Père mort hémiplégique à 68 ans, très alcoolique, d'après les dires du malade. Employé chez un marchand de produits chimiques, il buvait autant d'alcool qu'il pouvait en dérober.

Mère âgée de 63 ans, encore bien portante, et pouvant s'occuper des soins du ménage.

Le malade a deux sœurs et un frère.

Les deux sœurs, âgées de 30 ans et de 25 ans, sont bien portantes.

Le frère est atteint de maladie de Friedreich.

Dans les *antécédents personnels*, nous ne trouvons à signaler que plusieurs attaques de rhumatisme articulaire aigu. Pas d'éthylisme. Pas de syphilis.

La maladie semble avoir débuté en 1883 ; il y a donc 13 ans. G... avait 25 *ans* et venait de terminer son service militaire. A ce moment, il remarque qu'il ne marche plus d'aplomb, qu'il trébuche facilement, qu'il oscille en marchant, qu'il festonne, tous phénomènes s'accentuant dans l'obscurité. Jusqu'ici il est seul à s'en apercevoir, ce n'est que plus tard qu'on lui dit qu'il marche comme un homme ivre.

Il a aussi souvent des migraines ophtalmiques du côté gauche.

Vers le milieu de 1884, apparition de douleurs fulgurantes dans les membres inférieurs ; douleurs extrêmement vives dans la région fessière, s'irradiant jusqu'aux orteils et plus marquées à droite. Plus tard, douleurs en ceinture et dans les membres supérieurs (sphère du cubital).

En 1890. — Troubles moteurs du côté des membres supérieurs ; les mouvements deviennent brusques, saccadés.

Vers 1891, apparition des troubles de la parole.

En 1892, il entre à la Salpêtrière, en même temps que son frère Louis. On constate alors une démarche surtout titubante dépassant à droite et à gauche la ligne de marche, avec quelques mouvements de projection comme chez les ataxiques. Les yeux fermés, la marche est impossible, l'incoordination augmente. Vacillation de la tête. Réflexe rotulien aboli.

Les membres supérieurs, pendant l'occlusion des yeux, présentent de l'incoordination ; la parole est lente et saccadée. Pas de nystagmus. Pas de troubles trophiques, pas de pied-bot. Légère scoliose.

Diagnostic porté par Charcot : Maladie de Friedreich.

Agénésie complète depuis deux ans.

G... ne pouvait se livrer à aucun travail ; il ne pouvait plus sortir, en raison de l'incertitude de sa marche, qu'en donnant le bras à une autre personne, quand, en août 1895, il est atteint d'une pneumonie droite. A la suite se montre une pleurésie séro-fibrineuse qui devient plus tard pleurésie purulente et pour laquelle on lui fait, chez lui, de septembre 1895 à janvier 1896, cinq thoracentèses.

Il entre dans le service, le 17 février, dans un état de cachexie très avancé, le corps très amaigri, les joues creuses, le facies plombé.

On constate une pleurésie droite ; le lendemain de son entrée, il a une vomique d'un pus très fétide, et il meurt au bout de 13 jours, le 25 février.

L'examen du malade, en tant que Maladie de Friedreich, a été fait aussi complètement que le rendait possible son état de faiblesse, qui l'empêchait de se tenir debout et ne lui permettait de se mouvoir que difficilement dans son lit.

Troubles moteurs. — Du côté des membres inférieurs, il y a abolition complète du réflexe rotulien ; l'incoordination est extrême, semblable à l'incoordination tabétique avancée ; quand on lui dit de croiser les jambes, il hésite un instant, puis lève brusquement la jambe à une grande hauteur au-dessus du lit. Autant qu'on peut en juger, la force musculaire paraît conservée.

Du côté des membres supérieurs, l'incoordination est aussi très marquée : avec l'index, il n'atteint qu'en tâtonnant le bout de son nez. Si on lui dit de prendre un verre, il le saisit facilement, mais son bras présente une série de mouvements successifs, qui diminuent d'amplitude en approchant du but. La main ne plane pas ; de plus, l'objet une fois saisi est bien en main. Plusieurs fois, en voulant prendre sur sa table une bouteille ou un verre, il lui est arrivé de renverser les objets voisins.

La sensibilité générale paraît intacte. Le malade a toujours bien senti le sol

sous ses pieds, sauf vers les derniers temps, où il lui semblait qu'il marchait sur de l'ouate. Sur toutes les parties du corps, le contact, la piqûre, le froid et le chaud sont également bien sentis ; il n'y a pas de retard dans les perceptions, les localisations sont exactes.

Le sens musculaire est un peu diminué, le sens articulaire conservé. La notion de position est conservée sans être abolie ; il lui arrive quelquefois de perdre ses jambes dans le lit.

Douleurs en ceinture légères et siégeant sur le trajet des derniers nerfs lombaires. Pas de crises gastriques. Douleurs légères sur le trajet du sciatique, surtout à gauche. Dans les membres supérieurs le malade sent des fourmillements.

La *parole* est lente, monotone, traînante ; on a quelquefois de la peine à comprendre.

Pas d'atrophie linguale.

Du côté des yeux, il n'y a ni paralysie, ni nystagmus, ni rétrécissement du champ visuel. Les pupilles sont égales, paresseuses, réagissant à l'accommodation, elles paraissent réagir mal à la lumière ; mais cet examen a été imparfaite en raison des conditions dans lesquelles il a été pratiqué.

Rien du côté des organes génito-urinaires, sauf le réflexe crémastérien aboli et la pression testiculaire non douloureuse.

Il existe une légère scoliose à convexité droite.

G... n'a jamais eu de vertiges ; il a un caractère vif et emporté et a conservé toute son intelligence.

Autopsie faite 28 heures après la mort. — A l'ouverture du thorax, on constate une pleurésie droite avec très gros épaississement de la plèvre ; il existe quelques rares tubercules au sommet des deux poumons. Il n'y a rien à signaler du côté des autres organes.

La scoliose, une fois le canal rachidien ouvert, est très peu marquée.

Cerveau. — Configuration extérieure et aspect normaux. Pas d'athérome. Poids : 1,200 grammes.

Cervelet. — La surface extérieure est de configuration normale ; elle présente cependant sur la face supérieure et surtout au niveau de la grande circonférence, des granulations analogues aux granulations de Pacchioni. *Il n'y a pas d'atrophie.* — Poids : 155 grammes.

Le bulbe et la protubérance paraissent normaux.

Moelle. — Les méninges paraissent saines ; une fois celles-ci incisées, la moelle apparaît grêle dans son ensemble ; mais cette gracilité est plus marquée à la région dorsale inférieure. Les racines antérieures sont normales comme volume et comme coloration. Les racines postérieures, au contraire, sont grêles et surtout nettement grisâtres, formant avec les premières un contraste très marqué.

A la coupe, on voit à l'œil nu avant tout durcissement : à la région cervicale, une teinte grise de sclérose dans les cordons postérieurs surtout au niveau du cordon de Goll et dans les cordons antérieurs, au niveau du faisceau de Türck.



A

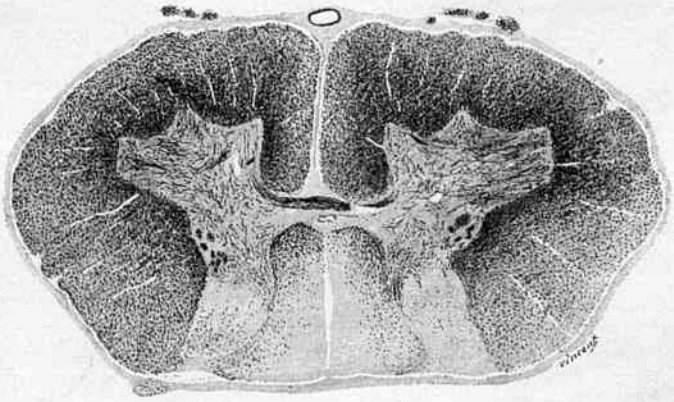

B

MALADIE DE FRIEDREICH

A DÉBUT TARDIF

(*L. Bonnus*)

A. Coupe du bulbe à sa partie inférieure.
B. Coupe de la moelle au niveau de la VIIe cervicale.

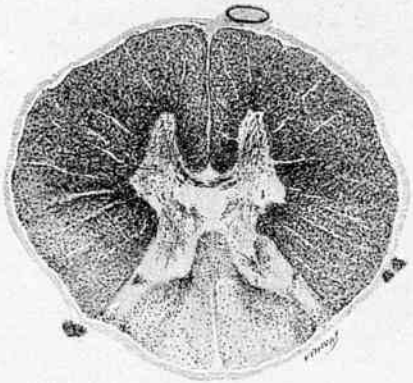

C



E

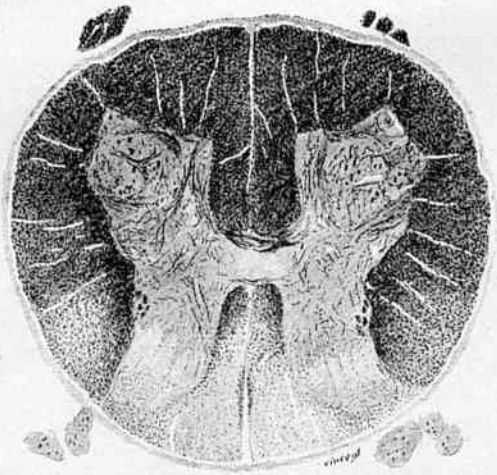

D



F

MALADIE DE FRIEDREICH

A DÉBUT TARDIF

(*L. Bonnus*)

C. Coupe de la moelle au niveau de la IXe dorsale.
D. Coupe de la moelle au niveau de la IIe lombaire.
E. Coupe de la moelle au niveau de la IIIe sacrée.
F. Coupe du nerf musculo-cutané.

A la région dorsale, la même teinte grisâtre se montre dans les cordons postérieurs qui paraissent plus atteints.

A la région lombaire, la teinte grise translucide occupe tout le cordon postérieur d'une façon à peu près symétrique ; la zone cornu-commissurale et le centre ovale de Flechsig ont conservé leur coloration normale.

Examen histologique. — Le système nerveux central (cervelet, bulbe et moelle) a été durci et fixé par les sels de chrome et le formol. Les fragments après inclusion à la celloïdine ont été colorés par les méthodes ordinaires (picrocarmin, picrocarmin et hématoxyline de Weigert-Pal, procédé d'Azoulay), d'autres fragments ont été colorés par les procédés de Nissl et de Marchi.

Le cône terminal est sain.

Région sacrée. — Il y a une sclérose assez marquée des cordons postérieurs ; la lésion est plus accusée au niveau des zones radiculaires postérieure et moyenne, la zone antérieure n'est pas très touchée. La zone de Lissauer est altérée. (Pl. XXII, E.)

Dans les cordons latéraux existe une légère sclérose au niveau de la region qu'occuperait le faisceau pyramidal croisé, mais là la sclérose est moins accentuée que dans les régions plus élevées et l'on rencontre encore une assez grande quantité de fibres saines.

Région lombaire. — Sclérose des cordons postérieurs, symétrique, prenant la totalité des zones radiculaires postérieure et moyenne respectant presque entièrement la zone radiculaire antérieure, surtout la zone cornu-commissurale. La zone de Lissauer est altérée. Le centre ovale de Flechsig paraît conservé. Même dans les parties les plus altérées (zones radiculaires postérieure et moyenne) il y a un semis de fibres saines. Dans les cordons latéraux il existe une sclérose du faisceau pyramidal croisé. (Pl. XXII, D.)

Région dorsale. — La dégénérescence occupe la topographie précédente, bien que plus accusée au niveau des cordons postérieurs où les zones radiculaires antérieure et cornu-commissurale sont sclérosées. Au contraire, la zone de Lissauer est relativement peu atteinte. (Pl. XXII, C.)

Dans les cordons latéraux, la lésion est plus diffuse ; elle occupe le territoire du faisceau pyramidal croisé, celui du faisceau cérébelleux direct, mais moins marquée dans ce dernier.

Dans les cordons antérieurs, on constate une sclérose nette du faisceau pyramidal direct.

Les cellules de la corne antérieure sont normales.

Les cellules de la colonne de Clarke sont altérées ; elles sont en moins grand nombre et paraissent plus petite que sur une moelle normale. Les fibres paraissent aussi atrophiées.

Région cervicale. — Même topographie des lésions. Dans les cordons postérieurs, la zone radiculaire antérieure possède beaucoup de fibres saines. Le faisceau pyramidal direct est très altéré et la sclérose paraît se prolonger sur le territoire du faisceau de Gowers. (Pl. XXI, B.)

Bulbe. — Sclérose des noyaux de Goll et de Burdach, au niveau du collet du bulbe (Pl. XXI, A) au-dessus, nous n'avons rien trouvé ; le bulbe est normal.

Cervelet. — Les morceaux examinés ont été pris dans les deux hémisphères, et dans le vermis superior. En aucun point il n'existe d'altération ; les cellules de Purkinje, en particulier, sont normales comme nombre et comme dimensions.

Les méninges rachidiennes sont absolument normales. Les artères extra-médullaires sont intactes, les artères intra-médullaires dans les parties sclérosées paraissent un peu épaissies, en tous cas, la lésion est très peu marquée.

Les racines rachidiennes antérieures sont normales. Les racines postérieures présentent de très grosses lésions de dégénérescence ; les fibres à myéline sont très nombreuses ; il en existe au contraire un très grand nombre où la myéline a disparu.

Les nerfs médians, sciatiques, tibial antérieur et musculo-cutanés ont été examinés. Tous présentent des lésions de dégénérescence très manifeste. Les fibres à myéline sont en très petit nombre.

Dans un nerf musculaire, le nerf du biceps crural, les fibres saines sont en plus grand nombre.

Des fragments des muscles biceps crural et jambier antérieur, nous ont paru normaux.

En résumé, il règne sur toute la hauteur des cordons postérieurs une sclérose très accentuée qui semble commencer au niveau de la troisième sacrée et se terminer aux noyaux bulbaires des cordons. On peut dire que, d'une manière générale, le centre ovale de Flechsig et la zone cornu-commissurale sont relativement, sinon complètement respectés.

Dans les cordons latéraux, la sclérose s'étend de la région sacrée à la région cervicale supérieure, occupant les territoires des faisceaux pyramidal croisé, cérébelleux direct et faisceau pyramidal direct : peut-être même, à la région cervicale, atteint-elle le faisceau de Gowers ?

*
* *

C'est là un cas de Maladie de Friedreich, dont quelques points, outre l'âge du début, nous paraissent intéressants à relever.

Au point de vue clinique, nous avons noté des douleurs fulgurantes. Cela paraît anormal. On a fait des douleurs fulgurantes un symptôme différentiel entre le tabes et la Maladie de Friedreich, mais cette opinion est trop exclusive, les douleurs fulgurantes se rencontrant aussi, mais beaucoup moins fréquemment dans la maladie de Friedreich ; elles sont, en effet, signalées dans un certain nombre d'observations. D'ailleurs Charcot (Cliniques 1888) les admettait bien que rares, et depuis, d'autres auteurs pensent de même.

M. Déjerine (1) en a présenté deux cas très nets. Chez l'un de ses malades en particulier, les « douleurs fulgurantes duraient depuis onze ans.

(1) Déjerine, *Sur une forme particulière de maladie de Friedreich avec atrophie musculaire et troubles de la sensibilité.* Soc. de biologie, 1890, p. 43.

Ces douleurs sont quelquefois tellement aiguës, qu'elles l'arrêtent brusquement dans sa marche ; parfois même, elles sont si fortes qu'il sent ses jambes s'affaisser sous lui et qu'il tombe à terre. Au lit, elles se manifestent également ».

Au point de vue anatomo-pathologique, le fait que nous rapportons ne s'éloigne pas de la description habituelle, du moins en ce qui concerne la moelle ; les lésions que nous avons trouvées sont celles que l'on rencontre ordinairement, bien que la sclérose du faisceau de Turck ne soit pas signalée dans tous les cas. Nous avons signalé aussi l'intégrité des vaisseaux de la moelle.

Un autre fait à relever, c'est l'altération très grande des nerfs périphériques. Pareille constatation est assez rare. Faut-il mettre cette névrite sur le compte de la pleurésie purulente, qui a causé la mort de notre malade? Nous ne le pensons pas, les douleurs fulgurantes étant d'une date beaucoup plus ancienne, puisqu'elles ont apparu en 1884, c'est-à-dire onze ans auparavant. D'ailleurs, dans un certain nombre de cas (Friedreich 1er cas ; Rütimeyer 2e cas), les nerfs ont été trouvés atteints, beaucoup moins profondément, il est vrai.

Guizetti (1) dans un cas personnel, a fait une étude complète des racines rachidiennes et d'un certain nombre de nerfs. Membre inférieur : collatéral interne du pouce, pédieux, tibial antérieur, tibial postérieur : sciatique (tronc), saphène interne et nerf du quadriceps crural. Membre supérieur : collatéral externe du pouce, radial, médian, brachial cutané, musculo-cutané après sa sortie du coraco-brachial, etc.

Les nerfs sont très altérés. Les racines antérieures sont saines, les postérieures très malades. Il en était de même dans notre cas.

« Au commencement du nerf (là où commence le nerf mixte, formé par la réunion de deux racines) sur une section transversale, on distingue un ou deux faisceaux constitués entièrement par des fibres grosses qui doivent représenter uniquement les prolongements de la racine antérieure ; à côté, d'autres faisceaux composés de fibres grosses et petites et provenant de la racine postérieure, etc.

De tout cela, nous pouvons retenir que les fibres fines qu'on observait dans les nerfs mixtes, doivent provenir uniquement des racines postérieures et être par conséquent fibres sensitives, et que d'une même provenance et d'une même nature devaient être les fibres fines trouvées dans les nerfs musculaires.

Il en vient la conclusion que, dans ce cas actuel de Maladie de Fried-

(1) Guizetti, *Le alterazioni dei nervi periferici e dei ganglii spinali in un casi caso di malattia di Friedreich e loro rapporto con le alterazioni delle radici spinali posteriori.* Riforma medica, 1893, 17-20 juin.

reich, il existait dans les nerfs mixtes une atrophie systématique des fibres sensitives tant cutanées que musculaires. »

Le dernier point à considérer, c'est l'état du cervelet. Le cervelet a été trouvé normal macroscopiquement et microscopiquement, il n'y avait pas d'atrophie, il n'y avait aucune lésion des cellules de Purkinje. Un pareil fait ne vient pas confirmer l'hypothèse de Hammond, Senator, attribuant la Maladie de Friedreich à l'atrophie primitive du cervelet ; il vient au contraire à l'appui de l'opinion qui fait dépendre la Maladie de Friedreich d'une sclérose systématisée combinée de la moelle, opinion soutenue par presque tous les auteurs.

Il existe d'autres cas de Maladie de Friedreich à début tardif. Le frère de ce malade a vu les premiers phénomènes apparaître à l'âge de 21 ans (1); un malade de M. le professeur Raymond a été atteint à l'âge de 23 ans (2). Bezold (3) donne l'observation de deux malades pris respectivement à 20 et 21 ans.

Une malade de Carré (4) a été atteinte à 22 ans ; un de Gowers (5) à 21 ans ; ceux de Dreschfeld (6) à 21, 20, 20, 23 ans ; celui deBrousse (7) à 25 ans ; celui d'Auscher (8) à 25 ans ; celui de Musso (9) à 25 ans.

Il semble qu'il y ait des degrés dans la débilité congénitale des systèmes médullaires atteints. Si la débilité est grande, on verra se développer des cas de Maladie de Friedreich à début précoce ; si, au contraire, la débilité est peu accentuée, on assistera à l'évolution d'une maladie de Friedreich à début tardif.

(1) Bonnus, *Contribution à l'étude de la maladie de Friedreich à début tardif*. Th. de Paris, 1898.

(2) *Id.*

(3) Bezold, *Etude clinique sur la Maladie de Friedreich*. Th. Elangen, 1894.

(4) M. Carré, *De l'ataxie locomotrice progressive*. Th. Paris, 1862.

(5) Gowers, *On family affected with locomoter ataxy*. Transactions of the clinical Society. London, 1881, vol. XIV.

(6) Dreschfeld, *On family predisposition in locomotor ataxy*. Manchester and Liverpool medical and surgical Reports, 1876, p. 93.

(7) Brousse, Th. Montpellier, 1882.

(8) Auscher, *Un cas de maladie de Friedreich suivi d'autopsie*. Bulletin de la Société de biologie, 1890, p. 475.

(9) Musso, *Malattia de Friedreich*. Rivista clinica de Bologne, 1884.

SUR LES DIFFORMITÉS CONGÉNITALES DU CERVEAU

DANS LEURS RAPPORTS AVEC

L'ÉTAT DES CELLULES NERVEUSES DE LA MOELLE (1)

PAR

N. SOLOVTZOFF

Prosecteur de la Maison des Enfants Trouvés
à Moscou.

Les difformités congénitales du cerveau sont très variées. Sous l'influence des causes qui peuvent troubler le développement du fœtus, soit au moment de la conception, soit pendant sa vie embryonnaire, le développement du cerveau peut être vicié. Alors apparaissent des anomalies cérébrales qui se traduisent cliniquement par des phénomènes de développement incomplet de fonctions psychiques. Quelquefois ces difformités se manifestent déjà à un âge très précoce. Chez les idiots, par exemple, les symptômes morbides se remarquent déjà un an ou deux ans après leur naissance, et de même que chez les microcéphales, on peut déjà en faire le diagnostic pendant les premiers mois de leur apparition au monde. Outre les difformités de l'aspect extérieur de la tête, qui se manifestent plus ou moins vite après la naissance, il existe encore des anomalies de cerveau, qui ne sont pas accompagnées de difformités extérieures et qui apparaissent à un âge plus avancé, vers 10 ou 12 ans ; dans ces cas l'arrêt du développement du cerveau, et par conséquent de l'activité psychique, présente beaucoup de variations, et selon le degré de ce retard apparaissent des idiots et des déments. Enfin, en dehors des difformités du cerveau, qui excluent la vie psychique de l'individu, il en existe d'autres, plus fortes encore, par suite desquelles l'enfant ne peut presque pas vivre. Il s'agit ici des modifications du cerveau, si profondes qu'il est souvent impossible de reconnaître pour un cerveau la masse informe que renferme le crâne.

Les difformités de cette catégorie proviennent le plus souvent de ce que la voûte crânienne manque totalement, ou en partie ; c'est alors que

(1) Communication faite à la Société des Neurologistes et des Aliénistes de Moscou le 19 décembre 1897.

viennent au monde des *hémicéphales*, c'est-à-dire, des êtres à demi-tête, qui pour la plupart naissent morts, mais qui, dans des cas exceptionnels, peuvent cependant vivre 2 ou 3 jours ; ils n'ont pas de cerveau, c'est pourquoi on leur donne aussi le nom de *anencéphales*.

Dans d'autres cas, non seulement les os de la voûte crânienne sont fendus, mais la scission se propage aussi à la colonne vertébrale : alors le cerveau manque et la moelle épinière de même.

Une cause tout à fait opposée peut encore provoquer des difformités très accusées du cerveau, c'est lorsque les os crâniens se sont soudés pendant la vie embryonnaire. On observe une très petite tête où les fontanelles manquent et où les os crâniens sont soudés. Ce sont là les *microcéphales*.

Dans les trois cas, que nous allons présenter, il s'agit d'*anencéphalie*, suivant l'ancienne dénomination ; mais il serait plus juste d'employer le terme de *microcéphalie*. En effet la cause qui a provoqué cette difformité est toute particulière. Il n'y avait point ici d'anomalie de la voûte crânienne, ni d'ossification prématurée des os crâniens ; au contraire, malgré un fort degré de microcéphalie, les enfants en question avaient des têtes très grandes. La microcéphalie dans ces cas s'explique par l'accumulation d'un liquide dans un sac complètement fermé situé au-dessous du cerveau, dans la base du crâne, ce qui fit expliquer cette altération par l'hydropysie de la dure-mère ; mais il semble que ce soit plutôt, comme nous le verrons, dans la suite, une simple *hydrocéphalie* interne.

* * *

Obs. I. — D. J..., âgé de 1 mois et 20 jours, était nourri au biberon. Pendant sa vie il ne faisait pas de mouvements volontaires avec ses extrémités et les tenait constamment contractées. L'enfant était pâle, anémique par suite d'une mauvaise nutrition, de sorte que pendant son séjour à la Maison des enfants trouvés, son poids tomba à 2900 grammes au lieu de 3040 grammes qu'il était le jour de son admission. Il est probable que la nutrition artificielle qui provoquait des diarrhées chez l'enfant, fut la cause de sa mort.

Autopsie.— Ce qui frappe avant tout, c'est la grandeur de la tête dont la circonférence est de 44 centimètres, la taille de l'enfant étant de 53 centimètres à la palpation. La tête était fluctuante. Après ablation des enveloppes communes, la tête apparut demi-transparente et avait l'aspect d'une lanterne rosée.

Tous les os crâniens sont séparés, de sorte que, par exemple, entre les os pariétaux il y a une distance de 4 centimètres entre les os frontaux, de 5 centimètres entre l'os pariétal et l'os frontal, 3 cm. 1/2 entre l'os

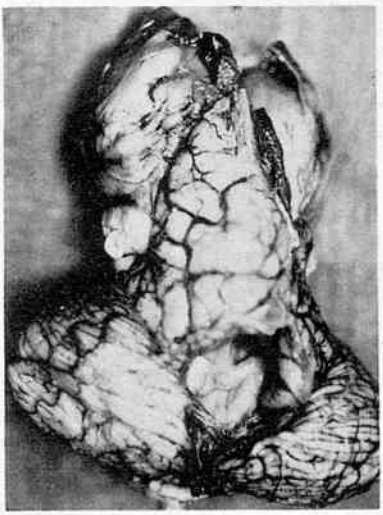

B

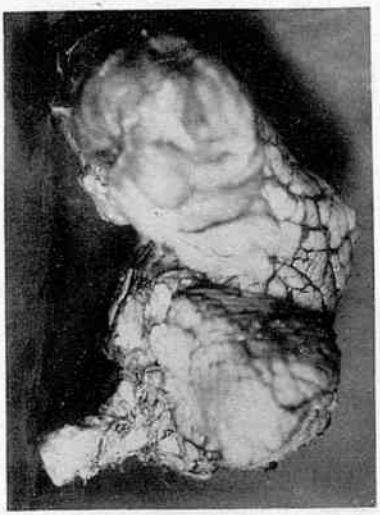

C



D



A



E

DIFFORMITÉS CONGÉNITALES DU CERVEAU

(N. Solovtzoff)

A. — *Cas I.* Cavité cranienne, vide antérieurement. Dans la fosse médiane on voit une portion de substance cérébrale recouverte d'une membrane qui se continue en arrière avec la tente du cervelet. (Ph. Berestneff.)

B. — *Cas I.* Encéphale vu de face, réduit au cervelet, aux couches optiques et à une faible portion des hémisphères. (Ph. Berestneff.)

C. — *Cas I.* Le même vu de profil. (Ph. Berestneff.)

D. — *Cas II.* Encéphale réduit au cervelet et aux couches optiques avec plexus vasculaires. (Ph. Wlaciewsky.)

E. — *Cas III.* Encéphale réduit au cervelet et à deux portions d'hémisphères. (Ph. Wlaciewsky.)

pariétal et l'os occipital, 4 centimètres, et entre l'os pariétal et l'os temporal, 3 centimètres.

A la section de la voûte crânienne il s'écoula 1100 centimètres cubes d'un liquide transparent jaune pâle. Ce liquide contenait beaucoup d'albumine. La surface interne de la voûte crânienne était recouverte d'une membrane d'un blanc bleuâtre ; en plusieurs endroits, elle était couverte d'hémorrhagies pointillées. A l'examen plus détaillé, on remarquera qu'elle était composée de deux feuilles, que l'on pouvait facilement séparer l'une de l'autre. Toute la cavité du crâne, était partagée en deux moitiés par un prolongement falciforme de la dure-mère. Dans la région de la fosse postérieure du crâne le prolongement falciforme se fusionne avec la tente du cervelet. Dans la fosse médiane, il recouvre du côté droit un reste de substance cérébrale et du côté gauche ce prolongement s'amincit et devient si transparent qu'on voit à travers lui une masse cérébrale de la grosseur d'une noix. Dans la fosse crânienne antérieure on ne voit que des os et le long de la ligne médiane courent des faisceaux qui commencent entre les os frontaux et s'attachent à la membrane qui recouvre la masse cérébrale disposée dans la fosse crânienne médiane. (Pl. XXIII, A.)

Lorsque le cerveau fut enlevé on vit la moelle allongée, le cervelet, plus loin un reste des hémisphères, et sur la base inférieure se trouvaient deux couches de la grosseur d'un œuf de pigeon, la couche gauche plus saillante que la couche droite. (Pl. XXIII, B.) Dans l'enfoncement, entre les couches optiques se trouvait un plexus choroïdien. Derrière les couches, on voyait un reste des hémisphères ; du côté gauche ce reste est plus grand, il a 4 centimètres de longueur et est situé directement derrière les couches optiques ; du côté droit il est moins grand, sa longeur est de 3 centimètres. Derrière les hémisphères on voit une fosse à forme rhomboïde dont le fond est recouvert d'une substance cérébrale provenant de l'hémisphère droit. Les tubercules quadrijumeaux antérieurs sont très difformes comprimés qu'ils sont par l'hémisphère droit qui est reporté en arrière ; c'est par cela aussi que s'explique l'apparition d'une grande fissure antérieure entre les deux hémisphères du cervelet. (Pl. XXIII, C.)

Les autres lésions observées à l'autopsie sont une bronchite disséminée capillaire et une entérite folliculaire.

Obs. II. — O. E...., âgée de six jours. Poids, 3,700 grammes. Pendant sa vie elle n'a pas crié, ses extrémités étaient contractées. Elle était nourrie au sein, mais comme elle ne tétait point, on lui injectait directement le lait dans la bouche. Deux fois par jour elle avait des excréments noirs. L'enfant avait une bonne nutrition.

Autopsie. — On constata ce qui suit: une coloration cyanosée de la peau avec nuance ictérique. La conjonctive était jaune. Le cordon ombilical n'était pas encore tombé, était sec et avait 2 centimètres de longueur. La muqueuse du vagin était hémorrhagique. De l'urèthre s'écoulait un liquide purulent. Les glandes mammaires étaient gonflées et à la pression il en sortait du colostrum. Le poids de l'enfant pendant son séjour à la Maison des Enfants-Trouvés tomba à 3500 grammes.

La circonférence de la tête était de 42 cm. 5. La distance entre les os pariétaux était de 4 centimètres, entre les os frontaux 5,5, entre l'os pariétal et l'os occipital de 2 centimètres. La tête était fluctuante. Quand on ôta les enveloppes du crâne, il se produisit une hémorrhagie dans la région de l'os occipital. A la section de la tête il s'écoula 830 centimètres cubes d'un liquide jaune foncé. L'épaisseur des os était normale, toute la cavité du crâne était partagée par le prolongement falciforme en deux moitiés: droite et gauche. Le prolongement falciforme était épaissi et sa surface parsemée d'hémorrhagies pointillées; les os de la voûte crânienne étaient recouverts d'une membrane luisante également parsemée d'hémorrhagies; cette membrane recouvrait dans la fosse crânienne médiane un reste de cerveau et, dans la fosse postérieure, elle adhérait à la tente du cervelet, cachant sous elle le cervelet.

A l'examen plus détaillé du cerveau on constata ce qui suit: la moelle allongée, le cervelet en dessous, un reste du tronc cérébral et un reste des hémisphères long de 5 centimètres et large de 4 centimètres. (Pl. XXIII, D.) Il consistait en une couche de la grandeur d'une noisette, située près de l'extrémité ventrale. Derrière cette couche se trouvait un reste de substance cérébrale, recouvert d'une grosse et luisante membrane; cette dernière était enfoncée en dedans présentant l'aspect d'un enfoncement infundibuliforme, d'où sortait un plexus vasculaire. Cette substance cérébrale pénétrait dans l'intérieur du cervelet et y formait une fissure.

Obs. III. — M. A..., âgé de six jours. La même hydrocéphalie, la même grandeur de tête. Toute la cavité du crâne est partagée en deux moitiés à l'aide du prolongement falciforme; ces deux moitiés n'ont pas de communication entre elles, car le prolongement falciforme descend jusqu'à la base du crâne et recouvre ici un reste de substance cérébrale, situé dans la fosse médiane du crâne; postérieurement, le prolongement falciforme se fusionne avec la tente du cervelet. Au-dessous du cervelet se trouvent deux couches: la longueur de la couche droite est de 4 centimètres et de la gauche de 3 centimètres. La couche droite a la forme d'un fer à cheval, sa partie horizontale ressemble à une fève et sa partie verticale descend jusqu'au corps mamillaire. Du côté gauche on observe aussi un reste de

substance cérébrale, mais il est plus petit. Derrière le reste du cerveau se trouvent les tubercules quadrijumeaux dont les postérieurs ressortent assez nettement ; quant aux tubercules antérieurs, ils manquent en partie, à cause du reste de l'hémisphère droit qui se développa trop en arrière et par cela même défigura non seulement les quadrijumeaux, mais encore forma une fissure dans le cervelet.

*
* *

En comparant les trois cas en question, nous voyons qu'il existe une grande ressemblance entre eux. Dans tous les trois le tronc cérébral seul était conservé, la moelle allongée, le pont de Varole, les tubercules quadrijumeaux défigurés, il est vrai, dans les trois cas et les couches optiques également défigurées. Il n'est presque rien resté des hémisphères ; seulement, dans le 1er cas, le cerveau était un peu plus développé que dans les deux autres. Au-dessus de ce cerveau peu développé s'accumula un liquide dans un sac complètement fermé, car les membranes qui recouvraient les os de la voûte crânienne et une partie de la base, passaient immédiatement dans le cerveau ; c'est dans ce sac que s'amassa le liquide. Une telle accumulation du liquide au-dessus d'un cerveau peu développé fit considérer ces cas comme une hydropisie de la dure-mère, le cerveau n'eut pas de place pour son développement et ainsi survint une anencéphalie. On sait que la dure-mère est composée de deux feuillets et si nous admettons que le liquide s'amassa entre ces deux feuillets, nous voyons que cela a provoqué l'hydropisie de la dure-mère. Donc lorsque le liquide s'accumule entre ces deux feuillets de la dure-mère, les feuillets se sépareraient l'un de l'autre, l'un d'eux irait recouvrir la voûte crânienne, et l'autre le reste du cerveau situé sur la base du crâne ; mais alors on n'aurait dû observer sur les os de la voûte crânienne qu'un seul feuillet de la dure-mère, tandis que dans nos cas la membrane de la dure-mère consistait, comme nous l'avons mentionné plus haut, en deux feuillets, qu'on pouvait librement séparer l'un de l'autre ; ce fait a été confirmé aussi par l'examen microscopique. Par conséquent la division de la dure-mère en deux feuillets n'a pas eu lieu dans nos cas et le liquide s'accumula sous la dure-mère au-dessous du cerveau, et non entre les deux feuillets de la dure-mère.

Nous avons donc affaire ici, non à une hydropisie de la dure-mère mais plutôt à une *hydrocéphalie interne.*

*
* *

Il y a longtemps que de semblables monstruosités du cerveau ont été publiées dans la littérature médicale. Dans les comptes rendus de la Mai-

son des Enfants trouvés, presque tous les ans, on rencontre un ou deux cas d'anencéphalie et d'hydrocéphalie interne. En outre, il y a plusieurs cas avec examen microscopique décrits par différents auteurs. Parmi les ouvrages concernant cette question nous pouvons indiquer ceux de Flechsig, Pick, Dova, de Mme Léonoff (1) et du professeur J. Arnold (2) et d'autres.

Arrêtons-nous sur le cas du professeur Arnold, car ce cas est intéressant par ce fait qu'il s'agit d'un hémicéphale ayant vécu trois jours, ce qui a permis de faire certaines investigations durant sa vie. La voûte crânienne manquait chez l'enfant et la masse cérébrale était disposée sur la base crânienne présentant l'aspect de plusieurs tubercules qui à la section offraient des cavités. La respiration et le pouls de l'enfant ne présentaient pas d'anomalies. Lorsqu'on lui introduisait le doigt dans la bouche, il faisait des mouvements de succion. Il avalait l'eau et le lait, mais parfois il avait des régurgitations.

Les pupilles ne réagissaient pas à la lumière. L'enfant criait rarement, mais les derniers jours de sa vie il gémissait. Les réflexes rotuliens et tendineux étaient augmentés et l'excitabilité réflexe générale était fort exagérée : lorsqu'on provoquait des mouvements réflexes d'un seul membre (avec une piqûre ou avec une égratignure de la peau) ces mouvements ne restaient pas localisés et se propageaient aux autres membres.

A l'examen microscopique du cerveau, on constata un manque presque complet de faisceaux pyramidaux. C'est Flechsig, qui le premier signala ce fait en 1876, il en nota l'absence complète dans un cas. Dana aussi démontra un fait semblable chez un anencéphale qui avait vécu deux jours et demi. Mlle Léonoff décrit dans un cas d'anencéphalie un arrêt de développement des faisceaux antéro-latéraux et aussi de la grande cérébelleuse latérale.

* * *

En ce qui concerne l'examen de nos cas, nous nous sommes servi dans nos expériences des méthodes Weigert-Pal, Marchi, Golgi et Nissl. Nous avons trouvé les particularités suivantes dans la moelle épinière ; toute la moelle épinière était beaucoup plus mince qu'elle ne l'aurait dû être eu égard à l'âge de l'enfant ; puis, dans le faisceau pyramidal croisé nous avons observé une fissure (découpure) qui entrait dans la profondeur de la moelle (Fig. 1), cette fissure était plus accusée dans la région cervicale ;

(1) Mme Léonof, *Cas d'anencéphalie*. Le Moniteur (russe) de neuropathologie et de psychiatrie judiciaire, 1890, n° 1, p. 54.

(2) Arnold, *Gehirn, Rückenmark und Schädel eines Hemicephalus von dreitägiger Lebensdauer*. Bet. z. Pat. anat. u. z. Al. Pat. Liegler, 1892, 11, 407.

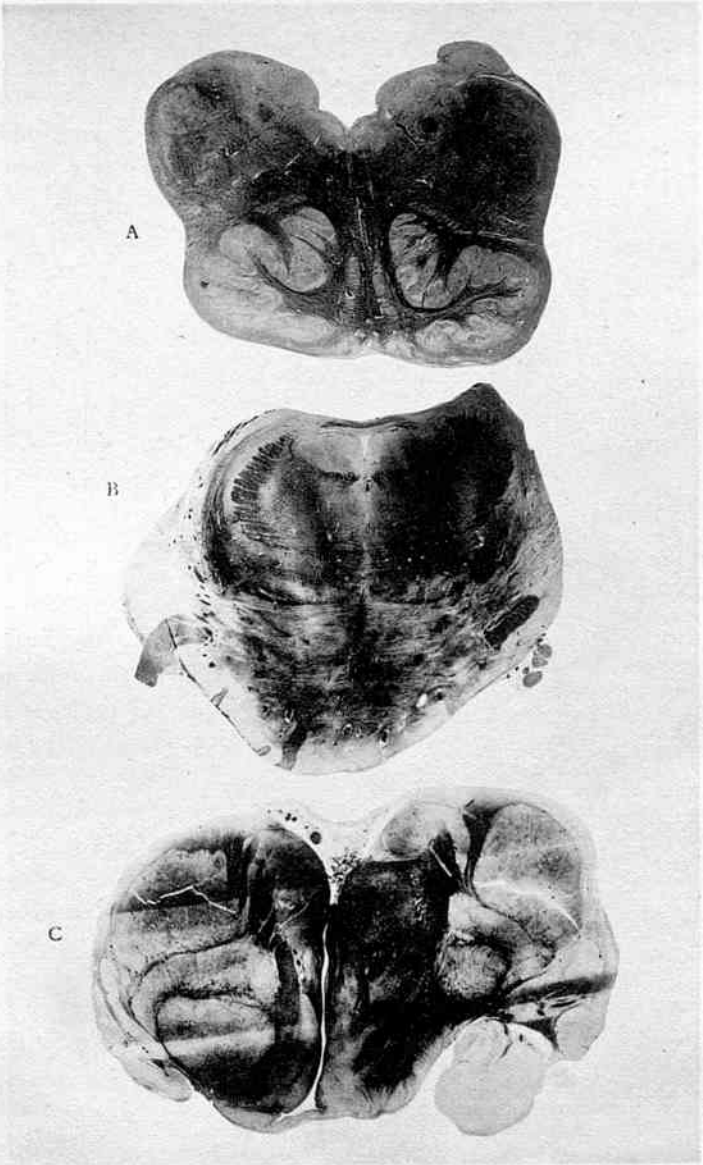

DIFFORMITÉS CONGÉNITALES DU CERVEAU

Coupes du mésencéphale

(N. Solovtzoff)

A. — *Cas II.* Coupe du bulbe au niveau des olives. Absence complète de pyramides. (Ph. Salachnikoff)

B. — *Cas II.* Coupe de la protubérance au niveau de l'entrecroisement du nerf pathétique. Absence complète de pyramides. (Ph. Salachnikoff.)

C. — *Cas I* Coupe faite au niveau du cerveau rudimentaire. 3me ventricule. Couches optiques défigurées ; capsule interne. (Ph. Salachnikoff.)

quelquefois on pouvait voir d'un côté une seule découpure et de l'autre deux et même plus. Les cordons de Turk étaient plus fins que chez l'enfant normal.

Dans la moelle allongée on a noté les particularités suivantes : les pyramides manquent (Fig. 2) et comme les fibres qui d'ordinaire viennent du cordon latéral, à travers la corne antérieure manquent, le canal central n'est plus placé dorsalement, mais se trouve plus près de la partie ventrale. En s'approchant du cerveau, le seul changement qu'on observe encore dans la moelle allongée est le suivant : les olives se sont associées et au-dessous de celles-ci passent les fibres arciformes externes. Les pyramides qui auraient dû se trouver entre les olives et les fibres arciformes externes, manquent totalement (Pl. XXIV. A). La partie dorsale s'est développée régulièrement, mais dans la direction dorso-ventrale le bulbe

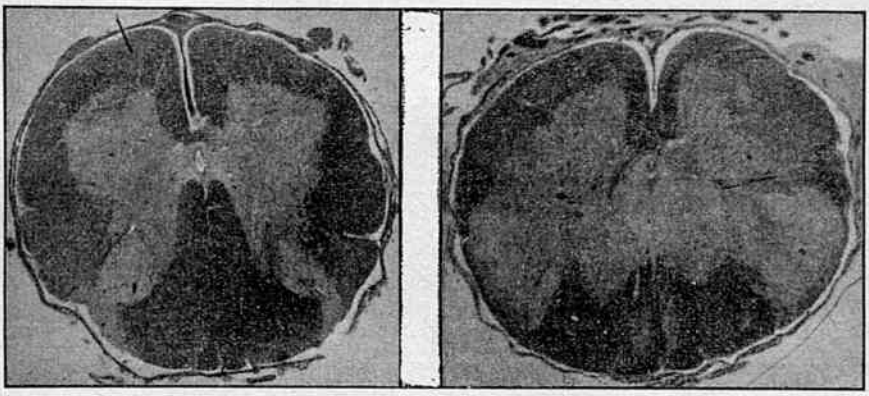

Fig. 1. — Coupe de la moelle épinière (région cervicale) (cas III).

Fig. 2. — Coupe du bulbe au niveau de l'entrecroisement des pyramides. Absence des pyramides (cas III).

est diminué en dimension à cause de l'absence des pyramides. Le pont de Varole présente la même particularité de sorte qu'au niveau où se fait l'entrecroisement, le pathétique, cette partie est amincie des deux côtés et la voie pyramide manque (Pl. XXIV. B).

Plus haut dans la région de l'aqueduc de Sylvius et dans le troisième ventricule la difformité du cerveau est très considérable. L'aqueduc de Sylvius a une forme très singulière, il est formé de plusieurs canaux et lobes situés l'un près de l'autre.

Comment peut-on expliquer les anomalies en question, à savoir la fissure dans les cordons latéraux de la moelle épinière et plus haut dans le tronc cérébral le manque de la voie pyramidale ? L'unique explication que nous puissions donner est celle-ci : puisque les hémisphères se sont arrêtés dans leur développement ; le développement de toutes les voies qui

viennent de l'écorce s'est arrêté aussi ; de là l'absence de pyramides dans le tronc cérébral et l'existence de la fissure dans la moelle épinière, à l'endroit du faisceau croisé (Pl. XXIV. C).

*
* *

Un fait très intéressant s'observe aussi lorsqu'on examine la moelle épinière par les méthodes de Golgi et de Nissl. Avant tout il existe une différence très marquée entre les cellules de la corne antérieure et entre les cellules des cordons de Clarke et des ganglions intervertébraux. Ces dernières sont d'une grandeur normale et à contours réguliers. Quant aux cellules de la corne antérieure, elle diffèrent de beaucoup des celulles

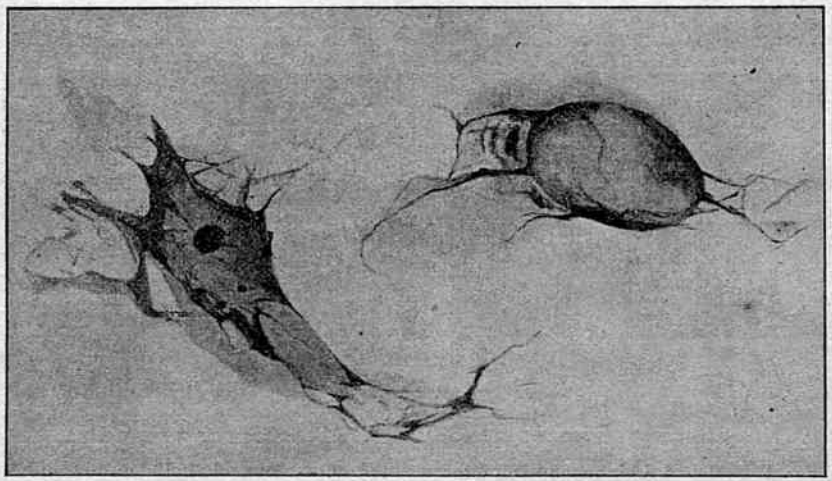

Fig. 3 et 4. — Cellules de la corne antérieure (cas III). Le noyau est entouré d'un réticulum protoplasmique très peu développé.

ordinaires d'un adulte. Leur principale différence consiste dans leur forme tout à fait extraordinaire ; ces cellules ont une masse de vacuoles, peu de chromatine qui ne se présente pas sous l'aspect de blocs, ceux-ci se sont plutôt dissous ou bien encore se sont réduits à des grains menus ; quant au spongioplasme il est au contraire très accusé. Ce sont surtout les anomalies des cellules du cas II et du cas III qui sont les plus remarquables, car c'est dans ces cas qu'il y avait le moins de cerveau ; dans le 1er cas le fait est moins marqué, mais toujours assez pour qu'on puisse voir la différence avec l'aspect des cellules motrices normales. Ici d'ailleurs le reste des hémisphères était plus grand que dans les deux autres cas.

En traitant par la méthode de Golgi on voit très nettement les anomalies dans les cellules motrices. La cellule n'apparaît pas toute noire et

dans son milieu évidemment manque le protoplasma, car son milieu est transparent.

En traitant par la méthode de Nissl nous observons ce qui suit : la plupart des cellules n'ont qu'un noyau avec une quantité insignifiante de protoplasma d'un aspect réticulaire très net ; le protoplasma entoure le noyau sur un espace très petit, ou bien présente l'aspect de filaments très fins s'étendant en différentes directions ; ces filaments s'unissent quelquefois, et il en résulte alors des cellules avec grandes vacuoles (Fig. 3 et 4).

L'aspect des cellules est très varié, tantôt elles ont la forme de demi-lunes. avec plusieurs prolongements, tantôt elles sont fusiformes ; d'autres fois encore elles ont une forme plus ou moins ronde et parfois leur aspect est si bizarre qu'on ne peut les décrire.



Fig. 5. — Cellule de la corne antérieure (cas II). Grandes vacuoles sur la périphérie avec quelques grains de chromatine.

Mais la principale particularité propre à toutes les cellules consiste en ceci : elles sont presque toutes privées de chromatine et ont des grandes vacuoles (Fig. 5).

Comment expliquer cet aspect extraordinaire des cellules ? pourquoi diffèrent-elles tant de l'aspect normal qu'affectent les cellules nerveuses et pourquoi ne sont-ce que les cellules motrices qui ont un aspect si singulier, tandis que les cellules des cordons de Clarke et des ganglions intervertébraux se sont développées normalement? Dans nos trois cas les hémisphères cérébraux manquent presque totalement, c'est pourquoi sont absentes aussi les voies motrices de la moelle épinière qui vont du cerveau vers les cellules motrices de la moelle épinière. Ces dernières, privées du stimulus principal de développement que leur donnait le cerveau,se sont

arrêtées à un degré de développement embryonnaire. Et s'il en est ainsi, si en vérité nos cellules ne sont pas développées parce qu'elles ne recevaient pas de stimulation correspondante des cellules pyramidales, alors elles doivent ressembler par leur aspect extérieur aux cellules embryonnaires peu développées. Il est vrai que le prolongement cylindre axile de la cellule pyramidale ne s'anastomose pas avec les prolongements des cellules motrices de la moelle épinière; il n'influe sur elles, d'après l'opinion contemporaine, que par le contact; pourtant, dans nos cas, ce contact n'a pas eu lieu, car tout le neurone supérieur avait péri; de sorte que les cellules motrices de la moelle épinière dans nos cas étaient privées de cette influence indispensable pour elles qui leur vient des hémisphères; c'est pourquoi elles ont dû s'arrêter dans leur développement et leur aspect si étrange doit être considéré, d'après nous, comme étant celui de cellules incomplètement développées, c'est-à-dire embryonnaires.

*
* *

Pour prouver le bien fondé de ce qui précède, nous allons porter nos investigations concernant les cellules de la moelle épinière sur des embryons de l'homme et des animaux (du bœuf et du porc). Pour fixer nous nous sommes servi d'une dissolution de formol à 5 0/0 dans laquelle nous avons laissé la moelle épinière pendant une journée, le lendemain la moelle était placée dans l'alcool à 95° que l'on devait changer une seule fois; après trois jours la moelle était transportée dans l'aniline où les morceaux devaient rester jusqu'à ce qu'ils fussent devenus transparents; 2 ou 3 heures suffisaient; ensuite on les mettait pendant une heure dans le xylol et puis pendant une heure dans la paraffine, dans le xylol à 36°, enfin on les mettait dans de la paraffine pure à 40°, dans laquelle on les enrobait, le troisième jour on pouvait déjà obtenir toute une série de coupes de la moelle. Il faut encore mentionner le fait suivant; en examinant la moelle épinière d'embryons qui était conservée depuis plusieurs années dans une solution de formaline, nous n'avons pu noter aucune influence pernicieuse sur la moelle par suite d'un si long séjour dans le *formol*. Les cellules se coloraient tout aussi bien que les cellules des embryons dont la moelle venait d'être placée dans la formaline.

En examinant le développement des cellules chez les embryons en commençant par ceux qui n'avaient que 12 à 16 cent. de longueur, pour finir par ceux qui étaient à terme, nous avons remarqué que chez les embryons de 2 à 3 mois la plupart des cellules consistaient seulement en noyaux (Fig. 6). Le grand noyau avait une forme ronde. Il n'y avait pas de protoplasme autour de lui ou bien il n'y en avait que très peu; plus tard nous voyons apparaître le protoplasme d'un côté du noyau (Fig. 7), puis

d'un autre, enfin toute la cellule apparaît entourée de protoplasme (Fig. 8). Le protoplasme a un aspect réticulaire. Le réseau est disposé inégalement autour des noyaux ; les contours de la cellule ne sont pas encore nets. Mais au fur et à mesure que l'embryon se développe, la cellule aussi commence à prendre une forme plus définie, ses contours deviennent plus achevés ; ainsi, déjà au cinquième mois de la vie embryonnaire nous voyons autour du noyau une accumulation considérable du protoplasme (Fig. 9), mais la cellule est encore loin d'être formée complè-

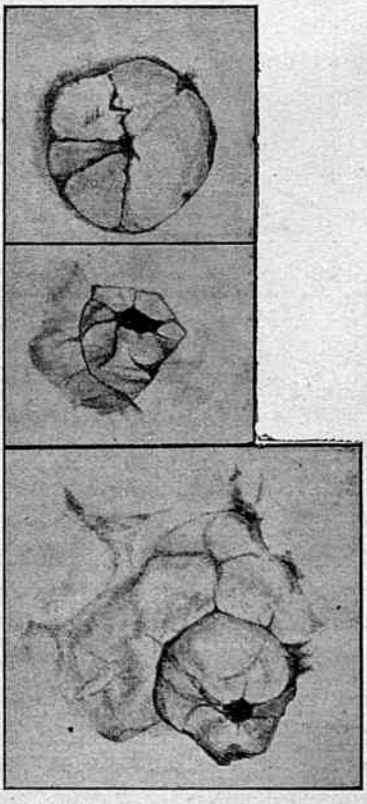

Fig. 6. — Cellule de la corne antérieure d'un embryon de 12 centimètres de longueur. — La cellule est réduite à un noyau de forme ronde autour duquel on ne distingue pas de protoplasma.

Fig. 7. — Cellule de la corne antérieure d'un embryon de 16 centimètres de longueur. — On aperçoit le protoplasma qui se développe d'un seul côté du noyau.

Fig. 8. — Cellule de la corne antérieure d'un embryon de 16 centimètres de longueur. — Le protoplasma est visible des deux côtés du noyau et l'entoure presque complètement.

tement, sa forme est encore très bizarre (Fig. 10). La cellule est composée d'un noyau entouré d'un réseau achromatique très lâche de sorte que les cellules ont un aspect spongieux (poreux) (Fig. 11). La chromatine manque presque totalement ou bien elle est disposée d'une manière diffuse (Fig. 12). Pourtant dans cette période, c'est-à-dire au cinquième mois de la vie intra-utérine, les cellules des ganglions inter-vertébraux sont déjà tout à fait bien développées ; elles ont une forme régulière, riches en chromatine qui a l'aspect de points menus disposés autour du noyau. Dans une période plus avancée la substance chromatique commence aussi

à paraître dans les cellules sous l'aspect de blocs informes, qui se colorent intensément (Fig. 13) ; ces masses sont disposées en désordre sur les trabécules et les points nodaux du spongioplasme ; quant à la seconde



FIG. 9, 10 et 11. — Cellules de la corne antérieure d'un embryon de 4 à 5 mois ; grandes vacuoles, aspect spongieux.

moitié de la cellule, elle ne contient pas de chromatine et n'est composée que du spongioplasma. Enfin les grains de chromatine apparaissent dans toute la cellule. Cela a lieu à la fin de la vie intra-utérine, approximativement au huitième mois. Il faut remarquer, que la chromatine n'appa-

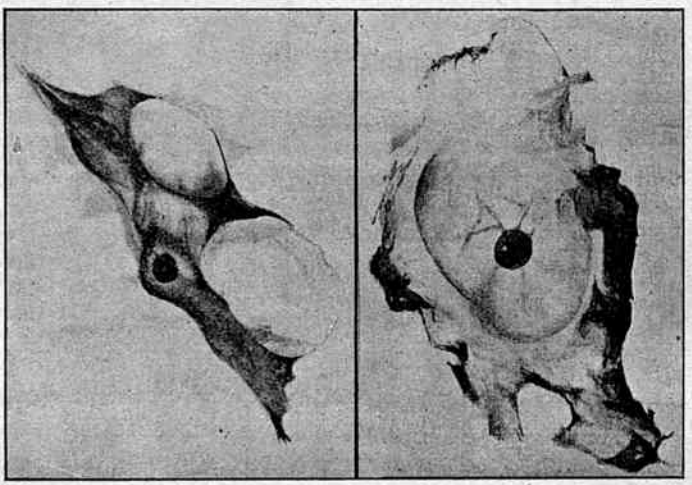

FIG. 12 et 13. — Cellules de la corne antérieure d'un embryon de 6 mois, avec grandes vacuoles et grains de chromatine.

raît pas à la fois dans toutes les cellules et partout le long de la moelle épinière ; l'on peut souvent rencontrer des cellules avec chromatine et des cellules sans chromatine l'une près de l'autre. Pourtant vers la fin de

la vie intra-utérine toutes les cellules deviennent régulières, contiennent de la chromatine, et quand l'enfant est à terme les cellules sont totalement formées, elles ont une forme polygonale et contiennent beaucoup de chromatine disposée autour du noyau, comme cela doit être dans une cellule.

Un fait analogue s'observe à l'examen des cellules nerveuses de la moelle épinière chez les animaux. Ainsi la cellule embryonnaire d'un bœuf et d'un porc à une certaine période de son développement rappelle les cellules d'un embryon humain. Il n'y a point de grains chromatiques ici, et la cellule ne consiste qu'en une substance chromatique avec vacuoles.

* * *

Ainsi notre supposition s'est confirmée complètement : l'aspect singulier des cellules motrices de la moelle épinière chez nos monstres dépend de ce que ces cellules ne reçoivent pas des cellules pyramidales de l'écorce cérébrale le stimulus nécessaire pour leur développement. En un mot nous avons le droit de considérer les cellules de nos cas, comme des cellules embryonnaires incomplètement développées. Les cellules de nos monstres ainsi que celles des embryons dans la première moitié de la vie intra-utérine ne contiennent point de grains de chromatine, leur protoplasme consiste seulement en un spongioplasme, où se rencontrent de grandes vacuoles. L'identité est presque complète.

Mais à présent le fait suivant est loin d'être clair : Nous disions, que chez nos monstres les cellules motrices de la moelle épinière ne s'étaient pas développées parce qu'elles ne recevaient pas l'impulsion indispensable de la part du cerveau (puisque ce dernier manquait presque totalement), mais comment alors expliquer ce même aspect des cellules chez les embryons même à la deuxième moitié de leur vie intra-utérine. A cette époque le cerveau est cependant déjà assez bien développé. Mais ici quoique le cerveau soit déjà assez bien développé, les cellules motrices de la moelle épinière ne reçoivent pas encore le stimulus nécessaire pour leur développement. En effet à cette époque la cellule pyramidale de l'écorce cérébrale ne s'est pas encore mise en connexion avec la cellule motrice de la moelle épinière.

D'après les investigations de M. Van Gehuchten (1) sur un embryon humain âgé de 7 à 8 mois, les prolongements cylindre-axiles de la cellule pyramidale s'observent seulement dans la moelle allongée ; dans la moelle épinière ils manquent encore. Ce n'est que lorsqu'ils paraîtront dans cette dernière, lorsque la connexion entre la cellule pyramidale de l'é-

(1) Van Gehuchten, *Faisceau pyramidal et maladie de Little.* Journal de Neurologie et d'Hypnologie, 1896, N° 13.

corce et la cellule motrice de la moelle épinière se sera établie que les cellules commenceront à prendre leur forme régulière. La chromatine s'accumule alors sous l'aspect de grains et se dispose sur le spongioplasma qui prend un aspect régulier ; les vacuoles disparaissent. La cellule n'est tout à fait formée et capable de vitalité que lorsque l'enfant est à terme.

Ainsi la même cause a provoqué l'aspect si singulier des cellules motrices de la moelle épinière dans nos cas et celui des cellules dans les embryons durant la première moitié de leur vie intra-utérine, l'absence du cerveau priva les cellules motrices de la moelle épinière du stimulus indispensable pour leur développement ; de même chez l'embryon de 7 mois, quoique le cerveau soit déjà assez bien développé, il n'a pas encore influé sur les cellules des cornes antérieures ; le contact n'a pas encore eu lieu entre les cellules motrices de la moelle épinière et les cellules pyramidales de l'écorce cérébrale, de sorte que pour les cellules motrices de la moelle épinière de l'embryon, c'est comme s'il n'y avait pas d'hémisphères.

* * *

CONCLUSIONS.

1° Le développement de la cellule nerveuse de la moelle épinière est très étroitement lié avec celui du prolongement cylindre-axile de la cellule pyramidale de l'écorce cérébrale.

Tant qu'il n'y a pas eu de contact entre la cellule motrice de la moelle épinière et le prolongement cylindre-axile de la cellule pyramidale de l'écorce cérébrale, la cellule motrice de la moelle épinière ne possède que très peu de grains de chromatine, et le protoplasme consiste principalement en une substance achromatique ayant l'aspect d'un réseau (spongioplasme).

2° Les difformités du cerveau sont accompagnées d'une absence des hémisphères, telle est la cause de l'arrêt du développement des cellules motrices de la moelle épinière. Ces dernières restent dans un état de développement embryonnaire (1).

(1) En terminant, je trouve de mon devoir d'exprimer ma profonde reconnaissance à M. le professeur S. Korsakoff dans le laboratoire duquel j'ai fait une partie de mes recherches et aussi à M. le Dr S. Soukhanoff qui m'a aidé de ses conseils. (N. S.)

LES PEINTRES DE LA MÉDECINE

(ÉCOLES FLAMANDE ET HOLLANDAISE).

DOCUMENTS NOUVEAUX

SUR

LES OPÉRATIONS SUR LA TÊTE

PAR

HENRY MEIGE.

Une étude publiée, il y a trois ans, a fait connaître une série de documents figurés, peintures, dessins ou gravures, des écoles flamande et hollandaise, représentant des *Opérations sur la Tête* (1).

Parmi ces œuvres artistiques, les unes reproduisaient une supercherie chirurgicale qui semble avoir joui d'une certaine vogue dans les milieux populaires des Pays-Bas, au XVe et au XVIIe siècle : l'extraction « des pierres de tête ».

L'opération fictive avait pour but de débarrasser les malades d'une pierre qu'ils croyaient — ou qu'on leur disait — enfermée dans leur crâne, et à laquelle on rapportait tous leurs maux. Une incision légère de la peau était suivie d'un tour de passe-passe à l'aide duquel le chirurgien faisait tomber sous les yeux du patient une pierre qu'il dissimulait dans une de ses mains et qu'il affirmait être sortie de la tête. La farce jouée, le crédule opéré se retirait satisfait, sinon guéri.

Tous les documents relatifs à la supercherie des « pierres de tête », témoignent d'une intention satirique évidente, à la fois contre l'aveugle confiance des malades et contre l'audacieuse fourberie des opérateurs.

Voici, pour mémoire, la liste de ceux qui ont été commentés et reproduits :

(1) HENRY MEIGE, *Les Peintres de la Médecine* (*Ecoles Flamande et Hollandaise*). *Les Opérations sur la Tête*. Nouv. Iconog. de la Salpêtrière, n°s 4 et 5, 1895.

Jérome van Aeken, dit Jérome Bosch, peintre hollandais (1450-1516).

Les Pierres dans la tête. Rijks-Museum, Amsterdam.

Opération chirurgicale burlesque. Musée du Prado, Madrid.

Jean Sanders dit van Hemessen, peintre flamand (2e moitié du XVIe siècle).

Le Chirurgien de village. Musée du Prado, Madrid.

Pierre Bruegel le Vieux, peintre et graveur flamand (1530-1569).

Une *gravure.* Cabinet des Estampes. Rijks-Museum, Amsterdam.

Une *gravure.* Collection du Dr Brissaud, Paris.

Nicolas Weydmans, graveur hollandais (1re moitié du XVIIe siècle).

Une *gravure.* Cabinet des Estampes. Rijks-Museum, Amsterdam.

David Teniers le Jeune, peintre flamand (1610-1690).

Deux *gravures* par Jan van der Bruggen. Cabinet des Estampes. Rijks-Museum, Amsterdam.

Andries Both, peintre hollandais (1610-1650).

Un *tableau* de la collection de M. D. A. Koenen, à Amsterdam.

Frans Hals le Jeune, peintre hollandais (1617-1669).

Le Charlatan. Musée Boijmans, Rotterdam.

Jan Steen, peintre hollandais (1626-1679).

L'Opérateur. Musée Boijmans, Rotterdam.

L'Opérateur. Musée de Bruxelles.

Le Charlatan. Rijks-Museum, Amsterdam.

A ces figurations il faut ajouter encore une gravure de Théodore de Bry, dessinateur et graveur flamand (1528-1598), reproduite et interprétée dans le « Janus » (1).

Enfin, on trouve encore les « Pierres de Tête », figurées parmi les accessoires des Charlatans populaires, exposées sur des tables ou accrochées aux enseignes en plein vent. Tels sont : *Un Charlatan* d'après A. van Ostade (galerie de Mannheim) ; un autre dans une grande kermesse de P. Bruegel le Jeune (galerie d'Augsburg) ; de même, *le Charlatan*, de J. Steen au Rijks-Museum d'Amsterdam (N° 1372), et celui de Fr. van Mieris dans la Galerie des Offices, à Florence, etc.

*
* *

A côté de ces œuvres d'art consacrées à la représentation satirique d'une jonglerie qui ne faisait qu'un petit nombre de dupes, il existe une autre catégorie de documents figurés relatifs aux *Opérations sur la Tête.*

Pour ceux-ci, il s'agit d'interventions chirurgicales réellement motivées et couramment pratiquées par les barbiers-chirurgiens de village : saignées, ouvertures de furoncles, d'abcès, pansements de plaies, extractions

(1) Henry Meige, *Les Arracheurs de « pierres de tête ».* Janus, 5e livraison, mars-avril 1897.

de corps étrangers, etc., etc., bref, toute la petite chirurgie qui se trouvait à la portée des opérateurs populaires.

Ici, le caractère et les détails de la mise en scène excluent l'idée de toute supercherie. L'intention satirique n'est plus aussi apparente. L'artiste se borne à reproduire une scène de la vie courante, en introduisant parfois dans sa peinture réaliste une note comique dont le patient fait tous les frais.

La plupart des spécimens artistiques de cette catégorie n'ayant pas été décrits ni reproduits antérieurement, on en trouvera plus loin la description.

En voici la liste qui d'ailleurs est loin d'être close :

David Teniers le Jeune, peintre flamand (1610-1690).

Une Opération chirurgicale. Musée du Prado, à Madrid (1).

Adriaen Brouwer, peintre hollandais (1608-1641).

Un vieux Chirurgien. Musée Wallraf-Richaatz, à Cologne.

Abraham Diepraem, peintre hollandais (XVIIe siècle).

La chambre du chirurgien. Galerie de Schwerin.

Jan van Mieris, peintre hollandais (1660-1690).

La boutique du barbier. Musée de l'Ermitage, à St-Pétersbourg.

Malo (?), peintre flamand (XVIIe siècle [?]).

Opération sur la tête. Galerie de Mannheim.

Inconnu, de l'école flamande (?) (Carlsruhe).

Un *dessin* à la sanguine, par D. Teniers le Jeune. Collect. du Dr Liétard (de Plombières).

Une *gravure* attribuée à de Wael (H. M.).

*
* *

Voici d'abord *Le Vieux Chirurgien* d'Adriaen Brouwer qui se trouve au musée Wallraf-Richartz, de Cologne (2). Ce n'est pas un des meilleurs morceaux du maître hollandais ; le tableau d'ailleurs, autant qu'il m'en souvienne, est assez mal conservé ; mais il est bien dans la manière de Brouwer, et le sujet même est de ceux qu'il a pris plaisir à traiter. Je ne parle pas de l'opération représentée, car c'est, à ma connaissance, la seule fois que l'artiste ait peint un chirurgien rustique opérant sur la tête d'un client plus rustique encore. Brouwer a montré, au contraire, une prédilection toute spéciale pour les Pédicures de bas étage et les principales études qu'il en a faites, plus d'une demi-douzaine, ont déjà été passées en revue dans ce recueil (3).

(1) Ce tableau a été décrit et reproduit dans notre précédente étude. Il en existe une réplique signée, provenant de la vente Van den Wiele, à Malines, 1896.

(2) N° 651 du Cat. Niessen, 1888. B. H., 27, L. 29. Je dois la photographie de cette peinture à l'obligeance de M. le Directeur Kisa (Anselme Schmitz, photographe).

(3) Henry Meige, *Les Pédicures au XVIIe siècle*. Nouv. Iconogr. de la Salpêtrière, 1897.

Il a également figuré des *Opérations sur le Dos* (Frankfort-sur-Main), sur l'*Epaule* (Louvre, Coll. Lacaze), sur le *Bras* (Munich). Il n'a d'ailleurs pas oublié les *Arracheurs de Dents* : on en trouve des exemplaires à Vienne, à Cassel, à Carlsrühe, et l'un des plus pittoresques, qui faisait partie de la collection Kums, à Anvers, vient d'être vendu récemment pour un prix relativement peu élevé.

Une *Opération sur la tête* manquait à cette série chirurgicale. Le *Vieux Chirurgien* du musée de Cologne comble cette lacune (Pl. XXV. A).

Ce vieux chirurgien est surtout un chirurgien fort laid, doté d'une trogne comme il en faut pour plaire à Brouwer : gros nez crochu, menton de galoche, visage osseux et labouré de rides, que l'on dirait sculpté dans un marron, et cependant, figure étrangement expressive, où se reflète, sous le rayon de lumière qui l'éclaire obliquement, un indéfinissable mélange de rudesse et de compassion, de malice et de grossièreté.

Inutile d'insister sur son habillement qui ne diffère guère de celui de son entourage. Dans les officines de Brouwer, les chirurgiens ont une clientèle trop peu huppée pour pouvoir s'offrir le luxe d'un costume doctoral. Un bonnet informe, une veste rapiécée et des chausses en loques ne sont pas faits pour effaroucher les miséreux en quête d'une opération de minime importance.

Devant le vieux chirurgien est assis le patient, tendant son front au fer curateur. Il est vraiment malaisé de dire à quel genre d'opération s'expose ce pauvre diable. Brouwer lui-même n'a probablement pas eu l'intention de préciser la nature de l'intervention. L'instrument figuré représente aussi bien un bistouri qu'un stylet ou une sonde. Et l'on peut admettre *ad libitum* qu'il s'agit d'une incision, d'une exploration ou même d'un simple pansement.

Ce qui est certain, en tout état de cause, c'est qu'il ne s'agit pas d'une supercherie opératoire comme celles que pratiquaient les arracheurs de « pierres de tête ». Le mal, quel qu'il soit, est bien réel, et le vieux chirurgien fait ce qu'il peut pour y remédier.

Comme toujours, la figure de l'opéré exprime une cruelle souffrance. Il n'en pouvait guère être autrement avec les procédés expéditifs usités par les barbiers de village. Ce client-là, d'ailleurs, est de l'espèce dolente ; il geint pitoyablement et doit même verser quelques larmes, — étant de ceux qui ne réagissent contre la douleur qu'en laissant échapper une monotone lamentation, — bien différent en cela de la plupart des opérés de Brouwer qui hurlent à plein gosier, trépignent et se débattent au point qu'ils semblent parfois livrer bataille à leurs bourreaux.

Les autres personnages n'ont qu'un intérêt accessoire. Nous retrouvons là cependant cette vieille figure de sorcière qui jette un regard oblique



A. *Un vieux chirurgien*, par Adriaen Brouwer
(Musée de Cologne)



B. *La chambre du chirurgien*, par A. Diepraem
(Galerie de Schwerin)

LES OPÉRATIONS SUR LA TÊTE
(Henry Meige)

sur l'opéré, comparse obligatoire de toutes les scènes de chirurgie populaire, toujours reléguée au second plan, un bâton à la main, un fichu sur la tête, rébarbative et rechignante, sans qu'on puisse en savoir au juste la raison.

Au fond, à droite,se tient encore un quatrième personnage dont il n'est guère possible de parler, tant il est perdu dans l'ombre. Le catalogue de J. Niessin explique qu'il s'agit d'un paysan qui attend avec une grande anxiété (in spannungsvoller Ervartung). Il m'a paru que ce soi-disant client de réserve tournait le dos au groupe principal et semblait occupé à quelque préparation dans le fond de la pièce. Il rappelle beaucoup le personnage d'arrière-plan que Brouwer a figuré dans son *Pédicure* d'Aix-la-Chapelle, triturant des drogues dans un mortier.

Rien à dire du décor et des accessoires. Brouwer, à l'inverse de Teniers, est toujours très sobre de détails mobiliers. Les murs sont d'une nudité voulue qui fait ressortir plus vivement les figures expressives des personnages. On distingue cependant, à gauche,sur le rebord de la fenêtre, un ou deux vases à médicaments.

C'est là tout l'arsenal du *Vieux Chirurgien*.

*
* *

Parmi les imitateurs de Brouwer qui se sont efforcés de rendre le pittoresque des officines populaires, se trouve un contemporain du maître hollandais, Abraham Diepraem ou Diepraam. Peintre de valeur très secondaire, il a laissé un certain nombre de scènes d intérieur qui n'ont guère d'intérêt qu'au point de vue documentaire. Outre leur absence complète d'originalité, les œuvres de Diepraem sont d'une facture lourde et d'un coloris éteint qui suffit à les différencier des peintures de Brouwer, si habiles et si chaudes,avec lesquelles elles n'ont de parenté que par le choix des sujets.

Dans la galerie de Schwerin se trouve un tableau de Diepraem intitulé *La chambre du chirurgien* (1), qui, malgré ses imperfections, mérite d'être signalé ici (Pl. XXV. B). Il représente, en effet, une intervention sur la tête; plus exactement, il s'agit d'un pansement à l'aide d'un emplâtre étalé sur un carré d'étoffe.

Un paysan, le bras droit et l'épaule droite mis à nu, est assis sur un escabeau, le corps tourné à droite, la tête de face. A ses pieds, son large chapeau de feutre traîne sur le sol. Derrière lui, se tient debout le chirurgien, le pied droit posé sur l'escabeau, coiffé d'un bonnet qu'orne un nœud de rubans, vêtu d'une casaque à larges crevés, appuyant sa main

(1) N° 244 du Catal. F. Schlie, 1882. B. H. 27, L. 32. Je dois la photographie de cette peinture à l'obligeance de M. le directeur F. Schlie du musée de Schwerin.

gauche sur la tête du patient et de la droite soulevant les bords d'un emplâtre appliqué au niveau de l'oreille.

A gauche, derrière une table et près de la fenêtre, un aide fait chauffer un nouvel emplâtre au-dessus d'un réchaud.

En arrière et à droite du groupe principal, une vieille femme, coiffée d'un bonnet blanc, son tablier relevé, se tient debout et regarde l'opération.

A droite, au premier plan, un baquet renversé et un balai fortement usé.

Dans le fond, un malade tenant un bâton de la main gauche et portant son bras droit en écharpe.

Sur le mur, une étagère avec quelques fioles et pots de pharmacie. Une énorme paire de ciseaux brille sur l'escabeau où est assis le patient.

En somme, décor, personnages et accessoires, sont conformes à la tradition des Teniers et de Brouwer.

L'opération en elle-même se réduit à un simple changement d'emplâtre pour quelque plaie ou abcès survenus au voisinage de l'oreille.

Les chirurgiens de village n'étaient pas ménagers de ce mode de traitement.

Ici encore, cette anodine opération n'a rien de commun avec la jonglerie des « pierres de tête ».

Sans insister sur la valeur artistique de cette peinture, on ne peut s'empêcher de remarquer combien elle reste inférieure aux scènes du même genre que Brouwer nous a laissées. Les figures sont épaisses et inexpressives, les attitudes empruntées, les éclairages sans vigueur. On chercherait en vain sur le visage de l'opérateur cette mimique équivoque, à la fois narquoise et compatissante, qui retient forcément l'attention dans les tableaux du maître hollandais. Le patient reste inerte, sans un geste de défense, esquissant à peine un rictus douloureux. La vieille ne s'effraye ni ne s'apitoie. L'aide est vraiment trop attentif à la cuisson de son emplâtre. Enfin, le nouvel arrivant est trop visiblement destiné à remplir un coin vide sur la droite du panneau.

Avec la même donnée et les mêmes personnages, Brouwer a su, par des chefs-d'œuvre de réalisme, mettre en valeur sa verve malicieuse et son inimitable talent d'observation. Ses chirurgiens, à la fois grossiers et subtils, inspirent l'appréhension et la confiance en même temps. Ses opérés, dont la douleur est toujours comique, commandent le rire et la compassion. Ses vieilles commères sont des énigmes. Et, par un adroit effet d'antithèse, au fond de ces soupentes enfumées où s'étouffent les gémissements, ne voit-on pas soudain une porte qui s'ouvre par où quelque joyeux drille,



Photocoll. Berthaud.

LES OPÉRATIONS SUR LA TÊTE

La Boutique du Barbier

Tableau de Jan Van Mieris (1660-1690)

(Musée de l'Ermitage, à St-Pétersbourg)

débordant de santé, jette, dans un rayon de lumière, un gros éclat de rire d'un irrésistible effet?

*
* *

Le nom de Van Mieris est attaché, dans les annales de la peinture hollandaise, à toute une dynastie d'artistes qui s'efforça d'imiter, de génération en génération, la manière de Gérard Dow, éclose elle-même à l'école de Rembrandt.

Frans van Mieris le Vieux (1635-1681), l'ancêtre de la famille, celui que Gérard Dow lui-même nomma « le prince de ses élèves », eut un fils Willem van Mieris le Vieux (1662-1742). De ce fils, lui naquirent deux petits-fils, Jan van Mieris (1660-1690) et Frans van Mieris le Jeune 1689-1763). Enfin, ce dernier eut un fils, arrière-petit-fils du vieux Frans, qui porta le nom de Willem van Mieris le Jeune.

De cette généalogie artistique où le talent va diminuant au fur et à mesure qu'on s'éloigne du patriarche Frans le Vieux, nous ne retiendrons ici qu'un seul nom, le moins connu, Jan van Mieris, né à Leyde, et mort à Rome à l'âge de 30 ans.

Une des plus belles peintures consacrées aux opérations sur la tête, est due à son pinceau délicat. Elle se trouve au musée de l'Ermitage à St-Pétersbourg, et s'intitule : *La boutique du Barbier* (Pl. XXVI) (1).

Un jeune gentilhomme vient d'être blessé au front ; accident ou estocade, peu importe ; le mal est fait. C'est une large entaille qui a beaucoup saigné, rougissant le blanc du col et le jaune du justaucorps, sans parler du mouchoir qui a servi à tamponner la plaie et qui gît encore sur le sol. Blessure grave, mais non mortelle, car le blessé a eu la force de venir réclamer les soins d'un homme de l'art. Précipitamment, il a jeté par terre son manteau écarlate, son chapeau et ses gants. Puis, très pâle, et un peu défaillant, il s'est laissé tomber dans le fauteuil doctoral.

Maintenant, le chirurgien peut examiner la plaie. Elle est béante, entamant la peau du front sur une assez grande longueur, mais la peau seule probablement, car le blessé conserve toute sa connaissance, et, pendant cet examen, semble faire le récit de sa mésaventure avec gestes à l'appui.

Malgré le désarroi causé par un tel accident il garde fière mine et nobles manières. Gracieux profil, fine moustache, longs cheveux bouclés, mains délicates, doigts effilés : c'est un gentilhomme de race, bien fait pour plaire à Van Mieris.

(1) N° 1241 du catal. Somof. 1895, H. 66, L. 54. La photographie m'a été obligeamment envoyée par M. le directeur Somof que je suis heureux de remercier en cette occasion.

Il est mis avec élégance, sans recherche ni prétention : le col uni, mais bien taillé, des aiguillettes où il en faut, les crevés qu'il convient d'avoir aux manches, une longue rapière au côté, de hautes bottes à revers : c'est la tenue d'un homme de qualité ayant pris service dans quelque régiment; sa blessure est peut-être une blessure de guerre.

Jeune aussi et de mise soignée, avec des cheveux en bon ordre, le chirurgien, tout de noir vêtu, palpe de la main gauche les bords de la plaie béante, tandis que de la droite il fait un geste pour recommander le repos à son belliqueux client. Calme et attentif, il réfléchit au parti qu'il va prendre.

Ce groupe, sous la pleine lumière qui tombe d'une large fenêtre à vitraux, est admirablement mis en valeur. Il démontre une fois de plus que l'on peut être réaliste sans cesser d'être distingué.

La blessure et le sang qui en a coulé n'ont rien de choquant, mais suffisent à émouvoir. Le blessé, dans cet instant critique, garde la retenue qui sied à un gentilhomme, maîtrisant sa douleur, évitant les grimaces et les contorsions qui sont, comme chacun sait, le propre des petites gens.

Il n'a eu qu'une seule minute d'oubli, lorsqu'il a jeté par terre son chapeau et ses gants ; encore était-ce avec un geste de colère plutôt que de souffrance. En ce moment même, feignant d'oublier l'entaille de son front, ne semble-t-il pas être préoccupé davantage des épisodes de la bataille que des fâcheuses conséquences qu'elle a eues pour lui ?

Que nous sommes loin des scènes tragi-comiques représentées à foison par Teniers ou Brouwer dans leurs officines de barbiers villageois ! Là, le réalisme populaire éclatait dans toute sa grossière naïveté. Les patients ne songeaient guère à mettre une sourdine à leurs cris de souffrance, à modérer leurs grimaces et leurs gesticulations. Loqueteux, débraillés, crasseux, communs de gestes et de visage, ils faisaient éclater bruyamment leur douleur, sans souci du respect humain, et ne craignaient pas de hurler à tue tête, quand le remède leur semblait plus cruel à supporter que le mal.

Là aussi, l'opérateur, moins discret et moins grave, au courant des façons de sa clientèle de miséreux, faisait aisément fi du décorum, en usait avec une brusquerie familière, se gaussait ouvertement des excessives lamentations et n'hésitait pas à employer la force pour refréner les écarts de ses opérés turbulents.

Là enfin, la pénurie et le désordre de l'intérieur trahissaient la misérable condition du chirurgien : plafonds bas, fenêtres étroites, portes mal closes, instruments jetés pêle-mêle sur les tables ou sur le sol dans un fouillis de meubles boiteux et de vases ébréchés où piétinaient à l'aveu-

glette les hôtes de passage, et la mégère bougonne qui servait d'épouse et d'aide au barbier.

Ici au contraire, chez le chirurgien de Van Mieris, on pénètre dans un appartement confortable et soigneusement tenu. Le propriétaire, ordonné dans sa mise, l'est aussi pour les meubles et les ustensiles de sa profession. C'est un savant ; il a des livres et il les lit. On en voit un, ouvert sur une table, où sont imprimées des figures d'instruments de chirurgie ; un autre, sur un banc, devant la fenêtre, est marqué d'un signet blanc.

Il possède aussi une mappemonde et plusieurs cartes de géographie. Enfin, il s'intéresse à toutes les choses naturelles, car sur les murs est appendue une véritable collection de curiosités : des crânes d'animaux, un fémur d'homme, une carapace de tortue, un crocodile empaillé, des armes exotiques, des œufs, des graines bizarres, et une foule d'autres menus objets. Même, au plafond, dans une cage de cuivre, est enfermé un perroquet.

Mais le chirurgien est surtout richement monté en accessoires professionnels, car dans une armoire haut perchée dont la porte est entr'ouverte — et où, par parenthèse, il doit être malaisé d'atteindre sans échelle, — on aperçoit une file imposante d'instruments chirurgicaux, proprement astiqués et rangés avec soin.

Au-dessous, sur des rayons, s'alignent des fioles avec des étiquettes et des pots de pharmacie en faïence de Delft ornée de dessins bleus.

On y voit encore un plat à barbe et une paire de ciseaux, preuve que, selon la règle, le maître de céans est autant barbier que chirurgien.

Ce savant, ce chirurgien, ce barbier, féru sur l'anatomie et la mappemonde, grand collectionneur de carapaces et de flèches empoisonnées, n'a-t-il pas tout pour être heureux ?

Dans sa fenêtre, à gauche, s'encadre un paysage verdoyant, avec la flèche ajourée du clocher de la ville, et s'il vient à se retourner, il aperçoit, au fond de la pièce voisine, la silhouette paisible d'une jeune femme — la sienne sans doute, — qui travaille à quelque ouvrage de couture, une petite fille jouant à ses pieds.

Sans abandonner sa tâche, la travailleuse jette un regard du côté de l'officine où entre l'aide du barbier apportant du feu sur un réchaud.

On se complaît à savourer le charme de cet intérieur tranquille et ordonné dont la douce quiétude est à peine troublée par l'opération qui se prépare au premier plan de l'officine.

*
* *

Il existe, dans la Galerie de Peinture de Mannheim, un assez joli tableau représentant une *Opération sur la tête*. Il est attribué à un peintre fla-

mand, nommé Malo, élève ou imitateur de Teniers, qui aurait vécu à Cambray vers 1650 (1). Je laisse à de plus compétents le soin de justifier cette attribution, ayant rencontré là pour la première fois le nom de ce peintre, dont je n'ai pu retrouver la trace dans les ouvrages que j'ai consultés. C'est sur une fiole de pharmacie déposée sur une table qu'on lit le mot Malo..... ou Mato..... Est-ce la signature de l'artiste? Est-ce une étiquette pharmaceutique comme on en rencontre souvent dans les peintures du même genre ?..... En l'absence de renseignements et de termes de comparaison, il n'est pas permis de se prononcer.

Mais ce qu'on peut dire en toute assurance, c'est que la peinture n'est pas sans mérite et que le sujet offre un réel intérêt.

Cette fois, l'opérée est une femme, une vieille vêtue d'une robe rouge, avec un tablier bleu et une coiffe blanche sur sa tête. Elle est assise de profil à gauche, sur un fauteuil auquel elle se cramponne d'une main, levant son autre bras en l'air, le poing fermé.

Le chirurgien, homme élégant, porteur d'une belle barbe, est habillé d'un justaucorps à crevés rouges et coiffé d'un béret noir.

Il a passé son bras gauche derrière le cou de la femme afin de refréner ses agitations, et, de la main droite, il s'apprête à opérer sur le front au moyen d'un court bistouri ou d'une pince très fine. On ne distingue pas très bien l'instrument et il est difficile de préciser la nature de l'opération.

Mais, à coup sûr, il ne s'agit pas d'une extraction de « pierre de tête ». Si la figure de la vieille exprime la douleur, celle du barbier n'a rien de comique : il regarde au contraire sa cliente avec une expression de douceur compatissante qu'on est tout surpris de rencontrer dans une scène de chirurgie rustique. En cela, comme aussi par la recherche de son costume et le soin de son physique, ce chirurgien ressemble bien plus aux opérateurs de Gérard Dow qu'à ceux de Teniers.

Peut-être l'opération a-t-elle pour but une saignée de la veine frontale, usitée contre les migraines, ou bien une intervention pour une plaie légère du front.

Le local est conforme aux intérieurs des barbiers-chirurgiens. A gauche, devant une fenêtre à vitraux, une table avec un plat à barbe et un pot.

Sur le mur, des rayons chargés de fioles. Au plafond, un crocodile empaillé.

A droite, devant la vieille femme, un panier et deux cannes-béquilles.

Dans le haut du tableau, une draperie verte rappelle encore un procédé de composition, fréquemment usité par Gérard Dow.

S'il est vrai que l'auteur de cette peinture ait été inspiré par Teniers,

(1) Cette attribution et ces renseignements proviennent du Catalogue de la Galerie de Mannheim, par C. Roux, 1891. Le tableau porte le n° 286. — B. H., 51, L. 39.



UNE OPÉRATION SUR LA TÊTE

Dessin à la sanguine sur vélin, par DAVID TENIERS LE JEUNE (1634).

(Collection du Dr Liétard, de Plombières)
(Figure extraite du " Janus " 1898).

MASSON ET Cie, Éditeurs.

il faut convenir qu'il s'est notablement éloigné de la manière un peu trop uniforme dont le maître flamand a traité tous ses sujets médicaux.

Il a réduit à deux le nombre des personnages et c'est une femme qui joue le rôle de patiente. Enfin, il a modifié la facture du maître de façon à rendre difficilement reconnaissable son influence, et à obtenir un effet nouveau qui n'a rien de déplaisant.

*
* *

J'ai aperçu, par hasard, un tableau représentant une opération sur la tête dans le cabinet de M. Richard, directeur de la galerie de peinture de Carlsruhe. C'était une peinture de l'école flamande ou hollandaise, de valeur secondaire, appartenant à un habitant de la ville, et dont le nom d'auteur était encore à déchiffrer. Je ne signale ce document que pour mémoire.

Dans un intérieur rustique, un homme à favoris noirs est assis de profil, tourné à gauche

L'opérateur, debout, coiffé d'un turban de couleur, et portant à la ceinture une trousse de chirurgien, homme grave, attentif à son opération, fait avec la main droite une incision sanglante sur le front de son client.

Derrière ce dernier, à droite, se tient une vieille femme, la tête couverte d'un mouchoir blanc, figure manifestement imitée de Teniers ou de Brouwer.

La scène ne prête nullement à la plaisanterie. C'est une peinture froide et sans verve d'un épisode banal de chirurgien populaire.

*
* *

Un très intéressant document, relatif aux opérations sur la tête, a été récemment communiqué au « Janus », par le Dr Liétard, de Plombières (1) (Pl. XXVII).

Nous ne pouvons mieux faire que de rapporter textuellement la description et l'interprétation qu'en donne notre érudit confrère qui est en même temps le possesseur de cette pièce artistique dont l'authenticité ne semble pas douteuse.

« Il s'agit d'un dessin original, à la sanguine, sur velin, signé du monogramme bien connu de David Teniers le Jeune et daté de 1634 ; il a été exécuté par conséquent lorsque l'auteur était âgé de 24 ans.

« Contrairement à ce qui se voit dans la plupart des reproductions de dessins ou de tableaux publiés dans ces derniers temps, la scène n'a pas de témoins et le nombre des personnages est réduit à deux, l'opérateur et l'opéré.

(1) *Un arracheur de pierres de tête.* Janus, 1898, janvier et février, p. 375.

« Le mobilier ne comporte que le strict nécessaire, et une fiole de pharmacie, reconnaissable à la banderolle, destinée sans doute à l'inscription du contenu, placée sous un escabeau, indique seule que l'opération sera suivie d'un pansement.

« Il se pourrait que ce dessin ne fût qu'une étude partielle, un des groupements de personnages à insérer dans une œuvre plus importante et plus complexe.

« La composition éloigne toute intention satirique ou même ironique ; ce qui frappe au contraire, c'est le sérieux, au moins apparent de l'opérateur, et la confiante placidité de l'opéré. Sous ce rapport, ce dessin est à rapprocher de la gravure de Jean van der Bruggen, d'après David Teniers (1).

« S'agit-il ici réellement d'une extraction de pierre de tête, ou d'une opération banale quelconque ? Il est à remarquer qu'aucune saillie ne révèle la présence ni d'un abcès ni d'une loupe, et que l'attention de l'opérateur indique ou simule une précision de mouvements comme ceux que nécessite la recherche d'un corps étranger caché sous la peau. »

Comme le fait judicieusement observer le Dr Liétard, il s'agit vraisemblablement d'une étude de Teniers pour l'une de ses nombreuses scènes de chirurgie populaire. Un tableau a-t-il été fait d'après cette esquisse ? Je n'en connais pas l'existence. Celui dont le dessin se rapproche le plus est l'*Opération chirurgicale* du musée du Prado, à Madrid, dont nous avons donné antérieurement la description et la reproduction. Les deux personnages principaux, l'opérateur et l'opéré, ont de grandes analogies d'attitude : le patient assis sur un escabeau très bas, le chirurgien debout derrière lui, une jambe posée sur le siège, fait sur le crâne une incision avec un bistouri. Mais, dans le tableau de Madrid, le malade est tourné à droite ; il joint les mains au lieu de croiser les bras, il grimace horriblement au lieu de se mordre les lèvres, enfin les détails de costume diffèrent notablement.

On peut encore remarquer que l'opérateur, sur le dessin à la sanguine, porte, au lieu de la petite gaine professionnelle pour mettre les instruments, une véritable épée qu'on est tout surpris de voir pendre à la ceinture d'un barbier. Mais, c'est peut-être un de ces chirurgiens ambulants dont les descendants, nos charlatans des places publiques, affectionnent encore aujourd'hui les costumes militaires et les allures guerrières.

On est plus surpris encore de voir ce chirurgien armé pour la bataille opérer de la main gauche. Assurément l'on peut être gaucher et manier fort habilement le bistouri. C'est là cependant une anomalie curieuse à

(1) Voy. Nouv. Iconogr. de la Salpêtrière, 1895, p. 312, et Janus, 1897, p. 396.

signaler, car elle n'existe chez aucun autre opérateur de Teniers (1).

On peut, il est vrai, supposer encore, sélon l'avis du Dr Liétard, que les deux mains du chirurgien concourent à l'opération, « la main droite, qui paraît simplement posée sur la tête prenant part à un acte complexe, comme celui de faire sortir un liquide d'un kyste, opération dans laquelle la main non armée aurait fait le principal ».

*
* *

Voici enfin une gravure, sans nom d'auteur, que j'ai trouvée avec une attribution à DE WAEL, dont je n'ai pu vérifier l'exactitude. Ce qui est certain c'est que le nom de DE WAEL fut porté au XVIIe siècle par deux peintres Anversois, deux frères, LUCAS DE WAEL (1591-1661), paysagiste,



UNE OPÉRATION SUR LA TÊTE.
Gravure attribuée à DE WAEL (XVIIe siècle).

et CORNEILLE DE WAEL (1592-1662), peintre de batailles, contemporain et émule de Pierre Snayers. L'un et l'autre firent un long séjour en Italie.

C'est assurément en Italie que l'auteur de la gravure — ou du tableau original, s'il existe — a pris ses modèles, dans un milieu de bergers et de villageois.

L'un d'eux est sur la sellette, abandonnant sa tête, non sans en pâtir, au barbier-chirurgien de l'endroit (Fig. 1).

Ce dernier, homme mûr, coiffé d'une calotte, une fraise au cou, atta-

(1) Bien entendu, je ne parle pas des gravures où les originaux sont *retournés* ; là, la main droite devient la main gauche et réciproquement.

que délibérément le cuir chevelu de son client et, avec un fort couteau, lui fait une large entaille.

L'opération est délicate autant que douloureuse, car le chirurgien pince les lèvres, fronce les sourcils, tandis que sa victime rugit de douleur, puis, en manière de représailles, pétrit rageusement entre ses doigts l'étoffe de ses chausses et aplatit son feutre sur son genou.

A droite, deux paysans, debout, vêtus comme l'opéré, d'étoffes rapiécées et de peaux de mouton, regardent et commentent l'opération. Un chien, à côté d'eux, n'est pas moins attentif.

A gauche, deux femmes et deux enfants. L'une d'elles, jeune, un capuchon sur la tête, tient entre ses bras l'un des deux bambins qui, sérieusement, tète son pouce. L'autre gamin, plus âgé, accroché aux jupes de sa mère, montre du doigt le patient et s'amuse de ses grimaces.

La seconde femme est une vieille commère coiffée à la napolitaine, dont les yeux affaiblis ont besoin pour suivre les péripéties de l'opération du secours de larges bésicles rondes. Pour mieux voir, elle se penche en avant avec un geste de surprise et d'effroi, peut-être feint ou peut-être sincère.

De l'officine on ne voit pas grand'chose, si ce n'est un mur orné de plats à barbe, d'une flûte, d'une guitare et d'un tableau; au milieu une table devant une fenêtre; à gauche, une porte, ouvertes l'une et l'autre sur la campagne; une cage pendue au plafond emprisonne un oiseau.

Le groupement et les attitudes des personnages diffèrent, comme leurs costumes, de ceux qu'on voit dans les scènes de chirurgie flamandes et hollandaises. Les physionomies ne sont pas sans expression, en particulier celles de l'opéré, du chirurgien, et de la vieille commère à lunettes.

L'essentiel serait de savoir à quelle opération se livre cet inciseur de crâne.

D'une main, il entaille largement; de l'autre, appuyée sur la tête du patient, il saisit un objet, malheureusement difficile à reconnaître. Est-ce un lambeau de la peau du crâne? Est-ce un morceau d'emplâtre à moitié décollé? Est-ce une éponge pour étancher le sang? Ou ne serait-ce pas une « pierre de tête » ?

Le simple examen de la gravure ne permet pas de se prononcer. Cependant le sérieux de l'opérateur et celui des assistants ne sont guère d'accord avec l'hypothèse d'une supercherie chirurgicale.

Le gérant : P. BOUCHEZ

Imp. G. Saint-Aubin et Thevenot.— J. Thevenot, successeur, Saint-Dizier (Haute-Marne)

CLINIQUE DES MALADIES DU SYSTÈME NERVEUX.
(HOSPICE DE LA SALPÊTRIÈRE).

SUR UN CAS DE TUMEUR DU CERVELET

PAR

F. RAYMOND

Professeur de Clinique des Maladies du Système Nerveux.

BIBLIOTHÈQUE DE LA SALPÊTRIÈRE

Messieurs,

Je vais consacrer la leçon de ce jour au cas d'une jeune malade, qui soulève une intéressante question de diagnostic topographique. Il s'agit, selon toute vraisemblance, d'un cas de tumeur de l'encéphale, ou, plus exactement, d'un cas de tumeur du cervelet. Le cas en question va me servir de point de départ d'une série de leçons que je compte faire dans le courant de cette année, sur d'autres exemples de tumeurs cérébrales. Ce sera pour moi l'occasion d'entreprendre une étude clinique des localisations cérébrales. Cette étude doit vous intéresser à deux points de vue surtout : au point de vue du *diagnostic* ; au point de vue du *traitement* qui, sauf de rares exceptions (j'ai en vue les néoplasmes syphilitiques), ressortit presque exclusivement à l'intervention opératoire, en tant qu'il s'agit des tumeurs dites cérébrales, des tumeurs intra-crâniennes.

*
* *

La malade dont il s'agit, une nommée X..., est actuellement âgée de 22 ans. Deux faits qui ont, à mes yeux, une grosse importance sont à relever dans ses antécédents héréditaires : le père de X... est mort à l'âge de 42 ans, emporté par une tuberculose chronique. La mère, qui vit encore, est une « grande nerveuse » ; à plusieurs reprises, elle a présenté des accidents dont l'origine hystérique et neurasthénique est manifeste. Au surplus, deux ou trois de ses enfants sont morts d'une méningite.

(1) [Cette leçon, faite à la Salpêtrière le 4 décembre 1896, doit figurer dans le IIIe volume, actuellement sous presse, des *Cliniques des maladies du système nerveux* du Pr Raymond. — Paris, Doin, éditeur, 1898. Nos remerciements à M. Doin qui nous a obligeamment communiqué les figures de cette leçon.] (N. D. L. R.)

X... est née à terme, à la suite d'un accouchement facile. Bien portante jusqu'à l'âge de 20 mois, elle a eu ensuite une poussée fébrile accompagnée de somnolence, de vomissements, de maux de tête, en présence desquels le médecin traitant a prononcé le mot de méningite. Il est difficile de savoir, d'après les quelques renseignements que nous avons pu recueillir, ce qu'a été au juste cette première atteinte. Incidemment, je crois devoir vous rappeler combien il faut tenir pour suspect le diagnostic de méningite, toutes les fois qu'il s'applique à une maladie terminée par guérison. Aussi bien, nous pouvons admettre, sans une grande chance d'erreur, que chez X... il s'est agi d'une atteinte de *méningisme*. Nous savons aujourd'hui que les atteintes de ce genre sont fréquentes chez les tout jeunes enfants. C'est un point sur lequel MM. Comby et Dupré ont attiré l'attention des médecins. Il n'y a pas très longtemps, M. Hutinel, dans une récente communication à la Société Médicale des Hôpitaux, est revenu sur le même sujet. A M. Gilles de la Tourette, qui soulignait ce que le mot de *méningisme* a de vague, M. Hutinel a répondu qu'il s'agissait d'accidents qui simulent à s'y méprendre la méningite tuberculeuse, mais qui n'ont d'elle que les apparences, accidents qui surviennent chez les jeunes enfants, dans le cours des infections et des intoxications : streptococcie, infections graves de l'intestin, grippe, etc. Tantôt ils se dissipent sans laisser de traces, tantôt ils aboutissent à un dénouement fatal ; mais alors l'autopsie ne laissant rien découvrir du côté des méninges, qui puisse les expliquer, il est donc vraisemblable que ces désordres pseudo-méningitiques sont occasionnés par des toxines.

Toujours est-il que notre malade s'est complètement rétablie de sa prétendue méningite. A 5 ans, elle a eu la rougeole et la coqueluche ; ces deux atteintes n'ont pas davantage laissé de traces apparentes.

A partir de l'âge de sept ans, X..., d'après ce que raconte sa mère, s'est révélée comme une enfant extrêmement émotive, dormant mal la nuit, fréquemment réveillée par des cauchemars, sujette aux terreurs nocturnes.

Vers l'âge de 10 ans, à la suite d'une légère contrariété, X... a eu une série d'attaques de nerfs, pendant la durée desquelles elle s'est plainte de fortes douleurs à l'épigastre. Ces attaques, qui étaient pour ainsi dire subintrantes, ont duré plusieurs jours et plusieurs nuits de suite ; elles ne se sont pas accompagnées de perte de connaissance.

A la même époque, X... est devenue sujette à des tics multiples du visage ; ces tics ont persisté pendant plusieurs années. J'ai déjà eu l'occasion de vous signaler la signification de ces tics en tant que stigmates de dégénérescence.

X... avait 15 ans lorsqu'elle perdit son père qu'elle aimait énormé-

ment. Elle en éprouva un vif chagrin et son caractère changea du tout au tout. Jusque-là elle avait la gaîté habituelle à son âge : elle devint taciturne, concentrée en elle-même. Elle ne parlait de rien moins que de se tuer sur la tombe de son père. En même temps elle devint d'une extrême jalousie ; elle accusait sa mère d'avoir des préférences pour un de ses frères.Je vous donne tous ces détails, afin de bien vous édifier sur l'état psychique de la malade, à l'époque dont je vous parle.

X... a été réglée tard, à l'âge de 18 ans ; ses époques ont toujours été très irrégulières.

*
* *

J'en arrive au début de la maladie actuelle. Il y a deux ans et demi, X... qui est couturière de son état, remarqua que sa démarche devenait titubante et que ses jambes se fatiguaient vite ; en même temps, elle perdit l'appétit et elle se mit à éprouver un sentiment de malaise général. La faiblesse des jambes alla en s'accentuant, ainsi que les allures chancelantes de la démarche ; X... marchait comme une femme ivre. Elle n'en continua pas moins son métier de couturière pendant l'année qui suivit.

Au mois de juillet 1895, un matin, X..., pendant qu'elle s'occupait aux travaux de son ménage, fut prise subitement d'un grand malaise et d'une défaillance. Elle n'eut que le temps de frapper au plafond pour réclamer du secours, puis elle tomba inerte. D'après ce que lui ont raconté les personnes accourues auprès d'elle, elle était d'une extrême pâleur ; elle avait les yeux clos ; sa respiration était à peine perceptible, ses membres étaient en résolution complète. Elle n'a pas eu d'écume à la bouche, elle n'a pas eu non plus d'incontinence des sphincters. Au bout de quelques minutes, elle revint à elle, ne se rappelant rien de ce qui s'était passé à partir du moment où elle avait frappé au plafond. Plus que jamais elle était faible sur ses jambes, et elle trébuchait en marchant. L'anorexie devint complète : X... avait de la fièvre.

Au bout de deux jours, la fièvre redoubla ; il s'y associa une céphalalgie tellement violente qu'X... se serrait les régions pariétales entre les mains, en criant : « ma tête, ma tête ». Puis elle tomba dans un véritable accès de délire maniaque, pendant lequel elle proférait des paroles incohérentes.

Cette situation dura environ une huitaine de jours, avec des alternatives d'aggravation et d'amélioration. C'est surtout entre 10 heures du soir et minuit que l'agitation parvenait à son comble. En dernier lieu, elle dégénéra en une violente attaque de convulsion.

Le médecin traitant, peu fixé sur la nature de ces accidents, et très inquiet de la situation, fit transporter X... à l'hôpital Necker. Il faut croire que, dans le service où elle fut hospitalisée, on méconnut la gravité de la situation, car au bout de huit jours on renvoya la malade chez elle. Dans

la rue, elle fut prise pour une femme ivre, tant sa démarche était titubante.

Pendant trois semaines, elle resta chez elle, passant la plus grande partie de ses journées au lit. Elle se plaignait sans cesse de sa tête ; parfois elle déraisonnait. Ses nuits étaient troublées par des cauchemars ; il lui arrivait de crier : « au feu, à l'assassin, etc. »

Pendant un séjour de trois semaines que X... fit ensuite à la campagne chez une de ses tantes, la céphalalgie se calma ; l'appétit revint ainsi que le sommeil ; la démarche conservait son caractère titubant. A cette époque, deux symptômes très importants firent leur apparition : la malade perdit peu à peu l'ouïe et la vue. Au dire de X... c'est l'ouïe qui a été atteinte en premier lieu. Toujours est-il que la surdité se développa plus rapidement que la cécité. En quelques mois du reste, l'abolition de l'ouïe et de la vue était complète.

C'est dans cet état que la malade revint à Paris, au mois de septembre de l'année dernière (1895). J'ajoute qu'elle ne souffrait plus de la tête et qu'elle était plus gaie. Mais cette accalmie dura une quinzaine tout au plus. Le 22 décembre, la malade nous fut amenée à la Salpêtrière.

* * *

En somme, du récit relativement long que je viens de vous faire, vous devez retenir que cette jeune fille, fortement entachée par l'hérédité névropathique, a présenté successivement les accidents que voici :

Une certaine difficulté de la démarche qui est devenue titubante ; des maux de tête extrêmement violents ; des attaques, les unes syncopales, les autres épileptiformes ; des accès de vertige ; de l'excitation maniaque ; de l'agitation nocturne. Après une phase d'accalmie, de très courte durée, la céphalalgie et les phénomènes d'excitation sont rentrés en scène ; en même temps que la démarche devenait de plus en plus difficile, l'ouïe et la vue se sont mises à baisser progressivement ; au bout de quelques mois, la surdité et la cécité étaient complètes.

C'est dans cet état que la malade s'est présentée à nous. Grande et d'apparence robuste, d'un embonpoint presque excessif pour son âge, elle portait sur la figure l'empreinte des souffrances physiques qu'elle avait endurées. Son visage était blême, ses traits tirés ; son regard avait une expression d'indéfinissable tristesse (Pl. XXVIII).

En parlant très fort, on parvenait encore à se faire entendre de X... et à entrer en conversation avec elle ; mais ces entretiens étaient rendus très pénibles par les efforts qu'ils nécessitaient de part et d'autre.

L'examen de l'ouïe, pratiqué à l'aide d'une montre, révélait l'existence d'une surdité à peu près complète, des deux côtés, et cela aussi bien quand la montre était tenue à une faible distance de l'oreille que lorsqu'elle était

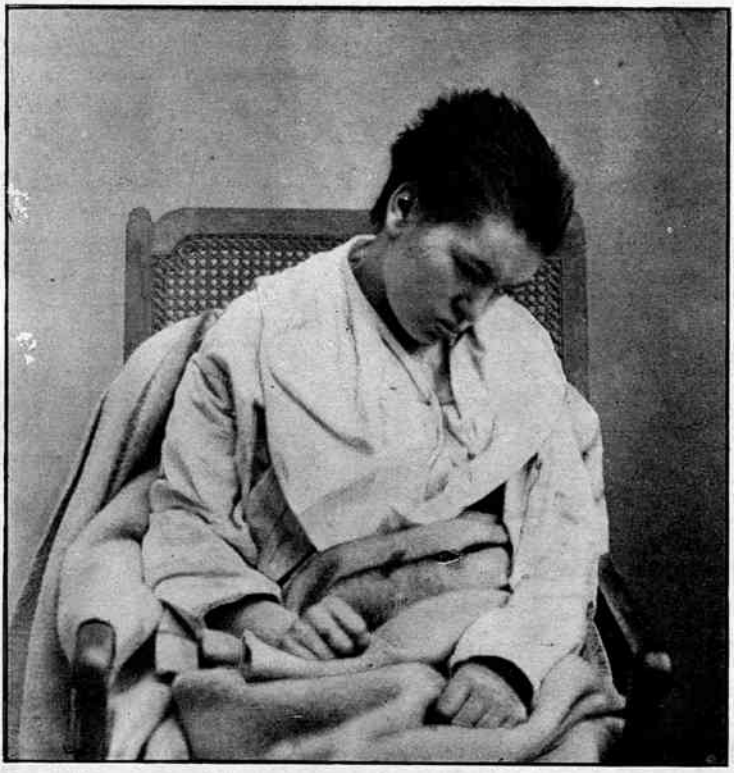

UN CAS DE TUMEUR DU CERVELET

(F. Raymond.)

Extrait du IIIe volume des *Cliniques des Maladies du Système nerveux.*

appliquée sur le crâne, sur les apophyses mastoïdes, sur la racine du nez. Avec l'audiphone on n'obtenait presque aucune perception. De plus, la pression centripète du nerf auditif ne déterminait pas de vertige, preuve que les tympans étaient scléreux.

A l'inspection de la face, nous avons été frappés de ce que la malade tenait ses paupières un peu plus abaissées que normalement ; elle avait d'ailleurs une certaine difficulté à les relever. Il n'y avait aucune trace de paralysie des muscles de l'œil. Les pupilles réagissaient bien aux impressions lumineuses et aux efforts d'accommodation. La malade se plaignait de ne presque plus voir clair. Cependant, lorsqu'elle approchait un livre à une faible distance de ses yeux, elle parvenait encore à lire ; la lecture, qui était son unique distraction, l'occupait des heures entières.

L'examen ophthalmoscopique a fait constater ce qui suit : Les deux pupilles étaient plus larges qu'à l'état normal, d'une teinte grisâtre ; leurs bords étaient le siège d'une suffusion séreuse très nette ; les artères étaient rétrécies ; les veines dilatées, tortueuses.

Les mouvements des lèvres, de la langue, des mâchoires s'effectuaient d'une façon absolument normale. La malade répondait avec netteté aux questions qu'on lui adressait d'une voix suffisamment forte. Ses réponses ne trahissaient pas le moindre trouble psychique, mais une sorte d'apathie, bien justifiée d'ailleurs.

X... n'avait plus de maux de tête ; elle ne se plaignait plus que de l'état de sa vue et de son ouïe. L'appétit lui était revenu en partie ; ses digestions se faisaient à peu près normalement. Je crois devoir insister sur l'absence de vomissements.

La force musculaire des membres, explorée tandis que la malade était assise sur une chaise ou couchée sur un lit, a été trouvée intacte. Dans ces mêmes attitudes, tous les mouvements physiologiques s'exécutaient avec précision et sans le moindre défaut de coordination. Par contre, aussitôt que la malade, levée sur son séant, essayait de faire quelques pas, elle se mettait à marcher comme l'eût fait une personne en état d'ivresse ; elle oscillait tantôt à droite, tantôt à gauche, et malgré qu'elle écartât les deux pieds, elle était toujours en imminence de tomber. Du reste, il lui suffisait de précipiter un peu son allure pour choir sur le sol.

A cela se réduisaient les désordres du mouvement. J'ajoute que les réflexes tendineux étaient manifestement exagérés, aux quatre membres, sans qu'il fût possible de provoquer le phénomène de la trépidation spinale ; les réflexes cutanés étaient normaux.

Il n'existait pas de troubles de la sensibilité objective. Les sphincters fonctionnaient régulièrement. Les urines avaient une composition normale.

*
* *

Dans la suite, le trouble de la vue et de l'ouïe est allé en s'aggravant. X... est devenue complètement sourde et aveugle ; depuis environ six mois, elle ne peut plus se mettre en communication avec le monde extérieur que par le sens du toucher. On conçoit que, dans ces conditions, l'intelligence de la malade ait baissé, pour devenir lourde et torpide. En même temps, la mémoire s'est affaiblie. Cependant X..., avec le seul secours du toucher, parvient encore à reconnaître certaines personnes avec lesquelles elle est en relation depuis longtemps.

Actuellement (4 décembre 1896), l'état de X... n'a pas subi de changement bien notable. On ne peut plus se mettre en communication avec la malade que par le procédé suivant : On saisit la main droite, on allonge l'index de cette main, et on lui fait décrire les lettres des mots dont on se propose de lui faire comprendre le sens. Par l'image motrice qu'on développe ainsi, on réussit à réveiller l'image auditive dans les centres du langage intérieur.

Enfin, la démarche est devenue de plus en plus défectueuse ; la titubation est plus accusée que jamais. Lorsque la malade essaie de marcher, ses jambes s'embarrassent l'une dans l'autre, et elle tombe tantôt d'un côté, tantôt de l'autre.

Les réflexes tendineux sont peut-être un peu affaiblis.

*
* *

Récapitulons maintenant, dans ses principaux traits, le récit que vous venez d'entendre.

Tout compte fait, trois grands symptômes dominent la situation, ce sont :

La *perte totale de la vue ;*

La *perte totale de l'ouïe ;*

Le *caractère titubant de la démarche.*

Autour de ces trois manifestations capitales, d'autres se groupent, qui sont de moindre importance, eu égard à leur valeur séméiologique ; je veux parler de l'*apathie*, de l'*affaiblissement de l'intelligence*, de la *diminution de la mémoire*.

Voilà pour l'état actuel. Or nous avons à tenir compte de l'évolution morbide, qui a été progressive et qui a embrassé une durée de deux années et demie. Nous avons à tenir compte du terrain sur lequel a évolué la maladie, et qui est entaché par la prédisposition morbide. Nous avons à tenir compte surtout de certaines manifestations antécédentes : les vertiges, les crises nerveuses, les maux de tête si violents, les accès de délire maniaque, les attaques épileptiformes et syncopales.

*
* *

Diagnostic. — En présence d'un pareil ensemble symptomatique, qui a mis quelques années à se dérouler pour aboutir à l'état actuel, le diagnostic ne saurait prêter à de grandes hésitations. Il faut qu'il rende compte d'abord des trois manifestations cardinales : de la disparition progressive de l'ouïe, de la disparition progressive de la vue et du caractère titubant de la démarche, tout en se conciliant avec les épisodes accessoires, vertiges, délire, etc.

On pourrait, à la rigueur, soupçonner l'urémie chronique d'être en cause, étant donné que dans la symptomatologie de cette forme d'auto-intoxication figurent précisément la perte de l'ouïe, la perte de la vue, une céphalée opiniâtre et violente, les accès de délire, etc. Mais d'abord, notre malade n'est pas en état d'urémie ; elle ne présente aucun signe d'une lésion rénale. En second lieu, dans les cas d'urémie chronique, les troubles en question ne se présentent pas avec la netteté, avec la fixité, avec la progressivité que nous leur trouvons chez notre malade.

Une fois écartée l'hypothèse de l'urémie, le champ des suppositions se restreint singulièrement. Seule, une affection de l'encéphale pourra nous rendre compte de l'ensemble des accidents présentés par cette jeune femme. Or, elles ne sont pas nombreuses les affections de l'encéphale qui, évoluant avec la progressivité que vous savez, se traduisent à la fois par des désordres de la locomotion d'un caractère si net, par la perte de l'ouïe et de la vue, sans compter les manifestations accessoires sur lesquelles je ne reviens pas en détail. Je ne vois guère que la sclérose en plaques et les tumeurs cérébrales qui puissent entrer en ligne de compte. Il ne saurait être question, dans le cas présent, d'une de ces *lésions de déficit*, causée par une hémorrhagie, par un ramollissement ; en effet, pour rendre compte de l'ensemble des accidents présentés par notre malade, des lésions de cet ordre devraient occuper des points de l'encéphale trop éloignés et trop multiples pour qu'une pareille hypothèse soit acceptable, et encore se concilierait-elle mal avec l'évolution morbide.

Examinons donc les deux hypothèses que je viens de formuler.

*
* *

Se peut-il que, chez notre malade, nous ayons affaire à un cas de *sclérose en plaques* ?

Certes, rien dans son cas ne rappelle la sclérose en plaques classique, avec son appareil symptomatique bien connu. Mais à côté de cette forme commune, intégrale, il en existe d'autres : formes frustes, irrégulières ; j'ai eu plusieurs fois l'occasion de vous en montrer des exemples. Parmi ces formes frustes, il en est qui peuvent simuler la symptomatologie des

lésions circonscrites de l'encéphale, et en particulier du cervelet. Témoin le cas si intéressant, publié par le professeur Pierret (1) de Lyon et celui publié plus récemment par MM. H. Royer et J. Collet (2).

Pour en revenir au cas de notre malade, nous pourrions supposer, chez elle, l'existence des plaques de sclérose peu nombreuses, à siège exclusivement encéphalique, qui auraient détruit à la fois les nerfs acoustiques, les nerfs optiques, et certaines parties du cervelet. Il y aurait là de quoi expliquer les trois manifestations cardinales, présentées par A... , l'abolition de l'ouïe, l'abolition de la vue, et le caractère titubant de la démarche. Mais outre ce que l'hypothèse de localisations aussi exclusives a de forcé, il y a lieu de tenir compte de l'évolution essentiellement progressive du cas ; il y a lieu de tenir compte des manifestations accessoires, délire, excitation maniaque, maux de tête aussi tenaces que violents. Tout cela ne se concilie pas davantage avec l'hypothèse en question.

N'empêche que je tiens à faire des réserves qui me sont dictées par des erreurs de diagnostic commises dans des cas analogues à celui de notre malade. Il se pourrait, à la rigueur, que nous ayons affaire, chez elle, à une de ces formes irrégulières de sclérose en plaques, mais tel n'est pas mon avis.

***

Reste l'hypothèse d'une *tumeur cérébrale*. A plusieurs reprises, j'ai déjà eu l'occasion de vous dire que cette dénomination est appliquée indistinctement aux tumeurs qui siègent dans la boîte crânienne en n'importe quel point de l'encéphale, dans la profondeur de celui-ci, à sa surface, ou dans les méninges. J'ai eu l'occasion de vous dire comment on a été amené à donner à cette dénomination un sens aussi étendu. On a pris en considération ce fait, que les tumeurs encéphaliques de n'importe quel siège ont, dans leur expression symptomatique, des traits communs : une céphalalgie plus ou moins violente, du vertige, des attaques épileptiformes ou syncopales, des vomissements, etc. Abstraction faite du dernier, ces symptômes se rencontrent précisément chez notre malade.

Or, indépendamment de ces manifestations qui, par elles-mêmes, seraien déjà de nature à nous orienter dans la voie de cette hypothèse un peu vague de tumeur cérébrale, il en est trois autres, dont la siginfication est à la fois plus concluante et plus précise : je veux parler de la *perte de l'ouïe*, de la *perte de la vue*, de la *titubation*.

(1) C. Pierret, *Note sur un cas d'atrophie périphérique du cervelet*. Archives de Physiologie, 1873.

(2) H. Royer, et J. Collet. *Sur une lésion systématisée du cervelet*, etc. Archives de Neurologie, novembre 1893, p. 353.

Non seulement ces trois symptômes sont de nature à accentuer nos présomptions en faveur de l'existence d'une tumeur cérébrale ; ils sont propres à nous éclairer sur le siège présumé de la tumeur.

Pour mieux vous édifier sur ces deux points, laissez-moi vous rappeler quelques notions classiques, relatives au mécanisme pathogénique des accidents causés par les tumeurs cérébrales.

Je suppose le cas où une néoplasie susceptible d'accroissement, telle qu'une tumeur, s'est formée à la surface du cerveau. Quel que soit le siège de cette tumeur, il en résultera une diminution de capacité de la boîte intra-crânienne et une augmentation de la pression qui règne dans cette cavité. Pour peu que la tumeur continue de s'accroître, elle agira par compression sur la région encéphalique adjacente, d'abord en l'irritant et plus tard en la désorganisant. Tous les éléments de la symptomatologie des tumeurs cérébrales découlent de là. Tous, ils se ramènent, soit à des *phénomènes de compression générale*, soit à des *phénomènes d'irritation* ou de *destruction locale*, ces derniers traduisant la souffrance de la région encéphalique qui doit subir les atteintes directes du néoplasme.

Voilà le programme général des accidents qui traduisent le retentissement des tumeurs intra-crâniennes sur l'encéphale. Mais ce programme comporte des exceptions. Il arrivera par exemple qu'une tumeur se développe très lentement, et progressivement, de telle sorte que l'encéphale trouve à s'adapter à la compression progressive qu'il subit, sans manifester de souffrance bien nette. Soit dit en passant, c'est tout le contraire qui est arrivé chez notre malade. Chez elle les symptômes ont été bruyants, tapageurs pendant une première période, et les manifestations qui subsistent, pour n'avoir plus rien de bruyant, n'en sont pas moins des plus accentuées. Il est donc entendu que les phénomènes en rapport avec une tumeur cérébrale sont de deux ordres : phénomènes de compression générale, phénomènes de compression locale. La céphalée figure en tête des premiers. Elle a été d'une violence et d'une ténacité exceptionnelles, chez notre malade. De plus, elle s'est accompagnée d'un véritable état d'excitation maniaque. De pareils désordres démentiels figurent au nombre des conséquences possibles de la compression générale exercée par les tumeurs intra-crâniennes. Le vertige, les attaques syncopales, la torpeur intellectuelle, qui ont été notés chez notre malade, comptent parmi les symptômes du même ordre. Enfin la *névrite œdémateuse*, qui a été constatée chez X... peut être indifféremment, selon les cas, un phénomène de compression générale ou un phénomène de compression locale. L'intéressant est de savoir que, presque toujours, la névrite œdémateuse est la conséquence d'une tumeur cérébrale. Chez notre malade, elle paraît être en rapport avec une compression locale ; nous aurons donc à en tenir compte dans la

détermination du diagnostic topographique, dont je vais m'occuper maintenant.

*
* *

Du moment que toutes les présomptions parlent dans le sens d'une tumeur cérébrale, il nous reste à préciser le siège de cette tumeur. Trois symptômes doivent entrer en ligne de compte pour la détermination de ce siège; ce sont eux que j'ai qualifiés de symptômes cardinaux. Le premier en date est la *titubation*. Ce désordre de la marche s'est développé d'une façon lente et progressive. Actuellement, il se manifeste aussi bien pendant le stationnement que pendant la marche. La titubation est tellement prononcée qu'à différentes reprises elle a valu à la malade l'accusation d'ivresse. Elle détermine des chutes fréquentes, qui se font indifféremment dans un sens ou dans un autre. Enfin elle coïncide avec un certain degré d'asthénie musculaire. Or un pareil désordre de la marche et de l'équilibration doit éveiller de prime abord l'idée d'une lésion du cervelet. L'exagération des réflexes tendineux, sans trépidation spinale, dépose dans le même sens, ainsi qu'il résulte des récents travaux de Russel et de Horsley, sur les symptômes des lésions destructrices du cervelet.

Non pas que le caractère titubant de la démarche entraîne fatalement le diagnostic de lésion du cervelet, et dans notre cas, il s'agirait d'une tumeur. La vérité est celle-ci : la titubation ne manque presque jamais dans les cas de lésion du cervelet; par contre on l'a observée, mais à titre tout à fait exceptionnel, dans des cas de lésions encéphaliques qui n'avaient aucun rapport direct avec le cervelet. C'est ainsi que Bruns (1) a publié quatre observations de tumeurs des lobes frontaux, qui se sont accompagnées de troubles de l'équilibration.

*
* *

Demandons-nous maintenant si cette hypothèse relative au siège de la tumeur présumée cadre avec les deux autres symptômes cardinaux, constatés chez notre malade. En d'autres termes : une tumeur agissant sur le cervelet, peut-elle du même coup agir sur la vue et sur l'ouïe, et amener une suppression progressive de ces deux fonctions?

Oui, Messieurs, la chose est possible. Localisée d'une certaine façon, une tumeur peut à la fois nous rendre compte des désordres de l'équilibration, de la perte de l'ouïe et de la perte de la vue. Pour vous en convaincre, si vous ne l'êtes déjà, il me suffira de faire appel à vos connaissances d'anatomie.

(1) Bruns, *Ueber Stœrungen des Gleichgewichts bei Stirnlirelumoren*. Deutsche medicinische Wochenschrift, 1892, n° 7).

Vous savez la position qu'occupe le cervelet, au-dessus du bulbe et de la protubérance ; sa face inférieure constitue la paroi supérieure du quatrième ventricule, vous voyez que la paroi inférieure de ce ventricule est formée par une portion de la face postérieure de la région bulbo-protubérantielle. Rappelez-vous aussi que les trois pédoncules cérébelleux, le supérieur, le moyen et l'inférieur, qui relient le cervelet aux autres parties de l'encéphale, se détachent d'un point d'origine commun. Ce point d'origine correspond, de chaque côté, à l'angle latéral du quatrième ventricule.

Rappelez-vous, d'autre part, que le nerf acoustique, en sa qualité de nerf exclusivement sensitif, a son noyau d'origine réelle en dehors de l'axe cérébro-spinal, dans le ganglion de Corti et dans le ganglion de Scarpa. Du fond du conduit auditif interne le nerf acoustique se porte vers la partie la plus reculée du sillon horizontal qui sépare la protubérance du bulbe ; là il se termine par deux racines (Fig. 1).

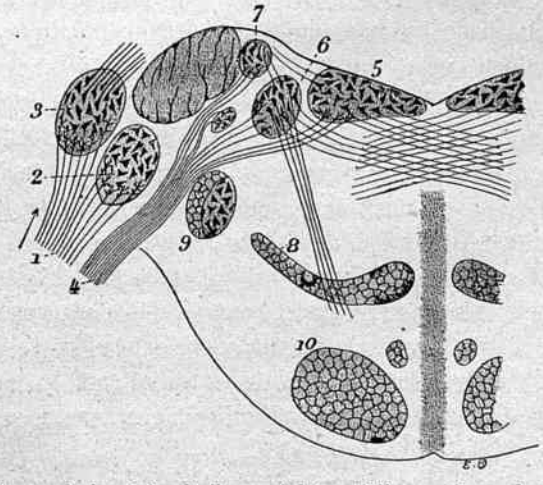

Fig. 1. — Coupe de la région bulbo-protubérantielle au niveau de l'émergence des racines du nerf acoustique.

1, racine externe ou postérieure. — 2, noyau antérieur de l'auditif, et 3, tubercule acoustique. — 4, racine externe ou antérieure. — 5, noyau dorsal interne. — 6, noyau dorsal externe ou de Deiters. — 7, noyau de Bechterew. — 8, ruban de Reil. — 9, racines inférieures des trijumeaux. — 10, faisceaux pyramidaux (Raymond, *Cliniques des maladies du système nerveux*, t. III).

Une *racine externe* appelée encore *postérieure* ou *cochléaire* qui contourne le pédoncule cérébelleux inférieur, et qui va se terminer dans un amas de substance grise, qu'elle divise en deux noyaux : le noyau dit accessoire de l'acoustique, et le tubercule acoustique latéral ;

Une *racine interne*, appelée encore *antérieure* ou *vestibulaire*, qui passe entre le pédoncule cérébelleux inférieur et la racine descendante ou bul-

baire du trijumeau ; puis elle va se répandre dans trois amas gris, situés sous le plancher du quatrième ventricule et désignés sous les noms de *noyau dorsal externe*, *noyau dorsal interne* et *noyau de Bechterew*. Mais là n'est pas sa terminaison définitive ; au sortir de cette masse grise, la racine interne se bifurque en deux branches ascendante et descendante, sur le trajet desquelles les anatomistes ne sont pas encore bien fixés. Peu importe ; l'essentiel est que vous ayez présents à l'esprit les rapports du nerf acoustique avec le pédoncule cérébelleux inférieur. Dans ces conditions, il vous est facile de concevoir qu'une tumeur puisse agir à la fois, en les comprimant, sur le pédoncule et sur le nerf auditif.

Mais nous pouvons pousser plus loin ce travail d'analyse ; nous pouvons préciser davantage le siège de la tumeur présumée.

* *

Remarquez, en effet, Messieurs, que pour expliquer la perte de l'ouïe des deux côtés, il nous faut admettre que les racines ou les deux branches constituantes du nerf acoustique ont été détruites à droite et à gauche, ou que la destruction a porté sur les noyaux gris situés sur le plancher du quatrième ventricule. Cette dernière éventualité me paraît inadmissible, car dans l'éventualité d'une tumeur en rapport avec le plancher du quatrième ventricule, nous devrions avoir une symptomatologie autrement complexe que celle que nous avons relevée chez notre malade. Il serait étonnant qu'il n'existât ni albuminurie, ni glycosurie, ni polyurie ; il serait étonnant que ni la voie sensitive, qui est au service de la sensibilité générale, ni la voie motrice ne fussent comprimées dans une certaine mesure. Bref, nous devrions nous trouver en présence des troubles sensitifs et moteurs qui ne manquent jamais dans les cas où une tumeur faisant hernie dans le quatrième ventricule remplit plus ou moins complètement cette cavité.

Il ne me paraît pas non plus admissible que la tumeur soit située à la base du crâne, à la face antérieure ou ventrale de la région protubérantielle. S'il en était ainsi, il faudrait lui supposer un volume assez considérable pour qu'elle pût comprimer de chaque côté les deux nerfs acoustiques et les deux pédoncules cérébelleux inférieurs et moyens. Mais alors, comment concevoir que d'autres nerfs crâniens, qui émergent au voisinage des nerfs acoustiques, en particulier la branche motrice du trijumeau, la septième et la sixième paires ne fussent englobés dans cette néoplasie sans compter les voies sensitive et motrice. Ne perdez pas de vue, Messieurs, que, dans la supposition où je me place, la tumeur devrait avoir un prolongement antérieur suffisamment long pour pouvoir atteindre les deux nerfs optiques ou le chiasma.

Reste une dernière hypothèse, qui se concilie avec toutes les circonstances du cas ; elle consiste à localiser la tumeur à la face supérieure du bulbe, en dehors du plancher du quatrième ventricule, au point où les pédoncules cérébelleux émergent du cervelet. Une tumeur enserrant cette région doit détruire une partie ou la totalité des deux pédoncules cérébelleux inférieurs, et la totalité des deux nerfs acoustiques. Sans doute deux tumeurs symétriques, siégeant l'une à droite, l'autre à gauche, aux points où le nerf acoustique croise le pédoncule cérébelleux inférieur, expliqueraient tout aussi bien les choses : mais cette supposition, que je ne rejette pas absolument, a quelque chose de forcé, vous le concevez sans peine.

*
* *

Qu'il y ait deux tumeurs ou qu'il n'y en ait qu'une, il reste à nous demander si une lésion, située comme je viens de vous le dire, est susceptible d'entraîner la perte totale de la vision par voie d'atrophie des deux papilles. Oui, Messieurs, il en est ainsi ; j'ai déjà eu occasion de m'expliquer là dessus, dans le courant de l'année dernière, à propos d'un cas de tumeur du cervelet, qui s'était accompagnée de perte totale de la vision. Je ne puis que vous répéter les explications que je vous ai données à ce propos :

Une tumeur située à la base du cervelet peut, disais-je, entraîner une double atrophie papillaire par le mécanisme suivant : elle comprimera la grande veine ou ampoule de Galien ; cette compression amènera une abondante hydrocéphalie ventriculaire. Le troisième ventricule, distendu, comprimera à son tour le chiasma du nerf optique. Au surplus, les tumeurs du cervelet, bridées qu'elles sont, à leur face supérieure, par la tente du cervelet, se développent surtout de bas en haut. Elle compriment ainsi les parties avoisinantes et principalement les veines émissaires des parties centrales ; d'où l'hydrocéphalie qui entraîne à son tour l'œdème de la papille, par le mécanisme que je vous ai déjà indiqué. On s'explique ainsi qu'à une période peu avancée de l'évolution d'une tumeur, à une époque où les altérations du nerf optique se réduisent à l'œdème de la papille, toute intervention qui a pour effet de diminuer l'hydrocéphalie et, partant, de décomprimer le cerveau, puisse procurer une atténuation considérable des troubles visuels déjà existants. Les faits publiés par Horsley, von Berck, Mac Ewen, Starr, etc., sont là pour en témoigner.

Vous voilà fixés sur le siège probable de la tumeur présumée. Il nous reste à rechercher quelle peut être la nature de cette tumeur.

Rien dans les antécédents héréditaires et dans le passé de notre malade

ne nous autorise à supposer que le néoplasme s'est développé sous l'influence de la syphilis héréditaire ou acquise. Aussi bien, le traitement spécifique intensif, institué avec persévérance, pendant des mois, ne nous donne aucun résultat durable. Après une accalmie passagère, la maladie a poursuivi sa marche relativement lente, mais progressive.

D'autre part de fortes présomptions plaident en faveur de l'origine tuberculeuse du néoplasme. Rappelez-vous, Messieurs, que le père de notre malade a été emporté par la tuberculose chronique, à l'âge de 42 ans. Rappelez-vous que la malade elle-même a eu, à l'âge de vingt mois, des accidents de méningisme. Dans ces conditions, l'hypothèse de la nature tuberculeuse de sa tumeur se présente à nous comme très vraisemblable. Il s'agirait donc d'un tubercule du cervelet. Incidemment, je vous ferai remarquer que très souvent les tubercules de cet organe sont multiples. Aussi, en considération des accès délirants d'une nature si particulière, qu'a présentés la malade, je me demande si, indépendamment de sa tumeur du cervelet, elle n'a pas un ou plusieurs tubercules dans la région frontale. Ainsi s'expliqueraient, de la façon la plus simple, les manifestations délirantes dont je vous ai longuement parlé.

*
* *

Pronostic et traitement. — En l'état des choses, c'est-à-dire en présence du diagnostic que je viens de porter, la question de pronostic se pose en termes très simples ; elle peut se résumer dans ces quelques mots : la malade est dans une situation grave ; l'affection dont elle souffre est incurable ; il n'y a pas grand'chose à attendre de la thérapeutique interne.

Seules, les tumeurs cérébrales d'origine syphilitique sont justiciables, *dans une certaine mesure*, des ressources de la médication interne, du traitement mercuriel. Je ne puis que vous redire l'échec subi chez notre malade, par le traitement spécique intensif, institué avec une persévérance peu commune.

Contre les tumeurs de toute autre nature, et en particulier contre les tumeurs tuberculeuses, la thérapeutique interne nous laisse absolument désarmés.

Reste l'intervention chirurgicale, qui dans les circonstances que nous envisageons peut viser deux buts différents, à savoir : des effets purement palliatifs ; la guérison radicale.

Dans une leçon de l'année dernière (1), relative à un cas de tumeur de même siège, je me suis longuement étendu sur les opérations palliatives

(1) F. Raymond, *Clinique des maladies du système nerveux. Deuxième série*, p. 709 et suivantes, Paris, Doin, 1897.

qui ont été tentées, ou qui peuvent l'être, dans les cas de tumeurs cérébrales. Je vous rappelle qu'en recourant à ce genre d'opération, on se propose surtout de diminuer la tension intra-crânienne, par la soustraction d'une quantité plus ou moins grande de liquide céphalo-rachidien. Ce résultat, on a cherché à l'atteindre au moyen de la *ponction dorso-lombaire*, de la *trépanation simple*, de la *ponction des ventricules*.

Chez le malade dont le cas a fait l'objet d'une leçon, l'année dernière, je m'étais décidé pour une ponction des ventricules. L'opération a été pratiquée avec une grande habileté par le Dr Potherat. Quelques-uns d'entre vous se rappellent peut-être le résultat déplorable qui s'en est suivi : au

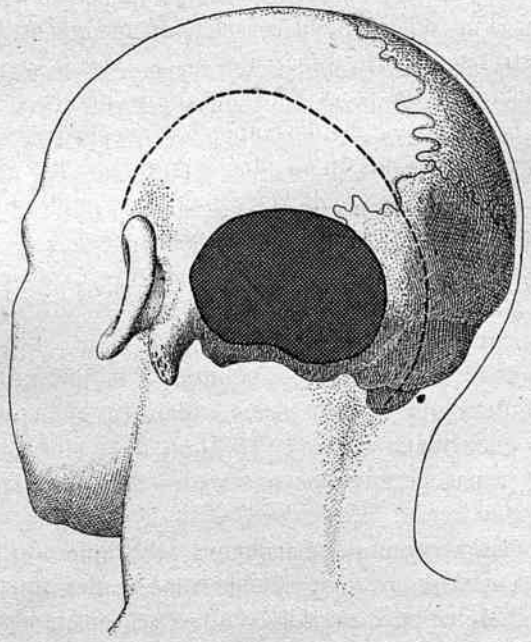

Fig. 2.

bout de quelques heures, le malade est mort brusquement. J'ai cru devoir attribuer ce dénouement inattendu à ce que la tumeur, n'étant plus supportée par la même quantité de liquide céphalo-rachidien, avait comprimé le bulbe au niveau des ventricules.

Instruit par ce précédent, j'ai jugé préférable, dans le cas actuel, de recourir à une simple trépanation. L'opération a été pratiquée le 10 octobre 1896, par M. Chipault, notre assistant de chirurgie. Voici la note qui m'a été remise, au sujet de la technique opératoire employée :

M. Chipault a commencé par tailler un lambeau en ellipse, à convexité supérieure, dans la région temporo-pariétale droite (fig. 2) ; puis il a ra-

battu ce lambeau. L'hémorragie qui s'en est suivie a été peu abondante. Une couronne de trépan a été appliquée en arrière des vaisseaux méningés, l'ouverture circulaire, obtenue de la sorte, a été agrandie à la pince et au mors plat, au point d'atteindre 8 centimètres sur 10. Par suite, les vaisseaux méningés sont devenus visibles sur une grande étendue. La dure-mère avait l'aspect, la consistance et le degré de tension qu'on lui trouve dans les circonstances normales.

Le lambeau, taillé dans le cuir chevelu, a été ensuite remis en place et suturé sur drain. Il ne s'est produit aucun accident opératoire ou post-opératoire. Au surplus, *la malade n'a retiré aucune amélioration de cette opération palliative.*

Étant donnée la gravité de la situation, la question se pose de savoir s'il n'y aurait pas lieu de tenter une opération radicale, plutôt que d'abandonner cette jeune femme à une mort inévitable et prochaine, sans pouvoir atténuer ce que sa situation a de triste et de pénible.

Eh bien ! Messieurs, je ne crois pas qu'il y ait lieu de s'arrêter à ce parti. Je crois qu'avec la localisation que nous supposons à la tumeur, une opération dont le but serait l'extirpation du néoplasme aboutirait à un échec et ne ferait que précipiter le dénouement fatal (1).

* * *

Autopsie. — L'examen de l'encéphale, pratiqué à l'état frais, montre une tumeur développée au niveau de la portion antéro-inférieure *des deux hémisphères cérébelleux*. Le dessin ci-joint (Fig. 3), fait par M. Vincent sur la pièce fraîche, permet de se rendre un compte très exact de la topographie du néoplasme et des déformations considérables, secondaires, qu'il a déterminées du côté des organes voisins. Chaque hémisphère cérébelleux est coiffé dans son segment antérieur, d'une masse grosse comme une petite mandarine, irrégulièrement bosselée, dure, un peu jaunâtre par places. Ces masses se sont creusées, à droite et à gauche, une logette dans la partie latérale, correspondante, de la protubérance annulaire. Cette portion de l'isthme apparaît comme étirée, très allongée dans le sens vertical, par suite de la pression énorme exercée sur ses parties latérales. Les pédoncules cérébelleux, moyen, supérieur ou inférieur, sont certainement atteints ; le pédoncule moyen, notamment, se reconnaît difficilement ; la tumeur paraît s'être développée surtout au niveau de la région des pédoncules. Les nerfs crâniens bulbaires sont atrophiés, en masse, des deux côtés. La IIIe paire et la IVe présentent de petites nodosités dures, fibreuses, appendues à leurs filets émergents. Les deux nerfs optiques sont grisâtres et

(1) La malade en question est morte en effet peu de temps après. L'autopsie fut pratiquée et permit de faire les constatations suivantes.

atrophiés. Tous les ventricules sont dilatés, même le IIIe ventricule, dont le volume atteint celui d'une noix. L'évolution de la tumeur cérébelleuse a déterminé, au niveau de la base de l'isthme de l'encéphale et de ses nerfs, une méningite scléreuse, très nette, caractérisée par des néo-membranes qui recouvrent tous les organes de la région (protubérance, bulbe, filets

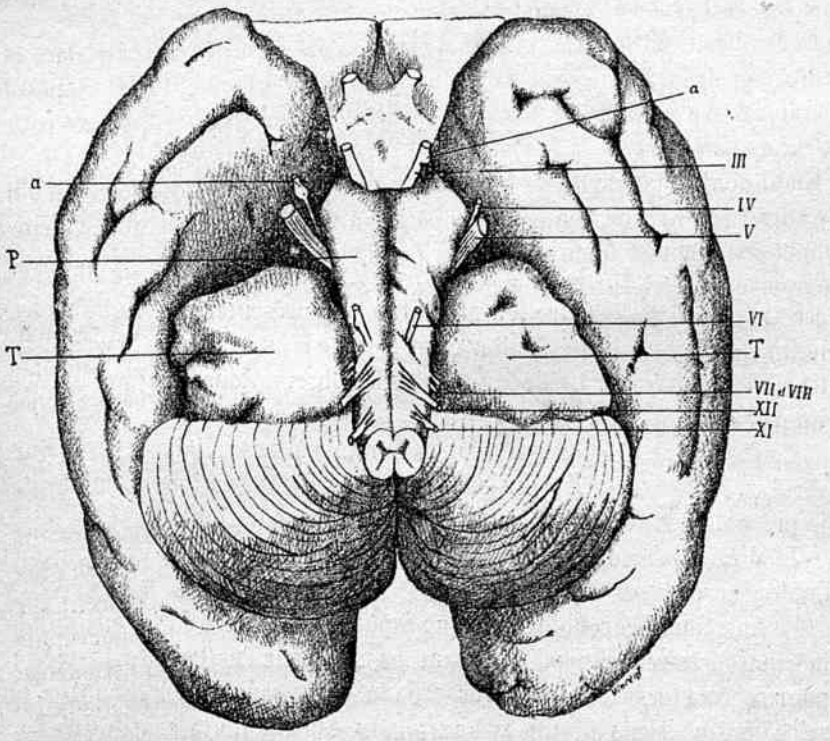

Fig. 3 (D'après nature). — Face inférieure de l'encéphale.

La tumeur (T) est bilatérale, développée aux dépens du segment antérieur de chaque hémisphère cérébelleux. Ecrasement de la protubérance qui s'est allongée dans le sens vertical (P), nodosités fibreuses (*a.a*) sur les filets émergents de quelques nerfs.

nerveux et vaisseaux). — Cet examen, fait à l'œil nu, et le dessin qui l'accompagne, sont simplement destinés à donner la topographie de la tumeur cérébelleuse. L'étude histologique, pratiquée ultérieurement, renseignera sur la nature du néoplasme et sur les masses, blanches ou grises, détruites au cours de son évolution.

DE LA SENSIBILITÉ DOULOUREUSE DE LA PEAU. ALGÉSIMÉTRIE

PAR

MOCZUTKOWSKY,

Professeur à l'Institut Clinique de Saint-Pétersbourg.

En septembre 1894, dans le n° 37 du journal *Vratch*, j'ai publié la description d'un algésimètre, en promettant de présenter un dessin topographique de la sensibilité douloureuse de toute la superficie de la peau. Bientôt, j'ai fait exécuter un dessin d'après les observations que j'avais recueillies sur des hommes.

Ce dessin fut tiré à 6 exemplaires et remis à mes collaborateurs pour le vérifier. Nous avons fait plusieurs centaines d'observations et maintenant je présente aux lecteurs la moyenne de ces mensurations.

Je dirai d'abord quelques mots à propos de la nature des sensations douloureuses.

La question du trouble de chaque espèce particulière de la sensibilité de la peau s'éclaircira quand nous saurons employer des irritateurs spéciaux pour chaque terminaison nerveuse de la peau, sans irriter les autres terminaisons voisines destinées aux autres espèces de la sensibilité de la peau. Notre ignorance actuelle au sujet de savoir à quel genre de sensibilité de la peau est destinée l'une ou l'autre terminaison nerveuse prouve que nous sommes encore loin de pouvoir répondre à cette question.

Dans ce domaine infiniment complexe les physiologistes admettent qu'il existe des terminaisons nerveuses spéciales destinées à la sensation de douleur. Mais on sent la douleur non seulement par irritation des terminaisons nerveuses de la peau, mais encore on peut la provoquer en irritant n'importe quel nerf sensitif à n'importe quel endroit de son trajet.

On ne peut pas dire que la douleur soit un phénomène physiologique, parce que c'est tout à fait contraire à la notion « de la santé », excluant complètement la sensation de la douleur. Pourtant dans les manuels, même dans les plus récents, on parle « du sens de la douleur » de la peau. Admettant la douleur comme un phénomène *pathologique*, on peut se demander, si l'organisme a besoin d'appareils spéciaux pour se défendre contre ses

nombreux ennemis. Au contraire nous voyons partout que tel ou tel organe ou tissu à côté de son rôle défensif a une fonction plus importante purement physiologique.

Si chaque fibre nerveuse sensitive est capable de recevoir et de transmettre une sensation douloureuse et si en outre on accepte que chaque terminaison de la peau est capable de recevoir la douleur indépendamment de sa fonction physiologique, alors on peut nier la nécessité d'avoir dans la peau des appareils spéciaux destinés exclusivement à la perception de la douleur.

Nous savons que la température haute ou basse au delà des limites définies cesse de provoquer la sensation de chaleur et produit la douleur. Si l'on accepte la supposition de Goldscheider et de Blix qu'il y a dans la peau des terminaisons spéciales pour deux espèces du sens calorique, on peut admettre qu'un excitant calorique, dépassant ce que l'homme peut supporter, provoque une sensation plus aiguë, la douleur.

Par conséquent, il existe une différence quantitative entre la sensation calorique et la douleur provoquée par le même irritateur, mais d'une intensité différente. On peut admettre que le même appareil périphérique sous l'influence d'un même irritateur, mais d'une force différente, provoque des sensations tout à fait différentes.

On observe la même similitude dans un autre genre de phénomènes. Les physiologistes voient seulement une différence quantitative entre les sens de toucher, de pression et la sensation de la douleur. Le même corps, à une température constante et sans influence sur la peau, faiblement touché, donne seulement une sensation de toucher; touché plus fortement, il donne une sensation de pression, et touché encore plus fortement — la douleur. Ici on peut accepter que les mêmes appareils de toucher provoquent le sens de toucher ou le sens de pression, et au delà de ces limites la douleur. De sorte qu'on peut se passer d'admettre, qu'il existe dans la peau des fonctions spéciales, exclusivement destinées aux sensations douloureuses. A ce sujet on ne peut pas accepter la définition : « sens de la douleur » ; ce n'est pas un « sens », mais une « sensation de la douleur ».

Les données anatomiques et physiologiques ne contredisent pas cette explication. Les tissus, privés des sensations tactiles et thermiques, sont peu sensibles aux irritations douloureuses (les muqueuses de l'estomac, des intestins, de la vessie, de la vésicule biliaire, etc.).

Les douleurs apparaissant dans ces organes s'expliquent par une irritation immédiate des terminaisons nerveuses d'un autre type, qui sont aussi capables, comme plusieurs autres fibres, de transmettre la sensation de la douleur (nerf sympathique).

Les moyens cliniques et physiologiques usités pour examiner les sensa-

tions douloureuses sont encore trop grossiers pour que je puisse entrer dans des développements plus larges sur ces sensations. Je ne dis rien des courants électriques, comme provocateurs de la douleur, parce que la nature de ces provocateurs et les changements produits par eux dans les tissus sont très peu connus. Je m'en tiens à l'un des provocateurs de la douleur le plus ordinaire — le traumatisme. De quelque manière que cette dernière se soit faite, au moyen de la piqûre ou de coupure ou de pression, tout de même la cause de la douleur sera toujours le traumatisme, suivi des lésions du tissu nerveux ou d'autres changements anatomiques.

Pour l'examen de la douleur on provoque un des traumatismes le plus inoffensifs, la piqûre. Mais cette piqûre inoffensive détruit quand même, déchire, presse et irrite des centaines de terminaisons nerveuses d'une destination physiologique tout à fait différente. Par conséquent la douleur ne peut pas être acceptée comme une conséquence de l'irritation des organes nerveux d'une fonction définie ; au contraire, c'est un mélange grossier de l'irritation des formations nerveuses destinées aux fonctions physiologiques les plus différentes. Peut-être, en rapport avec leurs relations quantitatives dans une région donnée de la peau, se trouve le caractère de la douleur. Tantôt elle est brûlante, obtuse, aiguë, térébrante etc. Probablement le degré de la lésion (piqûre, pression, écorchure, broyement), le nombre des éléments nerveux lésés, leur qualité (une fibre nerveuse calorique ou terminaison tactile) ont aussi une influence sur le degré, la qualité et la durée de la douleur. Enfin l'épaisseur de la couche indolore et son rapport avec la profondeur de la lésion ont une grande importance.

Le fait clinique que quelques degrés de la sensibilité calorique ou tactile ne sont pas perçus et ne sont pas transmis par l'endroit où on a fait la piqûre et provoqué la douleur s'explique tout à fait par un fait physiologique établissant, que l'irritation et la capacité de transmission au nerf est anéantie par une action violente et mécanique, au moins dans la région sur laquelle agit l'irritation. Quel que soit le point de vue physiologique auquel on se place, le clinicien a besoin journellement d'examiner les sensations douloureuses de la peau. Les cliniciens et les physiologistes dans leurs examens se sont arrêtés au traumatisme le plus inoffensif, la piqûre ; ils la produisent par une aiguille. Personne jusqu'à présent n'a dit de quelle épaisseur doit être une aiguille, faut-il l'enfoncer profondément ou superficiellement, lentement ou vite, etc. En procédant d'une façon si arbitraire, on ne peut obtenir quelques données numériques. On a noté seulement ce qu'on a trouvé par les mots : augmentation, abaissement ou état normal des sensations douloureuses. La comparaison pour juger l'abaissement graduel ou retour graduel des sensations douloureuses était presque impossible et, en tout cas, restait tout à fait subjective, quelquefois même doublement

subjective parce qu'elle dépendait d'une appréciation non contrôlée du sujet examiné et de l'examinateur.

Tous les essais, faits jusqu'à présent, pour obtenir des expressions numériques, étaient abandonnés par les cliniciens parce que ces tentatives paraissaient fatigantes pour les malades, et les indications ainsi obtenues étaient d'une qualité douteuse.

Dans ces derniers temps, M. Chazal, à Paris, a introduit dans mon algésimètre, sur mes indications, des perfectionnements essentiels. 1° Le stylet a une pointe conique sur ses deux bouts pour les piqûres. De sorte que l'observateur a un cône pointu en réserve. 2° Le stylet, par une vis spéciale sur l'épaississement supérieur, peut être fixé à n'importe quel niveau. Ceci donne la possibilité de vérifier chaque fois l'instrument, condition importante pour l'exactitude des chiffres relevés. La vérification se fait de la manière suivante. On dévisse l'épaississement supérieur jusqu'à ce que l'aiguille montre zéro. On dévisse aussi la petite vis qui se trouve dans l'épaississement supérieur, et le cône du stylet tombe facilement de l'orifice du disque. Dans ce moment on met tout l'appareil sur une surface lisse, par exemple sur une glace et on serre la vis dans l'épaississement. De cette manière *on fixe la pointe du cône du stylet au niveau de la surface du disque.* 3° Dans les nouveaux appareils, on peut faire sortir le stylet à 2 millimètres, ce qui est bien suffisant pour examiner les plus profondes lésions pathologiques de la sensibilité cutanée. La périphérie de l'épaississement supérieur est divisée en 20 parties égales, de sorte que chaque division correspond à 0, 1 millimètre de la hauteur du stylet.

Mes travaux ultérieurs et ceux de mes aides ont donné avec ce dispositif en particulier quelques autres chiffres, mais en général le résultat des recherches s'accordait avec le précédent et a donné des données numériques très proches. Le dessin ci-joint (Fig. 1 et 2) donne seulement quelques indications indispensables pour la clinique. Pour mes déductions j'utilisais un autre dessin (si détaillé que chaque doigt a de 80 à 100 mensurations) n'ayant pas une signification pratique particulière.

Voici les déductions auxquelles je suis arrivé d'après mes mensurations :

Les variations de la sensibilité douloureuse de la peau chez les personnes tout à fait bien portantes se font dans les limites de 0,15 à 1,5 millimètres.

Le centre de la moindre sensibilité douloureuse de la peau — c'est la région du bassin ; de là vers la tête et vers les doigts des extrémités la sensibilité douloureuse augmente graduellement.

La peau la plus sensible aux piqûres se trouve sur la limite du cuir chevelu du front et dans les plis entre les phalanges sur la surface palmaire des doigts.

La moins sensible est la région du siège et les plantes des pieds, surtout les talons.

Le cuir chevelu de la tête est très sensible aux irritations douloureuses : sur la tête chauve de 0,15 à 0,2 millimètres.

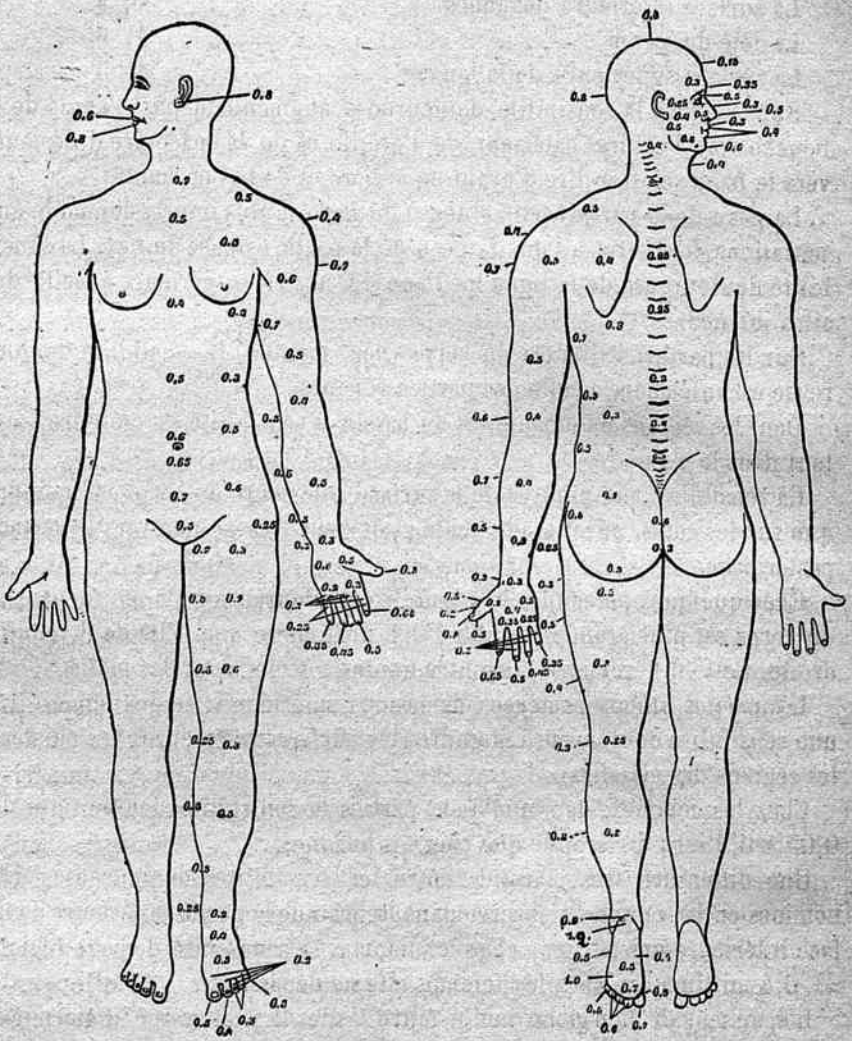

Fig. 1 et 2.

Les endroits de passage entre la peau et la muqueuse (les lèvres) ont une plus grande sensibilité douloureuse que dans les régions voisines.

La sensibilité douloureuse des muqueuses est de beaucoup inférieure à la sensibilité douloureuse de la peau.

Le degré de sensibilité des différentes muqueuses est différent :

La surface intérieure de la lèvre inférieure à 1/2 hauteur de la ligne médiane . . . . . 0, 4 mm.
Les gencives. . . . . 0, 6 »
Le bout de la langue. . . . . 0, 85 »
La surface intérieure des joues. . . . . 0, 9 »
La tête du pénis . . . . . 1, 35 »
La surface supérieure de la langue . . . . . 1, 5 »

Sur la figure la sensibilité douloureuse augmente depuis l'angle de la bouche vers l'orifice extérieur de l'oreille et de la mâchoire inférieure vers le front, c'est-à-dire d'avant en arrière et de bas en haut.

La peau de la partie cartilagineuse du nez est plus impressionnable aux sensations douloureuses que la peau de la partie osseuse du nez. La sensibilité douloureuse de la ligne médiane du nez est supérieure à celle des ailes du nez.

Sur les parties saillantes du corps (nez, menton) la sensibilité douloureuse est inférieure à celle des parties voisines.

Dans les régions des épaules et du bassin la sensibilité est moindre, surtout dans la dernière.

La sensibilité aux piqûres de la surface antérieure du corps est moindre que sur les côtés, où elle augmente et devient très grande vers la surface postérieure.

Chez quelques personnes la sensibilité douloureuse de la moitié gauche du corps est plus grande de 0,05 à 0,1 millimètre que celle de la moitié droite. Cette différence se rencontre le plus souvent pour les mains.

Les parties, mieux protégées des lésions extérieures, se distinguent par une sensibilité douloureuse moindre (les surfaces intérieures des cuisses, les régions des aisselles).

Chez les femmes, dans quelques parties la sensibilité douloureuse de 0,05 à 0,2 est plus grande que chez les hommes.

Une différence très marquée entre les sensibilités douloureuses des hommes et des femmes s'observe dans la peau de la partie supérieure de la face intérieure des cuisses : chez les femmes la sensibilité de cette région = 0,4 millimètres, chez les hommes elle ne dépasse pas 0,8 millimètres.

L'épaisseur de la couche molle entre l'os et la peau a une importance pour la sensibilité douloureuse : plus cette couche est mince, plus la peau est approchée de l'os, autant la sensibilité douloureuse est plus grande (le front, le dos des doigts). Mais tout de même on ne peut pas regarder cela comme une règle, parce que sur quelques parties molles, par exemple sur les mollets, la sensibilité douloureuse est = à 0,2 millimètres, tandis que sur la partie bien appliquée au tibia elle est égale à 0,4-0,5 millimètres.

Möbius insiste aussi beaucoup sur l'importance de la couche molle pour

la sensation des irritations de la peau. Comme preuve il donne l'observation qu'avec la langue on ne peut pas sentir le pouls de l'artère radiale. Ce n'est pas juste : je sens très bien le pouls de l'artère radiale avec la langue, si je presse suffisamment fort la langue. Avec un simple toucher de la langue de même qu'avec un doigt, sans la pression nécessaire, on n'a pas la sensation du pouls.

Dans les plis normaux de la peau la sensibilité douloureuse est toujours plus grande que dans les régions voisines.

Autour des articulations et au-dessus des sutures osseuses la sensibilité douloureuse est toujours plus grande.

Sur les articulations fléchies, quand la peau qui les recouvre est tendue, la sensibilité est toujours plus grande que quand les articulations sont en extension, avec la peau en plis (les doigts).

La sensibilité douloureuse des surfaces palmaires des phalangettes des doigts et des orteils augmente graduellement du pouce et du gros orteil vers le petit doigt et le petit orteil. Au contraire sur le dos des mains la sensibilité augmente du bord cubital vers le bord radial. En général la sensibilité douloureuse des surfaces dorsales des doigts est supérieure à celle des surfaces palmaire et plantaire.

Les surfaces dorsales des pieds sont plus sensibles que le dos des mains.

Autour du 1/3 moyen de la cuisse, de la jambe, de l'épaule et de l'avant-bras la sensibilité douloureuse est plus basse.

Le degré des sensations tactiles n'est pas parallèle au degré des sensations douloureuses : avec le sommet du pouce on sent très bien la pointe du cône, saillante de 0,1 millimètre, tandis qu'on ne définit pas cette pointe quand on la promène sur la peau du front, place la plus sensible aux piqûres.

Les petites parties de la peau, qui sont à côté l'une de l'autre, ne possèdent pas au même degré des sensations douloureuses ; peut-être cela dépend de ce que la pointe du cône atteint quelquefois une formation nerveuse, l'irritant directement ; dans d'autres cas elle s'enfonce dans l'orifice d'une glande, sans provoquer une sensation douloureuse. Cette question attend encore des explications ultérieures.

Plus la peau est mince, plus la sensibilité douloureuse est grande (les plis de la région palmaire des mains qui recouvrent les articulations des doigts).

La force des sensations douloureuses n'est pas toujours en raison inverse de l'épaisseur de la peau : derrière l'oreille où la peau est plus mince, on a des sensations douloureuses seulement de 0,5 millimètres ; sur la limite du cuir chevelu du front où la peau est plus épaisse, de 0,2 millimètres.

L'épaisseur de l'épiderme a aussi une grande influence sur la sensibi-

lité douloureuse de la peau : leurs grandeurs sont en raison inverse. Entre l'épaisseur de la peau d'un côté et la sensibilité douloureuse et tactile de l'autre côté il n'y a pas de relation directe : sur la plante du pied, où la peau est très épaisse, la sensibilité tactile est très grande, et la sensibilité douloureuse est basse.

On observe souvent des particularités personnelles : j'ai vu un homme intelligent tout à fait bien portant ayant sur les fesses la sensibilité douloureuse 1,5 mm.

La sensibilité chez les hommes change moins que chez les femmes.

La sensibilité douloureuse change plus ou moins sous l'influence du sommeil, de la fatigue physique ou intellectuelle, de la digestion, de l'usage de l'alcool et d'autres causes. Mes matériaux ne sont pas suffisants pour que je traite cette question plus en détail.

Sous l'influence du froid, à 10° R, quand on l'examine à l'air, la sensibilité douloureuse est moindre sur les parties découvertes du corps (le visage, la tête).

Mes observations sur les changements des sensations douloureuses sous l'influence de l'accumulation des vaisseaux sanguins de la peau, des courants électriques et des narcotiques ne sont pas encore terminées.

Quelques métiers, par exemple comme la couture, la serrurerie, la cordonnerie, abaissent les sensations douloureuses, surtout sur les faces palmaires des mains.

Les indications de l'algésimètre donnent non seulement des grandeurs relatives, mais aussi des grandeurs non relatives de la sensation douloureuse de la peau.

L'exercice a une bonne influence, parce que les sujets examinés apprennent à définir avec plus de précision les moindres sensations douloureuses.

On ne réussit à saisir aucune relation entre le degré des sensations douloureuses traumatiques et le degré des sens calorique, de l'espace, de la sensation tactile ainsi que la sensation de la pression. Il y a une contradiction fondamentale entre les chiffres des sensations douloureuses traumatiques recueillis par moi et les chiffres des sensations douloureuses électriques recueillis par Bernhard.

Pour voir jusqu'à quel point les différents moyens d'examen influencent sur les données, on remarquera que Leyden, Munck, Bernhard et Drosdof ont observé des changements importants de la sensibilité douloureuse dans les différentes régions de la peau en même temps que A. de Wattewille et le professeur Fchirief en introduisant des énormes résistances (jusqu'à 3.000.000 ohm) ont trouvé la sensibilité douloureuse égale sur toute la surface de la peau.

LES MALFORMATIONS CRANIENNES

CHEZ LES HÉRÉDO-SYPHILITIQUES (1)

PAR

EDMOND FOURNIER

Chef de Clinique à l'Hôpital Saint-Louis.

Les dystrophies crâniennes que l'on rencontre chez les hérédo-syphilitiques consistent en déformations, soit natives, congénitales, soit se manifestant dans les premières semaines ou les premiers mois de la vie, mais toujours liées en ce cas à une dystrophie primitive, originelle.

On les rencontre soit sur le front, soit sur les parties latérales et postérieures du crâne.

I. — Le plus souvent elles affectent le *front*, où elles peuvent se présenter sous trois formes très distinctes :

1° Front proéminent en masse, bombant en avant, anormalement développé comme hauteur et comme largeur, constituant ce qu'on a coutume d'appeler le *front olympien* (front « ventru » des Anglais) (Pl. XXIX).

2° *Front à bosselures latérales*, présentant de chaque côté de la ligne médiane un soulèvement, une bosselure comparable à ce que serait la bosse frontale normale, très amplifiée. — Ces bosselures sont presque toujours bilatérales ; mais elles peuvent être plus accusées d'un côté et constituer alors une asymétrie plus ou moins prononcée.

3° *Front en carène*, présentant sur la ligne médiane une saillie qui suit le trajet de la suture médio-frontale.

II. — Sur les parties latérales et postéro-latérales du crâne, on observe des malformations analogues, moins apparentes en raison de la chevelure qui les masque, et qui consistent :

Soit en *bosselures latérales*, bosselures constituées surtout par l'exagération des bosses normales du pariétal ;

(1) [Le présent travail que la *Nouvelle Iconographie de la Salpêtrière* a la bonne fortune de faire connaître dès à présent à ses lecteurs avec les figures qui l'illustrent, est un des plus intéressants chapitres de l'importante thèse de doctorat de M. Edmond Fournier, *Stigmates dystrophiques de l'hérédo-syphilis*, un vol. de 370 pages, avec 26 figures et 3 planches, en publication chez Rueff et Cie, édit.] (N. D. L. R.)

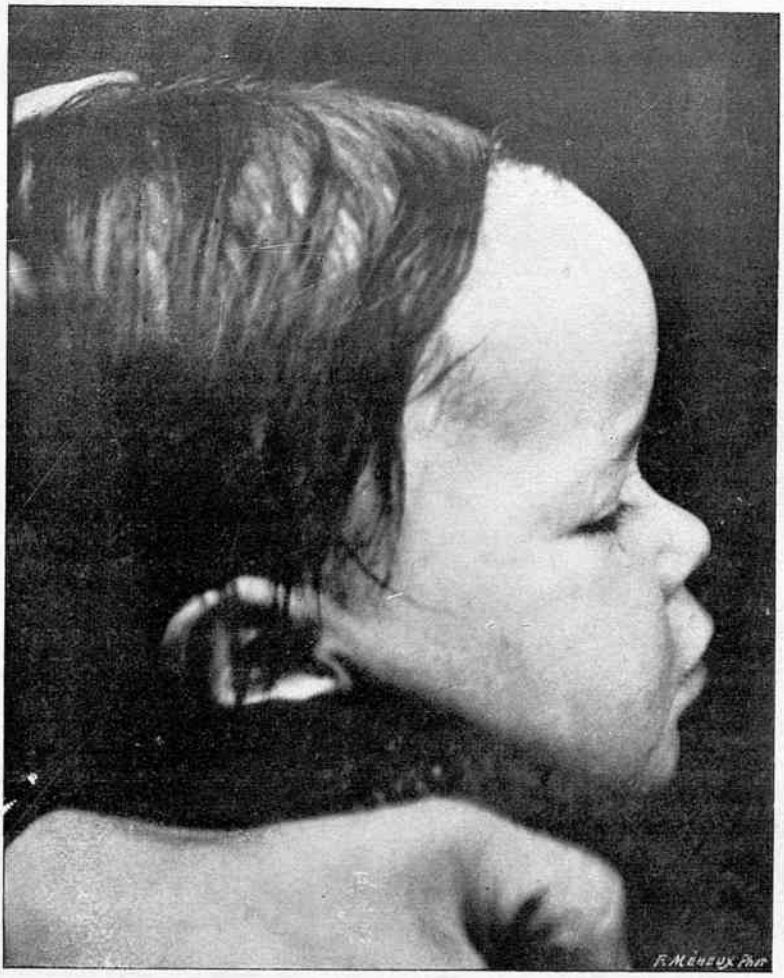

MALFORMATION CRANIENNE HÉRÉDO-SYPHILITIQUE

FRONT OLYMPIEN

(Edmond Fournier.)

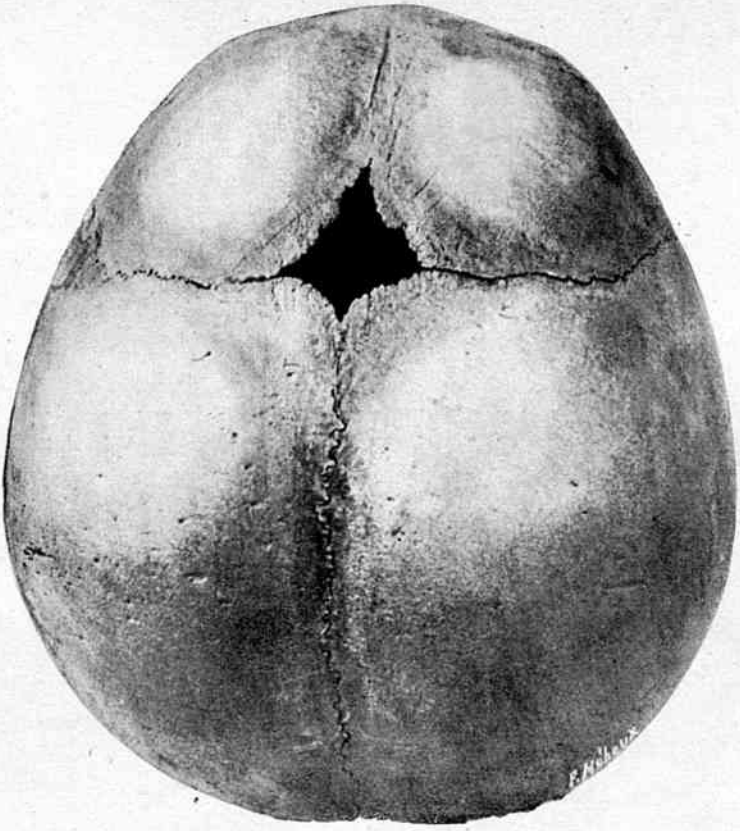

A. Crane natiforme.



B. Crane scaphocéphale (de Duverney.)

MALFORMATIONS CRANIENNES DANS L'HÉRÉDO-SYPHILIS

(E. Fournier.)

Soit en un *élargissement transverse du crâne*, résultant de la déviation des pariétaux déjetés en dehors ;

Soit, sous une forme plus accentuée, mais plus rare aussi, en ce qu'on appelle le *crâne natiforme* (Pl. XXX, A).

Cette déformation « natiforme », si bien décrite par le professeur Parrot, a une importance capitale de par ce fait qu'elle n'a été signalée, que je sache, dans aucune autre affection que l'hérédo-syphilis, et qu'elle devient dès lors un signe presque pathognomonique de l'hérédité spécifique.

Pour décrire rapidement cette malformation, j'userai de la comparaison classique que légitime l'étymologie de son nom, en disant : c'est un crâne qui représente assez exactement la forme des fesses (*nates*), et cela à deux points de vue :

1° C'est un crâne renflé à sa partie supéro-postérieure en deux moitiés globuleuses par une amplification sphéroïde de la région occipito-pariétale ;

2° C'est un crâne parcouru sur la ligne médiane et dans le sens antéro-postérieur par une *rigole* intermédiaire aux deux renflements latéraux. Pour continuer la comparaison, cette rigole représente le pli interfessier par rapport aux deux tubérosités latérales figurant les fesses (Pl. XXX, A).

*
* *

I. — Asymétrie cranienne.

L'asymétrie crânienne s'observe assez fréquemment dans l'hérédo-syphilis.

Pour l'énorme majorité des cas, elle n'y est que peu accentuée, peu apparente, et peut échapper facilement à l'attention, d'autant qu'elle est masquée par les cheveux et seulement appréciable par le palper de la tête. Mais parfois, lorsqu'elle est très accentuée (ce qui est rare) elle ne peut passer inaperçue, et c'est alors que l'on observe ces crânes bizarres, irréguliers, malformés, dont une moitié ne fait pas le pendant de l'autre moitié, dont un segment diffère du segment homologue par la prédominance de tel ou tel de ses diamètres.

C'est ainsi, par exemple, que l'on voit une moitié du crâne être relativement aplatie et l'autre, au contraire, dessiner une saillie anormale. Un bel exemple du genre se trouve reproduit par la photographie ci-jointe. que j'ai pu recueillir dans le service de mon père (Fig. 1).

On remarquera sur cette photographie que le crâne et la face sont loin d'être divisés en deux moitiés égales par la ligne médiane représentée ici par un trait. Le segment droit et le segment gauche ne se correspondent pas ; ils sont disparates, disproportionnés, inharmoniques, *asymétriques*

en un mot, voire d'une façon réellement choquante. Le crâne est vicieusement conformé d'une moitié à l'autre, et semble refoulé en masse vers le côté gauche, comme si, sur un crâne en terre glaise, on avait exercé latéralement une forte pression pour rejeter de droite à gauche une portion du globe crânien.

Mieux que la clinique, l'anatomie pathologique rend parfois compte de cette asymétrie, comme dans l'observation du professeur Lannelongue.

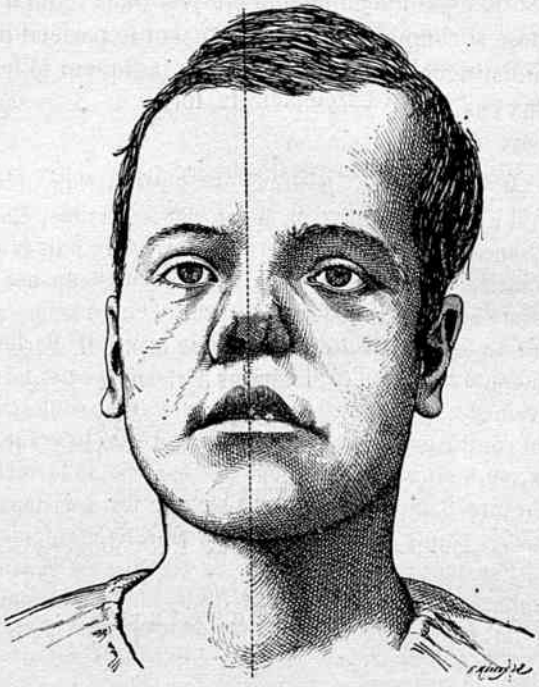

Fig. 1. — Asymétrie crânienne et faciale dans un cas d'hérédo-syphilis (E. Fournier).

Observation (M. le professeur Lannelongue). — Fillette de quatre ans, née d'un père syphilitique. — L'autopsie révèle sur elle une série de malformations crâniennes consistant surtout en des *asymétries*. Ces asymétries portent principalement :

1° Sur la voûte, où les deux fosses pariétales sont dissemblables comme conformation ;

2° Sur la base du crâne, où l'asymétrie est générale et intéresse les trois fosses ;

3° Sur le trou occipital, tout à fait irrégulier de forme ;

4° Enfin jusque sur les vaisseaux : ainsi, dans les fosses occipitales, le sinus latéral gauche offre des dimensions moitié moindres que celles du sinus latéral droit.

II. — Synostoses craniennes.

Les synostoses crâniennes ne sont jamais, bien entendu, qu'une découverte d'autopsie. Elles consistent en la disparition d'une ou de plusieurs sutures normales.

Plusieurs cas de ce genre ont été relevés. Je citerai seulement comme exemples les observations suivantes, que j'ai recueillies dans les comptes rendus de la Société pathologique de Londres. Dans l'une d'elles, il existait une synostose si complète entre le frontal et le pariétal droit que c'est à peine si l'on distinguait une légère rainure indiquant le trajet de la suture de ces deux os.

Voici ces deux observations.

Observation (M. le Dr Thomas Barlow). — Le Dr Barlow présente le crâne d'un enfant qu'il a traité et qui, sans aucun doute possible, était un hérédo-spécifique (naissance prématurée ; à deux mois, coryza ; puis tuméfaction splénique ; à trois mois, affaissement total des os propres du nez ; finalement, cachexie, marasme et mort, à dix mois).

Le crâne offre un aspect natiforme si typique que le Dr Barlow (qui jusque-là avait mis en doute le caractère spécifique attribué à cette forme crânienne) se déclare convaincu ; les quatre bosses frontales et pariétales sont de couleur marron foncé et contrastent étrangement avec le reste du crâne. Les frontaux et les pariétaux, au moins en partie, sont très épaissis, et la surface de section des frontaux mesure 8 millimètres. Il existe sur les pariétaux, et aussi sur l'occipital, plusieurs points peu étendus, il est vrai, de craniotabes.

Mais ce qui est surtout remarquable sur ce crâne, c'est la *soudure complète qui s'est faite entre le frontal et le pariétal droit*, soudure si complète que c'est à peine si l'on voit une légère rainure indiquant le trajet de la suture fronto-pariétale.

Observation (M. le Dr Thomas-Barlow). — Le Dr Barlow présente le crâne d'un enfant mort à l'âge de huit mois. Cet enfant était pour lui, sans aucune hésitation, un hérédo-syphilitique. L'épaississement des os du crâne, la forme même de ce crâne, la spléno-mégalie, la mort survenue sans cause connue, l'aspect du petit malade, tout militait en faveur du diagnostic posé.

Crâne natiforme. Au niveau des bosses frontales, proéminence constituée par une matière osseuse spongieuse et granulée de couleur marron ; parois épaissies, mesurant à peu près 8 millimètres au niveau du frontal ; le long de la suture sagittale, bande de substance osseuse granulée comme celle des bosses frontales ; et surtout *synostose complète et très prématurée des deux frontaux* ; disparition totale de la suture métopique, qui, normalement, ne disparaît que vers la fin de la dixième année (1).

(1) *Transactions of the Pathological Society of London*, 1879, XXX, p. 333.

III. — Anomalies de forme du crane.

Le crâne peut, d'*ensemble*, être malformé chez les hérédo-syphilitiques. Les variétés ici sont infinies.

Il en est une qui, sans être commune (loin de là), se trouve relevée dans un certain nombre d'observations : c'est la variété dite crâne *acrocéphale* ou crâne à voûte notablement élevée.

De cette variété, je dois à M. le Dr Legrain un fort bel exemple que je reproduis ici (Fig. 2).



Fig. 2. — Crâne acrocéphale (cas de Legrain).

Observation (communiquée par M. le Dr Legrain). — Kabyle de seize ans, ayant présenté depuis l'enfance des manifestations de syphilis héréditaire. Actuellement affecté d'une otite suppurée et de syphilides papulo-hypertrophiques de la région anale et du scrotum.

Malformation thoracique : « *thorax en entonnoir*, dont la dépression mesure à son centre 3 centimètres ».

Malformation du crâne qui présente une conformation tout à fait spéciale : « Tête très longue, très aplatie latéralement et présentant un énorme développement de la région occipitale ».

Erosions dentaires.

Une seconde variété, dite crâne *dolicocéphale*, a été également signalée dans l'hérédo-syphilis.

Est-ce au type exagéré de cette forme, dit *scaphocéphalie*, que doit être rattaché un crâne que j'ai eu l'occasion d'observer dans les collections du Muséum, qui m'ont été si libéralement ouvertes par M. le professeur Hamy (1) ?

(1) J'ai trouvé dans ces collections quantité de crânes étrangement malformés ou présentant de très curieuses anomalies de divers genres ou, pour mieux dire, de tous

En tout cas, j'ai trouvé là un crâne d'enfant semblant bien porter des vestiges peu douteux de lésions syphilitiques et affectant à un très haut degré ce type scaphocéphale. Je donnerai ici — mais avec les plus expresses réserves sur les origines de cette malformation — la description du crâne en question pour appeler l'attention sur cette forme si particulière et poser le premier jalon de recherches ultérieures dans cette direction.

Ce crâne provient du « cabinet de M. Duverney, chirurgien de Paris, démonstrateur en anatomie et en chirurgie au Jardin du roi. A la mort de celui-ci, il fut placé, par les soins de M. Buffon, dans le cabinet du roi », et j'en ai retrouvé la relation dans « la *Description du cabinet du roi* » (volume III, p. 66, n° CXVI), partie de l'édition des œuvres complètes de M. de Buffon, publiées en 1749 par les soins de MM. Daubenton et Lacépède.

Je reproduis d'abord la description de ce crâne, d'après le texte original.

Tête allongée.

Quoique cette tête ait été prise sur un sujet qui ne devait avoir qu'environ cinq ans, comme on peut le reconnaître par la grosseur des os, elle a cependant plus de sept pouces de longueur, en la mesurant sur un diamètre qui la traverserait depuis le front jusqu'à l'occiput ; mais la largeur n'est que de quatre pouces entre l'angle antérieur inférieur de l'os pariétal d'un côté et le même angle du pariétal de l'autre côté, ces deux mesures prises de dehors en dehors ; la partie des pariétaux qui est voisine de la suture coronale paraît enfoncée sur la largeur de deux ou trois doigts, principalement du côté gauche, où la dépression est d'environ une ligne dans quelques endroits ; ces mêmes os sont plus longs à proportion que les autres ; il y a près de cinq pouces et demi de distance entre l'os frontal et l'occipital à l'endroit de la suture sagittale dont on ne voit presque aucuns vestiges.

Voici, d'autre part, les malformations et les lésions que j'ai relevées sur ce crâne, connu dans la collection sous le nom de « Scaphocéphale de Duverney » (Pl. XXX, B).

Ce crâne offre l'aspect général des crânes dits scaphocéphales, à diamètre antéro-postérieur exagéré. En outre, il présente :

1° Des bosselures frontales très accentuées, mais inégales ; la droite est beaucoup plus accusée que la gauche, ce qui constitue une véritable *asymétrie* ;

2° En arrière de la suture fronto-pariétale, un aplatissement, une dépression notable, formant une sorte de rigole ;

3° Des bosselures pariétales très accentuées, mais là encore inégales, la droite

les genres. Très certainement, nombre de ces malformations ressortissent à l'hérédo-syphilis. Mais j'ai dû m'abstenir de les citer, en l'absence de tout renseignement sur les antécédents morbides.

étant beaucoup plus accentuée que la gauche. Cette double saillie des bosses frontales et surtout des bosses pariétales rappelle fort bien le *crâne natiforme* de Parrot ;

4° Une bosselure occipitale assez accentuée, surtout dans sa portion horizontale ; et, en avant de cette dernière bosselure, une dépression très notable en forme de rigole ;

5° Une bosselure temporale gauche très accentuée. En arrière de cette bosselure, on remarque que *la suture temporo-pariétale est absolument effacée* dans son tiers postérieur ; tandis qu'elle est très accentuée du côté droit ;

6° La *disparition absolue de la suture métopique*, disparition très prématurée sur ce crâne qui appartient, selon Duverney, à un enfant de cinq ans, évaluation que l'état de la dentition permet de considérer comme exacte ;

7° La *disparition absolue de la suture sagittale* dans toute son étendue. Cette suture n'existe plus ; on en voit quelques traces à peine appréciables à ses extrémités antérieure et postérieure ; et dans toute son étendue, l'os est aussi lisse et régulier qu'au niveau de la suture médio-coronale sur un crâne d'adulte ;

8° Plusieurs lésions qui appellent notre attention au point de vue de l'*hérédo-syphilis*. A savoir :

L'angle postérieur du pariétal gauche est occupé par une lésion de forme ovalaire, grande comme une pièce de cinq francs en argent, faisant une certaine saillie très appréciable à la vue et au toucher et qui se présente sous l'aspect général du « bois rongé par les vers ».

On y distingue une série considérable, confluente, de dépressions pénétrant dans le tissu osseux et y faisant de véritables lacunes, les unes punctiformes, d'autres plus étendues, mais en général petites. Cet aspect est tout à fait celui de l'os affecté d'ostéotome gommeux lorsqu'on l'a débarrassé par macération de ses produits mous ; il rappelle absolument l'aspect décrit par le professeur Wirchow sous le nom de « carie sèche ».

Une lésion de même ordre, mais encore moins importante, siège près de l'angle postérieur du pariétal droit ; celle-ci est irrégulière, de forme large comme un noyau d'abricot, et présente le même aspect criblé de petites lacunes pénétrant dans l'intimité de l'os. Quelques-unes de ces dépressions présentent même un aspect vermiforme de 3 à 4 millimètres de longueur.

Une autre lésion semblable, mais plus petite, existe à peu près au centre du pariétal gauche. Celle-ci fait une saillie notable (ce qui détruirait toute hypothèse d'une simple action corrosive, d'une lésion artificielle due aux agents physiques et provenant du sol). Elle se compose également de toute une série de lacunes très fines et de tractus vermiformes pénétrant dans l'intérieur de l'os.

9° Quelques particularités relatives au maxillaire supérieur, qui est petit par rapport au crâne et dont la plupart des dents sont tombées.

Plusieurs dents de seconde dentition sont encore dans leurs alvéoles. A gauche, une canine aurait, de par sa situation et sa direction, poussé hors rang.

Deux molaires sont remarquables par l'irrégularité qu'elles présentent. Elles ont très exactement *six cuspides* ; les deux cuspides internes, qui semblent surajoutées à la dent, sont même plus accentuées comme volume et font un relief plus accusé que les autres cuspides.

Quatre stigmates, au total, semblent bien dénoncer ce crâne comme celui d'un hérédo-syphilitique, à savoir : malformation générale ; anomalies suturales ; lésions dites « de carie sèche » ; et dystrophies dentaires. Mais ce ne sont là que des présomptions, je le répète à dessein.

IV. — Microcéphalie.

Je n'ai pas à m'occuper ici de question de pathogénie ; je n'ai pas à discuter si la microcéphalie procède ou non de synostoses prématurées du crâne, si l'atrophie du cerveau chez le microcéphale est primitive ou secondaire, etc. Je n'étudie la microcéphalie qu'au seul titre de stigmate, et il m'incombe seulement de rechercher si elle s'observe ou non en relation étiologique avec l'hérédo-syphilis, si elle doit être considérée comme une dystrophie passible d'hérédo-syphilis.

Or, cette question, d'essence exclusivement clinique, me paraît devoir être résolue par l'affirmative. Nombre de fois, en effet, on a constaté la microcéphalie sur des sujets issus de parents syphilitiques, et cela dans des conditions telles qu'il était véritablement difficile de méconnaître une relation de cause à effet entre l'hérédité spécifique et cette malformation crânienne.

De cela témoigneront les observations suivantes.

Observation (M. le professeur A. Fournier) (résumée). — *Enfant microcéphale, sourd et aveugle, issu d'un père syphilitique.* — X..., sujet bien portant, vigoureux, mais névropathe et ayant un frère affecté de neurasthénie, contracte la syphilis à l'âge de trente-deux ans. Cette syphilis se traduit par divers accidents, à savoir : chancre induré de la rainure glando-préputiale, avec double pléiade inguinale, puis syphilide érythémato-papuleuse, syphilides linguales et épididymite secondaire. Traitement mercuriel : 160 pilules de protoiodure environ ; puis frictions mercurielles à diverses reprises, et iodure de potassium.

Quatre ans plus tard, exostose tibiale. Mariage au moment même où se développait cette exostose. Sirop de Gibert, iodure de potassium.

Quatre ans plus tard, accidents nerveux multiples rapportés d'abord à une neurasthénie, puis, plus certainement, à l'invasion d'une syphilis cérébrale. — Guérison d'une rapidité significative par la médication spécifique.

Femme restée indemne, assure-t-on.

Trois grossesses, au cours des troisième, quatrième et cinquième années de mariage. La première donne naissance à un enfant que je n'ai pas vu, mais sur lequel j'ai obtenu des renseignements du médecin de la famille. Cet enfant était *microcéphale* à un très haut degré, *aveugle et sourd* ; il n'avait pas la force de

soutenir sa tête qui, n'obéissant qu'aux lois de la pesanteur, retombait incessamment d'un côté ou d'un autre. Il remuait ses membres, mais n'avait aucune force. Jamais il n'a pu se soutenir sur les jambes, même un instant. Il semblait dépourvu de toute connaissance, de tout instinct. Il a peu grandi. D'une chétivité extrême, il a été sujet à de continuels accès de diarrhée. Devenu athrepsique, émacié, il s'est éteint à treize mois.

La seconde grossesse a abouti à un avortement.

Le troisième enfant (conçu à la suite d'un nouveau traitement du père) offre un développement moyen. Il est resté indemne de tout accident spécifique. Des quelques dents que je constate sur lui, à l'âge d'un an, en 1890, l'une (incisive médiane supérieure droite) présente sur son bord libre une échancrure semi-circulaire qui rappelle la dent d'Hutchinson. — Non revu depuis lors.

Une autre observation, que je dois à l'obligeance de M. le professeur Lannelongue, est du plus haut enseignement. Elle nous montre un microcéphale issu de parents en apparence bien portants et indemnes de toute autre tare manifeste, mais dont l'un d'eux (la mère) était de souche syphilitique.

Cette observation constitue donc (qu'il me soit permis de le noter au passage) un exemple de ces cas si curieux d'hérédo-syphilis *de seconde génération*, cas encore entachés de doute pour certains médecins, mais dont le nombre et l'authenticité vont croissant de jour en jour. Il est bien vraisemblable, soit dit incidemment, que cette hérédo-syphilis de seconde génération, alors qu'elle se sera dûment et irrécusablement affirmée, élucidera l'étiologie encore indéterminée de nombre de dystrophies natives.

Observation (M. le professeur Lannelongue) (Inédite). — I. — Grand-père maternel âgé de soixante-neuf ans. A eu, il y a deux ans, deux gommes ostéo-périostiques du tibia, tout à fait caractéristiques et qui, après avoir duré plusieurs mois, ont disparu très rapidement sous l'influence d'un traitement spécifique.

Syphilis ancienne, contractée à l'âge de vingt et un ans, et soignée pendant longtemps par le Dr Ricord.

L'an dernier, il a présenté au niveau du dixième espace intercostal droit une tumeur gommeuse, qui s'est résorbée sous l'influence du traitement spécifique, mais qui a détruit la paroi musculaire, ce qui permet, en refoulant la peau, de pénétrer dans la cavité abdominale et de palper le foie.

II. — Père et mère sains, bien portants ; pas de stigmates apparents sur la mère.

La mère a eu trois grossesses :

Première grossesse : fausse couche.

Deuxième grossesse : fausse couche, à la suite de laquelle phlegmon et salpingo-ovarite, avec abcès ouvert dans le rectum.

Troisième grossesse : fille vivante, aujourd'hui âgée de dix-sept ans.

A eu une enfance très chétive ; dans la première année, convulsions fréquentes, qui ont donné de grandes inquiétudes pour la vie. — Elle s'est mal développée ; elle est restée toute petite.

Elle présente *une microcéphalie* très prononcée. Crâne scaphoïdien. — Presque *idiote*.

Malformations dentaires nombreuses : dents érodées ; incisives présentant les caractères de la dent d'Hutchinson. Implantation vicieuse. Absence d'une canine, qui n'a jamais poussé.

En outre, inégalité de développement d'un côté à l'autre du corps ; moitié droite notablement plus développée que la gauche, surtout au niveau du bras et de la jambe.

Autre observation très curieuse du Dr Guéniot, dans laquelle on voit un enfant de deux mois présenter un crâne d'une petitesse si disproportionnée qu'au premier aspect on avait pu croire à une anencéphalie.

Observation (M. le Dr Guéniot).— Enfant *microcéphale* ; ayant présenté, à l'âge de deux mois, une éruption pustuleuse et des lésions labiales, nettement syphilitiques, qui obligèrent à le séparer de sa nourrice. Ces accidents guérirent complètement sous l'influence du traitement spécifique. Néanmoins développement très lent. A dix-huit mois, poids de 5.530 grammes et taille de 69 centimètres (46 centimètres à la naissance).

La tête est d'une petitesse disproportionnée ; le crâne a un développement si restreint qu'au premier aspect on croirait à une anencéphalie ; la voûte crânienne aplatie se dirige brusquement en bas du sinciput à la pointe de l'occipital.

Aucun signe d'intelligence ; aucune ébauche de parole ; quelques spasmes gutturaux.

Sensibilité générale obtuse ; vision et audition paraissant nulles.

Contractilité volontaire nulle ; immobilité absolue ; membres contracturés ; opisthotonos permanent, sans rémission, depuis la naissance.

C'est « un enfant de bois », chez lequel seul semble exister le sentiment de la faim.

Meurt, à dix-neuf mois, de complications pulmonaires.

Ouverture du crâne. — Entre la voûte crânienne et la masse encéphalique, grand espace vide cloisonné par des brides fibreuses ; écoulement d'environ 120 grammes d'un liquide séreux, limpide.

Encéphale minime, flétri, ratatiné. Les circonvolutions n'existent pas ; quelques-unes seulement sont à l'état d'ébauche. Cerveau lisse. Seuls, les couches optiques et les corps striés présentent un certain développement.

Au contraire, le cervelet, la protubérance et le bulbe sont presque normaux.

Dans son ensemble, l'encéphale pèse 124 grammes (au lieu du poids normal, 547 grammes) ; le cerveau proprement dit ne pèse que 47 grammes, au lieu de 470 ; le cervelet, la protubérance et le bulbe pèsent 77 grammes (poids normal).

La calotte crânienne est surossifiée ; pas de fontanelle ; pas de suture membraneuse. Entre le frontal et les pariétaux, il existe un reste de liséré blanchâtre, comme cartilagineux.

La paroi osseuse est très épaisse et dure ; hyperostose de la table externe, très accusée à la pointe de l'occipital.

L'autopsie révèle, en outre : abcès enkysté de la plèvre gauche ; adhérences pleurales bilatérales ; pneumonie droite. Rien aux autres viscères.

Diamètres de la tête.

Occipito-mentonnier.	13 centimètres.
Occipito-frontal	13 —
Mento-bregmatique	13 —
Bi-pariétal	11 cent. 5
Bi-temporal.	9 cent. 5 (1).

Observation (M. le professeur Grancher) (résumée). — Père syphilitique depuis quatre ans ; non traité, et encore affecté actuellement de lésions spécifiques non douteuses.

Deux enfants :

Premier enfant : fille âgée de dix-neuf mois ; adipeuse ; présentant une « énorme disproportion » dans le volume relatif du crâne et de la face ; face beaucoup plus grosse que la tête. Cette fille est *idiote* et rit constamment ; elle est de plus *strabique* ; elle ne marche pas. — Quelques cicatrices sur les fesses.

Sur le deuxième enfant, âgé de quatre mois, syphilides cutanées bien manifestes (2).

Observation (M. le Dr Lancereaux). — Femme X... — Mari suspect ; la femme dit qu'il a eu « la syphilis » et croit avoir été affectée elle aussi du même mal.

A eu quatre enfants, dont trois morts, à sept, trois et deux ans ; 4 fausses couches.

L'enfant qui reste a douze ans ; il paraît en avoir six à huit.

Tête extrêmement petite. — Os du crâne paraissant soudés.

Ne parle pas ; à peu près complètement dépourvu d'intelligence.

Marche à condition qu'on le conduise. Entêtement ; habitudes de masturbation ; et, depuis l'âge de deux ans, accès épileptiformes.

Ouïe et vue normales. Nez un peu gros et aplati.

Les deux premières incisives crénelées et parsemées de petites dépressions. Les deux autres incisives et les canines sont à peine sorties de leurs alvéoles, Véritable arrêt de développement de la dentition.

A la partie supérieure du tibia, trajet fistuleux ; nécrose datant de plusieurs mois (3).

(1) Bulletin de l'Académie de médecine, 28 juillet 1891.

(2) V. thèse de Stoeber, *Des accidents méningitiques de la syphilis héréditaire*, Paris, 1891.

(3) *Affections viscérales de la syphilis héréditaire* (Annales de dermatologie et de syphiligraphie, 1872-1873).

Observation (M. le Dr Angel Money). — Le Dr A. Money présente le cerveau d'un enfant *microcéphale*, hérédo-syphilitique sans nul doute, et mort à seize mois à la suite d'accidents convulsifs.

Pas de lésions des membranes ni des vaisseaux.

Tout l'hémisphère gauche est atrophié et sclérosé ; excès de liquide dans le ventricule droit et sous la pie-mère de l'hémisphère gauche. Le cerveau pesait quatre onces (= 113 grammes).

La tête de l'enfant mesurait 38 centimètres de circonférence. L'enfant, idiot, ne pouvait ni marcher, ni se tenir debout, ni s'asseoir. Il ne parlait pas, ne reconnaissait personne. Paralysie spasmodique des deux jambes et du bras droit. Réflexes des genoux et du poignet exagérés.

Trépidation spinale. Réflexes cutanés conservés (1).

*
* *

HYDROCÉPHALIE

Me voici conduit maintenant à parler d'une malformation crânienne bien autrement importante et par sa fréquence et par les considérations étiologiques ou pathogéniques auxquelles elle pourrait donner lieu ; je veux parler de l'*hydrocéphalie*.

Je n'ai point à traiter ici de l'hydrocéphalie d'une façon générale. Je n'entends pas davantage (même en me limitant à l'hydrocéphalie d'origine hérédo-syphilitique) aborder l'étude pathogénique de cette espèce spéciale, pour en différencier les variétés naturelles suivant son siège, son apparition antérieure ou postérieure à la naissance, suivant qu'elle dérive de lésions dûment syphilitiques, ou qu'elle procède de simples dystrophies parasyphilitiques, etc. Toutes ces questions sortent du cadre que je me suis tracé. Je ne veux envisager l'hydrocéphalie qu'au titre de stigmate, je ne veux voir en elle qu'un symptôme, à savoir l'exagération disproportionnée de la tête, en m'attachant à étudier ce qui seulement ressortit à mon sujet, c'est-à-dire la relation de ce symptôme avec l'influence hérédo-syphilitique.

Le temps n'est pas encore très éloigné de nous où Trousseau, dans ses *Leçons sur la syphilis des nouveau-nés*, parlait de l'hydrocéphalie sans faire allusion à la possibilité de son origine syphilitique ; — où Bouchut (2), où d'Espine et Picot (3) gardaient la même science ; — où Roger (4) disait « n'avoir jamais constaté de relation de causalité entre les hydro-

(1) Pathol. Society of London, 20 janvier 1889.
(2) *Traité des maladies des nouveau-nés*, 1873.
(3) *Manuel pratique des maladies de l'enfance*, 1880.
(4) *Recherches cliniques sur les maladies de l'enfance*, 1883, t. II, p. 63.

céphalies ou autres idioties congénitales et la syphilis » ; — où Parrot lui-même mettait fortement en doute l'origine syphilitique de l'hydrocéphalie ; — où le Dr Baginsky (1) parlait avec une réserve pleine de doute de cette action de la syphilis que, d'après lui, le Dr Sandoz seul semblait avoir indiquée.

Ce stigmate est pourtant d'observation assez commune dans l'hérédo-syphilis ; — beaucoup plus commune en tout cas qu'on ne veut encore actuellement l'admettre, si j'en juge d'après les ouvrages médicaux les plus autorisés qui ont paru ces derniers temps.

Et cependant, dès 1880, mon père avait, dans son enseignement et dans son livre *Syphilis et mariage*, affirmé sa croyance à l'origine syphilitique de certaines hydrocéphalies.

Dans une revue du professeur Négrié (2), je relève le passage suivant : « Seul de tous les auteurs modernes, le professeur A. Fournier a proclamé hautement l'origine syphilitique de certaines hydrocéphalies... Dans *Syphilis et mariage* (Paris, 1880), l'éminent professeur écrit : « Il n'est pas moins avéré pour moi que l'influence syphilitique héréditaire (voire limitée au père seul) constitue une prédisposition à l'hydrocéphalie. C'est ce dont témoignent un certain nombre de faits que j'ai eu l'occasion de recueillir dans ma pratique. Je pourrais citer entre autres l'observation d'un de mes malades qui, ayant eu l'imprudence de contracter mariage malgré une syphilis non traitée, a eu coup sur coup trois enfants hydrocéphales ».

Plus tard, mon père écrivait encore ceci dans son livre sur la *Syphilis héréditaire tardive* : « Il m'est vraiment impossible de ne pas considérer l'hérédité syphilitique comme une des causes les mieux avérées de l'hydrocéphalie ».

Je puis me servir, sans encourir, je crois, aucune protestation, de cette date de 1880, date à laquelle mon père indiquait si formellement le rôle de la syphilis dans l'étiologie de l'hydrocéphalie, pour diviser l'histoire étiologique de cette dernière affection en deux périodes :

Une première période, dans laquelle l'hydrocéphalie est simplement signalée comme une coïncidence fortuite chez l'hérédo-syphilitique (réserves faites toutefois pour quelques rares observateurs comme J. Hutchinson, Bœrensprung et de Méric, qui signalent déjà la fréquence de l'hydrocéphalie dans l'hérédo-syphilis) ;

Et une seconde période postérieure à 1880, dans laquelle les observations deviennent beaucoup plus nombreuses et dans laquelle l'hydrocéphalie commence à être rattachée à la syphilis comme un effet à sa cause.

(1) *Traité des maladies des enfants*, 1889 et 1892 (traduction française sur la 4e édition).

(2) Journal de médecine de Bordeaux, 23 décembre 1888.

— Depuis cette époque, nombre de travaux ont surgi sur cette question, et les plus récents, notamment ceux des Drs Moncorvo, Haushalter et Thiry, d'Astros, ont démontré de la façon la plus nette et la plus claire, la vérité que mon père avait énoncée il y a maintenant dix-huit ans.

Je pourrais presque dire qu'une troisième période s'inaugure actuellement, dans laquelle on commence à catégoriser les diverses hydrocéphalies d'origine spécifique en plusieurs groupes suivant leurs causes anatomiques, leur siège, leur échéance d'apparition, etc. ; mais ce sont là toutes choses dont je n'ai pas à m'occuper ici.

J'ai dit plus haut que l'hydrocéphalie constitue un phénomène d'observation assez commune dans l'hérédo-syphilis, au point de pouvoir lui servir de stigmate. J'ai pu, en effet, dans les recherches que j'ai instituées sur le sujet, la noter 170 fois, et, certes, je n'ai pas la prétention d'avoir découvert tous les cas qu'on a pu citer.

Je me bornerai ici à rapporter certain nombre d'observations inédites (1).

Observation (M. le professeur A. Fournier) (inédite). — *Père syphilitique et mère saine. — Trois grossesses. — Seconde grossesse donnant un enfant hydro-céphale.*

X... contracte la syphilis en 1879 (chancre induré de la verge, roséole, plaques buccales à diverses reprises, adénopathies, etc.). Traitement mercuriel de six à huit mois, et, ultérieurement, iodure de potassium pendant plusieurs mois. Mariage prématuré en 1881. Femme restant indemne, assure-t-on. Trois grossesses.

Première grossesse suivant immédiatement le mariage. Enfant sain.

Deuxième grossesse l'année suivante. Enfant devenu *hydrocéphale* vers l'âge de treize mois (tout au moins l'ampliation de la tête n'a-t-elle été remarquée qu'à ce terme). Mort à deux ans.

Troisième grossesse trois ans plus tard. Enfant né sain ; mort dans sa deuxième année à la suite d'accidents « de méningite ».

Sur aucun de ces enfants, on n'a observé d'accidents propres de syphilis. Deux ans après la mort de son dernier enfant, le père a présenté une arthrite temporo-maxillaire de nature vraisemblablement syphilitique, laquelle a guéri rapidement sous l'influence de l'iodure de potassium.

Observation (M. le professeur A. Fournier) (inédite). — *Père syphilitique et mère saine. — Premier enfant hydrocéphale. — Second enfant affecté d'épilepsie, puis d'hémiplégie.*

X..., âgé de trente et un ans, a contractée la syphilis il y a huit ans, et ne s'en est traité que fort peu de temps. Marié dès la première année de sa mala-

(1) Le relevé des autres cas recueillis figure dans notre thèse *Stigmates dystrophiques de l'hérédo-syphilis*, p. 40 et sq.

die, il a eu la chance de ne pas contagionner sa femme ; mais, en revanche, ses deux enfants sont tristement éprouvés par l'hérédité paternelle.

L'aîné, actuellement âgé de six ans, est un hydrocéphale à tête énorme ; inintelligent ; affecté, en outre, de strabisme depuis l'âge de huit mois ; il est toujours resté exempt de tout symptôme propre de syphilis.

Le jeune est né sain et bel enfant. Jusqu'à ces dernières six semaines, il a été bien portant ; puis il a été pris de crises épileptiques qui n'ont fait que s'accroître de fréquence (jusqu'à 20, 30 et 35 accès par jour).

L'iodure de potassium, presque immédiatement conseillé par un médecin, malheureusement à faibles doses, a eu pour résultat de diminuer considérablement le nombre des accès, qui sont tombés à trois, deux et un par jour. Mais, depuis quelques jours, ces accès ont redoublé de fréquence, et, de plus, il vient de s'y adjoindre une hémiplégie gauche, à propos de laquelle j'ai été consulté.

J'ai prescrit un traitement mercuriel et ioduré à doses énergiques ; mais je ne saurais dire, n'ayant plus eu l'occasion de revoir cette famille, quel a été le résultat de cette médication.

Nul antécédent nerveux chez le père et la mère, qui sont tous deux de constitution moyenne et jouissent d'une bonne santé.

Observation (M. le professeur A. Fournier) (inédite). — *Trois enfants hydrocéphales issus d'un père syphilitique.* — M. X..., homme de constitution robuste, a contracté la syphilis en 1844 et en a été traité par M. le Dr Ricord, dont une ordonnance (conservée par le malade) porte en tête le diagnostic suivant : « Chancre induré de la lèvre inférieure, à droite ; roséole ; plaques muqueuses amygdaliennes, engorgement des ganglions cervicaux ». Il a suivi deux mois un traitement énergique au protoiodure, et se souvient d'en avoir éprouvé une salivation intense. Au delà, il a pris quelque peu d'iodure de potassium ; puis, il ne s'est plus astreint à aucun traitement. Nulle manifestation spécifique jusqu'à fin de 1872. A ce moment, accidents osseux des fosses nasales. Coryza chronique, souvent strié de sang. Troubles de l'ouïe à droite. Perte de l'odorat ; puis symptômes multiples d'ostéites naso-crâniennes. Invasion de troubles cérébraux symptomatiques, et mort en 1878 (1).

Marié en 1850. Mère restée saine. Quatre enfants.

Les deux premiers ont été *hydrocéphales in utero* et n'ont pu être extraits qu'après « perforation du crâne ».

Le troisième est né bien portant et s'est développé d'une façon normale au double point de vue physique et intellectuel ; mais sa tête était très volumineuse, comme en témoigne un portrait qu'on a conservé de lui. Mort à douze ans, d'une fièvre typhoïde.

Une quatrième grossesse a donné naissance à une fille qui, née en bon état, est devenue *hydrocéphale*. Sa tête, dit-on, a commencé à grossir vers le troisième mois, puis a pris bientôt des proportions considérables. Quand j'ai vu

(1) « C'est le malade dont j'ai raconté l'histoire dans une leçon clinique (*Des ostéites naso-crâniennes d'origine syphilitique*) publiée dans les Annales des maladies de l'oreille et du larynx, 18 ». Prof. A. Fournier.

l'enfant pour la première fois, elle avait une dizaine d'années et était affectée à ce moment d'une coxalgie grave. Sa tête était colossale et je ne me souviens pas d'en avoir jamais rencontré (si ce n'est dans les musées d'anatomie pathologique) qui lui soient comparables. L'enfant, cependant, était assez intelligente. Elle avait appris à lire, à écrire, à compter. Au delà, grâce à des soins assidus, elle parvint à acquérir une éducation moyenne et à jouer du piano avec un certain talent. Mais elle resta toujours enfantine de goûts et d'allures. Comme le disait sa mère, c'était encore « un bébé à vingt ans ». Vers trente ans, elle fut prise d'accidents cérébraux, devint maniaque, puis démente, et succomba.

Observation (M. le professeur A. Fournier) (inédite).— *Hérédo-syphilis avec hydrocéphalie.* — M. X... a contracté la syphilis dans les derniers mois de 1869. Sa maladie, à l'origine, a été méconnue et non traitée pendant quatre mois et demi. Puis elle est devenue évidente, et elle a été alors soumise à une médication régulière. Elle s'est toujours bornée, au reste, à des accidents notablement bénins, à savoir : érosion chancreuse au début ; puis syphilides labiales et amygdaliennes, qui se sont répétées quatre fois ; quelques croûtes disséminées dans le cuir chevelu, trois papules sèches au niveau du gland, et adénopathies cervicales. Dernier accident, sous forme d'une minime érosion labiale, en mai 1870.

Comme traitement : sept cures mercurielles, de six semaines chacune, avec le protoiodure pour les six premières, et le sirop de Gibert pour la dernière : quatre cures à l'iodure de potassium (2 à 3 grammes par jour).

Mariage en 1875 : nul accident sur madame qui a été surveillée par l'un de mes collègues au point de vue spécial. Première grossesse, donnant naissance en 1876 à un enfant quelque peu chétif, qui, dès l'âge de trois semaines, commence à présenter des lésions cutanées suspectes au pourtour des parties génitales et de l'anus. Quelques jours plus tard, ces lésions, examinées par deux de mes collègues et par moi sont unanimement considérées comme syphilitiques. *Hydrocéphalie*, soupçonnée dès la naissance, mais devenant de jour en jour plus manifeste. Dépérissement. Puis, symptômes de péritonisme et mort.

Le traitement du mari est repris avec vigueur au cours des années 1876, 1877 et 1878 (traitement intermittent et alterne par protoiodure d'hydrargyre et iodure de potassium).

Nouvelle grossesse : accouchement en 1879. Enfant sain, vigoureux, resté indemne de tout accident, et jouissant aujourd'hui d'une excellente santé. Depuis lors, autre grossesse ; enfant sain.

Observation (M. le professeur A. Fournier) (inédite). — *Hydrocéphalie sur un enfant issu d'un père syphilitique.* — Jeune homme contractant la syphilis à l'âge de vingt-trois ans. Chancre induré. Traitement mercuriel immédiat, prolongé cinq mois. Pas d'accidents secondaires remarqués. Mariage à vingt-six ans. Première grossesse donnant naissance à un enfant chétif, malingre, à grosse tête. *Hydrocéphalie* se confirmant les mois suivants. Mort rapide.

Observation (M. le professeur A. Fournier) (inédite).— Mme X..., sage-femme, s'est mariée deux fois. D'un premier mariage elle a eu un enfant sain, actuellement âgé de dix-sept ans. Du second mariage, sont issues quatre grossesses qui se sont terminées de la façon suivante : les trois premières par des fausses couches et la dernière par la naissance d'un *enfant hydrocéphale*.

Elle est affectée aujourd'hui de deux tumeurs volumineuses qui sont incontestablement des *gommes*. Cependant elle n'a jamais constaté sur elle le moindre phénomène qui ait trait à la syphilis. Elle est donc très vraisemblablement affectée de ce qu'on appella « la syphilis conceptionnelle à manifestations tardives ».

Observation (M. le professeur A. Fournier) (inédite).— Père affecté de syphilis en 1869 : deux chancres indurés de la verge, avec adénopathie spécifique ; syphilides banales à diverses reprises en 1870 ; quelques papules frontales. Traitement mercuriel, puis ioduré.

Pas de renseignements sur la mère.

Enfant né vers la fin de 1871. Dès la naissance il présentait « une grosse tête » qui a continué à se développer, en sorte que, vers le troisième mois, on l'a déclaré décidément *hydrocéphale*.

« Je suis appelé seulement à examiner l'enfant trois ans plus tard. Je lui trouve une tête très volumineuse. Cependant cette indéniable hydrocéphalie ne s'accompagne d'aucun trouble. Marche facile ; parole normale. Le père dit même que son fils est intelligent (?). Nul antécédent et nul stigmate de manifestations syphilitiques ; nul symptôme actuel de même ordre. »

Observation (M. le professeur A. Fournier) (inédite).— M. X... a contracté, il y a vingt ans, une syphilis qui a été originairement des plus bénignes : chancre induré ; roséole ; quelques plaques muqueuses buccales et rien autre.

Traitement mercuriel très court (deux à trois mois). Il y a dix ans environ, début d'un tabes dorsalis (douleurs fulgurantes, accès de diplopie, puis troubles de la vue, amblyopie et quasi-cécité, etc. Cependant érections conservées et pas de troubles vésicaux. Marche correcte). Marié depuis quinze mois.

Mme X... n'a jamais présenté d'accidents spécifiques. Devenue enceinte il y a un an, elle est accouchée d'un enfant *hydrocéphale*, qui n'a vécu que deux à trois heures.

Observation (M. le professeur A. Fournier) (inédite). — Père syphilitique : chancre induré, roséole, plaques muqueuses gutturales à diverses reprises. Traitement irrégulier, insuffisant. « Se marie malgré moi au cours de la troisième année de l'infection. »

Mère devenue très vraisemblablement syphilitique au cours de la première grossesse, en tout cas traitée comme telle par son médecin pour « des taches roses à la peau ».

Trois grossesses :

Première grossesse : enfant mort en naissant.

Seconde grossesse : enfant mort à deux ans et demi, avec des symptômes de « méningite ».

Troisième grossesse : enfant *hydrocéphale*. Je le vois seulement à l'âge de sept ans et demi. Tête volumineuse. Marche très défectueuse, vacillante. Vision nulle de l'œil droit. Intelligence très médiocre. L'enfant connaît à peine ses lettres : « on ne peut rien lui apprendre ».

Jamais aucun accident de syphilis n'a été relevé sur lui, non plus que sur les deux enfants qui l'ont précédé.

Observation (M. le professeur A. Fournier) (inédite). — M. X... contracte la syphilis en 1880. Chancre induré, roséole, alopécie, plaques buccales à diverses reprises. Traitement : pilules de protoiodure pendant cinq mois ; puis 100 pilules de Sédillot ; iodure de potassium à diverses reprises.

Mariage cinq ans après l'infection.

Grossesse immédiate. Mme X... reste saine.

Accouchement à terme d'un enfant *hydrocéphale*, qui meurt en naissant.

Quelques semaines plus tard, M. X... présente sur le thorax une éruption discrète de taches érythémateuses qui semblent bien devoir être rapportées à ce qu'on appelle actuellement l'érythème tertiaire.

Traitement par pilules de Dupuytren. Disparition des taches en quelques jours.

Observation (communiquée par M. le Dr Parisot [de Nancy]). — Père et mère syphilitiques.

Enfant né le 4 juin 1896 et présentant quatre jours après sa naissance des ulcérations syphilitiques sur tout le corps. Chétif, malingre. Traitement spécifique. Amélioration de l'état général.

En octobre, c'est-à-dire quatre mois après la naissance, la tête de l'enfant commença à augmenter de volume, et une circulation veineuse crânienne très apparente se manifesta. L'enfant, qui se plaignait beaucoup, ne pouvait maintenir sa tête droite ; il la laissait toujours tomber en arrière.

Le diagnostic d'*hydrocéphalie* fut porté, et de nouveau un traitement spécifique fut institué.

Pendant un mois encore, la tête continua à grossir ; l'enfant se plaignait toujours, restait hébété ; avait des spasmes laryngés ; l'état général restait fort inquiétant.

Néanmoins, trois mois plus tard, l'état de l'enfant s'était considérablement amélioré.

Le spasme laryngé avait complètement disparu ; l'enfant ne se plaignait plus, maintenant bien sa tête, et l'intelligence se développait. Depuis cette époque, l'amélioration s'est accentuée de jour en jour ; actuellement, le petit malade est âgé de huit mois ; sa tête, encore un peu volumineuse, mesure 50 centimètres de circonférence, mais c'est un bel enfant, bien éveillé, qui commence à marcher et qui, en somme, présente un état aussi satisfaisant que possible.

Observation (communiquée par M. le professeur Spillmann). — Père âgé de trente-deux ans, syphilitique.

Mère âgée de vingt-six ans, syphilitique ; contaminée par son mari à l'âge de vingt ans. A eu trois grossesses.

Première grossesse : avortement à trois mois.

Deuxième grossesse : avortement à six mois.

Troisième grossesse : naissance d'un enfant, qui mourut à vingt et un mois, *hydrocéphale*.

La déformation de la tête n'apparut, au dire des parents, que deux mois après la naissance, mais elle prit rapidement des proportions énormes ; à ce point qu'à dix-huit mois, la tête mesurait 1 m. 20 de circonférence (!)

Les régions frontales étaient surtout très développées, et il existait un écartement considérable des os de la voûte ; on notait en outre : une saillie assez considérable des globes oculaires, du nystagmus, un léger œdème des paupières, un regard incertain et une hébétude complète ; des contractures passagères dans les membres inférieurs, et un écoulement constant de la salive par les lèvres entr'ouvertes. A cette époque, le Dr Spillmann institua un traitement mixte ; il put constater, au bout de peu de temps, une diminution de 3 centimètres sur la circonférence du crâne et un semblant de réveil des sentiments affectifs ; mais une rougeole survint, et le petit malade succomba à une complication broncho-pulmonaire.

Observation (communiquée par M. le Dr Jacquet). — Père syphilitique ; a encore récemment présenté des accidents cutanés.

Mère indemne ; a eu deux grossesses.

Première grossesse : fille venue à terme, bien portante.

Vers la quatrième semaine, symptômes multiples et non équivoques d'hérédo-syphilis (syphilide cutanée polymorphe, fissures labiales, plaques muqueuses, coryza sanieux et sanguinolent, teint légèrement sub-ictérique, foie gros).

Tous ces symptômes disparaissent sous l'influence d'un traitement spécifique. Mais, deux mois et demi au delà, la tête commence à grossir, et l'enfant devient *hydrocéphale*.

Tête volumineuse, fontanelle antérieure anormalement élargie, etc.

Actuellement âgée de vingt-huit mois ; bien portante. Sous l'influence du traitement, tous les accidents ont disparu et la tête a sensiblement diminué de volume ; la fontanelle antérieure est soudée ; l'intelligence est très vive.

En outre, légères érosions sur les incisives médianes supérieures ; léger degré de rachitisme (chapelet costal et genoux en valgus) ; crête palatine très marquée.

Deuxième grossesse : enfant venu à terme, syphilitique ; mort à dix mois d'accidents cérébraux.

Observation (communiquée par M. le Dr Barthélemy). — Père ayant contracté la syphilis en 1879, et n'ayant subi de traitement qu'en 1886, durant six mois, à propos de syphilides serpigineuses péribuccales. Se marie en 1894.

Mère indemne ; n'a jamais présenté qu'une petite lésion érosive sèche du corps de l'ongle, survenue pendant le septième mois de sa première grossesse et sur la nature de laquelle il est impossible de se prononcer. Deux grossesses.

Première grossesse. Enfant venu à terme, bien constitué, ayant la tête un peu forte. A trois semaines, des convulsions se manifestent, et la tête de l'enfant commence à se développer anormalement. Sous l'influence d'un traitement spécifique, institué en raison de renseignements d'anamnèse, les convulsions disparaissent au bout de cinq semaines de traitement ; mais l'*hydrocéphalie* continue à se développer, et, vers six mois, la circonférence crânienne atteint 58 centimètres.

Sous l'influence du traitement toujours continué, l'état général de l'enfant devient prospère ; les dents poussent en leur temps: les membres se développent et se meuvent bien ; la croissance se fait même d'une façon exagérée et l'enfant prend un développement de beaucoup supérieur à celui des enfants de même âge. Mais la tête reste volumineuse, ne peut être maintenue en équilibre, et cela même en dépit de cinq ponctions lombaires qui furent pratiquées sans complication, mais n'amenèrent aucune amélioration de l'hydrocéphalie.

Actuellement cet enfant, âgé de dix-huit mois, est complètement dépourvu d'intelligence ; il a une tête vraiment monstrueuse, au point qu'on n'a pas encore osé le sortir.

Deuxième grossesse : dès le début, la mère a subi un traitement spécifique. Naissance d'un bel enfant, actuellement âgé de deux mois et paraissant indemne.

Observation (communiquée par le Dr Ribemont-Dessaignes). — En 1891, le Dr Ribemont-Dessaignes fut appelé auprès d'une femme primipare à terme et en travail. Le développement anormal de l'abdomen semblait de prime abord indiquer une grossesse multiple ; mais un examen approfondi fit éliminer cette idée pour conclure à une hydramnios et, par suite, à la possibilité d'une malformation fœtale.

A la rupture des membranes, une quantité considérable de liquide (trois à quatre litres) s'écoula, et il fut dès lors possible de constater le développement excessif de la tête fœtale : après une première application infructueuse du forceps, il fallut recourir au basiotribe ; la perforation du crâne donna issue à une notable quantité de liquide céphalo-rachidien, et il devint alors facile d'extraire un fœtus, *hydrocéphale*, dont on put remplir la tête de 540 grammes d'eau.

Le mari, questionné, avoua la syphilis, dont il présentait encore d'ailleurs des manifestations sous forme de psoriasis palmaire. Il se soumit à un traitement spécifique énergique.

Depuis cette époque, sa femme est devenue grosse une seconde fois et a donné naissance à un enfant bien constitué qui est resté sain et bien portant jusqu'à ce jour.

Observation (communiquée par M. le Dr Fochier). — Enfant de cinq mois nettement *hydrocéphale*. En dépit des dénégations des parents, un traitement

spécifique est institué (frictions mercurielles et iodure) ; il produit les meilleurs résultats : rétrocession complète de l'hydrocéphalie.

Plus tard, kératite interstitielle.

Observation (communiquée par M. Keim, interne des hôpitaux de Paris). — Père syphilitique ; ayant contaminé sa femme six mois environ avant le début de la première grossesse. La mère a eu un chancre des parties génitales, de la roséole, des plaques muqueuses, etc. Elle n'a subi un traitement que vers la fin de sa grossesse (septième mois environ).

Accouchement à terme d'un enfant sain d'apparence, qui est envoyé en nourrice.

A l'âge de trois semaines, bulles de pemphigus aux mains et aux pieds ; puis coryza ; puis augmentation progressive du volume de la tête.

Lorsque cet enfant est amené à l'hôpital Trousseau, en mai 1897, il est âgé de deux ans. On relève sur lui des cicatrices fessières, un nez aplati à la base, des érosions dentaires, des dents atrophiées, une paralysie faciale du côté droit, et *une hydrocéphalie volumineuse* ; les fontanelles sont largement béantes ; les sutures sagittale et lambdoïde sont libres ; le front est proéminent ; le crâne est asymétrique.

Quelques jours après son entrée à l'hôpital, cet enfant présente des accidents de conjonctivite phlycténulaire, puis des accidents de broncho-pneumonie auxquels il succombe. A l'autopsie, on trouve les ventricules latéraux très dilatés et une abondante hydrocéphalie interne.

Foyers de broncho-pneumonie. Rien aux autres viscères.

Observation (communiquée par M. le professeur Gemy). — M. X... contracte la syphilis à dix-huit ans (chancre, plaques muqueuses, syphilides papuleuses, etc.) ; il se soigne régulièrement pendant deux ans, puis d'une façon irrégulière (à propos de quelques légers accidents) pendant les quatre années suivantes. A vingt-huit ans, en prévision d'un mariage, il fait à Cauterets une cure d'épreuve qui reste négative, et il se marie une année plus tard, c'est-à-dire à vingt-neuf ans.

Il a d'abord deux enfants bien portants. Puis, il subit une poussée nouvelle de son ancienne infection : amaigrissement extrême, perte rapide des facultés génésiques, syphilides papulo-tuberculeuses de la voûte palatine et glossite sclléro-gommeuse. Ce retour offensif se traduit sur un second enfant qui, conçu à cette époque, est expulsé à sept mois et demi, présentant une *énorme hydrocéphalie*.

Le père recommence alors un traitement énergique, qu'il continue pendant plus d'une année. A cette époque, sa femme devient enceinte pour la quatrième fois et accouche normalement d'un enfant bien portant, bien conformé, qui est âgé aujourd'hui de vingt mois et présente toutes les apparences d'une santé parfaite.

***

La longue énumération qui précède a dû paraître sans aucun doute

monotone et fastidieuse. Mais elle trouvera, je l'espère, son excuse dans l'intérêt de la démonstration poursuivie.

Il s'agit ici d'un gros fait, la relation pathogénique de l'hydrocéphalie avec l'hérédo-syphilis. J'ai pensé que, pour un fait de ce genre, il pouvait n'être pas exagéré d'accumuler les témoignages et j'ai tablé sur la puissances du *nombre*.

En définitive, j'ai relevé dans la littérature médicale française et étrangère, que j'ai pu consulter, **147** cas d'enfants entachés d'hérédo-syphilis et hydrocéphales.

A ce chiffre j'ai ajouté, d'une part, **12** observations empruntées aux notes de mon père ; — et, d'autre part, **11** observations que je dois à de très obligeantes communications.

Au total donc, j'ai réuni **170** cas dûment authentiques d'hydrocéphalie s'étant produite sur des sujets hérédosyphilitiques. Et j'aurais pu en produire bien davantage, si je ne m'étais astreint à ne citer que les cas offrant, soit par l'autorité de leurs auteurs, soit par leurs détails propres, toute garantie de certitude.

Ce chiffre, à coup sûr, est assez considérable pour être significatif, et je crois être autorisé à en tirer la conclusion suivante : *L'influence hérédo-syphilitique peut se traduire par l'hydrocéphalie et constitue même un afflunt important à l'étiologie de cette affection.*

Conséquemment : l'hydrocéphalie peut être considérée comme un *stigmate d'hérédo-syphilis*.

A coup sûr, ajouterai-je une fois de plus, ce stigmate n'implique pas la syphilis pour cause, et bien loin de moi l'intention de dire que toute hydrocéphalie relève d'une cause spécifique ; mais la constatation de l'hydrocéphalie sur un enfant doit toujours attirer l'attention du côté de l'hérédo-syphilis, éveiller un soupçon et diriger en ce sens les investigations diagnostiques.

Tel est surtout l'intérêt pratique qui se rattache à la question des rapports pathogéniques de l'hydrocéphalie avec l'hérédo-syphilis.

* * *

CIRCULATION CRANIENNE SUPPLÉMENTAIRE.

Je placerai ici, bien artificiellement, je l'avoue, la description d'un tout autre stigmate qui s'observe souvent avec l'hydrocéphalie, mais qui peut également se rencontrer indépendamment de l'hydrocéphalie, à savoir : la *circulation crânienne supplémentaire*.

Ce stigmate, dont l'intérêt est surtout diagnostique, consiste en une exagération de la circulation veineuse crânienne que l'on aperçoit sous

les téguments du front et le cuir chevelu. Le réseau veineux gorgé de sang se dessine là à la facon des circulations dites supplémentaires.

Le symptôme en question a été signalé et décrit par mon père dans les termes suivants :

« Il m'est arrivé bien des fois, en examinant des enfants hérédo-syphilitiques, d'avoir l'attention attirée vers un détail spécial, à savoir la dilatation de certains troncs veineux crâniens exagérés de volume et paraissant gorgés de sang, à la façon des vaisseaux qui constituent une circulation supplémentaire.

« Ce développement exagéré du système veineux s'observe surtout dans les trois points suivants, que je citerai par ordre de fréquence :

« 1° Sur le trajet de la *veine temporale superficielle* et de ses racines constituées par les veines pariétales ;

« 2° Sur le trajet de la *veine angulaire*, au niveau de l'angle interne de l'œil ;

« 3° Sur le trajet des *veines frontales*.

« Il est variable d'importance suivant les sujets, mais toujours très apparent. Alors qu'il est fortement accentué, il s'accuse non pas seulement par de *gros cordons veineux* de coloration bleuâtre ou d'un bleu rosé, mais par la formation de véritables *arborescences veineuses* que constituent les anastomoses réciproques des veinules servant de racines aux troncs principaux.

« C'est ainsi, par exemple, que, sur un petit malade hérédo-syphilitique du service de mon cher collègue et ami, le professeur Budin, on observait ceci : d'une part, la veine temporale formant au-devant et au-dessus de l'oreille un gros tronc d'une largeur de deux à trois millimètres ; — d'autre part, les veines frontales très dilatées ; et, finalement, les radicules de ces deux ordres de veines s'entrelaçant, s'anastomosant, et constituant un lacis veineux des plus riches au niveau des deux tiers antérieurs du crâne. Si bien que les régions frontale, sincipitale et temporale se trouvaient sillonnées en tous sens par des traînées bleuâtres, que dissimulait à peine la chevelure, d'ailleurs raréfiée (Pl. XXXI).

« Sur un autre bébé, observé par un de mes anciens internes, M. Salmon, les deux veines temporales superficielles, très dilatées, se réunissaient à plein canal au niveau du sinciput, tandis que leurs veines radiculaires, également développées, couvraient de leurs anastomoses les régions antérieure et postérieure du crâne (Pl. XXXII).

« Point curieux à noter : Cette circulation veineuse supplémentaire ne s'observe pas seulement chez les sujets à grosse tête, à tête hydrocéphalique ; elle se rencontre aussi et non moins souvent sur des enfants à tête normale, ne présentant rien d'exagéré.

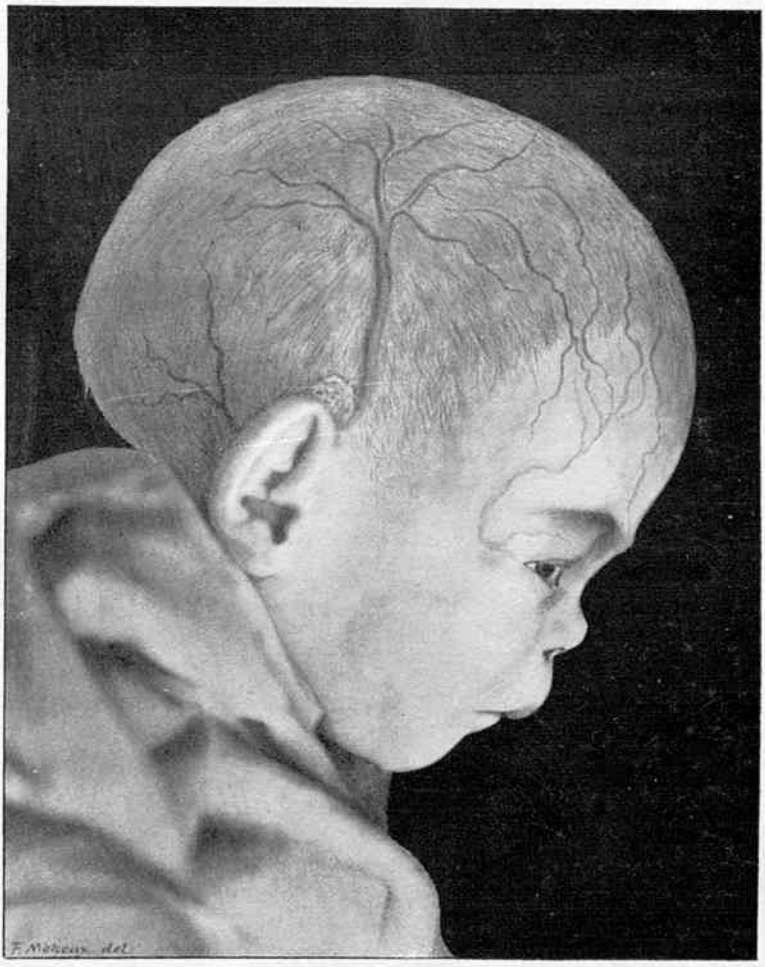

CIRCULATION CRANIENNE SUPPLÉMENTAIRE

CHEZ UN ENFANT HÉRÉDO-SYPHILITIQUE

(Edmond Fournier.)

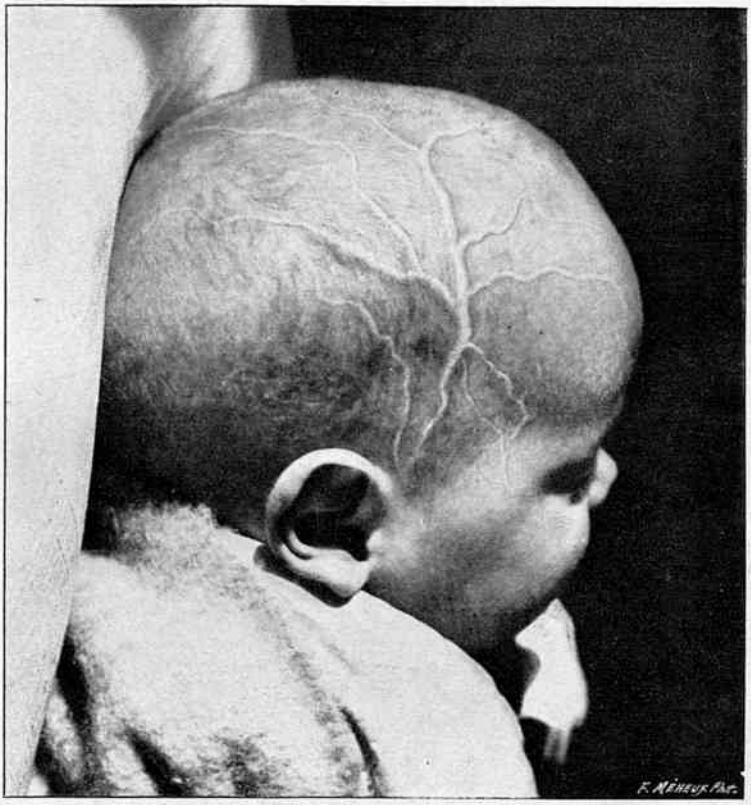

CIRCULATION CRANIENNE SUPPLÉMENTAIRE

CHEZ UN ENFANT HÉRÉDO-SYPHILITIQUE

(Edmond Fournier.)

« Elle est, je le répète, assez commune. Je la trouve signalée dans mes notes plus d'une trentaine de fois, et déjà plusieurs spécimens en ont été publiés par un de mes élèves, notamment, par le Dr Barasch (1). Si bien qu'il m'est arrivé déjà plusieurs fois de suspecter l'hérédo-syphilis à première vue, rien que par cette curieuse particularité d'une circulation veineuse exagérée.

« Il n'est là, certes, rien de spécial à la syphilis, rien qui lui appartienne en propre, et je suis à cent lieues de prétendre vous donner ce signe comme un symptôme syphilitique. Mais je dis ceci : le signe en question s'observe avec une notable fréquence chez les petits hérédo-syphilitiques, et peut-être même plus fréquemment là que dans n'importe quelle autre maladie (ce qui reste à déterminer d'une façon plus précise, mais n'importe) ; donc il est excellent pour constituer *un indice*, pour éveiller un soupçon, pour ouvrir une piste et diriger le diagnostic vers la recherche de l'hérédo-syphilis.

« Resterait à savoir le pourquoi de ce phénomène en question. Qu'est-ce que cette circulation supplémentaire extra-crânienne? Il se présente à l'esprit de tout le monde de la considérer comme le résultat d'une difficulté survenue dans la circulation veineuse intra-crânienne. Mais comment expliquer, avec cette interprétation, qu'elle s'observe fréquemment en dehors de tout symptôme permettant d'admettre un excès de pression intra-crânienne, une hydrocéphalie, une tumeur cérébrale, un état de souffrance cérébrale quelconque ? Ne serait-elle donc qu'un phénomène propre, essentiel, tel qu'une anomalie de circulation locale? Cela serait bien extraordinaire. J'ai entendu, cependant, un anatomiste éminent émettre cette opinion qu'elle pourrait bien dériver de quelque malformation osseuse de la base du crâne, ayant pour effet d'atrésier les défilés de la circulation en retour, notamment au niveau du trou déchiré postérieur. C'est là une hypothèse à vérifier par de nouvelles recherches anatomo-pathologiques. De sorte qu'en définitive l'explication de ce curieux symptôme nous fait encore défaut (2). »

(1) *Influence dystrophique de l'hérédité syphilitique*. Thèse de Paris, 1896. V. Obs. V, X, XVII, etc.

(2) *Leçon clinique de l'Hôpital Saint-Louis*.

ATROPHIE DES CENTRES NERVEUX, DANS UN CAS D'ATROPHIE MUSCULAIRE ET OSSEUSE D'ORIGINE ARTICULAIRE

PAR

CH. ACHARD
Agrégé, médecin de l'Hôpital Tenon.

ET

LÉOPOLD-LÉVI
Ancien interne-lauréat des Hôpitaux.

L'atrophie de tout un membre, y compris les os, est bien connue au cours de la paralysie infantile. Elle est en rapport avec une lésion primitive de la moelle, qui a entraîné l'atrophie des cellules trophiques de la corne correspondant au membre frappé.

D'autre part, l'atrophie d'un membre se rencontre encore au cours de lésions périphériques. Il s'agit alors, en général, d'atrophie musculaire. Mais il est possible d'observer aussi l'aplasie osseuse, consécutivement à une affection purement périphérique, telle qu'une arthrite du genou, si cette affection s'est produite dans l'enfance, pendant la période de développement. Dans ce cas, — et nous allons en fournir un exemple, — on peut rencontrer aussi une lésion de la moelle. Mais, comme il est facile de le prévoir, cette lésion médullaire est différente de celle de la paralysie infantile : c'est, en effet, une atrophie simple avec diminution correspondante du nombre des cellules.

Observation.

Affection articulaire ancienne avec ankylose du genou droit. Atrophie du membre inférieur droit et aplasie osseuse. Atrophie médullaire et cérébrale.

Bourl... François, âgé de 41 ans, musicien, entre le 5 octobre 1897 salle Lorain, lit n° 2, service du Dr Achard, à l'hôpital Tenon.

Antécédents héréditaires. — Sa mère est morte de suites de couches. Son père de maladie inconnue. Sur 9 enfants qu'ils ont eus, six sont morts en bas âge, deux sont bien portants. Lui-même est marié. Sa femme est bien portante ; il a deux enfants en bonne santé.

Antécédents personnels. — Le malade raconte qu'à la suite d'une chute qu'il

fit en sautant, à l'âge de 7 ans, il fut soigné pour une affection du genou droit. Il se rappelle avoir été mis dans un appareil et maintenu plusieurs mois au lit. Il éprouva de vives douleurs pendant la durée de cette immobilisation, et à la suite, l'articulation resta ankylosée.

Consécutivement à cette maladie articulaire, il se produisit progressivement une atrophie du membre inférieur droit.

Hormis une rougeole bénigne contractée à l'âge de 13 ans, il n'eut point de maladie infectieuse.

Au mois de décembre 1896, il fut mis en traitement à la consultation de l'hôpital St-Louis pour une localisation tuberculeuse au niveau du testicule droit. L'orchite fut suivie de cystite, avec douleurs, mictions fréquentes, impérieuses, de quelques gouttes d'urine le plus souvent. Depuis deux mois, il s'est mis à tousser et à cracher sans avoir jamais d'hémoptysie. Son appétit a diminué. Il a maigri.

A l'examen du malade, on constate des symptômes de tuberculose pulmonaire bilatérale, avec prédominance à droite. Le foie est atrophié. L'urine renferme de l'urobiline. Il existe de l'ascite en petite quantité. L'épididyme, les vésicules séminales, la vessie présentent des signes de localisation tuberculeuse.

On note à la date du 18 octobre de l'œdème bilatéral des membres inférieurs avec prédominance à gauche, qui gagne ultérieurement les lombes et les parties génitales. L'abdomen est ballonné, douloureux. L'urine renferme du sang, de l'albumine ; quelques cylindres hyalins, à l'examen microscopique.

Le malade meurt le 4 décembre, sans phénomène nerveux.

Pendant la vie, l'attention avait été attirée sur le membre inférieur droit, qui, avec son atrophie tant en longueur qu'en largeur, aurait donné l'apparence d'un membre de paralysie infantile, n'eût été l'ankylose du genou. L'atrophie porte sur les différents segments du membre. Elle intéresse les masses musculaires de la cuisse, du mollet et de la jambe, et les os.

La différence de circonférence d'un côté à l'autre est de 8 centimètres à la jambe, à 15 centimètres au-dessus de la pointe de la malléole externe.

Le tibia droit est diminué de volume. A 8 centimètres de la pointe de la rotule, on note pour la face interne 3 cm. 5, au lieu de 7 centimètres du côté opposé.

Les mouvements de la hanche sont conservés, ainsi que ceux du cou-de-pied. Le pied a le ballottement du pied du polichinelle. L'articulation du genou est ankylosée à angle droit. L'extension est impossible.

La sensibilité objective au niveau du membre atrophié est intacte à tous les modes. Il n'existe aucune douleur au niveau du membre inférieur.

Pas d'hyperesthésie des masses musculaires à la pression.

Le membre est constamment froid. Il est le siège de troubles vaso-moteurs accentués surtout au niveau de l'extrémité. Le pied est atteint d'engelure tous les hivers.

Les radiographies des membres inférieurs ont été faites pendant la vie (1) (Pl. XXXIII). Les conditions de pose et de distance de l'appareil étaient identiques pour chaque membre.

La diminution de volume des os dans le sens transversal est très appréciable. Il est à remarquer, en outre, que l'épaisseur moins grande du tissu compact du côté atrophié laisse apercevoir le tissu spongieux

Il semble, en outre, que le condyle interne du fémur, le plateau interne du tibia et la rotule sont soudés. Il y a ankylose. Le condyle interne se montre manifestement irrégulier et aplati.

Du côté sain au contraire, le condyle interne a sa forme arrondie, sa disposition régulière. La rotule, dans l'attitude qui correspond à la position naturelle du membre atrophié, affecte des rapports seulement avec la partie supéro-interne du condyle interne.

L'*autopsie* révèle une tuberculose pleuro-pumonaire bilatérale, prédominante à droite, une atrophie hépatiqueavec cirrhose et adénomes. La rate pèse 250 grammes.

On trouve des foyers tuberculeux au niveau de l'épididyme, de la vessie ; des altérations du rein gauche qui est dur, pèse 190 grammes. Le rein droit est hypertrophié, pèse 400 grammes, est le siège de pyélonéphrite. Tuberculose caséeuse de la capsule surrénale droite.

Au niveau du membre inférieur droit, on constate de l'œdème du tissu cellulaire sous-cutané, beaucoup moins marqué que du côté opposé. Il n'existe pas d'adipose luxuriante. Les groupes musculaires, plus maigres que du côté opposé, sont pâles, en particulier le quadriceps fémoral et les muscles du mollet.

Les nerfs, en particulier les gros troncs (sciatique et branches de division) paraissent diminués, d'un 1/6e environ par rapport à ceux du côté gauche.

Examen macroscopique du système osseux et nerveux. — Il existe des différences considérables entre les os des deux membres inférieurs. Ils ne paraissent pas appartenir à un même sujet.

Après la séparation d'avec les parties molles, des mensurations sont pratiquées sur les os de la jambe de chaque côté.

Le péroné sain mesure 39 centimètres de long, le péroné atrophié 33 centimètres, soit 6 centimètres de différence. La circonférence est de 4 cm. 1/2 pour le péroné sain contre 3 centimètres, soit 1/3 en moins pour ce dernier.

Les extrémités supérieures mesurent 7 cm. 2 de circonférence contre 6 cm. 5 ; les extrémités inférieures 9 contre 8.

On note des différences analogues pour le tibia. Longueur du tibia gauche, 38 centimètres, du tibia droit 35 centimètres.

(1) Nous tenons à remercier M. A. Londe, directeur du service photographique de la Salpêtrière, pour l'obligeance avec laquelle il a fait ces photographies, ainsi que d'autres, pour ce mémoire et pour des mémoires antérieurs.

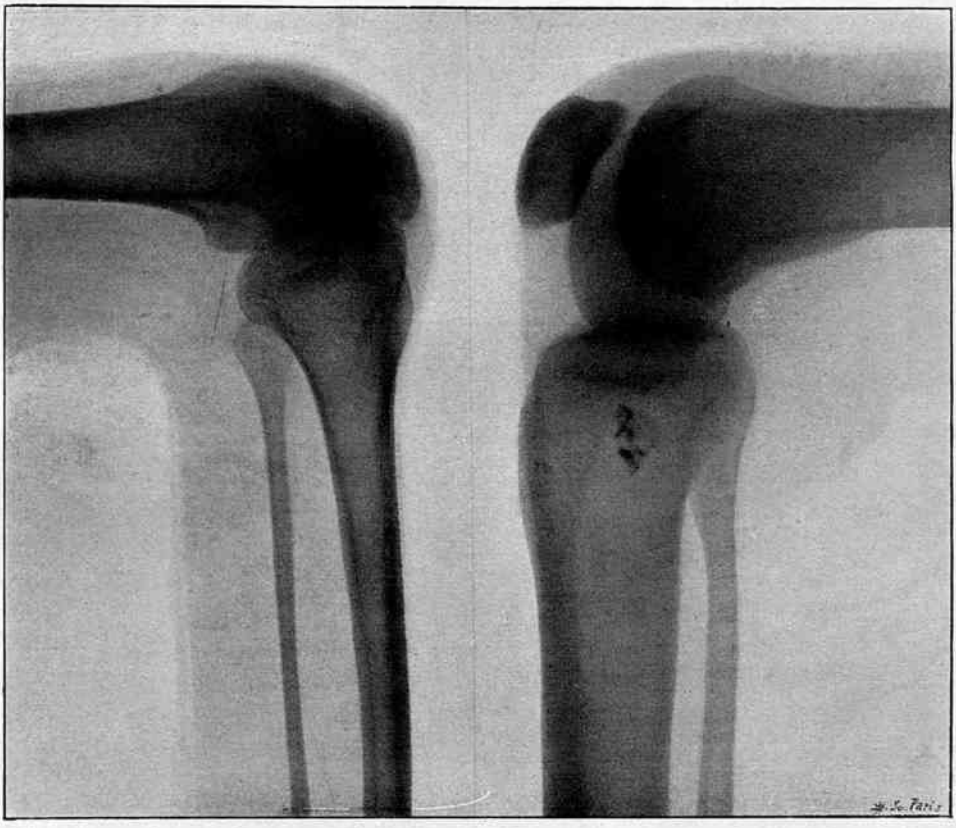

ATROPHIE MUSCULAIRE ET OSSEUSE D'ORIGINE ARTICULAIRE

(*Radiographies des membres inférieurs*)

A. CÔTÉ DROIT ATROPHIÉ. B. CÔTÉ GAUCHE NORMAL.

On voit en A l'atrophie des fémur, tibia, péroné. L'épaisseur du tissu compact est diminuée de ce côté. On se rend compte de l'ankylose de l'articulation du genou, de la soudure de condyle du fémur, du plateau du tibia, de la rotule. Le condyle interne du fémur est irrégulier et aplati.

A

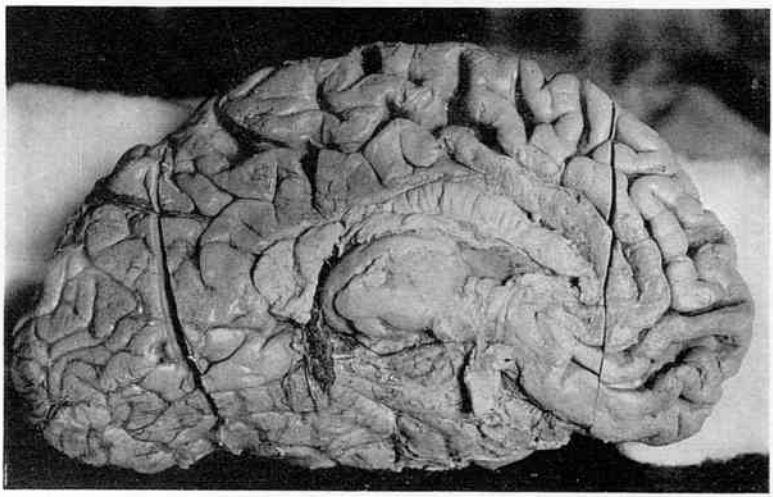

B

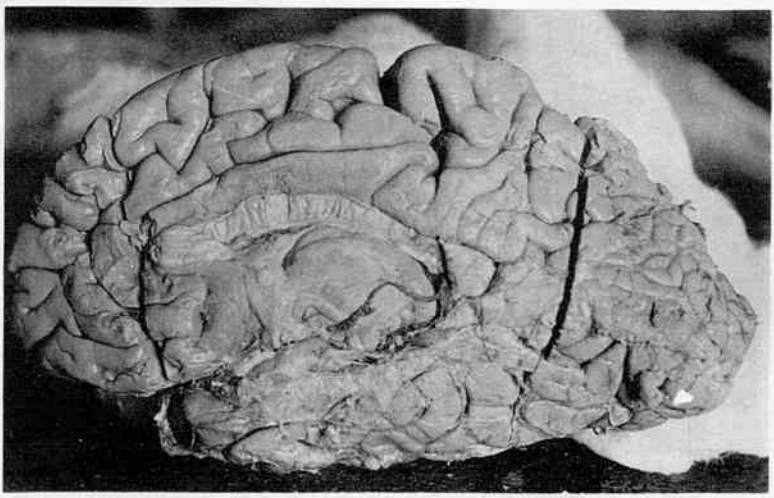

Phototypie Berthaud, Paris.

ATROPHIE DES CENTRES NERVEUX

(ACHARD et LÉOPOLD-LÉVI)

Hémisphères cérébraux vus par leur face interne.

(Photographies dues à M. V. Delamare, interne des hôpitaux).

A. *Hémisphère gauche.* B. *Hémisphère droit.*

On voit que le lobule paracentral est plus développé du côté droit. Les circonvolutions Pa et Fa qui le constituent sont plus volumineuses et plus renflées et ne laissent entre elles qu'un sillon plus étroit et moins long que du côté opposé.

Extrémité supérieure, 22 centimètres (tibia sain), 19 (tibia atrophié). Extrémité inférieure 15-12.

Le poids du tibia sain est de 330 grammes, celui du tibia atrophié de 140 grammes.

Les saillies, telles que le tubercule antérieur du tibia, sont beaucoup plus marquées sur l'os sain que sur son congénère. Il en est de même de la crête de la face postérieure (ligne oblique du tibia).

La forme de l'os est d'ailleurs très différente, ainsi qu'on peut s'en rendre compte sur la coupe de l'os pratiquée après durcissement (fig. 1). Alors que le tibia sain offre, si l'on veut, une forme en brioche, déterminée en partie par la saillie du bord antérieur et qu'on note 31 millimètres dans le sens antéro-postérieur, 23 millimètres transversalement, que le canal médullaire a une forme piriforme, le tibia atrophié presque arrondi sur la coupe mesure 12 millimètres dans les deux sens avec un canal médullaire régulièrement arrondi.

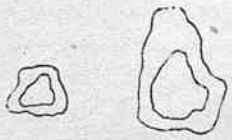

A B

Fig. 1. — Coupe macroscopique des tibias. Réduction d'un demi.
A. Tibia atrophié.
B. Tibia normal.

Le péroné droit offre sur la coupe une tendance à la forme quadrangulaire, par émoussement de ses arêtes. Le péroné gauche a une forme nettement quadrangulaire. Ses mensurations donnent 9 millimètres dans le sens antéro-postérieur pour le côté sain, 8 dans le sens transversal, contre 7 millimètres et 4 millimètres.

Cerveau.— Le cerveau, durci dans le formol à 10 0/0, est étudié macroscopiquement, en comparant les deux hémisphères. On est frappé de la différence que présente de part et d'autre le lobule paracentral (Pl. XXXIV).

Du côté droit il est représenté par un triangle isocèle à base supérieure. Il se montre formé de deux circonvolutions épaissies et renflées, ne laissant entre elles qu'un sillon incomplet d'où partent quatre branches limitant les parties les plus renflées.

A gauche, le sillon entre Fa et Pa est à la fois complet, large, dirigé plus obliquement. Il se continue directement avec le sillon de Rolando sans être interrompu comme du côté opposé par des plis de passage. Enfin il s'étend pour ainsi dire jusqu'à l'extrémité des deux circonvolutions qui sont grêles, moins étendues et réunies à ce niveau par un pli. La forme générale est celle d'un U ouvert en haut.

Vu par la face externe, l'hémisphère droit montre au niveau du 1/6 centimètre supérieur une même différence. Le sillon est moins marqué, les circonvolutions plus épaisses du côté droit. Elles sont plus grêles, à ce même niveau, à gauche.

Examen histologique.

Il a porté sur les nerfs, les muscles, la moelle, le cerveau.

Des dissociations sont faites après séjour de 24 heures dans l'acide osmique, sur une branche musculaire du nerf tibial postérieur, sur une branche cutanée du nerf couturier.

On ne constate pas de lésion manifeste sur la branche musculaire ou sensitive du côté atrophié ; au contraire, il existe quelques altérations (fragmentation de la myéline en boules) sur la branche musculaire du côté sain.

Il est à noter que l'œdème était plus marqué de ce côté. Il existait en outre des coagulations au niveau des veines intra-musculaires (1).

Les coupes transversales de ces branches nerveuses ne montrent ni altération ni atrophie manifeste à gauche.

Les nerfs plus volumineux, tels que le sciatique poplité interne et le tronc même du sciatique, présentent du côté atrophié, sur des coupes colorées au picrocarmin et à l'hématoxyline-éosine, un épaississement considérable et ancien du tissu conjonctif inter-fasciculaire, sans sclérose intra-fasciculaire, sans formations embryonnaires au niveau du tissu interfasciculaire. Il semble donc qu'il s'agisse d'une sclérose conjonctive par atrophie simple. Les artères volumineuses des nerfs présentent un degré moyen d'endartérite limitée à quelques-unes. Sur les coupes colorées par la méthode de Pal, on constate un certain état d'atrophie des fibres nerveuses, surtout par comparaison avec les coupes provenant des nerfs du côté gauche.

Les muscles montrent en général, mais d'une façon inégale, une myosite interstitielle très marquée, manifeste surtout sur les coupes transversales. Il existe des travées épaisses de tissu conjonctif entre les faisceaux secondaires et tertiaires. En outre, par places, chaque cylindre primitif est comme dissocié des voisins, encerclé par des cellules embryonnaires ou plus anciennes, à noyau volumineux et fixant vivement le colorant. Quant au volume des cylindres primitifs il est assez variable. Les colonnes musculaires semblent en général diminuées de volume.

Sur les coupes longitudinales, on voit des traînées embryonnaires dirigées dans le sens des fibres musculaires.

La striation des fibres est très nette, surtout dans le sens transversal. Les nerfs intra-musculaires, colorés par la méthode de Pal, ne laissent percevoir aucune lésion accentuée.

La moelle a été étudiée d'une façon systématique, racine par racine, au niveau de la région lombaire et sacrée.

Des coupes ont été faites après fixation et durcissement à l'alcool absolu, sans inclusion, et colorées au bleu polychrome d'Unna. La décoloration a eu lieu à l'huile d'aniline alunée, et à la fuchsine de Ziehl, avec emploi d'acide acétique au 1/100e. D'autres coupes portant, en outre, sur les différentes régions de la moelle, après inclusion au collodion, ont été colorées par la méthode de Pal, le procédé d'Azoulay. Enfin la méthode de Forel (picrocarmin en masse) et la méthode de Marchi ont été mises en usage.

(1) Remarquons en passant que la tuberculose généralisée chez notre malade n'a pas produit de lésions de névrite.

Nous avons eu l'occasion de faire cette remarque, dans de nombreux cas, où systématiquement, ou à propos de cas intéressants observés chez des tuberculeux, les dissociations des nerfs périphériques ont été faites.

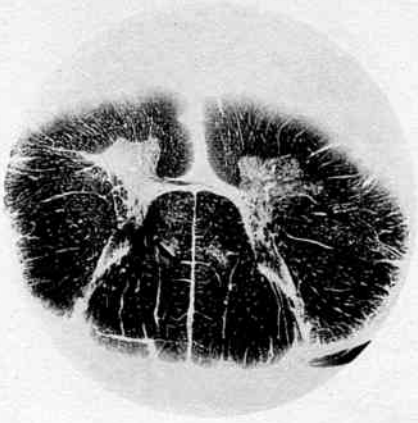

1

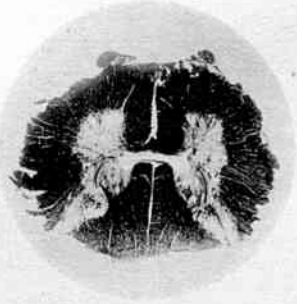

2

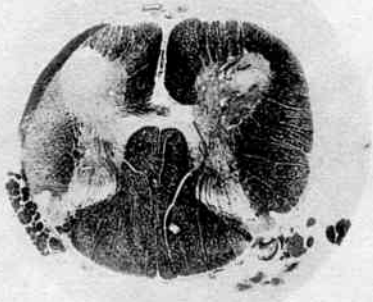

3

ATROPHIE DES CENTRES NERVEUX

(ACHARD et LÉOPOLD-LÉVI)

Photographies de coupes de moelle (méthode de Pal, faible grossissement)

1. Moelle de paralysie infantile (région cervicale). Foyer de sclérose au niveau de la corne gauche.

2. Moelle dans le cas d'atrophie simple, suite d'atrophie du genou, qui fait l'objet de ce mémoire (région lombaire). Diminution notable de la corne droite par rapport à sa congénère. L'apparence plus claire de la corne gauche est artificielle et n'est pas visible sur la préparation.

3. Moelle de paralysie infantile (région lombaire inférieure). On voit un foyer de sclérose très étendu dans la corne gauche, plus discret dans la corne droite.

La méthode de Marchi n'a point montré de lésion systématisée sur un groupe de fibres. Par ci par là on note sur quelques tubes à myéline de la substance blanche et grise, d'une façon diffuse et sans prédominance, les altérations que décèle la méthode.

Les méthodes de coloration de la myéline ont donné les résultats suivants, en ce qui concerne la substance blanche de la moelle.

Nous avons noté en général une légère différence de volume entre les cordons blancs pris en masse d'un côté à l'autre. En aucune région (postérieure, antéro-latérale), nous n'avons constaté trace de sclérose. Les différents groupes de fibres à myéline de la substance grise ne nous ont pas paru modifiés à droite.

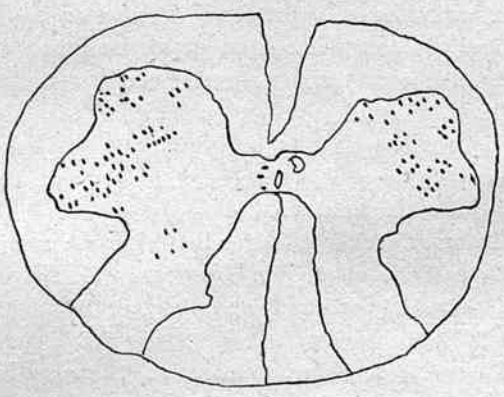

Fig. 2. — Dessin à la chambre claire à un très faible grossissement (oc. 0, obj. 00 Nachet) d'une préparation de la moelle, colorée par la méthode de Nissl. On note une atrophie considérable de tout le côté droit de la moelle, mais surtout de la corne antérieure. Il y a, à ce niveau, une différence de 24 cellules entre les cornes. Réduction de 1/2.

En outre la méthode de Pal manifeste, comme les autres méthodes, la diminution de volume de la corne antérieure du côté correspondant au membre atrophié (Pl. XXXV,2).

Cette atrophie devient facile à étudier sur les préparations colorées par la méthode de Nissl et le picro-carmin en masse. La différence entre le nombre des cellules d'une corne à l'autre est suffisamment marquée pour qu'elle frappe déjà sur une seule coupe. Elle est d'ailleurs concordante sur une grande étendue de la moelle. Elle a rendu pour ainsi dire inutile le point de repère que nous avions pris pour plus de certitude, en enfonçant une aiguille à la partie latérale et postérieure du côté sain (fig. 2).

C'est surtout à partir de la 3e racine lombaire, à son émergence de la moelle, que les différences entre le nombre des cellules d'un côté à l'autre sont visibles.

3e lombaire. — La corne gauche est plus étalée et plus renflée surtout dans sa partie externe. Au lieu que du côté droit la limite antérieure de la corne se traduit par une ligne sensiblement horizontale, du côté opposé, elle se

manifeste par une ligne courbe présentant deux renflements dont l'un plus marqué à sa partie externe.

La numération des cellules faite à un très faible grossissement (objectif 0, Nachet, oculaire 1), de telle façon que les petites cellules ne sont pas aperçues, fait compter 25 cellules à gauche, 14 à droite.

4e lombaire. — Les cornes ont subi un accroissement considérable, sont devenues très volumineuses. On note une différence très accentuée entre la corne droite et la corne gauche.

On compte 41 cellules du côté sain contre 26 du côté atrophié.

5e lombaire. — La corne gauche est plus renflée, absolument arrondie. Les cellules sont disposées par groupes, le plus important est le groupe antéro-externe. La forme arrondie est conservée à droite, mais les dimensions de la corne sont moindres. On peut d'une façon approximative apprécier à un quart la différence entre les deux cornes. La corne gauche renferme 89 cellules, la corne droite 75.

1re sacrée. — Diminution de tous les groupes de cellules à droite, surtout peut-être au niveau du groupe interne.

A gauche 92 cellules, 72 cellules à droite.

2e sacrée. — La corne gauche est arrondie, la corne droite est quadrilatère, aplatie. La limite antérieure, au lieu d'être convexe, d'être représentée par une ligne courbe, se traduit par une ligne rectiligne. On compte 101 cellules à gauche, 93 à droite.

3e sacrée. — La moelle est beaucoup moins volumineuse. La corne saine est renflée, globuleuse. La corne atrophiée est moins développée, surtout dans sa partie externe.

La corne gauche renferme 83 cellules, la corne droite 52. Pour le groupe antéro-externe, on compte à gauche 38; à droite 21.

5e sacrée. — Il devient difficile de faire une numération concluante, étant donné surtout le grand nombre de petites cellules.

Mais il est à remarquer que, du côté droit, la limite externe de la corne est représentée par une ligne droite qui unit la corne antérieure à la postérieure. Il y a donc aplatissement manifeste. Du côté opposé, la corne antérieure limitée par une ligne courbe fait saillie.

Quant aux cellules elles-mêmes, elles ne montrent point de différence appréciable au niveau de la corne atrophiée et de la corne saine, ni dans le volume, ni dans la forme de la cellule, ni dans le développement des prolongements.

La méthode de Nissl nous a montré quelques altérations : désintégration de la chromatine avec fragmentation — sans déplacement de noyaux — mais nous les avons retrouvées à peu près analogues de part et d'autre.

Les racines postérieures qui, étudiées macroscopiquement, ne se distinguaient pas d'une façon nette d'un côté à l'autre, ne manifestent point non plus de différence notable sur les coupes de la moelle colorées au picro-carmin en masse où on les retrouve. Elles ont été coupées isolément, après repérage, colo-

rées par la méthode de Pal. Leur diminution au niveau du côté droit est trop faible pour être prise en considération.

Nous avons fait encore des coupes sur des fragments pris symétriquement au niveau du lobule paracentral sur la pariétale ascendante. Les grandes cellules pyramidales sont plus nombreuses et plus volumineuses du coté macroscopiquement normal (côté gauche).

Cette observation peut se résumer ainsi. A la suite d'une affection chronique du genou, développée à l'âge de 7 ans, survient une atrophie du membre inférieur correspondant. Le malade meurt de tuberculose généralisée (pulmonaire, hépatique, génitale) à l'âge de 41 ans. On constate une atrophie simple de la moelle et de l'atrophie cérébrale.

Quant à la cause de l'arthrite, elle reste un peu incertaine. Il est vraisemblable, d'après le dire du malade, qu'il s'est agi d'un traumatisme du genou. Mais, comme la déformation augulaire est très commune dans l'arthrite tuberculeuse, et comme, d'autre part, B... a été atteint par la suite de tuberculose à localisations multiples, il est bon de faire quelques réserves et de songer à la possibilité d'une tumeur blanche guérie par ankylose.

*
* *

Il y a lieu d'insister sur quelques points.

L'aplasie osseuse a été consécutive à une arthrite chronique (traumatique ou tuberculeuse) ayant entraîné l'ankylose articulaire. L'existence d'atrophie du squelette dans ces conditions, est une notion connue. M. Heydenreich (1) parle de l'aplasie osseuse par inaction qu'on observe, par exemple, à la suite des arthrites chroniques des membres inférieurs chez les enfants. M. Lannelongue (2), dans son beau livre sur la coxotuberculose, signale l'atrophie spéciale de tout le squelette du membre. M. Klippel (3) a publié trois cas dans lesquels, à la suite d'un traumatisme survenu dans l'enfance, il s'est produit à la fois de l'atrophie musculaire et un arrêt de développement du membre correspondant. L'un de ces cas, suivi d'ailleurs d'autopsie, se rapproche beaucoup du nôtre. Il s'agissait d'un homme de trente et un ans, qui, vers l'âge de trois ans, eut un traumatisme du genou gauche. A la suite, il se fit un arrêt de développement du membre inférieur gauche. L'aspect extérieur du membre était celui de la paralysie infantile. Il existait, en outre, une légère dé-

(1) Heydenreich, *Dict. Dechambre*, art. Os, p. 191.

(2) Lannelongue, *Coxotuberculose*, Paris, 1886, p. 38.

(3) Klippel, *De l'arrêt du développement à la suite de lésions des membres dans l'enfance*, Revue de médecine, 1893.

formation du genou. L'extension complète du membre était impossible. Le fait de l'aplasie osseuse est donc bien établi. Notre cas en fournit un nouvel exemple (1).

*
* *

En second lieu, l'existence d'atrophie médullaire mérite de fixer l'attention. Une fois démontrée son existence, il faut l'interpréter, puis voir les relations qui unissent l'atrophie médullaire et l'arrêt du développement des membres.

En ce qui concerne la constatation d'altérations médullaires au cours des atrophies musculaires ou osseuses d'origine périphérique, deux observations de Klippel (2) doivent être discutées.

Dans un cas d'arthrite du genou, suivie d'atrophie musculaire, cet auteur étudia la moelle. Il constata une atrophie pigmentaire des cellules de la moelle lombaire avec modification du nombre des cellules, sans modification de la névroglie. Mais les lésions étaient aussi marquées d'un côté que de l'autre ; elles existaient aussi au niveau de la région cervicale moyenne, et ce n'est que par comparaison avec les coupes d'une moelle supposée normale, prise chez un malade de même âge et cachectique, que Klippel avait conclu. En raison même de cette absence de localisation de la lésion, il est difficile d'établir un rapport entre l'atrophie musculaire unilatérale et les altérations médullaires diffuses et généralisées.

Le second cas a trait à l'autopsie et à l'examen histologique pratiqués chez le malade dont nous avons résumé l'histoire précédemment.

Klippel constata, en ce qui concerne les muscles, une diminution de nombre plutôt que de volume, des fibres musculaires et des nerfs et proposa pour cette atrophie la dénomination d'atrophie numérique.

Quant à la moelle, il pratiqua des coupes histologiques du renflement lombaire, ne constata pas de diminution de l'une des cornes antérieures, pas de sclérose : Il faut, dit-il, une attentive recherche, pour arriver à établir que, du côté droit, les cellules sont un peu plus développées qu'à gauche.

(1) Nous venons d'observer tout récemment une jeune femme de 24 ans qui fut atteinte à l'âge de 4 ans d'une affection portant sur l'extrémité inférieure du fémur droit (probablement ostéomyélite) et pour laquelle elle fit un séjour de 11 mois au lit. Elle se mit à marcher ensuite, et actuellement marche, danse, fait même de la bicyclette, se tient à cloche-pied sur son pied droit. A l'examen, on note un raccourcissement de 10 centimètres environ du membre inférieur droit. Il existe une atrophie musculaire très accentuée et une atrophie osseuse portant sur les divers segments du membre : le pied droit chausse 36, le pied gauche 35. L'atrophie paraît surtout marquée sur les os dans leurs dimensions transversales. Le tibia droit paraît moitié moins développé dans le sens transversal que celui du côté opposé. Le fémur est le siège d'une incurvation au niveau de son extrémité inférieure.

(2) KLIPPEL, Bull. de la Soc. anat., janv. 1888, p. 37 ; Revue de médecine, 1893.

Cette observation est précieuse. Elle montre l'existence d'une atrophie des cellules médullaires, mais très peu marquée, d'après l'avis même de l'auteur.

Notre cas est plus favorable, car l'atrophie n'est pas discutable. Elle se laisse constater déjà à l'œil nu sur les coupes, elle est unilatérale, elle est limitée à la région lombo-sacrée. Par la numération des cellules, on note une différence considérable (jusqu'à 29 cellules en moins du côté droit). L'atrophie est en outre très étendue, manifeste depuis la 3e racine lombaire jusqu'à la 5e sacrée.

L'atrophie médullaire avait d'ailleurs été reconnue dans un cas plus ancien de Leyden (1), concernant une ankylose du genou avec légère atrophie du membre. Il s'était produit une diminution de volume peu marquée, mais très nette, du renflement lombaire du côté ankylosé. Il y avait diminution de la substance grise avec atrophie des cellules, et en outre diminution de la substance blanche.

Comment interpréter cette atrophie médullaire?

On sait que, pour expliquer les atrophies musculaires, suite d'affections articulaires, la théorie réflexe est communément invoquée. Cette théorie fait intervenir l'irritation des extrémités des nerfs articulaires, avec retentissement par voie centripète sur les centres spinaux au niveau du foyer d'origine des nerfs se rendant aux muscles frappés d'atrophie. C'est un cas particulier de la formule de Marinesco (2) : L'équilibre trophique est dû à un acte réflexe. Brissaud (3) dit de même, à propos des arthropathies tabétiques liées aux altérations des nerfs sensitifs : A une stimulation périphérique insuffisante transmise par les conducteurs centripètes de la sensibilité commune, la moelle répondra par un mode d'activité plus faible des centres organiques. Les mutations chimiques s'arrêteront. Le plus souvent cette action des centres nerveux est dite dynamique, elle ne se manifeste par aucune lésion médullaire. Un cas, qui, comme le nôtre, met en évidence l'atrophie médullaire, donne un caractère d'authenticité indiscutable à l'intervention de la moelle dans l'acte trophique (4).

(1) Leyden, *Klinik der Rückenmarkskrankheiten*, Berlin, 1898.

(2) Marinesco, *Un cas de lésion traumatique du trijumeau et du facial avec troubles trophiques consécutifs*. Arch. de phys, 1895, p. 464.

(3) Brissaud, *Leçons sur les maladies nerveuses*, p. 315.

(4) A la théorie réflexe, Durante cherche à substituer la théorie de la dégénérescence rétrograde (thèse Paris, 1895). On sait actuellement, que, contrairement à la loi de Waller, la lésion d'un nerf détermine des lésions à distance dans le centre d'origine de ce nerf. Pour donner un exemple, Darkschewitsch et Tichonow (1893) ont montré, dans des cas de paralysie faciale non spécifique, la dégénérescence du bout central avec atrophie du noyau, secondairement aux lésions périphériques. Il est admis d'ailleurs que le neurone tout entier souffre, quand une de ses parties est lésée.

Pour comprendre pourquoi, si l'atrophie est exceptionnelle, elle existe dans notre cas, il suffit de se reporter aux expériences de Vanlair (1). Cet auteur a observé, après amputation sur des chiens, une atrophie du membre inférieur. Il a fait cette remarque que la lésion est d'autant plus prononcée que l'opération remonte à une époque plus éloignée et que le sujet est plus jeune. Chez l'adulte, la mélectomie, à moins qu'elle ne soit bilatérale, ne laisse pas de trace dans les centres nerveux. Les deux conditions invoquées par Vanlair se retrouvent chez notre malade. L'ankylose articulaire se produisit à l'âge de 7 ans. Elle remontait à 34 années.

La lésion médullaire une fois interprétée, reste à invoquer sa relation avec l'aplasie osseuse.

Klippel (2) a insisté sur ce fait que les centres spinaux, qui exercent une action sur la nutrition des membres, en ont également sur leur développement, pendant la période de croissance. On peut rapprocher des cas d'atrophie d'un membre, consécutive aux arthrites, les exemples inverses, mais encore favorables à la théorie, où, au cours d'une affection articulaire chronique ou subaiguë, le membre du côté malade s'accroît en longueur d'une façon plus rapide que du côté sain. L'hypertrophie serait due à une irritation réflexe du centre trophique, l'atrophie à une diminution d'activité médullaire, ou, comme dans notre observation, à une atrophie des cellulles.

*
* *

Apropos de l'atrophie médullaire, une dernière question se pose. Quelle place doit-elle occuper parmi les autres atrophies de la moelle ? Elle est très voisine de l'atrophie secondaire liée à l'amputation des membres, très différente de celle de la paralysie infantile, myélopathie primitive.

Les altérations de la moelle, lors d'amputation acquise ou congénitale des membres, sont complexes en général et variées.

Sans insister sur les différentes lésions observées, nous pouvons rappeler que l'atrophie peut porter essentiellement sur la corne antérieure, comme dans les cas d'Hayem et Gilbert (3), Dejerine et Mayor (4). Le plus souvent, il y a à la fois atrophie de la substance grise et de la substance blanche. On se souvient d'ailleurs que, dans le cas de Leyden cité plus haut, l'atrophie médullaire en rapport avec une ankylose du genou intéressait aussi les faisceaux blancs.

(1) Vanlair, *Altérations nerveuses complètes consécutives à la névrotomie.* Bull. de l'Ac. roy. de méd. de Belgique, 1891.

(2) Klippel, *loc. cit.*

(3) Hayem et Gilbert, *Modification du système nerveux chez un amputé.* Arch. de physiol., 1884.

(4) Dejerine et Mayor, *Altérations de la moelle et des nerfs chez les amputés de vieille date.* Soc. de biol., et Gaz. méd. de Paris, 1874.

Dans la paralysie infantile, la lésion médullaire est tout à fait différente. Nous pouvons à ce point de vue rappeler deux cas personnels.

Le premier se rapporte à une paralysie infantile développée à l'âge de 6 mois. Le malade mourut à 53 ans.

Sur une coupe de la moelle colorée par la méthode de Pal (Pl. XXXV,1) portant au niveau du renflement cervical, on voit qu'il existe un foyer de sclérose comprenant toute la partie externe de la corne antérieure. La corne antérieure, considérée en totalité, est plus grêle que celle du côté opposé.

Dans un deuxième cas relatif à un malade de 60 ans, atteint dans l'enfance de paralysie infantile des deux membres inférieurs avec prédominance à gauche, on reconnaît au niveau de la région lombaire (méthode de Pal) un foyer arrondi de sclérose comprenant toute la partie externe de la corne antérieure. Du côté opposé existe un foyer de sclérose circonscrit et plus central (Pl. XXXV,3).

On voit donc que l'examen histologique permettrait de séparer, dans un cas douteux, l'atrophie d'un membre par lésion périphérique ou par paralysie infantile. Atrophie simple de la corne antérieure d'un côté, foyer de sclérose de l'autre. Le diagnostic peut d'autant mieux se poser que l'anamnèse est souvent incertaine ; que l'apparence du membre est comparable dans les deux cas. Ce qui déjà facilitera la distinction clinique, c'est l'existence, dans l'aplasie d'origine périphérique, d'une ankylose articulaire, tandis que dans la paralysie infantile l'articulation jouit, au contraire, d'une laxité exagérée.

*
* *

Il nous faut maintenant revenir sur l'atrophie cérébrale. Elle est localisée ici au lobule paracentral du côté droit et à la partie supérieure des circonvolutions frontale et pariétale ascendantes. Nous l'admettons avec réserve, car l'asymétrie est constante dans le cerveau humain. Cependant l'examen histologique des circonvolutions montre une diminution du nombre et du volume des grandes cellules pyramidales.

L'atrophie de l'écorce cérébrale, répondant comme siège au centre moteur du membre atteint, a été signalée à la suite de l'amputation du membre inférieur par Luys (1), Bourdon (2), Mossé (3), Battarel (4), Le Double

(1) Luys, Soc. de Biol., 1875, p. 241. Bull. de la Soc. méd. des hôp. de Paris, 13 juillet 1877.
(2) Bourdon, Bull. de l'Acad. de méd., 1877.
(3) Mossé, Bull. de la Soc. anat., février 1878.
(4) Battarel, Alger médical, 1898.

et Viollet (1), Alès (2), Mills (3), De Varigny (4), Mathieu (5), Dudley (6), Desmartin (7), Faguet et Mongour (8), Schaw (9). Bourdon a conclu que l'ablation d'un membre ou son impotence amène à la longue l'atrophie de la portion de substance corticale dévolue à ses mouvements.

M. Landouzy (10) a rapporté l'observation d'un homme qui avait subi un traumatisme quarante ans auparavant, à l'âge d'un an et demi. Il avait été renversé par une voiture qui lui avait passé sur la main droite et sur le membre inférieur droit. Ce membre était resté moins gros et moins long que le membre inférieur gauche. Le raccourcissement résultait et d'une demi-flexion avec rétraction de la jambe sur la cuisse et d'un arrêt de développement. Le pied formait un varus équin. La différence de longueur entre le membre inférieur droit et le membre inférieur gauche était de 23 centimètres. La marche s'effectuait avec une béquille. A l'autopsie, M. Landouzy nota un hémisphère gauche moins volumineux que le droit (le malade était droitier). La circonvolution pariétale ascendante gauche était plus effilée et plus étroite que celle de l'hémisphère droit. Il existait en outre une asymétrie de la protubérance, moins bombée et plus volumineuse à gauche, et une asymétrie du bulbe ; la diminution de volume portait à gauche et sur l'olive et sur le faisceau sous-olivaire.

Pour expliquer les atrophies de l'écorce de cause périphérique, la théorie qui s'applique aux cas d'amputation de membre convient à ceux d'impotence fonctionnelle liée à l'arthrite d'une grosse articulation.

Or, pour les atrophies cérébrales liées aux amputations, elles résultent vraisemblablement, disent MM. Charcot et Pitres (11), de l'inertie fonctionnelle d'une partie des éléments anatomiques contenus dans les centres moteurs corticaux et rendus inutiles par le fait de la suppression des membres dont ils étaient destinés à stimuler et à diriger l'activité motrice. Remarquons que l'atrophie de l'écorce, accompagnant l'atrophie médullaire, s'interprète fort bien par la théorie actuelle des neurones. Elle confirme même l'idée de la solidarité étroite qui unit les différents membres

(1) Le Double et Viollet, Tribune médicale, 1879, p. 245 et p. 572.
(2) Alès, Th. doct., Montpellier, 1879.
(3) Mills, Amer. Journ. of med. sc., 1879.
(4) De Varigny, Bull. de la Soc. anat., 1879, p. 492.
(5) Mathieu, Bull. de la Soc anat., juillet 1882.
(6) Dudley, Brain, vol. IX, 1887, p. 87.
(7) Desmartin, Bull. de la Soc. d'anat. et physiol. de Bordeaux, avril 1887, t. IX.
(8) Faguet et Mongour, Bull. de la Soc. d'anat. et de phys. de Bordeaux, décembre 1890, p. 241.
(9) Schaw, Brit. med. Journ., 1891, p. 946.
(10) Landouzy, Bull. de la Soc. anat., 1877, p. 331.
(11) Charcot et Pitres, *Centres moteurs corticaux de l'homme*, 1893.

de la chaine neurale. L'absence d'un neurone produisant des modifications fonctionnelles des neurones sus et sous-jacents, l'atteinte du neurone moteur périphérique entraine la perturbation fonctionnelle puis l'atrophie du neurone moteur cérébral (1).

(1) M. Apert a présenté tout récemment à la Société médicale des hôpitaux (séance du 22 juillet 1898) des pièces provenant d'un cas de paralysie traumatique inférieure du plexus brachial. L'autopsie fut faite 33 ans après l'accident. L'auteur signale une atrophie de la corne antérieure de la moelle et du centre cérébral correspondant au membre paralysé.

A l'occasion de cette présentation, M. Achard attira l'attention sur l'atrophie osseuse bien manifeste sur la pièce et qui permet de rapprocher le cas de M. Apert du cas publié ici.

DE LA MYOSITE OSSIFIANTE PROGRESSIVE

(*Suite*)

PAR

A. WEILL ET **J. NISSIM**

Médecin en chef à l'hôpital de Rothschild.

Ancien interne à l'hôpital de Rothschild.

Obs. II. — John Frecke, *Philosoph. transact.*, n° 455, 1740.

Pringle raconte l'histoire d'un jeune homme de 14 ans, sain en apparence ; il portait sur le dos de grosses tumeurs, lesquelles ayant commencé à se former depuis 3 ans, étaient devenues grosses comme un pain d'un sou, s'étendaient des vertèbres du cou au sacrum, et, après s'être propagées latéralement, s'étaient réunies sur toutes les parties du dos comme une ramification de corail, de sorte qu'elles formaient une espèce de juste-au-corps osseux et fixe.

Obs. III. — John Copping, *Philosoph. transact.*, n° 461, 1741. Tirée de Bertrandi, *Œuvres anatomiques et chirurgicales*, Turin, 1787, t. V, *Maladies des os*, p. 301.

Clarch., homme pauvre, a commencé à se plaindre à 8 ans, d'une raideur de toutes les articulations qui a augmenté petit à petit jusqu'à l'ankylose complète de tous les os ; les humeurs de cet homme étaient tellement disposées à l'ossification qu'aucun os n'avait conservé sa forme habituelle ; ils avaient envoyé de tous côtés des ramifications et des tubérosités osseuses irrégulières, semblables aux rameaux et aux nœuds du corail blanc ; toute la colonne vertébrale formait un os continu, d'où s'élançait une épine qui ressemblait à un manche appliqué sur le squelette. Tous les ans, il lui venait aux talons des cornes comme les éperons du coq ; les incrustations et les productions osseuses étaient telles, dit Copping, qu'il serait très difficile de les décrire.

Obs. IV. — Henry, *Philosoph. transact.*, vol. LI, p. 355, 1759.

W. Carey, ouvrier, 19 ans, a remarqué d'abord, à 17 ans, une tuméfaction douloureuse de l'articulation du poignet droit ; celle-ci s'étendit, peu à peu, à tous les muscles de l'avant-bras jusqu'au coude et les transforma en une masse osseuse. Le membre supérieur gauche, depuis le poignet jusqu'au coude, se prit une semaine après ; plus tard, atteinte des épaules et des mains. Au niveau des deux coudes, tuméfaction avec suppuration et écoulement du pus.

En mars 1758, douleur et tuméfaction au cou-de-pied droit avec formation de substance osseuse s'élevant jusqu'à la partie moyenne de la jambe. Marche très difficile.

Grâce à l'emploi prolongé d'une préparation hydrargyrique, alternant avec des bains salés et des lavages du corps avec le suc du Quercus marina, non seulement les tumeurs fluctuantes du coude et du poignet disparurent, mais encore les ossifications musculaires, elles-mêmes, rétrocédèrent manifestement ; finalement le malade pouvait faire 20 milles anglais dans une journée.

Obs. V. — Abernethy, *Surg. lectures*, 1830, p. 169; Virchow, *Les tumeurs* et in Munchmeyer.

Garçon de 14 ans, ayant le dos recouvert de saillies formant une masse osseuse qui s'insère sur les apophyses épineuses et va se confondre avec le ligament de la nuque ; celui-ci fixe complètement la tête.

Exostoses multiples sur les bras indépendantes de l'ossification des ligaments tendineux de l'aisselle qui fixent les bras en adduction ; une autre exostose sur le bassin ; d'autres apparaissent et disparaissent à différentes époques. Plus tard, toute manifestation morbide, maux dentaires, par exemple, a pour résultat un dépôt passager de substance terreuse. Pas d'autopsie.

Réflexions. — Nulle part dans cette observation, il est vrai, il n'est question d'affection musculaire. Mais si nous tenons compte du siège des tumeurs osseuses, principalement au dos et à la nuque, localisations constantes de la myosite ossifiante progressive; de l'ossification des tendons qui viennent s'insérer sur l'humérus et contribuent à former les parois de l'aisselle, ainsi qu'il semble résulter de l'examen du cas, sans que cela y soit dit clairement; si nous tenons compte de l'apparition et de la disparition rapide des tumeurs, comme cela s'observe si fréquemment dans la myosite ossifiante, il nous semble légitime de considérer le cas d'Abernethy comme appartenant à l'affection qui nous occupe.

Obs. VI. — D. Rogers, *Am. journ. of the med. sc.*, 1833, t. XIII, p. 386.

J. M..., garçon, 13 ans. Depuis 6 mois sa santé commença à faiblir sans cause connue. On remarqua d'abord la perte des mouvements des membres supérieurs : il était incapable de les lever, les porter à la tête et d'éloigner les coudes à une grande distance du corps. Diminution graduelle des mouvements du bras droit jusqu'à sa complète fixation au corps. Peu de temps après, la tête s'inclina en bas, vers le sternum.

L'examen montre le grand pectoral ossifié à sa partie supérieure, de la clavicule au bras. Les dépôts osseux forment une masse surélevée et irrégulière. Le sterno-cléido-mastoïdien est ossifié jusqu'à sa partie moyenne, il offre plusieurs noyaux. Plusieurs ossifications au dos ayant une apparence tubéreuse. Fixation de l'omoplate aux côtes par des ossifications. Tous les muscles s'insérant à l'omoplate (le trapèze, le rhomboïde et le sous-scapulaire, etc.), sont

plus ou moins atteints. Le grand dorsal forme une grande plaque osseuse, depuis son origine jusqu'à l'angle de l'omoplate. En cet endroit, il est soudé aux côtes en formant une grosse tubérosité. Le long dorsal ressemble à une lame osseuse déterminant l'immobilité de la colonne lombaire.

Traitement : Hg et salspareille, sans résultat ; on a également employé les acides nitrique, chlorhydrique, sulfurique, le carbonate et le phosphate de fer, l'iode.

En 1833 changement notable dans la santé : facultés intellectuelles affaiblies, diarrhée, amaigrissement. Les ossifications avaient changé de place en certains endroits. Le sterno-mastoïdien était libre et la tête revenue à sa position rectiligne ; quelques-unes des tubérosités du dos avaient disparu et d'autres nouvelles s'y étaient développées dans différents endroits. Ossifications nouvelles dans les muscles qui entourent le grand trochanter particulièrement à droite. Il était obligé de rester couché le moindre mouvement produisant de violentes douleurs. Une large collection purulente s'était formée dans la cuisse droite près de l'articulation ; l'évacuation le soulagea.

Mort au bout de 3 semaines ; *autopsie partielle* 12 heures après la mort : Hypertrophie des ganglions mésentériques ; pas d'athérome dans les vaisseaux. Le processus semblait s'être confiné entièrement dans le tissu musculaire ; les organes thoraciques et abdominaux étaient intacts. Le grand et le petit pectoraux ne formaient qu'une seule masse soudée aux côtes. A l'autopsie, il s'ouvrit un grand abcès aux deux régions pectorales contenant 150 à 180 gr. de pus. Les parties tendineuses des muscles n'étaient pas affectées. Les muscles du dos étaient plus ou moins dans les mêmes conditions. En plusieurs endroits, on voyait des pointes osseuses, longues de 5 à 10 cent. et il n'est pas douteux que l'irritation qu'elles causaient déterminait des abcès.

Obs. VII. — Testelin et Dambressi, *Gaz. méd. de Paris*, 1839.

Wilmart, brossier. Mère rhumatisante.

Il a toujours habité une des rues les plus malsaines de la ville et a toujours travaillé dans une cave humide.

A 18 ans chute sur la cuisse droite et claudication consécutive persistante par suite de luxation d'après le diagnostic posé. Huit ans après, douleurs dans tous les membres accompagnées de mouvement fébrile intense. Les mouvements commencèrent dès lors à s'embarrasser, surtout ceux des articulations scapulo-humérales. Pendant sept ans il put continuer encore à travailler et à pouvoir marcher ; les mouvements s'embarrassèrent alors de plus en plus et seuls les avant-bras continuèrent à se mouvoir librement. Enfin les bras et les cuisses devinrent absolument immobiles, ainsi que la mâchoire inférieure dont les mouvements n'avaient commencé à être gênés que longtemps après ceux des membres thoraciques et abdominaux.

En 1834 mouvement fébrile intense qu'il conserva pendant longtemps.

Etat du malade en 1836. — Mâchoires accolées l'une à l'autre. Mouvements des lèvres libres. Il se nourrissait avec des aliments de peu de cohésion par

une brèche due à la perte de deux dents. Les mouvements d'extension et de flexion du cou sont impossibles ; il peut porter seulement la tête un peu à droite. Les sterno-mastoïdiens sont tendus et saillants sous la peau. Ankylose des articulations scapulo-humérales. Les muscles pectoraux sont tendus, saillants et ossifiés dans la plus grande partie de leur étendue sous forme de travées transversales séparées par du tissu sain. Même état du bord interne du deltoïde gauche et du biceps droit. L'avant-bras droit peut se rapprocher du tronc, l'extension se fait à demi seulement. Mouvements du tronc et des articulations coxo-fémorales abolis. On sent autour de ces articulations des ossifications analogues à celles des pectoraux. Quelques mouvements dans les articulations du genou.

Le malade ne souffre pas, ne se plaint de rien, il est très maigre seulement. La sensibilité cutanée au niveau des régions ossifiées est normale.

Il mourut à l'âge de 39 ans, le 23 septembre 1838, avec les symptômes de congestion pulmonaire et d'entérite.

Autopsie. — Poumons farcis de tubercules.

Le tube digestif offre les traces d'une entérite chronique.

Les muscles que l'on avait cru ossifiés pendant la vie, le sont réellement ainsi qu'un grand nombre d'autres moins accessibles :

1° Une portion du temporal droit, longue d'un pouce et large de 2 lignes, soudée à la fois à l'apophyse coronoïde du maxillaire inférieur et à la face externe de la grande aile du sphénoïde; une portion du ptérygoïdien gauche unissant l'apophyse ptérygoïde à l'angle de la mâchoire : elles rendent fort bien compte de l'immobilité de la mâchoire.

2° Une portion du grand complexus gauche. Le sterno-mastoïdien gauche est transformé en tissu fibreux.

3° Le tiers antérieur du deltoïde se continuant en haut avec la clavicule, en bas avec l'humérus.

4° Une portion notable du grand pectoral et presque tout le petit du côté gauche.

5° La plus grande partie du grand pectoral droit. Les portions ossifiées se présentent sous forme de 3 bandes, qui, se portant en dehors, vont se réunir avec le coraco-brachial et la courte portion du biceps également ossifiés dans toute leur étendue.

6° La longue portion du biceps droit, à son attache supérieure, dans l'étendue de 2 pouces.

7° L'extrémité inférieure du triceps gauche et du biceps du même côté.

8° Des portions assez étendues du grand dorsal droit ; elles représentent assez bien des côtes en sens inverse des côtes naturelles.

9° Les muscles des gouttières vertébrales dans presque toute leur longueur, plus cependant à droite qu'à gauche.

10° Le moyen fessier droit ; il offre de larges et longues aiguilles stalactiformes.

11° Les adducteurs droits jusqu'au milieu de la cuisse, sont transformés en

une masse irrégulière, unissant le fémur au pubis et représentant une espèce de clavicule abdominale.

12° La partie supérieure du droit antérieur de la cuisse droite.

13° Toute la partie inférieure et interne du triceps crural droit.

14° Les petit et moyen fessiers gauches et le bord postérieur du grand.

15° La plus grande partie du tenseur du fascia-lata gauche.

16° Une masse osseuse qui s'unit au précédent et qu'on ne sait pas à quel muscle rapporter.

17° La portion inférieure et interne du triceps du même côté.

L'aspect de ce tissu de nouvelle formation n'est pas le même partout. La portion du deltoïde soudée à la clavicule, par exemple, ne diffère en rien de cet os : même couleur, même dureté, même direction des fibres, et le périoste se continuant avec celui de la clavicule, tout est semblable. On y voit un trou nourricier par lequel pénètre un vaisseau d'un volume notable.

C'est dans cet état que se trouve la plus grande partie de ce tissu, il en est de même dans les membres supérieurs ; mais aux membres inférieurs, certaines portions sont d'une texture moins serrée et moins dense, d'une couleur plus claire et le scalpel traverse d'abord une couche dense, puis pénètre avec une grande facilité. Aucun muscle n'est entièrement ossifié ; tous conservent encore un certain nombre de fibres charnues, et surtout chez aucun les tendons n'ont subi aucune transformation ; cela est surtout remarquable sur le biceps du côté droit dont le tendon terminal seul et quelques fibres charnues, en bas, et le tendon de la longue portion, en haut, sont sains.

Les fibres charnues s'insèrent sur les portions ossifiées de la même manière qu'elles le font sur les autres os par de petites fibres aponévrotiques qui viennent s'unir et se confondre avec le périoste ; car, comme nous l'avons déjà dit, il y en a presque partout un qui semble naître de celui des os avec lequel les ossifications nouvelles se trouvent en contact. De chaque côté, la tête de l'humérus gonflée et présentant une sorte de ramollissement, est entièrement soudée avec la cavité glénoïde ; il en est de même de la tête du fémur. Pas la moindre trace de luxation ancienne.

Examen d'une portion ossifiée du biceps crural. — Portion blanche, moins dure et moins dense qu'un os ordinaire, plus légère que l'eau. Examinée à la loupe, elle est composée d'une lame externe, que le couteau attaque aisément ; elle est percée de plusieurs trous qui donnent passage aux vaisseaux nourriciers. Dans l'espèce de canal qu'elle forme on trouve un tissu spongieux composé de cellules hexagonales.

Testelin et Dambressi rapportent ici l'examen chimique d'un fragment d'ossification que nous avons placé ailleurs.

Obs. VIII. — Hawkins, *Un cas de formation osseuse dans les muscles, London med. gaz.*, 1844, p. 274.

G. Braun, 22 ans, groom, admis le 14 juin 1843. A la suite de refroidissement, gonflement dans les régions mouillées lombaires et dorsale qui a

débuté une semaine auparavant par de violentes douleurs. On constate une tumeur solide, dure, indolore, située à droite au niveau des apophyses transverses des deux ou trois vertèbres lombaires, longue de 10 centimètres, large de 4 et repoussant les masses sacro-lombaires en dehors. Une autre, plus grande, se montre dans la région dorsale gauche, moins dure, légèrement douloureuse à la pression ; elle couvre les trois premières côtes et va jusqu'au milieu du dos ; elle semble être recouverte par le rhomboïde. Au mois de juillet la tumeur supérieure avait disparu et l'inférieure en partie, en même temps, une troisième proéminence avait apparu sur le bord antérieur du grand dorsal, près de l'aisselle gauche et très manifestement située dans le grand dentelé. Le 17, apparition d'une tumeur semblable sur le même point, à droite, et, près d'elle, un gonflement dur et douloureux apparemment situé dans le grand pectoral droit, vers son bord inférieur. Le 21, les scalènes gauches sont durs et légèrement tuméfiés. Le 31, les tumeurs du côté gauche avaient presque complètement disparu, mais la tuméfaction sur les vertèbres dorsales était de nouveau plus proéminente et élastique et l'on trouve une autre tumeur sur le côté gauche des vertèbres lombaires, exactement en face de celle qui existait au moment de son entrée ; mais, à partir du 23 août, toutes les tumeurs avaient presque entièrement disparu. Le malade quitte l'hôpital le 6 septembre en bonne santé, et, ainsi que nous l'avions prédit, guéri, mais se tenant très raide et incapable de fléchir la colonne.

Rentré le 25 octobre pour une recrudescence des symptômes, nous trouvons des tumeurs plus nombreuses et plus proéminentes. La douleur est revenue. La partie inférieure du sterno-mastoïdien est très dure et inflexible dans l'étendue de 3 à 4 pouces. La première tumeur du côté gauche des lombes est ossifiée ; il y a un grand nombre de tumeurs entre l'omoplate gauche et les apophyses épineuses des vertèbres, un peu plus bas que la plupart des tumeurs existantes à l'épaule gauche au moment de sa première admission, et, au milieu, une petite masse osseuse s'étendant sur les côtes, comme si elle était dans le rhomboïde. Sous l'angle de l'omoplate droit et s'étendant en dehors, une tumeur dont une partie se trouve dans le grand dentelé (elle existait déjà à sa première admission) et sur une côte à laquelle elle est fixée ; en même temps une petite exostose sur la côte. Les scalènes sont durs. Toutes ces tumeurs sont douloureuses et quelque peu molles.

État général excellent, il est plutôt gras.

Un mois plus tard, 30 novembre, les gonflements des sterno-mastoïdiens, scalènes, dentelés et rhomboïdes ont diminué ; les mouvements sont très limités ; l'épine dorsale est très raide et le bras droit ne peut être ni levé, ni remué ; le gauche se déplace facilement, mais les masses osseuses qui remplissent en arrière un espace de 5 centimètres environ, sont entraînées en dehors par l'omoplate quand le bras est levé. A la base de l'omoplate on sent des craquements. Cette masse osseuse augmentant très vite et se fixant à l'épine, je l'ai enlevée le 23 novembre : elle était située entre le trapèze et le rhomboïde et tenait intimement aux deux comme s'ils s'inséraient sur le périoste d'un os naturel. L'un des bords était uni, l'autre, en partie ossifié et fixé aux apophyses

transverses des 6e et 7e vertèbres dorsales, avait une étendue de 8 centimètres. La plus grande partie est formée par de l'os, une petite portion est cartilagineuse, plusieurs vaisseaux assez gros furent coupés et il y eut consécutivement une hémorrhagie ; la plaie guérit.

Le 18 décembre, les dépôts ont beaucoup diminué, à l'exception des saillies des côtes dans le scalène gauche et de chaque côté des vertèbres lombaires.

Le 2 février 1844, une tumeur commence à se former sur le pectoral droit, attachée aux côtes, ayant 8 centimètres de longueur sur 6 centimètres de large, molle, mais non mobile. Cette tumeur, comme d'autres plus récentes, se développe rapidement, elle est d'abord molle, les jours suivants plus étendue et plus dure, le 4e jour ayant 10 centimètres de longueur ; le petit pectoral n'est pas atteint. Le 18 elle s'étend jusqu'à l'insertion des pectoraux, le 19 la tumeur diminue, devient très dure et irrégulière, le 24 la peau et le tissu cellulaire redeviennent mobiles sur le muscle ossifié, le 1er mars la tumeur disparaît.

Cependant le 4 mars nous trouvons une tumeur, grosse comme un œuf d'oie, juste au-dessous de l'angle inférieur de l'omoplate gauche. La tumeur est fixée en connexion avec le grand dentelé, élastique et ferme, elle n'est pas osseuse et crépite à la pression. Cette tumeur s'est développée autour d'une exostose formée en juillet dernier. Le même jour on observe une tumeur au niveau du ligament cervical, longue de 10 à 12 centimètres, très dure, et comprenant tous les muscles s'insérant à l'occiput à côté du trapèze, épaisse de 5 centimètres environ.

La tumeur, sous l'omoplate, a augmenté du double des dimensions qu'elle avait le 4 ; elle est actuellement aussi grande qu'une saucière ; pas de crépitation, elle est très dure et non mobile. Le 21 mai, la tumeur existe toujours quoiqu'elle ait commencé à diminuer le 13 mars. Le 29 mars, nouvelle tumeur sur le pectoral gauche, elle diminue à partir du 2 avril ; le 12 avril tumeur considérable sur le grand dorsal droit, elle diminue vers le 15. Ce jour-là le pectoral gauche contient une tumeur osseuse et semble commencer à se ramollir légèrement. Depuis, pas de nouvelles tumeurs.

Etat actuel. — Le malade est très raide par suite de la raideur de la colonne lombaire et de la dureté des muscles de la nuque ; il ne peut pas remuer les épaules, surtout la gauche, par suite d'un gonflement sous l'angle de l'omoplate, dans le grand dentelé et d'une grande ossification du tendon du grand pectoral ; exostose sur une côte de chaque côté.

La maladie est d'origine rhumatismale et constitutionnelle. Pas de rhumatisme chez le malade, pas de dépôt calcaire dans les urines, pas de sécrétion acide de la peau. Les ossifications ne sont pas composées par des carbonates calcaires, mais par des phosphates et des carbonates, avec des canalicules, du périoste, du cartilage, et tous les éléments d'un véritable os à l'examen microscopique. Peau crasseuse, sécrétion sébacée abondante. L'affection est évidemment inflammatoire à cause de la douleur, du gonflement et de sa consistance molle. Pouquoi l'inflammation survient-elle, pourquoi l'ossification se produit-elle dans le tissu conjonctif du muscle, je ne saurais le dire.

Traitement. — Vésicatoire qui a réduit la tumeur et le gonflement ; solution de KI ioduré avec quelques légers succès, mais pas autant qu'avec le vésicatoire ; le froid a une action sur les tumeurs. A sa première admission, il prend du colchique, du 19 au 30, par suite de l'aspect rhumatoïde des gonflements douloureux et cela avec quelque succès ; puis KI 0,30 centigrammes et allant jusqu'à 0,40, trois fois par jour, avec légère diète ; la maladie semble être conjurée. Plus tard de la salspareille et KI ; mais la maladie réapparut malgré ce traitement. Le 25 octobre à sa réadmission, il prend du mercure, 0,12 centigrammes de calomel avec 0,15 d'opium, deux fois par jour, jusqu'au 17 novembre ; disparition des tumeurs pendant le traitement. Le 2 février, 2 vésicatoires, consécutivement érysipèle et abcès de l'aisselle. Le 6 avril, acide phosphorique dilué ; l'auteur a institué cette dernière médication afin de rendre solubles les phosphates des ossifications.

Obs. IX. — Wilkinson, *London med. gaz. New Series*, vol. III, 1846, p. 993-995.

Squelette d'une jeune femme dont quelques muscles sont ossifiés. Sternum voûté en avant. Union de la première pièce du sternum avec la deuxième par du cartilage. La réunion des différentes pièces du sternum n'est pas encore osseuse. Le côté droit de la cage thoracique est diminué dans ses dimensions, aplati d'avant en arrière. L'extrémité antérieure de la première côte est à une distance d'un travers de doigt de la colonne vertébrale et celle de la 6e à deux pouces de la colonne.

Nombreuses plaques osseuses dans les muscles, particulièrement dans les pectoraux, grands dorsaux et masses sacro-lombaires. L'une d'elles, longue de 10 pouces 1/2, large de 8/10 à 2 pouces, épaisse de 2 à 4 lignes, s'attache par des fibres tendineuses à la crête iliaque gauche, à 1 pouce 1/2 de l'épine iliaque postérieure et supérieure ; elle chemine le long de la colonne vertébrale, attachée aux apophyses épineuses des vertèbres dorsales, depuis la 7e jusqu'à la 2e, par de courtes fibres tendineuses.

De la partie supérieure et externe de cette bande partent deux bandelettes, situées dans le rhomboïde ; elles vont vers la base de l'omoplate gauche et dans le muscle sous-épineux.

A droite de la colonne se trouve une bande située comme celle de gauche, large de 1/4 à 1/2 pouce et de 2 à 3 lignes d'épaisseur. Elle s'insère, par des fibres tendineuses, à la partie postérieure de la crête iliaque à l'apophyse épineuse de la 7e vertèbre dorsale, aux apophyses transverses des 3e, 4e, 5e et 6e dorsales, aux extrémités postérieures des côtes droites.

Une bande très irrégulière s'étend de la 11e vertèbre dorsale au milieu du sacrum adhérent par des fibres tendineuses aux apophyses épineuses des deux dernières dorsales, des cinq lombaires, et à une petite étendue du sacrum. De chaque côté de cette bande, deux autres bandes vont rejoindre les bandes longitudinales siégeant de chaque côté de la colonne ; la supérieure des deux bandes, du côté gauche, se prolonge en haut et en dehors derrière la bande

longitudinale dans les fibres du grand dorsal et se termine en s'épaississant sur les 9e et 10e côtes gauches.

Une autre bande commence là où cette dernière finit, adhère aux 7e et 8e côtes et se dirige vers l'angle inférieur de l'omoplate où elle se réunit à un fragment osseux de 2 pouces adhérant par des fibres tendineuses à l'angle de l'omoplate, et siégeant dans le grand rond. L'omoplate gauche est solidement fixée par ces différentes plaques.

Petite exostose vers le milieu de la 6e côte droite ; une autre sur la 9e. Des bandes osseuses, longues de 3 à 4 pouces, siégeant au milieu des fibres des pectoraux, s'insèrent par leur extrémité antérieure au sternum, aux cartilages costaux supérieurs, et à l'extrémité antérieure des clavicules.

Deux de ces bandes sont soudées à la clavicule gauche. Ossification partielle du pectoral droit, sa portion claviculaire est entièrement ossifiée sauf ses deux extrémités ; la portion sternale offre seulement des bandelettes, dont l'une siège à la partie moyenne du muscle, près du sternum, une autre à sa partie inférieure formant le bord de l'aisselle.

Portion claviculaire du grand pectoral gauche entièrement ossifiée, le tendon de la portion sternale est également ossifié et adhère à l'humérus.

Ossification du sterno-mastoïdien droit, sauf les deux extrémités sternale et mastoïdienne ; l'insertion claviculaire est ossifiée en avant, légèrement tendineuse en arrière ; une intervention en avait enlevé un fragment qui s'est reproduit bientôt après.

Seule l'extrémité inférieure du sterno-mastoïdien gauche est ossifiée ; le reste du muscle est pâle, atrophié.

Des bandes et des plaques osseuses se voient dans les muscles abaisseurs de la mâchoire inférieure.

Un fragment osseux, d'un pouce de circonférence, s'insère à la pointe de l'apophyse coracoïde droite, occupant le point d'insertion du petit pectoral, du coraco-brachial et la courte portion du biceps. Il se bifurque en deux branches dont l'une suit le tendon commun au coraco-brachial et à la courte portion du biceps.

Dans l'épaisseur du biceps gauche, une masse de 2 pouces 1/2. Deux apophyses s'insèrent sur l'extrémité inférieure de l'humérus gauche ; l'une d'elles, partie du condyle interne, se prolonge dans les muscles rond pronateur et fléchisseurs de l'avant-bras ; l'autre s'insère sur l'humérus, à 3 pouces de son extrémité inférieure, et se prolonge dans les muscles triceps et les deux radiaux.

Rien dans les articulations.

Les nouvelles formations osseuses sont plus denses et plus dures que l'os naturel, elles offrent une surface plus propre et plus lisse.

Le bassin a plutôt la configuration de celui de l'homme.

A l'âge de 8 mois raideur des membres supérieurs, on constata alors des saillies dans le dos.

A 11 ans la malade marchait et remplissait quelques fonctions domestiques. Peu après impossibilité de plier les coudes, et la maladie s'aggrava.

A 19 ans, catarrhe qui passe à l'état chronique ; mort à 21 ans par pneumonie.

Pas de tubercules dans les poumons.

Mère morte bacillaire, à 44 ans, de même un frère, âgé de 19 ans.

Père robuste, bien portant.

Obs. X. – Skinner, *The med. Times and Gaz.*, 1861, p. 413.

Garçon, 13 ans.

Parents bien portants, aucune tare héréditaire ou constitutionnelle ; pas de rhumatisme ou de rachitisme. Depuis 6 ans apparition de gonflement à la nuque, sans cause. Ce gonflement disparaît au bout d'une semaine et un autre apparaît derrière l'épaule droite. Trois semaines après, les membres supérieurs commencent à devenir raides, et, dans l'espace de trois mois, ils se fixent complètement ; on est obligé de nourrir le malade. Plus tard légère amélioration qui lui permet de se nourrir lui-même avec difficulté. Depuis, développement de différentes masses dans différentes parties du corps, principalement à l'épine dorsale et à la cage thoracique, et, chaque fois que l'enfant reçoit un coup, invariablement il se forme un gonflement semblable, accompagné de douleur et d'un léger mouvement fébrile.

Etat actuel. — L'enfant peut se tenir debout, épaules raides, pas de mouvements dans l'articulation droite et très peu dans la gauche. L'extension des avant-bras est impossible, ils sont en demi-flexion, croisant l'abdomen. Cage thoracique étroite, très aplatie des deux côtés, au niveau des articulations chondro-costales et quelque peu noueuse. Pas de mouvements thoraciques dans la respiration. Pas de mouvements dans la colonne vertébrale, et les omoplates sont fixées. Fesses et extrémités inférieures normales. La palpation donne quelques petites tumeurs sous les côtes. Les grands pectoraux sont entièrement fixés et convertis en os. Le bord inférieur du grand pectoral droit ossifié part d'un nodule situé sous le mamelon, traverse l'aisselle et forme une crête dure qui se continue dans le biceps jusqu'à son insertion au radius. Un certain nombre de petits nodules osseux peuvent être sentis dans ce trajet et une plaque longue, irrégulière, derrière le muscle.

Les muscles de l'avant bras ne semblent pas affectés.

Du côté gauche même état qu'à droite, sauf les muscles de l'avant-bras qui commencent à devenir plus ou moins fixes et l'existence d'une longue crête osseuse allant de l'épicondyle jusqu'au tiers inférieur de l'avant-bras.

Au côté gauche du cou, dans le trapèze, immédiatement au niveau de son insertion, masse osseuse, dure, comme un œuf de pigeon ; plus bas, entre l'angle de l'omoplate et la colonne vertébrale, grande masse irrégulière ; entre la 10e et la 11e côte, là où s'insère le trapèze, une autre masse mobile, semblant appartenir à l'angle inférieur du trapèze gauche et se dirigeant en haut vers l'épine de l'omoplate. Tout le bord du muscle, jusqu'à son insertion à l'épine est dur et offre, çà et là, des nodules osseux.

A droite, à 5 centimètres au-dessous de l'angle inférieur de l'omoplate, masse dure, irrégulière, comme un gros œuf ; la dernière en date, elle semble faire partie du bord inférieur du grand dorsal.

Dans la région lombaire, des deux côtés, des masses osseuses. Un petit noyau d'une noix sur le calcanéum droit, à l'insertion du tendon d'Achille.

Rien dans les urines. Toutes les fonctions s'exécutent bien. Le KI resta sans résultats.

Obs. XI. — Ivan Minkewitsch, *Arch. de Virchow*, vol. XLI, p. 413, 1867 ; vol. LXI, p. 524, 1874.

Jeune fille de 14 ans.

Père buveur, succomba pendant une attaque d'épilepsie; celle-ci avait débuté un an avant la naissance de la malade.

Début de l'affection à l'âge de 5 ans par la partie inférieure de la nuque. Plus tard le dos et les extrémités supérieures, les extrémités inférieures furent successivement pris.

Chaque nouvelle attaque s'accompagnait de symptômes fébriles et d'un gonflement inflammatoire.

L'enfant, examinée dans la 10e année de son affection, présente l'ossification des temporaux et des deux ptérygoïdes ; sur le dos une grosse masse en fer-à-cheval, réunie au squelette, à concavité supérieure. La portion transverse siège à l'union de la 5e vertèbre lombaire avec le sacrum ; de là partent deux branches obliquement dirigées allant jusqu'à l'omoplate. Elles représentent l'ossification des muscles grands dorsaux, trapèzes, rhomboïdes, et celle des fascia sacro-lombaires. De la partie inférieure de la portion médiane partent, à gauche, des branches osseuses qui vont en partie sur le sacrum, en partie sur les muscles fessiers.

En outre quelques petites excroissances sur les côtes.

A l'épaule, des deux côtés, ossification des sus et sous-épineux; des ronds, des grands dorsaux et grands pectoraux à l'aisselle.

Quelques tubérosités sur l'épitrochlée humérale droite.

Ossification des semi-tendineux et semi-membraneux droits.

Tumeur à deux pouces au-dessus de la rotule droite appartenant au droit antérieur. Sur la jambe droite, à trois pouces au-dessous de l'articulation tibio-tarsienne, se voit une masse stalactiforme douloureuse appartenant au tibial antérieur et à l'extenseur commun des orteils.

Toute la jambe est enflée, ses veines sous-cutanées sont très développées ; çà et là, quelques taches rouges, douloureuses (péliose rhumatismale). Sur le bord antérieur du tibia, à trois pouces de la rotule, se fixe une tubérosité comme un œuf de pigeon. A la même hauteur, sur la face postérieure de la jambe, il en existe une autre, comme un œuf de poule, dans le soléaire.

Sur l'astragale et la malléole externe gauche se voit une saillie osseuse. L'extrémité inférieure des couturier, semi-tendineux et semi-membraneux forme une tumeur douloureuse.

La malade n'est pas réglée.

Elle meurt à 19 ans de tuberculose aiguë.

1874. *Autopsie.* — Toutes les tumeurs osseuses signalées plus haut sont augmentées de volume. Les membres inférieurs sont dans l'extension forcée et œdématiés. Pieds en varus équin, surtout le gauche. De nouvelles tumeurs se sont développées dans l'extrémité supérieure droite, en extension presque complète et très en pronation. Elles siègent au tiers supérieur et postérieur et à la partie inférieure et interne du bras. Ossification du bord antérieur des trapèzes. Tuméfaction ganglionnaire dans le voisinage des muscles ossifiés.

Exsudat dans les plèvres, œdème pulmonaire. Au sommet du poumon droit des foyers caséeux ramollis.

Ganglions bronchiques caséifiés ; il en est de même des ganglions mésentériques. La paroi antérieure du ventricule droit du cœur contient un petit kyste contenant de la bouillie. Le foie offre un kyste hydatique avec des vésicules filles. Les reins sont congestionnés.

A la section, les tumeurs présentent de grandes analogies avec la structure d'une vertèbre : substance médullaire très rouge, limitée par une écorce de tissu compact. Les rapports de la substance corticale et médullaire sont différents par place. Le microscope montre des ostéoblastes et des canaux de Havers.

Obs. XII. — Zollinger, *Un cas d'ossifications pathologiques étendues*, thèse de Zurich, 1867 ; Billroth, *Ossification des fascia dorsales*. Archives de Langenbeck, 1869, p. 459-466.

Ulrich C..., 24 ans. Pas d'affection semblable dans la famille. Bien portant jusqu'à l'âge de 3 ans. A la suite d'une chute, douleurs aux épaules ; depuis les mouvements devinrent de plus en plus difficiles ; ils restent stationnaires depuis quelques années.

En 1864, pneumonie grave avec délire ; dans sa convalescence perte de la vue du côté gauche.

Juin 1867. — Malade de 24 ans, peu développé, d'intelligence retardée.

Debout et lorsqu'il marche, il se tient penché en avant au niveau de la colonne lombaire. Bras un peu en abduction et légèrement fléchis aux coudes. Des saillies et des dépressions au dos. On sent, sous la peau, des tubérosités et des bandelettes osseuses irrégulières autour de la colonne lombaire, d'où partent des ramifications dans toutes les directions. Cette masse émet de chaque côté, en bas et en dehors, une bande osseuse qui va dans le grand fessier. Les bandes donnent naissance à des apophyses se terminant librement comme la bande elle-même. Les extrémités libres sont élastiques. Des deux côtés de la colonne lombaire, dans le domaine des masses sacro-lombaires, on trouve en outre des saillies et des travées très irrégulières plus prononcées à gauche qu'à droite ; elles sont sans symétrie et ne correspondent à aucune direction musculaire (Fig. 1).

Ossification des deux grands dorsaux ; l'angle inférieur de l'omoplate semble

s'être confondu avec les muscles, qui, après avoir transformé la paroi postérieure de l'aisselle, se termine brusquement avant d'atteindre l'humérus. Les deltoïdes et les pectoraux sont tendus comme une corde, atrophiés.

Mouvements des bras très diminués, mais pas complètement abolis. L'humérus est en abduction ; il peut se rapprocher du tronc, mais pas complètement. Dans l'abduction forcée, il fait un angle de 60°. La projection en avant et en arrière fait un angle presque droit. Rotation de l'humérus presque normale. A chaque rotation, le deltoïde et la capsule glissent en déterminant une trépidation et un craquement comme s'ils glissaient sur une tête humérale inégale. L'atrophie du deltoïde et l'hypertrophie de son tissu conjonctif réuni à la capsule, pourvue elle-même d'inégalités conjonctives à sa face interne, produisent probablement ce craquement à la rotation.



Fig. 1. — Myosite ossifiante progressive (Cas de Zollinger).

La raideur des tendons du biceps empêche l'extension complète des coudes.

Exostose de la 2e phalange de l'index gauche.

Les mouvements de l'articulation de la 1re avec la 2e phalange du médius gauche, sont empêchés par des dépôts osseux ou cartilagineux.

Exostose à la partie interne du tibia gauche au-dessous de sa tubérosité ; une autre sur le condyle externe du fémur droit.

Le malade peut du reste faire plusieurs heures de marche par jour.

Mouvements de la mâchoire très diminués. L'écartement des mâchoires peut à peine permettre l'introduction du petit doigt.

Pas d'ossification dans les muscles masticateurs, cette absence de mouvements doit être attribuée à une raideur des ligaments articulaires.

Mouvements de la colonne vertébrale très limités. Le malade ne peut pas se redresser. Peu de mouvements latéraux et de rotation dans la colonne dorsale. La colonne cervicale est plus libre, mais ses mouvements ne sont pas normaux : L'extension de la tête est empêchée par manque d'élasticité des sterno-mastoïdiens qui sont tendus comme une corde. De l'articulation sterno-claviculaire partent des travées, elles proviennent, sans doute, de l'épaississement du tissu interstitiel du muscle peaucier du cou.

Thorax rétréci. Base du thorax rétrécie ; l'espace qui s'étend des fausses côtes au bassin est amoindri. La respiration se fait à l'aide des muscles auxiliaires. Le thorax est attiré en haut à chaque inspiration profonde bien que le diaphragme fonctionne bien, et cela, par suite de la raideur des fausses côtes.

Il y a là une différence avec le cas de Skinner où le thorax restait immobile parce qu'il était empêché dans ses mouvements par la réunion osseuse des côtes avec les muscles de la poitrine. Un peu d'emphysème qui se traduit par un peu d'anhélation pendant la marche. Les autres fonctions s'exécutent bien.

Examen des yeux par Horner. — A gauche, amaurose complète, atrophie complète du nerf optique, rétrécissement des vaisseaux. La lamina cribrosa est très transparente sur toute la surface du nerf ; au bord interne du nerf optique et dans la région de la macula lutea on constate des apoplexies en voie de résorption. Sur les veines se dirigeant en haut, des traces d'extravasats résorbés et sur les vaisseaux ou dans leur intérieur de petits globules libres, brillants, qui semblent appartenir à une lésion de la paroi vasculaire. Au-dessous, peut-être à l'équateur de l'œil, se voit une tache ronde comme la moitié de la papille, sur laquelle passe un vaisseau intact.

Œil droit. Moitié externe de la papille aplatie, la lamina cribrosa est très apparente jusqu'aux bords ; les vaisseaux sont repoussés en dedans un peu plus qu'à gauche. La partie interne du nerf optique est rouge ; champ visuel normal. Un an après, même état des yeux. La tache blanche de l'œil gauche provient, d'après l'auteur, d'un dépôt de sel calcaire dans le tissu choroïdien. On ne peut pas admettre qu'elle provienne d'une atrophie pigmentaire simple à cause du réflexe lumineux inaccoutumé et de la couleur crayeuse de la tache.

Obs. XIII. — Munchmeyer, *Zeitschrift für ration. Medicin*, t. XXXIV, 1869. Autopsie par Mays in *Arch. de Virchow*, vol. LXXIV, p. 159, 1878 (1).

Lisette K..., 22 ans. Père, sœur et mère morts de tuberculose. Début de la maladie à 4, 5 ans. Chute sur le dos alors, plaie qui donna ultérieurement des nodosités lesquelles disparurent pour se montrer dans d'autres endroits.

La malade n'est pas réglée. En 1861 douleurs à la moitié droite du thorax et dans l'articulation du coude gauche avec gonflement allant de l'épaule jus-

(1) Cette observation a été également publiée par Yurasz.

qu'aux doigts. *Traitement* : Electricité avec exaspération des douleurs, à chaque application, comme résultat.

Février 1862. — Légère flexion de l'avant-bras gauche ; supination incomplète, pronation complète. Sensibilité de l'articulation, tubérosité osseuse entre l'épitrochlée et l'olécrane adhérant au cubitus et appartenant à l'anconé et à l'origine de l'extenseur commun des doigts (Fig. 2).

Le biceps brachial gauche forme une masse dure comme de la gutta-percha ; de sa partie charnue part une pointe indépendante de l'humérus, douloureuse, allant jusqu'au creux axillaire. Noyau ossifié dans le deltoïde gauche. La plus grande partie des muscles du dos : grands dorsaux, grands et petits ronds, ossifiés, surtout au niveau de leurs tendons. Grand ligament de la nuque transformé en une masse osseuse énorme. Une bande osseuse suit le bord externe



Fig. 2. — Myosite ossifiante progressive (Cas de Munchmeyer).

du grand dorsal de chaque côté. Absence de mobilité de la colonne cervicale et de la tête ; torticolis du côté droit. Scoliose dorsale à droite. Ossification des tendons des grands pectoraux et grands dorsaux fixant les bras au tronc. Deltoïde droit contient des noyaux, gros comme des pois. Articulations du coude et du poignet droits libres. Extrémités inférieures normales. Le courant induit détermine en quelques endroits la contraction de quelques fibres dans les muscles atteints. La teinture d'iode détermina la disparition des tumeurs dans la partie inférieure du biceps brachial, mais la consistance du muscle resta fibreuse. Le courant induit, à ce niveau, donne une contraction fibrillaire seulement. Formation de noyaux dans le deuxième radial ; il diminue d'étendue dans l'espace

de deux mois, mais reste dur comme du cartilage ; dans les espaces interosseux du métacarpe des noyaux indurés.

Août 1864. — Gonflement de tout le membre inférieur gauche jusqu'à la hanche sans cause. Ankylose consécutive du genou et de la hanche.

En 1868. — Dos transformé en une masse dure, recouverte de saillies, de noyaux, d'angles, de dentelures, de vallées, et, çà et là, une partie molle en partie contractile. Trapèzes durs comme la pierre ; dans le gauche une lame osseuse allant de la colonne vertébrale à l'omoplate et fixant celle-ci. Quelques ossifications profondes à la nuque. Dans la fosse sus-claviculaire on sent un tissu dur et résistant, à l'exception du muscle homo-hyoïdien dont les contractions persistent.

Couche profonde de la fesse droite ossifiée de façon à immobiliser le grand trochanter et le sacrum. Masses osseuses sur la face antérieure du fémur droit s'étendant de la hanche au genou ; elles suivent le tenseur du fascia lata, le couturier, le droit antérieur et le vaste externe. Refroidissement objectif et subjectif de la jambe droite. Ossification de tous les muscles interosseux dorsaux du pied. Le 14 mai, scarlatine légère durant 3 jours. Huit jours après au milieu de douleurs et de fièvre, formation brusque dans le droit antérieur gauche et le vaste interne d'une tumeur pâteuse accompagnée d'œdème cutané ; puis envahissement de la partie libre du droit antérieur, du couturier et du vaste externe. L'articulation de la hanche est respectée ; le genou devient raide.

21 *juin*. — Ganglions poplités et cruraux sensibles. Infiltration de la région inguinale, du biceps, du demi-tendineux et du demi-membraneux.

16 *juillet*. — L'infiltration diminue, la fièvre cesse, les muscles de la cuisse deviennent pâteux, la tumeur du vaste interne et du droit antérieur se délimite nettement ; elle est très dure. Pendant ce processus la température de la jambe gauche était tombée tandis que l'œdème continuait.

Urines : diminution notable de l'acide phosphorique ; au lieu de 3 grammes à 3,50 on n'en trouve que 1 gr. 319.

Le 4 *août*. — La région des adducteurs et la moitié inférieure de la cuisse gauche sont transformées en une tumeur pâteuse, accompagnée de fièvre, douloureuse. Plus tard, dysphagie, sensation très pénible de déchirement et de tension à la mastication et formation de noyaux indurés, avec de l'œdème, à la région sus-hyoïdienne.

Le 9. — Transformation de toute la région sus-hyoïdienne en une tumeur pâteuse, accompagnée d'œdème cutané ; la tumeur semble intéresser le mylo-hyoïdien et les deux génio-hyoïdiens. Epaississement et durcissement de l'insertion supérieure du sterno-mastoïdien, dans l'étendue de 3 centimètres. La tumeur du droit antérieur de la cuisse et du vaste interne est maintenant dure comme l'os ; elle est longue de 8 centimètres, large de 3.

Le 12. — Le gonflement de la région sous maxillaire a gagné en fermeté ; gonflement des deux masséters qui sont devenus douloureux ; avec beaucoup d'efforts, les mâchoires peuvent s'éloigner d'un centimètre. T. constante 38°.

Le 14. — L'œdème s'étend à la plus grande partie du visage, œdème du tissu

musculaire du plancher buccal ; la tuméfaction indurée s'étend aux masséters tout entiers et en avant jusqu'au voisinage du menton et la commissure labiale. Le 15, parole et déglutition très empêchée (est-ce par œdème ou par inflammation de la gorge et des muscles du palais ?), plus tard la dysphagie était telle, que les liquides seuls passaient. En même temps durcissement des masséters, de la région sous-maxillaire et des triangulaires du menton. Les tumeurs et indurations des adducteurs gauches ont disparu et la malade va beaucoup mieux.

28 *septembre*. — La recherche de la réaction électrique faradique amène la cyanose, la perte de connaissance, la cessation de la respiration et des convulsions violentes sans que le vague et le phrénique aient été directement excités.

Les résultats obtenus étaient en rapport avec le degré de la lésion musculaire.

Morte le 22 mars 1877, à 32 ans.

Autopsie, le 24 à 9 heures du matin, pratiquée par Mays. *Arch. de Virchow*, 1878, t. LXXIV.

Cicatrice sur le front, légère dépression du frontal à son niveau.

Œdème du bras gauche à partir du milieu. Idem à la jambe et à la cuisse gauches, mais moins. Absence de mouvements de la mâchoire, tête fixée. *Bras droit* fléchi, ankylose de l'épaule, peu de mobilité au coude, assez de liberté au poignet. Idem au *bras gauche*, sauf une raideur plus grande dans l'articulation du coude.

Attitude du *tronc* oblique, épaule droite plus haute. Rebord costal gauche plus profond que du côté opposé. *Bassin* déplacé vers la droite. Crête iliaque droite plus haute et plus déjetée en dehors que la gauche. Ankylose des *hanches*. Les genoux sont mobiles, idem des articulations des pieds.

Orteils recourbés vers la plante du pied. Ligament cervical ossifié. Bandelettes osseuses au-dessus des omoplates. Perte de substance de la peau du dos en plusieurs endroits.

Atrophie considérable des muscles antérieurs du cou. Dégénérescence fibreuse de la portion sternale du sterno-mastoïdien. Épaississement considérable des aponévroses superficielles et profondes du cou.

Caillots sanguins, ramollis au centre, adhérant aux parois des veines jugulaires internes et externes.

Le tendon d'insertion à l'humérus du grand pectoral gauche est ossifié : il émet en dedans deux prolongements, l'inférieur allant s'insérer sur la 3e côte, le supérieur, sur l'apophyse coracoïde. Atrophie du deltoïde, l'acromion émet sous lui quelques lamelles osseuses. Épaississement notable de la capsule articulaire de l'épaule, atrophie du revêtement cartilagineux. Épaississement de la tête de l'humérus et de ses tubérosités. Sur l'épicondyle s'insère une lame osseuse qui se bifurque en bas et suit le trajet des deux radiaux. Épaississement considérable des aponévroses antibrachiales. Des noyaux osseux dans le fléchisseur commun superficiel des doigts ; tension des fléchisseurs.

Même état du pectoral droit que le gauche, mêmes prolongements en dedans vers la 3e côte, vers l'apophyse coracoïde et une 3e vers le sternum. Noyau osseux au niveau de l'insertion du deltoïde. Noyau osseux sur le segment du deltoïde qui s'insère à l'humérus. Clavicule gauche fixée par un pont osseux parti de l'apophyse coracoïde ; la droite est mobile. Tête humérale et apophyse coracoïde gauches épaissies ; humérus plus court et plus épais ; celui-ci semble être constitué par deux os : résultat d'une fracture mal réduite et consolidée avec un gros cal. Masse osseuse sur le segment inférieur qui suit le trajet des extenseurs du carpe. Épaississement du radius et du cubitus ; élevures osseuses multiples sur le 2e. Musculature de l'avant-bras bien développée.

Fractures multiples des côtes et raréfaction de la substance osseuse.

Déviations de la colonne : à gauche et en arrière de la portion dorsale, en avant et à droite de la portion lombaire.

Atrophie de la musculature de *la cuisse droite* ; une masse osseuse s'insérant sur l'épine iliaque antérieure et supérieure, suit la direction du tenseur du fascia lata assez loin ; une autre, partie de la branche horizontale du pubis, suit la direction du droit antérieur de la cuisse. Fémur épaissi et volumineux. Épaississement de la rotule munie de multiples élevures aux bords.

A gauche : Des aiguilles osseuses partent de la crête iliaque ; une bandelette suit toute la longueur du grand adducteur, depuis son origine jusqu'à sa terminaison. Plaque osseuse dans la partie inférieure du vaste externe. Même état du fémur et de la rotule que du côté opposé. Thromboses dans les veines des extrémités inférieures.

Une bande osseuse, partie de l'occiput, se dirige directement en bas ; elle émet deux bandelettes au niveau de la première vertèbre dorsale, qui se dirigent transversalement en dehors et s'insèrent à l'épine de l'omoplate. Les côtes proéminent des deux côtés entre le bord postérieur de l'omoplate et la colonne. L'angle inférieur de l'omoplate émet une bande osseuse qui va s'insérer sur l'os iliaque ; une autre masse, située sur l'iliaque gauche, va s'insérer sur le sacrum. Un pont osseux va du rebord costal gauche à l'iliaque gauche. Atrophie des muscles grand dentelé et grand dorsal.

Les cavités pleurales contiennent une quantité importante d'un liquide séro-sanguinolent ; les feuillets pleuraux sont infiltrés d'hémorrhagie, altérés.

La cavité péricardique contient du sang noir et de la fibrine épaisse sur les deux feuillets de la séreuse.

Liquide séro-sanguinolent dans le péritoine.

Obs. XIV. — Byers, *N. Orl. J. of med.*, 1870, p. 122.

B..., 17 ans. Byers constata sur le malade une ossification étendue du système musculaire qui a continué à progresser jusqu'à sa mort. A l'âge de 8 mois, on constata sur différentes parties du corps de l'enfant des tumeurs grosses comme une petite bille à jouer, dures, indolores. Douze à dix-huit mois après, les tumeurs commencèrent à disparaître laissant à leur suite une raideur des articulations avec ankylose graduelle. A 10 ans, les articulations des bras et des hanches étaient complètement ankylosées, en même temps apparition de l'os·

sification dans le système musculaire ; le thorax est entouré par une carapace osseuse complète ne laissant pas voir le contour des côtes.

Ossification des sterno-mastoïdiens fixant la tête. Mains et poignets libres ; ankylose des coudes à angle droit. Mis debout, il pouvait se déplacer sur une surface unie, mais une fois tombé, il était incapable de se relever. Arrêt de développement à partir de l'âge de 10 ans, il n'a jamais donné des signes de virilité. La peau adhère intimement aux muscles ossifiés. Etat général bon dans le cours de la maladie.

Obs. XV. — Florschuetz, *Allgemeine Medicin. Central. Zeitung*, 1873, n°s 98 et 99.

Berthold H...., 12 ans, dur d'oreille.

A. H.— Un frère légèrement rachitique, pas de myosite ossifiante dans la famille.

A. P. — A l'âge de 5 ans formation subite d'une tumeur sur le grand dorsal qui s'est bientôt transformée en une pointe osseuse. Bientôt après apparition des mêmes phénomènes sur l'épaule droite, et, en peu de temps, tout le creux axillaire a présenté une masse osseuse ; ces phénomènes furent précédés de chutes fréquentes.

Après une longue pause, apparition des phénomènes sur l'épaule gauche et atteinte du grand dorsal de ce côté.

La tête, le cou et le bassin étaient encore indemnes ; extension des ossifications aux muscles des avant-bras, surtout sur le biceps, et difficulté dans les mouvements des extrémités supérieures.

Il y a deux ans, apparition d'ossifications successivement au ligament de la nuque, aux muscles droits de la nuque et fixation du menton au sternum. Plus tard atteinte du côté gauche ; à la suite d'une chute formation d'un gonflement sur le grand trochanter, il gagna bientôt les muscles qui l'entourent et fixa l'extrémité inférieure.

Dans l'intervalle d'un an, atteinte des muscles de la tête. Les masséters furent pris d'abord et limitèrent de plus en plus les mouvements de la mâchoire jusqu'à l'immobilisation complète.

Il y a quelques semaines atteinte des muscles de la cuisse qui partent du bassin ; il s'y est formé une tumeur rouge, chaude et déjà dure à sa partie inférieure, peu sensible à la palpation, très douloureuse pendant les mouvements parce que le malade l'a irritée en voulant marcher continuellement.

Etat général mauvais.

Depuis quatre ans attaques épileptiformes ; elles étaient d'abord espacées ; maintenant elles arrivent irrégulièrement. On les observe seulement pendant la nuit, ce sont des attaques rapides violentes et de courte durée.

Intelligence normale.

Actuellement tête et tronc penchés en avant et à droite, immobiles. Les deux bras sont très rapprochés et fixés au tronc ; main droite et avant-bras gauche sont mobiles. Fixation de l'extrémité inférieure gauche au bassin par des ossifications. La droite commence aussi à se prendre.

Torticolis droit et un peu antérieur. Les muscles frontaux, de la mimique, les oculaires sont libres. Atrophie du triangulaire par ossification. Ossification des masséters et des temporaux, ossification partielle des buccinateurs.

Langue et pharynx normaux. Impossibilité d'ouvrir la bouche. Léger mouvement de diduction. L'alimentation se fait à travers une brèche dentaire et une fente résultant de ce que la mâchoire supérieure est un peu plus en avant que l'inférieure. Ossification des muscles du cou et de la nuque, surtout du côté droit. Ossification du ligament de la nuque se confondant à droite avec le trapèze et le splénius. La musculature antérieure du cou est moins atteinte, on y trouve des ossifications moniliformes. Sterno-mastoïdiens traversés par des noyaux osseux. Il en est de même des muscles qui s'insèrent au menton, à l'os hyoïde, au larynx et au sternum. Thorax aplati. On y voit en avant une série de bandelettes et d'épines qui correspondent en partie aux origines des muscles, en partie au tissu cellulaire lui-même. Ossification des grands et petits pectoraux et des sous-claviers sous forme de bandelettes à côté d'exostoses, dont deux à gauche, une à droite, marquent l'origine de la portion costale du grand pectoral. Une lame osseuse, réunie à la clavicule, et une autre sous forme d'arcade, allant se perdre en bas et en arrière vers les insertions du grand dentelé, représentent les portions costale et claviculaire. Les ossifications sont moins marquées à gauche : on y voit une épine à l'origine de la 3e côte, une autre plus petite sur la 6e et l'ossification arciforme de la portion d'insertion du grand pectoral. Sur le dos, on voit l'ossification des tendons d'insertion du grand dorsal et du grand dentelé sous forme de bandes, la gauche allant moins loin et se mêlant avec la 4e vertèbre lombaire ; elle se prolonge jusqu'à l'os iliaque gauche. Les côtes droites sont libres, tandis que les gauches sont fixées directement avec l'iliaque. Grands fessiers libres. Les moyens et petits se trouvent dans le stade moyen de l'ossification.

Peu d'ossifications dans les bras. Le biceps se réunit avec le grand pectoral ossifié et l'ossification du deltoïde. Immobilité des bras et des avant-bras, le gauche fléchit jusqu'à 45° seulement.

Ossification du brachial antérieur ; le coraco-brachial se confond à droite avec le biceps dans une masse osseuse, à gauche il contient deux noyaux osseux.

Bassin poussé vers la droite ; la hanche droite est rentrée, la gauche très saillante. Ossification de tous les muscles qui vont au fémur gauche ; l'ossification des muscles droit antérieur et biceps ne dépasse pas la moitié supérieure de la cuisse, la cuisse est cependant d'une immobilité absolue. Ossification complète du tenseur du fascia lata.

Depuis deux ou trois semaines, le processus s'est étendu à la hanche droite et à la cuisse, principalement aux adducteurs ; la tumeur est encore à la première période, elle détermine l'immobilité par les douleurs qu'elle occasionne. Jambes et pieds normaux.

Cypho-scoliose droite près du torticolis.

Pénis bien développé relativement à l'âge, les testicules au contraire sont petits.

Le malade ne peut ni se coucher, ni se tenir debout ; couché, son attitude n'est pas naturelle, elle est contrainte ; il ne peut pas changer de position sans le secours d'un tiers.

Pas de trouble de la digestion.

Traitement : KI, diète sévère et ferrugineux.

Traitement de l'épilepsie : chloral.

Autopsie faite 24 heures après la mort par Karl Mays, *Archives de Virchow*, 1878, t. LXXIV, p. 145.

Cadavre dur, immobilité de la colonne vertébrale et du cou, très grande adduction des bras, avant-bras gauche fixé à angle droit ; l'avant-bras et la main gauches offrent une certaine mobilité. Cuisses fixées dans une légère flexion, la gauche dans une légère adduction aussi ; le bassin est saillant à gauche. Aux jambes et aux pieds, une mobilité limitée.

Les os du squelette possèdent un volume très considérable et une consistance très différente : les diaphyses des os longs, les clavicules, les omoplates, les os du bassin, les côtes, les os de la tête présentent une dureté normale ; les épiphyses des os longs, les os du pubis et les ischions, les rotules, offrent un tissu tellement tendre qu'une épingle les pénètre facilement.

Réunion des arcs des vertèbres les uns aux autres par un tissu osseux. La masse osseuse, formée par la fusion des arcs vertébraux, est formée extérieurement par une lamelle épaisse, très compacte, et intérieurement par une couche de tissu osseux friable et cassant. Friabilité semblable des corps vertébraux. Les fascia sont en général durs et épaissis. Atrophie des muscles très prononcée, quelques-uns sont fibreux, d'autres graisseux.

Des masses osseuses se voient dans les parties molles ; celles-ci tantôt sont réunies aux os, tantôt elles restent libres.

Muscles de la mimique normaux, masséters fibreux, noyaux osseux dans les temporaux. Mobilité abolie dans la mâchoire inférieure.

Un pont osseux unit le corps de l'os hyoïde à la partie moyenne de la moitié droite du maxillaire inférieur. Atrophie des muscles antéro-latéraux droits du cou. Sterno-mastoïdiens fibreux ; atrophie des omo-hyoïdiens. Dégénérescence fibreuse moindre du sterno-mastoïdien gauche ; le reste des muscles est dans le même état.

Ecchymoses nombreuses dans les deux feuillets du péricarde, dans la plèvre pulmonaire gauche, et infiltration hémorrhagique par place ; adhérence du poumon ; en bas et en dehors, se voit un abcès contenant un liquide sanguinolent et purulent.

Pariétaux et écaille des temporaux épaissis ; épaississement du frontal, 8 millimètres ; épaississement des arcades sourcilières, surtout de la droite.

A la base du crâne, les lames horizontales du frontal sont très épaissies et bosselées ; épaississement des rochers.

Léger rétrécissement du trou grand rond, et de l'ouverture supérieure du canal vertébral par suite de l'épaississement de l'apophyse odontoïde de l'axis. Os de la face très développés, l'épaisseur des os du nez est particulièrement choquante ; ils sont également garnis de petites élevures.

Masses osseuses dans les muscles postérieurs du cou. La portion du trapèze qui recouvre l'épine de l'omoplate est transformée en une membrane aponévrotique réunie aux parties sous-jacentes, surtout à gauche. La tête est fixée par une masse osseuse qui commence à l'apophyse mastoïde gauche et suit la direction des fibres du trapèze en se dirigeant en bas.

Le trapèze se sépare cependant facilement de cette masse. Un peu au-dessous de la clavicule, la masse osseuse se divise en forme de fourche dont l'une des branches se fixe au tiers externe de la clavicule, l'autre à l'angle supérieur de l'omoplate ; elle envoie encore un prolongement qui suit la direction du splénius, celui-ci restant indépendant. Ce prolongement envoie une apophyse qui se termine librement à 6 centimètres de l'occiput. Les rapports du splénius avec la tumeur sont les mêmes que ceux que l'on constate pour le trapèze.

Sur le bord antérieur de l'angulaire de l'omoplate, on voit une pointe osseuse tellement mobile sur l'angle supérieur de l'os qu'on la dirait réunie à l'omoplate par une articulation. Sous le splénius du côté droit, dans un fascia, existe une lame osseuse libre. Sous le grand pectoral droit aminci, siège une grosse masse osseuse qui se met en rapport avec plusieurs muscles et plusieurs ossifications. De la partie la plus épaisse qui siège sur le bord inférieur du muscle, partent des expansions osseuses ; l'une d'elles, arciforme, va vers l'angle inférieur de l'omoplate et se réunit un peu au-dessous de celui-ci avec une autre bande que nous verrons bientôt sur le dos ; en dedans vers le sternum, elle envoie des bandelettes sur les 3e, 4e et 5e côtes. Une dépression au niveau de l'articulation chondro-costale de la 5e côte ; en bas, elle envoie une bandelette qui court à la partie interne du bras pour se terminer librement près de l'insertion du muscle biceps à son tendon ; en haut, elle envoie également une lamelle, qui bientôt se bifurque, l'une des branches va sous la portion claviculaire du grand pectoral, et se réunit à la clavicule, à sa partie moyenne, l'autre suit le tendon du petit pectoral ; elle envoie également, en dedans, un ligament épais, se réunissant à la première portion du sternum. Le deltoïde, le triceps, le coraco-brachial et le biceps sont très atrophiés ; la courte portion du biceps, très atrophiée, à peine reconnaissable, offre un noyau osseux, qui se réunit avec la portion brachiale de la masse osseuse décrite plus haut et avec l'ossification du brachial antérieur ; celle-ci est très étendue, elle va jusqu'au cubitus et immobilise le coude à angle droit. A l'avant-bras, on constate un développement considérable des fascia ; la musculature non ossifiée est légèrement atrophiée.

Luxation de la clavicule gauche en avant ; l'extrémité sternale est poussée vers la ligne médiane. Apophyse coracoïde réunie à la clavicule par un puissant pont osseux. Exostose sur le bord antérieur de la clavicule, au point d'insertion du grand pectoral.

A droite également, masse osseuse sur le bord inférieur du grand pectoral, au creux axillaire ; cette masse envoie, en dedans une plaque osseuse qui se ramifie et couvre les 2e, 3e et 4e côtes ; la branche inférieure envoie une apophyse arrondie, qui se termine libre au niveau du 4e espace intercostal. Dépression au niveau de l'articulation chondro-costale des 4e et 5e côtes. La masse centrale envoie également en dehors, une masse bifurquée dont la branche

supérieure va directement en dehors s'insérer sur l'humérus correspondant ainsi qu'au tendon du grand pectoral, l'inférieure va obliquement en bas vers l'humérus et couvre le biceps ; en bas, elle envoie encore une apophyse pointue qui repose sur le biceps ; du centre décrit part encore une bandelette qui suit le bord inférieur de la portion claviculaire du grand pectoral et va jusqu'à l'apophyse coracoïde sans s'y insérer.

Sur le chef externe du triceps un noyau osseux. Sur l'aponévrose du bras une lame osseuse au-dessus de l'olécrane ; elle est libre.

Le cubitus fait un angle vers le ligament interosseux et envoie, à ce niveau, une pointe osseuse dans le même ligament.

Epaississement de la 4e côte, qui offre une crête faisant saillie dans la cage thoracique. Exostose sur la 6e côte s'avançant dans le 5e espace intercostal. 3e et 10e côtes épaissies par une masse osseuse faisant saillie dans la cage thoracique.

Sur la face postérieure de l'iliaque gauche, en avant des fibres du grand fessier, masse osseuse comme un œuf de poule. Tumeur semblable sur la crête iliaque droite. De ces deux tumeurs s'étend sur tout le dos une masse osseuse, très irrégulièrement conformée. Elle offre en bas une lame quadrilatère dont le bord supérieur se continue en haut et en dehors en une bande,qui, dans un trajet arciforme, va se réunir avec la lame arciforme qui part de la tumeur du grand pectoral ; la bande envoie encore un prolongement qui va se réunir à une tumeur située dans le grand rond. De l'angle formé par le bord supérieur de la lame quadrilatère et la bande qui va en haut et en dehors et que nous venons de décrire, part également une crête verticale. Enfin une autre bandelette se détache de la lame quadrilatère, au niveau de l'angle formé par les bords supérieur et gauche ; elle se dirige en haut et en dehors, vers la gauche, jusqu'à la 11e côte, où elle envoie une aiguille dans l'épaisseur du grand oblique et une 2e vers la cavité abdominale ; puis, continue son trajet ascendant, mais plus verticalement, jusqu'à la 8e côte,où elle se confond avec la formation osseuse du grand rond qui se prolonge jusqu'à l'humérus. Cette masse de la moitié gauche du dos se réunit à la 10e côte seulement par du tissu osseux, elle surplombe les autres côtes.

Cordon osseux sur le bord inférieur de la 9e côte, il se réunit à d'autres formations osseuses ; sur la paroi latérale gauche du thorax, on voit une tubérosité qui s'insère sur la 7e côte, et, formant un pont osseux perpendiculaire aux côtes, s'insère sur la 6e. De cette tubérosité part une corde osseuse qui se dirige en bas et en arrière en couvrant les 8e et 9e côtes. Un centimètre 1/2 en arrière du point où cette formation osseuse se réunit à la 6e côte, on voit une ossification en forme de C dont la concavité regarde le creux axillaire ; elle s'étend de la 4e à la 6e côte ; à son extrémité supérieure, elle émet une apophyse qui s'insère sur la 3e côte. En arrière, elle se réunit avec la masse osseuse du trapèze.

Grand dorsal très atrophié. Les muscles profonds du dos passent à droite sous les bandes osseuses ; à gauche,ils entrent en rapport avec elles. Atrophie considérable de la musculature de la cuisse droite.

Une tubérosité sur la branche horizontale du pubis. Un peu au-dessous de l'épine iliaque antérieure et supérieure naît une bande osseuse qui se prolonge jusqu'au-dessous du petit trochanter ; le couturier en est indépendant. De la partie interne de la branche horizontale du pubis partent des aiguilles osseuses qui se prolongent dans les adducteurs et le droit interne ; l'une d'elles, très volumineuse, suit le trajet du pectiné et s'insère au fémur ; de son point d'insertion au fémur part un cordon osseux, qui suit la direction du psoas iliaque. Lamelles osseuses très minces dans le tissu conjonctif qui s'insère sur le petit adducteur. Sur l'obturateur externe une membrane épaisse traversée par des noyaux osseux. Ossification complète du muscle crural.

Atrophie de la musculature de la jambe ; hypertrophie considérable des aponévroses.

Masse osseuse considérable sur la cuisse gauche allant de la moitié antérieure de la crête iliaque à mi-cuisse. Les muscles qui entrent dans le domaine de la tumeur sont le tenseur du fascia lata, la partie antérieure du moyen fessier et la moitié supérieure du vaste externe. Cette masse s'insère au grand trochanter. La partie supérieure de la tumeur est bifurquée. La masse principale émet une expansion antérieure allant jusqu'à mi-cuisse et recouverte par le droit antérieur, dont elle se trouve séparée par une épaisse aponévrose. La partie inférieure de l'expansion émet un tendon aponévrotique qui s'insère sur le tendon commun du quadriceps ; le tendon contient également un noyau osseux.

Atrophie des muscles de la jambe ; sur l'extrémité supérieure de la diaphyse du tibia et de son bord interne, se voit une exostose comme une noisette.

Obs. XVI. — Dittmeyer, Thèse de Gerber, 1875.

Jeune fille, 8 ans. Rien dans les antécédents héréditaires. L'affection a débuté à l'âge de 6 ans par des douleurs à la nuque, à droite,et à l'épaule droite. Plus tard, les muscles trapèzes, le sus-épineux et le petit rond furent pris également. Dans la deuxième année de son affection, on constate l'ossification des trapèze, sus-épineux, petit rond et petit dentelé supérieur.

Obs. XVII. — Huth, *Algemeine med. centr. Zeit.*, 1876, n° 41.

Paul Simon, né le 14 mai 1872 de parents bien portants : a présenté à 18 mois, sous le menton, quelques indurations qui se multiplièrent derrière les angles de la mâchoire. Plus tard, après disparition sur le sternum d'une tumeur grosse comme un œuf de poule, des indurations se sont montrées sur les épaules et sur les bras. De temps en temps apparition de taches framboisées, qui disparaissent sans laisser de trace. Au printemps 1874, développement sur l'épaule et les paupières d'une large tuméfaction, qui aurait disparu dans l'espace de huit jours. En même temps les articulations des épaules seraient devenues raides.

En été 1874, apparition sur le dos d'exostoses qui bientôt augmentèrent ou diminuèrent d'étendue. En automne de la même année, chute sur le front et apparition à ce niveau d'une tuméfaction et d'une induration.

Huth trouve à 2 ans et demi les bras presque appuyés contre le tronc, les avant-bras normaux ; les muscles de la tête, du cou, du thorax, les muscles fessiers sont durs et raides ; ceux de la cuisse sont en grande partie ossifiés. Les muscles de la cuisse droite, des jambes et des avant-bras, les muscles de la paroi abdominale sont intacts.

A 4 ans. Organes internes sains, intelligence particulièrement remarquable. Front et parties molles de la tête durs ; la peau y est peu mobile. Une petite exostose sur le pariétal gauche. Masséters en partie ossifiés : la bouche s'ouvre de 3 centimètres seulement. Les muscles de la nuque et latéraux du cou, particulièrement les sterno-mastoïdiens, se montrent tendus comme une corde et indurés d'une façon irrégulière, moniliforme. Mouvements de la tête dans le sens antéro-postérieur de 2 à 3 centimètres, moins latéralement. La musculature thoracique est dure comme une cuirasse faisant le tour du corps. Sur le dos 5 à 6 exostoses grosses comme des noix. Muscles lombaires durs des deux côtés. Dans la musculature abdominale droite, un cordon osseux gros comme le doigt s'étendant du rebord costal jusqu'à l'os pubien ; à gauche quelques noyaux durs, isolés. Ankylose des épaules, les bras sont presque serrés contre le tronc. Avant-bras normaux. Dureté et raideur des muscles de la cuisse gauche et de la région ischiatique ; les muscles ischiatiques, de la cuisse et de la jambe droites sont intacts. La jambe droite peut arriver jusqu'à l'angle droit avec le corps. La cuisse gauche fait un angle droit avec le tronc ; il en est de même de la jambe avec la cuisse. Le malade peut se promener dans la chambre, grâce à sa jambe saine et attaché à une chaise. Il prend les aliments solides avec une longue fourchette ; on est obligé de lui faire prendre les liquides.

En 1883, ajoute Henning, rien de changé dans les extrémités supérieures, depuis 1876 : humérus à angle droit sur le cubitus ; les extrémités supérieures restent attachées au thorax ; on y voit des noyaux osseux dans leurs muscles. Pas de changement dans la cuisse gauche qui reste à angle droit sur la jambe. Dans l'extrémité inférieure droite, au contraire, l'affection a fait des progrès. Dans les fessiers on trouve actuellement des noyaux cartilagineux appréciables, il en est de même dans les adducteurs ; cependant ce membre fonctionne encore assez bien.

Obs. XVIII. — C. Nicoladoni, *Wiener med. Blætter*, 1878, nos 20-24.

Léopoldine Beck, 7 ans, a présenté à la fin de sa première année une difficulté dans les mouvements du cou ; cette difficulté alla en augmentant de plus en plus en même temps que le menton se rapprochait de la poitrine. A commencé à 2 ans à marcher ; la démarche avait quelque chose de maladroit, mais les bras et les jambes étaient entièrement libres. Ultérieurement des gibbosités dures se sont montrées sur son cou de plus en plus cyphotique ; les coudes et le genou droit se sont ankylosés.

Pas de renseignements sur les antécédents héréditaires et personnels.

Mai 1878. — Enfant pâle, mal nourri, tête penchée directement en bas avec

démarche boiteuse et maintien maladroit. Fonctions intellectuelles et organes des sens normaux.

La partie supérieure de la colonne dorsale semble fortement cyphotique par suite des formations osseuses au niveau des apophyses épineuses des 3e, 4e et 5e vertèbres dorsales. Mouvements de la colonne cervicale très limités. On peut lui porter légèrement la tête à droite et à gauche, très peu, en avant et presque pas du tout, en arrière. Côtes immobiles. Le thorax semble immobile dans sa partie supérieure ; la respiration est diaphragmatique. La colonne lombaire est raide, d'où l'invariabilité du maintien dans la station assise, le

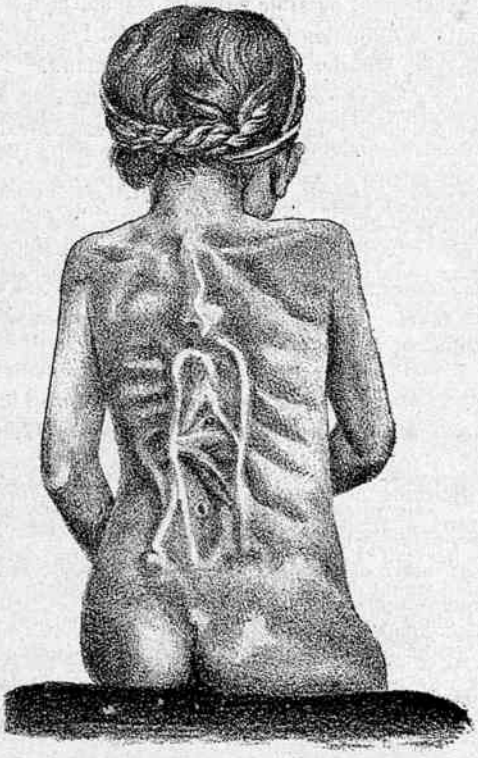

Fig. 3. — Myosite ossifiante progressive (Cas de Nicoladoni).

manque de sûreté dans la marche et des chutes fréquentes. Des deux côtés de la colonne vertébrale, surtout à la colonne lombaire, se voient des masses saillantes qui prennent naissance aux épines iliaques antérieures et supérieures et se dirigent jusqu'aux omoplates en suivant le trajet des grands dorsaux. Des nombreuses travées transversales unissent ces deux masses. Leur disposition est d'une symétrie remarquable (Fig. 3).

Epaule droite plus haute que la gauche. L'humérus droit reste éloigné du tronc. Les coudes sont fléchis. La main droite est dans l'extension forcée. Les deux omoplates, presque entièrement immobiles, sont fixées au tronc. Seuls

de légers mouvements d'abduction, d'adduction et de projection en avant et en arrière sont possibles. Les creux axillaires sont limités par des parois osseuses. Des ossifications dans les grands pectoraux, les grands dorsaux et les biceps, principalement à gauche. Les deltoïdes sont atrophiés, incapables de se contracter. Musculature de l'avant-bras et de la main normale. Motilité abolie dans l'articulation du coude gauche, très limitée, à droite.

Cou très penché en avant ; sterno-cléido-mastoïdiens saillants et tendus. Les autres muscles du cou sont également exempts d'ossification. Sur le bord inférieur du maxillaire inférieur quelques bandelettes osseuses se dirigent vers le plancher buccal. Ecartement possible entre les mâchoires d'un centimètre seulement. Mouvements de diduction très peu marqués. Les masséters se contractent. Pas de dysphagie. Muscles de la mimique normaux.

Membre inférieur gauche normal ; le droit ne peut être étendu au delà de 160°. Dans la portion charnue du semi-tendineux et semi-membraneux, tumeur fusiforme, pâteuse, mal circonscrite, douloureuse à la pression. Rien ailleurs dans la cuisse et les os du bassin. Deux mois après, la tumeur est attirée vers la tubérosité ischiatique, elle est moins grosse, plus nettement circonscrite et plus dure. La raideur de l'articulation du genou est sensiblement augmentée. La claudication est plus grande. Une infiltration diffuse, de consistance assez considérable, s'est développée dans les muscles adducteurs de la jambe droite, près de leur insertion au fémur.

Obs. XIX. — Helferich, *Aerzte intellig. Blætter*, 1879, n° 45.
Soc. allemande de chirurgie, 14 avril 1887.

Wilhelm Rupp, 16 ans.

Ankylose de la deuxième articulation des pouces et absence de la première phalange des gros orteils d'origine congénitale.

Père bien portant, mère morte de tuberculose ; 3 frères et sœurs, plus jeunes, scrofuleux comme notre malade.

Pas d'affection semblable dans la famille.

A 6 ans, formation de noyaux durs et indolores à la tête, ils persistent 3 mois et disparaissent sans laisser de traces.

A 12 ans, des tubercules indurés se montrent au dos, ils disparaissent rapidement, mais laissent à leur suite une raideur du dos. L'immobilité du dos augmente de plus en plus par suite du développement des tubercules, qui en partie disparaissent, en partie s'ossifient ; il en est de même en général de la raideur de la marche et des troubles de la motilité des membres supérieurs et inférieurs.

La disparition des mouvements des bras coïncidait avec le développement de nombreux petits tubercules dans les creux axillaires, et, pendant l'apparition des troubles de la marche, il se développe à la hanche droite des tubercules, qui plus tard se confondent en une grosse masse ; une autre, grosse comme un œuf de cane, douloureuse à la pression, apparaît à la région inguinale droite, et disparaît de nouveau spontanément.

Mai 1879. — Enfant de taille moyenne, intelligent.

Bouche fermée par l'ossification des masséters ; l'articulation temporo-maxillaire est libre. Les rangées dentaires se touchent.

Très léger mouvement de diduction. L'alimentation se fait par une brèche dentaire. L'ossification des pectoraux empêche la respiration costale. Dans l'inspiration, le thorax augmente de 1 à 3 centimètres. La respiration est surtout abdominale. Dans la paroi abdominale, à 7 centimètres de la ligne blanche, sous la peau, se voient des bandelettes osseuses, grosses comme des plumes à écrire et allant de haut en bas. Dans les trapèzes, des masses osseuses. Légère diminution dans l'étendue de la flexion et de la rotation de la tête. Dans le dos existent des tumeurs qui débutent en bas dans le bassin et vont en haut et en

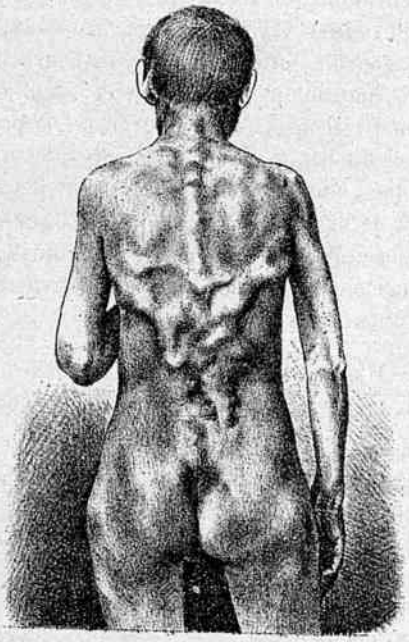

Fig. 4. — Myosite ossifiante progressive (Cas d'Helferich).

dehors en s'élargissant et se ramifiant ; elles suivent d'une façon générale le trajet des grands dorsaux et vont jusqu'au creux axillaire par dessus l'angle inférieur de l'omoplate (Fig. 4).

La direction de la colonne vertébrale est bonne, mais sa motilité est tout à fait incomplète, une flexion et une extension minimes sont seules possibles. Les ossifications des pectoraux sont peu réunies aux côtes, elles s'attachent aux bras. Les insertions des grands pectoraux et grands dorsaux sont ossifiées, d'où un épaississement sensible de l'humérus. Les parois antérieures et postérieure gauches des aisselles sont constituées par des travées osseuses. Le bras gauche est fixé, une légère adduction et une légère extension sont seules possibles. L'avant-bras est fléchi par l'ossification du biceps jusqu'à 70°, la flexion extrême peut aller jusqu'à 50°. L'avant-bras et la main, sauf la malformation

congénitale, sont normaux. Le bras droit reste parallèle à l'axe du corps, il peut être porté en avant, en arrière et en dehors dans l'étendue de 10°.

Biceps et articulation du coude normaux. L'avant-bras et la main, sauf l'ankylose congénitale de l'articulation phalangienne du pouce, sont normaux.

Membre inférieur gauche. — A l'aine 4 à 5 ganglions indolores, gros comme une amande. Résistance osseuse dans la moitié inférieure de la région fessière et épaississement du fémur à largeur de main au-dessous du grand trochanter. La hanche est libre. Léger épaississement de la crête iliaque Anomalie de la première phalange du gros orteil.

Membre inférieur droit. — Mêmes anomalies dans la région fessière, le fémur et le gros orteil, mais la hanche est fixée dans la flexion, l'abduction et la rotation externe; à l'épine iliaque antérieure et supérieure et au pli de l'aine, on trouve une tumeur diffuse, résistante à la périphérie, molle au centre, fluctuante ; elle n'offre nulle part d'ossification. Cet abcès, incisé le 7 mai, était guéri le 14 juin.

On sent alors à la région inguinale, immédiatement sous la peau saine, une tumeur osseuse, indolore à la pression, composée de petits tubercules et de travées, fixée à l'épine iliaque antérieure et supérieure et au fémur.

Réactions électriques. — Contractions faradiques normales dans les portions musculaires non ossifiées ; l'excitation galvanique donne une contraction dans laquelle An F. C. commence plus tôt que d'habitude et cela soit en même temps que K F C soit même un peu plus tôt, rarement un peu plus tard.

Le malade fut présenté au congrès des naturalistes et médecins en 1881 : il offrait les modifications suivantes (*Centr. Bl. für Chirurgie*, 1881).

Les travées osseuses du dos se sont étendues et épaissies. Les bandelettes de la paroi antérieure de l'abdomen ont disparu complètement. Le bras droit qui, en 1879, était presque entièrement normal, est fixé dans l'extension depuis le printemps 1880 par l'ossification partielle de son triceps. Le biceps s'est aussi pris tout dernièrement, il se trouve peut-être à la fin de la période dite inflammatoire ; il représente un cylindre longitudinal, fibreux, solide, dont les insertions sont restées intactes. L'alimentation n'est possible qu'au moyen d'un manche à cuiller recourbé, particulier. Au printemps 1881, en haut et en avant du fémur droit, formation d'une tubérosité de la grosseur d'une noix, là où l'enfant avait été frappé par une vache. Etat général bon. Réactions électriques les mêmes. En 1883, aggravation légère de l'état du malade. Mêmes difficultés dans les mouvements des membres. Rien d'anormal dans les urines.

Le 14 *avril* 1887 (Soc. allemande de chirurgie). — Le malade ne présente aucun changement notable.

Obs. XX. — Partsch, *Breslauer Aertzl. Zeitsch.*, 1882, n° 6.

P. H..., 18 ans et demi, apprenti typographe. Pas d'antécédents héréditaires précis. Il a appris tard à marcher ; il aurait eu des abcès à la tête étant jeune. A 10 ans chute sur l'épaule droite et formation à ce niveau, trois jours après, d'un gonflement douloureux, qui disparaît bientôt, mais laisse à sa place une consistance plus grande de la région droite du cou. En même temps que le

gonflement, il s'est développé une raideur et une impotence des muscles de l'épaule et du bras ; depuis, l'articulation de l'épaule n'a pas recouvré tous ses usages. Plus tard le bras gauche se prit également. Trois ans auparavant, à la suite d'une plaie du front, il s'était développé à ce niveau un gonflement inflammatoire. Un an après, formation d'une induration dans les muscles du cou ; elle fixa la tête vers la gauche. Vers la même époque avec les symptômes d'un abcès dentaire, apparition d'une ossification dans le masséter gauche ; la bouche ne s'ouvrait plus que d'un centimètre.

Novembre 1881. — Le malade est arrêté dans son développement. Tête penchée à gauche et en avant, la flexion et la rotation sont très limitées, l'extension est entièrement abolie. Epaississement de l'os frontal au niveau d'une cicatrice. Muscles de la mimique et masséter droit normaux. Dans le masséter gauche, on sent une arcade qui va du tubercule zygomatique à la mâchoire inférieure. Les arcades dentaires n'arrivent pas au contact. Colonne cervicale raide par la réunion probable de 3 ou 4 vertèbres. Mobilité des articulations sterno-claviculaires et des omoplates ; l'omoplate gauche est moins mobile que la droite. Le sterno-mastoïdien gauche représente une corde fibreuse, sans ossifications ; celles-ci se voient dans les scalènes, réunies au squelette. Rigidité de la région hyoïdienne. Le larynx se déplace normalement. Exostoses sur le bord postérieur de la clavicule gauche tout près des insertions du trapèze intact. Tumeur osseuse derrière l'angle inférieur de l'omoplate gauche attenante aux côtes ; tout près d'elle, dans l'épaisseur du muscle grand dorsal, se voit une arcade osseuse indépendante. Le bord inférieur du grand pectoral est très fibreux et dur. L'abduction du bras gauche peut se faire jusqu'à 35°, la rotation en dehors est très limitée et celle en dedans l'est moins ; l'adduction est normale. A l'origine du brachial antérieur gauche s'insère une grosse tubérosité. La flexion de l'articulation du coude atteint seulement 65°, l'extension 132° ; pronation et supination de l'avant-bras normales. Au pouce absence congénitale des mouvements actifs dans l'articulation phalangienne, sans ankylose, vraisemblablement par suite de l'absence du fléchisseur profond (?). Dégénérescence fibreuse des muscles profonds droits du cou. Une tubérosité osseuse repose près de l'angle inférieur de l'omoplate sur une lame correspondant à l'étendue du muscle grand dorsal ; cette lame se recourbe sur le bras droit et se termine sur une bandelette qui suit le bord externe du triceps. Dans le triceps noyau osseux mobile, gros comme une noisette. L'ankylose de l'articulation scapulo-humérale est complète ; le bras se remue en masse avec l'omoplate. Avant-bras et main droite normaux sauf la difformité congénitale du pouce analogue à celle du côté opposé. Lame osseuse dans la région lombaire, plus large à gauche qu'à droite ; elle suit le fascia lombo-dorsal, se réunit en haut à la tubérosité avoisinant l'angle inférieur de l'omoplate et se termine en bas, tout près de l'os iliaque, en un appendice bifurqué. Muscles de la région lombaire, muscles fessiers et abdominaux intacts. Sur le prolongement de la ligne axillaire antérieure, sur la 9e côte droite, existe une exostose pointue. La respiration est en grande partie abdominale. L'agrandissement du thorax dans l'inspiration est de 1 cent. 1/2 à 2 1/2. Plusieurs exostoses dans l'os iliaque droit

une bandelette osseuse large dans le muscle tenseur du fascia lata ; au bord interne du muscle couturier une plus petite. Rotation et abduction de la cuisse droite normales ; la flexion sur le tronc arrive jusqu'à 80°. La jambe droite se fléchit sur la cuisse de 50°. La motilité de l'articulation de la hanche est manifestement entravée par une arcade osseuse du muscle couturier venant se terminer par une pointe arrondie un peu au-dessous de la mi-cuisse ; cette arcade abolit l'extension et limite l'abduction. Les jambes et les pieds sont normaux, sauf une difformité du gros orteil semblable à celle du pouce. Les gros orteils, déjetés en dehors, semblent raccourcis, et sans mouvements au niveau de l'articulation phalangienne. On ne sait pas si c'est par ankylose ou par absence d'une phalange.

Organes internes normaux ; digestion bonne. L'urine ne contient aucun principe anormal ; il y a une diminution des phosphates et des carbonates d'un dixième.

Obs. XXI. — Kuemmel, XIIe congrès allemand de chirurgie. — Présentation d'un cas de myosite ossifiante progressive. *Archives de Langenbeck*, 1883, t. XXIX, 615-629.

Hugo Rudolph, 13 ans, né le 24 avril 1870 à Hambourg. Dans la famille pas de cas semblable. 14 jours après la naissance, sa gouvernante avait déjà remarqué une difformité de la colonne vertébrale et du dos ainsi qu'une diminution dans la motilité des deux bras, de sorte que leur abduction était très diminuée. Dans la 2e année, apparition, sans cause connue, sur le dos, de tuméfactions plus ou moins grosses, fluctuantes, semblant contenir du pus ; elles diminuèrent de plus en plus d'épaisseur et finalement apparurent sous forme d'exostoses osseuses (Fig. 5 et 6).

A 6 ans, scarlatine.

A 12 ans, à la fin de juillet 1882, apparition d'une ankylose du genou gauche, sans douleur et sans empêcher le malade de marcher.

En 1882, le malade est dans un état excellent au point de vue des fonctions végétatives.

Végétations adénoïdes dans le pharynx nasal, bouche normale, organes abdominaux et thoraciques normaux. Urine normale.

Tête penchée en avant et un peu à droite ; la partie supérieure du corps est voûtée ; les bras s'éloignent très peu du thorax. Cicatrice sur le front due à une chute.

Exostose sur le côté gauche de l'occipital émettant, à sa droite, une bandelette osseuse de cinq centimètres qui va se perdre dans le pariétal.

Les mouvements de la tête, l'extension et la rotation sont très limités. Les muscles de la mimique et l'articulation des maxillaires sont absolument libres. L'écartement des mâchoires, la mastication et la déglutition sont normaux. Le plancher buccal est transformé en une masse dure, calleuse dans laquelle se trouvent enfermés l'os hyoïde et le cartilage thyroïde, de telle sorte que la partie antérieure du cricoïde et les trois anneaux de la trachée sous-jacents seuls restent accessibles. Transformation en travées fibreuses des sterno-

mastoïdiens ; le droit offre une tension moyenne dans sa portion sternale ; le gauche une forte tension dans ses deux portions. Tension et transformation fibreuse également des sterno-hyoïdiens. Incurvation de la colonne cervicale en avant, elle semble transformée en une seule masse. A côté de l'apophyse épineuse de la 5e vertèbre cervicale gauche se trouve une petite saillie osseuse d'apparence mobile. Epaississement notable du ligament de la nuque. Déformation notable du thorax dans son ensemble. Dépression du sternum par suite de l'incurvation des cartilages costaux près de leur insertion aux côtes. La

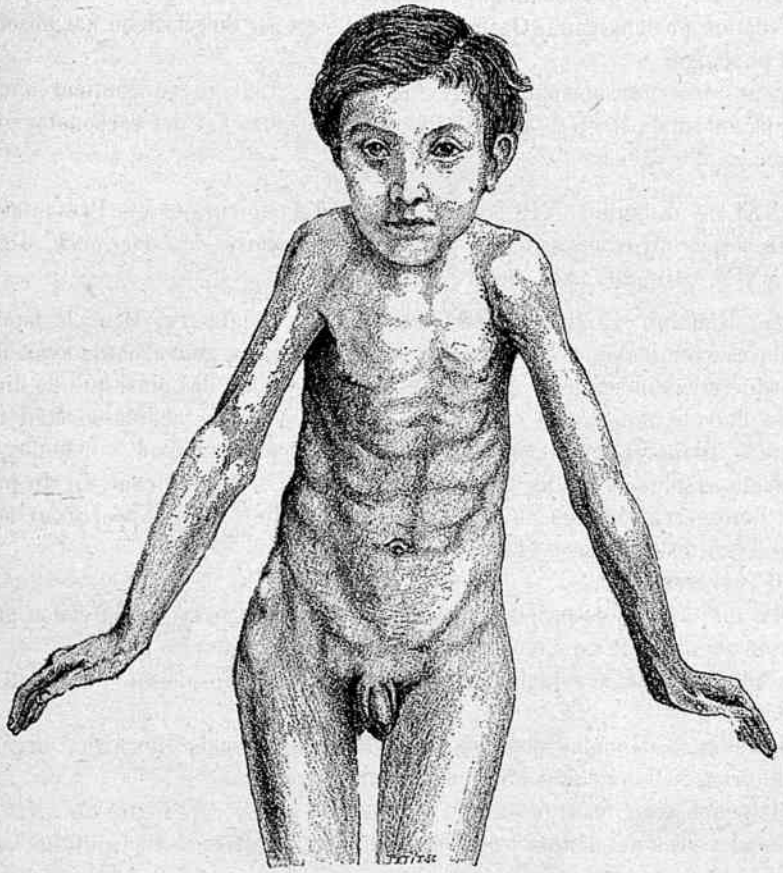

Fig. 5. — Myosite ossifiante progressive (Cas de Kuemmel)

moitié droite du thorax proémine sur le sternum plus que la gauche. Les grands pectoraux offrent des bandelettes osseuses, qui, parties de la deuxième côte, vont au bras ; elles croisent la direction des fibres musculaires. Au-dessous, le bord inférieur du grand pectoral se montre tendu comme une corde. Atrophie de la portion sternale du grand pectoral sans ossifications ou épaississements. Respiration surtout abdominale. Elargissement du thorax dans les plus grandes inspirations au niveau des mamelons de 2 centimètres et demi ; à la hauteur de l'appendice xiphoïde, 3 centimètres. Abduction des bras possible jusqu'à

40°. Rotation libre. Projection en avant et en arrière minime par suite de l'ossification des parois antérieure et postérieure de l'aisselle. Relâchement du biceps et du triceps brachiaux. Bandelette osseuse correspondant au coraco-brachial droit ; elle semble s'être réunie avec celle qui va du grand pectoral au bras. A la hauteur de la petite tubérosité se voit une protubérance comme un œuf de poule. La portion acromiale du deltoïde est un peu raide. Les articulations du coude, des avant-bras et des mains sont normales. Ankylose de l'arti-

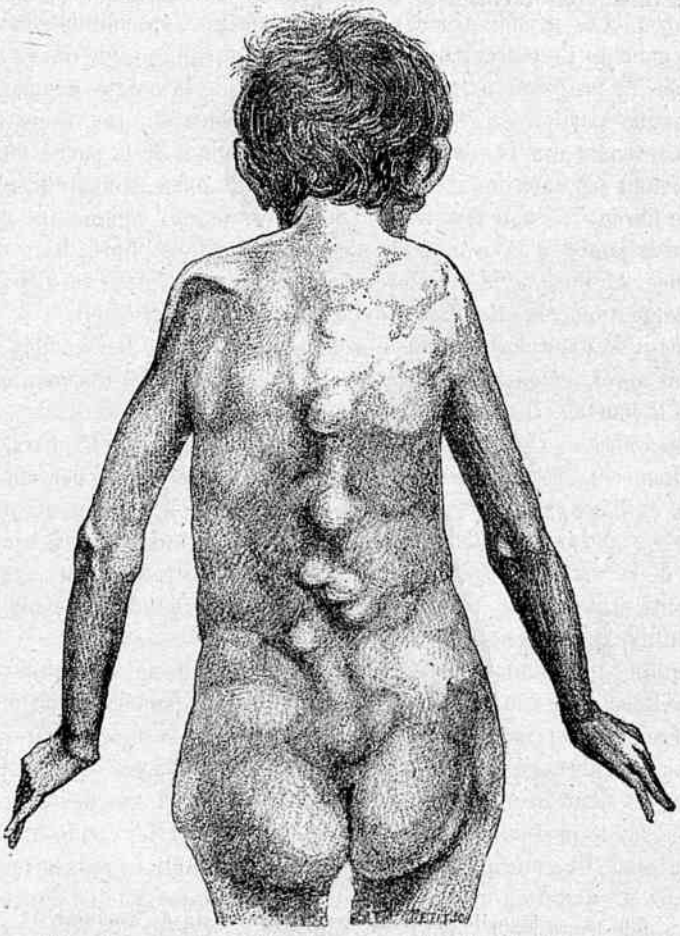

Fig. 6.— Myosite ossifiante progressive (Cas de Kuemmel).

culation phalangienne des deux pouces. On constate une bandelette fibreuse sur la partie inférieure du droit antérieur de l'abdomen droit et une bandelette osseuse va de l'épine iliaque antérieure et supérieure à l'ombilic. La narcose fait constater la transformation du psoas en deux masses dures. Scoliose droite de la colonne dorsale et gauche de la colonne lombaire. A partir de la 7e vertèbre dorsale, les apophyses épineuses et les ligaments susépineux sont transformés en une masse osseuse. L'apophyse épineuse de la 7e dorsale, épaisse

comme un œuf de poule, réapparaît en forme de sablier; plus bas, au niveau des apophyses des 11e et 12e dorsales, elle envoie deux branches osseuses ; plus bas encore, au niveau des 3e et 4e lombaires, ces deux branches vont en bas et en dehors jusqu'à la crête iliaque. Des bandes osseuses suivent la direction des fibres du trapèze dans la paroi postérieure du thorax, elles se prolongent jusqu'à l'humérus gauche. Mobilité de l'omoplate diminuée, tubérosité comme une noisette sur le bord externe de l'omoplate droite. Le bassin osseux et sa musculature externe sont normaux. Flexion des cuisses dans un angle de 140° environ. Les grands trochanters, très élargis, proéminent beaucoup, surtout le gauche. Le tenseur du fascia lata droit est plus raide que le gauche. Les muscles de la région externe et postérieure de la cuisse gauche, avant tout la longue portion du biceps, sont transformés en une tumeur dure, fibreuse, contenant une bandelette osseuse. Les tendons de la partie interne du genou, surtout les demi-tendineux et demi-membraneux, sont transformés en une masse fibreuse; à côté des tendons,nn noyau osseux comme une noisette. Flexion de la jambe d'environ 150°. Le genou droit est libre. Rien dans les deux jambes. Absence de la première phalange des gros orteils des deux côtés ; leur phalange unguéale atteint la première phalange du 2e orteil.

Traitement de l'ankylose du genou et de la hanche par l'extension, résultat : 5 mois après, extension complète de la jambe gauche et disparition de la flexion de la hanche. Depuis le malade marche facilement.

Le 18 *décembre*.— Opération des végétations adénoïdes. Le 15 mars, on enlève une lame osseuse de sept centimètres et demi insérée un peu en dedans de la ligne axillaire, sur la 4e côte. Elle était réunie à la portion acromiale de la clavicule et permit une abduction plus grande. Depuis 8 jours, tendance à la flexion de la jambe gauche ; on y trouve une infiltration plus grande du creux poplité et un œdème très modéré de la jambe gauche. Le malade n'a jamais éprouvé de douleurs.

Diminution de l'excitation faradique dans les muscles atrophiés, fibreux ou ossifiés.Réaction normale des muscles des membres supérieurs et inférieurs avec de légères exceptions. L'excitation faradique sur la branche frontale du facial et sur les nerfs cubitaux donne des résultats normaux. Diminution manifeste sur les deux nerfs accessoires. Un fort courant donne des contractions énergiques sur le nerf cubital ; les muscles trapèzes et les cléido-mastoïdiens ne donnent rien. Un courant très fort donne des contractions plus fortes à droite qu'à gauche. L'excitation faradique directe du sterno-mastoïdien gauche et du trapèze semble diminuée ; à droite les muscles réagissent mieux à l'excitation directe. Le deltoïde gauche se contracte difficilement ; la contraction se montre avec un courant très fort. A peine une diminution faradique dans le deltoïde droit. Diminution notable dans les grands dentelés, les grands pectoraux à l'excitation faradique directe. Les muscles accessibles du dos, rhomboïdes et grand dorsaux,donnent une très petite contraction faradique. Le sacro-lombaire réagit bien. Les muscles de la région interne et postérieure de la uisse gauche montrent une diminution notable de l'excitation faradique. Les

troncs nerveux des sciatiques poplités interne et externe donnent une excitation normale. Idem pour la musculature des jambes avec une excitation directe.

Obs. XXII.— Cas de Uhde, in thèse de Pinter, 1883 (1).

N. de B..., 16 ans. Rien dans les antécédents héréditaires. A toujours vécu dans de bonnes conditions. Dans son enfance, il a eu quelques noyaux à la tête qui disparurent sans laisser de trace. Vers 1872, tuméfactions aux deux côtés des vertèbres 7e cervicale et 1re dorsale, dans les parties molles; elles ont laissé, à leur suite, une ossification au niveau de l'insertion des rhomboïdes. Bientôt après, ossification du grand ligament vertical. En 1874, des ossifications se sont montrées à la partie inférieure des muscles sterno-mastoïdiens, dans les rhomboïdes ; en 1875, dans les muscles de l'épaule, et, particulièrement, dans les muscles sous-épineux.

Fracture de l'avant-bras droit en tombant d'une hauteur de deux pieds, guérison sans déplacement et avec un cal très petit. Ultérieurement, petit à petit, tantôt à la partie supérieure du dos, tantôt à la partie inférieure, apparurent des tubercules osseux dans tous les muscles de la poitrine, aux dentelés, aux trapèzes, aux muscles extenseurs larges du dos en général, aux deltoïdes, aux sus-épineux ; en 1882, dans les masséters ; en 1883, dans les muscles de la cuisse.

Les noyaux osseux sont ronds, coniques, pointus, tranchants, recouverts de peau saine, au début un peu mobiles dans les parties molles, plus tard immobiles s'ils se réunissent aux os. Ils sont presque symétriquement situés et réunis l'un à l'autre dans deux endroits du dos par des bandelettes transversales. Le ligament de la nuque s'est transformé, avec le temps, en une saillie bosselée, épaisse de plusieurs millimètres, large de 7 centimètres. L'ossification débute dans le muscle par une tuméfaction pâteuse dans les tissus mous sus-jacents sans modification de la peau à son niveau ; la tuméfaction est un peu sensible et laisse après elle un noyau osseux dans les muscles. Ainsi, dans l'ossification des masséters, il s'est montré d'abord une tuméfaction qui fut considérée comme des oreillons par le vulgaire, elle a laissé à sa suite des noyaux petits et ronds.

Le malade est bien développé, intelligent, avec des organes des sens parfaits. Tête et épaules penchées en avant, aussi la démarche est-elle rapide ; ankylose des épaules, Mouvements de l'avant-bras limités. Atrophie des muscles chargés de noyaux osseux. A peine peut-on découvrir trace du cal dans la fracture de l'avant-bras droit.

N. de B... est né avec un raccourcissement des deux gros orteils dépendant de l'absence de la première phalange ; il offre en outre une ankylose de l'arti-

(1) Nous devons la thèse de Pinter à l'obligeance de M. le Pr Gerhardt, de Berlin et nous le prions d'agréer nos remerciements ; tous nos remerciements également à M. le doyen de la faculté de Bâle, au professeur Rosenstein, de Leyde, aux Drs Higier, de Warsovie et Burgerhout, de Rotterdam.

culation phalangienne des deux pouces. Aucun élément anormal dans les sécrétions. *Traitement* : médication iodée intus et extra.

Obs. XXIII.— Krause, in thèse de Pinter, 1883.

Marie B..., née en 1872. Père graveleux. Bientôt après la naissance,on remarqua sur le cuir chevelu des tuméfactions à base large qui furent prises pour des multiples céphalœmatomes. Elles disparurent sans laisser de trace après quelques mois. A 4 ans, apparition avec un léger mouvement fébrile, d'une tuméfaction correspondant à la région du muscle trapèze et aux muscles sous-jacents ; elle gagna en surface, puis diminua d'étendue en quelques semaines ; il resta à sa suite une induration des parties atteintes qui fixa l'omoplate gauche au tronc. Peu de temps après, le même processus se montra à la région correspondante du côté droit ; les sus et sous-épineux et la partie postérieure du deltoïde furent atteints. A 7 ans, scarlatine avec œdème,sans albuminurie. Plus tard, même processus dans le grand dorsal gauche, le biceps brachial gauche, les intercostaux,dans toute leur étendue,et quelques languettes du grand dentelé. En 1881, atteinte des mylo-hyoïdiens, génio-hyoïdiens et ventre antérieur du digastrique ; partout, le processus laissa à sa suite la dureté du bois,et au thorax, une exostose pointue à base large. Depuis un an, la rotation en dehors de la cuisse gauche est gênée sans que l'on puisse sentir une induration des muscles accessibles, seul, le tenseur du fascia lata est un peu induré.

A 11 ans, M. B... a une taille de 138 centimètres ; tour de taille, au niveau des mamelles, 62 centimètres. Teint pâle. La peau qui recouvre les ossifications semble moins riche en pannicule adipeux. Rien dans les organes internes.

Maintien affaissé, épaule gauche un peu plus haute que la droite, légère cyphose de la colonne lombaire, légère scoliose à droite. Raideur absolue de l'épaule gauche, atrophie complète du deltoïde ; le biceps gauche est transformé en une corde osseuse qui fixe l'articulation du coude dans une légère flexion. Sur l'angle supérieur et interne de l'omoplate,se voit une pointe osseuse à base large ; deux autres semblables, mais plus grosses, existent sous l'angle inférieur de l'omoplate droite ; à gauche, deux exostoses pointues, sur le côté et un peu au-dessous de l'angle inférieur de l'omoplate ; les côtes, depuis la 5e jusqu'à la 8e, sont recourbées, comme aplaties d'avant en arrière. Sur la face antérieure du thorax, quelques exostoses aplaties. La musculature des régions citées a la consistance de l'os, le grand dorsal gauche notamment, se montre comme une lame osseuse colossale. Tandis que les côtes supérieures offrent une assez ample excursion respiratoire, comme on le voit par la voussure du creux sous-claviculaire ; les inférieures, au contraire, représentent une paroi rigide; malgré cela, la malade n'a jamais été dyspnéique.

Les battements du cœur ne sont pas accélérés. Les réactions électriques n'ont pas été recherchées.

Malgré le traitement, l'affection continua son cours.

Obs. XXIV. — Pinter, in thèse de Wurzburg, 1883.

Abert Margaretha, 20 ans, facteur des postes.

Pas d'affection semblable dans la famille.

A 4 ans, abcès à la nuque. Bientôt après apparition d'indurations au dos et une gêne notable dans les mouvements des épaules. A l'école, elle était obligée de se tenir debout pour écrire.

A 12 ans, abcès de la jambe droite qui suppura pendant 3 mois. Pendant ce temps toutes les articulations avaient perdu de leur motilité : ankylose des articulations du coude dans un angle de 130°, raideur de la nuque et du dos, gêne notable dans les mouvements de la mâchoire, d'où troubles de la parole.

Plus tard raideur du genou droit ; la jambe droite semblait aussi plus courte que la gauche.

En 1881, abcès à la jambe gauche. En 1882, aggravation de l'état de la malade : la jambe gauche devenait extrêmement raide, les avant-bras étaient fixés dans la position qu'ils occupent actuellement.

Première apparition des règles en 1882 ; maux de tête depuis quatre ans.

Le 14 *janvier* 1882. — Taille 149 centimètres de hauteur, 36 kilogr., très pâle. Tête fixée à droite, en bas et en dehors. Muscles de la mimique normaux. Pupilles inégales, la gauche plus étroite que la droite, légère exophtalmie à droite. Ecartement des mâchoires, un demi-centimètre. L'os zygomatique et l'apophyse zygomatique des mâchoires supérieures sont saillants, épaissis. Exostose comme une noix sur l'angle de la mâchoire inférieure. Nul mouvement dans la mâchoire inférieure par suite de l'ossification des temporaux et des masséters. Les sterno-mastoïdiens font une saillie comme une corde fibreuse. Les muscles profonds du cou et de la région hyoïdienne sont durs, mais sans noyaux osseux. Le côté gauche du thorax semble bosselé, le droit est aplati, creux ; le sternum est enfoncé. Circonférence du thorax à la hauteur de la 3e côte, 64 centimètres (30 à droite, 34 à gauche). Arrêt de développement des mamelles. Le thorax est immobile dans les grandes inspirations par suite de l'ossification des grands pectoraux, on constate seulement une très légère expansion dans la moitié droite du thorax. Dilatation du thorax dans les grandes inspirations, au niveau de la 3e côte, un demi-centimètre; au niveau de l'appendice xiphoïde, 1 centimètre. Respiration presque entièrement abdominale, légèrement accélérée, 24 respirations à la minute. Les parois des creux axillaires sont ossifiées.

Exostose comme une cerise sur le bord supérieur de la 10e côte gauche. Ossification des trapèzes au cou. Ossification du ligament cervical se divisant au niveau de la 7e cervicale en deux branches, l'une allant horizontalement en dehors, l'autre en bas et en dehors. On voit deux saillies osseuses des deux côtes des 9e et 10e vertèbres dorsales ; la gauche envoie une ramification vers l'angle inférieur de l'omoplate, une autre en bas, vers l'os iliaque et la colonne lombaire ; elle-même va se jeter sur la lame qui correspond au trapèze grand dorsal et grand dentelé. La branche inférieure envoie à la hauteur de la

3e lombaire, en dedans, une ramification qui se subdivise en rameaux allant sur l'os iliaque droit, le sacrum et les saillies osseuses indiquées.

Scoliose dorsale à convexité gauche ; immobilité absolue de la colonne vertébrale. Epaules attirées en haut et en avant, épaule droite plus haute que la gauche. Immobilité absolue des omoplates.

Ossification des sus et sous-épineux. Les bras, fléchis à 130°, 140°, sont fixés dans une légère abduction. Bras gauche attiré un peu en arrière et dans une adduction plus grande que le droit. Différence d'un centimètre dans la circonférence des deux bras. Des stalactites osseuses, parties de l'humérus, suivent le trajet du biceps, coraco-brachial, brachial antérieur, triceps et les insertions des muscles grands dorsaux, grands ronds et grands pectoraux.

Atrophie du deltoïde. Avant-bras en flexion et en pronation, mains croisées ; mouvements des avant-bras très limités ; l'extension de l'avant-bras droit atteint 130°, 180°. Au niveau de l'articulation métacarpo-phalangienne du pouce, il existe un noyau osseux sur le tendon du long extenseur propre du pouce.

Mouvements de l'avant-bras gauche plus limités dans les articulations humérale et radio-carpienne. L'extension atteint 140°, 170°. Une expansion osseuse, partie de l'épitrochlée, suit le trajet du rond pronateur et du palmaire grêle. Dans le grand palmaire et le cubital antérieur on voit une lame osseuse, mobile. Mouvements de la main gauche plus limités que ceux de la droite. Muscles des mains et mouvements des doigts normaux. Lame de 3 centimètres, mobile, sur le bord externe de la crête iliaque, près de l'épine iliaque antérieure et supérieure et suivant l'insertion du transverse de l'abdomen. Ossification des muscles de la région fessière, sauf les grands fessiers qui sont atrophiés.

Ankylose de la cuisse droite en adduction et rotation interne très accusée. Rotule droite plus élevée que la gauche. Ossification des insertions musculaires à la tubérosité ischiatique, à la branche montante de l'ischion et au grand trochanter. Ossification du quadriceps crural, tenseur du fascia lata, couturier, psoas iliaque pectiné, adducteurs ; bandelettes osseuses, mobiles avec les muscles, dans la moitié inférieure du biceps, semi-tendineux et semi-membraneux. Les tendons des droit antérieur et couturier sont durs. Longueur du membre inférieure droit 73 centimètres.

Ankylose de la cuisse gauche, elle est plus épaisse par suite de formations osseuses plus abondantes. Mêmes transformations qu'à la cuisse droite. Les lames des semi-tendineux, semi-membraneux et biceps sont entièrement réunies au fémur. Une lame osseuse, large comme la main, appartenant au droit antérieur de la cuisse, s'élève au-dessus des muscles de la cuisse. Longueur du membre inférieur gauche 75 centimètres.

Ankylose du genou droit dans une légère flexion, épaississement de l'extrémité supérieure du péroné. Pied en valgus équin.

Le gros orteil est plus petit que d'habitude, il atteint la 2e phalange du 2e orteil seulement ; il n'est mobile que dans son articulation avec le métatarse. Même ankylose du genou gauche, même difformité du gros orteil.

Pouls 116 à la minute, plein et fort. Les autres fonctions se font bien. La tachycardie sans autres phénomènes subjectifs reste inexpliquée, Pinter ne croit

pas à l'existence de la maladie de Basedow malgré l'exophtalmie unilatérale. La tachycardie ne tient pas à une lésion du vague car les autres organes fonctionnent bien.

Sensibilité intacte.

Réactions électriques. — Le courant faradique faible donne une contraction dans toutes les parties musculaires, aussi bien dans les muscles respectés que dans les portions des muscles non ossifiées complètement, ce que l'on constate manifestement dans le grand pectoral : celui-ci, quoique ossifié, donne cependant des contractions fibrillaires au contact.

Diminution de la sensibilité électrique ; les courants forts n'occasionnent aucune douleur.

Courant galvanique. C.F.P. avec le moins d'éléments possible ; en augmentant on a C.F.N. ; en augmentant encore on obtient C.O.N et finalement tétanisation en F.N. ; mais on n'a jamais obtenu C.O.P.

Les séances électriques furent très courtes ; il se produisait bientôt des crampes qui obscurcissaient le résultat, ce qui nous légitimait à croire à une altération marquée de la substance musculaire.

Urines	Densité	Urée	Acide urique	Phosphates
1360 gr. en 24 h.	1014	20,41	0,34	2,20
1570 »	1010	19,31	0,235	2,19 ; NaCl. 11,30
1570 »	1011 ; créatinine 0,2779 ; Ca0,0,672 ; indican.			

En résumé diminution de tous les éléments de l'urine sauf pour le NaCl ; diminution très marquée de l'acide urique, de la créatinine et des phosphates. Sécrétion normale de l'urée. Diminution très considérable des phosphates terreux jusqu'à un dixième de la normale, et de magnésie jusqu'à un sixième.

L'indican semble être augmenté.

Sommeil excellent malgré l'absence probable d'acide lactique, température normale en dehors des 4 jours de fièvre.

Une seule fois, pendant un jour, on a constaté une hyperhydrose de la moitié droite de la tête et de la face, alors que l'autre moitié restait sèche ; en même temps rougeur et chaleur de la joue correspondante, douleur au côté gauche du cou, pas de myosis. Ces symptômes, sauf l'absence de myosis, feraient admettre une paralysie du sympathique.

Respiration accélérée, 24 à 28 à la minute.

20 *juin.* — Impossibilité absolue de remuer la mâchoire, même latéralement de deux millimètres. Dans la musculature abdominale, travée fibreuse horizontale, épaisse comme une plume d'oie, avec des noyaux osseux comme des fèves, elle est située au-dessous de celle constatée, en janvier, sur l'os iliaque.

Obs. XXV. — Kohts, *Jahrb. f. Kinderh.*, 1884.

Joseph Waker, 23 ans.

Rien à signaler dans les antécédents héréditaires. Début de l'affection dans la première année de la vie. A partir de l'âge de 9 ans, le malade cessa de pouvoir marcher, le membre inférieur droit était fixé dans l'extension, le gauche fléchi au genou, s'appuyait sur la jambe droite.

Pneumonie et scarlatine avec néphrite à 14 ans.

En 1882, la tête et le corps sont penchés en avant et un peu vers la droite. Contracture des sterno-mastoïdiens et des muscles de la nuque à droite. Abolition presque complète des mouvements de la tête. Ankylose de la colonne vertébrale et raideur des extrémités inférieures ; on peut soulever le malade comme une planche.

Le front est proéminent à droite. Muscles de la mimique normaux. Mouvements des lèvres, des yeux et de la langue normaux. Ankylose de la mâchoire inférieure des deux côtés, il peut ouvrir la bouche de 2 à 3 millimètres ; mouvements de diduction de 1 à 2 millimètres Ossification des masséters et probablement des ptérygoïdiens. Sur la mâchoire inférieure, au niveau du bord externe du mylo-hyoïdien, se voit une exostose de 2 centimètres qui suit le trajet des fibres musculaires. Epaississement probable du maxillaire inférieur.

Le ligament de la nuque, les splénius et les trapèzes, renferment des noyaux osseux.

Le thorax est immobile dans la respiration, celle-ci est abdominale ; ankylose complète des deux épaules. Apophyses coracoïdes en forme d'aile d'oiseau. Les clavicules offrent des exostoses de leur face inférieure. Sous les pectoraux atrophiés, on constate des exostoses qui semblent partir des côtes et de l'humérus. Des lames osseuses suivent le trajet de ces muscles. Le bord inférieur des pectoraux est ossifié jusqu'à son insertion à l'humérus. Le grand pectoral gauche présente une exostose au niveau de la 2e côte, le droit au niveau de la 3e. Les espaces intercostaux, surtout les 5e, 6e et 7e, sont durs.

Les bras sont serrés contre le tronc, atrophiés. Atrophie également des deltoïdes. Ossification des coraco-brachiaux. Le brachial antérieur gauche possède, dans sa partie supérieure, une pointe osseuse qui se perd dans le muscle. Masse osseuse sur l'articulation du coude qui descend jusqu'à l'avant-bras. Ankylose des coudes à angle aigu. Sur le tronc, là où le bras appuie, on voit une exostose de 2 centimètres sur 1 1/2 de hauteur. Ossification des muscles qui partent de l'épitrochlée droite se terminant en pointe au milieu de l'avant-bras.

Immédiatement au-dessous de l'épicondyle, on trouve une saillie plus grande à contours mal limités, de consistance pâteuse, douloureuse au moindre attouchement et recouverte d'une peau saine, légèrement chaude. Kohts ajoute que dans l'observation prise en juin 1883, un an auparavant, des ossifications se trouvaient à cette place.

Bassin penché vers la gauche ; ankylose des hanches. La jambe gauche est dans l'extension, l'adduction et la rotation interne. Légère flexion de la jambe droite subluxée avec ankylose complète du genou. Pied en varus équin. Pointe osseuse à la partie supérieure du tenseur du fascia lata gauche. A la partie postérieure de la cuisse droite, dans le tendon du biceps, on trouve un noyau de 3 cent. 1/2. Tubérosités osseuses sur la face postérieure du tibia.

Scoliose de la colonne vertébrale, épaississement des apophyses épineuses et transverses ; ankylose des articulations vertébrales ; ossification des muscles des gouttières vertébrales. Large expansion osseuse allant vers l'angle de l'omoplate droite. De la 11e côte part une bandelette osseuse dans l'épaisseur

du grand oblique, elle se prolonge jusqu'à l'épine iliaque antérieure et supérieure. Ossification des fessiers et de la surface d'insertion du carré crural.

En 1882, le malade se plaint de douleurs à la nuque, au bras et à l'avant-bras ; en examinant ces régions, on y trouve des gonflements diffus, rouges, douloureux, œdémateux. Ces tumeurs disparaissent par l'incision, en 3 ou 5 jours, sans laisser de trace. Une seule fois,on constata, huit mois après l'apparition des premières douleurs, un noyau osseux à la partie supérieure et externe de l'avant-bras gauche.

Obs. XXVI. — Reidhaar, Thèse de Bâle, 1885.

Gouttfried Schneebeli, Suisse, 18 ans et demi, comptable. Bien portant jusqu'à l'âge de 3 ans.

Père âgé de 69 ans, bien portant.

Mère âgée de 54 ans, atteinte de carcinome gastrique.

Grand-père paternel rhumatisant, mort à 79 ans; grand'mère à 78 ans d'une affection pulmonaire.

Grand-père maternel rhumatisant avec raideurs digitales, mort d'apoplexie, à 60 ans.

Un neveu mort à 40 ans d'épilepsie.

Grand'mère morte à 61 ans de pneumonie.

Un frère a eu des attaques épileptiformes pendant un an, à l'âge de 6 ans, à la suite d'une grande frayeur.

Un autre est resté aveugle de l'œil gauche à la suite d'une ophtalmie.

Notre malade, lui-même, aurait eu, à l'âge de trois ans, une méningite qui aurait duré trois mois. Depuis,il n'a jamais repris toutes ses forces, il tombait en sautant plus souvent que tous ses camarades.

A l'âge de 5 ans, on remarqua des excroissances à la partie interne des genoux ; à 6, tension des sterno-mastoïdiens. Bientôt après apparition à la nuque d'une tumeur molle, douloureuse, qui laissa à sa suite une place indurée et la raideur du cou. Petit à petit des tumeurs semblables se sont montrées au dos et au bras droit sans retentissement sur l'état général ; à 7 ans, atteinte du bras gauche. A 12, le malade eut des attaques épileptiformes qui ont duré 8 jours et furent suivies par des hallucinations de la vue. En hiver 1884-85, tuméfaction très douloureuse du genou droit, elle disparut en laissant une raideur de l'articulation. Presqu'en même temps que la tumeur du genou, se développa une tuméfaction sur la moitié ganche du thorax avec des douleurs intenses et de la dyspnée. Depuis 4 semaines,les adducteurs de la cuisse droite aussi étaient douloureux, de telle sorte que le malade ne pouvait pas marcher. Tous ces phénomènes inflammatoires ont évolué sans fièvre.

Le malade est concentré et timide. Dès sa jeunesse, il avait peu de relations avec les enfants de son âge ; aujourd'hui il est très méfiant.

Etat actuel, 22 avril 1885. — Notre malade offre l'aspect d'un individu dont tout le corps est raide et ossifié. Il donne l'impression de la résignation, de la timidité et de la stupidité (Pl. XXXVI).

Musculature atrophiée en général, et réduite à 0 sur plusieurs points. De

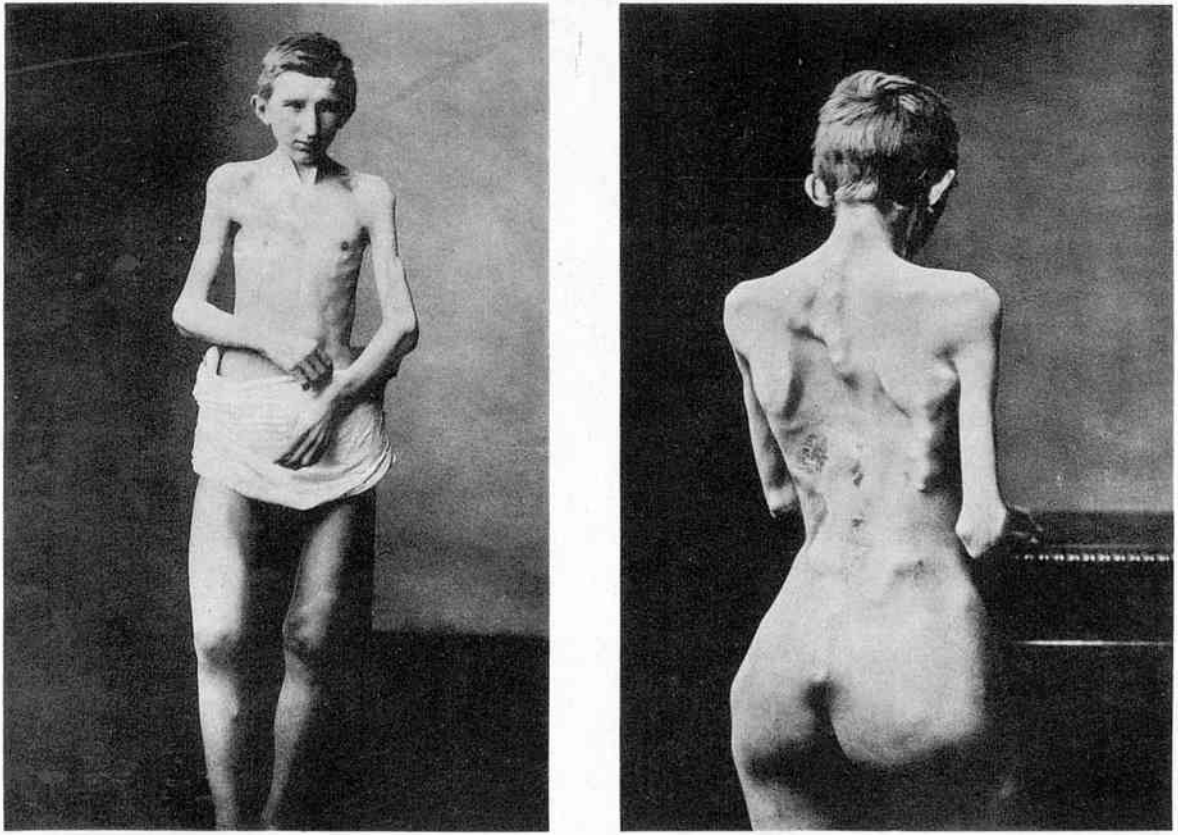

MYOSSITE OSSIFIANTE PROGRESSIVE

(Cas de Reidhaar).

nombreuses saillies irrégulières, bosselées, se voient sur la poitrine et surtout sur le dos. Le corps se tient penché, la marche est très difficile.

La tête est légèrement penchée en avant ; la rotation des deux côtés, surtout à droite, est très diminuée. L'inclinaison en avant et sur les côtés est presque entièrement abolie. Tête ronde, 55 centimètres de circonférence, de structure osseuse normale, sans ossifications. Séborrhée assez abondante. Pupilles de dimensions et de réaction normales. Acuité visuelle normale. L'ouverture de la bouche arrive à 2 centimètres ; la diduction est réduite au minimum. Les muscles masticateurs étant normaux, on doit rapporter ces modifications en partie à l'ankylose des articulations temporo-maxillaires.

Les muscles sterno-mastoïdiens sont comme des cordes tendues ; le droit est légèrement plus long que le gauche. Ossification du ligament de la nuque ; ankylose de la colonne cervicale. Transformation du splénius et du grand complexus en cordes fibreuses.

Atrophie du muscle grand pectoral droit. A droite de la *papille* (?) une masse osseuse comme une noisette ; les cartilages costaux sont garnis de petites exostoses. A la hauteur de la 5e côte, un peu à droite du sternum, on constate un point d'une dureté osseuse, large comme un franc. Atrophie du grand pectoral gauche dans ses parties supérieures, pas d'ossifications encore. Les creux axillaires sont très prononcés, limités en avant par la travée fibreuse du grand pectoral, en arrière par les parties ossifiées du trapèze (1). Circonférence du thorax au niveau de la ligne mamelonnaire, 68 centimètres, la plus grande expansion à l'inspiration est de 1/2 centimètre ; respiration presque entièrement abdominale.

Au dos, de la 8e vertèbre dorsale part verticalement en haut jusqu'à la 4e cervicale, une masse osseuse fixe, avec une large base, et pourvue de plusieurs bosselures. A la hauteur de la 5e vertèbre dorsale, apparaît une lamelle osseuse, qui, sous forme de chapelet, se dirige, arciforme, en haut et en dehors jusqu'à l'épine de l'omoplate gauche. Ankylose de la colonne dorsale légèrement en cypho-scoliose. Les omoplates sont fixées ; atrophie des muscles sus et sous-épineux. Sacrum et coccyx munis de petites exostoses comme des petits pois ; plusieurs saillies comme des noisettes dans les muscles sacro-lombaires.

Le bras droit est fléchi à angle droit ; le coude est éloigné du tronc de 15 centimètres, il peut être placé contre ce dernier ; l'humérus peut être porté en arrière, nullement en avant. La rotation est impossible. Ankylose du coude. Pronation et supination de l'avant-bras normales. Articulation radio-carpienne normale, sauf la flexion limitée à un angle de 45°. Doigts longs et effilés entièrement libres. Sur la grosse tubérosité de l'humérus, se voient trois ossifications comme des pois. Dans le tiers supérieur du bras existe une masse de consistance cartilagineuse superficiellement, légèrementmobile, obliquement dirigée en bas et en avant, large de 1 centimètre et longue de 4, incluse dans la musculature du triceps avec une base large et solide. Atrophie du triceps.

(1) L'auteur veut sans doute parler du grand dorsal, le trapèze ne contribuant pas à former la paroi axillaire postérieure.

Sur le condyle interne de l'humérus,une exostose conique de 1/2 centimètre. Ossification du grand palmaire dans ses parties supérieures ; il donne la sensation en avant d'une corde fibreuse. Circonférence du bras à l'origine du deltoïde 18 cm. 5, au milieu 17 centimètres ; l'avant-bras, au milieu, 18 centimètres.

Bras gauche. — Coude éloigné du tronc de 10 centimètres, fléchi à angle obtus. Mouvements de la main et des doigts normaux. Atrophie des muscles du bras et de la main.Dans le brachial antérieur une masse osseuse sous forme de stylet, longue de 8 centimètres, attirée en haut dans la flexion du coude.

Cuisse droite. — Ankylose de la hanche et du genou en flexion légère. Le talon droit est à la hauteur du gros orteil gauche,il ne touche pas complètement le sol. La cuisse droite semble plus grosse que la gauche. Partie de l'épine iliaque supérieure, une tumeur, douloureuse à la pression, se dirige en bas et en avant, elle est longue de 22 centimètres, large de 6 ; une lame de consistance osseuse, indolore, longue de 17 centimètres, large de 9, se dirige directement en bas. A ces ossifications participent le couturier et le quadriceps. Une exostose pointue,de 1 centimètre sur 3 centimètres de base,à l'union des tiers supérieur et moyen. Muscles plantaires droits gonflés, douloureux et tendus. Mobilité du pied droit moindre que celle de gauche. Circonférence de la cuisse,à droite,44 centimètres,à gauche,34 ; au-dessous de la rotule, à droite, 38 centimètres ; à gauche, 34. Rotules mobiles.

Sensibilité normale ; contractilité faradique dans les muscles les moins atteints (face, abdomen, jambes), existe même avec un courant faible ; elle est abolie dans les muscles ossifiés et dégénérés.

T = 37° ; pouls = 90, normal.

Respiration affaiblie.

Urines. — Ni sucre, ni albumine.

Moyenne de 4 examens d'urine relativement au phosphate de chaux 5 grammes par 24 heures (?).

Obs. XXVII. — Sympson, *Trans. of clin. Soc.*, t. XII, p. 315.
Présentation du 8 janvier 1886.

Alfred Ch., 7 ans. Rougeole à 2 ans.

Père rhumatisant. Grands-parents paternels rhumatisants. Grand-père maternel mort de cancer de la poitrine.

Il y a 15 mois, chute ayant déterminé un gonflement douloureux de l'épaule droite, gonflement qui diminua graduellement ; trois mois après nouveau gonflement sur l'épaule gauche. Vu le 2 mai 1885, les saillies étaient plus grandes, plus élastiques, avec plus de nodosités qu'aujourd'hui. Un mois après, tumeur sur l'ilion droit et sur la 11e côte gauche.

Le 8 *janvier* 1886, on trouve une série de nodosités apparemment situées le long des bords du grand dorsal : une dans le trapèze gauche, un peu au-dessous de l'occiput, une autre dans le trapèze droit, au niveau de la partie moyenne du dos et une troisième dans la fosse sus-épineuse droite.

Dans l'épaisseur du triceps droit, on voit une masse allant du bord postérieur de l'aisselle jusqu'à l'insertion du deltoïde. Une lame osseuse recouvre les muscles élévateurs de la colonne vertébrale, de chaque côté des apophyses épineuses, et rend la station debout impossible.

Ankylose de l'épaule droite ; peu de mouvements dans la gauche. Rien à la partie antérieure du tronc.

Difformité congénitale consistant en un hallux valgus double.

Le 24 *janvier* 1889. — Deux bosses de la grosseur d'une aveline se trouvent maintenant sur l'épine iliaque postérieure et supérieure droite.

7 *août*. — Chute, fracture des deux os de l'avant-bras gauche à l'union des tiers moyen et inférieur.

24. — Formation d'une bosselure de la grosseur d'une noix à l'insertion des grands pectoraux ; le bord antérieur des splénius est tendu et induré. Pas de douleurs.

17 *janvier* 1891. — La fracture est consolidée. Pendant 3 semaines, sensation de tension dans le côté droit de la nuque et douleurs au niveau d'une tumeur de l'aisselle droite. Nouvelle bosse comme une noix à la partie supérieure du sterno-mastoïdien droit. Six nodules dans le grand dorsal gauche, entre l'omoplate et l'épine dorsale.

12 *novembre* 1892. — Il y a huit mois, chute sur la rotule droite et apparition immédiate d'une tuméfaction à sa surface. Depuis 4 mois, raideur et gonflement au-dessus du genou gauche. A ce niveau, on voit une masse dure ayant envahi le droit antérieur et les deux vastes et s'élevant à 4 pouces au-dessous de la rotule. A gauche, tuméfaction semblable au-dessus du creux poplité dans le biceps et le semi-tendineux. Diminution considérable dans les mouvements du genou. Dans l'épaisseur du couturier, un nodule de la grosseur d'une aveline.

Etat général toujours bon, douleurs au niveau des différentes tuméfactions.

(*A suivre*)

LES OPÉRATIONS SUR LA TÊTE

(*Suite*)

PAR **HENRY MEIGE.**

Nous donnons ci-dessous la reproduction d'une gravure ancienne, relative aux « Pierres de tête », qui a déjà fait l'objet d'une étude parue dans le *Janus* (mars-avril 1897).

La scène représente une de ces officines charlatanesques où d'audacieux opérateurs pratiquaient l'extraction de pierres imaginaires, incluses, croyait-on, dans le crâne des individus au cerveau plus ou moins déséquilibré. L'interprétation ne diffère en rien de celle que nous avons donnée autrefois pour les compositions similaires de Van Bosch, P. Brueghel, Van Hemessen, Jan Steen, etc. Tous ces documents artistiques sont des représentations, à la fois réalistes et satiriques, d'une jonglerie chirurgicale qui semble avoir joui d'une grande vogue, du XVe au XVIIe siècle, dans les Pays-Bas.



Un Arracheur de « pierres de tête ». Gravure d'après Th. de Bry (XIVe siècle).

La gravure en question est attribuée à un artiste Liégeois, Théodore de Bry (1528-1598), qui illustra habilement plusieurs ouvrages célèbres en son temps : le *Livre des Emblèmes*, le *Théâtre de la vie humaine*, etc. La légende, à défaut d'autres renseignements, suffirait à expliquer le sens du dessin : « Inutile, dit-elle, d'aller à Anticyre : c'est ici qu'on enlève les taons. » Or, on sait qu'un dicton ancien conseillait d'envoyer les fous à Anticyre, ville de Phocide, où poussait en abondance l'Ellébore, panacée légendaire de la folie. Quant au taon (*œstrum*) c'était l'image de la folie furieuse. Au XVIe siècle, le *taon* était devenu *pierre* ; aujourd'hui, nous disons : *araignée*.

[Dans le précédent fascicule nous avons reproduit un document figuré signalé par le Dr Liétard (de Plombières) représentant une *Opération sur la tête*, dessin à la sanguine sur vélin, attribué à D. Teniers le Jeune. Cette attribution ne semble pas exacte, ainsi que l'a fait observer judicieusement M. le chevalier de Stuers. Le monogramme dont est signé le dessin est celui de Pieter Quast, peintre hollandais, contemporain de Teniers, et imitateur de A. Van Ostade et de Brouwer (H. M.)]

Le gérant : P. Bouchez

UN CAS DE

SPONDYLOSE RHIZOMÉLIQUE

PAR

E. FEINDEL et P. FROUSSARD.

M. P. Marie (1) a décrit sous le nom de *Spondylose Rhizomélique* une affection caractérisée objectivement par la soudure de toutes les pièces du rachis, accompagnée d'une ankylose plus ou moins complète des articulations de la racine des membres.

Le mémoire de M. P. Marie est basé sur six observations : trois personnelles et trois autres appartenant à Kœhler, Beer, Strumpell. Nous apportons, comme contribution à l'étude de cette affection, l'histoire d'un malade déjà présenté par M. Brissaud dans une leçon faite à l'Hôpital St-Antoine (mars 1898); M. P. Marie, qui a vu le malade, a confirmé le diagnostic de Spondylose Rhizomélique.

BIBLIOTHÈQUE DES LA SALPÊTRIÈRE

***

Observation

Duf.. , 27 ans, présente la soudure de toutes les pièces qui constituent le rachis, une ankylose complète de la hanche gauche, une limitation plus ou moins accusée des mouvements qui s'effectuent dans les autres articulations de la racine des membres.

Antécédents. — Père et mère bien portants, non rhumatisants. Duf... n'est pas alcoolique ni syphilitique. Jusqu'en 1894 il n'a eu aucune maladie sérieuse.

Début. — A cette époque, après la période de marches et de manœuvres qui marquèrent la fin de son service militaire, Duf... commença à éprouver des douleurs dans le membre inférieur droit et plus rarement dans le gauche à chaque fois qu'il se mettait en marche. La douleur survenait régulièrement lorsque, après un repos Duf... commençait à marcher ; elle s'accentuait à chaque pas, quand le pied frappait le sol ; puis la marche continuant, la douleur s'atténuait sans toutefois disparaître ; elle cessait complètement au repos. Son siège était la région externe de la cuisse, depuis la partie moyenne jusqu'au trochanter pour le membre inférieur droit ; même localisation à gauche, où les douleurs apparaissaient moins souvent.

(1) Pierre Marie, *Sur la spondylose rhizomélique.* Soc. méd. des Hôpitaux, 11 févr. 1898 et Revue de méd., 10 avril 1898, p. 285.

Ankylose du rachis. — Un an plus tard (1895) les douleurs des cuisses disparurent ; mais tout mouvement provoquait de vives douleurs dans les régions coccygienne, sacrée et lombaire. La flexion du tronc était très pénible. Le coccyx était douloureux au point d'empêcher la position assise sur un siège dur. Toutes les pièces du rachis (sauf celles du cou) se soudèrent les unes aux autres.

Immobilisation du cou et de la cuisse gauche. — En août 1897, en plus des douleurs lombo-sacro-coccygiennes, survinrent des douleurs dans les hanches. Les mouvements du cou, du bras droit, de la cuisse gauche surtout étaient pénibles et s'accompagnaient de craquements. Duf... qui depuis l'apparition de ses « douleurs de reins » avait abandonné le métier de maçon pour une occupation moins fatigante, dut définitivement cesser tout travail. Bientôt les mouvements de la tête devinrent presque impossibles, et ceux de la cuisse gauche extrêmement limités. Les petites jointures restaient saines, sauf l'articulation temporo-maxillaire droite qui devint douloureuse ; l'ouverture de la bouche était limitée ; il y eut, en outre, quelques difficultés de la déglutition. Tous ces phénomènes sont survenus sans fièvre et sans gonflement des articulations.

A la même époque, tandis que le cou s'immobilisait, se montra un torticolis, d'abord intermittent. Il se produisait dans les tentatives de rotation de la tête et s'accompagnait d'un gros craquement. Duf... pouvait remettre sa tête en place en s'aidant des mains ; la correction se faisait brusquement, de même que le torticolis s'était produit, par une sorte de déclanchement et s'accompagnait du même bruit de gros craquement unique. Dans la position du torticolis la tête s'inclinait sur l'épaule droite, la face regardant à gauche. Depuis, la tête s'est immobilisée dans ce léger degré de torticolis.

Toujours à la même époque, tandis que le cou et la cuisse gauche se soudaient, les mouvements des deux bras et de la cuisse droite devenaient un peu limités.

Etat actuel (juin 1898). *Attitude debout* (Pl. XXXVII). — L'ankylose du rachis et de la hanche gauche donnent à Duf... un aspect très particulier et ont entraîné des modifications diverses. La taille de Duf... était à l'époque du tirage au sort de 1 m. 59 ; actuellement elle est de 1,56 quand il se tient debout sur la jambe droite, de 1,53 quand il repose sur la jambe gauche. Ces différences de stature tiennent : 1° à l'ankylose en flexion du rachis, ce qui empêche Duf... de développer toute sa taille ; 2° à l'ankylose en flexion de la cuisse gauche ; la station sur la jambe gauche accentue la flexion du corps en avant ; 3° à l'inclinaison à droite et en bas du bassin, ce qui augmente le raccourcissement apparent de la jambe gauche. Le malade semble donc plus petit qu'autrefois et plus petit encore lorsqu'il se repose sur le pied gauche.

La *station debout* est facile. Dans son ensemble le tronc est penché en avant et incliné à gauche (Pl. XXXVII et XXXVIII, 2). La face regarde en avant et en bas ; les coudes sont un peu écartés du corps. Jamais les pieds ne reposent également sur le sol. Duf... « hanche » toujours d'un côté ou de l'autre. Il se porte ordinairement sur la jambe droite ; dans cette position, le membre inférieur droit est dans la rectitude, la cuisse gauche est maintenue en flexion par

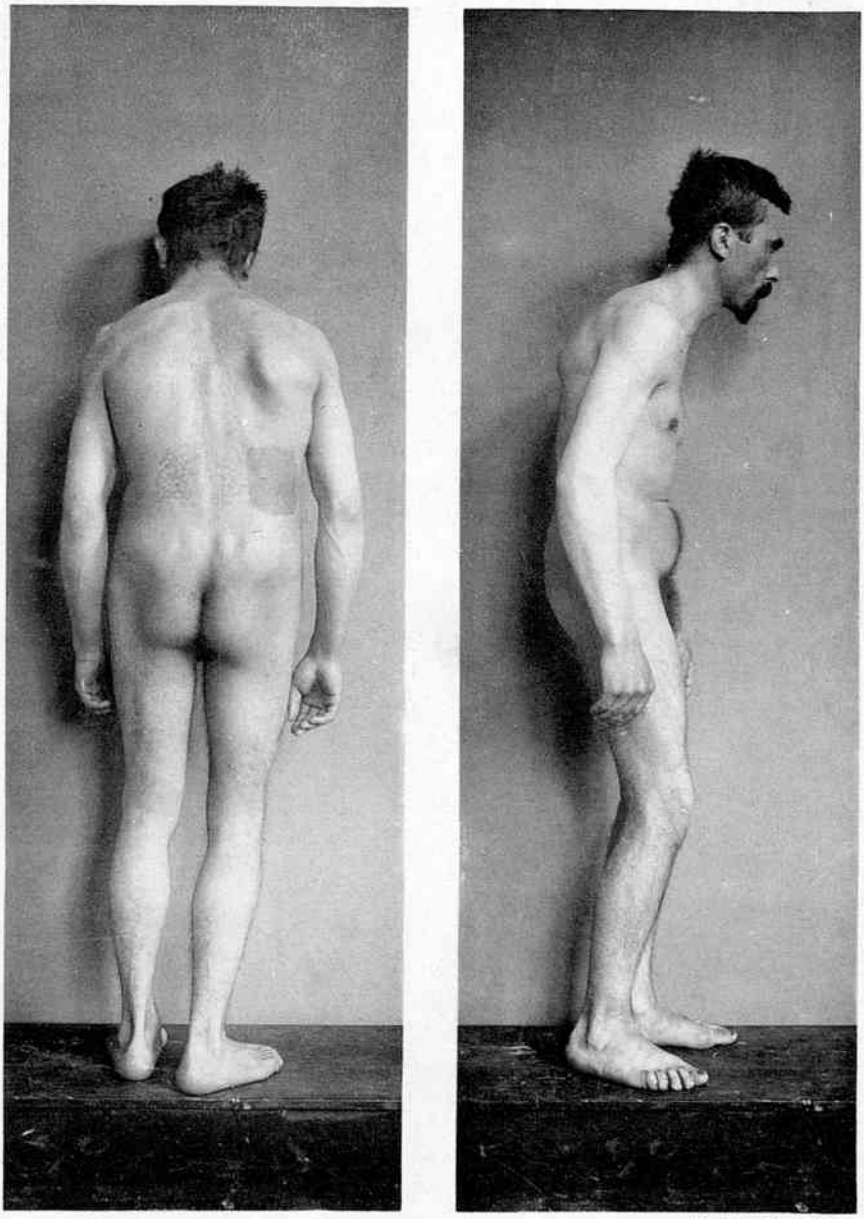

Phototypie Berthaud, Paris.

SPONDYLOSE RHIZOMÉLIQUE

(E. Feindel et P. Froussard)



1



2



3



4



5



6



7



8



9

Phototype nég. P. Froussard. *Photocol. Berthaud.*

SPONDYLOSE RHIZOMÉLIQUE

(E. Feindel et P. Froussard)

Attitudes du malade dans différents mouvements.

l'ankylose, la jambe gauche est légèrement fléchie, le pied gauche touche le sol par la tête des métacarpiens, le talon est en l'air à une hauteur de 0 m. 04 (Pl. XXXVIII, 1). — Si le poids du corps repose à gauche (position douloureuse au bout de peu de temps), le membre gauche, vertical, est dans la rectitude, la jambe est étendue sur la cuisse ankylosée, le corps est davantage penché en avant, et pour empêcher la chute, Duf... met le pied droit en avant du pied gauche (Pl. XXXVIII, 3).

Modifications de l'attitude. — Toute la partie supérieure du corps est penchée en avant. La *tête* est fléchie légèrement, la face regarde en avant et en bas ; elle est un peu inclinée à droite et tournée vers la gauche.

Lorsque le malade repose sur la jambe droite, l'antitragus se trouve sur une verticale passant à 15 millimètres en avant de l'angle de la mâchoire inférieure ; une verticale tangente au front tombe à 28 centimètres en avant du talon droit. Si Duf... repose sur le pied gauche, la verticale passant par l'antitragus tombe à 15 millimètres en arrière de la symphyse mentonnière, et la verticale tangente au front touche le sol à 40 centimètres en avant du talon gauche.

La *tête* est immobilisée sur le cou ; il persiste seulement de légers mouvements de flexion et d'extension (le déplacement du nez ou du menton est de 1 centimètre à peine). Les axes orbitaires se dirigent en avant et en bas. Pour regarder les objets situés à la hauteur de ses yeux, Duf... porte en haut ses globes oculaires. Si le point à voir est plus élevé, Duf... fléchit ses genoux, renverse en arrière son corps tout d'une pièce, et pour argumenter encore l'étendue de sa vision en hauteur, il relève autant que possible ses paupières en contractant ses muscles frontaux. Pour la vision latérale étendue, le corps tourne tout d'une pièce pour venir en aide à la déviation horizontale du globe oculaire.

Le *cou* est fléchi en avant à 45° ; il est en la totalité dirigé de bas en haut et un peu de droite à gauche. Il ne jouit d'aucun mouvement.

Les courbures de la *colonne vertébrale* sont modifiées et dans le plan antéro-postérieur et dans le plan transversal. Dans le plan antéro-postérieur, la tête et le cou sont fléchis sur la partie supérieure de la colonne dorsale ; celle-ci est fléchie sur sa portion inférieure. Vertèbres dorsales inférieures, lombaires et sacrées sont situées dans un même plan vertical. Donc, en allant de bas en haut on a une ligne droite allant jusqu'à la partie moyenne du dos ; la colonne dorsale supérieure forme un segment de circonférence à concavité antérieure ; enfin la colonne cervicale fait une petite courbure à concavité dirigée en haut et en arrière. La courbure lombaire normale a disparu ; en haut ne se détache plus la saillie de la proéminente. En somme *cyphose* supérieure à grand rayon, surmontant le redressement de toute la partie moyenne et inférieure du rachis, et surmontée de la petite courbure du cou (Fig. 1).

Décubitus dorsal. — Pour mieux apprécier les déformations antéro-postérieures du rachis, nous faisons coucher le malade sur une table. Dans ces conditions, un homme normal prend contact avec le plan par la partie postérieure des cuisses, des fesses, des épaules et de la tête. Mais Duf... est formé

de trois segments inflexibles soudés bout à bout ; deux seulement de ces segments, cuisse ou colonne dorso-lombo-sacrée redressée, peuvent prendre à un moment donné contact avec le plan, puisque l'un et l'autre sont des lignes droites ; ils ne pourront toucher la table simultanément ; le segment supérieur, courbe, ne peut coïncider avec le plan de la table. — Nous laissons Duf... se coucher à sa guise : il repose sur la table par son bassin, les portions lombaire et dorsale inférieures de son rachis (segment moyen) ; la tête est maintenue fixe à 16 centimètres au-dessus du plan; la cuisse ankylosée élève le genou de telle sorte que la tête du péroné gauche est à 21 centimètres au-dessus du plan tandis que la tête du péroné droit n'en est distante que de 5 centimètres (Fig. 2).

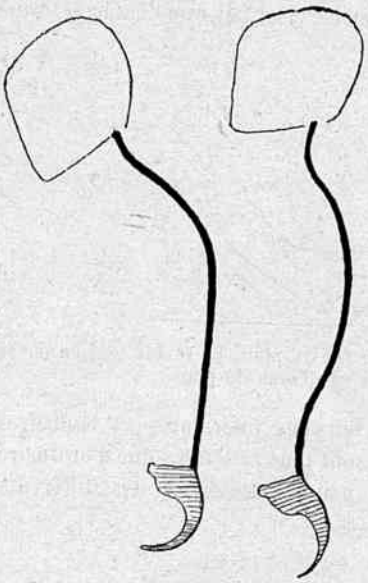

Fig. 1. — A droite, courbures du rachis d'un individu normal dans la station droite. A gauche, courbures du rachis ankylosé de Duf...; les colonnes lombaire et dorsale inférieures sont en ligne droite ; la partie supérieure du rachis est inclinée en avant.

On invite Duf... à faire reposer sa cuisse gauche sur le plan ; il exécute un mouvement de sonnette autour de ses ischions ; la cuisse gauche (segment inférieur) repose sur la table, mais tout le rachis est soulevé ; l'épaule droite est à 27 centimètres au-dessus du plan, la gauche à 26 centimètres, l'extrémité de la face postérieure de la tête est à une hauteur de 36 centimètres. En somme le malade est assis mais non couché sur la table (Fig. 3).



Fig. 2. — Duf... repose sur un plan par son sacrum, ses lombes, et la partie inférieure de son dos. La tête est maintenue à 16 centimètres au-dessus du plan. L'extrémité supérieure du péroné gauche est à 21 centimètres au-dessus du plan.

Si maintenant il veut se coucher sur son ventre, il n'arrive à toucher la table que par les deux extrémités seulement de la colonne osseuse soudée, par le front et le genou ; le corps forme un arc dont le profil de la table est la corde (Fig. 4).

Déformation du rachis dans le sens transversal. — De plus, dans son ensemble, le tronc est incliné à gauche, et il existe un léger degré de *scoliose*. La colonne lombaire montre une première courbure latérale à concavité gauche ;

au-dessus vient une ligne droite qui s'étend jusqu'à la partie moyenne de la région dorsale ; le rachis dorsal supérieur et cervical fait une deuxième courbure à concavité droite (Pl. XXXVIII, 2).

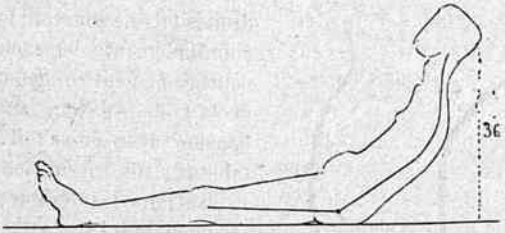

Fig. 3. — Duf... fait reposer sa cuisse gauche sur un plan. Le rachis tout entier est soulevé et la tête est portée à 36 centimètres au-dessus du plan.

Les apophyses épineuses des vertèbres dorsales inférieures et lombaires, ainsi que les épines iliaques postérieures, sont plus saillantes que d'ordinaire. On n'a pas reconnu d'exostoses, sur les points accessibles des différentes régions du rachis.

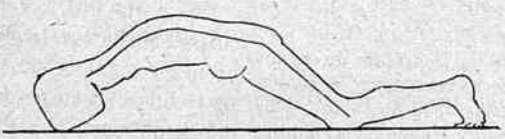

Fig. 4. — Duf... ne peut se coucher sur le ventre ; il ne peut toucher le plan horizontal que par les deux extrémités, tête et genou gauche, de la colonne osseuse constituée par l'ankylose.

Le *thorax* est aplati d'avant en arrière. Le *sternum* a perdu sa forme et sa position normales : la ligne médio-sternale est inclinée en bas et à droite : il y a translation du sternum en entier à droite, de sorte que le côté gauche du thorax est plus étendu que le droit. Dans sa partie supérieure et moyenne le sternum présente une courbure à *concavité antérieure* ; dans sa partie inférieure au contraire, il est légèrement convexe en avant (Fig. 5).

Les *côtes* sont peu saillantes ; elles demeurent à peu près immobiles pendant la respiration qui est presque exclusivement diaphragmatique. Si, dans les grandes inspirations il semble que les côtes s'élèvent, il est facile de se rendre compte, par le palper, que cette apparence est due, en grande partie, aux mouvements des muscles inspirateurs accessoires. La mensuration de la cir-

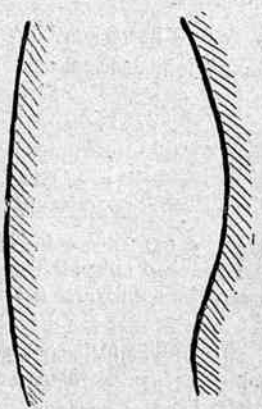

Fig. 5. — A gauche, le sternum convexe en avant d'un individu normal. A droite, le sternum de Duf... concave en avant dans sa partie supérieure, convexe en avant dans sa partie inférieure.

conférence thoracique ne donne que 1 centimètre d'augmentation pour l'inspiration normale, et 2 centimètres pour l'inspiration forcée.

L'*abdomen* est divisé en deux parties par un sillon horizontal passant à 1 centimètre au-dessus de l'ombilic. La partie supérieure est plane. La portion inférieure, globuleuse, fait saillie au-devant du pubis.

Les organes génito-urinaires sont normalement conformés.

Le *bassin* n'a pas sa position normale : il est redressé d'avant en arrière, son bord gauche est relevé, il y a en outre rotation de gauche à droite. Il en résulte que l'épine iliaque antérieure et supérieure gauche est plus élevée et plus en avant que l'épine iliaque antérieure et supérieure droite. La mensuration donne : 225 millimètres pour le diamètre bi-épineux antérieur et supérieur ; 293 millimètres pour le diamètre bi-crête maximum : 180 millimètres pour le diamètre antéro-postérieur (du pubis à l'épine de la première sacrée) ; 74 millimètres pour le diamètre bi-épineux postérieur. Les rapports de ces différents chiffres se rapprochent beaucoup de la normale ; le bassin n'est pas vicié quant à sa forme générale ; il n'y a en particulier pas d'aplatissement d'avant en arrière.

L'exploration du *sacrum* et du *coccyx* par la face postérieure et par la face antérieure (toucher rectal) montre une exagération de la courbure normale du sacrum dans sa partie inférieure. Sa partie supérieure paraît redressée, et sa crête épineuse se continue en ligne droite avec les apophyses épineuses des vertèbres lombaires redressées. Le coccyx est sensiblement plus gros que normalement. Sa rétroflexion est impossible.

Membres inférieurs. — Lorsque le malade est couché, la jambe gauche est plus courte que la droite (élévation du bassin à gauche, ankylose en flexion de la cuisse gauche) ; la distance en ligne droite de l'épine iliaque antérieure et supérieure à la malléole externe est de 0 m. 85 à gauche, de 0 m. 88 à droite.

A la palpation, le grand trochanter gauche est plus volumineux que le droit. La *cuisse gauche* forme avec le bassin un angle de 150° environ. Tous les mouvements spontanés ou provoqués de la cuisse gauche sont impossibles et toute tentative pour les produire est douloureuse. — Les mouvements de l'articulation *coxo-fémorale droite* sont tous possibles, quoique un peu limités ; près de la limite normale, ils deviennent douloureux. — Des craquements apparaissent quelquefois dans la flexion des genoux. Pas de mouvements de latéralité au niveau des genoux. Les articulations tibio-tarsiennes, du tarse, du métatarse et des orteils sont normales.

Membres supérieurs. — Les deux *épaules* sont portées en avant avec inclinaison en avant de leur bord supérieur. La face supérieure des saillies acromiales regarde presque directement en avant. La clavicule droite est plus élevée que la gauche. Le bord supéro-externe du trapèze a plus d'étendue à droite qu'à gauche. En arrière, les deux *omoplates* sont ailées, la droite plus que la gauche (Pl. XXXVIII, 2). Les mouvements des articulations des épaules sont assez étendus, Duf... peut porter ses bras dans toutes les directions, mettre les mains sur sa tête, etc. Mais tandis que le bras gauche peut être élevé

presque verticalement, le *bras droit* ne peut s'élever au-dessus d'un angle de 40° avec l'horizontale (Pl. XXXVIII, 4). Le bras droit peut être porté directement en avant, mais, si ce mouvement est très accentué « ça tire un peu », dit le malade. Le bras droit est amené plus facilement en arrière. Les mouvements du *bras gauche* ne sont que très peu limités. Les mouvements des deux bras s'accompagnent de craquements dans les épaules. Le geste de hausser les épaules plusieurs fois de suite donne lieu à des craquements que l'on perçoit en posant la main entre les deux omoplates. Les mouvements des bras ne causent que peu ou pas de douleur dans les articulations des épaules, mais plutôt une sensation de tiraillement.

Les mouvements des autres articulations du membre supérieur sont absolument normaux. Des *nodosités de Bouchard* existent au médius et à l'annulaire des deux mains. En outre, sur la partie moyenne de la face dorsale des phalangines des deux mêmes doigts, on constate des *exostoses* peu élevées, circulaires, assez larges. Celle qui se trouve sur l'annulaire gauche, la plus grosse des quatre, est douloureuse à la pression.

Atrophie musculaire. Vitiligo. — Avec les déformations du squelette coexistent des particularités diverses consistant surtout en l'atrophie de différents muscles.

Il y a un léger degré d'aplatissement des muscles de la *face*, et une très légère asymétrie du visage, le sillon naso-jugal est un peu moins marqué à gauche qu'à droite. Sur chaque joue, au-dessous de la pommette on voit du *vitiligo* irrégulièrement bordé par de la pigmentation brune.

Au *cou* les sterno-cléido-mastoïdiens sont réduits au chef sternal, lui-même diminué de volume ; le muscle du côté droit est plus petit que celui du côté gauche. Ces muscles se tendent comme des ficelles lorsque le malade s'efforce de tenter la flexion ou la rotation de la tête.

L'atrophie musculaire accentue les déformations du côté du *thorax*. Des deux côtés le grand pectoral est diminué de volume en totalité ; de plus, l'atrophie de sa partie moyenne est complète ; il ne reste de chaque muscle que deux faisceaux : l'un costal supérieur et claviculaire, horizontal, l'autre costal inférieur, ascendant (Pl. XXXVIII, 5).

En arrière le trapèze supérieur est un peu atrophié des deux côtés ; l'étendue du bord supérieur du trapèze du côté droit est plus considérable que celle du bord correspondant du muscle de l'autre côté. Le rhomboïde est atrophié, de même que le grand dentelé qui l'est davantage du côté droit ; les deux angles inférieurs des omoplates sont détachés du thorax, surtout celui de droite. Les deux scapulums, et surtout celui de droite, sont plus mobiles que normalement, et suivent les mouvements du bras. Les sus-épineux et sous-épineux sont normaux.

Membres supérieurs. — La force musculaire est bien conservée dans les membres supérieurs. A gauche le malade porte facilement à bras tendu une chaise tenue horizontalement par le barreau supérieur du dossier. A droite, où les mouvements sont plus limités qu'à gauche, la force est aussi moins bien conservée ; nous avons déjà vu que l'omoplate était davantage ailée et plus mo-

bile dans les mouvements du bras ; en outre le deltoïde droit est plus petit que le gauche ; le biceps droit est plus petit et plus mou que celui de gauche, il se contracte moins énergiquement.

Nous avons déjà noté la forme globuleuse de la partie inférieure de l'*abdomen*. Cette partie inférieure du ventre est très dure, la paroi en est très tendue. Il y a comme une contracture permanente des muscles de la paroi.

La masse *sacro-lombaire* est diminuée de volume, ce qui rend plus saillantes les apophyses épineuses des vertèbres lombaires, et les épines iliaques supérieures et postérieures proéminentes.

Du côté des *membres inférieurs*, les fessiers surtout moyens et petits sont diminués de volume, la fesse gauche est plus petite que la droite. A gauche également la cuisse, et un peu le mollet, paraissent plus petites qu'à droite.

Par moments, on voit des *mouvements fibrillaires* ; ils peuvent siéger sur presque toute la surface du corps.

Etat des réflexes. — Le réflexe *pharyngien* est très fort, si bien que l'on a dû faire usage de la cocaïne pour la recherche des exostoses par le toucher pharyngien. Le réflexe *rotulien* est fort des deux côtés. Le réflexe *abdominal* existe à gauche, n'existe pas à droite. Le réflexe *crémastérien* est faible des deux côtés. Le réflexe du *fascia lata*, le réflexe de *Babinski* n'existent pas.

Pas de *clonus* du pied.

Douleurs. — Lorsque le malade ne fait pas de mouvement, il ne se produit pas de douleur. Ainsi lorsqu'il garde l'immobilité étant couché, assis, ou debout sur la jambe droite il ne souffre pas ; et même s'il marche lentement, à son aise, il ne survient pas de douleur.

Ainsi, pas de douleurs *spontanées*. Mais, la *fatigue* est douloureuse. Celle-ci se produit : si la station debout sur la jambe droite est très prolongée ; au bout de quelques minutes la station debout sur la jambe gauche devient pénible ; la marche ordinaire peut être poursuivie longtemps ; la marche un peu rapide produit vite de la fatigue. La douleur, dans ces différents cas, est la même ; c'est ce que Duf... nomme sa douleur de reins, qui envoie des irradiations fulgurantes dans le membre inférieur gauche.

De même tout *ébranlement* général du corps est douloureux. Ainsi Duf... s'il fait un faux pas, s'il vient, sur son chemin, à heurter une pierre, s'il écrase brusquement sous son pied quelque objet dur (noyau de fruit), s'il marche sur un petit caillou qui fait incliner la semelle de sa galoche (ce qui nécessite quelque effort pour que rien ne soit perdu de l'équilibre), il se produit instantanément la « douleur de reins », qui est très étendue ; elle est lombo-sacro-coccygienne, englobe la hanche gauche, l'aine gauche, et régulièrement irradie le long de la face externe de la cuisse et de la jambe gauche, jusqu'au-dessous du genou. Cette douleur n'est pas superficielle, elle est dans la profondeur, « dans les nerfs », dit Duf... Si la secousse est forte, en même temps se produit une douleur dans la tête.

Si au lieu de venir d'en bas, l'ébranlement vient d'en haut, il y a quelque chose de plus, une douleur du sternum. Ainsi, lorsque Duf.. éternue, un point

limité du sternum, situé au milieu de cet os, est douloureux ; en même temps se produit la « douleur de reins ».

Pour les *tentatives de mouvements volontaires* ou passives portant sur les parties ankylosées de la moitié inférieure du corps, la réaction douloureuse est toujours la même : « la douleur de reins ». Il en est ainsi par exemple, si le malade étant couché, on le soulève quelque peu en portant en haut sa cuisse gauche ankylosée, pour toute tentative de flexion du tronc, etc.

Il n'a pas de douleurs au niveau du rachis dorsal. Dans les grandes inspirations, Duf... ressent une douleur des deux côtés du thorax, sur la partie moyenne des côtes inférieures.

Si l'on tente d'imprimer quelque mouvement à sa tête, ou si Duf... fait agir ses muscles du cou, il se produit une douleur, toujours la même siégeant des deux côtés de l'articulation occipito-atloïdienne et s'irradiant à droite sur une étendue du crâne d'une surface large comme la main.

Les mouvements actifs ou passifs se passant dans les articulations encore mobiles de la racine des membres sont douloureux à leur limite.

Ainsi, la cuisse droite est assez mobile ; le malade la fléchit de telle sorte que le pied soulevé peut être mis sur une chaise (c'est là le maximum possible de la flexion, le pied est plutôt glissé que posé sur le siège) ; mais, à sa période terminale, ce mouvement est douloureux (douleur de l'aine droite).

Les mouvements d'élévation forcée, d'abduction forcée du bras droit, sont peu douloureux ; il y a plutôt une sensation de tiraillement ; pour le bras gauche, à peu près rien.

Les mouvements de ces trois articulations s'accompagnent de craquements. Le mouvement de hausser les épaules s'accompagne de craquements des deux côtés de la racine du cou. Les mouvements des genoux, s'accompagnent quelquefois de craquements. La flexion des genoux, qui semble à première vue entièrement conservée, est cependant un peu limitée : les talons ne peuvent être amenés au contact des fesses.

L'articulation temporo-maxillaire droite n'est pas douloureuse (elle l'a été) ; ses mouvements sont accompagnés de craquements intenses. Actuellement il n'y a plus de douleur de la déglutition.

Les mouvements qui se passent dans les autres articulations ne sont ni gênés, ni douloureux, ni accompagnés de craquements.

Enfin il convient d'ajouter que la fatigue ne survient pas assez rapidement, que les douleurs ne sont ni assez violentes ni assez intenses, pour faire rechercher au malade l'immobilité. Duf... va, vient, toute la journée dans la salle.

Il est bien plus gêné par sa raideur que par ses douleurs.

En somme les douleurs ont des caractères bien tranchés : elles ne sont jamais *spontanées*, ne se produisent qu'à l'occasion de *mouvements*, elles siègent au voisinage de l'articulation correspondante pour les mouvements des segments de la racine des membres non complètement ankylosés.

Tout *ébranlement* de la partie inférieure du corps produit la « douleur de reins » ; tout *ébranlement* de la tête produit la douleur occipito-atloïdienne. Il y a donc pour la localisation de la douleur, des *sièges d'élection*.

La douleur est *profonde*. Elle se produit *instantanément* et disparaît instantanément si l'on cesse de forcer le déplacement. Elle a *des irradiations*.

Au début des « douleurs des reins », alors qu'elles étaient plus vives qu'actuellement, elles avaient les mêmes caractères et en particulier le principal *elles ne se produisaient qu'à l'occasion de mouvements*.

Les *douleurs à la pression* sont différentes des précédentes par leur *localisation*, la *précision* de leurs limites.

Le coccyx, le sacrum, les lombes, le grand trochanter gauche, l'épine iliaque antérieure et supérieure gauche sont sensibles à la pression en des points limités et fixes. La douleur à la pression est surtout vive à l'union du sacrum et des lombes, et un peu au-dessus, de chaque côté, sur une surface large comme la main, allant des dernières côtes à l'os iliaque. De plus, il existe au milieu du sternum un point très douloureux à la pression ; c'est ce même point qui est douloureux lorsque Duf... éternue.

Duf... a encore une sensation particulière, *spontanée* celle-ci et constante, de *constriction*. Cette ceinture à limites peu précises, fait le tour de son corps en serrant ses côtes inférieures.

En dehors des douleurs il n'existe pas d'autres troubles de la sensibilité.

Marche de la maladie. — L'affection a eu trois étapes douloureuses. D'abord la douleur de la jambe droite se portant quelquefois dans la jambe gauche. Aucune ankylose n'a marqué ce début.

Puis vint la « douleur des reins » qui s'accompagna de la soudure de toutes les pièces du bassin et du rachis, jusqu'au cou exclusivement. A ce moment les mouvements de la cuisse gauche provoquaient la « douleur des reins » et pour éviter cette douleur, Duf... immobilisait volontairement sa cuisse gauche dans le degré de flexion qu'elle présente actuellement. Duf... qui ne peut dire si sa colonne vertébrale s'est ankylosée de bas en haut, se rappelle très bien que sa cuisse gauche est devenue complètement immobile seulement alors qu'il était déjà très raide et que son cou devint douloureux, c'est-à-dire dans la troisième étape ; mais de la 2e à la 3e, les mouvements de la cuisse gauche avaient déjà commencé à se limiter.

La troisième étape a été marquée par : les douleurs du cou, les douleurs de l'articulation temporo-maxillaire, la douleur des épaules, quelque douleur à la déglutition ; consécutivement par : l'immobilisation du cou et de la tête, de la cuisse gauche, la limitation des mouvements du bras droit et à un degré plus faible du bras gauche, et par la limitation des mouvements du maxillaire inférieur.

Enfin, la marche de la maladie n'a pas été continuellement progressive.

Les douleurs de la déglutition n'ont duré que peu de temps ; la bouche qui à un moment donné s'ouvrait mal, et avec de la douleur de l'articulation temporo-maxillaire droite, s'ouvre actuellement bien et l'articulation n'est plus douloureuse.

De plus les mouvements du bras droit sont moins limités et bien moins douloureux qu'il y a 3 mois.

Mouvements. — Cette observation peut être complétée par l'étude de quelques mouvements du malade.

Marche. — Duf... peut marcher sans canne ; son pas ordinaire est de 25 centimètres. Avant de décrire sa marche, remarquons encore une fois, que lorsque Duf... repose sur la jambe droite en extension, son genou gauche est toujours en avant du droit, par suite de l'ankylose en flexion de la cuisse sur le bassin. Lorsqu'au contraire, il repose sur le membre gauche, le membre inférieur droit, plus long que le gauche, se porte en arrière, ou en avant, ou se ploie au genou si les deux pieds restent sur la même ligne (position très instable, qui ne peut guère être prise que si les mains ont un appui). Si nous examinons Duf... commençant à marcher en avançant le pied droit, nous voyons que le poids du corps repose à gauche, la jambe droite est portée en avant, Duf... s'appuie sur elle et redresse son corps (Fig. 6, A) ; au mouvement de redressement du corps fait suite la projection de celui-ci en avant. Duf... porte de plus en plus sur la jambe droite, le corps est légèrement soulevé (B) (la hanche gauche n'est pas

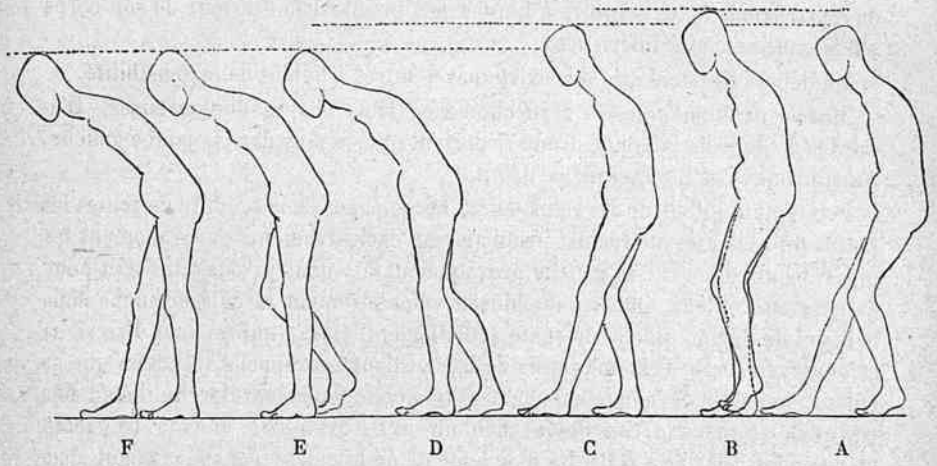

Fig. 6. — Dans la marche, la partie supérieure du corps est redressée lorsque Duf... se porte sur la jambe droite (A, B, C) ; le corps penche fortement en avant lorsque Duf... se porte sur le membre inférieur gauche vertical, la jambe étant en extension sur la cuisse (D, E, F).

portée en avant par un mouvement de rotation qui se passerait dans la hanche droite encore mobile ; du moins la brièveté du pas ne rend pas cette rotation nécessaire ni visible). Duf... s'appuie tout à fait sur la jambe droite et le membre inférieur gauche plus court est détaché du sol. La cuisse de ce côté, en flexion immuable sur le bassin, en suit la translation en avant. Tout naturellement, sans aucun autre mouvement, le genou gauche se trouve en avant du genou droit. Ultérieurement (C) la jambe gauche s'étend sur la cuisse et le pied vient reposer à terre grâce à la flexion du membre droit qui s'exécute alors.

Puis Duf... se porte sur la jambe gauche qui se met verticalement en extension,

ce qui implique la chute en avant du corps soudé à la cuisse (D). La fin du pas s'accomplit avec des mouvements normaux d'extension et de flexion de la cuisse et de la jambe droites (E, F).

Suivant que la longueur du pas et la rapidité de la marche sont plus ou moins forcés, les deux faits principaux de cette marche sont plus ou moins accentués ; ces deux faits sont : le redressement et l'élévation du corps lorsque Duf... repose sur le pied droit, et la chute en avant du corps lorsqu'il se reporte sur le pied gauche.

Dans son pas, de promenade, le malade atténue quelque peu l'élévation et la chute en avant du corps en maintenant son genou droit fléchi dans une certaine mesure, mais ces deux mouvements restent néanmoins bien appréciables.

Par contre, le mouvement de rotation du bassin dans le pas (qui serait possible du côté droit, où la hanche n'est pas ankylosée) n'est jamais appréciable. Cette absence de rotation du bassin constitue la 3e particularité de la marche de Duf...

Cependant si on fait faire à Duf... un très grand pas à gauche, la rotation s'effectue dans la hanche droite; mais comme la rotation est impossible à gauche, ce grand pas ne peut être suivi d'un second.

En somme la progression du membre gauche est simplifiée par la flexion permanente de la cuisse, et n'a besoin de s'accompagner d'aucun mouvement de rotation ; le malade marche avec 2 pieds, 2 genoux et une hanche. La comparaison de M. P. Marie, qui fait remarquer que ses malades marchent avec leurs genoux, absolument comme si ces derniers étaient traversés par un pivot horizontal ne peut s'appliquer à notre malade.

Pour la *marche en arrière,* Duf... ne peut pas tirer un aussi bon parti de l'ankylose en flexion de sa cuisse. Il est obligé de faire un mouvement de rotation de droite à gauche de tout le corps, pour porter son pied gauche assez en arrière du droit. Ce mouvement ne peut s'effectuer dans l'articulation sacro-vertébrale ankylosée, il se fait tout d'une pièce autour du membre droit étendu. Porter le pied droit en arrière est encore plus difficile, attendu que Duf... ne peut exécuter aucun mouvement de rotation sur sa hanche gauche.

Si, étant debout Duf... veut *croiser une jambe* sur l'autre, il exécute facilement de la jambe droite les mouvements de flexion et d'adduction nécessaires pour la porter en avant et en dehors de la jambe gauche. De la jambe gauche, ce mouvement ne peut s'effectuer que grâce à la rotation de tout le corps y compris la jambe gauche. Cette torsion autour de la jambe droite porte la cuisse gauche en avant et en dehors de la droite. Il est à remarquer que dans cette position le pied droit repose sur son côté externe, et que ce mouvement ne peut guère s'exécuter que si Duf... a un point d'appui. Le malade s'en rend compte, et suivant son expression, il faut qu'il « s'enroule » autour de la jambe droite.

Le malade ne peut guère écarter les jambes, malgré que la droite puisse encore exécuter des mouvements d'abduction (limités, il est vrai).

Duf... peut mettre son pied droit sur une chaise, mais la fin de ce mouvement est difficile et provoque des douleurs dans l'aine, et des craquements dans la hanche.

Pour *ramasser un objet* à terre, Duf... se met en génuflexion gauche, prend un point d'appui avec une de ses mains, incline tout le corps du côté où se trouve cet objet qu'il ramasse avec sa main libre (Pl. XXXVIII, 8).

Pour *ôter son pantalon*, il laisse glisser celui-ci à mi-jambe, retire la jambe droite (la cuisse de ce côté a conservé la plus grande partie de ses mouvements). Son pantalon glisse par son propre poids au-dessous du genou gauche; en fléchissant alors la jambe sur la cuisse, le pantalon est soulevé à la portée de la main, et Duf... n'a plus qu'à le faire glisser au delà du pied (Pl. XXXVIII, 6).

Quand il veut *s'asseoir sur une chaise*. Duf... fléchit la jambe gauche, porte son corps en avant, ce qui (par suite de l'ankylose) porte sa cuisse gauche en arrière; il exécute la fin du mouvement en fléchissant la jambe droite, et en se laissant tomber sur le siège. Il repose sur le bord et sur le dossier de la chaise, le dos rigide est tendu de l'un à l'autre. L'ischion droit et la partie supérieure de la cuisse gauche reposent seuls sur le bord de la chaise. La main peut être glissée sous l'ischion gauche (Pl. XXXVIII, 9).

Pour pencher le corps en avant, Duf... se pousse sur l'extrémité gauche du bord de la chaise afin de permettre à sa cuisse gauche de se placer presque verticalement; la jambe gauche est très fléchie, à peu près horizontale (Pl. XXXVIII, 7).

Pour *se coucher*, après avoir disposé un plan incliné convenable à l'aide de ses oreillers, Duf... s'assied sur le bord du lit. Il place sa main droite sous sa cuisse droite, puis raidissant ses deux jambes, il se laisse tomber à droite et en arrière tout en pivotant sur son poignet droit. Il est ainsi couché sur le dos; il n'a plus qu'à rectifier la position qu'il occupe en se soulevant et en se déplaçant tout d'une pièce sur ses quatre extrémités fortes et mobiles.

Le décubitus est complet; aux courbures de son rachis et de son cou, rigides, est bien adapté le plan incliné des oreillers. La partie inférieure de son rachis, ligne droite, repose sur le lit. La cuisse gauche reste soulevée au-dessus du plan du lit. C'est dans cette position que le malade dort.

Il peut se coucher sur le côté droit, mais il ne peut se maintenir longtemps, ni dormir dans cette position. Il ne peut se coucher sur le côté gauche.

Lorsque D... est couché sur le dos, si l'on soulève le genou gauche, on l'enlève d'abord sans difficulté de 10 centimètres environ (par rotation du corps entier sur le côté droit), puis c'est tout le corps que l'on soulève comme on ferait d'une pièce de bois. Par cette manœuvre, on éveille une vive douleur, la « douleur de reins » du malade avec ses irradiations dans la jambe gauche.

*
* *

En résumé: Ankylose de la colonne vertébrale dans toute sa hauteur, ankylose de l'articulation coxo-fémorale gauche; limitation des mouvements pour les trois autres articulations de la racine des membres, les autres articulations restant libres.

Ici comme chez les malades de M. P. Marie, l'ankylose s'est faite en

flexion, flexion du rachis supérieur sur le rachis inférieur, flexion de la cuisse soudée sur le bassin. Dans l'observation de Baumler au contraire, l'ankylose s'est faite en extension.

Dans une note annexée à son travail, M. P. Marie signale cette observation de Baumler (1) comme rentrant dans le cadre de la Spondylose rhizomélique.

Voici cette observation :

Observation (Baumler).

Lorsque je vis pour la première fois H. L..., en septembre 1873, il avait 25 ans. Il me dit avoir fait, à l'âge de 17 ans, une maladie qui se termina par l'ankylose des deux hanches avec les cuisses en complète extension.

Avant ma visite, H. L... était employé de bureau, et il travaillait sur un pupitre, plutôt *accroché par les ischions* au bord d'une haute chaise qu'assis sur elle. La colonne vertébrale aussi était soudée dans la rectitude complète, la tête seule était encore mobile ; ce n'est qu'en inclinant fortement la tête en avant que H. L... arrivait à pouvoir écrire. Peu à peu, à la suite de ce surmenage des articulations de la colonne cervicale, apparurent des douleurs de la nuque qui ne cessaient même pas dans le repos au lit.

A ma première visite, même dans le décubitus dorsal, la tête était portée en avant, le menton rapproché du sternum. Les mouvements actifs et passifs, très limités, se passaient seulement dans l'articulation occipito-atloïdienne ; ils s'accompagnaient de douleur, surtout pour l'extension de la tête en arrière. Des autres articulations, la sterno-claviculaire gauche seule était douloureuse et quelque peu augmentée de volume. Il y avait un peu d'élévation de température. Cœur normal. Pas de tuberculose ni de syphilis.

Je conseillai le décubitus horizontal complet avec un petit coussin rond sous la nuque. Prescription : iodure de potassium et bicarbonate de soude.

Cette position, d'abord pénible et douloureuse, ne tarda pas à produire des effets favorables : la douleur devint moins vive, l'épaississement de la colonne cervicale diminua ; entraînée par son propre poids, la tête tomba de plus en plus en arrière, si bien qu'au commencement de novembre, elle avait une situation tout à fait normale ; cependant elle n'était que très peu mobile sur la colonne vertébrale.

Sous l'influence d'un traitement par l'huile de foie de morue, la quinine et le fer, l'état général s'améliora, les phénomènes douloureux de la colonne cervicale disparurent. Toutefois la raideur, ainsi que la limitation extrême des mouvements de la nuque persistèrent.

Actuellement H. L... se trouve tout à fait bien. Il s'est marié en 1891 et a un enfant bien portant. D'après une communication par lettre, la colonne cervicale demeure immobile : il ne saurait être question de mouvements de flexion ou de rotation de la tête ; les déplacements du corps ne sont possibles qu'en

(1) Ch. Baumler, *Ueber chronishe ankylosirende Entzündungder Wirbel saüle.* Deutsche Zeitsch. f. Nervenheilk. Bd 12, H. 2, mars 1898, p. 177.

masse par les mouvements des articulations des genoux et des pieds. Pour les bras les mouvements d'élévation semblent s'être un peu limités dans l'épaule droite. Toutes les autres articulations sont toujours restées libres.

Des cas rapportés dans le travail de M. Marie, de l'observation de Baumler et de la nôtre nous rapprocherons encore la description de la « goutte vertébrale » que donnent Leyden et Goldscheider (1). Quoique ces auteurs ne fassent pas expressément mention de l'ankylose des articulations de la racine des membres il semble bien que le malade dont ils reproduisent la photographie a les deux hanches soudées.

Enfin, signalons les cas d'ankylose de rachis de Lancereaux, de Bechterew (2), dont l'un avec autopsie ; nous n'avons pu prendre connaissance des mémoires de Bechterew.

*
* *

Nous ne saurions guère ajouter à la description d'ensemble que M. P. Marie donne de la spondylose rhizomélique. Aussi nous bornerons-nous à relever les particularités que présente notre malade relativement aux différents points de cette description.

Symptomes.

La caractéristique symptomatique de l'affection et la *soudure complète du rachis avec une ankylose plus ou moins prononcée des articulations de la racine des membres, les petites articulations des extrémités demeurant intactes* (Marie).

Chez Duf..., la *soudure du rachis* est complète ; mais pendant quelque temps, alors que le rachis inférieur était déjà immobilisé, les mouvements du cou étaient encore possibles ; c'est d'ailleurs ce qui se produit d'ordinaire, l'ankylose des vertèbres a une marche ascendante. Et ce sont les articulations de la tête avec la colonne qui sont prises les dernières : le premier malade de M. P. Marie, plus ankylosé que le nôtre, si l'on peut ainsi s'exprimer, possède encore de petits mouvements de flexion et de rotation de la tête. Chez Duf..., il n'y a plus de rotation possible, mais seulement quelque peu de flexion, bien minime il est vrai. Son torticolis n'est pas un fait exceptionnel ; chez un malade de M. Marie, le torticolis est très accentué.

Comme dans les observations de M. Marie, le rachis de Duf... est redressé dans sa partie inférieure, courbé en avant et incliné de côté dans sa partie supérieure. Le cas de Baumler est assez différent des autres au point

(1) Specielle pathologie und therapie de Nothnagel, B. X : *Die Erkrankungen des Rückenmarkes und der Medulla oblongata*, Wien, 1897, chez Holder, p. 249.

(2) Bechterew, *Autopsie d'un cas d'ankylose du rachis*. Conf. de la clin. neuro-psych. de St-Péterbourg, 27 novembre 1897. — *De l'Ankylose du Rachis ; id.* : 15 avril 1896. Analyse in Revue neurol., 1898, p. 385 et 1896, p. 727.

de vue de la déformation rachidienne ; toute la colonne vertébrale (sauf le cou) forme une tige droite.

Ankylose des articulations des membres. — D'ordinaire, les articulations coxo-fémorales sont les premières à s'ankyloser, et toutes deux sont prises à la fois. Chez Duf..., la cuisse gauche seule est immobilisée; à droite, les mouvements sont encore possibles dans une assez large mesure. Cette cuisse gauche est fixée en flexion légère, comme il arrive dans la majorité des cas ; le malade de Baumler avait au contraire les cuisses soudées en l'extension complète, dans le prolongement de la ligne droite de son rachis.

Les articulations des épaules de Duf... ont la plus grande partie de l'amplitude de leurs mouvements conservée, en partie grâce à la mobilité des omoplates, c'est ce qui arrive d'ordinaire.

Les mouvements des genoux sont un peu limités et s'accompagnent de craquements. Les petites articulations des membres sont intactes.

A côté de la soudure du rachis et de l'ankylose des grosses articulations de la racine des membres, on peut constater dans la spondylose rhizomélique l'*aplatissement du thorax et du bassin*, *l'immobilité des côtes* pendant la respiration, des *atrophies musculaires*. Nous n'avons pas trouvé chez Duf...,l'aplatissement du bassin ; par contre le thorax est visiblement aplati, le *sternum* décrit une courbe anormale, les atrophies musculaires sont bien marquées, et il existe un autre trouble trophique, le *vitiligo* du visage.

Les malades de Marie se tiennent debout grâce à un artifice particulier ; ils compensent par la flexion des genoux la projection du corps en avant sur les fémurs soudés et conservent ainsi l'équilibre. Duf... n'a qu'un fémur soudé, il ne fléchit que très peu ses genoux ; il tient plutôt son équilibre en reposant seulement sur sa jambe droite plus longue, et sur la pointe de son pied gauche.

Les malades de M. Marie *marchent* comme si leurs deux genoux étaient traversés par un pivot ; Duf... marche avec une hanche, deux genoux et deux pieds. L'ankylose coxo-fémorale bilatérale ou unilatérale entraîne dans les deux cas des modifications très particulières de la statique et de la cinématique.

Duf...ne peut *dormir* que dans le décubitus dorsal ; le sacrum, les lombes, la partie inférieure du dos reposent sur le plan du lit ; les oreillers s'adaptent à la courbure cervico-dorsale, le genou et la cuisse gauche sont soulevés au-dessus du plan du lit.

Pour pouvoir dormir, les malades de M. Marie ont, plus que le nôtre, recours à des artifices en vue d'adapter leur rigidité au plan de leur lit.

Le second symptôme cardinal de la spondylose rhizomélique est la *douleur*. Les phénomènes douloureux ne manquent dans aucun des cas que nous connaissons. Ils sont de deux sortes : la douleur à la pression en

certains points constants chez un malade donné, et souvent les mêmes pour tous les malades (coccyx par exemple) ; et la douleur à l'occasion d'un ébranlement, d'un mouvement brusque ou forcé. Il est à noter que dans le cas de Baumler les douleurs auraient complètement disparu.

Évolution.

Le début se fait souvent par des douleurs qui siègent dans les membres inférieurs (genoux, cuisses). Puis les douleurs se portent dans la région lombo-sacro-coccygienne. Elles sont surtout intenses au niveau du coccyx, au point que le malade ne peut guère demeurer assis. La soudure rachidienne s'effectue en suivant une marche ascendante. L'ankylose du rachis dorsal ne semble pas s'accompagner de douleurs comparables à celles qui siègent dans les régions inférieures de la colonne vertébrale.

L'ankylose des hanches peut se produire en même temps que se soude la portion inférieure du rachis. Elle peut aussi ne se produire que plus tard, en même temps que s'achève, en provoquant des douleurs intenses, la soudure de la colonne cervicale, et que les articulations des épaules sont atteintes à un degré variable.

Il est à remarquer que la progression de la maladie n'est pas régulière ; l'ankylose se fait par étapes ; et ces étapes sont nettement séparées dans le cas de Baumler, moins dans le nôtre.

Malgré la présence de douleurs quelquefois d'une intensité extrême, les articulations ne sont ordinairement pas le siège de gonflement ni de rougeur. Il n'y a pas de fièvre. Le cas de Baumler fait un peu exception à cette règle.

Enfin la maladie est susceptible d'amélioration (cas de Beer) ; et, comme le signale M. P. Marie, les poussées dont sont atteintes les articulations peuvent s'éteindre, et l'articulation peut regagner partie des mouvements perdus. Chef Duf..., la temporo-maxillaire droite a été douloureuse et ne permettait alors que très peu l'ouverture de la bouche ; elle n'est plus douloureuse, ne présente plus que des craquements, et la bouche peut être bien ouverte, quoique un peu moins qu'autrefois. L'épaule droite a été prise, mais maintenant elle est moins douloureuse et plus mobile qu'il y a trois mois.

La spondylose rhizomélique aboutit à l'ankylose du rachis et de la racine de membres ; mais ne peut-il arriver que le processus d'ankylose poursuive sa marche envahissante en gagnant peu à peu les petites articulations des membres ? Le fait que, dans les cas de M. Marie comme chez Duf..., les articulations du genou étaient quelque peu prises permet cette supposition, d'autant plus que chez Duf... une autre articulation que celles

de la racine des membres, la temporo-maxillaire droite, est atteinte, et qu'on voit chez lui de singulières exostoses des phalangines.

L'ankylose, immobilisant d'abord les articulations du rachis et celles de la racine des membres pourrait-elle donc gagner les autres articulations dans une marche acrotropique? Il semble que l'on peut répondre affirmativement. En effet, M. Brissaud a vu avec M. Albarran un cas où aucune articulation n'était épargnée. Le malade auprès duquel ils avaient été appelés ne pouvait plus faire aucun mouvement. Toutes les articulations étaient ankylosées, l'alimentation se faisait à la sonde à travers une brèche dentaire, le moindre ébranlement provoquait des douleurs terribles, au point que depuis des mois, les draps du lit n'avaient pu être changés.

Étiologie.

L'étiologie est fort obscure. Bornons-nous à remarquer que l'hérédité, les antécédents rhumatismaux font défaut dans notre cas, que l'alcoolisme, la syphilis manquent souvent, M. P. Marie fait remarquer que ses six cas concernent des *hommes*, et cinq des hommes *jeunes*. Le malade de Baumler et le nôtre sont également des hommes jeunes.

Diagnostic.

Le diagnostic est à faire avec le *mal de Pott*, le *rhumatisme chronique déformant*, la *cyphose hérédo-traumatique*, la *duplicature champêtre*, les ankyloses vertébrales parfois fort étendues, qui peuvent suivre une *arthrite infectieuse* (voir Marie), avec la myosite ossifiante (cas de Beer).

Anatomie pathologique.

On peut se faire une idée des lésions de la spondylose rhizomélique d'abord par l'examen des malades. En effet on relève : des exostoses sur les parties antérieures des corps vertébraux (toucher pharyngien), des exostoses sur les phalangines (Duf...), l'épaissement du sacrum et du coccyx, l'empâtement du rachis lombaire (Beer) et cervical (Baumler).

Aucun des cas signalés par M. Marie n'a été suivi d'autopsie, mais M. Lancereaux (1) a donné le dessin de la colonne vertébrale d'un homme de 62 ans affecté d'arthrites sèches multiples. « Cette colonne vertébrale est le siège d'une *déviation* prononcée ; toutes les pièces qui la composent sont soudées entre elles et cette soudure parait résulter, du moins en partie, de l'ossification des disques intervertébraux. Des points osseux relient les vertèbres aux côtés ; ils sont de nouvelle formation.

La *plupart des articulations* sont lésées ; elles ne contiennent pas de liquide mais les synoviales sont injectées par places, et les cartilages diar-

(1) Anatomie pathologique, vol. III, p. 206, 1889.

throdiaux usés, érodés ou ulcérés. Les articulations tibio-fémorales et *coxo-fémorales* sont particulièrement affectées et présentent des *bourrelets osseux* manifestes à la limite du périoste et du cartilage. Le ligament rotulien, *incrusté de sels de chaux* à sa partie supérieure, ne présente pas plus que les surfaces articulaires des dépôts d'urate de soude. »

Le sujet dont provenait la pièce avait eu depuis sa jeunesse des accidents herpétiques variés, et M. Lancereaux donne le cas comme un exemple d'arthrite chronique herpétique.

De plus M. Lancereaux donne dans la bibliographie du même volume (p. 213) et dans son *Traité de l'Herpétisme* (p. 117), l'indication de plusieurs cas que l'on pourrait rapprocher de la forme étudiée ici.

Les faits d'anatomie pathologique pouvant encore fournir quelque éclaircissement sont : le cas du « chat barre de fer » de Bricon (1), l'ankylose cerclée des vétérinaires, le premier malade de M. P. Marie, chez qui fut faite la résection des deux hanches, le fait de Launay (2), et une pièce du musée Dupuytren.

La pièce sèche du musée Dupuytren est décrite en détail par M. Marie. Elle est constituée par les os iliaques, le rachis et les côtes d'un individu du sexe masculin.

« Le rachis est le siège d'une soudure très accentuée ; cette soudure qui n'a déterminé qu'une légère cyphose s'est effectuée conjointement sur différents points des vertèbres. Les corps vertébraux sont intimement réunis les uns aux autres depuis le sacrum jusqu'à la première dorsale ; dans la région lombaire se montrent des tubérosités osseuses très saillantes sur les parties latérales des corps vertébraux et qui se continuent d'une vertèbre à la vertèbre voisine ; plus haut, dans la région dorsale, les tubérosités font défaut, mais la réunion des vertèbres n'en est pas moins solidement réalisée par des couches de tractus osseux qui, très nettement, sont le résultat de l'ossification du grand surtout ligamenteux antérieur. Sur les parties latérales les lames vertébrales sont réunies entre elles (non pas sur toutes les vertèbres), par des tractus osseux d'aspect analogue aux précédents et ayant également tout l'aspect de plans fibreux ossifiés. Enfin les apophyses épineuses, depuis le sacrum jusqu'à la 7e cervicale, sont soudées ensemble par un large filament osseux dont l'origine n'est autre chose que le ligament surépineux ossifié. En outre le sacrum est réuni à l'os iliaque par des jetées osseuses ; un grand nombre de côtes sont soudées aux apophyses transverses par leur col et aux parties latérales des corps vertébraux par leurs têtes. »

« Les deux cavités cotyloïdes sont en même temps notablement modifiées

(1) Bricon, *Exostoses, hyperostoses et synostoses multiples chez un chat.* Bull. de la Soc. anat., juillet 1884, p. 478.

(2) Launay, *Ankylose de la hanche.* Soc. anat., 8 avril 1898.

dans leur aspect ; elles présentent en effet une dilatation assez considérable et une exagération du bourrelet cotyloïdien ; la coïncidence d'altérations de l'articulation coxo-fémorale avec la soudure rachidienne est donc ici évidente. »

« D'après l'aspect de cette pièce on peut conclure que le processus morbide a surtout consisté dans une transformation osseuse des différentes couches fibreuses péri-vertébrales ; les articulations des corps vertébraux entre eux ne semblent pas avoir été profondément atteintes ; il s'agirait donc ici surtout d'un processus d'ossification des tissus fibreux péri-articulaires beaucoup plus que d'arthropathies véritables. »

La comparaison de l'opinion de M. P. Marie, d'une part, avec ce que disent Lancereaux, Leyden et Goldscheider et avec le peu que nous savons du cas autopsié par Bechterew, nous conduit à penser qu'en définitive les lésions anatomiques de la spondylose rhizomélique sont de deux ordres : Une production de tissu osseux sur l'os (exostoses, hyperostoses, synostoses), une ossification ou une calcification des ligaments.

Pathogénie de la cyphose et de la soudure des cuisses en flexion.

On ne saurait être que très réservé quant à l'interprétation des phénomènes de la spondylose rhizomélique. Cependant il existe un fait frappant ; aucun des malades présentant de la cyphose n'a été immobilisé au lit. De plus, notre malade nous a raconté que, alors que sa cuisse gauche était encore bien mobile, il la tenait plus volontiers fléchie au degré où elle est actuellement fixée ; l'extension de cette cuisse provoquait rapidement une fatigue douloureuse que Duf... évitait en immobilisant volontairement sa cuisse, degré de flexion qu'elle présente actuellement ; l'ankylose l'a pour ainsi dire surprise en cette attitude.

La cyphose du rachis supérieur pourrait de même dépendre d'attitudes en flexion prises instinctivement dans le but d'éviter ou de diminuer la douleur. La ligne droite dorso-coccygienne est le complément de cette flexion étant donné que l'individu qui se courbe en avant redresse sa lordose lombaire normale.

Ce qui donne beaucoup de vraisemblance à cette supposition, c'est que, dans le cas de Baumler (1er temps) l'ankylose dorso-lombo-sacrée s'est produite chez un malade alité. Elle s'est faite en ligne droite et en même temps l'ankylose des hanches s'est faite avec les cuisses dans le prolongement du corps immobilisé. Au deuxième temps (cervical) du processus d'ankylose du cas de Baumler, le cou s'était immobilisé en flexion, alors que le malade était obligé par sa profession de maintenir son cou fléchi. Lorsque cet homme fut maintenu au lit, on vit peu à peu son cou se défléchir, et le processus de soudure continuant, le cou fut définitivement fixé dans une position à peu près normale.

Il est permis de penser que peut-être l'attitude prise volontairement par les malades, alors que les douleurs commencent à sévir et que le processus d'ossification péri-articulaire est seulement à son début, n'est pas étrangère à la position qui plus tard devient définitive.

Pathogénie des douleurs.

Les douleurs sont de deux ordres ; celles qui sont produites par la pression exercée sur des points déterminés, celles qui surviennent à l'occasion d'un mouvement, d'un ébranlement.

Les premières siègent sur des points où l'on constate souvent des hyperostoses (coccyx, grand trochanter gauche de Duf...), ou des exostoses (douleur à la déglutition, phalangine de l'annulaire gauche de Duf...). Ces douleurs semblent donc tenir à la sensibilité propre des végétations osseuses.

Les douleurs qui se produisent à l'occasion de mouvements sont remarquables par leur instantanéité, par leurs irradiations, par le siège à peu près fixe de ces irradiations. Chez Duf... la topographie de l'irradiation sur la face externe de sa cuisse et de sa jambe gauche fait penser à un territoire radiculaire, on est conduit à considérer comme probable la relation de telles douleurs avec la compression ou l'excitation par contact des racines postérieures par quelque végétation osseuse au voisinage du trou de conjugaison des vertèbres, ou même à l'intérieur du canal rachidien.

Il est à remarquer que les douleurs pouvant être rapportées à l'excitation des nerfs thoraciques sont nulles le plus souvent. Ce fait est à mettre en comparaison avec la constatation que M. Marie a faite de la rareté des exostoses dans la région dorsale de la pièce du musée Dupuytren.

Pathogénie de l'atrophie musculaire.

Chez notre malade, l'atrophie musculaire de quelques muscles est bien évidente. La diminution de volume du deltoïde et du biceps droit, des muscles de la cuisse et du mollet gauche, semblent bien en relation avec la limitation des mouvements du bras et de la jambe. Mais en ce qui concerne le grand pectoral, privé de part et d'autre symétriquement de sa partie moyenne, pareille interprétation ne serait plus de mise ; il semble qu'on soit encore ici en droit d'invoquer quelque phénomène de compression radiculaire.

Pathogénie de la contracture des muscles de la paroi abdominale.

A côté de l'atrophie musculaire nous avons mentionné chez Duf... la forme globuleuse du ventre au-dessous de l'ombilic et l'état permanent de tension des muscles de la paroi en cette région. Cette contracture est peut-être réflexe et provoquée par les douleurs qui sans cesse se reproduisent au niveau des reins.

Il est possible aussi qu'elle soit due à quelque excitation de racines antérieures par des ostéophytes, de même que les douleurs à caractère fulgurant qui se propagent dans les deux jambes, surtout à gauche, à l'occasion d'un ébranlement, ont peut-être pour cause le contact de racines postérieures avec des ostéophytes en des points situés plus bas.

La végétation osseuse a d'ailleurs très probablement dans la région inférieure de la colonne vertébrale une exubérance toute particulière ; du moins, l'intensité et la persistance des douleurs en cette région, la « douleur de reins » de Duf... permet de le supposer.

En somme, aux deux grands faits anatomiques, la calcification des ligaments et la végétation osseuse, semblent devoir être rapportés les deux grands phénomènes cliniques de la spondylose rhizomélique : la soudure, et les symptômes de compression radiculaire.

Nature de la maladie.

Si la cause intime de ce double processus ossifiant nous échappe absolument, du moins est-il permis de chercher le rapprochement de la spondylose rhizomélique avec le rhumatisme chronique et d'autres maladies ossifiantes.

Or, tandis que la spondylose rhizomélique semble être assez éloignée des maladies articulaires en général y compris les différentes modalités du rhumatisme chronique, elle semble assez voisine de la myosite ossifiante, d'autant plus que, dans cette dernière, il peut y avoir soudure des pièces du rachis et ankylose de grosses articulations, comme dans le fait rapporté récemment par M. Nissim (1).

Traitement.

Leyden et Goldscheider énumèrent une foule de moyens qui pourraient donner des résultats dans ce qu'ils appellent la goutte vertébrale.

KI et teinture d'iode, bains chauds, bains minéraux, bains sulfureux, bains de vapeur, bains de boue, bains de sable, médicaments contre la douleur, massage.

Il nous semble que des exercices quotidiens portant sur les muscles et les articulations encore mobiles, au besoin la mobilisation sous le chloroforme, l'intervention sanglante suivie au bout de peu de jours de la mobilisation de l'articulation libérée,sont des moyens sur lesquels on peut fonder quelque espoir.

Après deux mois de massage et d'électrisation des muscles dorsaux et lombaires, le malade de Beer avait recouvré en partie les mouvements de la colonne vertébrale, et les phénomènes douloureux avaient beaucoup diminué d'intensité.

(1) Nissim, *Un cas de myosite ossifiante progressive*. Soc. anatomique, 4 mars 1898, et Nouv. Iconographie de la Salpêtrière, t. XI, 1898, nos 2, 3, 4, 5, etc.

HÉMIHYPERTROPHIE FACIALE

PAR

J. SABRAZÈS et C. CABANNES

(de Bordeaux).

L'hémihypertrophie de la face, à l'encontre de l'hémiatrophie, est le plus souvent congénitale. Les stigmates anatomiques qui la caractérisent ne permettent pas de la méconnaître ; on peut dire que tous les cas se ressemblent et sont presque superposables au point de vue symptomatique, ainsi qu'il ressort de l'examen comparatif des reproductions photographiques qui en ont été publiées.

La forme acquise est en revanche plus rare et beaucoup moins identique à elle-même ; elle survient à une époque plus ou moins éloignée de la naissance, sous l'influence de causes diverses encore mal déterminées.

C'est l'étude de ces deux groupes de faits, les uns relativement homogènes, les autres disparates, que nous avons particulièrement en vue dans ce travail.

I

Hémihypertrophie faciale congénitale.

Historique.

En 1836, Bœck signale, pour la première fois, un cas d'hémihypertrophie congénitale.

M. Ollier, en 1862, montre que cette malformation faciale peut coexister avec une augmentation de volume des membres du même côté.

Friedreich (1863) indique la participation des rebords alvéolaires, des dents, de la langue. Il fait la première nécropsie et il ne constate aucune différence entre les hémisphères cérébraux et les nerfs crâniens de droite et de gauche : le rocher du côté de la malformation est cependant augmenté de volume et déprime *in situ* la substance cérébrale.

Heumann attire l'attention sur la rudesse spéciale des cheveux du côté hypertrophié.

On trouve ensuite les observations de Passauer (1866), de MM. Trélat et Monod (1869). Ces derniers remarquent sur les parties atteintes des taches nævi formes et notent une augmentation de la température locale.

Les travaux de Lewin, de Fischer (1879), de Ziehl (1883), de Finlay-

son (1884), de Truc et Masméjean (1887-88) enrichissent encore la littérature sur ce point.

Un mémoire de Kiwull (1890) apporte une observation très documentée avec examen histologique des tissus mous de la joue : l'hypertrophie dépendait de l'augmentation de volume des glandes sébacées et sudoripares et de l'épaississement des tissus conjonctif et adipeux. D'autres faits ont récemment été publiés par Mac Gregor, Steffen (1894), Zhukovski (1895), Stembo (1896). En 1895 Arnheim communique un nouveau cas à la Société de médecine de Berlin suivi d'autopsie en 1897.

Nous avons nous-mêmes étudié un de ces malades dont nous rapportons longuement l'histoire.

*
* *

Voici la relation succincte des faits qui appartiennent à ce premier groupe :

Obs. I.— (Boeck *Med. Annalen von Puchelt, Chelius und Nœgele,* 1836, cité par Ziehl, Virchow's Archiv., vol. xci.)

Une fillette de 3 ans est atteinte d'une hémi-hypertrophie faciale droite congénitale à marche progressive. La joue droite tombe comme un pli jusqu'au rebord du maxillaire inférieur et la commissure labiale du même côté est abaissée vers la droite. Il n'est pas question d'hypertrophie osseuse.

Obs. II. — (Ollier, Gazette médicale de Lyon, 1862.)

Une femme présente, depuis sa naissance, une augmentation du volume de la face à droite ; la vue et l'ouïe sont plus développées de ce côté ; la température est aussi plus élevée.

A droite, le membre supérieur est plus long, l'inférieur plus gros que les membres similaires du côté opposé ; la force y est également plus grande.

Obs. III. — (Friedreich, Virchow's Archiv., 1863, cité par Ziehl, *loc. cit.*)

Une jeune fille de 16 ans porte une hémihypertrophie faciale droite congénitale intéressant surtout les régions placées au-dessous du rebord inférieur de l'orbite. L'oreille droite est plus développée que la gauche et la distance qui sépare la commissure buccale du tragus est de 3 pouces 8 lignes à gauche, de 4 pouces 2 lignes et demie à droite. La malade éprouve une sensation subjective de chaleur sur la peau du côté droit de la face qui, plus colorée qu'à gauche, est le siège d'une hypertrophie avec hyperpigmentation et développement exagéré de l'appareil pilo-sébacé (enduit sébacé abondant sur le tégument).

Le rebord alvéolaire du maxillaire supérieur droit, deux fois plus gros que le gauche, présente aussi des dents plus épaisses, plus longues et plus larges qui sont le siège fréquent d'odontalgie. Le maxillaire inférieur est moins notablement augmenté de volume.

La moitié droite de la langue est hypertrophiée et possède une sensibilité gustative plus obtuse qu'à gauche.

L'écoulement de la salive est exagéré à droite.

Il n'y a rien de particulier au sujet des sens de l'ouïe et de l'odorat.

La malade meurt de fièvre typhoïde. L'autopsie est faite, mais incomplètement. Elle permet de constater que le rocher droit est plus volumineux que le gauche et qu'à son niveau la substance cérébrale est déprimée. Il n'y a aucune différence dans le volume respectif des nerfs crâniens et des deux moitiés du cerveau et du cervelet. La peau du visage n'a pas été examinée.

Obs. IV. — (Heumann, cité par Friedreich, *loc. cit.*)

Un jeune garçon de 5 ans est atteint d'une hémihypertrophie faciale gauche congénitale portant sur la joue, les maxillaires supérieur et inférieur et les dents. Les cheveux sont plus rudes à gauche au devant de l'oreille.

Obs. V. — (Passauer, Virchow's Archiv., 1866.)

Passauer cite l'observation d'un enfant de 11 ans atteint d'une hémihypertrophie faciale gauche congénitale. De la cloison nasale au lobule de l'oreille la distance est de 17 cent. 1/2 à gauche, de 11 centimètres à droite. Le visage est hyperémié du côté gauche. Les bords alvéolaires des mâchoires, plus épais à gauche, donnent insertion à des dents plus grandes et plus larges qu'à droite.

Obs. VI. — (Trélat et Monod, *De l'hypertrophie unilatérale partielle ou totale.* Archives générales de médecine, 1869.)

Une observation de Trélat et Monod est relative à un jeune homme de 19 ans dont la face et les membres sont hypertrophiés du côté droit ; ces régions sont couvertes de taches nævi formes et le température y est plus élevée qu'à gauche.

Obs. VII. — (Lewin, *Studien über die bei halbseitigen Atrophien und Hypertrophien namentlich des Gesichts, vorkommenden Eirscheinungen, mit besonderer Berücksichtigung der Pigmentation.* Charité-Annalen, IX, S. 619.)

Dans un cas de Lewin, l'hypertrophie est croisée.

Tout le côté gauche est atteint, face et membres. Le bras gauche est plus long que le droit de 2 cent. 1/2. Enfin toute cette région du corps est atteinte d'hyperémie et d'hyperhydrose, avec des nævi mélanoïdes sur le côté correspondant du cou.

Du côté droit, l'épaule est plus élevée, la jambe est plus grosse et plus longue, la sensibilité est moindre, principalement sur la langue. On note en outre une scoliose peu marquée.

Obs. VIII. — (H. Fischer, *Der Riesenwuchs.* Deutsche Zeitschrift für Chirurgie. Bd XII, S. 1, 1879.)

Un graçon de sept mois, fils d'un restaurateur, a une hypertrophie congéni-

tale de la moitié gauche de la face intéressant tous les tissus, la peau qui a conservé son aspect normal, les os qui sont lisses au toucher. Le maxillaire supérieur et le frontal augmentés de volume ont une direction oblique. Voici le résultat des mensurations comparatives à droite et à gauche :

Circonférence de la tête suivant le plan frontal :

a) Circonférence mento-occipitale : 56 centimètres, dont 31 centimètres pour la moitié gauche, 25 centimètres pour la moitié droite ;

b) Circonférence fronto-occipitale : 43 centimètres, dont 24 centimètres pour la moitié gauche, 19 centimètres pour la moitié droite.

La distance du milieu de la lèvre inférieure au lobule de l'oreille est de 13 centimètres à gauche, de 9 centimètres à droite.

Le bout du nez est dévié vers la droite, de un demi-centimètre au delà de la ligne médiane. La déviation de la lèvre supérieure dans cette direction est évaluée à 1 centimètre.

La motilité, la sensibilité, la température, la coloration du visage sont égales des deux côtés. Les poils (cheveux, cils, sourcils) sont partout également développés. Il n'y a rien d'anormal dans l'état des yeux et de la sécrétion des larmes. La mobilité de la langue est intacte. La luette est déviée vers la droite. Le pouls carotidien est égal des deux côtés.

Obs. IX. — (Ziehl, Virchow's Archiv., 1883, vol xci.)

Un jeune garçon de 4 ans, hydrocéphale, avec convulsions fréquentes, très retardé au point de vue du langage (la parole étant chez lui un vrai bredouillement), présente, en outre d'une inclinaison de la tête à gauche, une hémihypertrophie faciale droite congénitale, portant spécialement sur les tissus mous de la moitié inférieure du visage qui est parsemée de taches pigmentaires. Le pavillon de l'oreille droite est plus épais, plus long et plus large que celui de l'oreille gauche ; le lobule de l'oreille droite est également plus volumineux. Derrière l'oreille droite les poils égaux partout paraissent plus secs au toucher.

L'hypertrophie respecte la moitié droite des lèvres ainsi que les os de la face, l'orbite, les maxillaires supérieur et inférieur droits, les os de la moitié droite du crâne. Les rebords alvéolaires sont plus développés à droite, surtout en arrière ; les dents, en partie absentes, sont de volume normal.

La moitié droite de la langue est trois fois plus volumineuse que la moitié gauche qui paraît déviée. La motilité de la langue est conservée. Le palais, le pharynx ne présentent rien de particulier. L'amygdale droite volumineuse a la grosseur d'une noix. La salivation très considérable semble tenir à une exagération de la sécrétion des glandes salivaires du côté droit dont le volume ne dépasse cependant pas celui des glandes salivaires gauches. Il n'y a rien de spécial dans l'état des ganglions du cou ni des carotides.

L'œil droit présente un strabisme convergent et une myopie assez élevée qu'on ne retrouve pas à gauche. Les pupilles sont égales et cependant l'iris droit paraît avoir des dimensions plus grandes que l'iris gauche. La motilité des muscles de la face ainsi que la sensibilité sont normales.

La main droite paraît un peu plus développée que la gauche.

Obs. X. — (Finlayson, *On the case of the child affected with congenital unilateral hypertrophy and patches of cutaneous congestion.* Glasgow medical journal, nov. 1884.)

Une fillette de 18 mois, née de parents sains, non consanguins, est la plus jeune d'une famille de neuf enfants tous bien conformés à l'exception du cinquième lequel, atteint d'une anomalie des extrémités, mourut peu après sa naissance.

Dans les antécédents de cette fillette on ne relève qu'une otorrhée, survenue à l'âge de neuf mois, d'abord à gauche puis à droite.

Sa malformation est congénitale ; elle occupe tout le côté droit du corps, les membres et la face avec participation des os en quelques points. La peau normale présente par places des plaques qui deviennent d'un rouge sombre ou bleuâtres lorsque l'enfant crie ou fait un effort ; ces placards, qui se montrent aussi à gauche, s'effacent au bout de 2 à 3 minutes.

La malade possède actuellement 17 dents, 4 de chaque côté à la mâchoire inférieure et 9 à la mâchoire supérieure, dont 5 à droite et 4 à gauche. L'évolution des dents a été plus rapide du côté droit que du côté gauche ; à 3 mois, la première dent poussait à droite : c'était l'incisive latérale, et avant qu'il n'y eût une seule dent à gauche il y en avait 8 à droite.

L'hypertrophie atteint même l'index, le médius et l'annulaire gauches ; la température locale est plus élevée à gauche qu'à droite.

Obs. XI.— (In thèse de Masméjean, Montpellier, 1887-88.)

Dans un cas de Truc et Masméjean, concernant un enfant de 13 mois, il existe une hémihypertrophie faciale droite congénitale avec une hypertrophie des membres du même côté, portant non sur la longueur mais sur l'épaisseur de ceux-ci. Dans les régions augmentées de volume le tissu adipeux est très développé.

Obs. XII. — (Kiwull, *Ein Beitrag zur Casuistik der congenitalen halbseitigen Gesichtshypertrophie.* Fortschritte der Medicin, 1890, Bd 8.)

L'observation de Kiwull est relative à une jeune fille de 18 ans qui est la 5e enfant de parents bien portants. Les quatre autres, venus tous au monde sans malformations, sont morts de maladies infantiles. La jeune malade, réglée régulièrement depuis l'âge de 17 ans, n'a eu qu'une angine avec légère poussée fébrile.

Elle porte une hémihypertrophie faciale droite congénitale et progressive.

Le rebord sus-orbitaire droit est saillant ; la joue droite volumineuse surplombe l'œil et attire en bas l'aile correspondante du nez ainsi que la commissure buccale droite d'où s'écoule constamment de la salive qui érode la peau en un sillon vertical.

Les lèvres sont trois fois plus épaisses à droite. La malformation de la face, qui va s'atténuant insensiblement vers le cou, entraîne un peu avec elle le lobule de l'oreille droite ; celle-ci est elle-même un peu hypertrophiée. Du

conduit auditif externe à la commissure buccale on compte 19 centimètres à droite et 11 centimètres à gauche. La coloration de la peau du visage est normale, sauf au niveau d'une zone hyperémiée, qui, longue de 2 centimètres, s'étend obliquement de la cloison nasale vers la droite.

Les cheveux — dont la limite et l'apparence sont normales — sont moins soyeux au devant de l'oreille droite.

L'hémihypertrophie faciale tient à l'augmentation de volume des parties molles et à celle de la bosse frontale droite ainsi que des maxillaires supérieur et inférieur droits dont la surface est irrégulière et rugueuse.

Les rebords alvéolaires sont deux fois plus épais du côté droit, et les dents aussi bien conformées à droite qu'à gauche, sont espacées, mal implantées dans les gencives droites exubérantes.

L'amygdale droite, plus volumineuse que la gauche, est végétante et creusée de cavités. Le voile du palais, le pharynx, l'épiglotte et le larynx sont normaux.

La langue, triplée de volume dans sa moitié droite, est déviée à gauche et sort de la bouche quand celle-ci s'ouvre.

Les papilles linguales sont augmentées de volume, en particulier les filiformes et les fongiformes, ces dernières ayant 3 millimètres de hauteur et autant de largeur. Les papilles caliciformes sont égales partout. Le goût est plus obtus à droite.

La face, dont la mimique est paresseuse, ne présente pas de troubles de la sensibilité.

Tout le reste du corps est normal. L'intelligence est bonne.

De grands lambeaux de peau ayant été enlevés dans un but esthétique, l'examen histologique a pu être pratiqué sur un fragment cunéiforme de la lèvre supérieure. Les diverses couches de l'épiderme et du derme sont normales comme épaisseur. Les glandes sébacées et sudoripares sont hypertrophiées ; les follicules pileux sont normaux. L'hypertrophie tient surtout au développement considérable des tissus adipeux et conjonctif ; le premier, prédominant sous la peau, a sa structure habituelle ; le second, surtout abondant sous la muqueuse génienne, est constitué par des fibres fines, pauvres en cellules et traversé par des artères et des veines très dilatées. Les éléments adipeux et conjonctif dissocient et étreignent de ci de là les fibres musculaires qui ne prennent qu'une faible part à l'hypertrophie.

En aucun point on ne découvre de traces de réaction inflammatoire : pas d'infiltration cellulaire, de tissu conjonctif néo-formé, d'amas de cellules fusiformes, etc.

Obs. XIII. — (Mac Grégor (A. N.), *A remarkable case of unilat. hypertrophy in a child.* Glasgow M. J., 1894, XLI, 189 à 196.)

En 1894, Mac Grégor publie un cas d'hypertrophie unilatérale chez un enfant.

Obs. XIV.— (Steffen, *Angeborene Hypertro. der einen Korperhælfte.* Jahrb. f. Kinderh. Leipzig, 1894, XXXVIII, 379-384.)

Steffen relate, la même année, un fait semblable.

Obs. XV. — (Zhukovski (V. P.), *Hemihypertrophia sinistra, (in a boy 11 years old)*. Arch. psychiat., Varshava, 1895, xxvi, 1-20.)

En 1895 Zhukovski en observe un de même ordre.

Obs. XVI. — (Stembo (L.), *Ein fall von hypertrophia lateralis superior*. St-Petersb. med. Woch., 1896, n. F. XIII, 245.)

Stembo, l'année suivante, rapporte un cas d'hémihypertrophie de la partie supérieure du corps.

Obs. XVII. — (Arnheim, *Hypertrophie congénitale de la moitié droite de la face et du bras correspondant*. Société de méd. de Berlin, 18 décembre 1895 ; *id.* décembre 1897, Analyse in Sem. med., 1895, 1897.)

Le 8 décembre 1897, Arnheim expose à la Société de médecine de Berlin, les résultats de l'autopsie d'une fillette de 2 ans, dont il avait retracé l'histoire clinique à la même Société en 1895. C'était alors une enfant âgée de 4 mois, dont les parents ainsi que les frères et les sœurs jouissaient tous d'une bonne santé. Chez cette malade la moitié droite de la face faisait une saillie notable, la moitié gauche de la lèvre était relevée, la moitié droite de la langue énormément hypertrophiée au point que la moitié gauche se présentait presque comme un appendice de la moitié droite. L'oreille droite avait un centimètre de plus que l'autre. De même le bras droit était plus long que le gauche. Il existait de plus une dyspnée intense.

Cette enfant succomba à une broncho-pneumonie. A l'autopsie Arnheim a pu constater que les viscères du côté droit étaient plus développés que ceux du côté gauche ; l'oreillette et le ventricule droits participaient à cette hypertrophie ; les bronches droites étaient plus volumineuses que les bronches gauches.

*
* *

Obs. XVIII (inédite).
Sabrazès et Cabannes.

Sommaire. — Enfant de 3 ans ; hypertrophie congénitale de la moitié droite de la face.

Antécédents héréditaires. — Aucune malformation semblable dans les ascendants. Pas de consanguinité. Une sœur bien conformée.

Antécédents personnels. — Né à terme sans forceps ni version. Pendant la vie fœtale, au 4e mois, chute de la mère sur le ventre sans conséquences appréciables ; au 7e mois, choc émotionnel.

Enfant nourri au sein jusqu'à 4 mois. A cette date, écoulement purulent de l'oreille droite pendant 2 mois ; l'ouïe, affaiblie de ce côté, est redevenue normale. L'enfant marche à 11 mois, parle à 15 mois. Dentition plus précoce du côté droit (4 mois). L'hémihypertrophie faciale a conservé ses proportions initiales par rapport à l'autre côté.

État actuel (juin 1897). — L'hypertrophie intéresse les parties molles de la moitié droite de la face, la langue du même côté, le maxillaire supérieur et inférieur, la bosse frontale. Asymétrie crânienne. Examen radioscopique. Dilatations veineuses de la face interne de la joue droite ; sensation de lobules adipeux en ce point. Traînée pigmentaire avec poils frisottés (de nègre) sur la ligne médiane antéro-postérieure, dans la région occipitale. Salivation. Pas de troubles moteurs. Sensibilité légèrement émoussée sur la joue considérablement épaissie. Légère diminution de l'excitabilité électrique ; augmentation de la résistance électrique. Joue droite plus rouge que la gauche ; pas de différence thermique notable. En hiver, joue droite plus froide, siège d'engelures. Main droite un peu plus développée que la gauche. Pas d'autres troubles ni d'autres malformations, sauf une petite hernie ombilicale. Intelligence moyenne.

Un enfant de 3 ans, natif des Landes (Ponteux-les-Forges), se présente à nous le 10 juin 1897 avec une asymétrie faciale des plus marquées. Le côté droit de sa figure est tellement volumineux, par rapport au côté opposé, qu'il paraît atteint d'une grosse fluxion.

Jamais il n'y a eu rien de semblable dans sa famille, du côté de ses grands-parents, de son père et de sa mère. Pas de consanguinité. La mère, dont la voûte palatine est un peu creuse, a eu comme premier enfant une fille parfaitement conformée, âgée actuellement de six ans (Pl. XXXIX). Le second enfant (le sujet de notre observation) est un garçon né à terme, sans version ni forceps. Pendant que sa mère le portait elle fit au 4e mois une chute sur le ventre sans conséquences graves appréciables ; vers le 7e mois de sa grossesse elle fut un soir réveillée en sursaut pour assister à une crise de nerfs de son beau-père, ce qui lui causa une émotion très vive. Malgré tout, l'accouchement fut normal ; l'enfant naquit avec sa malformation, la joue droite très bombée, pendante. Nourri au sein jusqu'à l'âge de 4 mois, il eut, à 6 mois, dans l'oreille droite, un abcès très douloureux qui s'ouvrit par le conduit auditif externe et fournit pendant deux mois du pus en quantité ; à la suite, l'ouïe resta longtemps affaiblie et progressivement redevint normale. L'enfant marchait à 11 mois, parlait à 15 mois. Il mit ses dents d'une façon très précoce, plus tard du côté gauche que du côté droit où, dès le 4e mois, il avait des grosses molaires.

L'hémihypertrophie faciale s'est développée en conservant ses proportions initiales par rapport à l'autre côté de la face et au reste du corps.

Ce qui frappe à l'examen de cet enfant c'est le développement énorme de la joue droite (Pl. XXXIX). Tout le côté droit de la face, depuis la fosse temporale, le rebord orbitaire inférieur et le dos du nez jusqu'au rebord inférieur du maxillaire inférieur, est comme soulevé. Le pli naso-génien est effacé, la bosse frontale saillante. La saillie anormale de la face s'arrête à la ligne médiane déviée du côté gauche : un trait passant par le milieu du front, le dos du nez et le milieu du menton est concave à gauche et son extrémité inférieure est à 2



A



B

HÉMIHYPERTROPHIE FACIALE CONGÉNITALE

(J. Sabrazès et C. Cabannes)

A. Moulage des mâchoires. — B. Aspect du petit malade à côté de sa sœur.

centimètres à gauche de la ligne médiane. Les tissus mous ainsi que les os sont augmentés de volume. La joue dans sa totalité est hypertrophiée, entraînée par son poids, elle est pendante, sans rougeur ni pigmentation anormales ; elle est rosée, duveteuse. Extérieurement, elle ne présente ni varices lymphatiques apparentes, ni sinuosités veineuses ; sa consistance assez ferme rappelle celle du lipome. Son épaisseur est bien plus considérable que celle du côté opposé.

Profondément sous elle, l'apophyse malaire droite plus volumineuse, plus étalée, descend à un centimètre au-dessous du niveau de l'apophyse gauche. Le maxillaire supérieur droit, tout entier anormalement augmenté de volume, est comme projeté en avant ; l'*examen radioscopique* rend bien compte de ce fait. Les os propres du nez sont hypertrophiés à droite. La branche droite de l'arc du maxillaire inférieur, est également plus développée ; la moitié droite du menton proémine en avant et en bas beaucoup plus que la gauche qui semble en retrait. Quelques chiffres vont nous prouver cette hypertrophie des os : de l'angle de la mâchoire inférieure, plus mousse à droite, jusqu'au condyle, 4 centimètres de hauteur à droite et 3 à gauche. Le corps du maxillaire inférieur, à droite, a une hauteur de 25 millimètres ; à gauche, de 15 millimètres, sur les parties latérales, et une hauteur de 25 millimètres à droite et de 20 à gauche, en avant.

L'empreinte et le moulage des dents et des gencives de notre malade sont dus à M. Louis Seigle, professeur à l'école dentaire de Bordeaux ; voici une photographie de ces moulages mis en place, la bouche étant en position ouverte (Pl. XXXIX).

Moulage du maxillaire inférieur. Epaisseur au niveau des gencives.

Au niveau de la dernière molaire inférieure		droite. . . .	1 cent. 45
—	—	gauche . . .	1 cent. 25
En arrière	—	droite. . . .	1 cent. 25
	—	gauche . . .	0 cent. 8
Au niveau des canines		droites . . .	1 cent. 05
	—	gauches . . .	1 cent. 05

Le maxillaire inférieur est oblique ovalaire.

Les dents sont implantées beaucoup plus en avant à droite qu'à gauche ; depuis la dernière molaire jusqu'à l'extrême limite de la partie postérieure du rebord gingival, il y a, à droite, 2 cent. 25 ; à gauche, 1 cent. 35.

Les dents sont reportées obliquement en avant et vers la gauche, et la ligne médiane, au lieu de correspondre à l'interstice des deux incisives médianes, passe par le milieu de l'incisive médiane droite. La moitié droite du plancher buccal est plus excavée du côté du rebord alvéolaire et transversalement moins étendue que la gauche (d'un millimètre environ en arrière).

Moulage du maxillaire supérieur. — La distance qui sépare l'implantation de la dernière grosse molaire de l'extrême limite de la partie postérieure du rebord gingival est de 1 cent. 35 à droite, de 0 cent. 85 à gauche. L'épaisseur du rebord gingivo-alvéolaire au niveau de la dernière grosse molaire est de 1 cent. 65 à droite, de 1 cent. 4 à gauche. La moitié droite du palais, au

niveau de la dernière grosse molaire, a une étendue de 2 cent. 4 ; la moitié gauche de 1 cent. 9.

La voûte palatine est creuse, la moitié droite est évasée, plus étalée ; les dents sont reportées en avant et en bas. Voici les résultats des mensurations pour la partie supérieure du visage :

De l'aile du nez à la pointe de la pommette la distance est de 1 centimètre plus grande à droite qu'à gauche. De l'angle interne de l'œil à la pommette, il y a à droite 0 m.065 millimètres, à gauche 0 m. 050 millimètres. La circonférence orbitaire mesure 0 m.135 à droite et 0 m. 125 millimètres à gauche. Du lobule de l'oreille à l'aile du nez, en passant par la partie la plus saillante de la joue, on trouve 0 m. 12 centimètres à droite et 0 m. 08 centimètres à gauche.

La bouche est toujours ouverte ; la salive s'écoule d'une façon continue par la commissure labiale droite, si bien qu'il faut chaque jour 2 à 3 mouchoirs pour la tarir ; l'écoulement est constant la nuit, car le petit malade dort la bouche ouverte.

La bouche fermée, la fente labiale est oblique de haut en bas et de gauche à droite ; la lèvre inférieure, surtout dans sa moitié droite, est en ectropion léger ; elle est aussi de ce côté plus épaisse qu'à gauche. L'hypertrophie atteint également le côté droit de la lèvre supérieure qui se continue sans dénivellement avec les parties latérales du nez, particularité qui explique la disparition du sillon naso-génien droit. En saisissant entre les doigts la moitié droite des lèvres, on a la sensation d'un pli deux fois plus épais qu'à gauche. Le nez est incurvé à gauche. Lorsqu'on fait rire le malade, le pli naso-génien gauche se dessine nettement ; à droite, il est à peine soulevé. A l'examen de la cavité buccale, dont l'ouverture est oblique ovalaire, on se rend compte que la langue est déviée à gauche ; sa moitié droite est plus volumineuse, plus bombée. Sa consistance est uniforme, ses mouvements sont conservés. Lorsque le malade veut boire, il place sa langue sous le rebord du verre, tout en avançant les lèvres plus qu'à l'ordinaire, et il boit par aspiration, inclinant en même temps la tête vers le récipient. Il laisse d'ailleurs souvent tomber du liquide. Il existe du prognathisme ; le rebord alvéolaire du maxillaire inférieur est asymétrique. Le côté droit forme une courbe dont le rayon est plus court qu'à gauche ; le rebord alvéolaire des mâchoires inférieure et supérieure est beaucoup plus développé à droite qu'à gauche, et les dents qui s'implantent à ce niveau ont une longueur et une largeur, plus grandes de 1 à 2 millimètres que celles du côté opposé. Les espaces interdentaires, à la mâchoire inférieure, ont près d'un demi-millimètre ; il existe en outre quelques vices d'implantation à la mâchoire supérieure, dont le rebord descend plus bas à droite d'au moins 1 centimètre. Les canines sont de champ et les petites molaires sont aiguës et coniques. Les dents sont au complet ; la première grosse molaire droite est atteinte d'une carie au second degré. Toutes les autres dents sont en bon état. La face interne de la joue droite, lisse, rosée, est parcourue par des veines abondantes ; on n'y distingue pas de vésicules transparentes, de varices lymphatiques appréciables. Au palper, on a l'impression d'une série d'inégalités qui sont sans doute des pelotons adipeux. La voûte palatine est très creuse, surtout à droite ;

le voile du palais est normal ; la luette non déviée ; les amygdales ont leurs dimensions habituelles. La mastication se fait des deux côtés ; l'enfant mord avec une force égale à droite et à gauche. La bosse frontale droite est très marquée ; il ne semble pas exister à première vue d'asymétrie crânienne, mais si on prend des empreintes à l'aide de lames de plomb, on obtient le tracé reproduit dans la figure ci-dessous :

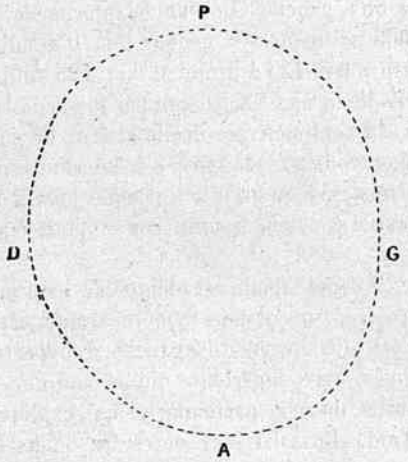

Circonférence fronto-pariéto-occipitale maxima.
A, côté du front ; P, côté de l'occiput ; D, côté droit ; G, côté gauche.

En examinant le cuir chevelu, on voit, dans la région occipitale, une petite bande en forme de fer à cheval à concavité tournée à droite, s'étendant de la nuque jusqu'à 4 travers de doigts au-dessus du sommet du vertex ; sur l'étendue de cette bande large d'un centimètre, les cheveux, relativement rares, sont frisottés et recouvrent un cuir chevelu pigmenté de couleur café au lait clair.

Examen électrique des muscles de la face, pratiqué par M. le Dr Debédat : à gauche, réaction absolument normale ; à droite, l'excitabilité est diminuée peut-être parce que les fibres sont dissociées et parce que la résistance est augmentée.

Sensibilité. — La piqûre sur la joue gauche provoque une réaction plus vive qu'à droite ; sur le front la sensation est la même à droite qu'à gauche. La sensibilité électrique est normale des deux côtés.

Le réflexe pharyngien est normal ainsi que le réflexe palpébral. Les réflexes au chatouillement nasal et auriculaire existent des deux côtés. A l'examen des yeux et des oreilles, rien de particulier. Le malade goûte et reconnaît bien les aliments.

Troubles vaso-moteurs. — La joue droite, plus rouge que la gauche d'une façon générale, devient écarlate quand on l'approche du feu. On ne sait si les sueurs sont exagérées à droite. En hiver, les gerçures sont nombreuses sur le coté droit de la face ; la température s'abaisse alors davantage sur la joue droite ; actuellement, il n'est pas possible de déceler de différence sensible.

La fosse sous-maxillaire droite, comblée par le développement de la joue,

contient un ganglion du volume d'une olive ; malgré la salivation abondante, ni la glande sous-maxillaire, ni la parotide, ne présentent d'hypertrophie.

Du côté des épaules rien à noter.

Il semble, à première vue, que la région du coude et de l'avant-bras soit plus développée à droite qu'à gauche, mais, à la mensuration, on trouve des chiffres sensiblement égaux :

Mensuration circulaire, au-dessus du pli du coude, 0 m. 145 mill. à droite ; 0 m. 145 mill. à gauche.

Mensuration de l'avant-bras, à 5 centimètres au-dessus du pli du coude, 0 m. 14 cent. à droite ; 0 m. 135 mill. à gauche.

Mensuration du poignet, à 5 cent. au-dessus du pli de l'articulation. 0 m. 11 cent. à droite, 0 m. 11 cent. à gauche.

Dans les dimensions des mains il y a une très légère différence à peine appréciable en faveur du côté droit ; l'enfant est droitier. Pas de différence dans les membres inférieurs (l'enfant, bon marcheur, fait 2 kilomètres pour aller à l'école). Pas de contractures. Les réflexes plantaires et rotuliens sont normaux.

Pas d'inégalité dans le volume des fesses, des masses sacro-lombaires, du tronc. Il existe une petite hernie ombilicale. Les testicules sont bien descendus. Pas de torticolis. Pas de déviation de la colonne vertébrale.

Le cœur bat normalement dans le 4e espace, un peu en dedans et au-dessous du mamelon. Pas d'inégalité dans les battements des carotides et des faciales droites et gauches. Les appareils digestif, respiratoire, génito-urinaire, le foie, la rate sont normaux.

Pas de troubles intellectuels ni d'altération de la santé générale.

*
* *

ÉTUDE CLINIQUE ET PATHOGÉNIQUE DES CAS CONGÉNITAUX. CONCLUSIONS.

Le nombre des cas congénitaux que nous avons recueillis s'élève à 18 : 6 relatifs à des malades du sexe féminin, 7 à des malades du sexe masculin. L'indication du sexe nous manque dans 4 observations. Le côté droit est plus souvent affecté que le gauche (10 fois le siège est à droite, 5 fois à gauche). Les enfants naissent à terme et, dès la naissance, leur malformation saute aux yeux de l'entourage. La grossesse de leur mère a été normale, sauf deux fois où elle fut traversée par de grandes frayeurs (au 7e mois dans notre observation, au 8e mois dans celle de Ziehl). Dans un cas (Sabrazès et Cabannes), la mère fait au 4e mois une chute sans gravité sur le ventre.

On ne trouve pas dans les antécédents héréditaires de malformation analogue. Les frères et les sœurs des malades sont également indemnes de cette difformité. Finlayson relate cependant un cas d'anomalie des extrémités chez un frère. Les antécédents personnels ne laissent non plus rien à désirer ; dans notre observation, il y avait eu un écoulement purulent de l'oreille droite à 6 mois.

L'hypertrophie atteint ordinairement les tissus mous et les os sous-jacents (11 cas). La joue est augmentée de volume dans sa totalité ; elle est soulevée et son aspect rappelle de loin, à s'y méprendre, la déformation produite par une grosse fluxion dentaire. Le nez est dévié par sa pointe du côté opposé (Fischer, Sabrazès et Cabannes) ; toute la physionomie semble participer à cette déviation et la ligne médiane du visage forme une courbe à concavité tournée du côté opposé à la malformation (Sabrazès et Cabannes). Le sillon naso-génien est soulevé, comme comblé. L'aile du nez, au lieu d'être repoussée, peut être attirée du côté déformé (Kiwull). La commissure buccale est déviée vers le bas, par le poids des tissus hypertrophiés (Bæck, Fischer, Sabrazès et Cabannes) ; la fente labiale est oblique (Sabrazès et Cabannes). La moitié correspondante des lèvres est ordinairement hypertrophiée, surtout la lèvre supérieure qui pend comme un voile épais au-dessus de l'inférieure indemne ou ectropionnée et hypertrophiée (Sabrazès et Cabannes). Les lèvres peuvent être normales (Ziehl).

L'oreille correspondante est elle-même volumineuse en totalité (Arnheim) ou en partie, et alors c'est le lobule qui est très gros (Ziehl, Kiwull) ; il est attiré vers le bas (Kiwull).

La joue hypertrophiée est hyperémiée (Friedreich, Passauer, Lewin, Sabrazès et Cabannes) ; les sueurs y sont plus abondantes (Lewin, Sabrazès et Cabannes). L'hyperémie peut être localisée à une bande (sous le nez, Kiwull), à des placards asphyxiques qui bleuissent par l'effort, pour disparaître très vite (Finlayson), il existe parfois des taches pigmentaires (Friedreich, Ziehl, Trélat et Monod, Lewin).

La face est le siège, dans sa moitié hypertrophiée, d'un épais enduit sébacé (Friedreich). Les cheveux et les poils n'offrent ordinairement aucune malformation ; on les a trouvés modifiés par places, devant l'oreille du côté malformé où ils étaient plus rudes, plus secs, moins souples (Heumann, Ziehl, Kiwull). Dans notre cas, ils sont frisottés en une traînée avec hyperchromie du cuir chevelu dans la région occipitale.

Dans 7 cas, les os participent complètement à l'hypertrophie : tout le maxillaire supérieur, l'os malaire, le maxillaire inférieur qui peut être prognathe (Sabrazès et Cabannes), les rebords alvéolaires, les os propres du nez, l'os frontal dont la bosse est volumineuse. Leur surface est ordinairement régulière, exceptionnellement irrégulière et rugueuse (cas de Kiwull). Les os peuvent être saillants en quelques points, sans être le siège d'une malformation totale (Finlayson).

Le maxillaire supérieur et le frontal sont seuls notablement hypertrophiés, leur direction est oblique (Fischer). Le rebord sus-orbitaire participe au processus (Kiwull). Les rebords alvéolaires sont plus volumineux que

ceux du côté opposé concurremment avec l'hypertrophie des maxillaires (Sabrazès et Cabannes), ou indépendamment d'elle, de telle sorte que les maxillaires peuvent être normaux alors que les rebords alvéolaires sont très augmentés de volume (Friedreich, Passauer, Ziehl). Enfin, les os peuvent être tout à fait normaux, l'hypertrophie ne portant que sur les parties molles (Bœck).

Les dents correspondant à la région hypertrophiée sont souvent plus volumineuses, plus longues, plus larges (Bœck, Heumann, Passauer, Sabrazès et Cabannes), ou bien elles sont égales, mais ont évolué plus vite du côté hypertrophié (Finlayson, Sabrazès et Cabannes). Parfois elles sont encore égales, mais mal implantées (Kiwull, Sabrazès et Cabannes) ; dans ce cas, les gencives peuvent être exubérantes (Kiwull) ; l'odontalgie était fréquente chez la malade de Friedreich. Enfin, l'appareil dentaire peut être indemne (Ziehl).

La face interne des joues, ordinairement saine, est quelquefois sillonnée par des veinules. On a trouvé la langue hypertrophiée dans la moitié correspondante à la malformation au point d'être doublée, triplée de volume (Friedreich, Ziehl, Kiwull, Sabrazès et Cabannes). Les papilles fongiformes et filiformes sont démesurément allongées (Kiwull). La langue est déviée du côté opposé à la malformation (Kiwull, Sabrazès et Cabannes). Il est des cas où la langue est normale (Finlayson, Fischer, etc.). La luette était déviée du côté opposé à l'hypertrophie dans l'observation de Fischer. L'amygdale correspondante est plus grosse (Ziehl, Kiwull) et végétante (Kiwull). La voûte palatine est creuse (Sabrazès et Cabannes).

La salivation est plus abondante du côté malade (Friedreich, Ziehl, Kiwull, Sabrazès et Cabannes), bien que rien d'anormal ne soit observé dans le volume des glandes salivaires (Ziehl, Sabrazès et Cabannes). La succion est quelquefois gênée et certains malades boivent par aspiration (Sabrazès et Cabannes).

La motilité des muscles faciaux est toutefois le plus souvent intacte (Ziehl, Kiwull, Sabrazès et Cabannes), ou simplement paresseuses, auquel cas la mimique est légèrement contrariée dans son jeu; leur excitabilité électrique peut être diminuée et leur résistance électrique augmentée (Sabrazès et Cabannes).

Dans le cas de Friedreich, la malade se plaint de sensations subjectives de chaleur. La température de la face est plus élevée du côté hypertrophié (Ollier, Trélat et Monod) ou plus basse en hiver particulièrement (Finlayson, Sabrazès et Cabannes) ; la joue est alors le siège de nombreuses gerçures.

Les organes des sens sont habituellement intacts. Le goût est conservé même dans les cas d'hémihypertrophie linguale, sauf dans l'observation

de Friedreich où la sensibilité gustative était plus obtuse du côté hypertrophié.

L'ouïe est ordinairement normale. Dans le cas dû à Ollier l'acuité auditive était plus marquée du côté malformé.

L'organe de la vision ne présente pas non plus de modifications notables. L'œil est myope et en strabisme convergent dans l'observation de Ziehl ; ou bien son acuité est supérieure du côté malade (Ollier).

L'odorat reste toujours intact.

Les membres peuvent participer en partie ou en totalité à l'hypertrophie. Tantôt tout le côté droit du corps (face et membres) est intéressé (Ollier, Trélat et Monod, Truc et Masméjean, Mac Gregor, Steffen, Zhukovski) ; tantôt c'est le membre supérieur correspondant (Arnheim, Stembo) ou la main du même côté qui sont seuls hypertrophiés (Ziehl) ou bien c'est l'index, le médius et l'annulaire du côté opposé (Finlayson).

Dans le cas de Lewin l'hypertrophie est croisée, le bras correspondant au côté gauche hypertrophié est plus gros et plus long que le droit, la jambe droite étant plus volumineuse que la gauche.

L'intelligence est ordinairement normale (Sabrazès et Cabannes) ; dans la relation de Ziehl le malade hydrocéphale était inintelligent.

Dans deux cas (Bœck, Kiwull) la maladie était *manifestement progressive*.

La plupart des observateurs ont remarqué que l'hémihypertrophie faciale congénitale conserve ses proportions initiales par rapport au côté sain, pendant la période de croissance, et n'a aucune tendance à rétrocéder.

Friedreich, le premier, a fait une nécropsie, son malade étant mort d'une affection intercurrente ; il ne trouva aucune anomalie dans le volume de l'encéphale ni des nerfs crâniens. Le rocher correspondant au côté hypertrophié était augmenté de volume. Arnheim, à l'autopsie de sa malade qui succomba à une broncho-pneumonie, constata que les viscères du côté droit étaient plus développés que ceux du côté gauche ; l'oreillette et le ventricule droits participaient à cette hypertrophie ; de même les bronches droites étaient plus volumineuses que les gauches.

L'examen histologique des parties molles figure dans l'observation de Kiwull : des lambeaux furent extirpés dans un but esthétique. Les tissus adipeux et connectif notablement épaissis, les glandes sébacées et sudoripares augmentées de volume sont les agents actifs de l'hypertrophie. On ne trouve pas de traces de processus inflammatoire récent ou ancien.

L'hémihypertrophie de la face n'est qu'un cas particulier du groupe des hypertrophies congénitales qui ont fait l'objet d'un important travail de H. Fischer (1).

Ces hypertrophies intéressent soit une moitié du corps, soit un membre, un segment de membre ou de la face. Rarement elles sont alternes. Elles n'ont généralement aucune tendance à devenir progressives. Elles peuvent coïncider avec d'autres troubles de l'évolution, implantation de parties fœtales, monstres doubles, malformations encéphaliques et anides, arrêts de développement partiels, amputations congénitales. Miram (2) a vu des sillons congénitaux s'accompagner d'hypertrophie du membre correspondant ; ils agissaient à l'instar d'une cicatrice circulaire consécutive à un ulcère variqueux, par exemple : on sait qu'il se produit dans ces conditions une stase sanguine et lymphatique avec état éléphantiasique consécutif.

Dans ces hypertrophies congénitales, les troubles de la circulation veineuse et lymphatique sont prédominants et la coexistence de véritables angiomes caverneux et de lymphangiectasies n'est pas rare. « Selon que le processus morbide, dit H. Fischer, se développe tôt ou tard pendant la vie intra-utérine, le résultat final variera ; si le revêtement cellulo-adipeux est déjà constitué, on observera surtout de la polysarcie, s'il est encore à l'état muqueux, il persistera un tissu mou, lâche, parfois gélatineux et comme œdémateux ; dans ce tissu on note une hypertrophie des veines, des lymphatiques, parfois des muscles et des os, plus rarement des nerfs, et cela à un degré qui n'est jamais atteint dans l'éléphantiasis acquis. »

Ce mécanisme pathogénique ne saurait être invoqué lorsqu'il n'existe pas, à l'origine, de sillon congénital. H. Fischer se demande alors si une position vicieuse du fœtus, dans la cavité utérine, ne crée pas un obstacle à la circulation veineuse dans les parties de l'organisme intéressées plus tard par l'hypertrophie.

Cette interprétation de H. Fischer est à rapprocher de celle qui rattache l'augmentation des os et des parties molles à la présence de nævi angiomateux (3) en vertu d'un trouble circulatoire du même ordre que ceux qui surviennent au cours des anévrysmes artério-veineux, influant sur la nutrition des régions hypertrophiées.

On a également cherché la clé de ces hypertrophies dans une déviation du processus d'ossification épiphysaire (4) : au voisinage des extrémités os

(1) *Loc. cit.*

(2) Miram. Thèse de Dorpat, 1877, p. 17.

(3) Duzéa, *Sur quelques troubles du développement du squelette dus à des angiomes superficiels*, Th. Lyon, 1886.

(4) Massonnaud, Thèse Paris, 1874.

seuses, jouant le rôle d'épine irritative, il y aurait hypernutrition des parties molles et consécutivement leur croissance serait accrue.

Mais toutes ces déductions ne satisfont pas l'esprit. La théorie nerveuse mérite-t-elle plus de crédit ? Trélat et Monod (1) — rappelant les expériences de Cl. Bernard et de Schiff, qui après section des filets nerveux vaso-moteurs, ont noté dans le territoire de distribution des nerfs sectionnés, de la rougeur, une élévation de la température et ultérieurement une augmentation de volume — voient dans ces hypertrophies l'aboutissant d'une paralysie vaso-motrice.

D'autres auteurs professent aussi cette opinion [Ziehl (2), M. Duplay (3), M. Ely Leblanc (4)] qu'ils appuient sur l'unilatéralité de la malformation et sur la constatation de troubles fonctionnels tels que sialorrhée, modifications de la température locale, etc.

Les cas d'hémihypertrophie faciale congénitale ne sauraient, pensons-nous, être justiciables d'une semblable explication pathogénique applicable peut-être, ainsi que nous le verrons plus loin, à certaines observations d'hémihypertrophie faciale acquise. La sensibilité et la motricité sont normales ; les troubles sécrétoires ou calorifiques sont dus à la macroglossie (qui entretient la salivation comme le ferait un corps étranger quelconque), au développement anormal des glandes sébacées et aux ectasies vasculaires sans qu'interviennent, à proprement parler, des phénomènes de vaso-dilatation paralytique.

Pour nous, l'hémihypertrophie congénitale a la valeur d'une *anomalie par excès* dans le développement de la face et, plus exactement, des bourgeons frontal, maxillaire supérieur et inférieur, pouvant coïncider avec l'hypergénèse d'autres parties du corps, le plus souvent du même côté. L'hypothèse émise par Fischer d'un vice de position du fœtus, gênant la circulation de retour, suscitant l'apparition d'ectasies vasculaires et d'une hypernutrition avec hypergénèse locale nous paraît très vraisemblable.

Peut-être d'autres facteurs interviennent-ils, comme le calibre plus grand de l'artère nourricière. Le fait suivant mérite, à ce point de vue, d'être cité par analogie : dans un cas communiqué par M. Martin Saint-Ange à Isid. Geoffroy St-Hilaire (5) il existait, réunies chez un même sujet, deux anomaliés : du côté gauche le rein et la capsule surrénale avaient leur grandeur

(1) Trélat et Monod, *De l'hypertrophie unilatérale partielle ou totale.* Arch. gén. de médecine, 1869.

(2) *Loc. cit.*

(3) Duplay, Gaz. hebd. de méd. et de chir., 11 juin 1892.

(4) Ely Leblanc, *Contribution à l'étude de l'hypertrophie congénitale unilatérale partielle ou complète*, Thèse Paris, 1897.

(5) Isid. Geoffroy St-Hilaire, Hist. génér. et partic. des anomalies de l'organisation chez l'homme et les animaux. *Des monstruosités*, etc., tome 1er, 1832.

ordinaire ; du côté droit, le rein était extrêmement petit et la capsule très volumineuse. Cette dernière avait pour artériole une branche de la rénale. L'atrophie de l'un de ces organes et l'hypertrophie de l'autre étaient ainsi manifestement en rapport et s'expliquaient l'une par l'autre. » En général, lorsqu'un organe est augmenté ou diminué de volume, ses vaisseaux présentent une augmentation ou une diminution proportionnelle. « C'est ainsi que dans le cas que je viens de citer, dit Isid. Geoffroy St-Hilaire, l'artère rénale droite et l'artère capsulaire du même côté étaient, comme les organes auxquels elles se rendaient, l'une beaucoup plus petite, l'autre sensiblement plus grosse que danl'état ordinaire, les vaisseaux du côté gauche ayant au contraire conservé leur diamètre normal. »

D'autres causes entrent-elles en ligne de compte, telles que traumatismes, émotions, infections, intoxications, hérédité, consanguinité ? L'enquête clinique ne relève qu'une seule fois une chute sans gravité pendant la gestation, au 4e mois. Une vive frayeur au cours de la grossesse (7e, 8 mois) n'est signalée que dans deux cas.

Si on interroge la tératologie expérimentale qui a éclairé d'un jour nouveau l'étude des *agénésies*, on ne tarde pas à se convaincre de sa quasi-impuissance à réaliser de telles hypertrophies localisées. Au problème ainsi posé : l'anomalie n'est-elle pas dans certaines circonstances un excès et non un arrêt de développement ? M. Dareste (1) répond que les expériences ne lui ont rien appris à ce sujet. Toutefois M. Féré (2) a, sur ce point, fait quelques observations intéressantes. « Lorsqu'on expose, dit-il, un œuf de poule à des vapeurs susceptibles de pénétrer à travers la coquille, ou lorsqu'on introduit par injection des substances solubles dans l'albumine, ou bien lorsqu'on exerce sur l'œuf une action mécanique en le maintenant par exemple pendant un certain temps sur une table mise en vibration par un diapason, on produit en général un trouble d'évolution, le plus souvent une malformation ou un retard de développement. Parfois l'embryon est non seulement normal au point de vue morphologique, mais encore plus avancé que ne le comporte le temps de l'incubation. D'autres fois, dans les mêmes conditions encore, on trouve un embryon qui présente une malformation plus ou moins importante d'une partie quelconque et dont l'ensemble cependant présente un développement plus avancé que les embryons normaux, qui n'ont subi aucune influence troublante.

... Les faits d'exaltation générale ou partielle du développement, bien

(1) C. Dareste, *Rech. sur la production artificielle des monstruosités ou essais de tératogénie expérimentale*, 2e édit., Paris, 1891.

(2) Ch. Féré, *Faits relatifs à la tendance à la variation sous l'influence des changements du milieu.* Bulletins et mémoires Soc. de biologie, 1896, p. 790.

qu'exceptionnels, suffisent à montrer que les agents capables d'influencer le développement de l'embryon ne manifestent pas seulement leur action par des retards ou par des malformations. Considérée en général, leur action se manifeste par une tendance à la variation, qui, suivant la dose de l'agent et suivant l'équation trophique individuelle du germe, peut s'exercer dans le sens de l'exaltation ou dans le sens de la dépression. Dans le cas de l'exaltation aussi bien que dans le cas de la dépression le défaut de synergie trophique des éléments peut aboutir à une malformation locale. »

L'hémihypertrophie congénitale de la face a donc, à notre avis, la signification d'une *anomalie par excès* dans le développement des bourgeons faciaux, quelle que soit du reste la cause déterminante de cette anomalie.

II

Hémihypertrophie faciale acquise.

Historique.

L'histoire des hémihypertrophies faciales acquises date du mémoire de Stilling sur la « Spinal Irritation » (1840) dans lequel l'auteur fait mention d'un cas survenu chez une femme de 38 ans, comme conséquence probable d'une lésion traumatique du nerf sous-orbitaire.

Berger (O.) de son côté (1872) rapporte un cas semblable consécutif à une névralgie tenace du trijumeau.

Chez le malade de Schieck (1883) l'affection aurait apparu vers la fin de la 2e année.

Dans le cas de Montgomery (1893) le premier signe du mal date de l'âge de 10 ans. Un à deux ans avant, la malade avait eu un abcès à la mâchoire supérieure correspondante.

Enfin, en 1893, Ch. Dana signalait l'hémihypertrophie faciale chez un acromégale.

*
* *

Obs. I. — (Stilling, *Untersuchungen über die Spinal Irritation*, 1840.)

Stilling signale très succinctement le cas d'une femme de 38 ans qui a vu tout le côté droit de la face s'hypertrophier d'une façon marquée à la suite d'un coup de pierre reçu à l'âge de 9 ans. L'auteur suppose que le traumatisme a provoqué une lésion du nerf sous-orbitaire avec paralysie consécutive des hanches nerveuses destinées aux vaisseaux.

Obs. II. — (Berger (O.), *Zur Ætiologie und Pathologie der sogenannten Muskelhypertrophie*. Deutsches Archiv für klinische Medicin, 1872, p. 393).

Berger (O.) a observé un cas d'hémihypertrophie faciale acquise survenue,

chez une femme de 58 ans, à la suite d'une névralgie trigémellaire tenace, invétérée, ayant persisté plusieurs années. Cette hypertrophie n'intéressait que les parties molles et particulièrement le tissu conjonctif sous-cutané.

Obs. III. — (Schieck, *Ein Fall von einseitiger Gesichts Hypertrophie.* Berlin klin. Wochensch., p. 700, 1883.)

Le cas de Schieck concerne une fillette de 9 ans venue au monde sans malformation.

Ce n'est que vers la fin de la seconde année que, sans cause connue, la joue gauche et la partie gauche de la lèvre inférieure ont augmenté progressivement de volume, pendant que se ralentissait la marche de la dentition à la mâchoire supérieure du même côté.

Actuellement, l'hypertrophie atteint les tissus mous de la joue, la lèvre supérieure et la paupière inférieure gauches à un moindre degré ; ces régions sont molles, œdémateuses ; la pommette gauche est plus rouge que la droite. Le nez, dont l'aile gauche est hypertrophiée, est camard et dévié vers la droite par son bout. La lèvre supérieure gauche, augmentée de volume et tombante, recouvre la partie correspondante de la lèvre inférieure. Le duvet de la lèvre supérieure est moins marqué à gauche qu'à droite.

Les os de la face, le corps du maxillaire supérieur, la région alvéolaire participent à l'hypertrophie. Le maxillaire inférieur est normal. Il n'existe à droite, à la mâchoire supérieure, que 4 dents : deux incisives, une canine, une première prémolaire.

Il n'y a rien d'anormal dans l'aspect de la langue, des amygdales, des oreilles et du front.

La sensibilité, la motilité, la sécrétion des sueurs et du sébum sont normales et identiques des deux côtés. Les cheveux sont également développés. Les pupilles sont égales. L'enfant est peu intelligente.

Obs. IV. — (M. Montgomery, Medical News, 1893, t. 2, p. 61.)

M. Montgomery signale un cas d'hémihypertrophie faciale non congénitale survenue chez un homme actuellement âgé de 31 ans. Cet homme, d'origine allemande, est l'aîné d'une famille de onze enfants dont cinq sont encore vivants ; il est le seul qui soit atteint de malformation. Aucun incident n'a troublé la grossesse de sa mère et sa naissance s'est faite à terme sans le secours des fers. A deux ans, il a eu une maladie qualifiée du nom de « fièvre cérébrale ». Dans ses antécédents il n'est pas question d'autres maladies graves, pas plus que de traumatisme ou de névralgie de la face.

A l'âge de 8 à 9 ans, un abcès se forma au niveau du maxillaire inférieur gauche ; des douleurs vives précédèrent son ouverture puis disparurent complètement. A la suite, une cicatrice déprimée est survenue ; elle occupe le bas de la joue gauche.

Les dents ont poussé régulièrement.

Une première photographie prise à l'âge de 5 ans ne montre aucune asymé-

trie faciale. Dans une seconde, faite alors que le malade avait 14 ans, le côté gauche de la face est déformé et légèrement dévié. Cette déformation, dont le premier signe appréciable aurait été une augmentation de volume des gencives survenue à l'âge de 10 ans, avait été manifeste dès l'âge de 12 ans ; depuis, elle s'était accentuée notablement.

Actuellement, la déformation occupe le côté gauche du visage et lui donne une apparence irrégulièrement quadrilatère ; elle peut être délimitée au moyen d'une ligne qui, commençant au sommet de la tête et à l'extrémité antérieure de la suture sagittale et descendant suivant la ligne médiane du front, du nez et du menton, irait gagner l'apophyse mastoïde gauche le long du bord inférieur de la branche du maxillaire inférieur, pour rejoindre de là son point de départ. L'hypertrophie porte spécialement sur les régions supra-orbitaire, malaire et mentonnière intéressant non seulement les tissus mous, mais encore les os.

L'augmentation de volume de la lèvre inférieure et de la gencive n'empiète que légèrement sur le côté droit. La distance de la commissure labiale au tragus est de six pouces et un huitième à gauche et de 4 pouces sept huitièmes à droite. La peau qui recouvre le côté gauche de la face est partout, sauf dans la région massétérine, irrégulière, épaissie, un peu plus brune qu'à droite. Les poils y sont rudes, grossiers, en particulier sur le côté gauche du nez et au-dessus de l'oreille gauche. Elle est par points le siège de nodosités, appréciables à la vue et au toucher, prédominant dans la joue (nodosités au sujet desquelles nous reviendrons à propos de l'examen microscopique). L'épaississement cutané tient encore à l'hypertrophie des follicules sébacés dont les orifices élargis donnent au tégument l'aspect d'une selle de cuir, ainsi qu'à la présence de nombreux comédons dans l'intérieur de la peau.

L'oreille gauche est hypertrophiée dans sa moitié supérieure et cette hypertrophie tient au cartilage épaissi et non à la peau qui est normale.

Le cuir chevelu et les cheveux qui le recouvrent n'offrent rien de spécial.

Le maxillaire inférieur est augmenté de volume depuis la partie médiane de la symphyse jusqu'au milieu du corps de l'os. Dans sa partie gauche, en arrière, il semble normal.

A gauche, le frontal hypertrophié est le siège de deux saillies plus marquées ; l'une d'elles occupe la région de l'apophyse orbitaire externe ; elle est ronde et a l'aspect d'une corne émoussée ; l'autre continue en haut l'apophyse orbitaire interne jusqu'au voisinage de la suture sagittale. Le rebord orbitaire supérieur saillant et l'os malaire très proéminent surplombent le globe oculaire qui est comme enfoncé dans une excavation profonde. Cette disposition donne au côté gauche du visage une expression de mauvaise humeur qui contraste avec le masque de satisfaction de la partie droite. L'ouverture palpébrale gauche est rétrécie et l'angle externe est plus élevé que l'interne. L'hypertrophie atteint le bord libre des paupières, sous forme de petits nodules espacés d'où naissent des cils épais sous divers angles. Le bord libre est surtout épaissi à la partie interne de la paupière supérieure qui paraît, de ce fait, plus déformée. Les mou-

vements des globes sont normaux, ainsi que les réactions pupillaires à la lumière et à l'accommodation. L'examen du fond de l'œil, pratiqué par le Dr Wagner, a permis de constater une double excavation du nerf optique, plus marquée à gauche, sans engorgement des papilles ni modification dans le volume des vaisseaux rétiniens.

L'augmentation de volume de l'os propre du nez et de son cartilage fait que le sillon qui unit le nez à la joue est plus obtus ; ce sillon est cependant assez marqué et à son extrémité inférieure la peau est verruqueuse, comme dans certains cas d'éléphantiasis. La salive ne s'écoule pas par la commissure labiale gauche qui est toutefois plus humide.

Les muscles de la mimique, nécessairement gênés par l'épaississement des parties molles, ne sont cependant pas paralysés, et le jeu de la physionomie est conservé.

Les dents sont très bonnes et de volume normal ; cependant, 3 molaires étaient encore entièrement recouvertes par les gencives à gauche, il y a 2 ans et demi, et le malade prétend ne les jamais avoir vues. Les rebords alvéolaires et les gencives à gauche sont très développés. Sur la face externe de la mâchoire, l'hypertrophie gingivale commence au bord droit de l'incisive droite médiane et se continue en arrière sous la lèvre supérieure qui se tend fortement au-dessus d'elle, quand le patient rit.

Cette portion externe des gencives est recouverte de placards blancs, leucoplasiques. L'épaississement et la saillie des gencives sont marqués pour la mâchoire inférieure et pour la supérieure autant à la face externe qu'à la face interne ou buccale, où la proéminence gingivale simule une tumeur. La voûte palatine est plus sillonnée à gauche qu'à droite.

La langue et les amygdales sont normales.

Le goût, l'odorat et l'ouïe sont également intacts.

Le malade prétend que le côté gauche de sa figure sue plus facilement que le droit.

La sensibilité est conservée sous tous ses modes.

Au dire de l'entourage du malade, la déformation, particulièrement celle du frontal et de l'os malaire, est lentement mais manifestement progressive.

L'examen microscopique de la peau a été fait sur des lambeaux cutanés enlevés par le Dr Hund, à la région malaire, à la lèvre supérieure et au menton. Au cours de l'opération on avait déjà pu remarquer que la compression des téguments en faisait sourdre une grande quantité de matière sébacée, et que la peau du menton, où les glandes sébacées sont plus développées, se laissait plus facilement traverser par l'aiguille à sutures. Les coupes très friables se déchiraient le long des glandes sébacées.

Les petites nodosités intra-dermiques qui soulevaient la peau de la joue étaient dues à de grands amas de cellules épithéliales disposées concentriquement, en dégénérescence hyaline, gonflant les glandes sébacées. Ces amas épithéliaux, agissant comme de vrais corps étrangers, avaient provoqué dans le tissu conjonctif voisin une abondante prolifération de cellules rondes ; il en était de même le long et au pourtour des vaisseaux. L'épithélium de la peau

n'était pas épaissi, si ce n'est au niveau de la portion éléphantiasique du sillon naso-labial. En somme, l'hypertrophie des parties molles doit être rapportée à une augmentation de volume des poils, des glandes sébacées distendues par le sébum et des cellules dégénérées, et aussi à l'hypertrophie du pannicule cellulo-adipeux.

Obs. V. — (Ch. Dana, *On acromegaly and gigantismus with unilateral facial hypertrophy*. The Journal of nervous and mental diseases, novembre 1893, n° 11, p. 725, Analyse par P. Blocq dans la Revue neurologique du 28 février 1894, 114.)

Ch... Dana cite le cas d'un jeune homme de 19 ans dont les parents, ainsi que six frères ou sœurs, sont sains. Cet homme, qui a considérablement grandi, présente une taille de sept pieds quatre pouces et un poids de 325 livres. Relativement au reste du corps qui est bien proportionné les mains et les pieds sont énormes ; la bosse frontale ainsi que les deux maxillaires du côté gauche sont aussi très augmentés de volume; l'hypertrophie atteint même le côté gauche de la voûte palatine. Il n'y a, en fait, d'autre malformation, qu'une légère courbure latérale dorso-lombaire de la colonne vertébrale.

« Il n'existe chez le malade ni éruptions ni pigmentation anormale de la peau. Le système musculaire est modérément développé. Il n'y a pas d'incoordination motrice ; les réflexes du genou sont faibles. Les pupilles et la vision sont normales. L'intelligence est moyenne ; l'appétit formidable. Il y a des céphalées de temps à autre. L'intérêt de ce cas réside dans l'association du gigantisme, de l'acromégalie et de l'hémihypertrophie faciale. »

*
* *

ÉTUDE CLINIQUE ET PATHOGÉNIQUE DES CAS ACQUIS.

CONCLUSIONS.

Les cas acquis sont au nombre de 5 ; ils se répartissent entre 3 individus du sexe féminin, 2 du sexe masculin. Le côté gauche est intéressé trois fois, le droit une fois. O. Berger ne donne pas l'indication du côté malade.

Au point de vue descriptif, les cas acquis se rapprochent des cas congénitaux ; cependant l'évolution et la physionomie en sont moins typiques, moins régulières. Nous nous attacherons surtout ici à signaler leurs caractères distinctifs.

La maladie survient après un traumatisme (Stilling), une névralgie trigémellaire invétérée (Berger), comme manifestation exceptionnelle de l'acromégalie (Dana), comme conséquence tardive d'un abcès de la mâchoire (Montgomery) ou sans cause connue (Schieck).

Le point de départ est la fin de la 2e année (Schieck) ou l'âge de 10 ans

(Montgomery). Dans les 3 autres cas, le début n'est pas nettement précisé.

Ordinairement, la face commence à s'hypertrophier tant dans ses parties molles que dans ses parties osseuses; d'autres fois, les tissus mous sont pris exclusivement (O. Berger); le début peut se faire par une hypertrophie des gencives (Montgomery).

L'évolution dentaire, au lieu d'être plus rapide du côté hypertrophié, comme dans les cas congénitaux, semble être plus lente (Schieck, Montgomery). L'hypertrophie des gencives était manifeste du côté de la déformation, dans l'observation de Montgomery.

La langue est ici toujours intacte.

L'affection est nettement progressive dans deux cas (Schieck, Montgomery). Un examen microscopique (Montgomery) montre que l'augmentation de volume tient à l'hypertrophie des parties molles et surtout des glandes sébacées et du revêtement cellulo-graisseux. On trouve cependant des traces de processus inflammatoire (accumulation de cellules rondes dans le tissu conjonctif et autour des vaisseaux).

La pathogénie des cas acquis, encore peu nombreux, que nous venons de passer en revue n'est certainement pas univoque. Un trouble persistant dans l'innervation du trijumeau a présidé à la genèse de l'hypertrophie dans l'observation de Berger et probablement dans celle de Stilling.

Malheureusement la relation trop sommaire de ces faits rend impossible toute discussion relative aux conditions de leur développement.

Quand les commémoratifs cliniques autorisent à mettre en cause le trijumeau, l'hypertrophie des tissus s'explique peut-être par une exaltation des fonctions vaso-dilatatrices du nerf, subordonnée à une affection irritative des fibres nerveuses.

Expérimentalement (en 1854) M. Schiff (1) a vu chez le chien, surtout si l'animal est jeune, la section du nerf maxillaire inférieur déterminer, au bout de quelques semaines, une hypertrophie parfois monstrueuse du maxillaire du même côté. Par contre, une solution de continuité des nerfs *dans un membre* s'accompagne plutôt d'une atrophie des os et cela dans un bref délai. Schiff pense que ces résultats, en apparence contradictoires, tiennent à l'impotence absolue des membres dont il a coupé les nerfs, tandis que les mouvements des mâchoires persistent intégralement après section nerveuse unilatérale.

(1) M. Schiff, *Recherches sur l'influence des nerfs sur la nutrition des os.* Comptes rendus de l'Académie des sciences, 1854, t. 38.

Bibliographie.

Arnheim. — *Hypertrophie congénitale de la moitié droite de la face et du bras correspondant.* Soc. de Méd. de Berlin, 18 décembre 1895 et décembre 1897 (Analyse in Sem. méd., 1897).

O. Berger. — *Zur Ætiolog. und Path. der sogenannten Muskelhypertrophie.* Deutsches Archiv für klin med., 1872, p. 393.

Bœck. — *Med Annalen von Puchelt, Chelius und Nœgele,* 1836. Cité par Ziehl, Virchow's Archiv, vol. XCI.

Ch. Dana. — *On Acromegaly and gigantismus with unilateral facial hypertrophy.* The journal of nervous and mental diseases, novembre 1893, n° 11, p. 725.

Dareste. — *Rech. sur la product. artif. de monstruosités ou essais de térotogénie expérimentale,* 2e édit. Paris, 1891.

Duzéa. — *Sur quelques troubles du développement du squelette dus à des angiomes superficiels.* Th. Lyon, 1886.

Duplay. — Gaz. hebd. de méd. et de chir., 11 juin 1892.

Ch. Féré. — *Faits relatifs à la tendance et à la variation sous l'influence des changements de milieu.* Bull. et mém. Soc. de biol., 1896, p. 790.

Fischer. — *Der Riesenvouchs.* Deutsche Zeitschrift für Chirurgie. Bd XII, S. 1, 1879.

Finlayson. — *On the case of the child affected with congenital unilateral hypertrophy and patches cutaneous congestion.* Glasgow med. journal, novembre 1884.

Friedreich. — Virchow's Archiv, 1863.

Heumann. — Cité par Friedreich. *loc. cit.*

Geoffroy St-Hilaire (Isidore). — Hist. génér. et partic. des anomalies de l'organisation chez l'homme et les animaux. *Des monstruosités,* tome 1er, 1832.

Kiwull. — *Ein Beitrag zur Casuistik der congenitalen halbseitigen Gesichtshypertrophie.* Fortschritte der Medicin, 1890, Bd 8.

Leblanc. — *Contrib. à l'étude de l'hypertrophie congénitale unilatérale partielle ou complète.* Th. Paris, 1897.

Lewin. — *Studien uber die bei halbseitigen Atrophien und Hypertrophien namentlich des Gesichts vorkommenden Eirscheinungen, mit besonderer Berücksichtigung der Pigmentation.* Charité Annalen. Bd IX, S. 619.

Masméjean. — Thèse de Montpellier, 1887-88.

Mac Gregor. — *A remarkable case of unilat. hypertrophy in a child.* Glasgow med.J., 1894, XCI, 189 à 196.

Massonnaud. — Th. de Paris, 1874.

Miram. — Thèse de Dorpat, 1877, p. 17.

W. Montgomery. — *Medical News,* 1893, t. 2, p. 61.

Ollier. — Gazette médicale de Lyon, 1862.

Passauer. — Virchow's Archiv, 1866.

Schieck. — *Ein Fall von einseitiger Gesichts-hypertrophie.* Berl. klin. Woch., p. 700, 1883.

M. Schiff. — *Rech. sur l'influence des nerfs sur la nutrition des os.* Comptes rendus de l'Acad. des sciences, 1854, t. 38.

Steffen. — *Angeborene Hypertr. der einen Köperhälfte.* Jahrb. f. Kinderh. Leipzig 1894, XXXVIII, 379-384.

Stembo (L.). — *Ein Fall von hypertrophia lateralis superior.* St Petersb. med. Woch , 1896, n. F. XIII, 245.

Stilling. — *Untersuchungen ueber die Spinal-Irritation,* 1840.

Trélat et Monod. — *De l'hypertrophie unilatérale partielle ou totale.* Archives générales de méd., 1869.

Ziehl. — Virchow's Archiv, 1883, Bd XCI.

Zhukovski (V. P.). — *Hemihypertrophia sinistra (in a boy 11 years old).* Arch. psychiat. Varshava, 1895, XXVI, 1-20.

DES DIFFORMITÉS CONGÉNITALES DU SYSTÈME NERVEUX CENTRAL (1).

PAR

NICOLAS SOLOVTZOFF,

Prosecteur de la Maison des enfants trouvés et de la Maternité à Moscou.

Nous avons déjà eu l'occasion de rapporter antérieurement trois cas de difformités congénitales du cerveau (2). Dans ces trois cas, le tableau anatomo-pathologique était analogue. Malgré une monstruosité très considérable du cerveau, ou plus exactement malgré l'absence totale des hémisphères cérébraux, les enfants en question sont venus au monde, non seulement vivants, mais la vie de l'un d'eux a même duré un mois et vingt jours, et si une maladie accidentelle n'avait pas causé sa mort, il aurait sans doute pu vivre encore plus longtemps. La tête de ces enfants était augmentée de volume ; les fontanelles étant considérablement étendues, les os de la voûte crânienne étaient écartés et s'enfonçaient facilement à la pression sous le doigt ; au toucher, la tête paraissait molle.

A l'autopsie, on constata, que toute la cavité crânienne était remplie d'un liquide transparent et qu'au centre seulement de la fosse crânienne médiane, existait une parcelle de cerveau, comparable par sa forme et sa grosseur à un œuf de pigeon. Dans la fesse crânienne antérieure et dans les parties latérales de la fosse médiane il n'y avait que des os recouverts de périoste ; dans la fosse crânienne postérieure, sous la tente du cervelet se cachait ce dernier. Au sujet de la cause qui avait provoqué une telle anomalie de cerveau nous avons déjà dit qu'il s'agissait assurément d'une hydrocéphalie congénitale interne.

Nous voudrions maintenant nous arrêter davantage sur cette question et la traiter d'une manière plus détaillée. En nous basant sur de nouveaux cas que nous avons observés récemment, nous désirons indiquer de quelle manière l'hydrocéphalie interne, dans le plus haut degré de son dévelop-

(1) Communication faite à la Société des Neurologistes et des Aliénistes de Moscou le 8 mai 1898.

(2) Nouvelle Iconographie de la Salpêtrière, t. IX, n° 3, mai-juin 1898.

pement, peut amener à une atrophie complète des hémisphères cérébraux et peut même conduire à l'anencéphalie.

*
* *

Dans les stades élémentaires de l'hydrocéphalie interne, voici ce qu'on observe (Fig. 1).

Les ventricules latéraux sont très étendus, et par suite le septum lucidum

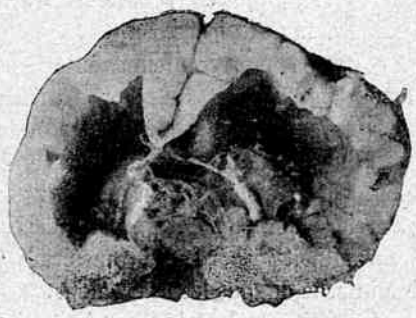

Fig. 1. — Coupe transversale au niveau de l'aqueduc de Sylvius dans un cas d'hydrocéphalie congénitale. Dilatation des ventricules latéraux, atrophie de l'écorce du corps calleux et du septum lucidum. Les couches optiques apparaissent très nettement.

se trouve atrophié ; le corps calleux est aussi atrophié et dévié assez considérablement vers le haut, de sorte que l'on peut facilement passer d'un ventricule latéral dans l'autre. Une accumulation aussi considérable de liquide dans les ventricules doit, sans doute, influer sur les parties avoisinantes du cerveau, et c'est l'écorce cérébrale qui s'atrophie d'abord sous l'influence de la compression, de sorte que l'épaisseur des substances grise et blanche n'atteint plus guère en beaucoup d'endroits que 3 ou 4 millimètres. On observe également des modifications intéressantes dans les ganglions cérébraux centraux. La partie du cerveau attenante à ces derniers est déviée sur le côté ; la couche optique, recouverte du plexus choroïdien, et le noyau lenticulaire y font saillie librement dans les ventricules latéraux élargis. Si l'accumulation du liquide est de plus longue durée, ou si l'hydrocéphalie débute à une période très précoce de la vie intra-utérine, les modifications qu'elle entraîne sont encore plus marquées, les ventricules latéraux se distendent encore davantage, en sorte qu'ils occupent à eux seuls presque toute la cavité crânienne. L'écorce cérébrale devient alors si mince qu'elle se transforme en une fine membrane, qui se soude avec la pie-mère et prend l'aspect d'une vésicule recouvrant la cavité crânienne à l'intérieur. Quant à la couche optique et au noyau lenticulaire ils sont

encore plus isolés et apparaissent dans la fosse crânienne médiane, sous l'aspect de deux formations sphériques.

Comme exemple d'une hydrocéphalie interne très accentuée, nous pouvons citer le cas suivant :

Cas I. — Il s'agit d'un enfant, âgé presque de deux ans. A l'autopsie il s'écoula du crâne une quantité énorme d'un liquide transparent, qui occupait toute la cavité crânienne. Ce liquide s'était accumulé sous la membrane fine, attenante immédiatement à la dure-mère. Sur la base du crâne on observe ce qui suit (Pl. XL, A et B) : les fosses crâniennes antérieure et médiane sont recouvertes d'une membrane très fine, à travers laquelle transparaissent les os sous-jacents, et c'est seulement dans le centre de la fosse crânienne médiane qu'on aperçoit un restant de substance cérébrale, formant deux couches et ressemblant à des œufs de pigeon ; elles sont recouvertes d'un plexus vasculaire ; derrière elles, on voit un petit résidu de l'écorce cérébrale ; cette dernière s'amincit au bord et se transforme en une membrane, qui recouvre la table interne de tous les os crâniens.

Ainsi, dans ce cas, on voit que dans les ventricules latéraux, il y a une telle accumulation de liquide, que sous l'influence de sa pression, presque toute l'écorce cérébrale s'est transformée en une membrane très fine, l'ensemble ayant l'aspect d'une vésicule remplie de liquide, où il n'est resté qu'une faible portion de cerveau.

En ce qui concerne le cervelet on peut voir qu'il s'est développé complètement sous la protection de la tente du cervelet, et qu'à l'examen macroscopique de la surface et des coupes du cervelet, il ne présente aucune modification ni quant à ses dimensions, ni quant à son aspect extérieur.

Lorsqu'on enleva le cerveau, on trouva deux couches, desquelles partait une membrane très fine ; on peut distinguer dans cette dernière deux lobes, temporal et frontal ; dans le lobe frontal, on distingue des bulbes olfactifs au travers de la membrane. La préparation est surtout intéressante lorsqu'on l'examine dans l'eau du côté de la base. Alors la membrane se redresse, montrant les contours du cerveau ; on reconnaît (Pl. XL, C) la moelle allongée et le cervelet ; mais à la place des autres parties du cerveau, on ne retrouve que la membrane, qui n'est autre chose que l'écorce cérébrale amincie sous l'influence de l'accumulation du liquide dans les ventricules latéraux. Cependant on peut encore y distinguer les lobes temporaux et frontaux et en particulier dans ces derniers, les bulbes olfactifs, qui prennent leur origine dans cette membrane elle-même. Ce dernier fait démontre bien que la membrane en question est un reste de l'écorce cérébrale.

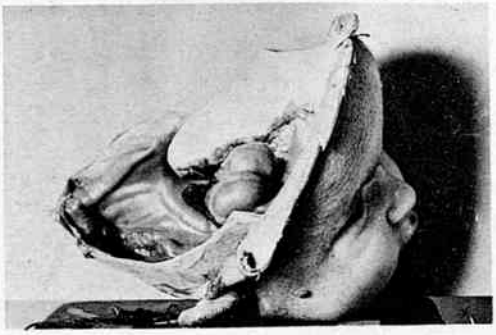

A



B

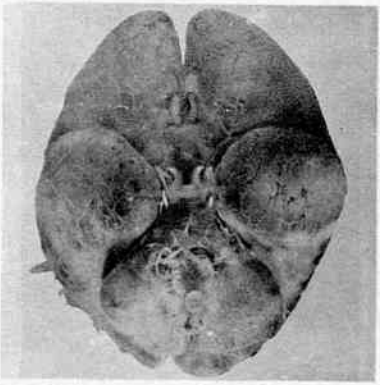

C

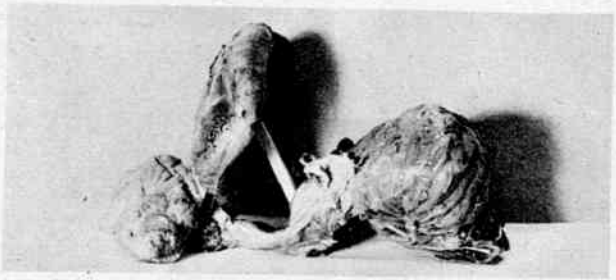

D

DIFFORMITÉS CONGÉNITALES DU SYSTÈME NERVEUX CENTRAL

(N. Solovtzoff)

A et B. — *Cas I.* Base du crâne recouverte d'une fine membrane transparente (reste du cerveau). Dans la fosse médiane on voit les couches optiques ; dans la fosse postérieure, un reste de l'écorce cérébrale attenant au repli falciforme.

C. — *Cas I.* Base de l'encéphale examinée dans l'eau. La membrane prend exactement les contours du cerveau.

D. — *Cas II.* Encéphale : moelle allongée, cervelet, et un reste d'écorce cérébrale soulevé.

Il est à remarquer aussi que l'hydrocéphalie interne agit sur les bulbes olfactifs ; leur cavité centrale est élargie, ce qui se comprend aisément si l'on se rappelle que les bulbes olfactifs, chez les embryons humains, ne sont autre chose qu'un prolongement du cerveau : l'hydrocéphalie des ventricules a dû envahir également les ventricules olfactifs ; toutefois, elle, n'a pas empêché le développement des fibres olfactives, qui partent des bulbes en grande quantité. Bien que le cerveau manquait chez l'enfant en question, ce dernier put vivre jusqu'à l'âge de deux ans environ, il était même assez bien développé pour son âge. Nous voyons sur la photographie Pl. XL, A), que sa face est conformée régulièrement.

Sur la base crânienne (la voûte étant retirée) on observe deux couches, derrière lesquelles on voit la face du cerveau coupée en deux, auprès d'elle est situé un petit reste de l'écorce cérébrale qui dans d'autres endroits s'est transformé en membrane très fine.

*
* *

Ainsi, ce cas permet de comprendre nettement comment sous l'influence d'une accumulation considérable de liquide dans les ventricules latéraux, se produit la disparition totale des hémisphères cérébraux. Mais quelquefois ce phénomène est plus complexe ; alors le mécanisme qui a provoqué une semblable difformité est moins facile à saisir ; cela tient à ce que les parois de la vésicule, qui s'est formée aux dépens de l'écorce cérébrale, peuvent se rapprocher, lorsque dans certaines conditions, la quantité du liquide diminue ; ou bien, cette vésicule peut, dans quelques endroits, subir une atrophie complète, à la suite de laquelle le liquide, accumulé déjà par-dessus la membrane, refoule cette dernière vers les couches optiques; ceci peut encore provenir de ce fait, que sous l'influence d'une inflammation les faisceaux fibreux attirent la membrane vers le bas ; elle se fusionne alors avec le reste des couches optiques. Et quand on enlève le cerveau on ne trouve plus que le tronc cérébral recouvert de membranes fibreuses assez épaisses ; celles-ci sont cependant encore un vestige de l'écorce cérébrale.

Comme exemples d'une semblable hydrocéphalie nous rappellerons les trois cas décrits par nous antérieurement. Nous voyons la base du crâne, réduite simplement à des os, recouverts de périoste, et ce n'est que dans la fosse crânienne médiane que l'on découvre un reste de cerveau ayant l'aspect de deux couches, recouvertes de grosses membranes fibreuses d'où partent des faisceux du tissu conjonctif, se dirigeant vers la surface interne de la voûte crânienne et au-dessus desquels se trouve un liquide transparent.

Dans ces cas, sous l'influence de l'hydrocéphalie survient une distension considérable des ventricules, mais l'écorce cérébrale amincie ne prend pas

la forme d'une vésicule à parois fines, tapissant les os du crâne. Elle est au contraire aplatie et fortement *soudée* au reste du cerveau ; on en voit la preuve dans ces faisceaux fibreux épais qui recouvrent les couches optiques. En somme, dans les cas où l'écorce cérébrale amincie ne prend pas l'aspect d'un globe recouvrant la surface interne des os, quand même, il faut considérer que cette disposition est la conséquence de l'hydrocéphalie interne. Par un examen attentif, on peut retrouver ici, avec les faisceaux fibreux, des restes de l'écorce cérébrale amincie, en forme de membrane.

Ainsi donc, l'une des causes les plus fréquentes des monstruosités congénitales du cerveau, c'est l'*hydrocéphalie congénitale interne*. Les modifications, provoquées par cette lésion sont caractérisées par ce fait que, de tout le cerveau, il ne reste que le tronc cérébral, et le cervelet. Quant à l'écorce cérébrale, elle manque quelquefois totalement ; d'autres fois, il n'en reste qu'une parcelle presque insignifiante.

Au sujet de la cause qui a pu provoquer l'hydrocéphalie dans ces cas, on devra considérer que les faisceaux fibreux qui vont du tronc cérébral vers la surface interne des os, permettent de penser à l'origine inflammatoire de l'hydrocéphalie. L'épendymite chronique est ici assurément la cause de cette lésion. On ne peut d'ailleurs rien dire de positif concernant l'étiologie de ces cas ; aussi est-il difficile de savoir si la syphilis joue un rôle dans cette maladie. On peut seulement noter que, ni du vivant de ces enfants, ni à l'autopsie, il n'a pu être constaté d'accidents ou de lésions syphilitiques visibles. Ajoutons enfin que nous n'avons aucuns renseignements sur les parents de ces enfants.

*
* *

Une cause tout à fait différente peut également produire une anomalie cérébrale d'apparence analogue. Nous voulons parler du cas où le cerveau n'arrive pas à se développer par suite de la soudure prématurée des os du crâne. Alors on est en présence d'une tête très petite, où les fontanelles manquent. Dans les cas de ce genre, comme on peut le voir dans la collection des crânes qui se trouvent dans notre musée, les os frontaux et les os nasaux ne sont pas soudés entre eux. Ainsi se produit une tumeur de forme irrégulière.

Comme exemple de ce genre de monstruosité, nous rapporterons l'observation suivante :

Cas II. — Enfant âgé de 4 jours. Les sutures sont soudées ; les fontanelles manquent et à la place de la racine nasale se trouve une tumeur de la grosseur d'une noix, lorsque les os crâniens furent enlevés, ou décou-



F



E



G



I



H



J

DIFFORMITÉS CONGÉNITALES DU SYSTÈME NERVEUX CENTRAL
(N. Solovtzoff)

E. — *Cas III.* Absence totale de voûte cranienne ; vue de face. — F, le même, de profil. — G, le même, de dos.
H. — *Cas IV.* Absence de la voûte cranienne.
I. — *Cas V.* Absence de la voûte cranienne ; vue de face. — J, le même, vue postérieure, le canal vertébral complètement fendu.

MASSON & Cie, Editeurs.

vrit un cerveau d'un aspect tout à fait anormal (Pl.XL,D).La moelle allongée et le cervelet, à l'examen macroscopique, étaient d'un aspect et d'une dimension tout à fait normaux ; mais, au lieu des hémisphères, apparaissait une formation aplatie et arrondie ; ventralement se voyait une tumeur de forme irrégulière, qui faisait saillie à l'extérieur par le trou fronto-nasal. En examinant la pièce de profil (Pl. XL,D), on distingue le bulbe, le pont de Varole, et plus loin les couches optiques défigurées. Au-dessus se trouve le cervelet tout à fait normal. Des couches optiques part un faisceau du tissu conjonctif, qui se transforme à l'extrémité opposée en une tumeur sortant par le trou fronto-nasal. Il est intéressant de remarquer que le reste des hémisphères cérébraux est tout à fait isolé, et n'est lié avec les autres parties du cerveau que par l'intermédiaire des vaisseaux seulement.

***

La difformité du cerveau la plus marquée comprend les cas où l'on constate l'absence totale de ce dernier. Celle-ci résulte du développement incomplet des os de la voûte crânienne. Dans de pareils cas, on ne trouve plus que la base du crâne, recouverte d'une membrane ; cette dernière se continue inférieurement avec la moelle épinière. Ce qu'on observe alors se trouve représenté sur la photographie (Pl. XLI, E, F, G).

Cas III. — La partie faciale de la tête, excepté le front qui manque,est développée régulièrement. Point de voûte crânienne. La peau, qui entoure la base du crâne, apparaît comme coupée et derrière elle se trouvent les os. Il n'y a point de cerveau ; à sa place est une membrane, qui recouvre les os ; plus bas, cette membrane forme un repli infundibuliforme et gagne la moelle épinière. En arrière, on voit que la cavité crânienne est ouverte ; le processus infundibuliforme ne se continue pas avec le canal central vertébral, ce dernier est fermé au niveau de la partie cervicale supérieure.

L'observation suivante peut servir d'exemple de ce cas d'ouverture incomplète de la cavité crânienne avec manque partiel des os de la voûte.

Cas IV. — Fillette, née à terme, ayant vécu quelques heures. Son corps était développé tout à fait régulièrement ; la tête présentait les particularités suivantes (Pl. XLI, H). La partie supérieure de la tête paraissait tranchée,de sorte qu'il ne restait que la base du crâne,entourée en arrière et sur les côtés d'une bordure chevelue. En comparant ce cas avec le cas précédent, nous voyons qu'ici, dans la partie supérieure de la tête, les os crâniens et la peau qui les entoure sont conservés et occupent un espace plus étendu que précédemment. Vue d'en haut, la partie déformée a la forme d'un ovale, limité sur les côtés par ce qui reste des os et par la peau

retournée en dedans, et rempli par une formation vasculaire spongieuse d'aspect piriforme. Si l'on enlève cette formation, ainsi que les parties avoisinantes et la partie postérieure des os occipitaux, on voit que, dans ce cas, la partie inférieure du bulbe seule est conservée. Quant à la moelle épinière, cette dernière ne présente rien de particulier à l'extérieur. Mais sur des coupes transversales, on remarque que le canal central, dans les parties dorsale et cervicale, est très élargi, de sorte que la moelle épinière présente dans ces endroits la forme d'un tube aux parois très amincies ; il est à remarquer que la paroi antérieure est plus épaisse que la paroi postérieure qui est réduite à presque rien.

Dans ce cas, la cavité crânienne est ouverte seulement dans sa partie supérieure et elle est conservée latéralement, mais il arrive souvent qu'outre l'absence totale des os de la voûte crânienne, le canal rachidien est ouvert sur une longueur plus ou moins grande. Nous le voyons dans le cas suivant :

Cas V. — Fillette, née un mois avant terme ; son corps est conformé normalement ; mais elle n'a que la moitié de la tête (Pl. XLI,I), la calotte crânienne et le cerveau manquent ; il ne reste plus que les os de la base du crâne, qui font saillie à l'extérieur. Vu par derrière (Pl. XLI,J), le canal vertébral apparaît fendu sur toute sa longueur. Ce canal est recouvert en arrière par une membrane, à la surface antérieure de laquelle sont attachés des nerfs offrant l'aspect de filaments fins ; à la partie supérieure on voit des ganglions intervertébraux bien développés.

Comme exemple d'un canal vertébral incomplètement fendu, mais avec absence totale de cerveau, nous citerons le cas suivant :

Cas VI. — Ici, la monstruosité est énorme, car outre l'absence de calotte crânienne et de cerveau, le monstre en question ne possède qu'un seul œil situé au-dessus de la lèvre, au milieu du front (Pl. XLII, K, L, M). Point de nez. Le corps est développé régulièrement. En examinant ce monstre du côté postérieur, nous voyons que les os de la voûte crânienne manquent aussi ; la partie supérieure du canal vertébral est ouverte et la moelle épinière n'existe que dans les régions dorsale et lombaire (Pl. XLII, M). L'œil surtout présente beaucoup d'intérêt (P. XLII, N). Il est entouré d'une paupière ayant l'aspect d'un cercle partagé en quatre parties. A la coupe, on constata qu'il y avait non seulement deux cornées, mais aussi deux iris et deux cristallins, et que tout l'œil était partagé par une cloison en deux moitiés, gauche et droite. En somme cet œil est formé de l'union de deux yeux. Parmi les anomalies des viscères observés chez ce monstre, il faut noter l'absence de diaphragme, en sorte que les deux cavités pleurétiques étaient occupées par les intestins, les poumons étant très aplatis.



N



K



L



M

DIFFORMITÉS CONGÉNITALES DU SYSTÈME NERVEUX CENTRAL

(N. Solovtzoff)

Cas VI. Cyclope. — L, vue de face ; K, de profil ; M, de dos, le canal vertébral fendu dans la région cervicale supérieure ; N, face du cyclope avec un œil formé par l'union de deux yeux.

*
* *

Quel mécanisme peut-on invoquer pour expliquer les difformités de la tête dans ces quatre derniers cas (Cas III-VI), accompagnées d'absence de la voûte crânienne et du cerveau avec fissure de la colonne vertébrale sur une longueur plus ou moins grande? A notre avis, c'est l'hydrocéphalie interne qui est la cause principale de ces énormes difformités du système nerveux central, prenant l'aspect de l'anencéphalie et de l'amyélie. En tout cas, puisque chez nos quatre monstres les yeux étaient conformés régulièrement, et puisque la vésicule ophtalmique n'est autre chose qu'une portion de la vésicule cérébrale primitive prolongée en avant, il faut penser que le tube médullaire s'est formé primitivement et qu'il a subi ensuite une régression dans son développement après que la vésicule ophtalmique se fut détachée de lui. En ce qui concerne notre cyclope, le synophtalmus observé chez lui s'explique par l'union sous l'influence de l'hydrocéphalie de deux vésicules ophtalmiques.

L'accumulation considérable du liquide dans la vésicule cérébrale provoqua un élargissement non seulement de cette vésicule cérébrale primitive, mais aussi de toutes les enveloppes dont elle était recouverte. Evidemment, elles n'ont pas pu résister à la force de la pression et se sont atrophiées complètement à l'endroit où il y avait le moins de résistance, comme au niveau de la voûte crânienne et des arcs postérieurs de la colonne vertébrale ; la base crânienne seule resta recouverte d'une membrane, reste de la vésicule cérébrale qui ne pouvait plus se développer parce qu'elle se trouvait soumise à la pression du liquide de l'amnios. C'est ainsi que viennent au monde les enfants privés de voûte crânienne et même de cerveau. Si ce processus morbide s'étend aussi au canal central de la moelle épinière à une distance plus ou moins grande, alors il se produit aussi une accumulation extrême du liquide dans le canal central qui peut provoquer un développement incomplet des arcs postérieurs de la colonne vertébrale. La moelle épinière sous l'influence de la pression du liquide de l'amnios se transforme bientôt en une simple membrane, ainsi que nous l'avons déjà observé précédemment.

Ainsi, la cause, qui a provoqué l'anencéphalie et même l'amyélie partielle chez nos quatre derniers monstres est la même que celle que nous avons invoquée pour l'enfant de 2 ans dont nous avons parlé plus haut. La différence consiste seulement dans l'intensité du processus et dans l'époque de début de l'hydrocéphalie interne. Il est certain, que chez l'enfant de 2 ans dont le tronc cérébral était conservé et dont l'écorce cérébrale seule était transformée en membrane, le processus morbide commence beaucoup plus tard que chez les quatre monstres dont nous venons de

parler ; chez ces derniers le cerveau tout entier, et même chez l'un d'eux toute la moelle épinière, étaient réduits à une membrane.

*
* *

Nous allons maintenant étudier la structure fine du système nerveux central chez nos monstres. Commençons par l'examen des deux premiers cas.

1° Enfant âgé de 2 ans environ, chez lequel sous l'inflence d'une hydrocéphalie interne, l'écorce cérébrale s'est transformée en membrane très fine, revêtant la surface interne du crâne (Pl. XI, A, B, C). Le cerveau se réduit au tronc cérébral.

2° Enfant âgé de 4 jours seulement, on ne retrouve encore que le tronc cérébral ; ici la difformité a été provoquée par la soudure prématurée de fontanelles (Pl. XL, D).

Dans ces deux cas, il n'existe pas d'anomalie dans la topographie des substances blanche et grise des parties lombaire et dorsale de la moelle cérébrale,mais dans la région cervicale les particularités pathologiques suivantes sautent aux yeux (Pl.XLIII,O).Les cordons antérieurs sont diminués dans leurs dimensions transversales ; le fait est surtout apparent par comparaison avec la moelle épinière des enfants normaux âgés de quelques jours ou même de quelques semaines ; chez ces derniers les fibres du faisceau pyramidal ne sont pas encore recouvertes de myéline.Ce faisceau offre l'aspect d'une bande claire située au milieu des cordons antérieurs. Dans notre cas, chez l'enfant qui a vécu 4 jours, le faisceau pyramidal qui aurait dû apparaître nettement, manquait complètement. A la place du faisceau pyramidal du cordon latéral, nous trouvons de deux côtés une grande fissure allant de la périphérie vers la profondeur et limitée extérieurement par le faisceau cérébelleux du cordon latéral.

Nous reviendrons plus tard sur la cause de la diminution des cordons antérieurs et de l'apparition de cette fissure dans les cordons latéraux.

Si l'on examine la moelle allongée au niveau de l'entrecroisement du ruban de Reil, on ne trouve pas de traces des voies pyramidales, elles manquent totalement dans les deux cas. Quant au ruban de Reil, il existe chez les deux enfants (Pl. XLIII,P). Au-dessus, l'aspect reste le même : Le cerveau est développé régulièrement, mais les pyramides manquent tout à fait ; à leur place apparaissent seulement les noyaux du faisceau de Burdach, la racine spinale du trijumeau, la voie cérébelleuse du cordon latéral, le nerf hypoglosse,le ruban de Reil ; les pyramides n'existent pas (Pl.XLIII,Q). Plus haut, au niveau des olives qui sont très bien développées, on observe ce qui suit : d'abord les olives inférieures, puis les olives accessoires : l'olive interne et l'olive externe qui sont aussi bien développées, le noyau de



O



P

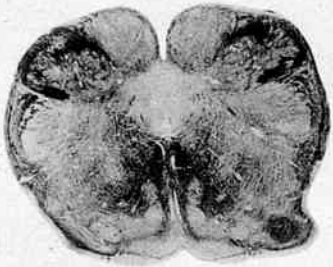

Q

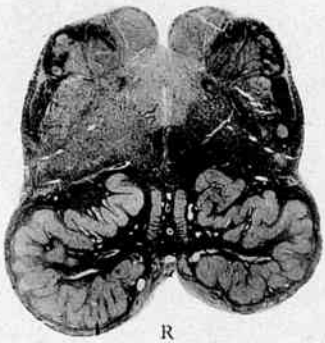

R

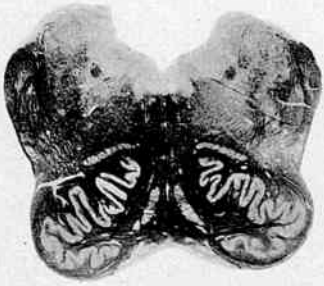

S

DIFFORMITÉS CONGÉNITALES DU SYSTÈME NERVEUX CENTRAL

(N. Solovtzoff)

O. — *Cas II.* Coupe de la moelle ; région cervicale ; atrophie des cordons latéraux des deux côtés.

P. — *Cas II.* Coupe de la moelle allongée, au niveau de l'entrecroisement du ruban de Reil ; absence des pyramides.

Q. — *Cas I.* Coupe de la moelle allongée, un peu plus haut. Absence de pyramides.

R. — *Cas II.* Coupe au niveau des olives. Absence de pyramides. Diminution de la couche interolivaire.

S. — *Cas I.* Même coupe, un peu plus haut. Absence de pyramides. Couche interolivaire normale.

Goll, celui de Burdach, la voie cérébelleuse du cordon latéral, la racine spinale du trijumeau, le nerf hypoglosse, le faisceau longitudinal postérieur, le noyau central inférieur, le ruban de Reil, qui est très diminué et en général toutes les parties du tronc cérébral à ce niveau, à l'exception des pyramides, qui manquent totalement (Pl. XLIII, R). (La coupe appartient au cas II, où les couches optiques manquaient presque tout à fait. L'enfant était âgé de 4 jours.)

Plus haut encore, au niveau de l'ouverture du quatrième ventricule, nous trouvons le corps restiforme, la racine spinale de trijumeau, le nerf glosso-pharyngien, le nerf pneumo-gastrique, le nerf hypoglosse, le noyau olivaire, les olives accessoires, les faisceaux longitudinaux postérieurs, le noyau central inférieur, le ruban de Reil, qui est bien développé ; mais il n'y a point de pyramides ; à cela près le tronc cérébral ne présente rien d'anormal à ce niveau (Pl. XLIII, S). (La coupe du cas où les couches optiques sont bien développées. L'enfant était âgé de 2 ans.)

*
* *

Nous devons nous arrêter quelque peu ici pour parler de la technique concernant le procédé de coloration dont nous nous sommes servi pour nos préparations. Dans les deux cas les coupes du système nerveux central ont été fixées dans le formol. En ce qui concerne l'enfant âgé de 2 ans, sa tête entière a été conservée pendant 5 ans dans une solution de formol ; malgré cela, la coloration des préparations par la méthode de Pal réussit parfaitement, toutes les fibres myéliniques, même les plus fines, se sont colorées très vivement en noir. Cette coloration intensive est due à ce que les préparations ont été incluses dans la paraffine. L'inclusion des préparations dans la paraffine non seulement n'empêche pas le traitement des préparations par le procédé de Pal, au contraire, on obtient des résultats très nets ; ce qui est compréhensible, puisque, après la dissolution de la paraffine, nous n'avons affaire qu'aux seuls tissus ; il n'y a point de substance étrangère, qui vienne empêcher la coloration. Si nous ajoutons encore à ce procédé l'économie du temps que l'on emploie pour faire les préparations et que ces dernières peuvent être conservées dans une boîte et non dans une solution d'alcool, l'avantage des préparations incluses dans la paraffine sur celles qui sont incluses dans le collodion apparaît très nettement.

*
* *

Passant de nouveau à l'examen du cerveau, nous noterons que, outre l'absence des pyramides sur toute la longueur du tronc cérébral, on remarque les particularités suivantes ; lorsque l'on examine les coupes, faites au niveau du pont de Varole, où le ruban de Reil divise le tronc céré-

bral en deux étages la calotte et la base, on n'y trouve point de faisceaux accessoires disséminés (Pl. XLIV, T) ; en outre le ruban de Reil principal n'est pas également développé dans nos deux cas ; ainsi dans le cas II, chez l'enfant qui a vécu 4 jours, et chez lequel les couches optiques étaient très peu développées, outre qu'il ne possédait pas de faisceaux accessoires disséminés, le ruban de Reil principal et la couche interolivaire étaient mal développés, comme nous l'avons vu plus haut. Chez lenfant qui a vécu 2 ans et chez qui les couches optiques étaient plus développées (Cas I), le ruban de Reil principal était bien développé, mais les faisceaux disséminés manquaient ; le faisceau interne de la couche du ruban de Reil, manquait aussi totalement (Pl. XLIV, T) ; quant au ruban de Reil latéral il était bien développé. Nous avons observé la même chose au niveau du nerf pathétique (Pl. XLIV, U).

Plus loin, au niveau de la naissance du pédoncule cérébral à l'endroit où l'entrecroisement des pédoncules cérébelleux antérieurs a déjà eu lieu, non seulement les fibres de la voie pyramidale sont absentes, mais encore les fibres ponto-protubérantielles et les fibres occipito-protubérantielles manquent ; au-dessous des noyaux rouges est disposée la substance noire de Soemmering ; cette dernière est entourée à certaine distance d'une bande claire, privée de myéline (Pl. XLIV, V) ; tous les systèmes qui auraient dû être retrouvés dans la base du pédoncule, comme nous l'avons déjà mentionné, manquent aussi. Le faisceau accessoire du ruban de Reil et les faisceaux disséminés, passant dans le pédoncule, manquent encore. Plus haut, au niveau des noyaux rouge à l'endroit du tronc cérébral où, du côté latéral, sont situés les pédoncules du quadrijumeau postérieur, le corps génouillé et le pulvinar sont absents et le pédoncule du tubercule quadrijumeau postérieur est peu développé (Pl. XLV, W). Le même aspect s'observe au niveau du troisièmeventricule. Ainsi, au niveau des tubercules quadrijumeaux antérieurs, il n'y a pas de pulvinar, en outre à la base du pédoncule cérébral, les fibres à myéline manquent totalement (Pl. XLV, X). Enfin, en examinant les coupes qui passent par les couches qui sont visibles dans la cavité crânienne, on voit le troisième ventricule dont la paroi externe est formée de la couche optique : en outre on distingue la lamina medullaris medialis divisant la couche optique en deux noyaux : le noyau médian et le noyau latéral ; dans le premier se trouve le ganglion de l'habinula d'où part le tenia du 3e ventricule ; sur cette pièce le noyau antérieur de la couche optique est mal développé, la capsule interne ne contient pas de voies pyramidales, ni cortico-protubérantielles ; le noyau lenticulaire, le corps sous-thalamique, les fibres de la couche optique qui vont vers le corps lenticulaire sont conservés (Pl. XLV, Y). Voilà tout ce qui reste des hémisphères et du tronc cérébral. Quant à l'écorce cérébrale, elle

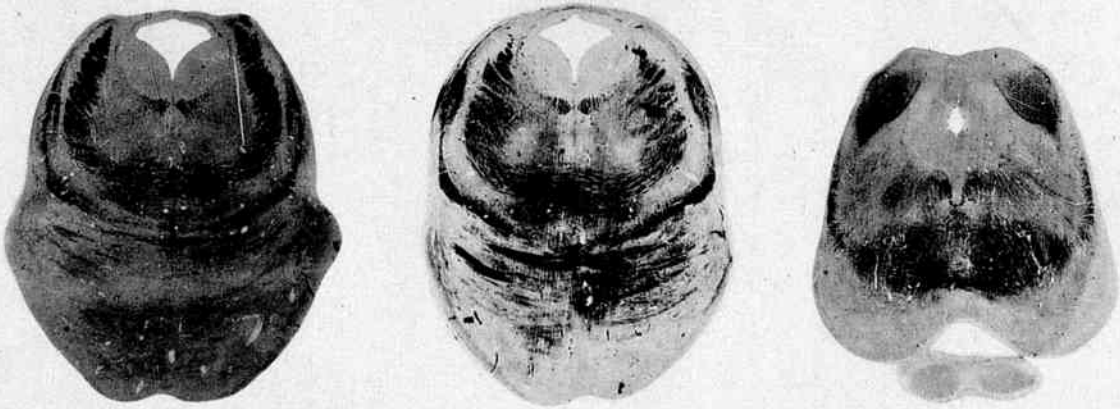

T U V

DIFFORMITÉS CONGÉNITALES DU SYSTÈME NERVEUX CENTRAL

(N. Solovtzoff)

Cas I. — T. Coupe au niveau de l'entrecroisement des nerfs pathétiques. Absence de pyramides, des faisceaux disséminés et accessoires, du faisceau interne accessoire de la couche du ruban de Reil.

U. Coupe faite un peu plus haut ; mêmes constatations.

V. Coupe au niveau de la formation des noyaux rouges. Absence de toutes les voies de l'étage inférieur du pédoncule.

MASSON & Cie, Editeurs.



W X Y

DIFFORMITÉS CONGÉNITALES DU SYSTÈME NERVEUX CENTRAL

(N. Solovtzoff)

Cas I. — W. Coupe faite au niveau des nerfs oculo-moteurs. Absence de pulvinar, des corps genouillés, des tubercules quadrijumeaux postérieurs. Toutes les voies passant par la base des pédoncules sont absentes.

X. Coupe à la naissance du 3e ventricule ; mêmes constatations.

Y. Coupe passant par la couche optique. Absence des voies pyramidales et protubérantielles dans la capsule interne.

MASSON & Cie, Editeurs.

est soudée avec la pie-mère, comme nous l'avons déjà dit, et se trouve transformée en membrane, dans laquelle pourtant on ne rencontre point les cellules spéciales de l'écorce cérébrale ; cependant dans la partie des hémisphères qui est conservée, il existe des cellules nerveuses (Fig. 2).



Fig. 2. — Cellule pyramidale de l'écorce cérébrale (Cas I).

En résumé, quelles sont les particularités que nous trouvons dans ces deux cas, principalement dans le premier cas, celui de l'enfant de 2 ans ? Ce sont : 1° l'absence presque complète des hémisphères ; 2° l'absence de voies pyramidales ; 3° l'absence de fibres unissant la substance grise du pont de Varole avec le cerveau ; 4° l'absence de système frontal du pont de Varole et du système temporal du pont de Varole ; 5° le ruban de Reil peu développé, ou plus exactement, l'absence du faisceau interne de la couche du ruban de Reil et de ses faisceaux accessoires (le ruban de Reil principal et latéral chez l'enfant âgé de 2 ans était bien développé, et chez celui qui n'avait presque pas de couches optiques, le ruban de Reil était très peu développé) ; 6° développement incomplet des noyaux de la couche optique ; 7° le pulvinar et le corps genouillé manquent ; les pédoncules des tubercules quadrijumeaux postérieurs sont peu développés.

La cause de toutes ces modifications est double. Certaines d'entre elles (l'absence de l'écorce cérébrale, du pulvinar, du corps genouillé, etc.), s'expliquent par l'hydrocéphalie interne du cerveau ; d'autres modifications secondaires résultent de l'absence de l'écorce cérébrale : telles sont l'absence des pyramides (c'est-à-dire de la voie motrice allant de l'écorce cérébrale vers les cellules des cornes antérieures), l'absence du système frontal et temporal du pont de Varole (c'est-à-dire des fibres qui unissent le pont de Varole au cerveau) et l'absence des faisceaux disséminés de la couche du ruban de Reil et des faisceaux internes accessoires.

*
* *

Passant maintenant à l'examen des autres cas, nous allons nous arrêter à celui de la fillette chez qui la moelle épinière existait seule, le cerveau manquant totalement (Cas III). La voûte crânienne n'existait pas et la base du crâne était recouverte d'une membrane très fine se prolongeant vers la moelle épinière. A l'examen microscopique de la région lombaire par le procédé de Pal, nous avons trouvé les cordons postérieurs bien dévelop-

pés ; quant aux cordons antérieurs et latéraux, ils n'avaient de myéline que sur leurs bords ; le faisceau pyramidal du cordon latéral n'était pas développé. Dans la région cervicale supérieure, l'aspect est presque le même que dans la région lombaire ; seulement, les cordons postérieurs sont plus accusés, on voit ici les faisceaux de Goll et le faisceau de Burdach. Les faisceaux pyramidaux latéraux et antérieurs manquent, ainsi que la voie cérébelleuse directe et la racine du trijumeau, le faisceau fondamental du cordon antérieur et du cordon latéral, qui entourent la moelle épinière par la périphérie existent seuls (Pl. XLVI, a). Plus haut, au niveau de l'union de la moelle épinière au bulbe, existe une membrane, dans laquelle on distingue des fibres de myéline.

Dans le cas du cyclope (Cas VI), chez qui la colonne vertébrale était fendue dans la région cervicale supérieure, la moelle épinière existait seulement dans les régions dorsale et lombaire ; elle était encore plus mince et n'avait que 1 millimètre de diamètre dans l'endroit le plus large. Après avoir traité la moelle par le procédé de Pal, on pouvait voir nettement, comme dans le cas précédent, les cordons postérieurs ; quant aux cordons antérieurs et latéraux, ils étaient, à la périphérie, enveloppés d'une couche très fine des fibres myéliniques. Plus haut, dans la région où la colonne vertébrale était fendue, à l'examen microscopique par la méthode de Pal, on voyait la membrane recouvrant les corps vertébraux sur leurs faces postérieures ; à la périphérie cette membrane était recouverte de myéline. En outre les faisceaux antérieurs pénétraient des deux côtés dans la membrane, et se terminaient dans les cellules nerveuses.

*
* *

Passons maintenant à l'examen du cas où la colonne vertébrale était totalement fendue (Cas V) ; comme nous l'avons déjà mentionné plus haut, le canal vertébral était recouvert sur toute sa longueur d'une membrane sur la surface antérieure de laquelle étaient situés les nerfs. A l'examen par la méthode de Pal, cette membrane se montre couverte de myéline des deux côtés ; vers sa face ventrale se dirigent des racines nerveuses qui se terminent dans la membrane elle-même (Pl. XLVI, b). Un aspect si bizarre de la moelle épinière s'explique, comme nous l'avons déjà dit, par une accumulation excessive de liquide dans le canal central ; cette accumulation de liquide s'est produite à une période très précoce de la vie inter-utérine. La moelle épinière, ainsi que les tissus qui l'entourent, ne pouvant pas supporter une telle pression, le canal cérébro-spinal s'ouvrit suivant toute sa longueur, et il n'est resté de la moelle épinière que sa partie antérieure transformée en membrane sous l'influence de la pression exagérée du liquide d'amnios.

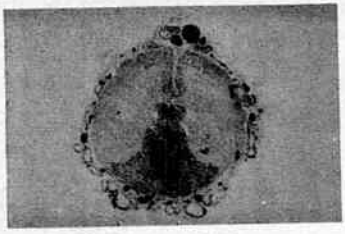

a



b

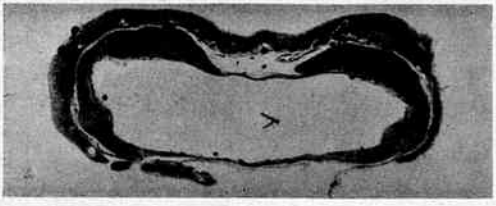

c

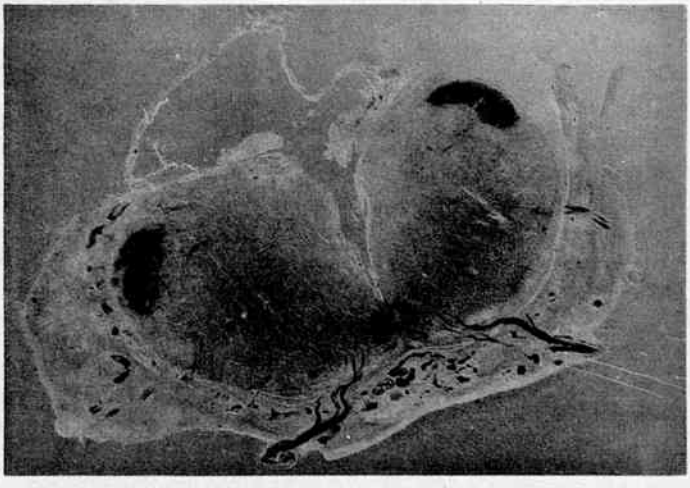

d

DIFFORMITÉS CONGÉNITALES DU SYSTÈME NERVEUX CENTRAL

(N. Solovtzoff)

a. — *Cas III.* Coupe de la moelle, région cervicale. Absence des voies pyramidales, cérébelleuses, et de la racine spinale du trijumeau.

b. — *Cas V.* Moelle épinière et membrane recouverte de fibres myéliniques, racines postérieures.

c. — *Cas IV.* Moelle épinière ; par suite de l'hydromyélie la région ventrale est réduite à une membrane ; la région postérieure est extrêmement atrophiée.

d. — *Cas V.* Moelle allongée. Absence des faisceaux de Goll, des pyramides, des olives, de la voie cérébelleuse directe ; on voit les nerfs hypoglosse et pneumogastrique.

En examinant cette membrane par la méthode de Nissl à l'endroit d'où partent les racines antérieures, nous trouvons de deux côtés un groupe de cellules nerveuses multipolaires. La structure de ces cellules nerveuses présente les particularités suivantes : le noyau et le nucléole se voient très nettement, mais le protoplasma qui les entoure a un aspect

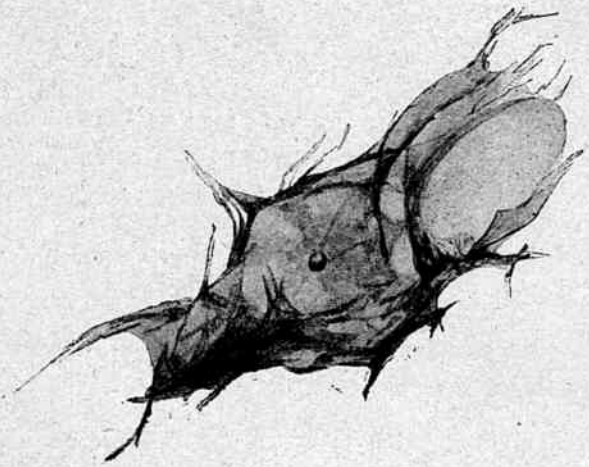

Fig. 3. — Cellule de la corne antérieure de forme irrégulière contenant des vacuoles (Cas V).

irrégulier ; il contient peu de grains de chromatine, qui sont disposés irrégulièrement ; la forme des cellules est irrégulière ; on voit aussi un réseau achromatique très net, parfois des vacuoles (Fig. 3). En un mot ces cellules rappellent tout à fait celles d'un embryon à la première moitié de sa vie intra-utérine.

*
* *

Dans tous les cas précédents, à l'exception du premier, les cellules de la corne antérieure examinées par la méthode de Nissl, présentent un aspect tout particulier. La plupart sont constituées par un seul noyau, entouré d'une petite quantité de protaplasma avec des contours peu visibles (Fig. 4). Mais avec ces cellules, il y a aussi des cellules plus développées ; elles contiennent des grains de chromatine ; ces derniers sont d'une forme irrégulière et ne sont pas nombreux ; l'aspect extérieur de ces cellules est aussi irrégulier ; tantôt elles sont très petites, tantôt très grandes et allongées (Fig. 5).

Comme nous l'avons déjà indiqué ces cellules ressemblent aux cellules embryonnaires. Nos recherches récentes sur les cellules des embryons ont parfaitement confirmé les résultats obtenus auparavant. Les cellules nerveuses chez le fœtus humain passent par certains stades de

développement pendant la vie intra-utérine. C'est ainsi que chez un fœtus de 2 mois les cellules de la corne antérieure sont constituées presque uni-

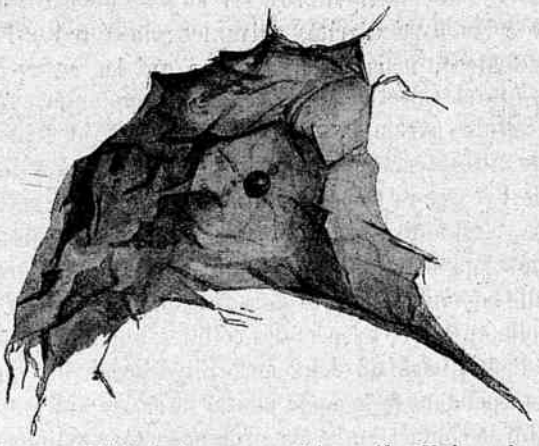

Fig. 4. — Cellule de la corne antérieure (Cas V, le cyclope).

quement par un noyau ; les contours du protoplasma qui l'entoure ne sont pas nets; le protoplasma est formé seulement d'un réseau achromatique ; mais à mesure que la cellule se développe, les contours deviennent plus

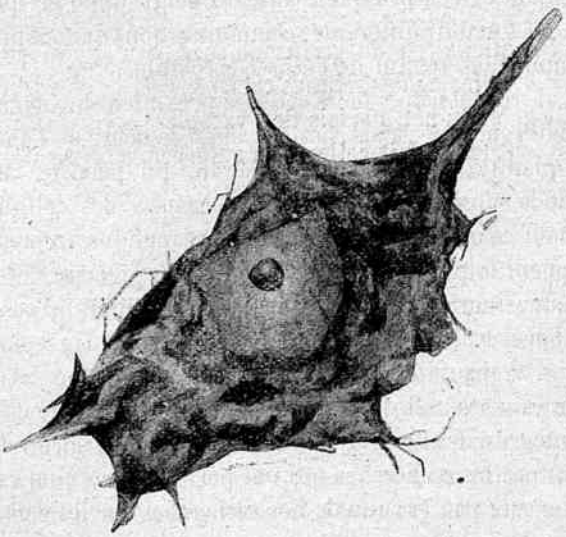

Fig. 5. — Cellule de la corne antérieure (Cas II).

accentués. Ainsi, chez un embryon de 5 mois le protoplasma a déjà l'aspect d'un réseau très net. Si pendant cette période on fixe le cerveau dans le formol, on trouve déjà une masse de vacuoles ; mais si le cerveau est fixé

dans le sublimé ou dans l'alcool pur, alors on observe que le nombre des vacuoles est moins grand ; à la place de ces dernières, apparaît un réseau achromatique très ténu s'unissant à un réseau bien plus grossier ; c'est seulement vers la fin de la vie embryonnaire, aux environs du 7e mois, que les cellules présentent leur aspect ordinaire.

Selon nous, un tel aspect des cellules de la corne antérieure résulte de l'absence des cellules pyramidales de l'écorce cérébrale. Dans la première moitié de la vie intra-utérine les prolongements cylindre-axiles des cellules pyramidales de l'écorce ne s'observent pas encore dans la moelle épinière. La même cause, c'est-à-dire l'absence du cerveau et des voies pyramidales ont arrêté le développement des cellules des cornes antérieures. Selon l'époque à laquelle commence le processus pathologique qui sépare le cerveau de la moelle épinière, l'aspect des cellules apparaît différent. Ainsi dans le cas de l'enfant âgé de deux ans, l'hydrocéphalie interne débuta indubitablement pendant la seconde moitié de la vie intra-utérine, après que se fut établi le contact entre les prolongements cylindres-axiles des cellules pyramidales de l'écorce cérébrale et les dendrites des cellules motrices de la corne antérieure. Voilà pourquoi, dans ce cas, on ne peut noter qu'une diminution de la quantité des cellules des cornes antérieures sans modification de leur aspect extérieur. Il est vrai que d'un autre côté, puisque cet enfant a vécu presque 2 ans, on peut supposer que pendant ce temps il a pu s'établir différentes communications qui ont pu remplacer l'absence d'impulsions venant de l'écorce cérébrale.

Quant aux autres monstres leurs cellules présentent un degré de développement embryonnaire ; mais chez eux aussi le degré de l'anomalie dépend de la quantité de substance cérébrale qui persiste. Moins était gros le reste de la substance cérébrale, plus l'aspect des cellules était bizarre : mais pour ce qui est des cellules des ganglions inter-vertébraux, qui se développent tout à fait indépendamment du système nerveux central et reçoivent leur stimulus principalement de la périphérie, ces cellules-ci se sont développées très bien chez tous nos monstres. Ainsi donc l'hypothèse que nous avons faite antérieurement, à savoir que le développement des cellules nerveuses de la corne antérieure de la moelle épinière dépend de l'intégrité des voies pyramidales se confirme encore une fois, et non seulement par les recherches qui ont porté sur ces cinq cas pathologiques, mais encore par la suite de nos recherches sur les embryons.

***

Revenons encore au cas de cette fillette dont le canal vertébral était fendu (Cas V) ; nous avons trouvé dans la membrane qui recouvrait en arrière la gouttière du canal vertébral ouvert, tous les éléments de la

moelle épinière, à savoir : des cellules nerveuses, des fibres myéliniques et même des racines antérieures partant indubitablement des cellules. C'était réellement la moelle épinière, qui se présentait sous un tel aspect à la suite d'une hydrocéphalie interne du cerveau, propagée vers le canal central. Le processus ayant débuté à une période très précoce de la vie embryonnaire, la vésicule cérébrale se distendit tellement qu'elle fut soumise à une atrophie dans les endroits où la résistance était la moindre, comme la voûte crânienne et les arcs vertébraux postérieurs. En somme, c'est à la suite d'une hydrocéphalie et d'une hydromyélie que la moelle prit un aspect aussi bizarre. Pour mieux s'expliquer le mécanisme qui a provoqué un aspect si extraordinaire de la moelle épinière examinons d'une manière plus détaillée le système nerveux central de la fillette, chez laquelle était seulement atrophiée la partie supérieure de la voûte crânienne, grâce à quoi une partie du bulbe s'était aussi conservée (Cas IV). L'hydrocéphalie interne s'était aussi propagée vers la moelle épinière, mais ici le processus morbide n'était pas aussi accentué que dans le cerveau. Dans le cerveau, sous l'influence de l'hydrocéphalie interne, il y avait une atrophie complète de ce dernier ; il ne restait que le bulbe qui n'était pourtant pas entier. La moelle épinière sous l'influence de l'hydrocéphalie prit l'aspect d'un tube ainsi que nous l'avons dit plus haut. En utilisant la méthode de Pal on voit dans la partie antérieure de ce tube à la périphérie une bande étroite consistant en fibres myéliniques, à travers lesquelles passent les racines antérieures, qui touchent les cellules motrices ; du côté postérieur la paroi de ce tube s'amincit et progressivement devient presque nulle (Pl. XLVII, C). Dans ce cas le canal vertébral est élargi, mais pourtant il est clos sur toute sa longueur ; le canal central de la moelle est aussi tellement élargi qu'en certains endroits il atteint 2 millimètres de diamètre et même plus ; et si le processus s'était propagé plus loin, sous l'influence de l'hydromyélie la partie postérieure de la moelle épinière qui actuellement est presque nulle, serait totalement atrophiée de même que les arcs postérieurs des vertèbres et il ne serait resté que la partie antérieure de la moelle ; nous aurions vu alors un aspect analogue à celui qu'on observe dans les cas où la colonne vertébrale est complètement fendue et où la moelle épinière est réduite à une simple membrane (Pl. XLVI, B). Dans le dernier cas (Cas IV) l'hydrocéphalie cérébro-spinale n'atteignit pas à un degré suffisant pour provoquer une ouverture complète du canal cérébro-spinal ; il existe encore une petite portion de la moelle dans sa partie postérieure (Pl. XLVI, C). En un mot l'hydromyélie dans ce dernier cas n'était pas assez marquée pour provoquer une ouverture complète du canal central et fendre la colonne vertébrale.

Pourtant il est indiscutable, que si le processus s'était propagé plus loin, nous aurions vu chez cette fillette aussi un tableau analogue à ceux des cas précédents c'est-à-dire que les coupes transversales de la moelle épinière n'auraient pas eu la forme d'un anneau, mais simplement d'une membrane.

En ce qui concerne la moelle allongée, nous trouvons dans cette dernières les particularités suivantes : les voies longues manquent totalement (voies pyramidales et ruban de Reil). Les olives manquent aussi, de même que la couche inter-olivaire, le nerf trijumeau, les voies cérébelleuses des cordons latéraux. Le faisceau de Burdach et le faisceau fondamental du cordon latéral et antérieur persistent ainsi que les fibres arciformes internes qui partent du cordon de Burdach, s'entrecroisent et se terminent dans la substance réticulaire grise et blanche (Pl. XLVI, d). On voit aussi les nerfs hypoglosse et pneumo-gastrique. L'absence des pyramides et de la couche du ruban de Reil s'explique par l'absence presque complète de tronc cérébral ; l'absence des olives et des voies cérébelleuses directes s'explique par l'absence du cervelet. Le cordon de Goll a été détruit par l'hydrocéphalie interne cérébro-spinale. Ainsi, ici encore l'hydrocéphalie peut être regardée comme la cause de la monstruosité ; elle a fait disparaître le cerveau presque complètement et, dans la moelle épinière elle a déterminé un degré très marqué d'hydromyélie.

CONCLUSIONS.

I. L'hydrocéphalie interne provoque différentes difformités du système nerveux central : absence de l'écorce, du pulvinar et des corps genouillés. On ne retrouve pas davantage de traces de voies pyramidales, du système frontal et du système temporal du pont de Varole, des faisceaux disséminés de la couche du ruban de Reil et des faisceaux internes accessoires.

II. Si le processus morbide est plus accentué, alors non seulement l'écorce cérébrale manque, mais encore toute la voûte crânienne ; il ne reste que la moelle épinière et parfois une partie du bulbe (on observe encore ici l'absence de la voie pyramidale, du ruban de Reil, de la voie cérébelleuse directe, de la racine spinale du nerf trijumeau), ou bien il ne reste que la moelle épinière seulement et nous ne trouvons dans cette dernière que le faisceau fondamental du cordon antéro-latéral et les cordons postérieurs.

III. Si ce processus se propage vers le canal spinal, alors outre l'absence du cerveau, on observe encore : ou bien une hydromyélie très prononcée (alors la partie postérieure de la molle épinière est très peu déve-

loppée) ou bien une ouverture complète de la colonne vertébrale, alors il ne reste de la moelle épinière qu'une partie antérieure revêtant l'aspect d'une membrane.

IV. Cette même cause jointe à l'anencéphalie engendre parfois la cyclopie.

V. Dans toutes ces difformités les cellules des cornes antérieures restent à un stade de développement embryonnaire.

VI. Toutes les difformités que nous avons observées (12 cas), sont relatives à des monstres du sexe féminin (1).

(1) Avant de terminer ce travail nous tenons à remercier M. le professeur S. Korsakoff pour l'accueil sympathique et cordial que nous avons rencontré dans sa clinique et MM. V. Weidengammer et S. Savkpanoff qui nous ont aidé de leurs conseils.

DE LA MYOSITE OSSIFIANTE PROGRESSIVE

(*Suite*)

PAR

A. WEIL ET **J. NISSIM**

Médecin en chef à l'hôpital de Rothschild.

Ancien interne à l'hôpital de Rothschild.

Obs. XXVIII. — Godlié, *Tran. of. clin. Soc.*, t. XIX, p. 333.
Présentation du 28 mai 1886.

T. D..., 3 ans, en 1884 déjà l'enfant présentait des plaques osseuses dans le grand dorsal droit et un noyau induré à la partie externe du genou droit.

En 1886, eczéma de la tête ayant occasionné probablement le gonflement des ganglions du cou ; un gonflement du côté gauche du dos a apparu quelques jours auparavant.

25 *mai* 1886. — Sur le bord externe du grand dorsal (ou du petit rond) se voit une plaque osseuse de 4 pouces, dans la paroi postérieure de l'aisselle. L'abduction du bras peut atteindre 60° ; l'adduction est complète. La projection du bras en avant est très limitée ; celle en arrière l'est beaucoup moins ; la rotation en dedans est beaucoup plus limitée que la rotation en dehors. Légers mouvements entre l'omoplate et l'humérus : les plaques osseuses ne semblent pas être réunies aux os sous-jacents. Pas de nodosités semblables dans le grand dorsal du côté gauche.

A gauche, sur le dos, une grande masse élastique, constituant apparemment une nouvelle poussée. Elle s'étend en dedans jusqu'à une faible distance de la ligne médiane ; en bas bien au-dessous de l'angle inférieur de l'omoplate ; en haut par-dessus l'épaule jusqu'à la clavicule : l'omoplate se trouve prise dans l'intérieur de cette masse. A son niveau la peau est épaissie par place ; elle offre des veines superficielles dilatées et ne peut pas être pincée. Les ganglions de l'aisselle gauche sont beaucoup plus gros qu'à droite ; ceux du cou sont gros des deux côtés, plus cependant à gauche (sans doute par suite de l'eczéma de la tête).

Les pouces sont déviés en dehors avec des mouvements limités.

La tête est un peu fléchie, fixée et déviée vers la droite ; le cou est raide ; il offre des masses osseuses ; les sterno-mastoïdiens et les trapèzes sont libres. La colonne dorsale est raide et tient constamment le corps penché vers la gauche, de sorte que les côtes les plus inférieures touchent la crête iliaque. En avant on constate un épaississement de la paroi antérieure des aisselles.

Un noyau osseux mobile devant la tubérosité externe du tibia.

Hallux valgus congénital.

Un mois auparavant, Godlée avait noté au-dessous de l'angle inférieur de l'omoplate gauche, une masse osseuse fixée aux tissus sous-jacents. La tête était fixée et déviée vers la gauche. Scoliose de la colonne vertébrale à convexité droite.

Le 20 mai éruption de la peau avec T. 38° à 38°5.

Le bras gauche ne peut être éloigné du tronc au delà de 45°. L'omoplate est tout à fait fixe. Au-dessous de la paroi postérieure du creux axillaire il existe une grande masse dure et bosselée. De l'angle inférieur de l'omoplate part une crête osseuse qui se dirige vers la première vertèbre lombaire et une deuxième qui suit la ligne axillaire jusqu'à la crête iliaque.

Godlee a assisté à une attaque de l'affection dans les muscles rhomboïdes des deux côtés successivement. Au niveau de l'angle supérieur et postérieur des omoplates, il a constaté une tumeur diffuse s'accompagnant du gonflement des ganglions cervicaux. En quelques semaines, la tuméfaction se tassa laissant à sa suite des nouvelles plaques osseuses et une difficulté dans les mouvements de l'épaule.

Obs. XXIX. — Volkmann, *Discussion de la Société allemande de chirurgie*, 14 avril 1887.

Volkmann a observé un malade avec des ostéomes tellement diffus et multiples qu'il a essayé de lui rendre une certaine mobilité par l'extirpation de certaines masses osseuses sur quelques points du squelette. Il a trouvé qu'une partie de ces os néoformés qui faisaient saillie dans la musculature et qui semblaient se substituer aux muscles, étaient pourvus à leur extrémité d'une épiphyse, c'est-à-dire d'une couche mince de cartilage hyalin. Cette couche présentait une zone d'ossification et était constituée comme dans une extrémité articulaire : ainsi l'analogie avec une exostose articulaire de Virchow était complète.

Obs. XXX. — Lendon, *Tran. Intercolon. Med. Cong. Australas*, 1887, Adélaïde. 1888, I, 109-121, 6 pl.

Garçon. Les muscles du dos et de l'épaule sont atteints ; le bras est atteint très violemment, les muscles de la cuisse aussi. Exostoses surtout au fémur. Microdactylie des gros orteils et hallux valgus. Légère altération des surfaces articulaires.

Recherches dans la portion cervicale de la moelle : rien d'anormal (1). Cas observé en Angleterre ou en Australie.

Nous avons reproduit cette observation d'après ce que rapportent Sonham et Pincus et d'après les figures qu'en donne le premier de ces auteurs.

(1) Revealed nothing unusual, except a spunkling of corpora amilacea.

Obs. XXXI. — Bokai, *Wiener med. Wochensch.*, 1889, n° 14, p. 521.

L'auteur présente à la Société de médecine de Budapest, le 23 février 1889, un cas de myosite ossifiante progressive. Il s'agit bien d'un enfant hongrois, rachitique de 5 ans, dont les muscles de la nuque, le dos et les muscles grand

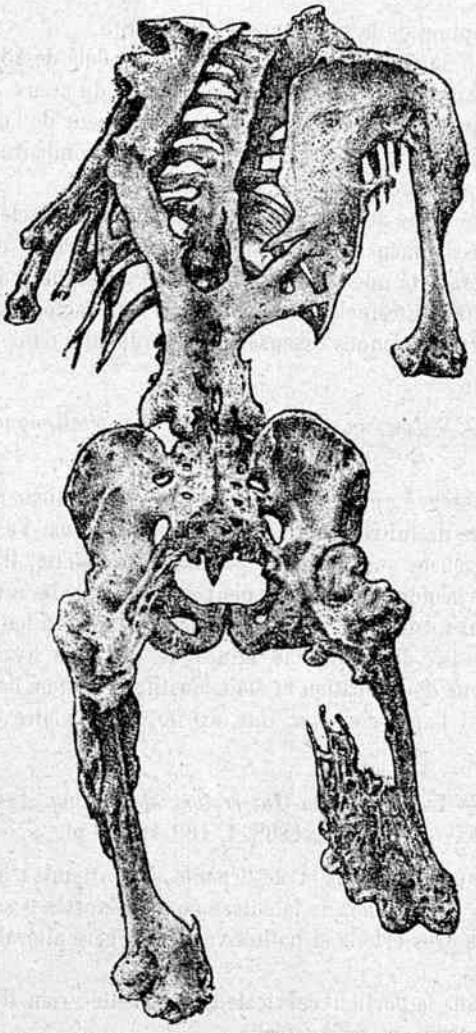

Fig. 9. — Myosite ossifiante progressive (Cas de Lendon, d'après *The Lancet*).

dentelé, grands pectoraux, grands dorsaux, trapèzes, les masses sacro-lombaires sont ossifiés.

Rien dans les antécédents héréditaires ; les lésions ont été remarquées pour la première fois à 4 ans et demi.

Obs XXXII. — Swensson, Un cas de myosite ossifiante *multiplex*. *Hygiea*, Stockholm, 1891, L. III, 285-290.

Garçon, 14 ans.

Antécédents héréditaires. — Rien à signaler.

A l'âge de 2 à 4 ans, le malade reçut plusieurs trauma au dos et aux épaules. La maladie fut remarquée également à cette époque. Au début, on observa un gonflement à l'occiput et de la raideur de la nuque ; les muscles de la nuque et du dos furent donc atteints les premiers ; les muscles atteints en dernier lieu ce furent ceux des épaules et des parois de l'aisselle. Les traumatismes provoquaient des attaques espacées par des pauses de plusieurs mois. Les attaques elles-mêmes étaient indolores.

Dans la 12e année, la nuque, le pourtour des épaules, la paroi postérieure de l'aisselle, le dos (grand dorsal ?) étaient atteints fréquemment, symétriquement ; un peu de scoliose. Traces d'albumine dans les urines ; la mastication est normale.

Obs. XXXIII. — Macdonald, *The British. med. Journ.*, 1891, t. II, 29 August., p. 478.

M. W.., 4 ans, amené par sa mère pour le faire opérer afin de libérer les bras qui étaient presque fixés aux côtés.

A l'examen : Coudes très peu mobiles, par suite de la rigidité, de la semi-ossification des muscles de la ceinture scapulaire, spécialement des tendons du grand rond et du grand dorsal. Les muscles de la nuque et du dos sont ossifiés ; on constate des nodosités sur la tête, les omoplates, la colonne vertébrale, les côtes et le sacrum.

12 *novembre*. — Admis à l'hôpital, enfant intelligent, bien développé, pesant 94 *ibs*, hauteur 38 pouces 1/2. Tête fléchie en avant, ne peut étendre, ni tourner la tête par suite de l'ossification des muscles sterno-mastoïdiens, trapèzes, stylo-hyoïdiens, omo-hyoïdiens et sterno-hyoïdiens. Sterno-mastoïdien gauche dur comme du fer d'où tête, déviée à gauche.

Large pièce sur l'éminence frontale gauche ; une plus petite sur le temporal gauche près la suture pariétale, une autre plus petite sur l'occipital.

Coudes ne peuvent être éloignés au delà de 8 pouces. Muscles de l'épaule ossifiés ; à gauche : le grand rond, le grand dorsal en partie, le grand pectoral ; l'omoplate est fixé aux côtes. A droite, il y a moins de lésions, les mouvements sont plus libres.

Masses volumineuses à l'angle inférieur des omoplates ; l'angle supérieur de l'omoplate gauche est pris ; le droit ne l'est pas. L'omoplate gauche est fixe, le droit est mobile.

Nodosités de volume variable sur la colonne vertébrale ; sur les apophyses épineuses, le sacrum, les côtes et la crête iliaque. les muscles sont également atteints d'où difficulté pour le malade de ramasser un objet par terre, de faire de grandes inspirations.

Rien dans les jambes.

Histoire de la maladie. — *Antécédents personnels.* — Rien jusqu'à 2 ans. A cette époque apparition d'une grosseur vers le milieu du bord postérieur du sterno-mastoïdien gauche, elle fut incisée comme un abcès, n'a pas donné du pus ; elle a disparu dans deux mois par l'huile de foie de morue. Une 2e grosseur a apparu sur le front et disparu de même ; une 3e sur la colonne dorsale qui a disparu également.

Coqueluche à un an.

Malgré l'huile de foie de morue, KI,Hg la maladie a progressé.

Antécédents héréditaires. — Pas de syphilis chez le père.

2 *février* 1891. — Tentative de libérer le bras en réséquant le grand rond depuis l'humérus jusqu'à l'angle inférieur de l'omoplate : c'était un morceau d'os à double insertion fibreuse. Cette tentative ne fut pas suivie de succès, car le petit rond, le grand dorsal, les pectoraux et une partie du deltoïde étaient ossifiés.

Obs. XXXIV. — J. Brennsohn, *Berlin. klin. Wochensch.*, 1892, p. 1163.

Paysan, 20 ans. Pas d'antécédents héréditaires ni personnels. Jamais ni coups, ni blessures.

Peu de vivacité dans les mouvements dès l'enfance ; épaule gauche plus basse que la droite, puis légère scoliose de la colonne vertébrale. A 17 ans, il devient tisserand ; le bras droit devient raide, puis le bras gauche et tout le tronc de même que les membres inférieurs, subissent la même raideur, et le malade est forcé de cesser son travail. Rien dans les organes.

Expression du visage stupide. Maintient incertain, marche difficile. Thorax immobile, respiration abdominale. Mouvements de la tête très réduits. La tête peut être penchée, mais la rotation n'existe plus. Ankylose de l'épaule ; ankylose du coude gauche, le droit offre encore quelques mouvements incomplets. Mains et doigts libres. Aux membres inférieurs tous les mouvements sont possibles, mais difficiles.

Presque toute la musculature est ossifiée. Scoliose et rugosité du tronc. Le dos présente des points surelevés et d'autres enfoncés qui lui donnent l'aspect de la carte géographique d'une région montagneuse. A la palpation, on sent partout une masse dure, osseuse. Nombreuses exostoses sur les parties inférieures du dos vers le sacrum et la crête iliaque gauche.

Grand dorsal et grand pectoral ossifiés à l'épaule (ce dernier offre cependant quelques portions molles) de même les deltoïdes ; les parties inférieures du biceps et du brachial antérieur sont dures.

Muscles de la nuque complètement ankylosés. Scalènes et sterno-mastoïdien droit très rigides. Sous le muscle mylo-hyoïdien, on sent une sorte de stalactite osseuse. Muscles abdominaux durs. Rigidité des muscles de la cuisse. Tous les autres muscles non cités ici sont plus fermes qu'à l'état normal. Muscles de la face des avant-bras et des mains complètement libres. Le gros orteil, des deux côtés est singulièrement raccourci par suite de l'absence de la 2e phalange.

Dans ce cas l'ossification a commencé sans douleurs, sans rougeur ni chaleur.

Obs. XXXV. — L. Rabeck, médecin de l'hôpital des Enfants à Varsovie. *Archives de Virchow*, 1892, t. CXXVIII, p. 537-541.

Machalina Sienkowska, 3 ans et demi. Pas d'affection semblable dans la famille ; deux frères l'un de 5 ans 1/2, et l'autre de 1 an 1/2 bien portants. A l'âge de quelques mois, elle eut à la tête des tuméfactions comme des noisettes situées l'une à l'occiput, d'autres à la partie supérieure de la tête, une autre beaucoup plus grosse au cou, immédiatement au-dessous de la mâchoire, à droite. Ces petites tumeurs disparurent dans l'espace d'un mois ; la plus grosse, celle du cou, plusieurs semaines plus tard après suppuration. A l'âge de 6 mois on s'aperçut pour la première fois que l'enfant avait des noyaux indurés au dos, dans les régions scapulaires, et que les mouvements des bras étaient un peu limités. Les tumeurs du dos ont été en grossissant avec le temps. Depuis une année, les mouvements de la mâchoire inférieure sont limités et il existe une ankylose au coude droit. La malade est toujours pâle, très colère, elle dort ordinairement mal.

Etat actuel. — Enfant amaigrie. Tête grosse, thorax rachitique. Pas de fièvre : pouls et respiration normaux. Mouvements limités au maxillaire inférieur et aux deux bras ; l'écartement des dents arrive à 5 millimètres (1). Les bras n'atteignent pas l'horizontale. Ankylose du coude droit à angle droit ; l'extension complète, même forcée, est impossible ; la flexion est normale. Les omoplates sont très peu mobiles. Ankylose congénitale des gros orteils en hallux valgus de telle sorte qu'ils se placent sous le 2e orteil.

Des tumeurs de consistance osseuse se trouvent dans différents endroits du corps, indolores à la pression ; la peau est mobile à leur niveau. Les mieux développées siègent au dos. L'une d'elle commence dans la profondeur de l'aisselle droite et se dirige en bas et en arrière dans la direction du muscle grand dorsal ; son extrémité inférieure correspond à la 10e côte, sur la ligne scapulaire. L'autre se trouve sur le côté gauche ; elle offre la même forme et s'étend de l'aisselle à la ligne scapulaire de la 8e côte ; toutes les deux sont mobiles, pectiniformes. En outre, on voit d'autres tumeurs ; deux entre les omoplates, deux autres sur la moitié inférieure de l'omoplate gauche, et une sur la région lombaire gauche. Toutes ces tumeurs siègent dans les muscles. Les muscles des régions sus et sous-épineuses, ceux des régions inter-scapulaire et lombaire sont durs, mais pas ossifiés. Tumeur dure à la région du biceps brachial droit, allongée, très large en haut, plus étroite plus bas ; la moitié supérieure est entièrement fixe, et forme une masse compacte avec les muscles qui entourent l'épaule, lesquels sont eux-mêmes très durs ; la moitié inférieure est très peu mobile. De petits noyaux ronds, gros comme des pois, se rencontrent disséminés dans le grand pectoral droit, depuis l'aisselle jusqu'au sternum. Le masséter droit est dur et épaissi presque dans sa totalité. Sur le côté postérieur du

(1) Les troubles des mouvements de la mâchoire apparurent à 2 ans 1/2.

cou, sur le bord externe du trapèze gauche, se voit une petite masse ovale de 5 centimètres. La partie supérieure du muscle sterno-mastoïdien droit est épaissie et dure, mais pas ossifiée.

Sortie de l'hôpital le 14 décembre 1888, elle mourut quelques mois après.

Obs. XXXVI. — Stonham, *The Lancet*, 1892, t. II, p. 1485-1491.

Thomas D..., 4 ans, entré à St-Bartholemeos hospital le 30 août 1886.

Au commencement de l'année 1886 rougeole.

Oncle maternel et grand'mère bacillaires ; pas de rhumatisme dans la famille.

En janvier 1883 on découvre, par hasard, une tuméfaction au niveau de l'angle supérieur de l'omoplate droite, à l'insertion de l'angulaire ; six mois plus tard, il existait une tuméfaction sur le bord interne de l'omoplate empiétant sur l'angle inférieur ; en même temps on constate que l'enfant ne peut porter la cuiller à la bouche ni lever suffisamment les bras. A la suite d'une chute qui porte on ne sait sur quelle région la tête de l'enfant se penche à droite.

En janvier 1884 nouvelle tumeur dans la masse sacro-lombaire gauche ; et à l'angle inférieur de l'omoplate gauche limitant les mouvements du bras. La tête est inclinée alors du côté gauche.

A son entrée, on constate une excroissance dure sur les 4e et 5e apophyses transverses des vertèbres cervicales gauches ; au-dessus d'elle une petite tumeur mobile. Tête inclinée à gauche, sterno-mastoïdien tendu au-dessus de la tumeur mentionnée.

Scoliose dorsale droite, légère courbure de compensation lombaire gauche ; cyphose dorsale supérieure penchant la tête en avant.

Respiration presque entièrement abdominale ; omoplates presque fixées ; une grosse masse sur le bord interne de l'omoplate droite, plus large sur l'angle inférieur.

La partie du grand dorsal qui recouvre l'angle inférieur de l'omoplate paraît ossifiée, et la portion tendineuse qui va de ce point à l'humérus est également ossifiée.

Le bras droit n'atteint pas l'horizontale, les doigts arrivent jusqu'à la région temporale. Mêmes modifications à gauche, mais moins accusées ; mêmes lésions sur le grand dorsal. Le bras droit s'éloigne du tronc de 45°, les doigts atteignent la bouche, mais non la tête. Les deux bras sont petits et minces.

Sur la 8e côte droite, au niveau de l'angle, un nodule osseux ; un autre sur la 8e côte gauche au même niveau et sur l'apophyse transverse. Ossification des masses sacro-lombaires, à gauche plus prononcée.

Sur le côté externe du genou droit, au-dessus du péroné, une masse osseuse, plate, d'un pouce de diamètre, et un nodule comme un petit pois, immédiatement au-dessous de la peau. Epaississement de la tubérosité interne du tibia droit.

Les gros orteils sont en hallux valgus.

Urines acides, densité 1025, rien d'anormal.

Obs. XXXVII. — B. Pollard, *The Lancet*, 1892, p. 1491.

Garçon, 9 ans, vu en juillet 1891.

A l'âge de 6 *mois*, on constate une masse à l'angle inférieure de l'omoplate droite ; à un an plusieurs nodules sur les côtes. 2e *année* : fixité du bras et augmentation de la masse de l'omoplate, rigidité de la nuque sans qu'on y trouve des masses osseuses. 3e *année* : masse dure entre la crête iliaque droite et la 12e côte. 4e *année* : chute sur le genou, plaie, qui guérit, mais laisse à sa suite une masse au-dessous et à droite de la rotule droite. Nuque très raide, tête penchée en avant. Un ou deux nodules au-dessous de l'angle inférieur de l'omoplate gauche et un au-dessus de la crête iliaque gauche. 5e *année* : difficulté des mouvements du bras gauche et de plier le dos. 6e *année* : nuque très raide, pour la première fois on y trouve des masses osseuses ; plusieurs autres sur les côtes. 7e *année* : raideur de plus en plus accusée, raideur dans la marche. Variole, rougeole et coqueluche ; pas de douleurs aux régions malades.

Antécédents héréditaires. — Rien de spécial.

Etat de l'enfant le 8 *juillet* 1891 : raideur de la marche. Il peut se tenir debout, mais le moindre choc peut le faire tomber. Mouvements de la tête très limités, nuque très raide. Masse osseuse entre le menton et le sternum ; elle se fixe sur le bord inférieur du maxillaire, tout près de la symphyse et s'étend à droite du cartilage cricoïde sous forme d'une corde arrondie et dure. Des angles de cette masse partent deux cordes osseuses, l'une à droite et l'autre à gauche ; elles se terminent au-dessous de l'articulation sterno-claviculaire. Saillie des sterno-mastoïdiens sans noyaux osseux ; les muscles latéraux de la nuque sont exempts d'ossifications.

Le bras droit s'éloigne du tronc jusqu'à 45°, mais à cette limite l'omoplate se déplace aussi. Il peut être porté sur le côté, mais non en arrière de la ligne axillaire postérieure, en avant de 45°. Cette diminution dans l'étendue des mouvements paraît tenir à l'état de contracture des muscles du creux axillaire.

Dans la paroi postérieure de l'aisselle masse osseuse allant en bas jusqu'à l'angle inférieur de l'omoplate, en haut vers la coulisse bicipitale ; elle est légèrement mobile et semble appartenir au grand dorsal. La peau offre à son niveau une cicatrice, résultat d'une opération pratiquée dans le but d'enlever un morceau d'os, à l'âge de 3 ans.

Le bord inférieur du grand pectoral raccourci est tendu comme une corde fibreuse ; tuméfaction dure au niveau de son insertion aux cartilages costaux.

Coude libre. A l'avant-bras quelques nodosités le long du bord radial, un peu au-dessus de l'apophyse styloïde. Dans le long supinateur probablement masse ovale d'un pouce de long sur 1/2 de large, mobile.

Le bras gauche peut être levé jusqu'à 45°, l'adduction complète est impossible. Dans le grand dorsal masse osseuse étendue de l'angle inférieur de l'omoplate à l'humérus, ne s'insérant pas sur les deux os.

Au coude gauche, saillie formée par un nodule irrégulier paraissant en con-

nexion avec le tendon du biceps. Plus profondément une masse semblant appartenir à la partie inférieure du brachial antérieur.

Colonne vertébrale rigide, plus mobile à la région lombaire. A gauche des 5e et 6e vertèbres dorsales, dans les fibres les plus inférieures du trapèze, masse arrondie, mesurant 3/4 de pouce de long, sur 1/2 de large.

Sur le côté gauche plusieurs petits nodules dans le grand dorsal, dont trois fixés aux côtes, paraissent occuper les insertions musculaires qui en partent.

A droite de la colonne, dans la région lombaire, une masse plate très mobile. Elle s'étend de la ligne médiane à deux pouces en dehors, et verticalement de la crête iliaque à la 12e côte. Le bord antérieur du grand dorsal est saillant et transformé en une masse irrégulière, étendue de la crête iliaque aux côtes. Un peu au-dessus et en arrière un noyau osseux plus petit, mobile.

Pas d'ossifications dans les muscles de la région abdominale antérieure. Mouvements de la *hanche droite* conservés.

Juste au-dessous du grand trochanter, une masse de 3 pouces de long sur 1 de large, paraissant occuper le fascia lata.

Même disposition à gauche.

Une pointe osseuse étendue du tubercule du 3e adducteur dans le tendon du moyen adducteur ; les deux sont fixes à leur extrémité inférieure.

Une masse mobile, irrégulière entre l'extrémité inférieure du condyle interne et la rotule ; une masse plus petite, mobile, juste au-dessus de la tubérosité externe du tibia droit. Ces deux saillies semblent occuper l'expansion fibreuse des muscles extenseurs.

Genoux. — Extension, limitée ; flexion, libre. Les deux tibias offrent des excroissances osseuses juste au-dessous des tubérosités.

21 *juillet* 1891. — On enlève l'ossification de la paroi postérieure de l'aisselle gauche ; la tumeur comprenait toute l'épaisseur du grand dorsal ; elle ne s'insérait sur aucun os. La mobilité du bras augmente un peu, mais ce bénéfice se perd bientôt. On enlève également la tumeur du haut de la nuque, on n'obtient rien, sans doute par suite de l'ossification des muscles profonds.

Les os enlevés avaient l'apparence du tissu osseux normal.

24 *décembre.* — Reproduction des tumeurs opérées.

Bras droit. — Abduction et flexion de 15°, extension jusqu'à la ligne axillaire médiane.

Bras gauche. — Abduction 45°, flexion 15° et extension 45°.

Muscles de la paroi antérieure de l'aisselle raccourcis et fermes ; pas de formation osseuse à leur niveau ; la paroi postérieure est occupée par une masse attachée à l'angle inférieure de l'omoplate et s'étendant jusqu'à l'humérus, mais ne s'y insérant pas.

Obs. XXXVIII. — Kissel de Moscou, *Vratch*, 1893, 32, p. 882 ; Balaban, *Arch. génér. de méd.*, 1894, p. 627.

Enfant de 19 mois. D'après la mère la maladie aurait débuté à 7 mois par une tuméfaction dure à la nuque de la grosseur d'une petite noix. Bientôt apparition insidieuse, sans douleurs ni rougeur, d'autres tumeurs, un peu plus

grosses qu'une petite noix, à la poitrine, à la face postérieure du cou et au dos. Disparition des tumeurs au bout de 3 à 4 semaines, sans laisser de traces ; d'autres se sont ramollies et ont donné issue à un liquide puriforme, sans provoquer des phénomènes inflammatoires localement.

Etat général toujours parfait. Depuis quelque temps, la tête est penchée constamment en avant, et la partie postérieure du cou est rigide ; impossibilité de tourner la tête en arrière. Pas d'antécédents pathologiques héréditaires ni personnels.

8 *avril* 93. — Bonne constitution. Pas de rachitisme ; pas d'engorgement ganglionnaire. Rien dans les organes internes. Tête fortement inclinée en avant : le menton touche le sternum. Mouvements de la tête très limités, surtout en arrière. Tuméfaction dure comme du bois à la nuque ; les bords des muscles sont très épaissis. Mêmes indurations et épaississement des muscles cléido-mastoïdiens et pectoraux. Mouvements de l'épaule droite très limités surtout l'abduction et l'élévation. Peau et tissu cellulaire sous-cutané normaux. Les ponctions exploratrices, faites dans le but de s'assurer de la nature osseuse ou cartilagineuse des tumeurs, sont restées sans résultat positif.

25 *avril* 93. — Apparition dans le flanc droit d'une tumeur ayant les mêmes caractères que les précédentes, dans l'espace de quelques jours elle atteint les dimensions d'une noix.

27 *avril*. — Une incision au niveau de la tumeur donne : peau et tissu cellulaire normaux ; le muscle est très tuméfié, proéminent sous forme de tumeur, il ressemble par son épaisseur au fromage de Gruyère, jaune rosé ; la surface est polie, brillante, œdématiée, anémiée. Pas de contractions fibrillaires sur la coupe.

Examen microscopique. — Tissu embryonnaire très jeune, à savoir pas de grandes cellules étoilées avec des prolongements de différentes formes, beaucoup plus rarement on rencontre des fibres musculaires striées, très modifiées.

Au bout de huit jours, la tumeur en question disparaît presque complètement.

Pendant le séjour de l'enfant à l'hôpital, des tumeurs apparaissent dans différentes parties du tronc seulement pour disparaître en peu de temps sous l'influence exclusive de la médication iodurée interne.

Seule la tumeur du grand pectoral est restée stationnaire rappelant le tissu osseux par sa consistance. Amélioration appréciable surtout dans les muscles du cou ; la tête est moins inclinée en avant et beaucoup plus mobile.

Obs. XXXIX. — Weldon Carter, *The Lancet*, 1894, t. I, p. 327-328.

Garçon, 9 ans. Vu pour la première fois en avril 1892 pour tumeurs du dos ayant débuté 4 ans auparavant et ayant augmenté en volume et en nombre sans douleurs.

Rien dans les antécédents personnels ou héréditaires.

En 1892 l'état général est bon. Tête un peu raide et légèrement penchée en avant ; il est incapable d'étendre complètement les portions dorsale et lombaire de la colonne vertébrale ; colonne cervicale légèrement raide. Transformation

de la masse sacro-lombaire aux lombes en une masse osseuse large de 4 pouces 1/2 dont deux pouces à droite et deux pouces et demi à gauche de la ligne médiane. Les vertèbres sacrées sont à peine un peu plus proéminentes qu'à l'état normal. Dans la paroi postérieure de l'aisselle des noyaux osseux irréguliers, mobiles plus développés à gauche et occupant une grande partie de la portion axillaire du grand dorsal.

D'autres masses dans le grand rond, le long du bord interne de l'omoplate droite, dans le trapèze gauche tout près de son insertion occipitale.

Les gros orteils en hallux valgus, raccourcissement des 1er, 4e et 5e orteils des deux pieds.

Avril 1893. Pas d'augmentation de la raideur du dos ; les masses osseuses, surtout celles du grand dorsal, sont augmentées de volume. Nouvelles masses osseuses à gauche de la colonne commençant vers la 8e vertèbre dorsale et se dirigeant en dehors et en haut vers l'omoplate gauche. Plusieurs autres noyaux dans différentes parties du dos.

Obs. XL. — Gibney, *Boston med. journal*, 1894, p. 43.

La malade qui fait l'objet de cette observation a été vue par l'auteur en 1874 ; son observation a été publiée dans le *New-York med. Record* de l'année 1875, vol. X, p. 747.

Nous reproduisons ce que Gibney en dit en 1894.

Fillette de 10 ans. Diphtérie en 1874 avec paralysie des cordes vocales. Les muscles atteints sont : le grand dorsal, les scalènes, la masse sacro-lombaire.

Bras droit fixé par le tendon ossifié du grand dorsal ; elle souffrait dans le dos, scoliose légère.

Sur le conseil de la Société de médecine, on lui donne de l'acide lactique ; un an après, on ne constatait aucun changement.

Depuis 1884, la maladie n'a pas fait de progrès.

Obs. XLI. — Gibney, *Boston med. journ.*, 1894, p. 43. — *Un cas de M. O. avec exostoses multiples.*

Garçon, 10 ans, atteint depuis l'âge de 5 ans. A ce moment on diagnostique M. O. ayant atteint l'angulaire de l'omoplate.

En 1893, tête inclinée à droite ; membres supérieurs recourbés ; les coudes séparés des parties latérales du tronc. Tumeur osseuse à la partie moyenne de la mâchoire comme un petit pois. Il peut redresser sa tête qui retombe sitôt après dans l'attitude indiquée plus haut ; la rotation de la tête est minime, environ 10°. Clavicule droite très incurvée à sa moitié externe, la convexité la plus forte tournée du côté de la colonne vertébrale. L'extrémité externe présente un épaississement appréciable, tandis que la partie interne est subluxée en avant et paraît ankylosée.

Clavicule gauche très incurvée dans toute son étendue, la convexité dirigée vers la nuque. A sa première moitié il existe une masse irrégulière, osseuse mesurant un demi-pouce. La base de cette tumeur commence dans la portion

claviculaire du grand pectoral, se continue dans sa partie pectorale, arrive à la paroi antérieure du creux axillaire où elle s'enfonce profondément.

Une petite exostose à l'articulation de la 2e côte avec le sternum, exostoses semblables sur les articulations sterno-costales des 3e et 5e côtes.

Mouvements respiratoires limités.

A la partie moyenne de la 5e côte une masse osseuse, triangulaire, se prolongeant en arrière et en bas dans l'épaisseur du grand dorsal et grand dentelé.

9 *mars* 1893. — Pour relâcher l'épaule, on sectionne le tendon du grand dorsal à droite, on excise une masse osseuse très dense et très dure, mais une nouvelle masse, plus dense, ne tarda pas à réapparaître.

Une masse plus petite située sur le tendon d'Achille à droite fut également enlevée ; elle ne revint pas.

(*A suivre.*)

UN LÉPREUX DE J. CORNELISZ

PAR

HENRY MEIGE.

Jacob Cornelisz, dit Cornelisz d'Amsterdam ou Cornelisz van Oostsamen, du nom de sa ville natale, est un des bons peintres hollandais du début du XVIe siècle.

Un triptyque qui lui est attribué se trouve au musée de Berlin (1). Le panneau central représente la Vierge avec l'enfant Jésus, entourés d'anges ; le volet de droite Saint Augustin avec un donateur, le volet de gauche Sainte Barbara et une donatrice. Sur les revers des deux volets, on voit, à gauche Sainte Anne, à droite, Sainte Elisabeth de Hongrie.

Cette dernière, royalement vêtue, capuchonnée de blanc, une couronne sur la tête, tient de la main gauche un livre entr'ouvert, et de la droite une seconde couronne. Elle est debout dans une pièce nue dont une fenêtre, au fond, s'ouvre sur un paysage.

A ses pieds, se traîne un pauvre être tout contrefait, à demi-caché par le long manteau de la Sainte.

Vraisemblablement, il s'agit d'un Lépreux, selon la tradition picturale de l'époque.

Nous avons déjà eu l'occasion de noter la fréquence des figurations de Lépreux dans les cortèges d'infirmes et de malades qui accompagnent presque toujours la charitable reine de Hongrie (2). Ainsi les artistes prétendaient-ils affirmer l'abnégation infinie de la souveraine qui ne répugnait pas à fréquenter des malheureux dont nul n'osait approcher sans frémir.

Vêtu de haillons, le Lépreux figuré par Cornelisz, rampe à genoux, s'appuyant de son bras droit sur le sol, et tenant une sébille dans la main gauche. Il lève vers la Sainte un regard éploré et son hideux visage exprime une pitoyable misère.

Les méfaits de la Lèpre peuvent s'y reconnaître dans la boursouflure des lèvres et une sorte de mutilation du nez, ainsi que par des tubercules

(1) N° 607. B. provient de la Coll. Solly, 1821.
(2) Voy. *La lèpre dans l'Art*, Nouv. Iconogr. de la Salpêtrière, n° 6, 1877.

visibles sur les doigts des deux mains. Mais ce qui attire surtout l'attention, c'est l'asymétrie considérable de ce visage. On ne saurait vraiment la mettre sur le compte d'une erreur de dessin ou d'une faute de perspective. Il suffit, pour écarter cette idée, de considérer la parfaite exécution des autres figures dans le même tableau. Une telle déformation est certainement voulue. Reste à savoir si elle répond à une réalité pathologique.

Or, cet aplatissement de la face et du front d'un seul côté rappelle, — avec exagération il est vrai, — ce qu'on observe chez les sujets atteints d'*hémiatrophie crânio-faciale*. L'œil est en retrait, la joue est creuse, le front fuyant ; toute une moitié du visage semble s'effacer et les ombres de la peinture n'en sont pas la seule cause.

Est-ce là une malformation congénitale, ou bien faut-il en rendre la Lèpre responsable ? De pareilles asymétries existent dès la naissance et la vie n'est pas incompatible avec ces difformités. D'autre part, l'hémiatrophie faciale est un trouble trophique qui peut avoir un lien de parenté pathogénique avec certains accidents causés par la Lèpre (ceux de la forme sclérodermique principalement).

Cliniquement, ce diagnostic prêterait à d'intéressantes considérations ; mais il ne s'agit ici que d'une antique image. Bornons-nous à de simples constatations.

Le gérant : P. Bouchez

Imp. G. Saint-Aubin et Thevenot. — J. Thevenot, successeur, Saint-Dizier (Haute-Marne).



SAINTE ÉLISABETH DE HONGRIE AVEC UN LÉPREUX

J. Cornelisz, peintre hollandais (1re moitié du XVIe Siècle).
Revers du volet d'un triptyque. Musée de Berlin.

Masson & Cie, Editeurs.

BIBLIOTHÈQUE
LA SALPÊTRIÈRE
INTERNE EN MÉDECINE



J.-M. Charcot

Statue en bronze, œuvre du sculpteur Falguière, inaugurée à Paris le 4 décembre 1898, près de la porte d'entrée de la Salpêtrière.

MASSON & Cie, Editeurs.

INAUGURATION

DU MONUMENT ÉLEVÉ A LA MÉMOIRE DU PROFESSEUR

J.-M. CHARCOT

L'Inauguration du monument dédié à la mémoire du Professeur J.-M. Charcot par ses Elèves et ses Amis, a eu lieu le 4 décembre 1898, à 10 heures du matin, devant l'Hospice de la Salpêtrière.

La statue destinée à rappeler à la postérité les traits de l'illustre Maître, est l'œuvre du sculpteur Falguière. Nous en donnons dans ce numéro la reproduction photographique (Pl. LII).

La *Nouvelle Iconographie de la Salpêtrière* a déjà consacré à la mémoire de son regretté fondateur un article, écrit en 1893 sous le coup du deuil irréparable qui venait de frapper le monde savant. En des pages vibrantes d'émotion, et avec la compétence que l'on sait, Gilles de la Tourette a fait revivre pour nos lecteurs cette grande figure de Charcot, dont Paul Richer a gravé à l'eau forte l'image la plus respectueusement véridique (1).

D'autres ont célébré ailleurs le créateur de la neurologie française. Mais, tandis que tout semble avoir été dit, dès ce temps-là, sur l'œuvre colossale édifiée par Charcot, on s'aperçoit aujourd'hui que tout est encore bon à redire. Il est des gloires dont la splendeur s'accroît par le recul des ans. Celle de Charcot est de ce nombre. La cérémonie du 4 décembre 1898 en a donné d'éclatants témoignages.

Aussi, la *Nouvelle Iconographie de la Salpêtrière* ne saurait-elle rendre un plus grand hommage au souvenir de celui qui fut le promoteur de son croissant succès qu'en reproduisant les principaux passages des discours prononcés en cette occasion.

M. le Professeur Brouardel, Doyen de la Faculté de Médecine, M. le

(1) Voyez *Jean-Martin Charcot* par Gilles de la Tourette. Nouv. Iconographie de la Salpêtrière, t. VI, 1893, p. 241 et sq. — avec une gravure à l'eau forte de Paul Richer.

Professeur Raymond, successeur de Charcot dans la chaire de Clinique des Maladies du Système Nerveux à la Salpêtrière, M. le professeur Cornil, au nom de l'Académie de Médecine et de la Société Anatomique dont Charcot fut longtemps Président, ont glorifié par leur éloquente parole le haut caractère de l'homme et l'œuvre impérissable du médecin. M. Leygues, Ministre de l'Instruction publique, et le Dr Navarre, au nom de la Ville de Paris, ont ajouté l'hommage de la reconnaissance de Paris et de la France entière au grand savant et au grand citoyen.

A ces éloges portés par tant de bouches autorisées, la *Nouvelle Iconographie de la Salpêtrière* a voulu joindre encore un témoignage de sa respectueuse vénération.

Elle a demandé la permission à l'héritier du nom de Charcot de faire connaître les qualités artistiques de premier ordre qui embellissent encore l'auréole du savant. Leur mise en œuvre fut plus d'une fois profitable à l'épanouissement de son talent scientifique.

En laissant à d'autres le soin de publier quelques-uns des souvenirs intimes de son père, Jean Charcot a donné l'exemple d'une modestie enviable. Il s'est aussi montré respectueux des usages paternels en accordant le soin de cette publication à la *Nouvelle Iconographie de la Salpêtrière*.

Qu'il reçoive ici l'expression de nos plus sincères remerciements.

Car, à ce recueil fondé sous l'inspiration de Charcot, rien de ce qui touche à Charcot ne saurait rester étranger.

*
* *

Discours de M. le Professeur BROUARDEL, Doyen de la Faculté de Médecine, remettant la statue de Charcot à la Ville de Paris, au nom des élèves et amis du Maître.

Monsieur le Ministre,

Votre présence à cette cérémonie lui donne son véritable caractère. Le Gouvernement a voulu témoigner que celui dont nous célébrons la mémoire est une de nos gloires nationales. Si beaucoup d'hommes éminents concourent au rayonnement intellectuel de la France, le professeur Charcot mérite d'être placé au premier rang. Il a révélé aux médecins du monde entier la nature des maladies du système nerveux. Quand un homme a rendu un tel service, il n'est plus seulement l'honneur de sa profession, il est celui de la nation tout entière.

M. le Président du Conseil municipal, M. le Préfet de la Seine,

Les élèves, les collègues, les amis du professeur Charcot ont voulu qu'un monument perpétuât leur reconnaissance pour celui qui leur avait dévoilé de nouveaux horizons scientifiques. Tous les peuples, qui ont le culte de la science,

ont répondu à leur appel avec un empressement qui prouve que leur admiration pour le maître ne s'était pas égarée.

Comme président du Comité, j'ai l'honneur de remettre en vos mains l'œuvre que M. Falguière et M. Samson ont élevée au fondateur de l'Ecole de la Salpêtrière. C'est ici qu'il a vécu de sa vie scientifique, c'est ici que nous avons voulu placer son souvenir.

Nous savons, Monsieur le Président, que la Ville de Paris veillera avec un soin jaloux sur le monument qui consacre la mémoire d'un de ses enfants les plus chers, le Conseil municipal de Paris n'a pas attendu que la mort ait clos l'œuvre de Charcot pour lui rendre justice, nous ne l'avons pas oublié. C'est grâce au Conseil, grâce à un concours qui s'est continué pendant de longues années que ce savant a eu l'outillage nécessaire à ses travaux.

MESDAMES, MESSIEURS,

Des élèves personnels du professeur Charcot vous diront pourquoi son nom est à jamais gravé dans l'histoire de la médecine, pourquoi il vivra à travers les âges. Comme doyen, j'apporte aujourd'hui l'expression de la profonde reconnaissance des professeurs de la Faculté de Médecine de Paris. Nous avons été ses collègues, ses amis, je devrais dire ses élèves, car pour lequel d'entre nous n'a-t-il pas été un initiateur ?

La vie scientifique de Charcot est facile à résumer, elle se développe dans une unité parfaite. En 1852, il était interne à la Salpêtrière. Dès cette époque, il a eu la conception de l'œuvre qu'il voulait accomplir, il s'y consacra tout entier et lorsque 40 ans plus tard la mort mit un terme à ses travaux, il ne considérait pas comme terminée la tâche qu'il s'était imposée.

Médecin de la Salpêtrière en 1862, il consacra les premières années à recueillir les matériaux qui devaient servir à édifier la pathologie du système nerveux, il observa dans le silence avec un sens clinique merveilleux. Puis par la parole, par des démonstrations, il initia ses élèves à ses découvertes. D'autres ont eu une éloquence plus imagée, plus entraînante, nul n'a possédé plus que lui l'art de professer avec clarté, avec précision. Il ne livrait rien au hasard ; avant d'être parlée chaque leçon était faite dans le recueillement du cabinet.

Ce penseur était un timide, il craignait de s'aventurer, de risquer une proposition insuffisamment établie. Il portait la même réserve dans ses rapports journaliers.

Mais s'il ne se prodiguait pas, en banales démonstrations, il aimait avec passion ceux à qui il avait donné son cœur, ceux qui étaient ses compagnons de travail.

N'est-ce pas là, Messieurs, la marque de ceux qui ont été des chefs d'Ecole, de ceux qui furent des maîtres dans les arts ?

Charcot n'était-il pas lui-même un artiste ? Il a reconstitué par les œuvres des peintres italiens et espagnols l'histoire des maladies qui passaient sous ses yeux, il les a retrouvées dans l'antiquité et le moyen âge. Ceux dont il a évoqué les tableaux n'avaient-ils pas aussi leurs élèves, n'avaient-ils pour eux aucune préférence ? En faire un reproche, serait faire l'éloge de l'indifférence des maîtres

pour ceux dont l'intelligence scientifique éclot à leur souffle, et en qui revivent leurs pensées.

Que ses élèves continuent l'œuvre de leur maître, qu'ils s'inspirent de son amour pour la science et pour ceux qui la cultivent, que son fils, en qui il il avait placé avec raison tant d'espérances, écrive les pages que la mort ne lui a pas permis de remplir.

Que ce monument leur rappelle les ambitions de Charcot : Elargir le domaine de la science, en livrer la culture à des mains françaises.

Je leur confie l'exécution de ce vœu, je sais qu'ils l'accompliront et qu'en mémoire de leur Maître ils soutiendront, au grand profit de la Faculté et de la science française, la glorieuse réputation de l'Ecole de la Salpêtrière.

*
* *

Discours de M. le Dr NAVARRE, au nom du Conseil Municipal de la Ville de Paris, recevant le monument de Charcot.

Messieurs,

Je remercie M. le Président du Comité de la remise qu'il vient de faire, à la Ville de Paris, du monument élevé à la mémoire de Charcot. Le Conseil municipal a voulu s'associer à l'hommage rendu au savant illustre par ses disciples et par les représentants les plus éminents de la science française.

Il ne m'appartient pas de vous exposer l'œuvre scientifique de Charcot ; des voix plus autorisées que la mienne vous la rappelleront tout à l'heure, mais je ne puis dissimuler un sentiment de légitime satisfaction en songeant que le Conseil municipal de Paris multiplia ses efforts pour ouvrir à Charcot le vaste champ d'observation où, tout en prodiguant ses soins à tant de malheureuses victimes, il contribua puissamment à dégager les maladies nerveuses de l'obscurité profonde qui les enveloppait naguère. Charcot eut raison lorsqu'il pensa que la Salpêtrière, où se trouvaient réunies en grand nombre, et dans des conditions particulièrement favorables aux recherches, les affections du système nerveux, pouvait devenir un jour le siège d'un enseignement théorique et clinique incomparable. Il y jeta les bases de cette école sans rivale, qui exerça sur le mouvement scientifique contemporain une si prestigieuse influence et dont il devint le chef incontesté.

Elever un monument à Charcot, c'est célébrer le triomphe de la science et de la philosophie sur la superstition, de la science qui seule peut satisfaire le plus impérieux besoin de notre nature : la noble curiosité du vrai !

Et combien ce besoin de savoir n'était-il pas plus vivement excité encore par les leçons de Charcot, qui touchaient aux questions les plus intéressantes de la pathologie du système nerveux, aux troublants problèmes de la personnalité mentale, et qui soumettaient à la rigoureuse épreuve de l'observation scientifique des affections dont les symptômes étaient encore considérés au siècle dernier comme des manifestations surnaturelles !

N'est-ce pas à quelques pas d'ici, au cimetière Saint-Médard, qu'éclatèrent,

à propos de la bulle *Unigenitus*, les exploits étranges des convulsionnaires? Ces phénomènes, qu'on ne pouvait alors expliquer par des causes naturelles, passaient pour des faits miraculeux.

Un prélat janséniste, le chef des appelants, le célèbre cardinal de Noailles, tenait gravement registre de ces prétendus miracles. Le Parlement discutait avec solennité ces événements mystérieux, et un bon nombre de faits parurent si bien attestés qu'en désespoir de cause on prit le parti de les attribuer au diable et de considérer les convulsionnaires comme les instruments du démon.

Nous savons aujourd'hui que tous les phénomènes qui se produisaient sur le tombeau du diacre Pâris relèvent de l'hystérie, cette étrange affection si magistralement décrite, dans toutes ses manifestations, par Charcot.

Si la science ne nous a pas encore, sur ce point, donné la vérité tout entière, du moins elle nous préserve de l'erreur et nous empêche d'être dupes des thaumaturges qui, sous des étiquettes diverses, exploitent encore la crédulité aveugle de la foule ignorante. L'œuvre ne sera accomplie que quand la croyance au surnaturel, sous quelque forme que ce soit, aura disparu comme la croyance à la magie et à la sorcellerie.

La science positive et expérimentale, en donnant à l'homme le sentiment de la vie réelle, peut seule détruire le supernaturalisme. — Ce n'est pas d'un raisonnement, mais de tout l'ensemble des sciences modernes, que sortira cet immense résultat.

Il est impossible de réfuter par des arguments directs ceux qui s'obstinent à croire au surnaturel. Le fétichisme est inconvertissable; le moyen de l'amener à une conception plus exacte de la vérité, c'est de le civiliser, de l'éclairer, de l'instruire. La culture scientifique peut seule guérir de cette étrange maladie qui, à la honte de la civilisation, sévit encore sur l'humanité. Quand les esprits seront élevés et nourris dans la méthode rationnelle et expérimentale, nous verrons tomber sans lutte, sans discussion, les superstitions surannées.

Charcot a apporté sa pierre dans le grand édifice; son œuvre entrera comme un élément capital dans la science de l'avenir. Il eût pu aller plus loin, s'il s'était laissé entraîner dans la voie de l'hypothèse. Certes, il est plus doux et plus flatteur pour la vanité de cueillir de prime abord le fruit qui ne sera mûr peut-être que dans un avenir lointain. Mais il faut une vertu scientifique bien profonde pour s'arrêter sur cette pente fatale et s'interdire la précipitation, quand la nature humaine tout entière réclame la solution définitive. — Charcot eut cette vertu. Les héros de la science sont ceux qui, capables des vues les plus élevées, ont pu se défendre de toute pensée philosophique anticipée, quand tout les poussait à escalader d'emblée les hauts sommets. Ils nous évitent ainsi des déceptions; ils font, sans à-coups, la révolution scientifique et philosophique qui prépare à l'humanité un avenir meilleur.

Chacune des grandes périodes de l'histoire est marquée par une préoccupation dominante. Au sortir du moyen âge, la formation des grands États modernes donne la prédominance à la politique. Puis, avec la Renaissance ce sont les manifestations artistiques qui jouent un rôle principal pour faire place, au XVIIe siècle, à l'épanouissement littéraire de presque toutes les nations euro-

péennes. Avec le XVIIIe siècle, ce sont les philosophes qui prennent la direction du mouvement intellectuel, préparant la grande poussée révolutionnaire de 1789.

Le siècle qui maintenant s'achève aura été celui de la science, dont l'essor prodigieux déconcerte ceux qui ont encore la prétention de nous faire rétrograder vers le passé. Savants, écrivains, penseurs, tous ceux que les défenseurs de l'obscurantisme qualifient d'intellectuels, parce qu'ils revendiquent le droit au bon sens contre les absurdités, contre les folies sectaires et religieuses, tous ceux-là exercent sur les jeunes générations l'action la plus salutaire, la plus vivifiante ; ils les façonnent pour la grandeur de la France.

Charcot fut au premier rang parmi ces grands éducateurs. Aujourd'hui, comme au temps de Voltaire, à côté de l'élite intrépide et fière qui vient se ranger sous la bannière de la science, il y a le *servum pecus* de la tradition subissant encore le joug avilissant de l'ignorance.

Mais l'œuvre des penseurs se poursuit, la lumière se fait dans les esprits et, à mesure que l'instruction se répand dans les masses, nous sentons grandir l'espoir que notre génération verra le triomphe complet de la raison humaine et de la justice sociale.

Je salue en Charcot un des ouvriers de cette grande œuvre d'émancipation intellectuelle, qui sera un des titres les plus glorieux de la patrie française à la reconnaissance du monde civilisé.

*
* *

Discours de M. le professeur RAYMOND, successeur de Charcot dans la chaire de Clinique des Maladies du Système Nerveux, à la Salpêtrière.

MONSIEUR LE MINISTRE, MESDAMES, MESSIEURS,

Cinq ans se sont écoulés depuis la mort de Charcot. Que d'hommes s'étaient acquis, leur vie durant, une réputation retentissante auprès des foules, dont le nom a mis moins de temps à se perdre dans l'oubli !

Rien n'a terni le lustre dont brillait le nom de Charcot aux yeux de l'élite de ses contemporains, aux yeux de tous ceux qui pensent, de tous ceux qui s'intéressent, de près ou de loin, à la science biologique et à l'art de guérir. L'œuvre de Charcot bravera les outrages du temps ; l'artiste qui a fait revivre dans l'airain les traits du Maître a travaillé une matière moins durable !

Retracer cette œuvre dans ses grandes lignes fut ma première préoccupation, lorsque m'échut la lourde tâche de succéder à Charcot dans son enseignement de la Salpêtrière. Ce fut pour moi l'accomplissement d'un devoir de piété filiale envers l'homme qui avait guidé mes premiers pas dans la carrière médicale.

Il me serait impossible de m'acquitter à nouveau de cette tâche, dans le court espace de temps qui m'est mesuré ; ce serait, du reste, soumettre à une véritable épreuve ceux d'entre vous qui ne sont pas familiarisés avec la terminologie médicale. Aussi bien, mon seul désir est-il de mettre en lumière le rôle

de créateur, joué par Charcot dans l'édification d'un ordre de connaissances qui touche aux sommets les plus élevés que puisse atteindre l'esprit humain.

*
* *

C'est aujourd'hui une notion devenue banale, que l'application du grand principe de la division du travail a été, et est encore, une source de progrès, aussi bien en matière d'organisation sociale que pour ce qui concerne les produits du travail de l'homme. D'ailleurs, ce principe domine en quelque sorte l'œuvre de la création. La série animale nous montre une superposition d'espèces qui vont en se perfectionnant ; or, au fur et à mesure qu'on s'élève dans la série, on voit se multiplier les appareils et les organes aux fonctions distinctes. Chez les espèces, tant peu haut placées dans la hiérarchie du monde animal, nous retrouvons l'application du même principe à l'organisation anatomique et fonctionnelle du système qui régit tous les autres, du système nerveux.

Cette notion a passé inaperçue jusqu'à l'époque contemporaine. Il y a seulement un demi-siècle, la moelle était considérée comme un simple conducteur, comme un nerf, plus gros que les autres, reliant le cerveau aux différents organes du corps de l'animal. Quant au cerveau, siège des facultés supérieures, on se le représentait comme une masse homogène au point de vue fonctionnel, quelque chose comme une fédération de territoires qui avaient tous les mêmes attributions.

Combien nous sommes loin de ces erreurs, qui ont été enseignées aux hommes de ma génération ! Aujourd'hui le cerveau nous apparaît comme un assemblage d'organes dont chacun remplit une fonction distincte et définie. Dans ce qu'on est convenu d'appeler l'écorce des hémisphères cérébraux, il y a un territoire chargé spécialement de commander aux muscles l'exécution des mouvements volontaires ; il se subdivise en ilots et chacun d'eux régit un groupe distinct de muscles. Il y a des zones chargées de percevoir les impressions que les agents extérieurs font naître à la surface de notre corps, ou les modifications qui se passent dans la profondeur de nos organes. Il y a une zone distincte pour percevoir les impressions lumineuses ; il y en a une autre chargée de percevoir les sons, et ainsi du reste. Ces différentes zones, véritables centres, sont reliées et associées entre elles ; leur fonctionnement synergique embrasse l'ensemble des actes et des phénomènes que nous attribuons à l'*âme*, et qui sont du ressort de la vie intérieure et de la vie de relation.

Voilà ce que nous enseigne la *doctrine des localisations cérébrales*, entrevue par quelques esprits éminents, dès la première moitié de ce siècle, mais dont l'avènement définitif date d'une vingtaine d'années à peine ; doctrine qui a révolutionné et qui domine actuellement la psychologie. Eh bien ! Messieurs, Charcot a pris une part prépondérante à l'édification de cette doctrine. Au service de Bouillaud, de Dax, de Broca, la clinique, c'est-à-dire la simple observation des malades, avait planté le premier jalon de la voie nouvelle, en démontrant qu'il existe dans l'hémisphère gauche, un centre spécial du langage articulé. Lorsque plus tard les expériences de Fritsch et Hitzig, sur un singe, nous

eurent révélé que le cerveau est excitable par les courants électriques dans une certaine étendue de surface, et que l'électrisation de cette zone excitable provoque des contractions musculaires, suivant un ordre déterminé, Charcot reprit la méthode qui avait guidé les tâtonnements de Bouillaud, de Dax, de Broca. Il fit mieux, il érigea en système l'application de cette *méthode* appelée *anatomo-clinique*, parce qu'elle consiste essentiellement à rechercher si, à des troubles dénotant la suppression d'une certaine fonction, ne correspond pas la destruction d'un certain territoire du cerveau ou des autres portions des centres nerveux. Dans la lutte qu'il eut à soutenir, à ce sujet, contre des physiologistes et des médecins, il fit preuve à la fois d'une indomptable ténacité et d'une intuition géniale ; c'est ainsi qu'il sauva des attaques combinées des uns et des autres la doctrine naissante des localisations cérébrales.

*
* *

Messieurs, l'avènement de cette doctrine a été plus qu'un platonique triomphe de la vérité sur l'erreur ; il a eu des conséquences multiples, qu'il serait trop long d'examiner en détail ; ce serait abuser de votre patience. Laissez-moi seulement vous en signaler une.

Elle est relative aux applications thérapeutiques de la nouvelle doctrine. Il est tout à fait exceptionnel que nous réussissions à guérir, avec les ressources de la médecine proprement dite, avec des « remèdes », les maladies organiques qui ont leur siège dans le crâne. Mais nous pouvons faire appel, avec des chances de succès, au concours des chirurgiens, pour remédier à des désordres entretenus par des lésions situées à la surface ou à une faible profondeur du cerveau. Grâce aux connaissances que nous avons acquises, touchant les localisations cérébrales, il nous est devenu possible de déterminer, dans un grand nombre de cas, le siège vraisemblable ou certain d'une lésion intra-crânienne. Conséquemment, lorsqu'il s'agit d'ouvrir le crâne et de mettre à nu le cerveau, pour supprimer une lésion superficielle, l'étendue des délabrements que nécessite ce genre d'opération s'est trouvée réduite à un strict minimum. Aussi ces opérations sont-elles entrées dans le domaine de la pratique courante, pour le plus grand bien des malades. On ne compte plus les cas où une épilepsie partielle, une paralysie, un trouble du langage ou de la mémoire, des crises douloureuses ont été guéris ou atténués, au prix d'une opération de cette nature.

*
* *

Messieurs, Charcot a pris une part tout aussi considérable à la révolution qui s'est accomplie, depuis une trentaine d'années, dans notre manière de concevoir la structure, les fonctions et la pathologie de la moelle. Je voudrais vous faire saisir, en quelques mots, la portée de cette révolution.

Au lieu d'un simple nerf, plus volumineux que les autres, la moelle s'est révélée à nous, comme un enchevêtrement de centres et de conducteurs, ayant, eux aussi, des attributions distinctes et définies : centres de relai, placés entre

ceux qui siègent dans le cerveau et les appareils chargés de recueillir les impressions les plus diverses ou de produire le mouvement ; conducteurs chargés de relier ces mêmes appareils aux centres situés, les uns dans la moelle, les autres dans l'encéphale. Ces connaissances ont découlé en partie de l'application de la méthode anatomo-clinique. C'est vous dire que, conjointement, nous avons été initiés aux rapports qui existent entre certains troubles nerveux et les lésions des divers centres ou faisceaux dont se compose la moelle. Jusque-là, on se bornait à considérer ces troubles en eux-mêmes. Mais voici que, peu à peu, à la pathologie vague des symptômes s'est substituée une pathologie rationnelle, édifiée sur la connaissance de ces rapports de filiation entre la nature des troubles morbides et le siège des lésions spinales : pour vous en citer un exemple, un amaigrissement, rapide ou progressif, qui envahit une masse plus ou moins considérable de muscles du squelette, dans des circonstances déterminées, nous apparaît maintenant comme la manifestation capitale d'une maladie qui a son siège dans un territoire de la moelle, chargé de veiller à la nutrition des muscles. Je pourrais multiplier les exemples de ce genre ; mais déjà vous êtes à même de comprendre comme quoi les pathologistes de notre époque ne considèrent plus les grands symptômes nerveux, tels que la fonte ou atrophie des muscles, les paralysies du mouvement et du sentiment, les spasmes, les douleurs, etc., en eux-mêmes ; ils les considèrent dans leurs rapports avec les lésions de tel ou tel système anatomique ou fonctionnel. L'étude de ces rapports a fourni les éléments d'une pathologie de la moelle qui envisage surtout des *espèces morbides*. Je vous répète que c'est là encore un fruit de l'application de la méthode anatomo-clinique.

D'autres résultats en ont découlé, qu'on ne pouvait prévoir au début, tant ils sont en contradiction apparente avec ceux qu'on se promettait d'obtenir, et leur portée est incalculable.

A force de contrôler les premières notions issues de l'application de la méthode anatomo-clinique, à force de rechercher si, à une catégorie déterminée de troubles nerveux, correspond bien la lésion de tel ou tel système de la moelle ou de l'encéphale, on toucha à cette révélation curieuse : les diverses variétés de troubles nerveux, qu'ils se montrent isolément ou en tant que manifestations partielles d'une *maladie* nerveuse, peuvent exister indépendamment de toute lésion appréciable du cerveau, de la moelle et des nerfs. Voilà une révélation dont, je vous le répète, la portée est incalculable. Sans doute, nous savions déjà qu'il existe des affections du système nerveux, sans lésions apparentes ou connues, des *névroses* ; mais nous ignorions que tous les symptômes et toutes les maladies, dont nous localisons le siège dans le système nerveux, peuvent se présenter à l'état de névroses. C'est encore à Charcot et à son Ecole, que nous sommes redevables de cette notion. C'est à lui surtout que nous devons de savoir que la grande névrose, la névrose par excellence, *l'hystérie*, pour l'appeler par son nom, peut se présenter sous les dehors des manifestations et des maladies les plus diverses. En outre, plus que tout autre, Charcot a contribué à nous faire connaître les signes latents, plus ou moins fixes, *les*

stigmates de l'hystérie, dont la constatation nous permet de démasquer celle-ci, alors qu'elle se cache sous les dehors les plus déconcertants.

*
* *

Qu'est-il arrivé depuis, Messieurs ?

D'abord, il nous a été donné d'apprécier à son véritable taux l'extrême fréquence de l'hystérie. Nous avons été arrachés à l'erreur qui consistait à croire que, presque seules, les femmes sont victimes de la grande névrose ; nous savons aujourd'hui que les deux sexes lui paient un tribut sensiblement égal.

En second lieu, la recherche des stigmates nous a fourni le moyen de dévoiler l'hystérie, là où elle simule les symptômes et les maladies que nous nous étions habitués à mettre sur le compte de lésions incurables des centres nerveux. Voilà qui est intéressant pour les médecins et les malades, car nous sommes à même de guérir les manifestations de l'hystérie, lorsque nous les traitons à temps et par les moyens qui conviennent. Grâce aux découvertes et aux enseignements de Charcot, nous avons appris à guérir des paralysies, des tremblements, des convulsions, des douleurs, des désordres du langage, des perversions de l'intelligence et du caractère, et bien d'autres manifestations morbides, qu'il n'y a pas très longtemps nous eussions jugés réfractaires à la thérapeutique, et dans beaucoup de cas, ces guérisons revêtent les apparences d'un miracle !

Enfin, une connaissance plus exacte de la manière dont se développe l'hystérie nous a mis à même d'attaquer ce fléau — car c'en est un — à sa racine : l'hystérie est le plus souvent un fruit de l'hérédité ; n'empêche que chez ceux qui naissent avec la prédisposition à l'hystérie, les manifestations de la névrose éclatent habituellement à l'instigation de certaines causes occasionnelles. Les plus communs, parmi ces *agents provocateurs* de *l'hystérie,* sont : la frayeur, les émotions violentes, les accidents, toutes sortes d'empoisonnement et, en première ligne, l'alcoolisme.

Pour déraciner le mal, il faut donc combattre la prédisposition chez les enfants et les adolescents entachés de cette tare et, dans ce but, les soumettre à une hygiène physique, intellectuelle et morale, susceptible de ramener et de maintenir le fonctionnement du système nerveux dans les voies normales. Il faut aussi soustraire aux causes occasionnelles, aux agents provocateurs, les hystériques ou ceux qui sont menacés de le devenir. Bref, le traitement causal de l'hystérie est devenu une question d'hygiène individuelle et sociale, dont on ne saurait trop faire ressortir la portée.

En dehors du traitement causal, qu'il n'est pas toujours facile, ni même possible d'instituer, il y a le traitement symptomatique, le traitement des manifestations de l'hystérie telles que les paralysies, les convulsions, les contractures, les perversions du sentiment, de l'intelligence, du caractère, les troubles des viscères, etc. Ce sont ces manifestations, plus ou moins persistantes, souvent très tenaces, pour lesquelles les malades et surtout leur entourage réclament une guérison rapide ; nous la leur procurons souvent immédiate, grâce

à ce que nous avons appris à connaître le mécanisme des manifestations hystériques, et c'est encore à Charcot que nous en sommes redevables pour la majeure partie. Je m'en voudrais de ne pas entrer dans quelques explications sur ce sujet.

*
* *

A l'état de veille, notre activité cérébrale s'exerce de deux façons distinctes :

Tantôt, nous avons la pleine conscience de ce qui se passe en nous et autour de nous, et la volonté, éclairée par la conscience, règle nos actes dans les limites du pouvoir qu'elle exerce sur les organes du mouvement.

Tantôt, nous n'avons qu'une vague perception des impressions du dehors et de ce qui se passe en nous, et nos actes sont régis par des habitudes acquises, bien plus que par la volonté. Notre machine animale s'est habituée à réagir à certaines impressions par certains mouvements, par certains actes ; à un moment donné, la réaction, si compliquée qu'elle soit, va se produire *d'une façon automatique*, sans que nous ayons la conscience bien nette de l'impression qui la provoque, sans que notre volonté intervienne autrement que pour donner l'impulsion première à des muscles habitués à se contracter d'une certaine façon. Ce second mode de fonctionnement des centres nerveux est le propre de l'*automatisme cérébral* ; lui seul subsiste, pendant le sommeil naturel ou provoqué.

Or, que se passe-t-il dans l'hystérie ? Qui n'a entendu prononcer cette phrase, devenue banale ? L'hystérique est un être éminemment suggestible. Qu'est-ce à dire, Messieurs ?

L'hystérique est suggestible, cela veut dire qu'il se laisse imposer des sensations qu'il s'imagine percevoir et qu'il n'a pas perçues réellement, des actes qu'il semble vouloir et qu'il exécute à l'instigation d'une volonté étrangère. Son activité psychique est dominée par l'automatisme cérébral ; il suffira, pour le mettre en mouvement d'une violente impression du dehors, ou d'un simple regard, d'un son inarticulé, d'une sensation intérieure, d'un souvenir, lorsque la névrose est parvenue à son plein épanouissement. Laissez-moi vous citer un exemple concret de ce qui peut se passer dans ces conditions :

Un coup violent, porté sur un membre, peut en déterminer la paralysie.

Obsédé par cette idée, un hystérique qui vient de faire une chute sur l'épaule, et qui a eu, comme l'on dit, plus de frayeur que de mal, se suggère que la partie contuse de son corps est paralysée, et il se comporte comme un paralytique. Il lui est impossible de concevoir, de lui-même, que cette paralysie est de pure imagination, quelque chose comme le produit d'une perversion de la conscience et de la volonté. Il est incapable de faire mouvoir, sous l'impulsion de sa seule volonté, le membre qu'il se figure paralysé. Mais qu'une personne qu'il croit apte à le guérir, qu'un médecin lui suggère qu'il n'est plus paralysé, qu'il peut de nouveau faire mouvoir son épaule, et presque toujours cette paralysie, quand elle est assez récente, se dissipera instantanément. Voilà bien une de ces guérisons dont je disais, il y a un instant, qu'elles revêtent les apparences du miracle. Elles ne sont pourtant pas autre chose que la mise en mou-

vement de l'automatisme cérébral, chez un être humain infériorisé, dont la volonté et la conscience se laissent dominer par les impressions du milieu ambiant et, à plus forte raison, par une volonté qui s'exerce du dehors.

Remarquez bien qu'à l'état de veille, cette volonté étrangère, qui intervient dans un but de guérison, peut être contrariée par ce qui reste encore de volonté et de conscience propres au pouvoir du cerveau de l'hystérique. Il faut, en ce cas, supprimer ce reste de pouvoir et de conscience propres, pour ne laisser subsister que l'automatisme cérébral : il faut *endormir le sujet*, avant de le soumettre à la suggestion curative. Tout à l'heure, la suggestion s'exerçait à l'état de veille ; maintenant, elle va s'exercer pendant le sommeil provoqué, ce sera la suggestion hypnotique.

*
* *

Messieurs, il y a longtemps que dans le but de guérir, on endormait des malades ; il y a longtemps qu'on avait recours à la fascination par le regard, ou à d'autres pratiques analogues, avant que Charcot fit servir la suggestion au traitement des manifestations de l'hystérie. Mais jusque-là, cela se passait à peu près exclusivement dans un domaine, que les empiétements de la mystification et du charlatanisme avaient rendu inaccessible à la science. A de rares exceptions près, ceux qui prétendaient guérir en endormant leurs malades par la fascination, par les passes dites magnétiques, agissaient en imposteurs, dans un but d'exploitation. Quant aux dilettantes du magnétisme animal, qui avaient la prétention ou l'espoir de soulever le voile du surnaturel, ils cultivaient la supercherie, quand ils n'en étaient pas des victimes. Faut-il s'étonner, dès lors, qu'aux yeux des représentants de la science officielle, s'intéresser à ce qui touchait, de près ou de loin, à ces sortes de choses, c'était courir au devant d'un discrédit certain ?

J'ai déjà eu l'occasion de dire que Charcot fit preuve d'une sorte de courage civique, lorsqu'il prit la résolution d'englober l'*hypnotisme* dans le cercle de ses recherches. Je crois avoir montré, dans une précédente occasion, comment il y fut conduit : on ne réussit pas à hypnotiser la première personne venue ; il y a longtemps que cette remarque avait été faite par des expérimentateurs sincères, d'aucuns avaient même reconnu que *seuls les hystériques sont hypnotisables*. On savait aussi, depuis assez longtemps, que les phénomènes et les états, qu'on voit se développer chez les sujets soumis aux pratiques de l'hypnotisme, éclatent spontanément chez certaines catégories d'hystériques. Charcot fut donc amené à s'occuper de l'hypnotisme, en raison des affinités étroites que cet état entretient avec l'hystérie. L'hypnotisme lui apparut comme une névrose expérimentale, étant donné que les états nerveux provoqués au moyen des pratiques de l'hypnotisme se développent spontanément chez des hystériques.

Quel fut le but que se proposa Charcot, quand il dirigea ses études dans cette nouvelle voie ? Il se proposa de dégager la réalité objective de ce qui, dans les manifestations de l'hypnotisme, revêt les apparences du surnaturel, et d'en

fournir une explication qui ne répugnât pas à la raison. Voilà le programme que s'imposa Charcot. Il ne s'en est pas écarté un seul instant. N'empêche que les résultats qu'il a recueillis dans cette voie de recherches, si aventureuse, ont dépassé tout ce que l'on pouvait attendre de prime abord. Laissez-moi vous les résumer en quelques phrases.

Ainsi que je vous le disais à l'instant, Charcot nous a révélé que les simples agents physiques : la lumière, le son, l'application d'un métal, peuvent provoquer les phénomènes de l'hypnotisme. Du même coup, le fascinateur, le magnétiseur, l'hypnotiseur se trouvaient réduits à un rôle tout à fait secondaire et dépouillés de leur pouvoir occulte.

Charcot nous a initiés aux caractères objectifs fondamentaux des trois états — *léthargie, catalepsie, somnambulisme provoqué* — qui résument toute la symptomatologie de l'hypnotisme. Il nous a fait connaître des signes qui échappent à la connaissance et à la volonté des personnes hypnotisées ; leur recherche nous fournit le moyen de nous mettre en garde contre la simulation et la supercherie.

Enfin il nous a montré que si l'intervention de l'hypnotiseur n'a rien de mystérieux, puisqu'elle ne fait ni plus ni moins que les agents physiques, les phénomènes de l'hypnotisme ne tiennent pas non plus du surnaturel : ce sont essentiellement des produits de l'automatisme cérébral, au même titre que les autres manifestations de l'hystérie : au cours de son activité, le cerveau emmagasine, à l'état de souvenirs, tout ce qui se passe en nous et autour de nous, en particulier les représentations des mouvements que nous exécutons avec les apparences de la spontanéité, ou que nous nous habituons à exécuter sous l'influence de certaines impulsions. Une grande partie des phénomènes qui ressortissent à l'hypnotisme ne sont pas autre chose que le réveil et la mise en mouvement de ces souvenirs, chez un être dont la volonté propre se trouve asservie par une volonté étrangère qui domine et dirige son automatisme cérébral.

Nous retrouvons ainsi, pour rendre compte des phénomènes de l'hypnotisme, la pathogénie invoquée pour rendre compte des autres manifestations de l'hystérie. Là, comme ici, nous avons affaire à des désordres psychiques, qui relèvent d'un trouble de la personnalité, d'une *obnubilation du moi*.

Voilà comment, à travers les chemins frayés par un investigateur génial, la science a pris possession d'un domaine où, depuis si longtemps, des mystificateurs, des charlatans, des convulsionnaires et des simples d'esprit se complaisaient en des exploits qui défiaient la morale et la raison. Sans doute, l'exploitation des pratiques de l'hypnotisme donne encore lieu à des abus fréquents. On ne saurait en rendre responsable celui qui, en définissant l'hypnotisme une *névrose expérimentale*, a suffisamment laissé entrevoir les dangers auxquels expose l'emploi irrationnel de ces pratiques. Quant à lui, il s'appliqua surtout à rechercher dans quelles circonstances on peut légitimement recourir à ces pratiques pour obtenir la guérison de certaines manifestations graves de l'hystérie. Jamais, du reste, il ne perdit de vue que l'art de guérir est et doit être le but final des diverses branches de la médecine.

* * *

Messieurs, je viens de promener vos esprits à travers les parties les plus saillantes de l'œuvre de Charcot. Je vous ai montré Charcot, concourant pour la plus grosse part, à l'édification de la doctrine des localisations cérébrales, qui est devenue quelque chose comme la préface d'une psychologie nouvelle. Je vous l'ai montré, traçant la première ébauche d'une physiologie pathologique de la moelle, dont les grandes lignes se retrouvent dans notre conception naturelle de la physiologie et de la pathologie de cette portion des centres nerveux.

Je vous l'ai montré ensuite, superposant, en pathologie nerveuse, le dynamisme à l'organicisme, c'est-à-dire nous révélant que toutes les maladies du système nerveux, qui sont la conséquence d'une lésion grossière, ont — pardonnez-moi le mot — leurs « doublures », qui se présentent à l'état de simples névroses, manifestations fragmentaires de la névrose par excellence, de l'hystérie. Je vous l'ai montré, dégageant du chaos des innombrables manifestations de l'hystérie, les lois qui les régissent, déchiffrant le mécanisme intime de ces manifestations, en nous dévoilant, dans l'hystérie, une maladie psychique, une maladie de la personnalité.

Je vous l'ai montré, précisant les relations de l'hypnotisme et de l'hystérie, englobant l'hypnotisme dans la grande névrose, dépouillant des apparences du surnaturel les phénomènes et les états qui s'y rapportent, pour les ramener aux proportions plus modestes de manifestations de l'automatisme cérébral chez des sujets hystériques.

Je vous ai laissé entrevoir Charcot le thérapeute au sens élevé du mot dédaignant les panacées, tout ce qui rappelle les exploits imaginaires de l'orviétan et de la thériaque ; je vous l'ai montré, nous révélant le rôle considérable, effrayant, que l'hérédité joue dans le développement des maladies du système nerveux et principalement des névroses ; le rôle, non moins considérable, non moins effrayant, de certains poisons et en particulier de l'alcool ; le rôle des excès de tout genre, des influences physiques et morales qui détournent les centres nerveux de leur activité régulière ; on peut dire que pour ce qui concerne les maladies du système nerveux, il a préparé les voies à une thérapeutique de l'avenir, qui, si jamais elle voit le jour, visera à la fois les individus et les collectivités et se résumera dans la pratique de tous nos devoirs envers nous-mêmes et envers l'espèce.

Mais je m'aperçois qu'après vous avoir parlé de l'œuvre, j'ai négligé de vous parler de l'homme. Bien que le temps presse, laissez-moi raviver quelques souvenirs qui sont présents à la mémoire de tous ceux qui ont connu Charcot. Sa vie peut se résumer en deux phrases ; elle s'est partagée entre les joies du foyer domestique et les obligations professionnelles. Charcot mettait au-dessus de tout ce qui peut flatter et passionner l'homme, le bonheur qu'il goûtait au sein d'une famille dont il fut l'orgueil et l'idole, le bonheur qu'il eut de voir son fils unique s'associer à ses travaux et se montrer digne de marcher sur ses

traces. Mais il ne resta pas un jour, sans consacrer une large part de son temps à ses recherches, à son enseignement et à ses malades. Son endurance au travail fut à la hauteur de ses brillantes facultés et lui valut une merveilleuse érudition. A toutes les époques de sa vie, il fit preuve d'une inébranlable persévérance ; elle s'est revélée, entre autres, dans la fidélité qu'il a gardée à cet hospice de la Salpêtrière, où s'est déroulée toute sa carrière médicale, dans la ténacité et l'âpreté avec lesquelles il défendit les doctrines dont il a assuré le triomphe, dans l'infatigable ardeur qu'il mit à créer et à développer l'enseignement des maladies du système nerveux.

Le succès de cet enseignement fut sans égal ; il s'est maintenu dans son éclat jusqu'aux derniers jours du Maître, qui groupa autour de lui des auditeurs venus de tous les coins du monde. Charcot encouragea toutes les bonnes volontés qui se révélaient à lui ; il associa à ses recherches, tous ceux auxquels échut l'honneur de compter au nombre de ses disciples. Il les arma de sa méthode ; il favorisa leur avancement dans la carrière, en les appuyant, sans défaillance et sans compromission, de tout le poids de l'autorité qu'il avait su acquérir. Il créa ainsi cette École de la Salpêtrière, dont le retentissement fut et reste si considérable. Elle se confond avec son œuvre : soutenue et inspirée par lui, elle suivra docilement la route qu'il lui a ouverte, et fille reconnaissante elle veillera à jamais sur sa mémoire, car il est impérissable le nom de celui que nous honorons aujourd'hui et qui, parmi les médecins de notre siècle, fut, de tous, le plus grand !

*
* *

Discours de M. le Professeur CORNIL, au nom de l'Académie de Médecine et de la Société Anatomique de Paris.

MESSIEURS,

Les hommes de la valeur de CHARCOT jouissent de ce privilège qu'ils paraissent d'autant plus grands que l'on considère leurs œuvres plus longtemps après leur disparition.

C'est dans cet hospice de la Salpêtrière, en 1863, que me fut donnée la faveur insigne de recevoir de lui l'enseignement quotidien et d'être associé à ses travaux. Il avait alors 38 ans. On travaillait d'arrache-pied, non seulement toute la matinée, mais souvent aussi tout le jour, où Charcot revenait avec Vulpian, pour prendre les observations des administrées constituant ainsi le dossier pathologique de milliers de malades.

Admirablement armé des connaissances alors dans toute leur nouveauté, de la thermométrie, de la physiologie, il était l'un des premiers à les appliquer à la clinique. Il était mû par la passion obstinée et ardente de débrouiller ce chaos des maladies chroniques et des maladies nerveuses, qui font, de certaines malades de cet hospice arrivées au terme de la vie, un véritable musée pathologique. Pendant vingt ans, il a pris à cœur cette noble mission avec cette intelligence hors de pair qui lui faisait saisir d'un coup d'œil les phénomènes morbides et leur enchaînement.

Mon cher collègue, M. Raymond, a dit, Messieurs quelle avait été l'œuvre considérable de Charcot dans les maladies du cerveau, de la moelle et des nerfs ; je voudrais vous exposer à mon tour quels ont été ses titres à notre admiration dans le domaine de l'anatomie pathologique.

Charcot entrait en 1872 à la Faculté de Médecine comme professeur de cette science et il a illustré pendant dix ans la chaire d'anatomie pathologique par un enseignement aussi brillant que solide et original. Il y apportait, en effet, toutes les données fournies par les observations et autopsies de la Salpêtrière. Dans ses leçons, il restait toujours et avant tout clinicien, c'est-à-dire qu'il rapprochait constamment les troubles matériels constatés sur les cadavres des symptômes observés pendant la vie, éclairant les uns par les autres et formulant une synthèse pathologique aussi élevée qu'elle était utile à ses auditeurs.

Assurément, les faits tirés de l'anatomie ou de la clinique doivent être étudiés séparément, par des méthodes spéciales et ils constituent deux séries distinctes ; mais celles-ci doivent être comparées et superposées pour expliquer les signes et la marche des maladies.

Conçues dans cet esprit, les leçons que Charcot a publiées sur le foie, le rein et le poumon restent de véritables modèles. Sans perdre de vue la clinique, il n'en développait pas moins avec tous leurs détails, les données tirées de la microscopie, de l'expérimentation et de la chimie biologique. C'est ainsi qu'il a donné une description magistrale de la lithiase biliaire, de la fièvre intermittente due à l'angiocholite, des cirrhoses hépatique et rénale. Ses expériences de ligature des canaux biliaires et celles sur l'empoisonnement par le plomb, faites en commun avec M. le Dr Fr. Gombault, ont marqué un grand progrès dans la conception de la cirrhose biliaire pour les premières, de la néphrite goutteuse et saturnine pour les secondes.

Dans ses recherches sur la broncho-pneumonie, il a insisté sur les nodules de péribronchite fibrineuse et établi les rapports anatomiques de cette maladie avec la pneumonie aiguë lobaire. Les pneumonies chroniques qu'il prenait pour sujet de sa thèse d'agrégation ont été étudiées à nouveau par lui dans ses leçons ainsi que la topographie des tubercules pulmonaires.

Les affections articulaires, le rhumatisme noueux, si commun à la Salpêtrière, avaient été l'objet de sa thèse de doctorat. Plus tard, il a ajouté le chapitre si curieux des arthrites déformantes et atrophiques des tabétiques.

Vous pouvez voir, Messieurs, par ce court exposé, que Charcot était un maître de premier ordre en anatomie pathologique et que son œuvre dans la pathologie nerveuse tire pour une grande part sa valeur des constatations anatomiques.

En même temps qu'il était professeur d'anatomie pathologique, Charcot succédait à Cruveilhier dans la présidence de la Société Anatomique ; il exerçait là sa précieuse influence sur la direction scientifique des internes et des jeunes docteurs qui la composent.

En 1882, le Gouvernement et les Chambres créaient pour lui la chaire des maladies nerveuses, sanctionnant ainsi son succès de clinicien pour ainsi dire

sans égal et dotant l'Université de Paris d'un organisme qui fonctionnait déjà avec une rare perfection.

Charcot était activé alors à l'apogée de son talent de professeur ; non qu'il possédât le don de l'éloquence native ; mais avec son intelligence supérieure, avec une puissance de travail exceptionnelle et une érudition des plus étendues, il était devenu un professeur admirable. Il captivait son auditoire par la clarté de l'exposition, l'enchaînement, la critique raisonnée des faits, les déductions logiques et la synthèse qu'il en tirait.

La création de la clinique de la Salpêtrière laissait vacante la chaire qu'il occupait à la Faculté où j'avais l'honneur de lui succéder. Son successeur est resté son élève respectueux et toujours fidèle.

Aussi puis-je, Messieurs après avoir aimé et admiré le Maître pendant sa vie déposer au pied de sa statue le juste tribut de ma reconnaissance.

Il était grand pendant sa vie ; il devient plus illustre encore dans la mort. L'une de nos gloires nationales les plus pures, il restera l'un des grands cliniciens de notre siècle dont le nom se transmettra d'âge en âge.

*
* *

Discours de M. LEYGUES, Ministre de l'Instruction publique.

MESDAMES, MESSIEURS,

Quand on regarde cette grande et belle image qu'un maître sculpteur a modelée dans le bronze, on se demande si l'on a devant les yeux l'image d'un professeur ou celle d'un prêtre. On devine que c'est celle d'un apôtre.

Charcot fut, en effet, un apôtre par l'enthousiasme, la foi et la hardiesse des horizons qu'il entr'ouvrit. Vous avez bien fait, Messieurs, de placer la statue de Charcot à l'entrée de la Salpêtrière. Cette maison, c'est le champ de bataille. Cette statue, c'est celle du vainqueur.

Des voix éloquentes viennent de retracer l'œuvre admirable de l'homme dont nous célébrons aujourd'hui la mémoire. Cette œuvre est une des plus surprenantes du siècle. Charcot aborda d'un cœur haut et d'un pied ferme cette région incertaine et troublante où se confondent les frontières du monde physiologique et du monde psychique. Il fixa l'insaisissable. Pour la première fois il débrouilla le fils mystérieux qui relie les phénomènes d'une mentalité défaillante à des causes purement physiques.

Voilà bien la caractéristique de sa doctrine. Et c'est par là qu'il fit franchir à la science médicale une étape décisive. Lorsque des hommes s'élèvent à de tels sommets, ils ne sont pas seulement l'honneur de leur corporation et de la cité où ils virent le jour ; mais leur gloire illumine la nation tout entière.

C'est pourquoi je viens au nom du gouvernement de la République apporter mon tribut d'admiration et déposer mon témoignage de pieuse reconnaissance devant l'image de CHARCOT qui fut à la fois un grand savant et un grand citoyen !

*
* *

A l'issue de la cérémonie, la croix de Chevalier de la Légion d'Honneur a été remise à M. le Dr Gombault.

Nul choix ne pouvait être plus judicieux que celui du savant laborieux et modeste qui perpétue, avec une conscience au-dessus de tout éloge, cet enseignement de l'anatomie pathologique où Charcot inaugura l'ère de sa célébrité.

La Rédaction

SUR UNE VARIÉTÉ DE PARALYSIE ASSOCIÉE DU MUSCLE GRAND DENTELÉ

(GRAND DENTELÉ ET TRAPÈZE SCAPULAIRE).

PAR

A. SOUQUES
Médecin des Hôpitaux

ET

Pierre DUVAL
Interne des Hôpitaux.

La paralysie du muscle grand dentelé se présente sous des aspects différents. Tantôt elle est constituée à l'état de pureté : c'est la paralysie *isolée*. Tantôt elle est compliquée de la paralysie d'un muscle ou de plusieurs muscles : c'est la paralysie *associée*.

Le cadre des paralysies associées est très vaste. Au cours des amyotrophies plus ou moins généralisées, d'origine myélopathique ou myopathique, le grand dentelé est souvent intéressé. D'autre part, dans les paralysies radiculaires du plexus brachial, il n'est pas rare que ce muscle soit touché. Nous n'avons pas l'intention de nous occuper ici de l'une ou de l'autre de ces variétés. Le grand dentelé n'y joue qu'un rôle secondaire ; sa paralysie, perdue dans l'ensemble morbide, n'y revêt point une physionomie suffisamment distincte.

A côté de ces deux groupes, il faut placer les faits de paralysie du grand dentelé, associée à celle d'un muscle de la région scapulo-humérale : du deltoïde par exemple, du rhomboïde, du grand pectoral, etc. Dans cette catégorie, plus étroite et mieux délimitée, il importe, à notre avis, d'individualiser une variété spéciale qui, par sa fréquence, son mécanisme et ses caractères, mérite une place à part : c'est la *paralysie du grand dentelé, associée à celle du trapèze scapulaire* (portion moyenne et inférieure du trapèze).

Nous essayerons de montrer que cette association paralytique n'est pas fortuite, et que son mécanisme et ses symptômes lui créent une véritable personnalité. Mais avant d'insister sur les traits qui lui donnent une physionomie propre et sur les raisons qui militent en faveur de son autonomie, il nous paraît indispensable d'exposer les détails du cas que nous avons observé.

*
* *

OBSERVATION

Alphonse B..., chaudronnier, âgé de 45 ans, entre le 22 août 1898, à l'hôpital Cochin.

Il n'y a rien à signaler d'intéressant dans ses antécédents héréditaires. Rien dans ses antécédents personnels : pas de maladies vénériennes, pas d'éthylisme.

Il a appris son métier à l'âge de 13 ans, et toujours travaillé dans la grosse chaudronnerie. Il maniait un marteau-boule, pesant 5 à 6 kilogrammes, durant toute la journée ; il exerçait par conséquent un métier pénible, nécessitant une grande force musculaire, aussi ce malade est-il très vigoureusement musclé.

Le 3 *août* 1898, il soulevait avec six camarades des fonds de chaudière qui pèsent 500 à 600 kilogrammes chacun. Pour soulever ces fonds, les ouvriers se placent d'un seul côté, sur une même ligne, puis dans un premier temps élèvent la pièce jusqu'à mi-cuisse, à peu près, enfin dans un second temps ils sont obligés de déplacer les mains, de les retourner pour mettre le fond de chaudière complètement debout, c'est-à-dire pour pousser, dans ce second temps, l'objet de bas en haut et d'arrière en avant, jusqu'à ce qu'il soit droit et puisse rouler. Les deux actes de l'opération exigent un développement de force musculaire considérable ; le second temps en particulier nécessite une contraction synergique forte et prolongée des muscles grand dentelé, trapèze et grand pectoral ; nous reviendrons d'ailleurs sur ce point. C'est pendant ce second temps, c'est-à-dire au moment où notre homme avait changé ses mains d'attitude, et poussait devant lui un objet lourd et résistant, c'est à ce moment précis, disons-nous, qu'il a éprouvé brusquement une douleur assez vive, qu'il localise exactement dans les régions suivantes : espace inter pectoro-deltoïdien et fosse sous-épineuse du côté droit. Cette douleur n'irradiait point dans le bras correspondant. En même temps notre homme s'est aperçu qu'il ne pouvait élever son bras droit au delà de la ligne horizontale. Il a pourtant continué son travail pendant deux jours, et pu manier tant bien que mal son lourd marteau boule en l'élevant avec l'avant-bras. La gêne était cependant très appréciable, si bien qu'il a dû cesser tout travail le 5 août. Un médecin consulté s'est borné à lui appliquer un appareil de contention et quelques jours après lui a conseillé du massage et un traitement électrique. Bientôt le malade n'éprouvant aucune amélioration entre à l'hôpital Cochin.

*
* *

ETAT ACTUEL (fin août 1898). — Il s'agit d'un homme de 45 ans, très bien portant, très vigoureux et extraordinairement musclé. Tout se borne chez lui à une paralysie du muscle grand dentelé et des deux tiers inférieurs du trapèze, du côté droit. Voici d'abord les détails des déformations de la région scapulo-humérale.

A) Station assise.— 1° *Le tronc étant droit, les bras en avant, les mains sur les genoux.* Il y a une déformation appréciable de la région scapulo-humérale droite, caractérisée dans son ensemble par un léger abaissement du moignon de l'épaule, par une élévation *in toto* du scapulum telle que l'angle supéro-interne se trouve à 1 centimètre 1/2 environ au-dessus de son homologue du côté gauche.

L'angle inférieur présente la même élévation relative. Le bord spinal de l'omoplate est plus éloigné du rachis que du côté sain : ainsi,au niveau de l'épine scapulaire, il est distant de la ligne médiane de 9 centimètres tandis que au même niveau du côté gauche cette même distance n'est que de 6 centimètres. En outre ce même bord spinal de l'omoplate droite est parallèle à la ligne rachidienne, tandis que la gauche est nettement oblique en bas et en dehors.

Nous ajouterons que le bord spinal droit est légèrement écarté de la paroi thoracique, l'épine de l'omoplate fait un relief très appréciable et les fosses sus et sous-épineuses présentent un méplat très visible. Nous verrons plus loin la raison de ces diverses déformations.

2° *Le tronc est incliné en avant, les mains sur les genoux.* La déformation est à peu près identique, mais moins accusée.

B) Station debout. — 1° *Les bras tombant naturellement le long du tronc.* Déformation très nette de la région scapulo-humérale, qui rappelle celle de la station assise, le tronc droit, et qui en diffère cependant par certains points.

Il y a toujours un abaissement du moignon de l'épaule mais plus accentué. L'élévation en masse du scapulum est par contre moins accusée. Le bord spinal de l'omoplate est toujours plus éloigné de la ligne médiane que du côté sain (7 1/2 à droite, 5 1/2 à gauche). Par contre le bord spinal n'est plus parallèle à la ligne rachidienne ; il est nettement oblique en bas et en dedans, tandis que à gauche le bord de l'omoplate est parallèle au rachis. L'écartement du bord spinal par rapport à la paroi persiste, mais l'angle inférieur est beaucoup plus détaché du thorax que dans la position assise. Le relief de l'épine scapulaire est tout aussi accusé ainsi que les méplats sus et sous-épineux. On voit en outre le relief appréciable du bord inférieur du rhomboïde (Pl. XLIII, C).

2° *Les bras élevés directement en avant jusqu'à la ligne horizontale.*

La déformation a changé complètement de caractère ; elle est extrême et se voit très nettement sur les photographies : ce qui frappe c'est le *scapulum alatum.*

Le scapulum paraît élevé en masse, mais nous tenons à dire, une fois pour toutes, que cette élévation est déterminée par le mouvement de bascule de l'omoplate, mouvement qui élève les angles supéro-interne et inférieur et le bord spinal, tandis que l'angle acromial reste fixé au niveau normal et sert de pivot.

L'angle supéro-interne est si élevé que sa saillie est visible par devant, derrière la corde formée par la portion claviculaire du trapèze, autrement dit derrière la ligne du cou à l'épaule.

L'élévation de l'angle supéro-interne est de 3 centimètres au-dessus de son homonyme, du côté sain. Il est évident que cette élévation se retrouve au niveau de l'angle inférieur. En outre, l'obliquité du bord spinal est bien accentuée : l'angle inférieur est à 4 centimètres environ de la ligne médiane, l'angle supéro-interne à 10 centimètres (Pl. XLVIII, E. F.)

Quant à la gouttière scapulo-thoracique, elle a une profondeur de 6 à 7 centimètres, on y voit deux ou trois brides allant du rachis au bord spinal du scapulum, vestiges de quelques faisceaux musculaires trapéziens (Pl. XLVIII, E. F.).

A noter également un relief très accentué de la portion claviculaire du trapèze. Entre le relief de cette portion claviculaire et l'angle supéro-interne on voit un sillon profond, large d'un travers de doigt environ, parallèle au faisceau claviculaire et allant du rachis à l'acromion ; il est dû à l'atrophie des faisceaux acromiaux du trapèze. — (Dans l'élévation du bras en dehors, cette gouttière disparaît, comblée par le déplacement du scapulum en dedans et en arrière.) De plus on voit dessinés très vigoureusement, et plus à droite qu'à gauche, non seulement les reliefs du deltoïde mais encore des sus et sous-épineux, élévateurs du bras dans ce cas.

3° *Élévation en dehors du bras, jusqu'à l'horizontale.*

La déformation scapulo-humérale est encore considérable mais moins marquée que dans l'élévation directement en avant (Pl. XLVIII, D. G.).

Le scapulum est toujours très élévé en totalité, l'obliquité du bord spinal est plus accentuée que dans l'attitude précédente ; en effet l'angle inférieur vient sur la ligne médiane, tandis que l'angle supéro-interne en reste distant de 9 centimètres environ (Pl. XLVIII, D. G.).

La gouttière scapulo-thoracique existe mais beaucoup moins accusée, parce que le bord spinal du scapulum est moins détaché du thorax.

Pas de scoliose.

Nous ferons remarquer en passant que, à force de faire répéter les mouvements d'élévation du bras soit en dehors soit en avant, la situation de l'omoplate n'est pas toujours la même ; à la longue, cet os reste pendant quelques instants plus élevé et plus oblique.

4° *Élévation du bras au delà de la ligne horizontale.* — L'élévation volontaire du bras, soit en avant, soit en dehors, atteint la ligne horizontale mais ne la dépasse pas. Si on a soin de fixer artificiellement l'omoplate sur le thorax, en reportant en avant et en dehors son angle inférieur, l'élévation du bras jusqu'à la verticale est par contre très facile et très énergique.

5° *Élévation volontaire des épaules.* — Lorsqu'on commande au sujet d'élever les épaules, il le fait avec la plus grande facilité, et cette élévation atteint son maximum aussi bien à droite qu'à gauche. Si on essaie, en pesant aussi fortement que possible, d'abaisser les épaules ou de s'opposer à leur élévation, on ne peut y parvenir : c'est dire que l'élévation volontaire de l'épaule est absolument normale du côté malade.

L'acte de porter vigoureusement les épaules en avant se fait avec une énergie tout à fait parfaite. Le dos s'arrondit, à droite comme à gauche, et toute difformité apparente s'efface, sauf les méplats sus et sous-épineux. Mais le

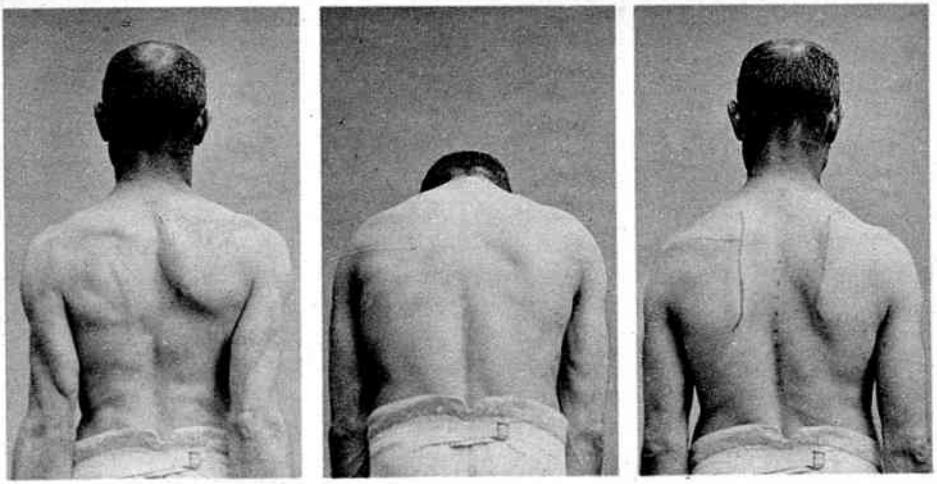

A B C

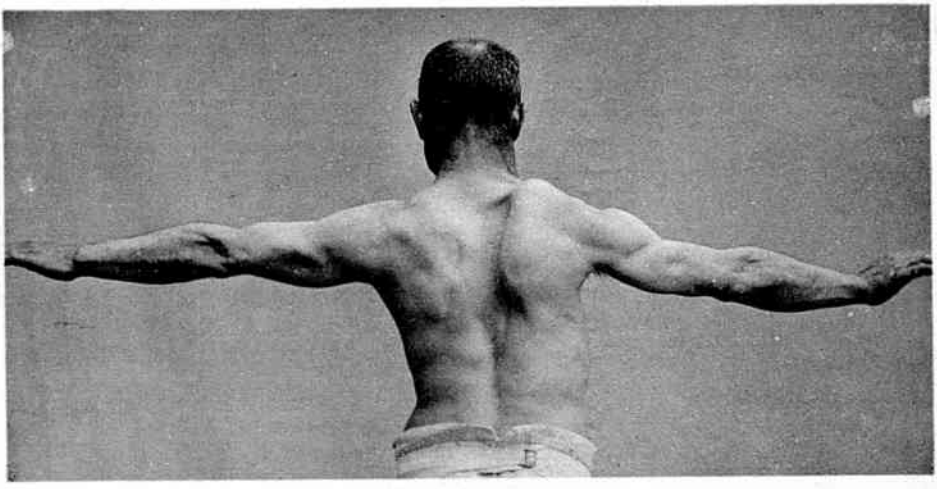

D

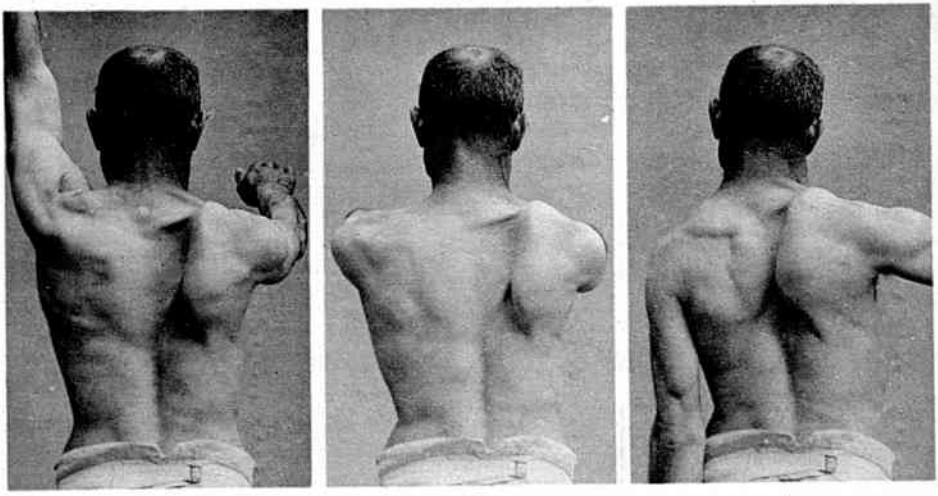

E F G

PARALYSIE DU GRAND DENTELÉ

(A. Souques et Duval.)

bord spinal du scapulum reste toujours plus éloigné de la ligne médiane à droite qu'à gauche, et l'os *in toto* plus élevé.

De même, l'acte de porter les épaules en arrière et en dedans, l'acte du « *Brust heraus* » se fait avec une énergie normale, quoique avec une déformation manifeste, caractérisée à droite par la disparition du faisceau inférieur du trapèze et la saillie nette du rhomboïde, si bien qu'il existe au-dessous et en dedans de l'angle inférieur de l'omoplate droite, une dépression très accentuée, qui contraste avec le côté opposé. En effet, du côté sain, le relief du trapèze inférieur se dessine nettement sous la peau (Pl. XLVIII, A).

Dans cette attitude, l'omoplate reste notablement plus éloignée de la ligne médiane que du côté sain, en même temps qu'un peu surelevée. L'obliquité du bord spinal persiste d'ailleurs, quoique moins marquée.

Telles sont les déformations de la région scapulo-humérale dans les diverses attitudes et des membres supérieurs, nous ferons remarquer en passant qu'il n'y a pas de troubles de la sensibilité objective dans cette région. Les douleurs spontanées ont disparu ; notre malade ne se plaint que de quelques tiraillements dans les fosses sus et sous-épineuses, se produisant surtout dans l'élévation maintenue du bras ; la fatigue, dans cette attitude, survient très vite et au bout de quelques minutes les tiraillements sont tellement pénibles et l'épuisement si grand que le malade laisse tomber son bras.

Il nous faut examiner maintenant les déformations du thorax.

Déformations du thorax et du cou. — *Thorax.* — 1° *Malade vu de dos* (Pl. XLVIII, D. E. F. G.)

a) *Station debout les bras tombant naturellement.*

Il n'y a rien à noter, en dehors des troubles morphologiques de la région scapulo-humérale déjà signalés. Le thorax proprement dit ne présente pas d'asymétrie manifeste.

b) *Bras élevés en avant jusqu'à l'horizontale.* Sans parler du *scapulum alatum*, il faut noter une étroitesse très considérable de la moitié droite du thorax et une altération de la ligne latérale du thorax. Cette ligne, au lieu d'être oblique, comme du côté sain, en bas et en dedans, présente l'aspect d'une S très allongée. La face postérieure du thorax est presque aussi rétrécie au niveau de l'omoplate qu'au niveau de la région lombaire.

Au niveau du cou, on voit une saillie du faisceau claviculaire du trapèze qui se contracte énergiquement, ainsi que le sterno-mastoïdien qui saille fortement en dehors.

c) *Bras levés en dehors jusqu'à l'horizontale.* Le rétrécissement thoracique disparaît dans la partie inférieure de la paroi.

La ligne latérale du thorax en S allongée est aussi accentuée que précédemment.

Au niveau du cou, même saillie du trapèze et du sterno-mastoïdien.

2° *Malade vu de face* (Pl. XVLIII, I. K. L). — α.) *station debout, les bras tombant.* — Pas de déformation cervicale ou thoracique visible.

β) *Bras levés en avant jusqu'à l'horizontale.* — Déformation thoracique très

nette : la moitié droite du thorax est plus large et plus bombée que la moitié gauche. La ligne latérale décrit une courbe identique à celle que l'on voit de dos.

A côté de ces déformations, de la paroi antérieure du thorax, on voit, sur la paroi latérale proprement dite, une difformité très frappante: le *creux de l'aisselle droite* est très diminué : sa paroi postérieure a disparu, son sommet à peine marqué est moins profond que du côté sain, sa paroi antérieure est moins vigoureusement dessinée par le grand pectoral, sa paroi interne agrandie d'avant en arrière se trouve sur le même plan que la postérieure, avec laquelle elle se confond. Nous ferons seulement remarquer ici en passant que ces déformations axillaires dépendent avant tout du *scapulum alatum*.

Au-dessous du prolongement de la ligne bi-mamelonnaire se voit, sur la paroi latérale thoracique, une voussure considérable, convexe en dehors et en avant, d'autant plus marquée que le malade fait plus d'efforts pour étendre son bras.

Au niveau du cou, saillie très considérable du sterno-mastoïdien et du trapèze qui inclinent la tête à droite en portant le menton à gauche. On voit, en outre, le bord supéro-interne du scapulum pointer derrière la ligne qui va du cou à l'épaule.

γ) *Bras en élévation en dehors jusqu'à l'horizontale.* — L'élargissement de la paroi antérieure du thorax n'existe plus, mais la voussure est tout aussi accusée, de même que la ligne en S allongée. Le creux de l'aisselle est tout à fait effacé.

Au niveau du cou la déformation est plus accusée, les saillies musculaires et la déviation de la face plus prononcées que dans l'attitude précédente.

3° *Malade vu de côté* (Pl. XLIX, M. R.). — α) *Bras pendant* ; rien d'appréciable sauf une saillie légère du bord spinal de l'omoplate.

β) *Bras élevés en avant* : *scapulum alatum* simulant une gibbosité cervico-dorsale. La paroi latérale du thorax, dans sa moitié inférieure fait voussure ; elle est convexe d'avant en arrière et de haut en bas ; les digitations du grand dentelé ont disparu, si bien que le thorax est lisse et uni et que les huit derniers espaces intercostaux saillent fortement en dehors.

Le creux de l'aisselle présente la déformation décrite. Au cou, mêmes reliefs musculaires que précédemment.

γ) *Bras en élévation en dehors.* — La pseudo-gibbosité scapulaire est moins accusée ; le thorax et le cou présentent les déformations déjà signalées.

Examen électrique :

Voici les résultats de l'*examen électrique*, obligeamment pratiqué par notre ami, M. Huet : l'excitabilité faradique directe et indirecte est très diminuée dans le muscle grand dentelé droit. Les courants aussi forts que le malade les peut supporter ne provoquent pas l'excitabilité de ce muscle à droite, tandis qu'ils font contracter énergiquement le muscle à gauche, quand ils sont appliqués de ce côté sur le nerf du grand dentelé ou sur le muscle lui-même. L'exci-



H



I



J



K



L



M



N



R

PARALYSIE DU GRAND DENTELÉ

(A. Souques et Duval.)

tabilité galvanique du muscle grand dentelé droit est, au contraire, conservée, mais sensiblement diminuée ; de plus les contractions obtenues sont lentes avec N F C < P F C. Donc il y a de la réaction de dégénérescence dans ce muscle.

Dans les portions moyenne et inférieure du trapèze, les réactions électriques sont fortement diminuées sans modifications qualitatives, c'est-à-dire sans réaction dégénérative.

Dans le rhomboïde, l'excitabilité faradique et l'excitabilité galvanique paraissent plutôt augmentées sans modifications qualitatives. Peut-être cette hyperexcitabilité est-elle plus apparente que réelle, par suite de la paralysie de son antagoniste (grand dentelé).

Enfin, dans les autres muscles de la région scapulo-humérale : angulaire de l'omoplate omohyoïdien, grand dorsal, grand rond, grand pectoral, deltoïde, etc., les réactions électriques sont normales en quantité et en qualité.

Tels sont les détails de l'observation. Il s'agit, en résumé, d'une paralysie du grand dentelé, associée à la paralysie des portions moyenne et inférieure du trapèze. Cette association paralytique présente des caractères pathogéniques et symptomatiques qui méritent une étude particulière.

*
* *

Étude pathogénique.

S'agit-il là d'une association fortuite ? On serait autorisé à incriminer le hasard, si une pareille association était exceptionnelle ou du moins rare. Or il n'en est rien.

Il suffit, pour s'en convaincre, de parcourir les principaux travaux publiés sur la paralysie du muscle grand dentelé. On y voit que la paralysie du trapèze complique souvent celle du grand dentelé. Il est vrai que les observations sont souvent incomplètes. Mais, encore que les observations soient défectueuses à beaucoup d'égards, que cette complication soit signalée de manière incidente, il n'en ressort pas moins que cette paralysie associée du grand dentelé est fréquente, plus fréquente, semble-t-il, que la forme pure et isolée.

Dans la discussion qui suivit la présentation de L. Bruns, à la Société de Psychiatrie de Berlin (1), Remak déclara qu'il n'avait observé que trois cas de paralysie isolée du muscle grand dentelé, tandis qu'il avait vu six cas de paralysie du même muscle, associée à celle des portions moyenne ou inférieure du trapèze.

Bruns (2), revenant, l'année suivante, sur l'observation du même ma-

(1) Remak, Berl. Gesells. für Psych. und Nerven., 12 décembre 1892.
(2) Bruns, Neurol. Centralb., 1893.

lade, mentionne également en passant la fréquence de cette association paralytique.

Plus récemment, Barreïro (1) avance aussi que la paralysie concomitante du trapèze est la complication la plus fréquente de la paralysie du grand dentelé. « Les parties du trapèze frappées surtout en même temps que le grand dentelé, ajoute-t-il, sont le plus souvent la *portion moyenne* et la portion inférieure de ce muscle. »

Cette complication n'avait du reste pas échappé à la sagacité de Duchenne, qui en parle à diverses reprises. Il écrit qu'il n'a pas vu de paralysie ou d'atrophie étroitement localisée au grand dentelé, « ce qui prouve, ajoute-« t-il (2), que cette localisation doit être rare, puisque sur une vingtaine de « cas d'atrophie ou de paralysie du grand dentelé que j'ai explorés, je ne « l'ai pas rencontrée une seule fois. » En effet, parmi les dix observations qu'il rapporte sommairement, sept ressortissent à l'atrophie d'origine spinale ou myopathique. Des trois autres, l'une concerne un homme qui, à la suite d'une chute d'un lieu élevé, fut frappé d'une paralysie généralisée. Au bout d'un an, il restait encore quelques muscles atrophiés, en particulier le grand dentelé. « C'est la seule fois, dit Duchenne (3), que j'ai eu « l'occasion d'observer l'atrophie du grand dentelé, avec intégrité parfaite des « autres muscles qui meuvent l'épaule sur le tronc et le bras sur l'épaule. « Dans ce cas, les signes pathognomoniques de la paralysie du grand dentelé « étaient aussi prononcés pendant l'élévation du bras que lorsque le trapèze « est en même temps lésé. » On pourrait, il nous semble, en raison de l'intégrité des autres muscles de la région scapulo-humérale, considérer dans l'espèce ce fait comme un cas de paralysie isolée du grand dentelé. Une des deux dernières observations est ainsi relatée : « Atrophie du grand dentelé, de la moitié inférieure du trapèze et du rhomboïde du côté droit. Cause inconnue. » Et enfin la dernière, tout à fait identique à notre observation personnelle, est ainsi conçue : « V... brossier, 34 ans ; *atrophie du grand den-« telé, du tiers inférieur et d'une grande partie du tiers moyen du trapèze « droit, par abus de travail.* — L'atrophie n'avait pas encore envahi les « muscles des autres régions. » Les figures 2, 5, 11, 12 et 13 de la « Phy-« siologie des mouvements » concernent ce malade.

Duchenne, qui rédigeait les observations précédentes en 1855, ajoute en note : « Depuis lors j'ai observé bien d'autres cas de paralysie ou d'atro-« phie du grand dentelé, dont j'aurais pu exposer le sommaire à la suite « des cas précédents. » Nous ne pouvons que regretter, au point de vue

(1) Barreiro, *Contrib. à l'étude de la paralysie du muscle grand dentelé*. Th. Paris, 1895, p. 50.

(2) Duchenne, *Physiol. des mouvem.* Paris, 1867, p. 40.

(3) Duchenne, *eod. loc.*, p. 74.

documentaire, et au point de vue de la fréquence relative de la paralysie isolée du grand dentelé et de sa paralysie associée à celle du trapèze, que cette exposition sommaire n'ait pas été faite. Nous savons, au demeurant, que Duchenne regardait comme des cas de paralysie complexe tous les cas de paralysie isolée du grand dentelé, publiés avant lui.

Lewinski (1), dans une étude critique intéressante, adopte la manière de voir de Duchenne. Pour lui, comme pour Duchenne, sont des faits de paralysie complexe tous les faits où on a noté un trouble de l'attitude de l'épaule, lorsque le bras pend normalement le long du corps. Il est vrai de dire que ce signe différentiel a été contesté par Berger (2) en particulier, et qu'il paraît contestable, et que Lewinski lui-même est revenu sur l'absolutisme de sa première opinion (3).

Il est du reste difficile de faire un choix dans la plupart de ces diverses observations, de savoir par exemple si tel cas se rapporte à une paralysie associée, car ces faits sont pour la plupart incomplets : on ne peut pas savoir si les muscles de l'épaule autres que le grand dentelé étaient indemnes ou intéressés.

On pourrait d'ailleurs tenir le même raisonnement critique à propos de certains cas publiés depuis Duchenne.

Pour ce motif, il est impossible d'établir une statistique exacte, touchant la fréquence comparée des diverses formes de paralysie du grand dentelé. Il n'en reste pas moins démontré que la forme isolée est rare, et que les formes associées sont fréquentes. Et parmi les formes associées, celle que nous avons en vue est la plus commune ; elle nous paraît, au point de vue comparatif, plus commune que la forme isolée.

Etant donnée la fréquence de la paralysie du muscle grand dentelé, associée à celle des parties moyenne et inférieure du trapèze, il est illogique, pour expliquer cette coïncidence, d'invoquer un hasard, un accident fortuit. Il y a nécessairement une raison qu'il faut découvrir.

Posé en d'autres termes, le problème est le suivant :

1° Pourquoi le tiers supérieur du trapèze est-il respecté, alors que les deux tiers inférieurs sont paralysés ?

2° Pourquoi la paralysie de ces deux tiers inférieurs coexiste-t-elle fréquemment avec la paralysie du grand dentelé ?

Nous allons essayer de trouver la solution du problème, en répondant à ces deux questions.

La réponse à la première question nous paraît relativement facile. Le tiers supérieur du trapèze est respecté, parce qu'il constitue à lui seul un

(1) Lewinski, Archiv. für path. Anat. und Phys., t. LXXIV, p. 473.
(2) Berger, Mémoire paru à Breslau, 1873 et 1875.
(3) Lewinski, Virchow Archiv., t. LXXIV, p. 7.

muscle entier, indépendant des deux tiers moyen et inférieur, qui de leur côté peuvent être considérés comme un muscle autonome. Mais ceci nécessite quelques éclaircissements.

Chez les animaux domestiques (1), la musculature du cou se compose de trois muscles :

Le *sterno-mastoïdien* ;

Le *mastoïdo-huméral*, qui se divise en deux portions, l'une antérieure et l'autre postérieure ;

Le *trapèze*, qui présente également deux portions bien délimitées, à savoir, le trapèze supérieur ou descendant et le trapèze inférieur ou transversal.

Chez l'homme, la présence de la clavicule modifie complètement cette répartition topographique.

La portion antérieure du mastoïdo-huméral se fusionne avec le sterno-mastoïdien, et ainsi se trouve formé le sterno-cléido-mastoïdien. La portion postérieure du mastoïdo-huméral s'unit au trapèze supérieur dont il forme le faisceau occipito-claviculaire. Quant au trapèze inférieur, il se fusionne complètement avec le trapèze supérieur.

Le trapèze supérieur fait alors partie de la musculature du cou : c'est un muscle cervical ; son évolution montre qu'il appartient au même groupe que le sterno-mastoïdien et que le mastoïdo-huméral.

Le trapèze inférieur est au contraire un muscle dorsal.

Ainsi chez l'homme, le muscle trapèze se trouve constitué par l'union de deux muscles primitivement différents, dont la fusion a été déterminée par l'apparition de la clavicule.

Chez les animaux domestiques, la branche externe du spinal innerve le sterno-mastoïdien, le mastoïdo-huméral et le trapèze cervical, en donnant quelques rares filets au trapèze dorsal. Le plexus cervical donne bien quelques filets en trapèze cervical, mais il innerve surtout le trapèze dorsal.

Chez l'homme, le muscle trapèze est innervé par la branche externe du spinal d'une part, et d'autre part par des rameaux nés du plexus cervical. Une anastomose importante réunit le plexus cervical à la branche externe du spinal. Le trapèze reçoit donc son innervation de deux sources distinctes. C'est là un fait bien connu. Mais ce qui est moins bien connu, c'est la distribution respective de ces deux sources dans le muscle : leur territoire musculaire n'est pas anatomiquement délimité de façon exacte. Cependant les recherches récentes tendent à prouver que le spinal est destiné avant tout à la portion claviculaire ou supérieure du trapèze, et les rameaux tra-

(1) Chauveau, *Anatomie comparée des animaux domestiques*, Paris, 1857.

péziens du plexus cervical aux portions moyenne et inférieure de ce muscle.

Remak (1), se basant sur son observation personnelle et sur les observations de Langenbeck et de Bardeleben, conclut que le spinal n'innerve que la portion supérieure du trapèze, et que les portions moyenne et inférieure reçoivent leur innervation du plexus cervical. Dans les paralysies centrales du spinal, dans ses paralysies périphériques (depuis son segment initial jusqu'à la fosse jugulaire), les deux tiers inférieurs du trapèze ne sont pas paralysés. Il est vrai que l'opinion de Remak est contraire à l'avis de Martins (2). Pour ce dernier auteur, les portions inférieure et moyenne du muscle trapèze sont innervées non seulement par le plexus cervical mais par le spinal, car dans la section de ce nerf, alors que la portion supérieure est complètement paralysée, les portions moyenne et inférieure, ayant encore leurs nerfs cervicaux, sont seulement parésiées : tout récemment Walther Schlottmann (3),étudiant quatre cas de paralysie périphérique du nerf spinal, conclut de leur examen clinique que la partie de la branche externe du spinal, qui innerve le faisceau acromial du trapèze provient des branches du plexus cervical. Quand le spinal est paralysé, ce faisceau reste intact, ce qui suffit, ajoute-t il, à empêcher le mouvement de bascule de Duchenne.

Donc les portions moyenne et inférieure du trapèze sont innervées exclusivement ou presque exclusivement par le plexus cervical. Le spinal est réservé au sterno-mastoïdien et à la portion supérieure du trapèze. A cet égard, on peut donc séparer le tiers supérieur des deux tiers moyen et inférieur de ce muscle. On devrait même, pour plus de commodité, les désigner sous les deux termes de *trapèze claviculaire ou cervical* et de *trapèze scapulaire ou dorsal*, le premier s'appliquant à la portion supérieure qui s'insère à la clavicule, et le second répondant aux portions moyenne et inférieure qui s'insèrent au scapulum.

Du reste, la physiologie et la pathologie apportent, croyons-nous, des arguments en faveur de cette manière de voir. Le trapèze claviculaire lève directement en haut l'extrémité externe de la clavicule. Le trapèze scapulaire rapproche le bord spinal de l'omoplate de la ligne médiane, fixe ce bord contre le thorax et lui imprime un mouvement de rotation autour de l'angle supéro-interne, mouvement qui chez l'acromion porte en dehors et en avant l'angle inférieur. Le trapèze claviculaire agit, somme toute, sur la clavicule, et le trapèze scapulaire sur le scapulum. Ils ont donc une fonction distincte : à une innervation différente correspond une physiologie différente.

(1) Remak, Pragt. med. Wochenschrift, 1893.
(2) Martins, Berl. kl. Wochen., 1887, n° 8.
(3) Schlottmann, Deut. Zeit. für. Nervenh., 12 décembre 1894.

Cette distinction se poursuit, en outre, sur le terrain de la pathologie expérimentale et de la clinique. Nous avons relaté, en effet, les travaux de Remak et de Schlottmann qui plaident dans le même sens. L'observation personnelle que nous avons rapportée, celle de Duchenne, et les faits analogues nous serviront de témoignage.

En somme, au triple point de vue anatomique, physiologique et pathologique, il y a lieu de distinguer deux muscles trapèzes : le trapèze claviculaire et le trapèze scapulaire.

Rien n'est maintenant plus facile que de répondre à la première de nos questions : le tiers supérieur du trapèze est respecté, alors que les deux tiers inférieurs sont paralysés, parce que le trapèze claviculaire et le trapèze scapulaire constituent deux muscles distincts, indépendants, autonomes.

Reste à répondre maintenant à la seconde question : pourquoi la paralysie des deux tiers inférieurs du trapèze coexiste-t-elle fréquemment avec celle du grand dentelé? Le terrain est ici moins solide et nous allons entrer dans le domaine de l'hypothèse pure.

Pour expliquer cette coexistence fréquente, la première idée qui vient à l'esprit, c'est qu'il doit exister des rapports d'innervation périphérique entre le grand dentelé et le trapèze scapulaire.

Or nous avons vu que le trapèze scapulaire était avant tout innervé par des rameaux venus du *plexus cervical*. D'autre part, le grand dentelé est innervé par le nerf thoracique postérieur, ou nerf du grand dentelé, qui naît des cinquième et sixième paires, c'est-à-dire du *plexus brachial*. Peut-on supposer que le nerf du grand dentelé et ceux du trapèze scapulaire ont, dans quelques cas exceptionnels, une origine commune. On peut évidemment faire cette supposition, mais elle est tout à fait gratuite, car elle n'est basée sur aucune notion anatomique. De plus, une exception de ce genre ne saurait expliquer la fréquence de l'association paralytique en question. Est-il plus logique de soupçonner une anastomose rare entre le nerf du grand dentelé et les rameaux trapéziens du plexus cervical ? Nullement, car cette anastomose rare n'expliquerait point la fréquence de la paralysie associée. Et d'ailleurs les traités d'anatomie ne font aucune mention d'une pareille anastomose.

Ce n'est donc pas dans une communauté ou dans des rapports étroits d'innervation périphérique qu'il faut chercher la raison de la coexistence de la paralysie du grand dentelé avec celle du trapèze scapulaire.

Serait-ce dans des rapports radiculaires ou médullaires ? La distance, relativement grande, qui sépare le plexus cervical du plexus brachial semble contraire à cette opinion. La localisation très étroite de la paralysie au muscle grand dentelé et au trapèze scapulaire, alors que tous les muscles voi-

sins sont indemnes, semble s'opposer à cette conception. D'ailleurs cette forme de paralysie associée présente tous les caractères d'une lésion périphérique.

Une autre hypothèse nous paraîtrait plus rationnelle : ce serait celle qui se baserait sur la *synergie fonctionnelle* du muscle grand dentelé et du trapèze scapulaire. Cette synergie nous paraît incontestable. Le grand dentelé fixe et maintient contre la paroi thoracique le bord spinal de l'omoplate. Le trapèze scapulaire exerce une action pareille. Le grand dentelé élève l'acromion, et porte en dehors et en avant l'angle inférieur de l'omoplate, en imprimant à cet os un mouvement de rotation autour de son angle supéro-interne. Le trapèze scapulaire a même action. Ces deux muscles sont donc congénères. D'autre part, ils sont antagonistes : le premier rapproche de la ligne médiane le bord spinal du scapulum, le second l'en éloigne. Mais on sait que, d'ordinaire, les muscles antagonistes se contractent en même temps que leurs congénères.

A notre avis, le point capital réside dans cette *contraction simultanée* du grand dentelé et du trapèze scapulaire. Et cette contraction simultanée, synergique, se manifeste, en particulier, dans l'acte de pousser devant soi un objet lourd ou résistant, autrement dit, pour parler physiologie musculaire, dans l'acte de porter l'épaule en avant et en haut. « Si le mouvement volontaire de l'épaule en avant et en haut, déclare Duchenne (1), éprouve de la résistance, le grand dentelé se contracte synergiquement avec le tiers supérieur du grand pectoral — et avec le trapèze scapulaire, ajouterons-nous — et alors on voit le bord spinal de l'omoplate sollicité par ce dernier muscle, n'appliquant solidement contre les parois thoraciques, entraîner l'omoplate en dehors et en haut, pendant que l'angle externe de cet os est attiré en avant et en haut par le tiers supérieur du grand pectoral..... La puissance de ce mouvement est des plus grandes ; c'est lui qui fixe l'épaule en haut et en avant, quand on veut s'en servir pour pousser devant soi un corps très lourd ou très résistant. »

Or notre malade poussait devant lui, après l'avoir soulevé, un corps très lourd et très résistant. C'est en faisant un violent effort, dans cette attitude, qu'il a subitement et simultanément paralysé son muscle grand dentelé et son trapèze scapulaire.

Que s'est-il donc passé ? Il y a eu contraction violente et brusque de ces deux muscles. Cette contraction musculaire a pu produire un tiraillement, une distension simultanée du nerf du grand dentelé et des rameaux trapéziens et consécutivement une paralysie des muscles qu'ils innervent. Le tiraillement des nerfs a-t-il été le fait de la contraction forcée du muscle

(1) Duchenne, *Physiol. des mouvem.*, p. 47.

grand dentelé et du trapèze scapulaire, ou le fait de la contraction de tout autre muscle. On peut se poser la question, notamment pour le nerf du grand dentelé. En effet les anatomistes allemands, Luschka et Henle particulièrement, admettent que les deux rameaux constitutifs du nerf du grand dentelé, qui viennent des cinquième et sixième paires, traversent avant de s'unir les fibres du muscle scalène postérieur. Il arriverait même parfois que le tronc du nerf traverserait ces fibres musculaires. Cette disposition favorise-t-elle le traumatisme du nerf au cours de la contraction musculaire? Il est simplement permis de le supposer.

On a vu en effet des contractions musculaires violentes et brusques tirailler, comprimer les troncs nerveux et produire ainsi la paralysie des muscles innervés par ces nerfs.

Gowers a observé trois cas de paralysie radiale, consécutifs à une violente contraction du muscle triceps brachial. Oppenheim a vu un fait semblable. Et tout récemment, Gerulanos (1) vient d'attirer l'attention sur les faits de ce genre. Il a fait de nombreuses recherches sur le cadavre, afin d'élucider les conditions qui permettent la compression du nerf radial par le triceps. Il conclut de son observation et de ses recherches que la paralysie radiale par contraction violente et soudaine doit être beaucoup plus fréquente qu'on ne pense.

Plus l'effort musculaire est brusque, plus le tiraillement et la rupture d'un tronc nerveux est facile. C'est là un point dont Weir Mitchell a, depuis longtemps, montré l'importance.

Quelle serait donc l'attitude du membre supérieur et de l'épaule qui favoriserait particulièrement les tiraillements du nerf du grand dentelé et des rameaux trapéziens? Ces nerfs présentent-ils des conditions anatomiques, dans leur origine, leur trajet ou leurs rapports, qui prédisposent à des lésions de cette nature? Nous n'avons pas eu jusqu'ici le loisir de faire les recherches anatomiques et expérimentales nécessaires pour répondre à ces questions.

Quoi qu'il en soit, admettre une pareille hypothèse c'est presque affirmer l'existence d'une lésion périphérique, tronculaire du nerf du grand dentelé et des rameaux trapéziens, ayant interrompu le courant nerveux à un niveau qu'il nous est impossible de préciser.

Il s'agit là, nous tenons à le répéter, d'une pure hypothèse, qui ne peut convenir qu'au cas de notre malade et aux cas sinon identiques du moins analogues étiologiquement. Il est certain que d'autres conditions étiologiques sont capables de réaliser l'association paralytique que nous

(1) Gerulanos, Deut. Zeit. für Chirurg., XLVII, 1. Analyse in *Semaine médicale*, 1898, p. 271.

étudions ici. Mais nous les avons négligées à dessein et réservé les considérations précédentes à une catégorie spéciale de faits.

En faveur du mécanisme que nous avons supposé, il nous semble inutile de souligner la fréquence plus grande de cette variété de paralysie chez l'homme, de sa fréquence plus grande du côté droit. Ce sont là deux notions qui n'ont pas besoin d'être commentées, étant donné la pathogénie par effort musculaire que nous venons d'exposer.

En résumé : synergie fonctionnelle du muscle grand dentelé et du trapèze scapulaire, particulièrement dans l'acte de pousser devant soi un corps très lourd ou très résistant ; contraction musculaire simultanée, violente et brusque, produisant un tiraillement ou une compression de leurs nerfs respectifs, et, en dernière analyse, paralysie associée de ces deux muscles.

La solidarité pathologique de ces deux muscles est basée sur cette solidarité physiologique. Leur sympathie nous paraîtrait péremptoirement prouvée, s'il en était encore besoin, par quelques lignes de Duchenne, qui nous ont frappés. Duchenne (1) étudiant la paralysie de la portion adductrice du trapèze, qui est la première atteinte dans l'atrophie musculaire progressive, écrit : *Cette portion du trapèze est toujours paralysée ou atrophiée dans la paralysie ou l'atrophie du grand dentelé. C'est du moins ce qui ressort d'une cinquantaine de faits que j'ai recueillis.* Tout commentaire serait ici superflu.

*
* *

Etude symptomatique.

Après avoir étudié la fréquence et le mécanisme de la paralysie associée du grand dentelé et des portions moyenne et inférieure du trapèze, il est nécessaire d'analyser et d'interpréter les caractères cliniques de cette paralysie. Ces caractères se tirent des déformations de l'épaule et du thorax ; ils varient suivant que le bras tombe le long du corps, ou suivant qu'il est en élévation. On peut les résumer ainsi :

A. — *Au repos, le bras tombant le long du corps.*

1° *Abaissement du moignon de l'épaule.*
2° *Elévation en masse de l'omoplate.*
3° *Eloignement du bord spinal par rapport à la ligne médiane.*
4° *Obliquité du bord spinal.*
5° *Ecartement de ce bord spinal par rapport à la paroi thoracique.*

(1) Duchenne, *De l'électris. locale*, 2e édit., p. 675.

B. — *Pendant l'élevation volontaire du bras.*

1° *Impossibilité d'élever le bras au-dessus de la ligne horizontale.*
2° *Déformation en aile du scapulum.*
3° *Déformation du thorax.*

Un certain nombre de ces caractères appartiennent en propre à cette paralysie associée et la distinguent à première vue, avant tout examen électrique, de la paralysie *isolée* du grand dentelé. Celle-ci se présente, en effet, sous les traits suivants :

A. — *Au repos, le bras tombant le long du corps.*

1° *Elévation en masse du scapulum.*
2° *Rapprochement du bord spinal par rapport à la ligne médiane.*
3° *Parallélisme de ce bord par rapport au rachis.*

B. — *Pendant l'élévation volontaire du bras.*

1° *Possibilité (dans quelques cas) d'élever le bras au-dessus de la ligne horizontale.*
2° *Déformation en aile de scapulum.*
3° *Déformation du thorax.*

Un coup d'œil jeté sur ces deux tableaux symptomatiques permet d'en saisir les traits communs et les traits différentiels. On voit qu'il est facile de distinguer la paralysie associée de la paralysie isolée du muscle grand dentelé.

*
* *

Il nous faut maintenant analyser les principaux signes de la paralysie associée, que nous avons en vue, et discuter la physiologie pathologique de ces signes. Cela fait, il ne nous restera qu'à formuler quelques brèves conclusions.

I. — Déformation de l'épaule.

A. — *Au repos du bras.*

L'*abaissement du moignon de l'épaule* dépend de la paralysie de la portion moyenne du trapèze. « Lorsqu'à l'atrophie du faisceau inférieur du trapèze, dit Duchenne (1), et des faisceaux qui s'attachent à la moitié interne de l'épine de l'omoplate, s'ajoute celle de la portion de ce muscle qui s'attache à la moitié externe de cette épine et à l'acromion, on voit le moignon de l'épaule s'abaisser et l'omoplate basculer de telle façon que son angle

(1) Duchenne, *Physiologie des mouvements*, p. 10.

externe se trouve à deux, trois et quatre centimètres au-dessous de son angle interne. Il en résulte que l'angle inférieur s'élève en proportion de l'abaissement de l'angle externe et se rapproche de la ligne médiane, en faisant une saillie sous la peau. »

C'est exactement ce qui a lieu dans notre cas. Et Duchenne ajoute : « ce mouvement de rotation de l'angle externe et de l'angle inférieur de l'omoplate sur son angle interne est d'autant plus étendu que l'atrophie du tiers moyen et de la portion inférieure du trapèze est plus complète ». On peut avec cet auteur comparer l'omoplate, ainsi privée des portions moyenne et inférieure du trapèze, à un triangle suspendu par son sommet, représenté par l'angle interne, auquel s'attache l'angulaire. Le poids du membre supérieur abaisse l'angle externe, qui n'est plus retenu par le tiers moyen du trapèze, et fait en conséquence remonter l'angle inférieur. Ce mécanisme de l'abaissement du moignon de l'épaule est tellement vrai « qu'il suffit de la conservation d'une portion du faisceau acromial du trapèze pour empêcher ce mouvement de bascule de l'omoplate ».

La portion supérieure ou claviculaire du trapèze est incapable, à elle seule par sa force tonique, de maintenir le moignon de l'épaule à son niveau normal. En effet, lorsque l'atrophie de cette portion claviculaire s'associe à l'atrophie de la portion moyenne, le moignon de l'épaule n'est pas plus abaissé, affirme Duchenne, que quand l'atrophie a détruit seulement la portion moyenne du muscle trapèze.

Un second facteur, qui facilite l'abaissement de l'épaule, est la paralysie du grand dentelé. « Le mouvement de bascule de l'omoplate sur son angle externe est encore plus exagéré, quand à l'atrophie des deux tiers inférieurs du trapèze s'ajoute celle du grand dentelé » (1). En effet, le rôle normal du grand dentelé consiste, non seulement à fixer contre le thorax le bord spinal du scapulum, mais encore à élever son angle externe et par suite à porter en avant et en dehors son angle inférieur. La paralysie de ce muscle, supprimant cette action, doit faciliter l'abaissement du moignon de l'épaule. Mais si elle facilite cet abaissement, elle ne le détermine point.

Le grand dentelé, à l'état normal, n'a pas pour fonction de maintenir par sa force tonique le moignon de l'épaule à son niveau physiologique. « Qu'un malade, dit Duchenne (2), soit privé de son grand dentelé, le moignon de l'épaule est maintenu dans son attitude normale, pourvu qu'il ait conservé la portion moyenne de son trapèze. »

En somme, c'est la paralysie seule de la portion moyenne du trapèze qui permet l'abaissement du moignon de l'épaule. Cet abaissement est di-

(1) Duchenne, *Physiol. des mouv.*, p. 12.
(2) Duchenne, *eod. loc.*, p. 40.

rectement déterminé, dans ces conditions, par le poids du membre supérieur et par la force tonique des pectoraux et du grand dorsal.

Quel est le mécanisme de l'*élévation en masse de l'omoplate*? Cette élévation est occasionnée par la force tonique du rhomboïde et de l'angulaire de l'omoplate, dont l'action n'est plus contrebalancée. Le rôle principal de ces deux muscles consiste, d'après Duchenne, à faire tourner le scapulum sur son angle externe, de façon à élever les autres deux angles, l'angle inférieur se rapprochant en même temps du rachis et venant saillir sous la peau. L'élévation *in toto* de l'omoplate relève plus de ce mouvement de rotation que de l'action directement élévative du rhomboïde et de l'angulaire. « Tous les muscles, déclare Duchenne, qui par leur contraction isolée, impriment à l'omoplate un mouvement de rotation produisent en même temps l'élévation en masse de cet os (1). » Ce mouvement de rotation est permis par la paralysie associée des deux tiers inférieurs du trapèze et du grand dentelé, qui à l'état normal, s'opposent à ce mouvement, et tendent même à imprimer au scapulum une rotation en sens inverse.

Rien n'est plus aisé que de concevoir la raison de *l'éloignement du bord spinal de l'omoplate par rapport à la ligne médiane*. Cet éloignement relève évidemment de la paralysie des portions inférieure et moyenne du trapèze, qui ont pour rôle normal de rapprocher ce bord spinal du rachis, et dont la force tonique suffit à le maintenir à cinq ou six centimètres de la ligne médiane. Il est vrai que le rhomboïde et l'angulaire sembleraient devoir, *à priori*, empêcher cet éloignement. Mais, en réalité, ces deux muscles rapprochent très faiblement de la ligne médiane le bord spinal du scapulum. Ils ont surtout pour fonction, ainsi que nous venons de le voir, de faire tourner l'omoplate autour de son angle externe. Quoi qu'il en soit, lorsque les portions moyenne et inférieure du trapèze sont paralysées, le scapulum s'éloigne du rachis « et cela, écrit Duchenne (2), malgré l'intégrité des autres portions de ce muscle, malgré la conservation du rhomboïde et de l'angulaire de l'omoplate ».

Comment convient-il d'interpréter l'*obliquité de bas en haut et de dedans en dehors du bord spinal du scapulum*? On sait que dans l'attitude du repos, à l'état normal, ce bord spinal est à peu près parallèle à la ligne médiane, dont il reste distant de six centimètres environ. Or, dans notre cas, ce parallélisme fait défaut. L'obliquité résulte, avant tout, de la paralysie des portions inférieure et surtout moyenne du trapèze, paralysie qui permet au rhomboïde et à l'angulaire de déterminer la rotation du scapulum au-

(1) Duchenne, *eod. loc.*, p. 33.
(2) Duchenne, *eod. loc.*, p. 7.

tour de son angle externe. En vertu de ce mouvement de rotation, les deux angles inférieur et interne se trouvent élevés, en même temps que l'inférieur est porté en dedans et l'interne en dehors.

La paralysie du grand dentelé contribue-t-elle à la production de cette obliquité du bord spinal ? Ce muscle a pour fonction normale de maintenir l'angle inférieur de l'omoplate en dehors et en avant. Lorsqu'il est paralysé, le bord spinal ne devrait plus rester parallèle au rachis, sous l'influence de la force tonique du rhomboïde et de l'angulaire qui tendent à élever l'angle inférieur du scapulum et à le rapprocher de la ligne rachidienne. Mais la « pathologie ne confirme pas ce raisonnement. C'est à peine si alors son angle inférieur est attiré en haut et en dedans de un centimètre, et encore faut-il que, dans ce cas, l'angulaire et le rhomboïde jouissent de toute leur force tonique (1) ».

En somme l'obliquité en question dépend principalement de la paralysie du trapèze et accessoirement de celle du grand dentelé. C'est ce que Duchenne (2) expose exactement en ces termes : « L'angle externe de l'omoplate n'étant plus suffisamment soutenu, consécutivement à la perte du trapèze s'abaisse pendant que son angle inférieur s'élève et se rapproche de la ligne médiane. On doit donc prévoir que, si le grand dentelé vient à manquer à son tour, le scapulum a perdu la dernière des forces qui neutralisaient l'action de la pesanteur du membre sur son angle externe, et que celui-ci, en conséquence, s'abaissera davantage tandis que son angle inférieur s'élèvera dans les mêmes proportions. C'est ce qui a lieu en effet, car l'angle inférieur s'écartant considérablement des parois thoraciques s'élève jusqu'au niveau de l'angle externe et le bord axillaire devient presque horizontal. »

Il ne nous reste plus qu'à signaler le léger *écartement du bord spinal par rapport à la paroi thoracique* et le méplat de la fosse sus-épineuse. C'est encore la paralysie et l'atrophie des deux tiers inférieurs du trapèze qui est surtout en cause. En effet le grand dentelé a bien pour rôle de fixer contre le thorax le bord spinal du scapulum, mais Duchenne affirme que sa paralysie isolée n'entraîne pas, au repos, de déformation appréciable. Peut-être pourrait-on faire quelques réserves sur ce point. En tout cas, le trapèze a aussi pour rôle de fixer le bord spinal de l'omoplate contre la paroi thoracique. On peut donc mettre sur le compte de sa paralysie l'écartement de ce bord spinal.

Quant au méplat de la fosse sus-épineuse, il relève incontestablement de l'atrophie des portions moyenne et inférieure du trapèze.

En résumé, la paralysie des deux tiers inférieurs du trapèze est la cause

(1) Duchenne, *eod. loc.*, p. 41.
(2) Duchenne, *eod. loc.*, p. 42.

principale, pour ne pas dire exclusive, des déformations de la région scapulaire que l'on constate à l'état de repos, dans la paralysie associée du grand dentelé et des portions inférieure et moyenne du muscle trapèze. Elle tient sous sa dépendance l'abaissement du moignon de l'épaule, la rotation du scapulum autour de son angle externe et l'obliquité de son bord spinal, son éloignement du rachis et de la paroi thoracique, l'élévation *in toto* de l'omoplate, et le méplat de la fosse sus-épineuse.

B. — *Pendant l'élévation volontaire du bras.*

Un premier fait qui frappe, pendant l'exécution de ce mouvement, c'est *l'impossibilité d'élever le bras au-dessus de la ligne horizontale.*

L'élévation volontaire ou physiologique du bras est déterminée, à l'état normal, par l'action combinée du deltoïde et du grand dentelé. Or l'action du grand dentelé n'est pas indispensable pour l'élévation jusqu'à l'horizontale. En effet, dans la paralysie de ce muscle, le bras peut être élevé jusqu'à la ligne horizontale par la contraction isolée du deltoïde. Notre malade exécute ce mouvement sans difficulté, malgré la paralysie complète de son grand dentelé. Dans l'exécution de ce mouvement d'élévation, le deltoïde qui est normal se contracte énergiquement. On voit également se contracter avec force le sus-épineux et même le sous-épineux qui font sous la peau des reliefs très accusés. Chez cet homme, le deltoïde est donc aidé par le sus-épineux qui est du reste un muscle élévateur du bras, et même semble-t-il par le sous-épineux dont le rôle élévateur est moins bien établi.

Mais l'action élévatrice s'arrête là, et le bras ne dépasse point la ligne horizontale, quelque effort que fasse le malade.

Cette impossibilité est très facile à expliquer, si on veut bien se rappeler le mécanisme de l'élévation du bras au-dessus de la ligne horizontale. Pour que le bras dépasse l'horizontale, la condition nécessaire est que le scapulum décrive autour de son angle interne un mouvement de rotation, par lequel l'angle externe se trouve élevé, et l'angle inférieur par suite porté en haut en dehors et en avant. Or deux muscles sont seuls capables d'imprimer un pareil mouvement de rotation ou de bascule au scapulum. C'est d'une part le grand dentelé et d'autre part la portion moyenne du trapèze. Dans l'état normal ces deux muscles agissent simultanément. Peuvent-ils se suppléer dans l'état pathologique ? Lorsque le trapèze est paralysé, le grand dentelé suffit : la rotation précédente se produit et l'élévation verticale du bras se fait dans des conditions a peu près normales. « L'atrophie du trapèze, dit Duchenne (1), ne dérange en rien les mouve-

(1) Duchenne, *Electrisat. local.*, 3e édit., p. 939.

ments du bras, si l'on en excepte toutefois l'élévation verticale de ce dernier, mouvement qui paraît seulement un peu affaibli par la perte de la portion moyenne de ce muscle. » Si le grand dentelé est complètement paralysé, la portion moyenne du trapèze va-t-elle suffire à élever le bras jusqu'à la verticale ? C'est là une question qui a été récemment discutée en Allemagne et résolue de manière différente. Nous avons l'intention de l'aborder dans un prochain travail.

Dans le cas présent, la réponse importe peu. Notre malade est privé à la fois de son grand dentelé et de la portion moyenne de son trapèze. Il a donc double raison pour ne pas élever le bras au-dessus de la ligne horizontale, le mouvement de rotation nécessaire étant doublement impossible. Le deltoïde, chez cet homme, est obligé de borner son mouvement d'élévation à la ligne horizontale, faute d'adjuvant, c'est-à-dire faute de rotation du scapulum autour de l'angle interne. Que l'on remplace artificiellement, chez lui, l'action du grand dentelé ou de la portion moyenne du trapèze, c'est-à-dire que l'on fasse exécuter, à l'aide d'un artifice, au scapulum, son mouvement de rotation : aussitôt il élève son bras jusqu'à la verticale avec une grande énergie.

Le second fait, qui frappe l'observateur, dans l'élévation volontaire du bras, est l'ensemble des déformations de l'omoplate qu'on désigne sous le nom de *scapulum alatum*.

Tout d'abord l'omoplate est élevée en masse, beaucoup plus élevée que lorsque le bras pend le long du corps. Cette élévation en masse est facile à concevoir. Nous savons, en effet, que tout muscle qui, par sa contraction isolée, imprime au scapulum un mouvement de rotation élève en même temps cet os. Lorsque le grand dentelé est paralysé et que le sujet élève le bras jusqu'à la ligne horizontale, c'est le muscle deltoïde qui se contracte seul. Or le deltoïde, par sa contraction isolée, imprime à l'omoplate un mouvement de rotation autour de son angle externe. Il s'ensuit logiquement une élévation en masse de l'omoplate.

D'autre part, dans l'élévation volontaire du bras jusqu'à l'horizontale, on voit l'omoplate subir un mouvement de rotation sur son axe vertical, de telle sorte que son bord spinal s'éloigne considérablement de la paroi thoracique. Il en résulte cette déformation en aile d'ange, caractérisée par une gouttière verticale, plus ou moins profonde. En même temps, le bord spinal devient légèrement oblique de bas en haut et de dedans en dehors.

Quelle est la raison de cette attitude singulière ? Il est impossible d'invoquer ici la paralysie du trapèze, puisque le trapèze n'intervient pas dans l'élévation du bras jusqu'à la ligne horizontale. La paralysie du grand dentelé en serait-elle responsable ? Oui, incontestablement, mais par un mécanisme indirect qu'il convient d'élucider. On sait que, dans l'élévation

physiologique du bras, le grand dentelé est, à l'état normal, synergique du deltoïde. Il a surtout pour rôle d'éloigner le bord spinal du scapulum de la ligne médiane, tout en le maintenant contre le thorax, et de faire tourner l'omoplate autour de son angle externe, de telle sorte que l'angle inférieur se porte en avant et en dehors et que l'angle externe s'élève. En d'autres termes, le grand dentelé, dans l'élévation volontaire et normale du bras, fixe le bord spinal du scapulum contre le thorax, imprime à l'omoplate un mouvement de rotation, l'élève en masse et lui communique un mouvement de totalité en avant et en dehors. Il s'ensuit que le bord spinal devient oblique de haut en bas et de dedans en dehors. Que doit-il se passer, lorsque le grand dentelé est paralysé? *A priori*, le bord spinal doit se détacher et s'écarter de la paroi thoracique et décrire une obliquité en sens inverse, c'est-à-dire de haut en bas et de dehors en dedans. C'est en effet ce qui a lieu ici. Et cette attitude pathologique relève de la contraction isolée du deltoïde, comme l'a montré Duchenne qui en explique ainsi le mécanisme :

1° Le faisceau du deltoïde, qui va de l'empreinte deltoïdienne à l'épine du scapulum est oblique de dehors en dedans et d'avant en arrière. En se contractant ce faisceau fera donc tourner l'omoplate sur un axe vertical passant par l'angle externe, et écarter son bord spinal du thorax.

2° Le faisceau du deltoïde qui va de l'empreinte deltoïdienne à l'acromion abaisse l'angle externe du scapulum et fait par suite tourner cet os, de telle sorte que les angles interne et inférieur s'élèvent, et que l'angle inférieur en s'élevant se rapproche de la ligne médiane. Le bord spinal du scapulum devient ainsi oblique de bas en haut et de dedans en dehors.

Autrement dit, le faisceau deltoïdien qui s'insère à l'épine du scapulum tend normalement, dans l'élevation horizontale du bras, à écarter du thorax le bord spinal de l'omoplate. Si le grand dentelé, qui a pour rôle de maintenir ce bord spinal fixé contre la paroi thoracique, se trouve paralysé, le faisceau deltoïdien en question, privé de son antagoniste, produit l'écartement du bord spinal. De même le grand dentelé, ainsi que nous l'avons vu, agit normalement, sur l'angle inférieur du scapulum, en sens inverse du faisceau acromial du deltoïde. Si le muscle grand dentelé est paralysé, l'angle inférieur de l'omoplate se rapproche de la ligne médiane et l'obliquité du bord spinal, de bas en haut et de dedans en dehors, se trouve réalisée.

Ainsi s'explique la déformation de l'omoplate, dite *scapulum alatum*, « le grand dentelé étant le seul muscle qui, par son association avec le deltoïde, empêche cette attitude vicieuse de l'omoplate de se produire pendant l'élévation du bras (1) ». Cette attitude du scapulum alatum, dans la

(1) Duchenne, *Physiol. des mouvem.*, p. 65.

paralysie du grand dentelé, est en effet identique à celle que Duchenne produisait par la contraction électro-physiologique isolée du deltoïde. « Dans l'atrophie du grand dentelé, l'omoplate éprouve, pendant l'élévation du bras, un mouvement pathologique semblable à celui qui est produit par la contraction du deltoïde. Il ne pourrait en être autrement car, dans l'atrophie du grand dentelé, le deltoïde se contracte isolément (1).

En somme, la paralysie du muscle grand dentelé permet au deltoïde, lors de l'élévation horizontale du bras, d'écarter du thorax le bord spinal du scapulum et d'imprimer à ce bord spinal une direction oblique en haut et en dehors.

Si le mécanisme de l'écartement du bord spinal, par rapport au thorax n'a pas été contesté, il n'en est pas de même du mécanisme de son obliquité, c'est-à-dire du mouvement de bascule qui élève l'angle inférieur et le rapproche de la ligne médiane. Tandis que Duchenne incriminait la paralysie du grand dentelé, on tend aujourd'hui à mettre cette obliquité sur le compte de la paralysie du trapèze. Ce mouvement de bascule manquerait dans la paralysie isolée du grand dentelé ; il ne se verrait que dans les faits où le trapèze est simultanément paralysé. Le cas que nous rapportons ici ne nous permet pas de trancher le différend, puisque le trapèze et le grand dentelé sont tous les deux touchés. Nous verrons ce qu'on peut en penser, dans un travail ultérieur sur la paralysie isolée du muscle grand dentelé.

Quoi qu'il en soit, c'est la contraction isolée du deltoïde qui détermine directement, dans notre cas, l'obliquité du bord spinal du scapulum, dans l'élévation du bras.

Dans ce mouvement d'élévation, la difformité en aile du scapulum est plus ou moins accusée, suivant le degré de paralysie du grand dentelé. Il est à remarquer qu'elle est beaucoup plus accusée dans l'élévation en avant que dans l'élévation en dehors. Dans l'élévation en avant, la gouttière scapulo-thoracique est très profonde et l'obliquité du bord spinal du scapulum peu accusée. Au contraire, dans l'élévation du bras en dehors, cette gouttière est peu profonde et l'obliquité du bord spinal très accentuée. La raison de cette différence est facile à comprendre. D'une part, le faisceau deltoïdien qui s'insère à l'épine de l'omoplate se contracte plus énergiquement dans l'élévation en avant que dans l'élévation en dehors, Or ce faisceau a pour fonction de faire tourner le scapulum sur un axe vertical, passant au niveau de l'angle extérieur, c'est-à-dire d'écarter du thorax le bord spinal. Puisque son action s'exerce avec plus de force dans l'élévation en avant que dans l'élévation en dehors, il s'ensuit natu-

(1) Duchenne, *De l'électris. loc.*, 3e édit., p. 963.

rellement que la gouttière scapulo-thoracique sera plus profonde dans le premier cas. D'autre part, dans l'élévation du bras en dehors, le faisceau acromial du deltoïde agit avec plus de force que dans l'élévation en avant. Il abaisse donc davantage l'angle externe du scapulum, dans l'élévation en dehors, autrement dit, il élève davantage l'angle inférieur et le rapproche plus de la ligne médiane. Il s'ensuit évidemment une obliquité plus marquée du bord spinal.

II. — Déformation du thorax.

Après avoir esquissé le mécanisme de la déformation de l'épaule proprement dite, il nous faut tenter d'interpréter la difformité de la paroi thoracique.

Cette difformité n'existe pas au repos, que l'on regarde le malade de dos, de face ou de profil. Elle *n'apparaît que dans l'élévation du bras.*

Elle est essentiellement caractérisée par une asymétrie considérable entre les deux moitiés droite et gauche du thorax. Cette asymétrie porte :

1° *Sur le creux de l'aisselle.*

2° *Sur la paroi thoracique proprement dite.*

Le *creux de l'aisselle*, du côté paralysé, est diminué de profondeur et de volume. Sa paroi postérieure n'existe pour ainsi dire plus, elle se trouve sur le même plan antéro-postérieur que la paroi interne, avec laquelle elle se confond et qu'elle prolonge. Cette disparition de la paroi postérieure est la cause principale des modifications du creux de l'aisselle, que nous avons décrites plus haut. La disparition de cette paroi postérieure dépend du *scapulum alatum*. Or qu'est-ce que le scapulum en aile, sinon l'élévation en masse de cet os, le rapprochement de son bord spinal par rapport à la ligne médiane, le détachement de ce bord spinal par rapport au thorax, dû à la rotation de l'omoplate sur son axe vertical, telle que la face antérieure de l'os devient interne ? C'est, en d'autres termes, la projection en masse de l'omoplate en arrière, en dedans et en haut. C'est, par conséquent, le rejet, dans la même direction, des muscles sous-scapulaire, grand rond, petit rond et grand dorsal, c'est-à-dire de la paroi postérieure de l'aisselle. Ce rejet en arrière et en dedans est tellement prononcé que la paroi postérieure du creux de l'aisselle n'existe plus, dans l'élévation du bras en dehors, par exemple, mouvement qui, comme nous l'avons montré, rapproche plus l'omoplate de la ligne médiane que l'élévation du bras en avant. Dans l'élévation en avant, cette paroi postérieure, formée ici par le bord antérieur du grand dorsal, reste encore visible, mais considérablement diminuée d'étendue.

L'asymétrie de la *paroi thoracique* proprement dite est caractérisée par les traits que nous avons décrits ailleurs et qui sont, en résumé :

1° L'élargissement de la paroi antérieure du thorax, élargissement plus marqué dans l'élévation directe du bras en avant que dans l'élévation en dehors ;

2° La modification de la ligne latérale du thorax ;

3° La voussure de la paroi latérale, au-dessous du prolongement de la lèvre bimamelonnaire ;

4° Le rétrécissement de la paroi postérieure du thorax ;

5° L'élévation de la moitié correspondante de la cage thoracique.

Cette asymétrie thoracique, qui est marquée au point de constituer une véritable difformité, nous paraît relever de plusieurs facteurs.

D'abord, il est certain que le *scapulum alatum* rend compte, en grande partie de l'aspect de la ligne latérale du thorax. D'autre part, la paralysie atrophique du grand dentelé explique évidemment la disparition des digitations du grand dentelé et l'aspect plat et uni de la paroi latérale à ce niveau. La paroi latérale du thorax, ainsi privée de son enveloppe musculaire, apparaît sous la morphologie générale du squelette costal, c'est-à-dire doublement convexe de haut en bas et d'avant en arrière. Il y a une différence cependant, c'est que cette convexité est ici notablement exagérée et qu'elle constitue une voussure démesurée. Cette voussure doit vraisemblablement dépendre en partie de la paralysie du grand dentelé. Ce muscle, en effet, dans l'élévation volontaire du bras, à l'état normal, se contracte synergiquement avec le deltoïde. En se contractant, il s'applique à la façon d'un arc de cercle, contre la paroi latérale du thorax qu'il bride étroitement et dont il gêne l'expansion en dehors. Lorsque ce muscle est paralysé, cette expansion en dehors a libre cours et la cage thoracique doit présenter, au niveau du muscle paralysé, une voussure plus ou moins accusée. D'un autre côté, dans l'élévation horizontale du bras, du fait de l'omoplate ailée, l'insertion scapulaire des fibres du grand dentelé se trouve reportée très en arrière ; il peut en résulter un tiraillement, qui se fera sentir sur l'insertion costale de ces fibres, et amènera un certain degré de voussure et de dilatation de la cage osseuse.

Enfin l'action exagérée des inspirateurs accessoires doit également entrer en compte, pour expliquer la dilatation antéro-latérale du thorax et son élévation.

Il est certain que, chez notre malade, les inspirateurs accessoires : trapèze claviculaire, sterno-mastoïdien, etc. se contractent plus fortement à droite qu'à gauche. Nous n'en voulons pour témoignage que les reliefs exagérés que ces muscles font sous la peau, et l'attitude vicieuse qu'ils impriment à la tête. Cette dilatation et cette élévation de la moitié droite du thorax semble proportionnelle au degré de la contraction des inspirateurs accessoires : plus leur contraction est énergique, plus la difformité est accu-

sée. Cette contraction exagérée est déterminée par le besoin de lutter contre la pesanteur du membre supérieur qui se trouve maintenu à l'horizontale dans des conditions anormales. Le muscle grand dentelé, en effet, est paralysé ; il ne prête plus son puissant concours au deltoïde. Aussi les inspirateurs accessoires entrent-ils en jeu et déploient-ils une énergie plus grande afin de suppléer le grand dentelé. En conséquence, la moitié correspondante du thorax s'élève et se dilate, en exagérant sa convexité naturelle. Elle se dilate surtout là où la dilatation est facile, c'est-à-dire au niveau de la paroi antéro-latérale, au-dessous et en dehors de la région bimammaire.

Faut-il faire une part, dans le mécanisme de cette difformité thoracique, à la tendance qu'a le thorax à s'incliner légèrement du côté sain et à tourner un peu autour de son axe vertical de manière à reporter un peu en avant le côté paralysé ? C'est fort possible. Nous n'avons cependant noté aucune scoliose appréciable.

*
* *

Conclusions.

1° Il existe une variété particulière de paralysie associée du muscle grand dentelé et du trapèze scapulaire (portion moyenne et inférieure du trapèze) qui, par sa fréquence, son mécanisme et ses caractères cliniques, mérite une place spéciale dans le cadre des paralysies du grand dentelé.

2° Le *trapèze scapulaire* forme un muscle distinct anatomiquement, physiologiquement et pathologiquement du *trapèze claviculaire*.

3° Le trapèze scapulaire est synergique du grand dentelé. La synergie fonctionnelle de ces deux muscles explique probablement leur solidarité pathologique.

4° Leur association paralytique semble en effet déterminée, dans certains cas, par leur contraction simultanée, capable de produire un tiraillement de leurs nerfs respectifs.

5° Les caractères de cette paralysie associée varient suivant l'attitude du bras.

— Si le *bras est au repos*, on constate des déformations scapulo-humérales peu accusées, qui sont :

a) l'abaissement du moignon de l'épaule,

b) l'élévation en masse de l'omoplate,

c) l'obliquité de son bord spinal,

d) l'éloignement de ce bord spinal par rapport à ligne médiane,

e) l'écartement de ce même bord par rapport au thorax.

— Si *le bras s'élève volontairement*, les principaux troubles de la région scapulo-humérale sont très accusés et consistent dans :

a) l'impossibilité d'élever le bras au delà de la ligne horizontale,

b) l'élévation en masse de l'omoplate,

c) l'obliquité de son bord spinal,

d) le rapprochement de ce bord spinal par rapport à la ligne médiane,

e) la situation en aile du scapulum.

6° A côté de ces déformations scapulo-humérales, il existe des déformations de la paroi thoracique, qui surviennent dans l'élévation du bras et consistent essentiellement en une asymétrie du thorax (modifications du creux de l'aisselle et voussure de la paroi thoracique proprement dite, du côté paralysé).

ÉNORME NÆVUS ANGIOMATEUX DE LA FACE

AVEC

HÉMIPLÉGIE SPASMODIQUE ET ÉPILEPSIE

PAR

LANNOIS et BERNOUD

de Lyon.

OBSERVATION.

R... Mathilde, 20 ans, entre le 14 juin 1898 à l'Antiquaille, salle Ste-Clotilde, service des maladies nerveuses.

Père vivant et en bonne santé ; mais il est alcoolique. Mère morte après 8 jours de maladie d'une congestion cérébrale. Pas de consanguinité entre le père et la mère ; pas de différence d'âge appréciable ; mais la mère accoucha de la malade sur le tard, à l'âge de 45 ans. Sa grossesse fut normale ; un seul incident se produisit : étant enceinte d'environ 3 mois, elle aurait eu « une violente révolution » à la suite d'une scène de son mari qui sous l'influence de l'alcoolisme quitta plusieurs jours le domicile conjugal emportant avec lui les économies du ménage.

Une sœur morte à 28 ans de la poitrine après avoir eu quatre enfants dont trois sont morts en bas âge d'affections indéterminées.

La malade est la plus jeune de la famille ; elle est venue au monde à terme facilement et sans l'emploi des fers.

Au dire de sa famille elle n'aurait jamais eu de convulsions ; mais à trois mois sa sœur aînée la laissa tomber sur son berceau, chute insignifiante puisqu'elle se fit sur les parties molles du berceau et d'une hauteur très peu considérable. En tout cas, on remarqua presque immédiatement après que l'enfant avait de la faiblesse de tout le côté gauche, laquelle persista.

Dès sa naissance elle possédait à un degré proportionnellement aussi accusé la difformité qu'elle présente actuellement à la face.

Elle était affectueuse comme les autres enfants, intelligente même, dit sa famille ; mais on ne l'envoya jamais à l'école.

A l'âge de neuf ans elle entra à l'asile Ste-Elisabeth à Vaise. On la

BIBLIOTHÈQUE LA SALPÊTRIÈRE

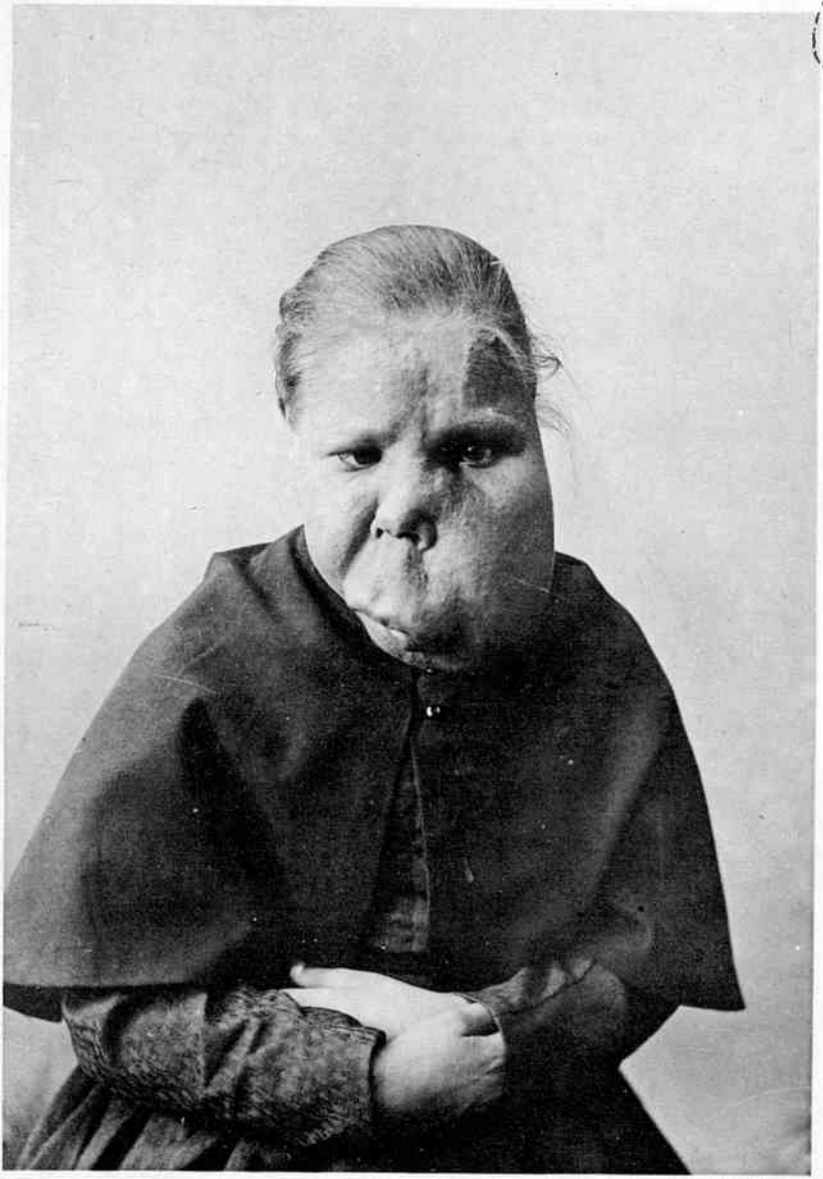

Phototypie Berthaud, Paris.

NŒVUS ANGIOMATEUX DE LA FACE

(Lannois et Bernoud.)

renvoie de cet établissement parce qu'elle prend des *crises épileptiques*. Il est très difficile d'être fixé sur le début de ces crises. Sa famille feint de les ignorer ; la malade dit au contraire les avoir toujours eues ; en tout cas elle en prend depuis la date de son hospitalisation, c'est-à-dire depuis l'âge de neuf ans. Elles sont très irrégulières : au début elles étaient assez éloignées les unes des autres. Depuis quatre ou cinq ans qu'elle est réglée, elles ont une tendance à revenir tous les mois. Elles sont nettement comitiales : la malade ne les sent pas venir : elle tombe à terre en poussant un cri, avec perte de connaissance complète ; elle a des mouvements cloniques et toniques, de l'écume à la bouche, se mord parfois la langue, et se réveille au bout d'un temps variable avec de la céphalée, de l'abattement ; on n'a jamais remarqué d'émission involontaire des urines.

La malade est peu intelligente ; elle répond aux questions qu'on lui pose mais d'une façon toujours évasive, quelquefois contradictoire. On ne l'a jamais envoyée à l'école. A l'orphelinat Ste-Elisabeth, on n'a pas pu lui apprendre à lire d'une façon convenable, on lui a seulement appris quelques éléments de catéchisme. Elle était du reste docile et bonne compagne.

Son corps est normalement développé, mais d'une taille au-dessous de la moyenne (1 m. 35) ; poids : 37 kilog. 1/2. Mais ce qui attire immédiatement l'attention quand on l'examine, c'est cette énorme difformité de la face, facile à constater sur la photographie, et due à un nævus de dimensions colossales (Pl. L).

Toute la moitié gauche de la face, d'apparence bestiale, est le siège d'une hypertrophie monstrueuse portant sur la joue, la lèvre supérieure, la lèvre inférieure et la partie supérieure du cou. Cette moitié de la figure descend, pendante et immobile, toujours sans expression, à quatre centimètres au moins au-dessous du côté droit. Le menton est effacé, caché derrière les saillies formées soit par la lèvre supérieure, soit par la lèvre inférieure. La lèvre supérieure est augmentée de volume dans toute son étendue et vient, saillante, mesurant 5 centimètres du nez à son extrémité libre, recouvrir la bouche et même en partie la lèvre inférieure. Cette dernière est elle aussi partout hypertrophiée, mais d'autant moins qu'on se rapproche davantage du côté droit ; elle est séparée du menton qui paraît déjeté à droite, par un sillon assez profond ; elle est comme ramassée au niveau de la commissure labiale droite où cesse l'augmentation de volume, offrant comme la lèvre supérieure une direction fortement oblique à droite.

Le nez est fortement dévié du côté droit. Tout le dos du nez, au niveau des os propres, est atteint d'une tuméfaction considérable, molle et dépressible, perpendiculaire à la direction de l'organe qu'elle croise en pont se prolongeant du côté gauche. L'extrémité inférieure et les ailes du nez,

à peu près indemnes de toute augmentation de volume contrastent par leurs dimensions minimes avec le reste. L'orifice des fosses nasales est plutôt un peu rétréci, annulé en partie par le prolongement de la lèvre supérieure. Il existe un peu d'hypertrophie et de rougeur de la muqueuse pituitaire surtout au niveau des cornets inférieurs qui arrivent presque au contact de la cloison ; néanmoins il n'y a aucun phénomène d'obstruction nasale. La rhinoscopie postérieure est impossible à faire à cause de l'état du voile du palais sur lequel nous aurons à revenir.

Le côté droit de la face est lui aussi hypertrophié, mais d'une façon beaucoup moins considérable et seulement au niveau de la joue, c'est-à-dire dans la région occupée par le nævus. Ce défaut de symétrie contribue pour sa part à donner au visage de la malade cette laideur presque repoussante.

Les yeux sont normaux, mais les vaisseaux de la conjonctive sont injectés ; les paupières ferment bien, mais dans l'occlusion, l'œil gauche paraît saillant à cause de l'épaisseur plus considérable de la paupière qui le recouvre.

Toutes les parties de la face qui sur la photographie paraissent saillantes sont molles au toucher, en partie réductibles par une pression prolongée. Ces caractères de mollesse et de réductibilité sont surtout manifestes au niveau du nez. Elles sont d'une *teinte vineuse*, laquelle occupe même un certain nombre de points de volume normal. Cette teinte occupe tout le côté gauche même l'oreille, une partie du côté droit (joue surtout) ; elle se prolonge sur le front qu'elle recouvre en partie et jusque dans les cheveux où elle tourne progressivement au brun foncé pour disparaître à quatre ou cinq centimètres plus loin ; elle apparaît aussi derrière l'oreille droite où elle forme une traînée assez considérable allongée dans le sens de la hauteur ; elle descend sur le côté gauche du cou sans en atteindre la limite inférieure ; elle n'existe sur aucun autre point du corps.

On remarque en outre près de l'aile gauche du nez, un petit point saillant d'aspect verruqueux, ayant la coloration vineuse de la peau sous-jacente ; un autre semblable existe sur le côté gauche du front à la naissance des cheveux.

Les cheveux d'une coloration brune peu intense ne présentent rien à signaler, sinon qu'ils descendent en avant un peu plus bas que normalement, recouvrant en partie les côtés du front.

Mais l'hypertrophie n'est pas seulement extérieure : la lèvre supérieure surtout et même la lèvre inférieure sont considérablement épaissies. La joue gauche elle aussi présente une épaisseur énorme ; sa face interne est creusée de sillons profonds dirigés en divers sens et séparés les uns des autres par des surélevures de dimensions variables ; il semble qu'on ait ici

l'aspect d'une masse molle qui a poussé dans les points laissés libres devant elle (espace inter-maxillaire, dents cariées et tombées) et qui s'est au contraire laissé déprimer par les dents ou les parties des gencives qui lui ont opposé une résistance.

Les maxillaires paraissent épaissis, mais il est impossible de dire si cet épaississement n'est pas dû tout entier à la tuméfaction des gencives qu'on voit, à la face externe surtout, faire des saillies qui semblent se détacher par places de leur surface d'implantation pour venir buter contre la face interne de la joue.

Au dire de la malade les dents n'auraient jamais poussé du côté gauche, soit au maxillaire supérieur, soit au maxillaire inférieur. Au maxillaire supérieur il ne reste qu'une grosse molaire apparente ; tout le reste du bord libre de cet os est surplombé par une muqueuse épaisse et inégale, creusée par place de cavités au fond desquelles on peut à l'aide du stylet déceler la présence de dents plus ou moins cariées. Au maxillaire inférieur la muqueuse est moins épaisse sur le bord libre : les incisives et les canines existent, il manque seulement quelques molaires.

Dans le fond de la bouche on remarque du côté gauche une saillie rouge de la grosseur d'un œuf de poule et paraissant développée aux dépens du pilier antérieur du voile du palais, naissant à sa partie inférieure et se prolongeant arquée jusqu'à la luette qui est à peu près respectée. L'amygdale qu'on aperçoit avec difficulté cachée derrière est de coloration rougeâtre, mais peu augmentée de volume.

La langue apparaît déviée considérablement du côté droit. Elle est atrophiée dans son ensemble, mais de plus, la moitié droite est d'un volume bien inférieur à la moitié gauche. L'hypertrophie apparente de la moitié gauche tient vraisemblablement à l'envahissement de cette moitié par le nævus, car elle est de coloration plus intense, plus vascularisée dans son ensemble et parsemée de petites taches vineuses.

Cette énorme difformité ne paraît pas s'accroître avec l'âge de la malade : les renseignements fournis par sa famille sont formels à ce sujet ; c'est aussi la conviction que nous avons acquise depuis plusieurs mois que nous observons la malade.

Les parties ne sont animées d'aucun battement, sont d'un volume toujours égal ; on ne perçoit aucun souffle à leur surface. Les vaisseaux voisins ne paraissent présenter aucune anomalie.

Les troubles fonctionnels sont peu intenses : la malade parle convenablement, elle mange et boit bien, déglutit d'une façon normale, elle avale sa salive, mais ne peut cracher.

A l'examen du reste du corps on remarque une hémiparésie du côté gauche, atteignant le membre supérieur et le membre inférieur.

Le membre supérieur gauche ne présente pas d'atrophie en longueur, mais les masses musculaires sont flasques et la mensuration circonférentielle donne :

A la partie moyenne du bras gauche 19 centimètres.

A la partie moyenne du bras droit 20 centimètres.

Il n'y a pas de raideur apparente et tous les mouvements sont possibles, mais la force musculaire y est considérablement diminuée.

On note en effet au dynamomètre, à gauche, 4 ; à droite, 17.

Au membre inférieur gauche il n'y a pas non plus d'atrophie en longueur, mais une diminution appréciable de la circonférence ; on a en effet, à la partie moyenne de la jambe :

A gauche 26 1/2, à droite 27 1/2,

et à la partie moyenne de la cuisse,

A gauche 42, à droite 43 1/2.

La marche est possible et presque normale ; la malade ne fauche pas, mais marche en équerre déviant en dehors la pointe du pied gauche.

Il y a une exagération considérable de tous les réflexes tendineux du côté gauche, soit au bras, soit à la jambe. A la jambe on produit avec une grande facilité le phénomène de la *trépidation épileptoïde* souvent par un simple choc sur le tendon rotulien. La trépidation épileptoïde existe aussi au membre supérieur.

Mais si le côté droit est plus fort et mieux développé que le côté gauche il n'est cependant pas indemne ; lui aussi présente une exagération notable des réflexes et de la trépidation épileptoïde au membre supérieur comme au membre inférieur.

La sensibilité paraît égale des deux côtés soit à la face, soit sur le reste du corps, mais elle est obtuse : la malade se laisse partout piquer, même fortement, presque sans réagir. Les réflexes conjonctival et palpébral existent très manifestes, ainsi que le réflexe pharyngien. Pas d'ovarie. Le réflexe abdominal paraît plus marqué à droite qu'à gauche.

Rien aux poumons. Rien du côté de la cage thoracique, sauf une légère scoliose dorso-lombaire à concavité gauche. Les seins sont également développés.

Rien au cœur.

Ni sucre ni albumine dans les urines.

***

Cette observation nous a paru intéressante à publier. En effet, si l'on a dans la science un assez grand nombre d'observations dans lesquelles un nævus atteignait une partie étendue du corps, tel le cas de J. W. Hulke (1)

(1) *Pathogénie des angiomes des lèvres.*

dans lequel il occupait toute la moitié du corps, tel aussi le cas d'Audry (1) où tout un bras avait pris un aspect éléphantiasique, il est tout à fait exceptionnel de trouver à la face des angiomes aussi considérables, déformant la figure au même point que chez notre malade et lui donnant cet aspect bestial et monstrueux.

Ce n'est pas à dire que les angiomes de la face soient rares : l'observation journalière et les statistiques de Heine, Porta, Barker, Bœckel, Lebert, concourent toutes à montrer que la tête et le cou sont lieu d'élection pour les angiomes. Virchow nous en a donné la raison en attirant l'attention sur leur distribution topographique et en montrant qu'on les trouve de préférence au niveau des anciennes fissures branchiales. Mais ils sont le plus souvent limités : tels les angiomes naso-frontaux, les angiomes auriculaires, parotidiens, et surtout ceux des lèvres. Ces derniers ont comme signes particuliers d'être très envahissants, très érectiles et par suite très difformes. Ils ont frappé depuis longtemps les observateurs : Marc-Aurèle Séverin (2) les décrivait sous le nom d'*atrum cruentum labii tuberculum*. De Grœfe les a particulièrement étudiés, et a fait rentrer dans leur cadre les malformations autrefois connues sous le nom de *léopoldine* : l'empereur Léopold était né avec une très grosse lèvre pendante, qui lui tombait sur le menton toutes les fois qu'il se mettait en colère.

Nous n'avons trouvé dans les publications antérieures aucun cas comparable au nôtre soit comme intensité, soit comme concomitance pathologique. Cependant Duzéa (3) a trouvé chez un enfant idiot un nævus vasculaire hypertrophique énorme de la face, du cou et de la poitrine du côté droit et ce malade, comme la nôtre, était épileptique. Israël a publié deux observations de nævi se rapportant à deux névropathes issus de parents épileptiques. Ces faits, comme le font remarquer Mauclaire et de Bovis (4), sont très instructifs, et l'on ne peut s'empêcher de voir dans certains états pathologiques tels que l'idiotie ou l'épilepsie des types d'affections monstrueuses, plutôt que des désordres acquis. Ce serait peut-être pour cette raison qu'on rencontre si souvent chez les malades porteurs d'angiomes d'autres lésions d'une congénitalité non douteuse comme Lannelongue et Achard (5), Quénu (6), Reboul (7), en ont donné des exemples.

(1) Arch. prov. de chirurgie, 1892.
(2) Cité par Cruveilhier, II, p. 833.
(3) Thèse de Lyon, 1888.
(4) *Les angiomes*. Bibl. Charcot-Debove.
(5) *Traité des kystes congénitaux*.
(6) Société de chirurgie, 1890.
(7) Archives générales de Médecine, 1893.

*
* *

Le rapprochement est intéressant à faire chez notre malade entre sa monstrueuse hypertrophie des tissus extérieurs au crâne et les lésions cérébrales qui ont donné naissance à l'hémiplégie gauche, à la diplégie des membres inférieurs, à la demi-idiotie et à l'épilepsie. D'une part, on sait que les lésions cérébrales (scléroses, porencéphalie, etc.) qui donnent les affections spasmo-paralytiques sont primitivement d'origine vasculaire. De l'autre, les angiomes intra-crâniens ont été signalés par différents auteurs. Mauclaire et de Bovis en ont réuni quelques observations dues à Lebert (1), d'Arcy Power (2), Reeve (3), Péan (4), Pollosson (5), Poirier (6). Brissaud les considère comme assez fréquents, mais passant le plus souvent inaperçus en raison de leur symptomatologie douteuse, parfois nulle.

Il est donc très probable que chez notre malade, les lésions cérébrales et celles de la face sont anatomiquement de même nature et relèvent d'un même vice de développement datant de la vie intra-utérine. Cette manière de voir, pour hypothétique qu'elle doive rester chez notre malade jusqu'à la constatation morgagnique, est cependant corroborée par certains faits. Dans la plupart des cas d'angiome intra-crânien que nous venons de citer, c'est l'épilepsie qui avait fait intervenir le chirurgien. Dans le cas de Péan, il s'agissait d'une épilepsie partielle chez un garçon de 15 ans et l'opération, heureuse dans ses résultats, montra que cette épilepsie était symptomatique d'un angiome des méninges en communication avec le sinus longitudinal supérieur. Le malade de Poirier, âgé de 34 ans, présentait des crises épileptiques en rapport avec une tumeur vasculaire de la zone rolandique que l'examen histologique montra être un angiome. Il en était encore de même dans le cas de Pollosson : l'angiome avait donné de l'épilepsie partielle chez une fillette de sept ans.

D'autre part, nous avons déjà dit que le petit malade de Duzéa était épileptique : son énorme nævus hypertrophique de la face le rendait très comparable à notre petite malade. Nous pourrions citer d'autres malades où la relation entre le nævus et l'épilepsie peut être soupçonnée, c'est ainsi qu'une de nos pensionnaires épileptiques des Chazeaux porte un énorme nævus de tout le membre supérieur et de l'épaule gauches : elle a en même temps de l'hémiatrophie faciale, d'ailleurs peu marquée. Une autre de nos malades de Sainte-Clotilde est encore plus suggestive au point

(1) *Traité d'anatomie pathologique.*
(2) Trans. of the pathol. Soc., Londres, 1888.
(3) Amer. Journ. of med. sc., 1890.
(4) Académie de médecine, 1891.
(5) Congrès français de chirurgie, 1892.
(6) *Eod. loc.*, 1892.

de vue qui nous occupe, car elle est très comparable, moins l'intensité de la lésion, à notre premier sujet. Voici son histoire résumée :

Virginie G..., âgée de 20 ans, sans antécédents héréditaires importants, est prise de convulsions à l'âge de 5 ans. Huit jours après, une deuxième crise de convulsions la laisse hémiplégique du côté droit. A partir de ce moment, crises d'épilepsie, de description très nette, revenant tous les mois environ, mais ayant complètement cessé depuis l'âge de 15 ans au moment de la menstruation. La malade a une hémiplégie spasmodique du côté droit avec atrophie très marquée nette du membre inférieur (au niveau du mollet, il y a 4 centimètres de différence avec le côté sain), exagération des réflexes, etc. Or cette malade porte depuis sa naissance un nævus très étendu de la face : ce nævus, sans hypertrophie des tissus, commence sur la lèvre supérieure, occupe le nez tout entier, toute la partie moyenne du front et s'étend à gauche presque jusqu'à la tempe.

Il y a donc, nous le répétons, un ensemble de faits suffisamment concordants pour permettre d'établir un rapport entre les nævi étendus, surtout ceux de la face, et les lésions cérébrales se traduisant par l'idiotie, les affections spasmo-paralytiques et l'épilepsie. Aux observations nouvelles à démontrer la fréquence de ce rapport.

*
* *

La malade qui fait le sujet de cette note a été présentée à la *Société des Sciences Médicales de Lyon*. Sa photographie stéréoscopique en couleur, obtenue par MM. Lumière frères, a été présentée au *Congrès des Aliénistes et Neurologistes* d'Angers et au *Congrès pour l'avancement des Sciences* de Nantes au mois d'août dernier. Théoriquement ces photographies en couleur, dont M. le professeur Poncet a présenté récemment un nouvel exemple à l'Académie de Médecine, et dont l'apparence est si saisissante, peuvent être reproduites sur le papier. Des difficultés de pratique retardent encore cette application de la photographie en couleur à l'iconographie médicale, mais il y a lieu d'espérer qu'elles seront bientôt surmontées.

NOTE

SUR

UN CAS DE CHORÉE VARIABLE

AVEC CONTRACTIONS FASCICULAIRES DES DELTOÏDES ET CRAQUEMENTS ARTICULAIRES.

PAR

CH. FÉRÉ,

Médecin de Bicêtre.

C'est un fait d'observation pour ainsi dire banale que dans la chorée souvent les muscles homologues se relâchent d'un côté pendant qu'ils se contractent de l'autre (1). Un fait qui me paraît moins connu, c'est la contraction indépendante des divers faisceaux d'un même muscle. Ces contractions dissociées peuvent provoquer dans les articulations des phénomènes qui ne sont pas non plus sans intérêt.

L'observation qui nous fournit un exemple de ces contractions mérite d'ailleurs l'attention à d'autres points de vue.

*
* *

Observation.— *Polype papillaire de la narine gauche.— Chorée d'habitude, troubles mentaux, idées de suicide. — Alcoolisme aigu. — Chorée généralisée : spasmes des muscles de l'œil. — Guérison apparente. — Rechutes. — Chorée partielle avec contractions fasciculaires des deltoïdes.*

E. B., 14 ans, s'est présentée à la consultation pour la première fois le 4 janvier 1898. Elle est la fille aînée d'un ouvrier laborieux et sobre, bien portant, sur les antécédents héréditaires duquel on n'a que des renseignements obscurs, et d'une mère nerveuse,emportée, mais sans état morbide caractérisé, et dont une sœur a dès attaques hystériques. Elle a eu une sœur qui est morte à 16 mois de convulsions, et une plus tard qui a actuellement 8 ans et est aussi nerveuse.

Elle-même a toujours été bien portante, facile à élever et d'un caractère tran-

(1) Ch. Féré, *The spasmodic neuroses*. Twentieth century practice of medicine, t. X, 1897, p. 664.

quille ; elle a eu la rougeole à 4 ans, une angine l'année suivante. Elle a été réglée à 13 ans. Elle est de haute taille, maigre, la face et le crâne asymétriques aux dépens du côté gauche, voûte palatine ogivale, dents irrégulièrement plantées et crénelées, oreilles en anse ; doigts mal proportionnés : oligodactylie cubitale surtout marquée à gauche ; thorax aplati du même côté, plusieurs taches pigmentaires sur le tronc et les membres inférieurs.

Vers la fin d'octobre, elle a commencé à se plaindre d'un « mal » dans la narine gauche, qu'elle grattait souvent jusqu'au sang. Au bout de peu de temps, on s'est aperçu qu'elle avait une sorte de tic : elle relevait l'aile du nez du côté gauche en même temps que l'œil clignait. L'intensité de ce spasme était très variable, de temps en temps il s'accompagnait de froncement du sourcil. Quand elle s'est présentée à la consultation le 4 janvier 1898, on a constaté à l'entrée de la narine la présence d'un petit papillome qui fut enlevé d'un coup de ciseaux et dont la section fut touchée avec le thermo-cautère. Au bout de 8 jours la croûte était tombée, et la cicatrice n'était le siège d'aucune irritation, cependant le spasme persistait. La semaine suivante la malade prit un léger mal de gorge qui ne la retint pas à la maison et disparut spontanément. Elle n'avait pas eu de phénomènes très évidents d'infection générale, cependant elle avait perdu l'appétit et subi un amaigrissement très rapide qui parut hors de proportion avec l'abstinence relative. En même temps elle présentait un changement frappant de caractère, elle était irritable, s'emportant à la moindre contradiction, puis tombant dans un état de torpeur ; elle était triste surtout vers le soir et exprimait des idées de suicide ; elle aurait même fait une tentative de précipitation. Dans les moments de calme apparent, sa mémoire paraissait considérablement affaiblie. Le 30 janvier un ami de la famille eut l'idée de lui offrir un divertissement pour la sortir de cette tristesse. Il offrit de la conduire au théâtre avec sa propre fille. Il tint à la mettre en train par un repas copieux et bien arrosé ; il fit si bien que l'heure du théâtre arrivée, il dut ramener l'enfant à sa famille dans un état d'ivresse manifeste. On dut la déshabiller et la coucher et elle tomba dans un sommeil profond dont elle ne sortit le lendemain que tard dans la matinée. Dès le réveil, on constata qu'elle était agitée de mouvements généralisés. Quand elle essaya de se mettre debout, ses jambes fléchissaient alternativement et se jetaient de côté, les bras, les épaules, la face, la langue étaient agités de mouvements incoercibles et discordants. Au bout de quelques heures elle devint plus calme, put se lever, se tenir debout et marcher, mais agitée de mouvements désordonnés prédominant du côté gauche. Elle se plaignait de temps en temps de voir double tout d'un coup et on constata que son œil gauche se déviait isolément en différents sens.

On la ramena à la consultation le 1er février. Les membres, la face, le tronc, la langue sont affectés de mouvements constants, prédominant du côté gauche ; mais ce qui frappe surtout dans sa physionomie, ce sont les mouvements de l'œil gauche qui se dévie isolément, soit en haut, soit en dehors, mais plus souvent en dehors ; en même temps on remarque que les deux pupilles présentent des dilatations et des rétrécissements brusques sans rapport avec des efforts d'accommodation ou des variations d'éclairage.

Les réflexes tendineux sont exagérés. Il existe un certain degré d'anesthésie généralisée s'étendant aux sens spéciaux, sans prédominance latérale marquée ; mais du côté gauche, la peau de la région naso-orbitaire est d'une sensibilité exquise bien que l'ancien spasme ait disparu et que cette région ne soit pas le siège de mouvements particulièrement fréquents. Il existe de la sensibilité à la pression entre la neuvième et la onzième apophyses épineuses dorsales, sans trouble de la sensibilité de la peau. Pas de points douloureux dans les régions mammaires ou ovariennes.

La malade a été traitée par des doses croissantes d'antipyrine qu'elle a prises pendant 22 jours jusque 8 grammes par jour. Après la première semaine, les mouvements ont commencé à diminuer et à se localiser du côté gauche où ils ont persisté jusque vers le 15 mars. Ce jour-là, quand elle s'est présentée à la consultation, elle ne faisait plus aucun mouvement, la face aussi bien que les membres était immobile ; l'ancien spasme facial ne laissait aucune trace. Il n'y avait plus ni anesthésie, ni dysesthésie, ni douleurs à la pression dans les régions désignées. Mais les troubles du sommeil qui existaient depuis le début n'avaient pas disparu. Elle était réveillée plusieurs fois chaque nuit par des rêves effrayants qui persistaient un certain temps après le réveil. Elle était restée irritable, incapable de s'occuper d'une manière continue.

Le dimanche 20 mars, en partant en promenade, on avait remarqué quelques clignements d'yeux. Pendant un parcours en tramway, elle crut qu'une personne qui se trouvait en face d'elle faisait des réflexions sur ces clignements, elle l'interpella brusquement ; au cours de la querelle, les membres et la face commencèrent à s'agiter de nouveau, principalement du côté droit, on la fit descendre ; à ce moment elle était incapable de parler tant les mouvements de la langue étaient intenses. Elle paraît avoir eu une phase d'excitation maniaque, voulant se précipiter sous les voitures qui passaient. On la ramena à grand'peine au domicile paternel. La nuit suivante fut agitée de cauchemars presque continuels. Le lendemain les mouvements incoordonnés étaient à peu près constants même quand elle restait en repos, surtout marqués du côté droit. Elle vint à la consultation le 22. Les mouvements étaient beaucoup atténués. Il ne s'en reproduisait pas dans les yeux comme à la précédente attaque ; les mouvements du thorax n'étaient pas troublés, mais il existait de l'arythmie bien marquée qui faisait défaut la première fois ; l'arythmie était relative à la fois à la fréquence et à l'énergie, toutes les 15 à 18 pulsations, il en manquait une. Il n'existait aucun bruit anormal, ni signe de dilatation. Cette nouvelle attaque, traitée encore par l'antipyrine, a duré avec les mêmes caractères à peu près un mois. A la consultation du 26 avril, on ne note plus que quelques rares mouvements de la main droite, l'arythmie a disparu, la malade a repris de l'embonpoint. Le 3 mai, elle paraissait complètement guérie : néanmoins on lui conseilla un traitement hydrothérapique qu'elle suivait régulièrement à l'hospice. On la revit le 24 mai ; à la suite d'une discussion avec sa mère, elle avait été reprise du côté gauche exclusivement de petits mouvements très légers et limités à la face et au membre supérieur. Ce nouvel accès n'a duré qu'une quinzaine de jours.

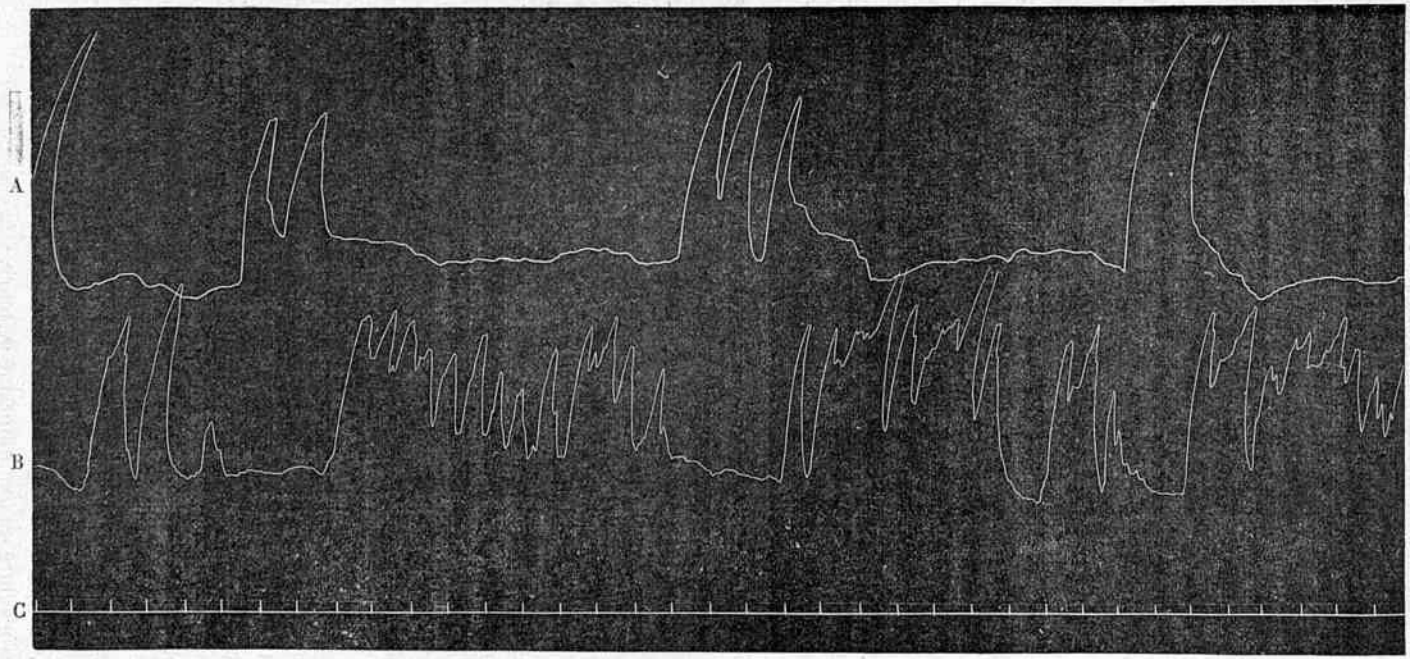

FIG. 1. — *Contractions fasciculaires des Deltoïdes dans un cas de chorée variable.*

A. Courbes des contractions du faisceau antérieur du deltoïde droit. — B. Courbes des contractions du faisceau postérieur du même muscle. C. Métronome battant la seconde.

Le 21 juin, elle revient, se plaignant de secousses et de craquements dans les deux épaules, mais surtout dans la gauche. Le moignon de l'épaule ne se soulève pas. Le bras s'élève tantôt en avant, tantôt en arrière, tantôt directement en dehors. Quand il est élevé dans une direction, on l'en voit changer brusquement ; c'est alors qu'on entend un craquement dans l'articulation de l'épaule. Le tronc étant découvert pour un examen direct, on peut se rendre compte que ce sont les deltoïdes qui seuls sont agités de mouvements spasmodiques. Pendant l'élévation du bras, l'omoplate bascule, l'acromion est déprimé, tandis que l'angle inférieur s'élève et se rapproche de la ligne médiane ; en même temps le bord spinal de l'omoplate s'éloigne de la paroi thoracique et fait saillie sous la peau.

En appliquant sur les faisceaux antérieurs et sur les faisceaux postérieurs du deltoïde un tambour myographique, on peut se rendre compte de l'alternance des contractions de ces deux faisceaux (Fig. 1), qui provoquent des déplacements anormaux des surfaces articulaires et des craquements plus ou moins bruyants.

Ces mouvements choréiformes isolés ne s'accompagnaient pas de troubles locaux de la sensibilité ; ils ont disparu au bout d'une quinzaine de jours et la malade n'a plus reparu depuis : on peut la supposer guérie.

*
* *

Cette observation présente un certain nombre de particularités qui méritent d'être relevées. Au point de vue de l'étiologie nous voyons que la première manifestation est provoquée par une irritation locale ayant son siège dans une lésion nasale : cette cause n'est pas inconnue, quelquefois il s'agit d'une simple affection catarrhale (1).

La généralisation des spasmes s'est produite à la suite d'une intoxication alcoolique aiguë ; c'est encore une circonstance qui n'est pas ignorée (2), mais qui montre bien la valeur des intoxications dans l'étiologie de la chorée.

Au point de vue symptomatique, nous voyons l'affection se manifester d'abord par un spasme localisé à la région de l'irritation provocatrice ; spasme qui survit à l'irritation. Ce spasme localisé répond assez bien à ce que Weir Mitchell a décrit en 1881 sous le nom d'*Habit chorea* (3), chorée d'habitude, caractérisé par son apparition dans l'enfance, chez des sujets nerveux et souvent par sa transformation en chorée vulgaire, comme on peut le voir dans le cas actuel.

(1) Gellé, *Chorée consécutive à une affection nasale* (C. B. Soc. de biologie, 1883, p. 677).

(2) W. Moser, *Alcoholic chorea* (Med. Record, N.-Y. 1897, LI, p. 268).

(3) Wharton Sinkler, *Habit chorea* (The Amer. Journ. of med. sc., May, 1897).

L'apparition du délire mélancolique avant la généralisation de la chorée est un fait à remarquer, bien que les troubles mentaux puissent précéder la chorée quelquefois même de plusieurs semaines (1). Les idées de suicide au cours de la mélancolie choréique se montrent surtout chez les sujets plus âgés, qui ont par exemple dépassé la trentaine (Krafft-Ebing).

Au cours de la première attaque généralisée, il est bon de relever les mouvements spasmodiques du globe de l'œil et de l'iris. Sheffield a déjà observé une fille de 10 ans chez laquelle les muscles ciliaires participaient au spasme et les pupilles se rétrécissaient et se dilataient au maximum. On observe d'ailleurs quelquefois dans la chorée des troubles auditifs qui paraissent dus à des mouvements incoordonnés des muscles intrinsèques de l'oreille : Haug a signalé des contractions cloniques des muscles du marteau du côté gauche, et Urbantschitsch a décrit une chorée des muscles tubaires.

Dans la deuxième attaque généralisée nous relevons l'arythmie, en dehors de tout antécédent approprié, de tout bruit morbide, et disparaissant avec les autres troubles. Cette évolution indique bien la nature névropathique encore contestée (2) du trouble.

Notons encore que la prédominance des mouvements se montre d'un côté différent dans les deux attaques successives, tandis qu'ordinairement c'est le même côté qui est atteint. Ce balancement qui n'est pas sans exemples d'ailleurs (3), pourrait avec d'autres caractères, la multiplicité et la variabilité des accès, faire classer ce fait dans le cadre des chorées récidivantes de Ziehen et des chorées variables de Brissaud (4).

*
* *

Le phénomène le plus original de cette observation c'est la localisation stricte des spasmes, dans un dernier accès aux deux deltoïdes, et la discordance des contractions des faisceaux de ces muscles.

On peut trouver la preuve de l'action isolée des deltoïdes dans la position de l'omoplate dont l'acromion s'abaisse et dont le bord postérieur s'écarte du thorax en formant avec lui une gouttière. Cette position de l'omoplate re-

(1) T. P. Cowen, *Maniacal chorea in a male adolescent* (The Journ. of mental sc., 1897, XLIII, p. 321).

(2) J. Ogusc, *Etude clinique du cœur dans la chorée*, th. Paris, 1897 ; — Favier, *Le cœur dans la chorée, étude particulière des troubles choréiques cardiaques d'origine nerveuse*, th. Lille, 1897.

(3) Moffat Flym, *Hemichorea in pregnancy* (the med. times and hosp. gaz., 1896, p. 465).

(4) E. Brissaud, *La chorée variable des dégénérés* (Rev. neurologique, 1896, p. 417); — G. Patry, *De la chorée variable ou polymorphe*, th. 1897.

produit celle que Duchenne provoquait par l'excitation isolée du deltoïde(1) et celle qu'on observe dans l'élévation volontaire du bras dans le cas de paralysie du grand dentelé.

La contraction, indépendante des différents faisceaux des muscles, n'est qu'un cas particulier, en somme, de l'incoordination générale, mais elle est intéressante en raison de la production des craquements articulaires qui l'accompagnent et qui paraissent être sous sa dépendance.

Ces craquements, qui ne se produisent que dans les mouvements provoqués par une contraction partielle, montrent bien qu'une déviation de la direction physiologique de la traction suffit à provoquer les bruits articulaires ; c'est ce qu'on voit d'ailleurs dans d'autres circonstances (2).

(1) Duchenne de Boulogne, *Physiologie des mouvements*, 1867, p. 55.

(2) Ch. Féré et L. Quermonne, *Contribution à l'histoire des phénomènes simulés ou provoqués chez les hystériques ; craquements articulaires et synoviaux* (Progrès médical, 1882, p. 629) ; — Ch. Féré, *Contribution à l'étude des doigts à ressort* (Revue de chirurgie, 1898).

SUR UN CAS DE

TACHYPNÉE HYSTÉRIQUE SECONDAIRE.

PAR

LE Dr J. SOCA,

Professeur à la Faculté de Médecine
de Montévidéo.

On doit à quelques observations de Charcot et Weir-Mitchell de connaître cette forme primitive de dyspnée, qui, parmi celles qui sont expression clinique de l'hystérie, la caractérise plus particulièrement et à laquelle l'illustre professeur de la Salpêtrière a donné le nom de *tachypnée hystérique*. Mais il n'existe pas, à ma connaissance du moins, des cas publiés, et bien étudiés de *tachypnée hystérique secondaire*. Aussi ai-je pensé qu'on ne trouverait pas dénuée d'intérêt la relation d'un cas de cette nature aussi curieuse que complexe que nous avons pu observer dans notre clinique de La Caridad et qui a fait le sujet d'une leçon résumée ci-après.

Observation.

Petrone B... est entrée le 2 mai de cette année (1897) à la salle San José où elle occupa le lit n° 19. Elle appartient à la race nègre. Elle est âgée de 27 ans et veuve d'un mari sur la maladie et la mort duquel elle ne fournit que de vagues renseignements. Il aurait eu une pneumonie et aurait succombé au bout d'un mois. Elle ne présente d'autre part aucune tache d'hérédité morbide ascendante ou collatérale. Personnellement aucune tare sérieuse ; elle n'a fait d'autre maladie que l'influenza, il y a quelques années, à part les attaques de nerfs auxquelles elle est sujette. De ces attaques elle ne sait d'ailleurs absolument rien, sauf quelques rares détails qu'elle tient des personnes qui en ont été témoins. Elle se rappelle pourtant très exactement et décrit avec vivacité les prodromes éloignés qui pendant un ou deux jours préludent à sa crise. Ceux-ci se résument en un état de mélancolie profonde et invincible. Elle s'enferme, pleure, se désole ; elle ne parle que de malheurs et misères, repousse ses parents, ses enfants jusqu'à ce qu'enfin éclate l'attaque qui dure des heures, parfois un ou deux jours et qui la laisse épuisée.

Vers le 20 avril, elle fut admise dans le service de gynécologie en raison d'un

avortement tout récent, où le Dr Poney pratiqua le curettage de l'utérus. Cinq jours après avoir été opérée elle se lève, et curieuse de voir l'arrivée d'un convoi de blessés, elle ouvre toute grande une fenêtre de la salle, recevant en pleine poitrine une douche d'air froid qui la saisit violemment et l'oblige à regagner son lit en proie aux frissons. Bientôt la fièvre se déclare et elle éprouve au côté droit du thorax des douleurs devenues rapidement très intenses. Pendant quatre à cinq jours elle est soignée dans le service de gynécologie et passe alors à notre salle.

Ce qui nous frappe de prime abord, en l'examinant, c'est son aspect de profonde souffrance en même temps que sa respiration accélérée, courte et pénible. A nos questions elle répond uniquement en se plaignant d'une douleur au côté droit de la poitrine en un point qu'elle détermine très précisément, sur la ligne axillaire postérieure au niveau de la dixième côte. Cette douleur très aiguë en elle-même s'exagérait par la parole, la respiration, la toux (provoquée). La malade ne tousse pas ou seulement une fois par ci par là et sauf la douleur tout ce qu'elle accuse, en fait de phénomènes subjectifs c'est un essoufflement excessif qui doit être bien réel puisque l'examen montre 77 respirations à la minute, courtes, superficielles, de type nettement costal. L'excursion du diaphragme est altérée : la descente inspiratoire est bien moins accentuée du côté droit que du côté gauche. Les vibrations vocales sont conservées partout sauf à l'extrême base, à gauche comme à droite, surtout à droite. Du côté droit la pression est extrêmement douloureuse à l'endroit signalé par la malade, sur le bord inférieur de la cage thoracique au niveau des insertions du diaphragme, dans tous les espaces intercostaux immédiatement en dehors du sternum ; en un point limité sur le prolongement de la dixième côte, un peu en dehors de la ligne blanche (bouton diaphragmatique) : entre les deux chefs du sterno-mastoïdien. A gauche ces points douloureux font absolument défaut. Le long de la colonne vertébrale au niveau des dernières vertèbres cervicales la pression, même légère, est très douloureuse.

A la percussion on n'obtient qu'un peu de submatité à l'extrême base des deux côtés, et plus à droite.

L'auscultation laisse entendre une respiration très voisine de la normale (un peu rude tout au plus) sur toute l'étendue du thorax avec un affaiblissement marqué vers les bases, la droite surtout. A part cela aucun bruit anormal (râles, frottements ou sibilances).

Cœur normal, pouls 120, urines normales, température 38°.

Tous ces symptômes étaient manifestement ceux d'une pleurésie diaphragmatique et tel fut le diagnostic posé en présence des élèves. Pour tout traitement nous prescrivons quelques ventouses scarifiées.

Le lendemain la malade va beaucoup mieux. Les douleurs avaient cédé en grande partie et ne se montraient qu'à la suite d'une provocation (toux, respiration forcée, pressions). La respiration était absolument normale. La projection inspiratoire du diaphragme *égale* des deux côtés. Fièvre, pouls, phénomènes physiques, les mêmes à peu près que la veille.

Deux jours après, une nouvelle et minutieuse exploration nous permet de constater de grandes modifications dans les signes physiques, l'état général et les phénomènes respiratoires fonctionnels demeurant dans le même état, c'est-à-dire calmes. La matité à droite est absolue et atteint l'angle inférieur de l'omoplate, avec absence complète de vibrations vocales dans la même étendue. A la limite inférieure de la matité on entend un souffle aigre et lointain ; l'égophonie et la pectoriloquie aphone sont très nettes. Nous avions là tous les signes d'un épanchement pleural, épanchement exclusivement postérieur attendu que dans la région antérieure la sonorité tout au moins relative se retrouve facilement. Cet épanchement justifiait le diagnostic porté quelques jours auparavant avec cette circonstance que la pleurésie gagnait la grande cavité pleurale et de diaphragmatique devenait costopulmonaire. Le poumon plongé dans le liquide n'était pas tout à fait sain. Au-dessus du niveau de l'épanchement il existait une légère submatité jusqu'au sommet, submatité qui devenait bien sensible par comparaison avec le côté opposé. La respiration est faible par rapport au côté gauche ; les vibrations vocales sont exagérées. En avant les signes sont exactement semblables. Nous avions donc un syndrome de congestion. Le diagnostic physique actuel était par conséquent : Poumon légèrement congestionné plongeant dans un épanchement liquide apparemment peu abondant.

Comme le malade se plaignait incessamment d'une douleur fort vive dans la région de l'ovaire droit on procéda alors à un examen minutieux de son système nerveux. Nous constatons bientôt une hémianesthésie droite sensorielle et sensitive. La sensibilité est complètement abolie quant à la douleur et au tact, le sens musculaire fait également défaut ; la sensibilité à la pression est seule conservée dans une certaine mesure. L'acuité et le champ visuels sont très diminués du côté malade ; il en est de même de l'ouïe, de l'odorat et du goût. Si l'on vient à comprimer la région de l'ovaire droit on y détermine une douleur intense en même temps que se déclare une subite réaction manifestement hystérique (sensation de boule, bourdonnements d'oreilles, etc.). Au niveau de l'ovaire gauche il existe aussi une zone hystérogène ; on en trouve d'autres au vertex, sous les reins, celle du côté droit très marquée, et encore au niveau de la 7e vertèbre cervicale la pression provoque les mêmes réactions hystériques.

Le lendemain les signes physiques étaient exactement les mêmes, tandis que les phénomènes fonctionnels s'étaient complètement modifiés. Les douleurs spontanées *étaient à peu près nulles*, mais la dyspnée était considérable : 160 respirations par minute. La respiration est régulière. La malade au point de vue purement respiratoire présente l'aspect d'un chien haletant sous l'action d'un ardent soleil d'été. Ce qu'il y a de curieux c'est qu'avec cette dyspnée extraordinaire la malade montre une physionomie tranquille, indifférente en apparence à une souffrance qui devrait être extrême. Son état mental est parfait, sans le moindre soupçon de délire ; elle répond avec une entière lucidité, mais d'une voix entrecoupée, à toutes les questions. Aucune trace de cyanose pas plus aux lèvres qu'aux ongles ; aucun des phénomènes qui dénoncent l'as-

phyxie. Température 38°, pouls plein et régulier avec 100 pulsations. Cette attaque dure plusieurs heures et cesse comme par enchantement à la suite d'une thoracentèse qui permet l'évacuation de 600 grammes d'un liquide hémorrhagique ou plutôt sanguinolent. En dépit de l'énorme dyspnée qui eût pu faire croire à un épanchement considérable la plèvre ne contenait pas une goutte de plus de liquide, attendu que nous eûmes bien soin de l'épuiser entièrement.

Pendant les deux premiers jours qui suivirent la ponction la malade se trouva bien, sans douleurs ni dyspnée. Le troisième jour nous la rencontrons dans l'état suivant : d'après le rapport de la sœur et de l'interne Petrone est en attaque de convulsions depuis déjà quelques heures. Cette attaque qui se reproduit devant nous à chaque instant offre ces caractères : spasme laryngé si formidable qu'on dirait que la pauvre négresse va asphyxier ; l'air pénètre dans la poitrine avec un sifflement aigu, le visage et le cou s'enflent, les veines du cou sont dilatées à éclater, il y a un fort tirage sus-claviculaire. La bouche se couvre d'écume blanche et les membres deviennent rigides. Aussitôt commencent des grands mouvements qui paraissent obéir à une idée fixe ; elle fait de violents efforts pour sauter à bas de son lit à droite et vers la tête du lit, efforts dont on ne vient pas à bout sans quelque peine ; ensuite, au milieu de spasmes lubriques, elle esquisse deux ou trois fois l'arc de cercle et la scène finit par quelques sanglots. Après cela la malade retombe dans l'immobilité, mais le spasme laryngé continue. Pendant toute la durée de la crise (environ 5 minutes), elle semble inconsciente. Elle reste sans mouvements quelques minutes et l'attaque reprend de nouveau, reproduisant imperturbablement les mêmes périodes avec les mêmes caractères ; nouveau repos suivi d'une nouvelle attaque et ainsi de suite pendant tout le temps de la visite. En partant nous la laissons en pleine attaque. Au cours d'une de ces attaques nous lui comprimons l'ovaire droit et la négresse ouvre les yeux, subitement délivrée de ses convulsions.

Le lendemain, l'interne nous raconte que la crise s'était prolongée jusqu'au soir pour être remplacée sans solution de continuité par la dyspnée, laquelle ne l'a pas quittée encore à l'heure de notre visite. Nous comptons à ce moment de 140 à 160 respirations par minute. Comme auparavant elle se tenait sur son séant dans son lit, mais tranquille, sereine, lucide, avec un pouls de 80 et 37° de température ; pas de torpeur, pas de délire, pas de cyanose, aucun symptôme d'asphyxie et comme auparavant la même indifférence à son étonnante oppression. La dyspnée à part, pour ce qui est des phénomènes respiratoires, ou physiques ou fonctionnels, ce sont les mêmes que les jours antérieurs (après la ponction). Pour être encore plus sûrs de l'absence de liquide nous lui faisons plusieurs ponctions exploratrices qui donnent toutes un résultat négatif. Les douleurs sont pour ainsi dire nulles ; la descente inspiratoire du diaphragme à droite parfaitement normale comme à gauche du reste. Nous ordonnons quelques ventouses scarifiées qui mettent fin sur le champ à la dyspnée.

A la suite de cette grande crise son état a été bon pendant quelques jours au bout desquels nous la trouvons à notre visite du matin au milieu d'une

formidable crise de nerfs qui d'après ce qu'on nous dit dans le service durait depuis le petit jour. Cette attaque était très différente de la précédente. Il n'y avait pas de spasme laryngé et la malade quittait l'état de résolution par une convulsion tonique suivie d'un léger tremblement particulièrement sensible à la jambe et au bras droits. Bientôt survenaient des mouvements très étendus et d'une extrême violence qui la jetaient hors de son lit avec tant de force qu'il ne fallait pas moins de cinq ou six personnes pour en avoir raison. Ces mouvements cessant elle exécutait des arcs de cercle véritablement gigantesques pendant lesquels elle se soutenait littéralement sur le vertex et la pointe des pieds. Tout de suite après elle prend des attitudes qui paraissent commandées par des hallucinations et tout finit par des sanglots. Survient alors une courte pause sans qu'elle récupère nettement la connaissance et puis tout recommence de nouveau et ainsi pendant des heures pour terminer par une attaque de dyspnée où nous la trouvons encore le lendemain matin, cette fois encore elle est tranquillement assise dans son lit, et, malgré ses 144 respirations par minute, l'intelligence est parfaite, le pouls calme, la température normale, sans ombre de cyanose. Elle n'a même pas l'air de faire attention à son oppression et il saute aux yeux que son état général ne se ressent guère de cette extraordinaire anomalie dans une fonction aussi essentielle qu'est la fonction respiratoire.

Au surplus l'état local s'est peu modifié et est demeuré le même (à l'atténuation des signes physiques) qu'au lendemain de la ponction évacuante. A la base droite : matité non absolue, affaiblissement des vibrations vocales, silence respiratoire relatif. Dans le reste du poumon droit : légère diminution de sonorité, vibrations renforcées, respiration quelque peu plus faible que du côté gauche. En somme, réelle amélioration de l'état local. Les douleurs n'existent plus et ne se montrent qu'à la suite d'une violente provocation. Soupçonnant déjà que l'action des ventouses était dû, plutôt qu'à la saignée et au traumatisme, à une influence purement psychique, nous ordonnons *une unique ventouse scarifiée* et la dyspnée disparut subitement comme toujours.

A notre visite suivante nous trouvons la malade parfaitement bien ; elle est tranquille, gaie, et demande à retourner chez elle. Le mieux ayant continué quelques jours, elle voulut à toute force s'en aller, quoique nous pûmes faire pour l'en dissuader.

Au bout de quatre jours elle revenait dans le service. Elle raconte qu'elle a eu une crise de vomissement dont un sanglant. Elle serait d'ailleurs sujette à ces crises bien que jamais à vrai dire elle n'ait eu d'hématémèse. Elle souffre aussi de gastralgies passagères qui surviennent à intervalles éloignés et sans aucun rapport avec les repas. L'exploration de l'estomac ne révèle rien d'important : appétit, digestion normale ; estomac très tolérant.

L'examen physique révèle seulement une hyperesthésie diffuse dans toute la région épigastrique.

Le poumon et la plèvre se sont beaucoup améliorés depuis sa sortie. Mais

on retrouve encore quelques vestiges de la maladie récente. Les douleurs diaphragmatiques sont nulles. Les stigmates hystériques sont les mêmes ; elle se plaint d'une vive douleur spontanée à l'ovaire droit.

Deux jours après son entrée, nous la trouvons lasse, abattue, déprimée. L'interne du service nous dit qu'elle est en attaque permanente depuis la veille. L'attaque a été des plus complexes et a présenté diverses phases. La première partie qui a duré plusieurs heures est la fidèle reproduction, paraît-il, de la seconde crise que nous avons décrite (convulsions épileptoïdes, grands mouvements, arc de cercle, attitudes passionnelles, sanglots). La seconde partie se caractérise par une violente crise de dyspnée absolument pareille à celle dont nous avons déjà exposé le tableau (160 à 170 respirations par minute, pouls et température normale ; pas de cyanose, état général satisfaisant). La crise de dyspnée dure quatre heures et s'achève brusquement en la quatrième et dernière phase de l'attaque. Cette phase est constituée par un délire très particulier qui dure jusqu'à l'heure de notre visite. Le fond et, si l'on peut ainsi dire, la substance même de ce délire, sont faits par une chaîne sans fin d'hallucinations en apparence fort vives ; la malade cause avec des personnages chimériques auxquels elle donne le nom de ses amis ou de ses amants ; tantôt elle les insulte, tantôt elle les flatte, leur dit tantôt des sottises, tantôt des gracieusetés, leur adresse des remerciements ou des reproches ; elle parle de ses amabilités ou de ses malhonnêtetés, et tant qu'elle parle sa physionomie et toute sa personne prennent l'expression et l'attitude de la passion qui l'anime et qui se traduit dans ses paroles. Et cela continue indéfiniment, pendant des heures, en présence des élèves. Depuis ce moment la malade va de mieux en mieux et sort une quinzaine de jours après complètement guérie sauf de légers vestiges de sa maladie pleuro-pulmonaire.

*
* *

Tel est le cas. Pour classer tant de symptômes divers et en saisir les rapports intimes il convient de diviser la question.

La malade offre à considérer trois grands syndromes : I. Syndrome pleuro-pulmonaire ; II. Syndrome nerveux ; III. Syndrome gastrique.

I

Le syndrome pulmonaire répond à une affection bien définie : nous avons déjà dit qu'il s'agissait d'une pleurésie, diaphragmatique d'abord, puis costo-pulmonaire, avec un léger épanchement sanguinolent et un certain degré de congestion dans le poumon correspondant. Quelle est la nature de cette pleurésie ? On pourrait penser à une pleurésie tuberculeuse ; mais il

s'agirait aolrs d'une forme très bénigne et évoluant tout à fait comme une pleurésie simple. On pourrait aussi songer à l'infection utérine, la pleurésie ayant été d'abord diaphragmatique, et ayant été précédée d'un avortement mais c'est bien peu probable. Quoi qu'il en soit le point capital est celui-ci : la congestion pleuro-pulmonaire dont notre malade a été atteinte explique-t-elle suffisamment les autres symptômes, du moins les symptômes respiratoires et surtout cette dyspnée paroxystique et extraordinaire qui figure entre les plus saillants ? Ce qui frappe d'abord dans cette affection pleuro-pulmonaire c'est le contraste entre les signes physiques insignifiants et les symptômes fonctionnels extrêmement violents. L'exploration la plus minutieuse, la plus scrupuleuse n'a jamais révélé autre chose qu'un faible épanchement (lequel ne s'est même pas reproduit après la fonction) et une légère congestion du poumon qui ne s'opposait pas à l'entrée de l'air. L'auscultation en effet permettait d'entendre le murmure vésiculaire dans toute l'étendue du poumon droit, et on ne se rendait bien compte qu'il était malade qu'en le composant très attentivement avec le gauche tout au moins en dehors de la zone du petit épanchement surtout avant qu'eût été pratiquée la thoracentèse.

Quant aux phénomènes fonctionnels, le plus frappant est la dyspnée (jusqu'à 170 respirations par minute). Est-ce que des lésions aussi superficielles que celles qui correspondent aux signes indiqués sont capables de déterminer une oppression aussi considérable ? Cette oppression est telle que je mets en doute qu'on ait jamais observé l'aisance extrême dans aucune affection *purement pulmonaire* (sans intervention de toute autre cause, comme maladie nerveuse normale, etc.) fût-elle très grave. Il n'y a donc aucun rapport rationnel entre les lésions relevées par les signes physiques et les symptômes fonctionnels : une dyspnée aussi énorme fait supposer des phénomènes physiques extraordinaires. Il est vrai que le rapport entre les signes physiques et les phénomènes fonctionnels n'est pas toujours très précis même dans les affections purement pulmonaires (il est de vérité franche qu'il manque souvent et tout à fait dans les affections rénales cardiaques). Mais pour un contraste aussi choquant il ne pourrait s'agir que des cas très spéciaux (tuberculose suffocante, maladies centrales, bronco-plégie) auxquels est certainement étranger le nôtre comme le prouve bien l'évolution de la maladie. Nous ne prétendons pas d'ailleurs tirer du contraste entre les signes physiques et fonctionnels qu'un argument de présomption et à cet effet il suffit que la disproportion sorte de l'ordinaire.

Je dois ajouter que ce contraste qui nous frappe est précisément propre à la pleurésie diaphragmatique que nous avons reconnue chez notre malade. Mais la fréquence respiratoire n'atteint pas dans cette maladie le chiffre

de notre malade. J'ai parcouru la plupart des observations publiées en France et le plus fort chiffre que j'y ai relevé est de 96 respirations. Mais surtout, et ceci est décisif, je rappellerai que les symptômes diaphragmatiques ont atteint le sommum d'acuité et de violence le premier jour de notre observation, qu'ils ont été dès lors s'atténuant graduellement jusqu'à disparaître absolument dans les dernières crises de dyspnée. Et justement le premier jour la respiration de notre malade ne présentait rien d'extraordinaire. Nous comptions en effet 77 respirations, ce qui est assez commun dans cette variété de pleurésie.

Il n'y a non plus aucun parallélisme entre l'évolution de la dyspnée et l'évolutiond es signes physiques. Le jour où nous avons constaté pour la première fois l'épanchement, la malade était très calme. Malgré que les signes physiques restent exactement les mêmes dans les jours suivants, éclate une violente attaque de dyspnée qui force notre intervention.

Après l'opération les signes physiques, et certainement les lésions, ont été s'atténuant sensiblement, ce dont nous pouvons nous rendre compte lors de sa seconde rentrée à l'hôpital. Alors les signes étaient réduits aux vestiges qui restent toujours plus ou moins longtemps après une maladie pleuro-pulmonaire. Eh bien ! malgré l'atténuation, la disparition même des signes physiques, éclatent d'autres attaques de dyspnée dont la dernière après sa seconde entrée, c'est-à-dire quand déjà l'affection pleuro-pulmonaire était à peu près guérie.

Ainsi donc : des signes physiques restant stationnaires la dyspnée se montre ou s'en va au gré du caprice, les lésions s'atténuant, disparaissant même, la dyspnée se présente toujours, à plusieurs reprises avec son invariable violence. D'où nous déduisons que la dyspnée n'est pas sous la dépendance tout au moins exclusive de la lésion pleuro-pulmonaire mais bien à l'intervention d'une tout autre cause fonctionnelle ou physique.

Il n'y a pas non plus équation entre la dyspnée et l'état général. La dyspnée est très violente et l'état général excellent. Et c'est encore un fait qui corrobore notre opinion que la dyspnée n'est pas fonction des lésions pulmonaires. Si la dyspnée dépendait des lésions pulmonaires celles-ci seraient extrêmement graves et l'état général serait tellement mauvais que la malade serait mourante. Une lésion pulmonaire capable à elle seule d'occasionner 160 respirations par minute (à supposer que cela se soit jamais vu) doit se traduire par des phénomènes d'asphyxie bien marquée (somnolence ou état semi-comateux, cyanose, refroidissement etc.). Ici rien de tout cela, la malade est tranquille et assez gaie ; le pouls, la température sont normaux, pas même la moindre trace de cyanose. L'état général n'est donc pas celui d'une affection pulmonaire grave. Et puisque une affection

pulmonaire grave est seule capable de donner lieu à 170 respirations par minute, il en résulte encore une fois qu'il faut chercher ailleurs la cause fonctionnelle ou physique de ces singulières crises de suffocation.

Il n'y a pas non plus équation entre les moyens thérapeutiques mis en œuvre et les résultats obtenus. Dans la première attaque trois ou quatre ventouses scarifiées font disparaître les accidents comme par enchantement. La respiration tombe de 160 à 25. Quelques ventouses peuvent atténuer les symptômes d'une affection légère. Mais ici l'effet a été instantané et total et l'affection (si elle était la cause de la dyspnée) serait assurément grave.

A la deuxième attaque nous lui extrayons 600 grammes de liquide et au bout de quelques minutes la formidable dyspnée avait disparu. Eh bien ! est-il permis de croire que l'extraction de 600 grammes de liquide puisse soulager le poumon au point que la respiration tombe de la dyspnée la plus extraordinaire au calme le plus parfait par un véritable coup de théâtre ? Tous ceux qui ont vu des pleurésies savent qu'un épanchement de 600 grammes ne peut absolument pas donner lieu par lui-même à des accidents de suffocation. Il n'est par conséquent pas douteux qu'il y a une autre cause à cette miraculeuse amélioration. Il y a plus : à l'avant-dernière attaque nous lui avons fait appliquer une unique ventouse scarifiée et l'effet n'a été ni moins prompt ni moins complet que les autres fois. Que signifie cette thérapeutique si étrangement agissante ? Cela signifie que les humbles ventouses ont une action bien plus transcendentale que celle d'un faible traumatisme et d'une petite saignée.

Devant ces considérations il est difficile d'admettre que la lésion pleuro-pulmonaire est la cause unique de cette oppression inouïe et il faut bien chercher ailleurs l'explication de ces apparents paradoxes cliniques.

Quelle est donc l'origine de cette déconcertante dyspnée ? Avant de répondre à cette question, il nous faut étudier le syndrome nerveux présenté par notre malade.

II

Par ses antécédents et par les stigmates que décèle la plus superficielle exploration notre malade est incontestablement hystérique. Qu'est-ce que c'est que ces attaques précédées pendant un ou deux jours d'une période de malancolie sinon des attaques d'hystérie ? Pourquoi pas d'épilepsie dira-t-on ? Mais ceci est en désaccord avec tous les renseignements que peut fournir la malade touchant ses crises et surtout avec ce que nous avons observé dans notre service. La première attaque dont nous avons été té-

moin, c'était une attaque d'hystérie. Le spasme laryngé, les grands mouvements comme pour se jeter de son lit, l'arc de cercle, les sanglots, ce sont des phénomènes qui représentent d'une manière plus ou moins fruste toutes les grandes phases de l'attaque d'hystéro-épilepsie conformément à l'admirable description de la Salpêtrière. L'action phrénatrice de la compression de l'ovaire confirmerait, s'il était besoin, le diagnostic.

Le deuxième crise à laquelle nous avons assisté était une énorme attaque de grande hystérie avec toutes ses phases parfaitement représentées au milieu desquelles se détache le gigantesque arc de cercle dont nous avons parlé.

La troisième crise se compose d'éléments divers. La première phase est une attaque d'hystéro-épilepsie absolument classique ; la deuxième une attaque de vomissements dont la filiation hystérique se verra par suite, la troisième une attaque de dyspnée ; la quatrième une attaque de délire. Ce délire est entièrement fait d'illusions et hallucinations. La malade vit dans un monde fantastique où se meuvent de nombreux personnages avec leurs idées, leurs passions, leurs actes, tous les incidents de la vie réelle. Il est manifeste que ce délire qui sur sa fin se fait extrêmement mélancolique et se résout en sanglots n'est autre chose qu'un fragment d'attaque d'hystérie. C'est la troisième période et une partie de la quatrième détachées de la grande attaque et la représentant à eux seuls, ainsi que cela arrive si souvent dans l'hystérie.

Ainsi donc le syndrome nerveux correspond à l'hystérie, en ce qu'elle a de plus profond, à l'hystérie de la Salpêtrière, à cette hystérie dont M. Bernheim disait par une singulière aberration que c'est une hystérie de culture, l'hystéro-épilepsie à crises réunies, suivant le langage de Charcot et de ses élèves, en particulier de M. Gilles de la Tourette.

Or donc, si la dyspnée extraordinaire que présente notre malade ne s'explique pas suffisamment par son affection pulmonaire, ne s'expliquerait-elle pas par l'hystérie ?

A première vue l'idée est séduisante. En effet, lors de sa première attaque nous avons été frappés de l'insistance avec laquelle la malade signale une douleur à l'ovaire droit (côté de l'hémi-anesthésie). Les autres attaques ont toutes succédé à une attaque d'hystérie. Les symptômes physiques et fonctionnels de son affection pleuro-pulmonaire s'étaient amendés quand se sont produites la plupart des crises et, à la fin, avaient presque disparu. Tout à coup se déclare une attaque d'hystérie qui dure des heures et qui se termine en une attaque de dyspnée très spéciale, attaque qui apparaît ainsi comme la continuation, comme la floraison d'une crise d'hystérie.

A la troisième attaque les choses se sont passées d'une manière réelle-

ment suggestive. Sa première phase est une attaque d'hystéro-épilepsie ; la seconde une crise de vomissements hystériques ; la troisième une attaque de dyspnée, et la quatrième un accès de délire marqué au coin du sceau de la grande névrose.

La dyspnée se montre donc ici comme un anneau dans une chaîne de phénomènes hystériques, comme un épisode d'une vaste et complexe attaque d'hystérie. En la dyspnée se résolvent, si on peut ainsi parler, des phénomènes éminemment hystériques et, à son tour, la dyspnée se résout et se continue en des phénomènes de nature indubitablement hystérique. En présence de ces données, il serait difficile de ne pas songer à l'origine hystérique de cette étrange crise d'oppression. Et cette présomption est confirmée pleinement par l'étude approfondie de la dyspnée en elle-même.

Comment a-t-on décrit la dyspnée hystérique ?

Il existe une description de Briquet qui, si elle est exacte, doit comprendre des faits exceptionnels attendu qu'il n'en a pas été observé depuis, au moins d'une manière précise et indiscutable. Pour M. Briquet la dyspnée hystérique est une espèce d'asthme accompagné d'un degré plus ou moins grand de bronchite. Nous ne contesterons pas ces faits, mais à coup sûr, notre cas n'entre pas dans une semblable description. Je laisse également de côté les dyspnées hystériques laryngées dans le cadre desquelles n'entre pas non plus notre cas, du moins sous l'aspect que nous considérons ici puisqu'il faut dire que dans la première attaque d'hystérie une dyspnée laryngée très intense a joué aussi son rôle.

En dehors de ces cas, il y a une dyspnée hystérique très spéciale, très caractéristique qui a été décrite par Weir Mitchell et Charcot. Moi-même j'eus l'occasion de l'étudier personnellement dans le cas qui appartient à M. Charcot. Cette dyspnée se caractérise par une fréquence extraordinaire des mouvements respiratoires lesquels sont alors naturellement très superficiels. Ils peuvent atteindre, comme dans le cas de M. Charcot, à plusieurs reprises un chiffre de 180 par minute. La respiration est en outre parfaitement régulière sans que l'auscultation dénote aucune altération dans la durée respective des deux phases respiratoires, encore que la différence soit très peu sensible à cause de l'extrême fréquence des mouvements.

Le second caractère fondamental est l'indifférence relative de l'organisme vis-à-vis de cette extraordinaire dyspnée. Le pouls est normal, la température normale, la malade est tranquille, sereine, s'intéresse comme si elle était bien portante à tout ce qui se passe autour d'elle ; pas le moindre symptôme d'asphyxie, aucune trace de cyanose. Cette dyspnée, qui si elle

tenait à une affection organique serait probablement mortelle, dure des heures, des jours, des semaines, des mois, des années sans que l'état général s'en ressente en quoi que ce soit. Il faut bien dire qu'elle n'est pas absolument permanente, qu'elle se manifeste par accès qui durent plusieurs heures avec des intervalles de calme complet. En d'autres termes, la dyspnée hystérique se caractérise par l'extraordinaire accélération des mouvements respiratoires sans trouble bien sensible de la fonction respiratoire vraie, c'est-à-dire l'hématose. C'est ce qui a fait que Charcot l'ait dénommée *tachypnée*, nom qui rappelle et exprime le premier de ces deux caractères fondamentaux. La dyspnée hystérique ainsi comprise est à ce point caractéristique que M. Charcot n'a pas hésité un instant dans son diagnostic en des cas où la dyspnée était la seule expression de la maladie (hystérie monosymptomatique).

Et maintenant quels sont les traits essentiels de la dyspnée chez notre malade ?

Syndrome paroxystique, fréquence extrême des mouvements respiratoires, indifférence relative de l'organisme devant une si énorme dyspnée.

Et comme ces trois caractères réunis sont typiques et que, à en juger par les faits jusqu'ici connus, ils spécifient la dyspnée hystérique, je pense que la dyspnée de notre malade est bien une dyspnée de nature hystérique.

Et cette conclusion trouve une corroboration indéniable dans ce fait que nulle autre cause organique ou fonctionnelle ne saurait donner raison de phénomènes aussi singuliers. Nous avons dit déjà que les lésions pulmonaires n'expliquaient pas suffisamment la dyspnée. Nous ajouterons que le cœur, les reins, le tube digestif avec ses annexes sont intacts ainsi que nous nous en sommes rendu compte par une exploration répétée et très minutieuse. Quant au système nerveux, il n'y a pas d'autres désordres que ceux qui tiennent à l'hystérie.

Avec cette interprétation du cas plusieurs faits, de prime abord singulièrement embarrassants, se comprennent sans effort : le défaut d'harmonie entre les lésions pulmonaires et la dyspnée, l'action par trop merveilleuse de l'insignifiante thérapeutique mise en œuvre. Nous avons vu une seule ventouse scarifiée, une ponction avec extraction d'une infime quantité de liquide faire tomber la respiration de 160 à 20. C'est là une thérapeutique purement suggestive que nous avons faite un peu sans le savoir.

Mais l'appareil respiratoire est-il complètement étranger à cette dyspnée née en apparence de la pleurésie diaphragmatique, comme expression clinique de la congestion pleuro-pulmonaire ? Cela serait pour nous surprendre surtout si on veut bien se rappeler que cette femme n'a jamais eu auparavant d'attaque de dyspnée en dépit des attaques sans nombre

d'hystérie qu'elle compte dans son existence. Pour moi, je crois que les lésions de l'appareil respiratoire ne sont pas entièrement étrangères à la tachypnée, et telle est précisément l'originalité du cas.

La dyspnée est bien de nature hystérique ; mais elle a été provoquée par la lésion pleuro-pulmonaire, celle-ci ayant réveillé les aptitudes hystériques de la malade en ce qui concerne l'appareil respiratoire. Un individu reçoit au bras un choc insignifiant, et le bras de rester paralysé en plus ou moins de temps. Il n'y a pas équation entre le coup et la paralysie, entre la cause et l'effet, mais le coup a réveillé, a rappelé les aptitudes hystériques du malade qui a répondu en faisant une paralysie avec ses forces et ses moyens propres et personnels. Le coup n'est pas la cause efficiente; il n'est que l'agent provocateur, et c'est quelque chose ; sans lui il n'y aurait pas eu de paralysie. Il se passe la même chose avec notre malade : la pleurésie n'est pas la cause efficiente de la dyspnée ; mais c'est elle qui l'a provoquée ; sans la pleurésie il n'y aurait pas eu de dyspnée. Ainsi la tachypnée est de nature hystérique et d'origine pleuro-pulmonaire.

Et cette imbrication de causalités, ces énergies morbides selon l'expression du professeur Potain, trop fréquentes pour les autres organes ne sont pas rares non plus pour ce qui est de l'appareil respiratoire,et en s'en souvenant on évite de singulières erreurs aussi bien de diagnostic que de pronostic.Parmi les cas dont j'ai mémoire,j'en rapporterai un vraiment curieux que M. Hanot, ce maitre aussi savant que sincère, aimait à raconter à ses élèves. Alarmé par l'extrême dyspnée que présentait une de ses malades il court chercher son maître Lasègue et le presse si instamment que l'illustre professeur est obligé d'interrompre son cours pour se porter au secours de la cliente de son chef de clinique. A peine a-t-il examiné la malade que Lasègue se retourne vers son élève et lui dit amicalement : « Vous mériteriez que je vous tire les oreilles, votre malade n'a rien pour vous épouvanter. Tout ce qu'elle a, est une bronchite aiguë et cette énorme oppression n'est que feu de paille ; elle a de la dyspnée parce qu'elle est hystérique, parce que la bronchite a réveillé les aptitudes hystériques de son appareil respiratoire. » D'où peut-être on pourrait déduire que Lasègue connaissait déjà la tachypnée hystérique de Charcot et Weir Mitchell.

III

Il nous reste à considérer le syndrome gastrique où les vomissements et l'hématémèse constituent les éléments saillants. Je dirai seulement pour en finir qu'une consciencieuse analyse a démontré avec toute évidence

qu'il s'agit là d'un syndrome foncièrement hystérique. Et on voit combien le sceau de l'hystérie est profondément gravé dans tous les organes et fonctions de notre malade. Ce qui ajoute, si c'est possible, à la démonstration poursuivie dans ce petit travail : savoir que la dyspnée de notre malade est de nature hystérique et que, à côté de la tachypnée primitive de Charcot et Weir Mitchell, il y a lieu d'inscrire la *tachypnée hystérique secondaire*.

N. B. La malade a été revue 10 mois après sa sortie de l'hôpital. Elle se porte très bien, garde seulement un peu de faiblesse respiratoire à la base droite pour toute trace de son ancienne maladie pleuro-pulmonaire.

Elle a bien eu quelques attaques de nerfs, mais jamais le moindre soupçon de dyspnée, ce qui paraît bien corroborer l'idée que celle-là est liée, dans une certaine mesure, à la maladie pleuro-pulmonaire.

DE LA MYOSITE OSSIFIANTE PROGRESSIVE

(*Suite et fin*)

PAR

A. WEIL
Médecin en chef à l'hôpital de Rothschild.

ET

J. NISSIM
Ancien interne à l'hôpital de Rothschild.

Obs. XLII. — Stephen Paget, *Un cas de myosite ossifiante. The Lancet*, 9 février 1895, p. 339.

Garçon de 7 ans 1/2, petit, mais fort, actif et intelligent. Santé générale bonne.

Père âgé de 40 ans, toujours bien portant et n'ayant jamais eu aucune manifestation rhumatismale.

Le grand-père et la grand'mère du malade ont eu tous les deux à deux reprises différentes la fièvre rhumatismale.

Mère âgée de 35 ans bien portante, n'a jamais eu de rhumatismes mais sa mère à elle en a eu ; une de ses sœurs est morte de cancer du sein, et une autre à 38 ans d'*ulcération des intestins*.

Le malade est l'aîné de trois enfants ; les deux autres sont en bonne santé et n'ont pas de déformation du gros orteil.

Le malade a été bien portant pendant les premières années de sa vie ; il a eu la rougeole à 6 ans 1/2.

Une semaine après sa naissance, on remarque une déformation du gros orteil des deux côtés.

Pas de traumatisme avant le début de la maladie actuelle. Celle-ci débuta par un gonflement derrière l'oreille gauche à l'âge de 4 ans 1/2. La formation d'os dans les pectoraux et à la partie inférieure de la colonne vertébrale se montra au commencement de la maladie. La mère affirme d'une façon certaine que l'ossification avait l'habitude de changer de place, disparaissant d'un endroit et apparaissant à un autre ; l'apparition de cette ossification ne semble pas avoir été précédée de douleur ni de gonflement.

Etat actuel (1892). — L'enfant est âgé de 5 ans et 9 mois. Il tient sa tête en *torticolis*, pas de contraction du sterno-cléido-mastoïdien gauche.

Dans les muscles pectoraux, au niveau de la paroi antérieure de l'aisselle, se trouvent des noyaux osseux irréguliers se déplaçant légèrement avec les

muscles. *Du côté droit* ces noyaux sont placés sous le muscle et surtout au niveau de son insertion. Là ils se continuent avec des plaques osseuses se trouvant sous le deltoïde et le grand dorsal.

On trouve aussi des noyaux à l'origine du grand dentelé. Le grand dorsal présente un bord tranchant à l'aisselle, il est dur mais non proéminent; au-dessous de l'angle de l'omoplate, il y a deux masses proéminentes, mais non fixées à l'os. Les muscles de l'omoplate même ne paraissent pas atteints.

Du côté gauche. — Infiltration osseuse aussi dans le pectoral, il y a plus de noyaux que du côté droit, ils sont plus proéminents au niveau de l'insertion ; ils se continuent ainsi que du côté opposé avec des plaques osseuses sous le deltoïde et aussi avec le grand dorsal (quoique cela ne soit pas tout à fait certain). La maladie dans le grand dorsal gauche est plus apparente au-dessous de l'angle inférieur de l'omoplate, mais c'est moins marqué que du côté droit. Le biceps gauche est atteint ; quand on meut ces ossifications, on perçoit de la crépitation.

De chaque côté de la colonne vertébrale, à sa partie inférieure, se trouve nue crête dure. plus marquée à gauche qu'à droite ; elle semble faire partie du grand dorsal.

Le trapèze est sain.

Dans les triangles postérieurs du cou, il y a une dureté mal définie. Le sterno-mastoïdien droit est sain, le gauche est très raccourci, mais on ne constate pas d'os dans ses fibres, excepté un tout petit noyau sur son bord antérieur, à un pouce de la clavicule,

De la paroi antérieure des aisselles, entre une ligne qui passerait au niveau du mamelon et la ligne axillaire, part un véritable cordon dur, de l'épaisseur d'un cathéter anglais n° 4 ou 5, et se dirige directement en bas sur les côtes et sur la paroi abdominale et va rejoindre la crête iliaque avec laquelle il se nivelle.

Ce cordon est plus marqué à droite. Ils sont peu mobiles et durs, mais non aussi rigides que l'os ; ils donnent au toucher la sensation des lymphatiques cancéreux, ou d'artères très athéromateuses.

Pas d'ossification sur la tête, ni dans les muscles abdominaux, ni dans les membres inférieurs.

L'enfant est resté à l'hôpital plusieurs semaines; il a pris de l'acide phosphorique dilué, mais sans résultat.

Etat actuel (1894). — Le malade a eu la scarlatine.

La maladie a très peu progressé. Les deux cordons latéraux ont disparu. Les masses osseuses paraissent plus fixes et semblent unies intimement au squelette. La respiration est presque entièrement abdominale ; dans les grandes respirations les côtes se meuvent très peu.

Le malade a une déformation des gros orteils ; ils sont raccourcis et repliés vers la ligne médiane du pied de sorte que leur extrémité est au-dessous du deuxième orteil. Les phalanges semblent petites et mal développées. La tête des premiers métatarsiens est grosse.



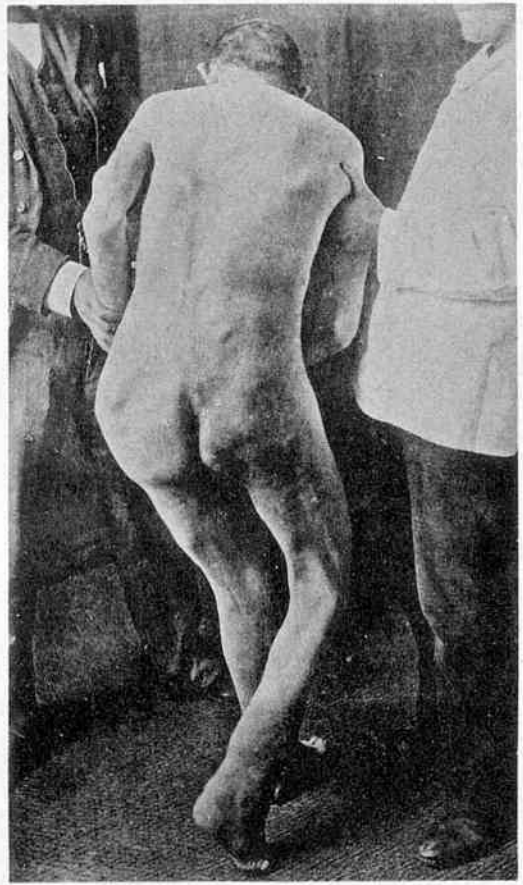

MYOSITE OSSIFIANTE PROGRESSIVE

(Cas de Burgerhout.)

Pas de déformation des pouces. L'enfant a pris de l'extrait thyroïdien sans résultat.

Obs. XLIII. — Fuerstner, *Archiv. f. Psychiat. und. Nervenk.*, 1895, t. XXVII, p. 611.

Felicitas M..., 15 ans. Père et mère bien portants. Accouchement naturel. A 8 ans, difficulté de la marche par suite de la formation de noyaux indolores qui disparurent après cinq à six semaines. Réglée à 13 ans 1/2 et depuis régulièrement ; migraines aux époques. Depuis 5 à 10 mois difficulté dans les mouvements du cou et des bras par suite de la formation de noyaux à leur niveau. Etat général bon.

Actuellement. — Enfant bien développé ; les organes internes fonctionnent bien. Ni sucre, ni albumine dans les urines.

Anomalies congénitales. — Absence de lobule de l'oreille, absence de deux incisives supérieures ; les dents existantes sont dentelées. Les deux gros orteils sont très courts, mais toutes les phalanges sont légèrement déformées. Les pouces et les annulaires sont très petits. Nystagmus dans la vue externe extrême.

Mouvements de la face normaux. Raideur de la tête et de la colonne vertébrale; démarche gauche. Rotation de la tête à droite et à gauche limitée par suite de la tension des sterno-mastoïdiens ; flexion et extension également limitée par opposition des muscles de la nuque. Les muscles cités sont durs, mais ne contiennent pas de noyaux. Epaississement osseux dans les muscles longs du dos ; on constate des protubérances sur le bord interne des omoplates, des plaques osseuses dans le grand dorsal. Les bras, le plus souvent fléchis, ne peuvent pas s'écarter. Travées dans les tendons des grands pectoraux. Le bras droit est très peu mobile. Le biceps et ses tendons sont très durs dans toute leur étendue. La partie inférieure du triceps semble ossifiée ; de même à gauche, mais moins prononcé. La consistance des muscles des bras est variable, plus on se rapproche du tendon, plus elle est dure. La pression sur les muscles est légèrement douloureuse. Peu de changements dans les muscles de l'abdomen et du bassin ; rien dans les membres inférieurs. Pendant que la malade était en observation, on a constaté les modifications suivantes dans le biceps gauche. Formation en quelques jours d'un gonflement presque pâteux, avec légère rougeur de la peau et douleur très vive à la pression ; pas de fièvre.

Le 13 juin excision d'un petit morceau de muscle au niveau du gonflement ; guérison de la plaie en 14 jours sans accidents ; en même temps, la tumeur et sa sensibilité ont considérablement diminué. Plus tard formation d'un gonflement semblable dans le biceps droit avec les mêmes phénomènes ; les noyaux se sont formés lentement ; on a constaté toujours à cette place une augmentation de volume ; dans le voisinage du biceps gauche, on a constaté une consistance plus grande.

Examen microscopique après durcissement et double coloration (éosine, hématoxyline). Pas la moindre lésion dans le tissu musculaire même, mais lésion très intense et tout à fait récente dans le tissu conjonctif interfibrillaire. Aussi

bien dans les points où il entoure un plus grand nombre de coupes transverses de fibres, que là où il sépare les fibres les unes des autres, il y a une prolifération du tissu conjonctif, qui est surtout marquée dans le voisinage des vaisseaux. Les muscles sont pressés les uns contre les autres, leur substance est tout à fait intacte, on ne constate pas trace de prolifération nucléaire. Il n'est pas douteux qu'une infiltration œdémateuse s'était ajoutée à cette prolifération du périmysium interne dans l'épaisseur des noyaux.

Obs. XLIV. — Lexer, *Arch. f. Klin. Chir.*, 1895, p. 1-13.

Homme, 50 ans. Rien dans les antécédents.

En 1879, douleurs au côté gauche du thorax pendant 3 semaines avec un léger état fébrile ; le malade remarqua sur les endroits douloureux des noyaux mous, mobiles, comme des noisettes, qui disparurent bientôt après.

En 1884, fièvre, douleurs sur tout le côté gauche du thorax pendant 2 semaines. Il remarqua alors un gonflement mou, comme la paume de la main, très douloureux à la pression au début, puis plus petit, plus dur et moins sensible. De 1884 à 1886 tous les étés manifestation de pareils phénomènes autour de la tumeur lombaire et finalement celle-ci s'étendit jusqu'à la ligne axillaire. Dernière attaque en 1890. Depuis, formation entre temps, sans fatigue, de noyaux dans différents endroits, à côté de la tumeur du côté gauche et au-dessous du creux axillaire.

En juin 1894 léger état fébrile, douleurs aux deux épaules et aux muscles des bras. Gonflement dans les parties molles de l'épaule gauche qui en quelques semaines a beaucoup durci et diminué de volume. Traitement arsenié et KI.

Malade amaigri, musculature peu développée. Les bras ne peuvent s'élever au-dessus de l'horizontale, omoplate gauche peu mobile, projection en arrière du bras gauche très limitée. Tumeur bosselée, grosse comme un œuf de poule, cartilagineuse, à la partie inférieure du grand pectoral, mobile avec le bord inférieur du muscle, sans limites précises ; le muscle est souple sauf au niveau des fibres de la 3e côte qui forment une corde mince. Tumeur semblable plus petite, au niveau de la 6e vertèbre cervicale, sur le bord du trapèze. Les muscles des bras et des avant-bras sont particulièrement peu développés. Tumeur de consistance fibreuse, grosse comme le point, occupant la partie moyenne du deltoïde gauche, tumeur sur laquelle les fibres musculaires se contractent en levant le bras, légèrement mobile sur l'os. Sur la moitié inférieure de l'humérus, des deux côtés, sous le biceps atrophié, tumeur osseuse occupant la place du brachial antérieur. Sous le long supinateur droit, tumeur osseuse de 5 centimètres de longueur et de largeur, elle va jusqu'à l'articulation de la main, sans limites précises, dans la portion tendineuse du premier radial. L'anconé est transformé en une pointe osseuse ; les autres muscles sont durs, il en est ainsi du splenius gauche et du sterno-hyoïdien droit.

Le domaine du grand dorsal est envahi par une tumeur saillante, de consistance cartilagineuse, immobile ; seules, les portions latérales, en avant et en bas, qui correspondent au grand dentelé et aux faisceaux du grand dorsal

qui se terminent sur les côtes, sont mobiles sur celles-ci. La bandelette qui se termine sur la 10e côte est très sensible à la pression, et de là, de violentes douleurs s'irradient le soir. Dans la région du fascia lombo-dorsal, saillie verticale, dure, se réunissant à la grande tumeur. La moitié droite du dos est libre. Dans le sous-épineux gauche, tumeur très dure, superficielle, commençant à l'épine, se terminant à pic sur le tiers inférieur de l'omoplate et s'étendant en dehors jusqu'à l'acromion. Sur les 5e et les 6e côtes droites, bandelettes saillantes commençant sur le bord du grand dorsal et s'insérant par leurs deux extrémités sur les côtes (grand dentelé). Rien sur le système osseux, pas de déformations congénitales (main, pied).

Le 16 *novembre* 1894. Incision de la tumeur du deltoïde gauche à cause de son volume ; on en enlève une portion. 10 jours après, on enlève le faisceau musculaire très douloureux du grand dorsal gauche, correspondent à la 10e côte, sur une longueur de 10 centimètres, là où les fibres pouvaient se détacher le plus de la côte.

18 *mai* 1894. — D'après une lettre du malade, d'autres muscles ne seraient pris au cou et aux extrémités inférieures.

Nous résumons les recherches microscopiques de Lexer à l'anatomie pathologique de notre travail.

Obs. XLV. — Bruck, *Société de méd. Berlin*, séance du 6 mai 1896. — Myosite ossifiante progressive, *Semaine méd.*, 1896.

Présentation d'un malade venant de Pest, âgé de 31 ans.

Bien que chétif et maigre, il a joui d'une bonne santé jusqu'à l'âge de 14 ans. Peu à peu, il a perdu ses forces, surtout celles des membres inférieurs dont les muscles s'atrophièrent à un tel point qu'il fut obligé de marcher avec des béquilles. Depuis 10 ans, il ne peut ni marcher, ni se coucher, il est obligé de vivre sur une chaise. Le malade présente en outre des arthropathies, une ostéomalacie généralisée et des ossifications musculaires ; il pèse 32 kilogr. seulement.

L'ostéomalacie a été sans doute ici la maladie primitive, plus tard il s'y est joint le processus d'ossification généralisé.

Obs. XLVI. — O. Paget, *Trans. clin. Soc. London*, 1896, t. XXIX, page 221.

A..., fille, 5 ans, vue pour la 1re fois le 21 juillet 1895 pour masses lombaires et raideur de la muque.

Trois semaines auparavant la mère s'était aperçue de l'existence de plusieurs tumeurs sur le dos ; elles augmentèrent depuis. La raideur commença à peu près à la même époque.

Antécédents héréditaires. — Père, mère, 3 frères et sœurs bien portants. Grand'mère paternelle goutteuse.

Antécédents personnels. — Rachitisme à 2 ans, coqueluche.

Actuellement. — Regard indifférent dû à la tension du sterno-mastoïdien. Intelligence et dentition normales. Les lésions peuvent se rapporter à quatre classes.

1° *Lésions en connexion avec les os.* — Deux grosseurs ovales, fermes de chaque côté de la colonne vertébrale, au niveau des côtes et à la hauteur de l'angle inférieur des omoplates. Une plus petite à l'angle de l'omoplate, des 2 côtés ; une nodosité ossifiée sur la lèvre externe de la gouttière bicipitale droite ; une autre sur le front, due aux chutes.

Absence bilatérale de la 1re phalange du gros orteil ; la phalange unguéale s'articule directement avec le métatarse.

2° *Lésions en connexion avec les muscles.* — Tête fixée par la tension des sterno-mastoïdiens, ossifiés, indurés, et élargis, il est difficile de trouver les limites des muscles. La flexion de la tête est possible, l'extension impossible.

Bras fixés aux côtés ; on ne peut les éloigner, même avec force, au delà d'un angle de 30°. Pectoral droit ossifié dans ses parties moyenne et supérieure. Pectoral et grand dorsal gauches ossifiés. Deltoïdes et biceps d'apparence normale.

3° *Lésions en connexion avec les ligaments.* — Pas de lésions dans les ligaments de la colonne vertébrale, mais le dos est raide.

Ligaments de l'épaule épaissis et fixés. Les autres articulations sont normales sauf un léger craquement.

4° *Lésions en connexion avec les glandes.* — On sent une corde dure, un conduit lymphatique ossifié (?). Dans l'aisselle gauche, 3 ganglions tuméfiés, mais petits.

22 *novembre* 1895. — Les nodosités disparaissent pour la plupart quoiqu'on trouve encore des traces. Les sterno-mastoïdiens sont moins indurés, les mouvements de la tête sont plus libres. Ossification plus avancée dans le grand dorsal gauche.

Obs. XLVII. — Willette, *Arch. of. Surgery*, 1896, t. VII, p. 133-141.

Homme, 35 ans. Lésions congénitales et ayant progressé, localisées aux membres supérieurs.

Dans certains endroits des plaques osseuses se sont développées dans le fascia et les muscles, spécialement dans le bras et l'avant-bras droits et l'avant bras gauche ainsi que le long des bords des aisselles ; ankylose de quelques articulations et malformation congénitale des membres supérieurs.

En outre quelques os sont eux-mêmes augmentés de volume, l'omoplate et l'humérus gauche ; ce dernier est plein de nodosités et adhèrent à la peau. En outre une exostose existe sur la première côte.

Obs. XLVIII. — De Zoege Manteufel, *Congrès de la Société de chirurgie de Berlin*, 1896, séance du 28 mai.

Présentation du squelette d'un malade atteint de myosite ossifiante progres-

sive, préparé par macération. Le malade est mort à l'âge de 16 ans ; le début de la maladie remonte à 4, 5 ans. En examinant le malade, pendant la vie, on croyait qu'il s'agissait d'exostoses multiples nombreuses surtout au dos ; mais si on examine bien le squelette on voit les ossifications occuper la place des muscles, suivre si bien le trajet de ces derniers, par exemple dans la masse sacro-lombaire gauche, qu'il faut admettre qu'elles se rattachent aux masses musculaires. Ailleurs les ossifications se sont réunies secondairement aux os comme dans le grand fessier à droite. A gauche une bandelette osseuse se trouve dans les muscles abdominaux et offre une sorte d'articulation avec les côtes ; à droite on constate une bandelette absolument libre au milieu des muscles ; il s'agit donc d'une ossification primitivement intra-musculaire et qui secondairement s'est réunie au squelette. La colonne vertébrale est ossifiée jusqu'à la 7e vertèbre dorsale. Les disques intervertébraux étant conservés, il peut se faire qu'il y ait synostose par ossification des ligaments interépineux.

Synostose des articulations du gros orteil et du pouce sans absence de phalange. La synostose est moins nette à gauche et cette petite tubérosité qui s'est réunie à la première phalange, me semble présenter la phalangette elle-même.

Ostéoporose de tout le squelette ; les néoformations osseuses n'en offrent pas.

Epaississement des mâchoires dû à des saillies qui en imposent pour des exostoses, mais elles suivent les muscles et peuvent être considérées comme des ossifications musculaires.

Ossifications libres dans le couturier, le rhomboïde gauches et le trapèze droit.

L'ossification du dos touche la colonne dans peu d'endroits, elle s'est réunie secondairement au squelette. Bien qu'il y ait une atrophie considérable de la musculature, on voit que les ossifications se sont développées dans l'intervalle des muscles, qu'elles se sont réunies au travers des muscles par des ponts osseux, qu'elles se montrent dans le tissu conjonctif intramusculaire.

Obs. XLIX. — Pincus, *Deutsch. Zeitsch für Chirurgie*, XLIV, p. 179-240, 1897.

A... S..., homme de 25 ans, pas d'affection semblable chez les ascendants ni rhumatisme, ni paralysie, ni goutte.

Ce malade n'a pas eu de rachitisme, a marché de bonne heure ; rougeole et scarlatine bénigne. Raideur du pouce droit dès l'enfance.

A 13 ans chute sur le dos et consécutivement raideur, « il était tout autre », dit le malade, il croit avoir senti quelques endroits enflés et douloureux à la partie supérieure du dos ; à 14 ans, 9 mois après l'accident, formation de deux noyaux comme des glandes à la nuque : ils devinrent bientôt plus petits. A cette époque raideur du cou, tête attirée vers la gauche ; quelques mois après raideur très grande à la région sacrée, il trébuchait souvent ; la raideur augmentait après chaque chute. A 20 ans gonflement et raideur à l'épaule gauche consécutive à plusieurs chutes. Le gonflement douloureux disparut bientôt mais la raideur alla en augmentant s'accompagnant, de formation de noyaux qui envahirent également le bras gauche. En même temps ou un peu plus tard,

atteinte de l'épaule droite avec les mêmes phénomènes et plus tard du bras droit. Dès lors il tombait très souvent et plus il tombait, plus son affection s'aggravait.

Extension de l'affection au dos et à la région sacrée avec les mêmes phénomènes de douleur et de gonflement. Tête attirée sur le côté. Après des pauses plus ou moins longues, l'affection s'étendait toujours après un traumatisme, chute ou coup. En juin 1892, douleurs aiguës au coude gauche et raideur consécutive de ce dernier.

En 1894 chute sur le côté droit du visage ; consécutivement difficulté dans les mouvements de la mâchoire, douleurs dans les muscles masticateurs droits et, six mois après, la mastication devient très difficile. Des chutes fréquentes sur le visage entraînent l'obliquité, l'épaississement et la couleur violacée du visage.

En 1895 le malade se couchait et se levait assez facilement ; marchait difficilement par suite de la raideur des hanches ; il ne pouvait pas s'asseoir sur une chaise et montait l'escalier difficilement. Le bras et la jambe gauches n'étaient presque pas mobiles, le bras et la jambe droits n'arrivaient pas à 90° au genou et au coude.

Etat actuel 1897. — Malade de taille moyenne, expression anxieuse, se tient debout vacillant, penché en avant et sur le côté. La tête est attirée en avant et sur le côté par la contracture du faisceau claviculaire du trapèze et par une cyphose de la colonne cervicale il en résulte un torticolis gauche qui n'est pas exclusivement musculaire comme celui dû à la contracture du sterno-mastoïdien, car le menton n'est pas porté en haut et à droite.

Cicatrice sur le front sans ossifications à sa périphérie. Yeux normaux. Nez oblique et épaissi ; au niveau de la fracture des os du nez on voit des pointes osseuses. Stase veineuse très prononcée au nez, aux mains et aux extrémités inférieures à partir du genou. Le malade ouvre légèrement la bouche ; la mâchoire inférieure est latéralement presque pas mobile. La mastication des petites bouchées se fait bien, la déglutition est normale. Contractions fibrillaires du masséter droit à la mastication. A la partie supérieure du masséter droit se voient quelques noyaux durs, arrondis ou anguleux de la grosseur d'une lentille à celle d'une noisette, au contact desquels on sent des contractions fibrillaires intenses dues sans doute à une irritation mécanique. Le masséter gauche est dur.

Flexion, extension et rotation de la tête presque impossibles ; l'empêchement ne tient pas à la contracture musculaire, mais à des synostoses du squelette cervical.

Toute la musculature du cou semble ne former qu'une seule masse garnie de bandelettes osseuses. Saillie notable de la 7e vertèbre cervicale, tandis que la 1re dorsale est située profondément. Des deux côtés de la colonne vertébrale, surtout à gauche, on sent un épaississement périostique sans noyaux séparés. La portion acromiale du trapèze est dure, fibreuse. Les muscles du cou, les sterno-mastoïdiens, surtout la portion claviculaire du droit, sont fibreux. Exostose comme une noisette sur l'extrémité externe de la clavicule droite. Tout

près d'elle quelques tubercules sur la face supérieure et le bord postérieur de l'os. Omoplates fixées et pourvues de noyaux sur leurs bords. Les muscles sous et sus-épineux semblent à droite atrophiés, à gauche traversés par des parties dures. Deltoïdes en partie fibreux, en partie atrophiés, on trouve des pointes osseuses dans le droit.

Bras dans l'adduction. On voit des masses osseuses tout autour de la région axillaire, surtout dans le grand dorsal. L'abduction est possible jusqu'à 35°. Diminution notable de la rotation dans l'articulation scapulo-humérale. La projection du bras en avant et en arrière est minime. La tension du biceps limite les mouvements de l'articulation du coude. Flexion possible jusqu'à 130°. Doigts et pouces normaux.

Le bras droit s'éloigne du thorax de 45° ; motilité diminuée dans les mouvements du coude : l'extension est possible, la flexion jusqu'à 100°. L'articulation trapézo-métacarpienne est ankylosée, le pouce est un peu plus petit que la normale ; ossifications à la partie postérieure du bras gauche, en partie fixées à l'humérus qui est épaissi au niveau des insertions des muscles long dorsal et grand pectoral. Ossifications dans quelques fléchisseurs et extenseurs de l'avant-bras gauche.

L'ossification du grand dorsal empêche les mouvements du bras droit, les autres muscles du bras sont normaux. L'épiphyse de l'humérus est hypertrophiée par ossification périostique.

Au thorax, le côté droit est plus proéminent que le gauche.

Le sternum est légèrement déprimé. Les parties latérales du thorax sont en partie aplaties, en partie saillantes ; les parties saillantes sont dues à des dépôts osseux. Scoliose à gauche de la colonne cervicale, à droite de la dorsale, à gauche derechef de la lombaire. Ni cyphose, ni lordose.

La respiration est abdominale, 20 respirations à la minute ; le type costal n'est pas complètement détruit. La respiration fait voir quels sont les muscles atteints et dans quel degré : le sterno-mastoïdien gauche est libre, un peu moins le droit. Les pectoraux des deux côtés sont pris.

Transformation osseuse des muscles du dos, çà et là quelques parties fibreuses. La musculature du côté gauche est plus atteinte que celle de droite. L'ossification est marquée dans les muscles latéraux du thorax, surtout le grand dorsal. Les ligaments de la colonne vertébrale et les apophyses épineuses sont transformés en une masse osseuse. L'ossification des muscles du dos va sans interruption jusqu'au sacrum. Le fascia lombo-dorsal avec les muscles sous-jacents sont transformés en une masse s'étendant jusqu'à la moitié de la crête iliaque. Cette ossification va probablement jusqu'au carré lombaire. Partout à la limite des masses osseuses on constate des contractions fibrillaires. Celles-ci sont surtout marquées dans les fessiers qui, au niveau de la crête iliaque, offrent des bandelettes osseuses, partout ailleurs ces muscles sont atrophiés.

Le bassin est dévié vers la gauche ; il y a épaississement du grand trochanter. Saillie de la symphyse sacro-iliaque des deux côtés. Dans le fascia lata droit se voit une masse osseuse. De même à gauche. Mouvements du genou limités. Genu valgum à droite de 160°. Par suite du genu valgum et de l'ankylose des

hanches en légère abduction, les pieds restent éloignés de 25 centimètres. Flexion de la cuisse sur le tronc de 170°.

Une légère flexion est possible dans le genou droit.

Articulations tibio-tarsiennes normales. Microdactylie des gros orteils. La pointe du gros orteil s'arrête au niveau de la première articulation du 2e ; il y a vraisemblablement atrophie de la première phalange ; atrophie vraisemblable de l'articulation interphalangienne, hallux-valgus congénital. Ossification puissante de la cuisse droite, on a la sensation d'une tumeur périostique réunie plus tard à une ossification musculaire. Partie du grand trochanter, la tumeur suit en partie la direction des fibres, en partie elle les croise ; elle soulève les muscles de la partie supérieure et externe de la cuisse. Circonférence à ce niveau 44 centimètres, 36 seulement à gauche. Les muscles sémi-membraneux et semi-tendineux sont ossifiés jusqu'à mi-cuisse. Les adducteurs sont contracturés et dégénérés. Résistance des gastro-cnémiens droits. La tête et la face externe du péroné sont hypertrophiées dans différents endroits. Le trochanter gauche est raboteux. Au-dessus et au-dessous des exostoses de 2, 3 centimètres. La jambe gauche est libre indépendamment des hyperostoses des tibias, des péronés et d'une dureté des muscles extenseurs.

L'électricité faradique donne une contraction à peine sensible dans les muscles dégénérés. Les muscles peu atteints et ceux qui semblent sains réagissent plus paresseusement qu'à l'état normal, particulièrement s'ils se trouvent dans le voisinage des masses osseuses. La réaction est bonne dans les muscles de la mimique, de l'avant-bras et de la cuisse.

Analyse des urines en 1892 : Diminution des sels calcaires.

Un morceau d'os enlevé au semi-membraneux a donné du tissu osseux à l'examen microscopique.

Obs. L. — D. Boks, *Berl. klin. Wochensch.*, 1897, nos 41, 42, 43.

Fille de 2 ans et demi ; né en 1892 par le sommet normalement ; ni syphilis, ni alcoolisme dans les antécédents héréditaires.

A 6 mois, la tête était penchée vers la gauche, et deux noyaux se montrèrent : à la nuque et au bras droit, ils disparurent sans laisser de traces.

En juillet 1893, chute et formation consécutive de deux tumeurs à l'occiput à droite et au bras droit. Cette dernière disparut spontanément, l'autre après application de teinture d'iode. Plus tard formation de trois autres, à l'occiput à gauche et au dos, à droite et à gauche ; elles disparurent spontanément.

Au printemps 1894, chute sur le bras droit, gonflement de ce dernier et consécutivement raideur plus grande. En novembre, chute sur le bras gauche, gonflement de ce dernier, fièvre, douleurs, application d'un bandage plâtré et raideur consécutive du bras, plus grande qu'à droite. Pas de fracture.

Depuis 1895, plusieurs noyaux, dont deux consécutifs à des chutes sur le dos et à la nuque.

Etat de l'enfant le 13 juin 1895. Tête penchée à gauche, en rotation à droite ; flexion et rotation très diminuées ; muscles de la mimique, et masticateurs

normaux. Muscles sterno-mastoïdiens tendus. Un petit noyau sur la portion sternale du gauche et un autre sur la portion claviculaire du droit.

On constate 7 petits corpuscules dans le muscle grand oblique abdominal droit. Cyphoscoliose gauche, lordose de la colonne lombaire. Résistance plus considérable des masses sacro-lombaires. Une grande partie des muscles de la nuque et du dos sont plus durs que normalement ; d'autres muscles du thorax sont très atrophiés.

Sur l'épine de l'omoplate droite tumeur grosse comme un œuf de poule. La musculature de la partie moyenne de la fosse sus-épineuse est dure ; fosse sous-épineuse également dure.

Mouvements des bras à l'épaule droite diminués ; le bras s'éloigne du tronc de 39° ; il ne peut pas être porté en arrière ; rotation très diminuée.

Deux lames osseuses dans la paroi antérieure de l'aisselle, l'interne libre, l'externe réunie à l'humérus ; adduction et abduction du bras très diminuées. Ossification de la paroi antérieure de l'aisselle gauche, s'étendant jusqu'au thorax et envoyant dans le bras une bande osseuse jusqu'au pli cubital, immobilité sur l'épaule gauche.

A droite, au-dessus du mamelon droit se voit une petite tumeur qui se réunit par une bandelette avec la plaque interne. Une bande mince, dure, occupe la région bicipitale et se prolonge dans le creux axillaire. Un petit noyau osseux dans le grand palmaire.

A gauche, mouvements du coude limités ; extension possible 135°, flexion 35°. La main peut être portée à 3-4 centimètres au-dessus du mamelon droit ; le bras ne peut être porté en arrière. Une petite tumeur osseuse située au-dessous du mamelon gauche se réunit à la lame axillaire. La résistance des muscles de la paroi antérieure du thorax est augmentée, idem de la longue portion du triceps brachial.

Résistance très grande du fléchisseur superficiel des doigts. Le pisiforme semble plus gros qu'à l'ordinaire ; un petit noyau semblable dans le tendon du grand palmaire. Atrophie des éminences thénar et hypothénar. Le coude fléchisseur du pouce contient un petit noyau dans son tendon.

Mouvements des extrémités inférieures normaux. Exostose sur la face interne du tibia droit ; idem à gauche ; exostose un peu au-dessus de la tête du péroné droit ; malformation congénitale des gros orteils. Ils sont petits, en valgus. Le droit est encore plus petit que le gauche. La première phalange semble manquer.

Le tronc est raide.

Les autres organes sont normaux ; rien dans les urines.

Le 20 *juin*. — Résection partielle du grand pectoral gauche. A l'aisselle, le muscle se montre ossifié à sa partie profonde, normal superficiellement ; résultat : un peu de mobilité à l'épaule gauche.

Le 21 *janvier* 1896. — Fièvre 38°2 C le matin, perte de l'appétit, gonflement à la région inférieure du sterno-mastoïdien droit, extension du gonflement à tout le muscle les jours suivants, œdème dans toute la région du sternum à la mâchoire. Rougeur de la peau.

La température revient à la normale le 1er février. Le 3 février élévation nouvelle de la température et formation d'une tumeur semblable au côté gauche du cou.

La consistance de la tumeur augmente avec le temps ; on sent maintenant une tumeur dans chaque sterno-mastoïdien. Depuis, chute, fracture de l'humérus gauche rapidement guérie.

Mort le 18 mars 1897 de scarlatine.

Dans ses derniers jours, ankylose du genou droit et des douleurs à la région fessière du même côté.

Examen microscopique de la pièce enlevée : tissu osseux normal. Quelques préparations montrent le passage du tissu fibreux au tissu osseux et la transformation des cellules conjonctives en corpuscules osseux.

Observation LI. — Burgerhout, Thèse de Leyde, 1898.

Le malade est âgé de 40 ans, issu de parents bien portants, né à terme normalement. Aussitôt après la naissance les parents ont déjà observé que l'épaule gauche de l'enfant était immobile et que son gros orteil était plus court que les autres orteils. Pas d'anomalie semblable chez les ascendants. L'enfant a appris tard à marcher. A six ans, il fréquentait l'école, mais il boitait par suite d'un raccourcissement de la jambe droite avec pied-bot varus équin.

A 14 ans raideur des genoux et des hanches, raideur du dos ; il marchait courbé. Il essaya plusieurs métiers : laboureur, berger, et, plus tard, quand il ne pouvait plus marcher : cordonnier et tailleur, métiers qu'il dut abandonner également. La raideur augmentait de plus en plus ; de temps en temps on constatait des accès de douleurs avec ou sans tuméfaction locale et consécutivement une accentuation de la raideur. Un soir il fumait sa pipe lorsqu'il sentit une violente douleur au niveau de la mâchoire inférieure, sous les oreilles. Ces régions étaient tuméfiées, le malade croyait avoir les oreillons ; mais depuis il n'a jamais pu ouvrir la bouche (Pl. LI).

Depuis plusieurs années, il est dans le même état, passant son temps au lit ou sur une chaise et se faisant aider dans tous ses besoins. En 1897, le malade offre le tableau typique d'un ossifié. Presque toute la musculature de la nuque, de la poitrine, du dos et des bras est ossifiée ou dégénérée. Les muscles des jambes sont plus ou moins atteints ; les fessiers, le quadriceps, les adducteurs offrent des masses osseuses. Autant que l'état des muscles le permet, les articulations sont mobiles. Muscles de la face normaux.

Gros orteils et pouces plus courts que la normale.

L'excitabilité faradique et galvanique des nerfs normale, celle des muscles est diminué et un rapport avec l'étendue de l'ossification.

Glycosurie alimentaire.

[Le cas de M. Burgerhout est, avec celui de Bocks, le deuxième observé en Hollande.

M. Burgerhout a bien voulu nous remettre une note sur ses recherches personnelles publiées en hollandais.

Il établit une fois de plus que les tissus atteints par l'ossification (muscles striés, tissu conjonctif inter et intra-musculaire, squelette) sont ceux qui dérivent du feuillet externe du mésoderme, de la somatoplèvre.

En effet, les muscles striés se développent aux dépens de la partie interne des segments primordiaux dont les cellules s'allongent sous forme de *lamelles* chargées de fibrilles musculaires ; les lamelles musculaires se segmentent, elles-mêmes, plus tard, pour former les *momères*.

Le système osseux, atteint lui-même dans la myosite ossifiante, dérive de la partie inférieure et antéro-interne des segments primordiaux, du sclérotome ; quant au tissu inter et intra-musculaire, il se développe aux dépens des cellules migratrices de la somatoplèvre. Au contraire, la musculature lisse du tube digestif et son tissu conjonctif qui dérivent sont tous les deux des cellules migratrices de la splanchnoplèvre, respectés par l'ossification.

En un mot, seul le tissu conjonctif, développé aux dépens de la somatoplèvre s'ossifie, que ce tissu conjonctif forme la charpente de la musculature striée ou se calcifie pour former le squelette, peu importe.

En outre, chez les ossifiés, le sclérotome a un peu perdu de sa propriété à produire des métamères, d'où les anomalies congénitales que ces malades offrent presque constamment.

M. Burgerhout a fait de consciencieuses recherches sur la nutrition des ossifiés et il n'y a constaté aucune déviation du type normal. Il a soumis son malade à un régime alimentaire spécial pendant deux périodes de six jours, séparées par une troisième de trois jours de jeun durant lesquels le malade n'a pris que de l'eau. Pendant ces quinze jours, il a analysé les fèces et les urines au point de vue des CaO, Ph^3O_3, MgOCl, etc., etc. et il est arrivé aux résultats suivants : Pendant la période de jeun, les frais d'entretien du malade sont fournis par le tissu le plus répandu dans son organisme, par le tissu osseux, aussi durant la dernière période de six jours, ou période de reconstitution, il absorbe surtout les éléments nécessaires à la reconstitution de son tissu osseux. Il est arrivé ainsi aux conclusions de Munck d'après lesquelles l'augmentation de la sécrétion des phosphates est en rapport avec la destruction du tissu osseux et contrairement à l'opinion plus ancienne de Zuelzer qui rend le système nerveux responsable de cette augmentation.]

CONCLUSIONS

1° La myosite ossifiante progressive est une affection de tout l'appareil locomoteur ; elle se caractérise par le dépôt de masses osseuses dans le tissu conjonctif des muscles, dans les tendons, les aponévroses, les ligaments et les os ;

2° Anatomiquement, la maladie de Munchmeyer offre trois stades : stade d'infiltration embryonnaire, stade d'induration fibreuse et stade d'ossification ; cliniquement, ces trois périodes sont moins distinctes, elles se confondent successivement l'une dans l'autre ;

3° La myosite ossifiante peut se montrer à un âge avancé, mais elle est surtout fréquente dans l'enfance ;

4° Elle est plus fréquente chez les garçons que chez les filles, dans la proportion de trois pour une ;

5° Les races germanique et saxonne sont plus prédisposées que les autres ;

6° La myosite ossifiante progressive semble provenir d'une lésion des centres nerveux ; le processus ossifiant constitue un trouble trophique particulier ;

7° Le début de la maladie se présente sous deux formes distinctes, il est aigu avec léger mouvement fébrile ou chronique d'emblée ;

8° La maladie débute en général par la nuque ou la partie supérieure du dos ;

9° Elle détermine secondairement l'atrophie des muscles ; elle ankylose les articulations dont la position est régie par l'action des muscles les premiers atteints ;

10° Il est des muscles qui sont très fréquemment envahis par les ossifications (dos, nuque, poitrine, etc.), d'autres le sont rarement (paroi abdominale), quelques-uns le sont exceptionnellement (muscles de la mimique, du pharynx, etc.), enfin il en est qui ne le sont jamais (cœur, diaphragme, sphincters) ;

11° L'affection offre un épaississement de tout le système conjonctif de l'appareil locomoteur ;

12° Elle progresse par poussées aiguës entrecoupées de pauses apparentes plus ou moins longues. Les traumatismes jouent un certain rôle dans l'éclosion des poussées, de même qu'ils déterminent parfois la localisation des premiers phénomènes de la maladie ;

13° La myosite ossifiante progressive s'accompagne très souvent d'une anomalie congénitale (microdactylie, absence de phalanges, ankylose des doigts ;

14° Le traitement médical est nul ; le traitement chirurgical au début reste sans résultats éloignés, la récidive de la tumeur est la règle.

BIBLIOGRAPHIE

Abernety. — Surgical lectures, 1830, p. 169.

Bertrandi. — Opere anatomische et ch., 1787, t. V, p. 301.
Billroth. — *Ossification des aponévroses dorsales.* Arch. de Langenbeck, 1869, X, 459.
Birsch-Hirschfeld. — Anatomie pathol., 1877, p. 323.
Bokai. — Wien. med. Wochsch., 1889, n° 41, 521.
Boks. — Berlin. klin. Wochsch., 1897, n°s 41, 42, 43.
Brennsohn. — Berlin. klin. Wochsch., 1892, t. XXIX, 1163-1165.
Brück. — Soc. de méd. de Berlin, 6 mai 1896.
— Semaine méd., 1896, p. 196.
Bulhak. — *Ossification des tissus tendineux et musculaire.* Thèse de Dorpat, 1860.
Burgerhaut. — Thèse de Leyde, 1898.
Byers. — *Ossification presque complète du corps humain.* New. Orl. J. med., 1870, t. XXIII, p. 122.

Cahen. — Deutsch. Ztsch. f. Ch., 1890-91, XXXI, p. 372-382.
Carter. — Lancet, 1894, I, 327.
Copping. — Philosoph. transact., 1741, n° 461.

Dittmeyer. — In thèse de Gerber.
Duems. — *Ostéomes des cavaliers.* Deutsch. Militaeraertz Ztsch., 1887, p. 328.

Eichhoerst. — Arch. de Virchow., 1896, CXXXIX, 2.
Eichhoerst. — *Traité de pathologie interne*, t. III.

Florschuetz. — Algem. med. centr. Ztung, 1873, n°s 98-99.
Frecke. — Philosoph. transact., 1870, n° 456.
Friedberg. — Pathol. u. therap. der Muskellaehmung, 1862.
Fuerstner. — Arch. f. Psych. u. Nervenkr., t. XXVII, 1895, fasc. 2.

Gerber. — Thèse de Wurzbourg, 1875.
Godlée. — Trans. clin. Soc. Lond., 1886, p. 333.
Gybney. — *Cas de myosite ossifiante avec exostoses multiples.* Boston med. journ., 1894, p. 43.
— *Ossification du grand dorsal, des scalènes et des masses sacro-lombaires.* Med. et Surg. Reporter. Philadelphie, 1875.

Haltenhoff. — Arch. gén. de méd., 1869, p. 567.
Hamilton. — Dubl. journ. of. med., 1872, LIV, p. 510.
Hawkins. — Lond. med. gaz., 1844, XXXIV, p. 273-277.
Hayem. — *Dict. de Dechambre*, 3e série, t. X, 738-739.

Helferich. — Compte rendu du congr. des natur. et méd. allemands, 1881.
— *Verhandl. der Deutsch. Gesellsch. f. Ch.*, Berlin, 1887, XVI, 26-28.
Henry. — Philosoph. transact., 1759, vol. LI, p. 335 de l'abrégé.
Huth. — Allg. med. centr. Ztung, 1876, XLV, p. 493.
Hutchinson. — Arch. of. Surg. Lond., 1896, VII, 133-141.

Iurasz. — Medycyna Warszawa, 1873.

Kissel. — Arch. gén. de méd., mai 1894. Wratch, 1893, XXXII, p. 882.
Klemm. — *Arthrite déformante du tabes et de la syringomyélie.* Deutsch. Ztsch. f. Ch. Bd 39, 1894, p. 301.
Kohts. — Jahrb. f. Kinderh., Leipz. 1884, XXI, 326-333.
Kuemmel. — 12e Congrès de la Soc. de ch. all., 1883.
— Discus. de Roser, Langenbeck, Kuemmel, Richter, Uhde.

Lejars. — In *Traité de Ch. Duplay et Reclus*, I, 780.
Lendon. — Trans. Intercolon. med. Congr. Australas, 1887.
— Adelaïde, 1888, 109-121, 6 pl.
Lexer. — Arch. f. klin. Ch., 1895, I, 1-15.
Lyot. — In *Traité de Ch. Le Dentu et Delbet*, t. III.
Macdonald. — Brit. med. journ. 1891, II, 478.

Mays. — Arch. de Virchow, 1878, LXXIV, 147-173.
Minkewitsch. — Arch. de Virchow, 1867, XLI, p. 413 et 1874, LXI, p. 524.
Mosetig-Morhof (de). — Wien. med. Presse, 1879, XX, 1238.
Munchmeyer. — Ztsch. f. rat. med, 1869, 3e série, t. XXXIV, 9-40.

Nicoladoni. — Wien. med. Bl., 1878.
Nissim. — Soc. Anatomique, mars 1898. Nissim, Thèse de Paris, 1898.
Noorden (de). — Berlin. klin. Wochsch., 1894, n° 32.

Paget (St). — Lancet, 1895, I, 1839-1841.
Paget (O.). — Trans. clin. Soc. London, 1896, XXIX, 221.
Partsch. — Bresl. Aertz-Ztsch , 1882, IV, 66-70.
Pincus. — Deutsch. Ztsch. f. Ch., 1897, XLIV, 179-240.
Pinter. — Thèse de Wurzbourg, 1883.
— Ztsch. f. klin. med., 1884, VIII, 155-174.
Podrasky. — Oesterr. Ztsch. f. prakt. Heilk., 1873, n° 19.
Pollard. — Lancet, 1892, II, 1491.

Rabeck. — Arch. de Virchow, vol. CXXVIII, 537-541.
Reidhaar. — Thèse de Bâle, 1885.
Rogers. — *Un cas d'ossification du tissu musculaire.* Am. J. of med. sc. Philad., 1833, XIII, 386-388.

Salman. — Thèse de Berlin, 1893.
Schultze et Erb. — *Cas d'atrophie musculaire progres.* Arch. f. Psych. u. Nervenkr., 1879, IX, 386,
Schwartz. — Deutsch. med. Wochsch., 1884, X, 807-810.
Seidel. — In Lehrbuch der Kinderkr. von Gerhardt, V, 2e partie.
Skinner. — Med. Times et Gaz., 1861, I, 413.
Stonham. — Lancet, 1892, II, 1485-1491.
Swensson. — Hygiea, 1891, LIII, 285-290.
Sympson. — Brit. med. journ., 1886, II, 1026.

TESTELIN et DEMBRESSI. — Gaz. med. de Paris, 1839, 2e série, VII, 170-172.

VIRCHOW. — *Les tumeurs*, t. II.
— Berlin. klin. Wochensch., 1894, n° 32. Discus : Gerhardt, de Noorden, Senator, Weyl, Virchow.
VITO. — Gasz. d. ospitali, 1889, X, 554.
VOLKMANN. — Verhandl. der deutsch. Gesellsch. f. Ch. Berlin, 1887, XVI.

WEILL. A. — Académie de méd., 26 mai 1896.
WILKINSON. — The London med. gaz., 1846, new, série, III, 993.
WILLEN. — Lancet, 1892, p. 1485.

ZEUGE-MANTEUFEL (DE). — Congr. de la Soc. all. de ch., 1896.
ZIEGLER. — Anatomie pathologique, T. II.
ZOLLINGER. — *Un cas d'ossification pathologique très étendue*. Thèse de Zurich, 1867, voir Billroth.



CHARCOT ARTISTE

Charcot a sa statue devant la Salpêtrière.

Cette œuvre a des qualités : elle est majestueuse; on y reconnaît le talent d'un sculpteur de haut mérite, Falguière.

Laissera-t-elle à la postérité un souvenir exact de Charcot?

Oui, pour ceux qui n'ont eu de sa personne qu'une impression fugitive. Leur critique ne portera guère que sur des détails accessoires : la position bizarrement contournée du cadavre dont Charcot montre le cerveau, l'exiguïté du socle, la disproportion entre le monument et la porte voisine, etc., — erreurs regrettables évidemment, et qui nuisent à la valeur de l'œuvre. Mais, dira-t-on, la statue du Maître, revêtu de ses insignes, perpétuera sa mémoire. Elle remplit son but. Elle ne manque, après tout, ni de dignité, ni de grandeur.

Ceux qui ont mieux connu Charcot, ceux surtout qui l'ont fréquenté dans son intimité, expriment cependant une inquiétude : devant cette image de bronze, beaucoup ne se méprendront-ils pas sur la figure et le caractère du personnage?...

Un masque aux traits durs, aux contours anguleux, étrangement asymétrique : est-ce bien là Charcot, tel qu'on peut encore se le rappeler? N'a-t-on pas exagéré les lignes du visage sans en faire ressortir l'expression imposante? Pourquoi faut-il aussi déplorer que des doigts trop grossiers dénaturent le souvenir d'une main à l'élégance vraiment patricienne?

On se demande enfin si la pompe surannée de la robe professorale ne fera pas oublier la grande simplicité de l'homme. Charcot, en effet, à

l'hôpital comme à la ville, se montra toujours ennemi des dehors apprêtés. Aurait-il approuvé ce costume officiel?

Cette figure, plus symbolique que réelle, conduit, par un juste retour, à évoquer des souvenirs moins grandioses, mais certainement plus précis. On se rappelle Charcot intime, très simple, cependant très grand, et combien le même homme qui dédaignait l'apparat était profondément épris du décor, dans le sens le plus esthétique de ce mot.

Alors aussi on revoit Charcot artiste.

C'est justice que l'on connaisse les dons merveilleux qu'il avait pour toutes les choses de l'art. Il ne se montra pas seulement fin connaisseur, critique érudit et avisé; il mania lui-même le crayon et le pinceau avec une réelle habileté. Plusieurs albums sont remplis de ses dessins personnels. Ils ont aujourd'hui une saveur inattendue.

Son fils, son élève, Jean Charcot, pieux héritier de ces souvenirs, a judicieusement compris qu'ils ne pouvaient rester ignorés. Il a permis d'en faire revivre ici quelques-uns. Tous ceux qui ont été admis dans l'intimité de son père lui sauront gré d'un témoignage si naturel de vénération filiale.

Comme son œuvre de science, l'œuvre iconographique de Charcot ne doit-elle pas être mise en lumière? Assurément oui, car ce n'est pas une des moindres raisons de sa fortune scientifique que d'avoir su mettre au service de ses études médicales le tempérament d'artiste dont il était naturellement doué.

* * *

Charcot, semble-t-il, tenait ses aptitudes artistiques de son père, qui, dans son métier de carrossier, savait trouver de très ingénieux motifs d'art décoratif.

Un souvenir de famille rappelle la précocité de ses dispositions pour le dessin.

Il y a soixante ans environ, le père de Charcot, — comme le laboureur de la fable, — réunit ses enfants :

« Vous voilà, leur dit-il, en âge de choisir une profession. Mes ressources ne me permettent pas de vous faire continuer vos études classiques. Je peux faire ce sacrifice pour un seul, mais non pour tous. Et voici ce que j'ai résolu :

« Toi, Martin, tu seras carrossier comme moi, et tu prendras plus tard la suite de mes affaires.

« Toi, Émile, tu t'engageras dans l'armée : tu peux y espérer un brillant avenir. Ton frère Eugène sera marin, puisqu'il aime la vie d'aventures.

« Quant à toi, Jean, comme tu as de grandes facilités pour le dessin, si tu le veux, tu seras peintre; mais, comme aussi tu es bon travailleur, si tu le préfères, tu termineras tes études, et tu seras médecin. »

Les trois premiers enfants n'eurent qu'à s'incliner devant la décision paternelle. Mais, au sujet du dernier, la discussion s'engagea : devait-il opter pour la médecine ou pour la peinture?

Il apparaissait également doué pour l'une ou l'autre carrière. Laborieux et réfléchi, il ne pouvait manquer de mener à bonne fin des études scientifiques. D'autre part, il avait déjà donné des preuves manifestes de vocation artistique. Longtemps, sur cette alternative, la famille discuta. Finalement, l'intéressé décida qu'il préférait la médecine.

L'avenir devait justifier ce choix, au delà de toute prévision.

*
* *

A dix-sept ans, Charcot dessinait donc. Il reste de lui quelques croquis au crayon, datant de cette époque, où l'on devine, malgré d'inévitables impéritie de facture, une tendance évidente à saisir vite et bien les grandes lignes d'un ensemble. Paysages naïfs, mais témoignant déjà d'une sûreté de main peu commune et d'une rare justesse d'observation.

Ces qualités devaient trouver leur application à la médecine. Elles allaient être directement utilisées pour la reproduction des pièces anatomiques, pour fixer le souvenir d'une préparation microscopique, enfin, en clinique, pour faire ressortir telle ou telle anomalie morbide de l'habitus humain.

Envisagé d'une façon générale, le dessin de Charcot est toujours synthétique. C'est même, le plus souvent, un véritable schéma; mais ce schéma n'a rien d'artificiel, chaque ligne y résumant un faisceau de lignes naturelles. De là l'impression de la vérité, souvent même de la vie.

La faculté de discerner dans un paysage ou sur le corps humain les contours essentiels, de percevoir instantanément un ensemble, d'isoler dans cet ensemble les éléments nécessaires à son expression, — et ceux-ci seulement, au mépris de tous les accessoires, — cette faculté, Charcot la possédait au plus haut degré.

Médecin, il en a donné d'éclatants témoignages.

Dans son œuvre, l'esprit de synthèse est partout : En anatomie pathologique, il voit les grandes divisions, les larges groupements, toute l'harmonie d'un organisme. D'un seul regard, il embrasse l'architecture du lobule hépatique ou pulmonaire. Avec le microscope, il emploie toujours les faibles grossissements : trop de détails nuiraient à la saine perception de l'ensemble.

Synthèse aussi sa conception physiologique du fonctionnement cérébral, synthèse surtout sa systématisation de la moelle, synthèses enfin toutes ses créations cliniques. Les cas particuliers se fusionnent à ses yeux en un type unique, expression vivante d'une entité nosographique. Est-ce par principe qu'il laisse de côté les anomalies du type ainsi isolé, pour le mettre plus clairement en valeur, quitte à grouper plus tard autour de ce dernier toute une série de formes et de variétés secondaires? Ce procédé lui est il seulement inspiré par les exigences de l'enseignement? Certes, pour instruire il n'en existe pas de meilleur.

Mais Charcot, on l'a vu, est, par nature, enclin à la synthèse. Il obéit surtout à un penchant inné, et souvent, dans ses vues d'ensemble, brillent encore des éclairs de génie.

A vrai dire, certains de ses dessins ne sont pas d'une exécution impeccable. Une critique de leurs incorrections paraîtrait aujourd'hui aussi injuste que déplacée; Charcot n'était pas un dessinateur « professionnel ». En outre, ses croquis ne devaient être revus que par lui-même ou par son plus proche entourage. Vouloir y relever telle ou telle défectuosité de facture serait aussi absurde que de reprocher à Charcot telle ou telle irrégularité dans les caractères graphiques de son écriture.

Pour lui, « visuel » incomparable, le dessin n'était qu'un moyen de traduire sa pensée. De même qu'au cours de ses leçons cliniques on le voyait parfois remplacer la parole par la mimique pour exprimer plus clairement une idée, de même il utilisait indifféremment le dessin ou l'écriture pour mieux graver les souvenirs, aussi bien dans son esprit que dans celui de ses auditeurs.

Admirable diversité d'aptitudes à tirer parti de tous les modes d'extériorisation de la pensée !

*
* *

Reportons-nous au temps où la Salpêtrière resplendissait de l'enseignement de Charcot.

Sa parole était sobre et précise. Jamais, dans son discours, il ne laissait échapper un terme superflu. Les mots arrivaient à leur place posément, nettement, avec sécurité. Il écrivait de même, en une langue puissante, sévère, châtiée, riche en images, mais surtout d'une étonnante clarté.

Au verbe, il ajoutait parfois le geste, encore que de mouvements oratoires il se montrât fort ménager. Cependant, comme rien ne lui paraissait négligeable de tout ce qui pouvait pénétrer dans l'esprit par les yeux, il ne parlait jamais d'un malade sans le présenter à son auditoire.

il ne décrivait jamais un symptôme sans le faire, en même temps, constater *de visu*.

C'était une innovation. Il n'en fallait pas davantage pour qu'on traitât d'exhibitions théâtrales les séances qu'il consacra à l'étude des manifestations convulsives de la grande hystérie. Insinuation erronée, pour ne pas dire malveillante, qui ne trouve d'excuse que dans l'ignorance de ceux qui l'ont lancée. Charcot faisait comparaître à ses leçons cliniques indifféremment tous les malades qui en étaient l'objet. — Paralytiques, Vertigineux, Myopathiques, Basedowiens, Myxœdémateux, Trembleurs ou Neurasthéniques, apparaissaient à tour de rôle pour les besoins de la démonstration. Fallait-il créer une loi d'exception concernant les Hystériques ?

L'importance que Charcot attachait à l'étude visuelle était telle, que, parfois, il n'hésitait pas à se se départir de son habituelle réserve, pour donner lui-même le spectacle de la maladie.

Ceux qui l'ont vu alors se souviennent de ces démonstrations animées où le professeur en personne simulait les anomalies corporelles des malades qu'il ne pouvait montrer à l'auditoire : l'asymétrie du visage dans la paralysie faciale, les différentes démarches de l'hémiplégie, la festination et la raideur figée des Parkinsoniens, les grimaces des Choréiques, les gesticulations des Tiqueurs et toutes les variétés du tremblement. Quiconque avait assisté à l'une de ces séances de pathologie en action conservait un souvenir ineffaçable du fait clinique scrupuleusement mimé.

Mais, aux enseignements du geste et de la parole, Charcot préférait encore ceux que l'image peut ajouter d'elle-même. Et c'est là surtout que l'artiste en lui se révèle.

Qu'il s'agisse d'anatomie pure, d'histologie normale ou pathologique, d'observation clinique ou d'un chapitre de nosographie, toujours une page imagée vient illustrer la démonstration de Charcot.

Il ne lui suffit pas de décrire la structure du foie, des poumons, des reins, il faut qu'il en donne aussi le dessin. Aborde-t-il l'étude du cerveau et ses localisations corticales, il n'a de trêve que le jour où il parvient à traduire ses idées sous la forme d'un schéma, — ce fameux schéma qu'ont reproduit tous les ouvrages didactiques.

On conserve le pieux souvenir des longues nuits qu'il consacra à dessiner les figures relatives aux différentes variétés de l'aphasie. Un soir, absorbé par un laborieux effort, il avait machinalement tortillé autour de son index une mèche de ses cheveux, de si inextricable manière qu'il fallut couper toute la mèche pour libérer le doigt. Petite mésaventure qui, sur le moment, le contraria fort, car elle interrom-

pait le travail, mais qui, plus tard, le faisait sourire, quand on la lui rappelait.

Les cours de la Salpêtrière fournirent à Charcot l'occasion d'utiliser de façon magistrale son goût pour les représentations figurées. Le tableau noir et les craies de couleur étaient les accessoires indispensables de ses démonstrations. En quelques traits, en quelques hachures, il objectivait l'idée : et regarder, c'était comprendre.



Charcot à la Salpêtrière.

Avait-il besoin de recourir aux notions fondamentales d'anatomie, il faisait dessiner par ses élèves des planches murales aux traits accentués, aux couleurs vives et frappantes.

Voulait-il exposer, dans une de ces descriptions panoramiques dont il avait le secret, les liens de parenté et les caractères différentiels des maladies systématiques, toutes ces relations devenaient apparentes sur un vaste tableau synoptique que le spectateur embrassait d'un coup d'œil.

Pour son œuvre, toute d'observation visuelle, comme pour son enseignement, qui s'adressait de préférence aux yeux, Charcot sut utiliser à merveille les aptitudes de ceux qui l'entouraient.

Ayant remarqué que l'un de ses élèves possédait un tempérament artistique plein de promesses, allié à de rares qualités de travail et de méthode, il employa souvent son concours.

Paul Richer mit ainsi son talent au service de la neuropathologie. Par son crayon, par sa plume, par son burin, il se fit l'illustrateur de la grande névrose, le dessinateur de toutes les difformités corporelles d'origine névropathique. Pour mieux faire saisir les anomalies du corps humain, il entreprit, — tâche considérable, — de décrire et de représenter l'anatomie des formes extérieures de l'homme sain. Mais Richer est aussi sculpteur : et voilà que, pétris de sa main, des masques, des statuettes, reproduisant d'après nature les malformations de la pathologie, sont venus opposer leurs véridiques horreurs à ce canon de la Beauté humaine dont l'Art et la Science étaient déjà dotés.

Là ne se bornent pas les bienfaits de cette collaboration fructueuse.

Un jour, Charcot se trouve en face d'un tableau de Rubens, représentant la *Guérison d'une Possédée*. Une ressemblance le frappe : cette malheureuse aux cheveux épars, renversée sur le dos, les reins cambrés, le cou saillant, la bouche grimaçante, les yeux convulsés et la langue tirée de travers, n'est-ce pas le portrait réaliste d'une de ses malades de la Salpêtrière? — Si vraiment. Et il semble que Rubens ait peint, d'après nature, une des phases les plus dramatiques de la grande attaque d'hystérie. Mais ce tableau de Rubens n'est pas seul en son genre. N'y aurait-il pas à moissonner de curieuses observations rétrospectives parmi les monuments figurés du passé? Quelle intéressante collection de documents cliniques en images !

Ainsi pensa Charcot, et, de concert avec Paul Richer, il commença à rassembler ce mémorable dossier des figurations artistiques inspirées par la pathologie qui s'appelle *les Démoniaques, les Malades et les Difformes dans l'Art*.

Il faudrait des pages et des pages pour dresser le bilan de toutes les innovations que Charcot introduisit à la Salpêtrière, et qui témoignent de sa prédilection pour tout ce qui est capable de parler aux yeux.

C'est la photographie qui, sous l'habile direction d'Albert Londe, devint un précieux adjuvant des recherches et des démonstrations cliniques : photographies de malades, de préparations microscopiques, « instantanés », projections lumineuses, dont la nouveauté et l'heureuse application attirèrent tant de visiteurs, Français ou étrangers.

C'est la « Nouvelle Iconographie de la Salpêtrière », destinée à répandre dans le monde médical toutes les curiosités neuro-pathologiques passées en revue dans l'année, et au service de laquelle Gilles de la Tourette et Paul Richer ont consacré tant d'efforts scientifiques et artistiques.

C'est le Musée de la Salpétrière, chaque jour enrichi d'une pièce anatomique, d'un moulage, d'une peinture, d'un dessin....

C'est ce cabinet même où Charcot, entouré d'un service laborieux et discipliné, examinait les malades venus de tous les coins de l'univers. Sur les murs, tristes et nus avant son arrivée, peu à peu avaient pris place les reproductions de toutes les trouvailles artistiques relatives à l'hystérie. Et ces documents esthétiques accrochés à la muraille réjouissaient l'œil du maître, adoucissaient peut-être les inquiétudes des patients, mais à coup sûr donnaient à ce local exigu et modeste une ampleur surprenante, d'où, nécessairement, découlait le respect.

C'est là que, pendant près de vingt ans, défilèrent tant de lamentables victimes des infirmités humaines. Charcot en passait lui-même la revue.

Alors, on pouvait apprendre l'art d'observer. Il recommandait de chercher d'abord à saisir les « *grandes* lignes », les « *gros* symptômes ». Foin des menus détails, du moins pour le début. Regarder, regarder encore, regarder toujours : c'est ainsi seulement que l'on arrive à *voir*.

Aussi proclamait-il très haut l'importance qu'il y a pour le médecin à connaître la forme corporelle et la nécessité d'étudier le *nu* vivant, aussi bien le *nu* normal que le *nu* pathologique.

Un grand nombre de malades étaient examinés dans le plus simple appareil. Le regard pénétrant de Charcot s'arrêtait sur les moindres anomalies corporelles; il en prenait note, réfléchissait, faisait venir un autre sujet, le comparait au précédent, en appelait un troisième, recommençait le lendemain, au besoin les jours suivants, et, de cette observation minutieuse, — visuelle surtout, — résultait souvent une découverte précieuse, parfois même la révélation d'une maladie inconnue jusqu'ici.

L'artiste, qui, chez Charcot, allait de pair avec le médecin, n'était pas étranger à ces trouvailles heureuses.

Ainsi, sous son inspiration, vit-on alors à la Salpêtrière une efflorescence artistique qui jetait sur la science un lustre inusité.

* * *

Si l'influence qu'ont exercée les qualités artistiques de Charcot sur ses études et sur son enseignement est digne de remarque, l'intérêt est plus grand encore de voir comment il mit en pratique ses dispositions natives pour le dessin.

En plus d'une circonstance, il montra qu'il était en mesure d'employer indifféremment, pour traduire sa pensée, ou bien l'écriture littérale, ou bien une sorte de langage hiéroglyphique.



Croquis extrait d'une lettre de Charcot.
(Voyage en Irlande.)

Dans les lettres qu'il écrivait à sa famille, ou à quelques intimes amis, il intercalait souvent des croquis à la plume, destinés à remplacer une trop longue description.

Ce « jeune Dublinois et sa petite sœur », si piteusement misérables en leurs loques frangées, sont arrivés d'Irlande à la fin d'une lettre

émaillée de nombreux dessins. Mieux qu'une page écrite, ils évoquent la vision des détresses errantes dans les rues populeuses.

Quelquefois même le dessin de Charcot n'était qu'une sorte de calembourg iconographique.

Témoin une vignette qu'il répéta plusieurs fois en tête de ses lettres, pour indiquer l'adresse de son premier appartement. On y voit un coq qui vient de pondre six œufs marqués d'un A. Traduisez : 6. *Avenue du Coq*. Plaisanterie graphique à la manière des rébus qui montre une vive tendresse pour l'écriture en images.

A l'époque désastreuse que traversa la France, en 1870-1871, les lettres de Charcot vibrent d'un patriotisme ardent. Alors aussi ses dessins révèlent ses secrètes aspirations. Sur l'un d'eux, on voit le coq d'un clocher de village, la crête couverte d'un bonnet phrygien. « Je pense, lit-on au-dessous, que le *coq gaulois* est définitivement coiffé d'un petit bonnet significatif. »

Et cent autres exemples, remontant à des époques diverses, mais qui, tous, sont des témoignages d'une aptitude singulière à fixer les impressions visuelles par le dessin.

Cette « mémoire des yeux », que Charcot avait excellente, lui était d'un grand secours pour composer, à l'occasion, certaines fantaisies artistiques. Ce fut un de ses délassements favoris, une façon pour lui d'extérioriser ses rêveries, bien qu'à vrai dire il s'abandonnât rarement aux rêves. Son travail absorbait tout son temps, et son imagination contenue par une discipline méthodique ne se permettait que de timides écarts, aussitôt refrénés par un vouloir opiniâtre.

Cependant, tout en poursuivant le cours de ses réflexions, il lui arrivait parfois d'abandonner sa plume aux impulsions graphiques qui lui étaient naturelles. Alors apparaissaient, presque à son insu, des compositions faites de souvenirs inconsciemment évoqués et qui, spontanément, se matérialisaient sous forme d'images plus ou moins précises.

Les plus nombreuses et les plus curieuses datent du temps des examens d'agrégation, où, tout en écoutant d'une oreille attentive les leçons des candidats, Charcot couvrait le papier posé devant lui de rapides esquisses, l'une dans l'autre enchevêtrées. Tantôt un paysage, tantôt un personnage, tantôt un dessin d'ornement.

La fantaisie de ces dessins n'en exclut pas les qualités artistiques.

Les paysages sont d'une habileté surprenante. Les lointains surtout y sont adroitement traités. Le ciel, les nuages, les arbres, les champs et les villes se profilant sur l'horizon, ne seraient pas reniés par les meilleurs aquafortistes. Les premiers plans sont rarement assez poussés. Et la raison, on la devine : Charcot avait, par excellence, la vision de



Dessin de Charcot.

l'ensemble; peu lui importait de figurer exactement un caillou, une fleur, un brin d'herbe, pourvu que l'impression générale fût harmonieuse.

Les personnages qu'il dessinait forment une collection extrêmement curieuse de types anciens ou modernes, dans les plus divers accoutrements : figurations mythologiques, historiques, théâtrales, réalistes; grands seigneurs, moines ou magistrats; et des militaires surtout, de toutes époques et de tous pays, dont il rehaussait les silhouettes à coups de crayons bleu et rouge. Beaucoup de ces soldats sont d'une fière allure, la plupart costumés comme au temps du premier Empire. Certains ont été dessinés pour amuser son fils Jean.

« Pincé ! » est le titre qu'il écrivit au-dessous d'une amusante scène de pantomime, — dessin à l'encre rehaussé de hachures en couleur, — où l'on voit Pierrot éclairant avec sa lanterne quelque amoureux de Colombine, découvert en flagrant délit (Pl. LIII).

Il serait aisé d'en citer d'autres, car les dessins de Charcot, reliques inestimables, forment plusieurs volumes d'un inépuisable intérêt.

* * *

La rénovation artistique introduite par Charcot dans son milieu hospitalier, et adaptée aux besoins de son œuvre scientifique, témoigne déjà d'un goût singulier pour l'esthétique.

Ce goût se manifesta, plus brillamment encore, dans sa vie privée, où il put donner libre essor à ses aspirations naturelles.

Par le choix des œuvres d'art dont il lui plut de s'entourer, par le souci qu'il eut de diriger lui-même l'ornementation de son intérieur, par la part personnelle qu'il prit à cette décoration, Charcot n'apparaît pas seulement comme un connaisseur instruit et expérimenté, mais comme un fervent adorateur des plus pures manifestations du Beau.

On a, non sans raison, vanté l'aménagement de cet hôtel du boulevard Saint-Germain qui vit l'apogée de sa gloire. Nul cadre n'était plus apte à s'harmoniser avec la personnalité de Charcot. Ce cadre était aussi son œuvre.

Vastes pièces d'une somptuosité sombre, étoffes séculaires aux cou-



Paysage Irlandais.



Le Jeu de la « Pelota », à Renteria, en Espagne.

DESSINS DE CHARCOT

Extrait de ses albums de voyage.



UN JUIF DE TÉTOUAN, ATTEINT DE MALADIE DE PARKINSON

Croquis fait par Charcot,
au cours d'un voyage au Maroc, en 1889.

MASSON & cie, Editeurs.



Dessin à la plume rehaussé de crayons de couleurs,
par Charcot

Masson & cie, Editeurs.



Paysage fantaisiste dessiné par Charcot en 1886.

leurs atténuées par les ans, meubles d'un luxe sobre, aux ors éteints, aux lignes irréprochables, peintures, sculptures et bibelots : tout était disposé pour la plus parfaite harmonie de l'ensemble et la plus complète satisfaction des yeux. Pas une faute, pas un anachronisme; rien ne choquait; aucune tache disgracieuse dans ce tableau.

La note dominante était celle de l'art de la Renaissance. Les murs tendus de tapisseries aux tons vieillis, les boiseries répétant des panneaux ou des colonnades aux feuillages élégamment entrelacés, les lustres profilant leurs arabesques de fer rehaussées d'or discrètement lumineux, les vitraux ornés de personnages archaïques, ou d'antiques armoiries, par où filtrait un jour très pâle, un éclairage d'église, quelque peu mystérieux, ménageant des retraites d'ombre propices au silence et à la méditation.

Dans cet intérieur qui réalisait encore à dessein une synthèse, — celle de toutes les élégances décoratives, — Charcot se complaisait. Ceux qui restent étrangers aux plaisirs esthétiques n'ont pas compris ce goût; les envieux même l'en ont blâmé. Erreur et médisance. La vérité, la voici : le luxe, ni le faste, ni le confort moderne, ne touchaient Charcot. Chez lui, aucun désir d'ostentation. Il appréciait tout simple le charme d'une demeure harmonieusement parée, sans même songer à sa richesse. Sagesse enviable, dilettantisme très élevé, qualités rares, qui trop souvent sont interprétées à mal.

Son délassement favori était de travailler lui-même à de nouveaux embellissements. Désireux de rester fidèle à sa formule artistique, il observait soigneusement, au cours de ses voyages ou dans ses visites aux musées, les reliques décoratives du passé. Parfois, il en prenait un croquis rapide; le plus souvent, il s'en rapportait à la fidélité de sa mémoire visuelle. Mais son choix était toujours dicté par un sûr jugement.

Il coopéra plus directement encore à l'ornementation de son intérieur.

Tels carreaux de faïence appliqués aux parois d'une cheminée et qu'on croirait issus d'une des anciennes fabriques de Delft ont été dessinés de sa propre main (Pl. LIV).

Tel émail qui semble avoir été conservé, par miracle, depuis le XVIe siècle, n'est qu'une copie d'un original de l'époque. Charcot lui-même en a fait la reproduction, avec un sens si précis de l'archaïsme des lignes qu'il faut y regarder de bien près pour découvrir l'imitation.

Souvent, il adaptait les souvenirs personnels qu'il avait rapportés de l'étranger à la décoration des objets mobiliers. Que de plats, que d'assiettes ont été transformés par sa main en petits tableaux commémoratifs! (Pl. LV).



CARREAU DE FAIENCE DÉCORÉ PAR CHARCOT

MASSON & cie, Editeurs.



ASSIETTES DÉCORÉES PAR CHARCOT,
d'après des croquis pris par lui en Espagne (1880).

Il excella surtout dans l'art d'approprier les œuvres des meilleurs maîtres aux motifs d'ornementation.

La façade intérieure de son hôtel était décorée de plaques de faïence aux personnages renouvelés d'Albert Dürer. Il avait fait encastrer dans un cabinet du plus pur style de la Renaissance douze émaux sur cuivre dessinés par lui, d'après les célèbres *Apôtres* du Limousin. N'a-t-il pas enfin tracé lui-même le plan de son jardin, s'inspirant des souvenirs d'horticulture rétrospective que les artistes nous ont laissés dans leurs tableaux ?

Pour cette œuvre ornementale, qui n'est pas une des moindres garanties des qualités artistiques de Charcot, il rencontra dans son entourage des auxiliaires affectueux et adroits, qu'il sut façonner lui-même au culte des belles choses. Les siens d'abord, puis quelques familiers, artistes ou dilettantes, dont trois des plus experts venaient chaque année d'outre-Manche partager quelque temps sa bienveillante hospitalité.

Sous son inspiration, chacun remplissait sa tâche et apportait sa part à l'œuvre de décoration, sans cesse accrue et améliorée. Charcot donnait l'idée, y ajoutait quelques conseils : l'exécutant n'avait qu'à les suivre. Le travail une fois commencé, il en surveillait la marche, précisait une indication, corrigeait une erreur, et ne se déclarait satisfait que si les moindres détails se trouvaient conformes à son désir esthétique.

Ainsi fut-il le maître d'un véritable atelier d'art décoratif, institué par ses soins dans sa propre maison, avec les siens pour praticiens et pour élèves. Toutes les matières y furent travaillées : la terre, le métal, le verre, le bois, le cuir, l'étoffe....

Il en naissait des sculptures en ronde bosse ou des bas-reliefs, des ornements ciselés ou repoussés, des services de table dorés ou peints, des vitraux, des émaux, des meubles aux panneaux sculptés, gravés et coloriés, des reliures de livres, des coffrets, des sièges, des tables, et toute une profusion de bibelots fantaisistes, imités de l'ancien, cirés, patinés, vieillis à dessein, dont le fouillis étrangement composite s'harmonisait encore avec une profusion d'œuvres d'art parfaitement authentiques, — curieux musée de famille où Charcot goûtait ses meilleures joies et qui réalisait son idéal shakspearien : « Un peu de trop.... »

Au milieu de cette magnificence, Charcot gardait sa froide simplicité. Il apparaissait un peu comme une de ces grandes figures de la Renaissance, également éprises du Vrai et du Beau. C'était comme une évocation spontanée : dans son profil, on retrouvait le galbe sévère du Dante

Et, comme les maîtres du xvie siècle, qui souvent délaissaient leurs pinceaux pour s'occuper de sciences abstraites, Charcot trouvait dans l'Art une diversion au labeur quotidien du savant.

*
* *

Malgré le charme de son intérieur, Charcot n'hésitait pas à s'en éloigner lorsque l'exigeaient ses devoirs professionnels. Mais il profitait toujours de ses déplacements pour compléter ses connaissances artistiques.

Il fit ainsi de nombreux voyages, et les fit en artiste autant qu'en médecin. De chacun d'eux, il rapportait toujours des souvenirs figurés, beaucoup de photographies, mais surtout des croquis personnels, et ceux-ci sont particulièrement édifiants.

Tout voyage qu'il méditait d'entreprendre était, à l'avance, mûrement étudié.

A la vérité, il ne se préoccupait guère de l'organisation matérielle : d'autres, affectueusement, prenaient ce soin pour lui ; et leur tâche devait être bien faite, encore qu'elle ne fût pas toujours aisée, car il jugeait sévèrement les imprévoyances.

Ennemi des surprises et des impédiments, il aimait à se libérer de tout souci futile. Ainsi débarrassé des vains accessoires, capables de distraire sa contemplation, il s'apprêtait à recueillir des impressions nouvelles.

Cependant, quelque confiance qu'il fût en droit d'avoir en son propre jugement, Charcot ne s'embarquait jamais à la légère. Sur ce qu'il comptait voir, il aimait à s'instruire par des lectures préalables. Et de même qu'il n'abordait une leçon clinique qu'après une longue documentation, de même, en pénétrant dans un pays nouveau, tenait-il à n'y point pérégriner à l'aventure. Aussi la préparation d'un voyage lui coûtait-elle souvent plusieurs journées de travail.

Tels étaient ses « devoirs de vacances ».

C'est ainsi qu'avant de consentir à faire cette excursion en Morvan qui devait lui être si tristement fatale, Charcot, fidèle à sa méthode, ne voulut partir qu'après s'être savamment renseigné sur les curiosités régionales. Un de ses futurs compagnons se montra désireux de lui épargner cette peine. Sur l'antique monastère de Vézelay, sur ses fondateurs, sur ses bienfaiteurs, sur l'histoire de la basilique, sur les styles de son architecture, etc, et tout spécialement sur son *narthex*, l'élève ami laissa volontiers transparaître son érudition. Ceci ne suf-

fisait point à Charcot. Il n'en mit que plus de soin à recueillir lui-même sur ce sujet tous les renseignements désirables. Se rappelant qu'au musée du Trocadéro il existe un moulage d'une des portes de la nef de Vézelay, il tint à connaître cette reproduction. Et, la veille du départ, revoyant son collègue, Charcot, non sans quelque malice, lui fit redire tout ce que celui-ci avait appris du Morvan.

Puis, à son tour, prenant la parole, il fit voir qu'il pouvait se passer du concours d'un cicerone pour visiter cette province, et en particulier la basilique de Vézelay. Il savait là-dessus tout ce que l'on pouvait savoir. Quant au fameux *narthex*, il n'ignorait rien de son histoire et connaissait les moindres détails de son architecture, jusqu'à l'existence d'un minuscule diablotin intercalé dans une guirlande de feuilles



Environs de Marienburg. Paysage dessiné par Charcot en 1881.

autour du portail intérieur, — ce qui d'ailleurs est parfaitement authentique. — Et l'érudit compagnon comprit que, sur ce chapitre-là, Charcot était encore son maître.

Dans chacun de ses voyages, Charcot emportait un album et des crayons de couleur. Au retour, il avait généralement rempli cet album de croquis prestement silhouettés et coloriés à larges touches. Puis, quand il se permettait une soirée de loisir, il revoyait ses dessins, rehaussait à l'encre noire les contours esquissés au crayon, et écrivait les légendes. Il existe ainsi, de sa main, plusieurs volumes d'impressions en images.

On peut le suivre à travers l'Europe : en Italie, en Espagne, en Irlande, en Hollande, en Russie, et jusque sur la terre d'Afrique, où il a plusieurs fois mis le pied. De chaque pays, on est certain d'entrevoir un coin de paysage; de chaque ville, une ruelle curieuse, une maison, un

jardin, ou quelque détail de mœurs, ou quelque type local : homme, femme, enfants, esquissés en quelques lignes, mais toujours pris sur le vif et d'un réalisme saisissant.

Voyez cette steppe hibernale des environs de Marienburg, avec son moulin à vent solitaire, quelques bouleaux dénudés et un rideau de forêt sombre se profilant sur l'horizon. Toute la mélancolie de cette contrée endormie et déserte est traduite en trois coups de crayon. Chaque élément du paysage reste en soi-même insignifiant, mais l'impression qui se dégage de l'ensemble est à la fois pleine d'ampleur et de vérité. Combien, traversant ce pays monotone, passeraient près de ce banal moulin sans entrevoir l'harmonie séduisante de sa solitude au milieu d'un décor terne et plat! A rendre la tristesse et la profondeur de ces paysages linéaires, le Hollandais van Goyen excellait en son temps. Charcot le comptait au nombre de ses maîtres préférés.



Un moujik.
Croquis fait par Charcot, au cours d'un voyage en Russie.

Voyez aussi ce moujik barbu, emmitouflé de fourrures, rustre au nez camard, à demi figé par le froid : il fait partie d'une série de types nationaux dessinés par Charcot lors de son premier voyage en Russie. La collection en est vraiment curieuse. Tous sont d'une incontestable vérité.

Une autre fois, c'est au pays de Galles, par une triste matinée d'août. De la fenêtre de son hôtel, Charcot crayonne une vue de la ville où il s'est arrêté : une rue bordée de maisons irrégulières, aux rez-de-chaussée abrités par des auvents, un clocher qui dresse sa flèche aiguë vers le ciel maussade; au premier plan, un square funèbre; au fond, de hautes collines où quelques villages sont perchés. Tout cela en quelques lignes, nettes, fermes, décidées, sans hachures, sans épaisseurs, presque sans ombres. Et cependant, la perspective est profonde, la rue s'enfonce dans le lointain vers les montagnes encore plus lointaines, et l'on devine, à l'abandon de cette place publiquè, au coup de vent qui

cingle les arbustes, quel temps morose il faisait ce matin-là (Pl. LVII).

Cinq ans plus tard, Charcot est en Espagne, à Renteria, en plein pays basque : c'est jour de *pelota*, sur la place de la petite ville. Les joueurs s'escriment à lancer contre un mur des balles guidées par un long gant d'osier. Et le public, entassé sur des gradins improvisés, se passionne pour les coups difficiles (Pl. LVII). Que de couleur locale dans cette esquisse si simplement indiquée! Le costume des joueurs est précisé en quatre ou cinq traits minuscules, et la masse des spectateurs rendue avec un procédé schématique qui donne cependant l'illusion de la vie.

Et, toujours, ce qui prédomine dans les dessins faits par Charcot, c'est l'immédiate perception de l'ensemble, l'adroit agencement des détails pour la composition d'un tout sincère et harmonieux.

Mais le médecin est inséparable de l'artiste. L'un guide l'autre ; ils s'entr'aident mutuellement. En voici un exemple topique :

C'est un croquis que Charcot rapporta de son voyage au Maroc. Il représente un marchand juif de Tétouan, atteint de paralysie agitante. Le pittoresque du costume et de l'intérieur attira l'attention de l'artiste; mais, du même coup d'œil, le clinicien diagnostiqua la maladie. Et l'on ne sait ce qu'il faut louer davantage, du réalisme de l'accoutrement ou de l'exactitude pathologique mis en valeur sur cette image.

Ce sordide vieillard en robe misérable, coiffé d'un fez informe et chaussé de babouches dépareillées, n'est pas seulement un type oriental, authentique et reconnaissable, c'est un type morbide aussi (Pl. LVIII).

Assis sur sa chaise branlante, sans pouvoir s'appuyer au dossier, les genoux rapprochés, les pieds joints, de ses talons battant la charge sur le sol, avec ses doigts raidis roulant sans trêve une imaginaire boulette de pain, avec son masque figé dans une expression attentive et inquiète, l'œil fixe, le front plissé de rides, indifférent en apparence à tous les événements d'ici-bas, n'est-ce pas en vérité le symbole vivant de cette maladie de Parkinson, dont Charcot a laissé une inoubliable description?

Nombreux aussi sont les dessins que Charcot fit au cours de ses visites dans les monuments ou les musées de l'Europe. On a vu qu'il recueillait souvent des indications décoratives. Mais, surtout, il fit ainsi lui-même une ample moisson de figurations pathologiques. Tel le fameux mascaron de l'église Santa Maria Formosa, à Venise, qui devait être le point de départ de l'ouvrage sur les *Difformes et Malades dans l'Art*. Tel un croquis de la *Transfiguration* de Déodat Delmont, au musée d'Anvers, où se trouve représenté un jeune possédé. Et combien d'exemples analogues!

Cet évêque putréfié, couché sur un sarcophage de pourpre, est une esquisse exécutée, pendant un voyage en Espagne, d'après un tableau de l'hôpital de la Charité, à Séville. Rien n'est plus lugubrement expressif que cette image funèbre. Charcot en fut frappé, car il ne dédaignait pas le macabre, lorsqu'il s'y ajoutait une symbole philosophique, comme dans les *Danses des Morts* des maîtres allemands, comme dans les peintures de Holbein le vieux ou de Hans Baldung.

Le tableau de l'Espagnol Valdes Leal attira donc son attention. Il en



nota les moindres détails sur la page qu'il lui consacra dans son album. L'horrible représentation des chairs décomposées, où le peintre semble avoir pris plaisir à reproduire toutes les phases de la putréfaction, étonna l'anatomo-pathologiste par son brutal réalisme. Les parasites cadavériques qui viennent festoyer sur la pourriture humaine lui semblèrent mériter une mention. « Quelles sont ces bêtes?... » écrivit-il à côté de son croquis, en désignant par des traits de rappel les noirs coléoptères qui montent à l'assaut du cadavre mitré. Il eût été satisfait de connaître leur nom, qui s'harmonise avec ce sujet funèbre : car ce sont des *Blaps*, très exactement figurés. — *Blaps mortisaga* : présage de la mort....

Quel intéressant souvenir que ce croquis fait dans un coin obscur de l'hôpital de Séville, tandis qu'au dehors brillait un éclatant soleil

d'août! Et quel sujet de méditation : Charcot s'attardant devant ce symbole macabre pour copier la divise : *Finis gloria mundi*!...

*
* *

Qui veut, non pas seulement juger, mais comprendre un artiste, doit étudier ses goûts, ses préférences, et même jusqu'aux détails de sa vie. Pour comprendre Charcot artiste, il faut avoir connu Charcot intime. Et quand longtemps on l'a vu de très près, on ne saurait mieux honorer sa mémoire qu'en le montrant tel qu'il fut réellement.

Quelques biographes l'ont représenté comme une sorte de figure hiératique, inaccessible aux frivolités terrestres. D'aucuns même ont laissé entendre que cette manière d'être avait pour but d'impressionner le vulgaire. A leur avis, Charcot se serait volontairement entouré d'une auréole pour se poser en thaumaturge et rehausser d'un mystérieux prestige tous les actes de sa profession.

Sans doute, par son genre de vie, par son éloignement voulu des promiscuités mondaines, par sa gravité coutumière, par la réserve où il se complaisait, par la froideur de son accueil et la sobriété de ses propos, — comme aussi par l'impression inoubliable que laissait la vision, fût-elle instantanée, de cet œil pénétrant creusé dans un masque impénétrable, Charcot, aux yeux d'un observateur superficiel, pouvait à la rigueur passer pour le personnage factice que la malignité publique jugeait ainsi, sans le connaître.

Assurément, il vivait à l'écart : son labeur continuel ne lui permettant que de rarissimes instants de répit. Il n'aimait guère à se mêler au monde, il faisait fi des conversations oiseuses. Il préférait, pour se distraire, lire, tranquillement, une page d'histoire ou de philosophie. *Tempus et Hora* : il aimait cette devise, accompagnée d'un ours symbolique tenant entre ses pattes un sablier.

Il était grave : son esprit, entraîné de bonne heure vers de studieuses méditations, restait toujours absorbé par la recherche d'un nouveau problème. Il parlait peu : la discipline scientifique lui avait appris à peser l'exacte valeur des mots.

Son abord était froid, son bonjour imperceptible, sa main n'avançait qu'à demi et ne répondait guère à l'étreinte : il n'attachait aucun prix aux manifestations de politesse banale. D'ailleurs, Charcot, même à l'apogée de sa gloire, conserva toujours un restant de timidité.

Quant à ce visage où l'on a voulu voir comme un masque de théâtre, volontairement adapté au rôle d'un guérisseur miraculeux, n'est-il pas superflu de rappeler que la nature seule en avait créé tous les traits? Ce masque était à vingt ans ce qu'il fut à soixante, avec des cheveux

noirs en plus et quelques rides en moins, mais toujours modelé à l'antique, impassible, un peu énigmatique, impressionnant. Le journalier coup de rasoir qui mettait en valeur son profil césarien, tel fut le seul artifice ajouté à la nature. Encore cette habitude, dont tant d'autres sont coutumiers sans que l'on songe même à en faire la remarque, remontait-elle à une époque où rien ne pouvait faire présager le rôle futur de Charcot.

Ainsi doit-on faire justice d'une conception fantaisiste, née d'une impression trop hâtive, sinon d'un sentiment malintentionné.

Si le physique de Charcot a pu prêter à la méprise, et si, de le voir en passant, on pouvait avoir l'impression d'une physionomie de commande, tous ceux qui l'ont connu dans son intimité savent bien qu'il fallait en juger autrement. Il faut le dire, car telle est la vérité.



Sans jamais se départir de sa réserve naturelle, Charcot n'était cependant ni trop sévère, ni trop altier.

A ses moments de loisir, au milieu d'un entourage affectueux et dévoué, il goûtait volontiers les choses plaisantes et ne répugnait pas à y participer. Les facéties des jeunes le déridaient aisément; parfois même, il y prenait plus d'intérêt qu'il n'eût voulu le laisser paraître, et rien n'était plus comique alors que sa grimace lorsqu'il se sentait envahi par un rire impossible à maîtriser.

Aux représentations de famille qui se donnaient annuellement pour sa fête, la Saint-Martin, il riait d'excellent cœur. Il acceptait de même toutes les plaisanteries que lui faisaient les siens. Avec les amis de sa jeunesse ou avec quelques familiers, il exerçait son ironie : ses traits frappaient dur, mais juste. Il ne craignait pas de les renouveler. Mais il ne se plaisait guère au jeux de l'esprit faits de grâces précieuses. Par contre, il aimait la grosse farce. Il citait volontiers de mémoire des passages de Rabelais.

En cela, Charcot restait conforme à lui-même. Il affectionnait en toutes choses la simplicité de la nature.

De là, certaines de ses préférences en littérature ou en art.

On sait de quel culte il honorait Shakspeare, qu'il avait lu, relu et annoté de sa main. La philosophie du dramaturge anglais lui était par-

ticulièrement chère, par cela même qu'elle est basée sur une étude attentive de la nature. Dans l'œuvre de Shakspeare, Charcot voyait un modèle d'analyse des sentiments et des passions. Il y retrouvait cette rigoureuse observation de l'espèce humaine qu'il appliquait, lui, à la clinique. Et, chez le comédien, il goûtait le naturalisme sincère des saillies et des bons mots.

Aussi la plaisanterie de Charcot était-elle éminemment « shakspearienne ».

Pareillement, il s'était senti de bonne heure attiré par les chefs-d'œuvre des écoles flamande et hollandaise. Les indéniables qualités d'observation dont firent preuve les artistes des Pays-Bas, comme aussi leur souci scrupuleux de représenter exactement la nature, ne pouvaient manquer de séduire Charcot. Ce furent ses maîtres de prédilection.

Possédant une œuvre de Jan Steen, justement réputée, les *Noces de Cana*, il l'avait fait placer dans son cabinet, pour qu'elle fût toujours présente à son regard. Il ne se lassait pas d'admirer la vérité des attitudes et des expressions, l'heureux groupement des personnages, la sincérité naïve des accessoires et la justesse du coloris. Il y reconnaissait les familiers du peintre, figurants inattendus dans ce tableau d'histoire religieuse. Puis, il faisait ressortir les qualités maîtresses de l'artiste hollandais : sa franchise, son réalisme, sa bonne humeur, sa fine raillerie, sa verve toute rabelaisienne, et combien Jan Steen excellait, avec des modèles vulgaires, à donner aux hommes des leçons de la plus haute moralité.

Et, en vérité, bien des œuvres de Jan Steen semblent être du Sheakspeare en images.

Avec son goût de la simplicité naturaliste, Charcot n'appréciait pas volontiers les innovations de l'art moderne. Le compliqué, le recherché, l'apprêté, le laissaient froid, de même que le nuageux, l' « imprécis », le « flou ».

Il se montrait fort sévère à l'égard de la peinture des symbolistes ou des impressionnistes. Même, il trouvait excessifs les éloges adressés à Corot ; et, ayant eu l'occasion de se dessaisir d'un tableau de ce maître, il le fit sans regret. A aucun prix il n'eût consenti à se séparer de son Jan Steen.

Il n'était pourtant pas insensible au charme de la couleur. Il attachait le plus grand prix à un cadeau que lui fit son ami Burty : un album contenant les croquis et les notes de voyage pris au Maroc par le peintre Delacroix.

Si Charcot avait surtout l'œil exercé au diagnostic visuel, la musique ne le laissait pas indifférent.

Il s'était fait lui-même une éducation musicale assez complète, en suivant assidûment les grands concerts parisiens. Bien longtemps avant que la mode n'ait remis en honneur les œuvres des maîtres anciens, Charcot avait affirmé pour ceux-ci une prédilection inattendue. Glück surtout l'enchantait, par une simplicité qui n'exclut pas la grandeur, et il aimait à se faire jouer des passages d'*Orphée*.

Sans réserve, il admirait Beethoven ; il connaissait les thèmes de toutes ses symphonies, avec toutes leurs variations. Il défendit énergiquement Bizet, alors qu'on le sifflait encore.

Mais il fut longtemps sans apprécier la musique wagnérienne, dont l'harmonie lui paraissait inutilement compliquée et empreinte d'une obscurité toute germanique. Il n'en avait entendu que des fragments. Puis, lorsqu'il vit représenter au théâtre un opéra de Wagner, il en saisit l'ampleur et revint sur son premier jugement. Une vue d'ensemble lui avait permis d'entrevoir la beauté de l'œuvre.

Charcot ne goûtait guère la poésie : le langage rythmé lui paraissait trop artificiel. Hors Sheakspeare, qu'il lisait dans le texte anglais et dont il citait souvent des vers, il négligeait les œuvres des poètes ; cependant, il accueillit ceux-ci avec bienveillance : Théodore de Banville, Mistral, Paul Arène, etc. furent ses commensaux pendant longtemps.

Ainsi, d'une façon générale, l'idéal artistique de Charcot était fait de clarté et de simplicité. Et cependant, ce fervent adepte du naturalisme prenait plaisir aux grandes fantaisies imaginatives. Il aimait à lire les *Mille et une Nuits*. Il s'intéressait vivement aux scènes de sorcellerie de *Macbeth*. Mais il n'admettait pas de compromis entre le rêve et la réalité. Sorti du domaine de la fiction absolue, rien ne lui semblait louable qui ne fût inspiré par une scrupuleuse observation de la nature.

Ce sincère regard jeté sur Charcot intime, sur ses goûts et ses prédilections, en faisant mieux connaître l'homme, permettra sans doute de comprendre et d'apprécier plus exactement l'artiste.

Il reste à montrer encore Charcot caricaturiste.

* * *

Charcot caricaturiste !...

Charcot, le savant que l'on imaginait à tort grave à l'excès, parcimonieux de son sourire, volontiers indifférent aux gaîtés d'ici-bas, — oui, vraiment ! Charcot ne dédaigna point l'art humoristique, et même il s'y montra plein de verve et d'ingéniosité.

Si, dans ses écrits, il n'eut pas l'occasion d'exercer sa raillerie, du

moins voit-on par ses caricatures combien son sens critique était aiguisé. En cela, son aptitude supérieure à saisir du premier coup d'œil les caractères saillants et à les mettre en évidence se manifeste avec éclat.



L'étudiant en droit à son arrivée au quartier latin. Aquarelle de Charcot (1843).

Son goût pour la satire en images se révéla précocement.

Ses premières tentatives ne sont pas les moins intéressantes; elles font entrevoir un don d'observation vraiment singulier. Les plus curieuses sont assurément celles qui rappellent une visite que Charcot, alors âgé de dix-sept ans, fit au quartier Latin. Plusieurs pages d'album, datées de 1843, semblent avoir été inspirées par la rencontre de ces types d'étudiants immortalisés par les caricaturistes de l'époque. Spontanément, il en a saisi tous les ridicules, et quelques touches d'aquarelle lui ont suffi pour en composer une pittoresque collection.

On y voit le bohème invétéré, à la chevelure opulente, armé de sa pipe toujours en feu et coiffé d'un béret monumental auquel pend un gland vagabond; — le « dandy » sanglé dans un habit de raideur excessive, exhibant un gilet mirifique, cravaté jusqu'aux yeux et porteur d'un éblouissant « tromblon ». — Et le « novice » ébahi, arrivant de sa province, avec son parapluie de coton, engoncé dans un paletot de coupe ancestrale, culotté comme un paysan, mais resplendissant de santé, avec sa face rubiconde et ses cheveux taillés courts et droits. On le revoit, d'ailleurs, dégrossi par la capitale, étriqué dans un vêtement trop étroit, essayant d'harmoniser avec les boucles d'une coiffure savante son teint blêmi et ses joues excavées.

A ne considérer que ces souvenirs de jeunesse d'un réalisme si vif, d'une si piquante finesse d'observation, on entrevoit quelles facultés critiques se trouvaient en réserve dans l'esprit de Charcot.

Une fantaisie caricaturale particulièrement édifiante remonte à l'année 1853, alors que Charcot, âgé de vingt-huit ans, venait de terminer son internat et d'être nommé chef de clinique.

Un soir, assisté d'un de ses collègues, docteur frais émoulu comme lui, il résolut d'expérimenter sur lui-même les effets de haschisch et de

noter ses impressions par écrit. Bientôt, sous l'influence du narcotique, un tumulte de visions fantasmagoriques traversent son esprit. Il se met à écrire en caractères de plus en plus étranges et difficiles à démêler. « Quel désordre d'idées ! et cependant quel agréable festonnage.... Impulsion involontaire et fantasque qui toutefois n'est pas complètement soustraite à la volonté.... Tout ce que je touche est environné d'une atmosphère électrique... et cependant... cependant.... » Puis les mots deviennent illisibles, les jambages des lettres s'allongent démesurément, se tortillent, en zigzags, en volutes, en arabesques, se transforment en dentelures de feuilles, en pétales de fleurs, en motifs architecturaux.... Alors, plus d'écriture. La page entière se couvre de dessins : dragons monstrueux, chimères grimaçantes, personnages incohérents qui se superposent et s'enchevêtrent dans un tourbillon fabuleux rappelant les compositions apocalyptiques de van Bosch ou de Jacques Callot.

Dans cette fantaisie outrancière que Charcot aimait à revoir, après bien des années écoulées, apparaissent, hypertrophiées par une volontaire expérience d'intoxication, toutes les aptitudes caricaturales dont il était naturellement doué. On y retrouve aussi l'indice du goût qu'il avait pour le fantastique.

Mais c'est là une page exceptionnelle.

Au demeurant, Charcot cédait volontiers au désir de « croquer », en quelques traits de plume, une figure qui l'avait frappé.



Caricature faite par Charcot d'un de ses élèves.

Tout le monde se souvient du portrait qu'il fit de Chevreul pendant une séance de l'Institut. En moins de temps qu'il n'en faut pour l'écrire, il avait schématisé l'auréole de cheveux blancs qui rayonnait autour du crâne du savant séculaire. Et la ressemblance était telle que nul ne pouvait s'y tromper.

On connaît aussi l'histoire de ce croquis de Cornelius Herz qu'il dessina à l'Académie. Son collègue, le baron Larrey, reconnut au premier coup d'œil le fameux financier.

« Avec un tel docu-



CHARCOT

A L'AMPHITHÉATRE DE LA SALPÊTRIÈRE

Croquis à la plume, fait en 1875, par E. BRISSAUD, alors externe de la Clinique.

Masson et Cie, Éditeurs.

ment, s'écria-t-il, qui donc osera douter désormais de l'identité du malade de Bournemouth?... »

Longue serait la liste des personnages célèbres dont Charcot s'est plu à reproduire les traits, mais toujours en y ajoutant une note de fine critique, en mettant en évidence quelque singularité du corps ou de l'esprit. Parmi ses collègues, les professeurs Ball et Hardy, pour ne parler que des morts, ont été l'occasion des plus innocentes drôleries.

Il fit aussi des caricatures de ses élèves.



Caricature faite par Charcot.

Celui qu'on voit ici, chevelu et barbu, attentif à son labeur, fut un des premiers collaborateurs du Maître : mieux qu'un élève, un compagnon de voyage, un ami, aujourd'hui professeur à son tour.... C'est Pierret. En voyant le portrait que Charcot avait fait de lui, il voulut riposter de semblable manière, et renvoya la page avec la mention : « Tournez, s. v. p. ». Au verso, se trouvait en effet un profil du « patron », avec un front énorme, un nez démesuré et un menton à l'avenant.

Charcot s'en amusa beaucoup. Car il admettait volontiers la réplique en matière de caricature.

En 1875, un externe du service, — Brissaud, — s'étant permis de faire le portrait de Charcot en cachette, l'interne, — Raymond, — confisqua le dessin et le remit au Maître, qui le fit encadrer (Pl. LIX).

Rien n'est en effet plus sincèrement exact que ce croquis en quelques traits de plume sur papier d'hôpital. Il évoque le souvenir d'un

spectacle journalier que n'ont pas oublié ceux qui fréquentaient alors la Salpêtrière : Charcot, à l'amphithéâtre, son chapeau sur la tête, un tablier ceint autour de son pardessus, les pieds chaussés de grosses galoches, examinant un cerveau, immobile, silencieux, au milieu de la vieille salle d'autopsie.... Simplicité qui ne manque pas de grandeur.



« L'Aréopage ». Caricature faite par Charcot pendant un examen à la Faculté de Médecine.

Voici encore d'autres fantaisies humoristiques de Charcot.

Il y avait, au nombre de ses familiers, un ancien compagnon de jeunesse, figure falote de vieux naturaliste, papillonnant autour des fleurs, en laissant échapper sur un ton doctoral quelques termes barbares de grec ou de latin. Charcot ne lui ménageait ni les pointes ni les épigrammes; plus d'une fois, il se donna le malin plaisir de le caricaturer.

C'est lui qu'on voit, sous le sobriquet d' « Ornithorinque », excursionnant dans les montagnes de Suisse, avec un encombrant bagage d'outils, de sacoches, de boîtes et de cartons, un véritable chargement



Phototypie Berthaud. Paris.

LA FACULTÉ DE MÉDECINE

Caricature humoristique, par Charcot

MASSON & Cie, Editeurs.

de mulet. Il avait la douce illusion de se croire à la fois compétent dans toutes les branches de l'histoire naturelle : géologie, botanique, entomologie. A l'entendre, il savait tout, sans oublier la médecine. Et Charcot, qui n'était pas tendre à l'égard des faux savants, le traitait volontiers de singe. Il fit ainsi son portrait. C'est une de ses meilleures caricatures.

Charcot professait d'ailleurs un mépris singulier pour toutes les singeries humaines.

Cependant, il se montrait pour les bêtes d'une tendresse et d'une indulgence extrêmes. Il fulminait contre les chasseurs, mais il tolérait toutes les fantaisies d'un chien.

A l'exemple de Téniers, qui maintes fois exerça sa satire en peignant des singes occupés à mimer les travaux des hommes, Charcot composa de semblables parodies, et même ne craignit pas de les appliquer à ses propres collègues.

Car il était déjà professeur à la Faculté lorsqu'il dessina cet *Aréopage* simiesque, d'une si railleuse drôlerie, et dont peut-être plus d'un figurant n'aurait pas eu le bon esprit de rire. Quelle verve piquante dans ce tribunal de magots! quelle diversité et quelle sincérité dans les attitudes! quelle habileté à saisir la note comique et à la traduire avec une mordante ironie! Bien sot qui s'en fût fâché. D'ailleurs, Charcot n'en avait cure : ces fantaisies étaient ses délassements; elles ne devaient amuser que lui-même. Mais elles méritent d'être connues aujourd'hui, ne fût-ce que pour faire entrevoir une des formes les plus curieuses de l'esprit d'observation dont était doué Charcot.

La plus fameuse assurément de ses compositions satiriques est une caricature d'un cortège de la Faculté.

En tête s'avance le massier ployant sous le faix de son lourd caducée d'argent. Le corps des professeurs le suit, de tailles et de mines diverses : les grands et les petits, les gros et les maigres, les chauves, les rasés, les chevelus, les barbus, ceux qui voient clair et ceux qui portent des lunettes, ceux qui, fièrement, vont en dressant la tête et ceux qui marchent en penchant leur nez vers leur rabat.

Les nommer? — A quoi bon? Pour qui les a connus, tous sont reconnaissables. Chacun, d'un trait de plume, est caractérisé. Et rien ne saurait mettre mieux en valeur la faculté critique de Charcot que cette théorie professorale où lui-même s'est caricaturé.

On pourrait multiplier les exemples. Les albums des dessins de Charcot en sont remplis.

Que conclure, sinon que, du premier coup d'œil, il était apte à reconnaître telle ou telle singularité de l'habitus humain?

Or, découvrir une anomalie comique et mettre celle-ci en relief, tel est le principe même de l'art de la caricature. Mais, au comique près, l'art du clinicien n'a-t-il pas pour objet de dépister les anomalies corporelles et de les rendre perceptibles à autrui?

C'est pourquoi il n'est pas trop audacieux de prétendre que les aptitudes caricaturales de Charcot lui ont été quelquefois profitables dans son métier de clinicien.

*
* *

A faire revivre le passé, les souvenirs aux souvenirs s'enchaînent.... Il faut se limiter.

Ce rapide coup d'œil jeté sur l'artiste et sur l'homme ne saurait ajouter à une gloire désormais incontestée. S'il a permis de faire entrevoir que, de Charcot-médecin Charcot-artiste est inséparable, il a rempli son but.

Et qui sait?... Si, d'aventure, en ce lointain conseil de famille qui décida de sa destinée, Charcot eût préféré l'art à la médecine, peut-être eût-il réussi encore à illustrer son nom?...

Henry Meige

TABLE DES MATIÈRES

Amyotrophie du membre supérieur gauche chez un Fellah consécutive à la variole, par J.-B. Charcot (1 phot.), 57.

Anomalies digitales (Applications de la radiographie à l'étude des), par A. Londe et Henry Meige (15 phot., 2 fig.), 34.

Atrophie des centres nerveux, dans un cas d'atrophie musculaire et osseuse d'origine articulaire, par Achard et Léopold Lévi (2 fig. et 3 pl.), 262.

Charcot artiste, par Henry Meige (22 phot., 2 planches en couleur), 492.

Chorée variable avec contractions fasciculaires des deltoïdes (note sur un cas de) et craquements articulaires, par Ch. Féré. (1 fig.), 454.

Conservation des réflexes dans le tabes dorsalis. Un cas avec autopsie, par Achard et Léopold Lévi (9 phot.), 83.

Difformités congénitales du système nerveux central, par N. Solovtzoff (28 phot., 5 fig.), 368.

Difformités congénitales du cerveau dans leurs rapports avec l'état des cellules nerveuses de la moelle, par N. Solovtzoff (13 fig., 6 phot.), 185.

Epilepsie symptomatique des néoplasies corticales (Contribution à l'étude de l'), par Magalhaes Lemos (2 phot.), 20.

Hémihypertrophie faciale, par J. Sabrazès et C. Cabannes (2 phot., 1 fig.), 343.

Inauguration du monument élevé à la mémoire du professeur J.-M. Charcot (1 phot.), 401.

Infantiles (Deux) : *Infantilisme myxœdémateux et infantilisme de Lorain*, par Henry Meige et Félix Allard (7 phot. et 3 radiographies), 105.

Infantilisme myxœdémateux (statuette représentant l'), par Henry Meige (2 phot.), 136.

Lépreux (Un) de J. Cornelisz, par Henry Meige (1 phot.), 399.

Lichen ruber (Contribution à l'étude de l'étiologie du), par A. Lindetrem, 94.

Maladie de Friedreich (Un cas de) à début tardif, par L. Bonnus (6 fig.), 178.

Malformations crâniennes chez les hérédo-syphilitiques, par Edmond Fournier (2 fig., 4 pl.), 238.

Marche et course (de quelques variétés de la), par Paul Richer (18 fig.), 65.

Myosite ossifiante progressive, par A. Weil et J. Nissim (4 phot., 9 fig., 1 pl.), 114, 154, 276, 387, 475.

Nævus angiomateux de la face avec hémiplégie spasmodique et épilepsie, par Lannois et Bernoud (1 phot.), 446.

Paralysie associée du muscle grand dentelé (sur une variété de), par A. Souques et Pierre Duval (15 phot.), 419.

Paralysie du facial supérieur dans l'hémiplégie par lésion cérébrale, par Ch. Féré (2 phot.), 147.

Peintres de la médecine (Ecole flamande et hollandaise), documents nouveaux sur les opérations sur la tête, par Henry Meige (1 grav., 4 phot.), 199, 320.

Peintres de la médecine. Dietrich. Une opération sur l'œil, par Henry Meige (1 phot.), 59.

Sclérodermie lardacée en coup de sabre de la région frontale, crises épileptiformes concomitantes, par Louis Spillmann (1 fig., 1 phot.), 142.

Sens stéréognostique et centres d'association, par G. Gasne, 46.

Sensibilité douloureuse de la peau : algésimétrie, par Moczutkovsky (2 fig.), 230.

Spondylose rhizomélique (Un cas de), par E. Feindel et P. Froussard (11 phot., 6 fig.), 324.

Syndrome temporaire de Weber avec hémiopie permanente, par A. Joffroy (2 phot., 5 fig.), 1.

Tachypnée hystérique secondaire (Sur un cas de), par J. Soca, 461.

Traitement de l'ataxie locomotrice par l'élongation vraie de la moelle épinière, par Gilles de la Tourette et G. Gasne, 18.

Tumeur du cervelet (Un cas de), par F. Raymond (3 fig. et 1 pl.), 213.

TABLE DES AUTEURS

ACHARD et LÉOPOLD LÉVI. Conservation des réflexes dans le tabes dorsalis. Un cas avec autopsie (9 phot.), 83.

ACHARD et LÉOPOLD LÉVI. Atrophie des centres nerveux dans un cas d'atrophie musculaire et osseuse d'origine articulaire (2 fig. et 3 pl.), 262.

ALLARD (FÉLIX) et HENRY MEIGE. Deux infantiles : infantilisme myxœdémateux et infantilisme de Lorain (7 phot. et 3 rad.), 105.

BERNOUD et LANNOIS. Enorme nævus angiomateux de la face avec hémiplégie spasmodique et épilepsie (1 phot.), 446.

BONNUS (L.). Un cas de maladie de Friedreich à début tardif (6 fig.), 178.

CABANNES (C.) et J. SABRAZÈS. Hémihypertrophie faciale (2 phot., 1 fig.), 343.

CHARCOT (J.-B.). Amyotrophie du membre supérieur gauche chez un fellah consécutive à la variole (1 phot.), 57.

DUVAL (PIERRE) et A. SOUQUES. Sur une variété de paralysie associée du muscle grand dentelé (15 phot.), 419.

FEINDEL (E.) et P. FROUSSARD. Un cas de spondylose rhizomélique (11 phot., 6 figures), 321.

FÉRÉ (CH.). Note sur un cas de chorée variable avec contractions fasciculaires des deltoïdes et craquements articulaires, 452.

FÉRÉ (CH.). Note sur la paralysie du facial supérieur dans l'hémiplégie par lésion cérébrale (2 phot.), 147.

FOURNIER (EDMOND). Les malformations crâniennes chez les hérédo-syphilitiques (2 fig. et 4 pl.), 238.

FROUSSARD (P.) et E. FEINDEL. Un cas de spondylose rhizomélique (11 phot., 6 fig.), 321.

GASNE (G.) et GILLES DE LA TOURETTE. Le traitement de l'ataxie locomotrice par l'élongation vraie de la moelle épinière, 18.

GASNE (G.). Sens stéréognostique et centre d'association, 46.

GILLES DE LA TOURETTE et G. GASNE. Le traitement de l'ataxie locomotrice par l'élongation vraie de la moelle épinière, 18.

JOFFROY (A.). Syndrome temporaire de Weber avec hémiopie permanente (2 phot., 5 fig.), 1.

LANNOIS et BERNOUD. Enorme nævus angiomateux de la face avec hémiplégie spasmodique et épilepsie (1 phot.), 446.

LÉOPOLD LÉVI et A. ACHARD. Conservation des réflexes dans le tabes dorsalis. Un cas avec autopsie (9 phot.), 83.

LÉOPOLD LÉVI et ACHARD. Atrophie des centres nerveux dans un cas d'atrophie musculaire et osseuse d'origine articulaire (2 fig. et 3 pl.), 262.

LINDETREM (A.). Contribution à l'étude de l'étiologie du Lichen ruber, 94.

LONDE (A.) et HENRY MEIGE. Applications de la radiographie à l'étude des anomalies digitales (15 phot., 2 fig.), 34.

MAGALHAES LEMOS. Contribution à l'étude de l'épilepsie symptomatique des néoplasies corticales (1 phot.), 20.

MEIGE (HENRY). Les peintres de la médecine. Dietrich, une opération sur l'œil (1 phot.), 59.

MEIGE (HENRY). Un lépreux de J. Cornelisz (1 phot.), 399.

MEIGE (HENRY) et A. LONDE. Applications de la radiographie à l'étude des anomalies digitales (15 phot., 2 fig.), 34.

MEIGE (HENRY) et FÉLIX ALLARD. Deux infantiles : Infantilisme myxœdémateux et infantilisme de Lorain (7 phot. et 3 rad.), 105.

MEIGE (HENRY). Sur une statuette représentant l'infantilisme myxœdémateux (2 phot.), 136.

MEIGE (HENRY). Les peintres de la médecine (Ecoles flamande et hollandaise). Documents nouveaux sur les opérations sur la tête (1 gravure et 4 phot.), 199, 320.

MEIGE (HENRY). Charcot artiste (22 phot., 2 pl. en couleur), 492.

MOCZUTKOVSKY. De la sensibilité douloureuse de la peau : algésimétrie (2 fig.), 230.

Nissim (J.) et A. Weil. De la myosite ossifiante progressive (2 phot., 9 fig. et 1 pl.), 114, 154, 276, 387, 475.

Raymond (F.). Sur un cas de tumeur du cervelet (3 fig. et 1 pl.), 213.

Richer (Paul). De quelques variétés de la marche et de la course (18 fig.), 65.

Sabrazès (J.) et C. Cabannes. Hémihypertrophie faciale (2 phot., 1 fig.), 343.

Soca (J.). Sur un cas de tachypnée hystérique secondaire, 461.

Solovtzoff (N.). Sur les difformités congénitales du cerveau dans leurs rapports avec l'état des cellules nerveuses de la moelle (13 fig. et 6 phot.), 185.

Solovtzoff (N.). Des difformités congénitales du système nerveux central (28 phot., 5 fig.), 368.

Souques (A.) et Pierre Duval. Sur une variété de paralysie associée du muscle grand dentelé (15 phot.), 419.

Spillmann (Louis). Sclérodermie lardacée en coup de sabre de la région frontale ; crises épileptiformes concomitantes (1 fig. et 1 phot.), 142.

Weil (A.) et J. Nissim. De la myosite ossifiante progressive (2 phot., 9 fig. et 1 pl.), 114, 154, 276, 387, 475.

TABLE DES PLANCHES

Anomalies digitales (A. Londe et H. Meige), III, IV, V, VI, VII.

Atrophie musculaire consécutive à la variole (J.-B. Charcot), VIII.

Atrophie des centres nerveux (Achard et Léopold Lévi), XXXIV, XXXV.

Atrophie musculaire et osseuse d'origine articulaire (Achard et Léopold Lévi), XXXIII.

Charcot (statue de), LII.

Charcot artiste (Henry Meige), LIII à LX.

Circulation crânienne supplémentaire chez un enfant hérédo-syphilitique (Edmond Fournier), XXXI, XXXII.

Difformités congénitales du système nerveux central (N. Solovtzoff), XL, XLI, XLII, XLIII, XLIV, XLV, XLVI.

Difformités congénitales du cerveau (N. Solovtzoff), XXIII, XXIV.

Hémihypertrophie faciale congénitale (J. Sabrazès et C. Cabannes), XXXIX.

Infantile myxœdémateux (Henry Meige et F. Allard), XIII, XIV, XV.

Infantilisme myxœdémateux (Statuette par Paul Richer), XVI.

Les peintres de la médecine. Une opération sur l'œil (Henry Meige), IX.

Maladie de Friedreich à début tardif (L. Bonnus), XXI, XXII.

Malformations crâniennes hérédo-syphilitiques (Edmond Fournier), XXIX, XXX.

Myosite ossifiante progressive (Weil et Nissim), XIX, XX, LI.

Myosite ossifiante progressive (Cas de Reidhaar), XXXVI.

Nævus angiomateux de la face (Lannois et Bernoud), L.

Opérations sur la tête (Henry Meige), XXV, XXVI, XXVII.

Paralysie du facial supérieur dans l'hémiplégie par lésion cérébrale (Ch. Féré), XVIII.

Paralysie du grand dentelé (Souques et Duval), XLVIII, XLIX.

Sainte Elisabeth de Hongrie avec un Lépreux (J. Cornelisz), XLVII.

Sclérodermie lardacée en coup de sabre (Paul Spillmann), XVII.

Spondylose rhizomélique (Feindel et P. Froussard), XXXVII, XXXVIII.

Syndrome de Weber temporaire avec hémiopie permanente (A. Joffroy), I.

Tabes avec conservation des réflexes (Achard et Léopold Lévi), X, XI, XII.

Tubercule solitaire du lobule pariétal droit (Magalhaes Lemos), II.

Un cas de tumeur du cervelet (F. Raymond), XXVIII.

Le Gérant : P. Bouchez

Imp. G. Saint-Aubin et Thevenot. — J. Thevenot, successeur, Saint- Dizier (Hte-Marne)