

21/19

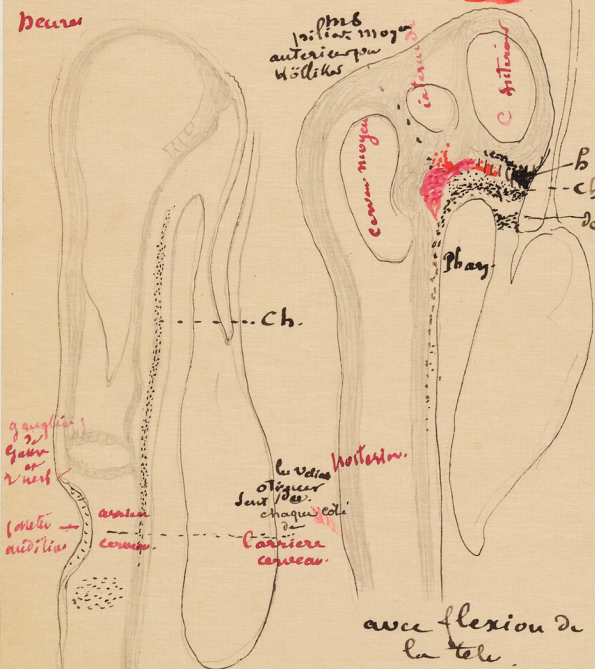
3°

# Comparons deux profils.

au point de vue de la corde dorsale.

Poulet 38 ans

Lapin 2 jours



avec flexion de la tete mais peu considerable.

ici la corde passe au delà des pharynx mais il y a une modification ms. est

Le raffinement qui doit developper et former ce que Kölliker nomme piliers moyens du crane ou encore scelle turcique primitive. pour Kölliker piliers anterieurs

ici la tete a une grande longueur et droite.

Ou ne doit pas oublier:

que la cellule anterieure et centrale

grandit beaucoup par rapport au reste de sorte

avec la courbure elle se paller le p. premiere de la corde

4°

# Élément corde dorsale et fort important a considerer

de continue-t-il jusqu'au bout ou s'arrete-t-il.

évidement. de cet arret qui a beaucoup occupei l'anatomiste resulte -

une Division du crane en deux parties bien distinctes.

en avant de la corde ou il n'y a pas de corde cette partie sera celle que nous nommerons

præchordale

oh! ici plusieurs nous sont utiles

je n'ajouterai - ms

je dirai - non chordale

- il faut succeder - dire

qu' dans cette partie se formeront 2 OS

sphenoïde - anterieur et ethmoïde

ou point dans la unum

partie spheno-ethmoïdale



Remarque pour voyez qu'il faut tenir compte des caracteres - osteologiques

## B: en arriere la ou et la corde

il y a alors véritablement le même élément que dans la Colonne vertebrale.

Kölliker la nomme partie Chordale Spheno ant de la base du crane

Remarque - importante ainsi voi la dans le crane

partage en 2 parties

Suivant qu'il a eu 2 de corde

Vous allez voir a quoi cela conduit pour la partie vertebrale.