NOUVELLE
ICONOGRAPHIE
DE LA
SALPÊTRIÈRE

TOME XXVI

—

1913

NOUVELLE ICONOGRAPHIE

DE LA

SALPÊTRIÈRE

J. M. CHARCOT

GILLES DE LA TOURETTE, PAUL RICHER, ALBERT LONDE

Fondateurs

ICONOGRAPHIE MÉDICALE

ET

ARTISTIQUE

Patronage scientifique :

J. BABINSKI. — G. BALLET. — J. DEJERINE. — DENY
E. DUPRÉ. — A. FOURNIER. — GRASSET
KLIPPEL. — PIERRE MARIE. — PITRES
REGIS. — SEGLAS. — J. A. SICARD. — A. SOUQUES

ET

SOCIÉTÉ DE NEUROLOGIE

DE PARIS

Direction :
PAUL RICHER

Rédaction :
HENRY MEIGE



MASSON ET Cie, ÉDITEURS

LIBRAIRES DE L'ACADÉMIE DE MÉDECINE

120, Boulevard Saint-Germain, Paris (VIe)

NOUVELLE ICONOGRAPHIE DE LA SALPÊTRIÈRE

LES FORMES NERVEUSES D'UNE NOUVELLE TRYPANOSOMIASE

(*Trypanosoma Cruzi* inoculé par *Triatoma magista*)

(Maladie de Chagas)

PAR

Carlos CHAGAS,

Chef de service de l'Institut Oswaldo Cruz
(Rio de Janeiro).

[La *Nouvelle Iconographie de la Salpêtrière* a la bonne fortune de pouvoir offrir à ses lecteurs une étude sur les accidents nerveux causés par une affection parasitaire encore peu connue en France, mais qu'on appelle déjà, à juste titre, la *Maladie de Chagas*, du nom du savant brésilien qui en a fait connaître l'agent pathogène (*Trypanosoma Cruzi*), et l'insecte inoculateur, un hémiptère du groupe des Réduviens, *Triatoma magista*.

Les localisations de prédilection du *Trypanosoma Cruzi* sur les glandes vasculaires sanguines, la thyroïde notamment, et aussi sur les centres nerveux donnent à la Maladie de Chagas un intérêt tout particulier pour les neurologistes.

A l'instigation du Professeur Miguel Couto, de Rio de Janeiro, M. Carlos Chagas a bien voulu écrire spécialement pour la *Nouvelle Iconographie de la Salpêtrière* un résumé de ses observations sur les manifestations nerveuses de la curieuse affection qu'il a étudiée, et nous envoyer de rares documents conographiques dont nous tenons à le remercier grandement. N. D. L. R.]

Parmi les faits les plus importants qui concernent la biologie du *Trypanosoma Cruzi*, agent de la nouvelle maladie inoculée par la *Triatoma ma-*

gista, figurent des localisations dans la profondeur des tissus et, en outre, dans l'intérieur de l'élément anatomique lui-même, comme cela a été constaté par notre collègue le Dr Gaspar Vianna.



Fig. 1. — *Trialoma magista*. — Hémiptère inoculateur du *Trypanosoma Cruzi*.

C'est ainsi que, dans le myocarde, le trypanosome se localise à l'intérieur de la cellule noble ; il s'y multiplie, en formant de nombreuses unités, qui se présentent sous une forme arrondie, munies de noyau et de blépharoplaste, non flagellées au commencement, mais acquérant ultérieurement le flagellum.

Dans les muscles striés, on trouve le protozoaire sous le même aspect, à l'intérieur des fibres ; il y constitue de grandes agglomérations parasitaires. Il en est de même dans d'autres systèmes organiques et dans d'autres organes, dans les capsules surrénales, dans les testicules, dans l'utérus, etc. Le système nerveux peut devenir également et il devient souvent le siège du protozoaire ; de cette localisation et des lésions qui

accompagnent résulte un syndrome clinique presque toujours de grande intensité et très bien caractérisé en ses liaisons immédiates avec les processus anatomiques qui l'occasionnent.

Le trypanosome a été observé dans toutes les régions de l'encéphale, aussi bien dans la substance grise que dans la substance blanche. Il s'y présente aussi sous l'aspect d'agglomérations parasitaires constituées, quelquefois, par de nombreuses unités, tantôt sans flagellum et tantôt flagellées. Ces foyers de protozoaires sont épars dans toute la masse nerveuse, *sans aucun rapport avec le système vasculaire*. De tels foyers, envahis par les cellules migratrices, se transforment en foyers d'infiltration leucocytaire, d'où le protozoaire finit par disparaître ; on le trouve toujours dans les foyers inflammatoires récents, rarement dans les anciens. Dans le cortex cérébral, dans les noyaux centraux, dans la protubérance, dans le bulbe, dans le cervelet, etc., ces agglomérations parasitaires ont été trouvées, avec les lésions qui les accompagnent.

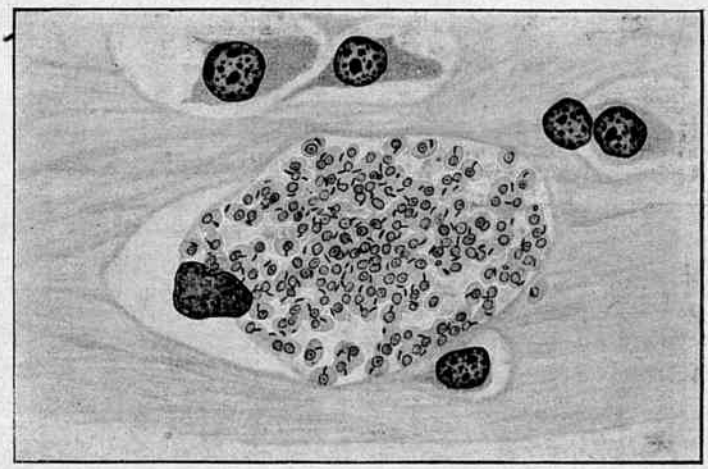

FIG. 2. — Kystes de la protubérance de forme ronde formés par le *Trypanosoma Cruzi*.

Dans la moelle épinière, le même fait a souvent été observé chez les malades atteints de la forme nerveuse de la maladie. On a également constaté, en petite quantité, ce parasite dans le liquide céphalo-rachidien ; il faut alors inoculer le liquide à des animaux sensibles pour que le parasite flagellé se révèle.

Les localisations du parasite dans le système nerveux central sont constatables dans des cas aigus de trypanosomiase, et dans ses formes chroniques. Dans les cas aigus, qui sont principalement caractérisés par la présence d'un grand nombre de protozoaires dans le sang périphérique, lorsque le parasite se localise dans le système nerveux central, il déter-

mine l'apparition des signes cliniques d'une méningo-encéphalite aiguë, rapidement mortelle. Les autopsies des malades de ce groupe démontrent l'existence d'une méningite des plus intenses et d'une encéphalite diffuse ; des foyers parasitaires nombreux, répandus dans tout le système nerveux central, sont décelés par l'examen histo-pathologique. Ici encore la localisation primitive du protozoaire a lieu dans l'intérieur d'un élément anatomique, qui paraît être, en règle générale, une cellule de la névrologie. Dans celle-ci, le parasite se multiplie par divisions binaires successives et il finit par détruire la cellule et constituer une agglomération d'éléments libres, entourés des tissus voisins.

Des observations que nous possédons jusqu'ici, des cas cliniques de cette nature, résulte l'extrême gravité du pronostic, les malades qui survivent aux formes nerveuses aiguës de la trypanosomiase étant bien rares. La mort survient dans un laps de temps qui varie entre 8 et 20 jours.

Nous avions d'abord cru que c'était des altérations anatomiques consécutives aux processus méningo-encéphaliques des infections aiguës, que résultaient les syndromes nerveux chroniques de la maladie. Mais des constatations ultérieures nous ont démontré que le parasite se localise souvent dans le système nerveux et qu'il y détermine des processus inflammatoires chroniques, non précédés d'incidents aigus. On ne pourrait, du reste, harmoniser autrement l'existence de nombreuses formes nerveuses chroniques de la trypanosomiase avec la haute léthalité des formes nerveuses aiguës. Il est certain que l'anamnèse décèle, parfois, dans les cas nerveux chroniques, l'existence antérieure des phénomènes aigus, survenus généralement aux premiers âges de la vie. Mais de tels faits doivent constituer le petit nombre, vu l'extrême gravité des formes méningo-encéphaliques aiguës. Les formes nerveuses chroniques de la trypanosomiase présentent, ce n'est pas douteux, dans la majorité des cas, des localisations primitives du parasite dans la masse encéphalique, avec évolution chronique des processus anatomiques.

Comme conséquence de la diffusion des foyers parasitaires dans le système nerveux et de leur indépendance par rapport au système vasculaire, les syndromes nerveux de cette trypanosomiase se caractérisent principalement par des troubles moteurs généralisés et, en règle générale, bilatéraux. Nous n'avons jamais observé de cas d'hémiplégie ; il est seulement possible de trouver, rarement d'ailleurs, des cas avec prédominance des troubles moteurs d'un seul côté du corps.

Dans la forme nerveuse chronique de la maladie, le syndrome le plus fréquent est la diplégie cérébrale, ce qui est en rapport avec les localisations du protozoaire dans le cortex et dans d'autres régions du cerveau, réparties dans les deux hémisphères. La grande majorité de nos sujets est repré-



1



2



10



5

FORMES NERVEUSES DE LA MALADIE DE CHAGAS

1. Syndrome de Little ; méningo-encéphalite chronique ; parasites dans le cerveau.
2. Diplégie cérébrale spasmodique (8 ans). — 10. Diplégie cérébrale spasmodique. Idiotie.
5. Diplégie cérébrale ; parasites dans les sinus.



6



9



7

FORMES NERVEUSES DE LA MALADIE DE CHAGAS

6. Paralysie supra-bulbaire. — 9. Diplégie cérébrale ; rires et pleurs spasmodiques.
7. Diplégie cérébrale spasmodique.

Masson & Cie, Éditeurs.



3



8

FORMES NERVEUSES DE LA MALADIE DE CHAGAS

3. Diplégie cérébrale spasmodique. Idiotie. 24 ans. Méningo-encéphalite chronique ; parasites dans le cerveau et les muscles.
8. Diplégie cérébrale spasmodique. Idiotie.

Masson & Cie, Éditeurs.

sentée par des diplégiques anciens, dont la maladie date des premières années de leur existence. Il s'agit donc ici, le plus souvent, de diplégies spasmodiques, sous des aspects variés. La paralysie et la contracture, en règle générale, prédominent dans les membres inférieurs, mais les cas de contracture et paralysie généralisées dans lesquels le syndrome de Little se montre avec évidence, ne sont pas rares (Pl. I à V).

L'intensité de la paralysie et de la contracture est extrêmement variable chez les différents malades ; elles ne gardent pas entre elles de rapport constant. Dans les cas les plus bénins, la diplégie n'est décelée que par l'exagération des réflexes tendineux, par des dysbasies plus ou moins accentuées et par de légers phénomènes de contracture, mis en évidence dans la marche, au moment du changement des pas. Au contraire de ceux-là, il existe d'autres malades chez qui paralysie et contracture atteignent le degré le plus élevé ; certains restent tout à fait privés de locomotion, tandis que d'autres ne peuvent se mouvoir qu'accroupis et avec l'aide des membres supérieurs, généralement moins atteints.

Chez les diplégiques, aussi bien chez ceux dont le syndrome est très intense que dans les cas bénins, les mouvements anormaux, principalement athétosiformes, sont fréquents. Quelquefois, chez des malades présentant des phénomènes de paralysie et de contracture minimes, les mouvements anormanx sont extrêmement intenses ; mais on ne les observe pas chez des malades ne souffrant pas de troubles nerveux, lorsqu'il n'existe pas de déficit de la motilité normale des membres.

Les éléments du syndrome de diplégie cérébrale sont, presque toujours, accompagnés de signes cliniques de la paralysie pseudo-bulbaire. Celle-ci se présente, quelquefois, d'une façon complète, par les troubles de la parole, l'ouverture de la fente inter-rabiale, l'attitude de la langue, etc. Quelques cas curieux sont à signaler, dans lesquels la paralysie supra-bulbaire constitue un élément prédominant, peu d'anormalité étant observé du côté des fonctions motrices des membres (Pl. II, ph. 6).

Dans les cas de diplégie cérébrale ancienne et de grande intensité, on observe, le plus souvent, l'idiotie complète, avec absence absolue d'idéation. L'idiotie peut être, cependant, dans ses différents degrés d'intensité, observée dans des cas où les troubles moteurs sont minimes (Pl. III, IV, V). Chez des malades dénués de perturbations dénonciatrices de lésions du système nerveux, nous n'avons jamais observé l'idiotie complète ; on ne remarque chez eux qu'une infériorité mentale, plus ou moins accentuée, que l'on doit attribuer à l'insuffisance de la glande thyroïde.

Quoiqu'elles soient constantes dans la trypanosomiase, les lésions du corps thyroïde, avec formation de goitres, quelquefois volumineux, nous n'avons jamais observé, dans les différentes formes cliniques de la mala-

die, pas même dans celles qui étaient accompagnées des signes les plus intenses d'hypothyroïdisme, l'idiotie myxœdémateuse typique de Bourneville. Ici, les idiots complets présentent simultanément des troubles de la motilité, dénonciateurs de lésions cérébrales ; il s'agit donc de l'idiotie organique.

Du côté du langage, nous avons observé de grandes perturbations dans la trypanosomiase. Chez les diplégiques idiots, l'absence d'idéation amène souvent le mutisme absolu ; mais, nous avons vu des diplégiques ayant conservé leur intelligence, qui présentent bien évidemment une aphasie totale caractérisée dans tous ses éléments.

Le syndrome convulsif est souvent observé chez les diplégiques, soit dans les phases initiales de la maladie, soit pendant son évolution. En outre, il n'est pas rare que l'on constate des convulsions chez des malades dénués de troubles moteurs et qui ne présentent que les signes d'insuffisance thyroïdienne, sans compter les autres éléments de la trypanosomiase. Nous avons encore eu l'occasion d'observer une malade, ayant une infection qui datait de deux mois, dont la grande thyroïde était hypertrophiée et douloureuse ; chez elle, le syndrome convulsif avait un aspect comparable à la *tétanie*, par ses crises répétées. Cette malade est morte pendant une des crises convulsives, et les recherches histo-pathologiques ont décélé des lésions du corps thyroïde ; il n'y avait pas de processus inflammatoire du côté du système nerveux central.

Nous possédons quelques observations dans lesquelles le syndrome cérébelleux se manifeste de la façon la plus évidente. Ce sont de véritables cas d'ataxie cérébelleuse, dans lesquels on rencontre aussi tous les signes de la diplégie cérébrale. Nous donnons, comme spécimen des faits de ce genre, une observation intégrale (Pl. IV). En outre de la véritable ataxie cérébelleuse, nous possédons des exemples (deux, jusqu'à présent) de syndrome pseudo-cérébelleux, par hypertension du liquide céphalo-rachidien. Je note en passant que, dans ces deux cas d'ataxie pseudo-cérébelleuse, l'inoculation du liquide céphalo-rachidien à des cobayes révéla le parasite. Les deux malades retirèrent une amélioration considérable, l'ataxie ayant même disparu complètement, des ponctions lombaires qui ont diminué la tension du liquide.

Nous avons encore observé, dans cette maladie, quelques cas de troubles mentaux intenses, liés à des perturbations de la glande thyroïde ; quelques-uns ont été influencés d'une façon bienfaisante par l'opothérapie thyroïdienne.

Relativement à la fréquence des formes nerveuses de la trypanosomiase, nous possédons des observations nombreuses, *qui nous autorisent à affirmer que cette maladie est celle qui, peut-être, provoque, en pathologie hu-*



12

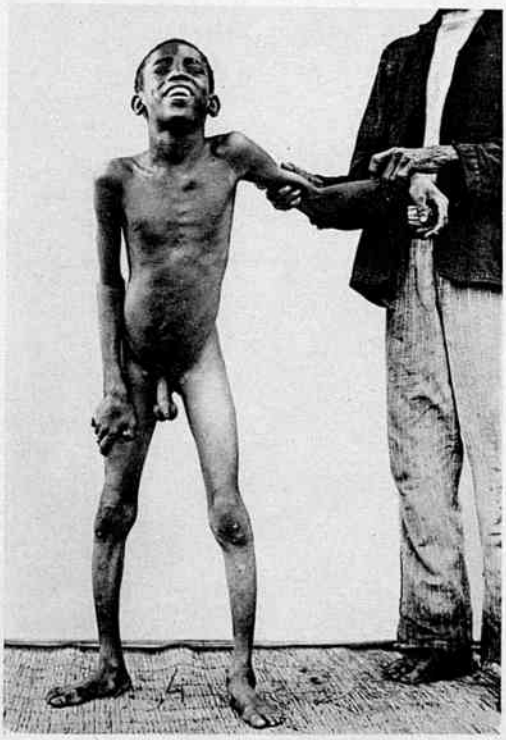

4

FORMES NERVEUSES DE LA MALADIE DE CHAGAS

12. Diplégie cérébrale spasmodique. Idiotie.
4. Diplégie cérébrale. Syndrome cérébelleux.



11

FORMES NERVEUSES DE LA MALADIE DES CHAGAS

Diplégie cérébrale spasmodique. Idiotie.

Masson & Cie, Éditeurs.

maine, le plus grand nombre d'affections organiques du système nerveux central. En faisant nos études dans des zones d'une population diffuse, dans l'intérieur du Brésil, nous avons déjà eu l'occasion d'étudier, en moins de deux années de travail, une quantité remarquable de manifestations nerveuses de trypanosomiase ; le nombre de malades que nous avons vus, présentant la forme nerveuse chronique, s'élève à plus de deux cents. Malgré cela, les cas nerveux de la trypanosomiase représentent, nous semble-t-il, moins d'un dixième de l'ensemble des formes cliniques dans lesquelles nous divisons la maladie.

La léthalité, dans les cas aigus, ainsi que nous l'avons vu, est représentée par la presque totalité des malades ; dans les formes chroniques, les malades supportent longuement la maladie, et ils arrivent même à la vieillesse ; ils meurent alors d'accidents sur aigus de la trypanosomiase.

Observation.

Observation résumée d'un cas de diplégie cérébrale spasmodique, avec syndrome cérébelleux :

Joseph, de race noire, âgé de 20 ans (Pl. IV).

Antécédents morbides héréditaires obscurs.

Histoire morbide. — La maladie date de la première année de sa vie, au cours de laquelle le sujet présenta différentes crises convulsives pendant une longue infection fébrile.

Etat actuel. — Examen physique :

Hypertrophie bien appréciable de la glande thyroïde.

Nombreux ganglions dans la région cervicale, quelques-uns volumineux. Ganglions volumineux sous les aisselles et dans les régions inguino-crurales. Petite infiltration mucoïde du tissu sous-cutané du visage. Volume du foie augmenté.

Système nerveux. — Tremblement intense et généralisé, qui disparaît d'une manière presque complète, ou même complète, dans le décubitus dorsal.

Impossibilité absolue de maintenir le malade dans l'attitude verticale, quoiqu'il ait de la force musculaire dans les membres inférieurs et dans le tronc. La titubation cérébelleuse des plus intenses. Dans l'attitude verticale, sans appui, le malade perd vite l'équilibre, le tronc penche en avant, et de rapides mouvements ataxiques, qui déterminent aussitôt la chute, agitent les membres inférieurs.

Pendant la marche, appuyé à une autre personne, il manifeste son asynergie musculaire d'une façon très nette. Pendant le mouvement il présente l'attitude suivante : le tronc, penché en avant, comme s'il précédait dans la marche les membres inférieurs forme avec ceux-ci un angle obtus ; les membres inférieurs restent très éloignés, ce qui donne une large amplitude au pas. Pendant la marche, les membres font des mouvements ataxiques et la chute a lieu du côté où penche le tronc. Le tremblement augmente considérablement,

lorsque le malade marche. Le malade cherche avec la vue à maintenir son équilibre ; on observe dans la titubation et dans les mouvements ataxiques, beaucoup de ressemblance avec ce qui a lieu chez les ivrognes.

Le tremblement généralisé persiste, dans toute son intensité, quand le malade est assis sur le sol ou accroupi.

Phénomènes pseudo-bulbaires de grande intensité. La bouche se maintient constamment demi-ouverte, la fente interlabiale très large, et d'une manière continue une grande quantité de salive s'écoule par les commissures.

Parésie linguale. La propulsion de la langue hors de la cavité buccale se fait d'une manière très incomplète et sa pointe est déviée vers la droite. Les mouvements dans le sens latéral ont lieu aussi d'une façon très incomplète, les mouvements dans le sens vertical sont impossibles. Profondes perturbations de la mastication et de la déglutition. L'ingestion de substances liquides se fait avec une grande difficulté. Lorsque le malade boit de l'eau, celle-ci tombe par ses fentes gingivo-labiales et s'échappe.

Du côté du facial inférieur, on remarque un plus grand écart de sa commissure labiale droite, dans le rire.

Aucune anomalie appréciable du côté du facial supérieur.

Réflexes.— Réflexes patellaires remarquablement exagérés des deux côtés, la percussion des tendons rotuliens provoquant des mouvements énergiques d'extension de la jambe sur la cuisse, la contraction des muscles de la cuisse et, quelquefois, la flexion de la cuisse sur le bassin.

Réflexes du tendon d'Achille aussi très exagérés, la percussion déterminant la contraction des muscles de la région postérieure de la jambe et, quelquefois, de légers mouvements d'extension des jambes sur les cuisses.

Les réflexes tendineux des membres supérieurs ne donnent pas d'indications précises ; mais il semble qu'il y ait exagération du réflexe épitrochléen.

Réflexes plantaires considérablement exagérés, sans toutefois présence du signe de Babinski. L'excitation de la plante des pieds détermine de forts mouvements de flexion des pieds sur les jambes ; différentes contractions sont quelquefois consécutives à une excitation. Trépidation épileptoïde bien accentuée.

Réflexes abdominaux des deux côtés, supérieurs et inférieurs, considérablement exagérés. L'excitation des régions respectives provoque de rapides et énergiques mouvements dans toute la paroi abdominale et suscite encore, d'une façon intense, le réflexe crémastérien.

Réflexes crémastériens, des deux côtés, considérablement exagérés, d'énergiques et rapides contractions étant provoquées par la moindre excitation d'un point quelconque de la face interne de la cuisse, depuis la base jusqu'au genou ; ce réflexe est tellement exagéré que même les excitations sur la face extérieure des cuisses peuvent se provoquer.

Force musculaire dans ses membres inférieurs bien conssrvée. Le malade exécute des mouvements d'extension et de flexion des jambes sur les cuisses, d'une façon normale, quand il est en décubitus dorsal.

Maintien parfait des mouvements volontaires des muscles du bassin. Le ma-

lade passe du décubitus dorsal à la réclinaison sur le dos avec une grande facilité en s'appuyant légèrement sur ses coudes.

Réflexe photo-moteur des deux côtés. Egalité des pupilles. Intelligence assez atteinte ; il existe un certain degré d'insuffisance mentale, mais assez éloigné de l'idiotie. Le malade a l'audition générale et l'audition verbale normale, il comprend bien tous les mots et exécute régulièrement tous les ordres qui lui sont transmis.

Langage. — Il dispose de plusieurs vocables, mais il les prononce d'une façon très défectueuse, l'expression des mots étant rarement compréhensible.

Dysarthrie trés accentuée.

L'inoculation du liquide céphalo-rachidien et du sang périphérique de ce malade à des cobayes, a révélé dans les deux cas, la présence du typanosome Cruzi.

Réaction de Wassermann négative.

SOCIÉTÉ DE NEUROLOGIE DE PARIS

SÉANCE DU 25 JANVIER 1912.

MÉNINGITE CERVICALE HYPERTROPHIQUE

PAR

J. BABINSKI, J. JUMENTÉ, J. JARKOWSKI

Les lésions hypertrophiques des méninges de la région cervicale de la moelle, malgré leur fréquence, ne nous semblent pas avoir été suffisamment étudiées. Nous pensons que les notions classiques sur ce sujet méritent d'être révisées et à l'appui de cette allégation nous relatons l'observation complète d'un cas de méningite cervicale hypertrophique dont la vérification anatomique vient augmenter l'importance. Les pièces et coupes de cette observation ont du reste fait l'objet d'une communication à la Société de Neurologie (1).

Il s'agit d'une malade qui fut examinée pour la première fois par l'un de nous en 1909 à la Salpêtrière (2) : et qui ensuite fut remise à la Pitié. époque.

OBSERVATION (1re période).

12 août 1909. — La nommée L..., âgée de 48 ans, est entrée à l'hôpital se plaignant de douleurs vives dans la tête, le cou et les épaules et de faiblesse progressive dans les jambes.

Rien à relever dans ses antécédents héréditaires. Bien portante dans l'enfance ; mariée à 16 ans, elle ne fit jamais de fausses couches et eut trois enfants dont deux sont morts de méningite en bas âge ; à 28 ans à la suite de sa dernière couche elle eut une métrite; à 35 ans elle souffrit durant quatre mois et demi de douleurs dans les articulations des épaules et quelques mois plus tard d'une crise d'entérite. En 1908, à 41 ans, elle présenta des troubles de la marche se manifestant de la façon suivante : elle se fatiguait au bout de quelques minutes, sentait ses jambes comme coupées et était obligée de s'arrêter ; après quelques instants de repos elle était en mesure de repartir. A la même époque elle était sujette à de fréquentes migraines. Ces divers troubles après avoir duré quelques mois disparurent ; elle resta pendant cinq aunées bien portante.

Il y a un an elle atteignit la ménopause et c'est d'après elle à ce moment qu'aurait débuté sa maladie actuelle : elle fut prise de vomissements incoerci-

(1) Séance du 25 janvier 1912. Rev. Neurol., 1912, p. 221.

(2) Service du Professeur Dejerine.

bles avec intolérance gastrique absolue ; ces vomissements d'abord alimentaires puis muqueux et bilieux survenaient après des efforts douloureux, sans être toutefois précédés ni accompagnés de douleurs épigastriques. La malade tomba rapidement dans un état de faiblesse profonde se sentant sans cesse étourdie et vertigineuse. Les vomissements, incessants pendant un mois environ, devinrent ensuite intermittents mais ne cédèrent complètement qu'au bout de six mois ; son état général s'améliora alors, toutefois, les vertiges et les étourdissements subsistèrent et les jambes commencèrent à s'affaiblir, ce qui rendit rapidement la station difficile. En même temps survinrent des douleurs dans les membres et la ceinture et la malade fut prise de rétention d'urine qui nécessita le cathétérisme.

Examen. — *La marche est pénible*, la malade avance à petits pas, elle ne titube pas au départ, mais après avoir franchi une petite distance elle éprouve de la fatigue, se sent étourdie, festonne puis perd l'équilibre et se trouve dans la nécessité de s'appuyer pour ne pas tomber ; se repose-t-elle quelques minutes elle peut repartir.

Elle maintient assez bien l'équilibre les yeux fermés et les talons rapprochés quand l'expérience est faite après qu'elle s'est reposée, mais dans le cas contraire elle ne peut y parvenir et son corps oscille. On ne trouve aucune trace d'ataxie ni dynamique ni statique ; tous les mouvements sont coordonnés. On constate aux membres supérieurs un léger tremblement à l'occasion des mouvements intentionnels.

La force musculaire est assez bien conservée. Il n'y a ni hypotonie ni atrophie musculaire.

Les réflexes tendineux des membres supérieurs et inférieurs sont très forts surtout du côté gauche. Il existe de l'extension du gros orteil bilatérale, mais plus marquée à gauche.

Nous avons signalé déjà les troubles subjectifs de la sensibilité, les douleurs dont se plaint la malade dans les membres et le tronc ; elles varient d'intensité et de caractère suivant les moments ; tantôt il s'agit de simples engourdissements, tantôt ce sont des douleurs lancinantes constrictives, véritables douleurs en ceinture. L'examen de la sensibilité objective nous montre l'existence d'une légère hypoesthésie à la douleur au niveau de la partie supérieure du tronc dans la région mammaire et à la face interne des bras ; leur bord externe est par contre hyperesthésique dans le domaine de C^5 C^6.

La malade attire l'attention sur quelques troubles de la vue qui semblent devoir être mis sur le compte d'une accommodation défectueuse ; elle voit mieux les objets éloignés, ceux qui sont près manquent de netteté et lui semblent « couverts de brouillard ». Il n'existe pas de paralysies de la musculature externe des yeux, tous les mouvements des globes oculaires sont bien conservés, toutefois à différentes reprises, surtout le matin, la malade a vu double. Les pupilles sont inégales, mais régulières, il existe un signe d'Argyll très net. Le fond de l'œil est normal.

L'ouïe est diminuée ; L... se plaint de bourdonnements d'oreilles accompagnés de sifflements et de vertiges. Le goût et l'odorat sont conservés.

Il y a de la céphalée qui se manifeste sous forme d'accès fréquents et violents s'accompagnant de sensation de battements et de douleurs dans la nuque, le cou et les épaules.

Il existe enfin des troubles de miction, la malade n'urine qu'avec effort et on doit avoir recours fréquemment au cathétérisme.

L'état de cette malade malgré un traitement hydrargyrique énergique reste stationnaire. Elle quitte l'hôpital après y avoir séjourné deux mois.

2e Période.

Le 13 juin 1910 neuf mois après sa sortie de la Salpêtrière la malade est transportée à la Pitié, son état s'étant considérablement aggravé.

On a dû la porter jusqu'à son lit car elle ne peut ni marcher, ni se tenir debout ; assise sur une chaise elle doit être soutenue, car autrement son corps s'affaisse.

Ses membres inférieurs sont étendus complètement inertes et présentent un certain degré de contracture qui augmente durant les jours qui suivent l'entrée à l'hôpital. La peau est cyanosée et froide ; au niveau de la région sacrée elle est macérée par le contact des urines et il existe de profondes escarres ; il n'y a pas d'atrophie musculaire.

Les membres supérieurs sont allongés le long du corps, les mains sont ouvertes et les doigts étendus ; la peau à leur niveau est blanche et lisse ; il existe un léger degré d'œdème au niveau de la paume. On est frappé de suite par une atrophie marquée localisée aux muscles de la ceinture scapulaire : deltoïde, sus et sous-épineux et du groupe Erb-Duchêne : biceps, brachial antérieur, long supinateur. La motilité volontaire est extrêmement affaiblie ; la malade est simplement capable de soulever un peu les épaules, d'imprimer quelques mouvements aux doigts et d'étendre bien qu'imparfaitement l'avant-bras sur le bras. Il existe à l'avant-bras et à la main un peu de raideur.

Les réflexes tendineux des membres inférieurs sont forts, les réflexes tendineux des membres supérieurs sont en partie exagérés en partie affaiblis. Le réflexe de flexion de l'avant-bras sur le bras est très faible, surtout à droite où il semble parfois faire défaut ; la percussion de l'omoplate ne paraît pas provoquer de contraction du deltoïde mais elle est suivie d'une réaction du grand pectoral, du triceps et peut-être du biceps.

Par contre les réflexes tendineux et osseux ayant une localisation plus basse sont nettement exagérés ; le réflexe d'extension de l'avant bras est très vif, on le provoque non seulement par la percussion du tendon du triceps et de l'extrémité inférieuredu cubitus, mais encore par la percussion de l'omoplate, des os du coude et de la partie supérieure du cubitus qui, a l'état normal, donne lieu à une flexion de l'avant-bras. De même les réflexes des doigts et de la main sont exaltés et si on percute l'extrémité inférieure du radius, la flexion des doigts prédomine sur la flexion de l'avant-bras, il y a donc tendance à l'inversion du réflexe du radius surtout du côté droit. La flexion des doigts peut du reste être provoquée par percussion de toute la moitié inférieure du radius. On obtient également avec facilité les réflexes de flexion, extension,

abduction et adduction de la main. En outre on peut provoquer parfois de la trépidation épileptoïde de la main droite.

Les réflexes abdominaux et anal sont abolis ; le réflexe plantaire se fait en extension des deux côtés.

L'excitabilité faradique et l'excitabilité galvanique des muscles atrophiés est très affaiblie mais on ne constate pas de réaction de dégénérescence.

La sensibilité objective est très peu troublée : toutes les excitations tactiles, douloureuses et thermiques sont perçues, il semble pourtant que le chaud et le froid soient sentis moins nettement dans le territoire des 2e et 3e dorsales, les excitations déterminent plutôt une impression douloureuse. La sensibilité profonde paraît intacte. La malade se plaint de douleurs dans les épaules et la région cervicale de la colonne vertébrale, douleurs qu'exagèrent les moindres mouvements des membres ; les douleurs lancinantes des membres inférieurs et les douleurs constrictives du début ont disparu.

On peut provoquer par l'application des différents excitants sur les membres inférieurs et le tronc des réflexes de défense qui consistent comme d'habitude en une flexion de la cuisse, de la jambe et du pied. Ces mouvements relativement faibles au moment de l'entrée à l'hôpital se sont exagérés ultérieurement et il est possible de les faire apparaître par l'excitation des téguments du tronc jusqu'au-dessus de la ligne mamelonnaire. En excitant la face interne des deux bras et la région thoracique correspondant aux 2e et 3e dorsales (Voir schéma) on obtient des mouvements réflexes de défense aux membres supérieurs : ils consistent en une extension de l'avant-bras aux pronation de la main, adduction et rotation interne de tout le membre.

Il existe des troubles des sphincters : la malade urine par regorgement et ses urines sont troubles et purulentes ; elle a de la rétention des matières fécales.

Une ponction lombaire est pratiquée et on constate une lymphocytose nette ; la réaction de Wassermann est positive dans le liquide céphalo-rachidien.

L'état général de cette malade est très précaire du fait de ses escarres sacrées et de ses émissions involontaires d'urine. Au bout d'un mois environ l'infection urinaire augmente, la température s'élève, la malade tombe dans un demi-coma et meurt au bout de trois jours. »

L'analyse seule des troubles observés chez cette malade nous avait permis de préciser la nature et le siège des lésions qui les avaient déterminés. Le rapprochement des deux observations prises à une année d'intervalle nous avait montré qu'il s'agissait d'une affection à marche progressive, à évolution relativement lente, d'un processus chronique dont nous avions pu suivre les différents stades : irritation radiculaire au début, quadriplégie progressive par la suite.

Le début de cette affection par des troubles radiculaires précédant les symptômes médullaires nous avait autorisés à affirmer que le processus pathologique avait pris naissance en dehors de la moelle.

Plus tard l'exagération des réflexes tendineux, l'exaltation des réflexes de défense nous conduisirent à reconnaître l'existence d'une lésion spinale.

Enfin la lenteur de l'évolution, l'intensité des réflexes de défense, les phénomènes douloureux cadraient avec l'hypothèse d'une compression de la moelle.

Si contrairement à ce qui a lieu d'habitude dans les compressions de la moelle il n'y avait pas dans ce cas de troubles objectifs de la sensibilité permettant de localiser la lésion. L'examen comparatif des divers réflexes tendineux et le siège de la limite supérieure des mouvements réflexes de défense autorisait à supposer que la limite inférieure de cette compression siégeait entre les 6e et 7e segments cervicaux. En effet alors que le réflexe du triceps (C^7) était nettement exagéré, le réflexe de flexion de l'avant-bras (C^5) était considérablement affaibli, en outre on pouvait provoquer des mouvements réflexes de défense non seulement sur les membres inférieurs et le tronc, mais encore au niveau des membres supérieurs dans leur partie interne (C^7, C^8, D^1). De plus, certains signes nous montraient que la lésion devait s'étendre en haut ; l'atrophie des deltoïdes et celle des muscles de l'épaule traduisaient la participation, si ce n'est des 5e, 4e et 3e segments cervicaux tout au moins de leurs racines antérieures. D'autres symptômes faisaient même supposer une extension du processus aux nerfs craniens et à la base du cerveau (diplopie, diminution de l'ouïe et des troubles vertigineux.

Enfin en raison de l'absence de troubles de la sensibilité sur les membres inférieurs et le tronc, il y avait lieu d'admettre que la compression de la moelle ne devait pas être très profonde.

Il nous restait à savoir à quelle cause nous devions attribuer cette compression cervicale ; la lymphocytose du liquide céphalo-rachidien avec réaction de Wassermann positive, la constatation du signe d'Argyll Robertson et l'étendue de la lésion nous conduisaient au diagnostic de méningite syphilitique hypertrophique.

Nous avons pu avoir la vérification anatomique de ce cas et elle vient compléter cette observation ; aussi la rapportons-nous en détail ainsi que nos examens anatomo-pathologiques.

Autopsie

Examen macroscopique. — A l'ouverture du canal rachidien la moelle encore comprise dans ses enveloppes apparaît renflée à sa partie supérieure ; à l'incision de la dure-mère on constate en approchant de la région cervicale des adhérences surtout marquées à la face postérieure. En ce point les méninges forment dans leur ensemble un véritable manchon fibreux enserrant la partie

supérieure de la moelle. Cette fusion des enveloppes médullaires est, nous venons de le dire, beaucoup plus étendue sur la face postérieure que sur l'antérieure, elle se prolonge en effet en bas jusqu'à l'émergence des filets radiculai-

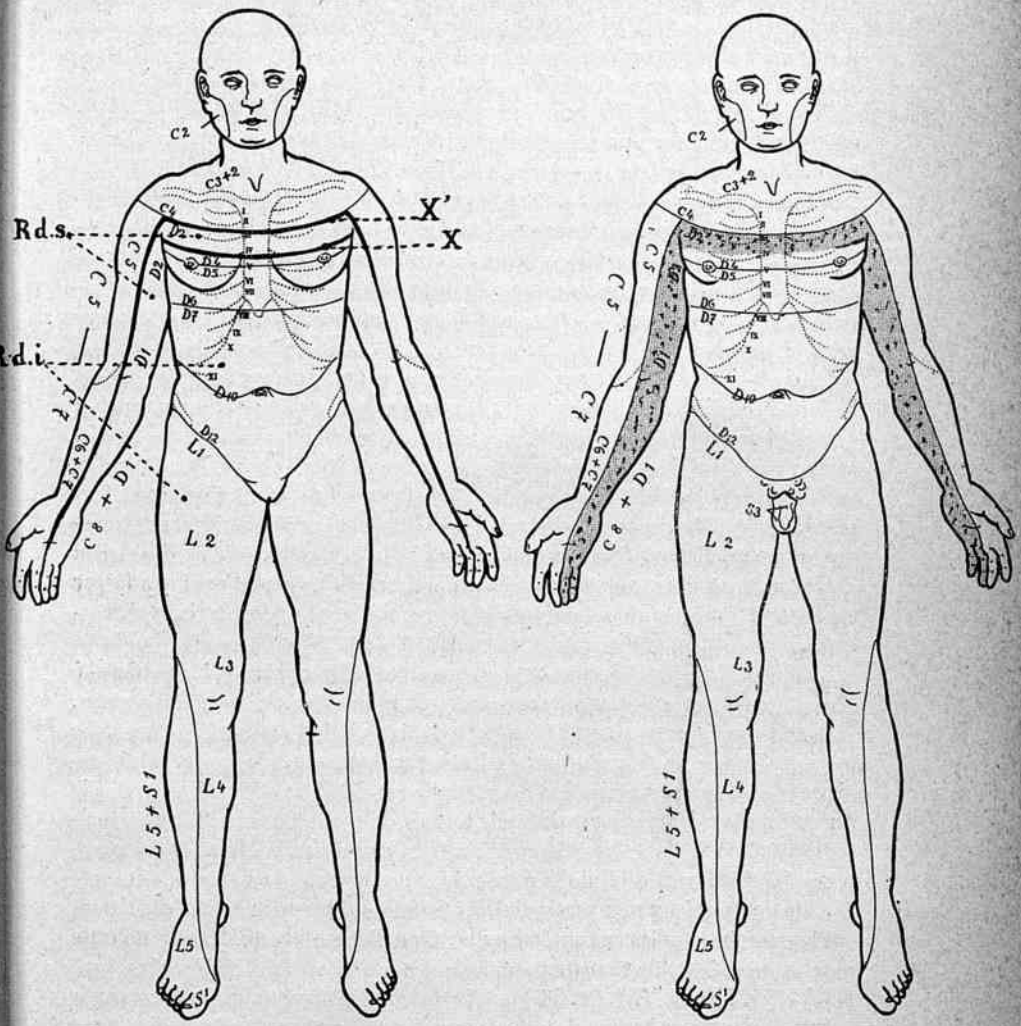

Schéma montrant les territoires dans lesquels on peut provoquer les mouvements réflexes de défense Rd. i. aux membres inférieurs, dont la limite supérieure est en X et aux membres supérieurs R d. s. dont la limite supérieure est en X'.

res postérieurs de la 7e racine cervicale alors qu'en avant elle ne descend que jusqu'à la partie inférieure du 4e segment cervical ; on peut facilement se rendre compte de cet aspect sur les photographies (P. I, fig. 2 et 3). Au-dessous de

ces limites la dure-mère est libre mais il subsiste sur les deux faces de la moelle une irritation très accentuée des méninges molles, l'arachnoïde épaissie, d'un blanc laiteux a perdu sa transparence sur toute sa hauteur. L'anneau fibreux se prolonge en haut sur la région cervicale supérieure et, entre les 2e et 3e segments, la face antérieure de la moelle dans sa moitié droite est déprimée par une petite tumeur arrondie un peu lobulée incluse dans la gaine méningée, ayant l'aspect d'une gomme (Pl. VI, fig. 1, G). Les lésions des méninges molles se poursuivent sur le bulbe, la protubérance, le cervelet et les pédoncules cérébraux, formant une couche blanchâtre qui englobe les vaisseaux et les nerfs crâniens à leur émergence (Pl. VI, fig. 1).

Examen microscopique. — Nous avons fait de ces pièces un examen microscopique en coupes sériées qui nous a permis d'étudier non seulement les lésions méningées et vasculaires, mais encore les lésions médullaires et radiculaires résultant de la compression produite par l'anneau fibreux.

1° *Lésions méningées.* — L'anneau fibreux est constitué par la coalescence des trois méninges.

La dure-mère est nettement épaissie, mais son volume est beaucoup moins important que celui de l'arachnoïde ; elle est composée de nombreuses couches concentriques de tissu conjonctif. Les éléments cellulaires y sont presque absents ; par place seulement on aperçoit un noyau allongé accolé à une fibre. En certains points les différentes couches de cet anneau fibreux s'écartent et font place à des capillaires dont les parois sont fortement épaissies et dont quelques-uns sont thrombosés. Il est à remarquer que la face externe de la dure-mère est absolument libre, ne présentant aucune trace de lésions et qu'il y a là par conséquent quelque chose de très différent de la pachyméningite tuberculeuse.

L'arachnoïde est certainement celle des trois méninges qui a le plus participé à l'infection, et sur une coupe transversale de la moelle au nivean de l'anneau, sans aucune préparation, on était déjà très frappé de l'aspect de cette couche moyenne formée de deux feuillets également volumineux. L'examen microscopique de coupes colorées à l'hématoxyline éosine et au Van Gieson révèle une infiltration cellulaire considérable formée de noyaux ronds s'insinuant entre des mailles conjonctives clairsemées. Dans son ensemble ce tissu est beaucoup plus lâche que celui de la dure-mère et on y trouve une quantité considérable de vaisseaux aux parois altérées fortement épaisses : toutes ces lésions ont le caractère des lésions syphilitiques. C'est du reste à l'intérieur de cette couche, qu'existait la tumeur gommeuse que nous avons signalée plus haut (Pl. VI, fig. 1 et Pl. VIII, fig. 8 G) autour de laquelle s'était faite une hémorragie enkystée dont on retrouve des traces sous forme de pigments dans l'intérieur des leucocytes accumulés autour de cette gomme.

La pie-mère est également épaissie, mais à un degré moindre que l'arachnoïde. En examinant les coupes de la région cervicale de bas en haut (fig. 4, 5, 6, 7) on se rend compte de la façon dont s'opère la coalescence de ces différentes couches, d'abord sur la face postérieure de la moelle, puis latéralement sur le pourtour des racines jusqu'aux ganglions et enfin sur la face antérieure.

L'arachnoïde et la pie-mère sont complètement soudées alors que la dure-mère est encore libre sur la face antérieure (fig. 6). La fusion complète des trois méninges ne se fait qu'au niveau du 4e segment cervical (fig. 7).

En somme il ne s'agit pas à proprement parler d'une *pachyméningite*, dénomination par laquelle on a coutume de désigner ces lésions, puisque les altérations de la dure-mère ne sont pas isolées, qu'elles ne prédominent même pas, il existe en réalité des lésions irritatives des trois méninges : pachyméningite, arachnitis, et leptoméningite,les lésions de l'arachnoïde étant les plus accentuées. Il nous semble donc préférable d'appliquer à ces altérations l'étiquette de *méningite* hypertrophique.

2° *Lésions radiculaires.* — Les racines qui traversent cette gaîne fibreuse pour gagner la moelle ou en sortir présentent des lésions, surtout prononcées à la partie postérieure comme on pouvait s'y attendre ; mais malgré l'intensité du processus de compression elles sont relativement peu atteintes, leur dégénérescence n'est que partielle, il s'agit plutôt de démyélinisation segmentaire et le nombre des fibres saines est encore très grand. La coloration de Marchi permet de voir un certain nombre de grains noirs et la méthode de Van Gieson et du carmin révèleut une infiltration conjonctive interstitielle des racines malades. Les lésions radiculaires n'existent du reste qu'au niveau où la fusion des trois méninges est complète.

3° *Lésions médullaires.* — L'examen des coupes sériées de la moelle cervicale nous a permis de suivre les dégénérescences des racines postérieures dans leur trajet intra-médullaire. Elles se traduisent sur les coupes colorées au Pal (fig. 5) par une bande claire au niveau du cordon de Burdach ; la zone radiculaire externe correspondant à ces racines est considérablement éclaircie et les cylindraxes manquent en bien des points.Sur les coupes colorées au Marchi on peut les suivre également grâce à l'existence des grains noirs qui sont localisés presque exclusivement dans les cordons de Burdach. Ceci est surtout net au niveau de C^4-C^5. Cette dégénérescence s'atténue du reste rapidement et déjà au niveau du 3e segment les grains ont en partie disparu.

Comme cela est fréquent malgré une compression aussi étendue la moelle présente très peu de lésions. Il n'existe d'abord aucune lésion infectieuse en foyer coïncidant avec cette méningite, comme cela a déjà été signalé dans quelques cas ; il n'y a pas davantage de cavité médullaire comme dans certaines observations. Les lésions médullaires semblent dues beaucoup plus à l'irritation méningée qu'à la compression ; elles se traduisent 1° par une zone marginale de dégénérescence et d'œdème qui se poursuit sur toute la hauteur de la moelle et que l'on retrouve même dans les coupes les plus inférieures ; 2° par une dégénérescence des voies pyramidales légères portant sur une très faible hauteur ; on constate en effet au niveau des 4e et 5e segments cervicaux (fig.7 et 6) une assez grande quantité de grains noirs dans les faisceaux pyramidaux croisés, mais on n'en retrouve déjà plus dans le 6e segment. La voie motrice est du reste dans ce cas lésée sur un autre point, à la partie moyenne du bulbe (Pl. III, fig. 9) la pyramide droite est en effet envahie par du tissu de sclérose (S) et semble en partie détruite, mais il ne s'agit là encore que d'une dé-

myélinisation locale des fibres parce qu'il n'existe aucune dégénérescence sous-jacente. »

Les résultats de cet examen anatomique viennent confirmer les données de la clinique et en vérifier tous points de notre diagnostic. Il s'agissait en effet d'une compression de la région cervicale de la moelle par un anneau méningé fibreux d'origine syphilitique (infiltration cellulaire, gomme, endartérite).

Il est certains côtés de cette observation qui nous ont paru particulièrement intéressants et sur lesquels nous tenons à insister en terminant.

1° Les lésions méningées observées rentrent dans ce que l'on a décrit sous le nom de pachyméningite cervicale hypertrophique, mais nous ferons remarquer que dans ce cas ce terme est impropre, les lésions de la pachyméninge passent en effet au second plan et celles de l'arachnoïde prédominent au point que l'on pourrait dire qu'il s'agit surtout d'arachnitis ; il nous paraît préférable de les désigner sous le nom de méningite cervicale hypertrophique.

2° La compression qui macroscopiquement semblait très grande (déformation de C^3 C^4 n'a cependant pas amené de lésions profondes de la moelle. Il n'existe pas en effet de dégénérescences de ses faisceaux longs et cliniquement la sensibilité était conservée.

3° Les racines, quoique plus altérées que la moelle (état clair, dégénérescence ascendante du faisceau de Burdach), ont fait preuve d'une tolérance très grande puisque la sensibilité objective était presque intacte et que dans les groupes musculaires atrophiés il n'y avait ni abolition complète des réflexes, ni réaction de dégénérescence.

4° Enfin nous avons constaté des mouvements réflexes de défense aux membres supérieurs que nous avons pu utiliser pour la localisation de la lésion.

Légende des Planches.

PLANCHE VI.

FIG. 1. — Méningite de la base englobant le bulbe B., la protubérance Po., les pédoncules cérébraux P., le cervelet, les origines des nerfs craniens : III. moteur oculaire commun, V. trijumeau, VIII, acoustique, G. gomme encastrée dans l'anneau méningé qui enserre la partie supérieure de la moelle cervicale.

FIG. 2. — Moelle cervicale (face antérieure) la dure-mère n'a pu être incisée à partir du 4e segment ; l'arachnoïde A. est épaissie et blanchâtre ; C. 5. 5e racine antérieure ; D. 1. 1re racine dorsale.

FIG. 3. — Moelle cervicale (face postérieure) ; la fusion des méninges P. descend jusqu'à l'origine de la 7e racine cervicale C. 7, on voit également une importante arachnitis A.

PLANCHE VII.

FIG. 4. — 7e segment cervical : coupe colorée à la méthode de Pal ; épaississement

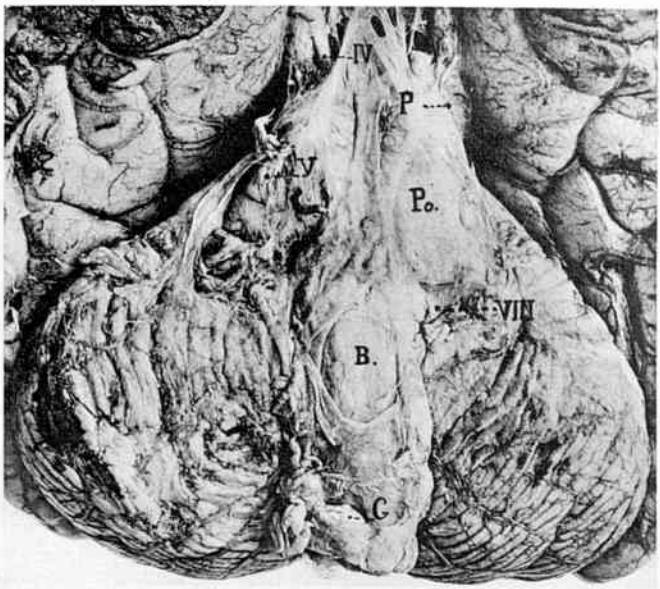

1



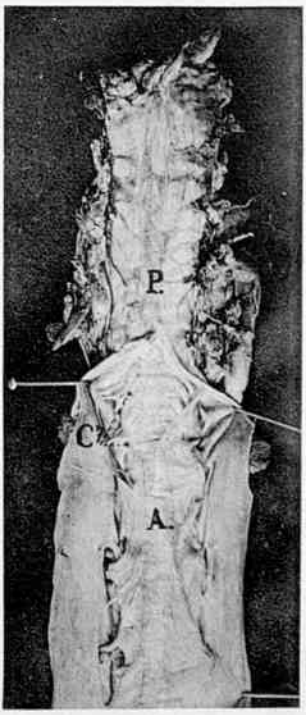

2 3

MÉNINGITE CERVICALE HYPERTROPHIQUE

(J. Babinski, J. Jumentié, J. Jarkowski).

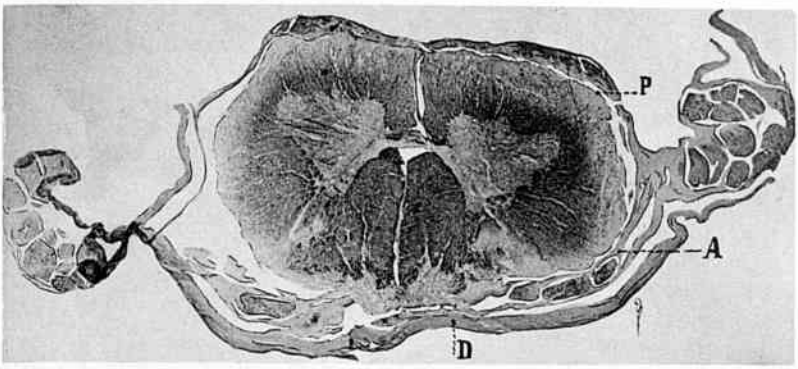

4

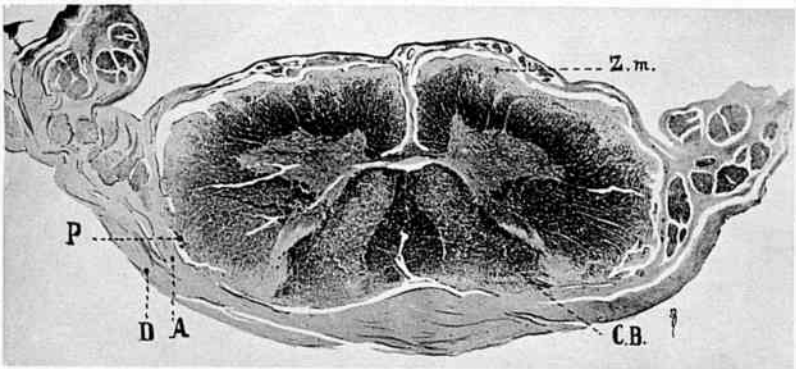

5

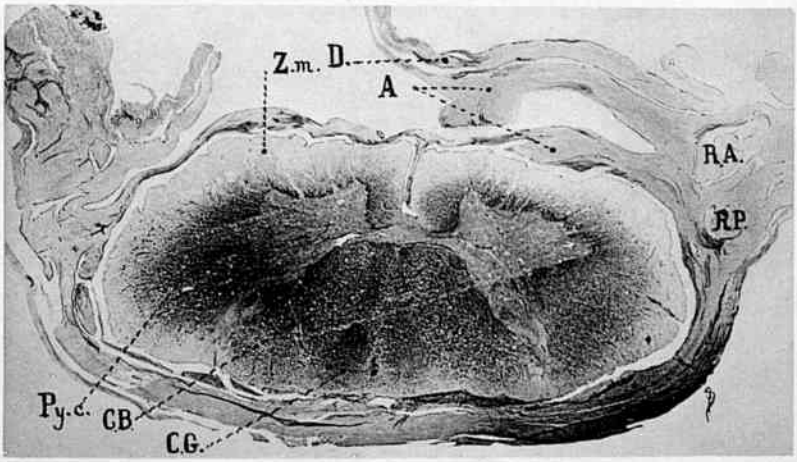

6

MÉNINGITE CERVICALE HYPERTROPHIQUE

(J. Babinski, J. Jumentié, J. Jarkowski).

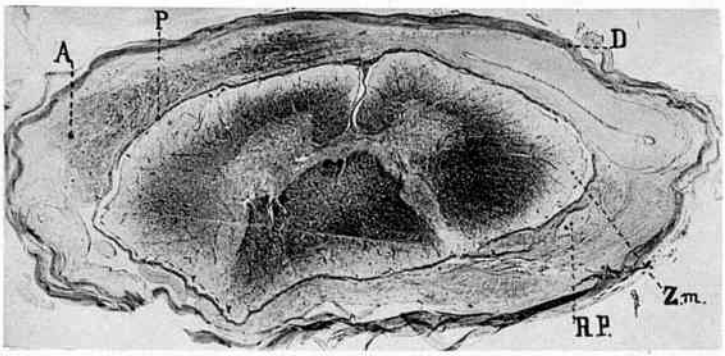

7

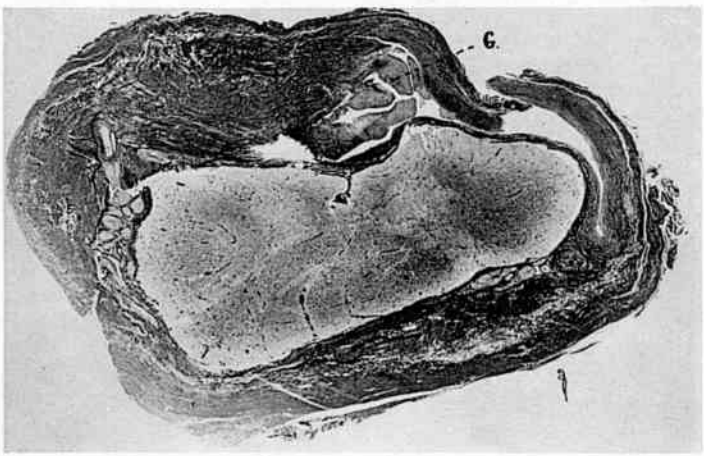

8

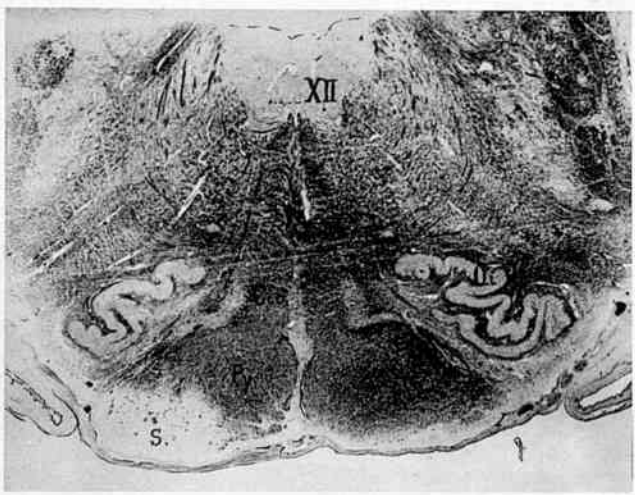

9

MÉNINGITE CERVICALE HYPERTROPHIQUE

(J. Babinski, J. Jumentié, J. Jarkowski).

des méninges postérieures qui commencent à se fusionner ; la pie-mère irritée pénètre en coins dans les cordons postérieurs : A. arachnoïde ; D. dure-mère ; P. pie-mère.

Fig. 5. — 6e segment cervical ; la coalescence des méninges est complète sur la face postérieure de la moelle On voit sur cette coupe qui est également colorée au Pal une dégénérescence notable des zones radiculaires externes dans les cordons postérieurs au niveau des faisceaux de Burdach : A. arachnoïde ; CB. faisceau de Burdach ; D. dure-mère ; P. pie-mère ; Zm. zone marginale de démyélinisation.

Fig. 6. — 5e segment cervical, coloration au Marchi : l'anneau méningé tend à se fermer en avant par soudure des différentes enveloppes médullaires A. D. ; elles englobent latéralement les racines antérieures R. A. et postérieures R. P. ; on voit sur cette coupe avec netteté la zone de démyélinisation marginale Zm ; et des grains noirs abondants dans les deux faisceaux pyramidaux croisés Py. c. et dans le faisceau ne Burdach C. B. le faisceau de Goll étant intact.

PLANCHE VIII.

Fig. 7. — 4e segment cervical : anneau méningé complet formé surtout par l'arachnoïde A. et doublé sur ses faces par la dure-mère D. et la pie-mère P. ; les dégénérescences des cordons postérieurs s'atténuent ainsi que celles des faisceaux pyramidaux ; la zone de démyélinisation marginale ZM, est intense.

Fig. 8. — Exubérance des méninges qui englobent une gomme G. à ce niveau la partie antérieure de la moelle est fortement déprimée.

Fig. 9. — Coupe du bulbe passant par la partie inférieure des olives O. i. ; S. tache de sclérose dans la pyramide. Py. droite au voisinage de la pie-mère fortement irritée ; Cio, couche interolivaire ; XII. noyau de l'hypoglosse.

CONTRIBUTION A L'ÉTUDE

DES

LOCALISATIONS DE L'APHASIE (1)

PAR

LA SALLE ARCHAMBAULT

Professeur-adjoint de Clinique Neurologique
à la Faculté de Médecine d'Albany, New-York.

Nous avons actuellement, parmi nos pièces de laboratoire, les cerveaux de deux malades dont l'état clinique a été très soigneusement observé. Les lésions que présentent ces cerveaux nous paraissent apporter à la question de l'aphasie des documents d'une valeur positive incontestable. Ainsi que nous le verrons, les faits qui se dégagent de l'étude de ces cas vont nettement à l'encontre des données classiques.

Observation I.

Dans la première observation, il s'agit d'un homme âgé de 70 ans, père de trois enfants, et dont le métier était celui de buandier. Ce malade passa les dernières années de sa vie à l'Hospice de Bicêtre, où il avait été admis pour des troubles médullaires affectant le type de la sclérose combinée sénile. Les renseignements que nous possédons sur son état clinique ne laissent rien à désirer, car cet homme était couché dans une salle de Sibérie où la visite se faisait chaque jour, et où l'on s'est entretenu maintes fois avec lui, jusque dans les derniers jours qui ont précédé sa mort. Le fait est bien établi que cet homme était droitier.

Le malade eut, en février 1910, une pneumonie du sommet à allure particulièrement sévère, à la suite de laquelle il demeura pendant assez longtemps dans un état d'affaissement très marqué. C'est à cette époque que l'on remarqua les premiers indices d'une affection cérébrale. Bien que l'on ne pût en préciser le mode d'apparition, une hémiplégie incomplète s'était installée du côté droit. M. le Dr A. Barré, qui était alors l'interne du service, a eu l'extrême obligeance de me fournir, à cet égard, des renseignements très détaillés. Voici, du reste, ce qui a été noté dans l'observation de ce malade sur les phénomènes qu'il présentait à ce moment : la moitié droite de la face est un peu

(1) Communication faite à la XXXVIIIe séance annuelle de la Société Américaine de Neurologie. Boston, mai 1912.

flasque et les traits sont nettement tirés du côté gauche. Le peaucier gauche se contracte bien, et même d'une façon quasi-constante, tandis que le peaucier droit ne peut être vu sous la peau. Les yeux ont conservé leurs mouvements ; il n'existe pas de nystagmus, ni d'hémianopsie. La pupille droite est un peu plus petite que la gauche. Le membre supérieur droit est à demi fléchi et en pronation constante ; il reprend immédiatement cette position quand on l'en a écarté. Le membre supérieur gauche garde une attitude quelconque et remue normalement, à l'inverse du bras droit dont les mouvements sont assez limités. Les deux membres supérieurs sont agités d'un tremblement qui existe au repos et pendant les mouvements. Ce tremblement est plus marqué à droite qu'à gauche. Les membres inférieurs gardent une attitude normale. Des deux côtés on trouve, à diverses reprises et très nettement, une flexion du gros orteil et des petits. Les petits orteils sont ordinairement écartés et agités de petits mouvements involontaires. Les réflexes tendineux du côté droit sont plus forts que ceux du côté gauche. Il existe parfois une ébauche légère de trépidation épileptoïde, mais des deux côtés.

Ce malade présentait donc une hémiplégie droite à distribution très inégale. Alors que le membre supérieur était presque complètement immobilisé, la face n'était que légèrement prise et ce membre inférieur ne semblait pas atteint de tout. Or, ce malade n'a jamais exhibé la moindre trace d'aphasie. Le seul trouble de la parole qu'on ait pu constater était un peu de scansion et de monotonie de la parole, et, quelquefois, un peu de difficulté dans la prononciation de la première lettre ou de la première syllabe d'un mot. Ces désordres, toutefois, s'expliquent facilement par l'atrophie sénile du cervelet dont cet homme était atteint. Il comprenait fort bien tout ce qu'on lui disait, lisait bien, et jusqu'au jour où sa paralysie brachiale l'en a empêché, écrivait autant que le lui permettait un certain degré d'asynergie cérébelleuse.

Malgré l'asthénie que la pneumonie avait provoquée, le malade vécut encore quelques mois, mais ses forces déclinèrent rapidement ; il tomba plus tard dans un état de demi-coma et mourut le 10 juin 1910. Durant toute cette période il a été soumis à une observation très soutenue et l'on peut affirmer que l'état de la parole n'a subi aucune modification. Jusqu'au jour où le coma est survenu, ce malade a conservé intégralement ses facultés de compréhension et d'articulation.

A L'AUTOPSIE, nous avons constaté un épaississement généralisé de la pie-mère, une atrophie corticale très accentuée et une dilatation assez considérable des ventricules. Les vaisseaux sanguins présentent partout des lésions très manifestes d'artério-sclérose. En plus de ces altérations diffuses qui caractérisent le cerveau sénile, il existe un foyer de ramollissement très circonscrit au niveau de l'hémisphère gauche. Cette lésion

(Pl. IX) détruit complètement le tiers postérieur de la troisième circonvolution frontale et empiète sur la partie voisine de la circonvolution frontale ascendante dont l'écorce, toutefois, n'est que légèrement touchée. La configuration extérieure de la troisième circonvolution frontale ne semble guère modifiée ; ce qui frappe surtout c'est l'extrême gracilité du pied de cette circonvolution, d'où il résulte que les sillons avoisinants paraissent passablement élargis. Or, en réalité, il ne s'agit pas d'une simple atrophie ainsi qu'on pourrait bien le croire ; la consistance de la troisième frontale à cet endroit est très diminuée, elle est mollasse et cède à la moindre pression du doigt. Enfin, nous venons de pratiquer des coupes vertico-frontales de cet hémisphère, et nous constatons que le ramollissement a complètement excavé le pied de la troisième frontale (fig. 1), et qu'il atteint

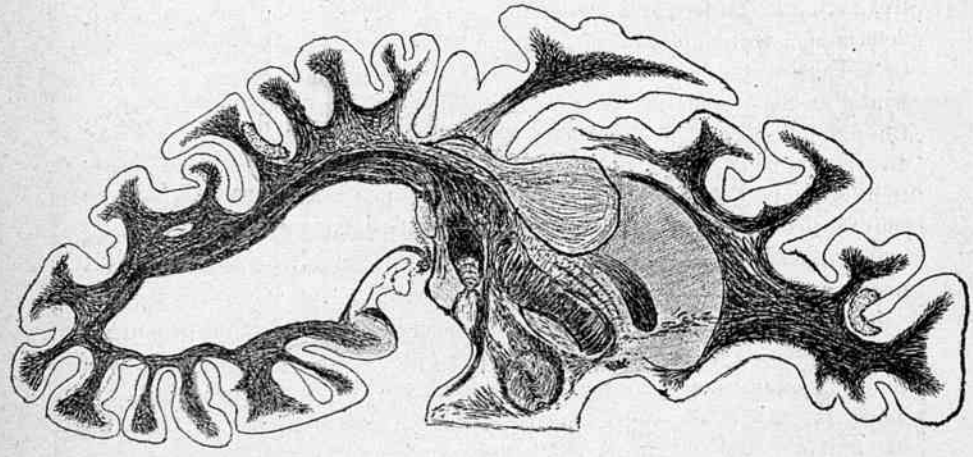

Fig. 1. — Première observation. Destruction presque complète du pied de la troisième circonvolution frontale gauche.

le tiers moyen de la frontale ascendante beaucoup plus profondément que ne le laisse supposer l'aspect extérieur.

Il ne peut donc subsister aucun doute sur la valeur démonstrative de ce cas ; il prouve nettement que la lésion de la troisième circonvolution frontale gauche chez un droitier ne détermine pas nécessairement l'aphasie motrice, ou, si l'on veut dire autrement, l'aphémie ou l'anarthrie.

Observation II

La seconde observation a trait à une femme de 54 ans, mère de deux enfants ; c'est une personne extrêmement cultivée.

On ne relève dans ses antécédents personnels rien de particulièrement intéressant, sauf que la malade était atteinte depuis longtemps d'endocardite et de brightisme.

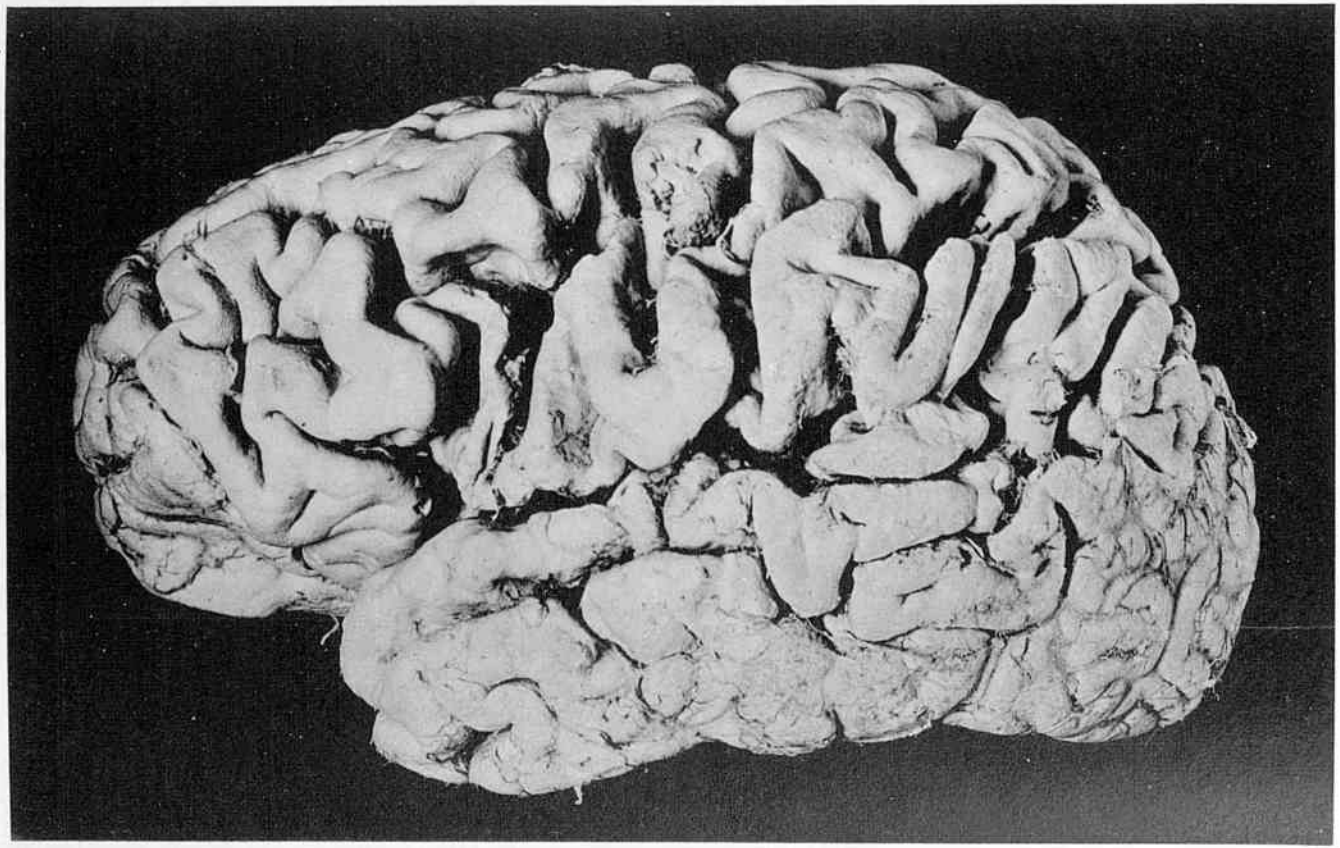

ÉTUDE DES LOCALISATIONS DE L'APHASIE

Obs. I

(La Salle Archambault).

Masson & Cie, Éditeurs.

Les premières manifestations de son affection cérébrale sont survenues dans les conditions suivantes. Le 12 juin 1908, notre patiente, accompagnée de quelques amis, était allée se promener en bateau sur l'Hudson et s'était rendue dans une ville voisine. Alors qu'au moment du départ elle paraissait jouir de son état de santé habituel, on s'aperçut plus tard dans la journée qu'elle ne répondait plus lorsqu'on lui adressait la parole. Fait assez étrange, la malade elle-même n'a dû guère s'émouvoir de la circonstance, car ses compagnons ont prit son mutisme pour de la mauvaise humeur, et, craignant de l'irriter, ils se sont bien abstenus de lui dire mot durant le reste du voyage. De retour en ville, et juste au moment où elle entrait en gare, la malade fut brusquement saisie d'un accès convulsif très violent au cours duquel, elle perdit connaissance. Ce ne fut qu'alors que la gravité de son état s'imposa, et aussitôt l'on manda auprès d'elle le médecin de famille. Ayant repris connaissance, la malade demeura aussi muette qu'auparavant, et le médecin, qui est un praticien très avisé, ne tarda pas à reconnaître qu'il s'agissait d'une aphasie motrice déterminée, vraisemblablement, par une lésion cérébrale d'origine vasculaire. Cette aphasie était absolue, et demeura ainsi pendant une semaine environ.Au bout d'un mois, la malade avait recouvré intégralement l'usage de la parole. Une agraphie, complète également, s'était associée à l'aphasie motrice, mais disparut en même temps que celle-ci. Après la disparition de ces phénomènes, on ne constata, à l'examen, aucun déficit résiduaire. Non seulement la malade pouvait dire tout ce qu'elle voulait et parlait même aussi couramment qu'elle le faisait avant le début de ses accidents, mais il n'existait pas la moindre trace, soit de dysarthrie, soit d'aphasie sensorielle.

Malheureusement, cet état de guérison apparente ne dura que peu de temps. Pendant près de trois ans, notre patiente fut atteinte de crises épileptiformes qui se manifestèrent régulièrement à intervalles de six semaines. Ces accès étaient toujours très violents et, particularité intéressante, chaque convulsion était suivie d'aphasie motrice dont la durée ne dépassa jamais trois jours. Dès lors, tout rentrait dans l'ordre, et cette pauvre femme reprenait courage jusqu'au jour où la crise suivante venait l'abattre de nouveau.

Le 20 février 1911, la malade eut un véritable ictus apoplectique et fut plongée dans le coma le plus profond pendant près de vingt-quatre heures. Elle présenta, à la suite, une hémiplégie droite accompagnée d'aphasie motrice complète et de désorientation assez marquée. Au bout de quatre ou cinq jours,son psychisme se réintégra et elle put dire quelques mots très simples, mais ce n'est que beaucoup plus tard qu'elle réussit à mettre plusieurs mots ensemble. Cette fois, en effet, une aphasie motrice très nette s'était définitivement installée.La malade continua à enrichir quelque peu son vocabulaire pendant environ huit semaines, mais elle ne parvint à le reconstituer au-delà de la sixième partie. La parole spontanée était à peu près nulle; tout ce que la malade disait était donné en réponse aux questions qui lui étaient posées. Il lui arrivait rarement de terminer une phrase ; presque toujours il fallait la compléter pour elle, ce qui ne fut pas toujours facile ni commode. Assez souvent, en effet, les meilleures intentions de la garde-malade ou des membres de la famille, n'a-

boutissaient pas au résultat le plus heureux, et l'on devait assister alors à de vives protestations de la part de la malade jusqu'à ce que sa pensée ou son désir fût intégralement rendu. De même, ne manqua-t-elle jamais de se rendre compte de son erreur aussitôt qu'il lui arrivait de ne pas employer le mot juste, ce qu'elle fit du reste assez rarement. Il n'existait donc pas, chez cette femme, de surdité verbale, proprement dite. Ainsi qu'il en est presque toujours chez les aphasiques, les noms des personnes et des choses étaient les mots qui lui faisaient le plus complètement défaut. La malade pouvait généralement répéter, après les avoir entendus, les mots qu'elle ne pouvait dire spontanément, mais quelquefois cela lui était impossible, même lorsque le mot lui était redit plusieurs fois de suite. Reconnaissant parfaitement la gravité de son état, notre patiente était visiblement déprimée et exprima maintes fois le désir que la mort vînt terminer sa misère. En raison de sa profonde mélancolie, ses facultés d'attention et de perception paraissent beaucoup plus atteintes qu'elles ne l'étaient en réalité. Le fait est que cette femme qui parlait peu, comprenait tout, et semblait bien avoir conservé la presque totalité de sa vigueur intellectuelle. Il faut dire, cependant, que la malade ne pouvait pas lire, ce qui était peut-être dû à une hémianopsie, que l'examen superficiel laissa plusieurs fois soupçonner, mais dont l'existence, malheureusement, n'a jamais été confirmée au périmètre.

Du côté des troubles paralytiques, il se fit une amélioration progressive et assez notable. Au bout de quelques semaines, la malade pouvait marcher facilement à l'aide d'une canne et se promenait régulièrement tous les jours dans son jardin. Dans le membre supérieur, également, la force motrice revint suffisamment pour lui permettre de fléchir l'avant-bras et de porter la main à la bouche. Cette femme continua, cependant, à présenter périodiquement ses anciennes manifestations épileptiformes. et, chaque fois, sa parole maintenant peu abondante s'éteignait complètement pendant deux ou trois jours. Elle vécut ainsi plusieurs mois, lorsque son insuffisance cardio-rénale s'aggrava brusquement et elle succomba à l'œdème pulmonaire.

Autopsie. — Bien que cette malade ne fût pas un cas d'hôpital nous eûmes cependant le privilège de pratiquer l'autopsie. L'aspect extérieur du cerveau ne présentait rien de particulièrement anormal, sauf que les troncs vasculaires, tant au niveau de la convexité qu'au niveau de la base, étaient le siège d'une artério-sclérose extrêmement accusée. Sur des coupes horizontales macroscopiques intéressant à la fois les deux hémisphères, nous avons constaté à gauche la présence de trois lésions nettement distinctes (fig. 2). La plus grosse de ces lésions, représentée par un foyer hémorragique assez récent, occupe et détruit complètement les deux tiers postérieurs du segment externe du noyau lenticulaire, et intéresse également la partie correspondante de la capsule externe, de l'avant-mur, et de la substance profonde de l'insula de Reil. Ce foyer se trouve situé dans la moitié ventrale ou inférieure du putamen, et ne semble pas dépasser en haut une ligne horizontale prise au niveau du bord supérieur du corps genouillé externe. En dedans, la lésion atteint légèrement l'extrémité postérieure du globus pallidus, mais respecte toutefois le bras pos-

térieur de la capsule interne. Il en est tout autrement des segments rétrolenticulaire et sous-lenticulaire de la capsule interne, lesquels se trouvent presque complètement sectionnés dans le voisinage immédiat du putamen. En arrière, la lésion ne s'étend pas au delà d'une ligne rasant le bord postérieur de la couche optique. Elle respecte entièrement, à ce niveau, les couches sagittales

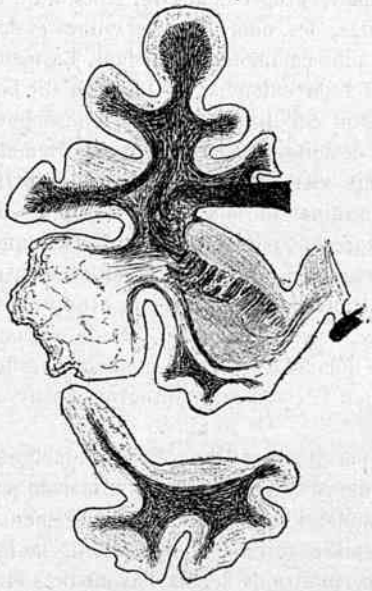

Fig. 2. — Deuxième observation. Les zones délimitées par une ligne pointillée représentent les foyers hémorragiques.

profondes, et se cantonne étroitement dans la zone sous-corticale de la circonvolution temporale profonde et de la première temporale.

Les deux autres lésions que présente l'hémisphère gauche sont beaucoup plus anciennes et n'ont qu'un volume peu considérable. Il s'agit de deux petits kystes hémorragiques, nettement délimités, dont l'un occupe la première circonvolution frontale, et l'autre le pli courbe. Le foyer antérieur est situé dans la partie moyenne de la première circonvolution frontale et présente l'aspect d'un triangle aplati dont la base est pourvue de deux prolongements linéaires. Sur une coupe horizontale passant immédiatement au-dessous du corps calleux, on voit que ces prolongements, nettement dirigés en bas, se rendent jusque dans l'écorce de la partie moyenne de la seconde circonvolution frontale. A cet endroit, la lésion est située en avant et en dehors du crochet que forment, au niveau de l'angle antéro-externe du ventricule latéral, les radiations convergentes du corps calleux. La troisième circonvolution frontale est absolument intacte.

Le foyer postérieur est constitué par un petit kyste ovalaire de la grosseur d'une lentille, et siège dans le lobule antérieur du pli courbe à l'endroit même où vient se terminer le premier sillon temporal.

En présence de ces diverses constatations anatomiques, il devient possible d'expliquer, dans une certaine mesure, les manifestations cliniques que nous avons observées chez notre malade. Il serait logique, nous semble-t-il, de supposer que c'est bien le kyste hémorragique ancien du lobe frontal qui a donné lieu, pendant trois ans, aux attaques convulsives à type épileptiforme. Cette lésion atteignant, en effet, l'écorce en deux points différents, était évidemment susceptible de déterminer beaucoup d'irritation corticale. L'aphasie motrice complète qui s'est manifestée lors du début des accidents convulsifs et qui a persisté pendant plusieurs jours, a pu être due à l'un ou à l'autre de deux mécanismes fort différents : On pourrait très bien supposer, en premier lieu, que cette aphasie a été sous la dépendance de la compression et de l'œdème dont le voisinage a souffert lors de l'épanchement sanguin au niveau de la première circonvolution frontale, et l'on sait le rôle très important que peuvent jouer ces troubles circulatoires secondaires ; en second lieu, il est également possible que cette aphasie n'ait été qu'un phénomène d'inhibition corticale — les faits de ce genre sont loin d'être rares. Pour ce qui en est de l'aphasie motrice transitoire qui a suivi régulièrement chaque crise épileptiforme, l'interprétation en est de beaucoup plus délicate. Nous n'avons guère acquis, en effet, jusqu'à présent, de données bien édifiantes sur les altérations, vasculaires ou autres, qui précèdent, qui accompagnent, ou qui suivent les manifestations convulsives, qu'il s'agisse de l'épilepsie dite idiopathique, ou des accès épileptiformes survenant au cours des lésions circonscrites de l'écorce cérébrale. Tout ce que l'on peut dire c'est que chez notre malade, l'aphasie passagère qui a succédé à chaque crise épileptiforme a dû relever d'une perturbation, elle-même passagère, du physiologisme cortical. Bien que nous ne puissions émettre que des hypothèses à cet égard, il nous semble que l'œdème fugace expliquerait ce phénomène clinique mieux que toute autre cause.

La prochaine question qui s'impose est la suivante : quelle est la région dont la perturbation périodique a déterminé ces manifestations aphasiques de courte durée? Si nous étions localisateur endoctriné, la troisième circonvolution frontale nous retiendrait presque de force, étant donné qu'il y a actuellement contiguïté de domaines entre cette circonvolution et le siège de la lésion qui nous intéresse. Ce n'est pas, cependant, sur des hypothèses de ce genre que doit reposer l'importante doctrine de l'aphasie. A cet égard, nous rappellerons le cas d'un homme que nous avons eu l'occasion d'observer, il y a quelques années, et dont l'histoire clinique se superpose exactement à celle de la malade dont nous venons de rapporter l'observation. Cet homme avait eu, pendant plusieurs mois, de l'épilepsie Jacksonienne dont le spasme initial se localisait toujours

aux muscles de la main et de l'avant-bras du côté droit. Les accès reparurent assez régulièrement à toutes les cinq ou six semaines, et furent invariablement suivis d'aphasie motrice complète, laquelle disparaissait généralement en moins de vingt-quatre heures, et même, quelquefois, au bout de trois ou quatre heures. Ces manifestations avaient paru suffisamment nettes pour légitimer l'intervention chirurgicale, et c'est ainsi que l'on trépana largement au niveau de la région rolandique gauche, dans l'espoir d'extirper un néoplasme voisin du pied de la troisième circonvolution frontale. Or, il n'en fut rien ; on ne constata, à l'opération, ni trace d'hypertension intracranienne, ni aucune altération des méninges ou de l'écorce cérébrale. Le malade mourut un an plus tard d'une affection intercurrente, et, à l'autopsie, tout ce que l'on trouva, c'est un ramollissement de l'hippocampe et de la partie antérieure du lobule fusiforme. Ce cerveau nous ayant été remis, nous l'avons étudié à l'aide de coupes sériées pour les dégénérescences secondaires et nous pouvons dire positivement qu'il n'existe aucune autre lésion dans l'hémisphère gauche.

Quoi qu'il en soit de la pathogénie de l'aphasie motrice transitoire si fréquemment observée chez notre malade, le fait sur lequel aucun doute ne peut subsister, c'est que cette malade n'a jamais présenté d'aphasie motrice permanente qu'après l'apparition de son hémiplégie causée par la lésion de la zone lenticulaire gauche. Cela n'implique pas du tout que cette aphasie relève de la destruction du noyau lenticulaire lui-même, puisqu'il y a également lésion de la capsule externe et de la substance profonde de l'insula. Tout ce qu'il est permis d'affirmer, c'est que la lésion de la région lenticulaire suffit à elle seule à déterminer une aphasie motrice à la fois très marquée et permanente. Dans notre cas, non seulement la troisième circonvolution frontale est parfaitement intacte, mais nous sommes convaincu que les fibres de projection qui en proviennent ne sont pas interceptées par le foyer lenticulaire en raison du siège trop éloigné de celui-ci. Il est possible que les lésions lenticulaires produisent l'aphasie motrice grâce à ce fait qu'elles atteignent presque toujours le faisceau uncinatus.

*
* *

L'analyse impartiale des faits qui nous sont fournis par les deux observations que nous venons de détailler nous permet donc de conclure, ainsi que l'a fait, il y a déjà plusieurs années, M. Pierre Marie.

1° Que la lésion de la troisième circonvolution frontale gauche chez un droitier ne détermine pas nécessairement l'aphasie motrice ;

2° Que la lésion de la région lenticulaire gauche chez un droitier suffit, en elle-même, à produire une aphasie motrice ou anarthrie très marquée et permanente.

HÉMIATROPHIE, HÉMIPARÉSIE ET HÉMIHYPOESTHÉSIE LINGUALE GAUCHE, AVEC DÉVIATION DE LA LUETTE

PAR NÉCROBIOSE OU HÉMORRAGIE BULBAIRE.

HÉMIPARÉSIE CONCOMITANTE DE LA MOITIÉ DROITE DU CORPS, PRÉDOMINANT A LA FACE,

PAR LÉSION CÉRÉBRALE

PAR

G. RAUZIER et H. ROGER

(de Montpellier).

Rich... Gustave, âgé de 52 ans, employé au laboratoire de Salins-de-Giraud, entre le 17 janvier 1912, dans le service du professeur Rauzier, salle Fouquet, N° 20, pour de légers troubles de la parole.

Au début du mois de juillet 1911, le malade se réveille, un matin, avec de la *difficulté pour parler*, alors que, la veille au soir et les jours précédents, il n'avait constaté aucune anomalie du langage, ni aucun trouble d'aucune sorte. Il trouve très bien les mots qui correspondent à sa pensée, mais il a beaucoup de difficulté à les prononcer. Pendant les premiers jours, il doit parler très lentement pour être compris : il bredouille encore, mais de moins en moins, pendant une vingtaine de jours. Puis tout paraît rentrer dans l'ordre. Mais récemment, depuis trois semaines à un mois, il éprouve un trouble très léger de l'articulation des mots (par exemple dans la prononciation des « s » qu'il prononce « ch »), qui s'est installé peu à peu. C'est moins pour les accidents actuels que dans la crainte du retour des accidents passés, que le malade vient nous consulter.

Rich... accuse, en outre, de la *difficulté à mouvoir sa langue*, surtout à la porter vers la droite. Depuis le début, il ne peut plus *siffler*, alors qu'antérieurement il le faisait fort bien. Appelé, par son métier d'employé au laboratoire des Salins, à se servir fréquemment de pipettes, il a remarqué que, les premiers jours de sa maladie, il ne pouvait pas du tout aspirer les liquides ; depuis il ne « pipette » pas aussi facilement qu'avant les accidents actuels, et il est obligé de s'y reprendre à plusieurs fois, quand il veut effectuer une « pipetée » un peu forte. Il n'a jamais eu de déviation de la face, a toujours bien dégluti, ne s'est jamais engoué.

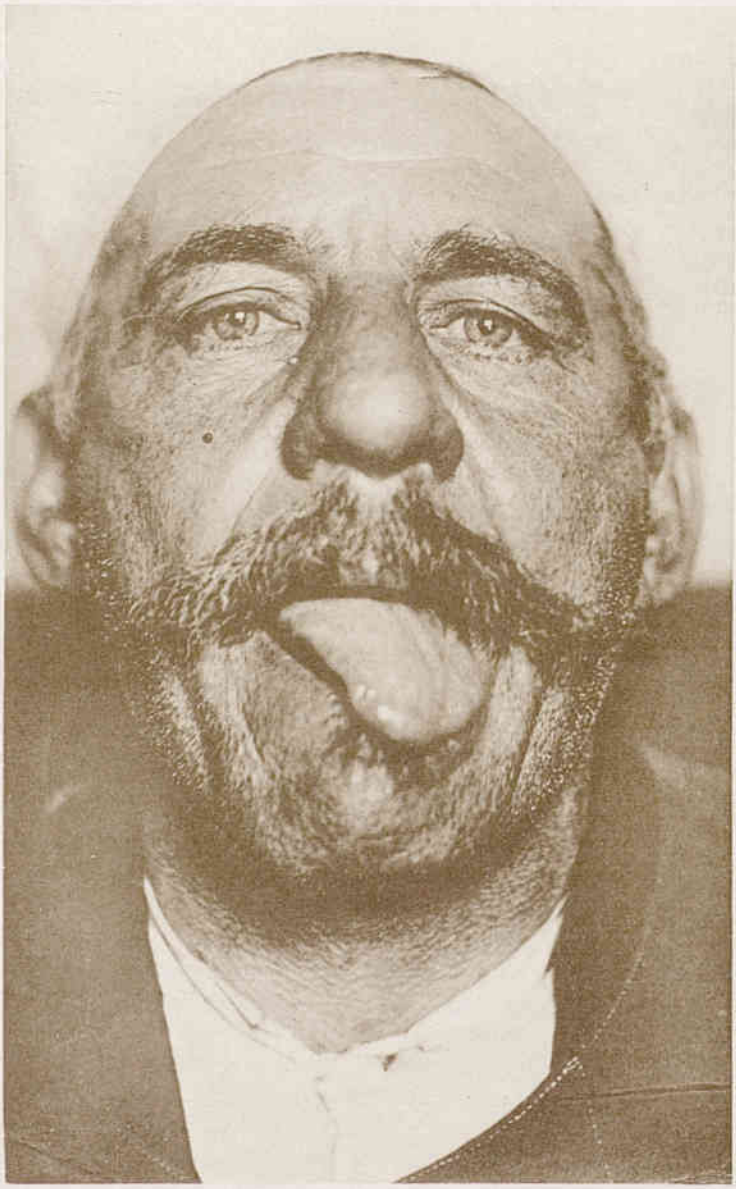

HÉMIATROPHIE LINGUALE

(G. Rauzier et H. Roger).

Masson & Cie, Editeurs.

Il se plaint d'une sensation anormale de chatouillement pharyngé, et il a une légère *diminution du goût*, tout au moins pour certains aliments, tels que le poisson, les légumes ; il sent fort bien les aliments salés et vinaigrés, qu'il affectionne assez. L'odorat est resté aussi fin qu'auparavant : le malade différencie très bien les odeurs qui se dégagent dans le laboratoire.

Le malade accuse une très légère faiblesse dans les membres inférieur et supérieur droits. Il ne monte pas ni ne descend pas les escaliers aussi facilement qu'autrefois, mais il marche bien et longtemps, n'a pas de dérobement des jambes, ne tombe jamais. Il ne lâche jamais les objets qu'il tient dans sa main droite, et ne tremble pas. Il n'a jamais eu d'ictus ni de phénomènes convulsifs, d'incontinence ni de rétention des sphincters.

Il ressent, depuis cinq à six mois, une légère céphalée aux tempes et à la nuque, surtout la nuit, quelques douleurs dans l'épaule et le genou droit, sans gonflement articulaire. Pas de troubles de l'ouïe, pas de bourdonnements d'oreille. Pas de diplopie ; légère diminution de la vue, corrigée par le changement de verre du lorgnon.

Pas de troubles trophiques.

Les appareils circulatoire, respiratoire, urinaire et digestif ont un fonctionnement parfait. Il n'y a, dans les urines, ni albumine, ni sucre.

Le malade n'a pas maigri, n'a pas eu de fièvre.

Antécédents personnels. — Une fièvre typhoïde à l'âge de 25 ans, suivie d'une névralgie intercostale. Pas de commémoratifs de syphilis.

Deux enfants bien portants, trois enfants morts en bas âge.

Pas de fausse-couche chez la femme.

Ethylisme prononcé ; 1 à 2 apéritifs, 1 à 2 petits verres, deux litres de vin par jour. Tabagisme : un paquet de tabac et deux cigares par jour.

Employé au laboratoire (analyses de soude caustique), Rich... ne manipule aucun toxique capable de produire une intoxication générale ou locale de son système nerveux.

Examen. — Ce qui frappe tout de suite, quand on fait ouvrir la bouche au malade, c'est la *déviation de la langue* du côté gauche, l'*hémiatrophie de ce côté* et les *tremblements* dont elle est le siège (Pl. X).

Dans l'intérieur de la cavité buccale, la langue, au repos, a sa pointe nettement dirigée et même incurvée vers la commissure labiale gauche. Le raphé médian décrit une courbe à concavité regardant en arrière et à gauche, au lieu de sa direction antéro-postérieure habituelle.

La moitié gauche est près de deux fois moins large que la moitié droite, surtout dans les 2/3 antérieurs ; elle est également située sur un plan un peu inférieur. La palpation des deux moitiés, entre le pouce et l'index montre une diminution d'épaisseur et de consistance très notable du côté gauche. Celui-ci présente, en outre, des plis plus nombreux et plus profonds, comme si l'enveloppe muqueuse était devenue trop large pour son contenu.

La langue exécute dans son ensemble quelques légers mouvements de trémulation ; en outre, elle est parcourue, uniquement dans sa moitié gauche,

de *tremblements fibrillaires*, de quelques *secousses vermiculaires*, soulevant, par moments et par places, la muqueuse.

Quand on fait exécuter des *mouvements de la langue*, il faut distinguer entre les mouvements exécutés à l'extérieur et à l'intérieur de la cavité buccale.

A l'*extérieur*, le sujet a de la difficulté à projeter en avant la langue, qui dépasse à peine la région labiale et qui conserve sa déviation vers la gauche. L'on aperçoit alors, que le point où aboutit le raphé médian, présente une incisure verticale, plus marquée que normalement et qui divise la pointe en deux parties inégales, la droite plus haute, plus large et plus saillante, la gauche plus mince, plus inégale et plus en retrait. Le malade porte assez bien sa langue en haut et en bas, dans les limites toutefois où il peut la sortir. Il ne peut la disposer en gouttière antéro-postérieure. Les mouvements de latéralité offrent un contraste frappant : à gauche (côté de la déviation et de l'hémiatrophie), ils s'exécutent facilement et l'organe dépasse même la commissure labiale ; pour le porter à droite (côté sain), le malade le sent pesant et lui fait à peine dépasser la ligne médiane.

A l'*intérieur* de la cavité buccale, lorsqu'on dit au malade de redresser la langue et de porter la pointe en arrière vers les dents supérieures, il exécute faiblement ce mouvement du côté droit, alors qu'il ne peut diriger la pointe du côté gauche de la voûte palatine, à l'inverse des mouvements de latéralité exécutés à l'extérieur de la cavité buccale.

La *sensibilité* superficielle de la langue à la piqûre, au tact, est moindre à la pointe qu'à la base, à gauche qu'à droite. La sensibilité profonde à la pression de la langue entre l'index et le pouce est plus marquée à droite qu'à gauche (côté atrophié).

La sensibilité gustative a été déterminée pour les substances salées, sucrées, vinaigrées. Les morceaux de sel ou de sucre frottés contre la face supérieure et le bord de la langue ne déterminent pas la sensation salée ou sucrée à la partie antérieure de la moitié gauche de la langue ; ils sont perçus à la base, mais moins à gauche qu'à droite. Le vinaigre, perçu dans toute l'étendue de la langue, l'est mieux à droite qu'à gauche. Sel, sucre et vinaigre sont très bien sentis par la muqueuse de la voûte palatine.

L'excitabilité galvanique et faradique est égale de deux côtés : le passage du courant est également perçu par le malade tant à gauche qu'à droite.

Malgré les troubles de la motilité de la langue, la déglutition n'est nullement gênée. Quant à la *parole*, en dehors du « chuintement » des s sur lequel le malade a attiré l'attention et qui aurait passé inaperçu à un examen superficiel, elle n'est pas autrement troublée : pas de parole scandée, pas d'hésitation, pas d'achoppement des syllabes.

Le *voile du palais* se contracte bien et également des deux côtés : toutefois la luette se dévie un peu du côté gauche, mais cette déviation existe aussi au repos. Il y a une légère inflammation de la muqueuse pharyngée. Pas d'anesthésie pharyngée.

Le *larynx*, examiné par M. le professeur Mouret, a ses cordes vocales qui

s'écartent bien, mais avec une « légère hésitation » ; il n'y a pas de paralysie ni d'atrophie. La voix n'est ni enrouée ni bitonale.

Du côte de la *face*, il n'y a pas d'asymétrie notable. Toutefois, en l'examinant à plusieurs reprises, on constate *une légère déviation vers la droite de la commissure labiale*. Les rides de la face et du front sont à peu près également creusées. Le malade souffle assez bien ; pour siffler, il appointe ses lèvres, mais siffle très mal ; il fait mieux la grimace à gauche qu'à droite ; quand il serre les lèvres et qu'on veut essayer d'ouvrir la commissure labiale, on éprouve plus de résistance à gauche qu'à droite. Il en est de même quand on veut vaincre la résistance de l'orbiculaire au niveau de la paupière supérieure. Pas de tremblements au niveau des lèvres ni de la face. Pas de troubles sensitifs. Pas d'inégalité entre les deux côtés dans les excitabilités galvaniques et faradiques pour les muscles explorés : releveur du nez, releveur de la lèvre supérieure, orbiculaire des lèvres et carré du menton. Trophicité de la face normale.

Yeux. — Motilité oculaire normale. Pupilles égales, régulières et contractiles.

Membres supérieurs. — Motilité conservée et égale des deux côtés, dans les divers segments ; au niveau de la main, la force est de 38 à droite et de 35 à gauche, au dynamomètre (le sujet est droitier). Sensibilité égale des deux côtés. Trophicité normale.

Membres inférieurs.— Les mouvements actifs s'exécutent avec égale force, à droite et à gauche. Les petites épreuves, destinées à rechercher les légères différences de motilité (stabilisation, position gynécologique, épreuve de Grasset-Gaussel), ne montrent aucun degré, même léger, d'hémiparésie. Sensibilité égale des deux côtés. Les réflexes rotuliens sont un peu vifs, déterminant quelques secousses de fausse trépidation à droite ; pas de clonus ni du pied, ni de la rotule. Réflexe plantaire de défense.

Rien à l'examen du cœur, du poumon, ni du tube digestif. Tension artérielle : 14,5 au sphygmomanomètre Potain.

Rich... ne reste qu'une douzaine de jours dans le service : il part après avoir subi une dizaine d'injections de biiodure cacodylé à 0,01. Il se sent mieux. Il n'a plus de difficulté pour parler, et la motilité de sa langue est nettement augmentée. La projection en avant est beaucoup plus étendue : dans cet acte la pointe reste toujours déviée à gauche. Les mouvements de latéralité aboutissent à la commissure labiale tant à droite qu'à gauche, toutefois ils sont toujours plus énergiques et plus étendus à gauche. Quand le malade veut appointer sa langue, on constate un soulèvement plus marqué de la moitié droite. L'hémiatrophie persiste, à peu près égale, mais les mouvements fibrillaires ont diminué.

Du côté de la face, il y a toujours un certain degré de parésie à droite, mais peut-être moins marqué qu'au début : le malade siffle mieux.

Il est difficile de mettre toutes ces améliorations sur le compte du traitement biioduré ; certaines d'entre elles, notamment l'amélioration des mouvements de latéralité, étant survenues déjà dès le 3e ou 4e jour.

En résumé, nous trouvons chez notre malade, un syndrome complexe, comprenant une HÉMIATROPHIE LINGUALE GAUCHE, *avec tremblements fibrillaires*, signe le plus net, une *déviation légère de la luette*, une *parésie faciale droite*, une *sensation de faiblesse*, sans signes objectifs nets, *dans la moitié droite du corps*, quelques *troubles du goût et une diminution légère de la sensibilité de la langue prédominant dans la moitié gauche*. Le début s'est fait brusquement, il y a 6 mois, par de la dysarthrie assez marquée,qui a ultérieurement rétrocédé ; mais, depuis quelques jours, ont réapparu quelques troubles dans l'articulation de certaines lettres (1).

L'HÉMIATROPHIE ET L'HÉMIPARÉSIE LINGUALES, symptômes objectifs les plus saillants de ce tableau, correspondent bien aux descriptions classiques. Les troubles fonctionnels sont réduits au minimum ; pas de difficulté de la mastication ni de la déglutition, à peine une certaine gêne dans la prononciation des s. Les signes physiques sont caractéristiques : incurvation en croissant de la moitié gauche atrophiée, la pointe dirigée à gauche du côté de l'atrophie ; rides nombreuses et profondes, consistance moindre de cette moitié. La paralysie, correspondant à l'atrophie, répond bien au type décrit par Babinski (*Soc. méd. hôp.*, 1896) : en dehors de la cavité buccale, la langue se meut très facilement du côté atrophié ; dans la bouche, les mouvements sont au contraire plus faciles, quand le malade la relève vers le côté sain. Cette particularité, au premier abord paradoxale, s'explique par la physiologie : les deux moitiés ont à exécuter un mouvement croisé, chaque côté doit porter la langue en avant et du côté opposé, en arrière et du même côté.

La présence des *tremblements fibrillaires* complète le tableau.

Chez notre malade, comme dans la plupart des cas d'hémiatrophie linguale, cette lésion n'est pas isolée. Les symptômes les plus fréquemment associés sont les paralysies du voile du palais, du larynx, du trapèze et du sterno-cléido-mastoïdien, des muscles oculaires. Dans d'autres cas, l'hémiatrophie linguale fait partie du tableau de l'hémiatrophie faciale (Calmette et Pagès, *Icon. Salpêtrière*, 1903, p. 21). Nous avons ici la déviation de la luette, et une hémiparésie droite totale et incomplète, prédominant à la face. Généralement l'hémiatrophie linguale ne s'accompagne pas de troubles sensitifs : soulignons chez notre malade certaines modifications dans les sensibilités tactile et gustative.

A QUELLE LÉSION RATTACHER L'HÉMIATROPHIE LINGUALE ET LE COMPLEXUS SYMPTOMATIQUE PRÉSENTÉ PAR NOTRE MALADE. — Ce diagnostic, en particu-

(1) D'après les renseignements qui nous sont transmis par le médecin traitant,à la date du 6 décembre 1912, l'état ne s'est guère amélioré, depuis que le malade a quitté l'hôpital : déviation de la langue à gauche peut-être plus prononcée, parfois retour des aliments par le nez, parole mieux articulée, parésie du membre supérieur droits, sensation de cuisson au niveau de la gorge, céphalée qui disparaît la nuit ainsi qu'au repos. Le malade a subi trente injections hydrargyriques.

lier celui de l'hémiatrophie linguale, symptôme prédominant, a besoin d'être sérieusement discuté.

A. — L'hypothèse d'une manifestation névrosique étant complètement écartée, — l'hystérie fait de l'hémispasme glossolabié et ne produit pas d'atrophie, — on doit se demander d'abord, ou siège la lésion, à la périphérise (trajet de l'hypoglosse), dans les centres (bulbe, écorce).

1° Les lésions périphériques, susceptibles de provoquer l'hémiatrophie linguale, sont assez nombreuses. Elles portent sur le trajet extracrânien de l'hypoglosse ou sur sa traversée intracrânienne : d'une part, traumatisme sectionnant le nerf, tel que chute sur un bâton pointu ayant traversé le plancher buccal (Pitres), ou sur une tige de fer (Babinski, *Soc. méd. hop.*, septembre 1896), ablation chirurgicale d'une adénite rétromaxillaire (Brissaud et Bauer, *Soc. neurol.*, 12 janvier 1905) ; d'autre part, lésions osseuses vertébrales ou plutôt occipito-atloïdiennes, avec ou sans pachyméningite, telles que mal de Pott sous-occipital (Vulpius, 1895 ; Marie 1896 ; Ricochon, *Soc. méd. hôp.*, 1896, p. 791 ; Marinesco, *Soc. neurol.*, 3 novembre 1904 ; Sainton et Trémolières, *Soc. méd. hôp.*, 12 décembre 1908), myxochondrosarcome de la base du crâne (Wenhardt, *Neurol. Centralbl.*, 15 juin 1898), tumeur des méninges ou méningites des méninges molles. Dans d'autres circonstances, c'est la totalité du nerf qui est atteinte, comme dans les névrites infectieuses (Marina) ou toxiques (Gino-Riva, *Riv. sperim. di fren.* 1905).

Chez notre malade, la lésion périphérique peut être écartée ; nous n'avons aucun symptôme de lésion vertébrale, aucun trauma à l'origine. Le début assez brusque et la présence de tremblements fibrillaires sont contraires à l'idée d'une polynévrite, dont l'origine infectieuse ou toxique manque. D'ailleurs n'admet-on pas de plus en plus que la névrite est rarement isolée ? ne s'accompagne-t-elle pas le plus souvent d'une lésion des centres, lésion secondaire comme dans le cas de lésion de l'hypoglosse avec atrophie de son noyau d'origine publiée par Laignel-Lavastine (*Soc. anat.*, 1907) ou même lésion primitive, neuronite motrice, frappant à la fois les cellules des cornes antérieures et leurs prolongements dans les nerfs périphériques ?

2° L'origine cérébrale de l'hémiatrophie linguale a pu être discutée. Il existe, dans l'écorce, des centres moteurs de la langue, qui ont, à travers la capsule interne, leurs conducteurs spéciaux. Mais, d'une façon générale, les lésions corticales ne donnent naissance à de l'atrophie que par l'intermédiaire des neurones bulbo-médullaires et de leurs prolongements périphériques. Senator (*Berl. klin. Woch.*, 1879), Quincke (*D.A. f. k. Med.*, 1888), Borgerini (*Riv. sperim. di fren.*, 1890), ont cependant reconnu à l'écorce un certain rôle trophique, et Parhon et Popesco (*Rom.*

méd., 1898), Roth et Muratoff (*Arch. de neurol.*, 1891, p. 296), un rôle vaso-moteur, facteur de troubles trophiques.

Une lésion cérébrale et non une hémiatrophie linguale gauche, avec hémiparésie des membres droits, comme dans notre cas, ne pourrait produire qu'une hémiatrophie linguale du même côté que l'hémiplégie comme dans le cas de Gaussel (*Montpellier médical*, 1904).

3° Reste la LOCALISATION BULBAIRE, la lésion du noyau d'origine de l'hypoglosse, cause la plus fréquente de ces hémiatrophies. En sa faveur plaident, chez notre malade, l'atrophie très marquée et les tremblements fibrillaires, qui restent de bons signes des lésions des neurones moteurs bulbo-médullaires, et les quelques autres troubles susceptibles d'être interprétés par une altération bulbaire, déviation de la luette, troubles légers du goût et de la sensibilité tactile de la langue.

On sait combien se sont multipliés, ces derniers temps, les syndromes bulbaires unilatéraux, décrits par divers auteurs, et dont les lésions siègent dans la région inférieure du plancher du quatrième ventricule, lieu d'origine des nerfs pneumogastrique, glossopharyngien, spinal, hypoglosse et même trijumeau : *syndrome d'Avellis* (hémiplégie palato-laryngée), *syndrome de Schmidt* (hémiplégie palato-laryngée avec paralysie homonyme du sterno-cléido-mastoïdien et du trapèze), *syndrome de Jackson*, qui n'est un syndrome d'Avellis ou qu'un syndrome de Schmidt, auquel s'ajoutent l'hémiplégie et l'hémiatrophie linguales homonymes (hémiplégie glosso-palato-laryngée avec ou sans participation du trapèze et du sterno-cléido-mastoïdien), *syndrome de Tapia* (hémiplégie glosso-laryngée avec ou sans atteinte de la branche externe du spinal). En réalité, suivant l'extension des lésions et la combinaison des symptômes, le nombre des syndromes bulbaires peut être encore étendue d'une façon presqu illimitée.

Notre cas se rapproche du syndrome de Jackson, à cause de l'atteinte simultanée du voile du palais et de la langue, mais il y manque la paralysie laryngée, et il y a, en plus, d'une part, les troubles homonymes de la sensibilité linguale, qui ne rentrent dans aucun des syndromes précités, mais qu'une lésion bulbaire au voisinage de l'hypoglosse peut bien causer d'autre part et surtout, une parésie faciale et une hémiparésie subjective du côté opposé à l'hémiatrophie linguale, qu'une lésion bulbaire aurait beaucoup de difficulté à expliquer (1).

(1) RISPAL et NANTA viennent de publier (*Province méd.*, 16 novembre 1912) un cas complexe de syndrome de Jackson, qui, aux paralysies non moins glosso-palato-laryngée, sterno-cléido-mastoïdien et trapèze, unit une paralysie faciale et des troubles sympathiques du même côté. En outre, la malade offre une ophtalmoplégie ancienne, probablement en rapport avec le tabes, dont elle est atteinte. Fait particulier, ce syndrome de Jackson n'avait pas une origine centrale, mais avait été consécutif à des lésions nerveuses périphériques, lors de l'extirpation de ganglions sous-maxillaires.

La paralysie faciale est assez rarement associée à l'hémiatrophie linguale. Koch et Marie nient même cette association, les deux noyaux du facial et de l'hypoglosse étant assez éloignés. Huet et Lejonne ont cependant signalé un cas de paralysie faciale et d'hémiatrophie linguale homonymes (*Soc. neur.*, 11 janvier 1906), seule combinaison qu'une lésion bulbaire unique puisse anatomiquement expliquer. Pour produire une atrophie linguale et une paralysie faciale alterne, il faudrait deux lésions bulbaires de siège opposé (1), et, encore dans ces conditions, une lésion bulbo-protubérantielle droite, susceptible de provoquer la paralysie faciale droite, ne s'accompagnerait, au cas où elle se compliquerait d'hémiplégie, que d'une hémiplégie alterne et non comme ici d'une hémiparésie du même côté. Par contre paralysie faciale et hémiparésie des membres homonymes s'expliquent très bien par une lésion corticale.

Malgré la multiplicité des syndromes bulbaires récemment décrits, notre cas ne peut donc s'expliquer par une seule lésion bulbaire. Il faut admettre une double lésion : bulbaire pour l'hémiatrophie linguale gauche, cérébrale pour la paralysie faciale et l'hémiparésie droites.

B. — Sans discuter l'étiologie de la lésion cérébrale concomitante, il nous reste à établir la NATURE DE LA LÉSION bulbaire occupant le noyau de l'hypoglosse et causant l'hémiatrophie linguale. Nous n'envisagerons pas les hypothèses d'une tumeur (gomme, tubercule) rarement aussi limitée, ni celle d'une polioencéphalite inférieure progressive, généralement bilatérale et à début beaucoup plus lent. Le tabes, auquel Charcot rattachait la plupart des hémiatrophies linguales et dont le rôle a été ultérieurement démontré par Cuffer, Grasset, Ross, Westphall, Ballet (*Arch. de neur.*, 1884), Arnaud (Thèse, Paris, 1885), la syringomyélie, citée par Raymond (*Leçons clin.*, t. II), Schultze, Hoffmann, la sclérose en plaques (Ebstein, Jellinek) ne sont pas en cause chez notre malade.

La lésion la plus probable paraît, à cause du début assez brusque, une *hémorragie ou une nécrobiose limitée du bulbe*, étiologie qui a le mérite de s'appliquer également à la lésion cérébrale, cause de l'hémiparésie droite totale.

C. — Quant à la CAUSE même de cette hémorragie ou de cette nécrobiose, elle doit être rattachée à la sclérose vasculaire, sclérose bañale ou sclérose syphilitique.

(1) A moins qu'il ne s'agisse de lésions périphériques comme dans les deux cas que Babinski (1898) rattache à une polynévrite.

SERVICE DES MALADIES NERVEUSES DU Dr ED. FLATAU A L'HOPITAL ISRAÉLITE A CZYSTE (VARSOVIE).

TRAITEMENT CHIRURGICAL DES TUMEURS DE LA MOELLE,

par

Julian ROTSTADT.

Grâce aux progrès de la technique opératoire, d'une part, et de l'autre grâce aux nombreux résultats favorables à la suite du traitement, l'intervention de la chirurgie dans toute une série de tumeurs de la moelle est tout indiquée, logique, et indispensable pour sauver le malade.

Arriver à la dure-mère de la moelle épinière peut être considéré comme une opération relativement facile ; toutefois, mettre à jour, en cas de besoin, la moelle, par une incision longitudinale de la dure-mère (écoulement du liquide céphalo-rachidien), déplacer la moelle dans la recherche d'une tumeur, souvent latente, puis enfin pratiquer l'opération compliquée en rapport avec l'énucléation de la tumeur de ses adhérences, tout cela doit être considéré comme une opération difficile et délicate, exigeant en même temps une sûreté de main notable et des outils parfaits. Dans ces conditions, toute opération nouvelle corrobore l'expérience déjà acquise et l'augmente ; elle contribue également à faciliter la distinction entre les divers tableaux cliniques souvent très compliqués, à l'époque du processus initial latent.

C'est pour ces raisons que nous allons présenter ici quatre cas de tumeur médullaire, dont les trois premières ont été opérées à l'Hôpital Israélite à Czyste (Varsovie) et la quatrième par le professeur Fed. Krause à Berlin.

Observation I.

M. W... 51 ans, inscrit le 23 février 1911, fait remonter l'origine de son mal jusqu'en août 1910. Les seuls symptômes morbides pendant les 12 premières semaines ont été des douleurs lancinantes coliques dans le côté droit et dans la partie droite du dos au niveau des vertèbres 6, 7, 8, 9 et à un degré moindre au niveau des vertèbres 10 et 11. Les douleurs au début n'apparaissaient que de nuit, pour durer de 10 à 15 minutes jusqu'à une demi-heure, interrompant le sommeil ; pour trouver un adoucissement à la douleur, le malade devait se lever et marcher. L'intensité de la douleur, sa localisation restèrent invaria-

bles pendant cette période. Vers la fin de 1910, après avoir été mis en observation dans une clinique à l'étranger pendant un mois, le malade subit la section de plusieurs nerfs intercostaux, au côté droit, au niveau de la zone douloureuse. La névrotonomie pratiquée, les douleurs disparurent du côté du dos ; elles persistèrent cependant au côté droit, faisant aussi leur apparition sur le devant de deux côtés du thorax, apparaissant dès lors fréquemment sous forme de tiraillement douloureux, en ceinture, au niveau des vertèbres 6, 7, 8, 9, 10 du thorax.

Parfois les douleurs avaient, tout comme à la période initiale, le caractère de piqûre, de déchirement, d'arrachement. De retour chez lui, dès la troisième semaine, après la névrotomie pratiquée, le malade commença à ressentir un affaiblissement des membres inférieurs, surtout dans les mouvements du pied ; après 5 jours de parésie il cessa complètement de remuer les pieds ainsi que les orteils. Successivement apparut l'affaiblissement de plus en plus notable des mouvements du genou et enfin celui des articulations des hanches. Presqu'en même temps que la parésie, peut-être un peu plus tard, apparurent des contractions involontaires, des crampes, des redressements des jambes, des tremblements spastiques augmentant sous l'influence de la plus petite excitation de la peau, ou bien au contact du froid. Dans cette même période, le malade ressentit les premières douleurs sous forme d'arrachement au pied et dans les genoux jusqu'aux pieds inclusivement. Depuis six semaines, constipation tenace : depuis 4 jours rétention d'urine passagère à peine accentuée.

Avant la maladie actuelle le patient se sentait bien portant, était actif et énergique ; cependant toujours très nerveux. Point de crachement de sang, de toux, ni de maladies vénériennes ; usage modéré des boissons alcooliques.

Le malade se plaint principalement de la paralysie des membres inférieurs et de douleurs continues, d'intensité notable, sur le devant et sur les deux côtés du thorax. Surtout à droite au niveau de la IVe côte. L'intensité est moins forte dans le dos, dans la direction des vertèbres 7, 8, 9 et 10. Il éprouve souvent de vives douleurs à la surface du ventre, dans les environs du nombril et également aux extrémités inférieures, à partir des genoux jusqu'aux pieds inclusivement. Les mouvements plus vifs du tronc sont accompagnés de douleurs, accentuées dans les endroits indiqués ci-dessus.

État actuel.—Le malade est grand, maigre, bien bâti. Nerfs crâniens, membres supérieurs en bon état. Les membres inférieurs sont absolument inertes, les muscles sont flasques. Il ne peut s'asseoir sur le lit, ni se coucher sur le côté, sans aide ; toute tentative dans ce sens provoque une douleur intense dans le côté droit et dans la colonne vertébrale dans la zone des vertèbres dorsales 6, 7, 8, 9, 10 ; aux mêmes endroits il éprouve une douleur aiguë lorsque, dans la position assise, on appuie sur les épaules et la tête ; alors la douleur est plus forte dans la région au bas du mamelon droit ; les vertèbres dorsales 3 et 4 sont légèrement endolories ; par contre, la compression des vertèbres dorsales dans le sens descendant jusqu'à la 8e vertèbre inclusivement est de plus en plus douloureuse ; à partir de la 8e vertèbre la douleur faiblit ; ver-

tèbres lombaires sans douleur. La pression du thorax sur les côtes et sur le devant, surtout à l'apophyse xyphoïde, provoque aussi des douleurs aux endroits mentionnés plus haut ; la pression des côtes 6 et 7 à droite, paraît la plus douloureuse au malade. Réflexes patellaires vifs, le droit plus vif ; réflexes du tendon d'Achille vifs, le droit davantage avec symptôme clonique ; des deux côtés phénomène de Babinski. La sensibilité à la douleur, et à la chaleur est complètement annihilée depuis la zone supérieure démarcative au niveau de la ligne xyphoïde (schéma de Ed. Flatau), jusqu'aux pieds inclusivement ; la sensibilité tactile est également affaiblie à partir de cette ligne démarcative, et en outre le degré d'affaiblissement augmente vers la périphérie. Le malade ne reconnaît pas du tout le sens du mouvement des orteils pas plus que leur position ; il lui arrive parfois de se tromper dans l'indication des mouvements des pieds. Absence de réflexes abdominaux ; réflexe crémastérien droit faible, le gauche plus vif. Poids 98 kil. Ecoulement du liquide céphalo-rachidien à faible pression ; quantité d'albumine dans le liquide considérablement augmentée, pas de pléacytose. Réaction de Pirquet positive.

7 mars. — Application de l'appareil d'extension.

Dans les deux premiers jours absence de symptômes d'amélioration dans un sens quelconque, après quoi l'état empira sérieusement, les douleurs dans les genoux et dans les pieds augmentèrent ainsi que les symptômes spastiques dans le membre droit inférieur.

13. — Tiraillement douloureux en ceinture, dans la partie basse de la cage thoracique ; mouvements involontaires douloureux. Enlèvement de l'appareil d'extension à cause des résultats négatifs. Constipation ; tonicité des muscles dans le membre gauche plus forte, cependant moindre que dans le droit.

25. — Douleurs constantes dans les endroits indiqués plus haut.

Ainsi donc un homme de 51 ans ressent des douleurs dans le côté droit et dans la moitié droite du dos ; les douleurs persistent pendant 12 semaines dans un endroit exactement défini (côtes 6,7 maximum d'intensité 8.9,10.11) et ne disparaissent pas après le traitement décrit ci-dessus. Au contraire elles augmentent sur le devant, embrassent la moitié gauche de la cage thoracique, commencent à se faire sentir sous forme de douleur fixe, entourant le bas du thorax. Peu après apparaissent des symptômes de parésie des membres inférieurs, suivis de mouvements involontaires, accompagnés de la diminution de la sensibilité sur tous les modes, à partir d'une ligne supérieure de démarcation située au niveau de l'appendice xyphoïde, jusqu'aux pieds inclusivement.

Le tableau clinique (6 mois après le commencement de la maladie) présente les traits principaux suivants : douleurs persistantes à l'endroit indiqué, surtout au côté droit, paralysie complète des membres inférieurs, suppression de la sensibilité à la douleur, au chaud et au froid et affaiblissement prononcé de la sensibilité tactile dans les limites sus-indiquées ;

mouvements involontaires, accroissement des réflexes tendineux, des deux côtés phénomène de Babinski ; constipation.

Tels sont les symptômes indubitables du processus progressif, pendant six mois, de la compression médullaire. La démarcation supérieure segmentaire des troubles de la sensibilité ainsi que le rôle prépondérant dans le développement du tableau clinique des douleurs persistantes au côté droit, à type radiculaire, indiquaient qu'il fallait rechercher le lieu de la compression sur le côté droit, plus ou moins à la hauteur du 5-6e segment dorsal (4e et 5e vertèbres dorsales).

Le prétendu résultat positif de la réaction de Pirquet, n'écarte que pour un instant l'idée d'une tumeur de la moelle, conseillant par suite l'emploi de l'appareil d'extension. Toutefois son résultat négatif, et l'augmentation, par la suite, des symptômes spastiques font décider une opération chirurgicale à laquelle le malade se prête volontiers.

27 — Laminectomie (Dr L. Krause) avec narcose au chloroforme, position du malade latérale. Ablation des apophyses épineuses des vertèbres dorsales 3, 4,5 ; mise à jour de la moelle par incision longitudinale de la dure-mère. Le bord inférieur de la 5e verlèbre dorsale montrant, sous la dure-mère, le pôle supérieur d'un corps étranger,on enleva encore l'apophyse épineuse de la 6e vertèbre dorsale. Comme on le constata, la tumeur (angio-fibro-sarcome), d'une longueur de 2 centimètres et demi, largeur 1 cm. 65 et grosseur 1 cm.1, avait poussé dans le canal rachidien, au niveau de la 6e vertèbre dorsale (8e segment dorsal) tout contre la ligne dorsale de la dure-mère ; elle adhérait à sa surface intérieure, comprimait la moelle directement du côté droit, par devant et par derrière ; la tumeur était reliée à la moelle au moyen d'une membrane qui l'enserrait comme une gaine. Après quelques incisions faites à la membrane, la tumeur se laissa énucléer totalement et apparut sous forme d'une pruue forte, de consistance assez molle. La moelle ne donnait pas de pulsation sous la dure-mère ; elle était aplatie,affaissée à l'endroit comprimé.

27. — 4 heures de l'après-midi, le même jour.

Paralysie spasmodique ; mouvements involontaires ; réflexes très vifs ; température 38°, pouls 140. Etat général satisfaisant.

28. — Paralysie spasmodique ; le genou gauche replié, commence à remuer les orteils du pied gauche ; redresse tant soit peu le genou droit.

Douleurs dans les jambes. La limite supérieure de l'insensibilité descend de 3-4 doigts en travers.

4 avril. — Pulsations du cœur égales. Paralysie spasmodique. Réflexes très vifs ; première apparition des phénomènes de pronation et de supination aux deux extrémités inférieures ; redressement des genoux repliés, de plus en plus facile. La sensibilité tactile reparait complètement ; le malade commence à percevoir l'attouchement à froid et il distingue convenablement le sens des mouvements du pied.

12. — Premiers symptômes des mouvements du pied gauche, il remue légèrement les orteils du pied droit ; douleurs en ceinture au niveau de l'endroit opéré, douleurs dans les membres inférieurs.

25. — Le malade remue le pied droit, rapproche les membres écartés, dans la direction de la ligne médiane.

15. — Il remue facilement sur son lit les deux membres inférieurs ; étendue et force d'extension des articulations plus prononcées. Il s'assied seul sur son lit. Réflexes patellaires et achilléens très vifs ; symptôme de trépidation épileptoïde patellaire et plantaire bilatéral ; phénomène de Babinski bilatéral ; réflexes abdominaux et crémastériens très faibles. Sensibilité à la douleur, au toucher et à la chaleur affaiblie depuis la ligne ombilicale (schéma de Flatau) jusqu'aux pieds inclusivement ; sensibilité musculaire des orteils amoindrie ; pas de troubles sphinctériens.

Dans le cours ultérieur de la maladie l'amélioration progresse rapidement sans oscillations ou sans que l'état empire même momentanément ; dans les commencements d'août le malade commence à se servir de la voiture d'Eulenbourg. Retour des troubles cardiaques (allorythmie et arythmie). Dans le milieu d'août il marche avec des béquilles, conserve l'équilibre un instant sans point d'appui ; la motilité devient normale, et la force est relativement suffisante. Sensibilité tactile et à la douleur ; le sens musculaire revient à l'état normal ; seule la chaleur se fait moins sentir aux jambes et aux pieds, et il arrive au malade de prendre le froid pour la chaleur. Au commencement d'octobre il quitte son lit sans aide, se tient debout pendant quelques minutes, fait quelques pas sans appui. De temps en temps il éprouve une douleur dans la moitié droite du thorax, et accidentellement et de moins en moins des crampes. Les symptômes de trépidation épileptoïde patellaire faiblissent, le clonus du pied droit disparait, tandis que le phénomène de Babinski persiste bilatéral. A la mi-octobre il commence à marcher sans canne ; dans les commencemets de novembre réapparition pour quelques jours des troubles cardiaques (allorythmie et arythmie).

Dans l'ensemble des symptômes du tableau clinique, avant le traitement, les phénomènes principaux étaient des douleurs localisées très exactement dès le commencement de la maladie, douleurs persistantes fixes. Ces douleurs, pendant 12 semaines ont été le seul indice du processus initial, mais encore latent de la compression médullaire ; ces douleurs devinrent à juste titre, comme on l'a vu après, l'indice principal de l'endroit comprimé, car le malade se plaignait surtout de douleurs au niveau de la 5e côte à droite et la tumeur apparut à la lisière inférieure de la 5e vertèbre dorsale et à la supérieure de la 6e vertèbre également à droite. Dans le développement subséquent des symptômes de compression il y a lieu de remarquer, jusqu'au dernier moment avant l'opération, l'absence complète de troubles dans le fonctionnement de la vessie ; il y avait cependant des symptômes de lésion transversale de la moelle, marqués par la paralysie complète spasmodique des extrémités inférieures et l'insensibilité à la douleur, à la chaleur et au toucher, avec limite segmentaire très clairement indiquée au niveau de la ligne xyphoïde.

Il faut noter particulièrement d'un côté la présence excessive d'albumine dans le liquide céphalo-rachidien, tandis que d'un autre côté il y avait pléocytose. Ce phénomène très prononcé, a déjà fait le sujet des observations de Nonne dans 6 cas de tumeur médullaire et de Reichmann dans un cas. Pareille disproportion dans le résultat de l'observation du liquide céphalo-rachidien n'a jamais été constatée par Nonne dans aucun autre processus organique du système nerveux ; nous de même, malgré le nombreux matériel à notre disposition. Aussi ce phénomène mérite-t-il une attention particulière ; la présence de l'excès d'albumine dans le liquide céphalo-rachidien, dans le cas présent, doit être considérée comme dépendant d'un mélange du transsudat, de la lymphe avec le liquide céphalo-rachidien, en relation avec des phénomènes d'arrêt, ou même d'œdème au haut de l'endroit comprimé.

Dans l'évolution du tableau clinique après le traitement, en dehors de la persistance de la paralysie à caractères spasmodiques, considérée comme symptôme favorable, et en dehors du retour rapide, quoique progressif, de nombreux mouvements volontaires, il y a lieu de noter particulièrement l'abaissement, au 5e jour, de la limite supérieure de l'insensibilité, de 3-4 doigts en travers jusqu'à la ligne ombilicale (d'après le schéma de E. Flatau). Il y a lieu de penser qu'au-dessus de l'endroit de la compression directe de la moelle par la tumeur, il s'était formé un œdème et une accumulation de liquide céphalo-rachidien causés notamment par l'engorgement des fibres amenant la sensibilité dans les segments dorsaux 5 et 6, sans en détruire cependant, en cet endroit, la structure anatomique. Le néoplasme une fois enlevé, la circulation des liquides, dans les espaces d'écoulement et sous-arachnoïdien et les vaisseaux veineux, reprit son état normal, la limite supérieure de l'anesthésie tomba du niveau de la ligne xyphoïde (5e segment dorsal) jusqu'à la ligne ombilicale, répondant au 7e-8e segment dorsal, c'est-à-dire à l'endroit de l'aplatissement ou plutôt de la lésion plus ou moins continue de la moelle par la compression de la tumeur, compression qui dura 6 mois.

Observation II.

L. G..., 56 ans, inscrit le 4 juillet 1910, ressent pour la première fois, en novembre 1910 une douleur au côté droit, au niveau du passage des côtes 8, 9, 10, 11. Dès lors la douleur réapparaît transitoire, mais de plus en plus fréquente ; elle se fait sentir le plus fortement pendant la nuit et exclusivement à l'endroit indiqué. Toutefois la localisation exacte commence à varier ; la douleur gagne la ligne médiane du dos, apparaît dans la partie basse des vertèbres dorsales. En mars 1910, la sensation douloureuse sous forme de déchirement, d'arrachement avance encore plus loin, vers le côté gauche, se localisant de même à la hauteur des vertèbres 8, 9, 10, 11. Dans la même période apparaît, bien définie, une sensation de douleur en ceinture, large de 7-8 centimètres, dans la

moitié inférieure de la cage thoracique. Vers la fin de mai, les douleurs augmentent ; plus prononcées pendant la marche, elles apparaissent dans le mollet droit et dans la cuisse, puis dans la jambe gauche. Le malade,contraint souvent à s'aliter par suite de la douleur, cesse de travailler. Depuis quelques mois il urine avec arrêts et après un certain effort ; ses forces diminuent.Deux ans auparavant, maladie des reins ; pas de toux, pas de crachements de sang. Enfants bien portants, sa femme n'a eu ni fausses couches, ni vérole, pas d'abus de boissons alcooliques.

Etat actuel. — Mince, pâle, légèrement voûté, par suite d'une ancienne déviation légère de la colonne vertébrale à la partie basse du dos. Cœur normal, pouls rythmique ; foie légèrement augmenté à contour dur et douloureux à la palpation. Les nerfs crâniens fonctionnent régulièrement ; il se sert normalement des membres supérieurs, dans des proportions et avec une force suffisante. Les réflexes tendineux (m. tricip.) vifs, les périostaux des deux côtés normaux. Sensibilité normale.

Couché, le malade remue convenablement les extrémités inférieures, la force déployée, pour tous les mouvements, est cependant légèrement affaiblie. Il avance, mais marche lentement à petits pas, parfois il a l'air de traîner le pied droit ; on n'aperçoit pas cependant de symptômes de parésie nettement indiqués. Réflexes patellaires considérablement accrus ; réflexes achilléens des deux côtés très vifs sans clonus du pied ; réflexe plantaire sous forme de flexion dorsale du pied ; pas d'ataxie ; tous les mouvements vifs, volontaires ou passifs, provoquent souvent de la douleur dans les endroits indiqués plus haut. Le malade supporte sans douleur la pression exercée sur la tête et les épaules ; par contre la pression sur la 12e vertèbre dorsale, ainsi que sur les vertèbres lombaires supérieures est douloureuse ; réflexes de l'abdomen faibles, ceux du crémaster normaux. Constipation ; l'urine (absence de corps pathologiques) est rendue avec un certain effort. Troubles de la sensibilité : léger affaiblissement de toutes les formes de la sensibilité depuis la ligne du tronc (D. I. E plus ou moins) jusqu'aux pieds inclusivement.

31 *août* 1910. — Douleurs au côté droit le long de la ligne axillaire, des deux côfés au niveau de l'arc costal, souvent au sacrum.

24 *septembre* 1910. — Clonus du pied bilatéral, le réflexe plantaire gauche commence à apparaître sous la forme du phénomène de Babinski. Douleurs dans le dos, aux côtés et dans la région des vertèbres lombaires ; le malade ne peut rester couché sur le dos. La force et l'amplitude motrice des deux membres dans l'articulation de la hanche est lente et incomplète ; les extrémités levées ne sont maintenues qu'avec peine (la gauche est plus obéissante), les mouvements des genoux sont plus réguliers ; il n'a pas la liberté du pied et des orteils droits ; les mouvements correspondants du pied gauche sont conservés mais dans une proportion très limitée ; marche à caractère parétospastique ; il ne peut déjà plus marcher sans aide ; limite des troubles de la sensibilité sans changement.

2 *octobre.* — Appareil d'extension, immédiatement suivi le lendemain, d'une augmentation des douleurs.

3. — Douleurs violentes ne cédant pas après le retrait de l'appareil d'extension. Contractions rapides, engourdissement douloureux de la plante des pieds et des jambes. Clonus du pied ; phénomène bilatéral de Babinski ; paralysie des pieds et des orteils ; parésie des mouvements du genou ; faible rétention d'urine.

Ainsi donc un homme de 56 ans, ressent subitement une douleur au côté droit, douleur qui augmente d'intensité, gagne le côté gauche puis, sous forme de tiraillement douloureux entoure la partie basse de la cage thoracique au niveau des vertèbres 8,9,10,11; la douleur cependant est toujours plus forte au côté droit à la hauteur de ces côtés. Dans le cours ultérieur de la maladie,surviennent successivement des troubles dans le fonctionnement de la vessie,l'affaiblissement du mouvement dans les articulations des hanches et des genoux,la paralysie des mouvements pour les pieds et les orteils (d'abord à droite). Les réflexes, la tension musculaire augmentent ; phénomène de Babinski bilatéral, la sensibilité au toucher,à la douleur, au froid et au chaud diminue à partir de la ligne du tronc (d'après le schéma de E. Flatau) jusqu'aux pieds inclusivement; la démarche devient de plus en plus spasmodique et impotente. L'influence particulièrement nuisible de l'appareil d'extension sur les douleurs et l'état général du malade, le résultat négatif de la réaction de Pirquet, l'absence de symptômes de tuberculose, écartent la pensée d'un processus de compression dans le mal de Pott, mais confirment par contre le diagnostic d'une tumeur comprimant la moelle, et relativement les racines postérieures, sur le côté droit surtout, à la hauteur environ du dixième segment dorsal. La nécessité de l'intervention chirurgicale gagne du terrain et le malade donne son acquiescement.

14 *octobre* 1910. — Laminectomie (Dr L. Krause) dans la zone des vertèbres dorsales 7, 8, 9, 10. Après l'énucléation des parties molles on aperçut sur le côté droit, la masse abondante et étalée d'un néoplasme mou. Le néoplasme perçait vers l'ouverture entre les vertèbres 7 et 8, doublant à l'extérieur la 7e vertèbre dorsale.

Dans le canal mis à jour on n'aperçut pas de tumeur ; la dure-mère ne fut pas mise à découvert et il n'y eut pas de pulsation de la moelle. Après élimination détaillée complète du néoplasme et après avoir nettoyé les alentours de la partie malade, les plaies ont été tamponnées.

Ainsi donc le néoplasme (sarcome) se trouva être une tumeur extravertébrale, s'insinuant dans le foramen intervertébral, entre les vertèbres 7 et 8 à la hauteur du 9-10e segment dorsal,sans pénétrer dans le canal rachidien ; la tumeur comprimait principalement la septième racine dorsale

postérieure, du côté droit, sans léser l'ensemble du tissu osseux de la colonne vertébrale.

Les douleurs, qui tourmentèrent sans cesse le malade, leur localisation stricte depuis la période initiale de la maladie, se trouvent expliquées facilement par la compression et les progrès du néoplasme à l'endroit indiqué plus haut. Quant aux symptômes d'affection transversale, il faut les rattacher d'une part à l'influence toxique de la masse tumescente en décomposition, d'autre part à la nutrition défectueuse de cette partie de la moelle, par suite de la compression des vaisseaux contigus aux racines.

Pour l'évolution de la maladie dans la période immédiatement consécutive à l'opération, nous notons les tendances et les oscillations suivantes.

15 *octobre* 1910. — Muscles des membres inférieurs sans flaccidité, leur tension bien nettement accrue, ainsi que les réflexes tendineux ; des deux côtés persistance du phénomène de Babinski. Fonctionnement de la vessie bon; crampes : tension de l'extrémité inférieure droite ; pouls rythmique, plein.

19. — Premier symptôme de récupération du mouvement dans les pieds et les orteils, dans des amplitudes très limitées de force faible ; trépidation des pieds bilatérales ; souvent le malade donne des indications erronées sur la position et la direction du mouvement des petits orteils aux deux pieds.

23 *novembre* . — Dans la position couchée le malade remue les deux extrémités inférieures dans des proportions suffisantes et avec assez d'aisance ; il se met seul sur son séant, se lève, reste debout un instant sans aide, conduit, il risque quelques pas ; il avance avec facilité dans la voiture d'Eulenbourg.

12 *décembre*. — Il avance sans aide ; les mouvements du pied droit sont les plus faibles.

23 *janvier* 1911. — L'état général empire notablement ; réapparition des douleurs dans le côté droit, dans la région sous-costale.

En mouvement ou au repos, douleurs sur les côtés de la colonne vertébrale, au niveau des vertèbres lombaires ; constipation ; incontinence d'urine à un faible degré ; douleurs dans la région cardiaque ; symptômes de réapparition de la parésie du mouvement dans les articulations des pieds, tenu par la main, le malade avance encore, mais avec précaution ; il est de nouveau incapable de garder l'équilibre sans appui ; fonctionnement des extrémités inférieures mais avec une certaine limitation et un faible degré de paralysie ; réflexes abdominaux (supérieurs seuls) faibles ; réflexes patellaires et achilléens exagérés ; clonus du pied gauche, phénomène de Babinski bilatéral.

4 *mars* 1911. — Douleur très prononcée dans la moitié inférienre du sternum.

10. — Douleurs très violentes au moindre mouvement du tronc et à la pression sur toute la région du sternum (moins le manubrium sterni). Sensation d'arrêt des liquides dans l'œsophage, souvent même, rejet du liquide ingurgité.

16. — Douleurs dans la ligne médiane de la cage thoracique ; nausées ;

difficulté lors de l'ingurgitation ; affaiblissement général ; manque d'appétit.

22. — Douleurs en ceinture dans la partie inférieure de la cage thoracique et le ventre ; incontinence d'urine partielle, constipation prolongée. Accroissement de l'état de faiblesse générale ; douleur légèrement amoindrie dans la région du manubrium sterni ; médication.

Comme nous le voyons, les douleurs, qui font l'objet principal des plaintes du malade, disparaissent pour un mois tout de suite après l'opération (14 octobre 1910) ; cinq jours après le traitement, réapparition du mouvement dans les pieds et les orteils ; la parésie des articulations du genou et de la hanche s'améliore ; l'amélioration est constante et rapide ; la portée des mouvements augmente, le malade recommence à marcher. La démarche devient de plus en plus sûre ; l'état général est bon ; mais cela ne dure guère. Un mois plus tard (16 novembre 1910), les douleurs reprennent à leur endroit ordinaire, comme avant l'opération et à la fin de janvier (23 janvier 1911), le malade recommence à marcher plus difficilement. Les douleurs reprennent dans la cage thoracique, le long du manubrium sterni, dans la région de l'omoplate gauche, dans le dos (4 janvier 1911), causent des insomnies, gênent par moments le passage des aliments par l'œsophage,minent les forces du malade,qui, découragé, quitte l'Hôpital.

Si nous considérons le tableau de la réapparition progressive des symptômes de parésie des extrémités inférieures et la série des douleurs dans les endroits indiqués, on pouvait supposer malgré tout, que les douleurs dans la région du manubrium sterni et dans sa longueur, dans les côtés entre les omoplates et persistant pendant les trois dernières semaines de séjour du malade à l'hôpital, on pouvait croire, disons-nous, que ces douleurs annoncent des symptômes de compression exercée par une tumeur se développant en quelque endroit inconnu du thorax, d'où la masse néoplasique, découverte pendant l'opération, pouvait s'étendre. Cet endroit pouvait également devenir l'issue de nouvelles masses néoformées qui, suivant la même voie ou une autre, se rapprochent à nouveau de la moelle. Il y a cependant lieu de noter que l'on n'a pu constater de symptômes objectifs d'un néoplasme dans le thorax, ce qui du reste, étant donné la proportion minime et la localisation de la tumeur, par exemple dans le médiastin postérieur, peut facilement arriver.

Cinq semaines après sa sortie de l'hôpital, le malade se trouve encore plus mal. Simultanément avec les douleurs sous forme de piqûre, de brûlure, dans les pieds, d'engourdissement des deux membres inférieurs, augmentent les symptômes de parésie, surtout dans l'extrémité inférieure droite, les crampes réapparaissent. Le malade commence à uriner avec difficulté ; son état général empirant, il se décide à retourner à l'hôpital.

8 *avril* 1911. — Etat actuel. Le malade ne peut se lever ; c'est à peine s'il

arrive à soulever l'extrémité inférieure droite ; il ne peut presque pas remuer le pied, les orteils ;

La tonicité des muscles est accrue : la force des mouvements est minime. Des deux côtés, dans les orteils, troubles profonds de la sensibilité ; réflexes tendineux très vifs ; symptôme patellaire et clonus du pied bilatéral (clonus de droite intermittent), signe de Babinski ; crémastérien faible, absence de symptômes abdominaux ; sensibilité à la douleur, au toucher et à la chaleur affaiblie à partir de la ligne ombilicale jusqu'aux pieds inclusivement.

18 *juin*. — La compression de la cage thoracique de côté et dans la direction du manubrium sterni, cause une violente douleur. Douleurs dans la région sacrée et dans celle des vertèbres lombaires. Accroissement des symptômes de paralysie.

L'ensemble des symptômes indiqués formant progressivement un tableau clinique en tout pareil au cours de la maladie avant l'opération, témoignait une affection nouvelle de la moelle et suggérait l'idée d'un amas de nouvelles masses néoformées à l'endroit du premier traitement. La nécessité d'une seconde opération s'imposant de plus en plus, elle fut répétée le 30 juin 1911 par le Dr Krause.

Par une incision dans la région des vertèbres dorsales 7, 8, 9, 10, la cicatrice laissée par le premier traitement fut rouverte et on élimina les adhérences qui se trouvaient dessous. Après la suppression des adhérences on mit à jour sur la ligne médiane une masse abondante néoformée, molle, ayant l'apparence d'une forte tumeur aux contours effacés, grande comme la demi paume de la main. Le tissu du néoplasme faisait corps avec la moelle au-dessus de la dure-mère, se fondait des deux côtés avec les muscles, s'épanchait de l'intérieur. La masse néoplasique fut scrupuleusement séparée de la cage thoracique, de la dure-mère et de côté, le long du tissu pulmonaire, puis on en débarrassa, aussi complètement que possible, l'espace entre la moelle et la paroi du canal et son extérieur ; quant à la plaie, elle fut préservée par un drain et recouverte, sans que la moelle ait été mise à nu sous la dure-mère. Dès le jour suivant le malade commença à remuer les orteils ; il pliait et redressait le genou dans une proportion assez forte, lorsqu'on lui soutenait avec la main la jambe qu'il avait levée. Dès lors, les mouvements libres gagnèrent en force et en amplitude ; les troubles de la sensibilité douloureuse, tactile et thermique disparurent ; par contre la sensibilité musculaire dans les orteils continuait à être affaiblie. Les réflexes patellaires très vifs présentaient des symptômes de trépidation épileptoïde ; mouvements achilléens également très vifs avec trépidation des pieds. Signe de Babinski bilatéral ; pas de réflexes abdominaux et ceux du crémaster faibles. Fonctionnement de la vessie satisfaisant ; l'absence de fièvre et l'état général du malade témoignaient d'un résultat étonnamment heureux dans la période subséquente à l'opération.

10. — 15 *juillet*. — Mouvements plus libres ; le malade ne distingue pas toujours exactement la direction du mouvement des orteils ; douleurs sous le sternum et dans la cage thoracique.

20-30 *juillet*. — Le clonus du pied faiblit des deux côtés.

2-28 *août.* — Le malade fait ses premiers pas avec aide. La sensibilité musculaire dans les orteils n'est plus que légèrement atteinte.

5-21 *septembre.* — Le malade marche seul sans symptômes de paralysie ou caractère spastique ; on n'aperçoit l'augmentation de la tonicité des muscles que dans les mouvements violents du pied gauche et du genou. Réflexes patellaires vifs avec trépidation ; réflexes achilléens vifs et faible clonus du pied ; le signe de Babinski persiste. Lorsque le malade respire plus profondément ou fait un faux mouvement, il ressent une douleur dans la région du mamelon gauche ; absence de symptômes extérieurs de formation néoplasique, le long de la cicatrice ainsi que, en général, à l'endroit traité.

28 *septembre-4 octobre.* — Le sens musculaire dans les orteils revient à son état normal ; la trépidation du pied disparait ; les douleurs reparaissent cependant dans la région du cœur, au-dessus du mamelon gauche, près de l'omoplate gauche, dans les reins et au niveau des vertèbres lombaires. Les symptômes douloureux augmentent dans les mouvements du tronc, dans le changement de position d'un côté sur l'autre, ainsi que dans la pression de la partie basse du sternum et de l'apophyse xyphoïde.

Dans les dix derniers jours de son séjour à l'hôpital,le malade fut atteint de refroidissement ; il en résulta une pleurésie sèche au côté gauche et des symptômes de broncho-pneumonie ; les crachats ne renfermaient pas de bacille de Koch. Comme le malade avait la fièvre, toussait, ce qui influait en mal sur son état général, on l'envoya dans un sanatorium où les symptômes pulmonaires commencèrent à diminuer, la température revint à son état normal, la toux cessa. Pendant ce temps l'état nerveux du malade n'empirait pas ; au contraire la démarche gagnait en sûreté et le malade continuait à marcher normalement sans le secours de la canne.

Ainsi donc, grâce à un second traitement chirurgical, les symptômes d'affection ou mieux de compression créés par la masse néoplasique sur la dure-mère, commencèrent à disparaître rapidement, comme après la première opération ; en effet, deux jours après, les orteils, les pieds et les genoux recommencèrent à fonctionner. L'amélioration continua régulière et le malade recommença à marcher. Dans la période finale de l'observation, comme trace d'une affection de la moelle, il ne resta uniquement que des réflexes tendineux très prononcés, le signe de Babinski bilatéral et une démarche lente encore, mais sans caractère d'ataxie ou de phénomènes spastiques.

Malgré le résultat favorable très prononcé des deux opérations, il n'y a pas lieu de prédire un retour complet à la santé. Et cela, d'un côté, par suite de la réapparition, peu après le premier traitement chirurgical, de symptômes morbides parésiques en rapport avec l'amas prononcé de nouvelles masses néoplasiques dans le canal rachidien et de l'autre les symptômes douloureux dans les reins dans la région des vertèbres lombaires,

aux côtés, surtout à droite et souvent dans la cage thoracique, douleurs qui, quoique moins fortes, persistent.

Quant à dire où réside le foyer primitif, d'où la masse néoplasique a pu gagner en si grande qualité le canal rachidien les deux opérations ne l'ont pas indiqué.

Il est cependant très probable que l'origine du mal est une tumeur dans le médiastin postérieur provoquant la série entière des symptômes douloureux ci-dessus, dans la cage thoracique.

Observation III.

S. S..., 43 ans, inscrite le 15 janvier 1911, indique avoir commencé, fin 1910, à ressentir des douleurs passagères dans les reins, à portée légère. Il y a 9 mois, apparition subite d'une lourdeur et d'une faiblesse dans les deux extrémités inférieures ; dès lors la faiblesse augmente, gagne les mouvements des genoux et l'articulation de la hanche. La malade marche, mais la démarche devient de moins en moins certaine ; depuis un mois elle est incapable de faire un pas. A la fin de l'été dernier, paresthésies thermiques, surtout la nuit ; c'était un refroidissement douloureux (d'abord dans les pieds et les orteils) des jambes, surtout dans la droite, au point qu'il fallait les réchauffer. Peu après, apparaît une sensation de brûlure dans les orteils, le pied droit, qui gagne graduellement toute l'extrémité droite, puis la gauche ; après la sensation de brûlure viennent des paresthésies sous forme de fourmillement. Depuis trois mois, les douleurs dans le sacrum augmentent, et persistent sans avoir cependant le caractère de douleurs en ceinture, et sans apparaître sur le devant ; depuis deux mois, mouvements involontaires ; depuis un mois, l'émission de l'urine se fait avec difficulté ; depuis une semaine, faible œdème des deux extrémités ; depuis plusieurs jours douleurs dans l'aîne, rétention complète de l'urine. La malade, quoique anémique, était jusque-là assez bien portante ; elle a 3 enfants. n'a pas eu de fausses couches, ni la vérole.

Etat actuel. — Nerfs crâniens, extrémités supérieures normales ; extrémités inférieures dans l'état de tonicité spastique extrême, paralysie presque complète ; soulèvement des extrémités, impossible ; adduction et abduction presque nulles pour la droite, un peu meilleures pour la gauche ; flexion et extension du genou gauche avec effort de faible portée et à force presque nulle ; le genou droit et le pied n'ont pas de mouvements ; elle remue les orteils lentement et avec une amplitude insuffisante. Les mouvements ci-dessus sont un peu plus agiles, ont une portée un peu plus prononcée, en faisant les essais voulus en élevant les extrémités au-dessus du lit. La tonicité de tous les groupes musculaires, comme il a été dit, se trouvait particulièrement accrue. Les réflexes patellaires très vifs ; des deux côtés trépidation patellaire ; réflexes achilléens très accrus avec clonus des pieds.

Signe de Babinski bilatéral ; pas de réflexes abdominaux. Sensibilité tactile légèrement affaiblie dans les extrémités inférieures ; la sensibilité à la douleur et à la chaleur affaiblie aussi à partir d'une ligne de démarcation horizontale

passant deux doigts au-dessous de l'ombilic (d'après le schéma de E. Flatau) jusqu'aux genoux ; affaiblissement de plus en plus grand de la sensibilité à la chaleur et à la douleur.

Dans la suite apparaît la rétention complète de l'urine, et l'œdème des deux extrémités jusqu'à la moitié des mollets ; disparition presque complète du sens musculaire pour les mouvements des orteils et des pieds ; pression des vertèbres lombaires également douloureuse partout ; douleurs plus fortes dans la partie sacrée de la colonne vertébrale, à chaque changement de position et dans les mouvements du tronc ; parfois douleurs au côté gauche. La ponction lombaire donna un liquide transparent sans albumine et sans augmentation de la quantité d'éléments morphologiques ; écoulement du liquide à tension très minime ; paralysie des extrémités inférieures.

Ainsi donc une femme de 43 ans, après une courte période de douleurs dans le dos, perd progressivement la sensibilité dans les extrémités inférieures ; après 9 mois de paresthésie, elle cesse de marcher, puis finit par devenir incapable du moindre mouvement des jambes. Après un mois d'incontinence d'urine partielle, arrive la faiblesse complète de la vessie ; la constipation augmente. La sensibilité du toucher, de la douleur, du chaud et du froid, décroît à partir de la ligne supérieure démarcative passant 2 doigts plus bas que la ligne ombilicale ; sur les extrémités inférieures la sensibilité à la chaleur, à la douleur et le sens musculaire (pieds et orteils) disparaît complètement.

Les symptômes d'une affection transversale toujours grandissante de la moelle font penser à un cas de tumeur progressive à la hauteur approximative du 9-10e segment dorsal (vertèbres dorsales 7-8) et poussent la malade à consentir à l'opération.

21 *janvier midi.* — Opération (Dr Oberfeld) par narcose mixte. Les arcs vertébraux de la 6e à la 10e vertèbre dorsale inclusivement ont été supprimés et la dure-mère mise à jonr ; absence de pulsation de la moelle. La table d'opération une fois placée dans une position de biais très accentuée, par une incision longitudinale de la dure-mère, la moelle a été mise à nu ; écoulement du liquide céphalo-rachidien minime ; au niveau des vertèbres dorsales 7-8 opacité des méninges molles ; au niveau de la 9e vertèbre, une certaine tuméfaction de la moelle et déviation de celle-ci vers l'arrière. Vers le côté gauche antéro-latéral de la moelle, à la hauteur des segments dorsaux 9-10 on trouve une tumeur ; l'énucléation se fit assez facilement avec un instrument émoussé, la tumeur n'étant pas unie à la dure-mère et ne faisant qu'en apparence corps avec la moelle. La tumeur (fibrome) à forme distinctement fuselée, surface inégale, dure, se ratatina légèrement après l'énucléation, s'arrondit ; elle mesurait alors environ 1 1/2 cm. de long sur 8 millimètres de large et de haut. La moelle, à l'endroit comprimé au côté gauche antéro-latéral, était aplatie.

27, 5 *h. du soir.* — *Paralysie flasque des extrémités inférieures* ; *réflexes tendineux manquent* ; suppression complète de la sensibilité à partir de la limite supérieure, indiquée dans la description de l'état présent ; faible réflexe plantaire bilatéral.

28-29. — *Paralysie flasque* ; réflexes patellaires et achilléens très faibles ; température 38°.

30. — Continuation de la paralysie des extrémités inférieures ; escarre extérieure dans la région sacrée ; rétention complète de l'urine et des fèces ; absence du sens musculaire dans les orteils, les pieds et les genoux ; rétention d'urine ; constipation.

31. — *Paralysie flasque* ; *manque de réflexes patellaires* ; *réflexe achilléen gauche et plantaire gauche nuls* ; purulence superficielle de la plaie.

9-14 *février*. — Accroissement des escarres. Liquide céphalo-rachidien jaunâtre, stérile, transparent. Paralysie flasque.

23. — Etat général empirant avec manque de purulence et de cicatrisation normale de la cicatrice après l'opération. Décès au bout de quelques jours en dehors de l'hôpital.

La localisation de la tumeur, siégeant en majeure partie en avant, explique pourquoi les douleurs ont joué un rôle secondaire dans le développement du tableau clinique et dans le cours de la maladie, pourquoi elles n'avaient pas le caractère de douleurs radiculaires et en ceinture, et pourquoi elles apparaissaient au contraire en une zone éloignée de l'endroit le plus comprimé. La paralysie flasque des extrémités inférieures, immédiatement après l'opération, succédant au caractère particulièrement spasmodique avant le traitement, pouvait être considérée comme un signe défavorable ; nous savons cependant que la paralysie flasque peut avoir un caractère passager. Toutefois, comme la paralysie flasque continuait, comme les escarres devenaient de plus en plus profondes et l'état général empirait, le pronostic *quoad vitam* devenait douteux. Soulignons, que l'examen du liquide céphalo-rachidien après l'opération n'a pas découvert de symptômes de méningite suppurée (la suppuration de la blessure était superficielle et put être facilement supprimée). Ainsi donc l'issue défavorable du traitement (paralysie flasque, escarres, constipation grave rebelle, suppression complète des réflexes et de la sensibité sous toutes ses formes, à partir du niveau indiqué dans la description de l'état actuel, doit être mise probablement sous la dépendance de l'affection transversale complète de la moelle au niveau de l'endroit opéré. Cette affection a pu être motivée dans une proportion sérieuse par la nécessité où l'ont s'est trouvé de remuer et de déplacer d'une façon assez marquée la moelle à l'endroit le plus comprimé, aplati et gonflé, pour arriver à mettre au jour, dans les meilleures conditions, la tumeur située sur le devant, et à l'énucléer dans son entier.

OBSERVATION IV.

C. M..., 40 ans, inscrite à l'hôpital le 22 octobre 1910 indique avoir commencé à éprouver une année auparavant un affaiblissement insignifiant des extrémités inférieures, surtout à la droite, avec parfois chute sur les genoux. Environ à la même époque apparurent des paresthésies thermiques principalement dans la jambe droite et depuis plusieurs mois des paresthésies sous forme de fourmillement ainsi que des contractions involontaires dans les deux extrémités inférieures.

Il y a 3 mois, après ablation de la matrice (myome en état de dégénérescence myxomateuse), augmentation de la parésie des extrémités inférieures, notamment de la droite. La malade cesse de marcher, ne quitte pas le lit ; apparition d'une douleur insignifiante en ceinture sur la cage thoracique, d'une durée de quelques semaines. A cette même époque et pour la première fois, douleurs légères et passagères dans les jambes et sous la poitrine. Depuis 6 semaines elle perd ses forces ; depuis 5 semaines, le soir, plus rarement dans le jour, elle a des crampes dans les pieds et éprouve la sensation d'un courant électrique, qui, rapide comme l'éclair, parcourt la profondeur des jambes. Depuis un mois accroissement de la parésie de l'extrémité inférieure gauche, jusque-là à mouvements assez libres. La malade a deux enfants bien portants ; a eu une fausse couche, n'a pas connaissance de la vérole. Elle se plaint surtout de la parésie des extrémités inférieures et de paresthésies multiples dans la moitié droite inférieure de l'abdomen et de la fesse droite ; sensation de chaud sous les seins surtout sous le gauche et tressaillement des muscles dans la région lombo-sacrée ; pas de douleurs ; constipation, parfois incontinence d'urine.

Etat présent. — Organes intérieurs, nerfs crâniens, extrémités supérieures à l'état normal. Extrémités inférieures : la droite ne fonctionne pas dans l'articulation de la hanche ; soulevée, elle ne peut être maintenue et la jambe retombe sur le lit ; la malade ne peut accomplir l'abduction de la jambe.

Par contre, si on lui soulève la jambe, la malade redresse avec effort et de façon insignifiante le genou plié, et elle peut dans une faible mesure ramener la jambe vers la ligne médiane ; lui arrive-t-il de tenter un effort pour vaincre la résistance afin de baisser la jambe, elle l'accomplit dans une mesure très insignifiante ; le pied droit et les orteils du pied droit ne bougent pas. Mouvements correspondants avec la jambe gauche un peu plus libres, plus fortes ; toutefois la malade ne peut pas remuer du tout le pied gauche ainsi que les orteils. Réflexes patellaires bilatéraux très vifs avec une trépidation patellaire ; réflexes achilléens de vivacité moyenne, sans clonus du pied ; signe de Babinski bilatéral.

Réflexes abdominaux faibles. Troubles de la sensibilité ; disparition du sentiment de la douleur et de la chaleur aux membres inférieurs, affaiblissement de ces deux formes de la sensibilité sur le ventre, au niveau du sacrum et des fesses, avec ligne supérieure délimitative répondant plus ou moins à la ligne ombilicale (schéma de E. Flatau). Tonicité des muscles sans augmentation, sensibilité tactile, sens musculaires normaux.

17 *mars* 1911. — Douleurs lancinantes, dans les deux extrémités inférieures ; sensation passagère de courant électrique, surtout au côté droit ; œdème du pied.

23. — Douleurs au sacrum dans la fesse droite, tiraillement douloureux entourant la partie basse de l'abdomen.

30. — Douleurs avec tiraillement dans le sacrum, dans les jambes. Le malade ne se rend pas compte de la direction de mouvements et de la position des orteils ; faible incontinence de l'urine et des fèces.

Tel est dans les termes généraux le développement du tableau clinique d'une maladie de la moelle, par laquelle passe pendant une année, une femme de 40 ans. Le cours inégal, l'origine et l'accroissement de la paralysie du membre inférieur droit et beaucoup plus tard celui du membre gauche, durant 9 mois, sans aucun symptôme douloureux avec des troubles de la sensibilité sous forme de changements dissociés, tout cela pouvait faire croire qu'il s'agissait d'une tumeur intra-médullaire. Cette supposition n'était vraisemblable que jusqu'à un certain point si nous considérons, d'un côté les difficultés de distinction entre une tumeur intra ou extra-médullaire et de l'autre, le rôle prépondérant des douleurs dans le cours subséquent de la maladie. Du reste même les troubles de la sensibilité du type des changements dissociés ne sont pas toujours uniquement un symptôme de processus intra-médullaire ; ils peuvent en effet être parfois causés par la pression d'une tumeur extra-médullaire ; par contre, comme le prouve l'observation de Krauss, ils peuvent ne pas apparaître dans le cas de tumeur intra-médullaire.

Comme il a été dit, l'opération a été faite à Berlin par le professeur Krause qui découvrit en effet une tumeur intra-médullaire à la hauteur de la 9e vertèbre dorsale. L'absence de détails plus précis concernant la localisation de la tumeur, sa taille, l'opération elle-même et ce qu'est devenue la malade, tout cela ne nous permet pas d'analyser plus complètement le cas en question.

*
* *

En considérant certaines particularités des observations interprétées plus haut, nous voulons avant tout souliguer la signification particulière des symptômes douloureux, persistants, à localisation précise, pour examiner la première période dans le développement de tumeurs extra-médullaires, et aussi extra-vertébrales. Dans l'observation IV en effet, durant 9 mois, dès l'origine de la maladie, les douleurs ont fait complètement défaut, malgré la parésie progressive et toujours plus étendue des extrémités inférieures ; elles manquèrent également, en tant que symptôme

fixe dans la maladie subséquente. Aussi, vu l'évolution irrégulière avec troubles de la sensibilité à type de modifications dissociées, a-t-on judicieusement supposé l'existence d'une tumeur intra-médullaire.

Par contre, dans les observations I et II les douleurs constantes, à type radiculaire, à force variable et à localisation précise, ont été, dès le commencement de l'observation, à juste titre l'indice prédominant de la localisation d'un néoplasme, comprimant les racines postérieures, à l'extérieur de la moelle.

Notre observation I rappelait, dans sa période douloureuse, sous bien des rapports, le cas de Martius, dans lequel la névralgie, à type radiculaire, exactement localisée, a été pendant 6-7 mois le seul symptôme d'une compression initiale de la moelle par une tumeur extramédullaire. Malgré l'absence de symptômes médullaires le malade a été opéré (Sick) et on découvrit en effet, partant de l'arachnoïde, une tumeur, dont l'énucléation supprima les douleurs, rendant en même temps la santé au malade. Dans les deux cas décrits plus haut l'influence nettement néfaste de l'appareil d'extension sur les phénomènes de compression en général et sur l'intensité des douleurs en particulier, contribua notablement à faciliter le diagnostic. Oppenheim a attiré l'attention sur ce symptôme dont l'importance diagnostique est également souligné par Flatau dans sa monographie sur les tumeurs médullaires.

Dans les observations I et II, malgré la localisation des néoplasmes sur le côté de la moelle, d'un seul côté, l'ensemble des symptômes de Brown-Sequard firent défaut. Par contre, dès le développement des symptômes compressifs, apparut l'affaiblissement dominant d'une extrémité, la droite, c'est-à-dire du côté où la tumeur était localisée. Dans l'observation III pareille prépondérance de l'affaiblissement attaquant l'extrémité inférieure gauche (la tumeur a poussé du côté gauche) n'a pu être observée par nous par suite des symptômes spastiques particulièrement développés. Flatau attire surtout l'attention dans sa monographie sur l'affaiblissement prédominant d'une extrémité et justement du côté de la localisation de la tumeur et sur l'importance diagnostique de ce symptôme dans la période de développement des symptômes de compression. Nous ferons remarquer du reste que l'observation I, témoignant du développement de la paralysie des extrémités inférieures dans le sens ascendant, à mesure de l'accroissement de la pression par la tumeur méningée, confirme l'opinion déjà établie, d'après laquelle le type ascendant dans le développement des symptômes médullaires peut apparaître autrement que sous l'influence de l'épanchement d'une tumeur intramédullaire.

Au point de vue pratique les observations I et II méritent une attention particulière : la première, eu égard aux symptômes cardiaques qui

se manifestèrent à plusieurs reprises pendant la période de convalescence, la deuxième par suite de la double opération chirurgicale.

Dans l'observation I, l'arythmie prononcée et l'allorythmie étaient parfois si angoissantes que le malade croyant sa mort prochaine, demanda à voir sa famille. Quoique le malade prétendit que des symptômes pareils, cependant à un degré très faible, se soient manifestés également avant l'opération, il y a cependant lieu de penser que leur paroxysme répété était le fait cependant d'une modification dans la moelle, survenue après l'ablation de la tumeur. En effet simultanément avec les troubles cardiaques caractéristiques, apparaissaient toujours des douleurs en ceinture dans la région sous-costale très violentes ; la disparition de ces douleurs était suivie graduellement de la disparition des troubles du cœur. Il est possible que la cicatrisation de la plaie de la moelle, relativement dans le canal de la colonne vertébrale après le traitement, ait causé l'excitation des méninges ainsi que des racines postérieures à caractère passager. Ces douleurs pouvaient agir par contre-coup sur le muscle cardiaque affaibli par une autre cause. En outre de cette hypothèse, il en est une autre encore possible, c'est que, malgré l'ablation de la tumeur, la dynamique de la circulation libre du liquide céphalo-rachidien dans son conduit un peu changé ne s'équilibre pas immédiatement et définitivement, mais au contraire est sujette, pendant un certain temps encore, à des hésitations momentanées qui à leur tour se répercutent sur les fonctions des noyaux bulbaires. Cela a été observé du reste dans certains cas de tumeurs de la moelle. Cette hypothèse, légèrement différente, n'exclut pas le moins du monde le rôle et l'influence sur le développement des symptômes cardiaques, des irritations des méninges en relation avec la cicatrisation de la plaie à la suite de l'opération. Pour la guérison des symptômes cardiaques en question, ainsi que des douleurs dans la région sous-costale, nous appliquions des préparations de digitale, de codéïne (0.02) et de camphre monobromé avec résultat tout à fait satisfaisant ; les symptômes cardiaques disparaissaient, le pouls redevenait plein, rythmique au bout de quelques jours.

L'observation II nous enseigne qu'il ne faut pas reculer devant une double opération chirurgicale, dans les cas où la nature de la tumeur n'en permet pas l'énucléation complète ; cela peut concerner principalement les néoplasmes extramédullaires comme cela a justement eu lieu dans notre observation II. Malgré la paralysie récidivée des extrémités inférieures, l'amélioration des mouvements se produisit plus rapidement encore après la deuxième opération qu'après la première. Ensuite, quoique, à vrai dire, le second traitement n'ait pas, en définitive, complètement guéri le malade, toujours est-il qu'il améliora considérablement son état,

lui rendant le mouvement dans les extrémités inférieures, ce qui lui permet de recommencer à marcher. En outre l'état général s'améliora notablement ; le malade se sentirait après l'opération tout à fait bien sans le retour des douleurs qui, jusqu'alors continuaient à le tourmenter.

Nous aimerions attirer encore ici l'attention sur une circonstance qui, à notre avis, possède une importance pratique particulière. Dans la première opération, tout comme dans la seconde on n'a pas considéré comme indispensable d'inciser la dure-mère ; on s'est borné simplement à en séparer la tumeur. En agissant ainsi on est parti de cette thèse que, premièrement pour les tumeurs sarcomateuses, la dure-mère constitue généralement la limite au delà de laquelle généralement la masse néoplasique ne pénètre pas ; secondement nous avons considéré et nous considérons l'écoulement rapide et excessif du liquide céphalo-rachidien comme étant un fait souvent très dangereux, qu'il y a lieu d'éviter autant qu'on le peut.

Revenant une fois encore à l'observation II nous soulignerons l'apparence trompeuse pour le diagnostic différentiel des douleurs dans la cage thoracique, non loin du sternum et à l'endroit de jonction des côtes avec le sternum. Ces douleurs apparaissaient de temps en temps, se manifestaient avec une telle violence qu'elles attiraient toute l'attention du malade. La pression sur ces endroits provoquait une douleur encore plus grande, et particulièrement forte, aussi croyait-on, dans les commencements, à la possibilité d'une métastase de la tumeur dans le tissu osseux. Cependant le cours subséquent de la maladie ainsi que l'état actuel du patient ont démontré tout le caractère illusoire de ce symptôme ; les douleurs disparurent et dans la suite on ne constata nulle part des métastases. Les remèdes ordinaires contre la douleur avaient toujours un résultat favorable, diminuant pour un temps plus long les douleurs dans la cage thoracique.

Les observations I et II accroissent le nombre de tumeurs de la moelle opérées avec succès, même avec guérison complète dans notre cas I. La littérature de ces quelques dernières années, discutée par Martius dans sa dissertation, témoigne de la quantité toujours croissante d'opérations réussies, dans les cas de tumeurs méningées. D'un autre côté, le traitement opératoire dans les observations de Krauss, Auerbach, Veraguth, Schlap, prouvent aussi que la chirurgie des tumeurs intramédullaires est entrée dans une période prospère.

PSYCHOSE A BASE D'INTERPRÉTATION PASSIONNÉE
UN IDÉALISTE PASSIONNÉ DE LA JUSTICE ET DE LA BONTÉ

PAR

Maurice DIDE, Directeur-Médecin et Mlle **Juliette LEVÈQUE**, Interne en médecine
(de l'Asile de Toulouse).

L'un de nous (1) a récemment fixé les limites d'un nouveau groupement clinique où l'*interprétation passionnée*, opposée à l'*interprétation délirante*, sert de lien pour grouper une série d'anormaux étudiés de façon un peu disparate jusqu'ici. Cette notion trouve trop souvent son application, pour que nous résistions au plaisir de poursuivre son analyse à l'occasion d'un cas concret.

Il est hors de doute que l'observation des malades a toujours quelque chose de plus touffu qu'un enseignement doctrinal théorique, mais on se rendra compte que la notion qui vient d'être introduite en séméiologie, permet une connaissance plus adéquate du sujet qui nous occupe.

Afin de fixer les idées, nous rappellerons très sommairement les caractères généraux de l'interprétation passionnée et ses limites. On verra combien la distinction est facile avec le délire d'interprétation.

L'*interprétateur passionné* a brusquement la révélation de la voie qu'il doit suivre ; c'est une psychose d'intuition, d'inspiration et aussi d'imagination, basée sur l'euphorie de la certitude.

L'*interprétateur délirant*, au contraire, procède par étapes successives ; son délire s'étend graduellement et n'arrive qu'après de longues années à sa formule intégrale. C'est une psychose d'incertitude, d'interrogations, de perplexité pessimiste (Sandberd).

L'*interprétateur passionné* a pour axe de sa psychose, d'après Wernicke, une idée prévalente, d'après l'un de nous (2) une *inclination fixe*, car en l'espèce un état affectif puissant réalisera une systématisation presque primitive.

(1) Maurice DIDE, *Les Idéalistes passionnés*, 1 vol. de la Bibliothèque de Philosophie contemporaine, chez Alcan, 1913.

(2) Maurice DIDE, *La Médecine mentale du praticien*, en préparation chez Masson.

L'*interprétateur délirant* aura toujours plusieurs idées directrices dans son délire et c'est tardivement que leur nombre diminuera ; l'état affectif incertain conduira à une systématisation progressive et plus lointaine.

Les modalités de l'*interprétation passionnée* seront fournies par les plus hautes aspirations humaines : l'amour abstrait, l'amour divin, la recherche de la bonté, de la beauté, de la justice.

Les modalités de l'*interpretation délirante* seront moins riches, moins truculentes et auront surtout à leur base des idées de préjudice, et, comme l'un de nous le montrera prochainement, les formes cliniques en sont fournies par l'association avec d'autres troubles affectifs (délire mélancolique, délire hypochondriaque, délire maniaque, etc.).

Une première tentative a été faite dans le sens que nous indiquons par Sérieux et Capgras (1) qui ont nettement séparé le délire de revendication du délire d'interprétation.

Nous élargissons la conception de nos savants confrères Parisiens et surtout nous montrons l'importance de la fixité des inclinations et le rôle des interprétations passionnées : la psychose de revendication est pour ainsi dire le terme du passage des idéalistes passionnés vers le délire d'interprétation, mais l'axe de la synthèse psychologique nouvelle est assez distant de cette dernière forme, aujourd'hui classique.

Le caractères généraux des idéalistes passionnés sont accusés et permettent aisément de les reconnaître : généralement tarés, héréditairement, fils de mystiques ou d'aliénés, ces anormaux entrent dans la psychopathie au sortir la puberté ; ils sont habituellement mystiques et frigides au point de vue général ; en tous cas, les anomalies de la sphère génitale sont très fréquentes. Leur tendance idéaliste, révélée de très bonne heure, ne se manifeste qu'après une période de rumination intellectuelle. Ils évoluent durant toute leur vie, sans extension appréciable de leurs phénomènes morbides et si la traduction en est variable, elle correspond à une identité de tendance. On ne note jamais ni hallucinations ni affaiblissement intellectuel, et si l'exagération de la personnalité est essentielle, jamais elle n'arrive aux idées mégalomoniaques ; si des interprétations délirantes sont notées elles sont épisodiques et contingentes.

Les réactions sont variables suivant la modalité : elles sont souvent cruelles et résultent de la poursuite outrancière de la vérité supposée ; les amoureux mystiques veulent voir à tout prix réaliser leur rêve ; les idéalistes de la bonté originale aboutissent souvent à l'anarchie ; les idéalistes de la beauté arrivent au sadisme ; les idéalistes de la justice, s'ils sont altruistes, fournissent les réformateurs politiques, les régicides, et

(1) *Le délire d'interprétation*, 1 vol., chez Alcan, 1909.

constituent, au moment des grands mouvements populaires, de véritables calamités sociales ; s'ils sont égoïstes, ils produisent les revendicateurs.

Dans l'exemple qui va suivre, on voit se développer chez un homme d'intelligence moyenne une psychose à base d'interprétation passionnée, portant surtout sur l'idéalisme de bonté et de justice.

On y constatera, à titre épisodique, quelques interprétations délirantes :

Observation (Pl. XI).

Le « Père Eternel », ainsi qu'on le nomme à l'Asile, réalise le type achevé du « beau vieillard ». Petit de taille, mais portant haut le front, avec un clair regard bleu qui luit sur un visage bronzé, la tête toujours découverte, nimbée de cheveux blancs en auréole de patriarche, vif et alerte, il remplit avec une honnête ponctualité les fonctions d'aide-jardinier. On le voit souvent traverser les cours, affairé, traînant un peu la jambe gauche, plus courte depuis un accident ; mais, dès qu'on l'interpelle, il s'approcha joyeux, car il a toujours un bon petit discours à placer. La voix est agréable, bien timbrée, et, sans le voir, on peut deviner sa présence à son ton un peu oratoire à ses phrases sentencieuses empruntées à la forme imagée des sermons évangéliques.

L... appartient à une famille doublement tarée : l'un de ses frères est mort aliéné ; il y a plusieurs tuberculeux parmi ses ascendants. Les antécédents pathologiques du malade sont peu intéressants.

Au point de vue psychologique, au contraire, en remontant dans son passé, on constate en lui une personnalité qui s'affirme précocement. Dès l'âge de six ans, un gros chagrin déchira son cœur de petit enfant.

Il fut jaloux de son frère qui allait naître et, longtemps, sa tendresse pour sa mère s'en trouva bouleversée.

Il fut bon écolier, nous dit-il. Ambitieux déjà, il voulait travailler pour être général. Il se souvient des moindres détails qui concernent cette époque lointaine de sa vie. Le jour de la distribution des prix, le président dit à sa mère qu'il était regrettable de ne point prolonger ses études. Mais le père, charcutier par profession et traditionnaliste par tempérament, jugea inutile de mettre à profit ses remarquables dispositions, et lui assigna une place dans la boutique familiale.

Il se consola derrière l'étal en lisant Buffon, et les œuvres de Dumas père contribuèrent à lui donner son « caractère généreux ». Plus heureux que le duc de Bourgogne, il pourra profiter plus tard des aventures de Télémaque dont, à 13 ans, il comprenait la portée politique et morale.

A 17 ans, il se sent esclave sous l'Empire, et veut la République. Il assiste, en 1869, à une réunion politique et reproche à son père d'avoir voté pour l'empereur. Mais celui ci, qui ne considérait pas comme vulgaires les leçons de choses empruntées à son métier, lui répliqua : « Un empereur est un gros cochon qui s'est engraissé de la sueur du peuple, quand il y aura plusieurs petits, ce sera pire. »

Dans le commerce, il aspira toujours à la fortune. Mais le sort n'en décida



PSYCHOSE A BASE D'INTERPRÉTATION PASSIONNÉE
UN IDÉALISTE PASSIONNÉ DE LA JUSTICE ET DE LA BONTÉ
(M. Dide et Mlle J. Levêque).

point ainsi, heureusement pour ses doctrines, car sans cela il eût failli à sa mission. « Un riche ne pense qu'à lui, nous dit-il, et Dieu se sert de la misère pour développer le génie. »

Il se maria à l'âge de 24 ans, dans le secret espoir de faire aussi mieux prospérer ses affaires. Mais il se trompa, car le manque d'ordre de sa femme le força plus tard à abandonner une situation péniblement acquise. Il ne tarda pas à se brouiller avec elle et lorsqu'il chercha une occupation à Paris, elle refusa de l'y suivre. Depuis lors, sa conduite ne fut plus régulière. Ayant eu la preuve de ses légèretés, il lui proposa une séparation à laquelle sa famille s'opposa. Dès lors, il partit pour l'Algérie afin de mettre entre eux une barrière légale suffisante pour n'avoir point à légitimer des bâtards.

Ce fut une précaution inutile, car elle devint tuberculeuse et, peu de temps après, il lui envoya son fils, « par commissération pour elle. »

En Algérie, il devint boucher. Ce changement de métier lui profita, mais treize jours de garnison lui causèrent de nouvelles mésaventures. Il confia la gestion de ses affaires à un camarade peu scrupuleux, qui abandonna sa maison en emportant sa caisse. Dès son retour du service, il se vit donc contraint de céder son fonds pour redevenir simple ouvrier. Peu de temps après, il fit la connaissance d'une femme de mœurs légères. Ses malheurs passés n'avaient point découragé son optimisme et il tenta sa rédemption morale. « Puisque une femme honnête m'a trompé, se dit-il, si je puis m'attacher celle-ci, qui ne l'est point, elle me restera fidèle. » Il s'établit une liaison entre eux avec promesse de l'épouser si elle était raisonnable. En revenant en France pour régler la succession de son père, il songea sérieusement à s'engager envers elle, mais, redoutant les obligations d'un lien religieux, il se maria civilement en séparation de biens. »

Il s'établit à Anzin où il fut ruiné par les grèves, puis encore une quatrième fois par une coopérative d'ouvriers du faubourg de Cambrai, à Valenciennes. La même année, employé chez un industriel, en 1886, il ouvre la série de ses découvertes. Parmi les moindres, nous pouvons citer celle du mouvement perpétuel dont l'application fut réservée par un brevet. Il devait payer 100 francs par an pour en conserver la propriété ; l'Etat en bénéficie depuis longtemps, nous dit-il, mais c'est « une serrure sans la clef qu'il conserve en sa possession. »

Il ne veut plus ensuite travailler dans la charcuterie ni la boucherie, car il se refuse à se laisser exploiter par des patrons qui profiteraient de ses capacités. Il a découvert, en effet, le moyen d'empêcher la viande de se gâter. Il entre alors chez un industriel, fabricant de baleines. Il reste vingt ans dans cette maison. En 1894, il découvrit le moyen d'empêcher les cheminées de fumer ; pour cela, les gaz de combustion allaient se noyer dans une nappe d'eau ; il immergeait ainsi les suies et les gaz seuls se dégageaient.

Mais les événements politiques allaient le faire entrer dans sa période d'activité doctrinale.

Vaillant condamné à mort, il réclama sa grâce à Carnot par une lettre, disant qu'il avait jeté sa bombe sur un Parlement parjure à ses devoirs.

Si justice n'était point rendue, la condamnation de l'anarchiste retomberait lourdement sur la tête du Président et il lui arriverait malheur. On l'interna à la suite de cet écrit. En cherchant à s'évader, L... sauta un mur et se cassa la jambe. Le jour même où il quitta l'asile, Carnot fut assassiné, réalisant sa prophétie lugubre.

C'est pendant ce court séjour dans une maison d'aliénés, qu'il entendit la voix de son père lui dire : « Alexandre, tu iras à l'hôpital ». Cette phrase, sans grande portée, lui révéla cependant l'immortalité de son père et, en raisonnant par analogie, la sienne ; immortalité sur laquelle il édifie son rôle « social et humain ». C'est la seule hallucination verbale que le malade ait eue dans sa longue période délirante. Le soir, avant de se coucher, il fait sa prière et aussitôt après il entend un concert d'oiseaux, tantôt d'une espèce, tantôt d'une autre. La nuit, quand il se réveille, il les entend encore et de même quand il s'ennuie dans la journée. Dieu le console ainsi. Quand Dieu a une communication à lui faire, il lui donne un rêve qui lui indique la route à suivre.

Après sa sortie de l'Asile, il revient dans la même fabrique. Il s'occupa beaucoup, dit-il, de politique, de médecine et d'agriculture. « L'agriculture, c'est l'avenir prochain ; d'ici peu, tous les produits du sol seront travaillés sur place et cela entraînera la dépopulation des villes. » Lecteur assidu du *Petit Journal*, il suivait la politique et les articles scientifiques, car cela seul l'intéressait.

Du 1898, il se décide à poser sa candidature à la députation ; il affiche la déchance du Parlement et appelle le peuple aux armes, en déclarant la patrie en danger. Le Parlement comprit par là qu'il était l'Empereur du siècle passé (Napoléon Ier), devenu pacifique. « Je suis l'homme primitif qui a traversé l'humanité pour remettre le peuple en place. Je suis le fondateur de la religion humaine. L'homme ne meurt pas. Quand la république existera, l'homme sera très heureux et ce sera la loi de Dieu qui régnera par ses dix commandements. L'avenir de la France a été écrit par moi en 1894. » On lança contre lui un mandat d'arrêt, mais il était protégé par sa candidature politique, scientifique et humaine. Il arriva sans ressources aucunes à réunir un comité d'élection qui paya toutes les dépenses de sa campagne électorale. Au moment des élections, il écrivit la constitution de l'Etat futur : « Le gouvernement qui succédera à celui-ci sera un gouvernement scientifique. Le Conseil d'Etat sera composé des membres suivants : du Président de la République et des présidents du Conseil des Ministres, des familles royales ayant régné en France et des hommes de loi en nombre suffisant pour préparer les lois. Tous ces gens étant tombés du pouvoir par leur faute auront l'expérience acquise. Les lois préparées à la Chambre (il n'y en aura qu'une), seront acceptées par le chef du gouvernement. Refusées, elles seront présentées au peuple par le Conseil d'Etat. Le chef de l'Etat sera nommé par le peuple ; il sera le représentant de la loi qu'il jurera de faire respecter, soit à la représentation nationale, soit à l'étranger, et il aura le droit de choisir ses Ministres.

Après son échec à la députation, il revint chez lui et travailla comme simple

ouvrier. Plus tard, il se présenta aux élections municipales, seul, sans s'inféoder à aucun parti. « Aux Lilas » (Seine), sur la vue de son programme affiché, les habitants de la localité se cotisèrent pour payer les frais. Il ne fut pas nommé. Il se présentait en même temps comme conseiller général. Il échoua, nous dit-il, parce que ses concitoyens et électeurs disaient qu'il visait trop haut.

En 1903, il voulut faire valoir son invention pour supprimer la fumée des cheminées, mais alors sa femme chercha à le faire interner. Il souffrait d'une hernie. Le médecin, consulté, lui donna un billet d'entrée pour l'hôpital, persuadé que ce papier le conduirait à l'asile, il s'échappa le soir même et coucha à l'Asile de nuit. Opéré à Necker. En rentrant chez lui, il trouva sa maison vide, car sa femme était partie. Effrayé alors, il s'évada comme un malfaiteur et vécut en vagabond pendant six mois. Il ne souffrit jamais de la faim, car lorsqu'il trouvait un paquet sur son chemin, il savait qu'il était préparé pour lui. Mais, après quelque temps d'oisiveté, il se remit à travailler pour faire imprimer ses écrits sans se décourager, car il savait bien, nous dit-il, que ses épreuves tourneraient à son profit.

« Le passé pour moi est mort, car il ne reviendra plus ; l'avenir seul m'intéresse, car il appartiendra aux savants et aux vieillards, qui sont les sages des nations. Etant *le plus vieux et le plus expérimenté des hommes*, j'en aurai ma part de revient ». « Vous êtes le plus vieux des hommes ?... ». — « Mais oui, puisque j'ai été le premier homme Adam !... ». — « Vous avez été aussi Napoléon ?... ». — « Oui, et Louis XIV également. Avec lui, j'étais l'Etat, de même avec l'Empire. C'est la deuxième Constitution qui corrige la première L'homme revient de siècle en siècle. Comment s'expliquerait-on autrement les enfants prodiges qui jouent du piano à cinq ans comme des virtuoses. Le corps meurt, mais l'esprit ne meurt pas et revient dans le corps d'un autre. Je suis indestructible d'esprit. Ma lutte homérique avec Dieu est terminée. Il m'a vaincu par sa bonté. Il a parlé à mon cœur de père et m'a fait voir l'abîme où la France et l'humanité crouleraient, sans les idées qu'Il m'a mises dans le cerveau. Elle est commencée avec l'hérésie, avec la civilisation qui est la barbarie dégénérée, l'asservissement des peuples et leur exploitation. Elle durera jusqu'à ce qu'il n'y ait plus de combattants. Je passe ici-bas pour former la ligue des croyants qui doit lutter contre celle des civilisateurs... Je ne veux ni action ni réaction, la réaction serait un retour au passé qui est une erreur, l'action est l'erreur du présent. Je dois en France réconcilier les deux frères ennemis, pour en faire deux amis. Je dois supprimer les octrois, rétablir les provinces, imposer les contributions à la source des produits, empêcher les spéculations des jeux de bourse.

« Je dois aussi faire l'essai de la chasteté dans le mariage et je serai ainsi la dernière expression de Dieu sur la terre. Dieu, qui après avoir envoyé son fils sur la terre a donné aux hommes l'exemple de la chasteté et leur en avait fait une loi ne peut les condamner sans essayer une dernière entreprise en leur faveur. Il sera donc induit en tentation au péché de la chair, tout en ayant une femme jeune et aimable. D'autres femmes non moins belles s'offriront à lui.

Mais il ne croit pas être vainqueur de ce dernier combat des sexes, car il lutterait contre la nature. Et, de ce fait, pour lui et à cause de lui, l'Humanité pécheresse ne sera point condamnée ».

Comme on le voit par cette observation, notre malade a poursuivi en dépit de tous les obstacles la mission qu'il s'était donnée. Il veut le triomphe de la justice au point de vue social, l'égalité pour tous. Au point de vue des sexes, il confère à la femme un rôle aussi important qu'à l'homme dans la société, mais il la veut surtout mère de famille. A l'homme, l'extérieur et la politique ; à la femme, la direction de la maison. Il rêve d'une Bonté dirigeante qui obtiendra le pardon de l'humanité coupable, au moment où la sévérité de l'être suprême proclamera un solennel verdict.

Ainsi que l'un de nous le dit ailleurs, la critique rationnelle est évidemment très diminuée chez ce genre de malades, soit que la passion l'inhibe, soit qu'elle reste faible congénitalement. Les idéalistes passionnés peuvent se recruter chez des gens d'une intelligence normale, aussi bien que chez des débiles. Chez ceux dont la personnalité intellectuelle est éminente, les erreurs passionnelles se trouvent ultérieurement rectifiées ou atténuées à un tel point qu'elles sont d'importance réduite.

Il nous a paru intéressant de signaler les conceptions d'un homme dont le rang social et l'instruction très inférieure, le préparaient si peu à des préoccupations d'un tel ordre. Son existence met bien en valeur l'autorité croissante prise en lui par ses tendances naturelles vers la Justice et la Bonté devenues pathologiques et non réfrénées par son jugement, tandis que son substratum intellectuel ne lui permettait pas d'entrevoir la fragilité et la naïveté de ses espérances.

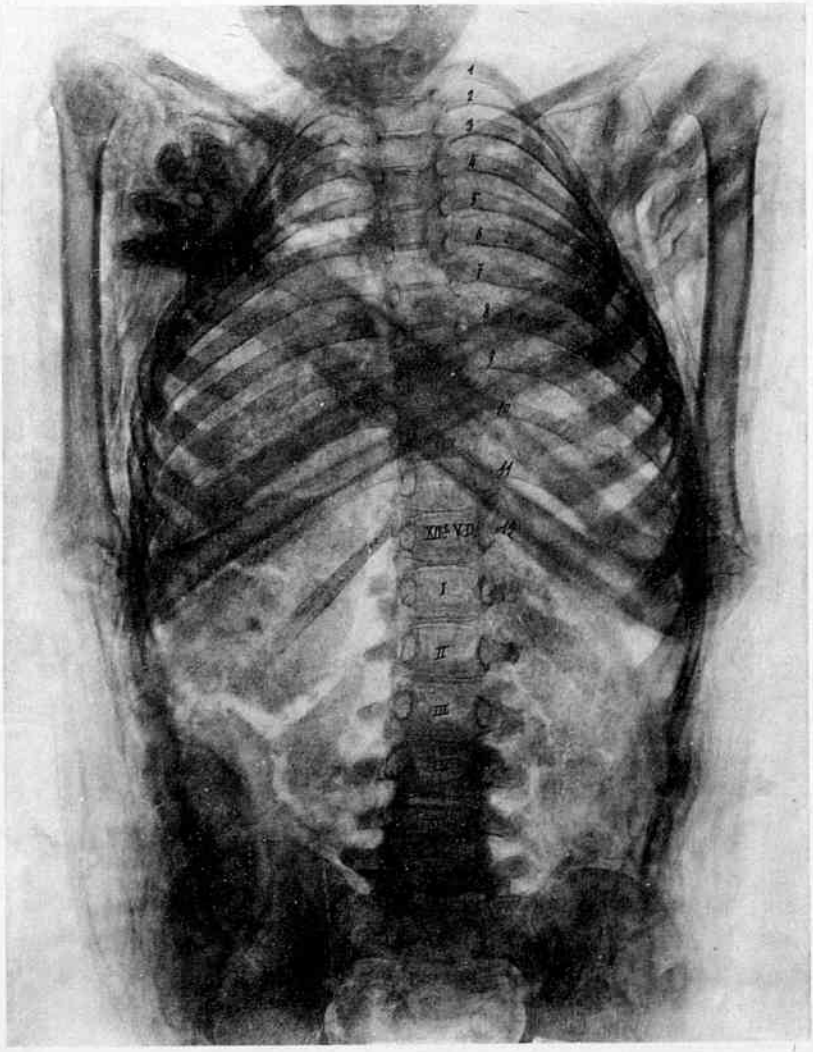

UNE VERTÈBRE LOMBAIRE SURNUMÉRAIRE CHEZ UNE MOMIE ÉGYPTIENNE DE LA XIe DYNASTIE

(M. Bertolotti).

UNE VERTÈBRE LOMBAIRE SURNUMÉRAIRE COMPLÈTE CHEZ UNE MOMIE ÉGYPTIENNE DE LA XIe DYNASTIE

TROUVAILLE RADIOGRAPHIQUE

PAR

M. BERTOLOTTI (de Turin),

Directeur de l'Institut Radiologique de l'Hôpital Majeur de Turin,
Docent privé à la Faculté.

C'est en mars 1911 que M.le Professeur Schiapparelli,l'éminent Directeur du Muséum anthropologique de la Ville de Turin nous proposa de bien vouloir transporter une petite installation radiographique dans l'intérieur même du Muséum pour pouvoir étudier, à l'aide des rayons de Röntgen, des momies Egyptiennes de la plus grande valeur archéologique qu'il avait fait transporter dernièrement du Caire. Il s'agissait en effet de vérifier par la radiographie si, à l'intérieur de leurs bandes anciennes de plus de 3.000 ans, l'on pouvait relever la présence d'objets précieux notamment d'amulettes enfermées à la place du cœur, selon la coutume des Egyptiens.

Notre investigation radiologique fut faite sur toute une série de momies de la XIe dynastie appartenant au Xe siècle avant J.-C. Pendant le cours de nos examens systématiques, il nous a été donné de radiographier une petite momie qui nous montra une anomalie curieuse ; c'est-à-dire la présence d'une vertèbre surnuméraire complète de la région lombaire.

Nous donnons ici le cliché de la momie radiographiée (Pl.XII). Il s'agit d'un enfant probablement âgé de 6 à 8 ans.

On peut fixer avec une certaine précision l'âge de l'enfant en étudiant la configuration de la mâchoire inférieure.

L'on voit en effet que les deux incisives inférieures ont déjà percé le rebord alvéolaire, tandis que les dents canines et les prémolaires de deux côtés sont encore enfermées complètement dans leurs capsules germinatives.

L'état des cartilages épiphysaires correspond du reste à cet âge ; nous ferons remarquer en effet, que si l'état des cartilages de conjugaison des os longs n'est pas bien démonstratif à cause de leur mauvaise conservation et encore à cause de la posture de la momie, il en est tout autrement

pour l'état d'ossification des vertèbres. L'on peut voir très bien les cartilages épiphysaires des vertèbres lombaires.

La momie est placée dans la position classique avec les deux avant-bras croisés sur la poitrine, et l'on peut voir que la main droite est distendue à plat sur l'épaule gauche, tandis que la main du côté opposé est fermée en poing. Les taches marbrées que l'on voit dans la cage thoracique et en particulier dans l'abdomen sont dues au papyrus employé dans le procédé d'embaumement, par les Egyptiens.

La cage thoracique n'étant pas abîmée, l'on peut constater avec exactitude le nombre des vertèbres de la région dorsale et le nombre des côtes. Nous relevons donc la présence de 12 vertèbres dorsales et de 12 côtes. Après la 12e vertèbre dorsale nous comptons encore, en toute évidence 6 segments vertébraux individualisés avant d'arriver à la 1re vertèbre sacrée ; nous sommes donc en présence d'un cas présentant une vertèbre lombaire surnuméraire complète chez une momie égyptienne d'un âge très reculé.

Il est oiseux de dire que nous n'avons pas relevé semblable anomalie chez les autres momies nombreuses radiographiées et que cette constatation est demeurée isolée.

*
* *

C'est qu'en effet les modifications du nombre des vertèbres de la colonne vertébrale sont absolument exceptionnelles. Elles comportent des variations de nombre par défaut et des variations de nombre par excès (Testut).

Selon Ledouble, l'augmentation du nombre des segments de la colonne vertébrale constituerait sans conteste un caractère d'infériorité ; l'ontogénèse montre en effet que le nombre des articles rachidiens augmente à mesure que l'on descend dans l'échelle des êtres.

Encore faut-il bien distinguer les cas où les segments d'une région rachidienne étant augmentés de nombre, il y a compensation dans le nombre des vertèbres de la région voisine, qui sont diminuées en proportion.

Les anomalies compensées, en réalité, sont les plus fréquentes, tandis que les anomalies non compensées sont beaucoup plus rares.

Dans notre momie égyptienne il s'agit bien d'un cas d'anomalie non compensée, puisque le nombre des vertèbres dorsales est normal et que nous avons trouvé six articles lombaires au lieu de cinq.

Nous devons ajouter toutefois que dans notre cas il ne nous a pas été donné d'étudier, ni le nombre de vertèbres cervicales, ni le nombre de vertèbres sacrées. Notamment l'étude du nombre de ces dernières aurait été très intéressante pour voir si réellement l'existence de vertèbres

surnuméraires de la région lombaire pourrait s'expliquer avec la théorie de l'ascension du bassin donnée par Regalia en 1880.

Selon Regalia en effet le bassin dans le cours de son développement ontogénique n'est pas fixé, mais remonte lentement au long de la colonne vertébrale en prenant rapport avec des vertèbres de plus en plus élevées.

Supposant donc que chez notre momie, pour une cause quelconque, le bassin se soit arrêté dans son ascension, le nombre des vertèbres lombaires se trouverait augmenté, tandis que resteraient diminuées les vertèbres suivantes.

Malheureusement il ne nous a pas été possible de vérifier la théorie de Regalia en déterminant le nombre des vertèbres sacrées.

Quoi qu'il en soit il ne reste pas moins intéressant, cette curieuse anomalie ayant trait à l'existence d'une vertèbre surnuméraire lombaire, véritable trouvaille radiographique faite à 3.000 ans de distance chez une momie égyptienne de la XIe dynastie.

Le gérant: P. Bouchez.

Imp. J. Thevenot, Saint-Dizier (Haute-Marne).

INFANTILISME HYPOPHYSAIRE

PAR

A. SOUQUES et STEPHEN CHAUVET.

Il suffit de parcourir les publications de ces dernières années, relatives aux troubles de la croissance, pour s'apercevoir immédiatement que le sujet est des plus confus et que les opinions des auteurs divergent à maints points de vue.

A côté de questions de pathogénie sur lesquelles l'accord n'est pas fait, il existe des questions de terminologie qui contribuent à embrouiller les discussions. Des termes multiples ont été créés pour désigner les mêmes syndromes ; par contre aussi les mêmes termes sont souvent employés, par des observateurs différents, pour étiqueter des syndromes dissemblables. Aussi importe-t-il, avant toutes choses, de définir de façon précise ce que l'on doit entendre par « infantilisme ».

La définition suivante nous semble satisfaisante : « L'infantilisme est un syndrome somatique, caractérisé par un arrêt général du développement de l'organisme, c'est-à-dire par la persistance, chez un sujet ayant dépassé l'âge de la puberté, des principaux caractères morphologiques propres à l'enfance : hypoplasie ou atrophie des organes génitaux, absence des caractères sexuels secondaires, petitesse ordinaire de la taille, existence des cartilages de conjugaison, conformation puérile du tronc. »

*
* *

L'infantilisme a été considéré, jusqu'à présent, comme relevant toujours de l'insuffisance thyroïdienne. Celle-ci semblait une condition *sine qua non*, et, si l'on admettait que les autres glandes endocrines (hypophyse, testicules, ovaires, surrénales) pouvaient être plus ou moins altérées, et trahir leurs altérations par différents troubles, on pensait que ces altérations étaient très secondaires, presque négligeables, et ne jouaient, en tout cas, aucun rôle décisif dans la genèse du syndrome infantilisme.

Celui-ci étant donc, en quelque sorte, le privilège morbide de l'hypofonctionnement thyroïdien, on ne le concevait qu'accompagné d'un état myxœdémateux, plus ou moins marqué suivant les cas.

Vouloir décrire un infantilisme non thyroïdien, vouloir assigner à ce nouvel infantilisme une origine hypophysaire, en le faisant relever d'un trouble de la pituitaire qu'on considérait jusqu'à ces derniers temps comme ayant la propriété exclusive d'exalter la croissance (acromégalie ou gigantisme), cela pourrait paraître téméraire. Il n'en est rien cependant : il existe un infantilisme hypophysaire. Nous en avons observé un cas indiscutable, dont voici les détails (1) :

OBSERVATION.

Lescoublet, 27 ans (Pl. XIII).

Antécédents héréditaires. — Son père, mort des suites d'un accident, était de taille moyenne et bien portant. Sa mère, encore vivante, est également de taille moyenne et en parfaite santé. Elle a eu 6 grossesses : 5 filles, toutes bien bâties, et en dernier lieu notre petit malade.

Antécédents personnels. — A 8 ans, l'enfant commence à avoir des maux de tête presque journellement. Ces maux de tête s'accompagnaient parfois de vomissements. A 9 ans, épistaxis fréquentes. A 10 ans, il s'aperçoit par hasard, en jouant, qu'il ne voyait plus du tout de l'œil droit, alors qu'il avait une vision parfaite de son œil gauche.

A partir de ce moment, il cesse de grandir. Les maux de tête deviennent plus fréquents, survenant plusieurs fois par jour et s'accompagnant de vomissements lors du paroxysme céphalalgique. Deux ou trois fois par semaine apparaissaient des crises de bourdonnements d'oreilles durant un quart d'heure environ chaque fois. Pas d'hypoacousie ni de vertiges. Pas d'obnubilation passagère visuelle de l'œil gauche. Constipation assez marquée à cette époque ; le petit malade restait trois ou quatre jours sans se présenter à la selle.

De l'âge de 8 ans à 18 ans, L... n'a ni grandi, ni grossi. Il était alors employé, aux environs de Vannes, à garder les bestiaux. A 18 ans, il vient à Paris. On le mesure, et l'on trouve 1 m. 16. Alors survient une sorte d'amélioration dans son état ; de plus il s'alimente plus copieusement qu'auparavant ; il grandit un peu et à 20 ans mesure 1 m 25 et pèse 30 kilogs environ. A cette époque, il va consulter à Lariboisière pour un corps étranger du cul-de-sac conjonctival de l'œil gauche. Il entre (6 mai 1904) dans le service du Dr Morax, où l'on examine l'état de sa vision. On trouve, du côté droit, une cécité absolue avec perte du réflexe lumineux direct et réflexe consensuel conservé, et l'examen ophtalmoscopique révèle une papille à type atrophique entièrement décolorée. Du côté gauche l'acuité visuelle est de 5/7, le *champ visuel et normal*, et il n'existe aucune modification pathologique de la papille.

A 23 ans, il entre à l'hôpital Saint-Louis dans le service du Dr Danlos pour des engelures et y reste deux mois. Pendant son séjour, il s'aperçoit que sa vue baisse un peu : Il voit les objets dans leur totalité, mais de façon un peu imprécise.

(1) Communication faite à la *Société de Neurologie de Paris*, le 7 décembre 1911.

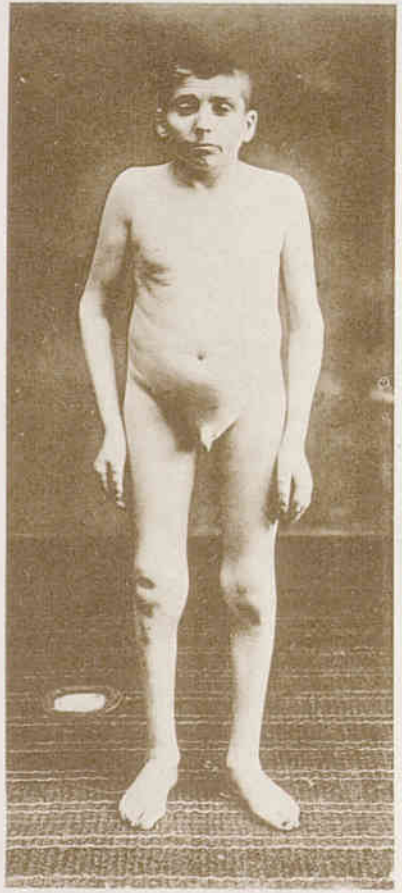

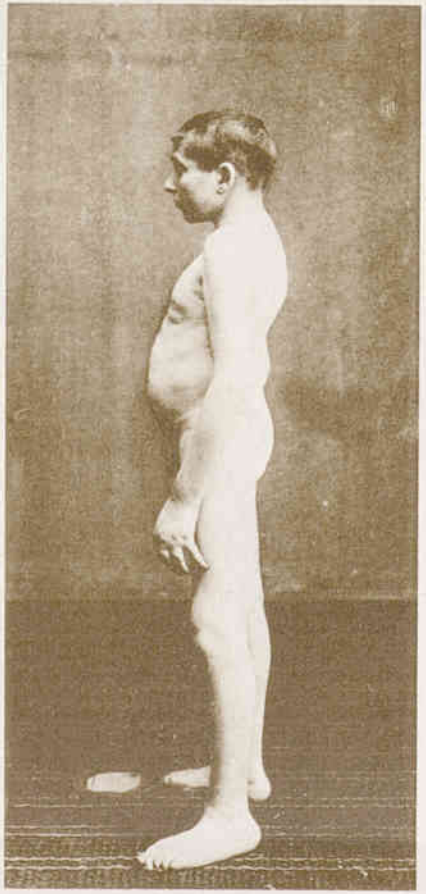



INFANTILISME HYPOPHYSAIRE

(A. Souques et Stephen Chauvet)

A 25 ans, il retourne à Saint-Louis et entre dans le service du Dr Balzer pour engelures avec ulcérations. M. Burnier, alors interne dans le service et qui a, ultérieurement, rapporté son observation à un point de vue différent du nôtre, le vit à ce moment et l'envoya à nouveau consulter M. Morax pour son amblyopie qui progressait (octobre 1910). Il pesait à cette époque 32 kil. 500 et mesurait toujours 1 m. 25. On lui fait des injections de benzoate de mercure et d'hectine sans aucun résultat.

A cette époque il souffre toujours de la tête et vomit, mais pas plus qu'auparavant.

Par contre il se plaint « d'élancements dans l'œil gauche », « comme si on lui enfonçait une aiguille dans l'œil ». Ces élancements, fort douloureux, durent 4 à 5 minutes, puis disparaissent pour réapparaître ultérieurement. Les crises douloureuses qui survenaient 5 à 6 fois par jour durèrent deux mois environ. La vue baissant toujours, L... retourne voir le Dr Morax. L'examen de février 1911 décèle : des pupilles égales, la droite ne réagissant pas à la lumière, la gauche réagissant encore. Acuité visuelle de l'œil droit = 0. Décoloration atrophique de la papille. Acuité visuelle de l'œil gauche = 1/50. Champ visuel de cet œil rétréci spécialement aux dépens de la moitié temporale du champ visuel (fig. 1). Décoloration atrophique de la papille.

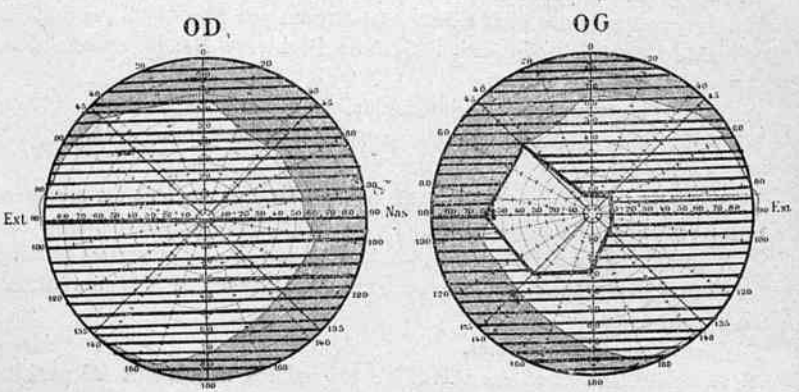

Fig. 1.

Ultérieurement la vue continue à baisser. Le malade va successivement aux Quinze-Vingts, chez le Dr Morax, et enfin chez le Dr Galezowki qui eut l'obligeance de nous l'adresser à Bicêtre où il entre le 16 novembre 1911, salle Laennec, n° 16. Depuis un mois il est complètement aveugle. Il dit être passé brusquement d'une amblyopie fort accentuée à la cécité totale. Après être sorti une après-midi et s'être suffisamment bien dirigé par les rues, il serait rentré chez sa sœur. Assis chez elle depuis quelques instants, il lui aurait demandé, trouvant qu'il ne voyait rien et croyant seulement que le jour baissait, pourquoi elle n'avait pas allumé la lampe. Celle-ci était précisément allumée.

En novembre 1911, L..., complètement nu, mesure 1 m 27 de taille et pèse

29 kil. 500. Il se présente sous l'aspect d'un infantile (Pl. XIII). Son crâne est symétrique et régulièrement conformé. Sa face est un peu ridée, de couleur jaunâtre, non infiltrée, vieillotte en un mot. Son cou, très court, est enfoncé dans ses épaules. Il est impossible de se rendre compte, par la vue et la palpation, de l'état de la thyroïde. Le larynx est petit. Son corps est petit, mais bien proportionné et sans stigmates de rachitisme et d'ostéomalacie. Les membres, sans reliefs musculaires accusés et sans adipose, ont le galbe des membres des enfants. Ils ne sont pas infiltrés ; les mains sont rosées et potelées au niveau de la face dorsale. Le thorax est resté infantile. Les seins ne sont pas augmentés de volume. La paroi abdominale est un peu replète comme celle des enfants, mais il n'y a pas d'adipose.

Les cheveux n'ont rien de singulier, les sourcils sont assez fournis mais les aisselles et le pubis sont absolument glabres. Les organes génitaux sont infantiles. La voix est fluette. Elle ne s'est pas, dit le malade, modifiée depuis l'enfance.

Examen du malade (novembre 1911). — I. *Etat fonctionnel des muscles.* — Parfait pour le développement musculaire. Station debout et marche correctes. Aucun trouble de la coordination, aucun mouvement anormal.

II. *Réflexes.* — Tendineux : massétérin, olécrâniens, périosto-radial, rotuliens, achilléens, normaux des deux côtés, peut-être un peu plus vifs à gauche. Pas de clonus de la rotule ni du pied. Réflexe de Bechterew-Mendel en extension. Réflexe de Gordon en flexion.

Cutanés : Plantaire, crémastérien, abdominaux, normaux.

III. *Sphincters.* — Aucun trouble des sphincters vésicaux et rectaux.

IV. *Sensibilités* :

α) Subjective : Rien à signaler, sauf la céphalée qui devient de moins en moins forte et de plus en plus rare, et ne s'accompagne plus de vomissements.

β) Objective : Superficielles (tact, douleur, chaud, froid), normales partout.

Profondes (baresthésie, pallesthésie, sens des attitudes et des mouvements passifs), normales.

Sens stéréognostique normal.

V. *Organes des sens* : *Odorat.* Différents parfums usuels ont été parfaitement reconnus, donc normal.

Goût. — Le sucre, le sel, la quinine, le sable sont discernés de façon précise sur tout le territoire lingual.

Ouïe. — 1° Fonctionnement subjectif : pas d'hypoacousie, parfois quelques bourdonnements d'oreille, pas de vertiges.

2° Fonctionnement d'après l'examen objectif :

α) Oreille moyenne : normale des deux côtés.

β) Oreille interne : nerf cochléaire, normal des deux côtés. Nerf vestibulaire, est hyperexcitable et cela des deux côtés. L'injection d'eau à 27° provoque au bout de 20 secondes à peine un violent nystagmus en position directe avec vertiges et chute du côté opposé. Ce symptôme relèverait pour Halphen de l'hypertension crânienne.

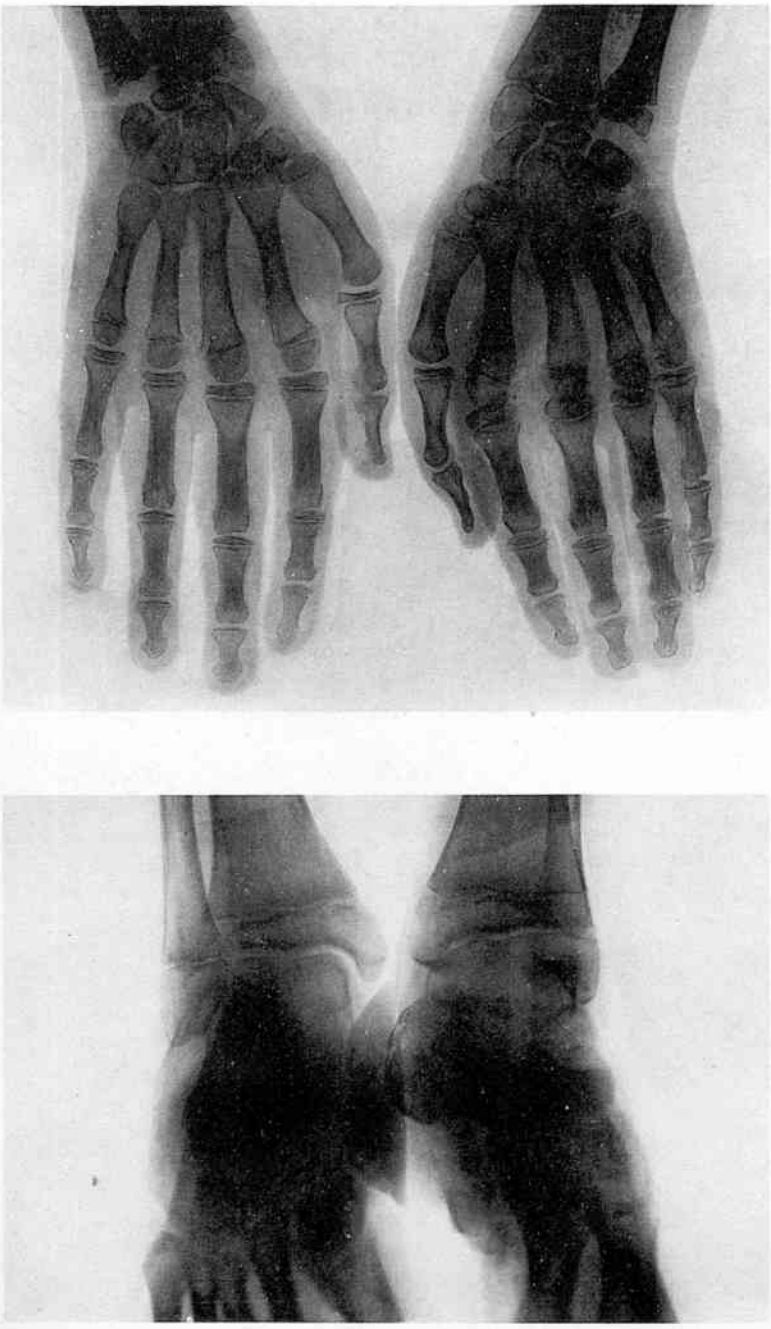

INFANTILISME HYPOPHYSAIRE

(A. Souques et Stephen Chauvet)

Masson & Cie, Éditeurs.

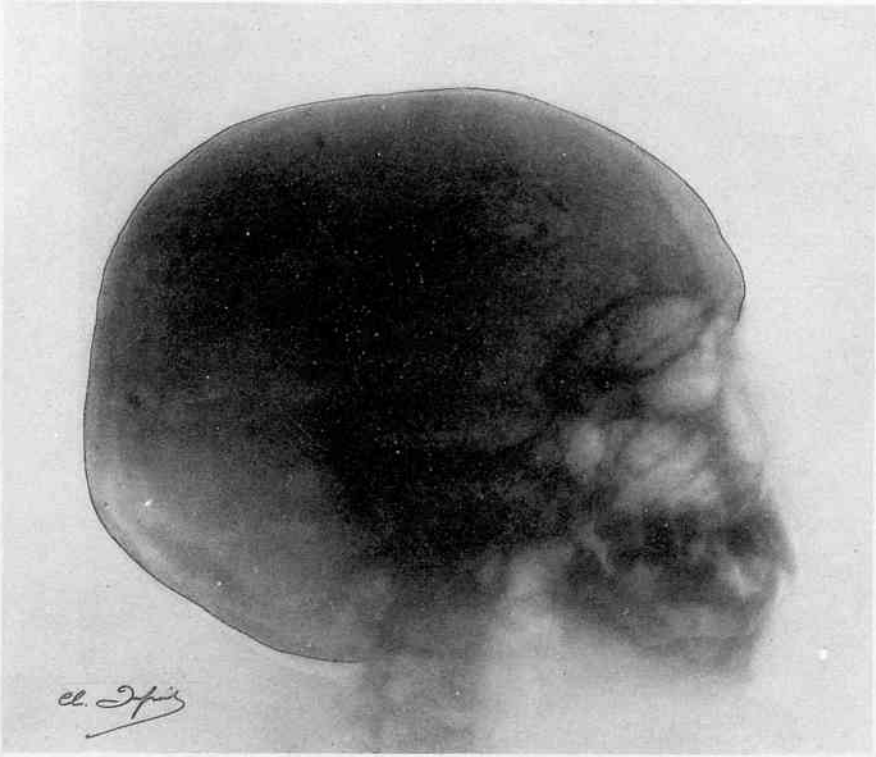

INFANTILISME HYPOPHYSAIRE

(A. Souques et Stephen Chauvel)

Masson & Cie, Éditeurs.

Yeux. — Pas d'exophtalmie ni d'enophtalmie. Mobilité externe des yeux, normale. Nystagmus horizontal spontané, amplifié dans les mouvements provoqués de latéralité.

Réflexes conjonctivo-cornéens normaux des deux côtés.

Réflexes pupillaires à l'accommodo-convergence normaux à droite et à gauche.

Réflexes pupillaires à la lumière, directs et consensuels, abolis des deux côtés.

Pupilles régulières, mydriatiques, égales entre elles.

Iris normaux. Milieux éclairables.

Fond d'œil : atrophie optique bilatérale plus accentuée à droite.

Acuité visuelle : 0.

VI. *Troubles trophiques*. — Peau un peu sèche. Engelures fréquentes aux mains et aux pieds.

Retard d'ossification des os. La radiographie (Pl. XIV) des divers os des membres montre la persistance des cartilages épiphysaires (doigts, orteils, métacarpe, carpe, métatarse, tarse, tibia et péroné, radius et cubitus, etc...). Les sésamoïdes ne sont pas visibles.

En outre la radiographie du crâne montre que celui-ci a une épaisseur normale, un sinus frontal non exagéré, mais que la selle turcique est très notablement élargie (Pl. XV).

VII. *Phénomènes vaso-moteurs*. — Nuls. Aucune infiltration myxœdémateuse.

VIII. *Phénomènes sudoraux*. — Il transpire peu au niveau des aisselles et des régions plantaires. Il faut de très grandes chaleurs pour que les mains se couvrent de sueurs.

IX. *Phénomènes thermiques*. — L... st très frileux. Il est toujours assis auprès du poêle.

La température (rectale) est constamment normale : 36°8 le matin, 37°2 le soir. Il n'y a jamais eu d'hypothermie.

X. *Etat intellectuel*. — Etant données son origine, le peu d'instruction qu'il a reçue, l'entrave apportée à la lecture par ses troubles visuels, l'intelligence de L... peut être considérée comme normale. De caractère enjoué, il a une mémoire et un jugement satisfaisants et s'exprime facilement.

Dans la journée il bavarde avec ses voisins de lit. Il n'a jamais de somnolence. Il est droitier.

XI. *Ponction lombaire*. — Liquide clair, hypertendu. Pas d'hyperalbuminose. Pas de lymphocytose.

XII. *Différents appareils. Appareil digestif et annexes*. — Dents normales et bien implantées ; voûte palatine bien conformée. Bon appétit ; bonnes digestions ; constipation.

Appareil respiratoire. — Voix fluette, infantile. Larynx petit. Poumon gauche normal. Poumon droit, au sommet : légère élévation de tonalité et expiration prolongée.

Appareil cardio-vasculaire. — Cœur : normal.

Aorte : pas de lésions valvulaires ; pas de dilatation.

Pouls : régulier, bien frappé, battant à 84 par minute en moyenne. Pression artérielle 12 maxima au Pachon et 9 minima.

Pas de ganglions.

Appareil urinaire. — Pas de polyurie. Ni sucre, ni albumine.

Appareil génital. — Organes génitaux externes infantiles ; testicules gros comme des pois. Le malade n'a ni désirs, ni érections. Il n'a jamais eu de rapports et ne s'adonne pas à l'onanisme. Il n'a jamais fait de perte séminale.

*
* *

Voilà donc un cas dans lequel l'arrêt de la croissance est indéniablement subordonné au développement de la tumeur hypophysaire. D'abord apparition de symptômes de tumeur hypophysaire et arrêt de croissance consécutif.

Persistance de cet état jusqu'à 18 ans. Puis régression épisodique des phénomènes néoplasiques et reprise parallèle de la croissance. Enfin recrudescence des signes de tumeurs et de nouveau arrêt de développememt.

La tumeur pituitaire a donc perturbé, tari peut-être la sécrétion hypophysaire, et ce trouble a entraîné à la fois et l'arrêt de développement de tout le corps et du squelette en particulier, et la persistance des caractères somatiques propres à l'âge auquel L... a été frappé.

Mais si l'insuffisance hypophysaire doit être considérée, selon nous, comme ayant déclenché ces différents troubles, elle ne saurait être rendue responsable de la genèse directe de chacun d'entre eux. Nous pensons, en effet, que si l'arrêt de développement du squelette est à mettre sous sa dépendance, par contre l'hypoplasie des organes génitaux et l'absence des caractères sexuels secondaires relèvent, ainsi que l'un de nous l'a soutenu (1), de l'insuffisance de la sécrétion interne du testicule (2). Mais cette hypoorchidie, sans laquelle ces caractères ne sauraient exister, doit être regardée ici comme consécutive à l'insuffisance hypophysaire.

Pour expliquer cette subordination, deux hypothèses peuvent être émises : — ou bien elle est la conséquence d'une sorte d'induction dans le testicule, consécutivement à l'insuffisance hypophysaire, et cela n'a rien qui doive nous étonner, étant données les synergies fonctionnelles bien connues des glandes endocrines ; — ou bien elle dépend de l'arrêt du développement général de l'organisme, arrêt qui a « figé » le testicule [au même titre que les autres tissus] en lui laissant sa sécrétion « contempo-

(1) A. Souques, *L'infantilisme et l'insuffisance de la sécrétion interne du testicule.* Presse médicale, 26 juin 1912.

(2) Pour simplifier les choses, nous n'envisagerons ici que le sexe masculin.

raine », normale pour l'âge auquel les accidents sont apparus mais insuffisante, ultérieurement, à déterminer la puberté et sa métamorphose somatique.

Mais ce sont là des considérations que nous reprendrons à la fin de cette étude, et que nous compléterons alors, en nous demandant quelle est la partie de l'hypophyse qui doit être accusée d'engendrer, sous l'influence de certaines lésions, cet infantilisme hypophysaire.

Il importe auparavant d'étudier les cas cliniques et les résultats expérimentaux qui viennent corroborer cette conception de l'infantilisme hypophysaire. Nous citerons, successivement :

1° Les cas cliniques sans contrôle histologique ;

2° Les cas cliniques avec contrôle histologique ;

3° Les faits expérimentaux.

I. — Cas cliniques sans contrôle histologique.

Cas de Uhthoff. — Fillette de 14 ans, en paraissant 9, seins peu développés, absence de poils. En outre : céphalée, vomissements, atrophie blanche des deux papilles. Réaction hémiopique de Wernicke abolie.

Cas de Ettore Levi. — Jeune fille de 20 ans 1/2. Développement normal jusqu'à 10 ans. Elle cesse alors de grandir et aucun signe de puberté n'apparaît. Quelques années plus tard (à 17 ans), elle commence à souffrir de la tête et à s'apercevoir que sa vue baisse.

A 20 ans 1/2, elle ressemble à une fillette de 17 ans. Taille : 1 m. 33, poids : 28 kilos. Aspect infantile sans adiposité. Seins non développés ; atélie. Absence de poils. Organes génitaux externes atrophiés. Utérus infantile. Pas de règles. Larynx infantile (examen laryngoscopique). Epiphyses osseuses non soudées. Céphalée, vomissements. Cécité avec atrophie blanche bilatérale des papilles. Grand élargissement de la selle turcique.

Cas de Pechkranz et Jack (cités par Schüller). — Ces auteurs observèrent, dans un cas de tumeur de l'hypophyse, une constitution squelettique infantile et de l'hypoplasie des testicules.

Cas de Leman et van Wart. — Femme de 24 ans. Aspect infantile. Absence de soudure des épiphyses. Absence de poils (aisselles, pubis). Hémianopsie bitemporale pour les couleurs. Elargissement de la selle turcique. Traitement par extrait hypophysaire : céphalée s'amende, vue s'améliore, cheveux repoussent, poids augmente.

Cas de De Lapersonne et Cantonnet. — Homme de 23 ans. Aspect infantile. Testicules très petits. Frigidité génitale. Visage glabre. Seins un peu hypertrophiés : céphalée. Hémianopsie latérale droite. Pâleur de la papille droite. Atrophie de la papille gauche. Elargissement énorme de la selle turcique.

Cas de Kümmell. — Homme de 23 ans. Taille d'un enfant de 14 ans. Facies ridé, vieillot. Organes génitaux infantiles. Absence de poils. Pas d'adiposité. Céphalée. Hémianopsie bitemporale avec atrophie optique.

II. — Cas cliniques avec contrôle histologique.

Cas de Bartels. — Homme de 21 ans qui, à partir de l'âge de 14 ans, avait cessé de grandir. Atrophie des organes génitaux. Cryptorchidie du côté droit. Léger degré d'adiposité.

Autopsie : Epithélioma malpighien de la région hypophysaire, de la grosseur d'un œuf de poule.

Cas de Nazari. — Homme de 26 ans. Développement somatique et intellectuel arrêté à l'âge de 7 ans. Apparence et taille d'un enfant (1 m. 25). Testicules petits, infantiles.

Autopsie : Tumeur kystique de l'hypophyse. Persistance du thymus. Thyroïde normale.

Cas de Vigouroux et Delmas. — Malade de 42 ans, considéré comme un *infantile hypothyroïdien*. Testicules très petits et scléreux.

Autopsie : *Corps thyroïde normal* tant macroscopiquement que microscopiquement (vésicules normales). Pas de lésions de l'hypophyse, mais tumeur calcifiée de la tige pituitaire (1). Atrophie testiculaire avec absence de cellules interstitielles et canalicules séminipares peu développés.

Cas de Cushing. — Jeune fille de 16 ans en paraissant à peine 12. Retard du développement sexuel. Céphalée. Papillite (sans hémianopsie).

Il s'agissait d'un tératome.

Cas de Zöllner. — Femme d'aspect infantile. Atrophie optique bilatérale.

Autopsie : Carcinome du lobe antérieur de l'hypophyse.

Cas de Zutaka Kon. — Homme de 37 ans, mesurant 1 m. 27 et pesant 25 kilos. Organes génitaux externes et internes atrophiés. Absence de poils. Troubles visuels.

Autopsie : Tératome calcifié de l'infundibulum écrasant l'hypophyse.

Cas de Mixter et Quacquenboss. — Homme de 27 ans ayant la taille d'un adolescent. Atrophie des organes génitaux. Absence de poils. Hémianopsie bitemporale avec décoloration atrophique papillaire. Elargissement de la selle turcique.

Opération (voie intra-nasale, technique de Kanavel) : Epithélioma kystique de l'hypophyse d'origine congénitale. A l'ouverture du kyste, 45 grammes environ de liquide trouble s'écoulent.

Résultats post-opératoires : Amélioration des troubles visuels.

Cas de Raymard. — Homme de 17 ans, infantile au point de vue de la taille et des organes génitaux.

Autopsie : Tumeur de la base de l'encéphale (adénome kystique) ayant amené la disparition totale de l'hypophyse.

(1) Expérimentalement, il est prouvé que la section du pédicule équivaut à l'hypophysectomie totale (expériences de Paulesco). Livon explique le fait en faisant de la tige pituitaire une sorte de canal excréteur.

III. — Expérimentation.

Aschner, Gemelli, Fichera ont observé que l'ablation de l'hypophyse chez de *jeunes* animaux entrainait un infantilisme extrême.

Aschner opéra 52 chiens. Les animaux survivants furent frappés d'un arrêt absolu de la croissance. Les cartilages épiphysaires persistèrent. Le corps tout entier présentait un aspect infantile. Les glandes génitales étaient profondément atteintes (aoospermie ; absence de mitose au niveau de l'épithélium séminipare ; dégénérescence des cellules interstitielles ; régression des follicules ovariens).

Caselli a remarqué un arrêt de développement très marqué des jeunes chiens sur lesquels il avait pratiqué l'ablation du lobe antérieur de l'hypophyse.

Cushing, Biedl ont vu l'extirpation partielle du lobe antérieur entraîner un certain degré d'adipose et chez les chiens plus âgés une régression sexuelle.

G. Ascoli et F. Legnani (de Pise) ont pratiqué l'hypophysectomie sur de jeunes chiens. Ceux opérés à l'âge de 3 ou 4 mois subirent un arrêt de développement complet. Ils restèrent nains, difformes, avec une très légère tendance à l'embonpoint. La soudure des épiphyses et de la dentition étaient retardées. Il en résultait des malformations osseuses et des fractures à type spontané. Les organes sexuels étaient infantiles.

*
* *

Il serait superflu de faire remarquer que la superposition des faits cliniques et des faits expérimentaux est complète. Il est donc démontré que la suppression pathologique ou expérimentale de la pituitaire détermine, quand elle survient dans le jeune âge, un arrêt de développement général qui constitue l'infantilisme. Quand elle apparaît à l'âge adulte, alors que le corps a son développement normal et que par conséquent elle ne peut plus influer sur la croissance du squelette, elle peut déterminer une régression des organes génitaux et des caractères sexuels secondaires.

Cette influence considérable de l'hypophyse sur les phénomènes de croissance et de puberté est-elle réservée exclusivement au lobe antérieur ou au lobe postérieur de la glande, ou bien est-elle commune aux deux lobes ? Etant données les difficultés extrêmes de l'expérimentation — difficultés qui limitent le nombre des expériences alors qu'il en faudrait de très nombreuses, toutes concordantes entre elles, pour se prononcer catégoriquement — il est difficile de résoudre définitivement le problème. Tout porte à croire cependant que c'est le lobe antérieur qui seul, en

l'occurrence, doit-être incriminé. Si telle est la réalité, quelle est la lésion perturbatrice de ce lobe antérieur qui détermine le syndrome infantilisme ? Il semble, de par les données cliniques et expérimentales, qu'il faille mettre en cause l'insuffisance ou l'abolition fonctionnelle, que cet hypopituitarisme antérieur soit réalisé par un processus de sclérose (avec atrophie macroscopique) ou par une transformation cancéreuse (avec hypertrophie macroscopique).

Cette façon de comprendre l'enchaînement des faits paraît logique. On conçoit sans difficulté que le lobe antérieur de l'hypophyse, dont l'hyperfonctionnement crée l'acromégalie, et le gigantisme, engendre par hypofonctionnement ou stérilité sécrétoire le syndrome infantilisme. Quant à savoir si, pathogéniquement, cette action du lobe antérieur de la pituitaire est directe et exclusive ou si elle s'associe à une action (secondaire chronologiquement) d'autres glandes endocrines, c'est soulever le problème des corrélations fonctionnelles interglandulaires qu'il n'est pas possible de résoudre d'une façon formelle. Nous ferons remarquer simplement qu'une conception pathogénique pluriglandulaire primitive irait, dans notre cas, à l'encontre et de la chronologie des accidents et du tableau clinique des phénomènes morbides.

Aussi admettons-nous l'enchaînement des faits suivants : L'hypofonctionnement du lobe antérieur de la pituitaire a arrêté la croissance de tout l'organisme, du squelette en particulier, et les cartilages épiphysaires ont persisté. Cet hypopituitarisme antérieur a retenti sur les glandes génitales, soit parce que celles-ci ont participé à l'arrêt de développement général, soit parce que, de par la suppression de la sécrétion interne de l'hypophyse antérieure, l'harmonie fonctionnelle interglandulaire s'est trouvée rompue, et que les autres glandes endocrines, et les génitales en particuliers, ont été troublées de ce fait.

Cette dernière perturbation a empêché la puberté et ses conséquences : augmentation de volume des organes génitaux, apparition des poils, élargissement du thorax chez les hommes, du bassin chez les femmes, développement des seins chez celle-ci, accentuation des reliefs musculaires dans l'un et l'autre sexe, modification du larynx et de la voix, transformation du psychisme, apparition des désirs sexuels.

Bref, l'hypofonctionnement du lobe antérieur retentit sur les glandes génitales et détermine l'hypoorchidie ou l'hypo-ovarie, au même titre que les perturbations fonctionnelles du lobe postérieur retentissent, semble-t-il, sur ces mêmes glandes et engendrent le *syndrome adiposo-génital* dit de Fröhlich.

Ce syndrome, dont le premier cas a été publié par M. Babinski, comporte des symptômes de tumeur hypophysaire, de l'adiposité et souvent

des signes d'*anéphébie* (1) ; hypoplasie ou aplasie des organes génitaux, absence des caractères sexuels secondaires.

*
* *

Les faits précédents prouvent que les lésions pathologiques et expérimentales de l'hypophyse antérieure (diminuant ou tarissant sa sécrétion) déterminent directement ou indirectement un arrêt de la croissance, qui est un type d'infantilisme

Il y a donc un infantilisme d'origine hypophysaire qui doit prendre place à côté de l'infantilisme d'origine thyroïdienne. Cette place lui était naturellement préparée par les parentés d'origine, de structure et de fonction qui unissent entre elles la thyroïde et l'hypophyse.

INDEX BIBLIOGRAPHIQUE

Uhthoff. — *Bei. zur den Wachstums-anomalien bei der temporalem Hemianopsie resp. den Hypophysis affectionen.* Bericht über die 34 st. Versammlung der opthalm. Gesellschaft. Heidelberg, 1907, p. 140.

Ettore Levi. — *Contribution à l'étude de l'infantilisme de type Lorain.* Nouvelle Iconographie de la Salpêtrière, 1908.

Pechkranz et Jack. — Cités par Schüller.

Leman et van Wart. — *A case of infantilism with absence of thyroïd and tumor of pituitary.* Archiv of internat. med., mai 1910, V, p. 519.

De Lapersonne et Cantonnet. — *Société de neurologie*, 6 janvier 1910. Revue de neurologie, 1er semestre 1910.

Kummell Rich. — *Zur Kenntnis der Geschwülste der Hypophysengegend.* Münch. med. Woch., 13 juin 1911, n° 24, p. 1293.

Burnier (R.). — *Tumeur de l'hypophyse avec arrêt de développement du squelette (nanisme hypophysaire).* Presse médicale, 1912.

Bartels. — *Ueber Plattenepithelgeschwülste der Hypophysengegend des Infundibulums.* Zeitschr. f. Augenheilk., 1906, p. 407 et 530.

Nazari (A.). — *Contrib. allo studio anat. pat. delle cisti dell' ipofisi cerebrale e dell' infantilismo.* Il Policlinico, sez. medica, 1906, VIII, p. 445.

Vigouroux et Delmas. — *Infantilisme.* Nouvelle Iconographie de la Salpêtrière, 1907, p. 238.

Cushing. — *Infantilisme sexuel avec atrophie optique due à une tumeur de l'hypophyse.* Journ. of. nerv. and. ment. diseases, novembre 1906.

Paulesco. — *L'hypophyse du cerveau.* Paris, 1908.

Zöllner. — *Ein Fall von Tumor der Schädelbasis ausgehend von der Hypophyse.* Archiv f. Psychiatrie, 1908, Bd. XLIV, p. 815.

Zutaka Kon. — *Hypophysenstudien.* Ziegler's Beiträge zur path. Anatomie med. zur allgem. Pathol., 1908, Bd. XLIV, p. 233.

S. G. Mixter et Quackenboss. — *Tumor of the hypophysis (with infantilism).* Ann. of Surg., 1er juillet 1910, t. LII, n° 1, p. 15.

Aschner. — *Ueber die Folgeerscheinungen nach Exstirpation der Hypophyse.* XXXIXe Kongress der Deutschen Gesellsch. f. Chir., 1910.

Caselli. — *Etude sur la physiologie de l'hypophyse.* Reggio Emilia, 1900.

(1) α privatif ; Εφηβεια, puberté.

— *Influence de la fonction de l'hypophyse sur le développement de l'organisme.* Rivista speriment di freniatria, XXXVIII, p. 176.

Fichera. — *Il Policlinico.* Sez. chirurg., juin et juillet 1905 ; Bull. de l'Académie de méd. de Rome, 1905.

Gemelli (A.). — *Contribution à la physiologie de l'hypophyse.* Archivio di fisiologia, vol. III, novembre 1905, fasc. 1.

— *Les processus de la secrétion de l'hypophyse des mammifères.* Archives italiennes de biologie, 1907, vol. XLVII, fasc. II, p. 183-204.

— *Nouvelle contribution à la connaissance de la fonction de l'hypophyse.* Società milanese di medicina e biologica, 13 décembre 1907.

Kreidl et Biedl. — Wien. klin. Wochen., 1897.

Livon. — Marseille médical, 1er décembre 1909.

NOTE SUR LA DÉMARCHE LATÉRALE DANS L'HÉMIPLÉGIE ORGANIQUE

PAR

ALOYSIO DE CASTRO

Professeur à la Faculté de Médecine de Rio-de-Janeiro.

Voilà longtemps que l'on connaît assez bien les caractères de la démarche des hémiplégiques, soit qu'il s'agisse de l'hémiplégie flaccide, soit de l'hémiplégie spasmodique avec contracture.

Les dimensions des pas, l'attitude que présente aux différentes phases de la progression le membre inférieur paralysé, les courbes qu'il décrit, l'écartement latéral des pieds, les mouvements du tronc et du bassin, tout cela est parfaitement connu depuis les travaux de Charcot (1), de Gilles de la Tourette (2) et de Marinesco (3).

Mais il n'y a que peu d'années que l'on a analysé la *marche de flanc* dans l'hémiplégie et Schüller (4), à qui l'on doit la première contribution dans ce sens, est arrivé à croire que l'épreuve de la marche latérale pouvait rendre des services jusqu'à dénoncer une hémiplégie que la simple démarche en avant n'avait pas réussi à démontrer.

Voyons tout d'abord la façon par laquelle se réalise chez l'homme normal ce type de marche. Placé devant l'observateur, les pieds rapprochés, l'individu incline le tronc dans le sens opposé à celui de la marche, de façon à décharger le poids du corps sur un des membres inférieurs, après quoi l'autre membre subit un mouvement d'élévation et d'abduction, jusqu'à ce qu'à la fin de cette phase d'oscillation latérale il touche le sol du pied. Le tronc se penche alors de l'autre côté, à l'inverse de ce qu'il a fait antérieurement, et le membre qui jusqu'à ce môment était resté ployé se transporte par un mouvement d'adduction, en complétant le pas.

(1) Charcot, *De la démarche chez les hémiplégiques* (Clin. des mal. du syst. nerv., 1892, p. 363).

(2) G. de la Tourette, *Etudes cliniques et physiologiques sur la marche*, Paris, 1885

(3) Marinesco, *Les troubles de la marche dans l'hémiplégie organique étudiés à l'aide du cinématographe*, Sem. médicale, 1899, p. 225.

(4) A. Schuller, *Uber die Storung des Flankensganges bei Hemiplegikern*. Neurol. Centralbl., 1903, p. 50.

Eh bien, dans l'hémiplégie organique spasmodique, la démarche de flanc se passerait, d'après Schüller, de la façon suivante : si la marche a lieu vers le côté malade, il n'y a aucune différence ; mais si elle se réalise vers le côté normal, l'attitude du membre paralysé empêcherait son adduction complète et pendant cette phase le pied raclerait le sol par son bord interne, ce qui produit un bruit spécial.

Grasset (1) a cependant démontré qu'on ne peut pas admettre le type décrit par Schüller comme le seul rencontré dans l'hémiplégie et, quoiqu'il l'avoue comme bien plus rare, il a décrit un type renversé. C'est-à-dire : progression normale de la jambe puralysée vers le côté contraire, et alors, au commencement de l'abduction, le pied malade racle le sol par son bord externe

Ce n'est pas à l'allongement du membre paralysé (type Mann de l'hémiplégie) qu'on doit, d'après Grasset, attribuer le trouble décrit par Schüller pendant la marche de flanc dans l'hémiplégie organique. Bien au contraire, c'est à la paralysie du tibial antérieur et du postérieur (releveurs du bord interne du pied) et à celle des adducteurs de la cuisse, qu'on doit attribuer le trouble, chute du bord interne du pied, et par conséquent son raclage pendant la phase d'adduction, dont les dimensions se réduisent.

D'autre côté c'est à la paralysie des péroniers, antérieur et postérieur, à celle de l'extenseur commun des orteils (chute du bord externe du pied) et du petit fessier ainsi que du moyen fessier (abducteurs de la cuisse) qu'on doit attribuer l'embarras dans la marche vers le côté malade.

Entre le *type Schüller* et le *type Grasset*, Cassiapuoti a décrit un type intermédiaire.

Cet auteur a publié une très intéressante étude sur la démarche latérale dans l'hémiplégie (2) et a démontré graphiquement la réduction que subit dans les différentes types la dimension du pas. Dans des cas il y a, en effet, adduction limité du membre paralytique ; dans d'autres il y a réduction dans l'abduction du même membre ; enfin dans un troisième groupe de cas (*type Cacciapuoti*) la grandeur du pas latéral est égale, dans n'importe quel sens de la marche.

Ayant eu l'occasion d'étudier de notre côté, chez un grand nombre d'hémiplégiques à la Polyclinique générale de Rio de Janeiro et à l'asile St-François d'Assise la question de la marche de flanc, voici les points qui nous ont paru dignes d'être signalés.

Chez les malades dont la démarche latérale obéit au type Schüller, nous

(1) Grasset, *Les centres nerveux*. Paris, 1905, p. 120.

(2) G. B. Cacciapuoti, *Il cammino laterale nelle emiplegie*. Annali di nevrologia, 1909, p. 71.

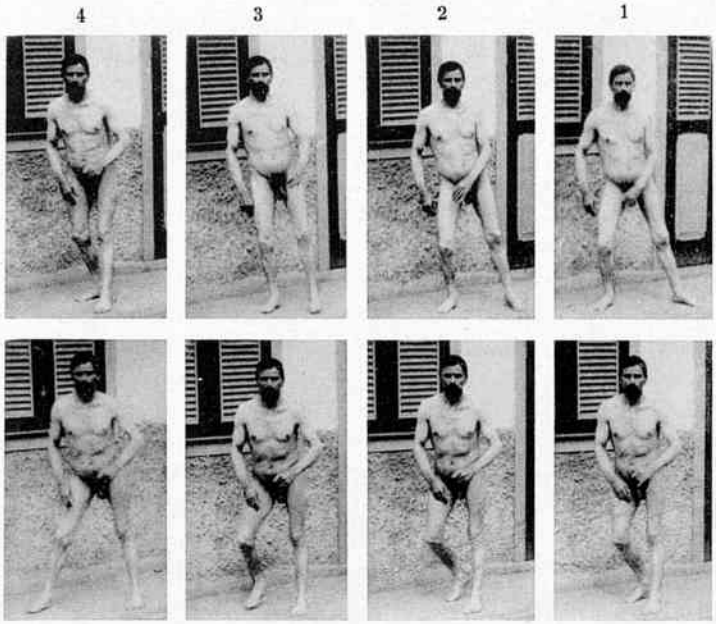

Marche vers le côté sain.

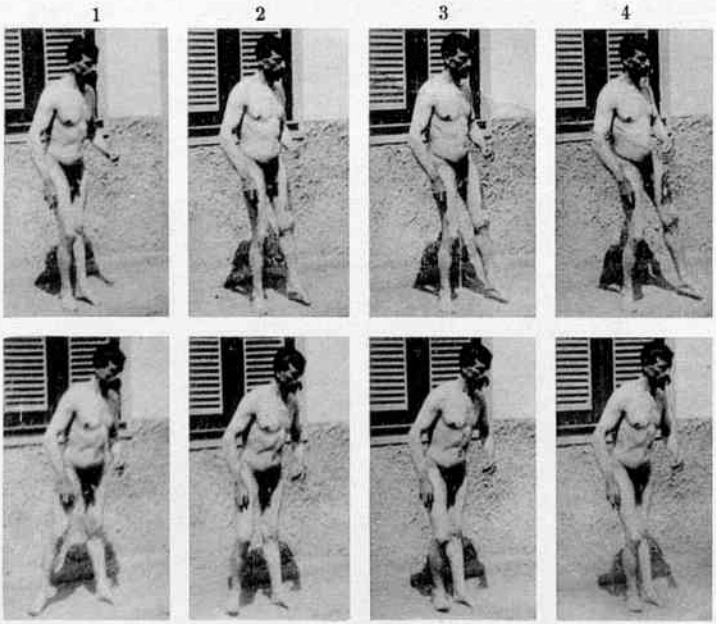

Marche vers le côté paralysé.

DÉMARCHE LATÉRALE DANS L'HÉMIPLÉGIE ORGANIQUE

(Aloysio de Castro)

Masson & Cie, Editeurs.

avons observé que le pied parétique s'appuie, à la fin de chaque pas, dans un plan de plus en plus antérieur à celui de l'autre pied, en même temps qu'il essaye de changer la direction longitudinale, de façon à ce que, au bout de quelques pas le malade se tourne peu à peu autour de l'axe du corps, vers le côté sain, tout en changeant de cette manière le sens général de la marche, qui devient tout à fait en avant, si l'on ne prend la précaution d'en avertir le malade.

Ce fait nous a semblé très habituel et nous l'avons encore observé quand le malade suit le type Grasset. Mais comme dans ce dernier type, la difficulté de la marche est plus grande vers le côté paralysé, le corps tend à tourner plutôt dans la direction du membre malade.

La démonstration des troubles que nous venons de signaler se trouve très facilitée d'après les épreuves cinématographiques.

Dans les figures que nous publions ci-joint (hémiplégie organique du côté gauche), on voit reproduites les différentes attitudes du corps dans la démarche de flanc. La figure 1 et la Planche XVI reproduit la marche vers



Fig. 1. — Empreintes des pas dans la démarche latérale vers le côté paralysé.

le côté sain ; on y voit le raclement du bord interne du pied parétique, au commencement de l'adduction (1 et 2). On y voit aussi que le pied, à

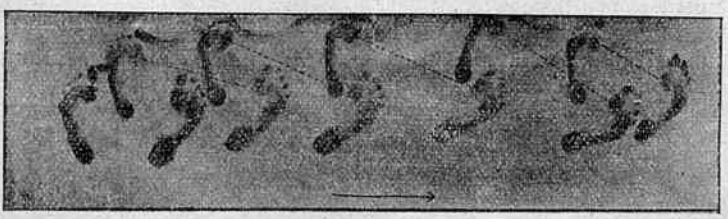

Fig. 2. — Empreintes des pas dans la démarche latérale vers le côté sain.

la fin de l'adduction, s'est placé dans un plan antérieur par rapport à l'autre (4). Les figures 5 à 8 représentent l'abduction du membre normal.

La progression vers le côté paralytique est représentée à la figure 2 et

sur la planche XVI ; on y voit que l'abduction du membre ne produit pas le raclement du sol par le bord externe du pied (2, 3, 4).

Passons maintenant à l'analyse des empreintes dans la démarche latérale. L'ichnogramme que nous présentons, choisi parmi plusieurs d'autres, se rapporte encore à un malade avec une hémiplégie organique spasmodique à la gauche.

L'inspection des empreintes démontre le raclement du pied paralytique par la partie antérieur de son bord interne, pendant l'adduction, la réduction du pas, la situation antérieure du pied malade et la modification dans le sens de l'axe longitudinal de ce pied, avec tendance au changement du sens de la marche.

N'oublions pas que la marche latérale a été d'autre part proposée comme moyen diagnostique entre l'hémiplégie organique, et l'hémiplégie hystérique. D'après les vérifications de Schüller, confirmées par Crouzon et Campbell (1), dans l'hémiplégie hystérique, quelle que soit la direction de la marche, soit que le malade chemine vers le côté hémiplégique, soit vers l'autre, le pied paralytique se traîne toujours sur le sol. Mais ce qui caractérise le plus ce type hystérique est le manque d'uniformité, de façon à ce que le trouble n'a pas les caractères de fixité qu'on observe dans l'hémiplégie organique.

En conclusion, l'étude de la marche latérale dans l'hémiplégie devient très utile pour reconnaître avec détail les groupes musculaires pris de préférence au membre inférieur dans les différents cas.

Nous devons encore rappeler que, depuis quelque temps, nous avons l'habitude d'employer l'épreuve de la marche latérale parmi les exercices indiqués pour dépister l'ataxie au début.

Comme il s'agit d'un type de marche absolument inusité dans le cas normal, ce moyen réussit très bien pour dénoncer l'ataxie même quand elle est très peu prononcée.

(1) Campbell et Crouzon, *Etude de la « marche de flanc » chez les hémiplégiques.* Rev. Neurol., 1903, p. 233.

MYOCLONIES ESSENTIELLES

PAR

E. MONIZ

Professeur de Neurologie à la Faculté de Médecine de Lisbonne.

Les myoclonies sont caractérisées par des contractions musculaires spontanées, brusques, rapides, illogiques, involontaires, arythmiques, suivies ou non de déplacements.

Dans l'étude des hyperkinésies, il faut bien caractériser les myoclonies, en leur attribuant un tableau syptomatologique qui puisse leur donner une autonomie complète. Le langage scientifique à ce propos est encore un peu confus et embrouillé. Il y a des maladies qui sont classées, soit dans le groupe des myoclonies, soit dans les chorées, soit dans les tics. C'est ce qui arrive, par exemple, pour la *chorée électrique* de Bergeron-Henoch qui est, comme nous le verrons, une myoclonie. Cette désignation de chorée électrique a été employée pour la première fois, en 1846, par le médecin italien Dubini, pour désigner le symptôme d'une maladie très probablement infectieuse, avec localisations cérébrales, d'après les travaux de Cavagni et Stefanini. La *maladie de Dubini*, encore mal étudiée, a été cliniquement bien définie par les cas présentés. La désignation *maladie* au lieu de *chorée* a été donnée par Groco, non seulement pour éviter une confusion possible avec la chorée de Bergeron-Henoch, mais encore parce que les secousses myocloniques ne sont, dans la maladie de Dubini, qu'un symptôme. En effet, par les cas publiés on voit que la maladie commence brusquement par céphalées continues, douleurs à la nuque et, parfois, de la région lombaire. La fièvre existe toujours, mais elle manque quelquefois dans sa période initiale. Après, viennent les secousses des membres : rapides instantanées, semblables à celles qui proviennent des effets d'une commotion électrique. Elles commencent, en général, par les extrémités supérieures : doigts, mains, face, et se généralisent, progressivement, sous forme hémiplégique ou bien à tout le corps. L'évolution se fait en quelques jours ou en quelques semaines. Ces secousses sont accompagnées par des sensations douloureuses et finissent par se généraliser en grandes attaques convulsives sans perte de connaissance. Quelquefois (Bonardi), ce sont ces attaques qui précèdent les convulsions. La marche est rapide et

la mort s'ensuit presque toujours. Elle survient 90 fois sur 100 (Bianchi).

A côté de la maladie de Dubini, dans laquelle les secousses myocloniques sont un symptôme, nous devons mettre d'autres descriptions dans lesquelles les contractions musculaires ne sont également que des symptômes.

Ainsi Valobra a décrit deux cas de myoclonus infectieux. Il ne s'agit pas de la maladie de Dubini, mais de deux infections dans lesquelles sont apparues les contractions myocloniques chez une jeune fille de 14 ans et chez un garçon de 11 ans.

Emile Meynier a publié également des cas de myoclonies infectieuses, différents de la maladie de Dubini.

Papillon et Gy ont présenté à la Société de Pédiatrie un malade de 18 mois myoclonique, probablement atteint d'une infection méningée.

Tinel et André Cain ont décrit une myoclonie du membre inférieur, chez un malade, comme équivalent jacksonien dans une monoplégie corticale de nature syphilitique.

Simonelli a publié aussi un cas de paramyoclonus d'origine syphilitique.

Mosny et Malloizel ont trouvé des mouvements myocloniques chez un hémiplégique, mouvements qui étaient plus prononcés du côté paralysé que de l'autre.

Dejerine et Camus ont présenté à la Société de Neurologie une malade avec des mouvements myocloniques congénitaux, laquelle était une hémiplégique cérébrale infantile congénitale. Les mouvements étaient localisés au membre supérieur droit du côté paralysé.

Unverricht a décrit un type myoclonique-épileptique héréditaire spécial et d'autres auteurs ont trouvé des mouvements myocloniques dans l'épilepsie. Je reviendrai sur ce sujet un peu plus loin, à propos de la classification des myoclonies.

Les descriptions des contractions musculaires de la maladie de Dubini et celles des contractions de tous les autres cas sont tout à fait identiques à celles qui sont décrites dans les myoclonies qui ne sont pas liées à d'autres états pathologiques. Mais elles ne sont dans ces cas-là que de simples symptômes, comme les mouvements choréiques dans les chorées symptomatiques.

Les mouvements myocloniques d'imitation des hystériques sont dans le même cas. Nous l'avons constaté chez une malade qui était dans notre service en même temps que les deux myocloniques dont nous publions les observations.

A côté de ces myoclonies symptomatiques, il y a les myoclonies que nous pouvons nommer *essentielles* et qui ont la même valeur nosologique que les chorées essentielles comparées aux chorées symptomatiques.

*
* *

La désignation de myoclonie (1) a paru pour la première fois, avec un caractère de généralisation, en 1888, dans le travail de Ziehen comme devant englober des états semblables qui, auparavant, se trouvaient séparés.

Mais avant cette époque, en 1881, une description était publiée, sous la désignation de *paramyoclonus multiplex* par Friedreich, d'un nouvel état morbide et qui est devenu classique. Il est intéressant de rappeler les topiques principaux de cette observation.

Le malade de Friedreich, un homme de 50 ans, présentait des contractions musculaires, symétriques, mais indépendantes, qui se produisaient ou d'un côté, ou de l'autre, localisées dans quelques muscles des membres, tantôt supérieurs, tantôt inférieurs, mais respectant les muscles du tronc et de la face. Leur fréquence oscillait entre 10 et 40 par minute. Elles étaient arythmiques, de fréquence, d'intensité variables. Parfois, quand la fréquence était plus rapide, un certain degré de tétanisation avait lieu, et il apparaissait aussi un état de contractilité simultanée de plusieurs muscles. A chaque contraction la masse musculaire devenait saillante et dure, mais très rarement se produisaient de petits mouvements du pouce et de l'avant-bras ou un petit déplacement de la rotule.

Quand le malade était éveillé, les secousses étaient constantes. Elles augmentaient dans le décubitus, dans l'immobilité et surtout au moment où le malade s'endormait. Les émotions, le froid, le relâchement musculaire les exagéraient.

Elles disparaissaient complètement pendant le sommeil. Très rarement le malade était réveillé par de brusques flexions des cuisses sur le ventre.

Les mouvements volontaires avaient une action modératrice sur ces contractions. Il n'y avait que les réflexes rotuliens qui étaient exagérés. La sensibilité était normale. La maladie était apparue à la suite d'une forte émotion. Elle a duré quelques années, mais elle a disparu pendant quelque temps pour revenir plus tard.

Cette description a été confirmée par d'autres observations qui, en grande partie, présentent des variations.

Par exemple, l'âge préféré par la maladie est très variable. Dans le cas de Remak (1884) la maladie est apparue à 11 ans, dans celui de Pierre Marie (1886) à 52 ans et dans un cas de Raymond (1896) à 71 ans.

L'intensité des secousses présente aussi les plus grandes différences. Chez le malade de Friedreich il apparaissait très rarement des déplacements, dans d'autres cas on observait de grands déplacements.

(1) La désignation de myoclonie a été adoptée par Remak en 1884. Avant lui on connaissait déjà la paramyoclonie de Friedreich.

Raymond, dans sa première leçon sur les myoclonies, demandait si on devait, étant donné que les contractions musculaires de sa malade produisaient des effets locomoteurs, séparer les deux types myocloniques. Raymond défend leur identification et se justifie au moyen des cas publiés. On ne peut même pas faire de distinction entre les secousses musculaires qui donnent de petits déplacements et celles qui en produisent de nets et de violents.

Dans le cas de Friedreich les muscles du tronc et de la face n'étaient pas atteints ; mais, dans beaucoup d'autres observations très semblables à la description primitive, ces muscles ont été atteints.

Dans quelques cas (Bechterew, Venturi, etc.), les secousses ne cessent pas pendant le sommeil.

Tout cela démontre qu'il n'y a qu'un petit nombre des cas publiés qui correspondent, dans la pureté de leur symptomatologie, à la description de Friedreich.

De cette apparente discordance est né le besoin de rapprocher les différents cas décrits avec une symptomatologie similaire, au moins dans leurs lignes générales, en prenant pour base les secousses musculaires produites dans les conditions et avec les caractères de l'observation primitive. Et, en même temps, nous devons étudier la parenté et les relations qui existent entre les myoclonies et les autres affections nerveuses déjà étudiées et qui avec elles présentent une certaine similitude dans l'expression symptomatique dominante : la secousse musculaire.

Et ainsi, dans le sens des contractions sans déplacement, nous devons rapprocher la maladie de Friedreich des *myokimies* et de la dite *chorée fibrillaire de Morvan*. Dans le sens des contractions musculaires avec déplacements, nous devons mettre en confrontation les pseudo-*chorées électriques* de Henoch-Bergeron et la maladie de Gilles de la Tourette.

*
* *

Les *myokimies*, étudiées d'abord par Kny et ensuite par Schultze, lequel leur a donné leur nom, sont caractérisées par des secousses fibrillaires continues dans les mollets, muscles des extrémités et du tronc.

Dans les premières descriptions, les douleurs et les hyperidroses sont signalées comme symptômes de la maladie.

Dans d'autres descriptions on trouve les contractions fibrillaires dans des groupes musculaires mais les douleurs et les perturbations vasomotrices n'ont pas été constatées.

Dans le cas de Meinertz le tremblement fibrillaire s'est généralisé à presque toute la musculature ; et dans les cas publiés par Bernhardt,

Newmark et Frenkel il était réduit au territoire du facial. Ces trois derniers cas doivent être rattachés au spasme facial, Henry Meige ayant montré que les « contractions parcellaires » sont un des signes caractéristiques de ce spasme facial (1).

En résumé : Dans le groupe des myokimies publiées, il y a des cas, comme ceux dans lesquels les secousses sont localisées au territoire du facial, qui doivent rester liés aux spasmes faciaux et il y en a d'autres, comme les cas de Kny, de Schultze, de Meinetz, etc., qu'on ne peut pas séparer du paramyoclonus multiplex avec lequel ils se confondent. En effet, la différence consiste simplement en ce que les contractions sont fibrillaires et non fasciculaires. Les unes et les autres ont été décrites dans les cas de paramyoclonus et il n'existe aucun caractère distinctif entre elles. Les premières observations de Kny (1888) ont même été présentées sous le titre : « Sur un type clinique voisin du paramyoclonus multiplex » Morvan est du même avis.

Ces myokimies sont de vrais cas de myoclonies et, par conséquent, la désignation de myokimies qui a été créée en 1894 par Schultze doit être abandonnée.

Que cette désignation soit abandonnée ou non, elle ne sera qu'une forme du paramyoclonus multiplex, c'est-à-dire une variété de myoclonie (2).

La *chorée fibrillaire de Morvan* est ainsi décrite par l'auteur lui-même : « La maladie est caractérisée par des contractions fibrillaires apparaissant tout d'abord dans les muscles des mollets et de la partie postérieure des cuisses, pouvant ensuite s'étendre aux muscles du tronc et même à l'un des membres supérieurs, mais respectant toujours les muscles du cou et de la face. »

Cette pseudo-chorée et la myokimie sont identiques. Il suffit de confronter les cas et les descriptions. C'est toujours le paramyoclonus. L'auteur, lui-même, écrivait en 1890 « que le caractère fibrillaire des secousses musculaires ne peut suffire, à lui seul, à établir un type distinct du paramyoclonus multiplex, quand tous les autres signes de l'affection (début, durée, évolution, tendance à la généralisation, etc.) sont

(1) Les *myokimies éphémères* étudiées dernièrement par René Cruchet ne doivent pas être englobées dans ce groupe. Comme le dit Cruchet, ces phénomènes sont plus près de l'état physiologique que de l'état morbide. Ce sont de petites secousses palpébrales de courte durée et qui paraissent et disparaissent quelquefois inconsciemment. Ces petites secousses peuvent avoir d'autres localisations, mais elles n'ont pas de valeur au point de vue pathologique parce qu'elles existent fréquemment chez des individus sains.

(2) Cruchet propose que cette désignation soit réservée aux myokimies éphémères.

identiques ». Et après avoir bien étudié les relations des deux maladies, il finit par conclure qu'elles sont analogues (1).

***

La chorée électrique de Bergeron-Henoch est une hypercinésie qui rentre dans la définition que nous présentons des myoclonies.

La première étude de cet état morbide a été la thèse de Berland publiée en 1880, sous l'inspiration de Bergeron. Dans ce travail on n'a pas oublié que les symptômes de cette maladie avaient déjà été signalés dans les descriptions des chorées. « Bien que l'on n'ait pas encore décrit, dit l'auteur, en la détachant de la danse de Saint-Guy, la variété que nous étudions, nous en voyons cependant les symptômes les plus caractéristiques nettement indiqués au milieu de la description de la chorée vulgaire dans plusieurs auteurs. » Mais jusqu'à ce moment-là les mouvements choréiques et les mouvements myocloniques étaient confondus. Ce sont même les résultats obtenus, dans certains cas, par le traitement au moyen du tartre stibié, qui ont déterminé la séparation. Et toutefois la cure rapide faite par ce traitement, la façon avec laquelle les contractions sont apparues, sa forme spéciale, nous donnent l'impression que ces secousses n'étaient que des manifestations hystériques. Cela a déjà été signalé par Pitres. La description faites par Berland montre bien les caractères spéciaux de ces contractions pseudo-choréiques. « Les symptômes, dit Berland, sont donc constitués par des mouvements brusques, rapides, involontaires, et pouvant être comparés aux secousses électriques. » Ils peuvent présenter un degré variable d'amplitude et de fréquence, « mais la brusquerie, comme électrique, leur est particulière ». La localisation des secousses a dans quatre cas une préférence pour l'extrémité céphalique. Dans un cas seulement (obs. III), parmi les cinq qui ont été observés par Bergeron, ces secousses se sont généralisées au bras et à la jambe gauches.

Henoch a minutieusement étudié la maladie en 1883. Elle est même connue sous le nom de chorée électrique de Bergeron-Henoch. Henoch avait déjà adopté, en 1881, le nom de chorée électrique proposé antérieurement par Hennig. Il avait observé à cette époque-là dix cas et il avait montré la différence entre les mouvements de cette maladie et les mouvement choréiques. Ils étaient comme produits par des « courants induits ». Les secousses musculaires siégeaient sur divers segments : tête, jambes, bras, etc. La maladie était extrêmement opiniâtre.

Il parle d'un cas probable de guérison, et d'un autre cas de Remak dans lequel le bromure de potassium aurait donné de bons résultats ; mais

(1) La description de Morvan est antérieure à celle de la myokimie de Kny-Schultze.

Henoch ne croit pas au succès du médicament. On pourrait penser dans ce cas-là à l'hystérie.

En 1883, Remak et Heldenberg ont proposé la séparation de la chorée électrique du groupe des chorées, et Remak a parlé pour la première fois de l'identification de certains de ces cas avec le paramyoclonus.

Avant tous ces travaux, en 1865, Trousseau a décrit une espèce de chorée qu'il a nommée *chorea saltatoria*, qui se rapproche beaucoup de la myoclonie à déplacements qui a été décrite sous le nom de chorée électrique. Dans la phrase du grand maître, c'était une chorée « bien différente de la danse de Saint-Guy ». La description est basée sur l'étude de deux cas. Un d'eux très typique est celui d'un garçon de 12 à 13 ans, plein d'intelligence. Au milieu de ses convulsions, il conservait les mouvements volontaires avec une certaine régularité. Le malade disait qu'il n'avait rien perdu de son agilité habituelle, qu'il franchissait sans difficulté, et aussi bien que ses camarades, les obstacles par dessus lesquels il lui fallait sauter, qu'il montait sans peine les escaliers trois à trois ; qu'il n'était en rien gêné pour sauter à la corde. Il pouvait manger et boire aisément.

Les vrais choréiques ne peuvent faire aucune de ces choses (Trousseau).

Or, cet enfant était pris de mouvements bizarres, de contractions musculaires involontaires, qui le projetaient en avant comme s'il avait été lancé par un ressort et le faisaient se lever brusquement ou sauter en avant. C'est cet acte qui a amené Trousseau à donner à la maladie la désignation de *chorea saltatoria*.

D'autres travaux et d'autres observations (Bouveret et Devic, Massalongo, etc.) ont pu établir le tableau symptomatologique que les traités reproduisent.

En résumé, la maladie est caractérisée par des secousses brusques, rapides, qui paraissent être l'effet d'une décharge électrique, qui se répètent à courts intervalles ou avec une durée de quelques minutes. Ces secousses, malgré leur intensité, ne peuvent pas empêcher les mouvements volontaires. Elles sont involontaires et exagérées quand les malades cherchent à les éviter.

Les régions du corps atteintes sont asymétriques. Nous extrayons de la description de Blocq et Grenet les phrases suivantes qui offrent un certain intérêt, comme préambule aux deux observations que nous publions ci-après :

« Quant à leur répartition, elles peuvent être localisées à la tête et aux membres, mais le plus ordinairement elles sont généralisées. A la tête les spasmes déterminent des brusques mouvements d'ensemble, d'extension ou de flexion. Au tronc, on constate une rapide inclinaison en avant ou

en arrière : les épaules s'élèvent et s'abaissent brusquement, puis les bras se rapprochent et s'écartent du tronc. Les secousses sont tellement vives et fréquentes que, d'ordinaire, le sujet doit renoncer à toute occupation. Parfois elles s'organisent en véritables paroxysmes dans l'intervalle desquels s'observe un calme relatif. Les muscles respiratoires peuvent participer aux spasmes, et il en résulte des bruits involontaires, parfois des sortes d'éructations. Les mouvements sont exagérés par les émotions de toute nature.»

En rapprochant cette description de celle présentée par Friedreich sous le nom de paramyoclonus et de celles qui lui ont suivi, nous ne trouvons, comme caractère différentiel, qu'une très grande intensité des secousses, très violentes, lesquelles produisent des déplacements qui, dans le paramyoclonus, sont exceptionnels. Mais les secousses ont les mêmes caractéristiques et la maladie présente dans l'un et dans l'autre cas la même marche. La sensibilité est normale dans les deux cas, la force dynamométrique est aussi conservée, les réflexes ne présentent pas, en général, de modifications ; l'état mental persiste intact ou est très légèrement affecté.

Les deux observations qui suivent sont, comme nous le verrons, deux cas de myoclonie essentielle, à grands déplacements, qui ne sont pas dépendantes d'un état pithiatique ni d'une lésion organique quelconque.

Observation I (Pl. XVII).

La malade M. A., de 15 ans, est entrée à l'infirmerie des maladies nerveuses de notre service à l'hôpital de Santa-Martha, au commencement de cette année 1912. Auparavant elle a été hospitalisée en 1909 à l'infirmerie de Ste-Marie de l'hôpital S. José. Sur sa maladie M. Ferreira da Costa a publié sa thèse dans laquelle l'observation de cette jeune fille est reproduite avec soin. Nous nous en servons, en signalant quelques modifications qui, depuis cette époque, se sont produites. Nous avons utilisé le cinématographe pour bien étudier les mouvements et bien mesurer le temps dans lequel ils ont eu lieu.

Antécédents héréditaires. — Père bien portant. Pas de syphilis, pas d'alcoolisme. Mère morte il y a trois ans. Pas d'informations précises sur la maladie qui l'a emportée. Elle était facilement irritable. Elle a eu quatre accouchements normaux et deux fausses-couches, de cause inconnue. Un de ses frères, âgé, aujourd'hui, de 21 ans, a eu une méningite, et est aujourd'hui interné dans un asile. Il a des attaques qui, d'après la description faite par le père, doivent être épileptiques et il présente des perturbations mentales. Un oncle paternel est épileptique et une tante maternelle hystérique. Sur les aïeux il a été impossible d'obtenir des renseignements précis.

Antécédents personnels. — M. A., née d'un accouchement à terme et normal, a eu la rougeole à 4 ans. Elle a joui d'une bonne santé jusqu'à dix ans, âge



A BCD E

MYOCLONIE ESSENTIELLE

(E. Moniz)

Masson & Cie, Éditeurs

auquel, après une peur, elle a perdu la voix et a commencé à sentir des secousses dans les membres, ensuite dans le tronc et enfin dans la tête. Un an après, elle a récupéré la voix et les secousses ont un peu diminué.

A cette époque survient la mort de sa mère. L'émotion réveille l'aggravation de son mal, les secousses musculaires deviennent plus fortes et produisent des mouvements involontaires très rapides et brusques, localisés aux quatre membres et à la tête. Ces contractions ne l'empêchent pas de marcher et d'exécuter les actes usuels de la vie et même quelques travaux domestiques.

Elle a suivi un traitement par les bains sulfureux et par les médicaments arsenicaux sans résultat jusqu'à son entrée à l'hôpital S. José le 16 octobre 1909.

Etat actuel. — La malade est de faible constitution, mais elle est gaie et répond avec facilité et précision aux questions qu'on lui fait. En l'observant on voit que, quelquefois, elle est secouée comme si elle avait été traversée par un courant électrique. Le phénomène se produit quand la malade est debout, assise ou couchée. Ces mouvements sont déterminés par des contractions musculaires involontaires, très brusques et rapides, qui se répètent souvent avec des intervalles irréguliers et arythmiques. Le nombre de ces contrac, tions est très variable. Elles sont de 10 à 40 par minute.

Ce phénomène se produit souvent dans les muscles des membres inférieurs. En 1909 les contractions avaient une prédilection initiale pour le membre inférieur droit, d'où elles passaient aux muscles du membre inférieur gauche en se propageant ensuite presque instantanément aux membres supérieurs et quelquefois à la face. Quand la malade était debout on constatait un déplacement et l'entraînement du pied gauche.

Aujourd'hui les contractions déterminent des mouvements et des déplacements si rapides qu'il est impossible de vérifier leur succession.

La cinématographie nous a montré, mieux qu'une description, comment se comportent ces mouvements.

Les mouvements peuvent être localisés à la tête (Pl. XVII, fig. C et D), aux bras et à la jambe droite ou plus généralisés au tronc et aux membres (fig. E) et encore à la tête (fig. B). Nous ne pouvons pas donner une grande longueur du *film* cinématographique, mais les figures I et V donnent l'impression de la succession de ces mouvements. Par le cinématographe on peut mesurer exactement la rapidité des mouvements qui obtiennent le maximum figure A, dans laquelle nous avons noté un mouvement presque symétrique de contraction des membres supérieurs avec soulèvement des épaules, une petite rotation de la tête et un entraînement de la jambe droite. Pour bien déterminer la rapidité de ces mouvements, il faut savoir que chaque passage de plaque se fait dans 0,06 de seconde et que tous les mouvements sont réalisés dans trois passages. C'est-à-dire que tous les mouvements décrits sont faits dans une période de moins d'un cinquième de seconde.

La figure V montre un mouvement de latéralisation droite, avec extension du tronc et des membres supérieurs, notamment du bras droit. La durée de ces mouvements est plus longue, mais ne dépasse pas un tiers de seconde.

Les muscles de la face sont aussi atteints. Il est difficile de bien préciser tous les muscles qui entrent en contraction. Les masséters, les risorius, les orbiculaires des paupières et des lèvres, les zygomatiques, les carrés du menton, sont les plus atteints par les secousses fulgurantes, lesquelles produisent des grimaces qui disparaissent rapidement ou même seulement s'ébauchent.

Les masséters font quelquefois des contractions énergiques, et forment des saillies sous la peau ; d'autres fois ce ne sont que quelques fascicules musculaires qui entrent en contraction.

La tête exécute aussi des mouvements latéraux, dans le sens antéro-postérieur, de rotation. La secousse se réduit, parfois, à un de ces mouvements.

Les muscles du tronc entrent en scène sous des formes variées et répétées. Un des mouvements qui apparaît souvent, c'est le soulèvement des épaules compliqué ou non de flexion des bras.

Le diaphragme et les muscles de la phonation sont atteints et obligent la malade à faire une expiration subite qui est suivie d'un ou de deux petits cris. En 1909, quand la malade a été observée par M. Ferreira da Costa, elle prononçait, parfois, un mot obscène, toujours le même. Actuellement elle ne le prononce jamais. Cette coprolalie a disparu. L'insistance employée auprès de la malade pour éviter la prononciation de telle expression a contribué à obtenir ce résultat. Cela paraît un symptôme involontairement greffé sur l'état morbide que nous sommes en train d'étudier. Quand la malade est assise, elle exécute les mêmes mouvements que debout. Ils ont été en 1909 plus accentués à droite. Aujourd'hui ils présentent encore une certaine prédilection pour ce côté et arrivent à ébaucher, parfois, un coup de pied à droite.

En décubitus dorsal la malade exécute des mouvements similaires à ceux observés dans les autres positions. Dans les membres inférieurs les secousses produisent des mouvements de projection latérale, de surposition des jambes, de flexion des orteils conjointement ou séparément, des jambes sur les cuisses et des cuisses sur le tronc. Ces mouvements sont un peu plus intenses du côté droit. Les membres supérieurs exécutent des mouvements similaires et les muscles du tronc, du cou et de la tête, subissent aussi des secousses égales à celles déjà décrites dans les autres positions.

La marche de la malade est normale. Elle est altérée seulement par l'apparition des secousses. De temps en temps elle s'arrête pour continuer, tout de suite, sa marche régulière. D'autres fois elle fait un pas incomplet ou un faux pas qui rappelle celui que fait le soldat pour se mettre au pas (Ferreira da Costa).

Quelquefois elle frappe le sol avec un des pieds, plus à droite qu'à gauche, comme si elle exécutait le mouvement qu'en escrime on appelle « un appel » (Ferreira da Costa).

En somme, on voit que les mouvements ont toujours les mêmes caratéristiques. Ils sont toujours rapides, arythmiques, asymétriques et tout à fait similaires à ceux produits par une faradisation intense.

Il y a corrélation entre la fréquence et l'intensité de ces secousses. Plus elles

sont fréquentes plus elles sont intenses. Les émotions et les contrariétés les augmentent. Il en est de même pour le froid.

Pendant le sommeil ces contractions et ces mouvements involontaires disparaissent complètement.

Reflexes normaux. Sensibilités normales.

La malade, après l'apparition des secousses, n'a jamais cessé d'en avoir. Elles sont, ou plus fortes ou plus faibles, mais il n'y a aucune période d'accalmie. La maladie a aujourd'hui une durée de cinq ans sans augmentation sensible dans les derniers temps et sans que les médications employées aient donné aucun résultat

Comme traitement on a employé, inutilement, les calmants, les arsenicaux, y compris le salvarsan, la psychothérapie, tout sans aucune amélioration pour la malade.

On ne constate que la disparition du commencement de coprolalie qu'elle avait.

Elle est partie de l'infirmerie dans le même état.

Obs. II. — G. M.. 18 ans, domestique, est entrée le 25 janvier 1912 dans notre service de neurologie à l'Hôpital Sta Martha de Lisbonne.

Antécédents héréditaires. — Le père est robuste, mais, selon la malade, il a quelquefois un spasme ou tic de l'orbiculaire de l'œil droit qui se propage à la face. L'unique tante paternelle qu'elle a est normale. La mère n'a aucune maladie nerveuse. Elle raconte qu'un de ses frères avait des attaques qui l'obligeaient à porter les mains au visage et poussait des cris. La description est vague et ne mérite pas un grand crédit.

Antécédents personnels. — Elle a été scrofuleuse. Elle a eu une fièvre typhoïde a 7 ans. Elle n'a jamais d'attaques nerveuses. A 13 ans elle commence à éprouver des contractions dans les muscles orbiculaires des paupières et des lèvres. Elle ferme involontairement les yeux et fait des mouvements de la bouche et de la face qui ont augmenté avec l'âge.

Il y a trois ans elle a senti des secousses dans les membres et dans le tronc Au commencement elles étaient rares et petites ; ensuite elles sont devenues de de plus en plus violentes et fréquentes jusqu'à l'intensité qu'elles présentent aujourd'hui. Ces contractions n'ont pas un siège fixe. Ou elles paraissent aux membres inférieurs, ou au bras, spécialement au bras droit, ou sont localisées au tronc et aux épaules, au cou et à la face.

La maladie s'est aggravée depuis un an et demi et surtout quand elle est entrée, il y a un an, à l'Hôpital de l'Université de Coimbra. La malade a commencé à cette époque-là à pousser des cris qui ont augmenté de plus en plus. Tout cela n'a pas eu d'origine émotive. La malade n'a pas subi de grands chocs moraux.

Les contractions ne l'empêchent pas de marcher, ni de faire les actes usuels de la vie. Elle peut s'habiller, manger et vaquer aux petits services domestiques. Mais les contractions nuisent un tant soit peu à tous ces actes.

Elle a subi divers traitements médicamenteux et hydrothérapiques sans bénéfice.

État actuel. — La malade est une jeune fille très développée, intelligente, qui raconte avec précision la marche de sa maladie.

La menstruation, qui a apparu à 13 ans, est régulière. Elle se nourrit bien et il n'y a rien de spécial du côté des appareils digestif, circulatoire et respiratoire.

Les contractions ébranlent tous les segments de son corps comme si elle avait été traversée par un fort courant électrique. A ces ébranlements correspondent des mouvements brusques, rapides, involontaires, désordonnés, incohérents et variés qui se répètent arythmiquement avec de très petits intervalles ou sont séparés par des intervalles de deux ou trois minutes. On peut observer 35 et 40 aux périodes de plus grande agitation.

Les mouvements produits par les contractions sont les plus divers et les plus bizarres. Néanmoins ces mouvements, si divers et si bizarres soient-ils, se répètent pendant la journée ; mais la fréquence des uns est plus grande que celle des autres.

Il est impossible de préciser, à une ou deux exceptions près, quels sont les plus fréquents.

Les contractions musculaires qui déterminent les mouvements d'élévation de l'épaule droite et du bras du même côté, qui est levé en extension au-dessus de la tête, sont des plus fréquentes.

Souvent ce mouvement est accompagné d'autres mouvements du membre supérieur, du déplacement de la tête et de mouvements des muscles de la face. Il arrive aussi que ce mouvement se généralise à tout le corps avec flexion des membres inférieurs et flexion du tronc sur les cuisses. Quelquefois chacun de ses mouvements est isolé ou d'autres mouvements se produisent. L'extension du tronc et le redressement en arrière de la tête, la flexion du tronc et le soulèvement du bras gauche, les contractions des muscles de la face, la flexion des bras, etc., sont des formes diverses des contractions musculaires de la malade.

D'autres fois les contractions sont localisées seulement aux membres inférieurs. Alors surviennent des flexions des orteils, des jambes sur les cuisses et des cuisses sur le tronc, et tout revient, de suite, à l'état normal probablement par l'action adjuvante des extenseurs.

A la face se produisent aussi des mouvements divers : les yeux se ferment ou s'ouvrent avec exagération ; la bouche s'ouvre et la langue sort en dehors ou bien s'élève contre le palais ; les dents se serrent ; la lèvre supérieure s'élève, etc.

La tête est aussi atteinte par des mouvements de latéralisation, en avant et en arrière.

Le diaphragme et les muscles de la phonation entrent aussi en contraction et la malade émet des cris, deux ou trois notes aiguës, mais elle ne prononce jamais un mot.

Quand la malade est assise elle présente les mêmes mouvements que quand elle est debout ; mais les mouvements des membres inférieurs sont plus prononcés. Elle frappe très violemment le sol et fait d'autres mouvements d'ex-

tension et de flexion, surtout la flexion des cuisses sur le tronc. Le tronc tombe quelquefois en avant comme si la malade allait se précipiter dans une chute volontaire.

La malade a trouvé une position dans laquelle les secousses ne sont ni si fortes ni si fréquentes. Elle place les bras en arrière et se cramponne avec les mains au fond de la chaise.

Quand la malade est couchée les mouvements sont les mêmes. Il n'y a pas de grandes différences dans le nombre des accès. Le tronc s'incline dans le lit en flexion sur les cuisses. Les membres inférieurs font des mouvements les plus divers de projection latérale de flexion totale ou partielle, d'adduction et d'abduction. Les membres supérieurs exécutent les mouvements habituels d'élévation, d'extension et de flexion, soit isolément, soit avec des mouvements de la face plus ou moins complexes.

La malade, quand elle est couchée, a trouvé aussi une position dans laquelle les secousses ne sont pas si fortes. Elle se met en décubitus dorsal et saisit les fers du lit avec les mains.

Dans cette position elle obtient non la diminution en quantité, mais en intensité, des accès.

En marchant, les secousses des membres inférieurs l'obligent à faire de petits sauts qui lui font presque perdre l'équilibre et alors elle est obligée de s'arrêter pour ne pas tomber.

Quand l'accès est moins fort elle fait des faux pas ou frappe le sol avec le pied.

Néanmoins la malade marche et peut traverser les rues sans grandes difficultés.

La malade a moins de contractions quand elle est distraite ; mais quand on lui demande de dominer ses accès l'effet est le contraire. Si on la prie de serrer ses mains violemment on voit dominer les accès pendant quelque temps.

G. M... n'a jamais cessé d'éprouver ces contractions, depuis le moment où elles ont commencé, avec des alternatives d'intensité. La malade est aujourd'hui dans le même état qu'il y a un an.

Pendant le sommeil elle n'a pas de contractions, mais quand elle se couche elles sont violentes et au réveil elles recommencent tout de suite leur cours.

Les contrariétés ont de l'influence sur les secousses. Elles sont exagérées. J'ai pu constater cette influence.

Le froid aussi les augmente.

La malade peut vaquer au service domestique, manger et boire sans casser les verres ou les assiettes, et elle écrit assez facilement.

Les réflexes radiaux et tricipitaux sont vifs. Les autres normaux.

Il n'y a pas de nystagmus, mais dans les positions latérales extrêmes on voit parfois de petits mouvements, surtout quand la malade regarde à droite ; ces mouvements sont arythmiques et inconstants.

Sensibilités normales. Réactions électriques des muscles également normales.

Il n'y a pas d'atrophies ni de douleurs dans les muscles qui entrent en contraction. La malade semble, parfois, fatiguée ; mais elle ne se plaint que des contractions et des mouvements qui lui rendent la vie insupportable.

De tous les traitements que nous avons employés ce n'est que la psychothérapie aidée par le bain statique qui a pu donner un résultat éphémère. Les accès ont diminué en intensité et sont restés plus courts et plus instantanés, sans qu'ils aient jamais perdu les caractéristiques que nous avons décrites.

Quant à la quantité je n'ai pas fait un jugement sûr. Si elle a diminué, la diminution a été peu appréciable.

Après ce traitement la malade a eu une petite contrariété et, tout de suite, elle est revenue à l'état primitif.

Dans les deux cas il y a des particularités intéressantes. Nous préférons les mettre en évidence dans une description d'ensemble des myoclonies, en nous servant des observations dont nous avons parlé et d'autres auxquelles nous ferons allusion.

Nous avons déjà parlé des myoclonies symptomatiques, c'est-à-dire, des myoclonies qui, comme les chorées symptomatiques, sont liées à des maladies organiques ou à des névroses.

Mais à côté de ces myoclonies nous devons mettre les *myoclonies essentielles* qui, n'étant pas liées à d'autres états morbides, ont des caractéristiques suffisantes pour être séparées des chorées, des spasmes, des tics etc. Ces caractéristiques leur donnent la valeur d'une entité nosologique. Les autres hypercinésies ne sont pas mieux caractérisées.

Dans cette orientation nous allons chercher à définir autant que possible cette espèce morbide.

Symptômes.

Les myoclonies, comme nous l'avons dit dans leur définition, sont caractérisées par des contractions musculaires spontanées, brusques, rapides, illogiques, involontaires et arythmiques. Ces secousses peuvent donner ou non origine à des déplacements ; mais cela n'est pas une caractéristique à accentuer. Tout dépend du degré de ces contractions, qui peuvent être fibrillaires dans un degré minimum et produire de violents déplacements dans un degré maximum.

Ces secousses peuvent traverser tous les muscles de l'organisme. Elles préfèrent ceux de la vie de relation, mais les muscles de la vie organique peuvent aussi être atteints. Les muscles les plus atteints sont ceux des membres supérieurs et inférieurs, du tronc, du cou, de la face et de la langue (Lemoine et Lemaire).

Dans tous les cas de myoclonies que nous avons examinés, depuis les cas qui sont décrits sous le nom myokimies ou chorée fibrillaire de Morvan jusqu'aux cas qui portent la désignation de chorée électrique, les secousses sont toujours spontanées. Les émotions, le froid, les courants électriques, la palpation, l'attention, etc., peuvent les augmenter ; le sommeil, des distractions, la marche, les occupations usuelles, ont, au contraire, une action inhibitoire.

Les contractions sont *brusques*. Elles arrivent inopinément sans qu'on puisse prévoir, avant l'accès, l'intensité qu'elles auront, ou la forme qu'elles revêtiront. Cette brusquerie est surtout appréciable dans les myoclonies à grands déplacements, comme dans les deux cas que nous publions. Les cinémaphotographies que nous présentons montrent bien ce que nous disons. Ainsi dans la fig. I (obs. I) nous voyons que la malade, entre la première et la seconde photographie, a fait la flexion des bras, le soulèvement des épaules, la projection de la tête en arrière, a fermé les yeux, etc., en six centièmes de seconde. La fig. XVI (obs. II) montre bien la brusquerie des mouvements. Ce caractère a été déjà décrit par Friedreich chez le malade qui a servi à définir la maladie .

Cette brusquerie des secousses différencie les myoclonies des chorées dans lesquelles les mouvements sont ronds, pour nous servir d'une heureuse désignation, plus lents, commencés toujours avec une certaine suavité.

A côté de cette brusquerie on doit noter la *rapidité*. Les contractions musculaires ne se maintiennent pas. Elles se succèdent, parfois, avec une telle fréquence qu'elles peuvent produire l'impression d'une contraction tétanisante. Nous avons déjà dit que chez une de nos malades les contractions musculaires avec déplacements ont pu avoir lieu en un cinquième de seconde. Les plus lentes de l'observation 2 ont duré moins d'une seconde. La moyenne de durée des contractions dans les deux cas ne dépasse pas une demi-seconde. Cette rapidité de contraction, qu'on ne trouve pas dans les mouvements choréiques, est signalée par tous les auteurs. Il est difficile de dire le temps moyen de leur durée ; mais on sait qu'on peut isoler dans certains cas 100 et même 180 secousses par minute, ce qui montre qu'elles peuvent avoir lieu en quelques dixièmes de seconde.

La fréquence est très variable. Variable pour chaque malade sous les influences accélératrices ou inhibitoires, ou même sans cause appréciable, et variable de malade à malade suivant les types myocloniques.

Dans le cas de Homen on a compté 100 secousses par minute, 120 dans le cas de Ziehen et 180 dans le cas de Bechterew.

Chez nos malades la fréquence des contractions est très inconstante, fait qui a été aussi constaté dans les autres observations. Quelquefois nous avons compté entre 10 et 40 secousses par minute dans les deux cas et quel-

quefois nous avons vu se passer deux et trois minutes sans aucune contraction.

Ces secousses n'ont pas de type fixe, inaltérable. Elles diffèrent par leur qualité, leur durée et la quantité de masse masculaire atteinte.

Généralement les contractions sont cloniques ; mais il y a des observations publiées avec contractions toniques. Nikitine, par exemple, a publié un cas de paramyoclonus avec contractions cloniques et toniques séparées. Sur la fréquence, l'importance de ces contractions toniques il n'y a pas de données précises. En tous cas nous devons retenir que, pour le moment, les contractions cloniques sont, seules, caractéristiques de la myoclonie. Elles peuvent se succéder avec une telle rapidité que les intervalles qui les séparent ne sont pas appréciables. Elles se confondent et ne produisent qu'une unique contraction de forme tétanique.

Pierre Marie, qui a publié en 1886 le premier travail français sur le paramyoclonus, a étudié graphiquement, par le myographe, les contractions musculaires de son malade. Dans certains cas il a vu se produire simplement une secousse brusque, unique, caractérisée par une seule oscillation complète de l'aïguille de l'enregistreur (ligne d'ascension et ligne de descente). C'est une secousse clonique. Dans d'autres cas, il a obtenu des séries de secousses agglomérées dont l'amplitude va en décroissant progressivement jusqu'à ce que la ligne de niveau soit définitivement atteinte ; quelquefois ces secousses, en se continuant, donnent naissance à une courbe d'apparence tétaniforme. Mais elles sont fondamentalement des contractions cloniques.

Ces contractions ont encore la caractéristique d'être *illogiques*. Par cette dénomination nous voulons dire que les contractions myocloniques ne reproduisent pas des mouvements coordonnés ou systématisés pour un but déterminé. Ils sont incoordonnés et bizarres. Contrairement à ce qui arrive dans les *tics* dans lesquels les mouvements conservent une coordination relative, les mouvements myocloniques sont désordonnés, polymorphes et variables.

Pendant longtemps on a mis les *tics* dans le groupe des myoclonies. La définition de Vanlair, qui est habituellement citée, les y met encore, mais après les dernières études sur ce sujet il n'y a pas de raison pour qu'on ne sépare pas ces états morbides.

Le tic est, d'après Henry Meige et Feindel, « un acte primitivement commandé par une cause extérieure ou par une idée, et coordonné vers un but ; par la répétition, cet acte passe à l'état d'habitude et finit par se reproduire involontairement, sans cause et sans but, en s'exagérant dans sa forme, dans son intensité et dans sa fréquence ; il prend ainsi les carac-

tères d'un mouvement convulsif et intempestif, répété à l'excès ; son exécution est souvent précédée d'un besoin impérieux, et sa répression d'un malaise. La volonté, la distraction peuvent le surprendre ; il disparaît dans le sommeil. Le *tic* apparaît chez les prédisposés ; il coexiste fréquemment avec d'autres manifestations du déséquilibre mental ». Cette définition est bien précise : les *tics* sont des convulsions cloniques localisées avec des caractéristiques spéciales de formation qui a toujours une base psychique. Primitivement ce sont des contractions musculaires orientées vers une fin déterminée. Ensuite elles se transforment, s'exagèrent, mais on peut, presque toujours, les reconnaître comme « la systématisation originelle de l'acte » (Henry Meige).

Dans les mouvements myocloniques ces caractères manquent. Il n'est pas question d'une perturbation psychomotrice, mais d'une perturbation fondamentalement motrice.

Les mouvements myocloniques sont si loin d'imiter les mouvements volontaires cordonnés qu'il suffit de prendre en considération leur constant polymorphisme et leur séquence illogique pour les séparer des tics. Le diagnostic entre les deux états morbides peut être quelquefois difficile, mais ce que nous connaissons aujourd'hui est suffisant pour séparer, avec le critérium présenté, les tics des myoclonies.

Les contractions myocloniques sont *involontaires*. Elles surviennent inopinément, sans que rien les provoque, contre la volonté du malade. Chez nos deux malades et spécialement chez la seconde, quand on appelle son attention pour dominer son accès, ils augmentent en quantité et en intensité. C'est la règle générale dans les observations publiées.

Quand la malade est au repos les contractions sont plus intenses, au contraire quand elle exécute quelques mouvements, quand elle marche, par exemple, les contractions diminuent. Les distractions ont, comme nous l'avons dit, une action inhibitoire. Cela n'est pas une règle générale. Il y des exceptions, mais la majorité des descriptions confirme ce fait.

Chez notre seconde malade les contractions sont plus fortes quand la malade est au lit et surtout avant de s'endormir. C'est déjà un fait consigné dans l'observation de Friedreich.

Pendant le sommeil les mouvements cloniques n'existent pas. C'est ce qui arrive dans nos deux cas. Mais il y a des exceptions. Ainsi dans le cas de Friedreich le malade était quelquefois réveillé par une brusque flexion des jambes. C'est même le mouvement le plus étendu qu'il signale chez son malade. Dans les cas de Lœwenfeld, Seeligmüller (second cas), Bechterew, Venturi, Feletti, etc., les contractions persistent pendant le sommeil. Mais ce sont des exceptions.

Les actes volontaires ne sont pas modifiés chez les myocloniques. Comme nous l'avons vu, nos malades peuvent marcher, manger, écrire, coudre, etc., sans que les contractions leur nuisent. Déjà Trousseau l'avait remarqué dans ses choréiques *saltatorias*.

L'*émotion* exagère les contractions des myocloniques. Chez la première de nos malades l'émotion est la cause appréciable de la maladie et surtout de son exagération. Les secousses de la seconde malade ont augmenté, une seule fois, après une petite contrariété ; mais la maladie n'a pas eu son origine dans une perturbation émotionnelle.

Le *froid*, les *courants électriques* ont aussi une action exagérative.

Les contractions myocloniques sont arythmiques. Il y a de très rares cas (Ziehen et Silvestrini) dans lesquels on parle d'un certain rythme dans la succession des secousses ; mais presque la totalité des cas signale l'arythmie et, quant au rythme des deux cas cités et de celui du chien de l'observation de Vanlair, on peut faire des objections.

Nous considérons avec Huchard et Fiessinger que l'arythmie est un symptôme très important et que le rythme est plus particulier aux mouvements pithiatiques. Lemoine et Lemaire ont vu des mouvements de flexion et d'extension des doigts parfaitement rythmiques, mais à côté de ces mouvements il y avait des contractions tout à fait arythmiques.

Quelques auteurs ont observé une certaine *symétrie* dans les muscles ou groupes musculaires atteints. On l'a même considérée comme un caractère des contractions myocloniques. En effet on trouve souvent la symétrie, mais elle manque souvent aussi. Chez notre première malade il y a symétrie de certains groupes musculaires, par exemple, les muscles des épaules et des bras ; mais la symétrie n'existe pas dans les muscles du membre inférieur.

Chez la seconde malade la symétrie existe aussi, mais pas parfaite.

Symétrie ne veut pas dire que les muscles symétriques se contractent en même temps, elle signifie que les muscles symétriques sont atteints par la même contraction, mais dans divers moments. C'est ce qu'on voit chez nos deux malades.

Les contractions sont asynchroniques.

Déjà Friedreich l'avait remarqué.

« L'affection, disait-il, occupait d'une façon symétrique les muscles du côté droit et du côté gauche, mais chacun de ces muscles présentait dans ses contractions une indépendance complète, et tantôt l'un, tantôt l'autre, se conctractait isolément et indépendamment des autres.

S'il survenait une contraction simultanée de plusieurs muscles, ce n'était que par un effet de hasard assez compréhensible, étant donné la fréquence des contractions. »

Les mesures rigoureuses prises par Pierre Marie montrent que, même quand il semble exister une simultanéité de contraction, il y a toujours une petite différence entre un côté et l'autre côté, différence minime qui oscille entre 7/50 et 4/50 de seconde.

Quant au siège de préférence de ces contractions il est difficile de faire une classification exacte des muscles préférés. Mais il semble que les muscles des membres inférieurs sont les plus atteints et spécialement le quadriceps fémoral, le demi-tendineux, les péroniaux, les extenseurs des doigts et les adducteurs. Du bras : le deltoïde, le biceps, le brachial antérieur, le long supinateur et les extenseurs sont les plus atteints. Du ventre : les muscles abdominaux antérieurs et surtout le droit antérieur. Du thorax : les pectoraux. Du cou : les muscles de la région postérieure et le sterno-cléido-mastoïdien. De la face : les orbiculaires, le frontal, les zygomatiques, etc. Mais ces indications ne sont pas certaines. Les observations publiées ne nous permettent pas de faire une statistique qui puisse nous donner des conclusions précises et exactes.

Chez nos malades tous ces muscles et bien d'autres sont également atteints, d'où résulte la multiplicité de mouvements que nous avons décrits surtout chez la seconde malade.

Ce n'est que rarement que les contractions peuvent atteindre un muscle seul (Huchard et Fiessinger).

Relativement à l'intensité des secousses nous avons déjà noté que plus elles sont répétées plus elles sont fortes. C'est ce qu'on observe pour notre seconde malade chez laquelle on voit de vraies crises de contractions suivies et très fortes.

Les contractions myocloniques ne sont pas douloureuses. Les malades se plaignent d'une légère fatigue des muscles les plus atteints. La sensation désagréable qu'ils éprouvent est de ne pas pouvoir dominer leurs secousses.

La *force* musculaire n'est pas altérée.

Les *réflexes* sont généralement normaux.

Quelques auteurs ont observé une exagération des réflexes rotuliens. Chez notre seconde malade les réflexes radiaux et tricipitaux sont vifs ; mais les rotuliens sont normaux dans les deux cas.

Les *sensibilités* sont normales.

Les organes des sens sont intacts. Quelquefois on a observé des mouvements nystagmiformes comme nous l'avons constaté chez notre seconde malade.

Dernièrement Lenoble et Aubineau ont décrit une nouvelle variété myoclonique dans laquelle le *nystagmus* est la contraction dominante. C'est une maladie héréditaire et familiale de laquelle nous nous occupe-

rons tout de suite à propos des myoclonies symptomatiques et de la maladie d'Unverricht.

L'*état physique* des myocloniques est bon.

L'*état psychique* ne subit pas d'altérations sensibles. Dans certains cas on a cité un petit affaiblissement de la mémoire et de la volonté. Ce sont des exceptions et il faut savoir si on a constaté cela dans les myoclonies essentielles ou si cet affaiblissement apparaît dans les myoclonies symptomatiques.

Le début de la maladie est, en général, lent et insidieux et très variable suivant les formes myocloniques.

Il y a des cas (comme chez notre première malade) dans lesquels les contractions surviennent avec intensité après une émotion. Dans d'autres cas (comme chez notre seconde malade) les secousses sont au commencement localisées à quelques muscles de la face, et se généralisent lentement et par poussées à presque tous les muscles.

Leur durée est très variable. La myoclonie est susceptible d'amélioration et on a cité des cas de guérison ; mais presque tonjours la maladie persiste, résiste à tous les traitements, et si elle disparaît c'est pour récidiver. Dans nos cas les mouvements sont bien définis et ont les caractéristiques et l'intensité d'aujourd'hui, depuis cinq ans, chez notre première malade et depuis trois ans chez la seconde.

Aucune des deux malades n'a eu de périodes de repos, mais toutes les deux ont éprouvé des périodes d'intensité diverse.

Avant de nous occuper du diagnostic des myoclonies nous devons traiter de leur classification.

Classification des myoclonies.

Nous avons déjà parlé des myoclonies symptomatiques et essentielles : les premières sont liées à d'autres états morbides et les secondes ne sont associées à aucune maladie connue. Il est difficile de préciser, pour le moment, les relations qui existent entre les myoclonies maladies et les myoclonies que nous appelons symptomatiques ; mais nous devons faire cette séparation comme nous l'avons fait pour les chorées. Des études anatomopathologiques ultérieures résoudront le problème. Quant à présent nous devons seulement constater les faits que la clinique nous impose.

Dans le groupe des *myoclonies symptomatiques* nous mettons :

1) les *myoclonies infectieuses* auxquelles nous avons déjà fait allusion au commencement de ce travail et qui doivent comprendre les cas de la maladie de Dubini, les cas de Meynier, de Papillon et Gy, de Valobra, etc. ;

2) les *myoclonies des hémiplégiques* (cas de Dejerine et Camus, de Mosny et Malloizel, etc.);

3) les *myoclonies syphilitiques* (cas de Simonelli et de Tinel et André Cain);

4) Les *myoclonies hystériques* à qui appartiennent quelques-uns des cas décrits comme myoclonies essentielles;

5) les *myoclonies des dégénérés* (la chorée variable des dégénérés de Brissaud;

6) les *myoclonies épileptiques*.

De toutes ces myoclonies symptomatiques celles qui sont liées à l'épilepsie méritent une attention spéciale. Elles se présentent dans l'épilepsie jacksonienne et dans le grand mal comitial.

Les *myoclonies épileptiques partielles* peuvent se trouver sous deux formes diverses : comme *équivalent jacksonien* ou comme *symptôme concurrent* dans les épilepsies partielles. Comme exemple de la première forme nous pouvons citer le cas de Tinel et André Cain qui ont observé des mouvements myocloniques du membre inférieur comme équivalent jacksonien dans une monoplégie corticale d'origine syphilitique, et le cas de Simonelli dans lequel les secousses myocloniques étaient limitées aux muscles du côté gauche, vrai équivalent jacksonien par lésion syphilitique du cortex moteur à droite.

La seconde forme constitue le syndrome de Kogewnikoff, c'est-à-dire, l'existence chez le même malade des crises d'épilepsie jacksonienne et des secousses myocloniques qui alternent continuellement. Cet état morbide est aussi appelé *épilepsie partielle continue*.

Les relations des myoclonies avec l'épilepsie essentielle sont bien plus complexes.

On peut séparer trois variétés :

1° la *myoclonie épileptique intermittente* (Euzière et Maillet);

2° la *myoclonie familiale épileptique ou la maladie d'Unverricht, et*

3° le *nystagmus-myoclonie* de Lenoble et Aubineau.

Dans la *myoclonie épileptique intermittente* les secousses myocloniques paraissent par accès et doivent être considérées comme auras motrices ou équivalents épileptiques. Dans les cas décrits on ne peut pas prendre ces secousses comme la manifestation d'une maladie surajoutée.

Ces crises myocloniques peuvent avoir des formes diverses : ou elles se réduisent à de petites contractions difficilement perceptibles (Russel Raynold), ou elles sont du type du paramyoclonus multiplex de Friedreich (Sizaret et Ravarit, Santenoise et Laignel-Lavastine), ou alors les contractions produisent des mouvements similaires à ceux que nous avons

décrits chez nos deux observées : mouvements larges, avec localisations diverses. Dans un cas de Shanahan les mouvements étaient localisés au visage, au cou et aux membres supérieurs et dans l'autre cas ils étaient généralisés aux quatre membres.

Les *myoclonies familiales d'Unverricht* ont une individualité nosologique bien authentique. Il s'agit toujours d'épileptiques chez lesquels les crises ne sont pas très intenses.

Entre 10 et 15 ans elles sont moins fréquentes et peuvent disparaître pendant que les secousses myocloniques commencent à se développer.

Les contractions musculaires sont surtout accentuées aux membres et au tronc, moins appréciables à la face.

Dans quelques cas les crises épileptiques ne disparaissent jamais ; elles persistent indéfiniment. Les secousses dans ces cas coexistent, précèdent les crises et c'est à ce moment qu'elles sont le plus fortes et le plus violentes.

Les malades finissent généralement par s'immobiliser au lit et meurent en cachexie. Le pronostic est toujours réservé.

La particularité spéciale de cette variété morbide est son caractère familial. La première description d'Unverricht, qui date de 1891, parle de cinq frères, fils d'un père alcoolique. Weiss et Cavaleri ont examiné sept malades appartenant à quatre générations. Lundborg se réfère à quatre cas du même mal dans la même famille. Les observations des cas de cette maladie sont aujourd'hui nombreuses, et cette myoclonie familiale grave, avec crises épileptiques, mérite bien une place à part dans le groupe des myoclonies symptomatiques, comme une entité morbide bien caractérisée et définie.

Le *nystagmus-myoclonie* dernièrement décrit par Lenoble et Aubineau qui l'ont observé en Bretagne est, surtout, caractérisé par le nystagmus. C'est une affection congénitale, souvent héréditaire et familiale, et qui persiste toute la vie avec les mêmes caractères. Les malades présentent souvent avec le nystagmus (qui est toujours indépendant de toute lésion pathologique qui puisse l'expliquer) d'autres symptômes, notamment les secousses musculaires, fibrillaires ou fasciculaires, qui attaquent un muscle ou un groupe musculaire.

Il y a habituellement, chez ces malades, des anomalies de développement et des stigmates de dégénérescence. Les auteurs classifient en cinq types différents les cas qu'ils ont étudiés. Dans un des cas il y avait des crises épileptiformes, ce qui a fait dire à Crouzon qu'il y a peut-être des analogies entre ces myoclonies chez les épileptiques et la maladie d'Unverricht.

Nous pensons de la même manière.

Les myoclonies symptomatiques étant énumérées et définies, il reste les myoclonies qui ne sont pas liées à d'autres états morbides, qui ont une vie autonome, et que nous appelons *myoclonies essentielles*.

Elles peuvent présenter les formes suivantes :

1° La *myoclonie fibrillaire essentielle* dans lesquels le symptôme principal est la contraction fibrillaire. La *myokimie* de Kny-Schultze et la *chorée* fibrillaire de Morvan, qui s'identifient par leurs tableaux symptomatologiques, représentent ce premier type de myoclonies essentielles.

2° Le *paramyoclonus multiplex de Friedreich* ou myoclonie sans déplacements, dans lequel les contractions fasciculaires des muscles, parfois très intenses, ne produisent pas de déplacements vifs. Ce type, défini par Friedreich, a des caractères spéciaux et les observations rares qui sont adjointes au premier cas de l'auteur, justifient son individualité morbide autonome, comme une variété à maintenir entre les myoclonies essentielles.

3° La *myoclonie à grands déplacements* dans laquelle les malades comme chez nos deux observées présentent de grands mouvements des membres, du tronc, du cou, de la face, etc., comme conséquence des contractions spontanées, brusques, involontaires, incohérentes, illogiques, des divers muscles qui actionnent ces segments.

Étiologie.

Sur *l'étiologie* des myoclonies essentielles nous ne savons rien de positif. On accuse les émotions, ce qui n'est pas constant, et le fond neuropathologique des malades.

Le froid est aussi incriminé. Dans un cas de Seeligmüller les secousses ont commencé après une douche froide.

Les traumatismes et les grands efforts (cas de Starr) sont cités, ainsi que l'anémie, le rhumatisme, l'affaiblissement général par la tuberculose, etc.

L'âge est le plus variable. Il semble que le type paramyoclonus est plus particulier aux âges avancés et le type à grands déplacements aux personnes plus jeunes.

Le climat maritime aurait une influence favorable à la production de la myoclonie.

La marche est continue et progressive.

Le *pronostic* est réservé. La guérison, si elle existe, est très rare ; mais la myoclonie n'affecte ni la vie physique ni la vie psychique du malade.

Anatomie pathologique. — Pathogénie.

L'*anatomie pathologique* de la myoclonie est obscure. Les autopsies de Friedreich, Rossi et Gonzales, Lundborg, Ferrero, Paviot et Nové-Josserand, Edoardo Poggio, Lenoble et Aubineau, Santenoise et Laignel-Lavastine, n'arrivent pas à des conclusions concordantes. Il y a les autopsies négatives et dans les autres on a trouvé l'ischémie des organes centraux et surtout celle des zones rolandiques et pieds des troisièmes circonvolutions frontales, droite et gauche (Rossi et Gonzales) ; œdème cérébral (Ferrero) ; lésions de méningo-encéphalite (Paviot et Josserand) ; et lésions des cellules du cortex et des cornes médullaires signalées par Edoardo Poggio qui admet l'irritation chronique des cellules radiculaires antérieures dans le paramyoclonus.

Sur la *pathogénie* des myoclonies règne la plus grande incertitude.

Les uns considèrent la myoclonie une simple affection fonctionnelle, une névrose spéciale, les autres la font dépendre des altérations du système nerveux central, périphérique ou encore des muscles.

Le plus grand nombre des auteurs est en faveur de son origine corticale, ce qui semble être confirmé par les expériences de Roncoroni (excitation de la région corticale motrice) ; mais il nous manque pour le moment des éléments indispensables pour établir sur des bases sûres cette orientation.

Diagnostic.

Le tableau symptomatologique des myoclonies étant exposé, leur classification faite, le peu que nous savons de l'étiologie, pathogénie et anatomie pathologique étant décrit, nous allons aborder la question du diagnostic de cette maladie. A cause de la confusion des descriptions de ces hypercinésies, tantôt présentées avec une désignation, tantôt avec une autre, nous trouvons parfois des difficultés dans leur diagnostic.

Les bornes des myoclonies ne sont pas les mêmes pour tous les auteurs et leur classification n'est pas admise par tous, sur le même critérium.

Conséquemment il arrive que la même maladie a des désignations différentes. Nous avons déjà abordé ce sujet et nous l'aborderons encore tout à l'heure.

Il ne vaut pas la peine de parler du diagnostic différentiel entre les mouvements myocloniques et les *tremblements* : secousses brèves, rapides, de petite amplitude, qui se reproduisent avec un rythme régulier et qui appartiennent généralement à des états pathologiques définis.

Les secousses qui peuvent paraître dans l'hystérie sont aussi de facile séparation.

La confusion entre la myoclonie et les spasmes n'est pas possible. Ceux-ci sont limités à un territoire nerveux ; les autres n'obéissent pas à la distribution anatomique des nerfs.

Nous avons déjà parlé de la possibilité d'une confusion entre les chorées et les myoclonies à grands déplacements.

Trousseau, Henoch, Bergeron, en ont montré les caractères différentiels. Charcot et Gilles de la Tourette ont fait la séparation à propos de l'étude d'une affection nerveuse caractérisée par de l'*incoordination motrice*, *écholalie* et *coprolalie* et ensuite dénommée *maladie des tics convulsifs*.

Les mouvements myocloniques sont plus violents, plus brusques, plus anguleux, suivant la phrase de Gilles de la Tourette, plus répandus, que les mouvements choréiques qui sont, au contraire, plus mous, plus lents, plus « arrondis », comme l'a écrit Sydenham, lui-même, à propos de l'affection qui porte son nom.

En outre, les choréiques sont maladroits. Ils ne peuvent pas exécuter les actes usuels de la vie. Au contraire les myocloniques ne sont pas incommodés dans l'exécution de ces actes. Notre première malade peut enfiler une aiguille et coudre comme avant sa maladie ; la seconde malade écrit avec une facilité relative et dans ses lettres personne ne peut découvrir la maladie dont elle souffre.

Ces faits ont été déja remarqués par Trousseau à propos d'un cas auquel nous nous sommes déjà référé.

Dans la chorée il y a une inquiétude motrice constante (Oppenheim) ; le malade n'a pas d'intervalle de repos.

Dans la myoclonie il y a des périodes de quiétude qui séparent les crises de secousses musculaires.

On peut encore rappeler que la marche des chorées est différente de la marche des myoclonies et que la mentalité des choréiques est atteinte (chorée de Sydenham, chorée paralytique, chorée Huntigton), tandis que dans les myoclonies il n'y a pas, généralement, de perturbations psychiques.

Ces caractéristiques séparent très nettement la chorée de la myoclonie ; mais il y a des formes intermédiaires dans lesquelles le diagnostic peut offrir des difficultés comme, par exemple, le cas d'André-Thomas présenté à la Société de Neurologie (1).

Il semble aussi que les deux maladies peuvent exister associées et on donne comme un des exemples de la troisième observation de Bergeron

(1) Séance du 10 mars 1910.

(*in* thèse de Berland) ; mais ces mouvements myocloniques doivent avoir été de nature hystérique.

Il nous faut, aussi, établir le diagnostic différentiel entre les myoclonies et les *tics*.

La délimitation des tics s'imposait cliniquement. Déjà Trousseau, Charcot et Friedreich avaient ébauché leur séparation du groupe des spasmes, en mettant en évidence le facteur psychique dans leur production. Oppenheim, Brissaud et spécialement Henry Meige et Feindel ont bien étudié la nouvelle entité nosologique. Ces deux derniers auteurs l'ont définie, ont marqué ses limites, ont montré ses éléments étiologiques et ont indiqué son traitement. En résumé, le *tic* est le résultat de la répétition d'un acte primitivement coordonné pour obtenir un but déterminé et qui finit par se produire involontairement, sans cause et sans but.

Ces actes sont exagérés dans la forme et l'intensité, mais conservent toujours une certaine systématisation.

Les tics ainsi définis, rendus dépendants de l'élément psychique qui leur donne l'origine, méritent bien d'être séparés de tous les autres mouvements convulsifs qui leur sont semblables quant à la forme, mais qui fondamentalement ont une signification diverse. Par exemple, entre un spasme qui est le résultat de l'irritation d'un point de l'arc réflexe (Brissaud) et un tic qui provient toujours d'une intervention des centres corticaux supérieurs, il y a la différence qui existe entre le résultat d'une lésion irritative et le produit d'une action psychique.

Les myoclonies essentielles n'appartiennent pas au groupe des tics. Quelques unes peuvent leur ressembler dans leur période initiale, mais les mouvements n'ont pas la même pathogénie, ils se *compliquent* rapidement et il n'y a pas la coordination et la systématisation qu'on devine toujours chez les tiqueurs. Le tic est généralement un mouvement localisé, il se répète toujours d'une manière stéréotypée (Oppenheim), le malade peut toujours l'éviter pendant quelque temps sous l'action énergique de la volonté. Nous n'avons trouvé rien de cela chez nos malades. Les mouvements sont les plus divers, les plus désordonnés possibles et ils se succèdent de manière que, dans leur début, nous ne pourrions pas préciser, d'avance, leur développement. Ce serait vouloir aller trop loin de voir des mouvements coordonnés ou leurs caricatures (Charcot) dans ceux que nous observons chez nos malades.

En admettant cela, on pourrait voir des systématisations et coordinations dans tous les mouvements les plus divers et les plus variés.

Et, bien au contraire, dans les mouvements des tiqueurs on reconnaît toujours ces caractéristiques.

En outre la volonté n'a pas chez nos malades une action inhibitoire sur les secousses et dans les tics la volonté domine toujours, pendant un certain temps les mouvements.

Les tics ont d'ailleurs un siège fixe où ils ont été créés. Dans nos cas les mouvements atteignent presque tous les muscles, ils n'ont pas de siège fixe, ils sont si différents et si variés que difficilement on pourrait comprendre le travail psychique de la formation de chacun d'eux. En outre, ils se sont généralisés rapidement, presque tout d'un coup, sous une action émotive ou sans cause appréciable, ce qui contrarie l'hypothèse formatrice des tics.

Mais les tics ne sont pas toujours localisés. Quelquefois ils peuvent aussi se multiplier en conservant toujours la même pathogénie.

Ce sont des cas qui donnent parfois de vraies difficultés de diagnostic.

Gilles de la Tourette et, après lui, Guinon et Charcot ont fait connaître des cas d'une maladie qu'ils ont nommée *la maladie des tics convulsifs* avant la définition des tics que nous avons acceptée et que les travaux de Henry Meige et Feindel ont divulguée.

En passant en revue tous les cas décrits sous cette désignation, nous trouvons que la plupart de ces cas sont tout à fait identiques aux nôtres et nous trouvons d'autres cas dans lesquels les malades ont de vrais tics, une grande tendance imitative : écholalie, échocinésie, coprolalie ainsi qu'un état mental particulier qui se manifeste surtout par la présence d'idées fixes (Guinon).

Ces derniers cas doivent être séparés des premiers. Ils ne présentent, généralement, ni le même polymorphisme, ni la même soudaineté, ni la même brusquerie.

Ces malades présentent, d'ailleurs, une certaine coordination de mouvements et ils peuvent les dominer par la volonté.

Au contraire, chez nos malades nous n'observons pas l'imitation. Elles ne reproduisent pas les mots que nous leur disons ni les mouvements que nous exécutons devant elles. Elles ne peuvent pas dominer par la volonté leurs mouvements ; au contraire, quand on l'a fait intervenir ils augmentent.

D'ailleurs, l'état mental de nos malades n'est pas atteint tandis que chez les tiqueurs un déséquilibre psychique existe (Henry Meige). Déjà Charcot disait que le tic était « un produit direct de la vésanie » et Brissaud l'appréciait comme un « état mental spécial, des bizarreries, de l'excentricité, bref, une tournure d'esprit qui marque plus ou moins de déséquilibration ».

Nous avons vérifié tous ces caractères spéciaux et différentiels dans un

cas de notre service. C'était une jeune fille de 17 ans avec des mouvements plus accentués à la face et au cou, mais qui existaient aussi aux membres ; mouvements qui ont apparu successivement et lentement ; mouvements toujours figurés, de formation psychique, pas si brusques que ceux que nous avons observés chez nos myocloniques. Elle présentait aussi de l'écholalie et une échocinésie notables. Elle ne pouvait pas résister à répéter des mots qu'elle entendait et auxquels elle en ajoutait d'autres. Par exemple, on parlait de *pain* : elle disait *beaucoup de pain*.

Ce mot beaucoup (*muito*, en portugais) était le plus répété et presque toujours associé à d'autres mots qu'elle entendait. En outre elle exécutait les mouvements qu'elle voyait faire. L'imitation était plus facile quand elle était distraite.

La volonté pouvait dominer les mouvements et l'imitation, dans certaines limites.

La malade avait un état psychique spécial.

Entre ce cas que nous pouvons, peut-être, appeler tic généralisé et les deux que nous publions il y a les différences que nous avons déjà signalées entre quelques-uns des cas publiés par Gilles de la Tourette, Charcot, Guinon, etc.

La majorité des cas de tics généralisés et de la maladie de Gilles de la Tourette ont été décrits, dernièrement, entre les myoclonies, les pseudochorées électriques et, même, comme variétés du paramyoclonus. C'est une confusion dans le langage médical qu'il faut éviter.

On peut demander si les caractères que nous avons appréciés comme éléments de diagnostic différentiel entre les tics généralisés et les myoclonies, sont suffisants pour faire une séparation entre les deux hypercinésies.

En effet, la difficulté du diagnostic est parfois énorme dans les cas intermédiaires et les deux maladies ont certainement beaucoup de points de contact. Mais il y a des tics généralisés, qui ont la même pathogénie psychique que les tics isolés et ceux-ci ont des caractéristiques qui les séparent de tous les autres mouvements.

Je sais bien que la base psychique est quelquefois difficile à surprendre et à reconnaître ; mais tous les médecins ont vu des cas cliniques où elle est bien évidente. En outre, les tiqueurs présentent d'autres symptômes et la thérapeutique rééducative produit chez eux des bénéfices que les myocloniques n'obtiennent jamais. Mais plus ils se généralisent plus ils se rapprochent de la myoclonie. Et voilà la difficulté du diagnostic.

On dit même qu'il y a des myoclonies qui ont commmencé par des vrais tics. Voilà une affirmation qu'il faut démontrer. Pour affirmer que les tics et les mouvements myocloniques à leur période initiale sont quel-

quefois identiques, il faudrait connaître leur génèse, leur évolution, le psychisme du malade, etc.

Je pense qu'on a trop généralisé les idées sur les tics à des mouvements apparemment égaux mais qui ont des origines différentes.

Mais, au contraire, faire des tics des mouvements myocloniques (Vanlair) c'est affaiblir la valeur psychique de leur formation qu'il faut conserver comme une vérité scientifique bien démontrée.

La maladie de Gilles de la Tourette a, par l'extension des mouvements, qui souvent surviennent subitement, par sa forme toujours progressive, un caractère particulier (Henry Meige).

Nous le trouvons chez nos deux malades et dans la majorité des cas décrits.

Il est bien différent de ce que nous trouvons chez les tiqueurs.

A propos d'un de ses malades Gilles de la Tourette disait en 1899 dans une remarquable leçon : « il vous suffira d'observer notre malade pour noter que les secousses musculaires qui l'agitent n'ont rien de figuré : elles sont brusques, soudaines, essentiellement variables dans leur forme, leur expression et leur intensité.

Et comme nous l'avons vu, les tics sont toujours des mouvements systématisés ou leur caricature. L'œuvre de Gilles de la Tourette reste : l'étude des cas de cet auteur est parfaite, mais nous devons y ajouter les cas semblables, pour éviter une complication de langage médical toujours nuisible. Lui-même a montré la difficulté dans un de ses derniers travaux sur ce sujet, à propos du diagnostic différentiel de sa maladie : « je ne fais, disait-il, que mentionner la chorée électrique ou maladie de Dubini, maladie probablement infectieuse qui, d'après cet auteur lui-même, n'a aucune analogie avec la chorée ; la chorée de Bergeron, la chorée fibrillaire de Morvan, le paramyoclonus multiplex de Friedreich, autant d'affections qui n'ont pas de place définie dans le cadre nosologique. Ces myoclonies comme on les a appelées si vaguement pour masquer l'insuffisance de leur identité appartiennent soit, aux tics convulsifs, soit à l'hystérie. »

Nous suivons cette opinion et nous pensons que toutes ces hypercinésies, variées dans leurs formes, ont des caractères communs et on peut bien les mettre dans le même chapitre. Seulement, en acceptant la séparation des tics de Henry Meige et Feindel, comme entité morbide, nous devons leur donner une autre dénomination.

La désignation *myoclonie* est acceptable. Elle signifie le symptôme principal et nous séparons ainsi ces hypercinésies des tics qui ont aujourd'hui une autre signification clinique. D'un autre côté, le cadre symptômatique des myoclonies est aussi bien défini que le cadre des autres

hypercinésies. Dans ce chapitre général nous avons séparé les formes diverses qui ont été décrites avec différentes désignations en montrant leurs particularités spéciales, mais toutes groupées dans la même description.

Traitement.

Les *traitements* employés jusqu'à ce jour n'ont pas donné de résultats. Les médicaments, l'hydrothérapie, l'électrothérapie, l'isolement, la psychothérapie, la discipline psycho-motrice (Brissaud et Meige) n'ont pas apporté d'amélioration ou ont donné des résultats éphémères. Dans ce chapitre de la thérapeutique les diverses formes des myoclonies essentielles se ressemblent parce qu'elles se comportent de la même manière.

BIBLIOGRAPHIE

Angelo Dubini. — Giornale de Milano, 1846.
Paget. — Journ. de méd. et chir. de Edimbourg, 1847.
G. Sée. — *De la Chorée*, Mém. de l'Académ. de médecine, t. XV, 1850.
Tatti. — Gaz. med. lombarda, 1853.
Frua. — Ann. univ. di med.., 1853.
Clerici. — Atti del ospedale di Milano, 1855.
Pignacca. — *Della Corea electrica osserv. in Pavia*, Pavia, 1855.
Stefanini. — Ann. univ. di med., 1855.
Ferro. — Gaz. ital., 1858.
Strambio. — Gaz. medica lombarda, 1859.
Tomassi. — Il Morgani, 1864.
Trousseau. — Clinique médicale de l'Hôtel-Dieu, 1865.
Spring. — *Chorée rythmique*, 1866.
Jaccoud. — Leçons de l'hôpital Lariboisière, 1873.
Golgi. — Rivista clinica di Bologna, 1874.
Stefanini. — Ann. univ. di med., 1875 et 1880, p. 493.
Cavagnis. — Ann. univ. di med., 1878.
H. C. Wood. — Philad. med. Times, 1879.
Berland. — *Chorée électrique*, Thèse de Paris, 1880.
Bianchi. — Lo Sperimentale, 1881.
Friedreich. — Virchow's Archiv, 1881, Bd LXXXVI, p. 421.
Guertin. — Thèse de Paris, 1881.
Silvestrini. — Medicina contemporanea, févr. 1881.
Henoch. — Berl. klin. Woch., 1881, n° 23 et 1883, n° 15.
Lowenfeld. — Aaertzlicher intelligentzblatt. Munchen, n° 15, 1883.
Henoch. — Berl. klin. Woch., 1883.
Tordens. — Journal de Bruxelles, 1883.
Lamois. — Thèse d'agrégation, 1883.
Ewald. — Berlin. klin. Wochenschrift, 1883, p. 798.
Grocco. — Ann. univ. di med., 1884.
Remak. — *Myoclonus multiplex*. Arch. für Psych., Bd. XV, 1884
Bechterew. — Wratsch, 1885.
Gilles de la Tourette. — Arch. de neurol., 1885, n°s 26 et 27.
Popoff. — Medizinische Beitrage, n° 16, 1886.
Testi. — Giorn. di Neurop., f. 3 et 4, 1886.

Brignone. — Riforma medica, n° 192, 1886.
Silvestrini. — Med. contemporanea, 1886.
Seeligmuller. — Deutsche med. Woch., 1886, p. 406.
Pierre Marie. — Progrès médical, 1886, n°s 8 et 12.
Schultze (Heidelberg). — Neurol. Centralblatt, 1886, n° 16.
G. Guinon. — Revue de méd., 1886, p. 50.
Lamois. — *Chorées*, Paris, 1886.
Bechterew. — Arch. für Psych., Bd. XIX, 1887.
Kovalnosky. — Arch. für Psych., Bd IV, 1887.
Ribalkine. — St Petersb. psych. Geselsch., 1887.
Seeligmuller. — Deutsche med. Woch., n° 52, 1887.
Spitzka. — Journal of nervous and mental dis., n°s 7 et 8, 1887.
Francotte. — Ann. de la Soc. méd. chir. de Liège, X, 1887.
Venturi. — Giorn. di Neurop., 1887.
Feletti. — Giorn. di Neurop., 1887.
Rubino. — Riforma medica, 1887.
Sepilli. — R. sper. freniatria e med. leg., 1887.
Lembo. — Giorn. di Neurop., 1887.
Homen. — Finska Lakaresallskandl, 1887, p. 9.
Moretti. — R. clinica de Bologna, 1888.
Ziehen. — Arch. f. Psych. u. Nervenkr, 1888, XIX, p. 145.
Manquat et Grasset, Bull. méd., 1888.
Ricklin. — Gazette méd. de Paris, 1888.
Kny. — Arch. für Psych., Bd XIX, 1888.
Marina. — Arch. für Psych., Bd XIX, p. 684, 1888.
Stewart. — Brit. méd. Journal, p. 426, 1888.
Fadella. — R. sper. freniatria e med. leg., 1888.
Charcot. — Leçons du mardi, 1887-1888 et 1888-1889.
Vanlair. — Revue de méd., 1889, n°s 1 et 3.
Allen Starr. — Journal of nervous and mental dis., 1889.
Lemoine et Lemaire. — Revue de méd., 1889 et 1890.
Giampietro. — R. clinica e terapeutica, 1890.
Morvan. — Gazette hebdomadaire, 19 avril 1890.
Pott. — Münchener med. Woch, n° 9, 1890.
Bouveret et Curtillet. — Lyon médical, 1890, p. 213.
Unverricht. — *Die Myoclonie*, Wien, 1891.
Tambroni-Pieraccini. — An. di neurologia, 1892.
Massaro. — *Un cas de paramyoclonus multiplex*, 1892.
Bernhardt. — Neurol. Centralbl., 1892, p. 689.
Bouveret et Devic. — Revue de méd., 1892, n°s 1 et 2.
Massalongo. — La riforma medica, 1892, p. 471.
Brissaud. — Leçons cliniques, 1893.
Schultze. — Deutsche Zeit. f. Nervenk, 1894, p. 65 et 167.
Marius Granier. — Thèse Paris, 1894-1895.
Julien Noir. — *Les tics chez les dégénérés, les imbéciles et les idiots*, Thèse de 1893.
Bregman. — Arch. fur Psych., Bd XXVII, 1895.
Léopold Levi. — Société anat., avril 1895.
Raymond. — Leçon du 15 février 1895, vol. 1 des Cliniques des maladies du Syst. nerveux.
Lugaro. — Rev. di pat. nerv. e ment., 1896, fasc. 10.
Schute. — Neurol. Centralbl., 1897, p. 11.
Allen Starr. — Journal of nervous and mental diseases, 1897, p. 416.
Orazio d'Allico. — Riforma medica, 1897, n°s 19, 20, 21.

Loury. — An. méd. psych., 1897.
Garnier et Santenoise. — An. medico psych., 1898, t. I, p. 393.
Bonardi. — Revue neurol., 1898, p. 270.
Rabot. — *La myoclonie épileptique*, Thèse de Paris, 1899.
Gonzalès. — Annali di neurologia, 1899, fasc. 6.
Rossi et Gonzalès. — Annali di neurologia, 1900, fasc. 4, p. 317.
Heldenberg. — Belgique méd., 1900, n° 18.
Dejerine. — In Path. générale de Bouchard, t. V, 1900.
Jakob. — In Atlas man. du Syst. nerv. (trad. française), 1900.
Schupper. — Il policlinico, 1901.
Variot. — Gaz. des Hôp., 1901, p. 1401.
Carrière. — Presse médicale, 1901.
Patella. — Il Policlinico, fasc. 12, 1901, p. 135 et Gaz. hebdomadaire, n° 9, 1902, p. 99.
Schuffer. — Il Policlinico, janvier, février, avril 1901.
Silvestrini. — Rev. c. di. clin. med., Firenze, 23 février 1901.
Cruchet. — *Etude critique sur le tic convulsif*, Thèse de Bordeaux, 1902.
Pitres. — Congrès de Grenoble, 1902.
Triboulet. — In Traité de médic. de Brouardel, 1902.
Nogués. — *Des tics en général*, Congrès de Grenoble, 1902.
Murri. — *Sur le paramyocl. multiplex*. Progrès méd., 15 et 22 mars 1902.
Joffroy. — Congrès de Grenoble, 1902.
Hartenberg. — Congrès de Grenoble, 1902.
Henry Meige et Feindel. — *Les tics et leur traitement* (Préface de Brissaud), Paris, 1902.
Dana. — Journ. of. nerv. and ment. desease, 1903.
Fischer. — Gaz. des hôpitaux, 1903.
Newmark. — Neurol. Centralbl., 1903, p. 461.
Frenkel. — R. neurol., 1903, p. 609.
Henry Meige, R. neurol. du 30 octobre 1903.
Ingelram. — Echo méd. du Nord, 1903.
Ramsay Hunt. — Journ. of. nerv. and ment. disease, juillet 1903.
J. Valobra. — Il Morgagni, XLVI, p. 774-802, 1904.
Meynertz. — Neurol. Centralbl., 1904, p. 101.
Lundborg. — Neurol. Centralbl., 1904, n° 4.
L. Roncoroni. — Arch. di Psich. Nerop., Anthr. et méd. légale, 1904, p. 501.
H. Sundberg. — Neurol. Centralbl., 1904, n° 4.
Napoléone Loura. — Gaz. degli ospedali, 1904, 18 dez.
Mosny et Malloizel. — Soc. et die, 2 mai 1905.
Huchard et Fiessinger. — R. de méd., 1905, n° 10.
Edoardo Poggio. — Rev. di Pat. nervosa e ment., 1905, fasc. 4 do vol. XIX.
Henry Meige. — *Tics*, Paris, 1905.
Paul Blocq et Henry Grasset. — In Traité de méd. Charcot-Bouchard-Brissaud, Paris, 1905.
Oppenheim. — L. der Nervenkrankheiten, 4e éd., n° 1905.
Charles W. Burr. — New-York med. journ., 1906, p. 625.
Emilio Meynier. — Arch. di Psich. Neurop., Anthr. et méd. légale, 1906, p. 773.
Dejerine et Camus. — Revue de Neurol., 1907, p. 511.
Papillon et Gy. — Sté de Pédiatrie, 12 février 1907.
Khoroschk. — Revue russe de psych., neurol. et psychologie expérimentale, 1907, p. 577.
Zireri. — Riforma medica, 1907, n° 26.
Shanahan. — Journ. of. nerv. and ment. disease, 1907.
Lenoble et Aubineau. — *Nystagmus-myoclonies*, Rev. neurol., 1907, p. 90.
Pierce Clark. — Journ. of nerv. and ment. disease, 1907, p. 703.
Bello de Moraes. — Medecina Contemporanea, Lisbôa, 1908, n° 18.
Ossokine. — Revue russe de méd., 1908, p. 31.

Paviot et Nové-Josserand. — Revue de méd., 1908.
Nikitine. — In Rev. neurol., 1908, p. 1002.
René Cruchet. — Rev. neurol., 1909, p. 513.
César Juarros. — Revista de Sanidad militar y de Med. militar espagnola, 1909, p. 577-583.
Ferreira da Costa. — *Sindroma myoclonica*, Lisbôa, 1909.
Hutinel et Babonneix. — In Traité des mal. des Enfants, 1909.
Lafforgue. — Rev. neurol., 1909, p. 1212.
Emile Meignan. — Rev. neurol., 1909, p. 1477.
Euzière et Maillet. — Gaz. des Hôpitaux, 7 juin 1910.
Sizaut et Ravarit. — Rev. neurol., 1910, p. 367.
Santenoise et Laignel. — Lavastine, *Encéphale*, 1910, 2°, p. 468.
André Thomas. — Rev. neurol., 1910, p. 384.
Henry Meige. — Rev. neurol., 1910.
Raymond. — Rev. neurol., 1910.
Wilfred Harris. — Cit. in Rev. neurol., 1910, 2°, p. 477.
Simonetti. — In Rev. neurol., 1911, 2°, p. 437.
T. Pelissier. — *Des myoclonies épileptiques*, Thèse de Montpellier, 1911.
Anglada. — Rev. neurol., 1911, 1°, p. 495.
Lenoble et Aubineau. — Rev. de méd., 1911.
Tinel et André Cain. — Société de neurol., 1er juin 1911.
Derginsky. — Cit. in Rev. neurol., 1911, 2°, p. 391.
H. Grenet. — In Nouvelle Pratique méd. chir., 1911, t. V, p. 559.
Crouzon. — In La pratique neurologique, 1911, p. 864.
Verger. — In Précis de Path. int., t. IV, Paris, 1912.

SEIN HYSTÉRIQUE ET SUGGESTION

PAR

René CHARON et **Paul COURBON**

Médecins de l'Asile d'Aliénés d'Amiens.

La question de la nature des troubles vasomoteurs que l'on rencontre parfois chez les hystériques est encore l'objet des plus vives contestations. Pour certains auteurs, partisans de l'Ecole ancienne, ces troubles seraient essentiellement symptomatiques de la névrose. Pour d'autres, partisans de la doctrine du pithiatisme, ils dépendraient d'une cause surajoutée à l'hystérie et cela parce que la suggestion et la persuasion seraient toujours impuissantes à les provoquer et à les supprimer.

Nous rapportons ici un cas d'érythème et d'œdème mammaires qui, étant donné la rigoureuse observation des circonstances dans lesquelles il se produisit, nous a paru mériter d'être consigné. De l'examen auquel nous nous sommes livrés avec la plus grande conscience et la plus grande impartialité possibles, il nous semble permis de conclure que chez notre sujet, la production des troubles vasomoteurs ne saurait être attribuée à d'autre cause qu'à l'autosuggestion et que seule la persuasion médicale est responsable de leur guérison.

Observation.

M... Charlotte, âgée de 13 ans 1/2, entre à l'Institut médico-pédagogique de Dury-les-Amiens le 30 décembre 1911 pour crises de nerfs et attaques de sommeil.

Antécédents héréditaires. — Sa mère, nous dit-elle, est morte en juin 1910 d'un cancer du sein opéré deux fois, et était sujette à des pertes de connaissance avec gesticulation intense. Son père est un pilier d'hôpital et souffre de l'estomac et du genou.

Personnellement, c'est une fille courtaude et solide avec une poitrine plus développée que ne comporterait son âge. Elle rougit facilement, mais s'exprime très bien.

Elle a été opérée deux fois à l'âge de 12 ans pour des abcès de l'aine gauche n'ayant pas laissé de grosses cicatrices, et a eu la fièvre typhoïde pendant les trois premiers mois de l'année 1911 qu'elle passa à l'Hôtel-Dieu d'Abbeville.

Elle a été réglée une première fois en décembre dernier pendant 4 jours, et une seconde fois seulement en juillet dernier du 4 au 8.

Le début de ses crises nerveuses date de novembre 1911. Il lui arrivait de s'endormir pendant son travail à l'occasion d'une réprimande ou d'une émotion quelconque. Elle ne sait pas exactement ce qui se passe pendant son sommeil, quelquefois elle se rappelle avoir entendu des tambours ou des cris et éprouve généralement dans le gosier comme une sensation de boule. Elle se réveille en pleurant et reprend rapidement connaissance.

Les patrons chez qui elle était en service depuis la convalescence de sa fièvre typhoïde, inquiets de la fréquence de ces sommeils soudains, la conduisirent à l'hôpital où le traitement bromuré et l'hydrothérapie furent sans résultat; on la transféra à l'hospice St-Charles, puis finalement à l'Institut médico-pédagogique.

Le développement intellectuel est normal, elle a son certificat d'études, elle est docile, mais d'une grande susceptibilité.

L'examen physique ne révèle rien qu'une exagération assez marquée des réflexes rotuliens, une sensation douloureuse persistante au niveau de la glabelle frontale avec paroxysme au moment des crises, une raucité congénitale de la voix.

5 *janvier* 1912. — Hier soir en se couchant la malade est tombée à terre, se raidit, écumant de la bouche ; elle est restée endormie jusqu'à ce matin 8 heures 1/2.

10. — Une crise convulsive de 3 heures, soubresauts, cris, puis sommeil.

18. — Depuis hier soir elle est en crise. Elle s'était couchée, quand soudain elle s'est jetée la tête contre terre, poussant des cris, se plaignant de souffrir, d'entendre des tambours, appelant « Maman » Hypoesthésie généralisée. Hyperesthésie des globes oculaires, le moindre attouchement à ce niveau provoque des cris, mais non le réveil.

A 11 heures du matin, la malade revient à elle ne se souvenant de rien. Plus d'hyperesthésie.

19. — Hier soir, à 7 heures du soir, voyant une camarade tomber en crise, elle tombe aussi en appelant « maman », « maman », et s'endort rapidement d'un sommeil stertoreux, les sourcils froncés, les membres raidis et présentant un certain degré de raideur cataleptoïde (flexibilitas cirea), se réveille ce matin à 10 heures.

20. — Léthargie depuis hier soir à 7 heures jusqu'à ce matin 11 heures.

23. — Léthargie de 1 heure à 4 heures 1/2 de l'après-midi.

24. — Léthargie de 7 heures 1/2 à 11 heures du matin.

17 *février*. — Convulsions généralisées, pendant 20 minutes.

21. — Convulsions et léthargie depuis 8 heures 1/2 du soir à 1 heure de l'après-midi.

24. — La malade est en état de sommeil depuis le 22 à 5 heures du soir jusqu'à cette après-midi à 4 heures ; pendant ces 47 heures n'a pas bougé ni pour uriner, ni pour s'alimenter. Contracture des sourcils, raideur des membres sans catalepsie.

8 *mars*. — Convulsions pendant une demi-heure.

15 *avril*. — Léthargie pendant deux heures à la suite d'une contrariété.

16. — Léthargie à l'occasion de la douche.

6 *mai*. — Convulsions pendant deux heures.

7. — Léthargie pendant toute la nuit.

10 *juin*. — Convulsions de 8 heures 1/2 à 5 heures 1/2.

20. — Crises convulsives de 1 heure 1/2 à 5 heures du soir.

1er *juillet*. — Deux crises convulsives. Toutes ces crises succèdent à une émotion. L'enfant ne porte aucun stimgate d'épilepsie, aucune cicatrice, aucune morsure de la langue, ne gâte jamais.

Pendant leur intervalle, la malade suit avec régularité et succès les cours pédagogiques et fait preuve d'une instruction moyenne pour son âge.

31. — La surveillante de son quartier, qui depuis quelques jours souffrait d'un abcès du sein droit, est opérée à midi par le chirurgien. Dans le courant de l'après-midi, une abondante hémorragie se produit, et traverse le pansement ; les infirmières s'affolent, envoient chercher interne et médecin, parlent de danger de mort, et les enfants elles-mêmes sont ainsi mises au courant de ce qui se passe dans la chambre de la surveillante. L'interne accourt, réclame ergotine, seringue, sérum, appareils hémostatiques et arrive enfin à arrêter l'écoulement sanguin, pendant que tout le petit monde des malades se demande avec terreur ce qui se passe derrière la porte de leur maîtresse.

Notre fillette est très impressionnée, elle se targue des connaissances particulières que le cancer du sein de sa mère lui a données pour expliquer la gravité du cas à ses compagnes. Elle tarde beaucoup à s'endormir, ayant toujours sous les yeux le spectacle émouvant de l'après-midi. Et le lendemain à son réveil, elle ressent une vive douleur dans son propre sein droit qui est gonflé et rouge, mais elle n'ose s'en plaindre encore au médecin. Ce n'est que le jour suivant, jour de douche, que l'on constate l'état de l'organe.

La glande est tuméfiée, immobile et couverte d'une coloration rouge bleue qui teinte uniformément mamelon, aréole et mamelle. Le contraste est frappant avec l'autre sein qui a conservé sa mobilité avec sa pâleur, sur laquelle se détachent nettement les deux nuances aréolaire et mamelonnaire physiologiques.

La peau est chaude, mais souple, sans le moindre capitonnage. La palpation n'efface pas la rougeur diffuse et exagère la douleur qui n'est pas très marquée ; ni empâtement, ni ganglions, ni sécrétion, ni température, ni phénomènes généraux.

Interrogée, l'enfant déclare n'avoir pas osé montrer son sein la veille, espérant que « ça ne passerait » ; elle demande si c'est grave. Le médecin répond que ce n'est rien du tout, qu' « il n'y a rien à y mettre et que ça disparaîtra tout seul ».

Dans l'après-midi même, la rougeur se flétrissait et le lendemain matin l'organe avait repris son aspect et son volume normaux.

L'examen des photographies du sein opéré de l'infirmière et du sein hystérique de la fillette permet bien de se rendre compte du mimétisme physiopathologique qui caractérise notre cas (Pl. XVIII).

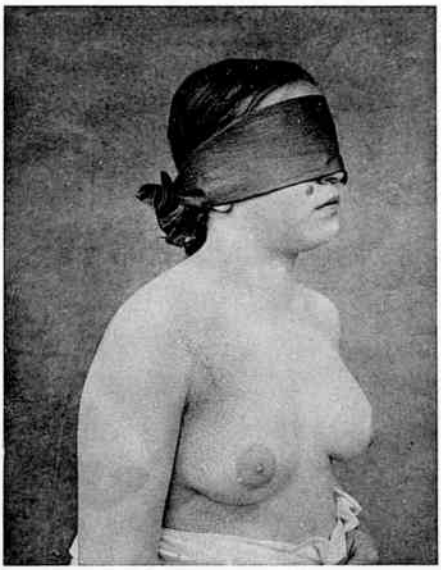





SEIN HYSTÉRIQUE

(R. Charon et P. Courbon)

Masson & Cie, Éditeurs

*
* *

Il s'agit donc d'une enfant de 14 ans, en traitement depuis des mois pour crises convulsives et léthargiques, qui le lendemain du jour où sa surveillante avait été opérée d'un abcès du sein, se réveilla avec une mamelle engorgée, violacée et douloureuse et fut débarrassée le jour suivant de tous ces signes subjectifs et objectifs, dès que le médecin l'eut rassurée sur leur bénignité.

L'examen complet de tous les organes de cette jeune fille et bien plus encore celui des conditions dans lesquelles évoluèrent ces manifestations vasomotrices n'autorisent pas, croyons-nous, à les rattacher à autre chose qu'à un trouble purement fonctionnel du système nerveux.

Il ne saurait être question de supercherie. Outre que l'éruption ne présentait aucun des caractères d'une irritation externe et que l'enfant étroitement surveillée jour et nuit n'avait aucune substance vicariante à sa disposition, la rapidité de la guérison, sans l'administration du moindre médicament, du moindre traitement, sans la moindre expression d'étonnement de la part du personnel médical prouve assez clairement que nous n'avions pas affaire à une pantomime désireuse de se rendre intéressante.

On ne pourrait pas davantage incriminer une affection organique. Il n'y eut aucun des phénomènes généraux qui auraient atteint une intensité extrême, si ces apparences phlegmoneuses eussent répondu à la réalité. De plus la résorption complète ne se serait pas effectuée en quelques heures.

Le mécanisme pathogénique de cet engorgement inflammatoire du sein semble donc uniquement psychique.

Chez cette enfant, le choc émotionnel causé par l'opération de son infirmière fut d'autant plus grand qu'une hémorragie survenue quelques heures après le départ du chirurgien affola tout le quartier. Le sein opéré fut l'objet de ses conversations pendant toute la journée et celui de ses rêves pendant toute la nuit. Si bien qu'au réveil le propre organe de la malade présentait l'apparence des meurtrissures de celui dont l'image l'obsédait.

Nous ne voulons pas à l'occasion d'un seul fait recommencer la discussion d'une des questions les plus controversées entre aliénistes et neurologistes. Le sein hystérique a déjà été l'objet de nombreux travaux. C'est à cause des conditions rigoureuses d'examen dans lesquelles s'est déroulé ce phénomène que nous avons cru intéressant d'en publier l'observation.

MANIE CHRONIQUE

PAR

R. BENON et P. DENÈS

Hospice Général (Nantes)

La manie chronique n'est pas l'agitation chronique. Les états d'agitation chronique comportent plusieurs variétés. La manie chronique ou hypersthénie chronique est l'agitation maniaque pure chronique ; elle doit notamment être différenciée de l'agitation maniaque associée à d'autres syndromes. La manie chronique vraie s'oppose à l'asthénie chronique.

Voici un exemple de manie chronique vraie.

Observation (Pl. XIX).

Résumé. *Entrée à l'asile en* 1878 *à* 40 *ans : mélancolie vraie avec agitation anxieuse. La mélancolie a été remplacée par la manie. Manie chronique certainement depuis* 1884 *jusqu'à* 1912, *soit durant* 28 *ans. Etat d'hypomanie (pas de fureur maniaque). Hypermyasthénie : marche alerte, parole facile et claire, mimique active, gestes vifs, rires, sourires, chants, danses, etc. Excitation intellectuelle très marquée. Mémoire rapide, précise. Attention éveillée. Jugement normal. Idées érotiques et religieuses. Moquerie. Bouffonnerie. Tendance à la colère. Activité tantôt normale, tantôt désordonnée. Collectionnisme. Tenue malpropre. Insomnie habituelle. Probablement manie chronique post-mélancolique (mélancolie vraie) : asthénomanie suivie de manie chronique.*

Pierre, 40 ans, tisserand, entre à l'H. G. de Nantes le 23 mars 1878.

Etat du malade à son entrée. — D'après les notes de l'observation de 1878, le malade était atteint à son entrée de mélancolie avec idées d'empoisonnement, idées de suicide, refus de nourriture, agitation violente (agitation anxieuse probable).

Etat actuel 19 *mars* 1912. — Le malade, âgé actuellement de 74 ans, est un hypomaniaque typique.

Il marche d'un pas alerte ; il parle avec facilité. « Ma santé est parfaite. Moi malade ? Je suis plus amoureux que malade... amoureux du travail et de la bouteille. Je me sens fort, vigoureux, comme à vingt ans... mais j'en ai 74. » Il va et vient dans la salle d'examen, rit aux éclats, sourit, grimace ; ses gestes sont souples, aisés, variés ; il ne cesse de causer sur ce qu'il voit, sur ce qu'il



MANIE CHRONIQUE VRAIE

(Benon et P. Denès)

Masson & Cie, Éditeurs.

Phototypie Berthaud, Paris

entend. Sa mimique est riche et expressive. Il chante, crie, danse, saute, court, joue, etc. Ses chansons sont tantôt grivoises, tantôt religieuses.

L'hyperidéation est manifeste. Il parle pour ainsi dire de tout et sur tout. Il évoque, quand il veut, aussi aisément les faits anciens que les faits récents ou actuels. Il est attentif ; il passe souvent d'un sujet à un autre, mais il sait parfaitement reprendre le sujet qu'il a abandonné. Il a une notion précise du temps et du lieu. Son jugement est normal.

Voici par exemple comment il se présente : la fuite des idées est généralement très marquée. Il est impossible de diriger l'interrogatoire. Il vaut mieux simplement écouter.

D. Voyons, voulez-vous dire en quelle année nous sommes ? — R. 1912.

D. En quel mois ? — R. Mars... le 10, la fête de St-Joseph, le patron des cocus...

Le mois de Mars lui fait évoquer un dicton de la campagne : « En mars, je somme ; en avril, je roupille ; en mai, je dormirai malgré té. »

Puis il raconte ce qu'il a fait avant de venir nous voir, parle des gens qu'il a rencontrés...

Tout à coup, il se met à faire des prières. — D. Mais pourquoi ces prières ? — R. Eh bien dame, c'est toujours bon à quelque chose.

Il reprend : « Tiens, voyez-vous la pendule... et cet encrier... et le porte-plume. » Il saisit ce dernier et se met à écrire. Il écrit très lisiblement et presque sans tremblement son nom, son prénom, le nom de la commune où il est né.

Il connaît la date de son entrée à l'asile.

D. Etiez-vous riche ? — R. J'ai un peu d'argent. J'ai trois cents francs. Placés à cinq du cent, ça fait quinze francs de rente. J'avais un peu de vigne... elle était à ma mère...

Il n'a pas d'idées de grandeur.

D. Vous avez 74 ans. Mais en quelle année êtes-vous né ? — R. Le 19 janvier 1838 (exact).

Il compte assez vite mentalement (il n'a eu qu'une instruction très élémentaire) : $14 - 6 = 8$; $28 - 19 = 9$ (très vite) ; $9 \times 7 =$ il compte $9 \times 4 = 36$... $9 \times 5 = 45$... 78... Il passe à un autre sujet.

Il dit : « M. Olivier est un métayer de la Cafinière. Son fils Joachim avait tiré un an avant moi. Il a été exempté du service... à cause des dents...

« Je me rappelle bien du Dr Petit. C'est le Dr Biaute qui l'a remplacé. Je connais bien le Dr Biaute. Je connais son habitation aussi (il la décrit en détails)... » Tout ce qu'il dit est exact.

« Je me suis cassé la jambe à la porte de la 4e section (exact)...

« Mon beau-frère S... est un voleur... il m'a volé cent écus... »

Il parle parfois de son « temps » de soldat. Il a tiré le n° 40. Il a été incorporé au 92e de ligne à Paris, caserne Reuilly ; puis il a été envoyé à Lyon. Libéré, il a été rappelé en 1870, est allé à Marseille, puis à Montauban etc.

Il est ironique, moqueur. Il singe devant nous la colère d'une religieuse.

Il aime faire des allusions aux choses génitales soit en paroles, soit par gestes. Il sait toutefois observer une certaine réserve suivant la qualité des personnes.

Par moments dans la conversation il prononce quelques phrases dont on ne saisit pas bien l'enchaînement avec le présent : « Il n'y a plus de pain... J'aurai ta peau... Mes nièces sont les bourgeoises... » Il est probable qu'elles ont une origine précise et une signification logique.

Etat émotionnel. — Toujours gai, jamais triste ni inquiet. Devant nous il ne s'attendrit pas lorsqu'il évoque le souvenir du passé, des siens, mais dans le service il se montre doux, affectueux pour les malades qui souffrent. Il a quelques sous qu'il gagne en chantant dans l'établissement, il en donne volontiers aux enfants qui lui plaisent. — Il se met assez facilement en colère, d'autant que ses camarades l'excitent, le contrarient. Il n'arrive jamais à la manie furieuse. Il menace, injurie grossièrement, mais ne va pas plus loin. Il fuit du reste ceux qui lui ont fait des misères : il les insulte quand il les rencontre.

Activité. — Il se promène dans l'hospice. Il est la joie de la maison par ses rires, ses chansons, ses réparties, ses histoires, ses blagues. Il ne travaille plus : autrefois, il travaillait au service de la « répurgation ». Il remplit ses poches et sa chemise de toutes sortes d'objets (collectionnisme) ; par exemple, on trouve sur lui aujourd'hui : une boîte carrée en carton, un couvercle rond en carton, de la ficelle, un cordon, un chiffon blanc, un foulard déchiré et usé, un morceau de couverture, une vieille tabatière, une petite bouteille où il a mis du tabac à fumer.

Sa tenue est toujours très malpropre, quoiqu'on le change assez souvent. Le jour où nous l'examinons, il arrive débraillé, la chemise déboutonnée, le pantalon tombant, une casserole à la main. Sa tenue ne peut guère être correcte à cause des vêtements dont il est affublé, vêtements trop longs et trop larges, ou alors trop courts et trop étroits.

Etat somatique. — Excellent. Le malade est de petite taille et un peu voûté. Le regard est vif, intelligent, malicieux. Les artères ne sont pas athéromateuses. Il trouve des occasions de boire dans l'établissement et rentre quelquefois à la section en état d'ivresse.

Voici quelques renseignements sur sa vie journalière.

25 *mars.* — Il n'a presque pas dormi la nuit dernière (insomnie). Il s'est levé souvent, causait seul, déplaçait les objets qui lui tombaient sous la main : effets, sabots, brosses, etc. Il faisait peu de bruit et ne réveillait pas ses camarades.

Dans la *matinée*, jusque vers 10 heures, il n'a fait que *dormir* sur une chaise. Par moments il se réveillait et jurait après ses voisins.

Comme on retardait pour le laisser sortir de sa section, il se mit à supplier, puis à *se fâcher* :

« Laisse-moi sortir, j'ai du travail à faire (il fait des commissions pour les uns et les autres), tas de v..., tu n'auras pas ma peau..., va donc trouver X..., il est aussi bête que toi... »

Dans la journée, une fois sorti, il *a circulé dans la maison* ; il est allé à la salle de garde des internes, on l'a vu dans les jardins, à la ferme, toujours attentif, pressé, souriant, quelquefois en colère.

Le soir en rentrant, il s'est mis à crier et à jurer : il avait été frappé par quelqu'un de la maison.

26. — Toute la matinée, à la section, il a été gai. Il emportait le charbon. Il prenait les balais, les mettait dans un coin. Il *cachait* les brosses.

Le soir, *s'est fâché* parce qu'on l'a changé d'effets.

A peu dormi.

27. — Avant de sortir de la section a chanté et juré. Il a *chanté* la Marseillaise, les Hymnes de la messe et des Cantiques. Le soir, en rentrant, était dans un état de malpropreté repoussante ; il était couvert de poussière, la chemise en bannière...

28. — *A joué aux cartes* dans la matinée. A dormi l'après-midi, en attendant le coiffeur. Il a fait ensuite des *commissions* dont on l'avait chargé : il connaît presque tous les noms du personnel de l'hospice ; il connaît toutes les issues de la maison. Au retour il a raconté tout ce qu'il avait vu. Il a rapporté de menus objets qu'il avait *dérobés* là où il était allé.

29. — Se promène dans l'hospice avec un bouquet de fleurs à la main.

30. — Cris, chants, insomnie.

31. — Toute la journée, humeur « massacrante ».

1er *avril*. — Insulte les religieuses : « v..., p..., marie-salope... etc. »

2. — Dort dans la matinée.

6. — Hargneux, irascible, a fait au lever un tapage infernal. A monologué toute la nuit.

7. — A chanté toute la matinée, tantôt des chants religieux, tantôt des chants érotiques.

10. — Coléreux, mais redevient très vite gai.

Renseignements sur la durée de cet état hypomaniaque. — Tous les renseignements que nous avons recueillis sur ce malade concordent. Le Dr Biaute, médecin de l'asile depuis 1884, connaît le malade P... depuis cette époque ; il l'a toujours vu tel qu'il est à ce jour ; il l'a vu vieillir sans changement notable dans le tableau clinique.

Antécédents. — Nous tenons les renseignements du malade et aussi de sa sœur actuellement âgée de 66 ans. Les parents sont morts âgés (80 et des années). Le père était « un peu » buveur. La mère a eu six enfants (une grossesse gémellaire). Les deux jumeaux sont morts, l'un à dix-huit mois, le second à 11 ans : « rougeole avec transport au cerveau ». Un garçon est mort à 42 ans de la fièvre typhoïde. Un frère vivant, assisté par la commune de F..., âgé de 70 ans, ancien tisserand, a toujours été « drôle », mais n'a jamais été placé à l'asile. La sœur est bien portante.

Personnellement, n'a jamais été malade. Il a fait sept ans de service militaire. C'était un bon ouvrier tisserand. Il était intelligent et de caractère paisible.

Histoire de la maladie mentale. — Il serait « tombé » dans la mélancolie à la suite de chagrin d'amour. Le malade dit aussi — parfois — qu'il est venu

à l'asile à la suite d'un *mariage raté*. Sa sœur ne peut donner d'autres renseignements sur le début de la maladie : elle ne vivait pas près de lui quand il a commencé à « folailler ».

*
* *

Cette observation est un exemple typique d'hypomanie chronique, vraie, pure, non associée à d'autres symptômes ou syndromes. Il n'existe ici que des phénomènes d'ordre hypersthénique.

Comment s'est constitué cet état maniaque chronique? Voici ce que nous supposons en attendant de le démontrer à l'aide d'autres malades. Notre sujet, au cours de sa mélancolie, aurait présenté des phénomènes asthéniques ; la mélancolie a guéri, l'asthénie aussi, mais cette dernière *progressivement* a été remplacée par un état maniaque resté chronique (asthénomanie post-mélancolique compliquée de manie chronique).

Quant au diagnostic entre la manie chronique vraie et la manie chronique associée, nous ne pouvons l'aborder à ce jour : la maladie qu'on appelle la démence précoce en fournit les plus beaux exemples.

Nous estimons que notre malade représente un des types de *bouffon* du temps passé. Il est certain qu'à l'hospice, ce chronique joyeux contribue pour une large part à égayer la collectivité.

SERVICE DES MALADIES NERVEUSES DU PROFESSEUR HASKOVEC
DE L'HOPITAL DES FRÈRES DE LA MISÉRICORDE DE PRAGUE.

CONTRIBUTION A L'ÉTUDE DU SYSTÈME NERVEUX DANS LA PARALYSIE AGITANTE

PAR

LAD. HASKOVEC et J. BASTA.

(de Prague).

I

Nous avons eu l'occasion d'examiner le système nerveux dans deux cas de paralysie agitante typique et avancée.

Dans le premier cas, il s'agissait d'un homme de 53 ans qui mourut d'une tuberculose pulmonaire disséminée.

Dans l'autre il s'agissait d'un malade de 62 ans atteint d'une paralysie agitante très prononcée accompagnée d'une raideur des muscles généralisée. Marasme général. Décubitus dans la région sacrée. A l'autopsie : tuberculose pulmonaire sclérosée aux sommets, atrophie sénile. Le tissu du cerveau est dur, sec, blanc, sans aucun îlot hémorragique ou ramolli.



FIG. 1. — Moelle épinière. Racine postérieure (Formol, celloïdine, Gieson).

Dans le premier cas, *les nerfs périphériques* nous ont fourni des données intéressantes que nous avons pu constater surtout dans les racines et dans les nerfs de la queue de cheval (Voir nos communications sur ce sujet dans la Revue neurologique tchèque et dans le Neurologisches Centralblatt, **1912**. Nous y empruntons quelques détails importants).

A l'examen des coupes(1) provenant *de la section longitudinale* des nerfs, on remarque à un faible grossissement que la structure des fibres rappelle *l'épi de blé* (fig. 1). Un grossissement plus fort nous permet de constater qu'il s'agit de certaines formations rayonnant en étoile, placées symétriquement au milieu de la gaine médullaire (fig. 2 et 3). Nous avons désigné



Fig. 2 et 3. — Racine postérieure (grossissement plus fort).

les formations sus-dites sous le nom de *formations stelliformes intramédullaires*. Leur grand axe se dirige obliquement du cylindraxe à la gaine de Schwann parallèlement à l'axe des incisures de Lantermann. De ces formations proviennent des fibres qui se dirigent en forme d'arc vers le cylindraxe et vers la gaine de Schwann. A côté de ces fibres principales, d'autres unissent les autres formations stelliformes.

Sur le parcours des fibres principales, on rencontre à côté des formations stelliformes intramédullaires près du cylindraxe des formations qui ne diffèrent des formations intramédullaires que par leurs dimensions plus réduites (*formations périaxiales*) ; et, près des gaines de Schwann il en est d'autres (*périmédullaires*) (fig. 4).

De toutes ces formations sortent des fibres, dans des directions différentes, qui forment un réseau intramédullaire très compliqué.

Par endroits on voit que les fibres sortant transversalement des formations stelliformes et les fibres qui *en dérivent* prennent une direction

(1) Les pièces ont été fixées au formol (1 : 9), renfermées dans la celloïdine et colorées en grande partie d'après van Gieson à l'hématoxyline ferrique de Weigert.

oblique, sont *épaissies* et forment dans leur ensemble la figure d'un *entonnoir*, d'une *poire* ou d'un *cornet*. Plusieurs de ces formations sont enveloppées d'un réseau sans structure distincte comme une toile d'araignée.

On peut trouver des formations en forme d'entonnoir qui vont se rétrécissant régulierement, à côté d'autres dont le rétrécissement cesse brusquement vers le milieu. Les formations de cette dernière sorte ressemblent alors à *la corolle des fleurs campanulées* au milieu desquelles passe le cylindraxe (fig. 3).

Quelques formations en entonnoir sont enveloppées, non d'un réseau sans structure distincte, mais d'un réseau à mailles serrées. Ce réseau se compose de fibres fines et de formations stelliformes plus petites (fig. 4). Ces enveloppes entourent non seulement les formations en forme d'entonnoir, mais ça et là même une plus ou moins longue partie du manteau de la gaine médullaire (fig. 5).

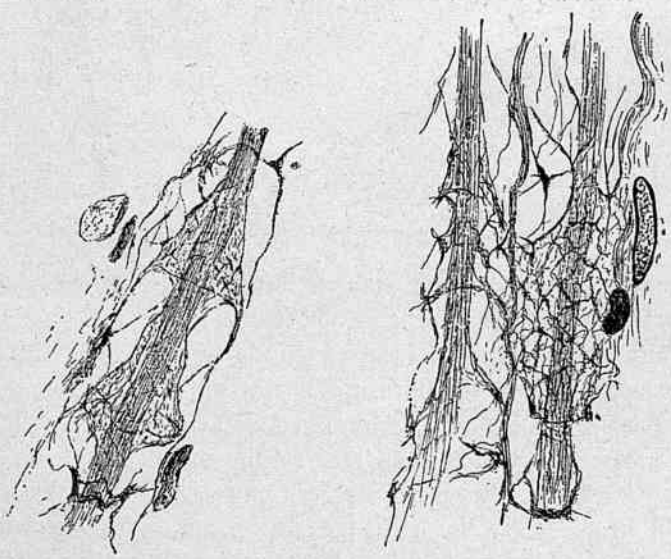

Fig. 4 et 5. — Racine postérieure (Immersion).

Quant *aux noyaux de la gaine de Schwann*, la plupart des noyaux oblongs ont la membrane nettement dessinée et sans prolongement. En ce qui concerne les noyaux ronds, on peut les trouver entourés de réseaux formés généralement de fibres extrêmement fines, continues ou pointillées colorées en rose (fig. 6, 7, 8). Par endroits on trouve des noyaux dont naissent des fibres du même calibre que celles du réseau intramédullaire décrit plus haut (fig. 9).

Nous n'avons pas constaté un rapport intime entre le réseau des noyaux de la gaine de Schwann et notre réseau intramédullaire.

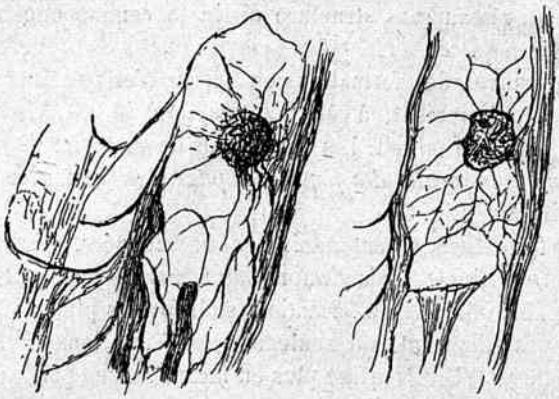

Fig. 6. — Même cas. Pièce provenant de l'effilage (Gieson, après extraction de la myéline par alcool et éther, à des niveaux différents).

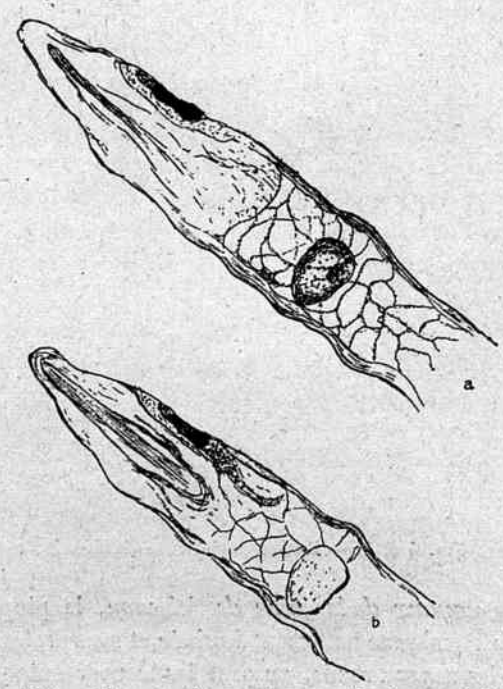

Fig. 7 et 8. — Même cas (Immersion ; *a* et *b* niveaux différents).

Nemiloff (1) qui a décrit un réseau sortant des cellules, nommées à

(1) *Über die Beziehung der sog. Zellen der Schwannschen Scheide zeun Myelin inden Nervenfasern von Säugetieren.* Arch. f. mikr. Anat. und. Entwichelungsgeschichte Heft 4, 1911.

tort cellules de Schwann, et ressemblant à celui que nous avons constaté autour des noyaux de Schwann, essaie de démontrer que ce réseau protoplasmatique ne se borne pas à la surface de la gaine médullaire, *mais pénètre même à son intérieur* et qu'il est identique au réseau nommé névrokératinique.

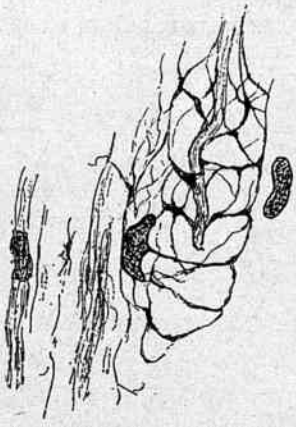

Fig. 9. — Même coupe que figure 5.

Dans les *coupes transversales des nerfs périphériques*, on aperçoit plusieurs travées fines du réseau intramédullaire qui rayonnent autour du cylindraxe qui est alors le point central du disque de la coupe transversale et se dirigent vers la gaine de Schwann. Çà et là elles sont interrompues dans leur parcours par les formations stelliformes.

II

Les *coupes longitudinales de la moelle épinière* traitées de la même manière que les nerfs périphériques offrent dans leur structure deux espè-



Fig. 10. — Section longitudinale de la substance blanche de la moelle épinière (Immersion).

ces de réseaux (fig. 10). Le premier, composé de fibres un peu fortes,

colorées en violet, est situé dans le voisinage immédiat des cylindraxes. Aux points de croisement des fibres, on trouve des formations stelliformes semblables à celles des nerfs périphériques.

L'autre réseau est formé de fibres colorées en rose, fibrilles de soutien de Weigert. Plusieurs de ces fibres s'approchent de très près des fibres du premier réseau ainsi que des cylindraxes. Toutefois on ne trouve aucune corrélation directe entre ces deux réseaux (fig. 11).

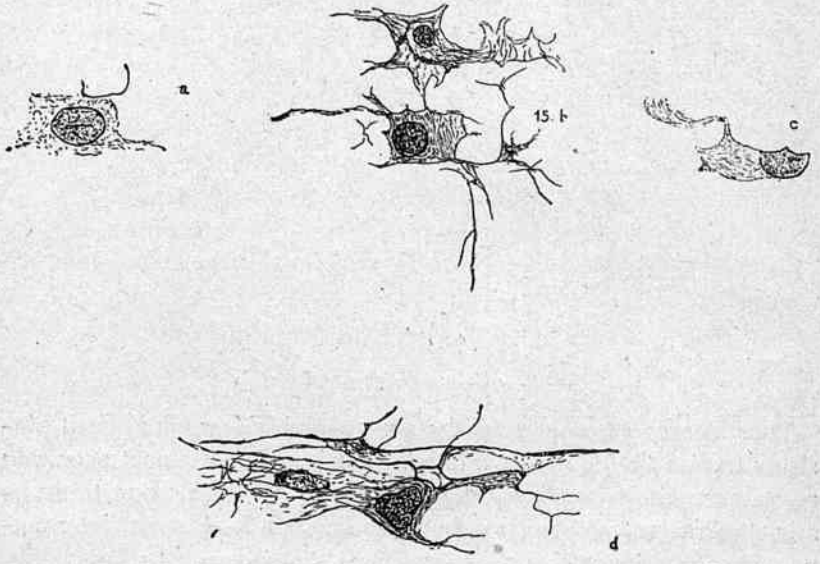

Fig. 11. — Même coupe. Cellules névralgiques.

Si l'on compare les coupes de la substance blanche de la moelle épinière avec celles des nerfs périphériques, on trouve que le réseau du voisinage des cylindraxes dans la moelle épinière est analogue au réseau intramédullaire dans les nerfs périphériques. La ressemblance entre ces deux réseaux est particulièrement apparente dans les coupes traitées par l'hématoxyline ferrique de Heidenhain.

Quant *aux éléments cellulaires de la substance blanche de la moelle épinière*, les coupes longitudinales nous montrent que la disposition des cellules de la névroglie est tout autre que celle des cellules de Schwann. Ces dernières cellules se trouvent, avec une certaine régularité, alternativement placées des deux côtés de la gaine de Schwann ; par contre une telle régularité fait défaut dans la substance blanche de la moelle épinière. Les cellules de la névroglie sont disposées irrégulièrement, par endroits nous voyons des groupes de deux ou même de plusieurs cellules. On explique facilement cette différence de disposition par la différence de struc-

ture anatomique des nerfs périphériques et de la substance blanche de la moelle épinière. Chaque fibre nerveuse du nerf périphérique présente un tube strictement isolé de son voisin par l'endoneurium d'origine mésodermique et il n'y a aucune communication entre les éléments constitutifs de la gaine médullaire des fibres nerveuses.

Les fibres nerveuses de la substance blanche de la moelle épinière qui ne possèdent pas de gaine de Schwann forment au contraire des faisceaux dont le réseau névroglique avec ses travées parcourt toutes les directions.

Les *coupes longitudinales de la substance blanche du cerveau et du cervelet* offrent un aspect semblable à celui des coupes longitudinales de la substance blanche de la moelle épinière. Les cylindraxes des fibres nerveuses à myéline sont en effet entourés par les réseaux névrogliques dans le cerveau, dans le cervelet et dans la moelle, de même que les cylindraxes des nerfs périphériques le sont par les réseaux intramédullaires que nous venons de décrire plus haut. Ces deux sortes de réseaux sont en rapport plus moins intime avec les cylindraxes. Cependant le réseau intramédullaire dans les nerfs périphériques apparaît — vu sa structure et sa disposition spéciale — plus régulier et plus serré que les réseaux névrogliques le long des fibres nerveuses dans la substance blanche du système nerveux central.

Plusieurs auteurs nient absolument l'existence intra-vitale des réseaux intra-médullaires, les considérant comme artificiels. A propos du dernier travail de Nageotte (1) sur les réseaux intra-médullaires, travail de haute importance, nous nous sommes efforcés de démontrer (2) qu'il ne s'agit pas dans le cas étudié par nous d'un réseau artificiel, mais tout au moins « d'un phénomène équivalent » dans le sens de Nissl. Considérant l'existence intra-vitale de ce réseau comme démontrée, nous avons émis même l'hypothèse sur sa nature *névroglique*. Nemiloff (*loc. cit.*) croit que son réseau issu des cellules de Schwann et les réseaux intra-médullaires ne sont que les parties constitutives d'un seul réseau, ce qui est bien probable, mais la preuve absolue manque ici encore. Lorsqu'elle sera faite, la nature névroglique de notre réseau intra-médullaire sera démontrée.

La grande ressemblance de notre réseau intra-médullaire des nerfs périphériques dans le premier cas de paralysie agitante avec le réseau névroglique dans la substance blanche du système nerveux central a attiré

(1) *Betrachtungen über den tatsächlichen Bau und die Künstlich hervorgenufenen Deformationen der markhaltigen Nervenfasern*. Arch. f. mikr. Anatomie, 77 Bd Ptleft.

(2) Haskovec und Basta, *Zur frage der Nevroglia der markhaltigen peripheren Nerven mit besonderer Bereichsichtigung der Paralysis agitans* (Neurolog. Centralblatt, 1912, n° 22).

notre attention particulière sur la structure de la névroglie en général.

En poursuivant nos études, nous nous sommes servi non seulement de la coloration d'après van Gieson et d'après Weigert, mais encore de la méthode de Ziveri (1) et de la fixation d'après Eiserth (2), suivie par la coloration d'après Alzheimer (3).

Les *coupes longitudinales de la moelle* (substance blanche) colorées selon Ziveri offrent un aspect semblable à celles colorées selon van Gieson. Cependant les fibres issues du voisinage des cellules névrogliques et traversant obliquement les espaces entre les cylindraxes sont dans les premières coupes pour la plupart plus rectilignes, tandis que le parcours de ces fibres dans les préparations colorées selon van Gieson est plus onduleux.

L'étude du *tissu névroglique dans les coupes transversales de la moelle* traitées selon Ziveri est des plus instructives. La méthode van Gieson permet, il est vrai, de colorer le cytoplasme autour des noyaux des cellules arachnoïdes aussi bien que les cercles fins névrogliques par lesquels sont entourées les coupes transversales des fibres nerveuses, ce que ne permet pas la méthode Weigert. Néanmoins la méthode de Ziveri offre ici sur la méthode van Gieson l'avantage d'être plus élective.

Nous avons déjà dit que les préparations provenant du *cerveau* et du *cervelet* offrent, quant à la nature du tissu névroglique dans le voisinage des cylindraxes dans la substance blanche, un aspect tout semblable à celui que nous trouvons dans les coupes longitudinales de la moelle. Il s'agit ici de réseaux formés d'éléments *sans doute* cellulaires, de fibres et de formations stelliformes. Nous disons *sans doute* « cellulaires » pour marquer la différence qui existe entre les cellules névrogliques avec leurs noyaux ronds de volume remarquable et les formations stelliformes. Toutefois il est difficile de décider si les formations stelliformes appartiennent aux éléments fibrillaires ou s'il ne s'agit pas ici de cellules ou de noyaux névrogliques ratatinés, tels que nous en rencontrons souvent dans le tissu névroglique du système nerveux central, et que l'on avait désignés

(1) Rivista di pat. nerv. e ment., 1910, fasc. 9, formol 10 p. c. (plusieurs jours jusqu'à un mois) ; couper à l'aide de microtome congélateur, colorer après le passage par le liquide de Fol-Anglade (3 jours) dans l'hematéine 0 gr. 50, alcool absolu 10 centimètres cubes, l'alun. ammon. à 5 p. 100 (5-10 minutes), Gram (2 min.), alcool, xylol.

(2) Arch. f. Psych. u. Nerv., 1911, p. 896 : fixation dans leq. dert. 1000, Kalifichrom. 25, Natr. sulph. 15, formol 15 (le dernier immédiatement avant l'usage). Au bout de quatre semaines on peut couper sans inclusion.

(3) Lavage dans l'eau acidulée par l'acide glacial (1 goutte pour 10 centimètre cubes d'eau) 2 minutes, colorer dans l'hématoxyline de Mallary bien diluée (4-5 gouttes pour un verre de montre d'eau distillée, la solution ne doit pas être transparente 2 minutes ; lavage à l'eau dist. quelques minutes, alcool, xylol.

sous le nom de cellules *arachnoïdes* (astrocytes, etc.). Dans le cas contraire, les formations stelliformes appartiennent aux éléments fibrillaires.

Les auteurs qui considèrent le tissu névroglique comme un tissu de soutien pourraient, à cause de leur apparence rigide, compter nos formations stelliformes parmi les appareils de soutien. Nous avons trouvé, principalement dans les coupes longitudinales provenant de la substance blanche du cervelet, des parties de tissu névroglique qui semblent jouer le rôle de soutien. Dans le trajet des fibres nerveuses ,on distingue çà et là des parties moins colorées que leur voisinage. Un grossissement plus fort montre à ces endroits-là que les fibres névrogliques accompagnant le cylindraxe sont plus éloignées l'une de l'autre, car elles sont écartées par une fibre transversale bien grosse réunissant les formations stelliformes disposées des deux côtés du cylindre. *Mais nous sommes loin de considérer le tissu névroglique exclusivement comme un tissu de soutien.*

La structure des éléments fibrillaires du tissu névroglique est la même dans le second cas que dans notre premier cas.

Il en est de même des réseaux intra-médullaires des nerfs périphériques.

Quant à l'étude des *éléments cellulaires du tissu névroglique du cerveau et du cervelet*, nous avons traité les coupes par la méthode Eisath-Alzheimer.

Dans les figures 12, 13, 14 et 15 sont reproduits quelques-uns de ces élé-

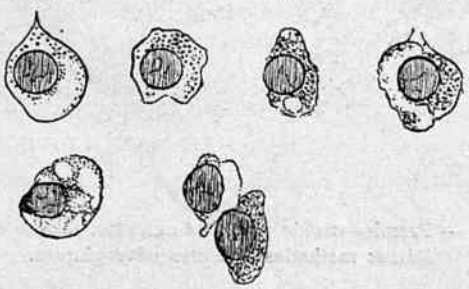

Fig. 12 et 13. — Cas d'épilepsie. Ecorce cérébrale, fixation Eisath. Coloration d'après Alzheimer. Immersion. Cellules névrogliques jeunes.

ments. Ce sont tout d'abord des cellules rondes (fig. 13) semblables à celles que nous avons eu l'occasion d'observer dans un cas d'épilepsie et représentant en général la plupart des éléments cellulaires névrogliques cellules jeunes ou à leur plus haut point de vitalité selon Eisath. A leur côté nous trouvons plusieurs cellules névrogliques à l'état d'involution (Eisath). On voit assez souvent dans les cellules névrogliques de la substance blanche du cervelet (fig. 15) des signes d'involution bien avancée (raréfaction et vacuolisation du cytoplasme, rétraction du karyoplasme). Le long de quelques vaisseaux, nous trouvons des groupes de cellules

névrogliques portant les signes d'altérations régressives qui, presque confluentes, donnent ainsi l'impression d'un syncyticum.

Avant de continuer nos études, qu'une remarque sur le tissu névroglique en général nous soit encore permise. La possibilité de distinguer les éléments cellulaires des fibrilles de Weigert serait d'une grande importance quant au tissu névroglique, bien que nous ne possédions pas de signes absolument certains de différenciation. Weigert admettait lui-même que sa méthode de coloration de ses « fibrilles de soutien » n'est pas absolument sûre et qu'elle échoue souvent. La méthode de Weigert suffisait

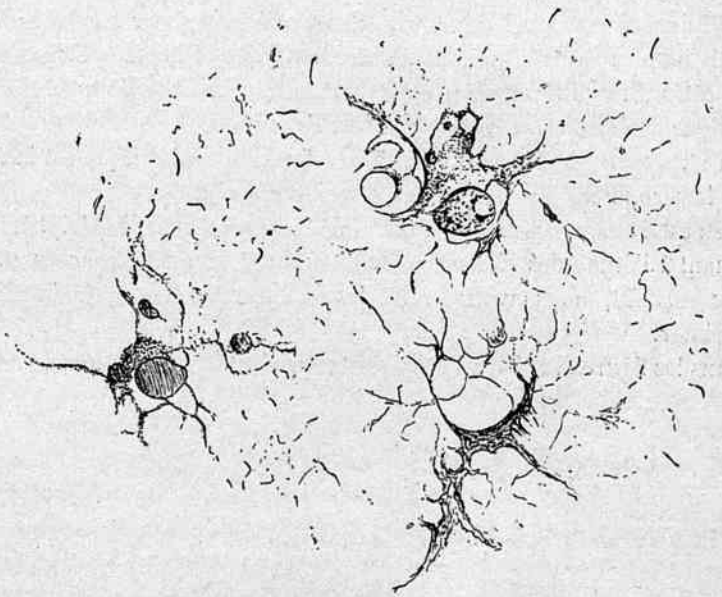

Fig. 14. — Premier cas de paralysie agitante. Ecorce cérébrale. Mêmes méthodes. Cellules névrogliques.

avant que nous ne connaissions mieux le cytoplasme des cellules névrogliques. Aujourd'hui que nous connaissons le cytoplasme de ces cellules avec ses prolongements (plasmatiques), il est souvent difficile de distinguer la fibre de Weigert d'un prolongement plasmatique grêle ou même d'une fibre de Weigert enveloppée par un prolongement plasmatique.

Enfin il ne nous reste plus qu'à les distinguer les uns des autres par leur aspect fin ou gros, par leur coloration plus ou moins foncée et enfin par leur plus ou moins d'affinité à l'une ou à l'autre matière colorante (l'hématoxyline ou la fuchsine par exemple).

Held préconise avec raison l'étude comparative du tissu névroglique embryonnaire avec celui des animaux adultes.

Nous avons eu l'occasion, de même, de comparer des coupes du tissu névroglique provenant d'un nouveau-né et d'un fœtus de 6 mois avec

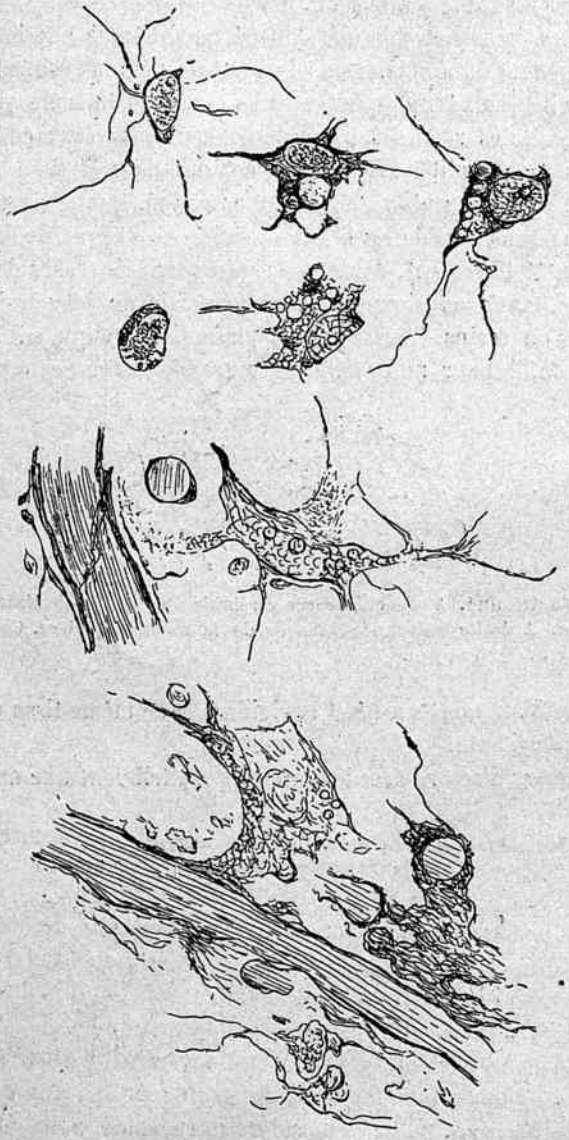

Fig. 15. — Second cas de paralysie agitante. Cervelet. Même méthode. Cellules névrogliques.

celles de personnes adultes. Le tissu névroglique du cerveau, par exemple dans le système nerveux des fœtus, se compose de cellules et d'une subs-

tance fondamentale formant un réseau de structure uniforme à travées plutôt épaisses que fines. La connexion de ce réseau avec les cellules névrogliques est facile à discerner.

Ces mêmes coupes chez le nouveau-né ne diffèrent pas beaucoup des coupes provenant du fœtus. Dans le système nerveux central adulte, on trouve dans le tissu névroglique toutes les espèces d'éléments plasmatiques depuis les cellules rondes sans prolongement jusqu'aux cellules à prolongements bien ramifiés. Mais ce n'est que dans le tissu névroglique d'un adulte ou tout au plus d'un enfant assez âgé, que nous trouvons en nombre plus considérable les fibres « rigides », fibres de Weigert qui courent, tantôt librement, tantôt à la périphérie du corps de la cellule névroglique, tantôt enveloppées sur une partie de leur trajet par une couche plus ou moins épaisse de cytoplasme. Un coup d'œil sur les figures 6 à 19 suffit pour nous montrer la grande différence entre le tissu

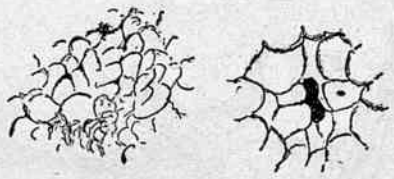

Fig. 16. — Nouveau-né. A gauche écorce cérébrale d'après Eisath-Alzheimer, réseau névroglique. A droite substance blanche de la moelle épinière. Gieson. Réseau névroglique avec un noyau.

névroglique d'un nouveau-né et la rigidité de ce même tissu dans un cas de paralysie agitante.

Nous sommes d'accord avec les auteurs qui attribuent une nature névro-

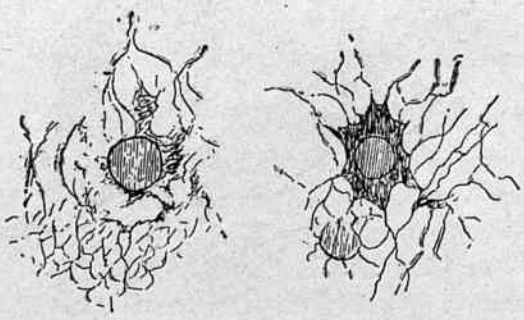

Fig. 17. — Même cas. Ecorce cérébrale. Eisath-Alzheimer. Réseau névroglique avec jeunes cellules rondes.

glique à toute la substance du système nerveux central sauf aux éléments nerveux (cellules et cylindraxes) et aux vaisseaux.

En conséquence nous devons considérer tout ce que nous voyons dans

la figure 29, excepté les fibres rigides, comme substance protoplasmatique,

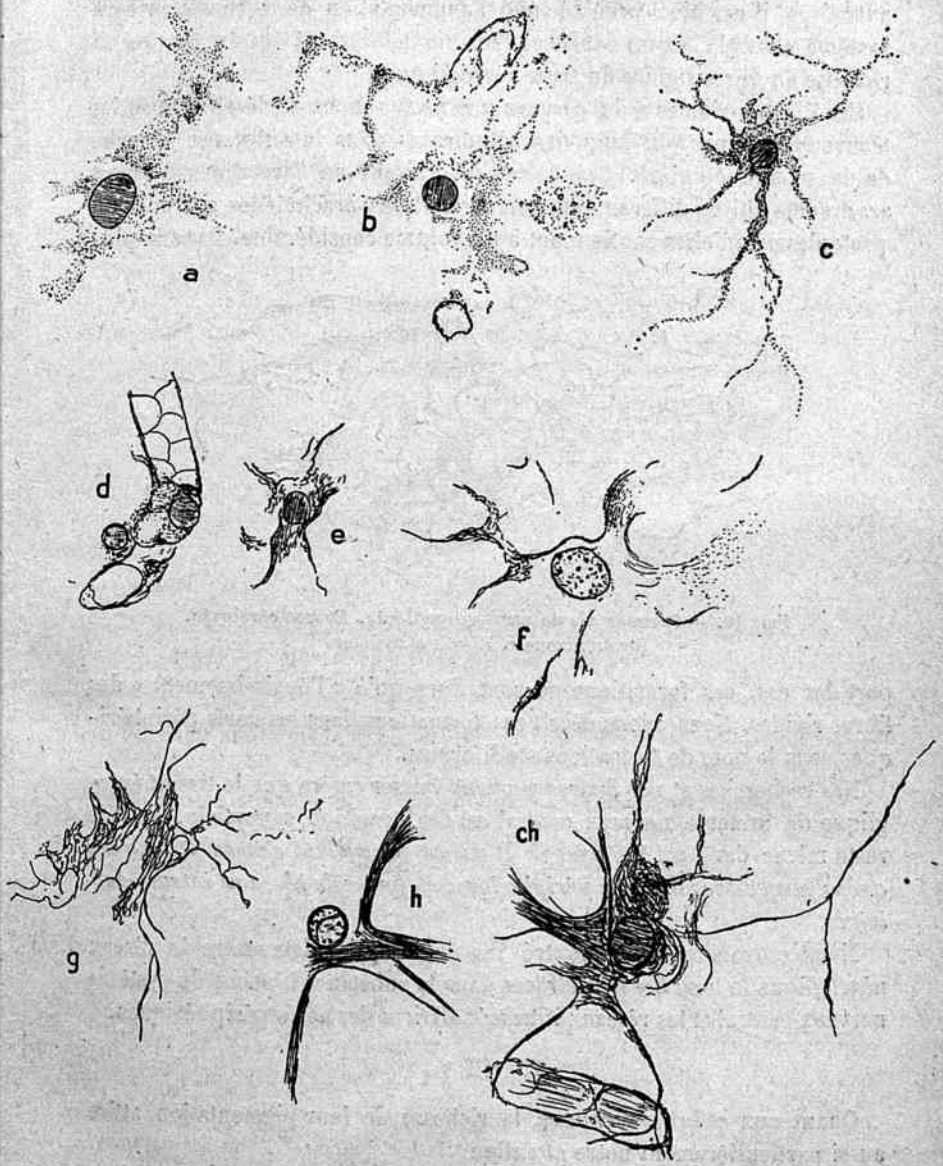

Fig. 18. — Epilepsie. Homme de 35 ans. Cerveau. Eisath-Alzheimer. Cellules névrogliques de divers âges (d'après la classification d'Eisath).

laquelle ne diffère du syncytium de la substance fondamentale du tissu névroglique, chez un fœtus ou chez un nouveau-né, que par son épaisseur.

Etant donné que les fibres « rigides » du tissu névroglique augmentent avec l'âge, il est bien probable que l'augmentation de la consistance du système central chez un adulte et chez un vieillard est due en partie à la richesse en fibres rigides du tissu névroglique.

Ces fibres « rigides » du cerveau que nous venons de décrire, nous les trouvons également le long des cylindraxes dans la substance blanche de la moelle épinière. Ces fibres se croisent en formations d'aspect arachnoïde qui ne diffèrent en rien des cellules arachnoïdes si l'amas du protoplasme qu'elles contiennent a un volume considérable. Dans la plu-



Fig. 19. — Premier cas de paralysie agitante. Ecorce cérébrale. Stratum zonale. Eisath-Alzheimer.

part des cas, ces formations ne sont dues qu'à « l'épaississement » des fibres rigides. Nous avons décrit ces formations dans les nerfs périphériques sous le nom de formations stelliformes.

Nos recherches et nos figures peuvent laisser croire que le tissu névroglique du système nerveux central est de formation syncytiale, qu'il le reste même dans un âge avancé et *que ce syncytium s'étend le long des axons jusque dans les nerfs périphériques en forme de réseaux intramédullaires.*

Nous croyons avoir démontré l'analogie qui existe entre le réseau névroglique le long des cylindraxes dans la substance blanche du système nerveux central et les réseaux intramédullaires des nerfs périphériques.

III

Quant aux *cellules nerveuses*, la richesse de leur pigmentation attire aussi particulièrement notre attention.

Les cellules nerveuses de la moelle épinière offrent tout d'abord en tous les points une pigmentation très nette. Cette pigmentation, par exemple, est très apparente dans la coupe provenant de la corne antérieure et sa granulation apparaît très clairement dans la figure 20.

. La figure 2 représente les coupes colorées au bleu de toluidine ou à la thionine. Les cellules offrent outre leur pigmentation quelques signes de picnomorphie et d'altération du noyau. De même la grande cellule pyramidale présente une pigmentation bien avancée comme d'ailleurs toutes les cellules de l'écorce cérébrale qui offrent des altérations régressives évidentes (fig. 20, thionine et bleu de toluidine) et dans quelqués cellules on y observe également les signes de la neuronophagie.

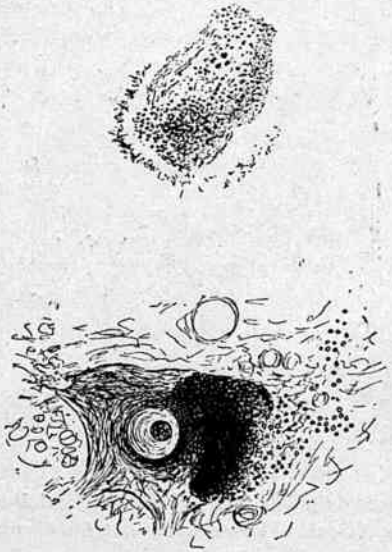

Fig. 20. — Second cas de paralysie agitante. Flemming. Cellules radiculaires. Immersion.

Dans les coupes provenant du cervelet et colorées d'après van Gieson, les cellules de Purkinje présentent une vacuolisation plus ou moins avancée. Pour mettre en évidence les *neurofibrilles*, nous avons traité les coupes en partie d'après Bielschowsky et en partie d'après Cajal. La pigmentation des grandes cellules pyramidales de l'écorce cérébrale offre le même aspect caractéristique que la pigmentation des cellules de la corne antérieure de la moelle épinière. L'épaississement des fibrilles intracellulaires dans ces régions, sur lequel Marinesco insiste dans son traité *La cellule nerveuse*, apparaît bien clairement dans la fig. 22 (α et β).

Les cellules des *olives inférieures* ne présentent pas d'altérations importantes.

La coloration des *gaines médullaires* dans la substance blanche de la moelle épinière selon Weigert n'a montré aucune altération particulière dans notre premier cas.

Dans l'autre cas par contre, la moelle épinière, traitée selon Marchi, présente dans la zone périphérique une coloration assez forte des gaines médullaires par l'arcade osmique et une raréfaction de la substance blan-

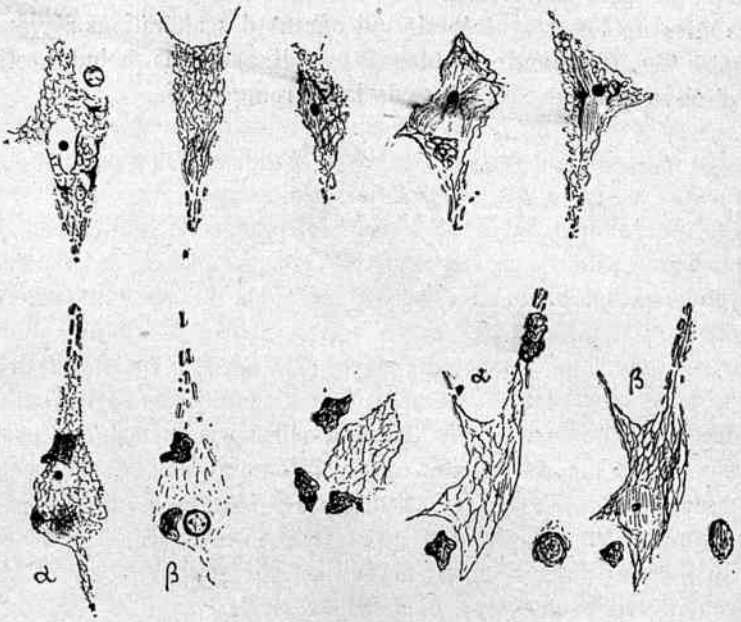

Fig. 21. — Premier cas de paralysie agitante. Lobe frontal et précentral (Formol. Celloïdine. Thionine. Immersion). α et β à divers niveaux.

che accompagnée de l'infiltration d'un exsudat amorphe sans lymphocytes.

La richesse de pigmentation des cellules radiculaires dans la moelle épinière a été constatée par tous les auteurs qui se sont occupé de la question.

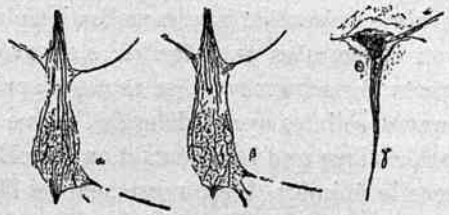

Fig. 22. — La cellule α β du premier cas de paralysie agitante (Bielschowsky), la cellule γ du second cas (Cajal). α et β à un différent niveau.

Il nous serait néanmoins difficile de préciser la part de l'augmentation du pigment jaune due à l'âge et celle due à la maladie de Parkinson même.

Nous n'avons constaté aucune altération particulière dans les prolongements plasmatiques de ces cellules (Dana) (1).

(1) Voir Lewy (Handbuch der Neurologie von Levandowsky, 1912).

De même nous n'avons pu trouver de changements appréciables ni dans les éléments, ni dans les fibres nerveuses de l'*olive inférieure*.

Nous n'avons pas trouvé non plus, sauf une pigmentation avancée, d'altérations remarquables dans *les noyaux des nerfs crâniens*.

En ce qui concerne *les cellules de Purkinje*, leur nombre paraît être réduit et leur situation moins régulière qu'ailleurs. Les ramifications de leurs prolongements ne laissent rien à désirer, quoi qu'en dise Moriyasu (1). A l'aide de la méthode de Bielschowsky, nous avons obtenu, en ce qui concerne des neurofibrilles de ces cellules, l'imprégnation parfaite tant du réseau intracellulaire que du réseau extracellulaire.

La raréfaction de la *substance blanche* dans la moelle épinière constatée par plusieurs auteurs, surtout dans les cordons postérieurs, intéressait dans notre second cas toute la zone périphérique de la moelle sans aucun rapport avec les cordons.

La *névroglie* joue, selon Spielmeyer (2), un rôle important dans la pathogénie de la paralysie agitante. Il décrit une forme particulière des cellules névrogliques trouvées dans la substance blanche du système nerveux central dans six cas de paralysie agitante. Il s'agit de cellules assez volumineuses ressemblant aux cellules amiboïdes, toutefois elles en diffèrent en ce qu'elles forment des groupes et restent en connexion syncytiale. Elles se distinguent également des cellules amiboïdes vraies par la pauvreté de leurs signes de métamorphose régressive.

Lewy (3) ne croit pas que ces altérations de la névroglie soient pathognomoniques pour la paralysie agitante. Il insiste sur le fait qu'on les trouve aussi dans d'autres processus morbides.

IV

Dans les *vaisseaux* dans nos deux cas de paralysie agitante, nous avons trouvé des signes d'une légère artério-sclérose et çà et là une dégénérescence hyaline des capillaires.

Les *hypophyses* n'ont rien fourni d'important.

Dans le tissu de la *glande thyroïde* dans le premier cas, on a trouvé quatre endroits de la grosseur d'un pois différents par leur aspect du tissu fondamental. Dans toute la glande, richesse particulière en éléments cellulaires. Quant à la disposition des cellules épithéliales, toute la thyroïde est en général de type parenchymateux : cellules épithéliales formant des groupes sans lumen ; follicules de volume variable, mais sans cyctes prononcés ; tissu fibreux extrêmement restreint. Les cellules épithéliales

(1) Voir Lewy, *loc. cit.*
(2) Voir Lewy, *loc. cit.*
(3) Voir Lewy, *loc. cit.*

agglomérées en amas sans lumière offrent une forme ronde, tandis que celles dont les follicules sont composés présentent une forme tantôt cubique, tantôt cylindrique. La coloration peu foncée de leurs noyaux permet de bien distinguer la structure de ces derniers. La coloration du contenu des follicules est plus faible que la couleur du colloïde dans les follicules des formations adénomateuses décrites plus bas. On rencontre çà et là, surtout au voisinage des vaisseaux, de petits groupes de cellules rondes (lymphocytes). Lors de la dissection de la glande en coupes minces, nous avons trouvé dans son intérieur, à des profondeurs diverses, quatre formations ressemblant aux inclusions adénomateuses.

L'une des deux inclusions éloignées de la surface de la glande et l'une des deux autres sont séparées de leur entourage par du tissu fibreux. L'une des deux inclusions situées plus profondément dans le tissu de la glande thyroïde a un diamètre de 3,5 millimètres. Elle est composée de follicules dont le volume est variable et la forme ronde ou polyédrique. Les cellules épithéliales des follicules sont fortement aplaties. A cause de leur pauvreté en cytoplasme elles donnent l'impression d'une rangée de noyaux fortement colorés. La plupart des follicules se touchent immédiatement par leur périphérie, les éléments du tissu conjonctif étant très rares dans les interstices. Par-ci par-là seulement ils sont séparés par les capillaires.

Les follicules forment ainsi un réseau à mailles lâches remplies d'une substance colorée, dans les coupes traitées d'après van Gieson, en bleu foncé. A côté des follicules on ne rencontre dans l'inclusion que quelques rares groupes de cellules épithéliales sans aucun lumen. A l'inclusion adhère d'un côté une exsudation fibrineuse bien épaisse colorée fortement par l'hématoxyline ferrique de Weigert. Une exsudation de même sorte se trouve également dans le voisinage des vaisseaux en plusieurs régions de la glande. L'autre des deux inclusions situées plus profondément est plus volumineuse que la première et est formée par deux corpuscules séparés l'un de l'autre par une cloison de tissu conjonctif. Sa structure ne diffère pas sensiblement de celle de la première inclusion. Le diamètre de la troisième inclusion n'est pas supérieur à un millimètre. Elle n'est séparée de son entourage que par une bande étroite de tissu conjonctif bien fin. Elle est, en général, formée de follicules semblables à ceux des inclusions précédentes. Mais, à côté de ces follicules, on voit, surtout dans la zone périphérique, des follicules et des groupes de cellules épithéliales qui offrent le même aspect que le tissu de la thyroïde. La quatrième inclusion est moins ronde que les autres, elle est même plutôt ovale et elle n'est pas nettement séparée de son entourage, surtout d'un côté.

Dans les *capsules surrénales* du premier cas, quelques tubercules disséminés.

Quant aux *vaisseaux* dans la paralysie agitante, plusieurs auteurs insistent de même sur l'artério-sclérose en tant que facteur important dans l'étiologie de la paralysie agitante. La dégénérescence hyaline des capillaires a été également décrite dans quelques cas.

En ce qui concerne *les glandes endocrines*, Lewy ne leur accorde pas une grande importance dans la pathogénie de la maladie de Parkinson.

V

Conclusions.

1. *Nous avons montré le développement très marqué du réseau névroglique le long des cylindraxes dans la substance blanche du système nerveux central et le réseau intramédullaire dans les nerfs périphériques, surtout dans notre premier cas de paralysie agitante.*

Dans les éléments cellulaires du tissu névroglique de la moelle épinière, nous n'avons pu déceler aucune trace d'altérations régressives. Au contraire, ces altérations sont très avancées dans LES CELLULES NÉVROGLIQUES DU CERVELET.

2. *Les altérations régressives et celles de la sénilité dans les cellules nerveuses consistent dans la pigmentation, la picnomorphie, dans les altérations des noyaux, dans la raréfaction du cytoplasme et même dans la vacuolisation et enfin dans une neuronophagie* PLUS AVANCÉE QUE L'AGE DE NOS MALADES NE LE COMPORTE.

3. *Nous attirons l'attention aussi sur les réseaux intramédullaires dans les nerfs périphériques et dans la substance blanche du système nerveux central dans la paralysie agitante au point de vue pathogénique, surtout en ce qui concerne l'origine de la rigidité musculaire et du tremblement.*

4. *La thyroïde présente des altérations bien intéressantes. Son exsudat fibrineux aussi bien que l'infiltration de lymphocytes sont probablement de date récente et en rapport avec l'exacerbation du processus tuberculeux. L'aplatissement des cellules épithéliales dans les follicules des inclusions citées et la richesse en éléments cellulaires à divers endroits de la thyroïde méritent d'être marqués. Les inclusions offrent l'aspect d'une hyperfonction terminée par un état d'épuisement suivi alors par une hypofonction. Peut-on considérer la richesse en éléments cellulaires constatée dans les autres parties de la thyroïde comme une réaction contre cette altération des inclusions, comme le signe d'une hyperplasie supplémentaire, d'une réaction contre l'altération des capsules surrénales atteintes par les tubercules miliaires?*

5. *Si l'on veut accorder aux glandes endocrines un rôle quelconque dans la pathogénie de la paralysie agitante, on pourrait soutenir que l'altération de la fonction de ces glandes, et spécialement de la thyroïde dans notre premier cas,* INFLUE SUR LE TISSU NÉVROGLIQUE DU SYSTÈME NERVEUX CENTRAL ET SUR LA STRUCTURE DES GAINES MÉDULLAIRES DES NERFS PÉRIPHÉRIQUES.

L'AMOUR DE LA MORT CHEZ LES HABSBOURG,

PAR

M. LAIGNEL-LAVASTINE et P. MERSEY.

« La pathologie historique est proprement l'explication des données que nous fournissent les textes historiques, données réunies et contrôlées suivant les règles de la critique scientifique, dans le double but de servir tantôt à la science médicale, tantôt à la science historique » (BRACHET) (1).

Il nous a semblé intéressant, à l'aide des documents historiques découverts depuis une cinquantaine d'années, d'étudier une famille royale dont les membres présentèrent des troubles mentaux multiples : les Habsbourg d'Espagne. Nous avions été frappés, en étudiant Jeanne la Folle, de sa préoccupation constante d'avoir toujours auprès d'elle le cadavre de son mari.

Or, chez presque tous les descendants de Jeanne, de Charles-Quint à Charles II mort sans postérité, nous avons trouvé ce même amour de la mort, la hantise du tombeau et des cérémonies funèbres. Cette hérédité de caractère funèbre, pourrait-on dire, nous paraît digne de remarque.

L'un de nous vient d'en faire le sujet de sa thèse (2).

A l'hôpital, rien n'est ingrat et fallacieux comme l'étude des antécédents héréditaires de nos malades. Au contraire l'histoire des familles illustres nous fournit des documents d'une inappréciable valeur.

Alors que dans une famille quelconque, tout caractère qui aurait eu tendance à se fixer peut disparaître sous l'intrusion d'un sang étranger, dans les familles dynastiques et surtout celle de Habsbourg, les mariages consanguins sont élevés à la hauteur d'un principe et constituent une véritable hérédité de famille. C'est ainsi que M. Galippe, dans son livre sur l'hérédité des stigmates de dégénérescence, décèle le prognathisme inférieur, au XIVe siècle, chez un Habsbourg, Ernest de Fer, et le trouve encore aujourd'hui chez le roi Alphonse XIII.

(1) *Pathologie mentale des rois de France. Louis XI et ses ascendants. Une vie humaine étudiée à travers six siècles d'hérédité.* Paris, 1896, p. XII.

(2) P. MERSEY, Thèse Paris, 1912. Ollier.



L'AMOUR DE LA MORT CHEZ LES HABSBOURG

(Laignel-Lavastine et P. Mersey.)

JEANNE LA FOLLE

MASSON et Cie, Éditeurs.

Vers le milieu du siècle dernier, les archives d'Espagne, jusqu'alors impénétrables, s'ouvrirent à la curiosité des savants. Mignet en France, Prescott en Amérique, Stirling en Angleterre, M. Gachard, en Belgique, publièrent sur Charles-Quint et sa lignée des travaux en partie puisés aux sources nouvelles.

Celles-ci, grâce à leurs parties purement narratives, nous ont permis de poser certains diagnostics cliniques et de faire la critique d'affirmations contradictoires.

JEANNE LA FOLLE

(Pl. XX).

Nous nous sommes particulièrement attachés aux antécédents héréditaires de Jeanne la Folle et de Charles-Quint. Alors que chez les particuliers la légitimité des enfants est impossible à démontrer, dans les familles dynastiques, la réalité de la descendance est plus certaine, en Espagne surtout, en raison de la très grande surveillance. Nous admettons donc la généalogie officielle comme authentique. L'étude de Jeanne la Folle a servi de base à notre travail. Mais si nous avons mis en avant la personnalité de cette reine, nous pensons néanmoins qu'on ne doit la considérer que comme l'un des anneaux de cette longue chaîne royale ; la psychose qu'elle présenta n'est pas un phénomène erratique. Ses ancêtres préparent et expliquent son état mental et elle-même imposa son hérédité à ses descendants et surtout aux Habsbourg d'Espagne.

Le père de Jeanne, Ferdinand d'Aragon, mourut mélancolique en 1516 (1).

Sa grand'mère, Isabelle de Portugal, fut aliénée pendant plusieurs années, vers la fin de sa vie (2).

C'est en 1503 que nous découvrons chez Jeanne les premiers symptômes de son mal. Violemment troublée par le départ de son mari, Philippe le Beau, pour les Pays-Bas, elle tombe, dit un historien, dans une profonde mélancolie. « C'est dans cet état qu'elle accouche, le 10 mai 1503, de Ferdinand, son second fils. Elle est la seule personne en Espagne qui ne témoigne aucune joie de la naissance de ce prince, insensible à toute espèce de plaisir » (3).

Nous avons un irrécusable témoignage de l'état de la princesse à cette époque dans ce rapport médical publié par M. Villa : « Il y a grand péril pour la reine Isabelle dans la vie qu'elle mène avec la princesse Jeanne et l'on ne saurait s'en étonner ; l'état de la princesse est tel, en effet, qu'il doit

(1) Bird, Allgem. Zeitsch. Psych., 1890, VII, p. 227.
(2) Bracbet.
(3) Rodriguez Villa, *La reina dona Juana la Loca*, Madrid, 1892.

non seulement causer grand chagrin à une reine qui l'aime si fort, mais à n'importe quelle personne étrangère. *Elle dort mal*, elle est très sombre et faible, quelquefois *elle refuse de parler* et cet indice, aussi bien que plusieurs autres, font juger que sa maladie s'aggrave (1). »

Dès cette période, Jeanne présente donc les signes caractéristiques du syndrome mélancolique : inertie motrice, tristesse, anéantissement et indifférence psychiques.

La séparation conjugale, au cours d'une grossesse, semble avoir été l'occasion du mal. Jeanne rejoint son mari en juin 1504 ; on constate alors une rémission.

Par ailleurs, elle fait preuve en maintes occasions d'une jalousie morbide. « La jalousie de la malheureuse princesse avait dégénéré, dit un contemporain, en une très malvaise coustume et jusqu'à la rage d'amours qui est une rage excessive et inextinguible. »

En 1506, Philippe le Beau meurt : Jeanne ne répand pas une larme ; *muette* et *immobile*, elle ne répond plus à ceux qui lui parlent. C'est encore au cours d'une grossesse qu'elle fait ce deuxième accès.

Dès lors, sa psychose se caractérise par d'incessantes préoccupations funèbres. Quelques jours après les obsèques, Jeanne se rend dans le sanctuaire où est déposé le corps de Philippe. *Elle ordonne d'ouvrir le cercueil et d'enlever les linges qui enveloppent le cadavre ; elle se jette sur lui, lui baise les pieds et les mains*, lui adresse tout haut les paroles les plus tendres. Pendant deux ans, elle traîna à sa suite le cadavre de son mari, à travers toute l'Espagne, et renouvela chaque jour les mêmes embrassements (2).

Une lettre datée de 1507 du roi Ferdinand au Dr Puebla nous donne des détails particulièrement intéressants : « *Vous saurez*, écrit Ferdinand, *que la reine, ma fille, a continuellement auprès d'elle le corps du roi Philippe, son mari.* Avant mon arrivée, jamais on ne put obtenir d'elle qu'on lui donnât la sépulture. Depuis que je suis venu, elle a témoigné le désir qu'on ne l'inhume point et moi, par rapport à sa santé et à son contentement, je ne la contredis en rien, mais je tâcherai peu à peu de l'amener à trouver bon que le dit corps soit inhumé. »

En 1509, Jeanne est reléguée au château de Tordesillas qu'elle ne quittera plus et elle exige que le cercueil soit déposé dans un lieu du monastère de Santa-Clara, où elle peut l'apercevoir des fenêtres de son appartement (3).

Certains documents prouvent qu'à Tordesillas elle a de nouveaux accès

(1) *Ibid.*
(2) Relation du second voyage de Philippe le Beau.
(3) Gachard, *Sur Jeanne la Folle*, p. 11.



L'AMOUR DE LA MORT CHEZ LES HABSBOURG

(Laignel-Lavastine et P. Mersey.)

CHARLES-QUINT

MASSON et Cie, Éditeurs.

de dépression mélancolique. Elle néglige tout soin de propreté, porte des vêtements sordides. Quand on la contrarie, elle refuse de manger pendant plusieurs jours (1). Enfin, elle meurt en 1555 après une apparence de retour à la raison.

La reine Jeanne a donc présenté à l'âge de vingt-trois ans un premier accès de dépression mélancolique qui dura un an environ ; et à la mort de son mari, un nouvel accès, un peu plus long que le premier.

A Tordesillas, son état devint chronique et nous ne notons guère qu'une rémission en 1520. Nous sommes ainsi autorisés à conclure que Jeanne la Folle était atteinte de psychose périodique, à forme de mélancolie intermittente.

Ce diagnostic n'est pas celui qui fut toujours posé. A la suite de l'allemand Bergemoth et de Forneron (2), M. Cabanès a nié la folie de Jeanne : « La jalousie conjugale, écrit-il dans ses *Indiscrétions de l'Histoire*, la répugnance à se plier à certaines pratiques, de l'obstination dans le caractère, suffisent-ils à constituer les symptômes de la *névrose vésanique* ? Nos lecteurs ont répondu pour nous (3). » M. Cabanès a d'ailleurs, récemment, modifié son opinion (4).

Certains auteurs ont proposé le diagnostic de neurasthénie, d'hystérie ou encore d'hystéro-neurasthénie. L'observation de Jeanne la Folle prise à l'aide des documents originaux, que nous possédons maintenant, montre combien sont fantaisistes ces différentes hypothèses.

CHARLES-QUINT

(Pl. XXI).

Si l'on jette un coup d'œil d'ensemble sur les différentes branches ancestrales de Charles-Quint, on constate partout une forte hérédité pathologique : qu'il s'agisse de la souche espagnole (Jeanne la Folle), de la souche franco-bourguignonne (Marie de Bourgogne et Charles le Téméraire) ou des Habsbourg même, tous sont atteints de prognathisme (5).

De fait, Charles-Quint n'a pas échappé à son hérédité : il avait la face asymétrique, la voûte palatine ogivale et un prognathisme marqué. Au point de vue psychique, nous trouvons chez lui un peu de ces préoccupations funèbres qui hantèrent Jeanne la Folle. Il pensait constamment à

(1) Recueil de M. Bergemoth, p. 143, 269.
(2) Forneron, *Histoire de Philippe II*, 1882, t. I, p. 409.
(3) Dr Cabanès, *Les Indiscrétions de l'Histoire*, 1905, t. V.
(4) Dr Cabanès, *Jeanne la Folle*, in Æsculape, juillet 1912.
(5) Galippe, *L'hérédité des stigmates de dégénérescence et les familles souveraines*. Paris, 1905, in-8°.

la mort : il observait avec rigueur les anniversaires funèbres de sa famille et faisait célébrer des services extraordinaires pour tous les siens. Dans le couvent de Yuste, où il s'était retiré, il prenait un étrange plaisir, au dire des historiens eux-mêmes, à faire célébrer les obsèques de toute personne qui paraissait avoir droit à cet honneur par sa position. « *C'étaient là*, dit Prescott, *les fêtes de la vie monastique de Charles et ces lugubres cérémonies avaient pour lui un attrait puissant.* »

Charles-Quint a-t-il fait célébrer ses funérailles de son vivant ? Ce fait, mis en doute par Mignet, est typique pour notre étude, s'il est exact. Nous trouvons dans l'*Histoire de l'ordre de St-Jérôme*, par le P. de Siguenza, le récit suivant : « L'Empereur, ayant fait célébrer le service funèbre de son père, de sa mère et de l'impératrice, ordonna qu'on commençât aussitôt ses obsèques. Tous les serviteurs de Sa Majesté descendirent en habit de deuil. *Le pieux monarque, également vêtu de deuil et un cierge à la main, y vint* aussi pour se voir enterrer et célébrer ses funérailles. Ce fut un spectacle qui arracha des larmes et des soupirs à ceux qui étaient présents et qui ne l'auraient pas pleuré davantage s'ils l'avaient vu réellement mort.

« Aussitôt, sans laisser passer le milieu du jour, il appela son confesseur et lui dit *combien il était joyeux d'avoir fait ses funérailles* (1). »

Cette description apparaît si exempte de toute préoccupation historique qu'elle est pour nous le témoignage irrécusable de la vérité. La cérémonie s'explique même en ce sens qu'elle n'est pas un événement isolé, mais suit ou précède à travers la vie des Habsbourg une série de faits qui frappent l'esprit par leur analogie.

PHILIPPE II

Ce roi, si différent de son père Charles-Quint par la valeur, en a cependant hérité le caractère funèbre. La mort est le sujet préféré de ses entretiens.

Il ne manquait pas une seule pompe funèbre de personne de quelque rang, soit que ce fussent des funérailles effectives, soit qu'on célébrât seulement un anniversaire. « La plupart des jours de fêtes, dit G. Leti, il ordonnait à son chapelain de dire la messe des morts, quelquefois même pour le repos des âmes de ces malheureuses victimes que sa haine ou ses soupçons avaient envoyées en l'autre monde (2). »

Philippe passe les dernières années de sa vie enfermé dans sa chambre de l'Escurial. Son cercueil est dans un coin de la pièce.

(1) Siguenza, *Histoire de l'ordre de St-Jérôme*, Ch. XXXVIII et XXXIX.
(2) G. Leti, *Histoire de Philippe II*, t. VI, p. 103.

Il s'entretient de sa sépulture, écrit un historien, comme il aurait pu le faire du jour de la solennité de son couronnement. Il se fait montrer sa bière capitonnée de blanc et recommande de placer d'abord le corps dans un cercueil de plomb pour ne pas souiller la soie : « Voyez mon fils, dit-il au futur Philippe III, voyez où aboutissent les grandeurs de ce monde, voyez ce que c'est que la mort, car demain vous allez régner (1). »

L'ambassadeur Soranzo nous décrit ainsi les préoccupations de Philippe : « Il fit porter près de son lit la bière, où devait être déposé son cadavre, *ordonnant d'en modifier en sa présence les mesures*. Il se faisait lire dans les Ecritures toutes choses concernant la mort, tenant presque toujours les yeux fixés vers une fenêtre située près de son lit, d'où il voyait l'autel de l'église (2). »

Enfin, nous avons trouvé dans l'*Histoire Universelle* d'Agrippa d'Aubigné le texte même des ordres de Philippe concernant ses funérailles : « Je veux qu'après que mon âme sera sortie de ce corps, il soit embaumé et vestu en habit royal et mis dedans le cercueil de bronze *qui est ici* et après l'y avoir tenu le tems accoustumé, que l'on le mène au sépulcre de cette façon : que le guidon de l'archevèque marche devant, puis la croix, les moines et le clergé. Mon corps sera porté par huit de mes serviteurs en chef, habillés de deuil, leurs torches allumées. Que mon corps soit mis en un tombeau qui se fera et après que le service sera dit par le prélat, on me mettra en la cave qui sera la dernière maison que j'aurai pour jamais (3). » Si Philippe II n'a pas fait célébrer ses obsèques, lui vivant, ce document nous montre qu'il a eu une vision nette de ce qui allait arriver bientôt pour lui, comme disait Charles-Quint, et cette vision, il ordonne qu'elle se réalise, lui mort.

DON CARLOS

Il y a dans la vie de *don Carlos* un fait qui nous intéresse par le rôle qu'y joua son père Philippe II : à l'âge de 16 ans, ce prince fait une chute en descendant un escalier et l'on constate qu'il s'est fait, derrière la tête, une blessure que l'on se met en devoir de panser. Mais bientôt l'état devient grave et Vésale soutient qu'il faut trépaner. Après de longs débats, on opère. Le même jour, se souvenant que dans un couvent de franciscains on conserve le corps d'un religieux mort une centaine d'années auparavant en odeur de sainteté, *Philippe II ordonne de le tirer du*

(1) Forneron, *Histoire de Philippe II*, t. IV, p. 290.
(2) *Relazione de Spagna de Soranzo*, série I, t. I, p. 151.
(3) Agrippa d'Aubigné, *Histoire universelle*, t. IX, p. 416.

cercueil où il est enfermé, de le porter processionnellement dans la chambre de don Carlos et de le coucher dans son lit (1). Philippe, attribuant par la suite la guérison de son fils à un miracle, exigea la canonisation du religieux. Cependant la trépanation, pratiquée par Vésale, dut avoir un rôle plus effectif que la funèbre et caractéristique cérémonie imaginée par Philippe II.

MARGUERITE D'AUTRICHE

Chez Marguerite d'Autriche, femme de Philippe III et arrière-petite-fille de Jeanne la Folle, les images de la tombe et les idées de mort atteignirent un degré extraordinaire, unique peut-être parmi les Habsbourg : « Notre reine, écrit son contemporain, le *P. de Gusman*, était toujours pensive et attentive à l'heure qu'il faudrait s'embarquer pour l'autre vie. Tous ses discours et pensées n'étaient que de cela. Sénèque, parlant des travaux de la mort, dit qu'on ne les peut éviter, trop bien les mépriser, ce qu'on fera en y pensant souvent ; notre reine n'attendait pas seulement ce succès, mais il semblait qu'elle le désirait, *puisqu'elle en parlait avec tant de goût*, elle en discourait tous les jours, le répétant à ses servantes qui se lassaient de lui ouïr dire qu'elle ne vivrait plus guère. *Elle parlait plus ordinairement de sa mort que des choses de ce monde, et se plaisait en ce discours qui est si ennuyeux aux autres.*

« Sa Majesté, peu avant sa dernière couche, brodait *avec soin et plaisir* un parement d'autel et en travaillant, elle donnait des sentences de sa mort et contre soi-même (2). » On saisit ici cette curieuse similitude entre la mentalité d'un Charles-Quint déclarant combien il était joyeux d'avoir célébré ses funérailles et celle de cette reine qui *se complaisait* en de continuelles conversations sur la mort et brodait *avec plaisir* pour les trépassés.

PHILIPPE IV

(Pl. XXII).

Philippe IV s'était fait fabriquer d'avance son cercueil et l'on dit qu'il s'y couchait parfois comme pour en prendre la mesure. Le 16 mars 1654, il fit transporter au Panthéon de l'Escurial les rois et les reines de la dynastie de Habsbourg. Le prédicateur dut prendre pour texte ce verset

(1) Gachard, *Philippe II et don Carlos*, t. I, p. 72.

(2) De Gauman, *Histoire de la vie et de la mort de Madame Marguerite d'Autriche, femme de Philippe III*. Traduit de l'espagnol, Paris, 1620, p. 590 et suiv.



L'AMOUR DE LA MORT CHEZ LES HABSBOURG

(*Laignel-Lavastine et P. Mersey.*)

PHILIPPE IV

MASSON et Cie, Éditeurs.



L'AMOUR DE LA MORT CHEZ LES HABSBOURG

(*Laignel-Lavastine et P. Mersey.*)

CHARLES II

MASSON et Cie, Éditeurs.

d'Ezéchiel : « Tu prophétiseras sur ces os et tu leur diras : vous, os desséchés, écoutez la parole du Seigneur. » Sa péroraison fut la paraphrase de ce verset : « Le Seigneur dit à ces os : j'introduirai en vous un souffle et vous vivrez. » « Le cercueil de Charles-Quint ferma la marche. Avant qu'il occupât l'urne qui lui était destinée, *Philippe IV fit ouvrir le double cercueil*. On eût pu croire que la vision d'Ezéchiel allait se réaliser littéralement pour l'Empereur, tant sa conservation était parfaite, mais le souffle ou l'esprit attendait une parole plus puissante que celle du prédicateur de la Cour : *Spiritum non habebat.* »

CHARLES II

(Pl. XXIII).

Charles II visitait très souvent le Panthéon de l'Escurial et aimait regarder les cercueils de ses aïeux et celui qui l'attendait lui-même (1). Il y a dans sa vie un fait qui le rapproche de son ancêtre Jeanne la Folle : s'étant fait ouvrir un jour les cercueils de ses parents, il voulut voir, en dernier lieu, le corps de sa femme, Louise d'Orléans. Il embrassa longuement la morte et on l'entendit s'écrier : « Je serai bientôt près d'elle (2). »

Nous devons enfin noter cette réponse typique que fit Marie-Thérèse à Anne d'Autriche, qui lui demandait ce qu'elle pensait de sa réception au Louvre, lors de son mariage avec Louis XIV : « *Je pense*, dit la fille de Philippe IV, *à cette autre pompe qui doit un jour m'accompagner aux caveaux de Saint-Denis.* »

*
* *

Il ressort de l'étude, que nous avons faite des Habsbourg d'Espagne, qu'en dehors des cas de psychoses nettes, constatées chez Jeanne la Folle et Charles II, la plupart des membres de cette famille ont présenté des manifestations morbides remarquables par leur analogie, ce qui confirme d'ailleurs l'opinion qu'entre l'aliénation mentale caractérisée qui s'impose aux esprits les moins avertis et l'état psychique normal, il existe une série ininterrompue d'états anormaux, qui doivent être recherchés avec soin. En second lieu, nous pensons avoir montré qu'à côté des nombreux caractères bien classés : gai, triste, léger, primesautier, orgueilleux, inquiet, susceptible, etc., on peut décrire un *caractère thanatophilique*, dont les préoccupations funèbres forment le fond. Nous croyons de plus

(1) A. Pichot, *Chronique de Charles-Quint*, p. 482.
(2) R. St-Hilaire, *Histoire d'Espagne*, t. XI, p. 468.

que l'on est en droit d'établir pour les individus de cette lignée, *qu'ils aient été aliénés ou qu'ils ne l'aient pas été*, une formule psychologique familiale, qui est représentée par le caractère thanatophilique même, caractère fixé par une hérédité consanguine extrêmement forte. Enfin nous ne sommes pas éloignés d'admettre que chez Jeanne la Folle et chez Charles II la psychose a présenté une physionomie un peu spéciale, du fait que cette reine et ce roi possédaient un caractère funèbre.

Le gérant: P. Bouchez.

Imp. J. Thevenot, Saint-Dizier (Haute-Marne).

ACHONDROPLASIE ET CHONDROHYPOPLASIE

CONTRIBUTION CLINIQUE

PAR

FERRUCCIO RAVENNA

Chef de clinique, privat-docent de Pathologie interne.

Ce n'est pas un grand intérêt qu'offrirait une contribution clinique à la question de l'achondroplasie si elle se bornait à rapporter des cas typiques de cette affection ; on sait en effet que dans ces dernières années on a recueilli de nombreuses observations d'achondroplasiques accompagnées d'examens cliniques très minutieux.

Du côté morphologique on ne pourrait, peut-être, désirer des données plus précises ; les recherches radiographiques, venant en aide à la clinique, ont permis de se rendre compte avec la plus grande exactitude des altérations du squelette qu'on aperçoit macroscopiquement. D'ailleurs il n'y a pas pénurie de résultats des autopsies ; ils ont été complétés par de soigneuses recherches histologiques.

Désormais nous savons que les altérations du squelette dans l'achondroplasie dépendent d'une atrophie du cartilage épiphysaire primordial, qui accompagne la première poussée ostéogénétique du 3e au 6e mois de la vie embryonnaire, et qui a parcouru toute son évolution pendant le dernier tiers de la grossesse (Parrot).

La maladie est donc congénitale. Du fait de cette sclérose du cartilage de conjugaison il résulte que, pendant le développement ultérieur de l'individu, l'accroissement dans le sens longitudinal des os longs est très réduit, tandis que l'ossification d'origine périostale procédant sans obstacle ou mieux, semblant subir une hypertrophie compensatrice, les os apparaissent déformés hyperplastiquement dans le sens de leur axe transversal.

Par suite l'aspect de ces sujets est modifié d'une façon caractéristique. Ils se présentent comme des individus de taille de beaucoup inférieure à la normale, de sorte qu'on les range vulgairement parmi les nains. On est

frappé tout d'abord par l'énorme réduction en longueur de tous les membres. Les bras pendant le long des flancs ne parviennent pas à dépasser du bout des doigts le grand trochanter, tandis que par règle ils atteignent l'union du tiers supérieur avec le tiers moyen de la cuisse. On pourrait faire les mêmes constatations pour les membres inférieurs. Et le tronc ayant poursuivi son développement normal, on a l'impression que sous un tronc d'adulte, on voit adaptées les jambes d'un enfant de 5 ou 6 ans. La brièveté des membres est due à la réduction de toutes les parties qui les composent. Dans les cas typiques la micromélie est du type rhyzomélique par la réduction prévalente de l'humérus ou du fémur. Les omoplates sont courtes et les clavicules fortement courbées. Voici encore d'autres caractéristiques de ces sujets ; un certain degré de macrocéphalie, généralement brachy-céphalique ; le nez aplati à sa racine, ce qui donne souvent un aspect de crétinisme que confirme un degré plus ou moins marqué d'adiposité s'étendant au visage. Le dos est plat ; il y a là une lordose lombaire bien évidente en rapport avec un certain degré d'antéversion et de rétrécissement du bassin. La main est courte, grosse, du type carré. M. P. Marie a décrit un aspect particulier de cette main à laquelle il a donné le nom de *main en trident* par le fait que les trois doigts du centre, à peu près de la même longueur, posés sur un plan horizontal, divergent par leurs extrémités distales. Le pied aussi est court. On a remarqué une certaine tendance aux luxations en rapport avec le relâchement des ligaments articulaires : ce fait est secondaire au développement exagéré des épiphyses qui, ne s'accordant pas entre elles, donnent lieu à des efforts et à des tensions des ligaments mêmes.

Le développement musculaire est parfait ; on peut dire même que les sujets atteints d'achondroplasie sont des petits athlètes, et en effet ils jouissent d'une excellente santé. La peau et le système pileux sont normalement développés et en rapport avec l'âge ; il en est de même des organes génitaux ; les caractères sexuels secondaires ne s'écartent pas ordinairement de la règle. La *potentia coeundi* est intacte. L'intelligence, sauf quelques particularités en relation surtout avec cet état d'infériorité dans les *rapports* sociaux, où les place leur déformation, ne présente aucun déficit, ni caractère d'infantilisme.

L'examen radiographique a mis en évidence l'ossification complète et parfois précoce (l'ossification précoce de la synostose tribasilaire est la cause de l'enfoncement de la base du nez) de tous les cartilages épiphysaires, l'épaisseur parfois très grande des diaphyses et des épiphyses ; sur les premières on note quelquefois des courbures et le développement exagéré des crêtes d'insertion musculaire en rapport avec la relative hypertrophie des muscles ; jamais nous n'avons de traces de fractures. La

courbure des os est souvent dépendante de l'inégale réduction en longueur des os formant le squelette du même segment d'un membre. Un tel fait est plus évident à la jambe où le péroné, étant moins raccourci que le tibia, la tête du premier remonte de manière à s'articuler avec le condyle externe du fémur, tandis que la malléole externe est notablement plus basse que l'interne. Dans de nombreux cas on a trouvé que le 4e doigt de la main, et parfois du pied, a une base d'implantation postérieure, due à la petitesse anormale du 4e métacarpien et, respectivement, métatarsien.

Voilà, brièvement, quelles sont les données les plus importantes à relever dans un cas d'achondroplasie typique, telles que je les ai trouvées dans la littérature vraiment copieuse sur ce sujet.

Désormais les cas décrits, avec plus ou moins de précision, arrivent à la centaine, et je ne cite pas la bibliographie existante, d'autant plus que celle antérieure à 1905 on peut la trouver résumée dans l'excellente monographie de MM. Porak et Durante, et celle de 1905 à 1911 dans le mémoire récent de MM. Franchini et Zanasi.

Je tiens cependant à noter que l'achondroplasie est probablement moins rare qu'on ne voudrait généralement l'admettre. Il ne s'est pas écoulé longtemps depuis l'époque où j'ai commencé par fixer mon attention sur ce sujet, et tout en demeurant dans un cercle borné, j'ai rencontré trois individus qui, au premier coup d'œil, se présentaient comme des achondroplasiques typiques ; malheureusement il ne m'a pas été possible de les étudier avec soin (il s'agissait de deux femmes et d'un homme) ; d'un naturel timide et soupçonneux, comme le sont souvent les personnes ignorantes, ils ne voulaient absolument pas se prêter aux recherches auxquelles je désirais les soumettre. Comme ils jouissaient d'une excellente santé, ils refusaient avec défiance toute visite médicale ; même l'argent ne put les convaincre. Cependant la stature très réduite, une évidente micromélie, la tête grosse au nez retroussé, une lordose lombaire marquée, le grand développement des masses musculaires, ne laissaient aucun doute sur la nature de leur nanosomie.

A côté de ces formes typiques, il y en a d'autres déjà décrites dont le tableau clinique est beaucoup moins complet et caractéristique, ou bien il est compliqué par l'adjonction et la superposition de symptômes propres à d'autres dystrophies ou arrêts de développement.

Comme on le sait, on a distingué différentes formes de nanisme : les principales sont le nanisme myxœdémateux, le pottique, le rachitique, l'ostéomalacique, le mitralique. Je parlerai plus loin, quand il sera question du diagnostic différentiel, des principales caractéristiques de ces dystrophies.

Maintenant il me suffit de dire qu'en général il s'agit d'individus qui

de manière ou d'autre sont difformes, et chez lesquels le manque d'harmonie des différentes parties du corps, bien qu'il puisse ne pas frapper tout d'abord, peut être toujours mis en évidence par un examen précis et systématique.

On a voulu par opposition réserver le nom du *microsomie* à ces formes où, bien qu'un développement somatique et psychique complet ait été atteint, l'on se trouve devant des individus à taille très petite et aux proportions réduites, mais d'une façon si harmonique, qu'on reçoit l'impression d'être en présence d'hommes en miniature, de personnes comparables, suivant une heureuse expression, à des adultes vus par le grand bout d'une lorgnette. Ces types correspondraient à celui que Virchow a déjà décrit et que V. Hansemann a appelé ensuite « nanosomia primordialis », pour la distinguer de la « nanosomia infantilis » chez laquelle on trouve des caractères d'infantilisme.

M. E. Lévi qui a dédié une excellente monographie à la question de la microsomie primordiale ou essentielle, après une critique profonde sur tous les cas décrits dans la littérature, met de côté ceux qui pour leurs caractères d'infantilisme, ou d'achondroplasie, ou d'autre, ne pouvaient pas servir à l'individualisation du type cherché, et finit par conclure que les exemples connus de microsomie essentielle pure sont très rares. Il apporte une contribution personnelle de quatre observations.

Lui-même, qui tout d'abord définit la microsomie essentielle comme une simple petitesse du corps dans laquelle tous les caractères somatiques et psychiques de l'homme adulte se conservent intacts et sont normaux pour l'époque de leur développement, finit par admettre que les microsomiques sont différents des nains par le manque de toute grave difformité. Aussi lui est-il possible de faire rentrer dans le cadre de la microsomie sa première observation dans laquelle les difformités ne sont pas légères, où au contraire la micromélie des membres supérieurs est bien évidente. Mais je ne peux pas suivre le dit auteur sur ce terrain, car sa distinction entre la microsomie et le nanisme est trop élastique, étant subordonnée à une impression d'ensemble qui peut se trouver erronée.

Il arrive en effet non rarement que des individus, qui à un examen superficiel semblent constitués suivant la règle, se montent disproportionnés d'une façon notable si on les soumet à des mensurations exactes et à un examen soigneux ; on peut de cette manière dépister des symptômes qui permettent de ranger ces sujets parmi des types morbides dont ils représentent un exemple certain, bien qu'incomplet. M. Taruffi lui aussi pense que pour établir un jugement différentiel il faut se baser seulement sur des mesures exactes ; il a noté, par exemple, que c'est par les mesures qu'on trouve la disproportion du crâne même lorsqu'elle n'apparaît pas à la vue,

et que l'on peut rencontrer des disproportions même dans le rapport des segments des membres.

Ainsi à côté des cas d'achondroplasie classique, chez lesquels il ne manque aucun des symptômes les plus communs, et qui sont constitués d'une manière si caractéristique qu'on peut en faire tout de suite le diagnostic, on a observé des formes incomplètes chez lesquelles, soit par exclusion, ou sur la base de symptômes positifs, on doit admettre des formes atypiques d'achondroplasie, se plaçant entre le nanisme et la microsomie essentielle, de même qu'est déjà hors de doute l'existence des formes combinées de nanisme achondroplasique et rachitique, myxœdémateux, infantile, etc.

M. Lugaro, quoiqu'il n'accepte pas les associations fréquentes admises par M. Leblanc entre myxœdème et achondroplasie, décrit un cas certain de crétinisme sporadique associé à l'achondroplasie.

MM. Porak et Durante ont admis l'existence de cas dans lesquels différents symptômes peuvent manquer, ou être très atténués ; ainsi les difformités des membres peuvent être à peine marquées, la tête peu volumineuse, les mains avoir leur conformation normale. Ils rappellent des exemples d'achondroplasie partielle, entre autres ceux de MM. Lampé et Salvetti où manquait la synostose cranienne, un squelette de M. Regnault dans lequel était intéressé un seul humérus ; enfin un cas de M. Variot avec des lésions limitées aux membres inférieurs.

M. Dufour a fait le diagnostic d'achondroplasie incomplète dans un cas parce que les membres supérieurs n'étaient pas raccourcis, les doigts arrivant au-dessous de la crête iliaque la micromélie relative n'y était pas du type rhizomélique.

Dans une observation de MM. Charon, Degouy et Tissot le membre inférieur droit était de beaucoup plus court que le gauche et il manquait les déformations caractéristiques des mains.

M. Schrumpf a cité un cas où les déformations se seraient produites à partir de la 7e année de vie.

MM. Danlos, Apert et Flandin ont étudié un sujet atteint de micromélie congénitale limitée aux deux humérus.

MM. Stannus et Wilson firent des observations analogues dans la terre de Nyassa sur des individus par ailleurs normalement constitués.

Récemment M. F. Regnault a voulu rassembler, sous le nom de *micromélie segmentaire symétrique*, deux de ses anciennes observations sur des squelettes aux humérus anormalement petits, qu'il avait classées autrefois parmi les achondroplasies partielles, avec les cas de MM. Danlos, Apert et Flandin, et ceux de MM. Stannus et Wilson. Il y ajoute aussi une récente observation de MM. Crespin et Bonnet sur une femme arabe atteinte de micromélie rhizomélique des membres inférieurs (index tibio-fémoral = 112).

M. Molodenkov, tandis que dans deux observations il note des déformations de la cage thoracique qu'il voudrait attribuer à une combinaison avec le rachitisme (il s'agit problablement d'altérations pseudorachitiques), trouve que dans un cas la macrocéphalie était très peu évidente et que la micromélie n'était pas rhizomélique.

M. Robin et M. Weil, à la séance du 7 juillet 1911, présentèrent à la Société médicale des Hôpitaux de Paris un malade atteint d'achondroplasie partielle avec dischondroplasie localisée qui mérite une description soignée parce qu'il présente quelques points non négligeables de ressemblance avec une de mes observations.

Il s'agit d'un homme de taille bien peu réduite, et atteint de paraplégie spasmodique probablement en rapport avec une spondylite tuberculeuse des 4e et 5e vertèbres dorsales. Il présentait aussi des déformations osseuses qui apparaissaient de nature achondroplasique ; en effet les membres inférieurs étaient anormalement petits en rapport avec la longueur physiologique du tronc ; les altérations osseuses prédominaient aux extrémités distales des membres ; les cuisses, les jambes, les pieds et les mains étaient fort raccourcis. Cependant dans ce cas, selon les auteurs, l'achondroplasie apparaissait des plus frustes. La macrocéphalie était à peine marquée, les bosses frontales et pariétales n'étaient pas exagérées, le visage non élargi, la stature n'était pas celle d'un nain, la micromélie des membres inférieurs, bien que manifeste, était loin d'être grotesque ; il y avait un léger degré de micromélie rhizomélique aux membres supérieurs, les doigts des mains ne présentaient pas la disposition dite à « trident ». A cette symptomatologie très réduite on doit ajouter un arrêt très marqué de développement au 4e métacarpien, à droite et à gauche ; par conséquent les deux annulaires étant placés en arrière de la position normale, et en paraissaient de beaucoup plus petits. Ce trouble de l'ossification était localisé aux deux os cités plus haut, et symétrique pour la localisation aussi bien que pour l'intensité. Il faut noter que la grand'mère, et trois oncles paternels du malade étaient achondroplasiques, le père ne l'était pas, mais sa main était à trident et présentait la même atrophie des métacarpiens qu'on a trouvée chez le fils.

***

Des deux observations que je vais rapporter la première regarde un sujet de taille très réduite chez lequel le cadre de l'achondroplasie ne se présente pas complet comme dans le type classique. Cependant, bien que les altérations du squelette ne soient pas des plus fortes, je ne crois pas que ce soit le cas d'élever des doutes sur la forme fondamentale, tandis qu'on pourra discuter si l'on n'a pas affaire aussi à quelque autre association morbide.

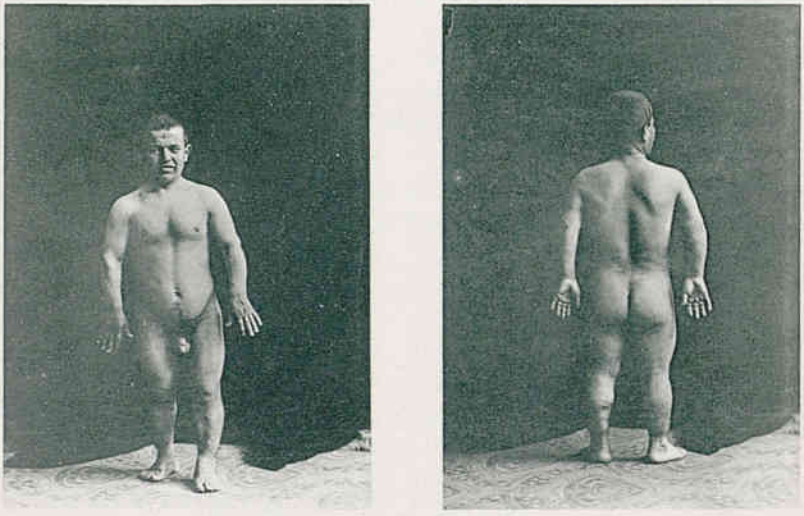

Obs. I.

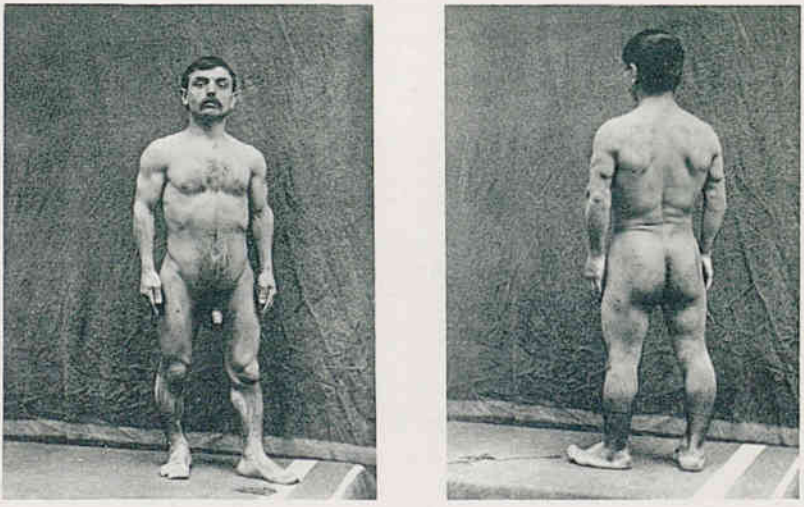

Obs. II.

ACHONDROPLASIE ET CHONDROHYPOPLASIE
(F. Ravenna).

Masson & Cie, Editeurs

Mon deuxième sujet, de stature moins réduite, apparaissait d'abord bien proportionné, mais un examen plus soigné m'a permis de relever un défaut d'harmonie non indifférent dans les proportions réciproques du tronc et des membres et des différents segments de ceux-ci. En outre, à l'aide de la radioscopie, on a noté une tendance à des dystrophies osseuses, ce qui rendra intéressante la question de décider de quelle entité nosographique se rapproche le plus le tableau symptomatologique observé.

Voici, sans m'étendre plus longuement, l'histoire et l'examen clinique au complet de mon premier sujet.

Observation I

Mario Ventisei, âgé de 24 ans, garçon et chanteur, de Lucca. Ses parents sont encore vivants et sains, de stature et d'aspect normaux. On peut dire de même de ses trois sœurs. Il semble que sa mère ait accouché à terme et normalement ; cependant dès les premiers temps de sa vie on avait noté sa petitesse anormale. Pendant l'enfance il eut la rougeole, puis le ténia. A part cela il fut toujours sain et vigoureux, de sorte qu'il peut faire de longs voyages à pied. Et il en profita pour gagner sa vie, surtout en parcourant les brasseries et les cafés, où il chantait les refrains populaires d'une voix de baryton assez fausse. Le développement sexuel se fit comme à l'ordinaire et depuis plusieurs années il a des rapports sexuels : bien plus il raconte qu'il a eu quelques intrigues amoureuses. Il affirme qu'il n'a jamais eu ni de maladies vénériennes, ni de syphilis. Et lorsqu'il gagne suffisamment, il est bon mangeur, buveur et fumeur.

A tout prendre notre sujet paraît bien constitué, sa peau est blanche sur toute la surface du corps, élastique, rosée au visage : les muqueuses visibles sont bien colorées, le système pileux est abondamment développé. Il a des poils sur le thorax, sous les aiselles, sur le pubis et aux jambes. Il a les cheveux bruns, et se rase complètement barbe et moustache, qui du reste ne seraient pas touffues ; le tissu adipeux est distribué d'une façon uniforme et abondante. Les muscles sont bien développés. La température est normale. On ne relève pas des glandes lymphatiques tuméfiées.

Si l'on jette un regard sur les photographies (Pl. XXIV) on relève la disproportion entre le développement du tronc et celui des membres. Cette impression est amplement confirmée par les mesures suivantes :

Poids du corps (nu).	46 kil.	500
Hauteur (du talon au vertex).	129 cent.	
Grande ouverture des bras	123	»
Hauteur au-dessus du sol de l'ombilic.	64	»
— — du pubis (bord supérieur . . .	52	»
— de l'épine iliaque ant. sup.	64	»
— du bord supérieur du grand trochanter.	60	»
Distance de l'ombilic au vertex.	65	»
— du pubis au vertex.	77	»
— de la fourchette sternale au pubis	52	»

Longueur du sternum	16	cent.
Ligne xypho-pubique	36	»
— ombilico-pubique	15	» 5
— xypho-ombilicale	20	» 5
Circonférence du cou	36	»
— thoracique sus-mammaire (au repos)	86	»
— mamelonnaire	82	» 5
— abdominale au niveau de l'ombilic	80	»
— maxima du bassin	79	»
Diamètre biépineux iliaque	24	»
— bicrêtal iliaque	25	»
— bitrochantérien	27	» 5

Crâne et face.

Diamètre antéro-postérieur maximum	18	» 5
— transverse maximum	15	» 5
— bizygomatique	14	»
Index céphalique	83,78	»
Circonférence horizontale maxima	57	»
Courbe antéro-postérieure	37	»
— bi-auriculaire	37	»
Hauteur totale de la face depuis le menton jusqu'à la racine des cheveux	18	»
Hauteur partielle de la face depuis le menton jusqu'à la glabelle	13	»
Distance mento-auriculaire	14	» 5

Extrémités supérieures.

Longueur totale (pointe de l'acromion-extrémité du médius)	51	»
Distance de la pointe de l'acromion à l'apophyse styloïde du radius)	37	»
Longueur du bras (pointe de l'acromion-interligne huméro-radial)	20	»
Longueur de l'avant-bras (apophyse styloïde du radius-interligne huméro-radial)	17	»
Longueur de la main (apophyse styloïde du radius-extrémité du médius)	14	»
Largeur de la main	8	» 5
Longueur du médius	9	»
— de l'index	8	»
— de l'annulaire	8	»
— du petit doigt	7	»
Index radio-huméral	85	
Circonférence maxima du bras	26	» 5
— de l'avant-bras	23	» 5
— du poignet	16	»

Extrémités inférieures.

Longueur totale (bord supérieur du grand trochanter-malléole externe)	55 cent.	
Longueur de la cuisse (bord supérieur du grand trochanter-interligne articulaire du genou)	27 »	
Longueur de la jambe (bord supérieur du grand trochanter-malléole externe)	28 »	
Hauteur malléolaire	5 »	
Longueur maxima du pied	21 »	5
Largeur maxima du pied	9 »	5
Index tibio-fémoral	102 »	
Circonférence de la cuisse à 11 centimètres de la marge supérieure de la rotule	49 »	
Circonférence maxima du mollet	33 »	
— minima de la jambe au-dessus des malléoles	21 »	

Après un examen plus attentif des diverses parties, on relève : la tête est très grosse, par le développement exagéré de la voûte crânienne, de manière que la circonférence horizontale maxima du crâne surpasse le 44/100 de la longueur totale du corps, tandis que dans le sujet normal elle ne dépasse pas le 36/100. C'est un brachycéphale avec une légère asymétrie due au grand développement de la bosse frontale droite, et à la platicéphalie occipitale. Du reste le front est de moyenne hauteur et point proéminent ; vue d'en haut la tête a une forme qui tient à la triangulaire, étant plus élargie dans la moitié postérieure que dans l'antérieure. Les cheveux sont de couleur châtain, courts, assez abondants ; il a quelques grosses rides, peu profondes, sur le front. Les bulbes oculaires sont normaux et symétriques au point de vue de la position et de la mobilité. Les réflexes cornéens conjonctivaux sont normaux. Les pupilles sont rondes et égales entre elles et réagissent vivement à la lumière et à l'accommodation.

Les fonctions visuelles et auditives s'accomplissent normalement ; les oreilles sont assez grandes ; le nez est court et gros, retroussé et aplati à sa pointe, élargi à la base. Les lèvres sont un peu grosses, la supérieure est fournie de quelques poils ; la langue, la voûte palatine et la luette sont tout à fait régulières. La deuxième dentition est complète. Le réflexe pharyngien est présent. L'odorat et le goût sont parfaits.

Notre sujet a une voix de baryton et il s'en sert pour chanter des refrains. Il bégaie un peu.

On ne note rien du côté des Ve et VIIe paires des nerfs craniens.

Les mouvements mimiques sont prompts, pas trop vifs ; l'expression de sa physionomie n'est pas trop intelligente, bien plus tout d'abord il a l'air d'un crétin ; mais à l'examen physique on ne peut relever aucun signe d'hypothyroïdisme, tandis qu'au point de vue psychique on ne peut pas nier un certain degré de déficit intellectuel. Il est excessivement timide, l'affectivité est peu développée, il ment avec facilité et parfois il manque à sa parole, enfin il se vante d'aventures amoureuses, certainement fantastiques.

Il sait lire, ne sait pas écrire, il lui manque les notions élémentaires qu'ont en général les individus de son âge et de sa condition. Il n'a point de métier fixe, se bornant souvent à vaguer dans les environs où il gagne quelques sous, par ses chansons. Cependant il a une certaine intelligence ; il sert même de guide et de cicerone dans sa ville natale, et alors il donne les nouvelles qu'il croit, et non à tort, les plus intéressantes.

Il possède aussi un peu d'oreille pour la musique.

Son cou n'est pas court, mais gros, cylindrique ; le cartilage thyroïde est proéminent : au-dessous l'isthme de la glande thyroïde est palpable.

Chez lui le thorax est large, bien conformé, l'angle de Louis n'est pas marqué ; les mamelles sont très bien développées et à cause de l'abondant dépôt de tissu adipeux elles forment à la base du sternum une sorte de fossette entre elles. Les mamelons et les aréoles sont évidents, tout autour il y a aussi quelques poils assez longs. Il n'y a aucune trace de chapelet rachitique ; les angles antérieurs des côtes sont marqués ; celles-ci sont assez grosses, de même les clavicules, dont les courbes n'apparaissent pas trop exagérées. Les omoplates sont très courtes, légèrement ailées, aux proéminences osseuses assez marquées. Le dos est plat, ses muscles sont saillants. Bien que peu exagérée, il y a une évidente ensellure lombaire. Le ventre est adipeux et proéminent ; les réflexes abdominaux et crémastériens sont normaux. Après un examen diligent des organes internes on ne relève rien d'anormal du côté des appareils respiratoire et circulatoire. Les fonctions gastro-intestinales se font régulièrement, de même qu'il apparaît normal pour la forme et le volume des organes abdominaux, pour la qualité et la quantité de la sécrétion urinaire.

Quant aux organes génitaux on note que le pubis est recouvert de poils abondants, la verge est, pour sa longueur et sa grosseur, supérieure à la moyenne de celle des adultes Les testicules sont tous les deux dans le scrotum et de consistance et de dimensions normales. Notre sujet s'est masturbé et se masturbe encore quelquefois, bien qu'il aime les femmes et qu'il prétende qu'il en est recherché. Le bassin est quelque peu rétréci et ne semble pas dévié.

Aux *extrémités supérieures* la micromélie est mise en évidence par le fait que les doigts n'arrivent pas au niveau du grand trochanter, qui à son tour est plus bas que de règle. Cette micromélie résulte encôre mieux du fait qu'avec un développement normal du thorax, la grande ouverture des bras est inférieure de 6 centimètres à la hauteur, de sorte que la grande ouverture est à la hauteur ce qu'est 95,8 à 100, au lieu d'être supérieure à cette dernière. De plus le membre supérieur n'atteint pas 40/100 de la hauteur totale, au lieu d'être égal à 45/100 comme chez l'homme normal.

Si l'on veut analyser les chiffres correspondants aux divers segments du membre lui-même exprimés en centièmes de stature, on trouve pour le bras 15.5 au lieu de 19.5, pour l'avant-bras 13.2 au lieu de 14, pour la main 10.8 au lieu de 11.50.

Donc la micromélie est à type nettement rhizomélique, de sorte que l'index radio-huméral est supérieur au normal.

Les bras sont un peu écartés du tronc. Les avant-bras inclinent à se met-

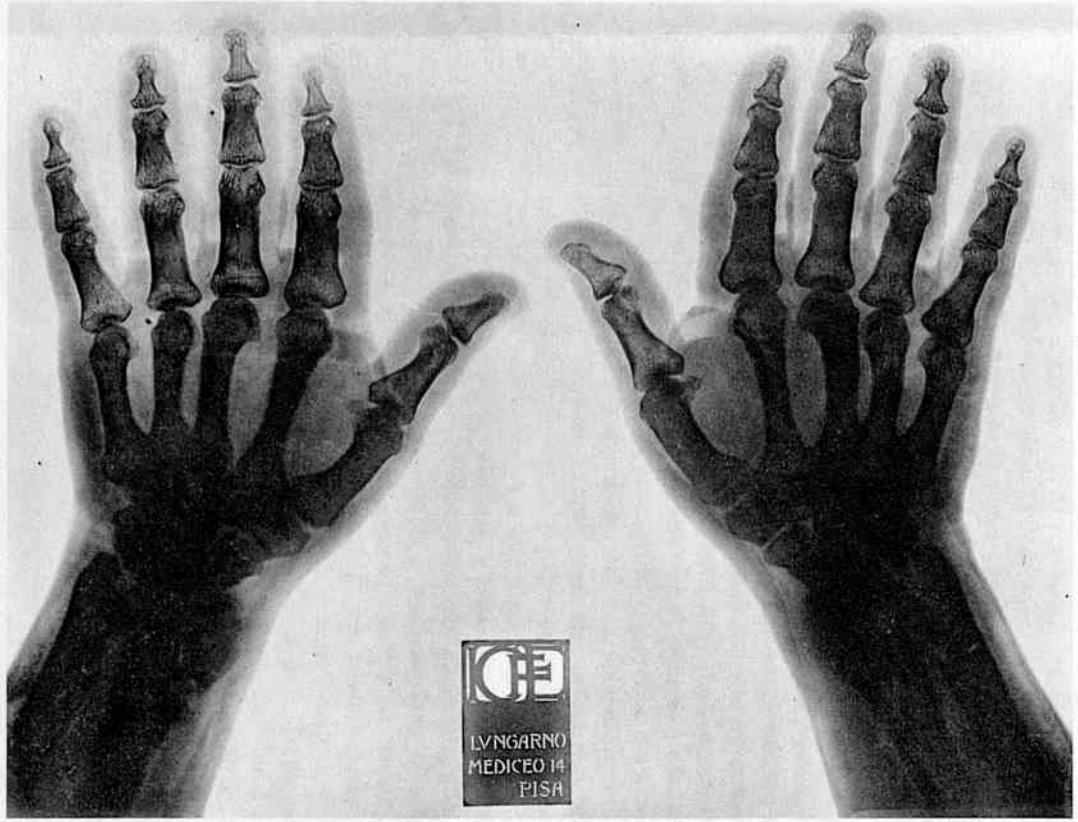

ACHONDROPLASIE ET CHONDROHYPOPLASIE

Obs. I.

(F. Ravenna).

tre en pronation, la paume de la main tournée en arrière. Les mains sont grosses, courtes, carrées, les doigts ne présentent pas de modifications dignes de note, sauf la possibilité de les mettre passivement de façon que leurs phalanges proximales étant rapprochées, les distales soient séparées entre elles en reproduisant ainsi le type de main à trident.

Les muscles sont bien développés et les réflexes tendineux et périostaux sont vifs.

Extrémités inférieures. — S'il ne suffisait pas d'un seul coup d'œil pour voir qu'il y a une micromélie marquée, on pourrait s'en convaincre, en considérant que la distance du grand trochanter au sol en rapport à la stature est égale à 46.5 au lieu du normal 52 ; même ici le raccourcissement est plus marqué au segment proximal de façon que l'index tibio-fémural est supérieur à 100. Les cuisses sont grosses et charnues, les jambes légèrement arquées en dehors de sorte que les membres inférieurs apparaissent un peu trapus, mais sans déformations particulières.

Les muscles des fesses, des cuisses et des jambes sont très bien développés. Les pieds sont moins courts et moins larges que les mains ; au reste rien d'anormal. On ne note pas de laxité dans les ligaments des articulations.

Les réflexes patellaires et achilléens sont vifs, les plantaires se font en flexion. La motilité et la sensibilité sont tout à fait normales.

A l'examen radiographique du crâne on note au premier abord que le développement de la voûte surpasse de beaucoup celui de la base. L'épaisseur des os n'est pas constante, plus forte pour les pariétaux, elle semble un peu moindre pour les frontaux et pour l'occipital dont la surface se présente même irrégulière. Les os du nez sont peu proéminents et se trouvent dans un plan postérieur au bord libre des mâchoires, de sorte qu'il en résulte un peu de prognathisme. La selle turcique semble petite en comparaison du développement total du crâne, mais pas trop si l'on ne considère que la base.

Quant aux *membres supérieurs*, la tête de l'humérus apparaît grosse spécialement si on la compare avec la cavité glénoïde de l'omoplate. Au contraire l'épiphyse distale ne semble pas augmentée en volume. La diaphyse de l'os est épaisse, trapue, pourvue de différentes courbes ; par ce fait elle semble toute sinueuse. De même l'apophyse olécranienne du cubitus est grossie, et apparaît de proportions qui ne sont pas en rapport avec la fosse correspondante de la face postérieure de l'humérus. Rien d'anormal ne présentent ni la diaphyse, ni l'extrémité distale du cubitus. Du côté du radius on note que le col est trapu ; il y a une grande tubérosité bicipitale, sous laquelle la diaphyse s'élargit et se renfle en s'arquant pour en revenir aux proportions normales et constituer enfin l'épiphyse distale à la forme de pyramide. Les cartilages épiphysaires sont partout complètement ossifiées, même l'ossification des os du carpe, y compris le pisiforme, est complète. Les mains (Pl. XXV) sont courtes, les métacarpiens, les phalangines et les phalangettes sont trapus et robustes. On observe nettement la présence de l'os sésamoïde normal près de la face interne de l'épiphyse distale du 1er métacarpien. On note en outre que le 4e métacarpien est plus court que les autres, excepté le 1er. En effet ce

dernier mesure 43 millimètres près des 44,5 du 5e, tandis qu'ordinairement il arrive le contraire.

La cage thoracique présente une constitution normale : on relève la petitesse des omoplates et la largeur des côtes.

Membres inférieurs. — Le col du fémur est gros, tassé et, puisqu'il est moins oblique que d'ordinaire, il forme avec la diaphyse un angle moins ouvert. Le petit et le grand trochanter sont très développés. La diaphyse est courte, très grosse, légèrement courbée, les condyles du fémur sont bien développés et épais. Ce qui frappe le plus ce sont les deux tubérosités du tibia, qui a grossi sur toute sa longueur jusqu'à la malléole interne. La tête du péroné au lieu de rester au-dessous de l'articulation du genou, s'avance jusqu'au niveau de celle-ci. Cet os a une forme régulière. La malléole externe n'est point plus haute que de règle, ce qui porte à la conclusion que le péroné est proportionellement moins raccourci que le tibia.

Pour le squelette du pied il faut noter la brièveté et la forme extrêmement trapue des phalangines et des phalangettes. De plus les 2e, 3e et 4e métatarsiens sont de longueur sensiblement égale et de forme normale, tandis que le premier est gros ; l'augmentation en volume est surtout évidente à l'épiphyse distale et pour le 5e à l'épiphyse proximale. L'ossification est complète dans tous les segments des membres.

Bref, nous sommes en présence d'un homme dont l'hérédité n'est probablement point tarée et la taille est de beaucoup inférieure à la normale de la population à laquelle il appartient. Chez lui sont en outre caractéristiques la macro-et la brachy-céphalie (circonférence maxima du crâne = à 44/100 de la hauteur totale du corps), et la micromélie (la grande ouverture des bras est à la hauteur ce que 95,5 est à 100), les membres inférieurs et les supérieurs réprésentant respectivement 46. 5 et 39. 5/100 de la hauteur au lieu du normal 52 et 45. De plus la micromélie est à type nettement rhizomélique. Si l'on ajoute encore que la microsomie a été remarquée tout de suite après la naissance et que l'intelligence ne présente pas un grand déficit, on doit conçlure que nous avons réuni ici tous les symptômes principaux que M. Schrumpf exige pour poser le diagnostic d'achondroplasie.

Mais à l'examen systématique nous avons en outre relevé que le nez est aplati à sa racine, que dans son ensemble notre sujet a l'air un peu crétin, que les muscles et le tissu adipeux sont bien développés, il y a de la lordose lombaire, les organes génitaux sont bien conformés et les caractères sexuels secondaires sont au complet. La main est carrée et on peut lui faire prendre passivement la forme caractéristique en trident. Le bassin est étroit. Par la radiographie on a noté l'inégale épaisseur des os du crâne, la grosseur et la brièveté des diaphyses, dont quelques-unes sont un peu arquées, l'énorme développement de certaines épiphyses, l'absence

de fractures ou de cals osseux, la disproportion entre le raccourcissement du péroné et celui du tibia, la brièveté anormale, bien que non excessive, des quatrièmes métacarpiens et métatarsiens, enfin la parfaite ossification de tous les cartilages de conjugaison. Il manque, il est vrai, la laxité des ligaments, la micromélie n'est pas des plus prononcées, la main n'est pas en trident d'une façon évidente, mais d'ailleurs, comme il y a là les symptômes les plus importants en faveur de l'achondroplasie, je ne vois pas dans quelle autre forme de nanisme (sans aucun doute il s'agit d'un nain) il serait possible de classer la symptomatologie que présente ce sujet.

Chez le nain rachitique le tronc est déformé, on note souvent de la cyphose et de la scoliose ; la lordose lombaire est rare. On trouve souvent des altérations de côtes (chapelet rachitique) et de la forme du thorax dans son ensemble (thorax à carène). Les extrémités supérieures ne sont pas raccourcies, les courbes des diaphyses sont très prononcées ; enfin il s'agit ordinairement d'individus faibles, tandis que ceux qui sont atteints d'achondroplasie jouissent d'une rare vigueur.

Il ne vaut pas la peine d'insister sur le diagnostic différentiel avec le nanisme ostéomalacique et le pottique : en effet il manque tout indice des maladies qui primitivement provoquent ces déformations. On en dirait autant pour le nanisme mitralique.

Contre une forme d'infantilisme du type Lorain ou Brissaud déposent le parfait degré d'évolution de l'appareil génital et de tous les caractères sexuels et l'ossification désormais assez complète, pour qu'à l'examen radiographique on aperçoive parfaitement les os sésamoïdes adjacents au 1er métacarpien et métatarsien.

Le type légèrement crétineux ne manque pas chez de nombreux sujets atteints de simple achondroplasie : c'est un aspect que favorise le nez aplati à sa racine. Mais le visage, quoique large et potelé, n'est point pâle, au contraire, il est rubicond. Les paupières ne sont pas bouffies, la langue n'est pas grosse, la dentition est complète, la thyroïde n'apparaît pas atrophiée. Enfin notre sujet balbutie légèrement, et ses facultés psychiques ne peuvent pas être considérées normales. C'est un vagabond, un timide, un menteur, mais ces caractéristiques, plutôt qu'un arrêt de développement, me semblent celles d'une déviation. Voilà pourquoi, tout en partageant l'opinion de M. Pellizzi sur la grande importance que l'on doit attribuer aux phénomènes psychiques pour le diagnostic de l'infantilisme, même là où les signes somatiques ne sont pas le plus caractéristique, je suis persuadé que dans ce cas on ne peut pas parler d'achondroplasie associée à l'infantilisme (naturellement type Brissaud). Il s'agit ici d'achondroplasie pure où il y a tant de symptômes caractéristiques qu'on ne peut concevoir de doutes là-dessus. Ces symptômes cependant ne sont pas trop manifes-

tes et donnent lieu à une forme légère, de laquelle on pourra aisément passer à d'autres tableaux cliniques, où les signes d'achondroplasie sont si peu prononcés, qu'il faut faire un effort pour affirmer que ces sujets sont atteints d'achondroplasie. Seulement un examen clinique et radioscopique très diligent et précis peut permettre une juste classification de ces sujets qui autrement seraient inscrits parmi les microsomiques purs, ou parmi les simples microméliques et même parmi les normaux.

Et maintenunt je passe à ma deuxième observation.

Observation II

Frassi Francesco, âgé de 30 ans, né à Caprona, domicilié à Pisa, journalier, célibataire.

Son père est mort âgé par suite d'une broncho-pneumonie. Sa mère est vivante et bien portante. Tous les deux étaient de taille normale et il ne semble pas que parmi les ascendants paternels et maternels il y en ait eu aucun de taille inférieure à la moyenne ou difforme. Un frère et une sœur sont morts en bas âge, d'une maladie qu'on n'a pu préciser ; une sœur encore jeune a succombé à une maladie de cœur. Il ne semble pas que F. soit né d'accouchement dystocique.

A l'âge de 3 ans, ayant par mégarde mangé des grains de belladone, il faillit mourir empoisonné. A 20 ans il eut la rougeole à forme grave. Au reste il a toujours joui d'une excellente santé, et comme il était vigoureux et doué de bons muscles, il a toujours pu s'occuper à des travaux pénibles. Il est bon mangeur, peu fumeur, il y eut un temps où il s'était adonné à la bière et à l'alcool. Il dit qu'il n'a jamais eu de maladies vénériennes, ni syphilitiques.

Il a été plusieurs fois en Allemagne où il travaillait à la fabrication des briques ; il apprit là à parler l'allemand assez bien, mais par son intempérance il dut quitter son emploi.

Frassi démontre une bonne intelligence ; il parle bien. Il dit qu'il a abandonné l'alcool à la suite de l'impression reçue de ses lectures au sujet du mal que cause l'alcoolisme. L'« Assommoir » de Zola l'impressionna beaucoup.

Il a un tempérament assez nerveux avec quelques tendances hypocondriaques. Il est bon observateur et décrit bien ses troubles. Il s'intéresse aux recherches dont il est l'objet. Enfin sa mentalité est de beaucoup supérieure à ce que l'on pourrait attendre d'un homme de sa condition sociale.

Examen objectif.

Au premier abord on note que, bien que de taille de beaucoup inférieure à la moyenne, Frassi est cependant assez bien conformé (Pl. XXIV). Voici le résultat des mesures principales.

Sa musculature est presque celle d'un athlète, le tissu adipeux n'est pas excessivement développé, les poils sont très abondants sur tout son corps : visage, thorax, abdomen, aisselles, pubis et jambes, tout en est recouvert. La peau est brunâtre. Les muqueuses visibles sont rosées. On ne palpe pas de tuméfactions glandulaires. La température est normale.

Poids du corps (nu)	52 kil.	
Hauteur (du talon au vertex)	142 cent.	
Grande ouverture des bras	139 »	
Hauteur au-dessus du sol de l'ombilic	79 »	
— — du pubis (bord supérieur)	62 »	
— de l'épine iliaque antéro-supérieure	72 »	
— du bord supérieur du grand trochanter	67 »	
Distance de l'ombilic au vertex	63 »	
— du pubis au vertex	80 »	
— de la fourchette sternale au pubis	54 »	
Longueur du sternum	23 »	
Ligne xypho-pubique	31 »	
— — ombilicale	15 »	
— ombilico-pubique	16 »	
Circonférence du cou	37 »	
— thoracique sus-mammaire (au repos)	92 »	
— mamelonnaire	89 »	
— abdominale au niveau de l'ombilic	75 »	
— maxima du bassin	76 »	
Diamètre biépineux-iliaque	25 »	
— bicrétal iliaque	27 »	5
— bitrochantérien	31 »	3
Crâne et face :		
Diamètre antéro-postérieur maximum	19 »	
— transverse maximum	16 »	5
— bizygomatique	14 »	
Index céphalique	86,84 »	
Circonférence horizontale	58 »	
Courbe antéro-postérieure	36 »	
— bi-auriculaire	36 »	
Hauteur totale de la face depuis le menton juisqu'à la racine des cheveux	18 »	
Hauteur partielle de la face depuis le menton jusqu'à la glabelle	13 »	
Distance mento-auriculaire	13 »	5
Extrémités supérieures :		
Longueur totale (pointe de l'acromion -extrémité du médius)	57 »	5
— — -apophyse styloïde du radius)	41 »	
Longueur du bras — -interligne huméro-radial)	21 »	
— de l'avant-bras (apophyse styloïde du radius-interligne huméro-radial)	22 »	
— de la main (apophyse styloïde du radius extrémité du médius)	14 »	5

Largeur de la main	9 cent.	5
Longueur du médius	9 »	5
Longueur de l'index	9 »	
— de l'annulaire	9 »	2
— du petit doigt	7 »	
Index radio-huméral	104,7 »	
Circonférence maxima du bras	28 »	
— de l'avant-bras	25 »	
— du poignet	17 »	
Extrémités inférieures :		
Longueur totale (bord supérieur du grand trochanter-malléole externe)	63 »	
Longueur de la cuisse (bord supérieur du grand trochanter-interligne articulaire du genou)	32 »	
— de la jambe (bord supérieur du grand trochanter-malléole externe)	31 »	
Hauteur malléolaire	4 »	2
Longueur maxima du pied	23 »	
Largeur maxima du pied	11 »	
Index tibio-fémoral	100 »	
Circonférence de la cuisse à 11 centimètres de la marge supérieure de la rotule	47 »	
Circonférence maxima du mollet	32 »	
— minima de la jambe au-dessus des malléoles	21 »	

Le crâne, très développé, est symétrique, nettement brachycéphale. On note une légère proéminence des bosses frontales. L'inion est très prononcé. Les cheveux sont lisses et abondants, tout aussi bruns que les cils et les sourcils. Les yeux sont assez enfoncés. Les bulbes oculaires sont doués de mouvements symétriques, avec un léger nystagmus horizontal dans les positions latérales extrêmes. Les réflexes des pupilles à la lumière et à l'accommodation sont vifs. Le visus et le fond oculaire sont normaux. On ne note rien du côté de l'ouïe : les oreilles sont un peu grandes. Le nez, légèrement aquilin, est un peu aplati à sa racine. Les sens de l'odorat et du goût sont normaux. Les lèvres sont de forme régulière : la supérieure est couverte de poils épais, qui sont aussi nombreux sur les joues et au menton. La denture est complète, plusieurs dents sont cependant cariées.

La langue a une mobilité parfaite, sa surface est rose, d'aspect normal pour sa forme et ses mouvements. Le palais est typiquement ogival. Le réflexe pharyngien est vif. La voix est profonde et virile, la parole normale. Rien à l'égard des Ve et VIIe paires des nerfs craniens. La mimique est vive et prompte. L'expression générale du visage est assez intelligente.

De fait, au point de vue intellectuel, Frassi se trouve d'un niveau supérieur à celui où le place sa position sociale.

Fils d'un simpliciste qui avait quelques notions médicales, il a emprunté

quelque peu de la culture de son père. Il sait lire et écrire en italien et, comme il a vécu longtemps en Allemagne, il parle et lit correctement l'allemand.

Dans ses loisirs il vend des journaux, et il peut ainsi satisfaire sa passion pour la lecture. Il aime le travail, peut-être est-il un peu impulsif ; il est très affectionné à sa vieille mère. Sensible aux reproches et aux moqueries, il se fâche, se renferme en soi-même et ne parle plus ; traité avec douceur il parle volontiers et avec un certain esprit. Comme il a appris qu'il est l'objet de recherches scientifiques, il s'est prêté très volontiers à tous les examens nécessaires.

Son *cou* est robuste, cylindrique, sa nuque est un peu aplatie. La trachée est proéminente et la glande thyroïde apparait développée normalement.

Son *thorax* est bien conformé, couvert de poils abondants et longs, qui entourent aussi le bout des mamelles et sont nombreux sous les aisselles et sur le ventre. L'angle de Louis est évident, le sternun long, l'apophyse xyphoïde est articulée. Les courbes des clavicules sont exagérées. La courbe antéro-interne a un rayon notablement plus court que chez le normal, le diaphyse osseuse est forte et on relève nettement les saillies osseuses des insertions musculaires. Les courbes des côtes sont prononcées, elles aussi, antérieurement. On ne trouve trace de chapelet rachitique. Les espaces intercostaux sont assez larges. Les omoplates sont courtes et légèrement ailées. Il y a un peu de lordose lombaire. Les réflexes abdominaux sont faibles. Rien du côté des appareils respiratoire et circulatoire sauf que les tons du cœur sont un peu sourds et comme lointains. Cependant Frassi peut supporter, sans le moindre dérangement, un travail pénible quelconque.

Estomac, foie, pancréas apparaissent dans les limites normales. Les fonctions gastro-intestinales s'accomplissent à la perfection. La sécrétion urinaire est physiologique en qualité et en quantité.

Les organes génitaux sont bien conformés, la verge a les dimensions de celle d'un homme de stature normale. Les poils sur le pubis sont abondants. Les testicules sont normaux pour la position, la consistance et les dimensions. Les fonctions sexuelles se font régulièrement. Frassi, qui pendant l'adolescence s'était quelquefois masturbé, ne s'adonne plus depuis un certain temps à ces habitudes, et il a des rapports, quand il peut, avec les femmes ; cependant il ne vante pas, comme la font certains nains, ses aventures amoureuses.

Extrémités supérieures. — En regardant simplement les diverses photographies de ce sujet, un œil exercé, non seulement relève une brièveté à peine marquée des membres supérieurs, mais il s'aperçoit que cette micromélie est à type rhizomélique. C'est une impression qui est bien confirmée par les mesures prises ; en effet si l'on rapporte les chiffres obtenus à la hauteur égale à 100, pour les confronter avec les données de l'homme normal, on trouve pour le membre supérieur entier 40. 8 au lieu de 45 ; pour le bras 14.8 au lieu de 19.5, pour l'avant-bras 15.4 au lieu de 14 : d'où il résulte que l'index radio-huméral doit présenter une notable déviation de la normale, et il est en effet supérieur à 100. Les mains au contraire ont une longueur sensiblement normale ; les doigts surtout, bien que gros, sont allongés. On ne note

aucun indice de la main dite « en trident ». La position des membres supérieurs est normale, et très grande la force que Frassi peut fournir.

Membres inférieurs. — Les membres inférieurs eux aussi présentent à l'examen un raccourcissement *in toto* mis encore mieux en évidence par les chiffres rapportés sur le pourcentage de la hauteur. De fait, du grand trochanter au sol, au lieu de 52, on a 47.1, et le raccourcissement est aux dépens de la jambe (21.8 au lieu de 23) et de la cuisse, avec prépondérance de la micromélie rhizomélique ; voilà pourquoi l'index tibio-fémural est égal à 100.

Sauf cette brièveté anormale, les membres inférieurs sont bien conformés. Les jambes apparaissent un peu arquées, pour le développement exagéré des mollets. Du reste la musculature des fesses et des cuisses est puissante et contribue à donner à Frassi l'aspect d'un petit athlète. Les pieds sont grands. Au pied droit le 4e orteil apparaît beaucoup plus court que les autres. Tous les mouvement sont normaux aux membres supérieurs aussi bien qu'aux inférieurs. La sensibilité est parfaite. Les réflexes tendineux et périostaux sont vifs, surtout les patellaires. Il n'y a pas de clonus du pied, ni de la rotule.

Examen radiographique. — La radiographie du *crâne* ne présente aucun détail digne d'être rapporté, aussi ne l'ai-je pas reproduite.

Pour les *membres supérieurs* on peut confirmer la brièveté anormale de l'humérus. La diaphyse est trapue, très robuste, sans courbes particulières, les épiphyses ne sont pas excessivement épaissies. Au niveau de l'avant-bras, on note le grand développement de l'apophyse coracoïde du cubitus, qui du reste a une forme normale. Le radius (Pl.XXVI), outre à présenter une grosse tubérosité bicipitale, se courbe rapidement au dessous de celle-ci de façon à former au bord externe une saillie, presque un angle obtus, qui se trouve près du centre de la diaphyse. On ne remarque rien de particulier sur la forme et la position de ses épiphyses. Le squelette de la main est complètement ossifié, de même que les cartilages épiphysaires de l'humérus, du radius et du cubitus. On voit aussi le petit os sésamoïde près de la face interne de l'épiphyse distale du 1er métacarpien. Celui-ci est le plus court de tous, mesurant 45 millimètres de longueur : viennent ensuite le IVe et le Ve, tous les deux longs de 53 millimètres, le IIIe 55 millimètres et le IIe 58 millimètres. Les phalanges sont grosses, robustes.

Pour les *membres inférieurs*, est évidente la direction nettement oblique de dehors en dedans du fémur, dont la diaphyse est épaissie, non sinueuse ; les condyles sont très développés.

Au genou, la tête du péroné n'arrive pas à l'articulation. Les deux os de la jambe sont robustes, de forme normale avec un développement marqué des éminences osseuses correspondant aux insertions musculaires.

Quant au squelette du pied gauche on peut noter tout d'abord qu'il est complètement ossifié, de manière qu'on voit nettement l'os médial et le latéral sésamoïdes du 1er métatarsien. Rien de particulier ne présentent les os du tarse. Au métatarse on note la grosse diaphyse du 1er, les 2e et 3e métatarsiens sont normaux. Le 4e métatarsien est visiblement plus court que tous

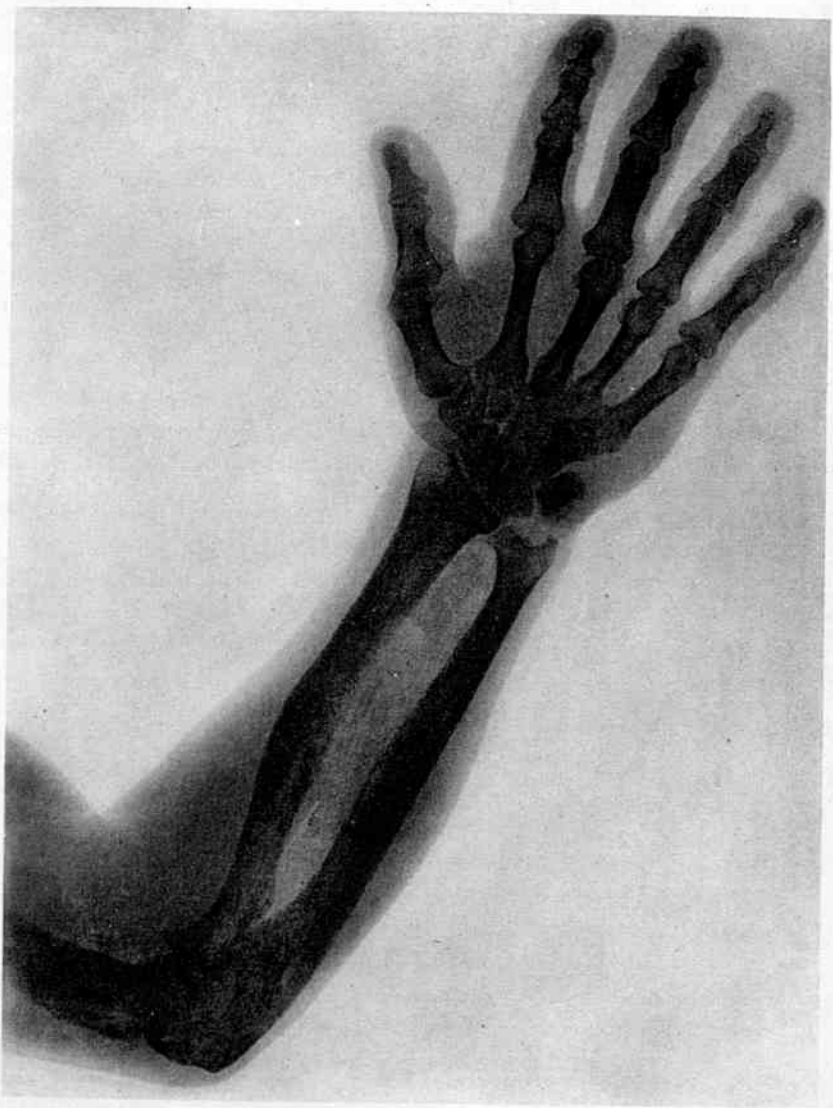

ACHONDROPLASIE ET CHONDROHYPOPLASIE
(F. Ravenna).

Radiographie de l'avant-bras (Obs. II).

Masson & Cie, Editeurs

les autres, bien qu'il ne présente aucune différence dans sa configuration et dans son épaisseur.

Les mesures donnent respectivement :

Pour le 1er	métatarsien.	55 mm.
— 2e	—	68 »
— 3e	—	63 »
— 4e	—	52 »
— 5e	—	66 »

Le 5e métatarsien n'est donc pas raccourci vis-à-vis des autres, ni le 5e orteil non plus ; de fait l'extrémité distale de sa 3e phalange arrive comme d'habitude au niveau de l'articulation entre la 1re et la 2e phalange du 3e orteil. Au contraire on voit nettement raccourci le 4e orteil, dont l'extrémité distale de la 3e phalange s'avance au niveau même du 5e, tandis qu'elle devrait arriver presque jusqu'à la moitié de la dernière phalange du 3e doigt. En général on peut voir que, sauf dans le gros orteil, toutes les phalanges sont réduites en longueur et que l'os dans celles-ci comme dans l'épiphyse distale des métatarsiens apparaît un peu raréfié.

Dans la radiographie du pied droit les rapports en longueur des divers métatarsiens sont normaux, même ici l'ossification est parfaite et on peut constater la gracilité des phalanges qu'on vient de décrire.

Dans l'histoire de Frassi il n'y a donc rien de remarquable si ce n'est un empoisonnement par la belladone. Mais dans la suite il a toujours joui d'une bonne santé.

Il est de constitution très robuste, un véritable petit athlète, qui peut accomplir autant de travail qu'un homme vigoureux aux proportions normales. Le développement sexuel est très normal aussi. Par rapport à l'intelligence il est supérieur à la moyenne. Un examen clinique, très soigné ne fait relever aucun fait pathologique contre les organes internes. Il a la tête un peu grosse, le palais ogival, les omoplates courtes, le courbe des clavicules exagérée ; un œil exercé en comparant le tronc très bien développé, avec les membres, remarque que les extrémités inférieures sont assez courtes et que, bien que d'une façon moins marquée, on pourrait en dire autant des membres supérieurs. De fait, ceux-ci représentent 40. 8/100 de la stature au lieu de 45. Et puisque l'avant-bras et la main sont relativement plus longs qu'ils ne devraient être, on en déduit que le raccourcissement est tout à la charge de l'humérus. La micromélie est donc nettement rhizomélique, et l'index radio-huméral est de beaucoup supérieur au normal. La distance du grand trochanter au sol est de 47/100 au lieu de 52 : donc la réduction *in toto* est à peu près la même pour les membres inférieurs et pour les supérieurs, et a aussi le caractère rhizomélique. A l'examen radiographique, outre la parfaite ossification et quelques faits dystrophiques très légers aux dépens de quelques os longs (radius, os des orteils), on peut constater que le raccourcissement anormal du 4e doigt

du pied gauche est sous la dépendance d'une base d'implantation postérieure pour la remaquable hypotrophie du 4e métatarsien.

Parmi quels types devons-nous ranger Frassi ?

Est-ce qu'il appartient vraiment à cette catégorie d'hommes qu'on appelle vulgairement des nains ?

Si nous voulons attribuer à ce mot la signification de difformité, de quelque chose de grotesque, pour Frassi nous ne devons pas nous en servir. En effet on ne note pas chez lui de déformations ni de disproportions propres à altérer visiblement l'harmonie de ses formes.

Cependant il est de taille notablement inférieure à la moyenne normale des Italiens parmi lesquels, comme on le sait, il y a aussi des gens qui sont au nombre des moins grands en Europe.

Je n'irai pas redire ici ce que j'ai exposé sur le cas précédent, pour exclure les causes les plus communes de réduction de la stature : ce n'est véritablement pas le cas de supposer une forme quelconque d'infantilisme : il manque de la façon la plus complète le psychisme caractéristique, l'arrêt du développement sexuel et de l'ossification. Je voudrais laisser de côté les formes toxi-infectieuses mal précisées pour faire remarquer que dans notre cas la microsomie est dépendante de la micromélie et que celle-ci peut être déterminée, entre autre, par la dysplasie périostale et par le rachitisme. Quant à la première, qui est rarement compatible avec la vie, elle détermine la micromélie par de nombreuses fractures auxquelles est sujet l'os rendu fragile par l'excessive résorption diaphysaire ; chez Frassi à la radiographie on n'a pas trouvé traces de fractures.

Le rachitisme est la cause du raccourcissement des membres parce qu'il produit des courbures dans les os. Ces courbes, qui, sont à grand rayon, ont leur siège dans la continuité des diaphyses, qui dans les endroits où le squelette est formé par deux os (avant-bras et jambe), sont recourbées parallèlement. Chez Frassi la courbe est seulement aux frais du radius, elle est brusque et son siège est près de l'épiphyse proximale.

Quelquefois la micromélie du rachitisme peut dépendre d'un arrêt de développement et alors, selon MM. Porak et Durante, il n'est pas facile de la séparer de celle que produit l'achondroplasie : en général dans le premier cas les os auraient une surface plus lisse, les insertions musculaires seraient moins évidentes ; cependant un jugement décisif ne pourrait être donné que d'après un examen histologique.

Toutefois, faute de celui-ci, les arguments cliniques peuvent fournir de solides présomptions. Chez Frassi il manque toute trace de rachitisme. Il n'y a pas de chapelet costal, pas de déformations thoraciques, pas d'abdomen proéminent, pas de courbes des os longs, le front n'est pas olympien ; bref, sa constitution très vigoureuse est en complète contradiction avec l'aspect maladif et la sénilité précoce des rachitiques.

Il nous reste alors à discuter de l'achondroplasie, de la microsomie essentielle et de la micromélie segmentaire symétrique de Regnault.

On peut exclure tout d'abord la forme typique d'achondroplasie : il manque une excessive réduction de la taille, une micromélie marquée, l'aplatissement du nez à sa racine, l'exagération de la lordose ; de façon qu'on en devrait conclure que, si ce n'est pas un type des plus caractéristiques, parce qu'il n'est pas très petit, Frassi pourrait être rangé parmi les exemplaires de microsomie essentielle.

Deux ordres de faits s'opposent cependant à cette conclusion.

Pour rendre la discussion plus facile, je traiterai d'abord des images radiographiques. Outre à mettre en évidence que tout le squelette a la solidité de structure que pourrait présenter un adulte vigoureux, elles nous ont permis de relever que la partie supérieure de la diaphyse du radius droit décrit une brève courbe à convexité externe, tandis que le cubitus est d'aspect normal ; de cette façon il en reste élargi l'espace interosseux.

Il y a donc là un développement insuffisant du cubitus vis-à-vis du radius, développement auquel ce dernier s'est adapté en formant une courbe. On ne pourrait cependant attribuer à cela une très grande importance (bien que MM. Zosin et Dufour aient observé une déformation semblable dans des cas d'achondroplasie) si le fait était isolé, mais il acquiert une certaine valeur quand on le met en rapport avec d'autres signes de dystrophie relevables dans notre sujet. Parmi ceux-ci, outre le palais ogival, la petitesse des omoplates, l'exagération des courbes claviculaires, la raréfaction du tissu osseux des orteils et enfin, outre la micromélie avec ses caractères spéciaux sur lesquels nous insisterons dans la suite, a la première place l'anormale brièveté du 4e doigt du pied gauche.

Celui-ci, comme on peut facilement voir dans la radiographie, atteint à peine la longueur du 5e, de sorte qu'après le 3e doigt on voit deux doigts d'égale longueur, bien moindre que celle du 3e.

En examinant la radiographie nous avons constaté qu'une telle déformation est dépendante, non de l'absence de quelque phalange, le 4e orteil étant formé de 3 phalanges plus ou moins atrophiées que celles des autres, mais d'une implantation postérieure du doigt lui-même, due à l'anormale brièveté du 4e métacarpien. D'ailleurs ni sur les parties molles, ni sur le squelette du pied, nous n'avons pu noter aucune trace de lésions préexistantes auxquelles on pourrait attribuer l'anomalie décrite ; et du reste l'histoire clinique ne nous dit rien là dessus.

Rien de semblable nous n'avons pu rencontrer dans le squelette de l'autre pied et des mains.

Ce genre de dystrophie, uni à d'autres signes du développement dés-

harmonique des os, avait déjà été signalé par M. P. Marie dans les mains de quelques achondroplasiques.

M. Lévi dernièrement, dans la description d'un de ces cas, a insisté sur ce point, en reconnaissant sa cause dans l'insuffisant développement du 4e métacarpien à la main et respectivement du 4e métatarsien au pied. Il admet ce symptôme comme étant peut-être d'ordre général et constant dans l'achondroplasie.

En examinant la littérature et les radiographies relatives à ce sujet, j'ai pu me convaincre que, quoiqu'il soit fréquent, le symptôme n'est pas constant ou du moins qu'il peut se présenter de façons très diverses et qu'il peut être localisé tantôt au seul métatarse, tantôt au seul métacarpe, d'une façon symétrique ou asymétrique.

Ainsi dans un cas de MM. Franchini et Zanasi l'anomalie en question n'existait qu'au pied droit ; point à l'égard de l'autre pied et des mains. Chez l'individu étudié par M. Zosin ce n'est que le 4e métacarpien droit qui était atteint. Rébattu constata l'hypotrophie bilatérale mais seulement dans les métacarpiens. On peut en dire autant pour le cas décrit par MM. Robin et Weil où, et le fait est digne d'être remarqué, une telle anomalie avait été relevée aussi chez le père et la grand'mère en ligne paternelle du sujet étudié. Enfin dans ma première observation, comme les différents signes de dystrophie, bien qu'existants, étaient peu marqués, ainsi on notait que, bien que de peu, les 4e métacarpien et métatarsien étaient bilatéralement raccourcis, car, au contraire de ce qu'il arrive en général, ceux-ci étaient respectivement plus courts que le 5.

Il est donc permis de croire que ce fait est d'ordre *général* ; c'est-à-dire qu'il représente un des nombreux signes de dystrophie que l'on peut trouver chez les achondroplasiques. Comme ces symptômes en général ne sont pas tous constants, ainsi l'anormale brièveté du 4e métacarpien ou métatarsien ne l'est pas non plus ; il ne saurait, d'ailleurs, être question d'un symptôme *pathognomonique d'achondroplasie*, car il a été trouvé par M. Chevalier dans d'autres dystrophies osseuses.

Si nous appliquons ces conclusions à l'étude de notre sujet nous en inférons que chez lui se trouvent des traces indubitables, bien que sans gravité, d'un dérangement dans le développement du squelette, et cela forme le premier ordre de faits par lesquels nous nous approchons de la conception d'une forme, voire même larvée, d'achondroplasie.

Un deuxième ordre de données tout autant, sinon plus importantes dans leur ensemble, résulte de la comparaison des chiffres obtenus en mesurant les membres et les différents segments du corps de notre sujet avec les données de l'homme normal.

J'ai emprunté ces données à la classique « Anthropologie générale » de

Topinard et au « Canon des proportions du corps humain « de M. Paul Richer. Les chiffres rapportés par ces deux auteurs s'accordent presque tout à fait et, comme c'est le résultat de nombreuses observations, ils offrent les plus grandes garanties d'exactitude.

Ces auteurs, pour que la comparaison soit possible et facile, ont mis la hauteur égale à 100, et donnent les autres mesures réduites en proportion : il va sans dire que j'ai fait la même réduction pour les données de Frassi.

Et voici les résultats :

	Normal	Frassi
Distance de l'ombilic au sol	60	55.6
— du bord supérieur du pubis au sol . . .	50.5	43.6
Rapport de la grande ouverture des bras à la hauteur.	104.4	97.8
— de la circonférence crânienne — .	30.36	40.8
— de la jambe — .	23	21.8
— du bras — .	19.5	14.8
— de l'avant-bras — .	14	15.4

De la comparaison de ces chiffres il résulte de la façon la plus évidente que, tandis que normalement le bord supérieur du pubis est à peu près à une distance égale du vertex et du sol, chez Frassi il est beaucoup plus près de celui-ci. Cette mesure donnée, s'il était proportionné, il devrait avoir une stature de 1 m. 28, tandis qu'il la surpasse. Tout cela dénote donc une brièveté anormale des membres inférieurs ; ce qui est confirmé indirectement par l'observation que la différence du normal est moins sensible dans la mesure qui représente la distance de l'ombilic au sol. De fait à la constitution de cette distance contribue aussi une partie du tronc, dont la longueur normale sert à corriger en partie le défaut des membres inférieurs. Et que le tronc soit chez Frassi normalement développé, cela résulte de la distance : fourchette sternale-pubis,qui est égale à 56 cm. : ce chiffre chez l'homme normal correspondrait à une hauteur de 1 m. 68 cm.

Ce qui nous décèle la micromélie des membres supérieurs c'est la grande ouverture des bras qui, bien qu'ayant affaire à un thorax parfaitement développé, est de beaucoup inférieure à la règle ; et la réduction très marquée de la longueur du bras, laquelle n'est pas compensée par une légère augmentation de l'avant-bras ; d'où il résulte que le caractère rhizomélique de la micromélie elle-même est mieux marqué. Enfin on ne peut négliger le degré, bien que non exagéré, de macrocéphalie.

En conclusion on peut dire que chez Frassi, qui, au premier abord, pouvait être considéré comme un sujet développé avec harmonie dans ses diverses parties, bien que de petite taille, nous avons réussi à mettre en évidence la macrocéphalie, la micromélie rhizomélique et quelques

dystrophies osseuses asymétriques. Il nous paraît donc juste de soustraire ce sujet à la catégorie des microsomes, et de le faire rentrer parmi les formes incomplètes d'achondroplasie. On pourrait même penser à une forme de micromélie segmentaire symétrique diffuse aux membres supérieurs et aux inférieurs ; mais nous avons ici, en outre, des traces de dystrophies osseuses ; d'ailleurs cette micromélie segmentaire ne semble pas jouir d'une telle autonomie qu'elle nous permette d'en décrire déjà des variétés.

Ces formes d'achondroplasie partielle dont ma première observation représente une variété avec des caractères plus exagérés et nombreux, tandis que dans la seconde les altérations somatiques sont si légères qu'on pourrait facilement s'y tromper, je les appellerais volontiers *chondrohypoplasies* pour les distinguer nettement de l'achondroplasie classique avec laquelle elles peuvent n'avoir qu'une lointaine ressemblance, d'autant plus qu'il s'agit encore d'observations cliniques sans examen anatomique.

Du reste, quoique la contribution de mes observations personnelles ne soit pas très importante, je suis d'avis que ces formes sont moins rares que l'on ne pense, et qu'un examen soigné fait, soit dans la littérature, soit chez les sujets de petite taille et sans déformations évidentes, en ferait augmenter de beaucoup le nombre. Ainsi quelque cas de ce que l'on appelle *nanisme pur* et de *microsomie essentielle* serait problablement rangé parmi cette catégorie.

Précisément, dans la publication déjà citée de M. Levi sur la microsomie essentielle, si l'on peut considérer la troisième observation comme un exemple suffisamment typique de cette affection, je serais d'avis que la première pourrait être retirée de la catégorie de la microsomie pure pour la faire peut-être accepter parmi les types que je viens de décrire, de sorte qu'elle représenterait un anneau de la chaîne qui, de l'achondroplasie, conduirait par la chondrohypoplasie avec ou sans dystrophies localisées, à la microsomie essentielle et à l'individu normal.

Dans le tableau ci-dessous j'ai comparé certaines données de l'homme normal à celles que j'ai tirées à la suite de l'examen d'un achondroplasique typique, de mes deux observations et de deux cas que M. Lévi appelle microsomiques.

	Normale	Obs. III de Lévi	Obs. I de Lévi	Obs. II de l'A.	Obs. I de l'A.	Achondr.
Circonf. maxima du crâne. .	30-36	43.2	47.1	40.8	44.1	46.9
Distance du pubis au sol . .	50.5	49.5	44.3	43.6	40.3	37.3
Longueur de la jambe . . .	23	25.2	22.6	21.8	21.7	19=
— du membre supér.	45	43.2	36.8	40.8	39.5	39=
— du bras	19.5	16.6	14.6	14.8	15.5	14.7
— de l'avant-bras . .	14	15.3	15.1	15.4	13.2	13.9

De ce tableau il résulte avec toute évidence qu'aucun des sujets pris en

considération ne peut être défini microsomique dans le sens propre du mot, c'est-à-dire comme un individu chez lequel les différents segments du corps et des membres sont de dimensions harmoniquement réduites.

Celui qui s'approche le plus de cet idéal de beauté en proportions réduites c'est le sujet de la troisième observation de M. Lévi, bien qu'il ait une tête assez grosse et un léger degré de microsomie nettement rhizomélique aux membres supérieurs.

Quant au sujet de la première observation, la macrocéphalie et la microsomie des membres supérieurs sont si prononcées qu'elles constituent une vraie difformité qui ne s'accorde pas avec la définition de la microsomie pure. Même en prenant comme longueur totale du membre la somme des différents segments qui est supérieure à la mesure prise *in toto*, la micromélie est toujours très marquée.

Enfin, à mesure que l'on continue la lecture du tableau, on note combien les données s'éloignent peu à peu de celles de l'homme normal, pour s'approcher des chiffres de l'achondroplasique typique.

Il va sans dire que ce passage graduel doit être entendu dans un sens un peu relatif et il faut le prendre comme critérium d'ensemble. En effet on peut noter que si Frassi, mon deuxième sujet, est, pour ce qui se rapporte à la circonférence du crâne et à la longueur des membres supérieurs, mieux proportionné que le premier cas de microsomie, celui-ci a, par exemple, les jambes presque normales, tandis que Frassi les a beaucoup plus courtes : toutefois le premier de ces deux sujets est atteint lui aussi de micromélie inférieure nettement rhizomélique, car la distance du pubis au sol est de beaucoup inférieure à la normale, tandis que, comme nous avons dit, la longueur des jambes s'éloigne bien peu de la mesure de l'homme type.

*
* *

Je suis d'avis que des faits que je viens d'exposer je puis tirer deux conclusions certaines.

La première regarde la valeur de symptôme *général*, mais non *pathognomonique*, que pour le diagnostic de l'achondroplasie il faut attribuer à la petitesse anormale du 4e métacarpien ou métatarsien, rencontrée dans un membre ou dans tous les membres. La raison principale de cette localisation nous échappe encore.

Le deuxième et le plus important résultat de mon étude réside, à mon avis, dans la démonstration du fait qu'il y a des formes d'achondroplasie légère, où l'on trouve tous les symptômes caractéristiques et beaucoup d'autres moins importants, qui servent tous à donner au sujet un cachet net ; cependant aucun de ces symptômes n'est très prononcé ; mais une

étude faite avec soin permet d'établir le diagnostic avec certitude. Dans d'autres formes, l'achondroplasie est pour ainsi dire latente, et au premier abord on pourrait exclure ce diagnostic ; mais des mesures exactes par comparaison permettent d'établir des disproportions que l'on ne supposait pas, et un examen radiographique soigné peut faire constater des dystrophies osseuses non graves, mais qui révèlent et jusqu'à un certain point, caractérisent un arrêt, non pas dans l'ossification, mais dans le développement de quelque cartilage de conjugaison. Pour ces formes de dystrophies j'ai proposé le nom de *chondrohypoplasie*, pour les distinguer des formes typiques, très évidentes dont elles diffèrent beaucoup, et pour signifier par ce nom même un degré moins avancé des lésions.

Après ces considérations qui, bien que bornées à un champ exclusivement morphologique, n'ont pas été tout à fait sans résultats, il serait bon de faire quelques réflexions sur l'étiologie des formes qu'on vient de décrire. Il faut cependant remarquer qu'il s'agit ici de l'origine de l'achondroplasie pure, et je suis d'avis qu'une longue discussion sur son étiologie et sur les formes relatives serait presque inutile.

La question a été jusqu' ici amplement débattue et l'on peut dire que le plus grand nombre des A. A. sont désormais d'avis d'admettre comme cause de ce genre de dérangement une intoxication qui agit sur le fœtus, dans les premiers mois de la vie intra-utérine. La différence dans les opinions commence alors que l'on veut préciser le genre d'intoxication. Les uns croient à une origine exogène, c'est-à-dire qu'ils admettent que le dérangement dans l'évolution normale des cartilages épiphysaires doit se rapporter à un poison venu de l'extérieur, comme par exemple l'alcool, ou fabriqué dans l'organisme, mais par des agents pathogènes tels que ceux de la tuberculose et de la syphilis.

Les autres pensent que l'on doit admettre un état d'auto-intoxication, produit par le mauvais fonctionnement d'une ou de plusieurs glandes endocrines.

Ces deux hypothèses sont séduisantes, mais il faut cependant remarquer que toutes les deux manquent de points d'appui solides.

Contre la première opinion surtout on peut dire que de ces intoxications (alcoolisme, syphilis, tuberculose) il manque assez souvent toute trace chez les parents ; que la réaction de Wassermann essayée en quelques cas a donné un résultat négatif, que ceux qui sont atteints d'achondroplasie, quand ils survivent, diffèrent essentiellement des hérédo-syphilitiques ou des descendants des tuberculeux ou des alcooliques, en ce qu'au lieu de présenter le type de la misère physiologique, ce sont en général des individus très bien portants et de constitution très robuste. Il faudrait donc admettre que la substance toxique, bien que circulante, se fût localisée d'une façon spécifique aux cartilages épiphysaires.

Pour la théorie qui fait remonter l'origine de l'achondroplasie à un désordre des sécrétions internes, si l'on n'a pas assez de preuves directes, on peut en revanche apporter des arguments d'analogie. Tout le monde sait désormais quel rôle jouent les glandes endocrines dans le développement harmonique de l'organisme animal. Parmi les faits que les recherches modernes ont mis en évidence, quelques-uns ont vraiment un caractère de certitude. Ainsi il est certain que la castration pendant l'âge prépubéral conduit à un développement plus marqué du squelette dans sa longueur, à un retard dans l'ossification et au manque des caractères sexuels secondaires. L'extirpation de la thyroïde, ou encore le défaut ou l'insuffisance de sa sécrétion produisent un arrêt de développement du squelette avec des signes d'infantilisme somatique, psychique et sexuel, qui peuvent s'améliorer ou disparaître par l'opothérapie.

Bien que la question des rapports entre l'hypophyse et l'acromégalie soit débattue, les données cliniques et expérimentales s'accordent pour faire admettre une fonction qui règle la croissance du squelette et le développement somatique spécialement dans le lobe antérieur de la glande pituitaire.

La glande pinéale elle-même ne reste pas étrangère à cette fonction comme le prouvent les cas de tumeur de cet organe accompagnés d'un développement précoce du corps, des fonctions psychiques et sexuelles. Ces faits et beaucoup d'autres que ce n'est pas le cas de citer ici, et qui se rapportent à d'autres glandes à sécrétion interne (glandes surrénales, thymus, pancréas, ovaires, parathyroïdes) sont des arguments pour soupçonner que même l'achondroplasie, où le fait prédominant est fourni par un arrêt dans le développement des os d'origine cartilagineuse, résulte d'une altération des sécrétions internes.

Cependant il nous est tout à fait impossible de faire remonter la cause à l'une plutôt qu'à l'autre de ces glandes ; ni les examens cliniques, ni les examens histologiques n'ont pu jusqu'ici éclaircir cette question ; à mon avis je ne me suis pas trompé en attribuant une valeur très limitée à la constatation que la thyroïde était normale à la palpation, et que dans ma première observation la selle turcique apparaissait plus petite que de règle. On doit donc affirmer que la solution du problème ne peut nous venir que de la pathologie expérimentale.

BIBLIOGRAPHIE

Charon, Degouy et Tissot. — *Un cas d'achondroplasie.* Nouv. Icon. de la Salp., 1907, p. 390.

Crespin et Bonnet. — *Micromélie rhizomélique partielle chez une arabe.* Nouv. Icon. de la Salp., 1912, n. 2.

Danlos, Apert et Flandin. — *Micromélie congénitale.* Nouv. Icon. de la Salp., 1909, p. 682.

DUFOUR. — *Achondroplasie partielle, forme atypique.* Nouv. Icon. de la Salp., 1906. p. 133.

FRANCHINI E ZANASI. — *L'achondroplasie est-elle héréditaire?* Nouv. Icon. de la Salp., 1910, n. 3, p. 244.

HANSEMANN. — *Echte Nanosomie.* Berliner klin. Woch., 1902, n. 52.

LEVI. — *Contribution à la connaissance de la microsomie essentielle hérédo-familiale.* Nouv. Icon. de la Salp., 1910, n. 5.

LUGARO. — *Acondroplasia e mixedema.* Rivista di patologia nervosa e mentale, 1905, p. 26.

MOLONDENKOV. — *Contribution à l'étude de l'achondroplasie.* Semaine Médicale, 1912, n. 4.

PELLIZZI. — *Dell'infantilismo.* Annali di Freniatria, 1907.

PORAK ET DURANTE. — *Les micromélies congénitales.* Nouv. Icon. de la Salp., 1905, p. 481.

REBATTU. — *Un nouveau cas d'achondroplasie.* Nouv. Incon. de la Salp., 1911, n. 5.

REGNAULT. — *Micromélie segmentaire symétrique.* Presse médicale, 1912, n. 97.

RICHER. — *Canon des proportions du corps humain.* Nouv. Icon. de la Salp., 1892, p. 310.

ROBIN ET WEIL. — *Achondroplasie partielle et dyschondroplasie localisée héréditaires.* Bull. de la Soc. méd. des Hôp. de Paris, 1911, n. 24.

SCHRUMPF. — *Ueber das Klinische Bild der Achondroplasie ecc.* Berliner klin. Woch., 1908, n. 48.

SIEGERT. — *Der chondrodystrophische Zwergwuchs.* Ergebnisse der inneren Medizin und Kinderheilkunde, Band III, p. 66.

STAUNUS ET WILSON. — *La micromélie humérale congénitale et ses relations avec l'achondroplasie.* Nouv. Icon. de la Salp., 1911, p. 463.

TARUFFI. — *Storia della teratologia*, Bologna, 1889.

TOPINARD. — Anthropologie générale. Paris, 1885.

ZOSIN. — Nouv. Icon. de la Salp., 1910, p. 31.





ACHONDROPLASIE

(C. Parhon et A. Schunda).

(Obs. I et II).

NOUVELLE CONTRIBUTION A L'ÉTUDE DE L'ACHONDROPLASIE

PAR

C. PARHON
Professeur de clinique des maladies nerveuses et mentales à la Faculté de médecine de Jassy.

et

ATH. SCHUNDA
Médecin des hôpitaux de Bucarest.

La question de l'achondroplasie mérite toujours de retenir l'attention. Elle est intéressante à plusieurs points de vue.

D'abord au point de vue purement clinique on peut observer certaines variations, complications ou simplifications de la symptomatologie qu'il est bon de connaître et dont on devra chercher la raison.

Toujours au point de vue clinique il est intéressant d'étudier l'état psychique des achondroplases et des micromèles en général, car quoi qu'on en dise il semble bien que dans beaucoup de ces cas il existe un état d'infériorité ou au moins de vulnérabilité psychique.

Le problème de la pathogénie malgré les hypothèses en cours reste toujours comme une des intéressantes énigmes posées par la physiologie et la pathologie du développement.

Enfin au point de vue de l'anatomie pathologique, le nombre des cas étudiés est si réduit que toutes les constatations qu'on aura encore l'occasion de faire ne peuvent pas manquer d'intérêt.

Le but de ce travail est d'apporter quelques modestes contributions cliniques et anatomo-pathologiques à l'étude de l'achondroplasie et d'attirer l'attention sur les recherches qu'il y aura lieu à faire au point de vue pathogénétique.

Nous donnerons d'abord les observations des malades que nous avons eu la bonne chance d'étudier.

Observation I.

H. Jung (Pl. XXVII), 31 ans, né à Ingramsdorf (Silésie). Son père et sa mère n'avaient rien présenté d'anormal comme taille. H. J. a eu 12 frères ou sœurs dont la taille était normale.

Il attire immédiatement l'attention par sa petite taille (1 m. 19) et surtout par la disproportion entre la longueur du tronc qui ne présente rien de particulier et celle des membres qui est très réduite.

La tête est volumineuse. La protubérance occipitale externe très accentuée. La circonférence crânienne : 60 centimètres. La distance entre l'insertion antérieure des cheveux et le sommet du menton : 24 centimètres. Les cheveux présentent le développement normal.

La demi-circonférence mesurée entre les deux oreilles et passant par la région crânienne correspondante : 37 centimètre.

La demi-circonférence antérieure : 33 centimètres. Les demi-circonférences droite et gauche : 30 centimètres chacune.

Le diamètre antéro-postérieur : 19 centimètres. Le diamètre transverse maximum : 175 millimètres. Les obliques droit et gauche sont égaux (185 mm.). Le diamètre du vertex au sommet du menton : 22 centimètres.

La hauteur du front de la racine du nez à l'insertion antérieure des cheveux : 9 centimètres. Le front est plat sans bosses accentuées.

La longueur du nez : 45 millimètre. Le nez est enfoncé à sa racine et comme aplati dans sa partie inférieure. Légère exophtalmie surtout du côté droit. Les sourcils sont normaux sans imbrication ni raréfaction externe.

Les oreilles ont la conformation normale et la longueur de 7 centimètres. Les moustaches sont bien développées. La barbe au contraire n'est développée que sur le bord de la région mentonnière. La région latérale de la face est par contre complètement glabre.

Le maxillaire inférieur présente un prognathisme assez accentué. Les dents assez régulières. Au maxillaire supérieur on constate l'absence (par carie) de l'incisive latérale de la prémolaire droite. Du côté gauche les deux premières molaires sont petites. Plusieurs molaires cariées.

La longueur du cou de l'angle du maxillaire inférieure à l'extrémité interne de la clavicule : 75 millimètres.

Le bras de l'acromion à l'épitrochée : 18 centimètres. L'avant-bras de la cupule radiale à l'apophyse styloïde du même os : 135 millimètres.

La région carpométacarpienne : 9 centimètres. Le médius : 8 centimètres. La main présente la forme en trident caractéristique.

L'index et le médius sont égaux en longueur du côté droit. Du côté gauche le dernier est plus long. Par contre de ce côté le petit doigt est presque aussi long que l'annulaire.

Il faut encore noter que les avant-bras sont demi-fléchis et que leur extension ne peut pas se faire complètement. L'extrémité inférieure de la main n'arrive du côté droit qu'au niveau du pli inguinal. Du côté gauche elle reste même au-dessus de ce dernier.

Le diamètre biacromial : 30 centimètres. Le bitrochantérien : 31 centimètres.

Le diamètre antéro-postérieur du thorax (par l'appendice xyphoïde) : 16 centimètres.

Le sternum présente une excavation en gouttière dans sa partie inférieure. Cette dernière mesure (en longueur) 8 centimètres.

La partie supérieure : 6 centimètres.

La distance qui sépare l'ombilic de l'appendice xyphoïde : 24 centimètres. Entre l'ombilic et le pubis : 17 centimètres.

La ligne médiane entre l'ombilic et le pubis est couverte de poils. Il en est de même pour la région pubienne et les aisselles.

Les omoplates sont bien développées (14 cent.).

Dans la région lombaire on constate l'ensellure caractéristique. Pas de scoliose ou autre déviation excepté l'ensellure.

Les fesses sont proéminentes, avec beaucoup de tissu adipeux. Ce dernier est d'ailleurs généralement abondant chez ce malade et les muscles excepté les gastrocnémiens ne présentent pas l'aspect athlétique.

La longueur du fémur, de la tête trochantérienne à l'interligne articulaire du genou : 21 centimètres. La tête du péroné semble prendre part à l'articulation du genou. La longueur de la jambe, de la tête, du péroné au bord inférieur de la maléole externe : 19 centimètres. La longueur du pied, du calcanéum à l'extrémité unguale du gros orteil : 19 centimètres.

Le gros orteil : 7 centimètres. Le second : 9 centimètres.

Le pénis court et gros : 7 centimètres. Le grand diamètre des testicules : 5 centimètres.

Pas de troubles de la sensibilité. Les réflexes rotuliens exagérés surtout du côté gauche. Les réflexes achilléens normaux. Les réflexes plantaires faibles. Du côté droit nous pensons avoir remarqué une ébauche du signe de Babinski.

L'intelligence de ce malade ne semble présenter rien d'anormal. Il a suivi l'enseignement inférieur (8 classes).

Pas de troubles viscéraux apparents. Sur les téguments quelques nævi pigmentaires.

(Le malade prétend qu'il a fait l'objet d'une leçon clinique du Professeur Stricker, de Breslau).

Observation II.

G. Ottée, 24 ans (Pl. XXVII). Les parents ont, d'après les dires du malade, la taille normale. Il a encore 5 frères. Il provient, dit-il, *d'une grossesse gémellaire*. Son frère jumeau est de taille normale. Il aurait été aussi bien développé que son frère jumeau jusqu'à 4 ans (opinion sur laquelle il faut faire évidemment toutes les réserves). .

Ce qui frappe chez G. O., c'est surtout sa petite taille et l'exiguïté des membres qui sont très courts. Sa musculature a par contre l'aspect athlétique. Le tissu adipeux est plutôt peu abondant.

La taille : 0 cent. 97. La circonférence crânienne : 0 cent. 54.

La demi-circonférence verticale entre les deux oreilles : 32 centimètres. La demi-circonférence antérieure : 0 cent. 28. Celle du côté droit : 265 millimètres. Les bosses frontales sont bien développées. La protubérance occipitale externe est bien accentuée.

Le diamètre crânien antéro-postérieur : 17 centimètres. Le transverse maxi-

mum : 15 centimètres. Les obliques droit et gauche sont égaux (155 mm.). La hauteur du front de l'insertion des cheveux jusqu'à la racine du nez : 8 centimètres.

La distance entre le vertex et le menton : 24 centimètres. Les sourcils sont un peu plus rares dans le tiers externe et avec une très légère tendance à l'imbrication.

Le nez est normal sans l'enfoncement de sa racine sur la ligne médiane. La voûte palatine ogivale, les dents supérieures, normales, bien sériées. A la mâchoire inférieure les deux incisives moyennes ainsi que la canine droite sur un plan plus antérieur que les autres. Le maxillaire inférieur présente un prognathisme évident. Les oreilles sont normales. Les moustaches sont bien développées. Les poils de la barbe plus rares du côté droit sur la région massétérine et sur la joue. Dans la région mentonnière ils sont assez abondants.

La longueur du cou entre l'angle du maxillaire inférieur et l'extrémité interne de la clavicule : 8 centimètres. Le corps thyroïde impalpable sur la ligne médiane. Les lobes latéraux semblent perceptibles.

Le membre supérieur est court. La tête humérale se sent de deux côtés dans l'aisselle. L'extrémité du médius arrive à peine au nivaeu du pli inguinal.

La distance entre l'acromion et l'épicondyle : 17 centimètres.

La distance entre la cupule radiale et l'apophyse styloïde du radius : 12 centimètres.

De cette apophyse jusqu'à l'extrémité unguéale du médius : 135 millimètres.

Du côté droit l'index et le médius ont la même longueur (6 cent.) et la main présente l'aspect en *trident* caractéristique. Cet aspect existe aussi du côté gauche où l'index et l'annulaire divergent aussi entre eux. Mais de ce côté la proportion relative entre la longueur des doigts est conservée (Pl. XXX).

Les clavicules ne présentent rien d'anormal.

Le sternum dans sa partie supérieure et sur une longueur de 14 centimètres présente l'aspect normal. Mais sa partie inférieure forme avec la précédente un angle obtus qui proémine en avant. Le thorax est comme enfoncé à ce niveau et présente de chaque côté une excavation.

La distance qui sépare la proéminence de l'angle sternal et le pubis : 17 centimètres. Entre le pubis et l'ombilic : 12 centimètres.

La longueur du pénis : 11 centimètres. L'extrémité inférieure de cet organe arrive au niveau des genoux.

Les testicules semblent normaux. Leur grand diamètre : 5 centimètres. Disons ici que le malade déclare avoir l'appétit sexuel normal et même qu'il lui arrive de pratiquer le coït deux fois par nuit.

Il est vrai que les occasions ne doivent pas se présenter souvent.

En examinant la face postérieure du tronc on constate que la distance entre l'angle inférieur de l'omoplate, et la tête de son apophyse épineuse : 14 centimètres. La région vertébrale interscapulaire est légèrement excavée.

Les régions dorsale inférieure et lombaire forment une véritable cyphose. Par contre la région sacrée est excavée et les muscles de la masse lombaire font une saillie de chaque côté.

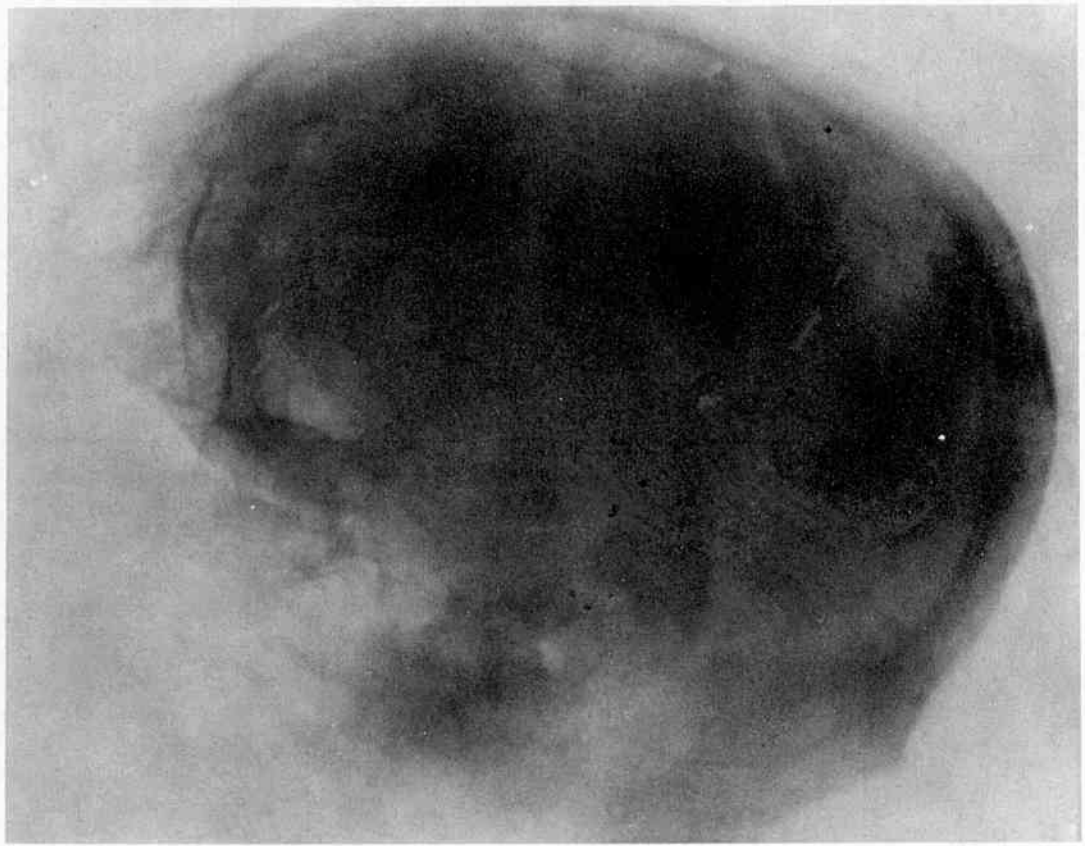

ACHONDROPLASIE

(C. Parhon et A. Schunda).

Radiographie de la tête. (Obs. I).

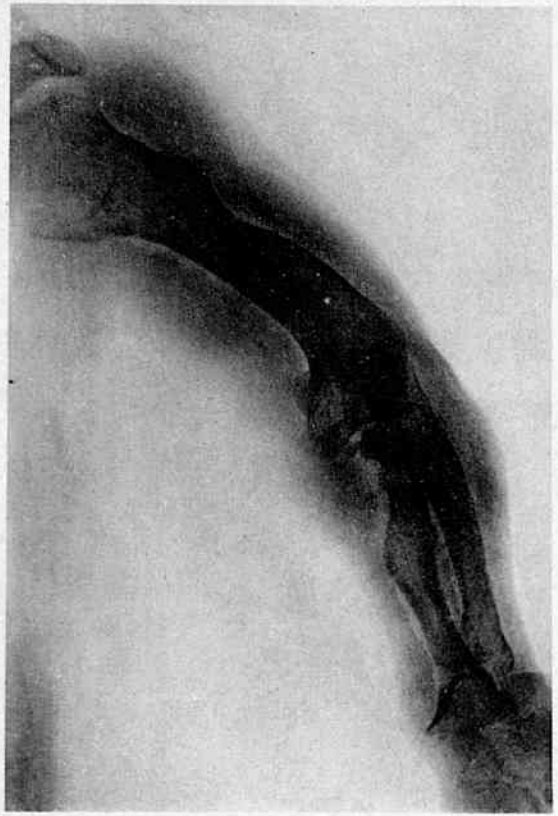

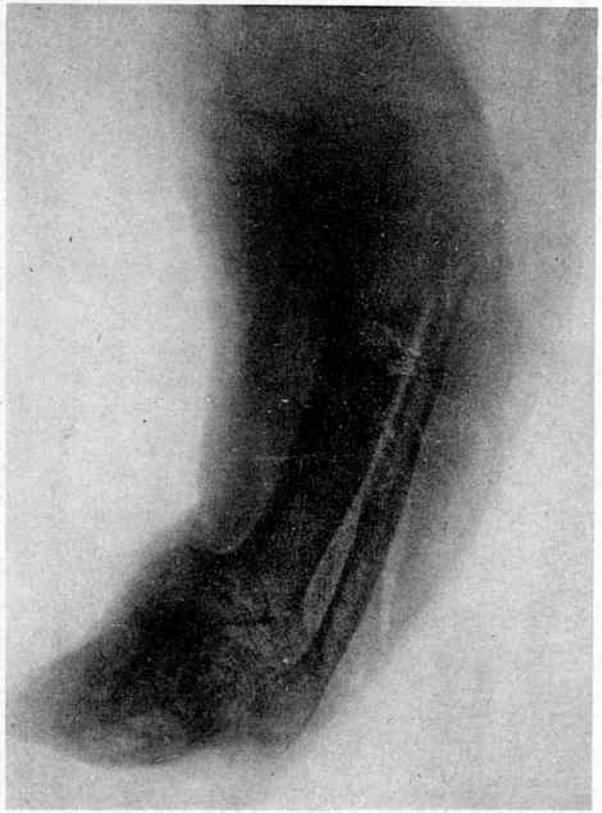

ACHONDROPLASIE

(C. Parhon et A. Schunda).

Radiographie du bras et de la jambe. (Obs. II)

Le diamètre biacromial : 26 centimètres. Le bitrochantérien : 24 centimètres. Le diamètre antéropostérieur maximum du thorax : 17 centimètres.

La distance du trochanter à l'interligne de l'articulation du genou : 18 centimètres. La jambe, de la tête du péronée (qui prend part à l'articulation du genou) jusqu'au bord inférieur de la malléole externe : 17 centimètres.

Les tibias présentent une courbure à concavité interne. Entre l'extrémité postérieure de la région calcanéenne et l'extrémité unguéale du gros orteil : 16 centimètres. La longueur de ce dernier : 5 centimètres.

La longueur des orteils en général semble normale et leurs proportions relatives conservées.

Les pieds surtout celui du côté gauche sont plats.

Le malade ne présente pas de troubles de la sensibilité. L'existence des réflexes rotulien, achilléen et plantaire est resté douteuse car il ne nous fut pas possible de les produire pendant le temps que nous avons eu disponible. En tout cas, ils ne se produisent pas facilement. Pas de troubles viscéraux importants. Le pouls plutôt rare, 64 par minute.

L'état psychique ne semble présenter rien de particulier. Il a suivi 8 classes de cours inférieur.

Examen radiographique.

Voici ce qu'on constate sur les radiographies :

Sur celle qui représente le crâne (Pl. XXVIII) du malade de la première observation on remarque une dilatation des sinus frontaux ainsi que la saillie de la protubérance occipitale externe.

Nous ne pouvons pas connaître, d'après cette radiographie, l'état de la base du crâne. Dans l'autre observation la radiographie du crâne ne fut pas pratiquée.

Sur la radiographie qui représente le thorax on est surtout frappé par la forme peu arrondie de la tête humérale.

La radiographie du membre supérieur montre que l'humérus présente une forte saillie correspondant, à ce qu'il semble, à l'impression deltoïdienne (fait que nous avons constaté directement par l'examen des os dans l'observation qui suit) (Pl. XXIX).

Le radius présente une coudure et un épaississement vers son milieu et on peut se demander si cela n'indique le calus d'une ancienne fracture. On remarque facilement les faibles dimensions longitudinales des os.

Sur la radiographie des mains on observe nettement la disposition en trident des doigts.

La radiographie du bassin et des membres inférieurs du malade H. Y... n'est pas bien réussie. Il semble exister dans ce cas, un certain agrandissement de la cavité médullaire des fémurs.

Sur la radiographie du genou de ce cas (Pl. XXIX) on remarque l'évasement des surfaces articulaires surtout du fémur.

La tête du péroné semble participer à l'articulation. Nous avons, sur cette

planche aussi, l'impression que le canal médullaire du fémur et du tibia est élargi.

Sur la radiographie du genou du malade G. O... (Pl. XXIX), on remarque également l'évasement des surfaces articulaires. Ici aussi la tête péronéale semble participer à l'articulation.

Observation III (Pl. XXX).

L'un de nous a publié jadis avec Marbé l'observation détaillée d'un autre cas d'achondroplasie. Le malade succomba depuis lors et nous avons pu pratiquer l'examen squelettique ainsi que celui des glandes endocrines. Bien que dans ces dernières les altérations peuvent être en rapport avec l'âge avancé du malade, son alcoolisme et la maladie dont il est mort, nous avons jugé utile de donner aussi cet examen. Nous donnerons d'abord un résumé de l'observation clinique de ce malade.

N. R., 57 ans (en 1905). Les parents du malade ainsi que sa sœur ont eu la taille normale. Personne de sa famille ni même de son village n'avait eu une taille semblable à la sienne qui n'atteint que 123 centimètres. On remarque en outre chez ce malade un crâne volumineux et presque globuleux par la proéminence des bosses pariétales et frontales. Le diamètre transverse maximum : 15,50 ; l'antéro-postérieur : 18 ; l'oblique droit : 17 ; l'oblique gauche : 16 centimètres. L'index céphalique : 86 centimètres. Donc une brachi-céphalie prononcée. Le nez assez développé est un peu enfoncé vers sa vacine. Les yeux exophtalmiques, ce phénomène étant plus prononcé du côté gauche. De ce côté la pupille est plus dilatée que du côté opposé. La dentition très altérée, manque complètement au maxillaire supérieur. Au maxillaire inférieur on ne trouve plus que les incisives qui sont inégales, sales et mobiles.

La circonférence du cou au niveau du cartilage cricoïde : 17 centimètres. Le corps thyroïde palpable semble augmenté de volume.

La clavicule droite présente un calus consécutif à une fracture.

Le dos est plat dans sa région dorsale, mais présente l'ensellure lombaire caractéristique. La circonférence du thorax : 82 centimétres, au niveau des mamelons. La musculature est forte. La circonférence abdominale au niveau de l'ombilic : 73 centimètres. La longueur du tronc de la septième vertèbre cervicale au coccyx : 39 centimètres ; de la fourcette sternale au pubis : 50 centimètres.

Les deux membres supérieurs sont très courts et asymétriques, celui du côté gauche étant un peu plus court que le droit (excepté les doigts).

Le bras droit : 19 centimètres. L'avant-bras droit : 22 centimètres. La main droite : 10 centimètres

Le bras gauche : 17 centimètres. L'avant-bras gauche : 17 centimètres. La main gauche : 9 centimètres.

L'index droit : 7 centimètres ; gauche : 7 cent. 5.



Obs. II.



Obs. III.

ACHONDROPLASIE

(C. Parhon et A. Schunda).

Le médius droit : 8 cent. 5 ; gauche : 8 cent. 4.

L'annulaire droit : 7 cent. 5 ; gauche : 8 cent. 1.

Le petit doigt droit : 6 cent. 7 ; gauche : 7 centimètres.

La déformation des mains en trident est à peine ébauchée. Les doigts n'atteignent que le niveau du pubis. La micromélie est surtout rhizomélique.

Les membres inférieurs sont également très courts, mais, ici celui du côté gauche est plus long de 3 centimètres que le droit : 75 pour 72 centimètres.

La longueur de la cuisse droite : 48 centimètres ; gauche : 50 centimètres.

La longueur de la jambe droite ; 24 centimètres ; gauche : 25 centimètres.

La longueur du pied droit : 22 cent. 5 ; gauche : 23 cent. 5.

La radiographie montra la participation du péroné à l'articulation du genou.

La longueur de la taille : 123 centimètres. La moitié de la taille au lieu de tomber vers la région pubienne tombe au voisinage de l'ombilic (la distance du vertex à l'ombilic étant de 62 centimètres, celle de l'ombilic au sol de 62 centimètres).

Au point de vue de la sensibilité générale notons une légère hypoesthésie tactile du gland ainsi que de la face externe des jambes. Hypoesthésie vibratoire de la colonne vertébrale au niveau de l'ensellure lombaire.

La vue est un peu affaiblie à cause d'une cataracte commençante.

Au point de vue des réflexes, notons l'abolition des réflexes abdominaux, l'exagération du rotulien droit, ainsi que la présence du signe de Babinski du côté droit. Du côté gauche, l'excitation plantaire ne détermine aucune réaction. Pas de clonus du pied.

Les mouvements volontaires des différents segments sont normaux, excepté une certaine diminution de l'amplitude de l'adduction des bras ainsi que de l'extension et de la supination des avant-bras. Mêmes remarques pour les mouvements passifs.

Les organes génitaux sont bien développés. Mêmes remarque pour le système pileux. Musculature d'apparence athlétique.

Respiration 22 par minute. Pouls 132.

Au point de vue psychique remarquons que l'attention est éveillée facilement, mais fixée avec difficulté. La mémoire pour les faits anciens est bonne, par contre la mémoire de fixation est très affaiblie. L'éducation du malade, très rudimentaire, ce qui tient peut-être aussi à une certaine difficulté d'apprendre, car il ne sait compter au delà de 15 et n'additionne qu'avec des difficultés et souvent d'une façon erronée l'argent qu'on lui présente. Il a une bonne opinion de lui-même, se croit intelligent, mais dit qu'il a eu le malheur de n'être pas instruit. Très irascible et très émotif en général. Pleure facilement. Il a un caractère soupçonneux et superstitieux. Il s'acquitte d'une façon suffisante de son métier d'aide cordonnier. Il ne fait d'ailleurs que raccommoder des bottines usées. Tendance aux ironies et au persiflage. Fait usage et même abuse d'alcool. Il prétend que dès petites quantités de ces substances ont sur lui une forte influence.

Voici maintenant le résultat de l'examen nécropsique :

Le cerveau 1450 grammes sans modifications notables. Pourtant il faut signa-

ler une dilatation modérée des ventricules latéraux. Le corps thyroïde sur lobe : 10 grammes, l'isthme 4 gr. L'autre lobe a été enlevé par un autre confrère avant que nous ayons eu connaissance de la mort du malade. Nous ignorons donc le poids total de la glande thyroïde. Pourtant en jugeant d'après ce que nous possédons on doit conclure qu'elle était normale. L'hypophyse petite : 37 centigrammes. La capsule surrénale gauche : 10 grammes. La droite n'a pas été pesée. La cœur : 270 grammes. Le foie, petit, atrophique, d'apparence cirrhotique ne pèse que 370 grammes. La rate : 95 grammes. Le pancréas : 65 grammes. Le rein droit : 150 grammes, le gauche : 170 grammes. Ils sont pâles, jaunâtres. L'aorte sans athérome. Le muscle biceps du côté droit : 30 grammes.

Passons maintenant à l'étude histologique des organes :

La glande thyroïde présente des altérations scléreuses intenses qui dissocient l'organe en des pseudolobules et dans ces derniers isolent les vésicules les unes des autres. On observe par-ci par-là des vaisseaux à paroi épaissie. On note en outre une intense vaso-dilatation capillaire. Ces capillaires dilatés entourent dans un lacis très apparent un grand nombre de vésicules thyroïdiennes. Ces dernières ont en général une forme arrondie. Celles de petit volume sont les plus nombreuses. Mais on trouve aussi des vésicules de moyen volume et un moindre nombre sont même peut-être un peu dilatés. La colloïde surtout dans les pétites vésicules, donc dans la plupart d'entre elles est nettement hématoxylinophile. Dans d'autres, dans les moyennes ou les grandes vésicules, on peut observer une goutte hématoxylinophile entourée par une bande de colloïde éosinophile. Dans d'autres follicules, parmi les grands surtout on trouve un contenu éosinophile mais faiblement coloré et donnant l'impression d'une consistance moindre que la normale. La colloïde franchement éosinophile et d'apparence normale manque ou est exceptionnelle dans nos préparations. La desquamation cellulaire est assez fréquente. Dans certains follicules on remarque plusieurs amas de colloïde hématoxylinophile qui semblent résulter précisément de la transformation des cellules desquamées.

L'épithélium de la paroi des follicules est aplati. La coloration par le scharlach montre une très grande abondance de granulations ou gouttelettes lipoïdes dans les cellules de la paroi folliculaire et plus encore dans les cellules desquamées.

Dans *l'hypophyse* on observe aussi un léger degré de sclérose ainsi que des capillaires dilatés et remplis de sang. Les cellules sont pour la plupart éosinophiles. Les autres types cellulaires ne sont pas fréquents. Par-ci par-là on observe des formations pseudoacineuses avec une goutte de colloïde au centre. A la limite du lobe épithélial et nerveux on peut rencontrer des follicules plus grands avec du colloïde rose, rappelant les follicules thyroïdiens. La coloration au scharlach montre des granulations lipoïdes assez abondantes. Dans le lobe nerveux on rencontre des cellules pigmentaires de forme irrégulière à granulations de couleur châtain. Leur nombre n'est pas trop grand.

Les capsules surrénales présentent la couche corticale assez riche en granulations lipoïdes. Pourtant les cellules sont peu volumineuses et leurs aréoles

petites. Elles n'ont pas l'aspect franchement spongyocytaire. On observe des capillaires injectés de sang. Le pigment n'est pas abondant. La médullaire contient un grand nombre de petites cellules appartenant à sa propre substance (n'étant pas par conséquent des cellules d'infiltration) et on peut se demander s'il ne s'agit pas d'un processus prolifératif. Les cellules plus volumineuses sont moins nombreuses.

Le foie présente une sclérose diffuse évidente bien que pas trop avancée. En certains endroits on observe une infiltration microcellulaire. La disposition en lobules n'est pas reconnaissable. Les cellules contiennent souvent des granulations pigmentaires. Leur volume semble réduit dans certaines régions bien que l'atrophie ne soit pas manifeste.

On observe aussi des îlots où les cellules ont subi une véritable transformation adipeuse rappelant les vésicules graisseuses du tissu cellulaire sous-cutané. Excepté ces îlots riches en lipoïdes ces substances ne sont pas très abondantes dans les cellules hépatiques.

Les reins présentent de la sclérose interstitielle. On observe aussi des glomérules sclérosés bien que pas trop nombreuses. On trouve, dans ces organes aussi, des régions avec infiltration microcellulaire. Nous n'avons pas trouvé des cylindres. Les cellules des tubes contournés semblent aplaties.

Etude des os. — Nous avons étudié avec nos internes Mlle Matéesco et Tupa les os de cet achondroplase.

On trouve le D. AP = 17, 3 et le D. Tr = 16 chez l'achondroplase pour D. AP = 20,5 et D. Tr = 16,5 sur un crâne d'aliéné sans déformations.

En ce qui concerne la tête on remarque que les os nasaux sont plus larges et en même temps plus concaves qu'à l'état normal (Pl. XXXII).

L'apophyse basilaire de l'occipital est très courte car elle n'atteint que 1 cent. 7. Sur un crâne normal on trouve 2 cent. 5. Le sillon du sinus latéral, le trou déchiré postérieur ainsi que le trou occipital sont beaucoup plus étroits sur le crâne achondroplase.

Les fosses occipitales inférieures sont beaucoup plus profondes et plus évasées sur le crâne achondroplase que celles supérieures (Pl. XXXII) tandis que sur le crâne normal leur différence est beaucoup moins prononcée. Le diamètre antéro-postérieur des fosses occipitales inférieures est de 5 centimètres sur le crâne achondroplase et de 4 centimètres sur le crâne normal, celui de la fosse occipitale inférieure n'est que de 2 cent. 8 sur le crâne achondroplase et de 4 centimètres sur le crâne normal.

La crête qui sépare les deux fosses occipitales inférieures a, au moins dans sa partie antérieure, une direction oblique d'arrière en avant et de la gauche vers la droite sur le crâne achondroplase.

Notons encore que les impressions digitales et les éminences mamillaires sont beaucoup plus prononcées sur le crâne achondroplase que sur le crâne normal.

Le conduit auditif externe est beaucoup plus étroit sur le crâne achondroplase que sur le crâne normal.

Les condyles occipitaux, surtout celui du côté gauche, sont aplatis et leur sur-

face articulaire — convexe sur le crâne normal — est concave chez l'achondroplase. La dépression qui correspond à l'insertion du ventre postérieur du digastrique est plus large et plus profonde sur le crâne achondroplase.

Sur le maxillaire inférieur on remarque que les apophyses geni sont saillantes. Sur la face interne de l'angle du maxillaire on observe plusieurs crêtes prononcées correspondantes aux insertions du ptérygoïdien int erne. Sur le maxillaire normal on n'observe à ce niveau qu'une surface rugueuse.

Sur la face antérieure du maxillaire d'un côté et de l'autre de l'éminence mentonnière on observe deux tubercules correspondant à l'extrémité inférieure de la ligne oblique.

En ce qui concerne les os longs (Pl. XXXII), notons que l'humérus présente une tête un peu aplatie et non pas franchement sphérique, de sorte que le diamètre transversal prédomine sur celui longitudinal. La tête humérale forme avec le corps de l'os un angle de 90°. Sur l'humérus normal on trouve un angle obtus. Le col anatomique se continue par un véritable sillon au-dessous de la tête de l'os. La partie supérieure de la diaphyse humérale semble aplatie d'avant en arrière.

L'impression deltoïdienne est représentée par une véritable tubéroséit longue de 3 centimètres et qui se continue par une impression rugueuse sur la face postérieure de l'os jusqu'au sillon occipital qui est délimité par deux crêtes rugueuses proéminentes.

Le trochanter surplombe la tête humérale tandis que sur l'humérus normal il arrive le contraire.

Le sillon de torsion est très accentué et délimité en haut par la crête de l'impression deltoïdienne et en bas par une crête très proéminente.

La longueur de l'humérus : 18 cent. 5 chez l'achondroplase.

La longueur de l'humérus : 24 centimètres chez l'homme normal.

La circonférence de ce même os : 6 cent. 5 dans le premier cas ; 7 cent. 3 dans le second.

Le radius : 16 centimètres (longueur) et 4 cent. 7 (circonférence) chez l'achondroplase et 24 centimètres (longueur) et toujours 4 cent. 7 (circonférence) chez le normal.

La surface d'insertion du rond pronateur est très rugueuse et saillante. Le cubitus présente lui aussi une accentuation des crêtes et des tubérosités. Sa longueur est de 17 cent. 75 pour 27 cent. 3, celle d'un cubitus normal. La circonférence de ce dernier est de 5 cent. 7. Celle de l'os de l'achondroplase : 4 cent. 5. Les dimensions des 4 premiers métacarpiens sont de 4 centimètres ; 4 cent. 5 ; 5 centimètres et 4 cent. 5. Le Ve a été égaré.

La longueur du fémur est de 25 cent. 5 dans le dernier cas et de 44 centimètres dans le premier. La circonférence est de 9 cent. 5 pour l'os normal et de 7 cent. 5 pour celui de l'achondroplase. Le fémur gauche est un peu plus long (26 cent.) que le droit.

Le col fémoral est très court de sorte que la tête fémorale n'est séparée du grand trochanter que par une distance de 1 centimètre, tandis que sur le fémur que nous avons choisi par comparaison, cette distance est de 2 cent. 8. En outre, le

grand trochanter dépasse en hauteur la tête fémorale. La crête trochantérienne du fessier moyen est très prononcée.

Le petit trochanter très saillant présente une direction de haut en bas et de dehors en dedans en formant avec la diaphyse fémorale un angle aigu ouvert en bas. Sur l'os normal, cet angle est obtus. La ligne âpre est rugueuse et présente un sillon médian et deux crêtes latérales. Son extrémité supérieure forme une véritable tubérosité longue de 5 centimètres et large de 1 cent. 5.

En ce qui concerne le tibia on observe que les crêtes d'insertion du ligament croisé sont plus hautes et plus rapprochées sur l'os achondroplase que sur le normal. La largeur du premier est de 21 centimètres à gauche, de 22 à droite. Celle de l'os normal est de 38 centimètres. La circonférence est de 6 cent. 5 pour le premier et de 9 cent. 2 pour le dernier.

Pour le péroné achondroplase on trouve 24 cent. 5 (longueur) et 5 centimètres de circonférence. Les chiffres respectifs de l'os normal sont de 34 centimètres et de 4 cent. 5.

Le péroné est en outre très incurvé avec la concavité en dedans et aplati dans le sens antéro-postérieur. Sur la face postérieure et dans sa moitié supérieure on remarque un sillon profond délimité par deux crêtes accentuées, disposition qui, sur un péroné normal est peu remarquable. La surface articulaire de la tête du péroné s'articule avec une facette similaire de l'extrémité supérieure du tibia, de sorte que les deux extrémités supérieures de ces os sont presque sur le même plan.

L'os coxo-iliaque : 18 cent. 5 chez l'achondroplase et 28 cent. 5 chez le normal. La fosse iliaque interne plus excavée chez l'achondroplase.

La hauteur de l'épine iliaque antéro-supérieure jusqu'à l'ischion : 20 centimètres sur l'os normal et seulement de 14 cent. 5 sur l'achondroplase. Le grand diamètre de la cavité cotyloïde est de 5 cent. 5 sur l'os achondroplase et de 6 cent. 5 sur le normal.

La longueur du calcanéum : 6 centimètres chez l'achondroplase et de 8 centimètres chez le normal. En outre chez le premier, l'os semble comme affaissé dans le sens antéropostérieur de sorte que les différents sillons sont plus profonds que sur l'os normal.

L'astragale : 5 centimètres chez l'achondroplase et 7 centimètres chez le normal.

Le grand diamètre du scaphoïde : 5 centimètres chez le dernier et 4 centimètre chez le premier.

Le Ier métatarsien : 5 centimètres chez l'achondroplase ; 6 centimètres chez le normal.

Le IVe métatarsien : 6 centimètres chez l'achondroplase ; 7 cent. 5 chez le normal.

Le Ve métatarsien : 6 centimètres chez l'achondroplase ; 7 cent. 4 chez le normal.

Notons encore la longueur de l'omoplate : 17 centimètres chez l'achondro-

plase et 24 cent. 5 chez le normal. Pour le sacrum on trouve respectivement les chiffre de 10 cent. 2 et de 12 centimètres.

La rotule présente 5 centimètres de hauteur et 5 cent. 5 de largeur chez le normal pour 3 cent. 5 et 4 centimètres chez l'achondroplase.

En général, le tissu osseux paraît, chez l'achondroplase, d'une spongiosité exagérée et d'autre part les rugosités, les crêtes, les tubérosités prononcées, la profondeur des sillons sur les os longs et sur les os du crâne, l'accentuation des éminences maxillaires et des impressions digitales indiquent une grande plasticité des os dans les cas d'achondroplasie.

*
* *

Nous avons eu l'occasion d'observer une malade avec micromélie surtout rhizomélique et qu'on pourrait considérer comme un cas d'achondroplasie fruste (Pl. XXXI). Cette malade a été internée dans l'hospice Marcoutza) pour des troubles mentaux. Nous donnons ici les quelques renseignements que nous avons trouvés notés dans les registres de l'hospice.

La malade P. P., âgée de 22 ans, entre dans l'hospice le 24 février 1910. Dans ses antécédents héréditaires on trouve que le père est alcoolique et épileptique. Nous ignorons les antécédents de la malade elle-même.

Au point de vue somatique on trouve que le crâne est très développé et brachycéphale. Sa circonférence est de 580 millimètres et les deux moitiés du crâne sont symétriques. Les oreilles sont petites avec lobules adhérents et hélix peu développé. Le front est grand avec les bosses frontales proéminentes. La face est asymétrique, la moitié droite étant moins développée que la gauche. La bouche est petite, sur la lèvre supérieure quelques poils ; de même aux commissures buccales. La voûte palatine est excavée avec une crête sur la ligne médiane.

Micromélie surtout rhizomélique, le bras : 20 centimètres, le fémur : 35 centimètres. Le membre inférieur : 65 centimètres. La circonférence de la cuisse : 57 centimètres (vers son milieu), celle de la jambe : 35 centimètres.

Malheureusement on n'indique pas la taille de la malade mais celle-ci était bien réduite et cela à cause des faibles longueurs des membres inférieurs, car le tronc ne semblait pas réduit ainsi qu'on peut le voir sur les photographies.

Pas de troubles des réflexes, de la sensibilité et de la motilité. Ponction lombaire négative.

En ce qui concerne son état psychique on constate un état d'agitation. La malade chante, crie, pleure, est toujours en mouvement, gesticule, fait des grimaces. Insomnie. Elle est mauvaise avec l'infirmière et les autres malades. Elle ne prend pas garde aux soins de propreté les plus élémentaires, crache sur elle, urine dans le lit, etc.

L'attention est facilement attirée mais difficilement fixée.

Elle connaît le nom de son village, celui de ses parents, se rend compte de la saison où nous sommes, du jour de la semaine. Mais très souvent ses répon-



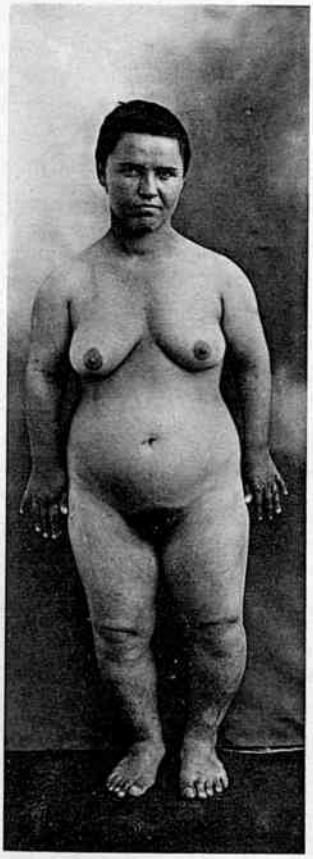

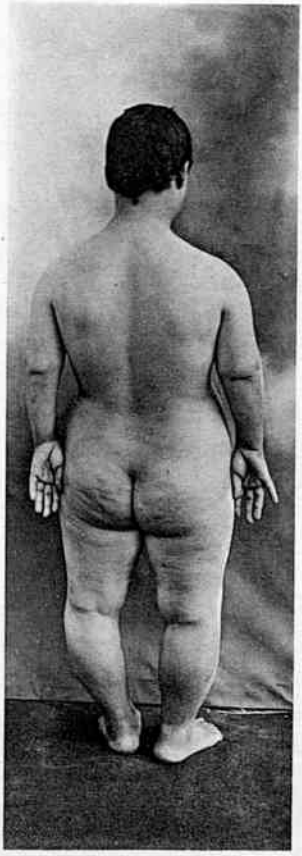

ACHONDROPLASIE

(C. Parhon et A. Schunda).

(Obs. IV)

ses sont évasives et comme intentionnellement absurdes. Les exemples suivants rendent compte de ces réponses.

Où êtes vous ? Au bon Dieu.

Pourquoi êtes-vous venu ici ? Pour vous demander vous-mêmes.

Pour nous demander ? Pour nous donner du pain.

15 *mars*. — La malade de mauvaise humeur, ne répond pas à nos questions ou elle donne des réponses comme celles-ci : Taisez-vous. Laisez-moi tranquille. Elle ne veut pas exécuter nos ordres ou seulement après beaucoup d'insistance. Ne garde pas les attitudes imprimées.

14 *juin*. — La malade est mieux disposée. Répond facilement à nos questions. Elle nous dit qu'elle est dans l'hospice depuis une année, qu'elle se trouve à l'hôpital Racovitza (l'hôpital près de sa ville natale). Elle ne semble pas se rendre compte du mois où nous sommes même d'une façon approximative. Elle dit que dans deux mois auront lieu les fêtes de Pâques. Reconnaît les monnaies. Peut calculer exactement $3 + 4 = 7$. Si on lui demande $9 + 8$, elle répond qu'elle pourrait écrire si on lui donnait une plume. Si on lui donne du papier et la plume elle trace quelques lignes sans signification, puis nous dit en riant qu'elle ne sait pas écrire.

Elle nous dit qu'elle a été malade, étourdie. Si on lui dit de tirer la langue pour que nous la piquions elle commence à rire et refuse.

Elle nous dit qu'elle veut se marier, elle rit, cherche la société des hommes.

La malade sortit guérie.

*
* *

Nos trois premiers cas constituent, pensons-nous, des exemples indiscutables d'achondoplasie. Pourtant quelques particularités sont à retenir. Dans le second cas on trouve une intéressante déformation thoracique et vertébrale. Le premier malade présente le sternum en partie creusé en gouttière.

Les déformations du tronc manquent d'habitude dans l'achondroplasie. Mais elles peuvent pourtant exister et le malade dont nous avons jadis publié l'observation ici même présentait une scoliose accentuée.

Signalons encore l'absence de l'enfoncement du nez dans notre second cas et surtout la très petite taille de ce malade due en partie aussi à l'état de flexion des jambes sur la cuisse présenté par lui.

Chez le troisième malade la main en trident n'était pas bien nette. Signalons dans ce cas les altérations osseuses que nous avons constatées et surtout les crêtes de l'angle du maxillaire (face interne), les faibles dimensions de l'apophyse basilaire de l'occipital, du trou déchiré postérieur et du tronc occipital lui-même, la profondeur et l'étroitesse du sinus latéral, la forte saillie déterminée par l'insertion deltoïdienne, que la radiographie montre aussi chez le malade G.O.

Nous n'avons pas constaté la petitesse du IVe métatarsien noté par G. Lévy (1).

Notons encore les altérations thyroïdiennes rencontrées dans ce cas ainsi que le petit poids de l'hypophyse. Malheureusement l'âge avancé du malade, l'alcoolisme, la maladie qui l'a emporté peuvent intervenir pour expliquer ces altérations et on ne peut rien affirmer sur leur rapport possible avec l'achondroplasie.

La malade de la quatrième observation rappelle l'achondroplasie par sa petite taille due à la micromélie surtout rhizomélique, par le fort volume de sa tête. Mais le nez n'était pas enfoncé, la main ne présente pas le caractère en trident (Pl. XXXII), l'ensellure lombaire est plutôt absente. On peut penser dans ce cas à un état d'achondroplasie fruste.

Cette malade a présenté des troubles psychiques qu'on peut étiqueter, pensons-nous, du diagnostic de confusion mentale agitée ou si l'on préfère mieux de manie confuse (agitations, cris, chants, érotisme, certaine désorientation).

A ce propos il convient de dire quelques mots sur l'état psychique dans l'achondroplasie.

Certains auteurs pensent que cet état psychique est normal.

Pourtant ce phénomène est loin d'être la règle car sur un nombre de 16 cas avec indications à ce point de vue que nous avons rassemblés dans un travail antérieur (2) on trouve 9 fois une intelligence plus ou moins réduite. Deux fois elle était par contre supérieure à la moyenne et 5 fois elle était considérée comme normale.

Il nous a même semblé exister un certain rapport inverse entre le volume de la tête et le développement de l'intelligence.

De nos deux cas que nous avons rapportés, alors l'un était un arriéré, l'autre un alcoolique aliéné.

Lauze (3) a noté récemment la fréquence de l'alcoolisme dans l'achondroplasie. Cette intoxication se trouvait également chez le malade dont l'un de nous a publié l'observation avec Marbé (4) (Observation III de ce travail).

Zosin (5) en publiant l'observation d'un cas d'achondroplasie parle de la « démence achondroplasique ». Ce serait une démence avec conservation de l'affectivité.

Le terme de démence achondroplasique ne nous semble pas bien heureux, la démence étant un processus acquis tandis que l'achondroplasie suppose un processus congénital.

(1) On constate cette même saillie osseuse sur les radiographies publiées par d'autres auteurs, par exemple dans un cas de Lannois (*Quelques cas de nanisme*, Lyon médical, 1902.



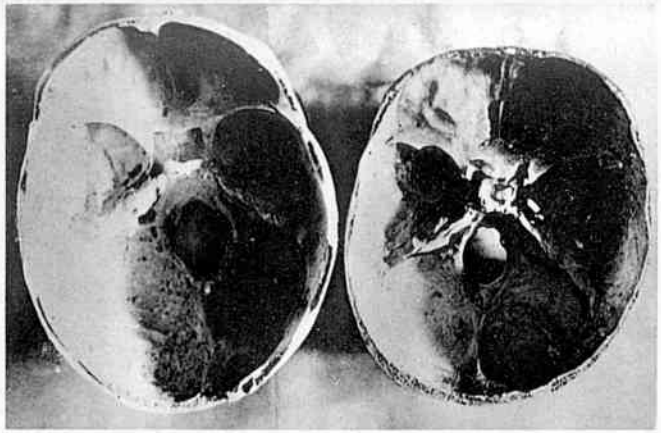

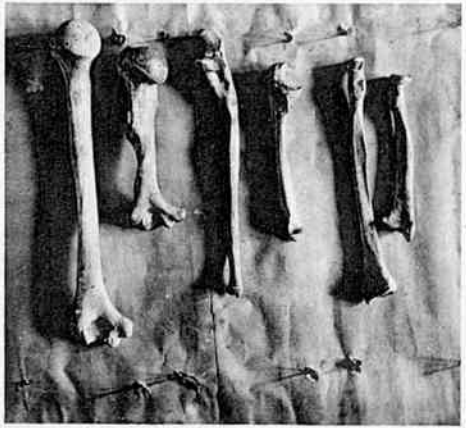

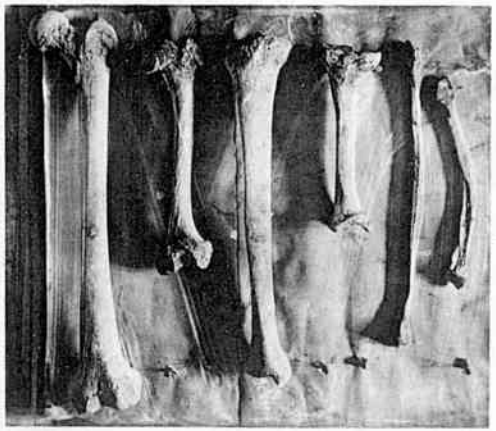

COMPARAISON DES OS NORMAUX ET DES OS ACHONDROPLASIQUES
(C. Parhon et A. Schunda).

En outre, on ne saurait non plus généraliser d'un seul cas en ce qui concerne l'état de l'affectivité dans l'achondroplasie, car Euzière et Delmas ont noté récemment dans leur cas précisément l'instabilité de l'équilibre affectif.

Lauze qui consacra récemment sa thèse à l'état mental des achondroplases pense pouvoir parler d'une manie achondroplasique.

Si ce phénomène ne constitue pas la règle, il n'en est pas moins vrai, ainsi que l'auteur le soutient, qu'on trouve dans certains cas des caractères psychologiques rappelant ceux de la manie.

Dans le cas de Lauze la malade a présenté un état maniaque. Il s'agissait d'ailleurs, ainsi que cela résulte de l'observation de l'auteur, de la manie confuse, ou si l'on veut mieux de la confusion mentale agitée.

Crespin et Bonnet (6) ont relaté récemment le cas d'une jeune fille arabe, faible d'esprit, imbécile, instable, incapable de se livrer à aucun travail, toujours insouciante, ne manifestant jamais le désir de quitter l'hôpital.

Cette malade qui présente une micromélie rhizomélique et qui nous semble présenter un état voisin de l'achondroplasie, a présenté une période d'excitation maniaque qui a nécessité son internement.

Elle rit, elle chante constamment, soulevant ses jupes et se livrant fréquemment à d'autres gestes obscènes. Il est impossible d'engager une conversation avec elle car elle saute d'une idée à l'autre incessamment et tient les propos les plus absurdes. A une question précise, elle répond la plupart du temps par un éclat de rire, suivi d'un son guttural toujours le même.

Le cas de cette malade présente une certaine ressemblance avec celui qui fait l'objet de notre IVe observation.

Au point de vue étiologique il convient de retenir le fait que notre second malade est issu d'une grossesse gémellaire. L'autre jumeau était normal. Le même fait se retrouve dans l'observation de Hutschinson (7).

La question de la pathogénie de l'achondroplasie mériterait, elle aussi, d'être discutée.

Dans notre travail antérieur nous avons soutenu une hypothèse adoptée depuis lors par plusieurs auteurs, savoir que l'achondroplasie serait due à une hyperfonction des glandes génitales avec hypofonction de la thyroïde de l'hypophyse et peut-être du thymus.

Rebatu (8) a soutenu récemment la même chose et Lauze se montre également le partisan du rôle de l'hyperfonction des glandes génitales dans l'achondroplasie.

Dans notre travail antérieur, dans celui que l'un de nous a publié avec Marbé et dans l'article consacré à cette question par l'un de nous avec

Goldstein (9) dans leur livre sur les sécrétions internes. On trouvera les raisons qui plaident pour cette hypothèse ainsi que les réserves qu'il y a lieu de faire à son égard.

Rappelons aussi que dans un cas de Cavazzani (10) l'achondroplasie s'était manifestée chez un nouveau-né dont la mère a pris des fortes doses de glande thyroïde pendant sa grossesse et que le malade de V.Z.Cope (11) était porteur d'un goitre et fils d'une goîtreuse.

Nous ne discuterons pas ici à fond cette question de la pathogénie de l'achondroplasie, mais nous devons dire qu'à notre avis l'expérimentation pourrait contribuer à sa solution. On devra par exemple traiter des femelles gravides par des substances ovariennes ou thyroïdiennes, ce dernier traitement pour réaliser un état semblable à celui qui a dû exister chez la mère du petit achondroplase observé par Cavazzanni.

Il serait également intéressant au même point de vue de faire l'étude comparative des glandes endocrines chez des animaux bassets et chez ceux à membres habituels.

On devra étudier le poids et l'état fonctionnel des différentes glandes et le rapport qui existe entre le poids de ces organes et le poids du corps de l'animal ainsi qu'entre les glandes elles-mêmes, par exemple le rapport du poids des ovaires ou des testicules à celui du corps thyroïde et de l'hypophyse, etc.

Nous dirons encore que les cas d'achondroplasie héréditaire parmi lesquels celui rapporté récemment par Franchini et Zanazi (12) s'accordent mal avec la théorie qui regarde l'achondroplasie comme due à la sclérose des cartilages de conjugaison causée par une infection ou une intoxication. Les faits rapportés par Porak et Durante (13) gardent certainement leur valeur mais il reste à voir s'il n'y a pas lieu de parler dans ces cas d'un syndrome achondroplasique distinct des cas héréditaires comme ceux rapportés par Porak (14), Baldwin (15), Doeckh (16), Eicholz (17), et auxquels peuvent appartenir également un bon nombre de cas d'achondroplasie non héréditaire et qui peuvent être regardés comme une variété spéciale de l'espèce humaine, rapprochable des variétés bassettes des autres espèces animales.

Cette interprétation donnée par Apert (18) et acceptée par d'autres auteurs peut s'accorder parfaitement avec la théorie endocrinienne de l'achondroplasie.

L'étude des glandes endocrines ainsi que celle des cartilages de conjugaison serait bien intéressante dans les cas d'achondroplasie héréditaire ; mais comme l'occasion d'une pareille étude ne peut se présenter que très rarement, on pourrait,pensons-nous, étudier avec profit au même point de vue les animaux bassets, les chiens par exemple.On pourra probablement

tirer de pareilles recherches des données applicables à l'étude de l'achondroplasie humaine.

BIBLIOGRAPHIE

(Nous indiquerons ici seulement les travaux cités dans ce travail. Dans notre travail paru ici même en 1905 et dans la revue générale publiée la même année par l'un de nous avec Marbé, on trouve la bibliographie des travaux antérieurs. Dans le travail de E. Lévi, on trouvera la bibliographie des travaux parus depuis 1905. Voir aussi au point de vue bibliographique la récente thèse de Lauze.)

1. E. Lévi. — *Sur un nouveau cas d'achondroplasie chez l'adulte.* Nouvelle Iconogr. de la Salpêtrière, p. 133, 1909.
2. Parhon, Shunda et Zalplachta. — *Sur deux cas d'achondroplasie.* Nouvelle Icon. de la Salpêtrière, p. 105, 1905.
3. Lauze. — *De l'achondroplasie spécialement au point de vue mental.* Thèse de Paris, 1910.
4. Parhon et Marbé. — *Achondroplasia.* Revista stintelor medicale, n° 7, 1905.
5. Zosin. — *Un cas d'achondroplasie.* Nouvelle Iconogr. de la Salpêtrière, n° 1, 1910.
6. Crespin et Bonnet. — *Micromélie rhizomélique avec troubles mentaux chez une jeune arabe.* Nouvelle Icon. de la Salpêtrière, n° 2, 1912.
7. Hutchinson. — *Achondroplasie chez une jumelle.* Proceedings of the royal Society of medicine of London. *Section for the study of Disease in Children*, 26 novembre 1909, p. 41, analysé in *Rev. neurologique*, p. 711, 1910, t. I.
8. Rebatu. — *Un nouveau cas d'achondroplasie.* Nouvelle Iconogr. de la Salpêtrière, n° 5, 1911.
9. Parhon et Goldstein. — *Les sécrétions internes.* Paris, 1909, éd. Maloine.
10. Cavazani. — *Sur la pathog. de l'achondroplasie.* Pédiatrie pratique. Lille, 1907.
11. V. Z. Cope. — *Un cas d'achondroplasie.* Proceedings of the royal Soc. of Medicine, vol. V, n° 2 ; Clinical section, p. 97, 8 décembre 1910, analysé in *Rev. neurol.*, n° 14, p. 107, 1912.
12. Franchini et Zanasi. — *L'achondroplasie est-elle héréditaire ? Quatre cas d'achondroplasie chez des adultes.* Nouvelle Iconogr. de la Salpêtrière, n° 3, 1910.
13. Porak et Durante. — *Les micromélies congénitales ?* Nouvelle Iconogr. de la Salpêtrière, 1905.
14. Porak. — *De l'achondroplasie.* Nouv. Arch. d'obstétrique et de gynécol., Paris, 1889-1890.
15. Baldwin. — Medical News, p. 138, 1890.
16. Doeckh. — Arch. für Gynekol., p. 360, 1890.
17. Eicholz. — Britisch med. journal, 21 mai 1910 (analysé in Rev. neurologique, p. 506, 1910, tome II).
18. Apert. — *Quelques remarques sur l'achondroplasie avec deux observations nouvelles d'achondroplases adultes.* Nouvelle Iconogr. de la Salpêtrière, n° 4, 1901.

L'ACHONDROPLASIE RÉPOND-ELLE A UNE INSUFFISANCE HYPOPHYSAIRE PARTIELLE ?

A PROPOS D'UN CAS D'ACHONDROPLASIE

PAR

J. BAUMEL et J. MARGAROT

Chefs de clinique à la Faculté de médecine de Montpellier.

La pathogénie de l'achondroplasie est encore incertaine. Cependant, malgré son aspect clinique spécial qui lui donne une place à part dans le cadre nosologique, elle parait se rapprocher de dystrophies dont la nature est mieux connue.

L'observation (1) d'une malade attteinte d'achondroplasie avec adiposité démontre la parenté étroite qui unit les diverses formes de nanisme ; elle permet de penser que certaines de leurs manifestatations communes ont peut-être une même origine.

OBSERVATION (Pl. XXXIII à XXXV).

L. D., originaire de l'Aveyron, est âgée de 29 ans.

Les antécédents héréditaires ne comportent aucune particularité bien intéressante. Le père, cultivateur, a toujours joui d'une bonne santé ; il n'était ni alcoolique, ni syphilitique.

La mère est morte à l'âge de 54 ans, probablement de tuberculose pulmonaire.

Elle a mis au monde 11 enfants vivants. Six sont morts en bas-âge, aucun n'a présenté de signes de nanisme. La malade est la dixième.

Une cousine germaine de la branche maternelle est sourde-muette. On ne trouve aucune dystrophie du squelette chez les divers membres de la famille.

Dès la naissance de l'enfant, on a constaté qu'elle avait la tête très volumineuse et le corps tout petit. Jusqu'à 5 ans, elle a eu a peu près la taille des enfants de son âge ; mais à dater de ce moment, le défaut de proportion qui existait entre l'extrémité céphalique et les membres est devenu plus sensible. La difformité est apparue plus nettement encore vers la 13e année, quand sont survenues les premières règles ; l'évolution pubérale a été également marquée par le développement d'une adiposité considérable.

(1) Nous avons recueilli cette observation dans le service des maladies des vieillards pendant que l'un de nous suppléait M. le professeur agrégé Leenhadt. Nous remercions ce dernier d'avoir bien voulu nous autoriser à la publier.







ACHONDROPLASIE

(J. Baumel et J. Margarot)

Masson & Cie, Éditeurs.

Les différentes fonctions organiques se font normalement.

L'appétit est bon. La malade digère bien, elle accuse simplement un peu de constipation et quelques poussées hémorroïdaires.

Elle se plaint d'éprouver parfois des palpitations ; une sensation d'étouffement les accompagne et oblige le sujet à courir à la fenêtre pour mieux respirer.

Elle accuse un certain degré d'asthénie qui la rend incapable de travailler.

La menstruation est normale. Les règles durent 5 à 6 jours, sont abondantes ; elles n'entraînent pas de fatigue, ni de phénomènes douloureux. Dans l'intervalle se produisent des pertes blanches. La malade est vierge.

La vue est bonne, mais l'acuité auditive est diminuée des deux côtés.

Au point de vue psychique, cette femme paraît moyennement développée. Elle n'est pas très intelligente, mais on ne peut pas dire qu'elle soit atteinte de débilité mentale. Elle a reçu une éducation sommaire et l'on comprend qu'elle soit peu forte en calcul et qu'elle fasse des fautes d'orthographe ; sa mémoire est bonne, ses sentiments affectifs sont bien développés. Elle fait preuve de beaucoup de bon sens. Elle n'est pas paresseuse, ne montre pas de mauvais instincts. D'un caractère plutôt gai, elle accepte avec assez de résignation son infirmité. Elle ne se met pas facilement en colère, ne manifeste aucune jalousie vis-à-vis des autres malades. Elle est d'une propreté méticuleuse.

Examen. — Le crâne est énorme, les bosses orbitaires sont très développées ; la chevelure est abondante, mais permet de sentir la suture pariétale et l'oblitération incomplète de la grande fontanelle.

On note de l'asymétrie faciale ; le nez est un peu dévié à droite, l'arcade sourcilière gauche est surélevée par rapport au côté droit.

La mâchoire inférieure présente un très léger degré de prognathisme. Dans son ensemble, la face est aplatie et revêt un aspect vieillot. Les yeux ont de l'éclat, les paupières sont animées de nombreux battements ; la voûte palatine est ogivale ; les dents sont en mauvais état. La langue a un volume normal, elle est le siège de légères trémulations. Les oreilles sont bien ourlées, le lobule est nettement détaché.

Le tronc est court, trapu ; les seins sont fortement développés, l'abdomen est très saillant, l'ensellure lombaire est exagérée, les fesses sont proéminentes. L'adiposité est très marquée. Elle se traduit par une exagération de toutes les dimensions transversales du corps et par la formation de nombreux bourrelets.

Quand la malade se tient debout, dans la position du soldat sans arme, les mains atteignent à peine le grand trochanter. L'avant-bras n'est pas plus court que le bras. Il ne peut être complètement étendu sur ce dernier : allongé, il forme avec lui un angle de 145° environ.

La main est en trident, aplatie, les doigts sont excessivement courts, épais. On remarque la largeur des attaches, surtout au niveau des petites articulations. Les extrémités des membres inférieurs présentent des particularités analogues. La jambe est beaucoup plus courte que la cuisse. Nulle part on ne trouve d'œdème.

La motilité et la sensibilité sont normales, le réflexe plantaire se fait en flexion à droite. Le système génital est bien développé.

L'examen des différents appareils ne montre rien d'anormal.

On constate simplement un peu d'otite scléreuse bilatérale.

Ni albumine ni sucre dans les urines.

Examen radiographique (Pl. XXXIV et XXXV). — L'examen des divers clichés radiographiques se rapportant à toutes les régions du squelette montre qu'il existe une exagération du volume des épiphyses. On note en même temps un trouble de l'ossification portant sur l'ensemble du tissu spongieux. Au niveau des épiphyses et des os courts la transparence est très grande.

Le bassin est élargi, déformé dans toutes ses dimensions.

Le col du fémur est très court ; l'extrémité supérieure de cet os semble s'écraser contre le bassin.

Au niveau du crâne, on note un élargissement très net de la selle turcique.

DONNÉES ANTHROPOMÉTRIQUES.

Hauteur totale du talon au vertex	116 cent.	
Hauteur du tronc assis depuis le coccyx jusqu'au vertex	74 »	
Hauteur du pubis au sol	42 »	
Hauteur de la fourchette sternale au sol	87 »	
Distance de l'ombilic au vertex	62 »	3
— — au sol	53 »	
— de la fourchette sternale du pubis	56 »	(1).
— — —	46 »	(2).
Crâne :		
Circonférence maxima	63 »	
Demi-circonférence antérieure	32 »	
— postérieure	31 »	
Courbe biauriculaire	36 »	
— antéro-postérieure	30 »	
Diamètre antéro-postérieure	17 »	
— biparietal maximum	16 »	
— bifrontal (entre les 2 apophyses orbitaires)	12 »	
— bizygomatique	11 »	
— bimandibulaire	12 »	
Hauteur totale de la face depuis le menton jusqu'à la racine des cheveux	20 »	
Hauteur partielle de la face depuis le menton jusqu'à la glabelle	13 »	
Distance mento-auriculaire droite	13 »	
— — gauche	12 »	
Index céphalique $\frac{16 \times 100}{17} =$	94 »	1

Tronc :

(1) Avec la courbe prononcée du ventre.
(2) En faisant abstraction de cette courbe.

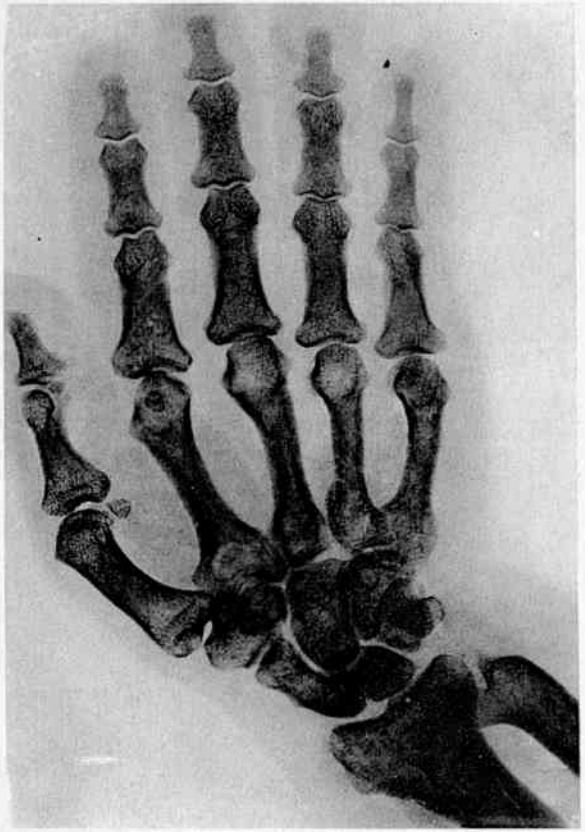

Main



Pied

ACHONDROPLASIE

(J. Baumel et J. Margarot).

Masson & Cie, Éditeurs.

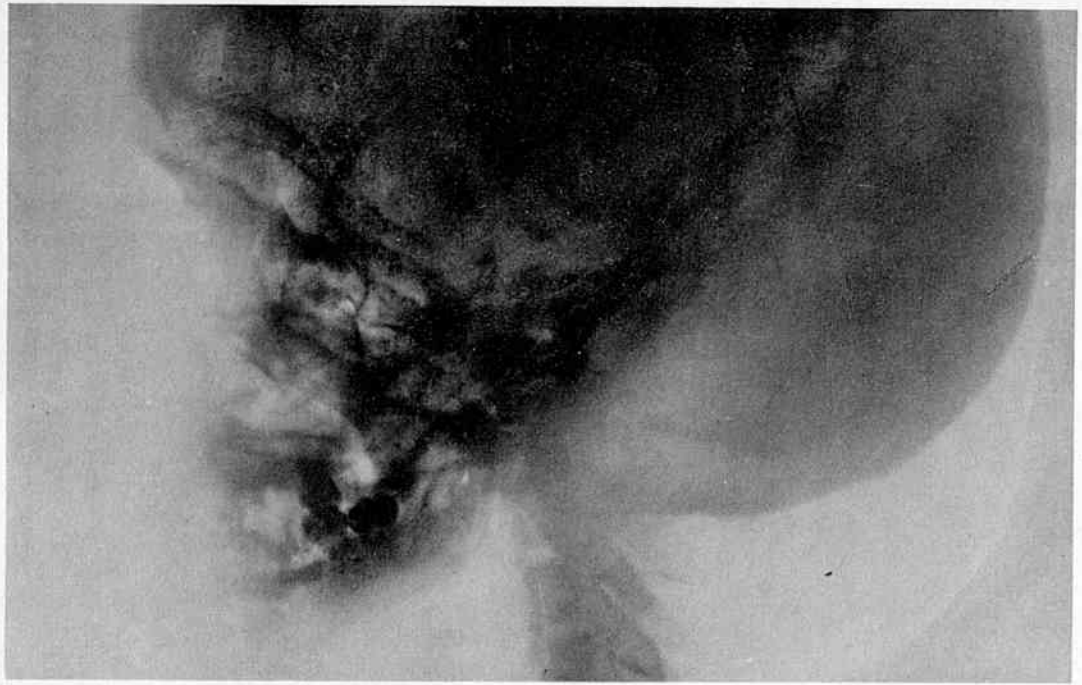

ACHONDROPLASIE

(J. Baumel et J. Margarot).

Radiographie de la tête.

Masson & Cie, Editeurs

Circonférence thoracique maxima	84 cent		
— abdominale au niveau de l'ombilic	86 »		
Longueur du sternum	11 »		
Ligne xypho-pubienne	18 »		
Ligne ombilico-pubienne	21 »		(1)
— —	15 »		(2)
Circonférence maxima du bassin	103 »		
Diamètre bi-épineux	23 »		
— transverse maximum	25 »		
Distance d'une épine iliaque antérieure et postérieure, d'un côté au trochanter du côté opposé à droite	34 »		
à gauche	34 »		
Extrémités supérieures :	D	G	
Longueur du bras de la pointe de l'acromion à la pointe de l'olécrâne	17 cent.	18 »	
Longueur de l'avant-bras de la pointe de l'olécrâne de l'apophyse styloïde du radius	15 » 5	15 »	5
Longueur de la main de la ligne articulaire à l'extrémité du médius	13 » 5	13 »	5
Longueur du médius	6 »	6 »	2
— de l'index	5 »	5 »	5
— du petit doigt	5 »	5 »	
— de l'annulaire	5 » 5	5 »	7
Circonférence de l'avant-bras à 7 centimètres de l'olécrâne	22 »	22 »	
Circonférence du bras à 10 centimètres de l'olécrâne	30 »	31 »	
Extrémités inférieures :			
Distance de l'épine iliaque antérieure et supérieure au sol	51 »		
Longueur du fémur du grand trochanter à l'interligne articulaire du genou	19 »		6
Longueur de la jambe de l'interligne articulaire du genou jusqu'à la malléole externe	19 »		5
Longueur totale de la jambe du grand trochanter au sol	44 »		
Longueur maxima du pied	17 »		5
Circonférence maxima de la cuisse à 11 centimètres du bord supérieur de la rotule	61 »		
Circonférence maxima du mollet à 6 centimètres du bord inférieur de la rotule	35 »		5

(1) Avec la courbe abdominale.
(2) Sans la courbe abdominale.

*
* *

Le diagnostic de la dystrophie présentée par cette malade nous paraît facile. D'une façon générale, la micromélie permet d'éliminer l'hypothèse d'une autre variété d'infantilisme (atéliose, nanisme mitral, infantilisme par hérédo-syphilis). Dans le nanisme myxœdémateux on noterait, non seulement l'absence de micromélie, mais une infiltration des téguments bien différente de l'adiposité ; les poils seraient rares.

Le rachitisme peut bien dans certains cas donner lieu à une réduction de longueur des membres, mais on observe en même temps des incurvations osseuses et des nouures ; le crâne n'est pas augmenté de volume.

La micromélie, la macrocéphalie et le développement à peu près normal du tronc permettent de conclure à l'existence d'une achondroplasie.

Mais, s'il est facile d'accorder au syndrome présenté par la malade une individualité clinique précise, il est plus malaisé d'en déterminer l'étiologie et la pathogénie.

Nous ne trouvons dans l'étude de l'hérédité que des causes banales créant une prédisposition générale incertaine. Nous n'avons aucune raison de penser que nous sommes en présence d'une dystrophie atavique ou simplement héréditaire.

L'hypothèse d'une infection atteignant directement les cartilages ne paraît pas mieux démontrée.

Peut-on, à la suite de nombreux auteurs, incriminer un trouble des glandes vasculaires sanguinaires ?

Pour diverses raisons, il semble que le fonctionnement de certaines d'entre elles soit altéré.

C'est au moment de la puberté que la difformité a pris son complet développement ; en même temps, se manifestaient les premiers signes de l'adiposité. On trouve chez la malade des bouffées de chaleur, des palpitations ; elle accuse une asthénie profonde qui l'empêche de travailler. Ces diverses particularités indiquent l'existence des troubles pluri-glandulaires, sans cependant permettre d'en préciser l'origine.

Une radiographie du crâne montre un élargissement très net de la selle turcique et nous autorise à supposer qu'il existe à ce niveau une lésion dont la nature nous échappe, mais qui, par son siège, paraît intéresser l'hypophyse.

Peut-on concevoir l'achondroplasie comme un syndrome hypophysaire ?

Chez les animaux, l'ablation totale de la glande donne lieu à des troubles nombreux (Ascoli et Legani) (1).

(1) Ascoli et Legagni (de Pavis), *Les conséquences de l'extirpation expérimentale de l'hypophyse*. Münsch. med. Woch., t. LIX, n° 10, 5 mars 1912, p. 518-521.

1° Elle entraîne un retard de l'ossification, lié à la fois à un arrêt de développement du cartilage épiphysaire, à une diminution de l'activité ostéogénique du périoste et à un trouble du métabolisme des substances calcaires et phosphatées.

2° Elle provoque divers troubles de la nutrition, soit en modifiant elle-même les échanges, soit indirectement en déterminant des altérations des autres glandes endocrines. D'une façon générale, on note une adiposité considérable et une hypoplasie des organes génitaux.

Les recherches anatomo-cliniques ont démontré l'existence chez l'homme de troubles et de lésions entièrement superposables à ceux que détermine l'ablation expérimentale de l'hypophyse (2). L'hypopituitarisme se traduit par des manifestations différentes suivant que se trouve lésé le lobe antérieur ou le lobe postérieur de la glande.

L'altération du lobe antérieur donne lieu au syndrome décrit par Hastings Gilfort sous le nom d'*atéliose*. Il s'agit d'une variété de nanisme absolument analogue à l'arrêt de développement des animaux ayant subi l'extirpation du corps pituitaire. Le trouble dystrophique porte à la fois sur le cartilage, sur l'activité du périoste et sur le métabolisme des substances minérales. Les sujets atteints d'atéliose sont de petite taille, leur visage a un aspect infantile, les os sont courts et minces, les épiphyses ne sont pas soudées. Les extrémités sont fines ; la peau est peu épaisse, délicate.

L'altération de lobe postérieur de l'hypophyse a pour conséquence un syndrome essentiellement caractérisé par une adiposité très marquée et par un arrêt de développement des organes sexuels. C'est la dystrophie adiposo-génitale de Fröhlich.

L'adiposité et l'hypoplasie génitale sont habituellement réunies chez un même sujet, mais chacune d'elles peut exister isolément.

L'hypopituitarisme se résout ainsi en un certain nombre de syndromes élémentaires répondant chacun à une insuffisance partielle de la glande.

Ne peut-on pas pousser plus loin cette dissociation et considérer l'achondroplasie comme une variété d'atéliose dans laquelle le trouble sécrétoire hypophysaire entraînerait simplement une dystrophie cartilagineuse sans entraver l'action ostéogénique du périoste ?

On sait que, contrairement à l'achondroplasie, la dysplasie périostale de Duranton est caractérisée par un arrêt de l'ossification périostale avec intégrité de l'ossification chondrale. Les os ont leurs longueurs normales, mais sont minces, fragiles.

Si l'on suppose l'évolution simultanée chez un même sujet d'une dystrophie périostale et d'une achondroplasie, on obtient un complexus, symptomatique ayant les caractères cliniques de l'atéliose. Ce dernier

syndrome résulte de la suppression totale du fonctionnement de lobe antérieur. Il semble logique de considérer les deux premiers comme répondant chacun à une insuffisance partielle de ce même lobe.

Les fonctions de l'hypophyse seraient troublées soit dans leur ensemble, soit isolément. Dans ce dernier cas le corps pituitaire présenterait une altération limitée ou encore serait suppléé incomplètement par d'autres glandes vasculaires sanguines.

Les différents syndromes de l'insuffisance hypophysaire pourraient être classés de la façon suivante.

A. — *Insuffisance du lobe antérieur.*

a) *Totale* : atéliose.

b) *Partielle* : achondroplasie. dystrophie périostale.

B. — *Insuffisance du lobe postérieur.*

a) *Totale* : Dystrophie adiposo-génitale de Frohlich.

b) *Partielle* : Adiposité sans hypoplasie génitale, hypoplasie génitale, sans adiposité.

Si l'on admet cette explication schématique, on comprend aisément que les divers syndromes élémentaires résultant d'une insuffisance hypophysaire partielle se combinent volontiers entre eux ou s'associent à des troubles ayant pour origine d'autres glandes endocrines. C'est ainsi que chez notre malade s'expliquerait l'adjonction aux manifestations achondroplasiques d'un syndrome adiposique, d'une asthénie profonde, de bouffées de chaleur et de troubles circulatoires.

(1) ASCOLI ET LEGAGNI (de Pavis), *Les conséquences de l'extirpation expérimentale de l'hypophyse.* Münsch. med. Woch., t. LIX, n° 10, 5 mars 1912, p. 518-521.

(2) TAMESON EVENS (de Birminghan), *Quelques manifestations des tumeurs de l'hypophyse.* The British medical Journ., n. 2637, 2 décembre 1911, p. 1461-1465.

ÉCOLE DE NEUROPATHOLOGIE DE L'UNIVERSITÉ ROYALE DE ROME
Professeur G. MINGAZZINI.

RÉACUTISATION DE L'HYDROCÉPHALIE INTERNE CONGÉNITALE AVEC SYMPTOMES BULBAIRES

PAR

le Pr PUBLIO CIUFFINI
Assistant à la Clinique Royale Médicale.

C'est un fait maintenant connu que l'hydrocéphalie latente et chronique, dans certains cas spéciaux, pour des causes parfois bien déterminées et parfois parfaitement inconnues, peut présenter des symptômes aigus dont le diagnostic ne donne pas lieu, en général, à de remarquables difficultés. J'ai toutefois jugé utile l'étude clinique du cas que j'ai observé, soit pour la riche symptomatologie bulbaire présentée par le malade et qui ne rendait pas facile l'interprétation diagnostique, soit pour les résultats vraiment merveilleux du traitement suivi. A ma connaissance, nulle part dans la littérature on ne parle d'une semblable observation, dans laquelle l'attention a été entraînée par l'ensemble symptomatique vers une nette et décisive forme bulbaire, étant donné la symptomatologie tout à fait semblable à celle qu'on a à la suite de lésions localisées dans la moelle allongée, ou par quelques autres lésions de la fonction de cette partie de l'encéphale.

Je commence par l'exposition de l'observation clinique :

OBSERVATION

Di M. Costantino, âgé de 8 ans, entra à la Clinique le 26 mai 1912, provenant d'Otricoli. Le père est vivant ; c'est un fort buveur, il nie avoir jamais contracté de maladies vénériennes ou syphilitiques.

La mère est vivante : elle a eu deux accouchements à terme, aucun avortement. Elle a deux sœurs en bonne santé, mais cependant elles sont insuffisantes au point de vue de la mentalité. Les deux frères de notre malade sont morts : l'un à la suite d'une pneumonie, l'autre à la suite d'une méningite.

L'enfant est né à terme, il a eu l'allaitement maternel. A sa naissance ses parents remarquèrent que la tête de l'enfant commençait à grossir plus qu'à l'état normal et les yeux à paraître plus saillants que d'ordinaire, troubles qui ne furent cependant pas accompagnés d'autres phénomènes.

A l'âge de 2 ans, l'enfant commença à marcher et jusque-là il a eu un développement squelettique plutôt lent, de sorte que même maintenant il n'a pas atteint la stature des enfants de son âge.

Vers la première dizaine de mai, sans cause apparente, le père s'aperçut que l'enfant avait des troubles dysarthriques très évidents. Environ 8 jours après le début de ces accidents, le père observa que les objets, que prenait l'enfant, lui tombaient des mains et que, quand il marchait, il était tout de suite fatigué. Quelques jours après il perdit graduellement la motilité des jambes, ensuite celle des bras, de sorte qu'il restait complètement paraplégique. Dans la dernière semaine de mai, étant donné ce que les parents disent, il commença à présenter de la difficulté à respirer et à sangloter. Dans les derniers temps apparurent des symptômes du côté de la déglutition, de sorte que l'enfant ne réussissait pas à avaler les aliments solides. Le malade n'a jamais présenté de pertes des urines, ni de matières, il ne s'est jamais plaint de douleurs dans aucune partie du corps, il n'a pas accusé de troubles de la vue, et a toujours donné l'impression de bien voir ; on n'a pas remarqué de convulsions épileptiformes, ni de vomissements, encore moins de douleur de tête, ni de vertige.

C'est dans ces conditions qu'il fut porté à la Clinique neuropathologique, où fut pratiqué l'examen objectif suivant, le 26 mai 1912.

Crâne. — Il se présente augmenté de volume, le front est bas et un peu bombé, la voûte cranienne est très étendue et un peu aplatie. Les tubérosités pariétales sont plus proéminentes que d'ordinaire et l'occiput est saillant.

Le crâne étant vu du haut, on remarque que la bosse frontale gauche est plus saillante que la droite et la bosse occipitale droite plus que la gauche. Dans l'ensemble, la forme du crâne ressemble à la forme pentagonoïde des petits enfants.

En regard de la suture frontopariétale, on observe une espèce d'échelle plus saillante à droite qu'à gauche (cymbocéphalie) et de même la saillie du pariétal est plus marquée à droite.

Les yeux sont saillants, les oreilles petites, avec tendance des anthélix à saillir plus que d'ordinaire : le tragus est presque manquant. Le nez est camus. Les incisives latérales supérieures manquent, les inférieures sont à peine ébauchées.

Mesures du crâne et de la face :

Diamètre frontal minimum	106 mm.
— antéro-postérieur maximum	174 —
— transverse maximum	159 —
— bizygomatique	147 —
— bigoniaque	89 —
Circonférence maximum	570 —
Courbe sagittale	330 —
Hémicirconférence droite	25 — 1/2
Hémicirconférence gauche	29 environ

Examen neurologique. — Rien du côté de l'oculomotion. L'enfant ne rit pas, il a la face caractéristique de la stupeur, la bouche demeure demi-ouverte et les yeux peu mobiles. La pointe de la langue est entre les arcades dentaires et on la voit se mouvoir lentement de droite à gauche.

Dans le rire, les muscles mimiques de gauche se contractent plus facilement. Le malade pousse souvent des cris, mais il ne réussit pas à dire une seule syllabe, ou une seule lettre, même avec une voix aphonique. Il comprend toutes les questions qu'on lui adresse, et les ordres qu'on lui donne, quoiqu'il lui soit difficile de le démontrer à cause de la paralysie des membres, du cou, de la déglutition et l'impossibilité de parler. On ne constate rien de particulier pour mouvements passifs du cou et l'enfant ne réussit cependant à faire spontanément aucun mouvement avec la tête.

Le malade n'accomplit aucun mouvement des membres supérieurs et inférieurs ; dès qu'on soulève ceux-ci, ils retombent lourdement sur le lit.

Dans les membres on ne remarque pas de troubles trophiques et il n'y a pas tendance à aucune position obligée. Cependant on observe que la résistance aux mouvements passifs varie un peu d'un moment à l'autre, toutefois on ne remarque jamais ni contractures, ni spasmes. La sensibilité à la douleur est conservée : l'enfant réagit immédiatement à la piqûre d'une épingle. On ne peut rien dire de sûr au sujet des sensibilités thermiques, tactiles et stéréognosiques.

Les réflexes rotuliens et achilléens sont abolis à droite, très vifs à gauche : faibles sont les tendineux supérieurs. Il n'existe pas de Babinski, les crémastériens sont absents ainsi que les abdominaux et les épigastriques. Les réflexes iriens à la lumière sont conservés, il y a de la mydriase.

La malade semble amblyopique, et on ne peut, d'autre part, juger avec sûreté en ce qui concerne le visus. L'examen du fond de l'œil est normal, ainsi que l'examen laryngoscopique : la réaction de Wassermann (sang) est négative. On ne peut donner un jugement certain sur l'état du goût et de l'odorat, à cause du mutisme du malade. L'ouïe ne présente pas d'altération importante, étant donné que le malade prend rapidement les ordres.

Pulsations : 104 à la minute : la température varie entre 37°2 aux premières heures de l'après-midi et 36° aux premières heures du matin. La respiration est du type abdominal. L'examen de l'appareil respiratoire fut négatif, de même que celui de l'appareil circulatoire, l'abdomen et les organes abdominaux. Ponction lombaire : le liquide sort d'abord très rapidement, après il vient goutte à goutte : on obtient 50 centimètres cubes de liquide cérébro-spinal, globuline absente, l'albumine 1/2 0/00 ; la recherche du réticulum après 24 heures de repos est négative ; dans le liquide les lymphocytes sont rares.

Le 27 *mai* 1912, c'est-à-dire peu d'heures après la ponction lombaire, l'enfant réussit à faire des mouvements avec les bras, plus étendus avec le droit qu'avec le gauche et peut même serrer avec une certaine force le doigt de l'examinateur. Le malade fit aussi des tentatives pour prononcer quelques mots, et il y réussit de manière à se rendre intelligible, cependant la parole a toujours un timbre aphone.

Etat du 28 mai 1912. — L'enfant repose tranquillement toute la nuit. Le type respiratoire n'est plus exclusivement abdominal mais costo-abdominal. Le malade, invité à mouvoir les membres supérieurs, réussit assez bien à exécuter l'ordre, cependant les mouvements ne s'accomplissent pas tout de suite et ils sont faits par détentes. Il met également en mouvement les membres inférieurs, mais l'activité est plus limitée que pour les parties supérieures. Dans les tentatives pour répondre aux questions qui lui sont posées, on distingue difficilement quelques syllabes, qui sont prononcées d'une voix aphone. Pouls rythmique, de pression normale : la température est comme dans les journées précédentes.

Etat du 2 juin. — On pratique la deuxième ponction lombaire ; la pression du liquide obtenu au moyen de l'instrument de Quincke donne 198 millimètres.

L'enfant, après cette seconde ponction commença à dire quelques paroles compréhensibles, d'abord d'une voix aphone. Les mouvements actifs des membres supérieurs et inférieurs s'accomplissent mieux que dans les jours précédents. L'état général est bon : pouls valide, rythmique (80 pulsations à la minute), la température est normale (toujours sous 37°).

On observe dans les membres supérieurs et inférieurs des mouvements choréiformes involontaires, plus marqués à gauche. Le malade réussit à se tenir seul debout. Cependant, en cette position, il tend à tomber soit en avant, soit en arrière. Dans la marche, il a l'allure d'un véritable ivrogne et ne suit pas la ligne droite. L'ataxie est du type cérébelleux.

Il réussit, avec difficulté, à dire d'une voix aphone quelques syllabes : ma, pa, re.

On commence un traitement de frictions à la pommade mercurielle. Le poids du corps est presque invariable, 22 kil. 300. Le 6 juin, troisième ponction lombaire. On extrait 30 centimètres de liquide cérébro-spinal, on constate 180 millimètres de pression. A l'examen cytologique, chimique et bactériologique on ne constate rien d'anormal : pas de globuline, ni de lymphocitose.

8 juin. — Conditions générales bonnes : l'enfant parle avec une voix claire et répond promptement aux questions : on obtient cette réapparition du ton normal de la voix rapidement, après la deuxième ponction. Il persiste une légère ataxie dans la démarche.

10 juin. — La déambulation s'accomplit mieux, bien qu'il existe encore une légère incertitude, et il se manifeste un peu de fatigue après avoir fait quelques pas. Il persiste encore de légers mouvements choréiformes à la charge des membres supérieurs.

15 juin. — L'allure est encore moins incertaine que les jours précédents et n'est plus à type cérébelleux : l'enfant maintenant réussit à rester longuement debout sans soutien. Les réflexes rotuliens de gauche sont moins vivaces. Pouls et respiration normaux (Pulsations 68 à la minute). Poids du corps 23 kil. 200.

22 juin. — Tous les symptômes ont complètement disparu.

29 juin. — Conditions générales bonnes : poids du corps 23 kil. 400. Pupilles égales mydriatiques ; elles réagissent bien à la lumière. Rien d'anormal à la face ; la langue est poussée hors de la bouche sur la ligne moyenne,

sans tremblements ; les mouvements passifs et actifs des membres sont améliorés. Les réflexes superficiels sont vivaces des deux côtés ; on ne réussit pas à provoquer les rotuliens et les achilléens ; la marche est normale. L'enfant résiste à une longue marche et il reste levé toute la journée. Les différentes formes de sensibilité et les sens spécifiques sont complètement normaux. L'intelligence est développée en rapport de l'âge et aux conditions sociales de l'enfant. On renvoie l'enfant à ses parents.

Résumé. — Il s'agit donc d'un enfant de 8 ans, avec quelques tares héréditaires, le père est buveur, deux tantes maternelles sont de mentalité plutôt faible, un jeune frère est mort de méningite. Depuis les premiers mois de sa vie, le malade présentait un accroissement du crâne supérieur à la normale et il commence à marcher très tard.

La maladie actuelle commença vers les premiers jours de mai 1912 avec des troubles dysarthriques, auxquels fit suite une forte diminution de la force dans tous les membres. Celle-ci très vite et en peu de jours devint une tétraparésie et plus tard une vraie tétraplégie.

Dans les derniers temps, le malade présenta des troubles de la respiration, des sanglots et de la difficulté à la déglutition des aliments solides. On n'observa jamais de troubles vésicaux ni de la défécation. L'examen pratiqué le 26 mai fait constater à la charge du crâne les notes cliniques, pas très marquées, de l'hydrocéphalie chronique congénitale. L'enfant ne parle pas, il semble amblyopique et présente une parésie du VIIe à droite, liée à une paralysie des quatre membres, des muscles du cou, de la déglutition : la sensibilité douloureuse, la seule qu'on pût explorer, est bien conservée.

Les réflexes rotuliens et les achilléens sont abolis à droite, vivaces à gauche, pas de Babinski. L'examen du fond de l'œil est normal. Il n'est pas possible de donner un jugement exact sur le résultat de l'examen des sens spécifiques à cause du mutisme du malade, à l'exception de l'ouïe, qui ne présentait pas d'altération importante. Le pouls est fréquent, la température s'élevait légèrement au-dessus de la normale dans les heures de l'après-midi. La respiration est à type abdominal, l'examen de l'appareil respiratoire, circulatoire et des organes abdominaux, négatif.

Avec la ponction lombaire on a extrait un liquide à pression fortement augmentée, avec un contenu d'albumine supérieur à la quantité physiologique, sans lymphocitose et sans globuline.

Peu d'heures après la première ponction lombaire, le malade réacquit en partie la motilité des membres et réussit à prononcer quelques paroles d'une voix aphone. Le type respiratoire devient costo-abdominal. Après une seconde ponction, l'amélioration s'accentue encore, l'enfant réussit à prononcer des paroles compréhensibles, la fréquence du pouls diminue no-

tablement (de 104 à 80 à la minute) ; la température du corps devient normale. Alors l'enfant présente dans les membres supérieurs et inférieurs des mouvements choréiformes ; laissé debout, il a de la tendance à tomber, tandis que dans la marche il a l'allure d'un ivrogne : le ton normal de la voix est réapparu.

Le 6 juin on pratique une troisième ponction lombaire (la dernière) après laquelle on put constater une diminution de pression du liquide céré-bro-spinal, lequel avait alors un caractère entièrement normal. Dans les jours suivants, les conditions générales du malade s'améliorèrent encore davantage, de même que l'allure, les mouvements choréiformes ; il persistait seulement un peu de fatigue après quelques pas ; les réflexes rotuliens de gauche perdent la vivacité rencontrée dans le premier examen.

Le 22 juin 1912, environ 26 jours après l'entrée du malade à la Clinique, on constata que tous les symptômes déjà nommés ont complètement disparu. Le 29 juin un rigoureux examen clinique permet de constater le retour aux conditions normales de toutes les fonctions du petit malade. Il persiste seulement une exagération des réflexes superficiels, absents dans l'état aigu de la maladie, tandis que les réflexes rotuliens et achilléens sont bilatéralement absents.

*
* *

Si actuellement, étant donnés la symptomatologie clinique, le cours, la guérison du petit malade, grâce au traitement pratiqué, il est facile de se prononcer sur la maladie qui donna lieu à une si riche et grave phénoménologie, il était au contraire, au début, très difficile de se faire une opinion certaine et indiscutable. Les hypothèses diagnostiques étaient nombreuses et aucune d'elles ne pouvait donner suffisamment raison de la symptomatologie clinique.

La première idée fut que nous nous trouvions en présence d'un malade atteint d'un commencement de méningite purulente, ou mieux encore de méningite tuberculeuse.

Quelques symptômes permettaient cependant de ne pas être en doute au sujet des deux maladies. Chez mon malade, en somme, les troubles de la vue étaient très prononcés, il n'existait pas de rigidité de la nuque, la céphalée ne semblait pas tourmenter excessivement le malade, la température était légèrement fiévreuse, il n'existait pas de vomissements, ni de constipation : le pouls n'était pas rare, l'intelligence était entière, l'humeur indifférente ; il manquait cependant les données principales sur les bases desquelles on pouvait affirmer l'existence d'une suite méningitique du genre de celles déjà nommées.

Ensuite les résultats de l'examen du liquide cérébro-spinal étaient en

harmonie avec les données de l'examen du malade et avec nos déductions diagnostiques.

Etant exclue la pensée d'une méningite cérébrale, on devait penser, en premier lieu, que la cause du complexus symptomatologique résidait en une lésion d'une partie du cerveau et éventuellement qu'il s'agissait d'une forme de paralysie pseudo-bulbaire des enfants.

Cela est dû ou à des lésions bilatérales, ou à des déformations de la partie supérieure des circonvolutions rolandiques, ou bien à une suite encéphalytique, qui blesse symétriquement la même région en ces cas dans lesquels la symptomatologie se développe après le naissance. De même dans cette forme spéciale il existe une diplégie avec paralysie, ou parésie des lèvres, de la langue, du palais, du pharynx et du larynx, avec dysarthrie, dysphagie etc.

Oppenheim a observé un cas dans lequel, comme dans le mien, il existait un mutisme complet ; un autre malade, observé également par lui, était aphone et avait un spasme de la phonation.

Le tableau clinique ne pourrait donc être plus ressemblant à celui présenté par notre malade. Toutefois certains faits donnèrent l'idée de se tourner vers d'autres conceptions diagnostiques. Avant tout la lenteur relative avec laquelle se présenta l'ensemble symptomatique, entre l'apparition des troubles dysarthriques et l'apparition de la tétraplégie, environ 15 jours s'écoulèrent, et 20 jours au moins jusqu'à l'apparition des symptômes à la charge de la respiration et de la déglutition. Il n'y eut, en outre, jamais de convulsions épileptiformes, ni aucun mal à la tête. La forme spéciale du crâne, les notables troubles de la respiration, les résultats de la ponction lombaire étaient autant de raisons pour une autre conception diagnostique. Nous pûmes plus facilement éliminer le soupçon d'une paralysie bulbaire aiguë, due à des ramollissements par thrombose ou embolie de l'artère vertébrale, de la basilaire, ou d'une de leurs branches, ou encore une forme de poliencéphalite inférieure aiguë.

Dans ces cas l'ictus apoplectique souvent commence la maladie ; il peut y avoir aussi des convulsions générales du type épileptique. D'autre part, s'il existe dès le principe dysarthrie, anarthrie, dysphagie, paralysie des muscles de la mastication, de la VIIe paire, glossoplégie, parésie, ou paralysie du palais et du larynx, aphonie, la paralysie du corps est unilatérale et il peut aussi y avoir des formes alternes de paralysie. Il existe en outre de fréquents troubles de la sensibilité. A part donc l'identité des symptômes que nous nommons bulbaires, tout le reste du tableau clinique de mon cas se détache complètement de la paralysie bulbaire aiguë des enfants. C'est d'autant plus vrai, qu'en ce qui concerne le développement des symptômes, il existe une forme à évolution subaiguë, laquelle

exige plusieurs semaines de traitement, comme chez mon sujet, pour atteindre une évolution complète, mais elle ne s'observe qu'exceptionnellement, dans très peu de cas de myélite et de poliencéphalite du bulbe. D'autre part, la poliencéphalomyélite est caractérisée par une paralysie essentiellement amyotrophique, fait qui ne se trouve pas, lui non plus, dans mon cas.

Une lente compression de la zone bulbo-protubérantielle, produite par une maladie des os, par des tumeurs, par des anévrismes de l'artère vertébrale et du tronc basilaire, peut produire une symptomatologie clinique telle qu'elle ressemble sur divers points à celle développée chez mon malade. Dans ces cas, enfin, les symptômes bulbaires sont accompagnés, ou précédés, par des phénomènes irritatifs (contractions des muscles mimiques, douleurs névralgiques dans l'espace de la Ve paire, bourdonnements dans les oreilles) ; la parésie, ou la paralysie des extrémités, est fréquemment unilatérale d'abord, pour devenir ensuite bilatérale, les paralysies peuvent aussi être alternes. Dans mon observation, au contraire, bien différente par l'évolution des symptômes cliniques, il manquait en outre stase papillaire, céphalalgie, vomissements, attaques épileptiformes, pouls rare, tous symptômes en relation avec une augmentation de pression endo-crânienne, due à l'éventuelle existence d'une tumeur, qui de quelque manière endommageait l'intégrité fonctionnelle du bulbe.

L'évolution de la maladie était un autre argument en opposition avec cette hypothèse diagnostique ; d'autant plus que quelquefois les gliomes du bulbe peuvent maintenir la continuation des fonctions ; toutefois dans mon cas la symptomatologie s'était trop rapidement développée pour qu'elle puisse être expliquée par une tumeur qui avait commencé son évolution.

On ne pouvait, d'autre part, dans mon cas, invoquer que dans une minime partie, les différents principes donnés par Bonhœffer, pour distinguer l'hydrocéphalie des néoformations de la fosse crânienne postérieure, du cervelet et du IVe ventricule ; ce qui évidemment augmentait les difficultés diagnostiques. L'auteur qui vient d'être cité retient que l'ataxie cérébelleuse est un fréquent et précoce phénomène de l'hydrocéphalie, de même que les vomissements, la rigidité de la nuque, le nystagmus, les variations, des réflexes des tendons, le vertige dans la position debout et surtout dans la marche, sont autant de phénomènes qui parfois se rencontrent dans cet état. Pour cela déposerait ensuite, surtout s'il s'agit d'un individu jeune, chez lequel on a observé une cause traumatique ou une maladie infectieuse, un précoce début et la successive disparition de paraplégies ou paraparésies flaccides, une précoce stase-papillaire et cécité, une oscillation des symptômes des nerfs cérébraux et du cortex.

Oppenheim retient qu'en certains cas l'hydrocéphalie se présente comme la tumeur cérébrale, et que l'identité de l'ensemble symptomatique est si exacte, qu'il n'est pas possible de donner aucun jugement différentiel certain entre les deux affections. Deux points seuls pourraient fournir un appui pour le diagnostic : dans certains cas on voit l'origine de l'hydrocéphalie en une anomalie congénitale, laquelle se révèle par un énorme volume du crâne ; en outre l'épanchement dans l'hydrocéphalie idiopathique peut présenter rémissions et intermissions d'une durée de plusieurs années. Cet auteur dit qu'un certain indice peut être également donné par l'examen du liquide cérébro-spinal, puisque le contenu d'albumine dans la tumeur cérébrale est augmenté, tandis que dans l'hydrocéphalie il se maintiendrait normal ; cette preuve cependant ne présenterait pas une véritable garantie. Chez mon malade, comme je le dis plus haut, tandis que bien peu de profit on pouvait retirer des déductions de Bonhœffer pour le diagnostic différentiel avec les néoformations de la fosse crânienne postérieure, les deux premiers jugements énoncés par Oppenheim pouvaient y aider, et ils y aidèrent de fait, d'accord avec la symptomatologie clinique spéciale du cas, à exclure le néoplasme pour lequel, au contraire aurait témoigné l'augmentation d'albumine dans le liquide extrait par la ponction lombaire.

On devait exclure une compression due à d'autres facteurs en dépendance de maladie des os ou d'un anévrisme, soit pour certaines des raisons déjà nommées, soit parce qu'il manquait ici des symptômes des lésions osseuses, et manquaient de même les principales causes, qui peuvent produire les anévrismes (artériosclérose, syphilis, traumatisme, etc.).

La névrite multiple pouvant blesser aussi les nerfs qui ont leur origine dans la moelle allongée, il était nécessaire de penser, pour mon cas, aussi à cette possibilité diagnostique, et exclure pour cela la névrite bulbaire aiguë. Il suffit cependant d'avoir simplement montré cette hypothèse pour l'exclure avec une facilité relative. Dans l'anamnèse de mon malade, il n'a pas été démontré, de fait, ni douleurs des troncs nerveux, ni troubles vasomoteurs et sécrétoires dans les parties périphériques des membres, ni paresthésies ni douleurs, premiers symptômes ordinairement d'une polynévrite, laquelle porte avec elle l'abolition des réflexes, tandis que chez mon malade dans le membre inférieur les achilléens étaient vivaces, ainsi que les rotuliens, la motilité volontaire étant cependant chez lui complètement abolie. Dans la polynévrite en outre, qui atteint spécialement les fibres motrices et tout particulièrement lorsqu'elle a atteint un développement considérable jusqu'à envahir tous, ou presque tous les troncs nerveux, l'absence de troubles sensitifs est exceptionnelle, de même qu'une aussi grave et étendue participation de presque tous les nerfs mo-

teurs, comme on devrait l'admettre chez mon malade, sont des faits exceptionnellement rares. La paralysie spinale aiguë ascendante (forme de Landry), qui a beaucoup de ressemblance clinique avec la polynévrite, pouvait à cause de cela s'exclure presque par les mêmes raisons. En outre, l'évolution spéciale avec ascension successive des membres inférieurs aux muscles des lèvres, de la langue, du pharynx, à ceux de la respiration et de la déglutition, ou plus rarement en sens inverse, contribuait à rendre absolument improbable cette forme spéciale, dans laquelle en outre, les fonctions cérébrales sont, au contraire de mon cas, presque toujours intactes. D'autre part les caractères chimiques du liquide cérébro-spinal évacué avec une si notable pression, ne pouvaient s'adapter à cette conception, aussi bien pour un processus névritique que pour une paralysie de Landry.

L'existence d'une forme de myasthénie grave pseudo-paralytique pouvait tout au plus entrer en discussion au début chez mon malade. Sur cette paralysie bulbaire spéciale l'attention pouvait se porter, alors que l'enfant, dans les premiers jours de mai 1912, présentait les premières légères difficultés dysarthriques, commençait à se fatiguer facilement dans la marche ; les objets lui tombaient souvent des mains. D'un autre côté, dans la maladie d'Erb-Goldflam, la fugacité des symptômes paralytiques est particulièrement remarquable, et spécialement le fait de l'insuffisance musculaire augmentée pendant le travail, de sorte que celle-ci est l'effet d'une facile fatigue musculaire, plutôt qu'une vraie paralysie. Le contraire précisément se trouve dans mon observation. En outre, dans la myasthénie pseudo-paralytique, les réflexes sont généralement normaux, les altérations psychiques manquent ; très souvent on observe une ophtalmoplégie externe et on a les caractéristiques rémissions de l'évolution : un ensemble symptomatique en somme, lequel, faisant abstraction d'autres troubles, ne se pouvait certainement invoquer comme base d'une rigoureuse conception diagnostique chez mon malade. Comme il s'agissait d'un malade qui venait de la campagne, nous avons dû penser à la possibilité de nous trouver en présence d'une infection pernicieuse avec symptômes bulbaires, d'autant plus que la fièvre peut aussi manquer, bien qu'exceptionnellement, dans les formes dénommées larvées. Ces symptômes furent, de fait, décrits dans cette forme : dysarthrie, anarthrie, voix nasale, parésie du facial inférieur, diminution des mouvements de la langue, déglutition, difficile ou impossible, trouble de l'innervation oculaire, respiration difficile et stertoreuse, troubles de l'équilibre, allure ébrieuse, avec ou sans diminution de la force d'un côté du corps. Dans ces derniers cas toutefois, on n'atteint jamais la complète paralysie de tous les membres, comme on l'a constaté chez mon malade. D'autre part, comme Marchiafava le remarque, quand on examine un malade atteint d'infection pernicieuse avec symptô-

mes bulbaires, on peut tout au plus, suspecter qu'il s'agit d'un individu, lequel, atteint de paralysie bulbaire, a été atteint d'infection malarienne. Cependant, au point de vue clinique, on n'avait, de cette dernière, les caractéristiques à la charge des organes internes et du sang. Rien donc ne pouvait déposer pour l'infection pernicieuse malarienne avec symptômes bulbaires. Ainsi, par exclusion on diagnostiqua qu'il s'agissait de réacutisation d'une hydrocéphalie chronique congénitale à localisation dans le IVe ventricule.

Pour cela déposait avant tout l'examen anthropologique lequel, comme nous le voyons dans l'examen objectif, montrait des signes indéniables de cette maladie. Je résume les résultats principaux de l'examen du crâne : cymbocéphalie, front un peu olympien, tubérosités pariétales très saillantes, occiput saillant, nez camus, légère exophtalmie et circonférence crânienne plus forte que la normale.

On sait en outre, que les malades qui ont pendant quelque temps souffert d'hydrocéphalie interne sont sujets à des rechutes de cette maladie, localisée dans tel ou tel district encéphalique. En somme il n'y a rien d'extraordinaire dans le fait que la très légère hydrocéphalie congénitale, qui existait chez mon malade, ou spontanément, ou par l'action d'une cause physique, ou par un cause inopinée psychique (Nonne), ou par un coup de soleil, ou toute autre cause inconnue, soudainement se soit réacutisée en prenant des proportions notables, jusqu'à donner des troubles graves. Que cette augmentation se soit vérifiée ici d'une manière spéciale dans le IVe ventricule, qui en général est moins frappé que les autres, avec une élévation relative de la pression endoventriculaire il ne pouvait y avoir de doute, parce qu'elle donnait la raison du syndrome bulbaire. De fait la compression avant tout de l'hypoglosse et puis des pyramides, de même que du vague et en général des noyaux des IXe-X^e^ paires, donnait l'explication, non seulement du mutisme, de la paralysie de la langue, du facial droit, des membres ajoutés à la dysphagie, dyspnée, etc., mais éclairait même la cause de la succession spéciale, parce que le noyau de l'hypoglosse, par sa position dorsale, a été le premier à ressentir l'effet direct de la compression, tandis que les pyramides, plus éloignées, ont été les dernières atteintes.

Cet ensemble de raisons et de considérations cliniques m'entraîne à admettre le diagnostic exposé plus haut, et j'en conclus qu'une ponction lombaire pratiquée de suite, non seulement aurait éventuellement donné une nouvelle contribution pour l'interprétation diagnostique du cas, mais aurait aussi amélioré les conditions du malade.

Les faits donnèrent raison à l'hypothèse que nous avons admise comme la plus probable. Pour ce qui regarde la façon de se comporter du liquide

cérébro-spinal, Bonhœffer fait observer comme en certains cas d'hydrocéphalie on arrive à des élévations de pression considérables. Le liquide a un aspect clair, incolore, avec une forte augmentation des lymphocytes, comme dans un cas de Nonne, ou avec une peu notable augmentation, comme en divers cas de Bonhœffer vus à l'autopsie. Il semble toutefois que l'augmentation des lymphocytes soit en général légère, et l'albumine en divers cas augmentée ; il n'existe pas de tendance à la coagulation du liquide. Selon l'expérience de cet auteur, aussi bien le sang que le liquide cérébro-spinal ne présentaient la réaction de Wassermann. Selon Leube le liquide hydrocéphalique serait incolore et sans albumine, ou avec des traces seulement ; de même pour Oppenheim, l'albumine serait normale. Dans notre observation le liquide cérébro-spinal sortit avec une pression notablement supérieure à la normale, sans globuline, sans tendance à la coagulation, avec rares lymphocytes et avec proportion d'albumine considérablement augmentée, résultats qui s'accordent parfaitement avec ceux de Bonhœffer, obtenus aussi dans des cas qui eurent le contrôle de l'observation nécroscopique et qui ne sont pas en parfait accord avec ce que disent à ce propos Leube et Oppenheim. La ponction lombaire a donc servi dans mon cas à nous confirmer le diagnostic.

Le résultat thérapeutique ne pouvait être meilleur. De fait après une première ponction, après quelques heures seulement, la motilité des membres tendait à se rétablir et l'enfant réussissait à prononcer quelques mots à voix aphonique. Après la deuxième ponction, la motilité générale et la phonation s'améliorent encore, pendant que des mouvements choréiformes et des troubles cérébellaires se rendent évidents. Une troisième ponction lombaire, pratiquée à un intervalle de 10 jours de la première, permit de constater la diminution notable de la pression intrarachidienne et le retour à l'état normal du liquide cérébro-spinal.

C'est dans les jours qui suivent la troisième et dernière ponction que tous les troubles disparaissent ou s'améliorent tellement que, le 15 juin, c'est-à-dire 9 jours après la troisième ponction lombaire, le malade pouvait se dire tout à fait guéri.

Comme moyenne nous avons extrait plusieurs fois 30-50 centimètres cubes de liquide cérébro-spinal, autant que dans l'hydrocéphalie infantile on en a extrait de plus grandes quantités, jusque 100 centimètres cubes ; les dangers de la ponction lombaire étant, en cette maladie, moindres que dans les tumeurs. Les résultats thérapeutiques que j'ai obtenus sont d'accord avec ceux de Quincke, Lenhartz, Riebold, Segelken, etc., lesquels eurent dans l'hydrocéphalie des grands et durables succès avec des ponctions répétées. Bonhœffer fait remarquer que des succès passagers, en

forme d'amélioration de l'état subjectif et des phénomènes objectifs, dus à la pression, s'observent dans des cas nombreux.

Peu d'autres considérations me sont permises au point de vue clinique. Les troubles de la parole et les symptômes cérébelleux furent les derniers à disparaître. L'explication de ce phénomène n'est certainement pas difficile, alors que l'on pense que chez mon malade l'hydrocéphalie était localisée d'une façon prépondérante dans le IVe ventricule, où au moins presque tous les symptômes déposaient pour ce siège. Alors on comprend comment, bien que la pression intrarachidienne fut notablement diminuée après la première ponction, de manière à effacer, pour ainsi dire, toute la symptomatologie bulbaire, les effets de la compression devaient par nécessité persister encore sur le vermis cérébelleux et sur le noyau de l'hypoglosse, respectivement, l'un au-dessus, l'autre au-dessous de la collection intraventriculaire, avec laquelle ils étaient en rapport immédiat.

Vraisemblablement, chez mon malade, les premiers à apparaître devaient être les troubles du langage, et les symptômes cérébelleux, furent certainement les derniers à disparaître.

Une difficulté spéciale du diagnostic différentiel existe quelquefois pour déterminer s'il s'agit d'hydrocéphalie acquise, ou d'exacerbation d'une hydrocéphalie latente chronique. Celle question pouvait et devait se poser même dans mon cas. Les données sur lesquelles doit se baser mon jugement diagnostique sont résumées par Bonhœffer : s'il se trouve, dit celui-ci, chez un adulte malade, avec les signes d'une hydrocéphalie hydiopathique, une tête énormément grande, sans sensibilité à la pression des sutures, on est autorisé à penser à la réacutisation d'une hydrocéphalie congénitale, parce qu'exceptionnellement, chez les adultes, on peut avoir un agrandissement de la circonférence du crâne par une hydrocéphalie et dans ce cas on a une forte sensibilité de la suture à la palpation. Des raisons différentielles suffisaient, chez mon malade, à faire admettre l'exacerbation d'une hydrocéphalie congénitale, que Quinke croit plutôt fréquente. Quelles causes pouvaient dans mon cas être accusées par la manifestation avant tout de ce spécial état infectieux et par sa successive réacutisation ?

Parmi les causes de la forme congénitale il faut rappeler l'alcoolisme, la syphilis, la cachexie des parents : donc dans mon cas, on pouvait inculper l'alcoolisme du père. Je n'ai pas la possibilité de pouvoir rechercher à quel fait on doit attribuer la réacutisation de l'hydrocéphalie que, comme j'ai dit plus haut, la plupart attribuent à une cause traumatique physique ou psychique, à un coup de soleil, etc. Je ne veux pas ici discuter sur le mécanisme de formation de l'hydrocéphalie, soit congénitale, soit acquise.

Quelle que soit l'opinion que l'on veuille accueillir pour expliquer l'éta-

blissement de la condition, de laquelle on fait dépendre l'hydrocéphalie congénitale latente de mon malade, quelles que soient les hypothèses qui puissent expliquer l'exacerbation, je crois avoir clairement démontré de manière à n'admettre aucun doute à ce sujet, que dans certains cas très rares l'hydrocéphalie peut se manifester avec une symptomatologie nettement bulbaire.

Il reste pareillement démontré aussi, dans ce cas absolument exceptionnel, que la ponction lombaire répétée avec extraction modérée et lente de liquide cérébro-spinal réussit à ramener les conditions du malade à l'état primitif.

BIBLIOGRAPHIE

1 Oppenheim. — *Trattato delle Malattie nervose*, vol. II, Milano, 1904.
2 Leube. — *Diagnostica differenziale delle malattie interne*, vol. II, Milano, Ed. Vallardi.
3 Marchiafava e Bignami. — *La infezione malariea*, Milano, Ed. Vallardi.
4 Lewandowsky. — Hundbuch der Neurologie, Berlin, 1912.
5 Nonne. — Deutsche Zeitschr. f. Nervenheilk., 27.1904.
6 K. Bonhoeffer. — V. Lewandowsky, *loc. cit.*
7 Quincke. — Deutsche Zeitschr. f. Nervenheilk., 1909.
8 Lenhartz. — *Ueber den diagnostischen und therapeutischen Wert der Lumbalpunk*, 1896.
9 Riebold. — Deutsche med. Wochenschr., 1906.
10 Segelken nommé par Bonhœffer.

SUR UN CAS D'OMOPLATES AILÉES PHYSIOLOGIQUES

PAR

le Professeur Dr J. **HNATEK,**

Directeur de la polyclinique

J'eus, il a 9 ans, l'occasion d'observer un sujet dont les omoplates montraient une position anormale que nous rencontrons dans le cas de paralysie du muscle grand dentelé. N'ayant encore eu connaissance d'aucun cas analogue à celui qui se présentait, je fus d'abord embarrassé, car je ne savais à quel état pathologique l'attribuer.

La première pensée qui me vint fut qu'il s'agissait peut-être d'une forme de myopathie d'une certaine catégorie. Afin d'obtenir plus de certitude, je crus utile d'attendre et d'observer l'évolution ultérieure des symptômes que j'avais découverts.

Durant le cours de mon observation, j'eus l'agréable surprise de prendre connaissance d'un cas semblable, publié en 1905, par MM. Rudler et Rondot, médecins militaires, dans la *Nouvelle Iconographie de la Salpêtrière.* Ce cas s'appliquait à un sujet de 25 ans, qui s'adonnait avec succès à tous les sports, et, par suite de cette circonstance, se distinguait par une musculature très développée. Il lui arrivait souvent de sentir, après les exercices sportifs, une fatigue aux épaules qui lui causait de vives douleurs.

La mobilité anormale de ses épaules a été découverte à l'occasion d'une revaccination. A l'examen du sujet au repos, on n'a observé aucune déformation appréciable. Pour provoquer la difformité, il a fallu que le sujet plaçât son avant-bras fléchi à angle droit en rotation interne et le fixât sur la région lombaire. Les auteurs décrivent la position des omoplates comme il suit : « l'omoplate subit tout à coup, avec son angle supéro-interne comme pivot, un mouvement de bascule qui porte sa partie supérieure en haut et en avant. L'angle inférieur est fortement projeté en arrière, en haut et en dehors ». « Les deux angles inférieurs s'écartent et la distance qui les sépare est de 27 centimètres ». « Les omoplates sont ailées. Chaque scapulum forme, avec le thorax, un angle fortement ouvert en dehors et en arrière, évaluable à 45° ». Cette déformation n'existait pas à l'état de repos et exigeait toujours une intervention active d'un cer-

tain groupe de muscles. Les muscles : grand dentelé, sous-épineux, sus-épineux, les rhomboïdes et trapèze étaient normaux.

De plus, toutes les fonctions des muscles que je viens de nommer étaient intactes, parfaites et très vigoureuses, comme on les voit se produire chez un athlète professionnel.

L'examen de l'excitabilité électrique ne dévoila aucun changement pathologique. On n'a pu constater aucun des symptômes observés dans le cas d'atrophie musculaire quelle qu'elle soit.

Les auteurs expliquent ce phénomène par la rupture de l'antagonisme qui existe, normalement, entre les muscles scapulo-huméraux et les mus-scapulo thoraciques par suite du travail plus grand qui leur a été imposé. L'insertion des muscles scapulo-huméraux a renversé leur point fixe ; normalement, il est sur le scapulum et, chez le sujet observé, il faut le chercher sur l'humérus.

Observation (Pl. XXXVI).

L'histoire du cas que je décris est la suivante : Au mois de juin 1904 se présenta à notre polyclinique un jeune étudiant de 19 ans, qui se plaignait d'une hyperhydrose des pieds, très accentuée depuis 3 semaines. En outre, en examinant le patient, je fus frappé de constater une mobilité singulière de ses omoplates, amenée par un mouvement fortuit et dont il ne put me dire depuis quand elle existait. Il n'avait fait que remarquer jusqu'alors qu'en dessinant il ressentait parfois un chatouillement dans les omoplates. La saillie de celles-ci augmentait en raison de la diversité des mouvements, de sorte qu'elle devenait perceptible même à travers des vêtements d'hiver.

Dans la famille du sujet, on ne trouve aucun antécédent héréditaire au point de vue du système nerveux. Le patient assure que personne, dans toute sa parenté, n'a été atteint de psychose, ou d'une maladie nerveuse ou musculaire quelconque. Il n'a aucune connaissance de l'existence, dans sa famille, d'un cas de paralysie ou d'atrophie musculaire, ou d'une difformité quelconque. Les parents sont encore en vie, jouissent d'une bonne santé et ont eu 8 enfants, dont l'un, un garçon, mourut d'une néphrite à l'âge de 6 ans. Tous les autres se portent bien. Le patient avait été jusqu'alors bien portant et ne se rappelle pas avoir jamais été malade. Il était venu à la polyclinique demander conseil au sujet de l'hyperhydrose des pieds, dont la fétidité occasionnée par la sueur le gênait.

Maintenant il est contraint de marcher beaucoup. Autrefois, son corps ne transpirait que rarement, ses mains pas du tout. Sa peau ne montre aucun trouble vasomoteur, tel que refroidissement ou chaleur. Il est myope faible, et sa myopie tend à s'améliorer. Taille assez haute ; nutrition moyenne ; squelette assez fort. Naturel flegmatique. Qualités psychiques, normales. Pendant le temps de ses études au collège, il a exécuté sans fatigue beaucoup d'exercices de gymnastique. Jamais il n'a observé qu'un bras fût plus faible que l'autre.

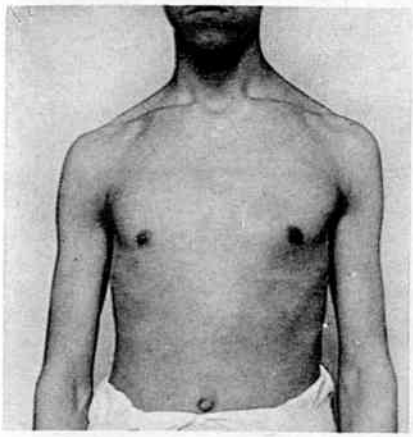







OMOPLATES AILÉES PHYSIOLOGIQUES
(J. Hnatek)

Masson & Cie, Éditeurs.

Phototypie Berthaud - Paris

Son visage symétrique ne porte aucune trace pathologique d'innervation. Les pupilles réagissent normalement et ne diffèrent pas l'une de l'autre. Mobilité des yeux normale. Sillons nasolabials, symétriquement tracés. Langue, normalement innervée. Impressions du goût et de l'odorat, bien perçues ; sensibilité de la peau, parfaite.

Les fonctions mimiques de ses muscles ne laissent rien à désirer ; de plus, il est à tel point maître de ses muscles que même les auriculaires fonctionnent, suivant sa volonté, d'une manière exceptionnelle, en exécutant un mouvement rythmique se dirigeant de l'arrière à l'avant. Les muqueuses visibles de la conjonctive et des lèvres conservent leur couleur naturelle. L'expression du visage ne trahit aucune morbidité. Les parties latérales du cou sont quelque peu asymétriques, ce qui doit être attribué à ce fait que le bord du muscle trapèze droit s'abaisse un peu plus lentement que celui du muscle gauche, et laisse à l'observateur l'impression que ce bord est plus long que celui de l'autre côté. A droite, le bord de ce muscle est un peu plus bas.

Il est évident que la position plus basse de l'articulation scapulo-humérale se fait sentir ici. Vu non seulement de la partie antérieure, mais aussi du dos, le contour du bras droit apparaît plus bas que celui de gauche. Les épines des omoplates sont de hauteur inégale, celle de droite s'abaisse jusqu'à 1 centimètre. Quand le sujet est au repos, l'angle inférieur de droite est légèrement projeté en arrière, et on reconnaît, au toucher, sa position, qui est plus basse de 1 centimètre. Sur la surface des omoplates, on remarque une différence. L'omoplate gauche est située davantage sur le plan frontal ; l'omoplate droite est tournée un peu vers l'axe vertical du corps, le bord externe dirigé vers l'avant.

L'angle inférieur saille légèrement vers le côté gauche. La distance de chaque omoplate, mesurée à partir de l'épine dorsale est inégale.

La distance qui sépare les apophyses vertébrales de l'angle supéro-interne mesure 10 centimètres de chaque côté ; celle des apophyses à l'angle inférieur est de 5 centimètres 1/2 à gauche, de 8 centimètres à droite.

La distance de l'extrémité acromiale de l'épine de l'omoplate jusqu'à la colonne vertébrale est la même de chaque côté.

La thorax, mesuré à hauteur des mamelles, a une circonférence de 83 centimètres, dont 43 pour le côté droit, et 40 pour le côté gauche. Les mouvements des extrémités supérieures s'exécutent sans aucune gêne. Les mouvements des deux omoplates ne sont pas seulement libres, mais capables d'une excursion extraordinaire, de sorte que le sujet peut projeter en arrière, à volonté, les deux omoplates à la fois, ou chacune d'elles isolément, ce qu'une personne normale ne peut faire, et cela aussi souvent qu'on le lui demande. Ceci s'applique surtout à la position des omoplates dans la direction dorso-antérieure, mouvement pendant lequel, l'extrémité acromiale de l'omoplate étant fixée à l'articulation scapulo-humérale, l'angle inférieur est fortement projeté en arrière. Ce phénomène est plus visible, quand le sujet fléchit les avant-bras en leur faisant exécuter une rotation interne, et en les maintenant réciproquement.

Quand le sujet lève les bras, nous constatons que la musculature de la proximité de la colonne vertébrale est moins puissante à gauche qu'à droite. Mais cette anomalie ne saurait être considérée comme un état pathologique de la musculature de cette région. Dans cette position des extrémités supérieures, on reconnaît mieux que dans toute autre que le sujet est atteint d'une scoliose sinistro-convexe dorso-lombaire, qui est suivie d'une déviation compensatoire de la colonne vertébrale de la partie supérieure de la colonne vertébrale cervicale. Les muscles de toute l'extrémité supérieure droite sont plus forts que ceux du côté gauche. Quant au reste, le contour des articulations scapulo-humérales est tout à fait régulier. Les fonctions de chacun des muscles ou des groupes de muscles sont entièrement normales. Nulle part, les muscles ne montrent d'affaiblissement ou de diminution de volume. Tous réagissent promptement au courant galvanique et faradique, et la contraction qui en résulte est la même de chaque côté du thorax.

Tous les mouvements du deltoïde, du sous-épineux, du sus-épineux,du sous-scapulaire, du grand et petit rond, du trapèze, du grand dentelé, des rhomboïdes sont normaux et fonctionnent régulièrement. Il faut surtout mentionner que les mouvements s'exécutent avec une force suffisante, capable d'opposer avec succès une résistance suscitée par l'observateur.

A l'épreuve dynamométrique, on constate que le sujet possède une vigueur remarquable. Sur les muscles soumis à l'examen, on ne voit ni tremblement, ni contractions fibrillaires, ni spasmes, ni atrophie, ni même hypertrophie ou pseudohypertrophie.

En examinant l'état de la sensibilité cutanée, je pus constater en explorant tous les modes de cette sensibilité, qu'il était intact.

Les irritations tactiles, douloureuses, thermiques électriques, sont bien perçues. Le sujet n'a point de paresthésie des membres ; sur la région des omoplates, il sent de temps en temps un fourmillement gênant.

La circonstance la plus importante, selon moi, c'est que, depuis que le sujet est soumis à mon observation, c'est-à-dire, depuis près de neuf ans, cet état des omoplates ne se modifie ni n'empire.

Appelé devant le conseil de révision, le sujet fut déclaré propre au service et envoyé dans l'infanterie. Le médecin militaire, informé par lui de la déformation de ses omoplates, lui dit : Nous vous donnerons un corset de fer — il voulait dire par là un sac — qui remettra votre dos au point.

En effet, le sujet a supporté toutes les fatigues de la vie militaire sans aucune gêne, ni suites fâcheuses.

Il a réintégré ses foyers et mène la vie tranquille d'un simple citoyen.

Du fait qu'il fut incorporé, je conclus que la cyphoscoliose mentionnée — on le reconnaît sur la photographie, — était peu accentuée.

*
* *

Je veux maintenant passer rapidement en revue les états morbides indi-

viduels, qui pourraient être communs avec le cas décrit, ou chez lesquels on pourrait le trouver.

Quant à la question de savoir depuis combien de temps existe cette position « ailée » des omoplates, je suis obligé d'avouer que les antécédents du sujet ne me fournissent aucun indice capable de me renseigner. D'après tout ce qui vient d'être dit, et surtout après la déclaration du sujet il me semble que la sensation de fourmillement éprouvée de temps en temps provoque chez lui une tendance à se gratter et que, ne pouvant y parvenir avec les ongles, il en est arrivé, à force d'exécuter des mouvements extraordinaires, à acquérir la souplesse décrite plus haut.

Il convient d'admettre que la musculature présente ici une certaine disposition qui doit exister depuis la naissance de l'individu. La première question qui se pose serait de savoir si la cause de la difformité décrite doit être attribuée à un état pathologique et s'il s'agirait ensuite de constater si cet état, physiologique ou pathologique, est un état stationnaire, et enfin s'il n'y a pas combinaison d'un état pathologique avec un état physiologique.

On pourrait expliquer les omoplates ailées par des myopathies primitives progressives.

En examinant des sujets de ce genre, on trouve souvent qu'il est possible de hausser toute la demi-ceinture scapulaire, c'est-à-dire, en avant la clavicule, en arrière l'omoplate, jusqu'au niveau des pavillons. De même nous sommes accoutumés à voir que, chez les malades atteints de la paralysie du grand dentelé, les omoplates s'écartent du thorax en forme d'ailes. Mais pour le cas qui nous occupe, chacune de ces éventualités, est dénuée de cause.

L'examen ne m'a pas permis de juger s'il s'agissait d'une myopathie latente ou bien masquée par les muscles du voisinage.

On connaît beaucoup de travaux où il est décrit que les muscles sains suppléent à la fonction des muscles altérés, faibles ou atrophiés, et même de telle sorte qu'on ne remarque pas facilement ce défaut, car la substitution de la masse musculaire peut être complète. Ni l'idée de la forme juvénile d'Erb, de la forme héréditaire de Leyden-Möbius sans hypertrophie, ni le type facio-huméral sans hypertrophie Landouzy-Dejerine, ni la pseudo-hypertrophie musculaire n'ont pu soutenir la critique.

Nous n'avons pu trouver la preuve ni de la combinaison de formes différentes ni de l'existence d'intermédiaires d'une forme à l'autre, ni de formes frustes de quelqu'une des maladies mentionnées. Il n'y avait guère de raison de diagnostiquer des troubles amyotrophiques. Contre ces der-

nières, on a pu objecter le manque de contractions fibrillaires et l'existence de la réaction normale électrique.

Il est vrai qu'il existe des travaux qui pourraient nous faire soupçonner qu'une partie seule du muscle est privée de son centre nutritif et qu'ainsi se trouverait provoquée une amyotrophie latente. Mais alors, nous trouverions dans un tel muscle une défectuosité de fonction, et c'est ce que je n'ai pas réussi à constater. Je n'ai pu également réussir à constater aucune affection congénitale de muscle ou même l'absence d'un muscle.

Il me reste à expliquer la déviation de la colonne vertébrale. Cette déviation n'était que légèrement marquée et non en connexion avec la difformité des omoplates. Sans doute, elle existe dès la première enfance et doit être considérée comme une suite de la nutrition générale faible (rachitisme ?). La différence que présentent les dimensions des longs muscles dorsaux s'observe, chez le sujet, sur une partie du côté droit du thorax, qui est physiologiquement plus fort, car nous savons que, sur cette partie, les dimensions dépassent de 3 centimètres celles du côté gauche. L'asymétrie des épaules ne peut également nous fournir aucune conclusion en faveur de l'un ou l'autre état morbide, soit nerveux, soit musculaire. Il est plus que probable que cette asymétrie provient de la déviation rachidienne. La proéminence de l'omoplate droite, quand le sujet est au repos et que les extrémités supérieures pendent le long du corps, ne peut être considérée que comme un symptôme provoqué par les efforts musculaires. C'est un signe de constitution que l'on désigne ordinairement par le terme « dos rond », et qu'on observe souvent chez les hommes qui exercent un métier pénible, ou chez ceux qui s'adonnent à un sport violent.

Nous devons penser, après avoir passé en revue et éliminé les différents états pathologiques, qu'il s'agit ici d'une dextérité musculaire spéciale, permettant au sujet de modifier le mode de contraction des muscles scapulo-huméraux, si bien que le point fixe, situé normalement sur l'omoplate, change de place en transformant en point fixe le point d'insertion qui se trouve sur l'humérus. De ce nouveau point fixe situé dans la proximité du col de l'humérus, les muscles en question exécutent le mouvement sur l'omoplate, qui est attiré en avant, et crée ainsi la difformité décrite ci-dessus, à la condition toutefois que l'avant-bras soit fixé en rotation interne et immobilisé par la main du côté opposé. Ce point de vue est bien fondé par la circonstance que le sujet à su atteindre une grande agilité dans l'innervation des petits muscles auriculaires. Les muscles qui prennent part à ce mouvement pendant ce changement de position des omoplates, sont : la partie la plus élevée du trapèze, du sus-épineux, du sous-épineux, du deltoïde, du coraro-brachial, et du biceps, qui a pour rôle de

fixer l'omoplate. Il va sans dire que, chez les muscles d'un type renversé, que je viens d'énumérer, la possibilité de se contracter suppose une inhibition de l'innervation du grand muscle dentelé.

Quoi qu'il en soit, j'espère avoir contribué ici à l'étude d'un cas très rare dans la neuropathologie, car en dehors du cas décrit par MM. Rudler et Ronot, il n'existe pas là-dessus, que je sache, d'autre travail dans la littérature médicale.

PARALYSIE PUERPÉRALE DU NERF SCIATIQUE POPLITÉ EXTERNE, DU COTÉ GAUCHE

PAR

NOICA,
Docent des maladies nerveuses.

et

N. ZAHARESCU,
Médecin adjoint de la Maternité.

Les névrites puerpérales ont été observées et ont fait le sujet de plusieurs discussions dans les réunions des accoucheurs, mais comme elles intéressent aussi les neurologistes, nous nous sommes décidés de publier ici le cas suivant.

Il s'agit d'une jeune femme primipare qui est entrée à la Maternité, la période du travail étant déjà très avancée. Comme l'accouchement retardait beaucoup, à cause de la présence d'un rétrécissement du bassin, et parce que la jeune femme présentait des accès éclamptiques, l'un de nous lui a fait immédiatement une application de forceps. Malheureusement on a retiré l'enfant déjà mort.

La mère a eu encore quelques accès éclamptiques, après l'accouchement, et de la fièvre jusqu'à 39° 3 pendant 3 ou 4 jours.

Le quatorzième jour, quand les phénomènes d'éclampsie, la fièvre, et l'albumine dans l'urine, étaient disparus depuis plusieurs jours, et la jeune femme se trouvait par conséquent dans un état général des plus satisfaisants, sont apparus les phénomènes de névrite dans le membre inférieur gauche.

Observation.

M. T..., âgée de 18 ans, entrée à la Maternité le 10 avril 1912, ayant des accès d'éclampsie. A l'entrée dans le service, elle reprenait sa connaissance, car elle avait eu, avant de venir à la Maternité, trois accès éclamptiques.

Au premier examen, on s'est rendu compte qu'on avait affaire à une primipare, au neuvième mois de sa grossesse, et avec un fœtus en présentation céphalique. Le travail était déjà très avancé, car l'orifice utérin était presque complètement dilaté, et le liquide amniotique était déjà écoulé depuis plusieurs heures. Comme on constata un léger rétrécissement du bassin, en rapport avec les diamètres de la tête du fœtus, on lui fait tout de suite une application de forceps. L'enfant est extrait mort.

Après l'accouchement, la jeune femme a eu encore trois accès d'éclampsie, d'une intensité moyenne.

L'urine contenait plus de deux grammes d'albumine par litre.

11 *avril*. — Revenue complètement de son état comateux, elle se plaint de voir trouble. Rétention d'urine : 600 grammes en 24 heures, 1 gr. 50 d'albumine par litre. Pouls et température normaux.

12. — Température 37°2 le matin, 37°4 le soir, pouls 82. Rétention d'urine, 720 grammes en 24 heures. Albumine : 1 gramme par litre. A 9 heures du soir un frisson qui a duré 15 minutes avec 39° de température.

13. — 39°3 le matin, 39° le soir. On lui a fait une irrigation intra-utérine. Rétention d'urine, 1000 grammes en 24 heures. Albumine 1 gramme par litre.

14. — 37°7 le matin, 38°5 le soir.

15. — 37°3 le matin, 37° le soir.

La température décroit régulièrement les jours suivants, et le 20 avril elle

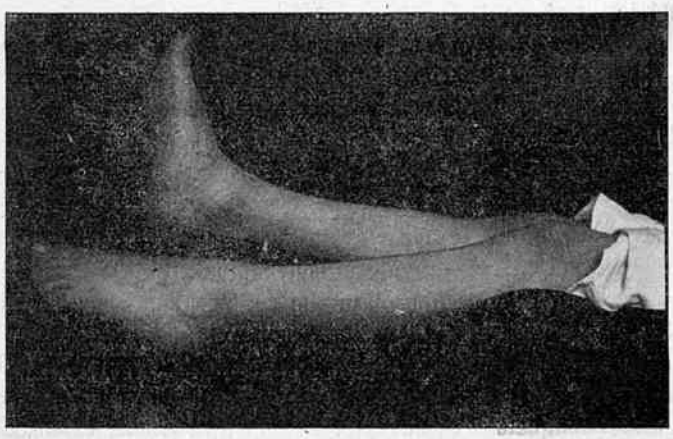

FIG. 1.

arrive à 37°. De même la quantité d'urine a augmenté régulièrement jusqu'à la normale et l'albumine n'existait plus le 16 avril.

A cause de la rétention d'urine, on a dû la sonder tous les jours jusqu'au 18 avril.

22. — La jeune femme se plaint de douleurs à la partie postérieure du membre inférieur gauche. Ces douleurs spontanées s'exagèrent quand on comprime le pli du genou, le mollet ou le pied correspondant.

Les jours suivants les douleurs augmentent tellement d'intensité, qu'on est obligé de lui donner des analgésiques et des opiacés en grande quantité. La malade souffre tellement qu'elle ne peut faire aucun mouvement que nous lui demandions avec le membre malade, et elle nous empêche de lui toucher son membre.

4 *mai*. — Le membre inférieur garde la position qu'il a prise dès le début de

l'apparition des douleurs, c'est-à-dire que la malade tient le genou légèrement fléchi, et la jambe renversée en dehors, le pied s'appuyant sur le lit par son bord externe, tandis que sa face interne regarde légèrement en dedans, la pointe du pied est tombante. Cette chute du pied est permanente, même quand nous lui demandons de le soulever, comme elle fait d'ailleurs avec le pied sain (fig. 1); mais la malade peut abaisser le pied malade si nous lui soulevons passivement la pointe du pied. Elle est incapable de tourner le pied en dedans, si nous l'avons redressé d'avance, mais la malade peut faire un léger mouvement de rotation en dehors. Les orteils sont immobiles, tombants et tous sur le même plan. Les mouvements dans les articulations du genou et de la hanche sont conservés.

Les réflexes rotulien et achilléen sont conservés.

Le réflexe plantaire de flexion est très diminué et l'excitation avec l'épingle réveille des douleurs sensibles à la malade.

La sensibilité superficielle objective est conservée pour le toucher, tandis que pour la douleur, il existe de l'hyperalgésie, on constate aussi une légère dysesthésie pour les sensations thermiques sur le bord externe du pied.

Du côté du membre inférieur droit on n'observe rien d'anormal.

Les dimensions de la jambe gauche à l'endroit du tiers moyen mesure 23 cent. 5, et la droite au même niveau 24 cent. 5.

8. — Au courant faradique, les muscles jambiers antérieurs, extenseur propre du gros orteil, extenseur commun des orteils ne réactionnent pas. Au contraire les muscles péroniers et les muscles postérieurs de la jambe réactionnent bien.

Au courant galvanique, les muscles qui ne réactionnent pas au courant faradique, réactionnent à ce courant, et même plusieurs à la fois. Même avec des courants faibles avec lesquels on produit des réactions uniminusculaires du côté droit, on ne peut pas provoquer des contractions bien limitées à un seul muscle. De plus ces contractison, contrairement à celles du côté sain, sont lentes et traînantes. Il existe par conséquent des phénomènes de réaction de dégénérescence complète dans les muscles jambier antérieur, extenseur propre du gros orteil et dans l'extenseur commun des orteils.

On recommande à la malade des massages, des bains et de l'électrisation avec des courants galvaniques bien faibles.

18. — Les douleurs ont cessé presque complètement, sauf une certaine sensation de brûlure sur la plante du pied.

20. — La malade commence à marcher, mais elle steppe avec le pied gauche, car il lui est impossible de soulever la pointe du pied.

23. — La malade très améliorée quitte la Maternité, mais toujours steppant. On l'a revue au mois d'août, dans un état légèrement plus amélioré qu'à la sortie.

BIBLIOGRAPHIE

André Juilant. — *De la névrite puerpérale.* Thèse de doctorat de Paris, 1891, voir l'index bibliographique à la dernière page.

Mattiesen (E.). — *Beitrag zur Kenntnis der neuritis puerperalis.* Arch. f. gyn., Bd LXIII, p. 275, 1901.

NICHOLSON (W. R.). — *Neuritis in pregnancy and the puerp.* Philad. obt. soc. 3 March. Ann. of. gyn. May., p. 278. Diskussion : BURR, HIRST, DAVISSON, POOD, NORRIS, BURR, 1904.

NONNE. — *Eine durch den Geburtsakt verursachte Peronenslähmung.* Arzte. ver. Hambourg. 23 Febr. Deutsche med. Wochen. Verein. zu., n° 30, p. 1113, 1904.

BAR. — *Sur les polynévrites et mononévrites puerpérales et surtout la névrite puerpérale.* Soc. d'obstétrique de Paris, 1905.

CATHALA et TRASTOUR. — *Un cas de polynévrite gravidique.* Bulletin de la Soc. d'obstétrique de Paris, n° 4, p. 176, 1905.

HOESSLIN (R. v.). — *Uber peripher. Schwangerschaftslähmunger.* Munch. med. Woch., n° 14, p. 636, 1905.

HOESSLIN. — *Die Schwangerschaftslähmunge der Mütter.* Arch. f. Psychiatrie u. nerven krank. zentr. f. syn., n° 48, p. 1482, 1905.

ETTINGER. — *Sur un cas de polynévrite au cours de la grossesse.* Bull. de la Soc. d'obstétrique de Paris, n° 9, p. 170, année 1905.

ELISE TAUBE. — *Rüchenmarks affectionem ein Gefalge von schwangerschaft und puerperium mit Einschluss der einter der selben Verhältussen austrenden neuritis und polynevritis.* Inaug. dissert. Berlin, 1905.

WORSLEY (N.-C.). — *Polyneuritis fallawing puerperal sepsis.* British. med. Journ., vol. II, p. 951, 1905.

MAC LAREN, MURREY. — *Polynevritis fallawing puerperal sepsis.* Brit. med. Journ., vol. II, p. 15, 1905.

LÉOPOLD MEYER. — *Uber schnell vorübergehende neuropathicu der nerven der unteren Extremiträt im Wochenbett.* Verh. d. deutsche ges. f. gyn., Bd XI, p. 528, 1905.

HOSSLIN (M.-V.). — *Uber periphere schwangerschaftslämungen.* Münch. med. Woch., n° 14, p. 636. Diskussion im Arztl. verein München.

THEILHABER, FR. MULLER, V. HOSLIN. — *Ibid.*, n° 29, p. 1178, 1905.

HERZOG (FR.). — *Ein fall von traumatischer geburtslämung.* Deutsch. Arch. f. klin. med., Bd LXXXIII, Heft. 1, n° 2, 1905.

H. FÜTH. — *Beitrag zur kasuistik der nervosen Erkrankungen im Wochenbett.* Zentralblatt f. gynækologie, n° 21, 1906.

HAUCH (Kopenhagen). — Société d'obstétrique de Paris, séance du 15 février 1906. Voir aussi : Zeitschrift für Geburts. und gynækologie, Bd LVII, Heft 2, 1906.

E. GROSS. — *Uber traumatische und postinfectiose puerperale neuritis.* Prager med. Wochenschr., Bd 32, p. 504, 1907.

ERICH EBSTEIN. — *Uber die neuritis puerperalis und die luxatio paralytica iliaca sowie deren falgezustände terapeut.* Monatshefte, Heft. 3, p. 145-150, 1909.

BONNAIRE et ROSENZWITT. — *Névrites transitoires de la puerpéralité.* Presse médicale, 1909, n° 75, p. 657.

P.-S. — Nous remercions Mme le Dr Raïner pour l'obligeance qu'elle a eue, de nous avoir aidé dans ces renseignements bibliographiques.

PARALYSIE ISOLÉE DU LONG EXTENSEUR PROPRE DU POUCE

PAR

CLUZET,
Professeur de physique médicale

L. NOVÉ-JOSSERAND,
Chef de laboratoire de clinique

à la Faculté de médecine de Lyon.

Dans la clinique du Prof. G. Roque, nous avons observé le cas suivant qui nous a paru digne d'être publié.

OBSERVATION (Pl. XXXVII).

Homme de 63 ans, ayant toutes les apparences de la santé. Sa mère est morte à 82 ans d'une broncho-pneumonie, à la suite d'une fracture du col du fémur ; son père, à 79 ans, d'affection indéterminée ; il était asthmatique. Ses frères et sœurs sont bien portants ; un frère est diabétique et porteur de rhumatismes.

Personnellement : bonne santé dans l'enfance ; de même pendant qu'il a fait les campagnes de 1870. A aucune époque de sa vie il n'aurait fait usage immodéré d'alcool ou de vin. Marié, il a eu un enfant qui mourut à 6 mois d'affection indéterminée, en nourrice. La femme du malade est bien portante, mais obèse. Le malade nie la syphilis. Il a exercé les professions de maçon et de menuisier depuis l'âge de 20 ans jusqu'à celui de 33 ans. A cette époque il entre comme valet de chambre au service d'une famille de collectionneurs ; là son rôle consistait surtout à entretenir les meubles d'art en excellent état. *De 33 ans à 60 ans* il frotte donc les meubles, au nombre de trois ou quatre par jour, consacrant une heure ou une demi-heure à chacun, suivant leur grosseur, *à l'aide presque exclusif du pouce gauche*, qui était pendant une moyenne de trois à quatre heures par jour au contact d'une solution de cire dans de l'essence de térébenthine additionnée d'une faible quantité d'alcool.

Pendant ces vingt-sept ans, on ne relève pas de trace certaine d'alcoolisme, ou d'œnilisme, ni d'intoxication même fruste par l'oxyde de carbone ; le malade couchait dans une chambre sans feu et à distance de la cuisine ; il ne passait dans la cuisine que peu de temps. A signaler cependant chez lui des maux de tête assez fréquents, et surtout pendant dix ans des crises douloureuses gastriques, à type hyperchlorydrique, survenant la nuit vers 1 heure du matin et l'après-midi à 5 heures ; jamais de vomissements. Il y a cinq ans, séjour dans le service de M. le Prof. Jaboulay, qui parla d'une opération que le malade

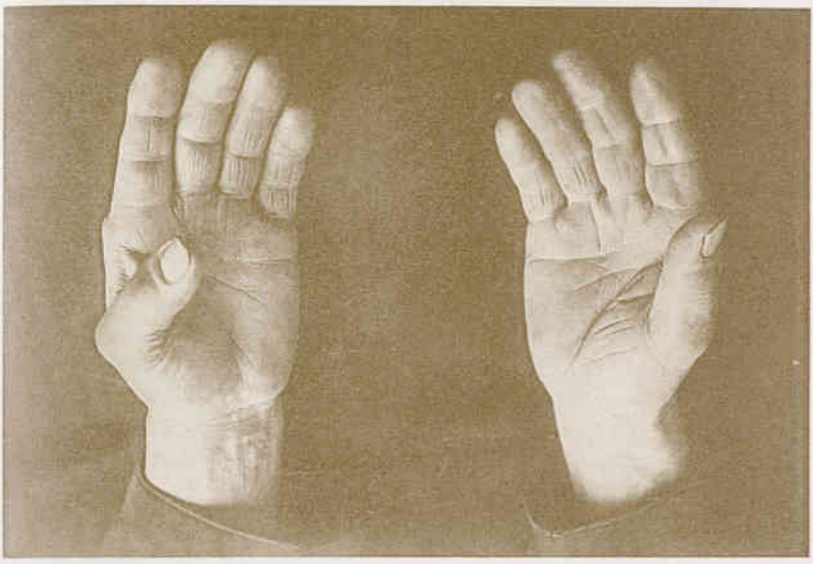

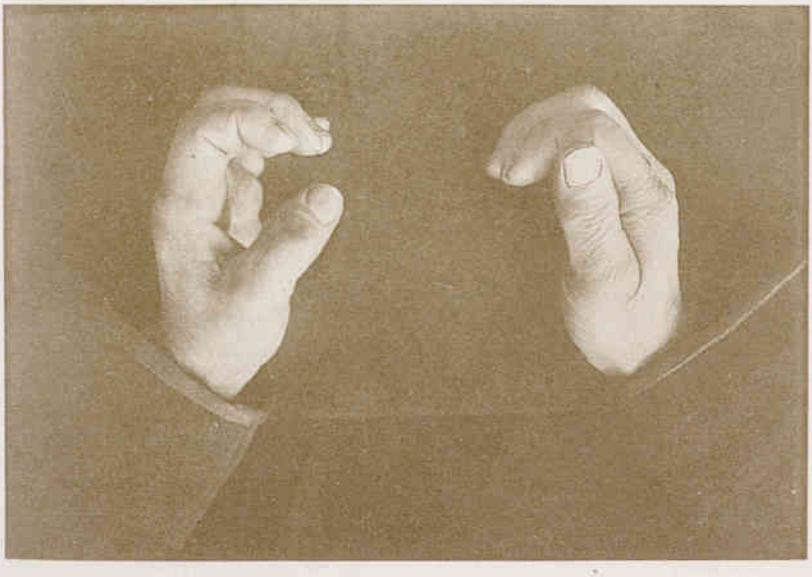

PARALYSIE ISOLÉE DU LONG EXTENSEUR PROPRE DU POUCE

(Cluzet et Nové-Josserand).

Masson & Cie, Éditeurs.

Phototypie Berthaud - Paris

refusa ; on ne peut avoir plus de détails ; en tout cas, pas d'amaigrissement, et le malade fut soulagé par la médication alcaline et du charbon.

Il y a quatre ans le malade tomba d'un marchepied sur le pouce gauche en flexion ; seul un endolorissement passager en résulta, sans fracture ni luxation ni raideurs ni paralysie ou parésie consécutives.

Il y a trois ans il quitte sa place, cesse de frotter les meubles, devient rentier, et se faisant bâtir une petite maison, aide les maçons et les menuisiers. Il ne manie pas de plomb ; il ne boit pas d'alcool ni de vin pur. Son estomac ne le fait plus souffrir. Il a quelquefois froid aux doigts, mais pas plus qu'autrefois en hiver, et n'a pas de fourmillements. Jamais de traumatismes ayant pu sectionner ou écraser un des nerfs de la main.

Affection actuelle. — Il y a environ deux mois et demi, le malade fait 15 kilomètres en automobile un jour qu'il faisait très froid ; il garde pendant tout ce temps sa main gauche devant son cou pour tenir son col fermé, et son pouce fut de ce chef exposé à un froid très vif. Trois heures après, chez son tailleur, il tenait une étoffe entre le pouce et l'index gauches, lorsqu'il ressentit une « piquée » dans le coude gauche au niveau de la tête du radius et une autre « piquée » au poignet, vers l'apophyse styloïde du radius, et aussitôt son pouce ne put plus se mettre en extension, se dresser droit perpendiculairement à l'axe anti-brachial. Il eut beau frictionner le pouce, appliquer des pommades, tout fut inutile et la paralysie persista telle quelle, les jours suivants.

Examen du malade.

Système nerveux :

Sensibilité : est intacte à la face, au tronc, aux membres supérieurs et inférieurs, à tous ses modes, objectivement et subjectivement, même au niveau du pouce.

Motilité : est intacte à la face, aux yeux, au voile du palais, aux membres inférieurs et aux membres supérieurs dans ses trois segments. Au dynamomètre, main droite : 26 kilogrammes ; main gauche : 28 kilogrammes. Le malade est aussi bien gaucher que droitier.

Pouce gauche : tous ses mouvements de flexion, d'adduction et d'opposition sont conservés. *Seul le mouvement d'extension du pouce est aboli* ; la tabatière anatomique ne peut plus être creusée.

Réflexes tendineux : achilléens, rotuliens, conservés ; le phénomène de l'orteil se fait en flexion des deux côtés. Les réflexes radiaux de flexion de l'avant-bras sur le bras, et d'extension en masse de la main sur l'avant-bras sont conservés des deux côtés.

Organes des sens : normaux ; rien au fond d'œil ; pas de stigmate d'hystérie.

Appareils splanchniques : rien à signaler d'anormal. Pas de sucre, pas d'albumine.

Examen électrique : L'examen électrique, effectué successivement au moyen des décharges de condensateurs, des courants faradiques et des courants galvaniques, montre que les réactions sont normales pour les nerfs et pour tous les muscles, à l'exception du long extenseur du pouce gauche. Ainsi, la décharge

de 2 centièmes de microfarad chargés à 110 volts et la fermeture (pôle négatif) d'un courant de 2 milliampères déterminent, des deux côtés, le seuil apparent de l'excitation pour le nerf radial au bras, le court extenseur et le long abducteur du pouce, l'extenseur propre de l'index et l'extenseur commun, les nerfs cubital et médian au poignet, l'adducteur du pouce, les interosseux, les fléchisseurs, les muscles des éminences thenar et hypothénar. De même, les muscles du tronc, des bras et des membres inférieurs, les nerfs sciatiques présentent une excitabilité normale.

Au contraire, le long extenseur du pouce gauche est inexcitable, soit au moyen des courants faradiques les plus forts, soit au moyen des plus fortes capacités (1200 cent. de microf. chargés à 110 volts), soit enfin au moyen d'un fort courant continu (25 milliamp.) (1). Cette inexcitabilité est d'autant plus frappante que le long extenseur propre du côté opposé est normal : l'excitation faible de celui-ci fait apparaître très nettement l'extension des dernières phalanges du pouce droit, leur rapprochement du 2e métacarpien et, en même temps, la saillie du tendon qui limite la tabatière anatomiqne en dedans.

Que faut-il conclure de ce résultat de l'examen électrique ?

D'une manière générale, l'inexcitabilité électrique est la preuve d'une disparition à peu près complète des fibres musculaires : on peut admettre que, dans le cas actuel, les fibres qui subsistent encore sont incapables de produire par leur contraction une saillie apparente du tendon ou un mouvement correspondant du pouce.

On peut être surpris de constater cette inexcitabilité, et par suite cette disparition à peu près complète du muscle, deux mois et demi seulement après le début de la paralysie ; on aurait pu s'attendre à trouver encore soit une excitabilité normale ou légèrement modifiée, soit la DR partielle ou la DR totale. Mais on n'est pas certain que l'affection est récente. Comme elle n'atteignait qu'un muscle isolément, elle a pu ne se révéler d'une manière sensible que lorsque celui-ci a été en grande partie dégénéré. De plus, il y a une difficulté technique qui doit entrer en ligne de compte. Le long extenseur du pouce est peu volumineux et ses fibres sont profondément situées au-dessous du cubital postérieur et des extenseurs des quatre derniers doigts ; aussi, il est impossible de voir le gonflement du muscle pendant sa contraction, gonflement qui serait peut-être encore apparent si l'on avait affaire à un muscle plus volumineux ou superficiel.

Quoi qu'il en soit, en raison de l'absence de la réaction de dégénérescence, l'examen électrique seul ne permet pas de conclure à l'existence d'une lésion du neurone moteur périphérique. Cependant, comme l'inexcitabilité observée peut être la suite d'une DR passée inaperçue, le diagnostic de névrite peut parfaitement être accepté.

Considérations cliniques. — Ce malade présente une paralysie du mouvement d'extension du pouce ; l'adduction reste intacte, ainsi que la flexion

(1) La *réaction longitudinale* n'existe pas.

et que les mouvements d'opposition du pouce ; tels sont les phénomènes qui s'imposent d'emblée à l'observation.

L'examen électrique, dont nous soulignons l'importance, s'il ne clôt pas d'emblée toute discussion sur la nature de cette paralysie, apporte, on va le voir, au débat, des éléments de diagnostic très précieux. Il nous permet, de préciser que le muscle long extenseur du pouce gauche est le seul paralysé. C'est donc, non seulement, une paralysie isolée, du pouce, mais encore une paralysie dissociée, élective car elle a respecté tous les muscles du pouce à l'exception d'un seul ; mieux encore, parmi les 3 muscles du pouce innervés par le radial (long abducteur, court extenseur) elle a choisi un seul d'entre eux. En possession de cette certitude, nous pouvons rechercher la nature et le siège de cette paralysie.

Il ne s'agit sûrement pas d'une paralysie hystérique. L'absence de tout stigmate et les résultats de l'examen électrique en font foi. Nous ne sommes certainement pas en présence d'une paralysie organique. Ce n'est pas non plus, une paralysie d'origine cérébrale corticale. Le tableau clinique qu'a tracé des paralysies corticales du pouce Lemonon dans sa thèse (1), ne ressemble pas du tout à celui que notre malade a présenté ; chez lui ni hémiplégie, ni ictus. En outre, les réactions électriques des muscles paralysés, avec ou sans atrophie, chez l'hémiplégique ne sont généralement pas modifiés ou le sont très peu ; quant à celles des nerfs périphériques, les auteurs s'accordent pour les considérer comme normales (2).

Enfin on peut affirmer que cette paralysie n'est pas due à une section nerveuse, le malade n'ayant reçu aucun coup d'un instrument tranchant ou contondant sur le membre supérieur. Il est au contraire permis d'hésiter entre une lésion primitive du muscle, une myopathie au sens étroit du mot et une lésion du neurone périphérique (nerfs ou cellules du centre trophique médullaire). Ici, l'examen électrique est impuissant à résoudre le problème.

En effet, dans les myopathies primitives, les altérations de l'excitabilité électrique des muscles ne se traduisent généralement pas par la réaction de dégénérescence. Les réactions électriques restent en général normales, et conservées, même dans des cas anciens ; quand elles sont diminuées elles le sont seulement quantitativement et au prorata de l'atrophie ; enfin parfois et exceptionnellement, le phénomène révélé par l'excitation faradique ou galvanique de muscles *très atrophiés* est une diminution telle de l'étendue et de la puissance de la contraction qu'elle peut paraître

(1) *Les paralysies corticales du pouce*, Thèse de Lemonon, Lyon, 1907.

(2) Art. *Hemiplégie*, in Traité de Pathologie de Brouardel, Gilbert et Thoinot, par P. Marie et A. Leri, p. 328.

manquer totalement (1). Or, ici l'examen électrique pratiqué par l'un de nous laisse la porte ouverte à cette interprétation. Les réserves justifiées insérées dans le compte-rendu montrent qu'il n'est pas impossible que quelques fibres musculaires excitables restent au sein du muscle, alors que tout se passe au contraire, comme s'il n'en restait point, en raison des difficultés matérielles qu'il y a à percevoir des contractions aussi diminuées. Malgré tout, nous inclinons peu à admettre une myopathie primitive. Notre cas en serait une forme à coup sûr bien étrange.

Devons-nous plutôt considérer cette paralysie comme le résultat d'une névrite? Il est vrai, non seulement il n'y a pas de réaction de dégénérescence, mais encore il n'y a pas de réactions électriques du tout. Au début des névrites, il peut ne pas y avoir de DR nette ; dans les névrites confirmées, elle est plus ou moins marquée mais en général constante. Peut-on concevoir qu'à la fin des névrites, lorsque le nerf a disparu, elle vienne à céder la place à une absence totale de n'importe quelle réaction? Cela se voit effectivement, notamment dans certains cas très accentués de névrites. Il est plausible de penser qu'une névrite latente a évolué pendant de longs mois chez notre malade ; un examen électrique aurait sans doute alors relevé une DR. Une fois la dégénérescence complète la paralysie serait apparue d'une manière apoplectiforme et il était alors trop tard pour qu'une réaction électrique quelconque fût décelable.

Nous n'envisagerons pas l'hypothèse d'une poliomyélite localisée au noyau du long extenseur, d'une hematomyélie, etc. ; l'existence de ces affections chez notre malade, sinon impossible, est trop incertaine.

C'est, en somme, la névrite qui nous paraît être ici la lésion la plus probable.

Considérations sur l'étiologie. — Très difficile aussi à élucider est l'étiologie de cette paralysie : aucun traumatisme, aucune section nerveuse. On ne voit pas du tout d'infection à incriminer. Quant aux intoxications, on ne saisit pas très nettement celle à laquelle le malade aurait été soumis, hormis, peut-être, l'action de la térébenthine combinée à l'alcool qu'il manipulait. On pourrait concevoir ainsi l'influence nocive de ces agents chez lui, la peau de ses mains aurait absorbé ces substances, dans l'exercice de sa profession. Mais elles n'auraient pas agi par action directe en raison des objections suivantes que cette interprétation ne manquerait pas de soulever. Il se servait de ses deux mains, quoique plus souvent de la gauche ; une seule est atteinte. L'agent nocif était absorbé par la peau de l'éminence thénar ; or ce ne sont pas ces muscles qui sont atteints, mais un muscle dont la masse charnue est anti-brachiale. Ce n'est donc

(1) *Maladies des muscles*, in Traité de Pathologie de Brouardel, Gilbert et Thoinot, par Marinesco, p. 20.

pas par l'action directe de la térébenthine sur le muscle et les terminaisons nerveuses, après absorption par la peau, que le corps chimique a pu agir, mais par l'intermédiaire d'une intoxication générale, la térébenthine étant très bien absorbée par la peau (1) ; en outre elle l'est aussi parfaitement par le poumon et nul doute que le malade n'en ait absorbé ainsi, la tête penchée sur son travail.

L'essence de térébenthine ne paraît pas compter, il est vrai, au nombre des poisons électifs des nerfs ; dans l'intoxication chronique professionnelle on ne signale pas de névrites (2) ; parmi les causes des névrites localisées expérimentales (3) on ne parle pas de la térébenthine. Nous n'avons pu, il est vrai, consulter sur ce point, le travail américain de Carthy sur « les changements produits dans les nerfs périphériques par l'application de substances toxiques sur la peau ». Aussi ne devons-nous pas considérer comme négligeable la dose d'alcool, toujours faible il est vrai, que le malade ajoutait à son essence, et qu'il absorbait par les voies aériennes, et sans doute aussi par les téguments externes.

On sait en effet que l'intoxication chronique par l'alcool peut être réalisée par l'inhalation, dans certaines conditions spéciales. C'était le cas, par exemple, de deux jeunes femmes observées dans son service par M. le Dr Bonnet (4) ; elles y étaient entrées pour des névrites des membres inférieurs contractées dans l'exercice de leur profession qui consistait à vernir des chaises dans des locaux insuffisamment ventilés et dont l'air se chargeait continuellement d'émanations alcooliques.

Il nous paraît ainsi que s'est réalisé chez lui, une intoxication générale mixte où l'alcool a joué le plus grand rôle, quelque petite qu'ait pu être la dose absorbée chaque fois, car ce fut tous les jours plusieurs heures par jour et pendant 27 ans.

Que la paralysie n'ait frappé qu'un seul muscle de l'économie, cela n'est pas si étonnant qu'il peut paraître de prime abord. L'étude de diverses névrites toxiques, les saturnines par exemple, nous a appris que les muscles les plus surmenés étaient les premiers à se paralyser et pendant longtemps, les seuls à l'être. Or, chez notre sujet nul doute qu'il ait été l'objet d'un surmenage ancien, professionnel, prolongé des années et très accentué en raison de l'effort à fournir et qui portait surtout sur l'extension. L'exposition au froid qui a précédé l'apparition foudroyante

(1) Soulier, *Traité de Thérapeutique*, t. I, p. 145.

(2) Art. *Térébenthine*, du Dict. Encyclopédique des Sciences Médicales, t. 95, p. 427.

(3) Art. *Névrites*, par Durante, in Traité d'Histologie pathologique de Cornil et Ranvier, t. 3.

(4) *Névrites périphériques par intoxication alcoolique professionnelle chez des vernisseurs de chaises.* — Communication orale de M. Bonnet, médecin des hôpitaux. faite à la Société Médicale des hôpitaux, le 4 mars 1913.

de la paralysie ne fut qu'une circonstance occasionnelle ; le terrain était depuis longtemps préparé, ce qui nous explique l'absence complète des réactions électriques, l'inexcitabilité absolue du muscle paralysé environ 2 mois et demi seulement après le début apparent de l'affection, et alors que la cause de l'intoxication avait cessé déjà depuis à peu près 3 ans.

Les ouvrages médicaux français n'ont pas enregistré de cas *semblables* au nôtre, à notre connaissance du moins. Notamment les thèses parisiennes déjà anciennes, d'OEttinger (1) et de Boisvert (2) sur les paralysies alcooliques ne contiennent aucune observation se rapprochant de la nôtre par une électivité aussi grande de la paralysie.

A défaut de faits semblables, nos recherches, forcément incomplètes, nous ont mis en présence de cas *analogues*. *Hoffmann* (3) a publié une observation de paralysie atrophique isolée du nerf musculo-cutané, très exactement limitée à ce nerf. Malheureusement l'examen électrique manque. L'étiologie est imprécise. Il ne trouve à incriminer que le surmenage, « à moins dit-il, d'admettre une névrite spontanée, fait sans précédent ».

Souques et *Castaigne* (4) ont observé une paralysie isolée du muscle grand dentelé. Ils signalent que les réactions faradiques étaient nulles, les réactions galvaniques presque nulles, dans le muscle, et que l'excitabilité du muscle par le nerf était extrêmement diminuée. Notre cas est tout à fait comparable au leur à ce point de vue, bien que l'absence de réaction soit dans le nôtre plus absolue. « Il est possible, disent-ils, que la paralysie du muscle soit incomplète, mais les excitations les plus fortes que peut supporter le malade ne donnent rien. » Comme étiologie, ils admettent la fièvre typhoïde à la base de cette névrite. Mais pourquoi l'intoxication s'est-elle localisée ainsi ? Ils font une grande place à la fatigue musculaire : « le rôle du surmenage est hors de doute » ; et à ce sujet ils rappellent que la paralysie des tambours, d'après les travaux de Bruns et Zender, est localisée aux muscles du pouce gauche et due à leur excès de fonctionnement. Au surplus, parmi les cas connus de paralysie isolée du grand dentelé, la grande majorité n'a aucune étiologie précise : l'effort, la fatigue, le froid, ou même une absence totale de circonstances étiologiques, voilà ce qu'on peut relever dans la plupart des observations de cette curieuse affection.

Peut-être une intoxication alcoolique, facile à méconnaître en raison des circonstances particulières qui l'auraient entourée, expliquerait-elle,

(1) *Etude sur les paralysies alcooliques à type de névrites multiples*. Thèse de OETTINGER, Paris, 1885.

(2) *Etude clinique des formes atténuées de la paralysie alcoolique : paralysie d'un seul nerf*. Thèse de BOISVERT, Paris, 1888.

(3) *Archives de Neurologie*, 1902, t. I, p. 378.

(4) *Contribution à l'étude de la paralysie isolée du muscle grand dentelé*, Nouv. Icon. de la Salpêtrière, 1899.

au fond, ces paralysies à étiologie si imprécise et attribuées, bien à regret, au seul surmenage, par les auteurs qui en ont publié des exemples ; tel par exemple, le cas d'Hoffmann où il en est réduit à émettre l'hypothèse d'une névrite spontanée, tout en reconnaissant le peu de consistance d'une telle supposition ; tels aussi ces paralysies du pouce des jeunes tambours.

Au moins, notre observation si elle n'établit pas absolument sur des bases scientifiques l'étiologie alcoolique de ces paralysies si localisées, d'allure si curieuse, aura du moins montré la difficulté du problème et attiré l'attention sur l'intérêt qu'il y aurait par des études dirigées dans ce sens à creuser l'étiologie de ces paralysies localisées à l'extrême et dites « de surmenage ».

En terminant, insistons sur le pronostic sévère de la paralysie que nous avons observée ; la fonction paraît devoir ne se rétablir jamais ; le traitement électrique est resté sans effet ; la paralysie, aussi complète qu'au premier jour, semble définitive.

TROUBLES DE L'ÉCRITURE PAR ARTHROPATHIE DE L'ÉPAULE CHEZ UN TABÉTIQUE

PAR

MANHEIMER GOMMÈS.

Chez les névropathes, dont les observations sont en général si soigneusement prises, on ne recherche pas assez, en général, les signes fournis par l'écriture. On y relève cependant, souvent, de curieuses particularités, diagnostiques. Ainsi l'écriture des tabétiques porte en elle des caractéristiques nettes, qui permettent de la reconnaître à l'examen le plus rapide. M. de Fursac mentionne : les crochets irréguliers comme fréquence et comme amplitude, modifiant brusquement la direction des traits, une remarquable irrégularité des dimensions des lettres différentes et aussi, dans les parties différentes d'une même lettre, des traits supplémentaires résultant des écarts de plume. On le voit par le spécimen ci-joint (fig. 1)

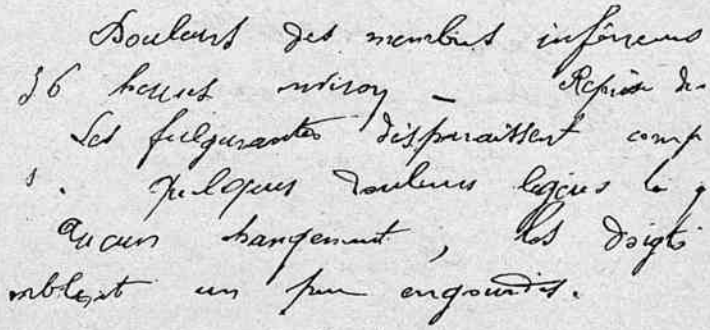

FIG. 1.

provenant d'un tabétique dont nous allons publier une brève observation. Dans cette écriture, les signes d'incoordination sont très nombreux. Les plus caractéristiques à noter sont les crochets de *inférieurs*, la forme bizarre de *a* de *aucun*, l'ébauche de *e* d'*environ* et du *d* de *douleurs*. — Une pareille altération du graphisme a pour cause à la fois la contraction désordonnée des muscles moteurs des articulations des doigts ou du poignet, et le trouble du sens musculaire, la diminution, perte ou perversion de

la sensibilité influant sur tous les mouvements réflexes automatiques et volontaires.

Nous venons d'observer un trouble scriptural encore plus accentué. Le cas en est d'autant plus intéressant, d'autant plus facile à suivre, que le malade dont il s'agit est un comptable, vivant uniquement de son métier, et ayant, cela va sans dire, une grande habitude de la plume. — Il a 40 ans, son chancre date de 1892, ses troubles urinaires (lenteur de miction), de 1900, et les douleurs fulgurantes, dans les membres inférieurs, de 1902. — Signes de tabes classiques à début lombaire. — Parésie de la IIIe paire. Les membres supérieurs sont aussi pris actuellement (surtout le gauche) : abolition des réflexes du poignet et du coude, astéréognosie, signe de Biernacki, engourdissement dans la zone du cubital. — Notre traitement a consisté en des injections intrarachidiennes d'électromercurol qui paraissent avoir donné une amélioration dans la marche, par suite d'une meilleure équilibration.

Le 5 novembre dernier, le malade vient nous revoir, pour une complication imprévue, une impossibilité d'écrire qui vient de se constituer en l'espace de quelques jours, accident qui le désole, naturellement, car il s'est vu, depuis, obligé de prendre à son bureau un aide comptable, étant incapable de « rien entreprendre par lui-même ».

Nous le faisons mettre à une table, et voici le spécimen de son écriture à ce moment (fig. 2).



Fig. 2.

On remarquera que plusieurs lettres sont absolument méconnaissables, certains mots (*Bagnolet*) presque illisibles, le tremblement, les crochets, les zig-zags sont des plus accentués. Les lignes n'ont plus aucune direction.

Quelle est, ici, la cause efficiente du trouble ?

Nous faisons déshabiller le malade, un peu malgré lui, après cette constatation que la main ni le poignet n'ont rien. Avant-bras, coude, bras, également normaux. Mais en recherchant les mouvements de l'épaule, on voit le

creux sous-claviculaire légèrement bombé dans sa partie la plus externe. L'élévation du bras, possible jusqu'à l'horizontale, est impossible au-dessus. L'adduction en arrière et en bas est limitée. Par le palper de l'épaule joint à la mobilisation du bras, on sent une crépitation sourde. La tête de l'humérus est légèrement en avant et en dedans, c'est une luxation — très incomplète d'ailleurs — dans la direction sous-coracoïdienne.

On sait combien, dans le tabes, les arthropathies obscures, latentes, non douloureuses, sont fréquentes, qu'elles viennent d'une lésion des cornes antérieures, du bulbe, ou d'une névrite périphérique. De plus l'épaule est une des articulations les plus fréquemment touchées, par le peu de profondeur de sa cavité glénoïde, le relâchement relativement facile de ses ligaments capsulaires, assez lâche et intra-articulaire, enfin l'hypotonie musculaire habituelle aux tabétiques. De là les luxations, subluxations et dislocations diverses, sous l'effet du trauma ou même spontanément.

On comprend comment, dans un cas de ce genre, le graphisme, déjà déformé, du tabétique cervical a subi une altération plus profonde encore : la libre et facile abduction du bras, donnée par l'épaule, est essentielle pour l'écriture d'une ligne entière et le passage aux lignes inférieures. De plus, le pivotage sur le coude mis en jeu dans toute la durée de l'écriture, a besoin d'un bras solidement fixé par les muscles scapulaires.

De cela, la preuve nous a été facile à fournir immédiatement. Nous réduisons en effet très aisément, et en maintenant solidement avec la paume de la main, nous sentons la région reprendre sa forme normale Chose curieuse, l'écriture faite à ce moment même sous nos yeux, reprend son caractère habituel. Nous avons alors l'idée de faire maintenir cette fixation par des procédés orthopédiques appliqués tout au moins pendant les périodes de la journée où le malade travaille. Nous conseillons une bande élastique, de 5 à 6 centimètres de large sur 2 mètres environ de long, faisant le tour du corps, prenant point d'appui sur la taille, et, par un renversé, comprimant la face antérieure de l'épaule droite. Ce bandage ne doit, semble-t-il, provoquer aucune gêne, il sera facile de s'y habituer, il aidera même les autres mouvements de la main.

Ces vues se sont trouvées confirmées. Le bandage très simple et peu coûteux, a été fabriqué par le malade lui-même. Il le met pour s'en aller au travail et le retire le soir.

Comme nous n'avons pu retrouver dans les auteurs d'observation de ce genre, elle nous a semblé intéressante à publier.

SERVICE DES MALADIES NERVEUSES DE L'HOPITAL JUIF A ODESSA
Dr J. M. RAÏMISTE.

LES MODIFICATIONS DANS LA MOELLE ÉPINIÈRE AU COURS DES TUMEURS SIÉGEANT DANS LA FOSSE POSTÉRIEURE DU CRANE

PAR

J. M. RAIMISTE et M. NEIDING

Le syndrome complexe produit par les tumeurs siégeant dans la fosse postérieure du crâne présente certains signes dont l'origine ne peut être expliquée par les seules modifications constatées dans les tissus environnant la tumeur, mais plutôt par le *dérèglement des fonctions de parties du système* nerveux assez éloignées et notamment de la moelle épinière. Nous pouvons rattacher à ces signes les troubles de la miction, le malade se trouvant en pleine conscience, l'abolition des réflexes rotuliens et les douleurs lombaires, tous symptômes se rencontrant assez souvent au cours des tumeurs siégeant dans la fosse postérieure du crâne. Les recherches anatomo-pathologiques pourraient sûrement nous donner l'explication de la genèse des susdits symptômes.

On a publié jusqu'à présent si peu de travaux consacrés à ce sujet que nous nous sommes décidés à nous en occuper.

Ce travail est basé sur l'examen de trois moelles dorsales, appartenant à trois malades dont l'histoire clinique est citée plus loin.

Après avoir traité nos moelles par la solution de bichromure de potassium à 3 0/0, nous les avons colorées d'après Van Gieson et Weigert-Pal (modification Kulschitzky).

Etant donnée la pénurie des travaux consacrés à ce sujet et la diversité de leurs résultats, nous avons résolu de ne nous occuper que de la recherche des modifications assez grossières de la moelle épinière (ce n'est qu'après l'étude détaillée de ces modifications qu'on pourra se consacrer à l'examen des lésions plus fines dans la structure fibrillaire et de Nissl de la cellule nerveuse).

La conservation assez prolongée de nos moelles dans la solution de for-

maline nous a rendu impossible de les préparer d'après la méthode de Marchi.

Avant la description des résultats de l'examen microscopique, nous exposerons d'abord brièvement l'histoire clinique de nos trois malades.

Premier cas. — M. N..., juif, âgé de 26 ans, entre dans le service des maladies nerveuses le 19 février 1907. Il y a un an qu'il a ressenti des douleurs dans la moitié droite de la nuque, suivies d'accès de vertiges : quelques semaines plus tard bourdonnements dans l'oreille droite, affaiblissement de l'ouïe du même côté, paresthésies dans la moitié droite de la face et parfois la diplopie. Six mois avant son entrée à l'hôpital, vomissements fréquents et difficulté à avaler ; cinq mois après, démarche titubante et ébrieuse.

Etat actuel.— Névrite optique gauche (1). Le fond de l'œil droit est impossible à examiner à cause d'un ulcère et de l'opacité de la cornée. Kératite neuroparalytique de l'œil droit. Nystagmus insignifiant horizontal de deux yeux. Hypoesthésie du Ve à droite. Réflexe cornéen du côté droit 0, du côté gauche +. Atrophie du muscle masséter droit et du muscle temporal droit avec diminution de l'excitabilité électrique. Parésie du nerf facial droit. Abaissement notable de l'ouïe du côté droit. Les réflexes rotuliens et achilléens sont à droite < qu'à gauche. Hémiparésie insignifiante gauche. Le malade ne se tient pas debout sans l'aide d'autrui ; il est noté chez lui aussi la tendance à tomber à gauche, quand il reste debout ; quand il marche, il traîne la jambe gauche ; la ligne de sa marche présente une déviation à gauche.

Avec le diagnostic, « tumeur de la région du VIIIe droit (Kleinhirnbrückewinkeltumor) se dirigeant d'une part vers la moitié correspondante du cervelet et d'autre part vers la moitié droite du pont », le malade est envoyé dans le service de chirurgie du Dr Silberberg. L'opération du trépan fut pratiquée le 5 mai 1907 sans que la tumeur fût trouvée. Le 21 mai mort subite du malade.

L'*autopsie* a donné le tableau suivant (2) :

La dure-mère est très tendue, la pie-mère est exsangue. Le pont de Varole est un peu déplacé à gauche ; sa moitié droite est notablement reculée en arrière par une tumeur, occupant la surface externe de la moitié droite du pont et faisant corps avec l'hémisphère droit du cervelet, couvrant le tiers de sa surface antérieure. La néoformation est dure au palper, du volume d'un œuf de pigeon. La moelle épinière et ses enveloppes ne présentent macroscopiquement rien d'anormal.

L'examen microscopique de la tumeur a montré que nous avions affaire à un gliosarcome.

L'examen microscopique des coupes faites sur les segments cervicaux infé-

(1) Nous saisissons l'occasion pour exprimer à M. le Dr L. Rosenfeld notre vive gratitude pour l'amabilité avec laquelle il a pratiqué l'examen du fond de l'œil de nos trois malades.

(2) Les trois autopsies furent pratiquées avec l'aide du prosecteur de l'Hôpital de la Ville, le Dr A. Sineff.

rieurs dénote un œdème des fibres radiculaires antérieures dans leur partie intramédullaire. L'examen des coupes, prises sur les IVe-V^e segments dorsaux ne montre rien d'anormal ni dans les cellules, ni dans les méninges, ni dans les racines. Les substances blanche et grise sont hyperémiées. Le faisceau pyramidal latéral est d'une coloration pâle. Des modifications assez notables se constatent sur les coupes des segments I-II lombaires (fig. 1). Le canal épen-

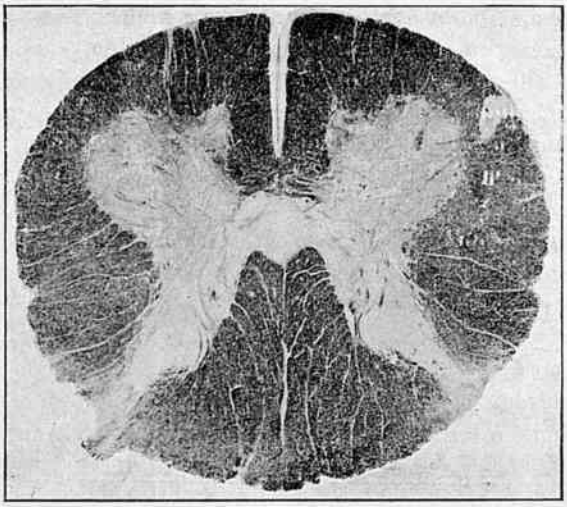

FIG. 1

dymaire est dilaté et d'une forme irrégulière (1). Tout près de lui on remarque des espaces périvasculaires assez dilatés ; le vaisseau qui se trouve à leur centre, est parfois thrombosé. La corne gauche antérieure a moins de fibres que la corne droite. Les racines antérieures, surtout celle du côté droit, sont un peu œdématiées dans leurs parties intramédullaires. Le même œdème, mais d'un moindre degré, est aussi noté dans les racines postérieures. Les parties latérales et dorsales de la préparation sont assez faiblement colorées. La dégénérescence ne présente pas de caractère systématisé, et les différentes parties des mêmes faisceaux ont pris une coloration différente.

DEUXIÈME CAS. — S. P., juive, âgée de 30 ans, vient dans le service le 4 novembre 1907 pour des bourdonnements dans l'oreille droite, vomissements, maux de tête et démarche titubante. Ces phénomènes se sont développés chez elle, au cours des quatre derniers mois, assez lentement.

Etat actuel. — Névrite optique bilatérale. Le fond de l'œil présente de multiples hémorragies de dimensions différentes. Nystagmus horizontal des deux côtés. Le réflexe cornéen gauche est faible. L'ouïe du côté gauche est très affaiblie. La parole est lente et embarrassée. Ataxie et diadoacinésie de la main gauche

(1) Cette dilatation n'est pas suffisamment nette sur le microphotogramme.

Hémiparésie gauche assez légère. Les réflexes rotuliens et achilléens sont conservés des deux côtés. Pouls 104, respiration 9-10 à la minute, la malade étant couchée. — Nous avons diagnostiqué une tumeur cérébelleuse, probablement de l'hémisphère gauche. Le 10 décembre l'opération fut proposée à la malade. Le 12 la malade meurt subitement.

A l'*autopsie* nous avons constaté que l'hémisphère gauche du cervelet était une fois et demie plus grande que l'hémisphère droit et contenait dans son intérieur un kyste de la forme d'un œuf irrégulier à contenu jaune-paille transparent où se trouvait un coagulum fibrineux assez mou, du volume d'un pois. Le kyste avait 4 centimètres de longueur, 3 centimètres de largeur et 2 centimètres 1/2 de hauteur. La surface interne du kyste est lisse et couverte de petits vaisseaux superficiels, bien développés. Le quatrième ventricule est assez dilaté et semble être dévié à droite. La moelle épinière ne présente rien d'anormal.

Examen microscopique. — Segments cervicaux inférieurs : hyperémie de la substance médullaire et surtout de la substance grise. Les espaces périvasculaires et péricellulaires sont dilatés. La partie périphérique des faisceaux cérébelleux, ainsi que les faisceaux pyramidaux directs et la partie médiane des cordons de Goll sont faiblement colorés. Les vaisseaux de la pie-mère sont dilatés. Rien d'anormal dans le reste.

Sur les coupes prises des IVe-V^e^ segments dorsaux (fig. 2) on voit une dilata-

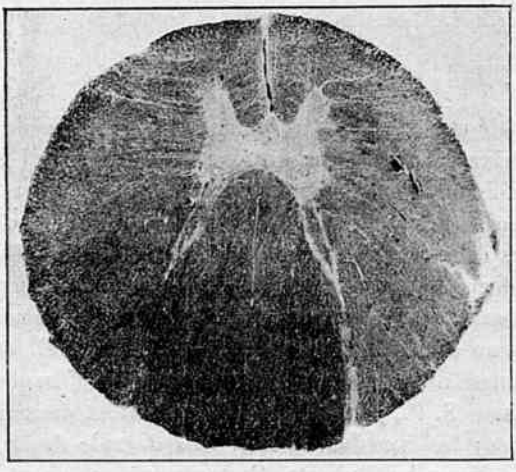

Fig. 2.

tion assez marquée des vaisseaux et surtout de la substance blanche. La plupart des vaisseaux sont thrombosés. Excepté la moitié dorsale des faisceaux postérieurs, toute la préparation présente une faible coloration d'une intensité inégale. Des fibres isolées des faisceaux sont tuméfiées et raréfiées. On rencontre parfois des espaces vides dont les fibres ont disparu.

Segments lombaires supérieurs (fig. 3). Les racines antérieures présentent des modifications assez marquées. La partie extramédullaire ne présente rien d'anormal, tandis que la partie intramédullaire est constituée de fibres tuméfiées et séparées les unes des autres. Cette tumescence est plus marquée dans la partie périphérique de chaque fibre et surtout au point de sa pénétration dans les enveloppes de la moelle. Des modifications du même caractère et identiquement localisées — surtout dans la partie périphérique — sont également notées dans les racines postérieures. Ici aussi nous observons plus de modifications au point de pénétration des fibres radiculaires dans les méninges. Somme toute, les racines antérieures ont subi plus de modifications que les racines postérieures. Le côté dorsal et dorsolatéral de la préparation se colore faiblement. Les vaisseaux de la pie-mère sont distendus et gorgés de sang.

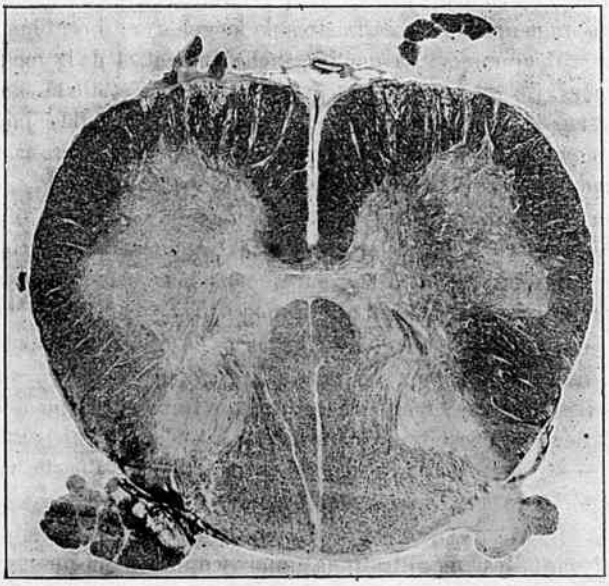

FIG. 3.

TROISIÈME CAS. — G., juif, âgé de 40 ans, entre dans le service le 5 novembre 1907 (1). On note chez lui des bourdonnements dans l'oreille gauche depuis un an et demi et la perte progressive de l'ouïe du même côté. Un an et demi après le début de la maladie : céphalées, vomissements, insomnie, démarche titubante. La diplopie fut notée quelques mois avant.

Etat actuel. — Papillite double. Le réflexe cornéen est diminué du côté gauche. Parésie du trijumeau gauche. Surdité du côté gauche. Parole paresseuse et embarrassée. Le malade, restant debout et marchant, penche à gauche. Hémi-

(1) Pour la description détaillée de l'histoire clinique de ce cas, req. Neurolog. Centralblatt, 1908, M. Dr I. Raimiste, *Zur Kasuistik der Kleinhirntumoren*.

parésie gauche. Le réflexe rotulien est moins marqué à gauche qu'à droite. Diagnostic : « Kleinhirnbrückewinkeltumor à gauche ». Sous l'influence du traitement spécifique, amélioration notable et le 22 novembre le malade sort de l'hôpital. Il rentra de nouveau le 8 avril 1908. Cecité complète. Atrophie papillaire des deux côtés. Parésie du nerf facial gauche. Hémiparésie gauche plus marquée qu'auparavant. Le malade ne peut ni se tenir debout, ni marcher sans être soutenu. Réflexes rotuliens tantôt + =, tantôt à gauche < qu'à droite. Le malade — est passé dans le service chirurgical du Dr Silberberg pour l'opération. Il est opéré le 12 avril ; forte hémorragie veineuse au cours de l'opération. Mort le lendemain.

A l'autopsie nous avons trouvé que la majeure partie de la moitié gauche du cervelet et notamment ses deux tiers antérieurs sont occupés par une néoformation dure, de couleur jaune, ayant la forme et les dimensions d'un œuf de poule. La tumeur avait 8 centimètres de longueur et 5 centimètres de largeur et pesait 54 grammes. La moitié gauche du pont et de la moelle allongée sont déprimées. Le quatrième ventricule est enfoncé et dilaté. La dilatation marquée est aussi notée dans les autres ventricules. La moelle épinière ne présente macroscopiquement rien d'anormal. — L'examen microscopique de la tumeur a montré que nous avions affaire à un gliosarcome.

L'examen des coupes, prises sur les segments cervicaux inférieurs n'a montré rien d'anormal. L'examen des IIIe-V^{e} segments dorsaux a dénoté un œdème des fibres des racines antérieures dans leur partie intramédullaire, surtout marquée au point de leur pénétration dans la pie-mère.

On note aussi des fibres tuméfiées dans tous les faisceaux, ils abondent surtout dans les faisceaux pyramidaux latéraux. Les cellules ne présentent rien d'anormal. — Les segments supérieurs lombaires présentent des modifications des racines antérieures et postérieures identiques à celles que nous avons observées dans les segments dorsaux, mais plus marquées. La partie ventrale des cordons postérieurs prend moins bien les couleurs.

En analysant les modifications microscopiques ci-dessus décrites, nous pouvons les diviser en deux groupes : 1° modifications notées dans la substance médullaire proprement dite et 2° modifications du système vasculaire. Nous mettons tout à fait à part la dilatation du canal épendymaire, noté par nous dans le premier cas. Sa nature reste pour nous encore très incertaine : est-ce une anomalie du développement de la moelle ou est-elle produite par la stase et augmentation de la pression du liquide cérébro-spinal dans la région lombaire ? Dans nos deux autres cas ainsi que dans les cas analogues de différents auteurs qui nous sont connus dans la littérature, le canal épendymaire ne présentait aucune modification ni dans sa forme, ni dans sa structure.

En analysant les lésions de la substance médullaire, nous pouvons constater que, dans aucun de nos cas, en nous servant des méthodes d'exa-

men habituelles, nous n'avons noté de lésions cellulaires. Batten et Collier (1), qui se sont servi dans leurs neuf cas de coloration par la méthode de Nissl, n'ont noté, eux non plus, rien d'anormal dans les cellules médullaires. Et examinant quatre moelles épinières de malades, qui avaient la tumeur siégeant dans la fosse cérébrale postérieure, Jacobsohn et Jamane (2) ont noté dans un seul cas l'absence presque complète des cellules de cornes antérieures sur les coupes appartenant à la partie dorsale inférieure et leur diminution dans la partie lombaire de la moelle. Dans les trois autres cas, rien d'anormal dans les cellules.

La substance blanche de la moelle n'a présenté, dans aucun des cas, examinés par nous, de dégénérescence systématisée de type descendant ou ascendant. Voilà ce qui est plus digne à noter: les fibres d'un même faisceau présentaient une coloration différente. Les fibres moins colorées paraissaient, à un fort grossissement, tuméfiées; dans quelques préparations on pouvait même noter des régions absolument privées de fibres.

L'absence de dégénérescence systématisée dans la plupart des cas et le degré différent des modifications des fibres appartenant au même faisceau, nous permet à croire que ces modifications dans les faisceaux ne dépend pas du tout de la pression ou de la destruction produite par la tumeur sur les voies conductrices voisines.

Des modifications assez marquées furent notées par nous dans les racines et surtout dans les racines antérieures. Ces modifications figuraient dans nos trois cas ; elles prédominaient surtout dans le second cas sur les coupes prises des segments lombaires. Alors que la partie extramédullaire des racines ne présentait rien d'anormal, leur partie intramédullaire présentait des fibres tuméfiées et séparées les unes des autres. L'œdème est surtout marqué au point où les fibres pénètrent dans la pie-mère ; on y observe même dans quelques préparations des fibres déchirées. En comparaison avec les racines antérieures, les racines postérieures sont moins lésées. Le caractère des lésions est toujours le même : œdème et désagrégation des fibres. Ce n'est que dans un seul cas de Jacobsohn et Jamane, cité par nous plus haut, que nous avons trouvé des lésions des racines antérieures. L'état des racines postérieures, si intimement lié aux réflexes rotuliens a surtout fixé l'attention des auteurs. Wollenberg (3) a le premier trouvé dans un cas de gliosarcome cérébelleux la dégénérescence

(1) Batten and Collier, *Spinal cord changes in cases of cerebral tumour*, Brain, Part. IV, 1899.

(2) Jacobsohn und Jamane, *Zur Pathologie der Tumoren der hinteren Schädelgrube*. Archiv. für Psychiatrie, 29 Band, Heft 1, 1897.

(3) Wollenberg, *Zwei Fälle von Tumor der hinteren Schädelgrube*. Archiv für Psychiatrie, 21 Band Heft 3, 1890.

des racines postérieures et des faisceaux. Cette dégénerescence avait le caractère tabétique et frappait la moelle épinière dans toute son étendue ; la dégénérescence des racines postérieures fut notée sur les coupes, prises de différents segments, mais elle prédominait dans la partie moyenne du segment dorsal. Dans trois cas de tumeur de la fosse postérieure cérébrale, Jacobsohn et Jamane n'ont noté rien d'anormal dans la moelle dorsale, mais dans le quatrième cas ils ont trouvé la dégénérescence des faisceaux antérieurs et latéraux, et dans les régions isolées aussi la dégénérescence des racines antérieures et postérieures. La dégénérescence très marquée des racines postérieures fut notée une seule fois dans neuf cas de Batten et Collier ; elle fut absente dans un cas ; dans sept autres cas les racines postérieures ne furent pas examinées. La dégénérescence des faisceaux postérieurs fut trois fois assez marquée dans les cas de Batten et Collier, elle ne fut pas remarquée trois fois et fut assez faible dans les trois derniers cas. Ce n'est que dans un seul cas qu'on a trouvé la dégénérescence du faisceau pyramidal et du faisceau cérébelleux direct dans un autre. Il est intéressant à noter que dans tous les cas de Batten et Collier présentant, après avoir été traités par la méthode de Marchi, une dégénérescence très marquée, on n'a trouvé rien d'anormal en leur faisant subir la coloration par Weigert-Pal. Ce fait démontre que, dans les cas de Batten et Collier, nous avons affaire à des lésions médullaires de date récente.

Dans un cas de gliosarcome du cervelet, Hoche (1) a noté, en se servant de la méthode de Marchi, une dégénérescence nette des racines postérieures, plus marquée dans les régions cervicale et lombaire. Ce même auteur a attiré d'une façon particulière l'attention sur le fait intéressant que le maximum de dégénérescence se trouve au point de la perforation de la pie-mère par les racines, dans leur « taille » (d'après Hoche).

L'état du système vasculaire et lymphatique dans la moelle dorsale au cours des tumeurs siégeant dans la fosse cérébrale postérieure est assez rarement noté dans la littérature. Jacobsohn et Jamane n'en parlent pas du tout, Batten et Collier font seulement mention qu'ils ont constaté les vaisseaux tantôt vides, tantôt gorgés de sang. Wollenberg a noté que certains faisceaux des racines postérieures, appartenant à la partie moyenne du segment dorsal, sont très vascularisés (sehr gefässreich). Dans tous nos propres cas les vaisseaux étaient dilatés et gorgés de sang, surtout dans le second cas. Quelques vaisseaux étaient thrombosés. Dans le second cas cette dilatation et engorgement des vaisseaux fut notée non seulement

(1) Hoche, *Ueber die bei Hirndruck im Rückenmarke auftretenden Veränderungen.* Deutsche Zeitschrift für Nervenheilkunde, XI Band.

dans la moelle, mais aussi dans les méninges. Dans quelques préparations appartenant à ces cas on pouvait même observer un épanchement du sang entre la substance médullaire et la pie-mère, dû problablement à la rupture d'un petit vaisseau. Les parois des vaisseaux ne présentaient rien d'anormal ni dans nos cas ni dans ceux cités dans la littérature.

Nous avons noté dans notre premier cas et à un moindre degré aussi dans le second une dilatation des espaces périvasculaires lymphatiques. Cette dilatation fut surtout marquée dans le premier cas sur les coupes appartenant à la région lombaire.

Les lésions ci-dessus décrites présentent un intérêt tout à fait particulier grâce à leurs relations avec les histoires cliniques. Le maximum de lésions nous le trouvons dans le second cas, kyste du cervelet. C'est, d'après ce qui nous est connu, le premier cas décrit, où on se trouve en présence des lésions dans la moelle dorsale au cours d'une tumeur non solide. Dans tous les cas décrits jusqu'ici ainsi que dans nos deux autres cas il s'agissait de tumeurs solides (gliomes, gliosarcomes, tubercules) (1).

Les premiers symptômes cliniques de la maladie se sont déclarés quatre mois avant la mort dans notre deuxième cas, un an avant dans le premier, et un an et demi dans le troisième. Dans le cas de Jacobsohn et Jamane, cité par nous plus haut, et présentant des lésions dans la moelle dorsale, les premiers symptômes se sont déclarés un an, et dans les deux autres cas, avec les moelles dorsales normales à l'examen microscopique, vingt et un mois avant la mort. Dans les cas de Wollenberg et Hoche nous notons une période d'un an. Il est évident qu'il est impossible, en se basant sur ces chiffres, de trouver une relation de cause à effet entre la durée de la maladie d'une part et le tableau anatomo-pathologique que présente la moelle dorsale d'autre part. Batten et Collier émettent un avis identique d'après leurs propres cas. Ceci est tout naturel, puisque la durée de la période clinique de la maladie ne peut pas nous donner l'expression exacte de l'âge des lésions anatomo-pathologiques au cours du développement de la tumeur.

Dans les cas de Hoche, de Wollenberg et dans un des quatre cas de Jacobsohn et Jamane où furent trouvées des lésions médullaires, existait la stase papillaire. Dans trois des huit cas de Batten et Collier et dans trois cas de Jacobsohn et Jamane, dont la moelle dorsale ne présentait rien d'anormal, on se trouvait en présence d'une névrite optique. Dans tous

(1) Notre travail étant déjà fini, nous avons fait connaissance du travail de M. Angela d'après l'extrait du journal. *Les lésions de la moelle dans les cas de tumeur intracranienne. Manière de se comporter des Réflexes*, par Carlo Angela, Revue Neurologique, 1912, n. 10, p. 185. Cet auteur a décrit les lésions qu'il a constatées dans la moelle dans un cas de tumeur kystique de l'hémisphère droit du cervelet.

nos trois cas présentant des lésions de la moelle dorsale d'une intensité différente, nous avions affaire à une névrite optique très marquée. Ainsi nous ne trouvons pas de relations étroites entre la présence et le degré de la stase papillaire et des lésions de la moelle dorsale.

Les réflexes patellaires étaient conservés dans les cas de Jacobsohn et Jamane, faibles dans les cas de Hoche (dégénérescence des racines postérieures) et absentes dans le cas de Wollenberg (dégénérescence des racines postérieures et des faisceaux postérieure). Dans un cas de Batten et Collier, où les réflexes patellaires étaient absents, on a noté une dégénérescence insignifiante des faisceaux postérieurs ; dans deux autres cas, où la dégénérescence des faisceaux postérieurs était plus prononcée, les réflexes patellaires, présents au commencement de la maladie, ont disparu dans la suite. Il est intéressant à noter que, dans nos cas, les réflexes patellaires étaient conservés malgré les lésions assez prononcées (deuxième cas) des racines antérieures et postérieures.

Il s'agit maintenant de tenter l'exploration de la cause de toutes ces lésions de la moelle dorsale. Dinkler cherche à les expliquer par l'action des toxines, élaborées par la tumeur ; les autres auteurs les attribuent aux changements de la pression du liquide céphalorachidien. Nous sommes portés à croire que les résultats de nos recherches parlent aussi en faveur de cette dernière hypothèse. L'œdème et la désagrégation des fibres dans la partie intramédullaire des racines antérieures peuvent s'expliquer facilement par la supposition de la dilatation des voies lymphatiques passant parmi les fibres des racines. Nous avons noté des espaces périvasculaires et péricellulaires dilatés dans nos préparations. Ce phénomène peut être expliqué tout simplement par l'action mécanique du liquide céphalo-rachidien augmenté de volume et présentant une forte pression. En faveur de la supposition du rôle de l'augmentation de la pression dans la production des lésions de la mœlle dorsale plaide d'après Hoche le fait, constaté également par nous, avant que nous ne fîmes connaissance de son travail, que les fibres radiculaires présentent le maximum des lésions aux points de leurs passages par la pie-mère, où les conditions mécaniques existant dans cet endroit présentent un moment favorable pour l'action de la pression augmentée. Le même auteur en notant la fréquente coexistence, au cours des tumeurs du cerveau, de la stase du fond de l'œil avec des modifications dans la moelle dorsale, croit avoir affaire ici avec un phénomène constant ; la stase papillaire et les modifications dans la moelle dorsale sont dues, d'après Hoche, à la même cause, à l'augmentation de la pression du liquide cérébro-spinal.

Le mécanisme par lequel la pression augmentée produit dans la moelle dorsale les modifications décrites, nous paraît être le suivant : subissant

une forte pression, le liquide cérébro-spinal présente un obstacle, d'une part, à la circulation en retour de la lymphe de la moelle dorsale, et d'autre part pénètre lui-même par les vaisseaux lymphatiques dans la substance médullaire ; d'où dilatation des espaces lymphatiques et stase lymphatique. En comprimant les vaisseaux et surtout les veines dont les parois sont moins résistantes, le liquide cérébro-spinal provoque aussi la stase veineuse, produisant à son tour la stase de la lymphe dans la moelle dorsale.

Cette stase veineuse et lymphatique et l'augmentation de la pression intramédullaire, qui s'ensuit, nous paraissent être la cause principale des modifications que nous avons remarquées dans les fibres nerveuses : œdème et même dégénération, si elles ont subi une pression prolongée.

On peut croire avec Batten et Collier que les modifications dans la moelle dorsale sont dues non seulement à l'intensité de la pression intramédullaire, mais aussi et dans une large part à la vitesse par laquelle elle entre en scène.

Le gérant : P. Bouchez.

Imp. J. Thevenot, Saint-Dizier (Haute-Marne).

GIGANTISME EUNUCHOÏDE

ÉTUDE DES TROUBLES DE LA SÉCRÉTION INTERNE DU TESTICULE. — DISSOCIATION DES SÉCRÉTIONS INTERNE ET EXTERNE DU TESTICULE. RETARD DE L'ÉTABLISSEMENT DE LA SÉCRÉTION INTERNE.

PAR

J. REBATTU, et L. GRAVIER,

de Lyon

L'étude des troubles du développement du squelette a donné lieu ces dernières années à l'éclosion d'un grand nombre de travaux. De toutes parts, des faits cliniques bien observés ont été apportés. On a pu individualiser ainsi un certain nombre de syndromes et l'on a créé pour les désigner toute une série d'appellations auxquelles on peut faire le reproche de manquer de précision et d'exiger, parfois même, pour être comprises, une véritable définition.

On en est arrivé ainsi à des discussions interminables sur la valeur du mot *infantilisme* dont les auteurs restreignent ou élargissent indéfiniment la portée. Depuis que le rôle des divers facteurs pathogéniques a commencé à se préciser, on voit se dessiner une tendance à substituer aux termes généraux, jusque-là usités, des appellations plus exactes tirées de la nature même du trouble.

Mais les problèmes pathogéniques ne se solutionnent que graduellement, et à vouloir être trop précis, on serait tenté de s'appuyer souvent sur de simples hypothèses, et non sur des faits solidement établis. Nous croyons néanmoins que, dès maintenant, nos connaissances sur le rôle de la glande interstitielle du testicule, basées sur l'expérimentation, les constatations histologiques, cliniques et anatomo-pathologiques, nous permettent de rapporter à un trouble de sa fonction certains syndromes jusqu'ici mal individualisés, perdus dans le chaos de l'infantilisme et notamment un grand nombre de cas de *gigantisme*.

L'acception de ce terme de gigantisme a été très bien précisée en 1902 par H. Meige. Cet auteur élimine la haute stature avec conservation des proportions harmonieuses des différents segments du corps, réalisant ce que certains auteurs désignent sous le nom de gigantisme normal physio-

logique, pour réserver cette appellation à un état anormal, pathologique, avec rupture des proportions normales.

Déjà, dans ses conclusions, il distinguait un *gigantisme acromégalique* et un *gigantisme infantile* et reconnaissait, à la base de ce dernier, une dysorchidie fréquente, sans éliminer complètement les troubles des autres glandes à sécrétion interne, notamment de la thyroïde. Actuellement, des travaux récents nous autorisent à admettre, à côté du gigantisme acromégalique dû à un trouble hypophysaire, un gigantisme causé par un trouble de la sécrétion interne du testicule. C'est ce que nous appellerons le *gigantisme eunuchoïde*.

Ce terme n'est pas nouveau, mais a été employé à plusieurs reprises déjà, notamment par Widal et Vigne (1) en 1904, et tout récemment par Clerc (2). Sous ce nom, ces auteurs ont décrit des cas d'*infantilisme* ; leurs malades, d'ailleurs fort comparables, sont en effet des cryptorchides *géants* qui n'ont *aucun des caractères sexuels secondaires*, et sont de plus *affligés d'une remarquable obésité* et de *troubles psychiques*. Il semble que Widal et Clerc aient répugné à employer le mot d'infantilisme pour des sujets dont un des principaux caractères est la haute stature.

De toute évidence la pathogénie de pareils cas n'est pas uniquement testiculaire. Il s'agit là d'un *syndrome pluriglandulaire* (Claude et Gougerot) (3), et surtout biglandulaire : thyroïdo-testiculaire. Si l'on ne veut pas les désigner d'une façon précise et pathogénique par le terme de syndrome thyréo-génital ou hypophyso-génital, nous ne voyons aucun avantage à ne pas employer le mot d'*infantilisme*, ou, si l'on veut préciser davantage, de *gigantisme infantile*.

En effet, si les eunuques ont assez souvent, mais secondairement, des troubles glandulaires divers, thyroïdiens, hypophysaires, il s'en faut de beaucoup que ce soit là un point constant, obligé ; aussi croyons-nous préférable de réserver le terme d'*eunuchisme* ou toute épithète dérivée, à un trouble pur immédiat de la sécrétion interne du testicule.

Sous le nom d'*eunuchisme*, il nous semble qu'il faudrait comprendre tous les castrats (naturels ou opératoires) qui ne présentent que les troubles classiques de l'insuffisance testiculaire : gigantisme à type un peu particulier, absence de caractères sexuels secondaires. Et nous réservons l'épithète d'*eunuchoïde* aux faits de *gigantisme infantile dont la tare squelettique est le seul indice du trouble de la fonction glandulaire du testicule, tandis que les caractères sexuels secondaires ont fait leur apparition, plus ou moins tardive il est vrai.*

(1) Widal et Vigne, Soc. méd. des hôp. de Paris, 14 mars 1904.

(2) Clerc, *Gigantisme eunuchoïde*, Gaz. méd. des hôp. de Paris, mars 1913.

(3) Claude et Gougerot, Journal de physiol. et pathol. génér., mai 1908, et Revue de médecine, 1908.

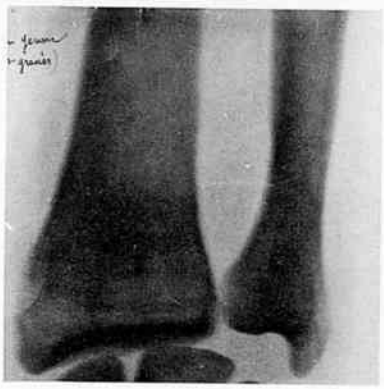

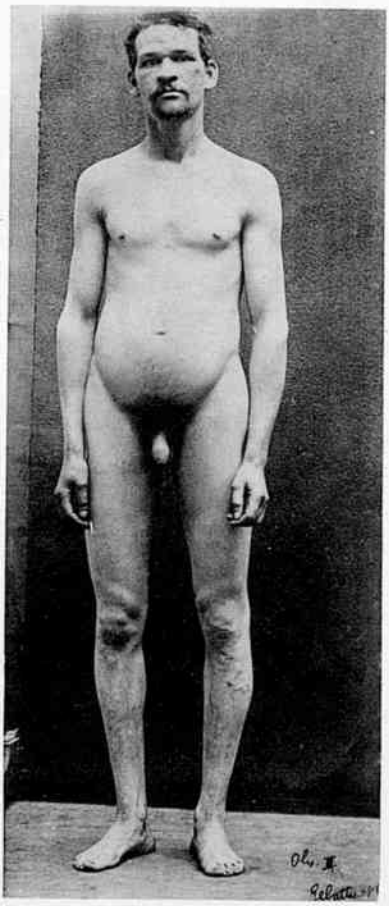

GIGANTISME EUNUCHOÏDE

Malade de l'Obs. I. — Radiographie du poignet.

(J. Rebattu et L. Gravier).

C'est ce qui a été encore désigné sous le nom d'*infantilisme prolongé*, dans la thèse de Magdinier. Mais si ce dernier terme indique bien le caractère passager du trouble glandulaire mis en cause, il a le double tort, à notre avis : 1° de demander une définition préalable, car il n'exprime pas, de lui-même, le symptôme clinique important que présente le sujet ; 2° et surtout de ne pas marquer la pathogénie unique, purement testiculaire, du fait observé, puisque pour le désigner, l'on emploie un terme fort compréhensif, s'appliquant à des états dont la pathogénie n'est souvent pas univoque. C'est peut-être là précisément une des causes du désaccord qui persiste entre partisans des théories pluriglandulaires et partisans de la théorie purement testiculaire en ce qui concerne certaines variétés d'infantilisme.

*
* *

L'étude attentive des deux malades dont nous allons maintenant rapporter l'observation (1), et leur comparaison avec les divers faits semblables antérieurement publiés nous paraissent justifier ces appellations et ces distinctions.

Observation I (Pl. XXXVIII).

(Service du Dr Gallavardin.)

Résumé : *Atrophie testiculaire sans doute congénitale. — Absence de la sécrétion externe du testicule. — Troubles de la sécrétion interne du testicule : — 1° Exagération de la taille par allongement disproportionné des membres inférieurs, avec soudure incomplète des cartilages de conjugaison du tibia et du radius, sans acromégalie. — 2° Apparition tardive des caractères sexuels secondaires (système pileux, mue de la voix, désirs, érections).*

La... Adrien, âgé de 31 ans, entre dans le service de notre maître le Dr Gallavardin le 3 septembre 1912.

L'affection qui l'amène, une simple trachéite, ne nous retient pas, car de suite l'on est frappé par la taille du malade.

Il est en effet « tout en jambes », et a des membres supérieurs d'une longueur quelque peu démesurée. Lorsqu'il est assis sur son lit, notre sujet paraît absolument normal, mais dès qu'il se tient debout on est étonné de le voir grandir si brusquement. Rapidement d'ailleurs on se rend compte que le segment jambier est particulièrement développé, et la photographie ne laisse non plus aucun doute.

La taille, mesurée à la toise, est de 1 m. 78.

La *mensuration de divers os*, pratiquée avec beaucoup de soin, nous a donné

(1) Nous remercions MM. Leclerc et Gallavardin, médecins des hôpitaux, qui ont bien voulu nous permettre d'utiliser ces observations recueillies dans leur service.

les résultats suivants que nous comparons dans le tableau ci-joint avec les chiffres que nous aurions dû trouver chez un sujet normal, *de même taille*.

Longueur des os.

	Chez La... Adrien (taille 1 m. 78) cent.	Chez un sujet normal de même taille (1 m. 78) cent.
1° *Fémur* : du grand trochanter à l'interligne articulaire.	D = 47,5 G = 47,5	45,6
2° *Tibia* : de l'interligne articulaire à la pointe de la malléole interne.	D = 42,3 G = 42,3	38,6
3° *Péroné* : de la tête de péroné à la pointe de la malléole externe	D = 41,7 G = 42	38,4
4° *Cubitus* : du plan tangent à l'olécrane à la pointe de la styloïde (l'avant-bras étant fléchi à angle droit)	30	27,6
5° *Radius* : de la tête radiale à la pointe de la styloïde.	28,7	25,8
6° *Humérus* (n'a pu être mesuré avec une précision suffisante).		

Un simple coup d'œil jeté sur ce tableau, nous indique l'importance de l'hyperaccroissement des deux os du segment distal de chaque membre. On en aura une idée beaucoup plus complète, si l'on calcule la taille que devrait avoir un sujet normal, ayant les tibias et les cubitus de notre malade. On obtient ainsi les chiffres de 1 m. 916 et de 1 m. 923. Nous sommes loin des 1 m. 78 de notre sujet.

Mis à part ce développement osseux anormal, on ne lui trouve rien de particulier au premier abord.

Sa figure est assez ouverte et intelligente. Pas d'embonpoint anormal, pas de surcharge graisseuse. Sa voix est profonde, comme celle d'une basse.

S'il n'y a pas de développement exagéré du système pileux, du moins les aisselles et le pubis sont suffisamment garnis, et la barbe et la moustache sont moyennement fournies.

Pas de développement exagéré des seins.

La verge a un volume normal, à l'état de flaccidité.

Mais les testicules présentent une atrophie nette.

Le testicule droit ne dépasse pas le volume d'une noisette. Il semble doué de sa sensibilité exquise comme à l'ordinaire. Sa consistance est normale, mais son épididyme, dont le volume est pour le moins aussi important, est mollasse, sans aucun point induré.

Le testicule gauche présente les mêmes particularités, toutefois sa grosseur est un peu plus considérable.

Pas de hernie ; pas le moindre degré de varicocèle.

Etude radiographique. — La radiographie du genou montre la persistance très nette du cartilage de conjugaison au-dessous du plateau tibial. Or norma-

lement il y a soudure de l'épiphyse et de la diaphyse de 18 à 22 ans, au plus tard à 24 ans, et notre sujet en a 31. Au contraire l'épiphyse inférieure du fémur paraît déjà soudée au corps fémoral, comme normalement.

Au poignet enfin, on aperçoit le cartilage de conjugaison du radius, dont la soudure est encore incomplète, alors qu'elle aurait dû se produire avant 24 ans.

La radiographie du crâne ne montre d'ailleurs aucun agrandissement de la selle turcique. La face ne revêt pas le masque acromégalique ; pas le moindre prognathisme du maxillaire inférieur. Enfin on ne trouve pas d'hypertrophie des extrémités.

Notre sujet, plutôt maigre, est d'un embonpoint normal. Aucune surcharge graisseuse du derme.

Les sourcils sont moyennement développés, et un interrogatoire minutieux ne révèle ni sensation de lassitude, ni œdèmes même fugaces. Toutefois le malade se plaint d'une sensation de froid fréquente aux extrémités et au niveau des genoux.

La palpation du corps thyroïde montre d'ailleurs des lobes latéraux absolument normaux, et on sent bien l'isthme thyroïdien.

Aucun trouble non plus qu'on puisse rapporter aux surrénales. Il n'existe pas de pigmentation, cutanée ou muqueuse, anormale. Pas de raie de Sergent. La tension artérielle,au tonomètre de Recklinghausen, est normale : 115/70.

La température est aussi normale et régulière, de 37°1 le matin et de 37°3 le soir.

L'état intellectuel est normalement développé pour un homme de cette condition. Notre malade raisonne très bien, n'est pas vantard, a une excellente mémoire. Jamais dans son histoire, pourtant compliquée, il ne s'est contredit et nous n'avons rien pu relever de suspect. Son caractère n'est pas triste ni mélancolique ; sa façon de se comporter avec les autres malades est sans reproches. Pas d'émotivité exagérée, pas d'irritabilité excessive, mais au contraire un grand sang-froid.

L'examen somatique des divers organes est négatif.

Les réflexes tendineux et pupillaires sont normaux. Aucune névralgie.

L'abdomen est normal. Aucun trouble des fonctions digestives.

Matité hépatique normale ; la percussion et la palpation ne décèlent rien d'anormal du côté de la rate.

Pourtant le malade avoue une moyenne de 2 litres de vin par jour, d'assez fréquentes absinthes et parfois même quelques petits verres de liqueurs.

L'examen du cœur ne révèle rien d'anormal.

Les deux poumons sont normaux et l'auscultation attentive montre des sommets absolument sains.

Pas de ganglions au niveau des carrefours. Aucun signe d'hérédo-syphilis au niveau de la bouche ou des dents.

En somme, n'étaient sa taille et l'atrophie de ses testicules, notre homme serait absolument normal.

Toutefois son histoire pathologique est assez chargée et parfois fort compliquée.

Notre malade est né à la Martinique.

Son père était créole et tous les ascendants paternels dont on ne lui a jamais parlé étaient déjà créoles.

Sa mère était aussi créole, née de mère créole et de père Breton.

Il avait 5 frères ou sœurs, et chez tous la taille était absolument normale.

Il ne lui reste plus qu'une sœur, bien portante d'ailleurs.

A part un frère mort à l'âge de 2 ans d'une affection fébrile, tous ses parents ont péri dans la catastrophe de la Martinique.

Notre sujet ignore la façon dont il a été nourri, ainsi que la date de ses premiers pas. Il ne semble pas avoir eu de rachitisme dans l'enfance.

A l'âge de 2 ans il fut atteint d'une affection fébrile qui l'aurait tenu douze mois au lit et sur laquelle on ne peut avoir le moindre renseignement.

Il ne croit pas avoir eu de maladie éruptive quelconque, pas d'oreillons.

A 6 ans, angine avec dysphagie et adénite.

De 6 à 12 ans, état de santé absolument normal.

A 12 ans, notre malade s'engage comme mousse à bord d'un petit bateau de commerce, et il y reste jusqu'à l'âge de 19 ans. C'est pendant cette période qu'à l'âge de 13 ans, sans avoir jamais eu de rapport sexuel de quelque nature que ce soit, il présenta un écoulement uréthral jaunâtre, d'abondance moyenne, empesant le linge, s'accompagnant d'œdème du gland et de douleur pendant les mictions. Le capitaine du bateau le soigna en lui donnant du copahu et au bout de 2 mois, comme l'écoulement persistait encore un peu, il alla finir de se guérir à terre chez ses parents, grâce à de simples infusions. On ne lui fit aucun lavage uréthral. Il n'y eut aucune complication, notamment pas d'orchite ; depuis lors jamais l'écoulement n'a réapparu. Le malade ne connaissait pas d'homme de l'équipage qui fût atteint d'uréthrite, même chronique. Il reconnaît d'ailleurs que, par suite de l'encombrement, les matelots se servaient souvent des serviettes de leurs camarades.

De 19 à 24 ans, il travaille à terre, dans une miroiterie, où il fait l'ébauchage. Il ne touche pas au mercure.

A 24 ans, il reprend du service sur un bateau et séjourne pendant 40 jours à St-Pétersbourg. Il boit pendant tout ce temps de l'eau des bassins, où étaient amarrés les navires, eau souillée par une foule de déchets...

Quelques jours plus tard il rentre à Londres où il part en bordée pendant 3 ou 4 jours, buvant de l'alcool,whisky, bière, etc. Mais il tombe alors malade, il est soigné dans un hôpital anglais.

Il est impossible de savoir ce que fut cette maladie qui aurait duré 16 mois. Il semble y avoir eu une ou deux rechutes. La fièvre était très élevée à 40°, il n'y avait pas de diarrhée, et on le soigna pendant plus d'un mois au moyen de trois ou quatre bains par jour. Il y eut de plus une complication de nature inconnue dans les membres supérieur et inférieur du côté droit, complication que l'on traita par le massage. En tous cas, après deux mois de convalescence, notre malade redevient un solide gaillard et s'établit alors en France, en 1905. Il exerce successivement les métiers de manœuvre, portefaix, miroitier, et depuis 8 mois il est garçon livreur.

On ne trouve guère à signaler pendant cette période de 7 années que quelques furoncles et quelques douleurs rhumatismales, localisées à l'épaule et au genou du côté droit, douleurs durant deux ou trois jours, survenant au début de l'hiver et n'empêchant d'ailleurs pas le travail.

En 1911, petite crise hémorroïdaire...

Enfin depuis 2 mois, laryngo-trachéite qui arrive actuellement à la fin de son évolution.

Mais ce sont surtout les renseignements que nous fournit notre malade, sur sa croissance et sur sa vie génitale, qui sont intéressants.

Croissance.— Il n'y a pas eu de développement brusque, à un moment donné, notamment vers la puberté. La taille s'est accrue progressivement, et à 4 ans déjà, il dépassait un peu les enfants de son âge. Mais il ne peut donner de chiffre exact.

Caractères sexuels secondaires. — En revanche, il est très précis et très affirmatif sur la date d'apparition de ces derniers, et cette apparition *fut très tardive.*

Ce n'est en effet qu'à 19 ans que le pubis et les aisselles commencent à se garnir de poils.

La moustache et la barbe n'apparaissent qu'à 25 ans, 6 ans plus tard.

C'est à peu près à la même époque que se fait la mue de la voix, et lors de son mariage, il étonnait, paraît-il, ses invités, par sa voix enfantine.

Organes génitaux. — La verge, actuellement de proportions normales, semble s'être développée de façon très progressive, comme il est d'habitude. Quant aux testicules, ils sont nettement atrophiés, et pourtant jamais l'attention du malade ne fut attirée à ce sujet, soit spontanément, soit par des observations de camarades ou de femmes. Il se souvient toutefois, que dans son enfance, vers l'âge de 4 ou 5 ans, une vieille femme de sa famille l'aurait à plusieurs reprises plaisanté sur le peu de développement de ses testicules. Mais s'agissait-il de propos rabelaisiens ou d'une véritable surprise d'observation? En tout cas, il nie absolument toute orchite et tout traumatisme.

Histoire génitale. — Notre sujet ne fut certainement pas un de ces enfants précoces et vicieux. Jusqu'à l'âge de 13 ans, il garde sa naïveté complète.

Les matelots au milieu desquels il vit depuis lors, ne tardent pas à l'instruire à ce sujet, mais leurs propos n'excitent ni son imagination ni ses désirs. Il a parfois une érection au moment du réveil, mais jamais de pollution. Il part même, lors des escales, en bordée avec les anciens. Il assiste ainsi à quelques scènes suggestives, et à 4 ou 5 reprises des caresses *in loco* amènent une érection, mais jamais il n'y a aucun rapport sexuel. La curiosité, plus que le désir, l'y pousse pourtant, mais il est retenu par le manque d'argent, la timidité et la peur de la vérole. D'ailleurs dès qu'il remet le pied sur le bateau, il ne tarde pas à tout oublier et jamais un désir ne vient le taquiner.

Quant aux manœuvres solitaires ou pédérastiques, jamais le malade ne s'y adonna, fût-ce une seule fois.

A 16 ans, premier coït. Il faut quelques manœuvres pour amener l'érection. Il y a intromission, mais l'érection cesse assez vite et il n'y a pas d'éjaculation,

L'épreuve ne procure pas grande satisfaction, aussi ne la tente-t-il pas à nouveau jusqu'à l'âge de 22 ans.

Les érections, le matin au réveil, continuent et depuis lors, une ou deux fois par mois, apparaissent des pollutions nocturnes.

A 22 ans, notre sujet est plus heureux dans ses tentatives. A quatre reprises différentes et chaque fois à un intervalle d'une semaine il passe la nuit avec une femme et pratique 3 coïts chaque nuit. L'éjaculation est absolument normale, et procure une certaine jouissance à notre sujet qui ne devient pas néanmoins très excité. Il est vrai que peu de temps après survient la longue maladie de 18 mois dont nous avons déjà parlé.

Ce n'est qu'au moment de son mariage, à l'âge de 25 ans, qu'ont lieu de nouveaux rapports sexuels. Mais sa femme, atteinte depuis 2 ans de coxalgie fistulisée, porte un volumineux pansement, si bien que l'essai de la première nuit de noces est infructueux, sans même intromission. Ce n'est qu'au bout d'un mois seulement, alors que les fistules sont cicatrisées, que se consomme le mariage.

Depuis lors, c'est-à-dire depuis septembre 1905, jusqu'en 1911, il y a deux ou trois coïts par semaine, mais jamais plus d'un par nuit. C'est toujours notre malade qui réclame son dû ; chaque fois il arrive à l'éjaculation.

Depuis septembre 1911, époque à laquelle sa femme présenta quelques accidents salpingiens, les coïts sont un peu douloureux, aussi sont-ils pratiqués plus rarement, une fois par mois seulement. Le malade ne semble pas d'ailleurs en être très ennuyé.

En ce qui concerne la salpingite pour laquelle sa femme fut traitée l'an dernier à la Charité, il nie toute responsabilité, et jamais d'autre part il n'y eut ni enfant, ni fausse couche.

L'*examen du sperme* a pu être pratiqué. Il est d'aspect absolument normal. D'abord en gelée il se liquéfie au bout de 4 ou 5 minutes.

Sur plusieurs préparations microscopiques, faites à l'état frais, l'examen montre quelques corpuscules amyloïdes, des globules blancs et des cellules épithéliales, d'ailleurs en petit nombre, mais pas le *moindre spermatozoïde*. Aucun élément même qui puisse laisser un doute. Il s'agit donc certainement d'un produit de *sécrétion prostatique*.

En somme, chez notre sujet aucun des caractères sexuels secondaires ne fait défaut : système pileux moyennement développé, voix masculine, verge de volume normal, désirs sexuels, érection, éjaculation. Ce qui frappe, c'est la stature, dont la hauteur est due uniquement au développement exagéré des membres inférieurs ; les membres supérieurs présentent aussi une longueur anormale, alors que le buste est de dimension moyenne.

Qu'il s'agisse d'ailleurs des membres supérieurs ou inférieurs, l'excès de développement porte à peu près exclusivement sur le segment distal (avant-bras, jambe). Le segment proximal (bras, cuisse) est sensiblement

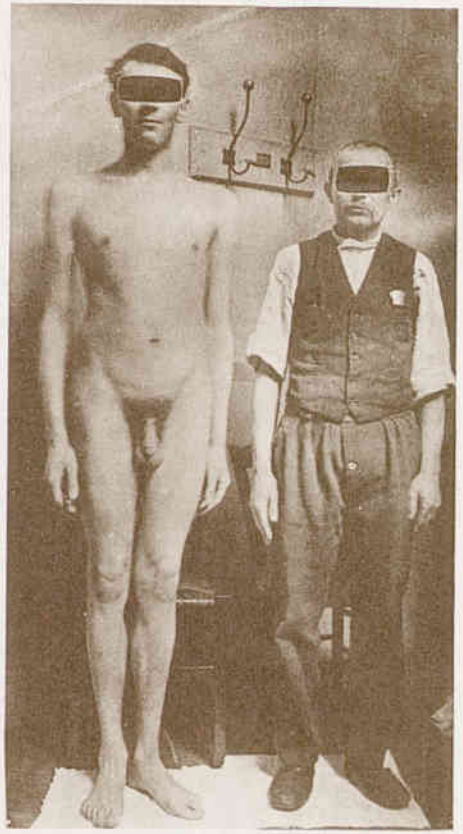



GIGANTISME EUNUCHOÏDE

Obs. II.

(J. Rebattu et L. Gravier).

Masson & Cie, Editeurs

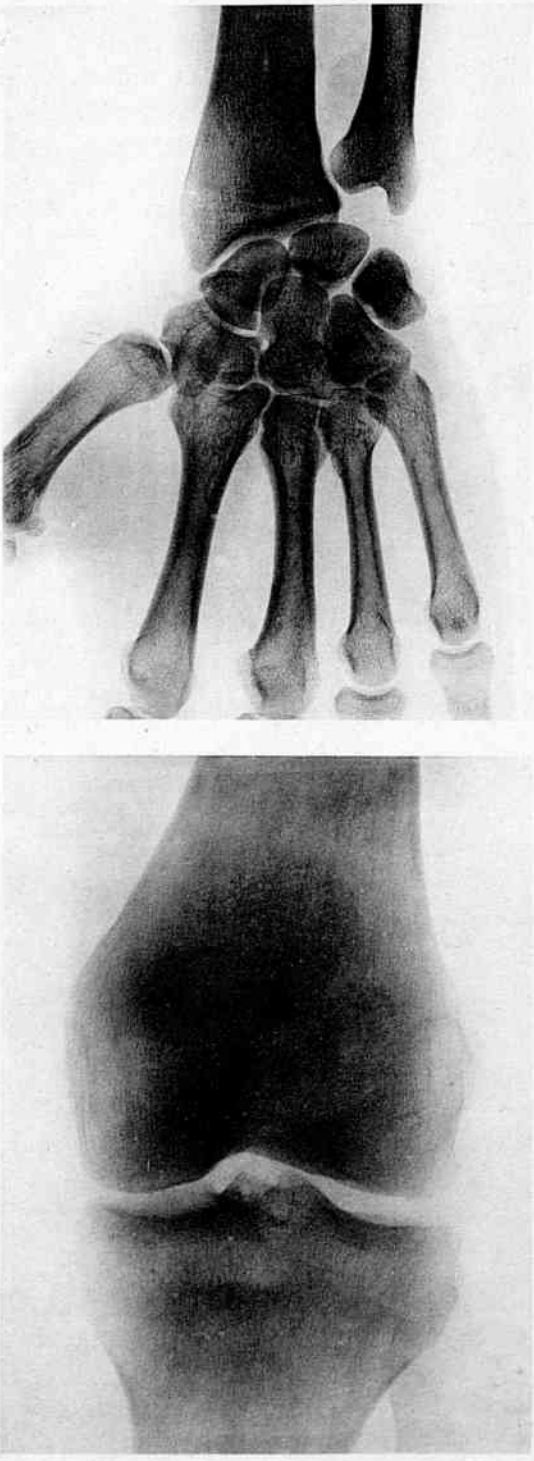

GIGANTISME EUNUCHOÏDE

Obs. II. — Radiographie du genou et du poignet.

(J. Rebattu et L. Gravier).



GIGANTISME EUNUCHOÏDE

Obs. II. — Radiographie du crâne.

(J. Rebattu et L. Gravier).

Masson & Cie, Editeurs.

normal. Il n'existe aucune déformation acromégalique (développement exagéré des extrémités, élargissement de la selle turcique).

Remarquons aussi que la radiographie a montré la persistance du cartilage de conjugaison, au niveau de l'extrémité inférieure du radius et de l'extrémité supérieure du tibia, alors que la soudure devrait être complète au moins depuis 6 ou 7 ans, notre sujet étant actuellement âgé de 31 ans.

Observation II (Pl. XXXIX, XL, XLI).

(Service du Dr Leclerc.)

Diagnostic résumé. — *Troubles de la sécrétion interne du testicule : exagération de la taille par accroissement disproportionné des membres inférieurs, sans déformation acromégalique. — Retard dans l'apparition des caractères sexuels secondaires (pilosité, mue de la voix, désirs, érections). — Actuellement, présence des caractères sexuels secondaires. — Vie génitale normale. — Testicules de volume normal. — Présence de spermatozoïdes.*

C... Henri, âgé de 21 ans, employé de commerce, entré salle St-Bruno dans le service du Dr Leclerc, le 25 mars 1913.

Antécédents héréditaires. — Né dans le Jura, près de Lons-le-Saunier, il a perdu son père à 61 ans d'une affection pulmonaire ; sa mère, asthmatique, est morte à 51 ans. Un frère et une sœur sont en bonne santé ; une sœur est morte de tuberculose pulmonaire à 24 ans.

Antécédents personnels. — Nourri au sein, il a fait ses premiers pas à 12 mois. Il n'a fait aucune maladie dans l'enfance. Engagé à 18 ans dans un régiment de cuirassiers il fut réformé au bout d'un an pour une bronchite. Il n'a plus été solide depuis lors. Il tousse et crache depuis six mois. Jamais d'hémoptysie. Il fit un premier séjour à St-Bruno au mois de janvier dernier. On lui trouva alors des signes de tuberculose pulmonaire bilatérale.

A son second séjour, on constate des signes cavitaires au sommet gauche, et l'on perçoit des râles humides au sommet droit. L'expectoration est peu abondante. L'appétit est bien conservé, et il n'existe aucun trouble digestif.

Les urines ne contiennent pas d'albumine. La température ne dépasse pas 38° le soir.

Ce qui frappe surtout l'attention, c'est la haute stature du malade. Assis, il paraît d'une taille moyenne. Mais vient-il à se lever, sa taille s'accroît d'une façon démesurée.

Interrogé sur la façon dont s'est effectuée sa croissance, et sur le développement de ses organes génitaux ainsi que sur sa vie génitale, il nous donne les renseignements suivants :

Ses parents étaient de taille à peine moyenne, ainsi que ses frères et sœurs. Lui-même étant enfant, était plutôt gros et joufflu, jusqu'à 13 ans. Il ne commença à grandir qu'à partir de 13 ans, et il fut alors un peu fatigué. On parla de « troubles de croissance ».

Lorsqu'il s'engagea, à 18 ans, sa taille était de 1 m. 80. Lorsqu'il fut réformé définitivement à 20 ans 1/2, il mesurait 1 m. 84, et il a encore grandi depuis puisque actuellement, à 21 ans 1/2, sa taille est de 1 m. 86.

Il était complètement imberbe à 18 ans : son menton, ses aisselles et son pubis étaient complètement glabres. Ses testicules étaient à peine gros comme une noisette, et les dimensions de sa verge n'atteignaient pas celles de l'extrémité du petit doigt. Mais, pendant les premiers mois de sa vie militaire ses organes génitaux augmentèrent rapidement de volume pour atteindre les dimensions tout à fait normales qu'ils présentent actuellement. Lorsqu'il était enfant et adolescent, il était mortifié de l'exiguïté de ses organes génitaux, qui lui valaient les plaisanteries de ses camarades.

En ce qui concerne l'exercice des fonctions génitales, il raconte qu'il n'eut aucune érection avant l'âge de 17 ans, et encore s'agissait-il d'érections incomplètes. Entraîné par ses camarades, il essaye d'avoir des rapports pour ne pas leur paraître inférieur. Il n'avait à ce moment aucun désir sexuel. Ce n'est que depuis 1 an ou 2, c'est-à-dire depuis l'âge d'environ 20 ans qu'il a des désirs, et que le coït s'effectue normalement, suivi d'éjaculation. Toutefois, ainsi qu'il le dit, il est peu porté sur les plaisirs vénériens.

Testicules et verge sont de volume normal. Normal aussi le développement des poils du pubis. L'aisselle est moins richement fournie, le menton et les lèvres ne présentent que de rares poils.

Il n'y a pas trace de myxœdème, de surcharge adipeuse. Notre sujet est maigre. On ne relève aucun des petits signes d'hypothyroïdisme, si ce n'est peut-être un peu de frilosité. Le corps thyroïde paraît normal. Aucun signe d'insuffisance surrénale ou hypophysaire. Pas de raie blanche. La tension radiale est de 13,5 au Potain. Il n'existe aucune déformation acromégalique de la face ou des extrémités. Il n'y a pas d'hémianopsie.

Seul le développement exagéré des membres, surtout des membres inférieurs, attire l'attention. Lui-même a remarqué ce fait depuis longtemps. Voici quelques-unes des principales mensurations effectuées comparées à celles qu'on devrait trouver chez un sujet normal de même taille.

Longueur des os.

	Chez C. Henri (taille 1 m. 86)	Chez un sujet normal de 1 m. 86
Radius : de la tête radiale à la pointe de l'apophyse styloïde	27	26.0
Cubitus : du plan tangent à l'olécrane à la pointe de l'apophyse styloïde (l'avant-bras étant fléchi à angle droit) .	28	27.5
Fémur : du grand trochanter à l'interligne articulaire. .	49	47
Tibia : de l'interligne articulaire à la pointe de la malléole interne	45	41
Péroné : de la tête du péroné à la pointe de la malléole externe.	44.5	41.5
Humérus : de l'apophyse coracoïde à l'épicondyle . . .	38 (?)	36.5

Centimètres

Nous avons mensuré en outre :

Longueur totale du membre supérieur jusqu'à l'extrémité du médius	82
Médius	9
Longueur totale du membre inférieur (depuis l'épine iliaque antéro-supérieure)	111
Périmètre thoracique au niveau des mamelons	91
Périmètre du bassin au niveau des épines iliaques	88
Circonférence du crâne	48
Longueur xyphoïdo-pubienne	24

Le poids est de 75 kilogrammes.

L'examen du sperme a pu être pratiqué. il s'est montré tout à fait normal, et contient des spermatozoïdes nombreux.

Etude radiographique (Pl. XL, XLI). — La radiographie du crâne montre une selle turcique à contours nets, non agrandie.

La radiographie du poignet montre l'achèvement de la soudure diaphyso-épiphysaire du cubitus ; du côté du radius, on constate que la soudure est presque complète. Le cartilage de conjugaison persiste au niveau de l'extrémité supérieure du tibia, et se traduit par une zone plus claire.

Etant donné l'âge du sujet (21 ans), on doit considérer le processus d'ossification comme normal, et la soudure sera sans doute achevée dans les délais habituels.

Si la taille était proportionnée aux dimensions du tibia elle attendrait 2 mètres.

*
* *

Il s'agit, en un mot, d'un cas de gigantisme fort comparable morphologiquement à celui de l'observation I.

Toutefois, chez notre premier sujet, la sécrétion interne du testicule semble n'avoir jamais fait complètement défaut, mais s'être simplement développée très lentement, si bien qu'elle est restée longtemps insuffisante.

Chez notre deuxième malade, au contraire, elle paraît avoir été nulle jusqu'à 18 ans, et s'être alors établie brusquement. En effet, si, avant l'âge de 18 ans, de nos deux malades c'était certainement le dernier qui présentait le trouble de la sécrétion interne du testicule le plus accusé, nous le voyons, dans la suite, acquérir plus rapidement les caractères sexuels secondaires ; son système osseux, dont l'hyperaccroissement est plus accentué, est actuellement dans un état d'ossification normal, et en tout cas beaucoup plus avancé que chez le malade de l'observation I, cependant plus âgé de dix ans.

De plus, la sécrétion externe existe chez le malade de l'observation II, dont les testicules sont de volume normal, tandis qu'elle fait défaut chez le malade de l'observation I, dont l'atrophie testiculaire persiste.

Ces différences mises à part, nos deux cas sont à peu près identiques et se caractérisent tous deux par :

1° Un gigantisme de même morphologie avec exagération du développement des os longs, surtout du segment distal des membres inférieurs :

2° Un retard dans l'apparition des caractères sexuels secondaires, dont aucun ne fait actuellement défaut ;

3° L'absence de tout symptôme pouvant être attribué à un trouble fonctionnel d'une autre glande endocrine.

*
* *

Il est difficile, croyons-nous, de trouver des exemples aussi purs de ce que peut réaliser l'*insuffisance de la sécrétion interne du testicule*. La plupart des cas qui ont été étudiés sont très complexes et ressortissent à plusieurs facteurs pathogéniques.

Malgré une observation minutieuse, nous n'avons relevé aucun signe qui puisse permettre d'incriminer un trouble de la fonction thyroïdienne : non seulement il n'y a ni goître, ni myxœdème, mais aucun des petits signes d'insuffisance thyroïdienne n'a pu être décelé.

Les surrénales nous ont paru fonctionner d'une façon tout à fait normale.

Quant à l'hypophyse, elle ne joue certainement aucun rôle. Le gigantisme qu'elle peut réaliser présente un aspect caractéristique, soigneusement décrit par H. Meige. Nous n'en trouvons aucun des caractères. D'une part, l'hypophyse est de volume normal : les radiographies montrent une selle turcique non élargie, et il n'y a pas d'hémianopsie. D'autre part, à supposer qu'il existe un trouble de la sécrétion interne, sans hypertrophie de la glande, nous n'avons constaté ni obésité, ni déformation des extrémités, ni augmentation du massif osseux facial, ni prognathisme du maxillaire inférieur.

Il n'est pas impossible toutefois que des troubles acromégaliques surviennent ultérieurement, par atteinte secondaire de l'hypophyse, et viennent, ainsi que l'a montré Meige, surcharger le tableau du gigantisme eunuchoïde.

*
* *

Par contre, les seuls troubles que nous avons pu mettre en évidence chez nos sujets sont absolument identiques dans leurs caractères aux trou-

bles que provoque l'insuffisance de la fonction diastématique du testicule et que les travaux de nombreux auteurs, à la suite de Brown-Séquard, Poncet, Ancel et Bouin, etc... nous ont appris à connaître.

On ne discute plus en effet que la sécrétion interne du testicule ne commande aux différents caractères sexuels secondaires : système pileux, mue de la voix, etc...

Enfin, les troubles squelettiques que l'on a observés chez les eunuques et chez les animaux castrés expérimentalement, se distinguent précisément par les caractères que l'on retrouve dans nos deux observations : hyperaccroissement des os longs, surtout ceux du segment distal des membres inférieurs, persistance ou tout au moins retard de soudure des cartilages de conjugaison.

Mais si ces troubles sont actuellement assez bien connus, et si on sait les rapporter à leur véritable cause, on n'a peut-être pas assez remarqué qu'ils ne se présentent pas d'une manière uniforme, mais peuvent réaliser de véritables *formes cliniques*. En ce qui concerne nos deux cas, par exemple, il existe chez l'un un développement continu mais lent, de la glande interstitielle du testicule, si bien qu'elle est restée longtemps insuffisante ; chez l'autre, au contraire, après avoir fait pendant longtemps complètement défaut, elle a rapidement acquis son développement normal.

On peut aussi se demander si cette glande ne peut présenter parfois une *insuffisance passagère*. On connaît bien en effet les poussées de croissance dans la convalescence de certaines pyrexies. Elles sont habituellement attribuées à une irritation toxinique des cartilages de conjugaison. Peut-être la succession des faits est-elle plus compliquée : la fertilité exagérée des cartilages de conjugaison relevant alors de l'inhibition de l'influence frénatrice du testicule brusquement sidéré par l'infection.

Toutefois, de nouvelles observations sont nécessaires pour mieux préciser ces diverses modalités cliniques.

*
* *

Les cas de *gigantisme eunuchoïde pur*, dus à des troubles testiculaires isolés, sont peu nombreux. Nous ne parlons pas des observations publiées par Clerc, par Widal et Digne, car le testicule n'est certainement pas seul en jeu, et il s'agit alors d'*infantilisme* ressortissant, pour ces cas, à une pathogénie pluriglandulaire.

Quant au cas de Launois et Roy (1), le testicule semble bien être seul à intervenir, ainsi que dans quelques observations de Pirsche (2), Mais le

(1) Launois et Roy, Soc. de Biologie, 1904.
(2) Pirsche, Thèse de Lyon, 1902-1903.

trouble fonctionnel persiste : aucun des caractères sexuels secondaires n'est apparu. C'est donc de l'*eunuchisme*, ou si l'on veut du *gigantisme infantile pur, d'origine purement testiculaire.*

L'observation de Magdinier (1) publiée sous le nom d'*infantilisme prolongé*, est la seule que nous ayons trouvée de comparable aux nôtres. Son sujet est aussi un homme dont la haute stature (1 m. 86) est due au développement exagéré des membres inférieurs. L'apparition des caractères sexuels secondaires s'est faite tardivement, mais aucun ne fait actuellement défaut et la vie génitale est tout à fait normale. On ne relève par ailleurs aucun symptôme d'insuffisance des autres glandes endocrines.

On peut encore en rapprocher le cas qui fut présenté en 1902 par Widal et Lutier (2). Ces auteurs s'étonnent de ne trouver ni infantilisme, ni féminisme, chez un sujet atteint d'atrophie testiculaire congénitale. Aussi croient-ils à la persistance d'îlots endocrines dans les glandes génitales, pour expliquer la présence des caractères sexuels secondaires, et rapprochent-ils leur malade des cryptorchides bilatéraux. Pareille hypothèse cadre absolument avec les idées que nous avons développées, mais il aurait été intéressant de préciser la date d'apparition des caractères sexuels secondaires et d'apporter quelques mensurations, car il est expressément noté que la *taille du sujet est supérieure à la moyenne.* Peut-être bien y a-t-il eu aussi quelque trouble, probablement un retard, de la sécrétion interne du testicule.

De tels faits ne doivent pas être très exceptionnels, et nous sommes persuadés qu'avec l'observation attentive et l'interrogatoire minutieux des sujets présentant un développement exagéré des membres, de nouveaux documents seront produits, dont bénéficiera l'étude du gigantisme eunuchoïde.

*
* *

Si donc nous voulions donner une classification des divers syndromes réalisés par les troubles des sécrétions testiculaires pour situer le gigantisme eunuchoïde que nous avons étudié, nous pourrions dresser le tableau suivant :

1° En premier lieu nous avons *l'homme normal, le mâle*, avec tous les caractères de la virilité (caractères sexuels secondaires et sécrétion spermatique).

2° Que la sécrétion spermatique fasse défaut, tandis que la sécrétion diastématique persiste absolument normale, et le sujet devient *infécond*,

(1) Magdinier, *L'infantilisme prolongé*, Thèse de Lyon, 1910-1911.
(2) Widal et Lutier, Soc. méd. des hôp. de Paris, mars 1902.

mais son habitus extérieur est normal, identique à celui de l'homme complet.

C'est par exemple le cas des sujets qui présentent une section opératoire ou une oblitération pathologique des deux canaux déférents, et souvent aussi des cryptorchides bilatéraux.

3° Un degré de plus, et la sécrétion interne du testicule ne *s'établit que tardivement*, la sécrétion externe pouvant ou non apparaître.

Nous avons alors le *gigantisme eunuchoïde*. Le sujet n'a plus une taille normale.

Les dimensions exagérées de ses os restent là comme la cicatrice du trouble fonctionnel. De plus ses caractères sexuels secondaires ont apparu tardivement, si bien que malgré sa haute taille il a conservé plus longtemps que normalement l'aspect infantile (*infantilisme prolongé*).

4° Enfin la suppression des testicules, la castration, telle qu'on la pratique chez certains peuples d'Orient, entraîne l'*eunuchisme* dont les caractéristiques morphologiques sont essentiellement : le *gigantisme* et l'*aspect infantile*. Les caractères sexuels secondaires n'apparaissent pas. Il n'est pas rare dans ces cas de voir survenir d'autres troubles glandulaires, mais il convient de ne pas les comprendre dans le tableau de l'eunuchisme.

5° Une autre éventualité, un peu particulière, nous reste à envisager. C'est le cas de sujets dont le trouble testiculaire s'établit, non plus dans l'enfance ou même l'adolescence, mais à l'âge adulte, alors que tous les caractères sexuels secondaires ont apparu déjà et que la taille est arrivée à son développement définitif...

Le système osseux ne semble alors nullement influencé, mais les caractères sexuels secondaires s'atténuent, en même temps que peut apparaître un certain degré d'obésité, sans doute par suite d'un retentissement fonctionnel sur les autres glandes à sécrétion interne. Si bien que de pareils sujets reprennent plus ou moins l'aspect infantile (*infantilisme réversif de Gandy*) ou plus rarement évoluent vers une sorte d'état asexué, que l'on a désigné parfois sous le nom de *féminisme*.

6° Tels sont les types que peut, suivant son degré, réaliser l'insuffisance testiculaire.

Mais, très fréquemment, l'insuffisance d'autres glandes à sécrétion interne vient apporter une note particulière à ce tableau.

Les types alors réalisés peuvent varier à l'infini, suivant le mode de combinaison des divers troubles. D'un syndrome testiculaire pur on passe ainsi à un *syndrome pluriglandulaire*.

CLINIQUE DES MALADIES DU SYSTÈME NERVEUX
(Hôpital Pantelimon, Bucarest)

SYNDROME DE BASEDOW ET SCLÉRODERMIE

PAR

G. MARINESCO et **M. GOLDSTEIN**

L'association de la sclérodermie avec le goître exophtalmique ayant été observée par un certain nombre d'auteurs ; ceci a fait penser qu'il pourrait y avoir un rapport pathogénétique entre ces deux syndromes. Cependant une telle relation n'est pas simple malgré l'existence d'un assez grand nombre de cas où la sclérodermie s'est associée à des troubles basedowiens. En effet, à côté des cas présentant les symptômes du goître exophtalmique, il y en a encore toute une série où l'on a constaté des troubles sclérodermiques associés à des manifestations d'insuffisance thyroïdienne.

Or, il y a quelque difficulté pour expliquer l'association de la sclérodermie avec la maladie de Basedow dans un certain nombre de cas alors que, dans d'autres, on note l'atrophie du corps thyroïde. On doit donc en déduire que la relation entre la sclérodermie et les troubles thyroïdiens est probablement plus compliquée qu'elle ne le semble au premier abord.

L'insuffisance thyroïdienne simple ne peut pas être mise en cause, les cas de myxœdème accompagnés de sclérodermie étant tout à fait exceptionnels. D'autre part, l'hyperthyroïdisme pur ne semble pas non plus, à lui seul, donner lieu à l'apparition de la sclérodermie, car nous n'avons pas trouvé des cas de ce syndrome avec des symptômes d'hyperthyroïdisme. Même les cas de Basedow présentant l'association avec la sclérodermie sont le plus souvent des formes frustes du goître exophtalmique. Les cas de Basedow typiques, surtout les formes graves de ce syndrome, qui se sont accompagnés de sclérodermie sont peu nombreux.

Notre cas pourrait être rangé parmi les derniers, mais, comme on le verra plus loin, même chez notre malade, il vient de se produire un changement dans la marche de l'affection. Tandis qu'auparavant la maladie avait pris une allure progressive au point que la malade était tombée dans un tel état d'émaciation qu'aucun chirurgien n'avait voulu intervenir malgré les accès de suffocation, un peu plustard un changement s'opère dans la marche de la maladie ; notre patiente commence à engraisser, surtout dans la moitié inférieure du corps, le volume de la glande thyroïde



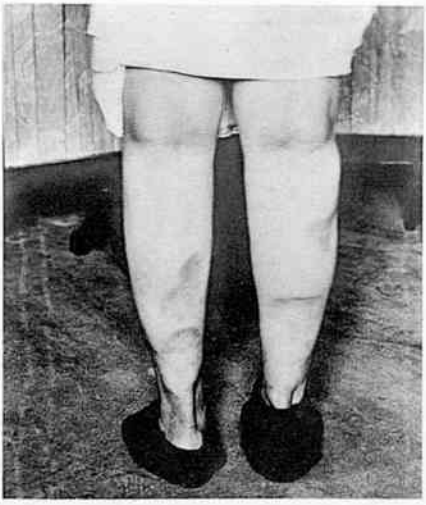

SYNDROME DE BASEDOW ET SCLÉRODERMIE

(Marinesco et Goldstein).

Masson & Cie, Éditeurs.

diminue un peu, mais les autres symptômes basedowiens, l'exophtalmie, la tachycardie, les tremblements, la transpiration, la diarrhée, etc., persistent avec la même intensité. L'apparition des plaques de morphée, localisées aux jambes, coïncide avec le commencement de l'amélioration.

Ces considérations nous font penser que, malgré la fréquence relative de la sclérodermie dans les affections du corps thyroïde et les améliorations plus ou moins marquées de la sclérodermie à la suite du traitement thyroïdien, il est évident que le syndrome sclérodermique ne dépend pas seulement d'une perturbation dans le fonctionnement du corps thyroïde, mais que cette perturbation exerce une certaine action sur le système sympathique pour réaliser de la sorte l'apparition de la sclérodermie.

OBSERVATION (Pl. XLII).

N. B..., 20 ans.

Antécédents héréditaires. — Le père est d'une constitution physique faible, il est de haute taille, il tousse très souvent. Sa mère est nerveuse et très émotive. La malade a un frère plus jeune qui présente une scoliose et une sœur, âgée de 10 ans, bien portante. Excepté le père, tous ont la taille au-dessous de la moyenne.

Antécédents personnels. — A l'âge de 7 ans, elle a eu la rougeole, et quelque temps après, une scarlatine. A la suite de cette dernière infection elle grandit rapidement, de sorte qu'à l'âge de 15 ans elle avait déjà la taille d'aujourd'hui (1 m. 72). A 15 ans elle est menstruée, ses règles, au commencement, viennent régulièrement mais en petite quantité.

Histoire de la maladie actuelle. — Les premiers symptômes sont apparus vers l'âge de 15 ans et se sont manifestés par des transpirations profuses avec des crises de diarrhée alternant avec des époques de constipation ; mais les premières étaient beaucoup plus fréquentes et duraient plus longtemps. Elle était très émotive, avait fréquemment de la céphalée, se fatiguait facilement et avait des palpitations lorsqu'elle montait un escalier.

Vers le même âge son cou commence à augmenter de volume, et quelque temps après apparaît l'exophtalmie. Au commencement elle n'y prête pas attention ; au contraire, sa mère admire son cou rond et ses yeux grands. Les autres symptômes s'aggravent, les tremblements deviennent très manifestes, les transpirations sont plus profuses et surtout la diarrhée la tourmente beaucoup, la réveillant même plusieurs fois pendant la nuit.

La maladie progresse rapidement, elle maigrit beaucoup, l'exophtalmie est plus prononcée, et vers l'âge de 17 ans la menstruation cesse tout à fait. Le corps thyroïde s'hypertrophie tellement qu'il provoque des accès de suffocation.

L'un de nous la voit pour la première fois à cette époque et lui conseille un traitement avec le sérum antithyroïdien de Moebius. Mais elle ne prend qu'un seul flacon de 10 centimètres cubes, après quoi un praticien lui fait suivre pendant quelques mois une cure d'iode qui aggrave beaucoup son état. Elle maigrit excessivement, sa faiblesse est extrême, elle ne peut plus se tenir debout,

l'exophtalmie progresse tellement qu'il se produit des luxations fréquentes des globes oculaires, luxations qui sont réduites facilement mais qui l'effraient beaucoup.

A cette époque la malade avait un aspect effrayant à cause de l'exophtalmie excessive et de sa maigreur extrême. Elle ne pesait plus que 36 kilos étant habillée et malgré sa haute taille. Le pouls dépassait 160 par minute. Devant la gravité du cas, l'un de nous lui conseille de se soumettre à la thyroïdectomie, mais elle ne peut pas s'y décider et elle continue à suivre différents traitements toniques. Son état ne s'améliorant pas, elle entre à l'hôpital Coltza pour se soumettre à l'opération, mais à cause de son état de faiblesse excessive elle est mise d'abord dans un service médical pour y suivre une cure tonifiante. Elle n'y fait que pleurer et le second jour elle retourne chez elle.

Vers cette époque elle commence un traitement aux rayons X, en faisant des séances de 15 en 15 jours d'une durée de dix minutes. Son état s'améliore un peu, elle peut se promener dans sa chambre, elle commence à engraisser un peu, surtout dans la moitié inférieure du corps.

L'apparition des plaques de morphée coïncide avec ce commencement d'amélioration. La malade dit qu'il apparaît une tache brunâtre ayant une bordure plus intensément colorée. La peau durcit à cet endroit, puis elle se déprime. L'apparition des premières plaques sclérodermiques aurait eu lieu vers l'âge de 18 ans, c'est-à-dire il y a deux ans. Elle ne peut pas être très précise, car elle n'aurait observé la première plaque qu'après que la dépression fut très manifeste. Les premières plaques dans leur ordre d'apparition sont celles du milieu du mollet.

Elle a suivi depuis lors, plus ou moins régulièrement, à côté d'une médication tonifiante, le traitement aux rayons X et son état général continue à s'améliorer. L'amélioration a fait de grands progrès pendant l'été de 1912, qu'elle passe à Campulung, station climatérique située à 600 mètres au-dessus du niveau de la mer. Il est à remarquer que dans cette région on trouve des goîtreux en grand nombre. Au retour de ce séjour à Campulung elle pèse 71 kilos C'est dans cette période que la moitié inférieure du corps prend un tel développement qu'il devient un peu anormal. Les plaques sclérodermiques se multiplient et progressent en devenant plus profondes.

Etat présent. — Jeune fille bien développée, mesurant 1 m. 71. Le tissu adipeux se montre fortement développé à l'abdomen, aux hanches, cuisses et mollets. Les mamelles sont très petites et très peu proéminentes. Le visage est maigre par rapport avec le reste du corps.

Tous les symptômes basedowiens sont très manifestes. L'exophtalmie est excessive et elle a eu deux fois encore, depuis qu'elle suit notre traitement (novembre 1912), des luxations des globes oculaires. La glande thyroïde a le volume d'une petite orange, cependant elle est moins grande qu'autrefois et n'occasionne plus de suffocations. Les deux lobes sont hypertrophiés, celui du côté droit d'une façon plus accusée. La glande thyroïde, ainsi que les carotides, présente des pulsations.

La circonférence du cou est de 39 cent. 5.

Le pouls bat, pendant le repos, à 130 par minute. La malade est très émotive, elle est fatiguée après le plus léger exercice et le pouls augmente de suite de 20-30 pulsations.

Les tremblements sont très manifestes, la malade est toujours agitée et présente des tressaillements. Quand on lui prend le pouls on sent les tremblements et les tressaillements des membres.

Les accès de transpiration et de diarrhée persistent. Depuis trois ans elle a pour la première fois, au mois de janvier 1913, sa menstruation, et fort peu abondante. En février et mars, à l'époque voulue, la menstruation apparaît de nouveau, en quantité à peu près normale.

Les plaques de sclérodermie, au nombre de 12, sont assez symétriques. Excepté deux, situées sur la partie antéro-externe des jambes, toutes occupent la face postérieure de celles-ci. Les deux plaques antéro-externes sont les moins symétriques, celle de la jambe gauche est située au niveau de l'union du tiers inférieur avec les deux tiers supérieurs, tandis que celle de la jambe droite se trouve immédiatement au-dessus et en avant de la malléole externe.

La première plaque apparue est celle de la partie moyenne de la jambe droite ; elle est la plus profonde et elle est allongée dans le sens transversal, de sorte qu'elle produit une espèce d'étranglement du mollet. Regardée de profil, la jambe apparaît amincie brusquement. On voit très bien ce détail sur la radiographie faite pour voir jusqu'à quelle profondeur va l'induration de la peau. La malade ne peut pas préciser l'ordre dans lequel sont apparues les autres plaques sclérodermiques.

La plupart des plaques sont légèrement pigmentées, offrant un aspect brunâtre avec une bordure plus accusée. La pigmentation est très peu manifeste, de sorte que, sur la photographie, on voit seulement les plaques profondes à cause de l'ombre qu'elles projettent et non grâce à leur pigmentation.

La grande plaque de la partie inférieure du mollet gauche et quelques autres présentent même un fond décoloré, ayant un aspect légèrement nacré.

*
* *

La sclérodermie, d'après la littérature médicale, peut avoir une pathogénie vasculaire, nerveuse, glandulaire et sympathico-glandulaire. Nous ne nous occuperons pas des cas purement vasculaires et nerveux non sympathiques, sans avoir pour cela l'intention de nier l'existence de semblables cas, — la sclérodermie pouvant être réalisée probablement par divers facteurs ; — nous discuterons plus longuement les cas présentant des troubles thyroïdiens, notre cas faisant partie de ces derniers.

Les premiers cas offrant une relation entre la sclérodermie et la glande thyroïde sont ceux qui présentent une association entre ce syndrome et le goître exophtalmique. Il nous semble pourtant que plus fréquents sont les cas accompagnés d'une insuffisance thyroïdienne, en prenant en con-

sidération les résultats favorables obtenus avec le traitement thyroïdien chez un nombre considérable de sujets atteints de sclérodermie.

Les cas de Basedow avec sclérodermie dont nous avons pu prendre connaissance sont les suivants :

Leube (1) a vu apparaître des plaques de sclérodermie au visage et aux mains chez un malade atteint d'un goitre exophtalmique. La galvanisation du sympathique ayant produit une amélioration dans l'état du malade et ayant fait en même temps disparaître les plaques sclérodermiques, l'a porté à conclure qu'entre les deux affections il doit exister une relation étiologique.

Guttelling (2), dans une thèse soutenue à Leyden en 1884, décrit un cas de sclérodermie présentant en même temps des symptômes basedowiens et une atrophie de la face.

Eichhorst (3), dans son *Traité de pathologie interne*, dit avoir vu apparaître chez une basedowienne une sclérodermie.

Dans le cas de Bouttier (4) il s'agit d'un goitre exophtalmique avec des lésions sclérodermiques au visage et aux doigts.

De Sainte-Marie (5) a publié l'observation d'une basedowienne présentant de la sclérodermie faciale et de la sclérodactylie.

P. Meyer (6) a noté également l'apparition de la sclérodermie à la suite d'un goître exophtalmique.

Kahler (7) a publié le cas d'une femme chez laquelle, pendant l'évolution du syndrome basedowien, il survint une paraplégie douloureuse avec des amyotrophies et des contractures, accompagnée d'un état de sclérose de la peau des membres inférieurs. Plusieurs auteurs mettent en doute l'existence d'une véritable sclérodermie dans ce cas.

Jeanselme (8) a communiqué le cas d'une femme âgée de 58 ans, qui était atteinte, depuis l'âge de 20 ans, d'un goitre simple. Trente années plus tard apparaissent des symptômes basedowiens, et cinq ans après ceux de sclérodermie. Ces derniers commencent avec l'asphyxie locale des doigts, puis de la sclérodactylie et de la sclérodermie de la face. L'auteur

(1) Leube, Klinische Berichte von der medizinischen Abteilung des Laudeskrankenhauses zu Jena. Erlangen, 1875, et *Spezielle Diagnostik innererkrankheiten*, chapitre Basedowsche Krankheit.

(2) Guttelling, Thèse de Leyden, 1884.

(3) Eichhorst, Handbuch der inneren Pathologie, 1885.

(4) Bouttier, Thèse de Paris, 1886-1887.

(5) De Sainte-Marie, Thèse de Paris, 1886-1887.

(6) P. Meyer, Gaz. méd. de Strasbourg, 1887.

(7) Kahler, *Ueber den Leitungswiderstand der Haut bei Morbus Basedowii*. Prager Zeitschr. für Heilkunde, 1888.

(8) Jeanselme, *Coexistence du goître exophtalmique et de la sclérodermie*. Assoc. française pour l'avancement des sciences. Session de Caen, du 10 août 1894, in Semaine méd., 1899, p. 357.

est d'avis que l'origine de la sclérodermie, ou tout au moins de certaines variétés de dermato-sclérose, doit être recherchée dans un trouble de la nutrition cutanée relevant d'une perturbation fonctionnelle de la glande thyroïde.

Parmi 5 cas de sclérodermie communiqués par Beer (1), l'un présentait des symptômes basedowiens (goître, exophtalmie et tachycardie) et chez un second le corps thyroïde, augmenté de volume au commencement, finit par s'atrophier.

Ditisheim (2) a donné les observations de 17 cas de Basedow, dont 8 auraient été compliqués de sclérodermie. Nous n'avons pas pu nous procurer sa thèse, mais d'après l'exposé que Krieger en a donné, il paraît que la plupart de ces cas ne présentaient pas une véritable sclérodermie. En effet, dans les observations des cas IV, VII, IX et XII, il n'est mentionné aucune modification sclérodermique. Dans le cas I il dit que la peau de la jambe est épaissie par une sclérose ; dans le cas XII, il est noté la sclérodermie et la pigmentation de la partie antéro-externe des jambes. Dans les cas II et VIII, il s'agit seulement d'une coloration brunâtre de la peau, dans le cas XVII, la peau est lisse, brune, sèche.

Dans le cas de Jonas (3), ce sont des symptômes basedowiens qui viennent s'ajouter à une ancienne sclérodermie. Osler (4) a publié également un cas où l'apparition du syndrome de Basedow a succédé à celui de la sclérodermie.

Grünfeld (5) décrit l'observation d'une femme âgée de 33 ans, qui souffrait depuis 8 ans d'un goître exophtalmique, et depuis 2 ans d'une sclérodermie prononcée au tronc. L'opothérapie thyroïdienne produisit l'amélioration de toutes les deux.

Raymond (6) présente, dans une leçon clinique, un nouveau cas, observé également par Jeanselme, et qui, en dehors d'une sclérodermie diffuse, offre des symptômes basedowiens.

Fox (7) a également présenté un cas d'association du syndrome de Basedow avec la sclérodermie.

Guillain et Dupré (8) ont communiqué le cas d'une femme, âgée de

(1) Beer, *Club médical de Vienne*, séance du 24 octobre 1894.

(2) Ditisheim, *Ueber Morbus Basedowii*, Thèse de Zurich, 1895.

(3) Jonas, Thèse de Bonn, 1896.

(4) W. Osler, *On diffuse scleroderma vith special reférence to diagnostic and the use of the thyroïd gland extract*. Journal of cut. and genito-urin. diseases, vol. 16, 1898, nos 2-3, p. 97 et 127.

(5) Grunfeld, *Ein Fall von Sklerodermie kombiniert mit Morbus Basedowii*. Wiener med. Blätter, no 20, 1896.

(6) Raymond, *De la sclérodermie*. Semaine médicale, no 10, 1898.

(7) Fox, Soc. de dermatol. de Londres, 9 juin 1897.

(8) E. Dupré et G. Guillain, *Association des syndromes basedowien, sclérodermique et tétanique*. Soc. méd. des Hôpitaux, séance du 4 mai 1900.

34 ans, chez laquelle les premiers symptômes de Basedow sont apparus à l'âge de 13 ans. Onze ans après on constate une sclérodactylie au petit doigt et à l'annulaire de la main droite. A l'âge de 29 ans, crises de tétanie. La malade, au moment de la présentation, avait tous les symptômes du syndrome basedowien : un goître, de l'exophtalmie, de la tachycardie, des tremblements, des troubles oculaires, des crises de diarrhée, des bouffées de chaleur, etc. La sclérodermie occupait le front, le nez, les doigts. Crises fréquentes de tétanie. Mais à la discussion qui a suivi cette présentation de la malade, Joffroy fait des réserves sur le diagnostic de sclérodermie.

Samouilson (1) relate le cas d'une femme qui présente, à l'âge de 38 ans un goître, à 42 le syndrome de Basedow, et 9 ans plus tard, une sclérodermie au front et à l'aile du nez. Il admet la théorie nerveuse, mais il est d'avis que le dysthyroïdisme serait la cause des modifications nerveuses produisant la sclérodermie.

Dans le cas de Krieger (2), il s'agit d'une femme de 59 ans, qui avait été reçue, dans la clinique d'Erb, 4 ans auparavant, avec le diagnostic de Basedow. Depuis deux ans elle souffre de troubles cardiaques, de la maladie de Raynaud et de sclérodactylie. L'auteur admet que les deux affections ont une relation étiologique et incline, à l'exemple de Samouilson, à mettre la sclérodermie en relation avec des lésions nerveuses, produites par des troubles thyroïdiens.

Möller (3) a publié un cas d'association de goître exophtalmique à la sclérodermie.

Fuchs (4) a présenté à la Société de Psychiatrie et de Neurologie de Vienne un malade, âgé de 29 ans, souffrant d'un Basedow grave et typique depuis un an. Après 6 à 7 mois de maladie la sclérodermie fait son apparition de la manière suivante : il se produit des œdèmes indolores aux deux jambes, lesquels rétrocèdent après 4 semaines, sauf à la face antérieure où ils persistent et deviennent durs. La peau y subit une infiltration, devient luisante, légèrement brunâtre, les poils y sont rares et la sensibilité moins prompte. Fuchs ne se prononce pas sur la pathogénie, mais il rappelle les principaux cas de Basedow avec sclérodermie publiés avant lui.

(1) Samouilson, *La coexistence de la sclérodermie et des lésions du corps thyroïde.* Thèse de Paris, 1898.

(2) H. Krieger, *Ein Fall von Sklerodermie nach vorausgegangenen Morbus Basedowii.* Münchener med. Wochenschr., n° 41, 1903.

(3) Moeller, *Diffuse symetrische Sklerodermie und Morbus Basedowii Dermatologische Gesellschaft in Stokholm*, 26 mars 1903, in Monatshefte für praktische Dermatologie, vol. 37, n° 6, p. 271, 15 septembre 1903.

(4) A. Fuchs, *Soc. de Psych. et de Neurol. de Vienne*, séance du 9 février 1904, in Wiener klinische Wochenschr., n° 19, 1904.

Leven (1) a publié également un cas où la sclérodermie s'est établie après un Basedow.

Le cas présenté par Wick (2) se rapportait à une femme ayant des mutilations aux doigts et aux orteils et des déformations rhumatismales aux articulations et aux gaines des tendons ; de plus on observait des modifications sclérodermiques intenses et prononcées aux extrémités supérieures et inférieures et en partie au tronc. La malade présentait en outre un goître assez développé, une tachycardie manifeste quoique pas trop intense, une légère exophtalmie et le signe de Stellwag positif. Wick considère comme base étiologique de la sclérodermie dans son cas le processus rhumatismal chronique.

Kornfeld (3) présente une femme chez laquelle il est apparu d'abord les troubles sclérodermiques, puis les symptômes de Basedow, après quoi ceux de sclérodermie progressent et s'étendent aux bras, à la poitrine et au visage. Au moment de la présentation, la thyroïde n'est pas augmentée de volume, mais elle est le siège d'un nodule de la grosseur d'une petite noix. Le regard de la malade est fixe, on remarque une exophtalmie très légère, le signe de Stellwag est positif, la convergence des yeux est limitée, la sensibilité est obtuse au niveau des plaques sclérodermiques. Le pouls, de 100-130, monte à 150 après une légère fatigue. Elle a maigri de 12 kilos en 10 mois. Le massage et l'ingestion de tablettes de thyroïdine ont produit une amélioration assez nette. Il admet une relation entre le Basedow et la sclérodermie.

Freund (4) publie le cas d'une femme âgée de 39 ans, chez laquelle la maladie a débuté par des douleurs articulaires, puis il s'est produit l'induration et la pigmentation de la peau. Plus tard il apparaît des palpitations, la tuméfaction de la thyroïde, et de temps en temps des crises de diarrhée. Amaigrissement, pouls 88, goître mou, transpiration dans les régions indemnes de sclérodermie. L'auteur est d'avis que son cas peut être considéré comme un appui pour la démonstration de l'existence d'une relation entre la sclérodermie et le syndrome de Basedow.

Lissogorenko (5) donne l'observation d'une femme âgée de 34 ans, laquelle avait souffert pendant sa cinquième grossesse de rhumatismes et

(1) Leven, *Kurze Mitteilung zu dem Fall von Skledodermie*. Dermatol. Zentralblatt, février 1904, n° 4.

(2) Wick, *K. K. Gesellschaft der Aerzte in Wien*. Wiener klin. Wochenschr., n° 7, p. 194, 1906.

(3) F. Kornfeld, *Zur Pathologie der Sklerodermie und des Morbus Basedowii*. Wiener med. Presse, n° 14-15, 1906.

(4) R. Freund, *Ueber den Zusammenhang von Sklerodermie mit Morbus Basedowii*. Wiener klin. Rundschau, n° 36, 1906.

(5) W. Lissogorenko, *Ueber die Beziehung der Sklerodermie zu Schilddrüsenerkrankungen*. Thèse de Bâle, 1909.

chez laquelle, trois semaines après l'accouchement, a commencé la sclérodermie par un œdème des doigts de la main gauche qui s'étend ensuite aux mains, au visage, au cou, moins aux pieds, avec pigmentation intense de la peau. Après quelque temps, au cours de la même année, il apparaît la tachycardie et la tuméfaction du cou. Ensuite et peu à peu se montrent d'autres symptômes basedowiens tels que la faiblesse, l'agitation, une grande irritabilité nerveuse, des pulsations intenses des carotides, le signe de Stellwag et le goître qui atteint le volume d'un poing d'enfant. Le pouls bat à 100 pulsations par minute. Elle n'a pas de tremblements, la menstruation est régulière. Prurit au dos et à la poitrine.

Staehelin (1) a présenté un cas typique de goître exophtalmique chez une femme où, peu de temps après l'apparition des symptômes basedowiens, il a observé deux plaques de sclérodermie sur la face antéro-externe des jambes.

Rasch (2) a vu une femme de 26 ans, atteinte de la maladie de Raynaud, de sclérodermie, de goître, de tachycardie et de pigmentations de la peau. Il est d'avis que dans ce cas il s'agit d'une affection pluri-glandulaire (hypophyse, thyroïde, capsules surrénales), il ne peut pas dire quelle est la glande qui a été atteinte la première, mais la sclérodermie est assurément sous la dépendance des glandes endocrines, peut-être surtout dans celle du lobe antérieur de l'hypophyse.

Sur deux cas de sclérodermie publiés par Kölle (3) et traités avec de l'extrait des glandes mésentériques, l'un se rapporte à une femme, âgée de 37 ans, avec sclérodermie diffuse et qui souffre depuis 6 ans de Basedow. L'auteur admet comme pathogénie une lésion ou une névrose du sympathique à laquelle il s'ajouterait des troubles glandulaires et des autotoxines intestinales, consécutives à l'insuffisance fonctionnelle des glandes, spécialement des glandes mésentériques.

A cette liste, assez longue, de cas d'association du syndrome sclérodermique à celui de Basedow, nous en ajouterons une autre, non moins longue, concernant les cas de sclérodermie où l'on a noté des lésions atrophiques, la diminution de volume de la glande thyroïde ou un simple goître.

Schäffer (4) a publié un cas de sclérodermie avec atrophie du corps thyroïde. Dans celui communiqué par Friedheim (5), la glande thyroïde était très peu développée.

(1) Staehelin, *Gesellschaft der Charite-Aerzte*, Séance du 16 janvier 1908, in Berliner klin. Wochenschr., n° 21, 1908.

(2) C. Rasch, *Sklerodermie mit Affektion der Mundschleimhaut und Basedow, Addison, Symptomen*. Dermatol. Zeitschr., n° 3, XIX, 1912.

(3) W. Kœlle, *Kasuistisches und Therapeutisches zur Sklerodermie*. Münchener med. Wochenschr., n° 16, 1912.

(4) Schæffer, cité d'après Lewin et Heller, *Die Sklerodermie, eine monographisches Studie*. Berlin, 1895. Obs. 462, p. 115.

(5) Friedheim, *Beitrag zur Kenntniss der Sclerodermie*. Münchener med. Wochenschr., 1895, n° 19, p. 440.

Morselli (1), Archangelli (2) et Schubiger (3) ont publié des cas de sclérodermie avec goître simple.

Panegrossi (4) a vu apparaître la sclérodermie chez une malade de 60 ans, goîtreuse et parkinsonienne. Il a obtenu une amélioration avec le traitement thyroïdien, et il déduit que dans certains cas il existerait une relation entre la sclérodermie et les modifications pathologiques de la thyroïde.

Chauffard (5) note, chez une femme de 59 ans avec sclérodermie diffuse, que le corps thyroïde était petit et que l'opothérapie thyroïdienne fut sans résultat.

Dans le cas de sclérodermie généralisée — l'homme momie — de Grasset (6), il mentionne que le corps thyroïde était imperceptible.

Sachs (7) a observé dans un cas des signes d'insuffisance thyroïdienne. Von Nöthhaft (8) mentionne dans un autre que le corps thyroïde était très petit.

Hektoen (9) a publié un cas de sclérodermie où il a observé l'atrophie, la sclérose et la disparition d'un goître, la dégénérescence hyaline et l'artério-sclérose des vaisseaux. A l'autopsie la thyroïde était très petite, elle ne pesait que 14 grammes. L'hypophyse était également très réduite de volume, n'ayant plus que 3, 4 grammes.

Dans le cas communiqué par James (10), il y avait de la sclérodermie et le syndrome de Raynaud avec une atrophie du corps thyroïde.

Dans le IIIe cas d'Osler (11), celui d'une femme de 40 ans avec sclérodermie diffuse, la thyroïde était imperceptible et l'opothérapie thyroïdienne a eu un résultat favorable.

Uhlenhut (12) a noté la disparition complète de la glande thyroïde

(1) Morselli, Riforma medica, n° 11, 1895.

(2) Archangelli, Bull. della Soc. lancisiana d'Osped. di Roma, n° 2, 1894-1895.

(3) Schubiger, Monatshefte für prakt. Dermatol., 1897.

(4) Panegrossi, Bull. della Soc. lancisiana, vol. XVI.

(5) Chauffard, *Sclérodermie avec hémiatrophie linguale ayant débuté par le syndrome de la maladie de Raynaud.* Bull. et Mém. de la Soc. médicale des hôpitaux, 28 juin 1895, p. 516.

(6) Grasset, *Un « homme momie ». Sclérodermie généralisée congénitale.* Nouvelle Iconographie de la Salpêtrière, 1896, n° 5.

(7) Sachs, Acad. de méd. de New-York, 16 avril 1896.

(8) V. Nothhaft, Zentralbl. f. allg. Pathol. u. pathol. Anat., 1898.

(9) Hektoen, Zentralbl. f. allg. Pathol. u. pathol. Anat., 1897.

(10) A. James, *Scleroderma associated with Raynaud's disease.* Edimb. med. chir. Society, 2e déc. 1898, in Scott. Med. and Surgic. Journal, vol. IV, n° 2, 1899.

(11) W. Osler, *On diffuse sclero-derma with special reference to diagnostic and the use of the thyroïd gland extract.* Journal of cut. and genito-urin., 1898, vol. 16, n°s 2 et 3, p. 97 et 127.

(12) Uhlenhut, Berliner klin. Wochenschr., 1899.

dans un cas de sclérodermie, le traitement thyroïdien n'a donné pourtant aucun résultat.

Lancereaux et Paulesco (1) mentionnent que le corps thyroïde n'était pas apparent chez une femme de 28 ans, avec sclérodermie généralisée, laquelle s'est améliorée par l'opothérapie thyroïdienne.

Dehu (2), dans un cas difficile à diagnostiquer, car il présentait des caractères de myxœdème ainsi que ceux de la sclérodermie, dit que le corps thyroïde n'était pas perceptible et que le traitement thyroïdien a produit la guérison.

Parmi trois cas de sclérodermie publiés par Sternthal (3), nous avons trouvé mentionné dans le cas II que la thyroïde était très petite, et que dans le cas III l'opothérapie thyroïdienne a produit une amélioration.

Eddowes (4), dans un cas de sclérodermie en plaques avec alopécie et leucodermie, dit que le corps thyroïde était imperceptible et qu'il a obtenu une amélioration avec l'opothérapie thyroïdienne.

Porter (5) a vu chez une femme de 39 ans, atteinte d'une sclérodermie diffuse, une atrophie considérable du corps thyroïde.

Kronheimer (6) a noté également l'atrophie de la thyroïde chez une femme de 23 ans présentant une sclérodermie diffuse et de la sclérodactylie.

L'un de nous (Marinesco) (7) a communiqué un cas de dystrophie généralisée (avec sclérodermie) qu'on pouvait rapprocher de l'homme momie de Grasset, et à l'autopsie duquel il a trouvé une thyroïde petite et altérée.

Ménétrier et Bloch (8) ont publié le cas d'une femme de 27 ans avec

(1) Lancereaux et Paulesco, *L'iodothysine dans le traitement des affections dites rhumatismales (Rhumatisme chronique, artério-sclérose, troubles vaso-moteurs et trophiques des extrémités,sclérodermie...*, etc.). Journal de méd. interne, 1er janvier 1899.

(2) Dehu, *Sclérodermie ou myxœdème?* Ann. de dermatol. et de syphil., juin 1899.

(3) Sternthal, *Beitrag zur Casuistik der Sclerodermia.* Archiv für Dermatologie und Syphilis, 1898, vol. 43.

(4) Eddowes, *Alopecia, Leucoderma and Scleroderma.* Dermatological Society of Great Britain and Ireland, 28 juin 1899, in British Journal of Dermatology, août 1899, p. 325.

(5) W. S. Porter, *Sheffield medico-chirurgical Society*, 28 février 1901, in The British med. Journal, 13 avril 1901, p. 893.

(6) Kronheimer, *Ein Fall von diffuser, symetrische Sklerodermie mit Sklerodactylie.* Nürnberger medizinische Gesellschaft in Münchener med. Wochenschr., 1903, n° 44, p. 1940.

(7) G. Marinesco, *Un cas de dystrophie généralisée.* Bull. de la Soc. des sciences méd. de Bucarest, n° 2, 1904.

(8) P. Ménétrier et L. Bloch, *Un cas de sclérodermie diffuse. Amélioration considérable par le traitement thyroïdien.* Bull. et mém. de la Soc. méd. des hôp. de Paris, 23 février 1905, p. 146.

sclérodermie diffuse, chez laquelle le corps thyroïde était réduit de volume. L'opothérapie thyroïdienne fut suivie d'une amélioration considérable.

Huismans (1) a noté dans un cas de sclérodermie, parmi divers troubles des glandes endocrines, ceux de l'insuffisance thyroïdienne.

Vincent (2) a communiqué le cas d'un malade chel lequel un rhumatisme aigu fut suivi d'une thyroïdite. Après quelque temps il est apparu une sclérodermie progressive, et le corps thyroïde s'est atrophié.

Claude, Rose et Touchard (3) ont également vu un cas avec évolution simultanée et parallèle du rhumatisme chronique, de la maladie de Raynaud et de sclérodermie chez une femme de 60 ans. Le corps thyroïde était atrophié.

Tsuchida (4) a trouvé à l'autopsie d'un cas de sclérodermie avec aspect bronzé une augmentation de volume de l'hypophyse et un goître colloïdal.

Laignel-Lavastine (5) a observé une atrophie appréciable du corps thyroïde chez une jeune fille de 18 ans, chez laquelle se sont succédé le syndrome de Raynaud, la sclérodactylie et puis la sclérodermie.

Dupré et Kahn (6) mentionnent l'atrophie du corps thyroïde chez une femme de 57 ans avec sclérodermie et maladie de Raynaud.

Dans le cas I de sclérodermie diffuse de Pedrazzini (7), il est noté l'atrophie du corps thyroïde et l'opothérapie thyroïdienne fut suivie d'une amélioration. Dans son cas IV, celui d'une femme de 30 ans avec sclérodermie diffuse, il est noté la présence d'une nodosité dans le corps thyroïde. Il y obtient également une amélioration en leur administrant de l'extrait thyroïdien.

Klippel (8) a publié un cas de goître simple accompagné de sclérodermie. Il met en rapport cette dernière avec le dysthyroïdisme.

(1) L. Huismans, *Ueber die Beziehungen von Infektion, Gefäss-und Blutdrüsenerkrankungen zur Sklerodermie*. Münchener med. Wochenschr., 1905, n° 10.

(2) H. Vincent, *Atrophie thyroïdienne et sclérodermie consécutives au rhumatisme*. Bull. et mém. de la Soc. méd. des hôp. de Paris, 21 mars 1907, p. 282.

(3) Claude, Rose et Touchard, *Maladie de Raynaud, sclérodermie et rhumatisme chronique*. Bull. et mém. de la Soc. méd. des hôp. de Paris, 21 mars 1897, p. 277.

(4) Tsuchida, cité d'après Lichtwitz.

(5) Laignel-Lavastine, *Sclérodermie généralisée mélanodermique*. Soc. méd. des hôp. de Paris, 31 janvier 1908, p. 186.

(6) Dupré et Kahn, *Sclérodermie et maladie de Raynaud (syndrome polyglandulaire)*. Bull. et mém. de la Soc. méd. des hôpitaux, 17 juin 1909, p. 1230.

(7) F. Pedrazzini, *Sclerodermia ed atiroïdismo*. Gazzeta degli Osped. e delle Cliniche, 1er août 1909, n° 91, p. 953.

(8) Maurice Klippel, *La sclérodermie dans le goître simple*. Semaine médicale, n° 18, 1910.

Lichtwitz (1) a trouvé dans un cas de sclérodermie combinée avec le syndrome d'Addison, à côté des lésions d'une capsule surrénale et des ganglions sympathiques voisins, un corps thyroïde très petit et atrophique. Le lobe médian était à peine visible et la glande était fibreuse et présentait une dégénérescence colloïdale.

Turrettini (2) publie le cas d'une jeune fille atteinte de la maladie de Raynaud et de sclérodermie et chez laquelle le corps thyroïde était peu développé. Il en déduit que l'insuffisance thyroïdienne serait le substratum pathogénétique de la sclérodermie.

Un cas intéressant est celui présenté par Pauchet (3). Il s'agit d'une malade, âgée de 44 ans, qui depuis 2 ans présentait un goitre asphyxiant, une exophtalmie prononcée, le pouls à 150, de l'œdème des jambes, de l'insomnie, un amaigrissement considérable et de la mélanodermie. Après une hémithyroïdectomie, il obtient une amélioration manifeste : engraissement, euphorie, reprise des occupations ; mais, deux mois après l'opération, apparaissent des douleurs rhumatoïdes et un syndrome sclérodermique.

En dehors de ces cas où on a noté des modifications atrophiques ou dégénératives du corps thyroïde, on a publié un grand nombre d'observations de sclérodermie dans lesquelles l'opothérapie thyroïdienne a donné des résultats favorables, ce qui fait supposer l'existence d'une insuffisance de la glande thyroïde chez ces malades. Nous avons déjà noté dans certains cas avec lésions du corps thyroïde, que l'administration des préparations thyroïdiennes a été suivie d'une amélioration plus ou moins manifeste ou même d'une guérison. Nous y pouvons ajouter le tableau suivant qui contient des cas chez lesquels on a obtenu les mêmes résultats favorables sans avoir noté des modifications du corps thyroïde appréciables à l'examen clinique des malades.

(1) L. Lichtwitz, *Ueber einen Fall von Sklerodermie und Morbus Addisonii nebst Bemerkungen über die Physiologie und Pathologie des Sympathikus und der Nebennieren.* Deutsches Arch. f. klin. Med., vol. 94, n° 5-6, 1910.

(2) G. Turrettini, *Sclérodermie et asphyxie symétrique des extrémités.* Revue méd. de la Suisse Romande, n° 4, 1910.

(3) Pauchet, Soc. de chir. Séance du 16 novembre 1910, in Semaine méd., 1910, n° 47, p. 562.

	Sexe	Age		Améliorations	Guérison
Stieglitz (1).....	F.	37 ans.	Morphée.	+	
Lustgarten (2).....			Sclérodermie généralisée.	+	
Rille (3).....	H.	29 ans.	Sclérodermie diffuse et alopécie généralisée.	+	
Master (4).....		18 mois.	Sclérodermie aiguë diffuse.	+	
Marty (5).....	F.	26 ans.	Sclérodermie diffuse.	+	
Wagner (6).....	F.	8 ans.	Sclérodermie diffuse.	+	
Weber (7).....	F.	33 ans	Sclérodermie, rhumatisme.		+
Marsch (8).....	H.	2 ans.	Sclérodermie aiguë diffuse.	+	
Osler (9).....	H.	49 ans.	Sclérodermie diffuse.	+	
Pringle (10).....	H.	16 ans.	Sclérodermie aiguë diffuse.	+	
Savill (11).....	F.	41 ans.	Sclérodermie diffuse des extrémités.	+	
Haskowec (12).....			Sclérodermie et sclérodactylie.	+	
Gayet (13).....	F.	33 ans	Sclérodermie en plaques.	+	
Weiss (14).....	F.	12 ans.	Sclérodermie généralisée.	+	
Abraham (15).....	F.	49 ans.	Sclérodermie progressive.	+	
B. Sachs (16).....	F.	54 ans.	Sclérodermie progressive et sclérodactylie.	+	
Lafond (17).....	H.	80 ans.	Morphée.	+	

(1) Stieglitz, *Some therapeutic experiences with thyroid feeding*. New-York medical Journal, vol. 61, 4 mai 1895, p. 549.

(2) Lustgarten, *New-York dermatological Society*, 25 septembre 1894, in Journal of Cutaneous and Genito-Urinary Diseases, janvier 1895, n° 1, p. 27.

(3) Rille, *Ein Fall von ausgedehnter Alopecie und daneben bestehender Sklerodermie*. Wiener klin. Rundschau, 1895.

(4) Master, *On case of diffuse Scleroderma*. Ref. in The British Journal of Dermatology, mai 1897, p. 212.

(5) P. Marty, *Contribution à l'étude de la sclérodermie et de son traitement par l'iodure de potassium à haute dose*. Thèse de Toulouse, 1897.

(6) Wagner, *Ueber Sklerodermie. Dermatologische*. Zeitschrift, 1897.

(7) L. Weber, *Ein Fall von Sklerodermie erfolgreich behandelt mit Extractum thyroïdeae*. New-Yorker med. Monatschr., vol. IX, n° 10, 1897.

(8) J. G. Marsch, *A case of acute diffuse scleroderma*. Medical News, 20 avril 1895, analysé in Arch. f. Kinderheilkunde, vol. 24, 1898, p. 276.

(9) W. Osler, *loc. cit.*

(10) Pringle, *Dermatological Society of London*, 9 février 1898, in British Journal of Dermatology, mars 1898, p. 95.

(11) Savill, *Dermatological Society of Great Britain and Ireland*, 26 octobre 1898, in British Journal of Dermatology, décembre 1898, p. 467.

(12) Haskowec, *Ein Fall von Sklerodermie mit Sklerodactylie*. Verein der bohmischen Aerzte in Prag., 4 décembre 1899, in Jahresbericht für Neurol. in Psych., 1899.

(13) Gayet, *Sur un cas de sclérodermie en plaques*. Lyon médical, 3 septembre 1899, n° 36, p. 21.

(14) Weiss, Wiener Dermatologische Gesellschaft, 13 juin 1900, in Archiv für Dermatologie und Syphilis, vol. 53, 1900, p. 376.

(15) Abraham, *Progressive Sclerodermia, Dermatological*. Society of Great Britain and Ireland, 23 octobre 1901, in The British Journal of Dermatology, décembre 1901, p. 467.

(16) B. Sachs, *Sclerodermie and Sclerodactylie*. Philadelphia med. Journal, 8 février 1902.

(17) Lafond, *Sclérodermie et corps pituitaire*. Thèse de Lyon, 1901-1902, n° 149.

	Sexe	Age		Améliorations	Guérison
Jakinoff (1).....			Sclérodermie diffuse.		+
Scherber (2).....			Sclérodermie généralisée.	+	
Schamberg (3).....	H.	9 ans.	Sclérodermie aiguë diffuse.	+	
Constantin et Levrat (4).....	F.	57 ans.	Sclérodermie diffuse et sclérodactylie.	+	
»	H.	57 ans.	Sclérodermie diffuse.	+	
Müller (5).....	F.	19 ans.	Sclérodermie diffuse et sclérodactylie.	+	
Migliacci (6).....	F.	37 ans.	Sclérodermie diffuse.	+	
De Beurmann et Laroche (7).....	H.	29 ans.	Sclérodermie diffuse.	+	
Nicolas et Moutot (8)	F.	3 ans.	Sclérodermie en plaques.	+	
Donath (9).....	F.	41 ans.	Sclérodermie	+	
—			Sclérodermie.	+	

A la suite de la revision de tous ces cas, l'existence d'une sclérodermie due à certains troubles des glandes à sécrétion interne paraît indubitable. Parmi ces glandes, le corps thyroïde joue le rôle principal bien que d'autres glandes endocrines aient été également mises en cause. C'est ainsi que Schwerdt (10) a attribué la sclérodermie à un déficit de la fonction des glandes mésentériques.

D'autres auteurs ont noté une relation entre le syndrome sclérodermique et les capsules surrénales. En effet, Schultz (11), Rosbach (12),

(1) Jakinoff, cité d'après Ménétrier et Bloch.

(2) Scherber, Wiener dermatologische Gesellschaft, 18 octobre 1905, in Arch. f. Dermatologie und Syphilis, vol. 78, 1906, p. 374.

(3) Schamberg, *Un cas de sclérodermie aiguë*. Philadelphia Dermatological Society, 15 octobre 1907, in Journal of cutaneous diseases, décembre 1907, p. 580.

(4) Constantin et Levrat, *Observations sur l'état du sang dans la sclérodermie*. Ann. de dermatologie et de syphiligraphie, février 1907, p. 130.

(5) Müller, Wiener Dermatologische Gesellschaft, 24 avril 1907, in Monatshefte f. praktische Dermatologie, vol. 45, 15 septembre 1907, n° 6, p. 297.

(6) Migliacci, *Per un caso di sclerodermia*. Gazzeta degli Ospedali e delle cliniche, 1908, n° 2, p. 982.

(7) De Beurmann et Laroche, *Un cas de sclérodermie diffuse améliorée par la médication thyroïdienne*. Bull. de la Soc. française de dermatologie et de syphiligraphie, an XX, n° 1, 1909, p. 21.

(8) Nicolas et Moutot, *Sclérodermie en plaques. Forme mixte : lardacée et tubéreuse. Traitement thyroïdien : amélioration rapide*. Lyon médical, 24 décembre 1911.

(9) J. Donath, *Beiträge zur Sklerodermie*. Deutsche Zeitschr. für Nervenheilkunde, vol. XLIV, n° 4, 1912.

(10) C. Schwerdt, *Ein Fall von circumskripter Sklerodermie behandelt mit Mesenterialdrüse*. Münchener med. Wochenschr., 1905, n° 11.

(11) R. Schultz, *Sklerodermie, Morbus Addisonii und Muskelatrophie*. Neurologisches Centralblatt, 1889, p. 345.

(12) Rossbach, *Addison'sche Krankheit mit Sklerodermie*. Virchow's Archiv, vol. 50, p. 566 et vol. 51, p. 100.

Feréol (1), Willrich (2), Leloir (3), Naunyn (4), etc., ont publié des cas d'association de la sclérodermie avec le syndrome d'Addison. Lichtwitz (5) a trouvé dans son cas de sclérodermie une capsule surrénale altérée. Claude, Rose et Touchard (6) se demandent si l'hypofonctionnement des surrénales ne joue pas un rôle dans les phénomènes vaso-moteurs et s'il n'y a pas lieu d'admettre une hypertrophie surrénale compensatrice de l'atrophie thyroïdienne.

Strumpell (7) a émis l'opinion théorique que la sclérodermie serait l'opposé de l'acromégalie, étant donné qu'elle est la conséquence d'une insuffisance de l'hypophyse. Les cas de Roux (8) et de Lafond (9) seraient en concordance avec cette manière de voir.

On a encore noté l'association de la sclérodermie avec la paralysie agitante [Panegrossi (10), Palmieri (11), Frænkel, Lundborg (12), Luzzato (13), Rasch (14)]. D'après certains auteurs [Hillairet (15), Grünfeld (16)], les ovaires participeraient également à la pathogénie du syndrome sclérodermique.

Alquier et Touchard (17) ont trouvé des lésions pluriglandulaires dans deux cas de sclérodermie.

Dans leur premier cas ils ont constaté une sclérose très prononcée de la thyroïde, des capsules surrénales, des testicules, un peu moindre de l'hypophyse. Dans le second cas existait une sclérose beaucoup plus

(1) Feréol, Bull. et mém de la Soc. méd. des hôpitaux, 1879, p. 243.

(2) Willrich, Thèse de Göttingen, 1892.

(3) Leloir, Thèse de Paris, 1881.

(4) Naunyn, Verhandlungen des unterelsässischen Aerztevereins in Strassburg, Sitzung von 27 Juny 1896.

(5) L. Lichtwitz, *Ueber einen Fall von Sklerodermie und Morbus Addisonii nebst Bemerkungen über die Physiologie und Pathologie des sympathicus und der Nebennieren*. Deutsches Archiv für klin. Med., vol. 94, nos 5-6, 1910.

(6) Claude, Rose et Touchard, *Maladie de Raynaud, sclérodermie et rhumatisme chronique*, Bull. et mém. de la Soc. méd. des hôpitaux de Paris, 21 mars 1907, p. 277.

(7) Strumpell, Deutsche Zeitschr. f. Nervenheilk., vol. XI.

(8) J. Roux, *Sclérodermie et corps pituitaire*, Revue neurologique, 1902, n° 15, p. 721.

(9) Lafond, *Sclérodermie et corps pituitaire*, Th. de Lyon, 1902, n° 149.

(10) Panegrossi, Bull. de la Soc. Lancis, XVI.

(11) Palmieri, cité par Luzzato.

(12) Cité d'après Luzzato, 1904, p. 753.

(13) A.-M. Luzzato, *Paralisi agitante e sclerodermia*, Il Morgagni, vol. 46, n° 12.

(14) C. Rasch, *Sklerodermie mit Affektion der Mundschleimhaut und Basedow-Addison symptomen*. Dermatolog. Zeitschr., vol. 19, 1912, n° 3.

(15) Hillairet, Ann. de dermatol. et de syphil., 1872.

(16) Grünfeld, Thèse, 1894.

(17) Alquier et P. Touchard, *Lésions des glandes vasculaires sanguines dans deux cas de sclérodermie généralisée*. Arch. de méd. exp. et d'anat. pathol., n° 5, 1907, p. 687.

légère de ces organes, sans altérations des cellules ; on notait la présence d'adénomes dans les surrénales.

Les glandes à sécrétion interne étant sous l'influence du grand sympathique, il était naturel de chercher à unifier tous ces cas par une théorie unique, à savoir que la sclérodermie serait due aux lésions du système sympathique. Huismans (1) ayant trouvé des lésions glandulaires multiples dans un cas de sclérodermie, est d'avis que les glandes endocrines sont altérées et que le sympathique intervient dans la production de ces troubles.

Cependant la sclérodermie ne serait pas, dans toutes ses étapes une névrose pure, mais une névrose du grand sympathique qui ouvre la voie de l'éruption de la maladie,sans être en état de produire à elle seule la sclérodermie, pour laquelle il est nécessaire que se produise une intervention secondaire des glandes à sécrétion interne.

Malgré qu'une pathogénie sympathique expliquerait assez bien beaucoup des cas que nous venons d'énumérer, elle ne peut pas pourtant être généralisée à tous. La théorie de Brissaud (2) que toute sclérodermie relève d'une affection primordiale du système du grand sympathique nous semble trop généralisatrice. En admettant une telle pathogénie, les lésions pluriglandulaires devraient être beaucoup plus fréquentes et le syndrome sclérodermique beaucoup plus uniforme. Or les cas avec troubles thyroïdiens sont très fréquents, tandis que ceux avec lésions d'autres glandes endocrines sont assez rares. Pour expliquer ce fait on devait admettre la prédominance d'une lésion du sympathique cervical. Cette hypothèse est applicable aux cas où coexistent des troubles thyroïdiens avec la sclérodermie de la face et des membres supérieurs, mais elle n'est pas en concordance avec les cas, parmi lesquels peut se ranger le nôtre, où les plaques sclérodermiques occupent exclusivement les jambes. Dans de telles conditions il est plus probable que les modifications des systèmes sympathique et autonome sont secondaires à des troubles thyroïdiens.

Nous ne sommes pas les partisans d'une pathogénie unique de la sclérodermie.

C'est un syndrome qui peut être réalisé de plusieurs manières. Il y a des cas qui confirment toutes les théories pathogénétiques : trophonévrose, angiotrophonévrose, sympathique, vasculaire, hypophysaire, pluriglandulaire. Mais aucune de ces théories ne peut être appliquée à la totalité des cas. La cause la plus fréquente est sans doute les troubles thyroïdiens. Mais

(1) L. Huismans, *Ueber die Beziehungen von Infektion Gefäss, und Bluldrüsenerkrankungen zur Sklerodermie.* Münchener med Wochenschr., 1905, n° 10.

(2) E. Brissaud, *Pathogénie du processus sclérodermique.* Presse médicale, 1897, n° 51, p. 285.

même les cas ayant cette pathogénie ne seraient pas le résultat d'un même mécanisme. Le fait que chez certains sujets il y a de l'hypersécrétion de la glande, tandis que chez d'autres on a noté l'hypothyroïdisme a forcé les auteurs de recourir à diverses explications. Migliacci (1), tout en admettant que la théorie thyroïdienne explique assez bien le phénomène de la sclérodermie, dit que si le traitement thyroïdien ne réussit que quelquefois, c'est parce que la glande n'est pas toujours dans le même état. Gauthier (2) distingue même deux formes de sclérodermie : à l'hyperthyroïdisme correspondrait la sclérodermie ordinaire, la plus fréquente, tandis qu'à l'hypothyroïdisme correspondrait un type spécial différant de la forme ordinaire par un moindre parcheminage de la peau et donnant au toucher la sensation d'une sorte d'adipose sous-cutanée.

Cassirer (3) met sur le compte du système végétatif (sympathique et autonome) les névroses vasomotrices et trophiques parmi lesquelles il range aussi la sclérodermie.

La sécrétion des glandes endocrines est sous l'influence du système nerveux végétatif, et le syndrome de Basedow représenterait seulement une localisation spéciale d'une altération générale du système végétatif. Il se distingue des affections apparentées par la modification des conditions d'innervation de la thyroïde. D'après Cassirer on peut admettre que dans les angiotrophonévroses, les centres de la sécrétion interne ne sont pas habituellement lésés, mais seulement les centres spéciaux vasomoteurs et sécrétoires sympathiques ainsi que para-sympathiques. C'est à peine, quand les troubles s'étendent aux centres de la sécrétion interne, que les symptômes propres au syndrome de Basedow apparaissent. D'après cette conception, ce ne sont pas les glandes à sécrétion interne qui joueraient le rôle principal mais le système nerveux végétatif qui innerve leurs centres ainsi que ceux des vaisseaux. La relation intime entre le groupe basedowien et les angiotrophonévroses trouverait de cette manière une explication. Cassirer arrive à la conclusion que les symptômes des angiotrophonévroses — névroses organiques — seraient des manifestations d'excitation des différents segments du système végétatif. Leur cause réside dans un trouble héréditaire ou acquis de ce système.

De l'existence fréquente de troubles thyroïdiens dans des nombreux cas de sclérodermie et des diverses considérations faites en différents endroits, nous sommes d'avis qu'on peut déduire que le rôle du corps thyroïde est

(1) Migliacci, Gazeta degli Ospedali e delle Cliniche, 1908, n° 92, p. 982.

(2) Ch. Gauthier, *Fonctions du corps thyroïde*. Revue de médecine, 1900, p. 442.

(3) Cassirer, *Die vasomotorische-trophische Neurosen*. Berlin, 1912 ; *Die Rolle des vegetativen Systems in der Pathologie der vasomotorisch-trophischen Neurosen*. Medizinisches klinik, 1912, n° 47.

indubitable dans certains cas de sclérodermie, et que sa sécrétion interne intervient dans les cas accompagnés de Basedow autant que dans ceux avec d'autres manifestations thyroïdiennes, par l'action sympathicotrope de cette sécrétion. Ce mécanisme explique autant les cas où le syndrome de Basedow est apparu le premier, la sclérodermie ensuite, que ceux où leur apparition a suivi l'ordre inverse. La sécrétion thyroïdienne, produisant par son action sympathicotrope l'un ou l'autre de ces syndromes ou tous les deux associés chez le même individu, n'ordonne pas expressément l'apparition, première dans le temps, de l'un des deux.

Dans les cas de sclérodermie avec goître simple ou dans lesquels on a noté des altérations atrophiques du corps thyroïde, on doit de même admettre que les troubles sclérodermiques apparaissent seulement dans les cas où a lieu une modification de la sécrétion thyroïdienne donnant lieu à une certaine action sympathicotrope.

ÉTUDE RADIOLOGIQUE D'UN CAS DE SCLÉRODERMIE. ANALOGIES DE LA SCLÉRODERMIE AVEC LE SYNDROME DE PROFICHET.

PAR

M. M. BERTOLOTTI,

Directeur de l'Institut radiologique de l'Hôpital Majeur de Turin.
Docent privé à la Faculté.

La sclérodermie date seulement du siècle dernier ; c'est donc une maladie de connaissance relativement récente. Pourtant il paraît que déjà Hippocrate aurait donné la description de cette maladie ; le grand clinicien grec rapporte en effet dans son *Traité des épidémies* l'histoire d'un certain athénien dont la peau était si indurée qu'on ne pouvait la pincer ; Galien aussi dans son *Traité de thérapeutique* signale une maladie qu'il nomme la *stegnose* et qui consistait en une sorte d'obstruction des pores de la peau ; il décrit encore comme symptômes de cette affection la dureté et la blancheur de la peau, la pigmentation fréquente et l'absence de sueurs, qui en effet est un phénomène fréquent au niveau des plaques de sclérodermie.

Mais c'est Thirial qui, le premier en 1845, a publié une description régulière d'un cas de sclérodermie et, dans la suite, c'est à partir de 1871-1872 que la pathogénie de cette maladie devient l'objet d'études vraiment scientifiques. Ce fut notamment à la Société de Biologie de Paris que à cette époque commencèrent les débats sur la nature de l'affection : Ball, Charcot, Hallopeau, Laborde et d'autres encore y apportèrent chacun le contingent de ses idées personnelles.

D'abord interprétée comme une maladie proprement localisée aux tissus cutanés, Thibierge en 1890 montra que la sclérose, loin de se limiter à la peau, est très envahissante et il insista sur l'atrophie des muscles, qu'il croyait secondaire à une lésion du système nerveux central. Plus tard, en effet, Arnozan (1890) et Jacques de Saint-Germain montrèrent des pièces anatomiques avec lésions médullaires très nettes.

Depuis, Raymond, Grasset et Brissaud ont insisté longuement, dans leurs cliniques, sur les rapports étroits de la sclérodermie avec le système nerveux et enfin, en 1897, à l'occasion d'un cas d'acromégalie, Strum-

pell a publié une note dans laquelle il posait la question du rôle que pourrait avoir le corps pituitaire dans l'étiologie de la sclérodermie.

Dans ces derniers temps, la littérature médicale sur cette dystrophie a acquis une extension remarquable et il serait déplacé ici de rapporter, même en abrégé, les centaines de publications qui ont été faites sur la sclérodermie ; qu'il suffise de relever seulement la tendance qui s'est accusée parmi les auteurs d'en faire un trouble consécutif à une altération des glandes à sécrétion interne, soit au dysthyroïdisme (Osler, Beurmann, Laroche, Vernis, etc...), soit à l'insuffisance des glandes surrénales (Lichtwitz, Haushalter, Spillmann), soit à des troubles des ganglions mésentériques (Schwerdt), soit encore à l'hypophyse (Lafond, Wernik) et soit enfin à un déséquilibre polyglandulaire (Laignel-Lavastine).

Nous laissons de côté cette histoire bibliographique qui comporterait une analyse forcément trop complexe pour l'extension de notre travail, et abordons directement notre sujet par l'étude clinique et radiologique d'un cas de sclérodermie généralisée, avec polymyosite interstitielle, tendinite calcifiante, et présentant encore l'existence de petits nodules calcifiés dans le tissu cutané. Dans ce cas nous pûmes relever par la radiographie la présence d'une selle turcique volumineuse et cliniquement des signes indéniables d'hypothyroïdisme.

Notre cas se prête donc à soulever plusieurs questions intéressantes, notre intention justement est de relever :

1° Les relations existant entre la sclérodermie, l'atrophie thyroïdienne et l'hypertrophie hypophysaire ;

2° Les rapports étroits que, dans plusieurs cas, on put relever entre la sclérodermie et la maladie dite *pierres de la peau* ou syndrome de Profichet.

Observation.

Cattano Ernesta, 36 ans, née à Occiniano, nous est amenée en mars 1910 à l'Institut de Radiologie de l'hôpital Saint-Jean par le Docteur Quadrone, médecin directeur de la consultation externe de l'Hôpital.

Le père de la malade est mort de choléra à 30 ans, sa mère est vivante et bien portante. Ses parents originaires du Monferrat n'ont jamais quitté le pays : un frère et deux sœurs se portent bien.

La malade a été réglée très tard (17 ans), toujours régulièrement, elle n'est pas mariée. Elle nie l'alcoolisme, la syphilis ou toute autre affection vénérienne. Pas de trace d'impaludisme.

L'affection pour laquelle la malade se présenta à la consultation externe de l'hôpital, aurait commencé environ à l'âge de 30 ans, c'est-à-dire 6 ans auparavant.

Le premier symptôme qui attira son attention a été donné par la cyanose des extrémités supérieures ; peu après elle ressentit des douleurs à l'articulation

du genou gauche puis à l'épaule droite et enfin à l'autre genou, de façon qu'il lui était très pénible de se baisser. Peu à peu, sans cause déterminée, les deux avant-bras prirent une teinte blanche diffuse, notamment sur le côté cubital, depuis les doigts jusqu'au coude.

Cette teinte blanche dura quelques mois, puis elle céda la place à une coloration violette et la malade ressentit en même temps une sensation subjective de froid très vif et de douleurs aiguës quand elle touchait l'eau froide.

Depuis le commencement de ses troubles, ses règles sont devenues inconstantes d'abord, et depuis quelques mois ont complètement cessé.

Depuis quelque temps presque simultanément sont apparus, sur le bras et l'avant-bras de chaque côté, des boutons gros comme une tête d'épingle, indolents, évoluant progressivement pendant plusieurs semaines, pour s'élargir et ensuite donner lieu à une formation croûteuse blanchâtre d'apparence calcaire sans aucun signe de suppuration bien nette au niveau de ces boutons. Les concrétions croûteuses ainsi produites atteignaient une forte épaisseur, demeuraient pendant trois ou quatre semaines et puis tombaient progressivement en laissant des cicatrices de dimensions variables, quelques-unes atteignant même les dimensions d'une pièce de 2 francs. De semblables boutons, à évolution identique, apparurent à la suite sur les deux genoux, sur la face dorsale du pied, et quelques-uns isolément sur le front et sur le cuir chevelu.

La malade a noté une exacerbation très nette de ces troubles et de ces douleurs pendant l'hiver ; alors elle souffre de nombreuses engelures, ses extrémités deviennent très froides, violacées, les mouvements des doigts se font difficiles. La peau se durcit, se rétracte, présente des traînées scléreuses aux poignets, qui empêchent les mouvements de flexion et d'extension de la main.

Depuis quelque temps les douleurs aux genoux sont devenues continuelles, la peau et même le tissu sous-cutané de la région prérotulienne se sont endurcis.

La figure n'a été atteinte que depuis quelques mois et encore d'une façon relativement bénigne, tandis que les localisations plus sérieuses se sont cantonnées aux extrémités, aux coudes et aux genoux, de façon à rendre la malade à peu près impotente à tout travail.

L'état général pourtant n'a pas beaucoup souffert, elle est amaigrie un peu, l'appétit est conservé, mais elle est sujette à des crises intestinales dans les intervalles d'une constipation opiniâtre. La malade est soumise à un traitement par les comprimés de thyroïdine pendant un mois sans résultats appréciables.

Etat actuel (mars 1910). — Femme amaigrie, la peau est fortement pigmentée, d'une coloration qui rappelle le faciès addisonien ; parmi cette pigmentation brunâtre, des taches de vitiligo sont très visibles notamment sur le front, sur les régions temporales et sur le cou. Le nez est un peu effilé, lisse d'aspect, la peau est adhérente et sèche, les yeux paraissent profonds et petits ; les oreilles ont un aspect lisse avec contour un peu induré, une p'aque durcie, blanchâtre, d'apparence calcaire de la dimension d'une pièce de 50 centimes

siège sur l'oreille gauche ; les lèvres sont plutôt effilées et minces. La peau de la région faciale est un peu épaissie et peu mobile, la muqueuse buccale ne présente pas une pigmentation anormale, au cou le tissu cutané présente une coloration brune, bronzée sans croûtes et sans adhérences aux plans plus profonds.

Les muscles de la région cervicale antérieure sont tendus ; à la palpation on ressent qu'ils ont acquis une consistance plus dure qu'à l'état normal (Voir Fig. 1, Pl. XLIII).

Nous attirons l'attention surtout sur une particularité digne de remarque, et qui est l'exagération des plis paralabiaux.

Au cou la palpation révèle une atrophie absolue,complète, du corps thyroïde, qui n'est absolument pas perçu à l'exploration la plus minutieuse ; de même on note l'absence de ganglions lymphatiques perceptibles.

A l'inspection du thorax on relève l'exagération des fosses sus-claviculaires, la saillie des acromions. On note dans la région sternale une plaque de sclérose en bande horizontale qui est nettement perçue à l'inspection et qui, au toucher, se présente de l'épaisseur d'environ 1 centimètre ; cette bande sclé-reuse, qui siège justement à la hauteur de la région axillaire, atteint 20 centimètres de longueur sur 4 centimètres de hauteur. Les deux seins sont petits, atrophiques. Aux bras on aperçoit une série de plaques disposées sur la région externe depuis le coude jusqu'au bord cubital de la main,ces plaques, de dimensions variables, ont une couleur blanchâtre comme des écailles de poisson, elles intéressent aussi le tissu sous-cutané, et parfois sont adhérentes au plan musculaire. Il n'y a pas d'ectasies vasculaires arborisées autour des plaques, qui sont complètement indolentes, et la pression à leur niveau n'est nullement douloureuse.

Les mains sont le siège des altérations les plus graves ; les doigts ont un aspect cireux, leur courbe est continue, ils sont écourtés au bout, la peau qui les recouvre est très dure, presque ligneuse, sèche, lisse et ne se laisse absolument ni pincer, ni soulever en plis. Sur la face dorsale des doigts, au niveau des articulations interphalangiennes, il y a de petites lésions érosives un peu suintantes qui mettent à découvert une substance crétacée qui tombe en croûtes. Depuis deux ans les ongles sont tombés et à leur place sont apparus de nouveaux ongles atrophiés infléchis en crochets, avec striatures, et accompagnés d'une production cornée péri-unguéale,de façon que les ongles n'ont plus de lunule et semblent même avoir perdu leur matrice.

Les mouvements des doigts sont très limités, sans qu'il y ait cependant une véritable ankylose des articulations.

Les doigts sont très froids au toucher, l'index et le médius présentent ces altérations au maximum, tandis que le pouce est relativement indemne. La paume de la main est bridée dans toute son étendue par une adhérence profonde qui la fixe aux gaines des fléchisseurs et qui rappelle absolument la véritable forme de Dupuytren sans les saillies des cordes tendineuses. Malgré ces graves modifications de structure et de circulation sanguine, la sensibilité est à peu près intacte ; à peine est-elle un peu émoussée à l'index et au médius.



4



1



4 bis

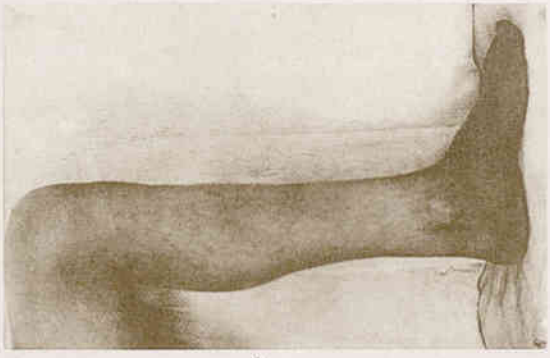

3

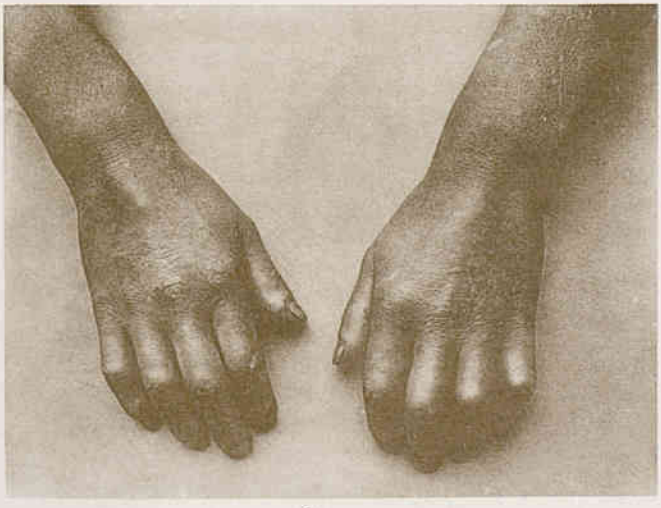

2

SCLÉRODERMIE

(Bertolotti).

Masson & Cie, Editeurs

Toutes les lésions que nous avons décrites sont parfaitement symétriques ; elles semblent évoluer parallèlement (Voir Fig. 2, Pl. XLIII).

Dans la région dorsale du poignet il existe des deux côtés une induration sclé-reuse parfaitement symétrique placée dans le sens vertical ; cette bande de tissu sclérosé se soulève d'un centimètre environ sur le plan de la surface cutanée du poignet en produisant deux creux latéraux ; la photographie des mains que nous donnons ici montre assez bien cette induration qui englobe tous les tendons des muscles extenseurs au niveau du poignet.

Les éminences thénar et hypothénar sont aplaties ; il y a un certain degré d'atrophie musculaire.

La paume des mains est toujours humide et moite par une sudation abon-dante et continue. La malade a remarqué depuis longtemps cette hyperhydrose des mains.

Au tronc la peau est lisse, sauf sur le ventre ; les poils sont rares au pubis et aux aisselles ; partout elle présente une pigmentation brune anormale ; sur le tronc il n'y a pas d'éruptions, ni de nodosités. Les parties génitales ne pré-sentent aucune trace de pigmentation.

Aux membres inférieurs, au contraire, les lésions sont plus marquées, on rencontre une plaque à la face externe de la cuisse droite et deux grandes plaques à la face antérieure des deux genoux dans la région prérotulienne ; ces plaques ont une dimension d'une pièce de 5 francs et elles sont douloureuses à la palpation. A leur niveau l'on sent que le tissu cutané est adhérent à la région sous-jacente, et aux pourtours de ces plaques sur la crête du tibia, il y a une quantité de petits nodules gros comme un pois, de consistance pierreuse, qui sont adhérents à la peau, ces nodules sont le siège de douleurs fort péni-bles lorsque la malade se met à genoux, de façon telle que cette position est devenue insoutenable pour elle.

Les jambes présentent une déformation singulière ; vus de profil, les mollets sont très atrophiés, aplatis ; à la palpation des muscles gastrocnémiens, on relève qu'ils sont durcis et douloureux, tellement qu'ils paraissent avoir été le siège d'un véritable processus de myosite interstitielle, analogue à celle que l'on rencontre dans les formes myopathiques. En regardant toujours de profil cette région, l'on perçoit encore que les tendons achilléens sont rétractés d'une façon anormale, tellement que la dépression sus-calcanéenne est complètement abolie et qu'il existe un véritable méplat formé par le tendon. A la palpation on sent que ce tendon est très endurci, volumineux, presque fusiforme, avec son épaississement maximum à quelques centimètres au-dessus de la malléole interne. Cette sclérose du tendon achilléen donne à la région un as-pect tout spécial que l'on peut voir dans la photographie ci-jointe (Voir Fig. 3, Pl. XLIII).

Aux pieds il y a encore des plaques disséminées au talon et sous la plante au niveau des orteils ; elles sont reconvertes de croûtes blanchâtres assez épaisses. Les ongles sont atteints par les mêmes troubles trophiques que nous avons décrits aux doigts des mains ; la peau est lisse, de couleur brunâtre, parsemée de taches dépigmentées ; elle se présente collée sur les tissus

profonds, sans rides et sans sillons épidermiques. Le derme épaissi fait corps avec les gaînes tendineuses. La coloration brunâtre que nous avons décrite est encore altérée par une cyanose intense qui la rend violacée. Au niveau des orteils on observe une diminution très notable de la sensibilité tactile et douloureuse. La sensibilité au froid est bien conservée, tandis que la sensibilité au chaud est légèrement diminuée dans les régions sclérosées. L'aponévrose plantaire est rétractée, le pied est plat et le talon, à cause de la rétraction des tissus, est anguleux.

L'atrophie musculaire, très accusée aux mollets, diminue à la racine des membres et à la ceinture pelvienne.

Les mouvements articulaires aux hanches sont normaux, mais ils sont douloureux aux genoux et assez limités au niveau de l'articulation tibio-tarsienne des deux côtés.

Le thorax présente une légère cyphose dorsale, pas de douleur à la pression du rachis.

L'examen du système nerveux donne les résultats suivants : pas d'asymétrie faciale, pas d'hémiatrophie linguale, rien du côté des yeux. Réflexes à la lumière et à l'accommodation parfaitement conservés, acuité visuelle normale des deux côtés, L'ouïe est diminuée à droite par suite d'une ancienne otite que la malade a eue dans l'enfance.

Réflexe massétérin normal.

Le réflexe du tendon rotulien est nettement exagéré à gauche, quoique vif des deux côtés ; le réflexe du tendon achilléen, au contraire, est affaibli notamment du côté gauche.

Les réflexes tendineux et périostés aux membres supérieurs sont plutôt vifs. Pas de troubles du côté des sphincters. Du côté du système lymphatique, il faut relever les troubles vasomoteurs, les crises sudorales et les altérations thermiques que nous avons relatées.

L'examen des sensibilités objectives n'a rien donné en plus des résultats que nous avons relatés plus haut. L'examen de la température centrale n'a démontré aucune modification, seulement un certain degré d'hypothermie aux extrémités.

Le tube digestif fonctionne assez bien, bien que depuis quelque temps la malade soit sujette à des crises de diarrhée.

Rien aux poumons, cœur en limites normales, rythme régulier, pas de troubles du côté de l'innervation cardiaque, pas de signes de lésions orificielles.

Le foie et la rate présentent leur volume normal. Rien n'attire l'attention du côté du système uro-génital : simplement un peu de pollakiurie, mais pas d'albuminurie. L'analyse des résidus minéraux des urines a marqué une augmentation des sels phosphatiques.

L'examen chromocytométrique du sang a donné une diminution du nombre des hématies (3.520.000) avec leucocytes en proportions normales (6.800) et 90 d'hémoglobine.

Examen chimique des concrétions crétacées. — Nous avons enlevé quel-



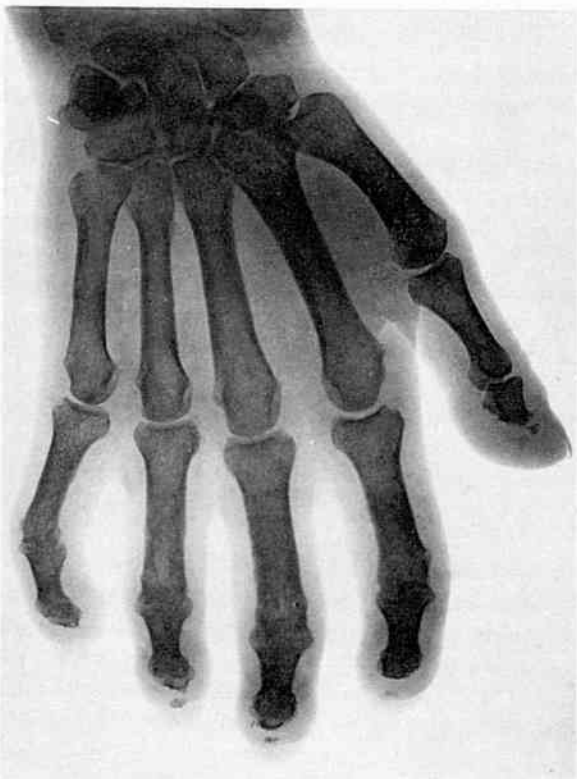

SCLÉRODERMIE

Radiographie de la main et du crâne.

(Bertolotti).

ques-unes des croûtes recouvrant les nodules au niveau des coudes, des genoux et des mains. L'analyse chimique de cette substance faite par M. le Dr Percival, a montré l'existence de sels de calcium (carbonates), mêlés à de la substance cornée.

Examen électrique. — Au niveau des muscles intrinsèques des mains, des muscles, des avant-bras et des muscles du mollet, l'excitabilité électrique galvano-faradique est très diminuée sans présenter toutefois une altération de la formule qualitative; il n'y a pas trace de réaction de dégénérescence ; les réactions de l'électro-diagnostic sont dans notre cas parfaitement analogues à celles que l'on retrouve dans les muscles atteints de myopathie essentielle.

Diagnostic radiologique.

Mains (position dorso-palmaire).— L'examen des épreuves (Voir Pl. XLIII, Fig. 4 et 5), montre qu'il s'agit de véritables troubles trophiques qui n'intéressent pas seulement les parties molles, mais encore les os, qui sont nettement altérés. L'atrophie osseuse est localisée aux extrémités digitales, et en effet, dans la première rangée des phalangettes l'on voit qu'il s'agit d'un travail de résorption progressif.

Nous avons pu suivre, à un an de distance (mars 1910-avril 1911), le progrès de la destruction osseuse. Si l'on examine par exemple la projection latérale de quelques doigts, l'on voit que dans ces radiographies les premières phalanges ne sont pas complètement détruites ; elles apparaissent seulement comme amputées dans leur continuité et les altérations osseuses paraissent s'arrêter en ces derniers points (Pl. XLIV).

Ces radiogrammes en position latérale ont été exécutés à l'époque de notre premier examen ; à un an de distance, c'est-à-dire en avril 1911, nous voyons que le processus de résorption osseuse a fait beaucoup de progrès, comme on peut le voir dans la radiographie de la main complète en position dorso-palmaire. Il est inutile d'ajouter que les lésions d'atrophie osseuse se sont montrées parfaitement symétriques de deux côtés.

L'on peut remarquer encore que toutes les phalanges sont claires ainsi que les métatarsiens et que l'interligne articulaire entre la première et la deuxième phalange des doigts, au lieu d'être bien claire comme l'interligne métacarpo-phalangienne, se présente au contraire, complètement trouble par un processus ankylosant qui rappelle absolument celui de l'arthrite déformante chronique.

Au niveau de la pulpe des doigts, de même que sur la face dorsale de ces derniers, dans les points où existent les nodules calcifiés, nous n'avons pu mettre en évidence aucune opacité aux rayons X.

Avant-bras (position latérale côté cubital).— Au niveau de la région dorsale du poignet et encore tout au long du tiers inférieur de l'espace interosseux, l'on peut voir, sur la radiographie, l'existence d'une zone opaque aux rayons X allongée dans le sens longitudinal et qui correspond parfaitement à la bande scléreuse de la région dorsale du poignet que nous avons décrite plus haut. A relever encore une légère opacité dans l'interligne articulaire radio-carpienne.

Au coude, les os ne présentent aucune anomalie.

Genoux (position latérale). — Au niveau de la région prérotulienne l'on relève distinctement une traînée opaque aux rayons X réunissant le bord inférieur de la rotule à la grosse tubérosité du tibia et qui correspond parfaitement à l'existence d'une tendinite calcifiante du tendon rotulien (Pl. XLV).

Articulation tibio-tarsienne (position latérale). — Dans la radiographie de cette région l'on voit, nettement individualisé,le tendon achillien qui prend son point de naissance à l'apophyse d'insertion calcanéenne et toujours en grossissant se porte au mollet. La sclérose tendineuse et la myosite interstitielle sont bien démontrées (Voir Fig. 7).

Pieds. — Ici encore la radiographie met en évidence de véritables troubles trophiques, surtout au niveau des dernières phalanges, qui sont complètement atrophiées. L'os sésamoïde du gros orteil présente une irrégularité de son contour, les interlignes articulaires des phalanges sont troubles. Les altérations osseuses s'arrêtent au niveau des métatarsiens.

Crâne (position latérale). — La radiographie de cette région nous a montré l'existence d'une dilatation nette de la selle turcique (Voir Fig. 8) ; sur cette constatation radiographique nous aurons occasion de revenir ; — ce qu'il importe de retenir à présent, c'est la conformation même de la selle turcique qui rappelle par bien des côtés celle que l'on rencontre dans l'hypothyroïdisme. Nous avons montré récemment (1) que l'hypophyse, dans le myxœdème, peut subir une phase hypertrophique, mais la dilatation de la selle turcique dans l'hypothyroïdisme, au contraire de ce que l'on rencontre dans les états acromégaliques, ne s'accompagne pas d'une dilatation concomitante du sinus sphénoïdal. Dans notre cas le sinus sphénoïdal n'est pas dilaté, au contraire il est plutôt rétréci, fait important qui nous aidera tout à l'heure dans l'interprétation de la nature de cette hypertrophie pituitaire.

Dans notre cas il existe encore un certain degré d'hyperostose du plan ethmoïdal, une dilatation moyenne du sinus frontal et un élargissement de l'angle sphénoïdal : tous ces faits sont intéressants à relever pour leur identité avec les altérations du même ordre que l'on rencontre dans le crétinisme endémique par insuffisance thyroïdienne.

*
* *

En résumé, femme de 36 ans présentant des signes certains d'hypothyroïdisme (atrophie de la glande, suspension des règles) depuis 6 ans, atteinte d'altérations sclérémateuses de la peau et des tissus sous-jacents, présentant leur maximum d'intensité au niveau des quatre extrémités. L'acrocyanose et la sclérodactylie sont encore accompagnées par des troubles d'asphyxie locale des doigts, identiques à ceux que l'on observe

(1) M. BERTOLOTTI, *La diagnosi radiologica delle alterazioni dell ipofisi*, in Rivista Critica di Clinica Medica, Anno XII, n° 21, 1911. Comp. notamment le chapitre sur l'anatomie descriptive et radiographique de la base du crâne introduit dans la traduction italienne du vol. 39 du *Traité de Médecine et de Thérapie* de Brouardel et Gilbert sur les Maladies des os, page 576.

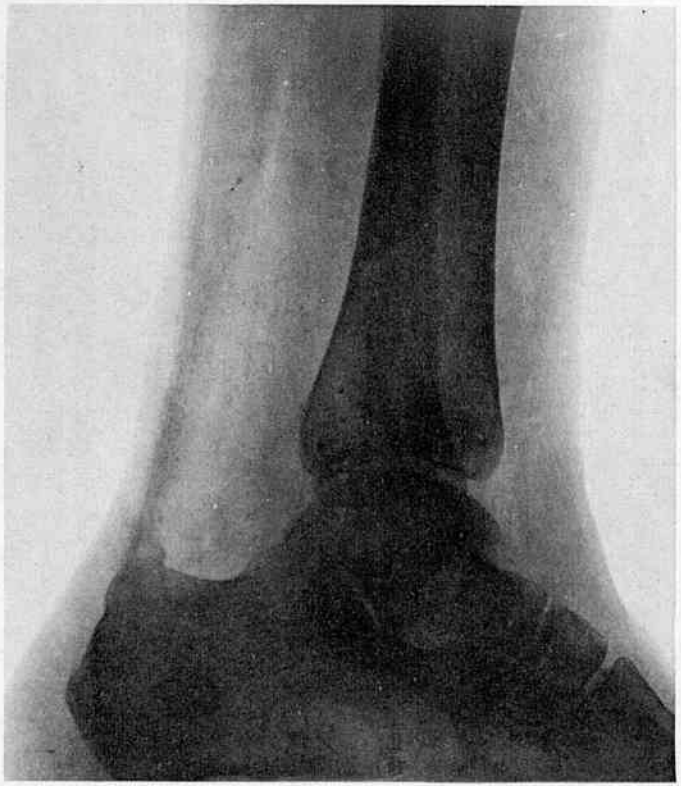



SCLÉRODERMIE

Radiographie du pied et du genou.

(Bertolotti).

Masson & Cie, Editeurs

dans la maladie de Raynaud. Cette femme présentait encore des atrophies musculaires localisées. Dans certains endroits les muscles ont subi une induration scléreuse par un processus de myosite interstitielle ; les tendons qui partent de ces muscles sont rétractés, indurés, et présentent des signes véritables de tendinite calcifiante (tendon rotulien, achilléen, tendons des extenseurs du poignet). Dans d'autres endroits, au contraire (cou, épaules, ceinture pelvienne), cette atrophie musculaire n'est pas accompagnée d'une induration scléreuse et présente des analogies avec la myopathie essentielle primitive.

En plus, notre malade présente encore, au pourtour des bandes de sclérose les plus accusées (coude, genou, face dorsale des pieds), de petits nodules indurés remplis d'une substance sableuse et qui rappellent de très près les productions calcaires que l'on rencontre, avec la même localisation, dans le syndrome de Profichet ou « *maladie des pierres de la peau* ».

Enfin à la radiographie du crâne, cette femme nous a démontré un certain degré d'hypertrophie hypophysaire.

En plus de l'examen radiographique, on soumit la malade à un traitement par les rayons X en lui faisant des applications sur le rachis cervical et dorsal selon la méthode employée dans le traitement de la syringomyélie. Nous n'avons obtenu aucun résultat appréciable, ni aucune modification des troubles trophiques. Nous croyons que si le doute de syringomyélie a pu être soulevé dans ce cas, le résultat négatif du traitement radiothérapique ne plaide pas pour cette hypothèse.

*
* *

Divers points sont à prendre en considération dans l'étude clinique de notre cas : nous toucherons d'abord quelques mots à propos des détails moins importants, pour nous arrêter ensuite sur les quelques particularités, dignes de remarque, que nous avons pu observer chez notre malade.

Il n'y a pas de doute à propos du diagnostic : il s'agit bien d'une forme de sclérodermie généralisée.

Le facies est typique : quoique le front soit encore épargné et que, jusqu'à présent, il n'y ait pas disparition des rides de cette région. A propos du facies nous faisons remarquer l'exagération des plis paralabiaux : c'est là un fait que nous trouvons déjà signalé dans quelques rares observations (1) et qui pourrait démontrer une curieuse anomalie dans la rétraction des tissus sous-cutanés et probablement du muscle orbiculaire des lèvres.

(1) M. Lafond, *Sclérodermie et corps pituitaire*, Obs. I, Thèse de Lyon, 1902.

Un autre symptôme exceptionnel se rapporte à l'exagération des phénomènes de diaphorèse au niveau des mains. En général, c'est le phénomène inverse qui fait la règle. Curzio a été le premier auteur qui signala l'abolition des sueurs dans ses observations. Depuis on a discuté beaucoup pour savoir si, dans la sclérodermie, il y avait ou non un trouble de cette sécrétion, et si ce trouble consistait en diminution ou exagération des sueurs. Il semble que, malgré les avis partagés des auteurs, la majorité a constaté une diminution de la diaphorèse ; les cas de Marotte, Dufour et Vidal où il y avait hypersudation sont restés raretés et le nôtre, à ce point de vue, mérite justement d'être mis à côté des cas analogues exceptionnellement observés.

Nous avons constaté encore, chez notre malade, une légère diminution de la sensibilité au niveau des extrémités. Les auteurs sur ce point s'accordent généralement à dire que ces troubles sont peu accusés, bien que le plus souvent on rencontre un peu d'anesthésie tactile et douloureuse. La thermo-anesthésie est variable, mais comme dans notre observation, en règle générale, le sclérodermique est sensible au froid, car ce dernier lui donne le plus souvent le phénomène de l'onglée et il provoque des crises d'asphyxie locale.

Comme chez tous les malades atteints de sclérodermie, nous avons observé encore dans notre observation des lésions musculaires et articulaires assez graves. Le processus atrophique responsable au premier chef de toute la maladie est loin de se borner à la peau ; et c'est là justement ce qui caractérise la sclérodermie et permet de la distinguer des scléroses banales de la peau. Après le derme et le tissu cellulaire hypodermique, les muscles eux-mêmes sont envahis et participent à la sclérose ; bientôt ils deviennent durs et pâles en perdant leur élasticité et leur tonicité normale ; ce qui se traduit cliniquement par une diminution progressive de la force et par la lenteur et la maladresse des mouvements volontaires.

Cette myosclérose ne fait aujourd'hui de doute pour personne et le professeur Raymond a bien insisté sur ce fait qu'elle ne résulte pas seulement de la compression de la peau contractée, mais qu'elle peut encore se rencontrer souvent sous le derme normal, devançant par conséquent la sclérose superficielle.

Notre malade justement a présenté des phénomènes de myosite interstitielle aux mollets, dans un endroit recouvert par une peau presque normale.

Ces déformations musculaires, en se produisant aux extrémités supérieures, ont déterminé chez notre malade la production d'une griffe spéciale avec inflexion marquée des dernières phalanges donnant lieu à une grande limitation des mouvements.

Les ligaments des articulations, comme il nous a été donné de voir, peuvent encore être atteints par le processus scléreux.

Dietzchy a relaté dernièrement (1) un cas de sclérodermie qui en outre qu'elle présentait des phénomènes de polymyosite interstitielle, était encore caractérisée par l'existence d'une tendinite calcifiante. A ce point de vue, nous avons pu, à l'aide de la radiographie, mettre en relief une véritable calcification des tendons rotuliens et achilléens. Il ne s'agit donc pas seulement d'un processus de sclérose atrophique, mais encore d'une infiltration anormale de dépôts calcaires dans les tissus rétractés.

Pour ce qui a trait à la coloration brune constatée chez notre malade, nous ferons observer qu'elle affectait de préférence la face, le cou, les mains et les jambes, mais qu'à l'inverse de ce qui se passe dans la maladie d'Addison, cette pigmentation bronzée respectait les parties génitales et les muqueuses.

Cette constatation toutefois n'est pas la règle ; en effet on a relaté aussi quelques cas de sclérodermie de l'adulte avec pigmentation de la muqueuse buccale (Andry et Boireau) (2) et aussi avec des symptômes sûrs de mélanodermie généralisée (Laignel-Lavastine).

Il paraît donc que, dans la sclérodermie, les glandes surrénales, de même que les autres glandes endocrines peuvent être intéressées, ce qui soulève justement un problème important à propos de la pathogénie de cette dystrophie et qui démontre comment ces dyschromies pigmentaires relèvent certainement d'un trouble profond de la nutrition générale.

A propos de l'état des viscères, nous n'avons pu relever chez notre malade aucune trace de cirrhose, bien que dans l'évolution terminale de cette maladie, il n'est pas douteux que ces cirrhoses existent (Méry, Brissaud, Grasset) ; mais il faut tenir compte dans notre cas du début précoce de la sclérodermie qui avait commencé seulement six ans auparavant. Dans l'évolution ultérieure du processus il est très probable que la sclérose viscérale pourra se montrer avec toutes les conséquences de cette grave complication.

Dans notre cas, un symptôme important a été constaté du côté du fonctionnement du corps thyroïde : cette glande présentait un état d'atrophie complète avec retentissement sur les glandes génitales, fait démontré par la suspension des règles à un âge encore relativement peu avancé.

Cette atrophie du corps thyroïde, fréquente dans la sclérodermie, avait été interprétée par les premiers auteurs comme la conséquence du fait de

(1) Dietzchy, *Polymyosite interstitielle et tendinite calcifiante avec sclérodermie.* Zeitschrift für klin. Med., Bd, 64, H-5-6, p. 37, 1907.

(2) Andry et Boireau, *Sclérémie de l'adulte avec pigmentation de la muqueuse pigmentaire buccale.* Revue neurologique, p. 342, 1907.

la sclérose viscérale, mais dernièrement elle a donné lieu à une théorie imprévue basée sur l'insuffisance thyroïdienne ; on a observé en effet que cette atrophie était le plus souvent unilatérale et que, par conséquent, on ne pouvait prétendre qu'elle fut secondaire à l'envahissement du tissu de sclérose (Brissaud) ; de plus on a remarqué la précocité de cette insuffisance glandulaire et les bons résultats thérapeutiques obtenus dans quelques cas par la médication thyroïdienne.

Or, ce n'est pas toujours une atrophie thyroïdienne qui se produit au cours de la sclérodermie, mais quelquefois une hypertrophie qui, dans certains cas, a fourni au grand complet les éléments du syndrome Basedowien. Même chez plusieurs malades le syndrome de Basedow a été le premier en date et la sclérodermie n'est apparue qu'ensuite. M. Jeanselme (1) a vu par exemple tous les symptômes du goître exophtalmique survenir chez une femme de 52 ans atteinte de goître simple depuis l'âge de 20 ans, et qui ne fut atteinte de sclérodermie que six ans après l'apparition du syndrome de Basedow. Un autre cas publié par Grünfeld (2) se rapproche beaucoup de celui de Jeanselme en ce que la sclérodermie survint six ans après un goître exophtalmique ; une situation analogue a été démontrée par Booth (3).

Mais si l'on songe à la fréquence avec laquelle les hypertrophies du corps thyroïde sont suivies d'une atrophie de cette glande, *en dernière analyse l'on peut arriver à penser que la sclérodermie reste subordonnée dans ces cas à une lésion thyroïdienne primitive.* De cette façon ce sont prononcés Beer, Singer, Arcangeli, Sachs et d'autres auteurs.

Comme on sait, les rapports entre la sclérodermie et les affections thyroïdiennes ont soulevé l'hypothèse que l'hypertrophie et l'atrophie consécutive de cette glande sont liées à des troubles de la circulation thyroïdienne, commandés eux-mêmes par une altération organique ou fonctionnelle du troisième ganglion sympathique cervical (Brissaud). Nous ne pouvons dans le présent travail entrer en discussion à propos de la pathologie du nerf grand sympathique ; nous devons plutôt traiter la question des rapports qui, dans notre cas, peuvent exister entre la sclérodermie et la constatation radiographique d'une hypertrophie pituitaire.

Dans un article relatif à la pathologie et à l'anatomie pathologique de l'acromégalie, Strumpell (4) a fait remarquer les analogies et les contrastes qui peuvent exister entre la sclérodermie et l'acromégalie, si bien qu'il

(1) Jeanselme, *Association française pour l'Av. des Sciences*, Caen, 1894.
(2) Grunfeld, Wiener Med. Blatter, 1896, n° 20.
(3) Booth, Acad. méd. de New-York, 16 avril 1896.
(4) Strumpell, *Ein Beitrag für Path. und Anat. der Acromegalie*, Deutche Zeitschrift f. Nervenheilkunde, XI-3.

en était arrivé à penser que la sclérodermie pouvait avoir des relations étroites avec la pathologie du corps pituitaire. Strumpell, pour expliquer sa théorie, rappelle que dans la sclérodermie, comme dans l'acromégalie, il se fait une localisation bien nette au nez, à la bouche, au menton et aux extrémités.

Or pendant que dans l'acromégalie la peau devient hyperplasique et que les os qu'elle recouvre deviennent plus ou moins épais, dans la sclérodermie la peau s'atrophie, se rétracte, et à cette atrophie les os sous-jacents et surtout ceux des dernières phalanges des doigts, prennent une si grande part, qu'il en résulte une véritable résorption des dernières phalanges.

Ainsi donc, tandis que dans l'acromégalie il s'agit d'un trouble d'hypertrophie progressive, dans la sclérodermie nous voyons un trouble de résorption endogène atteignant les mêmes parties. En se basant sur ces faits, Strumpell conseille de toujours examiner à l'autopsie en quel état se trouve l'hypophyse cérébrale.

En 1902, Lafond (1) publia un mémoire sur ce sujet, en relatant plusieurs observations de sclérodermie, parmi lesquelles il en donnait une avec les résultats d'autopsie et les examens histologiques du corps pituitaire. Dans l'observation personnelle de Lafond il s'agissait d'un cas de sclérodermie avec hypertrophie de l'hypophyse qui démontrait nettement des lésions dégénératives des grosses cellules épithéliales.

Plus tard, en 1908, Wernik publia plusieurs travaux sur cette question (2) en insistant sur les rapports entre la sclérodermie et l'acromégalie ; cet auteur avait en particulier étudié quelques cas où le syndrome acromégalique était associé à des symptômes nettement sclérémateux.

Comme on peut voir par cet exposé, il ne s'agirait plus seulement, selon Wernik, d'un antagonisme entre les deux dystrophies, mais d'une véritable association de phénomènes appartenant les uns à l'acromégalie et les autres à la sclérodermie.

Il est difficile à l'heure actuelle de se prononcer sur cette question, d'autant plus qu'avant d'établir la légitimité des rapports entre l'acromégalie et la sclérodermie, il faudrait encore savoir donner une interprétation exacte de l'hypertrophie pituitaire ; en d'autres termes, il faut voir si cette hypertrophie est à considérer comme une lésion primitive, ou si, au contraire, elle ne serait pas la conséquence d'un retentissement à distance provoqué par l'altération d'un autre organe.

Il ne faut pas oublier en effet que la sclérodermie est très fréquemment

(1) M. Lafond, *Sclérodermie et corps pituitaire*. Thèse de Lyon, 1902.

(2) Wernik, *Sclerodermie und Acromegalie*. Polnische Zeitschrift für Dermatologie und Venerologie, 1908, n° 6.

liée à une atrophie du corps thyroïde. Or, depuis les recherches de Rogowitch, de Stiéda et des nombreux auteurs plus récents, on sait que l'ablation expérimentale du corps thyroïde peut provoquer une hypertrophie de l'hypophyse. Les expériences de Gley ont confirmé de tous points ces faits. En plus, depuis les recherches radiologiques, on a pu encore constater sur le vivant l'existence d'une hypertrophie pituitaire chez les hypothyroïdiens ; mes recherches sur le crétinisme endémique ont donné des résultats probants à cet égard (1). Il paraît donc démontré, soit par le côté expérimental, soit par le côté clinique, que les altérations thyroïdiennes peuvent retentir sur l'hypophyse en donnant lieu à une hypertrophie de cet organe. Nous disons altérations, car non seulement dans les lésions de déficit du corps thyroïde l'hypertrophie pituitaire se développe, mais il en est encore ainsi dans les cas d'hyperthyroïdisme ; qu'il suffise de rappeler à ce propos la fréquence de l'association des deux syndromes Basedowien et acromégalique et encore les constatations, encore inédites, faites par moi sur une série de Basedowiens, qui ont montré à l'examen radiographique une hypertrophie de l'hypophyse. Comme on le voit par cet exposé, *il est très difficile de croire à l'existence d'une lésion primitive du corps pituitaire dans la sclérodermie, et au contraire plus facile d'admettre qu'elle soit vraiment sous la dépendance d'un trouble thyroïdien.*

*
* *

Je passe enfin à traiter la question qui m'a paru la plus intéressante et qui a trait aux rapports étroits, que dans plusieurs cas on peut relever entre la sclérodermie et la maladie dite: *pierres de la peau* ou syndrome de Profichet.

Un rapprochement entre le syndrome de Profichet et la sclérodermie n'a pas, que je sache, encore été fait. A lire pourtant attentivement les observations, rares jusqu'à présent, des cas appartenant à la maladie des pierres de la peau, on peut constater que plusieurs des sujets atteints par cette curieuse dystrophie ont présenté en même temps des lésions sclérodermiques.

On connaît depuis longtemps, sous le nom de *pierres de la peau*, des exemples de calcification des tissus sous-cutanés ou de la peau elle-même. La première observation qui ait rapport à ce sujet semble être celle de Trincavella qui professait à Padoue vers le milieu du XVIe siècle. Fallope et Ambroise Paré ont signalé la présence des pétrifications au niveau des athéromes et des kystes sébacés ; Richting en 1834 publia une observa-

(1) M. Bertolotti, *La diagnosi radiologica delle alterazioni dell'ipofisi.* Rivista critica di clinica medica, n° 21, 1911.

tion très intéressante de calcification de la peau chez un homme de 50 ans, et Vogel en 1843 faisait dessiner dans son *Atlas d'histologie pathologique* des pierres qu'il avait trouvées dans le scrotum. Après Wilckens (1858), Malherbe, Chenautais, Reverdin, Poirier et Derville ont signalé isolément quelques cas de calcification de la peau, mais ce ne fut que Profichet qui le premier publia un travail d'ensemble sur cette question en créant ainsi une véritable entité morbide (1).

Depuis cette thèse, quelques autres faits et travaux ont été publiés, citons ceux de Riehl, de Wildbolz, de Thimm, de Milian, Darier, Bayle et tout dernièrement un travail radiographique très important publié par Busi de Bologne (2).

Par l'étude analytique de toutes ces observations, on peut affirmer que le syndrome de Profichet ou maladie des pierres de la peau est caractérisé par la présence dans les tissus sous-cutanés de nodosités calcaires (phosphate de calcium) différentes de volume et de nombre, qui peuvent avoir leur siège dans toute la surface du corps, mais particulièrement au niveau des grandes articulations et qui évoluent lentement et progressivement, sans réaction inflammatoire, sans hypertrophie des ganglions, avec tendance à l'ulcération et à la cicatrisation spontanée. Presque toujours on a signalé encore des symptômes généraux graves concomitants, caractérisés par de l'atrophie musculaire, des troubles vaso-moteurs, trophiques et des troubles de la sensibilité.

En plus nous ajouterons *qu'il n'est pas rare de rencontrer dans les nombreuses observations appartenant au syndrome de Profichet un état spécial de la peau qui est lisse, luisante, rétractée*, d'une couleur blanc violacé par places ; fréquemment à côté de ces lésions nettement sclérodermiques il existe encore des taches pigmentaires, des troubles thermiques, des lésions atrophiques, des altérations articulaires et des limitations dans le mouvement des grandes articulations, qui auraient une tendance à l'ankylose.

Tous ces troubles d'ordre trophique ont donné lieu à des erreurs de diagnostic ; ainsi, dans l'observation de Renon, en se basant sur la coexistence des taches, des tumeurs et de l'atrophie musculaire, on avait cru pouvoir conclure à une variété de la *maladie de Recklinghausen*, de même dans un cas de Profichet le syndrome clinique de Recklinghausen pouvait être discuté. Mais plus souvent encore la maladie des pierres de la peau

(1) G. Ch. Profichet, *Sur une variété de concrétions phosphatiques sous-cutanée (pierres de la peau)*. Thèse de Paris, 1900.

(2) A. Busi, *Un cas de la maladie dite pierres de la peau*. Annales d'électro-biologie et de radiologie, 1909, n° 12, et Bolletino delle scienze mediche di Bologna, vol. VII, 1907.

peut être confondue avec la maladie de Raynaud ou asphyxie locale des extrémités; tels seraient les cas de Derville (1) et de Busi (2) où plusieurs médecins antérieurement avaient tous porté le diagnostic de gangrène symétrique des doigts.

Fréquemment encore le syndrome de Profichet peut être confondu avec la goutte, mais comme fait justement relever Busi, la radiographie peut aisément corriger le diagnostic, car les *tophi* goutteux sont facilement traversés par les rayons de Rœntgen, tandis que les nodules calcifiés ont une grande opacité.

En résumé, tandis que les observations du syndrome de Profichet sont encore rares (une vingtaine au plus), *il est facile de constater parmi elles l'existence de troubles trophiques de la peau à allure franchement sclérodermique.* A ce point de vue la première observation de Profichet est typique : son malade, âgé de 61 ans, était maigre, à teint pâle ; la peau est pigmentée, le système musculaire est atrophié, les articulations sont raides, la peau est lisse, luisante, rétractée, épaissie, l'insertion de certains muscles est calcifiée (tendon d'Achille) ; l'atrophie musculaire dans certains endroits atteint un degré extrême ; les biceps sont à peine gros comme le petit doigt, les éminences thénar et hypothénar ont subi une atrophie énorme, la flexion et l'extension des doigts sont impossibles, la face dorsale des mains est lisse, mince, atrophiée, violacée, avec hypothermie. Tous ces symptômes sont concomitants à l'existence de tumeurs dures, indolores, de dimensions et de formes différentes, siégeant sous la peau. Ajoutons encore qu'à l'autopsie on constata la sclérose du myocarde et un état atrophique des viscères.

Il n'est pas douteux que ce cas a présenté, en plus de l'existence des pierres de la peau, un véritable syndrome sclérémateux généralisé tel qu'il a été décrit d'une façon classique par Brissaud et Grasset.

L'observation de Lexa (3) est analogue : le malade est émacié, les masses musculaires sont atrophiées, *le facies est adénoïdien*, il y a des troubles articulaires et *la peau est sclérémateuse.*

Dans le cas de Derville (4) il y a des fourmillements, des douleurs dans les extrémités, les mains sont froides et cyaniques, la *peau est durcie*, il y a de l'ichthyose, des eschares, un état pigmentaire des téguments. Le malade est cachectique.

Mêmes constatations dans le cas de Renou et Dufour (5). Douleurs,

(1) Derville, Congrès français de médecine, Lille, 1909, p. 600.
(2) Busi, *loc. cit.*
(3) Lexa, Thèse de Lyon, 1899.
(4) *Loc. cit.*
(5) Renou et Dufour, Bull. et mémoires de la Soc. Méd. des Hôp. de Paris, 12 juillet 1900.

troubles articulaires, limitation des mouvements, troubles de la sensibilité, troubles vaso-moteurs et trophiques ; les extrémités sont violacées, la peau présente des taches pigmentaires, le malade est cachectique. Voici ce que l'on trouve dans l'observation de Bayle (1) : femme rhumatisante, artères dures, douleurs lancinantes, limitation dans les mouvements articulaires, la peau adhère aux plaques sous-jacentes.

Enfin la malade de Busi présentait : des douleurs violentes dans les articulations des épaules, des coudes et des mains, les doigts des mains étaient tuméfiés, rouges, froids, presque insensibles, fourmillants aux extrémités ; tous ces phénomènes disparaissaient temporairement par l'immersion prolongée des mains dans l'eau chaude. Les mains étaient cyanotiques, recouvertes d'*une peau dure, sclérémateuse*, particulièrement à leur face palmaire, l'extension des doigts était difficile. A la radiographie l'auteur constata, en plus de l'existence de concrétions calcaires au niveau des doigts, du poignet, des genoux, les traces d'une résorption osseuse plus marquée aux extrémités des phalangettes.

Il est facile de conclure, par l'exposé de ces observations, que dans la maladie dite : pierres de la peau, très fréquemment il y a des troubles franchement sclérodermiques.

Pour mieux établir les rapports qui, selon nous, intercèdent entre le syndrome de Profichet et la sclérodermie, il faut voir encore si, parmi les nombreuses observations publiées, on ne peut trouver quelques cas de sclérodermie présentant des dépôts sous-cutanés calcifiés. Cette constatation n'est pas rare dans la sclérodermie ; qu'il suffise de citer les cas de Dietzchy, de Nigon et le mien où l'on a pu constater l'existence d'une véritable calcification tendineuse. Pour ce qui a trait à la question des nodules cutanés ou sous-cutanés, il est très fréquent, dans les formes de sclérodermie généralisée, de rencontrer l'existence de nodules durs, indolents, évoluant progressivement pendant plusieurs semaines pour s'élargir ensuite et se transformer en croûtes qui peuvent atteindre une forte épaisseur, d'une coloration blanchâtre assez vive comme des écailles de poisson, et qui tombent ensuite en laissant des cicatrices plus ou moins pigmentées. Nous avons constaté précisément l'existence de ces nodules dans notre cas, mais cette constatation n'est pas exceptionnelle : il y a de nombreux cas analogues dans la littérature comme ceux de Lafond, de Pie, de Fox, etc., où l'on peut voir décrit ce processus de formation des nodules cutanés chez des malades sûrement sclérodermiques. Seulement jusqu'à présent on n'avait pas encore étudié la constitution chimique de ces concrétions que l'on peut rencontrer au cours de la sclérodermie.

(1) J. Bayle, *Etude sur les calcifications de la peau.* Thèse de Paris, 1905.

Or comme il a été dit, nous avions prié notre distingué confrère le Dr Percival, médecin de l'hôpital, de nous faire l'analyse chimique des écailles que nous avions pu enlever à notre malade ; le résultat de cette analyse révéla l'existence de sels de calcium et notamment de carbonate de calcium, mêlé à de la substance cornée.

Le résultat de cet examen clinique est donc très intéressant et nous montre comment *au cours d'un processus sclérodermique, à côté de calcifications tendineuses, l'on peut rencontrer des dépôts calcaires dans le derme.* Cette constatation faite, les analogies entre la sclérodermie et la maladie des pierres de la peau restent, croyons-nous, assez bien démontrées.

Il est très probable même que le syndrome de Profichet, dans la plupart des cas, n'est que l'exagération d'un processus de calcification cutanée et sous-cutanée qui se fait au cours d'une véritable sclérodermie.

Les observations que nous avons citées plus haut sont probantes à cet égard, et en plus l'analyse chimique que nous avons faite dans notre cas nous a révélé l'existence d'une calcification cutanée chez une sclérodermique.

Comme Busi le fait remarquer dans son travail (1), le syndrome de Profichet n'est qu'une forme d'attente et il est probable que des observations ultérieures et plus complètes pourront le diviser en groupes différents tout à fait distincts.

Parmi ces groupes, il y aura donc lieu de retenir dès à présent l'existence d'une forme spéciale de sclérodermie, caractérisée par des dépôts calcaires dans les tendons et dans les tissus cutanés et présentant au complet les allures du syndrome de Profichet.

Nous ne pouvons pas ici entrer dans l'étude du mécanisme pathogénique de cette dystrophie, seulement il est probable, selon nous, que la maladie des pierrres de la peau, alors qu'elle s'associe à la sclérodermie, doit être considérée comme un processus secondaire ; en d'autres termes nous croyons que c'est le terrain même du processus sclérodermique, qui favorise la production de ces dépôts calcifiés. La sclérodermie serait donc le trouble trophique initial qui entraînerait à sa suite la transformation calcaire des tissus. Nous pouvons citer de nombreuses analogies en pathologie médicale ; telles seraient les dégénérescences calcaires des tumeurs bénignes ou malignes de la peau, celles des athéromes multiples calcifiés et des cas de tuberculose cutanée avec transformation calcaire.





VITILIGO A TOPOGRAPHIE EN CEINTURE

(C. Bacaloglu et C. Parhon).

SUR UN CAS DE VITILIGO A TOPOGRAPHIE EN CEINTURE

PAR

C. BACALOGLU et C.-I. PARHON,

Professeurs à la Faculté de Médecine de Jassy.

Nous avons eu l'occasion d'observer le cas d'une malade présentant un vitiligo, d'origine congénitale — au moins d'après les informations qu'on nous a données — et dont la topographie nous semble se prêter à une discussion intéressante.

En effet, cette topographie en ceinture met en question le problème de la métamérie, sur lequel le regretté professeur Brissaud (1) avait attiré l'attention dans ses magistrales leçons cliniques.

Ce cas est en outre intéressant au point de vue étiologique, car avec d'autres faits que nous allons citer, il plaide pour le rôle important de la syphilis dans l'étiologie du vitiligo.

Nous donnerons d'abord l'observation de cette malade pour discuter ensuite la topographie de la dystrophie pigmentaire ainsi que son étiologie et sa pathogénie dans ce cas.

Observation (Pl. XLVI).

La malade N. R..., 27 ans. Ses parents ne vivent plus. Le père succomba à la suite d'une maladie consomptive dont la nature resta ignorée par la malade, alors petite ; sa mère est morte à la suite d'un accouchement prématuré (dans le septième mois).

Elle a eu encore 6 frères ou sœurs ; il ne reste qu'une sœur qui aurait été soignée dans le service des maladies urinaires pour lithiase vésicale, et un frère souffrant depuis longtemps d'otite.

La malade avait eu la coqueluche pendant l'enfance. A l'âge de 10 ans elle éprouve des douleurs dans les membres inférieurs, se répétant de temps en temps et qui disparaissent spontanément dans la suite.

Les règles apparurent à l'âge de 12 ans. Elles ont été toujours irrégulières. Mariée à 20 ans, elle n'a pas eu d'enfant ni de fausse couche. Son mari n'aurait pas eu de maladies vénériennes, mais la malade affirme qu'il présente sur les jambes des cicatrices qu'il attribue à des morsures de chien.

La malade entre dans le service de la Clinique médicale pour des phéno-

mènes du côté de l'appareil respiratoire ; ils datent de quelques mois et la malade les attribue à un refroidissement. Elle aurait eu alors de la fièvre et un point de côté.

Dans le service, on nota outre des phénomènes subjectifs tels que la céphalalgie, des phénomènes de l'appareil respiratoire à savoir : extinction de la voix, enrouement, dyspnée avec cornage respiratoire, et tirage dans les respirations. L'épiglotte est irrégulière. A l'examen laryngoscopique on observe que cette dernière a les bords crénelés, sa face inférieure ulcérée. La corde vocale droite est tuméfiée.

On constate en outre d'autres faits plus intéressants que nous allons signaler maintenant et qui nous ont déterminés à publier cette observation.

La malade est de petite taille, 1 m. 38 seulement. Le front est d'apparence olympienne. La fente palpébrale gauche est plus large que la droite. La pommette droite, sur un plan plus antérieur, est un peu plus haute que la gauche qui est située plus bas et regarde plus en dehors. Adhérence des lobules des oreilles. Tibias recourbés et épaissis. Les ongles des orteils et, moins, ceux des doigts sont épaissis et déformés. Mais le fait le plus digne de retenir l'attention est une zone, assez régulière, de téguments dépourvus de pigment et qui fait un contraste frappant avec le reste du corps. Cette zone a la forme d'une ceinture dont le bord supérieur est plus régulier, l'inférieur étant plus ou moins dentelé surtout sur la face antérieure. Son bord inférieur commence en avant au-dessus de l'ombilic et passe en arrière au niveau de la troisième vertèbre lombaire. Sur les flancs elle passe au-dessous des crêtes iliaques. Plus étroite en arrière où elle n'atteint qu'une largeur de 3 cm., son diamètre transversal est plus grand en avant (5 cm.) pour atteindre le maximum dans la région des flancs (8 cm.). Cette région est lisse comme le reste des téguments. Sa coloration ou mieux sa décoloration n'est pas uniforme, car on trouve par-ci par-là des points plus intensément colorés. La sensibilité tactile, thermique et à la douleur est diminuée dans cette zone. Dans la région vertébrale, à peu près au niveau de la 3e vertèbre lombaire, on observe une petite excroissance, de forme ovalaire et dont les téguments ont une coloration brune intense. La surface de cette excroissance présente une apparence croûteuse et la malade dit qu'elle se desquame pendant l'été. Elle présente en outre des poils par-ci par-là. Cette excroissance se trouve entourée d'une auréole décolorée se continuant du côté gauche avec la zone en ceinture plus haut décrite, étant par contre séparée de cette zone du côté droit par une bande étroite de tégument normal (voir les photographies Pl. XLVI).

On observe en outre deux petits taches achromiques ayant à leur centre des excroissances rappelant par leurs apparences celle que nous venons de décrire, mais naturellement ayant des dimensions beaucoup plus réduites. Ces taches occupent le côté gauche du thorax entre la ligne scapulaire et celle axillaire et vers l'union de leur tiers inférieur avec le tiers moyen. Une semblable tache s'observe aussi dans la région inférieure gauche de la nuque.

On observe également une petite tache blanche, de forme irrégulière, au ni-

veau de la première vertèbre dorsale. Cette tache est entourée d'une zone où la pigmentation est diffuse. Dans la région mastoïdienne gauche on trouve également une tache achromique. Enfin une autre tache se trouve dans la partie antéro-supérieure de la région temporale. Cette région est couverte par des cheveux blancs.

On trouve en outre une tache marbrée ayant les dimensions d'une pièce de deux francs dans la région supéro-interne de l'avant-bras gauche.

Le liquide céphalo-rachidien est clair et sans albumine ni réaction cytologique. La réaction de Wassermann dans le sang fut trouvée fortement positive.

La malade fut soumise dans le service à un traitement mercuriel et sortit améliorée de ses phénomènes laryngés, l'état des téguments restant inaltéré.

En résumé, il s'agit d'une malade présentant de multiples symptômes de syphilis tels que déformations tibiales, troubles laryngés, réaction de Wassermann et en même temps, outre quelques taches de vitiligo disséminées irrégulièrement, une tache plus étendue à topographie très remarquable rappelant tout à fait celle d'une ceinture, autrement dit une topographie métamérique dans le sens de Brissaud.

Comment interpréter ce cas rare et intéressant ? Pour répondre à cette question il faut se rappeler tout d'abord ce que l'on sait sur l'étiologie et la pathogénie du vitiligo.

Cette dystrophie pigmentaire doit être considérée, ainsi que Gaucher (2) le soutient, comme la conséquence des intoxications, des troubles de la nutrition générale, des infections telles que la lèpre ou la syphilis ainsi que de lésions nerveuses.

Pour Gaucher la syphilis agit en déterminant des troubles de la nutrition.

Pierre Marie et Crouzon (3) ont également insisté sur le rôle de la syphilis dans l'étiologie du vitiligo. Ils ont observé un malade atteint d'un vitiligo très étendu et s'étant développé progressivement depuis environ vingt ans. Il présentait aussi une leucoplasie buccale très accentuée. On notait encore une double atrophie de la papille avec troubles du réflexe pupillaire. Ils rappellent à cette occasion les cas de Du Castel et de Tenneson, ainsi que la coexistence du vitiligo avec le tabes. Tous ces faits appuyant l'hypothèse de l'origine syphilitique de certains cas de vitiligo.

Dans la discussion qui suivit la communication de Pierre Marie et Crouzon, Darier cita un cas de vitiligo chez une femme âgée de 35 ans présentant une sclérose superficielle de la langue qui imposait le diagnostic de syphilis bien qu'elle n'ait pas présenté d'autres symptômes de cette maladie. Mais elle était mariée depuis dix-sept ans à un syphilitique avéré.

A son tour, Brocq rappela avoir signalé, quatre ou cinq ans avant cette communication, la présence du vitiligo chez un certain nombre d'anciens syphilitiques.

Par contre Renault fut d'avis que dans ces cas il s'agit de simples coïncidences, car il a vu un malade atteint d'un vitiligo ancien contracter la syphilis.

Il est évident que ce dernier cas n'exclut nullement le rôle de la syphilis dans l'étiologie du vitiligo ; il montre seulement que cette cause ne doit pas être considérée comme la seule possible.

Thibierge (4), à son tour, tout en reconnaissant l'existence du vitiligo en dehors de la syphilis, insiste sur le rôle de cette dernière maladie dans l'étiologie de ce trouble trophique. L'infection spécifique agirait par l'intermédiaire du système nerveux. Dans certains cas, les lésions syphilitiques des téguments serviraient de point de départ au vitiligo, jouant à son égard le même rôle que les pressions répétées ou des lésions traumatiques banales. Enfin la syphilis pourrait déterminer parfois des troubles de la pigmentation, rappelant ou simulant le vitiligo sans se confondre avec lui.

Tout récemment encore Gaucher et Gougerot (5) rapportèrent le cas d'un homme atteint en même temps de syphilides tertiaires et de vitiligo, association qui parle en faveur de l'origine syphilitique de ce dernier.

Notre cas parle également dans le même sens, car la syphilis est certaine. Mais comme le trouble trophique cutané est congénital, il faut admettre alors que la syphilis a dû être héréditaire dans ce cas, ce qui concorde bien avec la petite taille de la malade et avec les importantes déformations tibiales qu'elle présente.

Dans l'étiologie ou dans la pathogénie du vitiligo on a incriminé aussi les troubles de la nutrition, produits dans certains cas par des altérations endocriniennes.

C'est ainsi que dans le cas de Delmas et Roger (6), la dystrophie pigmentaire apparaît au cours d'une grossesse chez une femme atteinte d'hypothyroïdie. Ces auteurs citent encore le cas de Marfan où le vitiligo était associé au myxœdème et celui de Dujardin-Beaumetz où il se trouvait associé au goître exophtalmique.

Ainsi que nous l'avons vu, Gaucher pense que la syphilis agit en déterminant des troubles de la nutrition.

En ce qui concerne ces troubles, nous pensons qu'ils pourraient agir de deux façons différentes, soit directement sur les téguments, soit par l'intermédiaire du système nerveux. L'infection spécifique en outre pourrait d'ailleurs déterminer le vitiligo par une atteinte directe du système nerveux.

L'influence des troubles nerveux dans la pathogénie du vitiligo nous semble certaine.

D'après Podiapolsky (7), le vitiligo pourrait apparaître ou disparaître sous l'influence des états psychiques.

Roudnew (8) a publié un cas de vitiligo chez un aliéné et l'un de nous a vu la même association chez un délirant chronique de son service de l'Hospice Marcoutza.

Dans d'autres cas, le vitiligo peut être mis en rapport avec des altérations névritiques ou spinales.

C'est ainsi que, dans le cas d'Emery (9), le vitiligo en plaques sur le visage, les avant-bras et le scrotum, se développa chez un homme travaillant avec l'essence de pétrole et présentant en outre des phénomènes névritiques (paralysies, douleurs).

Ballet et Bauer (10) ont présenté à la Société de Neurologie de Paris, deux malades présentant, outre quelques symptômes tabétiques, un vitiligo des plus caractéristiques. Dans les deux cas, la syphilis était niée et en tout cas incertaine. Ils rappellent que Bulkley, Leloir, Chabrier, Lebrun ont étudié des cas de vitiligo chez des tabétiques.

Dans la discussion Pierre Marie remarqua que le bassin et la cuisse droite d'un de ces malades rappellent ce qu'on observe dans la maladie de Paget ; sans s'arrêter à ce diagnostic il fit des réserves sur le diagnostic de tabes dans les cas précités.

Souques (11) rapporta, lui aussi, un cas de vitiligo chez un malade présentant le signe d'Argyll, du myosis, une paralysie de la corde vocale gauche, mais sans troubles des réflexes tendineux et sans douleurs fulgurantes. Le malade niait la syphilis, mais il était pourtant en pleine évolution d'une éruption franchement spécifique qui guérit d'ailleurs par un traitement approprié.

P. Marie et Guillain (12) sur six malades atteints de vitiligo trouvèrent trois fois une diminution considérable des réflexes rotuliens. Chez un de ces trois malades on nota en outre des maux perforants et d'autres troubles nerveux très difficiles à diagnostiquer. Chez un autre malade, le vitiligo coexistait avec une double atrophie des nerfs optiques. Deux malades ne présentaient pas de troubles du névraxe. Les auteurs pensent que dans les quatre cas que nous venons de citer, il ne s'agit pas de tabes, mais les malades doivent présenter, probablement, des lésions non tabétiques des cordons postérieurs.

Le malade de Souques présentait un épaississement des téguments de la verge et du scrotum ainsi qu'une véritable hypertrophie mammaire, malformation d'un caractère sexuel secondaire. H. Meige, qui insista sur ces faits dans la discussion qui suivit les communications précédentes, fit remarquer que pareils troubles de développement se rencontrent dans la syphilis héréditaire.

Nous rappellerons que l'hypertrophie mammaire a été aussi signalée dans des cas d'hypothyroïdie et à ce dernier point de vue il conviendrait

peut-être de rapprocher le cas de Souques de celui de Delmas et Roger. D'autre part, il convient aussi de rappeler que Stern (13) a insisté récemment sur le fait que le terrain d'insuffisance testiculaire favorise les altérations des cordons postérieurs.

Rappelons encore que Ferrio (14) a relaté le cas d'un homme atteint de vitiligo et dans la moelle duquel on trouva une tumeur névroglique de la région centrale. En outre, d'après Delmas et Roger, le vitiligo a été observé aussi dans d'autres affections nerveuses telles que l'épilepsie et les névralgies, et de la moelle en particulier, telles que la pachyméningite et la syringomyélie.

Dans notre cas existe-t-il une lésion nerveuse et plus particulièrement spinale ?

La topographie de la lésion nous porterait à l'admettre et cela d'autant plus que les cellules d'origine du sympathique sont disposées dans la moelle sous forme de groupes superposés, ainsi que les recherches de Parhon et Mme Parhon (15), et celles plus récentes de Bruce (16) l'ont démontré. On pourrait donc penser que la topographie, si caractéristique du vitiligo dans notre cas, se trouve en relation avec une lésion bilatérale des groupes d'origine du sympathique à une région déterminée de la moelle épinière.

Les troubles de sensibilité, bien que légers, notés dans ce cas, plaideraient également pour une lésion spinale. Mais la topographie ne semble pas rappeler complètement la topographie radiculaire ou spinale, et d'autre part une topographie fort semblable existait dans le cas de Delmas et Roger, topographie que ces auteurs mettent en rapport avec la compression du corset.

Pourtant une pareille supposition ne saurait être faite pour notre malade, car elle nous a affirmé que son trouble existe depuis sa naissance, ce qui nous a été confirmé par sa famille.

En outre, elle ne porte pas de corset.

La position fléchie pendant la vie fœtale aurait pu peut-être favoriser cette topographie pour la région abdominale, mais cette explication ne pourrait pas s'appliquer pour la continuation dorsale de la tache en ceinture.

De sorte que nous inclinons plus pour une pathogénie nerveuse (spinale) que pour une influence localisatrice périphérique dans notre cas. L'excroissance médiane plus haut décrite, semble indiquer elle aussi que la topographie de ce trouble pigmentaire n'est pas accidentelle.

On pourrait d'ailleurs faire des réserves à l'égard de l'interprétation donnée par Delmas et Roger, même pour le cas de ces auteurs.

Mais d'autre part, nous ne pouvons affirmer, sans restriction, la pathogénie spinale même pour notre cas.

Comme dans le cas de Delmas et Roger, on peut penser, dans le nôtre aussi, à des troubles endocrines constituant une cause générale pour les troubles de la pigmentation. La petite taille de la malade ainsi que ses troubles menstruels justifient cette manière de voir.

Mais en tout cas, cette cause générale ne saurait être invoquée pour expliquer la topographie du vitiligo chez notre malade.

Une influence nerveuse nous semble, ainsi que nous venons de le dire, et malgré les restrictions qu'il y a à faire, le facteur le plus probable dans le déterminisme de cette topographie.

En tout cas, ce fait nous a semblé digne d'être publié et il convient que l'attention des neurologistes soit attirée sur pareils cas, dont des recherches ultérieures pourront probablement donner une interprétation exacte et complète.

BIBLIOGRAPHIE

1. Brissaud. — *Leçons cliniques*, 1899.
2. Gaucher. — *Etiologie du vitiligo*, Revue de Médecine, 1900, n° 12, analysé dans la Revue neurologique, et Soc. de dermatol., 4 décembre 1902, analysé dans la R. neurol., 1903, p. 478.
3. Marie et Crouzon. — *Vitiligo et syphilis*, Soc. de dermatologie, 6 novembre 1902, analysé dans la Revue neurologique, 1903, p. 478.
4. Thibierge. — *Sur les relations du vitiligo et de la syphilis*, An. de dermatologie, n° 2, 1905, analysé dans la Rev. neurologique, p. 685, 1905.
5. Gaucher et Gougerot. — *Vitiligo et syphilis*, Soc. de dermat. et syphil., 8 mai 1913. La Presse médicale, n° 41, 17 mai 1913, p. 412.
6. Delmas et Roger. — *Vitiligo gravidique par hypothyroïdie*, Province médicale, 11 juillet 1908.
7. Podiapolsky. — *De l'influence des états psychiques sur les changements de couleur des cheveux et de la peau et sur la guérison de la lèpre biblique*, Revue de l'hypnotisme, n°s 10-11, 1908, analysé dans la Revue neurologique, 1903, p. 1392.
8. Roudnew. — *Vitiligo chez une folle*, Revue neurologique, 1902, p. 599.
9. Emery. — *Vitiligo aigu lié au développement d'une névrite périphérique chez un sujet intoxiqué par l'essence de pétrole*, Soc. de dermat. et syphiligr., 12 mai 1898, analysé dans la Rev. neurol.
10. Ballet et Bauer. — *Vitiligo et tabes*, Soc. de neurol. de Paris, 6 février 1902, in Revue neurol., 1902, p. 154.
11. Souques. — *Vitiligo et signe d'Argyll Robertson d'origine syphilitique*, Revue neurol., p. 247, 1902, n° 6.
12. P. Marie et Guillain. — *Vitiligo avec symptômes tabétiformes*, Soc. de neurol., 13 mars 1902, Revue neurologique, 1902, p. 273.
13. Stern. — *Ueber Körperliche Kennzeichen der Disposition zur Tabes*, Franz Deuticke Leipzig-Wien, 1912.
14. Ferrio. — *Vitiligo et tumeur névroglique de la moelle*, Revue neurologique, 1905, p. 283.
15. C. Parhon et Mme C. Parhon. — *Contributiuni la studiul anatomiei microscopice a maduvei spinarei*, Presa medicala romana, n°s 12-14, 1902.
16. Bruce. — *Sur la segmentation de la colonne latérale de la moelle. Tractus intermédiolatéral*, Review of neurology and Psych., analysé in Rev. neurol., p. 29, 1905.

OEDÈME CONGÉNITAL FAMILIAL DES EXTRÉMITÉS INFÉRIEURES (1),

PAR

Dr **D. B. BOKS,**

Chef-Chirurgien de l'Hôpital Bergweg à Rotterdam.

Messieurs,

Je vous présente un jeune homme de 21 ans, qui au mois de décembre de l'année passée était admis à l'hôpital pour une hydrocèle du testicule droit, et qui est atteint également d'une maladie intéressante.

Peu après qu'il fut admis, on s'aperçut qu'il avait de l'œdème des deux jambes. Il raconta qu'il n'y avait là rien d'extraordinaire, attendu que ses jambes étaient ainsi enflées depuis sa naissance et que même d'autres personnes de sa famille avaient les jambes enflées. Alors il me vint à l'esprit que nous nous trouvions en face d'un cas d'œdème rare ; l'examen que je fis justifia mes prévisions.

Regardons cet homme. on voit de suite que ses jambes, par comparaison avec les cuisses et tout le reste du corps, sont plus grosses que celles d'une personne normale, et que la jambe droite est plus grosse que la gauche (Pl. XLVII).

Nous voyons également que les jambes ne sont pas partout de la même grosseur, mais qu'il y a des marques profondes là où les habits les ont comprimées, par exemple où les cordons du caleçon sont attachés. Observons aussi que le scrotum est remarquablement distendu. Quand on presse un peu sur la peau des jambes, il s'y marque une empreinte, qui dure un certain temps ; les mêmes empreintes se présentent si l'on presse entre les doigts la peau du scrotum. Nous avons donc affaire à un œdème. Ce qui le prouve également, c'est l'examen fait au microscope d'un morceau de scrotum excisé lors de l'opération de l'hydrocèle avec une partie de la *tunica testis*.

Mon confrère, le Dr de Josselin de Jong, qui fit l'examen au microscope, nous apprit que dans la peau scrotale entre les larges faisceaux mus-

(1) D'après une démonstration faite le 1er novembre 1912, devant l'Association clinique à Rotterdam.



ŒDÈME CONGÉNITAL FAMILIAL
DES EXTRÉMITÉS INFÉRIEURES
(B. Boks).

Masson & Cie, Éditeurs.

culaires du dartos se répandent des vaisseaux lymphatiques très dilatés avec un tissu pariétal à fibres épaisses, que l'endothélium est bien visible à quelques endroits, et qu'il est en général plat et non épithélial de caractère. Ceci est tout différent dans le morceau de la paroi de l'hydrocèle ; là, l'endothélium est cubique avec cellules rondes ou ovales ; à la surface il y a de nombreuses cavités souvent ramifiées et également couvertes d'un endothélium fortement cubique ; celles-ci ont l'air de tubes glanduleux. On a tout à fait l'impression d'un endothélium fonctionnant fortement, c'est-à-dire en sécrétion. L'examen radiologique d'une jambe nous a montré que le périoste est peu atteint. Ainsi nous pouvons admettre qu'il y a de l'œdème dans tous les tissus des jambes.

L'œdème est assez dur et il se limite aux jambes ; il est plus fort en arrière et aux chevilles et va en diminuant jusqu'aux genoux ; les cuisses ne sont pas œdématiées du tout. Il existe encore, comme je l'ai déjà dit, de l'œdème au scrotum.

L'œdème a toujours existé là, il devient plus fort après que le malade a marché pendant quelque temps, et diminue lorsqu'il est couché ; mais il persiste toujours de l'œdème même après un long repos.

Examinons maintenant les testicules : nous trouvons que tous deux sont gros. A droite je fis l'opération radicale de l'hydrocèle testiculaire. On pourrait croire que l'accroissement du testicule de droite est venu à la suite de l'opération ; mais déjà, en opérant, ce testicule paraissait amplifié. Il y a 15 jours que je vis le malade à nouveau, et alors nous pûmes constater que le testicule de gauche s'était accru et qu'il y avait un épanchement à l'entour. A présent que le malade a été couché durant 15 jours on n'y trouve plus de liquide ; mais ce testicule paraît à présent deux fois aussi grand que celui d'un homme normal.

Quand nous regardons, ce qu'il y a encore à remarquer à la peau des jambes, nous trouvons qu'elle est en général rugueuse, qu'elle desquame un peu et qu'il y a en quelques endroits des crevasses ; tout ceci prédomine en arrière des pieds et encore davantage entre les orteils ; à ces endroits et sur le cou-de-pied la peau est plus dure que normalement et ici et là entre les doigts des pieds se trouvent de petites papilles.

De plus on peut encore constater aux pieds que les ongles sont anormalement petits. La peau des jambes est aussi plus foncée de couleur qu'à l'état normal ; pendant qu'on soignait le malade à l'hôpital. la peau a été presque tout le temps normale de couleur, à l'exception de quelques intervalles, où elle était d'une couleur rose tirant sur le rouge. La température de la peau des jambes est normale et n'a jamais été, pendant le séjour à l'hôpital, anormalement froide.

On voit encore, chez le malade, qu'il y a quelques cicatrices sur le

devant et le dedans de la cuisse droite, qu'il y a un léger eczéma dans les plis cutanés entre le scrotum et la cuisse et dans les aines. Ces cicatrices sont des reliquats d'un ulcère superficiel, sur lequel se trouvaient, quand on a examiné le malade il y a 15 jours, de petites croûtes sales sous lesquelles existait une sérosité provenant des plaies. Ces ulcères se sont guéris par le repos et d'autres soins. Sur l'assurance formelle du malade ces petits ulcères se sont formés sans qu'il se soit gratté ni cogné ; il ne peut donner aucune raison pour leur existence. Il se trouvait aussi de petites cicatrices sur les cous-de-pied ; là, il y eut autrefois, d'après la déclaration du malade, des petites plaies, venues sans raison connue.

Par ailleurs on ne voit rien d'anormal chez cet homme, sauf qu'il a de grands yeux ; peut-être pourrions-nous songer à de l'exophtalmie ; mais les autres symptômes de la maladie de Basedow manquent.

Le malade nous assure qu'il n'est pas incommodé par ses grosses jambes. Il dit que l'enflure ne le gêne pas dans son travail ; il admet qu'il est peut-être plus vite fatigué qu'une autre personne, mais assure qu'il n'a jamais mal aux jambes, et de plus, après avoir été questionné, il raconte que ses pieds ne sont jamais vraiment froids, mais plutôt chauds.

Nous avons, durant le temps que le malade a été soigné à l'hôpital, cherché les différentes causes ordinaires de l'œdème, mais nous n'avons pas réussi à en trouver une seule.

Il est certain que le cœur et les poumons sont sains, qu'il n'y a ni sucre ni albumine dans l'urine, qu'il n'y a ni cylindres ni caillots de sang blancs ou rouges et que la quantité d'urine, mesurée par 24 heures, est normale, ainsi que son poids spécifique. Il n'y a rien d'anormal au fond de l'œil. L'examen du sang montre aussi qu'il n'y a rien d'anormal, qui puisse causer l'œdème, et le malade ne souffre pas d'artério-sclérose. Il n'y a pas non plus d'anomalie des organes internes de l'abdomen et pas de tumeurs dans le bassin qui puisse causer une pression anormale sur les vaisseaux sanguins ; pas de ganglions tuméfiés dans les aines, pas de varices aux jambes, ni phlegmasia alba, ni phlébite. Les radiogrammes qui ont été pris des jambes ont montré qu'il n'y a rien d'anormal dans les os, excepté une légère tuméfaction du périoste.

L'homme n'a jamais souffert d'une maladie infectieuse quelconque, et chez lui il n'y a pas de symptômes de syphilis ; la réaction de Wassermann a été négative.

Cet homme ne fait pas d'excès d'alcool et il n'a jamais souffert de rhumatisme. L'existence de l'ulcération des cuisses donnait à penser qu'une anomalie du système nerveux pourrait être cause des œdèmes, mais après un examen précis, on a constaté qu'il n'y avait pas de troubles du système nerveux. Le malade n'est pas hystérique.

J'appris, du père, que son fils à la naissance avait déjà les jambes enflées sans que la cause lui soit connue et que l'enflure ne s'est jamais accrue soudainement, mais graduellement avec la croissance.

Et j'ai trouvé que, chez quelques membres de la famille du malade, il existe de l'œdème des extrémités inférieures, et sur ce point j'ai noté ce qui suit (voir le tableau) :

Les parents du malade sont tous les deux vivants et ni l'un, ni l'autre, n'ont de l'œdème. Le père n'a jamais entendu dire que ses parents ou ses grands-parents ou même arrière-grands-parents, ni ceux de sa femme aient eu les jambes enflées.

Les parents du malade ont huit enfants, desquels le malade est le plus jeune.

De ces huit enfants, l'aîné est du sexe féminin, et n'a pas d'œdème. Elle s'est mariée et a huit enfants. De ces huit enfants, il y en a trois qui ont un œdème des jambes, dont on s'est aperçu dès la naissance, tandis que les cinq autres n'en ont pas.

Le deuxième enfant est du sexe féminin ; elle est venue au monde avec de l'œdème à une des deux jambes ; elle n'est pas mariée.

Le troisième enfant est du sexe féminin ; elle est venue au monde avec de l'œdème aux deux jambes ; elle est mariée, mais n'a pas d'enfants.

Le quatrième enfant est du sexe masculin, et n'a pas d'œdème ; il est marié, a quatre enfants, qui n'ont pas d'œdème.

Le cinquième enfant est du sexe masculin et n'a pas d'œdème ; il a trois enfants, qui n'ont pas d'œdème.

Le sixième enfant est du sexe masculin, et n'a pas d'œdème ; il est marié, il a un enfant sans œdème.

Le septième enfant est du sexe féminin, et n'a pas d'œdème ; non mariée.

Le huitième enfant est notre malade, qui est venu au monde avec de l'œdème aux deux jambes et qui en a aussi au scrotum ; il n'est pas marié.

Nous voyons que, dans cette famille, il y a un certain nombre de membres, qui ont de l'œdème des jambes, et de plus que des enfants d'un des membres qui n'en a pas lui-même, ont des enfants avec de l'œdème des jambes. Chez tous les membres de cette famille qui ont de l'œdème et qui sont venus ainsi au monde, la famille ne peut attribuer aucune cause marquante. J'ai vu tous les membres de la famille qui ont de l'œdème excepté un ; je puis donc en certifier l'existence.

Nous avons donc affaire, chez notre malade, à un cas d'anomalie, dans lequel existe l'œdème chronique des jambes, et dans lequel l'œdème est congénital et familial, ce que l'on appelle de l'œdème congénital fami-

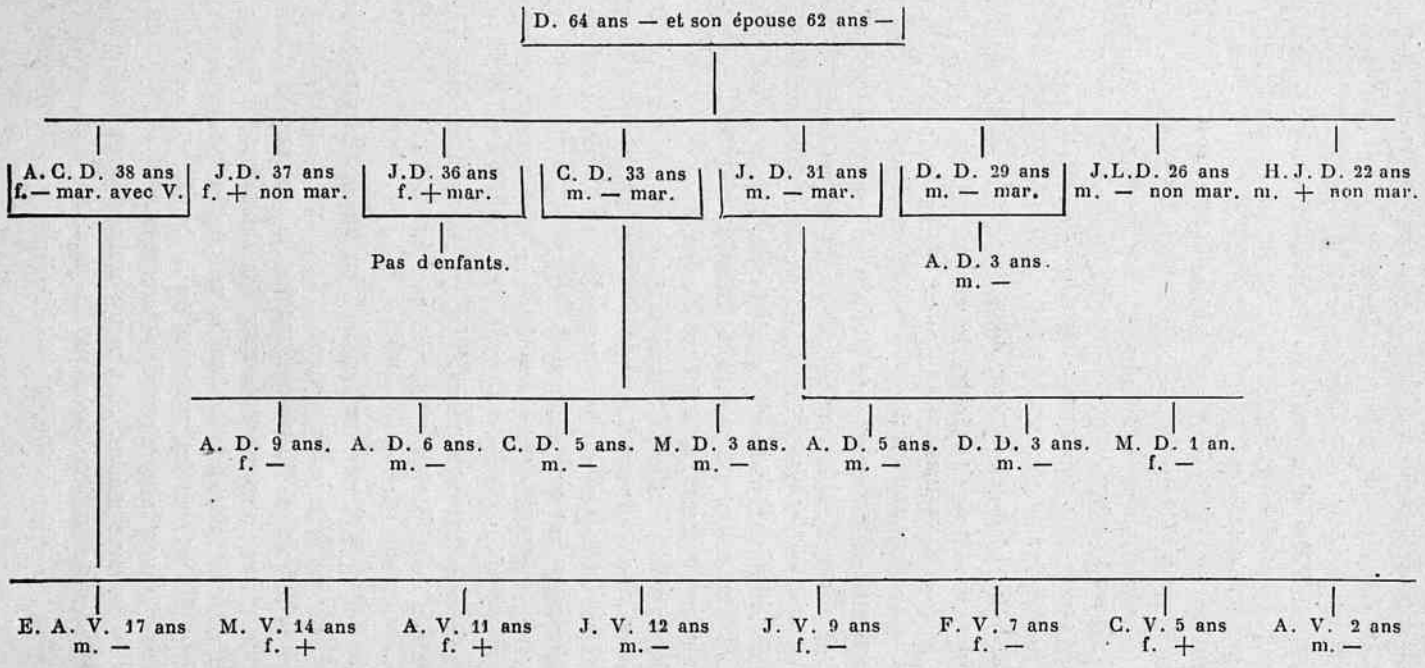
D. 64 ans — et son épouse 62 ans —
A. C. D. 38 ans f. — mar. avec V.
J.D. 37 ans f. + non mar.
J.D. 36 ans f. + mar.
C. D. 33 ans m. — mar.
J. D. 31 ans m. — mar.
D. D. 29 ans m. — mar.
J.L.D. 26 ans m. — non mar.
H. J. D. 22 ans m. + non mar.
Pas d enfants.
A. D. 3 ans. m. —
A. D. 9 ans. f. —
A. D. 6 ans. m. —
C. D. 5 ans. m. —
M. D. 3 ans. m. —
A. D. 5 ans. m. —
D. D. 3 ans. m. —
M. D. 1 an. f. —
E. A. V. 17 ans m. —
M. V. 14 ans f. +
A. V. 11 ans f. +
J. V. 12 ans m. —
J. V. 9 ans f. —
F. V. 7 ans f. —
C. V. 5 ans f. +
A. V. 2 ans m. —

lial des extrémités inférieures et ce que les Américains et les Anglais appellent la maladie de Milroy, quoique Nonne ait parlé le premier de ce cas et l'ait décrit.

Je crois que les exemples de cette maladie sont très rares, car dans l'histoire de la médecine, on ne parle que de six familles, dont quelques membres en sont atteints.

J'ai trouvé des cas donnés par Nonne (1), Milroy (2), Tobeisen (3), Hope et French (4), Sutherland (5) et Griffith et Newcome (6) ; je ne compte pas les cas décrits par Meige (7) et par Lannois (8), qui d'après Cassirer (9) en font partie aussi, car comme Meige et Lannois le disent eux-mêmes, l'œdème n'existait pas dans leurs cas à la naissance, mais survenait beaucoup plus tard ; il n'était donc pas congénital. Je ne sais si les cas décrits par Griffith et Newcome appartiennent à ce groupe, car je n'ai pu lire leurs propres écrits.

Le nombre des membres des familles, qui souffrent de cette maladie, est différent. Nonne trouvait sur 3 générations d'une même famille 8 sujets affligés de cette maladie ; Milroy trouvait, sur 6 générations de 97 personnes d'une même famille, 22 affligés de cette maladie ; Tobeisen trouvait, sur 3 générations de 7 personnes d'une famille, 4 affligés de cette maladie ; Hope et French trouvaient, sur 5 générations d'une famille de 42 membres, 13 affligés de cette maladie, pendant que dans notre famille de 2 générations et de 24 personnes, il y en a 6 qui ont les mêmes symptômes.

Lorsqu'on revoit les divers symptômes de cette maladie relevés dans les différents cas, on trouve en premier lieu l'œdème. Chez le plus grand nombre l'œdème chronique se trouve aux deux jambes ; un petit nombre seulement a de l'œdème à une jambe. Comme on le voit chez la plupart l'œdème se limite aux jambes et, seulement en quelques cas, comme dans les exemples donnés par Hope et French, on trouve de l'œdème aux cuisses.

Puis chez un malade de Milroy il a été constaté de l'œdème au scrotum, ainsi que chez notre malade qui en a également au scrotum. Dans le plus grand nombre des cas l'œdème existait déjà à la naissance, et dans quelques autres, comme dans ceux de Hope et French, on s'en est aperçu peu après la naissance.

Il est difficile de savoir exactement si l'œdème existait vraiment à la naissance ou est survenu peu après, parce que pour cela il faut se fier au dire des parents des malades et de plus il n'est pas facile de constater sûrement l'œdème chez des nouveau-nés.

L'œdème existait chez quelques membres d'une famille et n'existait pas chez d'autres membres de la même famille et l'œdème se montrait chez les enfants de certains membres d'une famille, qui n'en avaient pas eux-mêmes.

Dans la plupart des cas on trouve mentionné, que l'œdème augmentait graduellement avec la croissance du corps et dans quelques autres, comme chez les malades de Hope et French, que l'œdème s'étendait plus loin, avec des intervalles aigus. On trouve signalé que l'œdème était assez dur ou élastique ; dans notre cas la peau œdématiée est rugueuse et desquame un peu, tandis qu'elle est de temps en temps d'une couleur rose tirant sur le rouge. C'est seulement dans quelques cas que ceux qui sont affligés de cet œdème en sont incommodés.

Milroy raconte de l'un de ses malades, qui avait de l'œdème au scrotum, que ses testicules étaient fort gros, et que l'un des testicules lui causait tant d'ennuis, que Milroy dut le lui enlever. Nous trouvons également que chez notre malade les testicules ont grossi. Dans aucun cas on n'a pu trouver une anomalie anatomique comme raison étiologique.

Nonne, qui regarde cette anomalie comme une forme d'éléphantiasis congénital et qui croit que ses cas sont des cas d'éléphantiasis congénital héréditaire, fait remarquer que Virchow a dit que les formes congénitales d'éléphantiasis ne sont pas rares chez des acéphales et en cas d'autres monstruosités. Et comme dans la famille où Nonne a fait ses observations il y a quelques personnes nées avec de l'œdème, et aussi un acéphale né avec de l'œdème, il croit pouvoir avancer qu'il y a des cas d'éléphantiasis congénital stationnaires *intra vitam* dont la cause est une anomalie de certaines parties du système des vaisseaux lymphatiques, qui a déjà pris naissance durant la vie intra-utérine et qui est héréditaire.

Tobeisen se rend partiellement à cette opinion et croit que la cause de l'œdème est plutôt dans une maladie du système des vaisseaux lymphatiques et du système veineux et, d'après lui, ces raisons sont justifiées, puisque chez quelques malades on a trouvé des varices aux extrémités inférieures. Mais, parce que les varices ont été seulement trouvées par exception, que la plupart des malades n'en ont pas et que dans aucun cas on n'a prouvé que ces varices avaient un rapport avec l'œdème, l'existence des varices ne peut quand même pas confirmer beaucoup cette opinion, que des anomalies du système veineux sont la cause de la maladie.

D'après l'examen au microscope du morceau de scrotum que j'ai excisé, nous savons que rien n'a indiqué que la cause de l'œdème du scrotum résidât dans une maladie primaire du système des vaisseaux lymphatiques ; l'œdème du scrotum et celui des jambes ont très probablement la même cause. Nous devons donc, quant à présent, admettre qu'il n'y a pas d'anomalie de vaisseaux lymphatiques qui puisse causer l'œdème des jambes. Il est plus probable que les anomalies des vaisseaux lymphatiques sont consécutives à l'œdème et qu'ainsi elles ne sont que secondaires.

L'œdème congénital familial est regardé de nos jours comme un œdème

chronique d'origine trophique (trophœdème de Meige (7, 10, 11), Hope et French (4), Lannois (8), Cassirer (9). Meige, et aussi Cassirer, distinguent trois groupes d'œdème chronique, dystrophique : celui des cas isolés, celui des cas héréditaires familiaux et celui des cas congénitaux. Dans ce dernier existent encore deux groupes : celui des cas congénitaux et celui des cas congénitaux familiaux, à ce dernier appartiennent les cas de la maladie décrite ci-dessus.

On peut admettre que dans nos cas, nous avons affaire à un œdème congénital familial, parce que l'œdème est congénital et familial. Comme il n'y a aucune anomalie cliniquement démontrable qui puisse expliquer l'existence de l'œdème et pour les raisons que l'œdème est héréditaire, qu'il est congénital, qu'il est dans la plupart des cas symétrique, et qu'il y a des signes de troubles trophiques, tels que les petits ulcères sur les pieds et à la cuisse, la rugosité particulière de la peau, les papilles entre les orteils, la mauvaise croissance des ongles des pieds, et la grosseur des testicules des deux côtés, tout ceci plaide pour l'opinion que l'œdème est d'origine trophique.

Peut-être avons-nous affaire à une névrose et ainsi serait justifiée l'observation de Milroy, dans laquelle l'œdème des deux jambes de son malade disparut, après qu'il eut retiré un des testicules.

BIBLIOGRAPHIE

1. Nonne. — *Vier Fälle von Elephantiasis congenita hereditaria.* Virchow's Archiv, Band 125.
2. Milroy. — *An undiscribed variety of hereditary œdema.* New-York Medical journal, 1892.
3. Tobeisen. — *Ueber Elephantiasis congenita hereditaria.* Jahrbuch für Kinderheilkunde, XLIX. Band.
4. Hope et French. — *Œdème persistant héréditaire des jambes avec exacerbations aiguës.* Nouvelle Iconographie de la Salpêtrière, 1908.
5. Sutherland. — *Two cases of congenital œdema of a Family type.* Proceedings of the Royal Society of medecine, Volume the second, 1909.
6. Griffith and Newcome. — *Transactions of the association of american Physicians,* XII, blz. 411.
7. Meige. — *Le trophœdème chronique héréditaire.* Nouvelle Iconographie de la Salpêtrière, 1899.
8. Lannois. — *Une observation de trophœdème chronique héréditaire.* Nouvelle Iconographie de la Salpêtrière, 1900.
9. Cassirer. — *Die vasomotorisch-trophischen Neurosen,* 1912.
10. Meige. — *Dystrophie œdémateuse héréditaire.* Presse médicale, 1898.
11. Meige. — *Sur le trophœdème.* Nouvelle Iconographie de la Salpêtrière, 1901.

A PROPOS D'UN CAS DE NÉVROME D'AMPUTATION

PAR

A. P. DUSTIN,
Professeur d'histologie à la Faculté de Médecine de Bruxelles.

et

Adrien LIPPENS,
Chef du service de chirurgie à la Policlinique Ste-Anne.

Il est fort rare d'avoir l'occasion d'examiner, dans de parfaites conditions de technique, les névromes d'amputation chez l'homme, et surtout de pouvoir étudier simultanément deux névromes, l'un très ancien, l'autre tout récent du même nerf.

L'observation suivante est, à cet égard, tout à fait intéressante, non seulement au point de vue anatomo-pathologique, mais aussi au point de vue des déductions de technique chirurgicale qui en découlent.

OBSERVATION (Pl. XLVIII).

M. Ernest V..., pharmacien, âgé de 42 ans, n'a guère d'antécédents morbides. Il a souffert quelque peu de l'estomac et du foie.

Il y a 23 ans, en sautant d'un train en marche, il a eu la cuisse gauche écrasée. Le Dr Leblus ampute, à l'hôpital de Malines, le membre au quart inférieur de la cuisse et le réampute 20 jours plus tard au tiers inférieur pour gangrène du moignon. La guérison est obtenue par seconde intention après une suppuration prolongée.

Le patient se porte parfaitement durant 15 ans ; il vaque à sa besogne journalière sans ressentir ni douleur, ni gêne, ni fatigue.

Il y a 9 ans environ, notre malade se plaint pour la première fois de douleurs accompagnées de mouvements spasmodiques dans tout le moignon. Ces douleurs, violentes, durent une nuit et deux jours.

Depuis cette époque, les contractions spasmodiques, douloureuses se reproduisent en moyenne deux fois l'an. Et, chose curieuse, aucun des sédatifs du système nerveux n'a sur elles la moindre influence.

Janvier 1912. — Les crises réapparaissent avec une intensité beaucoup plus forte et se prolongent. La scopolamine procure un certain soulagement ; l'aconitine demeure sans effet.

21 *février*. — Une nouvelle série de crises plus violentes et plus persistantes encore immobilisent le patient.

1er *avril*. — Les mêmes phénomènes s'installent à nouveau, plus intenses que jamais. A ce moment, les contractions spasmodiques douloureuses se rap-

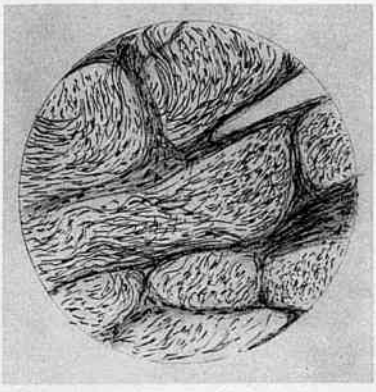

1

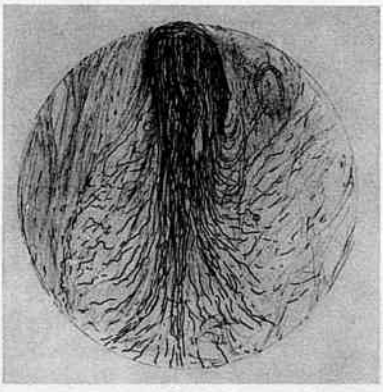

2

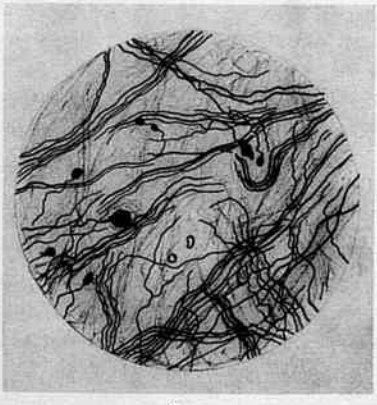

3

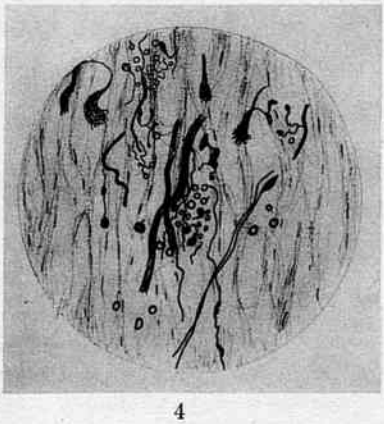

4

NÉVROME D'AMPUTATION

(A. P. Dustin et A. Lippens).

Masson & Cie, Éditeurs

prochent de minute en minute. Les douleurs partent du milieu de la face postérieure de la cuisse et s'irradient dans toute l'extrémité inférieure du moignon, spécialement du côté interne. Elles acquièrent leur maximum au milieu de la nuit et diminuent par contre par la grande fatigue ; néanmoins, dans l'intervalle, les muscles se contractent encore.

A l'examen objectif, on perçoit une tuméfaction au niveau du sciatique, et celui-ci manifeste une sensibilité exquise au moindre attouchement. Il s'agit à n'en point douter d'un névrome d'amputation.

C'est avec ce diagnostic que le malade est opéré le 4 avril 1912 sous anesthésie chloroformique. On pratique l'exérèse du névrome et de 4 à 5 centimètres du nerf sus-jacent. Guérison per primam le 10 avril.

A dater du jour de l'intervention, les douleurs, sans disparaître complètement, s'atténuent beaucoup.

Dès le 10 avril, des douleurs s'installent au point de section du nerf. Complètement localisées, ces douleurs s'accompagnent de secousses minimes et très espacées (4 à 5 en 24 heures).

13, 14 et 15. — L'opéré éprouve une sensation d'éclatement dans la jambe. L'insomnie est totale. Les calmants donnés à haute dose ont un effet peu prononcé et en tout cas très passager.

16. — L'un de nous fait une injection endoneurale d'alcool antipyrine à 50 0/0. L'effet en est immédiat. Après quelques élancements au point de piqûre et quelques tiraillements, toute souffrance est dissipée.

26. — Le malade remet son membre artificiel et, après un séjour à la campagne, reprend son travail.

7 et 8 *mai*. — Il ressent quelques secousses qui disparaissent spontanément.

Quelques jours après, les contractions douloureuses reprennent ; elles ont leur point de départ au niveau de l'extrémité sectionnée du nerf. Nous conseillons une injection endoneurale d'alcool, tandis que le Professeur Van Gehuchten consulté recommande plutôt une nouvelle intervention.

Celle-ci est pratiquée le 20 mai 1912. On ne constate rien d'anormal, sauf la trace évidente de la piqûre endoneurale faite précédemment.

Le nerf n'est pas tuméfié.

Le sciatique est élongé énergiquement, puis sectionné très haut.

Les surfaces de section des deux tranches adjacentes du sciatique sont suturées face à face, de manière à supprimer la tranche nerveuse avivée et à éviter, dans la mesure du possible, toute prolifération nouvelle.

La guérison s'est effectuée normalement ; elle semble définitive. Toutefois, au début de juillet, à l'occasion d'une forte grippe, le malade a ressenti encore quelques secousses douloureuses et ce qu'il appelle « un travail intérieur ». La convalescence a été contrariée encore par des accès d'angine de poitrine.

Novembre 1912. — Toute douleur a disparu ; le nerf n'est plus du tout sensible à la pression.

Actuellement, M. V... est en excellente santé.

Il est intéressant de noter, avant tout, le long laps de temps écoulé (15 ans)

entre l'amputation et le moment où le névrome s'est révélé. Dans la majorité des cas, en effet, c'est dans les premiers mois qui suivent l'intervention que les crises à caractère névralgique trahissent l'existence du névrome. Au demeurant, dans notre cas, il n'est nullement prouvé que la tumeur n'existait pas depuis longtemps peut-être ; certains névromes présentent une indolence remarquable. On peut admettre avec raison que sous l'influence d'une cause qui nous échappe sans doute, le névrome s'est enflammé et est devenu douloureux.

Le second fait susceptible d'attirer notre attention est la récidive rapide après la première intervention. En effet, s'il est peu fréquent d'observer une longue période s'écouler entre l'intervention et le moment où le névrome se signale, il est plus exceptionnel encore de constater les phénomènes aigus presque immédiatement après l'opération. On serait tenté de croire que la première résection a été incomplète. L'étude histologique nous démontre qu'il n'en est rien.

1° *Névrome* (1re opération). — A l'extrémité du nerf sciatique s'observent différents nodules blanc nacré, fibreux, très résistants à la coupe. Le plus gros de ces nodules atteint à peu près le volume d'une petite olive. Ces nodules font corps avec l'extrémité du nerf sciatique.

La pièce a été divisée en différents fragments comprenant chacun un fragment de nerf sciatique et des nodules fibreux y attenant, les pièces ont toutes été traitées par la méthode de Cajal (formule II, fixation préalable à l'alcool), débitées en coupes longitudinales intéressant l'extrémité du nerf et les nevromes, suivant leur grand axe. Certaines des coupes ont été ultérieurement traitées par un virage à l'or et colorées par le crésylviolet.

Structure générale du névrome. — A mesure que l'on se rapproche de l'extrémité sectionnée du sciatique on voit augmenter considérablement d'une part : le tissu conjonctif périnerveux, d'autre part, le tissu conjonctif interstitiel ; puis ces différents tissus conjonctifs se fusionnent l'un avec l'autre à l'extrémité du nerf, affectent une disposition tourbillonnaire et constituent la masse fondamentale du névrome. L'examen après l'emploi de méthodes histologiques banales donne, à première vue, l'aspect d'un fibrome typique ancien, riche en fibrilles collogènes et parsemé de cellules conjonctives à noyaux allongés. L'examen par les méthodes électives (Cajal) montre, qu'en réalité, cette masse conjonctive est parcourue par un nombre vraiment prodigieux de filaments nerveux.

Tous ces filaments nerveux proviennent — est-il nécessaire de le dire — de la prolifération des fibres du nerf sciatique. Leur structure et leur disposition méritent quelques instants d'attention. On remarque que la majeure partie des fibres qui innervent le névrome sont des fibres amyéliniques très fines, de contours irréguliers et se colorant fortement en noir par l'argent réduit. Entre ces fibres, s'observent quelques fibres myélinisées à cylindraxes plus volumineux, plus irréguliers et moins argentophiles. Ces fibres myélinisées sont d'autant plus rares que l'on s'éloigne de l'extrémité sectionnée du nerf sciatique pour pénétrer dans la profondeur du névrome.

Tous ces filaments nerveux suivent des trajets extraordinairement compliqués, exactement superposables aux trajets suivis par les trousseaux fibreux. Dans une même coupe on peut observer des faisceaux fibro-conjonctifs coupés en long, en travers ou obliquement, fait attestant une disposition tourbillonnaire très caractéristique du tissu névromateux.

Outre les fibres nerveuses suivant fidèlement les faisceaux fibreux, s'observent de nombreuses fibres nerveuses s'égarant dans le tissu conjonctif entourant le névrome et dessinant à ce niveau des trajets, sinueux et compliqués. La terminaison de ces différentes fibres nerveuses néoformées à la suite de la première amputation est particulièrement intéressante à étudier. Ces terminaisons sont, toutefois, assez difficiles à découvrir à cause des trajets récurrents des fibres nerveuses et de leurs terminaisons à différents niveaux.

D'une façon générale, les fibres se terminent par une extrémité mousse, souvent renflée en une petite massue terminale. Dans ce premier névrome nous n'avons trouvé aucune des formations compliquées que l'on trouve d'habitude là où la régénération d'un nerf est arrêtée par un cal conjonctif épais. Les fibres à extrémités ramifiées, à extrémités en boules volumineuses, les appareils de Perroncito paraissent faire complètement défaut dans ce névrome ; nous reviendrons plus loin sur les déductions qu'on peut tirer de cette disposition.

D'une façon générale nous retiendrons de ce qui précède, que ce névrome d'amputation ancienne est essentiellement constitué par un stroma conjonctif, à disposition tourbillonnaire et renfermant un nombre colossal de fibres nerveuses surtout amyéliniques. Il s'agit donc d'un névrome vrai.

2° *Névrome* (2e opération). — Macroscopiquement ce second névrome est de dimensions restreintes. L'extrémité amputée du sciatique est légèrement renflée et d'aspect nacré. L'examen à un plus fort grossissement montre que cette extrémité est entièrement recouverte par une coque conjonctive d'environ 5 mm. d'épaisseur. Cette coque est formée, d'une part de trousseaux fibreux issus du tissu conjonctif interstitiel de chacun des faisceaux nerveux du sciatique et d'autre part d'une coque issue de la gaine conjonctive générale du nerf et se développant transversalement de façon à recouvrir complètement la cicatrice produite à l'extrémité du nerf lors de la seconde intervention ; les trousseaux fibreux d'origine interstitielle suivent d'abord des trajets parallèles à peu près rectilignes puis s'intriquent en une masse compacte sans orientation spéciale et finalement se continuent avec la coque cicatrisante périphérique.

Ce tissu conjonctif néoformé est richement vascularisé et parcouru notamment pas de grosses artères dont la tunique moyenne est nettement myomateuse. Les cellules musculaires lisses de cette tunique paraissaient se multiplier activement, leurs noyaux se divisant par amitose ; les cellules ainsi néoformées essaimaient dans le tissu conjonctif environnant.

La tunique interne de ces artères présente également des modifications intéressantes en ce sens que par place la lame élastique interne et le tissu conjonctif sous jacent-manquent et que par suite l'intima se trouve réduit à l'endothélium. Au sein du tissu conjonctif cicatriciel s'observent de place en

place des nodules de cellules inflammatoires et des mastzellen en assez grande abondance.

Mais ce qu'il y a de plus intéressant à étudier, c'est la réaction nerveuse au niveau de la cicatrice.

A la suite de la seconde opération les cylindraxes du bout central ont présenté une vive réaction régénérative ; nous les voyons, dans nos préparations, suivre les travées conjonctives cicatricielles néoformées, s'insinuer le long des insterstices existant dans ces travées et aboutir enfin à la zone de tissu conjonctif compact que nous avons signalé plus haut à l'extrémité du nerf.

Arrivés là, les cylindraxes paraissent rencontrer d'insurmontables obstacles. Nous les voyons se diviser, former de grosses boules terminales, donner naissance à des appareils compliqués rappelant les appareils de Perroncito, mais n'atteignant jamais leur degré de complication et ne présentant que rarement leur disposition spiralée caractéristique. Nos préparations montrent avec une netteté très particulière un phénomène que nous avions déjà rencontré au cours de nos études antérieures, mais qui dans le cas actuel prend une importance considérable : nous venons de dire que lorsque les fibres en croissance rencontrent un obstacle difficilement surmontable, elles se divisent, présentent le phénomène appelé *neurocladisme* par Cajal et arrivent à constituer des formations rappelant de très près des appareils terminaux tels qu'on les observe au niveau des muscles striés notamment. Ces appareils ne représentent pas des formations définitives ; il semble même, qu'ils dégénèrent rapidement en se fragmentant en une multitude de petits corpuscules annulaires très fortement argentophiles ; après la destruction de ce pseudo-appareil terminal, le cylindraxe peut parfaitement continuer à croître et essayer de forcer l'obstacle que lui oppose la cicatrisation.

Les images que l'on observe dans cette région du nerf sont d'un polymorphisme qui défie toute description. Nous retrouvons là la plupart des aspects décrits par Cajal, Marinesco, Dustin et d'autres, lors de la régénération des nerfs périphériques.

L'étude de ces deux névromes d'amputation comporte quelques déductions intéressantes à propos desquelles nous nous arrêterons un moment.

Beaucoup d'observations que nous avons pu faire au cours de l'étude de ces deux névromes d'amputation sont extrêmement instructives en ce qui concerne le mécanisme général de la réparation nerveuse. L'un de nous devant prochainement reprendre la question de la régénération normale et pathologique, nous ne voulons pas insister davantage actuellement sur ce point.

Pour la même raison nous avons supprimé de la présente note les indications historiques et bibliographiques concernant la régénération nerveuse, la classification et la nomenclature des névromes, le rôle des cellules de Schwann dans les néoplasies nerveuses, etc.

Quelles conclusions pouvons-nous tirer de cette étude ?

1° Malgré l'ancienneté de l'amputation (23 ans) la cicatrice terminale exubérante d'un nerf est encore parcourue par un nombre énorme de fibres nerveuses appartenant pour la plupart à la variété amyélinique.

2° Les appareils neurocladiques (boules, formations de Perroncito) ne paraissent pas persister à l'intérieur de la cicatrice. Ce sont des formations extemporanées qui régressent complètement avec le temps.

3° Malgré la première amputation et le très long repos fonctionnel du fragment nerveux, une nouvelle section du nerf est suivie d'une réaction régénérative d'une extraordinaire exubérance ; les cellules centrales d'origine des fibres du sciatique ont donc conservé intactes leurs aptitudes régénératrices.

Dans les lignes qui précèdent nous n'avons guère parlé des effets anatomiques produits par l'injection d'alcool pratiquée entre la première et la seconde résection du sciatique. Nous n'avons guère trouvé de lésions anatomiques pouvant être rapportées à cette injection. Celle-ci n'a peut-être qu'imparfaitement imprégné le fragment de sciatique ; peut-être aussi les lésions produites s'étaient-elles déjà, en tout ou en partie, réparées ?

Il ne nous paraît toutefois pas impossible que la fragmentation des pseudo-appareils terminaux en anneaux argentophiles, — phénomène existant dans la régénération normale, mais ayant pris dans le cas actuel un développement anormal, — ne puisse être en partie rapportée à l'action destructrice de l'alcool.

Au point de vue pratique nous attirerons encore l'attention sur un fait structural que nous n'avons pas signalé plus haut : au-dessus du névrome d'amputation, après la première, comme après la seconde intervention, un grand nombre de fibres du sciatique présentent des altérations de la gaine myélinique, pouvant aller jusqu'à la démyélinisation complète. Ces lésions peuvent s'élever sur un trajet de plusieurs centimètres au-dessus du point de section. Peut-être cette dénudation des cylindraxes intervient-elle, comme facteur de tout premier ordre, dans l'apparition des douleurs ?

En terminant, nous attirerons l'attention du lecteur sur les figures qui accompagnent cette courte note (Pl. XLVIII).

La fig. 1 — montre l'aspect du premier névrome enlevé 23 ans après l'amputation initiale. Nous y voyons les fibres amyéliniques fines et innombrables cheminant en tous sens au sein d'alvéoles conjonctives irrégulières.

La fig. 2 — montre la régénération du bout central du sciatique, après la première névrectomie. Un petit faisceau nerveux prolifère énergiquement ; ses cylindraxes s'accroissent et envahissent le tissu cicatriciel, beaucoup de ces cylindraxes s'éparpillent, dévient de leur trajet rectiligne, et présentent même fréquemment des trajets récurrents.

La fig. 3 — montre l'exubérante innervation de la cicatrice conjonctive développée après la première névrectomie. Les fibrilles nerveuses néoformées cheminent en tous sens dans le tissu conjonctif.

La fig. 4 — montre ce que nous appellerons les « phénomènes neuroclastiques » de fragmentation des appareils pseudo-terminaux avec mise en liberté au sein du conjonctif d'un très grand nombre de petits anneaux argentophiles.

Ces diverses constatations nous amènent à insister quelque peu sur le traitement de l'extrémité sectionnée du nerf après une amputation.

Tous les chirurgiens sont d'accord actuellement pour élonger le ou les nerfs qui traversent la ligne de section et pour les couper tous de manière à éviter toute adhérence entre leur surface de section et la cicatrice. Cela suffit-il ? Nous ne le pensons pas. Il faut s'opposer à la prolifération parfois excessive qu'entraîne le travail de la réparation nerveuse. Le meilleur moyen est de l'enfermer.

Pour réaliser cette idée, on a enfoncé l'extrémité nerveuse dans une boutonnière musculaire et on l'y a fixée par un point de suture. Cette méthode n'offre guère d'avantages et ne paraît pas s'opposer à la formation du névrome.

C'est au nerf lui-même qu'il faut raccorder la surface de section pour éviter une porte de sortie aux axones de néoformation.

Bardenheuer a décrit sous le nom de Neurinkampsis une opération plastique pouvant s'effectuer selon différents modes. La surface de section du nerf est anastomosée soit par reploiement et application du bout à la face latérale avivée ou fendue du tronc, soit par reploiement et perforation du tronc, soit par redoublement du nerf et suture des faces avivées après reploiement.

De ces diverses méthodes, la deuxième nous paraît quelque peu compliquée et nous ne voyons pas l'avantage qu'il y a à faire traverser le tronc par le bout sectionné pour implanter ce dernier sur l'autre face latérale.

S'il y a deux nerfs, Bardenheuer conseille d'aviver leurs surfaces sur une certaine longueur et de les suturer l'une à l'autre Il est certes plus simple d'unir face à face les tranches de section de manière à former une anse. Rien n'empêche d'ailleurs d'unir par un point de suture les troncs adjacents ou voisins.

Cette manière de faire offre cet autre avantage, d'être d'une exécution facile. Il est très malaisé de pratiquer le reploiement et la suture du nerf dont on a pratiqué la section haute.

Si la nécessité de fermer le champ à la prolifération névroblastique s'impose dans toute amputation, elle est plus impérieuse encore quand il s'agit d'exciser un névrome.

DE LA RESTAURATION DU LANGAGE DANS L'APHASIE DE BROCA,

A PROPOS DE DEUX CAS SUIVIS D'AUTOPSIE.

PAR

J. DEJERINE et ANDRÉ-THOMAS.

L'étude anatomo-clinique de l'aphasie démontre que la restauration du langage est très variable d'un sujet à l'autre, et que chez ceux qui ont été atteints d'aphasie motrice avec troubles du langage intérieur, autrement dit d'aphasie de Broca, l'amélioration, lorsqu'elle se produit, ne porte pas également sur tous les éléments du langage. Chez les uns c'est la parole qui fait le plus de progrès, chez d'autres c'est la lecture et l'écriture : il y a même des malades qui passent successivement par les trois périodes d'aphasie totale, aphasie de Broca, aphasie motrice pure.

Nous avons déjà eu l'occasion de passer en revue un certain nombre de causes qui interviennent pour expliquer les différences que l'aphasie est susceptible de présenter dans son évolution (1).

Les unes sont d'*ordre individuel* : ce sont l'âge du sujet, son degré d'intelligence et d'instruction, son entraînement à la conversation, le polyglottisme, etc... l'éducation respective de ses deux hémisphères cérébraux (droitier, gaucher, ambidextre) ; les autres d'*ordre anatomique* : lésions unilatérales ou bilatérales, degré de leur étendue en surface et en profondeur, lésions corticales ou sous-corticales, section des faisceaux d'association, participation du corps calleux ; d'autres enfin d'*ordre exogène* : influence du milieu, absence de traitement ou usage des procédés de rééducation, leur précocité, etc... etc...

Quoi qu'il en soit, dans la grande majorité des cas, l'aphasie tend à s'améliorer spontanément et pour quelques malades on peut presque parler de guérison. La *restitutio ad integrum* est néanmoins exceptionnelle et ne s'observe qu'avec des lésions très peu étendues ; au contraire, dans les grosses lésions de la zône du langage, il est rare qu'on obtienne d'aussi

(1) J. Dejerine et André-Thomas. — Deux cas d'aphasie de Broca suivis d'autopsie. *L'Encéphale*, n° 12, décembre 1911. — Contribution à l'étude de l'aphasie chez les gauchers. *Revue Neurologique*, 30 août 1912.

beaux résultats : la rééducation spontanée ou provoquée peut être cependant poussée assez loin pour que les malades communiquent librement avec leurs semblables.

C'est ce qui a eu lieu pour les deux malades, dont nous rapportons les observations au cours de ce travail. Elles ont été suivies pendant plusieurs années dans le service de l'un de nous, à la Salpêtrière : l'une s'est rééduquée en quelque sorte spontanément, l'autre a été rééduquée au moyen de procédés pédagogiques, ayant pour base la physiologie pathologique des troubles du langage. Chez ces deux malades le langage s'était reconstitué très notablement, et cependant l'autopsie a révélé de grosses lésions dont l'examen histologique sur coupes sériées a permis d'évaluer l'étendue en surface et en profondeur (1).

Observation I (Pl. LI) (2).

Examen clinique. — Cécile B. Fourn., âgée de 27 ans, entre le 12 février 1896 à l'infirmerie de la Salpêtrière, salle Pinel, dans le service de M. Dejerine. Sans antécédents héréditaires ou personnels, elle fut frappée d'hémiplégie droite avec aphasie en décembre 1893. Elle eut une perte de connaissance trois jours après une couche (c'était son troisième enfant, qui était à terme, et dont l'accouchement avait été normal). Elle avait eu auparavant un premier enfant venu à 8 mois, et une fausse couche de cinq mois. On ne trouve pas chez elle de spécificité avouée. Six semaines après l'attaque la malade a pu marcher. Elle est restée 4 mois sans pouvoir parler ; elle ne disait que « concon »

A son entrée dans le service on constate une hémiplégie droite avec aphasie améliorée, due à un rétrécissement mitral (dédoublement du 2e bruit, souffle diastolique et présystolique).

Parole spontanée. — Encore difficile ; elle cherche longtemps les mots avant de pouvoir prononcer.

Parole répétée. — Répète correctement les mots qu'on prononce devant elle (artillerie, constitutionnel)

Lecture à haute voix. — Troublée ; elle ne lit que les mots usuels.

Chant. — Troublé : amnésie de l'air et des paroles.

Lecture mentale. — Epreuve d'André-Thomas et J. Ch. Roux.

P A I N } est lu Paris M E R } lu C I E L } non lu S O I F } lu soleil

La lecture mentale est donc très troublée ; elle ne lit pas les mots en lettres séparées, elle a perdu l'épellation mentale.

Ecriture. — Elle écrit de la main gauche.

Spontanée. — Elle écrit son nom et son âge.

(1) La partie clinique de ces observations figure dans la thèse de Bernheim (1901).
(2) Observation XI de la thèse de Bernheim.

Sous dictée. — On lui dicte : ma belle-sœur viendra me voir aujourd'hui. Elle écrit : ma belle sœur veins ate de aveur aujourd'hui.

Copiée. — Elle transcrit correctement l'imprimé en manuscrit.

Calcul. — Ecrit 15, 108 sous dictée. Addition presque nulle. Multiplication $3 \times 4 = 10$.

Le 5 janvier 1897 on note que depuis son entrée à l'hôpital la malade a fait quelques progrès au point de vue de l'écriture. Elle peut écrire spontanément un certain nombre de mots et de noms, mais est incapable de comprendre une phrase, de lire un journal ou un livre. La parole du reste n'est pas encore complètement revenue. Elle construit difficilement des phrases, cherche longtemps ses mots ; les troubles augmentent sous l'influence de l'émotion.

Le 28 mars 1898, *spontanément* la malade écrit : il fait du soleil, il y a un concert, il a du monde, *sous dictée*, pour : je vais aller au cours ce soir : je fait aller au cour ce soir. La *copie* d'imprimé est très bonne.

Examen du 16 août 1899.— *Parole spontanée.* — On demande à la malade le récit du début de sa maladie. Elle répond : « J'avais plus confiance, et puis j'avais ma fille qui est là, mon mari est venu, moi je ne savais plus. J'avais de l'eau ou du lait, je ne sais pas, là (elle montre son bras), et au pied. C'est tout. Mon mari avait voulu à l'hospice et deux médecins. Paralysée. Alors il faudra à l'hospice. Voilà, ça y est. J'ai été à la Charité. Je n'en ai pas... mal à la tête ». — Il faut poser plusieurs fois la question à la malade pour qu'elle continue à répondre, car elle parle très brièvement.

Avez-vous eu des convulsions ? — Non.

Avez-vous perdu connaissance ? — Non.

Que faisiez-vous comme profession ? — J'ai fait tout, la confection, coiffeuse, des perles, le chapeau, couturière ; j'ai fait la layette pour mon enfant. J'étais chez nous.

Parole répétée. — Constitutionnel — constitu... te... te... je peux pas, constitutionnel, ça y est.

Polytechnique — exact.

Amabilité — amabinité.

Profusion — exact.

Artilleur d'artillerie — artilleur... puis... artillerie.

Conflans Sainte-Honorine — exact.

Architecture — archi... tecture.

Elle répète bien les mots en général ; elle sépare chaque syllabe, mais n'a pas de troubles d'articulation, ni d'omission ou d'altération de syllabes.

Pusillanimement — pusillani... mement.

Le ciel est beau et clair — le ciel est beau... et clair.

Je vais aller me promener demain toute la journée — je vais aller... promener... toute la journée.

Je mange avec beaucoup d'appétit malgré le temps chaud — je mange... appétit... malgré le temps chaud.

J'irai me promener sur la hauteur s'il fait beau — j'irai promener sur la hauteur s'il fait beau.

Je dors toute la nuit sans rêves ni cauchemars — je dors... toute la nuit... sans rêves ne cauchemars.

Je peux écrire et lire sans la moindre fatigue et sans la moindre émotion — je peux écrire et lire... sans fatigue... sans la moindre... é... motion.

Je suis capable de faire le tour de la Salpêtrière en une heure et demie — je suis capable... le tour de Salpêtrière... en une heure et mie.

La prononciation des phrases est parfois un peu tronquée pour certains mots, mais les mots essentiels de la phrase sont répétés exactement.

Récitation. — La malade savait des fables de La Fontaine. Elle ne peut plus maintenant réciter la *Cigale et la fourmi*, ni le *Corbeau et le Renard*. Lorsqu'on les lui demande, la malade dit : Je sais, eh bien ! je ne peux pas rappeler.

Chant. — Elle chantait plusieurs romances. Actuellement elle ne peut dire l'air d'aucune. Elle ne peut chanter la *Marseillaise*, elle donne les paroles suivantes :

Allons, enfants de la Patrie
Le jour de gloire est arrivé
Contre nous... de la... patrie

et ne peut aller plus loin. « Je sais bien les paroles, mais la langue ne peut pas dire ». — Si je lui dis : Allons, enfants de la Patrie, le jour de terreur est arrivé, elle dit : ce n'est pas terreur, c'est jour de gloire. — Contre nous de la tyrannie l'étendard terrifiant est levé, elle dit : ce n'est pas terrifiant.— Est-ce sanglant ? — Oui, c'est sanglant.

Lecture à haute voix. — Je lui donne à lire le texte imprimé suivant : « Nous avons établi que les artères sont, d'une façon constante, soumises à un certain degré d'excitation vaso-motrice, qui maintient leur tunique... » Elle lit : « Nous avez, non, avons établi que le ar-tisse sont d'une fan (non, ce n'est pas fan, je ne peux pas) con... tante sou...- mise à une certai (je ne peux pas, là) de... gra exti... t-a, ta... t-i-o-n, tion lasomo.. t-r-i, tri... qui main.. t-i- m, non, e-n-t, (c'est ça) leur tuni.. que... ». Je lui donne un texte un peu plus facile : « A Cabourg,une des plus délicates distractions balnéaires a été une poule au fusil, dont la championne est une tireuse de premier ordre ». Elle lit : O...bourg, une des plus déli-cherté dis-tractions bal-né-naires a chez (non,é) une poule au fusil dans la cham... pique... je ne peux pas)... une tireuse de premier o-r.- (je ne peux pas). La lecture est extrêmement lente ; il faut plus d'une demi-heure pour faire lire à la malade les deux phrases précédentes. Elle s'arrête après chaque syllabe et se rend à peu près compte qu'elle fait des erreurs. Elle dit : je sais que ce n'est pas cela, mais je ne peux pas dire.

Lecture des lettres. — Elle lit bien la plupart des lettres ; pour L, elle dit d'abord N, puis L. Pour K, elle dit V. Pour Q, elle dit O, puis Q. Il y a donc un degré très léger de cécité littérale. Elle comprend la lecture et se rappelle ce qu'elle vient de lire.L'émission des syllabes est difficile, quelquefois impossible, parce qu'elle ne se rappelle pas le son formé par l'assemblage des lettres. Souvent elle épelle bien un mot et ne peut arriver à le prononcer.

Lecture des chiffres. — Montrez-moi la page 317. — Elle montre 319. — Est-ce cela ? — Non, voilà (elle montre 317).

Montrez-moi la page 225. — Exact.

Montrez-moi les pages 431 et 523. — Exact.,

Montrez-moi la page 590 (le livre n'a que 568 pages). — Elle cherche longtemps, puis dit : il n'y en a pas.

Montrez-moi la page 106. — Elle montre 160, puis 106.

Lecture mentale. — Epellation. — Cube — elle épelle QOBE ; matin et nuit sont exactement épelés, lundi également. Les mots fou et cou écrits avec des cubes alphabétiques placés verticalement sont lus four et cour. Les mots soir et loi ne sont pas lus verticalement, ils le sont horizontalement. Poire est lu Paris. Jamais écrit verticalement n'est pas lu, écrit horizontalement les lettres écartées il n'est pas lu non plus ; il n'est lu qu'horizontalement les lettres accolées. Il y a donc des troubles latents de la lecture mentale très prononcés ; l'épellation mentale est défectueuse.

Surdité verbale. — Comprend tout ce qu'on lui dit sans hésitation. Les phrases longues sont saisies dans tous leurs détails. — Elle évoque spontanément les images auditives verbales, mais avec une lenteur exagérée.

Dénomination des objets. — Exacte. Elle est obligée souvent de chercher assez longtemps pour se rappeler le mot, mais elle ne se trompe jamais.

Ni *aphasie optique*, ni *cécité psychique.* — Elle lit bien l'heure sur une montre. Elle reconnaît le dessin d'une roue, d'une maison, d'un âne, d'un triangle, d'une chaise.

Expérience de Lichtheim-Dejerine. — Réussit, elle indique facilement avec ses doigts le nombre de syllabes composant le mot correspondant à un objet montré.

Ecriture. — De la main gauche. *Spontanée.* — Elle écrit des mots sans construire de phrases régulières ; ce mode d'écriture est encore très altéré.

Sous dictée. — Il y a beaucoup de mots qu'elle ne parvient pas à écrire. Je lui dicte : il fait très chaud aujourd'hui et je vais aller au Jardin des Plantes voir les lions et les tigres. J'emporterai mon ombrelle contre le soleil. — Elle écrit : il fait très chaux au jour eh je vais av au jartin de voi des lions et les tigres. Jean potre mon obrese contre le solei.

Copiée. — Transcrit très exactement l'imprimé en manuscrit.

Avec les cubes. — Même résultat qu'avec la plume.

Chiffres et opérations. — La malade dit qu'elle ne savait pas compter.

Intelligence. — Un peu affaiblie, mais très largement suffisante pour bien comprendre et bien répondre.

Mémoire. — C'est ce qui manque le plus à la malade.

Emotivité. — Assez grande. La parole, comme l'écriture, se fait avec beaucoup plus de difficulté, si on regarde ou si on reste à côté de la malade.

Mimique. — Entièrement conservée.

Vision. — Bonne. Pas d'hémianopsie.

Il est à noter que la malade a eu la *grippe* en mai 1898 ; pendant 15 jours elle a eu de la pleurésie avec épanchement. La convalescence a été assez longue. Pendant cette convalescence on remarque très nettement que l'*aphasie a subi une recrudescence notable*, marquée surtout pendant deux mois et qui a

été très lente à diminuer ; la malade est revenue ensuite, au point de vue de la parole, à l'état où elle se trouvait avant cette grippe.

Examen du 2 mars 1900. — *Parole spontanée.* — Où avez-vous été hier ? — Au bazar de... hotel de ville. J'ai acheté deux pelotes, du savon, une cuiller à pot, pas pour moi, mais enfin... c'est tout.

Comment y êtes-vous allée ? — J'ai suivi la... attendez, au pont, vous savez bateau parisien... au bazar. En revenant j'ai pris le bateau toujours.

Etes-vous sortie les jours précédents ? — J'ai été samedi et dimanche chez maman, et lundi chez mon frère. Ma belle-sœur en courses, j'ai gardé Andrée ma nièce.

Quand avez-vous eu la grippe? — Deux ans... je crois.

Comment parliez- vous à ce moment ? — Vous savez... je rappelle plus. Je ne peux pas expliquer, c'est la tête... depuis deux ans.

Avez-vous des enfants ? — J'en ai un garçon, et puis une fausse couche, et ma fille. Trois enfants en trois ans.

Quand êtes-vous tombée malade ? — Trois jours après ma fille.

Aviez-vous eu une grossesse normale ? — Non.., j'ai rendu, mais c'est pas comme cela... Dimanche je rends... et puis toute la semaine, non.

Une fois par semaine ? — Oui, jusqu'au bout.

Avait-on examiné vos urines ? — Non.

L'accouchement s'est-il bien passé ? — A huit heures je suis mariée, non, je faisais le marché ; à huit heures et demie couchée, l'enfant est venu. La sage-femme est pas venue, puisqu'elle était à onze heures.

Qu'est-ce qui vous a délivrée ? — Personne... tout était sorti, quand la sage-femme est venue. Trois jours après fièvre de lait, figure comme cela et puis ça y est. Ça me coûte cher ma fille.

Parole répétée. — Constitutionnel — constitusonel.

Paralysie — (*exact*).

Perplexité — perplexiqueté.

Mirobolant — microbolant.

Kamtchaska — Katdhat...

Amsterdam — Astermdam.

Polissonnerie — (*exact*).

Saint-Pétersbourg — (*exact*).

Je vais me promener — (*exact*).

Je suis sorti pendant 4 jours en permission — (*exact*).

La Salpêtrière renferme 5.000 hospitalisées — (*exact*).

On a toujours besoin d'un plus petit que soi — on a toujours besoin d'un petit que soi.

Ni l'or ni la grandeur ne nous rendent heureux — (*exact*).

Récitation. — Elle ne se rappelle plus ni prières ni fables.

Chant. — Elle ne peut chanter l'air, ni séparément ni avec les paroles. Si on lui demande les paroles de la Marseillaise, voici ce qu'elle dit :

Allons, enfants de la Patrie,
Le jour de gloire est arrivé.
Contre nous de la tyrannie.
L'étendard est arrivé...

Lecture à haute voix. — Je lui donne à lire : L'hirondelle est un oiseau voyageur dont le vol est rapide et léger. Elle saisit au passage une quantité d'insectes nuisibles dont elle fait sa nourriture en débarrassant nos arbres fruitiers. — Elle lit : L'hirondelle un oiseau voyageur dont le vol rapic et léger. Elle saisit au passage une... dont elle fait la nourrice...la nourriture en débarrasser nos arbres de fruits.

Elle conserve un certain temps le souvenir de la lecture faite et l'a parfaitement comprise. Les mots détachés sont bien compris. Il y a certains mots sur lesquels elle hésite, par exemple : paradis, entonnoir, bouquetin, caramel, réséda. Pour certains mots, elle devine la dernière syllabe au lieu de la lire ; ainsi pour paradis elle dit parapluie : pour caramel, carafon ; pour réséda, résédence. Mais elle s'aperçoit chaque fois de son erreur et cherche à la corriger, sans toutefois y parvenir toujours.

Lecture des lettres. — Conservée.

Lecture des chiffres. — Bonne, celle des nombres également. Elle trouve facilement une page qu'on lui indique dans un livre, mais est quelquefois obligée de chercher d'abord le chiffre rond correspondant comme point de repère.

Lecture mentale. — Elle lit bien les mots suivants écrits les lettres les unes au-dessous des autres et à une certaine distance :PARIS, PATRIE, MARIAGE, BONJOUR. NAPOLÉON, MADEMOISELLE, BOULEVARD. ANGLETERRE. Pour BOULET, elle lit BOULA ; le même mot écrit horizontalement est lu bouleverse, puis boule. FOURMI est lu FOURNI. Le mot MAJUSCULE n'est pas lu verticalement ; il l'est avec difficulté, écrit horizontalement.

Surdité verbale. — La malade comprend tout ce qu'on lui dit sans hésitation. Les phrases les plus difficiles sont saisies immédiatement.

Evocation des images auditives (Epreuve d'André-Thomas et J.Ch.Roux). — Elle évoque spontanément la première syllabe, plus difficilement la dernière syllabe du mot correspondant à un objet montré. Mais cette évocation est lente et pénible, et n'existe que pour les mots tout à fait usuels.

Ni cécité psychique, ni aphasie optique. — Dénomination et reconnaissance des objets parfaites.

Reconnaît bien les dessins, sait lire l'heure exacte, reconnaît la valeur des différentes pièces de mounaie et peut les additionner.

Expérience de Lichtheim-Dejerine. — Réussit bien chez elle.

Ecriture. — De la main gauche.

Spontanée. — La malade écrit : J'ai été au bateau de la j'ai été au ba de hote de ville j'ai achetée de la laine et un cuire (elle a été au bazar de l'Hôtel-de-Ville acheter de la laine et une cuiller).

Dictée. — Elle écrit : le lapin est un animal très doux et si timide que lorsque il vit à l'état sauvage il creuse sa demeure dans la terre au fond du bois.

Copie. — Parfaite.

Calcul. — Addition et soustraction bonnes. Multiplication et division erronées. Calcul de tête ; nombreuses erreurs.

Dessins. — Spontanés et copiés : bons.

Etat intellectuel. — L'intelligence est bien peu touchée ; la mémoire a certainement diminué, mais non dans des proportions considérables. L'émotivité est bien moindre qu'il y a quelque temps. Elle s'impatiente assez facilement, mais ne se met pas en colère. L'attention ne se fatigue pas très vite. La mimique est conservée.

Jamais la malade n'a eu de crises convulsives. Elle a continué à faire des progrès pour la parole, l'écriture et la lecture jusqu'à sa mort qui est survenue subitement le 17 avril 1904.

Examen anatomique.— L'autopsie a été faite vingt-quatre heures après la mort.

1° Examen macroscopique (Pl. LI). — L'examen de la surface du cerveau à travers la pie-mère,ne laisse constater aucune lésion,ni sur l'hémisphère droit, ni sur l'hémisphère gauche. Par contre, sur une coupe horizontale de l'hémisphère gauche,pratiquée après quelques jours de durcissement dans le formol, au niveau de la face supérieure du corps calleux, on découvrait un vaste foyer de ramollissement sous-cortical. La réduction notable de l'hémisphère permettait de supposer que ce foyer atteint une assez grande étendue en hauteur.

Rien de semblable n'était observé sur l'hémisphère droit qui paraissait absolument normal.

Le pédoncule cérébral gauche est considérablement atrophié, il en est de même de l'étage antérieur de la protubérance et de la pyramide bulbaire.

Après quelques jours de durcissement dans le formol, les pièces ont été conservées dans le liquide de Müller.

Plus tard, après inclusion dans la celloïdine, l'hémisphère gauche a été débité en coupes horizontales sériées, l'hémisphère droit en coupes vertico-transversales, la protubérance et le bulbe en coupes transversales.

Les coupes ont été colorées par la méthode de Weigert-Pal.

2° Examen microscopique. — *Hémisphère gauche.* — L'examen successif des coupes sériées a révélé des lésions beaucoup plus étendues que ne l'avait fait prévoir le simple examen macroscopique.

Les lésions sont à la fois corticales et sous-corticales.

Lésions corticales. — L'insula a été presque entièrement détruit ; il ne subsiste que le pôle et la partie la plus antérieure de l'insula, ainsi que la limite postérieure (Pl. LI, a et b).

L'écorce de la face externe de la circonvolution de Broca n'a pas été primitivement intéressée, mais la face insulaire de l'opercule de cette circonvolution, ainsi que de l'opercule rolandique, est très atrophiée dans les coupes les plus inférieures ; dans les coupes les plus supérieures, l'écorce et la substance blanche de la région operculaire sont en grande partie détruites, davantage au niveau de l'opercule de la pariétale ascendante et de la pariétale inférieure.

Le reste des circonvolutions frontales et des circonvolutions rolandiques est intact, du moins en ce qui concerne l'écorce, et encore celle-ci est-elle secon-

dairement atrophiée. Quant à la substance blanche, elle est très endommagée ; il persiste malgré tout, un plus ou moins grand nombre de fibres qui tapissent le fond des circonvolutions et leurs irradiations dans les circonvolutions voisines (fibres en U).

Il existe, en outre, quelques petits foyers de ramollissement dans les circonvolutions temporales. Déjà, sur les coupes les plus inférieures passant par le pôle de l'insula, la 1re et la 2e circonvolutions temporales présentent de petites lésions destructives. Celles-ci s'étagent sur presque toute la longueur de la 2e temporale ; elles ne sont que partiellement destructives et relativement peu étendues — d'ailleurs elles étaient passées inaperçues à l'examen macroscopique fait à travers les méninges — ... elles ne sont pas continues ; elles apparaissent, disparaissent, puis reparaissent de nouveau. La 1re temporale, qui a été légèrement intéressée à son extrémité antérieure sur sa face insulaire, l'est plus sérieusement à son extrémité postérieure, et plus haut la lésion se prolonge dans la région intermédiaire au gyrus supramarginalis et au pli courbe. Le noyau amygdalien a été respecté, mais la circonvolution du crochet est atrophiée. La temporale profonde n'est atteinte que dans une très petite portion de son bord antérieur (Pl. LI, a, b, c).

Les lésions sous-corticales occupent la substance blanche de l'hémisphère et les noyaux gris centraux.

La substance blanche de l'hémisphère a complètement disparu dans la région insulaire, elle ne persiste que dans les régions de l'insula, dont l'écorce a été épargnée ; on peut considérer la capsule externe et l'avant-mur comme n'existant plus.

Plus haut la substance blanche a été interrompue au-dessous des circonvolutions rolandiques et de la 3e circonvolution frontale, aussi bien au niveau du pied, qu'au niveau du cap et de la région orbitaire (Pl. LI, d). Les fibres de la couronne rayonnante ont été complètement sectionnées.

Sur les coupes qui passent au-dessus de la couronne rayonnante, la destruction de la substance blanche s'étend depuis la 2e circonvolution frontale jusqu'à la 2e pariétale. Les lésions diminuent ensuite, à mesure qu'on examine des coupes de plus en plus élevées. Elles disparaissent à peu près à mi-hauteur des circonvolutions rolandiques.

En ce qui concerne les circonvolutions temporales, leur substance médullaire a plus ou moins participé à la destruction de l'écorce, cependant la substance blanche non différenciée du lobe temporal a été relativement épargnée par les foyers de ramollissement : elle est moins épaisse que sur un cerveau normal, mais cette réduction est secondaire et consécutive aux lésions de voisinage.

L'écorce de la 2e circonvolution temporale et le pli courbe (partie inférieure) sont assez sérieusement endommagés par les lésions ; il en est de même de la substance blanche sous-jacente.

Ganglions centraux. — La destruction du *Noyau lenticulaire* comprend le 3e segment, sauf son extrémité antérieure ; la plus grande partie du 2e segment, et l'extrémité supérieure du premier.

Du noyau caudé, il ne reste que la tête, partiellement endommagée dans sa moitié antéro-externe, et la queue ; le corps fait complètement défaut.

La couche optique est extrêmement réduite dans les plans supérieurs ; il ne s'agit pas d'une atrophie primitive, mais plutôt d'une atrophie secondaire.

C'est sans doute à la dégénérescence des fibres de projection qu'il faut attribuer l'atrophie extrême du thalamus dans sa partie la plus supérieure. La couche optique est non seulement réduite dans tous ses diamètres, mais les fibres à myéline y sont clairsemées et faiblement colorées. Dans cette atrophie sont compris le noyau externe, le noyau interne, le noyau antérieur, et le pulvinar. Il faut tenir compte aussi dans une certaine mesure de la diminution des fibres striothalamiques, dans les plans correspondant à la destruction totale du noyau lenticulaire.

Tout le reste de la couche optique est normal, on n'y observe qu'un certain degré de déformation due très vraisemblablement à la dégénérescence et à l'atrophie de la capsule interne. Le noyau de Luys paraît plus petit que normalement.

Dégénérescences. — A. *Fibres de projection.* — La section de la couronne rayonnante a eu pour conséquence la dégénérescence totale du segment postérieur de la capsule interne, qui est extrêmement réduite en longueur et en largeur. Au contraire, le segment antérieur de la capsule interne n'a subi aucune altération dans les plans inférieurs ; plus haut il a subi le même sort que le noyau lenticulaire et le noyau caudé qui l'encadrent.

Le segment rétrolenticulaire de la capsule interne est intact.

Dans les plans inférieurs la capsule interne est segmentée par les fibres strioluysiennes qui tranchent par leur belle coloration bleue sur le fond blanc de la dégénération et dont la conservation est expliquée à ce niveau par l'intégrité du segment interne du noyau lenticulaire.

Sur les coupes perpendiculaires du pédoncule cérébral, l'étage inférieur est très rétréci ; la partie externe ou faisceau de Türck a ses dimensions normales et se colore intensivement par la méthode de Weigert-Pal, le bord interne contient un très petit faisceau de fibres bien colorées, le reste est dépourvu de fibres et peut être considéré comme totalement dégénéré.

Le petit faisceau interne peut être suivi plus haut dans le segment antérieur de la capsule interne, par l'intermédiaire duquel ses fibres se prolongent dans la substance blanche du lobe frontal.

Plus bas la dégénérescence du pédoncule cérébral se poursuit dans l'étage antérieur de la protubérance et de la pyramide qui est complètement atrophiée.

B. *Faisceaux d'association.* — Le faisceau longitudinal supérieur ou arqué a été complètement détruit dans sa portion fronto-pariétale.

Les fibres du faisceau longitudinal inférieur ont été partiellement atteintes en deux régions : 1° dans ses irradiations les plus antérieures et inférieures (la lésion est légère) ; 2° sur le bord externe de la corne sphénoïdale du ventricule latéral par un très petit foyer qui a coupé, sur une certaine hauteur, le tapetum et les radiations thalamiques (Pl. LI, a). Il en résulte une dégénérescence de la couche sagittale qui peut être poursuivie en arrière jusqu'au niveau de la scissure calcarine.

Le faisceau uncinatus est un peu plus pâle dans les étages supérieurs de son

trajet insulaire que dans les étages inférieurs, mais en réalité il a été fort peu touché par le foyer de ramollissement, qui a respecté le pôle de l'insula. On ne suit pas sa dégénérescence dans la substance blanche du lobe orbitaire.

Corps calleux. — On ne trouve pas de tache de dégénération dans le tronc du corps calleux ; mais, de même que dans la plupart des cas semblables, la dégénération se traduit davantage par une atrophie globale que par la décoloration sur les coupes colorées par la méthode de Weigert-Pal.

L'hémisphère droit examiné sur coupes vertico-transversales ne présente aucune trace de lésion.

OBSERVATION II (Pl. XLIX, L) (1).

Examen clinique. — Antoinette Ch.... âgée de 33 ans, entre salle Vulpian, dans le service de l'un de nous, en avril 1896. Sans antécédents héréditaires ou personnels, elle a 3 enfants de 8 ans, 5 ans, et 14 mois.

Trois semaines avant le deuxième accouchement, elle eut une otite moyenne du côté gauche (avec écoulement de pus assez abondant) qui fut suivie d'une paralysie faciale. L'accouchement fut normal. Quinze jours plus tard, elle ressentit, du même côté que la paralysie faciale, une céphalée extrêmement violente. On diagnostiqua alors un abcès cérébral. La trépanation fut aussitôt pratiquée par M. Quénu. La trépanation faite il fut impossible de constater la moindre lésion : on fit trois ponctions sans obtenir aucun résultat. Aussitôt après l'opération il se produisit une hernie cérébrale, hernie qui augmenta peu à peu de volume pendant la première semaine, et qui, au moment où elle avait atteint son maximum de développement, se présentait sous la forme d'un gâteau aplati assez régulièrement arrondi, de 6 à 7 centimètres de diamètre sur 1 centimètre d'épaisseur.

En même temps se développait une hémiplégie droite avec aphasie. Au début, d'après les renseignements obtenus, la malade semblait étrangère à tout ce qui se passait autour d'elle, mais elle reconnaissait ses enfants et pleurait dès qu'elle les apercevait. Nous n'avons pu obtenir aucun renseignement précis sur l'état du langage à cette époque. Jamais la malade n'a eu d'épilepsie jacksonienne.

Examen en avril 1896 (cinq ans après le début des accidents). — L'hémiplégie droite est très intense. Le membre supérieur est contracturé en flexion très marquée ; la malade peut exécuter quelques petits mouvements de flexion des doigts ; elle réussit encore à porter la main à sa bouche. La percussion des tendons radiaux détermine un clonus de la main extrêmement fort et durant plusieurs secondes. Le réflexe olécranien est très exagéré.

La paralysie et la contracture sont beaucoup moins marquées au membre inférieur. La résistance aux mouvements de flexion de la jambe sur la cuisse est très énergique; celle aux mouvements d'extension l'est beaucoup moins. Le réflexe patellaire est très exagéré, mais le phénomène du pied ne peut être constaté, pas plus que la trépidation rotulienne. A gauche la force musculaire est conservée ; le réflexe olécranien est exagéré, le réflexe rotulien est normal.

(1) Observation XXV de la thèse de M. Bernheim.

A la face on constate une paralysie faciale gauche totale (facial supérieur et facial inférieur). Au repos la fente palpébrale est largement ouverte ; l'occlusion complète est impossible. Le sourcil est sur un plan moins élevé à gauche qu'à droite. La commissure labiale droite est très élevée et la gauche très abaissée : cette déviation s'accuse beaucoup quand on fait rire ou pleurer la malade ; mais le côté gauche de la face ne reste pas complètement immobile ; l'élévateur de la lèvre supérieure n'est pas tout à fait paralysé. La malade ne peut ni siffler, ni souffler, ni faire la moue.

Dans tout le côté gauche de la face, il existe de petites contractions ou secousses apparaissant et disparaissant brusquement, analogues à celles que détermine l'excitation électrique des nerfs. Les nerfs et les muscles ne réagissent pas aux excitations faradiques et galvaniques. Le voile du palais est légèrement procident, sans déviation ni au repos ni pendant la phonation. Il existe une légère déviation de la pointe de la langue du côté gauche. Les mouvements de latéralité à droite se font moins bien que du côté gauche.

L'examen laryngoscopique, pratiqué par le Dr Natier, n'a relevé aucune modification dans la disposition et le fonctionnement des cordes vocales.

La sensibilité tactile est conservée, sauf pour une petite zone, qui répond à la face dorsale de la main et des doigts ; mais la perception quantitative de la sensibilité n'est pas aussi nette que du côté sain. La sensibilité à la douleur et à la température est diminuée sur tout le côté droit, sans disparition complète. La notion de position est altérée : la malade ne se rend pas un compte exact de la position qu'on donne à son membre supérieur droit ; de même quand on la touche, elle ne localise pas exactement le point touché.

L'ouïe est abolie à gauche. L'examen otoscopique du Dr Natier donne les résultats suivants :

Côté gauche : le tympan est complètement sclérosé, épaissi, il existe des adhérences du tympan au promontoire à sa partie moyenne.

Côté droit : tympan scléreux, mais sclérose moins prononcée qu'à gauche.

L'essence de girofle n'est pas sentie à gauche ; du même côté, l'acide acétique provoque une sensation vive et désagréable.

Il y a une très grande diminution de la gustation à gauche (sel et sulfate de quinine).

La vue est bonne ; il n'y a pas de rétrécissement du champ visuel.

Parole spontanée. — La malade ne peut dire que oui et non.

Parole répétée et lecture à haute voix. — Impossibles.

Chant. — La malade chantait assez bien avant son aphasie ; actuellement elle ne peut chanter aucun air, avec ou sans les paroles.

Audition verbale. — La malade comprend bien ce qu'on lui dit.

Evocation des images auditives (Epreuve d'André-Thomas et J.-Ch. Roux). — Est impossible ; elle est incapable de dire si telle ou telle syllabe fait partie du mot qui désigne un objet quelconque, qu'on lui montre.

Expérience de Lichtheim-Dejerine. — Négative.

Lecture mentale. — La compréhension des mots usuels est seule conservée ; car la malade ne comprend aucune phrase, à moins que cette phrase ne soit

composée que de deux ou trois mots usuels. Les mots usuels, écrits par lettres séparées, ne sont pas compris. Elle comprend bien la valeur des chiffres, et montre autant de doigts qu'il y a d'unités dans le chiffre qu'on lui montre.

Ecriture spontanée. — Elle peut écrire son nom et son âge, et rien de plus.

Sous dictée. — Nulle (elle ne peut écrire que des lettres).

Copie. — Conservée ; la malade copie très exactement de la main gauche le texte qu'on lui donne et transcrit l'imprimé en manuscrit,

La malade n'est pas plus capable d'écrire avec des cubes alphabétiques qu'avec une plume.

Calcul. — Elle ne peut écrire correctement que les nombres de deux ou trois chiffres. L'addition de deux nombres de deux chiffres est encore possible, mais elle ne peut faire ni soustraction, ni multiplication.

Etat intellectuel. — A été relativement peu touché. La malade se rend très bien compte de son état.

Cette malade est donc bien atteinte d'aphasie motrice. En prenant les mesures exactes de la trépanation, et en s'appuyant sur les données fournies par la topographie crânio-cérébrale, il est facile de figurer sur un cerveau normal la topographie probable de la lésion. On voit alors qu'elle a son centre au niveau de la partie antérieure de la scissure de Sylvius, couvrant le cap et le pied de la 3e frontale, l'opercule frontal, la partie antérieure de l'opercule rolandique, et la portion adjacente de la partie supérieure de la première temporale.

Rééducation.— Le 22 avril 1896, l'un de nous (1) commence à lui faire répéter les lettres en lui montrant les mouvements des lèvres et de la langue. Elle réussit très bien et très vite à répéter A, E, I, O, U ; de même les consonnes M, B, T, suivies d'une voyelle quelconque. Avant de lui faire prononcer des mots il lui a fait prononcer toutes les syllabes simples, c'est-à-dire la combinaison d'une consonne avec toutes les voyelles, en adoptant l'ordre suivant (conseillé par Goguillot pour l'éducation des sourds-muets) :

P. T. K. — F. S. CH. — B. D. G. — V. Z. J. — L. R. — M. N.

Ici le miroir n'a pas été employé, à cause de la répugnance qu'éprouve la malade à s'y regarder (paralysie faciale gauche) ; on y a suppléé par le toucher, en mettant sa langue et ses lèvres dans la position convenable pour la prononciation de chaque lettre, ou bien en lui faisant répéter des mouvements, imitant de près ou de loin la prononciation de quelques lettres (par exemple l'action de souffler une bougie pour la prononciation de l'F). Les progrès furent très rapides, puisque le 4 mai la malade articulait correctement toutes les consonnes avec les voyelles. Elle aurait pu sans doute prononcer plus rapidement les syllabes mais il valait mieux procéder lentement, faisant précéder la prononciation d'une syllabe de mouvements simples, l'acheminant progressivement vers la prononciation de cette syllabe.

Avant de lui apprendre des mots, on lui a donc enseigné l'épellation des sylla-

(1) André-Thomas, Essai sur la rééducation de la parole dans l'aphasie motrice corticale. *Société de Biologie*, 1897.

bes simples : b,a = ba,etc. En quelques jours l'épellation devint très correcte ; puis on lui a appris la *lecture* et l'*écriture* des syllabes simples. Les progrès furent très rapides encore dans cette deuxième partie de la rééducation. La malade faisait tous les jours des exercices d'écriture : elle copiait.

Ce n'est qu'après lui avoir appris ces éléments simples du mot, qu'on lui a enseigné à répéter des mots d'une syllabe,puis des mots de deux ou trois syllabes ; en même temps elle fit des exercices de lecture dans les livres d'enfants, surtout composés de mots usuels, écrits syllabiquement, faciles à épeler. Enfin elle fut exercée à répéter des syllabes composées (deux consonnes plus une voyelle par exemple) ; pour cela, la syllabe était décomposée en deux syllabes simples par l'interposition d'un e muet entre les deux consonnes ; on faisait répéter à la malade de plus en plus vite les deux syllabes ainsi décomposées, si bien que l'e muet disparaissait bientôt dans la prononciation, et la malade répétait exactement la syllabe composée.

Peu à peu cette malade a pu répéter les mots simplement entendus, sans être obligée de regarder les mouvements des lèvres et de la langue ; auparavant la vue des mouvements nécessaires à la prononciation de la première syllabe suffisait pour lui faire répéter le mot tout entier.

Au bout de six semaines. toute cette partie de la rééducation était terminée. La malade pouvait dire quelques mots spontanément, répéter tous les mots et lire à haute voix les mots les plus usuels et les plus simples. Beaucoup de ces mots n'étaient compris qu'après avoir été prononcés (par conséquent les troubles de la lecture mentale persistaient). Enfin l'écriture spontanée était toujours réduite à l'écriture du nom ; l'écriture sous dictée ne s'était pas modifiée, et la copie était toujours très correcte.

Depuis le mois de juin, la malade n'a été examinée qu'à des intervalles assez éloignés. Elle a continué à faire des exercices de lecture et d'écriture. Les progrès ont été très grands.

Examen du 1er septembre 1896. — *Parole spontanée.* — Elle dit presque tous les mots, mais ne construit pas de phrases, elle parle nègre. Elle a suffisamment de mots à sa disposition pour se faire comprendre.

Parole répétée. — Elle répète tous les mots et quelques phrases courtes.

Lecture à haute voix. — Très améliorée ; elle lira consécutivement plusieurs phrases d'une manière très correcte ; mais elle ne se rappelle pas bien ce qu'elle a lu, et ne comprend pas ou comprend mal le texte, si elle ne le lit pas tout haut,

En résumé, progrès très sensibles pour la parole sous ses différents modes mais beaucoup moins marqués pour la parole spontanée que pour la parole répétée et la lecture à haute voix.

Lecture mentale. — Encore très altérée ; la malade ne comprend la plupart des mots qu'après les avoir lus à haute voix. Elle ne comprend pas, sans les prononcer, la plupart des mots écrits en syllabes ou en lettres séparées.

Evocation des images auditives. — Améliorée ; il y a pourtant beaucoup de mots qu'elle ne peut évoquer, et dans un certain nombre d'expériences elle ne reconnaît la syllabe qui fait partie du mot qu'après avoir prononcé le mot à voix basse.

Ecriture spontanée. — Telle qu'elle était au premier examen ; au-dessous de son nom (Chassergue), et de son prénom (Antoinette), elle essaye d'écrire Bernadaux, le nom de son mari, et écrit : Bran, Brenadus.

Sous dictée. — Les lettres sont très correctement écrites.

L'écriture des syllabes est encore très altérée : pour chu elle écrit son ; pour bai elle écrit de ; pour mi, elle écrit mo, puis mi ; les syllabes dictées mi, voi et puis sont bien écrites ; pour bro, elle écrit, grot.

L'écriture des mots usuels est conservée (main, pied, rue, chemise, pantalon). Celle des phrases est incompréhensible. On lui dicte : je suis tombée malade il y a cinq ans, elle écrit : n chesui bondal la malade yn yei d. La même phrase est mieux écrite quand on épelle chaque mot : je suis p tomben malade il y a cip ans.

Copie. — Très correcte. Elle est obligée de regarder très souvent le texte.

Ecriture avec les cubes alphabétiques :

Spontanée. — Pour son nom et son prénom elle écrit : ANTOINETTE CHASSEGU.

On lui montre un crayon, en lui demandant d'écrire le nom de cet objet, elle ne peut y arriver.

Sous dictée. — Elle écrit plusieurs mots : PAIN, TABLE. Pour chapeau, elle écrit TAPEAX ; elle répète les mots avant de les écrire.

Copie. — Parfaite.

Calcul. — Elle écrit bien sous dictée les nombres de deux ou trois chiffres et en comprend bien la valeur. Elle peut faire des additions de deux nombres et de deux chiffres, mais les additions plus compliquées, les soustractions, les multiplications sont impossibles.

Examen du 7 juin 1898. — La malade qui a quitté l'hôpital vient de temps en temps à la Salpêtrière.

Parole spontanée. — La malade a un assez grand nombre de mots à sa disposition ; elle parle nègre. On lui demande comment elle est tombée malade ; elle répond avec hésitation : « malade... enceinte... mal... bête... médecin... mon mari... malade... médecin... Cochin... malade... tête ». Elle désigne bien et sans hésiter plusieurs objets qu'on lui présente (marteau, porte-plume, lampe, verre).

Parole répétée. — Egalement altérée. On dit à la malade de répéter la phrase : « il a fait un orage hier, il est tombé beaucoup de grêle », elle dit « fait un... a... hier... tombé... grêle ».

Lecture à haute voix. — La malade lit syllabe par syllabe, détachant bien toutes les syllabes du mot.

Après cette lecture elle ne se rappelle pour ainsi dire plus ce qu'elle a lu.

Lecture mentale. — Est très atteinte ; après avoir lu trois lignes relatives à un bombardement d'une ville, elle ne peut montrer qu'elle a compris ce dont il s'agissait. Si on lui écrit une phrase très simple (montrez-moi tel objet), elle comprend.

Chant. — Elle ne peut plus chanter aucun air avec les paroles ; mais elle se rappelle encore et fredonne quelques airs de danse de son pays, qu'elle a quitté à l'âge de 9 ans.

Audition verbale. — La malade comprend incomplètement ce qu'on lui dit, sitôt que la phrase est un peu longue. On lui lit à haute voix et lentement trois lignes, où il est question des ouvriers italiens arrivés de Suisse à Milan au moment de la révolte. Elle prétend avoir très bien compris, mais elle est absolument incapable de prouver qu'elle sait de quoi il s'agit, même si on l'aide. On lui résume alors ce que contient ce texte ; elle a mieux compris cette fois, mais encore incomplètement.

Ecriture. — Elle écrit assez bien son nom, celui de son mari, mais est incapable d'écrire spontanément la moindre phrase. L'écriture sous dictée est également très altérée, au lieu de : il a fait un orage hier, elle écrit : il fait un ole. La copie d'imprimé est moins mauvaise ; la malade écrit : t Ru Bun Aux ptite procès bien parisien hier à la 6e chambre civile : il s'agissait d'une demande.....

Examen du 23 juin 1900. — *Parole spontanée.* — Quand avez-vous été opérée ? — 9 ans... avril... premier.

Où ? — Cossin... matégnité.

Combien de temps après l'opération êtes-vous restée sans parler ? — Trois ans... petit peu...

Compreniez-vous ce que l'on vous disait ? — Non, non... rien.

Quand avez-vous pu comprendre ? — Trois ans... six ans.

Saviez-vous lire et écrire avant d'être malade ? — Oui, oui .. très bien... trois ans à l'école.

Avez-vous eu des crises ? — Non, non... Cochin... la tête.

Avez-vous essayé de lire ? — Oui... peux pas... la tête.

Et d'écrire ? — Mon nom... c'est tout.

Qu'avez-vous fait ce matin ? — Mon lit... du lait... midi... bouillou.

De combien êtes-vous enceinte ? — Sept mois.

Sentez-vous remuer ? — Oh ! oui.

Que fait votre mari ? — Chemin de fer... Choisy.

Avez-vous des enfants ? — Trois... deux garçons... une petite cinq ans et demi.

La malade prononce difficilement à cause de sa paralysie faciale gauche, extrêmement accentuée et du manque presque total de dents. Elle ne construit pas de phrases et évoque très péniblement les mots dont elle a besoin. Elle n'a ni jargonophasie, ni paraphasie.

Parole répétée. — Les mots Paris, Batignolles, Seine-et-Oise, polichinelle, parapluie, universelle, Californie sont exactement répétés.

Pour Amsterdam elle répète A...mé...dam.

Fontainebleau	—	Fontaibleau.
constitution	—	consitution.
exposition	—	opposition.
Trocadéro	—	Cadéro.

Elle répète bien la phrase suivante : le temps s'est mis au beau.

La Salpêtrière est une grande ville. — Sal..pê..ti..ère...

J'ai mal à la tête. — J'ai mal... la tête.

J'ai eu deux opérations. — Deux ... pérations.

Si on lui répète chaque mot de la phrase, elle arrive toujours à la dire exactement ; mais si on lui énonce la phrase d'un seul trait, elle ne peut se la rappeler, et par conséquent pas la répéter. Les difficultés d'articulation sont les mêmes que pour la parole spontanée.

Chant. — Elle ne peut se souvenir des paroles de la Marseillaise, et lorsqu'on lui demande de chanter sans les paroles, elle fredonne un air inconnu et croit avoir chanté la Marseillaise.Elle ne se rappelle pas mieux : Au clair de la lune.

Récitation. — « Salue... Marie... pleine... grâce... Seigneur... avec vous. Vous êtes bénie... entre toutes les femmes. Jésus... sais pas ».

Lecture à haute voix. Lecture mentale. — Je lui donne à lire : « Aymousseux », elle lit » ay pousseuse ». Pour Epernay, elle lit : « é-mé-renal. » Elle lit bien : fournisseur des hôpitaux de Paris. Au lieu de : journal d'un solitaire à Paris, elle lit : journal un solitaire à Paris.

Texte : Que veux-tu de moi, ma bien-aimée ? — Lu : Un faut tu de moi, ma bien-aimée ?

Je voulais te voir et être avec toi. — Lu exactement.

Êtes-vous triste, êtes-vous fatiguée ? Voulez-vous que je chante ! Que puis-je faire pour vous ? — Elle lit bien, sauf le mot triste qu'elle prononce trique et qu'elle ne peut corriger.

Etes-vous heureux ? Je le suis parce que vous m'aimez. — Cela ne vous ennuie jamais ? — Tout ceci est lu très exactement. La lecture est assez rapide ; la malade lit en syllabant et articule comme dans la parole spontanée. Elle comprend la lecture mais en perd rapidement le souvenir.

Les lettres sont toutes reconnues et immédiatement dénommées ; toutefois les consonnes sont accompagnées d'un e muet lorsqu'elle les prononce ; ainsi pour le b elle dit be, etc. (c'est peut-être l'effet du procédé de rééducation employé chez elle).

La lecture du manuscrit se fait également bien ; si on lui donne à exécuter des ordres manuscrits, elle ne les fait que si on écrit avec des lettres majuscules, et encore non sans hésitation. Il y a donc encore chez elle un certain degré de cécité verbale.

Il y a aussi des troubles latents de la lecture mentale. Les mots PARIS et RUE sont lus écrits les lettres placées les unes au-dessous des autres, mais les mots CHAT, POT, BOUTON, BERNADAUX (le nom de son mari), RICHE, IVRY ne peuvent être lus qu'écrits horizontalement les lettres juxtaposées.

La lecture des chiffres est bonne ; celle des nombres est plus pénible. La malade peut ouvrir un livre à telle page indiquée.

Audition verbale. — Dans les phrases il y a des mots dont le sens lui échappe, mais les mots isolés sont tous compris. On est souvent obligé de lui répéter deux ou trois fois une question, à cause de la sclérose des tympans ; mais alors qu'elle a parfaitement entendu, il y a des mots qu'elle n'a pas compris. Elle n'évoque pas spontanément les images auditives verbales.

Elle n'a ni *aphasie optique* ni *cécité psychique*.

Epreuve de Lichtheim-Dejerine. — Impossible à essayer, la malade ne pouvant comprendre ce qu'il lui faut faire.

Reconnaissance et désignation des objets parfaites.

Elle sait lire l'heure et les minutes, reconnaît la valeur des dessins, des symboles, sait la valeur des pièces de monnaie et peut les additionner.

Ecriture. — De la main gauche.

Spontanément et sous dictée elle ne peut absolument rien écrire. Elle cherche à écrire son prénom (Antoinette), elle fait un A et ne peut aller plus loin.

Elle ne peut écrire son nom, ni les lettres de l'alphabet, ni la série des chiffres. Toutefois sous dictée elle écrit bien, 10, 13, 27, et ne peut écrire 100.

Elle transcrit l'imprimé en manuscrit pour les mots mousseux, maladie. Au lieu d'Epernay, elle écrit epesnu. Le mot billet est transcrit en imprimé. La copie du manuscrit est meilleure, mais présente cependant quelques altérations.

Calcul. — L'addition facile est seule faite, les autres opérations ne peuvent être effectuées.

La copie des dessins est bonne.

Etat intellectuel. — Bon ; la mémoire a fortement baissé, mais l'activité cérébrale est suffisante. L'attention est capable de se fixer assez longtemps sans se fatiguer. La malade ne se met pas en colère facilement, et n'est pas émotive. La mimique est conservée, autant toutefois que la paralysie faciale gauche le permet.

Paralysie faciale gauche extrêmement prononcée ; impossibilité de fermer la paupière gauche ; tiraillement de l'ouverture buccale vers la droite, effacement des traits du côté gauche, bout du nez rejeté à droite. Pas de paralysies oculaires. La langue et le voile du palais ne sont pas déviés. Pas de troubles pupillaires. Vue bonne. *Diminution notable de l'acuité auditive du côté gauche.*

La malade est enceinte de sept mois. Elle a eu il y a un mois des crises d'éclampsie ; elle a encore de l'œdème malléolaire, mais actuellement pas d'albumine dans ses urines.

Depuis 1897 elle n'a plus été rééduquée et n'a fait que peu d'exercices de lecture ou d'écriture.

Le manque d'exercice, depuis sa sortie de l'hôpital, ainsi que la diminution de l'ouïe et les crises d'éclampsie dont elle vient d'être atteinte sont les principales causes du peu de progrès constaté dans son état.

Elle n'a plus été revue qu'à de rares intervalles jusqu'à sa mort, le 7 octobre 1906. Opérée pour une mastoïdite, elle a succombé trois jours après l'intervention, son état ne s'était pas modifié.

Examen anatomique.— Autopsie faite vingt-quatre heures après la mort.

1° Examen macroscopique.— *Hémisphère gauche.* — Il existe une vaste cavité occupant le centre de l'hémisphère et recouverte par les méninges (Pl. XLIX). Ce n'est qu'après leur incision qu'on peut se rendre compte de l'étendue des lésions. La destruction a porté sur la 3e circonvolution frontale, sauf la portion orbitaire, sur la moitié inférieure des circonvolutions centrales, frontale et parié-

tale ascendantes : en arrière, elle s'arrête à l'opercule de la 2e circonvolution pariétale, dont l'extrémité antéro-inférieure a été directement intéressée ; en avant, elle entame l'extrémité postérieure de la 2e circonvolution frontale. Dans la profondeur de la cavité, en haut et en avant, on découvre des débris de circonvolutions atrophiées qui appartiennent vraisemblablement à la 3e circonvolution frontale, à la 2e frontale, aux circonvolutions centrales et aussi à l'insula.

Au-dessous de la scissure de Sylvius, la cavité s'est creusée aux dépens de la 1re temporale, dont il ne subsiste que l'extrémité antérieure, qui concourt à former le pôle temporal, et l'extrémité postérieure qui se continue en haut avec le gyrus supra-marginalis, et de la 2e temporale, qui a été détruite sur une étendue à peu près équivalente. Les extrémités antérieure et postérieure des deux premières circonvolutions temporales sont modifiées dans leur orientation, de telle sorte que ces circonvolutions décrivent un angle aigu ouvert en bas.

L'examen du fond de la cavité, qui est très profonde, ne laisse voir aucune circonvolution, à part les débris précédemment signalés. L'insula a donc été gravement endommagé par la lésion. Les coupes microscopiques sériées permettront d'ailleurs d'en apprécier encore mieux la répartition.

Hémisphère droit. — Sur la convexité, comme sur la face interne, il n'existe aucune lésion apparente.

2° Examen microscopique. — Après durcissement par le formol et le bichromate, et inclusion à la celloïdine, les deux hémisphères ont été coupés en série, l'hémisphère gauche en coupes horizontales, l'hémisphère droit en coupes vertico-transversales. Les coupes ont été colorées par l'hématoxyline de Weigert (méthode de Pal) et montées de 5 en 5.

Hémisphère gauche. — 1° *Sur les coupes passant par la limite inférieure de la cavité*, on remarque que celle-ci est taillée à l'emporte-pièce dans le lobe temporal. — En avant elle respecte l'écorce de l'extrémité antérieure de la première et de la deuxième temporales, mais elle envoie un petit prolongement dans leur substance blanche, prolongement qui est limité en avant par l'avant-mur, et en dedans par un faisceau compact qui comprend les fibres du faisceau longitudinal inférieur et les radiations thalamiques. — En arrière elle entame légèrement l'écorce de la portion restante de la deuxième temporale. — En dedans la cavité est séparée du ventricule latéral par un mince pont de substance nerveuse, dans lequel on ne distingue plus aucune fibre à myéline. A la limite postérieure de la lésion, les radiations thalamiques et le faisceau longitudinal inférieur sont très amincis.

Un peu plus haut, les lésions présentent à peu près la même disposition : sur quelques coupes la cavité paraît communiquer avec le ventricule latéral, mais la brèche est très étroite, et peut-être ne s'agit-il que d'une communication artificielle qui s'est effectuée au cours des manipulations.

Peu à peu le pont de substance nerveuse, qui constitue le fond de la cavité se garnit de fibres à myéline, qui appartiennent aux radiations thalamiques et au faisceau longitudinal inférieur, de sorte que dans les coupes qui passent par

la région sous-thalamique, la cavité est limitée, dans la profondeur, par le faisceau longitudinal inférieur dont les fibres les plus externes sont encore interrompues par la lésion. Sur les coupes passant par la région thalamique, le faisceau reste épargné et constitue le fond même de la cavité.

2° *Sur les coupes passant par l'insula et le noyau lenticulaire*, la cavité s'arrête dans la profondeur au bord externe du noyau lenticulaire. Tout l'insula a été détruit, sauf la lèvre antérieure de la première circonvolution antérieure ; par contre la substance blanche de cette circonvolution a été gravement endommagée. Dans les mêmes plans la capsule externe et l'avant-mur ont disparu : il n'en subsiste que l'extrémité antérieure. Plus en arrière, le faisceau longitudinal inférieur forme le fond de la cavité (Pl. L, B).

Au niveau du tiers supérieur de la couche optique et du noyau lenticulaire, le faisceau longitudinal inférieur et les radiations thalamiques ont été partiellement coupés par deux petits foyers, qui ont déterminé une dégénérescence dans ces deux parties et dans la partie postéro-supérieure du noyau externe du thalamus (Pl. L, A).

Dans toute cette région les limites antérieure et postérieure de la cavité sont nettement tranchées ; cependant, de même qu'en avant la substance blanche de la première circonvolution de l'insula a été en grande partie détruite, de même en est-il en arrière pour la substance blanche de la première et de la deuxième temporales, de l'opercule de la deuxième pariétale, dans la portion de ces circonvolutions qui borde la cavité. Mais la lésion de la substance blanche ne se prolonge guère ni en avant ni en arrière.

On voit apparaître enfin les lésions de la troisième circonvolution frontale, dont la plus grande partie a été détruite (cap et pied). C'est à ses dépens ainsi qu'à ceux de l'opercule rolandique et partiellement aussi de l'opercule de la deuxième pariétale que s'est formée la cavité dans sa moitié supérieure.

3° *Sur les coupes passant par l'extrémité supérieure du noyau caudé et la couronne rayonnante* (Pl. L, C et D), la lésion atteint dans la profondeur la couronne rayonnante qu'elle coupe dans ses trois quarts antérieurs, et s'arrête au bord externe de l'extrémité supérieure du noyau caudé. Le tiers postérieur de la couronne rayonnante est relativement épargné. En examinant des coupes de plus en plus élevées on voit réapparaître les circonvolutions, mais sur une certaine hauteur la substance blanche (aussi bien la substance blanche radiée que la substance blanche non différenciée) est détruite ou complètement dégénérée, principalement au niveau de la troisième circonvolution frontale, de la frontale et de la pariétale ascendantes, de la 2e circonvolution pariétale. Enfin les circonvolutions se reconstituent progressivement.

Le ventricule latéral est extrêmement dilaté sur toute son étendue.

Dégénérations secondaires. — *Faisceaux d'association. — Le faisceau longitudinal supérieur* ou arqué a été compris dans la lésion, sur la plus grande partie de son trajet. C'est à la dégénération de ses fibres qu'il faut attribuer la pâleur de la substance blanche dans le lobe frontal, dans le lobe pariétal, au niveau du gyrus supra marginalis, et enfin dans la 1re circonvolution temporale, mais il faut tenir également compte des lésions primitives de cette dernière circonvolution.

Le faisceau longitudinal inférieur a été sectionné en plusieurs endroits par de petits foyers, mais surtout dans les plans les plus inférieurs où il a été interrompu. C'est par la dégénération partielle de ce faisceau qu'il faut expliquer la pâleur de la substance blanche dans le lobe occipital, au niveau de la scissure calcarine.

Le faisceau uncinatus a été coupé au niveau du pôle antérieur du lobe temporal, la dégénérescence de ses fibres peut être suivie dans les coupes inférieures du lobe frontal.

Fibres de projection. Voie pédonculaire. — Le pied du pédoncule est dégénéré dans sa partie moyenne (le tiers moyen environ). Le faisceau interne est intact et volumineux. Le faisceau externe dépasse de beaucoup la zone du faisceau de Türck. En réalité la dégénérescence est beaucoup plus marquée qu'elle ne le paraît sur les coupes, parce qu'il faut tenir compte du tassement qui se produit et de l'atrophie secondaire de l'étage inférieur.

Le faisceau externe comprend le faisceau de Türck plus un assez grand nombre de fibres qui occupent surtout le tiers postérieur du segment postérieur de la capsule interne, tandis que les deux tiers antérieurs du segment postérieur de la capsule interne sont complètement dépourvus de fibres.

La dégénération du segment postérieur de la capsule interne est la conséquence de la section de la couronne rayonnante. La conservation d'un certain nombre de fibres dans le tiers postérieur est due à l'intégrité du tiers postérieur de la couronne rayonnante.

Le faisceau interne du pédoncule cérébral passe par le segment antérieur de la capsule interne, comme nous avons déjà eu l'occasion de le démontrer avec Madame Dejerine.

La dégénérescence de l'extrémité supérieure du pulvinar s'explique par les lésions qui ont été signalées sur le trajet des radiations thalamiques et dans la substance blanche du lobe pariéto-temporal. Les fibres du noyau externe du thalamus sont moins nombreuses dans les parties correspondant à la dégénérescence de la capsule interne.

La commissure antérieure est atrophiée.

Hémisphère droit. — Il n'existe de grosse lésion nulle part : on ne découvre que quelques petits foyers de raréfaction presque microscopiques dans la substance blanche, deux au-dessous de la deuxième circonvolution frontale, un sur le corps calleux au niveau du lobe frontal, un au-dessous de la deuxième circonvolution pariétale. Les coupes vertico-transversales permettent de se rendre compte que le tronc du corps calleux (dans sa moitié antérieure) est atrophié, La commissure antérieure est également atrophiée.

*
* *

Ces deux observations sont instructives à divers points de vue.

La première malade a été frappée très jeune, à l'âge de 25 ans, et malgré cela l'amélioration a été très lente pendant 5 ans. L'aggravation qui s'est produite pendant la grippe et que Bernheim a expliquée par la fixation

de l'infection sur un point de moindre résistance nous paraît susceptible de recevoir une autre interprétation.

Les lésions ne consistent pas chez elle en un foyer de ramollissement unique, mais en une série de foyers distribués sur la zone du langage, non seulement au niveau de la circonvolution de Broca, mais encore au niveau des centres des représentations auditives (circonvolutions temporales) et des représentations visuelles verbales (pli courbe) ; ces lésions ne sont pas forcément contemporaines, et il est vraisemblable que, sous l'influence d'une infection telle que la grippe, il s'est produit de nouvelles embolies — la malade était atteinte de rétrécissement mitral — qui ont donné lieu à autant de foyers de ramollissement. Leur répartition exclusive dans l'hémisphère gauche vient encore à l'appui de cette hypothèse.

Quoi qu'il en soit, l'intérêt de l'observation réside avant tout dans le degré très marqué d'amélioration qui s'est produit, malgré l'étendue et la dissémination des lésions. Celles-ci étaient en effet réparties à la fois dans le domaine de l'aphasie motrice et de l'aphasie sensorielle, et pendant les premières années ou les premiers mois, la malade s'est comportée sans doute comme une aphasique totale ; lorsque nous l'avons examinée pour la première fois, l'aphasie remontait déjà à trois ans et elle se comportait alors cliniquement comme une aphasie de Broca. Les fonctions du langage s'étaient donc en partie restaurées, et aussi bien au point de vue des éléments sensoriels que du langage articulé lui-même, car en ce qui concerne l'audition verbale et la lecture mentale, ainsi que l'écriture, la malade ne donnait pas l'impression d'une aphasique sensorielle, mais celle d'une aphasique motrice.

Nous ignorons si la malade a été rééduquée (intentionnellement ou non) par sa famille et son entourage pendant les premières années, mais nous avons pu nous rendre compte que dès son entrée à l'hôpital, elle écoutait volontiers ses voisines et essayait souvent de converser avec elles : sur notre conseil, elle faisait tous les jours des exercices d'écriture sur un cahier semblable à ceux dont se servent les écoliers. Bien qu'elle n'ait jamais été soumise à une rééducation méthodique par des exercices pédagogiques, on peut donc considérer en partie l'amélioration assez considérable qui est survenue chez elle à partir de cette époque comme le résultat de la rééducation. Son jeune âge, son intelligence entrent encore en ligne de compte, pour expliquer le degré de restauration vraiment remarquable qu'ont atteint chez elle les facultés du langage, si l'on a égard à l'extrême étendue des lésions.

Chez la deuxième malade, il s'agit encore d'une très grosse lésion, qui est particulièrement intéressante par les conditions dans lesquelles elle s'est produite. La porencéphalie est ici la conséquence d'une vaste hernie cérébrale qui s'est effectuée au cours d'une trépanation, et l'examen des

coupes sériées permet d'évaluer la quantité énorme de substance cérébrale qui s'est écoulée à travers la brèche crânienne. La circonférence de la cavité cérébrale correspond à celle de la partie trépanée : ses limites sont nettes et tranchées, et les lésions s'arrêtent assez exactement dans la substance blanche au même niveau que sur l'écorce ; on ne trouve dans le voisinage ni pertes de substance, ni foyers lacunaires. C'est en somme une cavité creusée à l'emporte-pièce. A la limite supérieure on distingue cependant, aussi bien sur la photographie macroscopique que sur les coupes, des résidus d'écorce cérébrale plus ou moins tassés et recroquevillés, qui semblent indiquer qu'à ce niveau, la substance blanche a été plus éprouvée que l'écorce elle-même.

Cette cavité s'est creusée très profondément aux dépens de la substance blanche et de l'insula, et s'est arrêtée très brusquement aux noyaux gris centraux et à la paroi du ventricule latéral, qui en forment le fond ; elle ne paraît pas avoir communiqué avec le ventricule latéral. Les fissures que l'on voit sur les coupes paraissent artificielles : en tout cas on peut affirmer qu'aucune large brèche ne fait communiquer l'une et l'autre.

Dans cette cavité ont disparu la plus grande partie de la troisième circonvolution frontale, l'opercule rolandique, l'extrémité inférieure de la frontale et de la pariétale ascendantes, une grande partie de l'opercule pariétal, une partie également des circonvolutions temporales ; mais la partie postérieure des deux premières temporales et le pli courbe, qui appartiennent davantage à la zône du langage ont été relativement épargnés. On ne peut nier cependant qu'ils ne soient atrophiés par retentissement, c'est-à-dire consécutivement aux dégénérations ou aux atrophies secondaires.

Bien que nous n'ayons pu obtenir de renseignements très précis sur l'état du langage pendant les premières années qui ont suivi l'apparition de l'aphasie, on est en droit de supposer que la malade a été atteinte tout d'abord d'aphasie totale : « elle semblait étrangère à tout ce qui se passait autour d'elle, mais elle reconnaissait ses enfants et pleurait dès qu'elle les apercevait ». Lorsque nous la vîmes pour la première fois, cinq ans après le début des accidents, le tableau clinique était celui de l'aphasie motrice de Broca ; elle était encore muette et ne pouvait dire que oui et non.

Ce cas devait être particulièrement démonstratif pour expérimenter les méthodes pédagogiques de rééducation. Lorsque l'un de nous fit les premières tentatives, il fut surpris par la facilité avec laquelle la malade put répéter les syllabes d'abord en lisant sur les lèvres, comme les sourds-muets, puis en écoutant simplement. Elle avait conservé des mots en série, tels que les jours, les mois, les prières ; il suffisait de prononcer le premier mot d'une série, pour qu'elle répétât ensuite la série, en partie ou

en totalité, c'est-à-dire des mots qu'elle n'avait pas prononcés depuis qu'elle était tombée malade et qu'on ne lui avait même pas fait répéter au cours des exercices de rééducation. La rapidité avec laquelle la prononciation s'est restaurée est d'autant plus surprenante que la malade était atteinte simultanément d'hémiplégie droite et de paralysie faciale gauche, et que les mouvements des lèvres ne pouvaient être ainsi commandés que par les fibres qui relient le centre cortical droit de la face au noyau bulbaire du facial homolatéral.

Ce fait démontre une fois de plus que le pouvoir d'articuler les mots n'est pas aussi compromis chez les aphasiques que le prétendent certains auteurs, et que si l'aphasie coïncide parfois avec l'anarthrie ou la dysarthrie, elle en est tout à fait indépendante. En outre, la manière dont la rééducation s'est faite prouve que cette malade a utilisé les anciennes représentations verbales, et que la rééducation des aphasiques consiste peut-être moins à leur apprendre à parler, qu'à mettre en valeur un capital verbal qu'ils ne savent plus exploiter.

Cela est surtout vrai pour le langage articulé ; la rééducation consiste surtout à créer de nouvelles associations avec des représentations ou images qui ne sont isolées que d'apparence, et à fournir aux aphasiques le moyen de se mettre en relation avec elles et de les évoquer. On ne peut comparer la rééducation d'un aphasique adulte et droitier avec l'éducation d'un enfant auquel on veut apprendre à parler, à lire et à écrire ; le premier a enregistré dans son hémisphère droit comme dans son hémisphère gauche les images correspondant aux divers équivalents du mot (auditives, motrices, visuelles, etc.) ; mais il n'a jamais ou plutôt de moins en moins utilisé son hémisphère droit. Lorsque l'hémisphère gauche vient à lui manquer, il est tout dérouté, il cherche encore à s'en servir, tant il en a l'habitude, tandis qu'il ne fait pas appel à son hémisphère droit dont le mécanisme fonctionnel lui est moins familier ; les images verbales y sont moins intimement associées entre elles et aux idées qu'elles désignent.

Chez l'enfant qui apprend à parler, à moins qu'il n'existe préalablement une lésion cérébrale, les images verbales ne se sont pas encore localisées avec autant de sélection dans l'hémisphère cérébral gauche (s'il est droitier) ou sur le droit (s'il est gaucher) : il apprend d'autre part à se servir d'un mécanisme tout neuf, et il n'est pas gêné par des habitudes invétérées. C'est pourquoi l'aphasie de l'enfant est plus fugace que celle de l'adulte.

Ce sont les rééducations pédagogiques de malades, dont l'aphasie a persisté très longtemps et a été causée par de très grosses lésions cérébrales (comme dans le cas présent où la IIIe circonvolution frontale gauche a presque complètement disparu), qui démontrent le mieux la part qui

revient à l'hémisphère cérébral sain dans les suppléances, et combien les reliquats des images verbales interviennent dans la restauration du langage. Cependant il est très rare, quelque étendues que soient les lésions, qu'elles détruisent complètement la zône du langage, et il est légitime d'admettre que les territoires épargnés de l'hémisphère malade jouent aussi leur rôle dans les phénomènes de suppléance, principalement la zône sensorielle (partie postérieure des deux premières temporales et pli courbe) dans la récupération de la lecture et de l'écriture. La preuve en est fournie par le cas de Madeleine R..., que l'un de nous a communiqué récemment avec Pélissier à la Société de Neurologie (1912) ; à l'autopsie de cette malade, successivement aphasique totale, puis aphasique de Broca, et enfin aphasique motrice pure, il existait des lésions dans les deux hémisphères, différemment réparties ; dans l'hémisphère gauche — c'était une droitière — les lésions correspondaient à celles de l'aphasie motrice ; dans l'hémisphère droit, elles étaient topographiées comme celles de l'aphasie sensorielle. La restauration de la lecture et de l'écriture n'avait vraisemblablement pu se faire que par l'hémisphère gauche.

Sans vouloir discuter plus longtemps le mécanisme de la restitution du langage, nous nous bornons à résumer dans une formule de quels principes doit s'inspirer toute méthode de rééducation pédagogique des aphasiques : utiliser les reliquats des images verbales et multiplier entre elles et les idées qu'elles désignent les associations psychiques ; entraîner les aphasiques à parler, à écrire et à lire par tous les procédés dont on se sert usuellement pour l'éducation des muets ou des enfants. Le résultat très remarquable obtenu chez notre deuxième malade, dont une très grosse partie de la zône du langage a été détruite, nous autorise à affirmer qu'il y aurait un très grand avantage pour les aphasiques à se rééduquer le plus tôt possible et à ne pas attendre la guérison spontanée. Nul doute que celle-ci ne puisse survenir, surtout chez un sujet jeune, même si la lésion est très vaste, comme chez notre première malade ; nul doute également que chez elle l'amélioration n'eût été plus rapide et plus complète, si elle avait été éduquée et entraînée dès le début.

Notre deuxième malade n'était âgée que de 28 ans, quand elle fut frappée d'aphasie, et malgré cela elle est restée sans parler pendant cinq ans ; cependant la zône du langage était chez elle relativement moins compromise que chez la première malade qui n'est restée que quelques mois sans pouvoir parler. En effet, chez celle-ci les foyers de ramollissement intéressaient à la fois la région motrice et la région sensorielle de la zône du langage — comme nous l'avons déjà fait remarquer, tous ces foyers ne sont pas contemporains et quelques-uns ne se sont produits probablement que plusieurs années après le début des accidents, au moment où sous l'in-

fluence de la grippe il y eut une recrudescence dans les troubles du langage — ; la restauration de la lecture et de l'écriture n'a pu vraisemblablement se faire alors que par l'hémisphère droit. On peut se demander si la moindre participation de l'hémisphère gauche à l'élaboration de la parole n'a pas facilité, en quelque sorte, les suppléances par l'hémisphère droit, la malade n'étant plus gênée par les restes d'un mécanisme désorganisé et ayant pu lui substituer aisément un mécanisme plus simple.

En résumé, pour expliquer le retard de la récupération de la parole chez les aphasiques, il faudrait peut-être tenir compte à la fois de la difficulté qu'éprouve le malade à se servir d'un appareil au maniement duquel il n'a pas été entraîné (hémisphère droit chez les gauchers) et de l'obstacle apporté par les débris d'un mécanisme que le malade se croit encore en mesure de faire jouer, tandis qu'il est inutilisable. Cette hypothèse, très paradoxale, ne saurait être proposée qu'avec les plus grandes réserves. D'ailleurs, suivant la remarque de Ed. Long (1), il y a de nombreuses variations individuelles dans la physiologie pathologique de l'aphasie : ainsi un certain nombre d'observations prouvent que l'hémisphère qui paraît le moins actif pour la motilité volontaire peut avoir une prédominance pour la fonction du langage. Le déplacement de la fonction qui donne lieu à l'aphasie croisée de Byrom Bramwell lorsqu'il est total, pourrait n'être que partiel et Ed. Long apporte à l'appui de cette opinion une observation suivie d'autopsie ; « un hémisphère garderait sa prépondérance pour l'écriture et la lecture, l'autre pour l'articulation » ; dans de telles conditions une lésion de la zone du langage donnerait lieu à de *l'aphasie dissociée*. L'extrême variabilité des conditions individuelles dans la physiologie du langage est sans doute, avec la diversité des lésions, un des principaux facteurs des différences observées d'un malade à l'autre dans l'évolution de l'aphasie et de la restauration du langage.

LÉGENDE DES PLANCHES

Pl. XLIX

Face externe de l'hémisphère gauche de Chass... — Porencéphalie, comprenant le pied et le cap de la 3e circonvolution frontale, la moitié inférieure des circonvolutions centrales (frontale et pariétale ascendantes), l'extrémité antérieure de l'opercule de la 2e circonvolution pariétale, la partie moyenne des 1re et 2e circonvolutions temporales. — Dans la profondeur l'insula a été gravement endommagé.

Pl. L

Fig. A. — Coupe horizontale passant par le tiers supérieur des ganglions centraux. — Destruction de l'insula, de la capsule externe, de l'avant-mur, de la 3e circonvolu-

(1) Ed. Long, *Un cas d'aphasie par lésions de l'hémisphère gauche chez un gaucher*. L'Encéphale, 10 juin 1913, n° 6.

tion frontale, de l'opercule rolandique, s'arrêtant en arrière à l'extrémité antérieure de l'opercule de la 2e circonvolution pariétale. — Le faisceau longitudinal inférieur est intéressé au niveau de ses irradiations antérieures. — Dégénération du segment postérieur de la capsule interne. — Atrophie de la couche optique.

Fig. B. — Coupe horizontale de l'hémisphère gauche passant par la partie inférieure des ganglions centraux, destinée à montrer la lésion de l'insula, de l'avant-mur, de la capsule externe, se prolongeant en arrière jusque dans la substance blanche de la 2e circonvolution temporale. — Dégénération du segment postérieur de la capsule interne

Fig. C. — Coupe horizontale passant au-dessus du tronc du corps calleux. — Les circonvolutions frontale et pariétale ascendantes réapparaissent, mais leur substance blanche, sauf une partie des fibres en U, est complètement dégénérée ou détruite.— Dégénération de la couronne rayonnante dans sa moitié antérieure : la moitié postérieure est au contraire relativement épargnée et correspond aux faisceaux conservés dans le segment postérieur de la capsule interne.

Fig. D. — Coupe horizontale passant par l'extrémité supérieure du noyau caudé et par la couronne rayonnante, en même temps que par le corps calleux. — Vaste lésion corticale comprenant la 3e circonvolution frontale, la frontale et la pariétale ascendantes. — Dégénération de la couronne rayonnante et de la substance blanche non différenciée, se poursuivant en arrière jusqu'au niveau de la 2e circonvolution pariétale et du gyrus supramarginalis.

Pl. LI

Fig. a. — Hémisphère gauche de Fourn... — Coupe horizontale passant par la région sous-thalamique. — Destruction de la plus grande partie de l'insula. — Lésions destructives dans la substance blanche de la 2e circonvolution temporale. — Dégénération de la capsule interne.

Fig. b.— Coupe horizontale passant par l'extrémité supérieure des ganglions centraux. — Vaste lésion ayant détruit le noyau lenticulaire, l'insula, la capsule externe et l'avant-mur, ainsi que la capsule interne, ayant empiété sur la moitié antérieure de la temporale profonde. — Atrophie du thalamus. — Atrophie de l'opercule rolandique et de la 3e circonvolution frontale, de l'opercule de la 2e pariétale, de la 1re circonvolution temporale.

Fig. c. — Coupe horizontale passant par le corps calleux. — Le foyer de ramollissement a détruit la couronne rayonnante, l'extrémité supérieure de l'insula : l'opercule rolandique, pariétal et frontal, est atteint dans sa face profonde. — Atrophie du gyrus supramarginalis et de la 2e circonvolution temporale.

Fig. d. — Coupe horizontale passant un peu au-dessus de la précédente. — Destruction et dégénération de la substance blanche non différenciée, de la substance blanche radiée des circonvolutions, s'étendant depuis F^3 jusqu'à P^1. — La substance blanche est complètement dégénérée jusqu'au bord ventriculaire.

MANIE ET IDIOTIE

PAR

R. BENON

Médecin-adjoint des Quartiers d'Hospice (Nantes).

Si la manie, chez les dysthéniques périodiques, se montre dans toute sa pureté, elle peut, comme du reste le syndrome asthénie, s'associer à d'autres états morbides, créant des tableaux cliniques complexes. Voici un exemple d'hypersthénie chez un sujet atteint d'idiotie.

OBSERVATION.

RÉSUMÉ. — *Convulsions vers le sixième mois en* 1879 ; *dix à douze mois après, « congestion » au cerveau : cécité, surdité à peu près complètes, langage parlé extrêmement réduit ; depuis cette époque, c'est-à-dire depuis* 1881 *environ, excitation maniaque chronique. Etat actuel*, 1912, *à* 33 *ans : agitation légère d'ordre hypersthénique ou maniaque : danse, gesticulations, sauts, chants, cris, rires, excitation génésique. Disposition peu marquée à la colère : internement tardif. Intellectuellement : idiotie.*

Paul, 33 ans, entre à l'H. G. de N., le 15 juin 1912.

Antécédents héréditaires. — Mère morte « paralysée » à 68 ans. Père, peintre sur vitraux, âgé de 66 ans, atteint d'une maladie de cœur. Deux enfants ; le premier est mort en venant au monde. Il n'y aurait pas eu de maladie nerveuse ou mentale dans la famille.

Antécédents personnels. — Né à terme. Développement normal jusqu'à « la pousse des dents », jusque vers le sixième mois environ. A cette époque, apparition de convulsions, répétées, intenses, puis vers l'âge de dix-huit à vingt mois « congestion au cerveau ». Les suites de cette affection ont été très graves. Le malade ne voit pas ou presque : il voit un peu la lumière. Il n'entend pas, ou mieux il n'entend que son prénom. Il ne parle pas : il n'émet que des sons incohérents ; il n'a jamais dit papa ni maman. Enfin depuis cette maladie, il présente de l'agitation.

Histoire de l'excitation maniaque actuelle.— Depuis l'âge de deux ans environ, c'est-à-dire depuis 1881, le malade est atteint d'excitation maniaque ; celle-ci ne s'est pour ainsi dire pas modifiée dans le temps. Il a marché un peu tard, après ses deux ans, mais il a bien grandi et s'est bien développé physique-

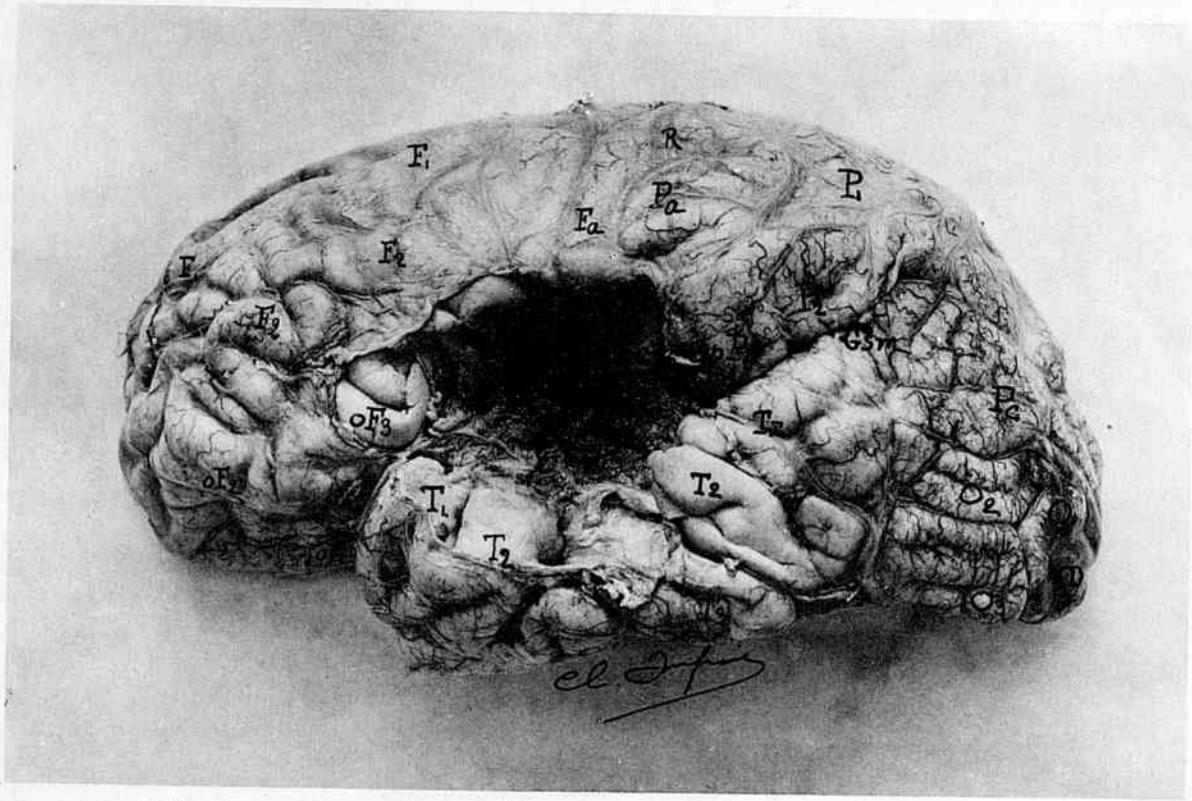

APHASIE DE BROCA

Obs. II. Chass. — Face externe de l'hemisphère gauche.

(J. Déjerine et A. Thomas).

Masson & Cie, Editeurs

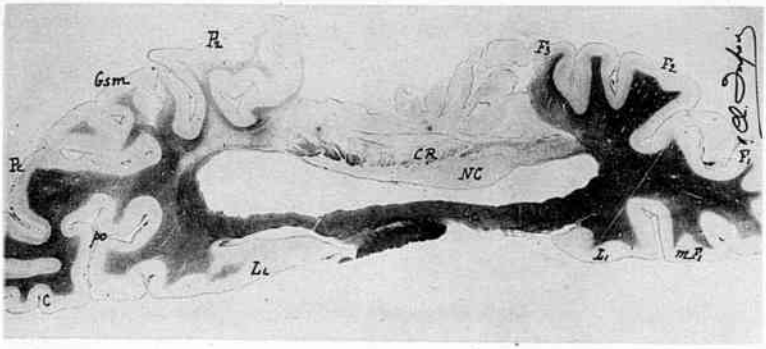

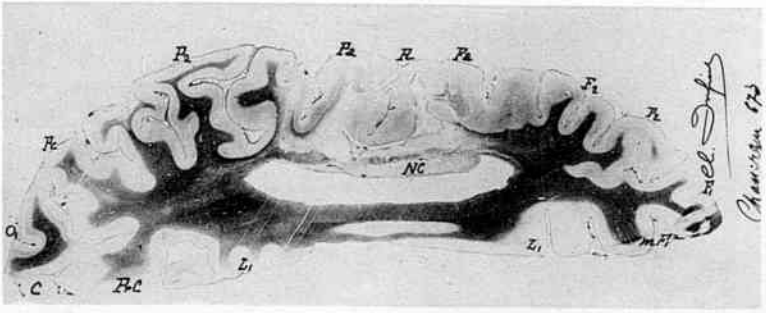

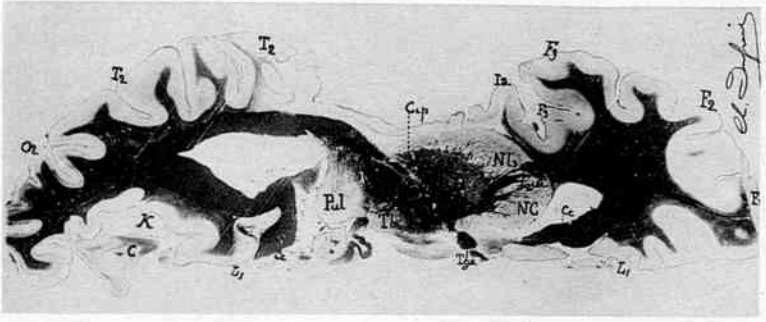

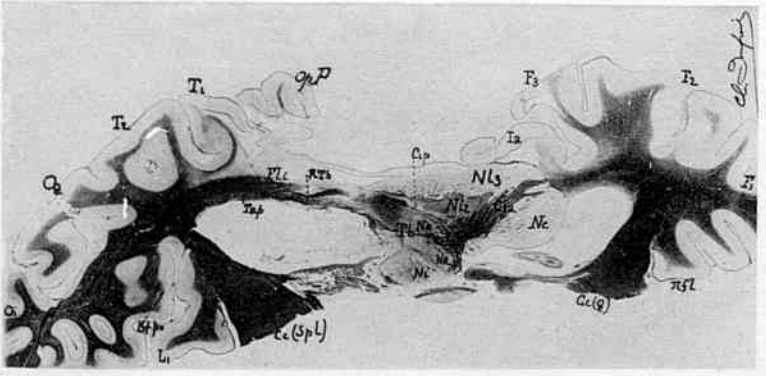

APHASIE DE BROCA

Obs. II. Chass.

(J. Déjerine et A. Thomas).



APHASIE DE BROCA

Cas de Fourn.

(J. Déjerine et A. Thomas).

ment : « c'est un gars bien planté », dit assez justement sa tante. Seule la masturbation s'est ajoutée au tableau clinique vers l'âge de 8 à 10 ans.

Durant des heures entières, le malade qui ne voit ni n'entend, ni ne parle, danse en gesticulant et chantant ; il ne pleure jamais ; il est peu coléreux ; quelquefois il se mord les mains, mais il ne casse pas les objets mobiliers, il ne cherche pas à frapper.

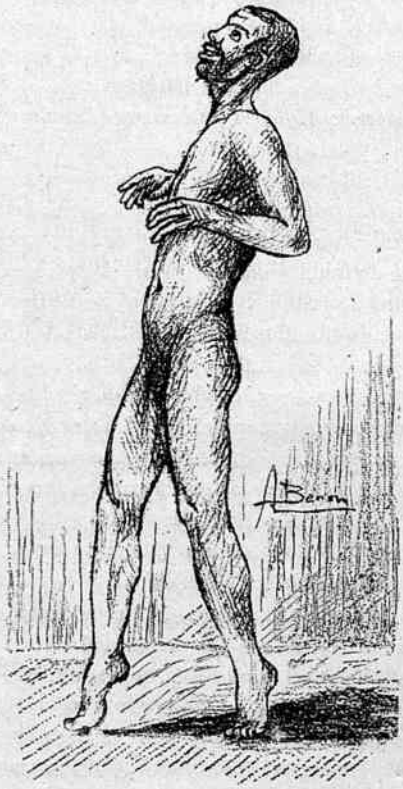

Fig. 1. — Le malade danse, saute sur la pointe des pieds ; les bras sont toujours fléchis et agités de haut en bas. Il danse dans un espace très restreint (aveugle). Les mouvements sont très rapides.

Il reconnaît les personnes par l'odorat.

Il ne gâte pas, si on a soin de le conduire assez fréquemment aux cabinets.

Il ne mange ni ne s'habille seul.

Le malade est amené à l'asile parce que sa mère est morte récemment et son père est malade au lit.

A la maison il restait seul, entouré de chaises. Il y est resté 30 ans.

Etat actuel : 16 *juin* 1912. — Le malade est déshabillé : on constate qu'il est dans un état excellent au point de vue somatique général. Le corps est bien proportionné : cependant la taille est un peu au-dessous de la moyenne, le tho-

rax est plutôt long et les jambes courtes : celles-ci sont bien musclées : la cheville est fine. La tête est un peu grosse et en pointe (acrocéphalie). La région mammaire est relativement développée. Les organes génitaux sont normaux ; la verge est forte.

Hypersthénie. — Après quelques minutes d'examen du malade debout, on constate qu'il se met à danser. Il danse sur la pointe des pieds avec beaucoup de souplesse, sautant d'un pied sur l'autre. Mais les mouvements qu'il exécute sont peu étendus. Il danse presque sur place ou en tout cas ne se meut que dans un cercle très étroit à cause sans doute de son amaurose. C'est alors surtout qu'on remarque le développement sculptural de l'appareil musculaire des membres inférieurs ainsi que la délicatesse des attaches articulaires. Les membres supérieurs, pendant la danse, sont fléchis à angle droit, en même temps qu'ils sont agités de mouvements incessants mais courts dans le sens vertical. La tête est animée de petits mouvements de haut en bas. Il danse une ou deux minutes et termine en mettant la main droite sur la bouche et, en poussant un cri prolongé de tonalité basse ; enfin, pas toujours, il souffle brusquement avec le nez dans ses mains. Puis la scène recommence. Par moments, elle est agrémentée d'un chant très simple à trois ou à deux temps ; ah la-la, la-la, la-la, ou des paroles suivantes : ba-ba, bi-bi, ba-ba, bi-bi ; oua-oua, oui-oui ; boua-boua, bi-bi, boua-boua, bi-bi ; ouai-ouai, ouai-ouai ; yeu-eun, yeu-eun, yeu-eun. Il sourit fréquemment et parfois intercale dans son langage parlé des cris étranges, sauvages. Il lui arrive de ne pas sauter d'un pied sur l'autre, mais de soulever les deux pieds à la fois. Par moments encore il porte les deux mains sur la joue droite ; c'est surtout dans cette attitude qu'il articule un son rauque, sourd, prolongé. Il nous semble que cette danse peut être rapprochée de la danse de certaines peuplades primitives.

Assis, le malade ne garde pas davantage l'immobilité. Le buste est bientôt animé d'un mouvement transversal de gauche à droite et d'avant en arrière et réciproquement ; la tête reste immobile, cependant que les doigts des mains qui reposent sur les cuisses, font de petits mouvements de frottements, les uns avec les autres. Les yeux sont tantôt fermés, tantôt ouverts. Le front se plisse par intervalles. Le sujet sourit, chante son chant monotone, fait claquer sa langue ou prononce les mêmes paroles que lorsqu'il danse : ba-ba, bi-bi, ba-ba, bi-bi, etc... Il cesse les mouvements du corps pour exécuter des mouvements des membres supérieurs ; il se touche les oreilles, surtout de la main droite : il ne touche pas plus souvent une oreille que l'autre ; il met sa main droite sur son visage, etc. Quelquefois il croise les jambes, puis les décroise. Il fait aussi des mouvements de rotation du tronc, etc.

Spontanément, il se lève, se balance, sautille, agite le pouce avec rapidité. Quand il se rasseoit, il porte les mains en arrière pour se protéger. Il met alors la jambe droite sur la cuisse gauche, frappe de la main droite son pied droit, agite la tête activement, crie, chante, puis passe à un autre ordre d'exercices, cligne des yeux, rit, contracte la commissure droite ou gauche de sa bouche, fronce les sourcils. Sa mimique est toujours très act ve. Finalement

il se met à sauter et danser en criant, ou chantant. C'est cet exercice qu'il exécute le plus longtemps, quelquefois durant plusieurs heures.



Fig. 2. — Par intervalles, le malade reste immobile. Euphorie. Il a croisé spontanément ses jambes. Il se gratte l'oreille droite. Netteté du dessin des jambes : muscles contractés.

Sens. — La cécité est presque complète : la lumière vive seule l'attire. La surdité est également presque complète : il tend la main quand on l'appelle Paul : les bruits intenses le laissent indifférent. Il se dirige, grâce au toucher qui paraît normal. Lorsqu'il touche quelqu'un, il le sent. Odorat et goût paraissent normaux. L'excitation génitale est très marquée : il se masturbe une ou plusieurs fois par jour, naturellement sans tenir jamais compte du lieu où il se trouve.

Emotivité. — Il est presque toujours bien disposé ; son excitation est d'ordre agréable ; il danse, saute, chante, crie, gesticule. Quelquefois il s'énerve, par exemple lorsqu'on l'habille ou lorsqu'on le change ; il s'énerve même, semble-t-il, spontanément ; il se mord alors le dessus des mains au niveau de la racine des premières phalanges (durillons très anciens). Les cris qu'il pousse ne sont jamais des cris de douleur.

Activité générale. — En dehors de son excitation, il vit d'une vie assez voisine de la vie végétative. Incapable de manger et de s'habiller seul, gâteux si une attention active et continue ne s'exerce pas autour de lui, il n'est toutefois presque jamais violent : il se mord les mains, mais ne cherche pas à frapper ou briser.

Insomnie habituelle. Appétit excellent.

Examen somatique. — En dehors de l'aspect général déjà décrit, on ne note ni prognathisme, ni modification de la voûte palatine, ni malformation des oreilles, etc. ; seules les dents de la mâchoire inférieure sont petites et striées transversalement. La marche est normale, ainsi que la sensibilité et la réflectivité.

Août 1913. — Etat stationnaire.

Il n'est pas douteux, à notre avis, que nous soyons ici en présence d'un état maniaque . Sans doute nous faisons le diagnostic objectivement, puisque le malade est incapable d'exprimer verbalement ses sensations et ses sentiments. Mais le diagnostic n'en est pas moins certain. L'excitation du sujet est de l'excitation joyeuse : il danse, saute, rit, chante, crie, se masturbe, etc. Le tableau clinique surajouté à l'idiotie est uniquement constitué par des éléments d'ordre hypersthénique. Du reste la musculature et l'ossature du sujet sont en rapport avec cette variété d'excitation, de même que la souplesse de ses mouvements, leur rapidité et leur durée. Ce malade qui est en définitive un danseur,— un danseur primitif,— a tous les caractères somatiques du professionnel. Les photographies et le croquis d'après nature que nous donnons du malade, permettront de se rendre compte de ce que nous écrivons.

Cette excitation avec gesticulation ne pouvait être confondue avec aucune autre maladie nerveuse ; ni la chorée chronique, ni la maladie des tics, ni les myoclonies ne pouvaient être cause d'erreur.

Le gérant : P. Bouchez.

Imp. J. Thevenot, Saint-Dizier (Haute-Marne).

HÉMISPASMES SYNCINÉTIQUES DE LA FACE

LIÉS AU CLIGNEMENT DES PAUPIÈRES DANS LES PARALYSIES FACIALES PÉRIPHÉRIQUES ANCIENNES, SIMULANT LES TICS UNILATÉRAUX ET LE SPASME FACIAL ESSENTIEL,

PAR

A. PITRES, Professeur et **J. ABADIE,** Agrégé

de la Faculté de médecine de Bordeaux.

On sait que les paralysies faciales périphériques, d'intensité moyenne, sont souvent suivies de la contracture des muscles primitivement paralysés. Duchenne (de Boulogne) a décrit avec une remarquable précision les caractères cliniques de cette contracture tardive. Les muscles du côté paralysé, dit-il en substance, sont au début de la maladie flasques et inertes, tandis que ceux du côté sain ont conservé toute leur tonicité : la face est de ce fait déviée vers le côté sain. Après quelques semaines ou quelques mois, les muscles paralysés recouvrant peu à peu leur force tonique la régularité des traits se rétablit. Si alors la contracture se développe, elle détermine très vite un entraînement des traits vers le côté malade, c'est-à-dire une déformation inverse de celle qui existait au début (1).

Cette contracture tardive des muscles faciaux s'accompagne, dans un bon nombre de cas, de mouvements convulsifs, sur la fréquence et la nature desquels Hitzig (2) a le premier nettement attiré l'attention, bien que Ch. Bell, Marshal Hall, Duchenne lui-même, Remak, Meyer, Benedikt en aient antérieurement signalé l'existence dans le cours d'observations isolées. Ces mouvements convulsifs sont mentionnés depuis longtemps dans la plupart des livres classiques, notamment dans ceux de Erb (3) et de Bernhardt (4), qui en décrivent deux variétés : l'une comprend des contractions fibrillaires, survenant brusquement, en éclairs (blizartig), quand la face est au repos ; l'autre se rapporte à des contractions involontaires de certains muscles faciaux se produisant au moment de la contraction volontaire d'autres muscles de la face.

Dans ces dernières années, sous l'influence des intéressantes recherches

(1) Duchenne (de Boulogne), *De l'électrisation localisée*, 2e édit., 1861, p. 672.
(2) Hitzig, *Zur peripherischen Facialislahmung*, Berliner klin. Woch., 1869.
(3) Erb, *Handbuch der Krankheiten des Nervensystems*, Leipzig, 1874.
(4) Bernhardt, *Die Erkrankungen des peripheren Nerven*, Wien, 1895.

sur les tics et les spasmes faciaux, de Brissaud, Meige, Thomas, Babinski, etc., l'analyse de ces mouvements convulsifs survenant après la paralysie du nerf facial est devenue plus précise, et l'on en distingue aujourd'hui un plus grand nombre de variétés.

L'une d'entre elles a trait aux *contractions fibrillaires brusques* survenant quand la face est au repos, que nous venons de rappeler d'après Erb et Bernhardt. Des observations déjà anciennes faisaient mention de secousses cloniques plus ou moins prononcées qui s'étaient montrées dans les élévateurs de l'aile du nez, de la lèvre supérieure ou dans les zygomatiques, au moment où la paralysie faciale quittait la période de flaccidité pour entrer dans la phase de contracture. On remarqua plus tard que des contractions analogues se montraient, dans les mêmes circonstances, non seulement dans les muscles précédents, mais dans la presque totalité des muscles innervés par le nerf facial atteint. On constata encore que ces contractions persistaient quelquefois pendant toute la durée de la phase de contracture. Pareilles constatations ont été faites surtout par les électrothérapeutes qui assistent de très près à l'évolution des paralysies faciales, et, en 1905, M. Huet (1) donnait une description très minutieuse de ces secousses unilatérales post-paralytiques. Elles sont involontaires, brusques, brèves, n'intéressant que quelques fibres ou faisceaux des muscles dans lesquels elles se montrent, fronçant rapidement la peau et disparaissant aussi rapidement qu'elles sont venues. Leur intensité est variable; quelquefois peu apparentes à l'état de repos du visage, elles deviennent manifestes à l'occasion des mouvements qui mettent en action les muscles de la face, pour parler, rire, pleurer, siffler, souffler, faire la moue, renifler, froncer les sourcils, mastiquer, etc., etc. ; elles s'exagèrent aussi à l'occasion des impressions psychiques, des excitations extérieures comme la lumière, le froid, le contact d'une électrode, l'exploration électrique, etc. ; elles ne sont nullement influencées par l'attention ou les efforts de volonté ; elles sont susceptibles, quand elles sont légères, de n'être pas perçues par le malade, et, quand elles sont intenses, d'être pour lui un sujet de gêne ; elles disparaissent généralement dans le sommeil. De telles convulsions faciales succédant à la paralysie de la VIIe paire ont pu même être décrites sous le nom de *tic paralytique*.

Une deuxième variété, plus rarement quoique plus anciennement observée, comprend de grandes secousses, intermittentes et rythmiques, survenant dans l'hémiface atteinte de contracture post-paralytique, et analogues à celles que provoque chez un sujet sain l'excitation du nerf facial par un courant faradique à intermittences lentes. Dans cette forme, en effet,

(1) Huet, Soc. de Neurologie de Paris, 6 avril 1905, in Revue Neurologique, 1905, p. 448.

on voit, à intervalles irréguliers mais cependant assez rapprochés, les paupières se contracter énergiquement en même temps que s'élève brusquement comme, par un effort synergique, la commissure labiale du même côté : c'est *le blépharospasme intermittent avec élévation rythmée de la commissure labiale* que signale Dejerine (1) dans la période de contracture de la paralysie faciale périphérique. La répétition monotone de ces secousses, leur persistance, la grimace disgracieuse qu'elles provoquent, jointes à la contracture permanente à laquelle elles se surajoutent, sont pour les malades qui en sont atteints l'objet d'une gêne considérable que seul le sommeil vient interrompre.

La troisième variété est un peu différente des deux précédentes, en ce sens que les contractions musculaires, au lieu de se présenter sous la forme de secousses cloniques, affectent la forme de convulsions toniques, ne se manifestant qu'à l'état d'activité de la face. Cette variété est constituée par les *mouvements associés involontaires*, que Hitzig a plus particulièrement étudiés et qui, depuis, sont abondamment signalés dans tous les traités et dans beaucoup d'observations de paralysie faciale avec contracture. Ces mouvements associés involontaires se définissent par leur nom lui-même : ils consistent, en effet, en mouvements, soit d'élévation involontaire de la commissure labiale dans l'occlusion volontaire de l'œil, soit, de fermeture de l'œil dans l'ouverture de la bouche ; soit encore de fermeture de l'œil dans l'acte de parler, de rire ou de mouvoir les lèvres ; soit, en général, dans la contraction synergique involontaire d'un ou de plusieurs muscles provoquée par la contraction volontaire ou réflexe d'un ou de plusieurs autres muscles. Ces mouvements associés s'observent en général dans le côté paralysé uniquement : exceptionnellement ils peuvent s'étendre au côté sain. Ils apparaissent quelquefois dans les muscles dont la motilité volontaire est encore complètement abolie.

Enfin, dans une quatrième variété, de date plus récente, on peut observer des mouvements associés involontaires, analogues aux précédents, mais qui se distinguent essentiellement d'eux, en ceci que non seulement ils ne répondent à aucun acte fonctionnel connu, mais encore qu'ils sont en opposition avec de pareils actes. Quand, par exemple, l'œil se ferme sous l'influence de la volonté, normalement le sourcil s'abaisse en même temps. Or, chez certains malades, atteints de paralysie faciale ancienne parvenue au stade de contracture, le sourcil se relève pendant l'occlusion de l'œil, au moins dans sa partie interne. On peut voir encore le muscle peaucier se contracter en même temps que la commissure labiale se porte en haut et en arrière, etc. C'est le phénomène de la *synergie paradoxale*,

(1) DEJERINE, *Sémiologie du système nerveux*. Traité de pathologie générale, t. V, p. 759.

décrit par Babinski (1) et étudié par Lamy (2) dans la paralysie faciale périphérique : d'après ce dernier observateur, la contraction synergique paradoxale pourrait s'observer même dans les muscles où la contraction volontaire est abolie.

Contractions fibrillaires brusques, labio-blépharospasme intermittent, mouvements associés involontaires, contractions synergiques paradoxales, telles sont les principales variétés, aujourd'hui connues, des mouvements convulsifs qui peuvent s'observer à la période de contracture de la paralysie faciale périphérique. Bien que, de ces phénomènes, les uns se trouvent décrits avec assez de précision dans les traités classiques, et que les autres aient été analysés longuement par la presse médicale dans ces dernières années, il ne nous a point paru inutile de revenir sur certains d'entre eux, en raison même de l'erreur que pourraient commettre à leur égard des observateurs insuffisamment prévenus.

Les contractions fibrillaires brusques dont nous avons fait une première variété, pourraient en effet être facilement confondues, soit avec des tics simples, soit avec quelques-unes de ces formes encore mal déterminées d'hémispasmes faciaux dont les intéressantes recherches de Brissaud, Meige, Babinski, etc., nous ont fait connaître les curieuses modalités cliniques. Or, nous avons remarqué que, dans un certain nombre de paralysies faciales anciennes, d'origine périphérique, s'accompagnant de contractions fibrillaires brusques, ces dernières étaient en relation étroite avec le *clignement physiologique des paupières* et plus généralement avec la contraction de l'orbiculaire des paupières du côté paralysé, L'observation suivante nous paraît justifier cette proposition et mettre en évidence ce caractère distinctif.

Observation I (Pl. LII).

Marie L..., âgée de 40 ans, exerçant le métier de repasseuse, vient à la consultation des maladies nerveuses, le 18 février 1905, pour une paralysie faciale ancienne.

Rien n'est à signaler dans ses antécédents héréditaires. Elle-même a toujours eu une excellente santé : jamais de maladies infectieuses d'aucune sorte ; jamais de symptômes d'intoxication quelconque.

Histoire de la maladie. — Au commencement d'août 1903, la malade, déjà en proie à des chagrins domestiques, surmenée par son travail qui l'obligeait à veiller une partie des nuits, fut atteinte d'une paralysie du côté gauche de

(1) Babinski, *Hémispasme facial périphérique.* Soc. de Neurologie de Paris, 6 avril 1905, in Revue neurologique, 1905, p. 443 ; et Nouvelle Iconogr. de la Salpêtrière, 1905, p. 419.

(2) Lamy, *Note sur les contractions synergiques paradoxales observées à la suite de la paralysie faciale périphérique.* Nouv. Iconogr. de la Salpêtrière, 1905, p. 424.





HÉMISPASMES SYNCINÉTIQUES DE LA FACE

(A. Pitres et J. Abadie)

Masson & Cie, Editeurs

la face. Elle ressentit un jour, sans la moindre douleur préalable, une sensation de tiraillement de la commissure de la lèvre gauche, surtout accentuée quand elle parlait ou riait : elle constata elle-même à ce moment une légère déviation de la bouche qui était entraînée vers l'oreille droite. Deux jours après, la malade s'expose à un courant d'air et éprouve tout à coup, dans l'oreille gauche au fond du conduit auditif, une sensation de froid intense comparée par elle à la sensation que pourrait produire un morceau de glace enfoncé brusquement dans l'oreille. Immédiatement après, une sensation de chaleur très grande envahit la face tout entière qui se congestionne également des deux côtés. La malade s'étant mise à la fenêtre, éprouva une seconde fois la sensation de froid glacial dans l'oreille gauche. Aussitôt après, la sensation de tiraillement de la bouche devint plus intense, la déviation de la bouche plus accentuée, en même temps qu'apparaissait une gêne légère de la paupière gauche : la fente palpébrale gauche s'agrandissait et les larmes s'écoulaient sur la joue. Pendant la nuit qui suivit, la malade très inquiète ne dormit point, elle ne cessait de se regarder à son miroir et put ainsi constater elle-même que la fente palpébrale s'élargissait tandis que la bouche se déviait de plus en plus du côté droit. Le lendemain matin, elle était dans l'impossibilité absolue de fermer l'œil gauche ; la déviation de la bouche était très apparente au repos et s'exagérait quand la malade parlait ou riait ; il existait une douleur sourde au niveau de la paupière inférieure gauche et un picotement très désagréable au niveau de la commissure labiale du même côté ; le lobule du nez était lui-même fortement dévié à droite ; la joue gauche était complètement aplatie. En somme, tout le côté gauche de la face était immobile, atteint de paralysie complète : avec cela, le goût avait diminué, la malade trouvait tous les aliments fades, elle ne reconnaissait pas leur saveur habituelle ; elle eut, paraît-il, à ce moment quelque peu de fièvre.

Cette paralysie faciale gauche s'améliora spontanément, mais au bout de quelques jours son état restait stationnaire. Sur les conseils de son médecin, la malade commença alors un traitement électrique qu'elle suivit très régulièrement trois fois par semaine pendant 7 mois à la clinique de M. le professeur Bergonié. A la suite de ce traitement, l'œil gauche se fermait plus facilement, les traits étaient moins déviés, lorsque apparut un état spasmodique de l'hémiface gauche qui fit progressivement place à la paralysie de ce côté : les traits se dévièrent une seconde fois mais en sens inverse de la première, ils furent entraînés vers l'oreille gauche. Les pratiques électrothérapiques furent interrompues, des massages furents faits au niveau du côté gauche de la face, mais comme l'état spasmodique persistait après trois mois de ce nouveau traitement, la malade fut adressée à la consultation des maladies nerveuses.

ETAT DE LA MALADE LE 18 FÉVRIER 1905. — Au premier aspect, on est frappé par une asymétrie très manifeste de la face dont tous les traits sont entraînés vers l'oreille gauche.

Examen de la face à l'état de repos (Pl. LII). — Au front, les rides sont totalement absentes du côté gauche. Le sourcil gauche est légèrement plus élevé cependant que le sourcil droit ; il a conservé son arc régulier mais il est

légèrement plus arrondi que celui du côté droit. La fente palpébrale gauche est plus large que la droite, mais le sillon qui sépare la paupière inférieure de la joue est moins profond à gauche qu'à droite. Le nez est incurvé sur toute sa longueur et son lobule est entraîné assez fortement vers la gauche. Le sillon naso-labial gauche est plus profond et plus arrondi que celui du côté droit. La pommette gauche est plus saillante que la droite et, au palper, toute la joue gauche est plus ferme que la joue droite. La bouche est nettement déviée ; la commissure labiale gauche est attirée en arrière et en haut ; la gouttière naso-labiale médiane est fortement oblique en bas et à gauche ; aussi la moitié gauche de la lèvre inférieure paraît moins large que l'homologue du côté opposé.

Le menton est attiré en haut dans toute sa portion gauche ; on remarque que le sillon transverse sous-labial est oblique en haut et à gauche et que le menton présente une série de fossettes irrégulières qui sont disposées en arc de cercle de la commissure labiale gauche à la portion médiane du menton, et qui n'existent pas du côté droit. En dehors du sillon labio-génien, peu marqué des deux côtés, existe, du côté gauche, un deuxième sillon parallèle au premier, surtout appréciable dans la partie inférieure du visage. La tête dans son ensemble est légèrement inclinée vers la droite, le menton tourné légèrement à gauche. Rien de particulier à signaler à l'inspection du cou.

Examen de la motilité de la face. — Dans l'acte de plisser le front, ou de froncer les sourcils, les rides s'accusent plus fortement à droite, elles restent complètement absentes à gauche. Mais l'effort fait par la malade entraîne dans l'hémiface gauche une série de mouvements associés qui sont : fermeture de l'œil avec battements rapides de la paupière supérieure, contraction de l'orbiculaire des lèvres avec relèvement plus marqué de la commissure labiale gauche, relèvement de la joue en masse, direction franchement oblique du sillon naso-labial, incurvation plus marquée du nez, accentuation du sillon labio-génien, profondeur plus grande des fossettes mentonnières et contraction du peaucier lui-même dont les fibres se dessinent nettement sous la peau du cou. Cet ensemble donne à la physionomie du côté gauche un aspect franchement pleurard.

L'occlusion des paupières est possible du côté gauche, mais les mouvements de la paupière supérieure gauche sont plus lents que ceux de la paupière droite. La résistance palpébrale est un peu moins forte à gauche qu'à droite. Dans l'acte de fermer l'œil gauche, on voit, de même que précédemment, l'hémiface gauche se contracter tout entière jusqu'au peaucier, présenter les mêmes mouvements associés et prendre le même aspect pleurard.

Les actes de siffler, de souffler, de faire la moue étaient absolument impossibles au début de la paralysie faciale. Actuellement, la malade peut siffler, souffler, faire la moue, mais la moitié gauche des lèvres est moins mobile et moins habile que la moitié droite. Dans les efforts ainsi faits, on remarque la même contraction de l'hémiface gauche avec mêmes mouvements associés, et, en plus, la fermeture presque complète de l'œil gauche.

L'acte de parler n'entraîne aucune modification appréciable de la moitié gauche de la face ; mais on constate encore la parésie du côté gauche de l'orbi-

culaire des lèvres. La parole articulée est normale aujourd'hui ; au début de la paralysie faciale, au contraire, l'air gonflait la joue gauche et s'échappait par la commissure labiale du même côté.

Dans l'acte de rire, la déviation des traits s'accentue d'une façon intense ; l'hémiface gauche se contracte fortement, le sourcil s'élève, l'œil se ferme, la joue remonte, le menton est attiré en haut et en arrière, les fossettes mentonnières se creusent, le peaucier devient très apparent.

Dans l'ouverture forcée de la bouche (Pl. LII), l'orifice buccal prend la forme franchement oblique ovalaire, les dents sont plus découvertes à droite, l'orifice est plus étroit et moins arrondi à gauche. En même temps, tous les muscles du côté gauche de la face entrent en action comme précédemment : quelques rides apparaissent au front du côté gauche, le sourcil s'élève notablement mais sans perdre sa courbure régulière, l'œil se ferme presque en entier, le sourcilier se contracte, la pommette devient plus saillante, le nez s'incurve davantage, et les mêmes contractions se retrouvent dans le territoire du facial inférieur et dans le peaucier.

La malade ne peut presser et maintenir un objet peu volumineux entre ses lèvres du côté gauche, alors qu'elle le fait parfaitement du côté droit. Elle déclare qu'elle n'y possède aucune force, et les efforts qu'elle fait entraînent encore la contraction de la plupart des muscles du côté gauche de la face.

La mastication est facile, mais elle s'accompagne d'un tremblement assez marqué des paupières gauches. Si l'aliment est gros, résistant, s'il se place entre les mâchoires du côté gauche, les mouvements de mastication s'accompagnent de contraction de l'hémiface gauche, plus particulièrement de l'occlusion presque complète de l'œil gauche avec écoulement de larmes.

La langue tirée hors de la bouche n'est pas déviée, elle ne tremble pas ; tous ses mouvements sont possibles.

Le voile du palais est normal, la luette n'est pas déviée, les piliers du voile possèdent leurs courbures normales. Le voile se contracte bien. Jamais de régurgitation des aliments par le nez.

Le peaucier se contracte très bien des deux côtés, mais la contraction du peaucier gauche est beaucoup plus apparente dans les mouvements associés que dans l'exploration directe de la motilité de ce muscle.

Secousses musculaires de l'hémiface gauche. — Pendant l'examen de l'hémiface gauche, il est facile de constater l'existence, dans la presque totalité des muscles de ce côté de la face, de secousses cloniques, brusques, brèves, ressemblant à des tics. Ces secousses sont exclusivement localisées au côté gauche de la face. Elles siègent plus particulièrement au niveau des zygomatiques, des élévateurs de la lèvre supérieure et de l'aile du nez, de l'orbiculaire des lèvres (partie supérieure et partie inférieure), dans les muscles du menton (houppe, carré et triangulaire), dans toute l'étendue du peaucier ; on les retrouve aussi, mais moins fréquents et moins intenses, au niveau de la paupière inférieure, de l'angle externe de l'œil, au-devant de l'oreille. Ces secousses sont involontaires, et la volonté est incapable de les modifier, de les suspendre ou de les arrêter. Elles sont perçues par la malade mais ne sont nullement

douloureuses. Elles consistent en petites contractions parcellaires occupant tantôt un faisceau, tantôt plusieurs, tantôt quelques fibres seulement des muscles intéressés. Elles sont très rapides et se montrent en apparence d'une manière irrégulière et avec une intensité variable. Elles apparaissent de temps en temps, après des intervalles de repos complet : à certains moments elles se succèdent assez rapidement, se montrant partout à la fois, disparaissant ensemble pour reparaître en même temps. Ces petites contractions fibrillaires ou fasciculaires impriment ainsi à la peau susjacente de petites ondulations plus ou moins marquées. Elles ne modifient que très légèrement ou pas du tout la grimace d'ensemble provoquée par l'état spasmodique de l'hémiface gauche. Elles ont, d'après la malade, une tendance à s'étendre à toute cette hémiface et surtout à devenir plus intense. Elles disparaîtraient, paraît-il, pendant le sommeil, en même temps que s'atténuerait légèrement, dit encore la malade, l'état spasmodique de la face. Elles ont apparu avec cet état spasmodique, elles semblent suivre ses variations, augmenter ou diminuer avec lui, mais elles n'ont jamais disparu complètement depuis leur apparition. La malade reste cependant quelquefois plusieurs heures sans les ressentir.

En recherchant les caractères de ces secousses musculaires, on constate le fait suivant : ces contractions parcellaires sont en rapport étroit avec le clignement des paupières. On remarque d'abord facilement que les secousses musculaires ne se montrent que lorsque les paupières exécutent leur mouvement physiologique de clignement. Si on fait cligner les paupières d'une façon rythmique, toutes les secondes par exemple, les secousses apparaissent à chaque clignement et ne se produisent pas dans l'intervalle. Si on fait fermer doucement les paupières pour éviter le clignement physiologique, les secousses sont suspendues aussi longtemps que les paupières restent closes. Si on maintient les paupières abaissées avec le doigt, on ne constate de secousses musculaires que lorsque le doigt sent une contraction de l'orbiculaire. Si au contraire on maintient les paupières relevées ou si la malade garde ses yeux grands ouverts, des secousses n'apparaissent plus du tout. Si l'on provoque un clignement involontaire des paupières en touchant la cornée ou la conjonctive avec la tête d'une épingle par exemple, on provoque du même coup l'apparition des secousses musculaires. Le clignement d'une paupière entraînant toujours à l'état normal le clignement de l'autre, toute excitation portant sur l'œil du côté sain amène un clignement synergique des deux paupières et par suite la troduction des contractions fibrillaires de l'hémiface gauche. En règle générale, plus le clignement est brusque et fort, plus les contractions sont généralisées et intenses.

Les excitations extérieures, telles que la lumière, le chaud, le froid, l'exploration électrique, le contact d'une électrode, les impressions psychiques, les mouvements de la face, les actes de parler, rire, souffler, siffler, renifler, mastiquer, faire la moue, ne déterminent pas l'apparition de ces secousses musculaires, sauf dans le cas où ces excitations, ces impressions ou ces mouvements s'accompagnent de clignement des paupières ou s'ils provoquent eux-mêmes le clignement. Il faut signaler qu'en faisant exécuter une moue très

énergique à la malade (acte qui s'accompagne chez elle, comme chez tout sujet normal d'ailleurs, d'abaissement des paupières supérieures et de rétrécissement des fentes palpébrales), on voit apparaître les secousses musculaires précédentes, sans clignement apparent cependant. De même, dans l'occlusion très énergique des paupières, les secousses musculaires apparaissent très fortes et très nombreuses. Enfin, l'occlusion très énergique des paupières gauches amène le même résultat.

Il semble donc que ces secousses musculaires sont liées à l'action de l'orbiculaire des paupières dans le clignement physiologique, dans le clignement volontaire, dans le clignement réflexe provoqué, dans la contraction synergique de l'orbiculaire, enfin dans la contraction forte et volontaire de l'orbiculaire.

En poursuivant l'examen de la face de la malade, on ne constate d'aucun côté, de troubles trophiques ou vaso-moteurs, pas de sudation, pas de larmoiement de l'œil gauche. La sensibilité de toute la face est normale à tous ses modes et des deux côtés : il faut signaler cependant qu'au début de l'état spasmodique, la peau de l'hémiface gauche était le siège d'une hyperesthésie très marquée qui a disparu complètement depuis. Les troubles du goût qui se montrèrent au début de la paralysie ont disparu aujourd'hui ; pas de salivation. La vue ni l'odorat n'ont jamais été altérés. L'ouïe est parfaite : jamais de bruits subjectifs auriculaires.

L'examen somatique de la malade a révélé une intégrité de tous les organes splanchniques et leur fonctionnement parfait. En particulier, le système nerveux et musculaire est par ailleurs absolument normal.

Exploration électrique des muscles de l'hémiface gauche. — L'exploration a été pratiquée depuis le début de la paralysie à plusieurs reprises. A la date du 20 février 1905, les réactions électriques n'avaient pas varié, malgré l'apparition de l'état spasmodique qui succédait à l'état paralytique. Elles étaient les suivantes :

Excitabilité faradique : abolition complète pour le tronc et les branches du facial gauche.

Excitabilité galvanique : secousse lente ; inversion de la formule.

Une deuxième exploration faite le 20 mars, c'est-à-dire un mois après, alors que l'état spasmodique ne s'était nullement modifié, montrait un retour léger de l'excitabilité faradique pour le tronc et les branches du facial et une réaction ambiguë à l'excitabilité galvanique pour la branche supérieure.

Une troisième exploration, faite le 17 juillet 1905, donnait les résultats suivants :

Excitabilité faradique : diminution très grande pour le facial et ses branches.

Excitabilité galvanique : secousse lente, formules normales.

La fusion des secousses est beaucoup mieux obtenue du côté malade que du côté sain. L'excitabilité électrique des muscles du côté gauche de la face examinés un à un est diminuée. L'excitabilité des muscles de l'hémiface gauche ne détermine pas de contraction appréciable des muscles du même côté. Mais les excitations qui provoquent un mouvement de clignement des paupières

(sourcilier, orbiculaire des paupières) entraînent aussi l'apparition des secousses musculaires mentionnées plus haut.

Il est à noter qu'à cette dernière date, et malgré toutes les médications antispasmodiques employées, l'état paréto-spasmodique de l'hémiface gauche ne s'était nullement amélioré.

Enfin, à aucun moment des divers examens, la percussion mécanique de muscles de cette hémiface n'a révélé d'hyperexcitabilité ; ils ont toujours été moins excitables mécaniquement que ceux du côté opposé. Les excitations portées sur la peau recouvrant ces muscles ou sur la face interne de la joue du même côté n'ont jamais provoqué de contractions musculaires ou de secousses dans les muscles de la face du côté gauche.

Cette observation peut se résumer ainsi :

Une femme de 38 ans est atteinte de paralysie faciale gauche périphérique, du type *a frigore*. Elle est traitée électriquement pendant 7 mois. Au bout de ce temps, apparaît un état spasmodique du côté paralysé avec déviation des traits en sens inverse de la déviation première. Examinée à ce moment, la malade présente :

1° Des *reliquats de paralysie faciale gauche*, se traduisant, à l'état de repos, par l'absence de rides frontales, l'agrandissement de la fente palpébrale et la diminution du sillon sous-palpébral, et se manifestant dans les mouvements de la face par l'immobilité complète du frontal et du sourcilier, la paresse et le défaut de résistance de la paupière supérieure, enfin par la parésie de la moitié gauche de l'orbiculaire des lèvres dans l'acte de parler, de presser un objet entre les lèvres et surtout dans l'ouverture énergique la bouche, laquelle se présente alors avec un contour très nettement oblique ovalaire.

2° Un *hémispasme facial gauche permanent*, très apparent. Il se traduit par l'élévation du sourcil, la saillie de la pommette, la fermeté plus grande de la joue, l'incurvation du nez, l'accentuation du sillon naso-labial, la déviation de la bouche et du menton, la présence de fossettes mentonnières unilatérales, la formation d'un deuxième sillon labio-génien.

3° Des *mouvements associés dans l'hémiface gauche*. Le moindre effort fait par un groupe de muscles détermine la contraction de toute l'hémiface et du peaucier correspondant, accentuant ainsi la déviation permanente des traits. Dans ces mouvements, on voit le frontal, le sourcilier et le peaucier qui explorés directement ne se contractent pas, se contracter dans l'ouverture de la bouche, par exemple. Ces mouvements associés ne se transmettent en aucune façon au voile du palais.

4° *Des secousses musculaires dans l'hémiface gauche*, caractérisées par des contractions involontaires, brèves, fibrillaires ou fasciculaires, soulevant la peau en ondulations légères, siégeant dans presque tous les muscles de

cette hémiface, y compris le peaucier. Ces contractions sont synergiques des mouvements de clignement physiologique involontaire des paupières. Le clignement des paupières, volontaire ou provoqué, les fait apparaître à l'exclusion de toute autre cause. Toute excitation périphérique, toute impression psychique, tout mouvement de la face qui entraîne le clignement palpébral provoque par cela même leur apparition. Le battement des paupières, volontaire ou provoqué, détermine de même l'apparition de secousses plus fortes et plus nombreuses. L'arrêt du clignement ou du battement des paupières fait disparaître complètement ces secousses pendant toute sa durée.

*
* *

On pourrait, à première vue, prendre pour des tics les contractions de la face que présentait la malade précédente. Comme dans le tic convulsif, les secousses musculaires observées chez elle étaient brusques, rapides, involontaires, se succédant en apparence d'une façon intempestive, à intervalles plus ou moins réguliers. Mais une observation plus attentive ne permet pas cette confusion : le caractère d'unilatéralité absolue de ces contractions, leur répétition monotone, leur localisation parcellaire, l'absence de grimace significative, l'impossibilité de les reproduire ou de les arrêter par la volonté seule permettaient de les distinguer des tics convulsifs. Ils en différaient surtout par leur subordination étroite à certains mouvements volontaires ou réflexes des paupières : c'est là un caractère essentiel. Le tic n'est pas seulement une secousse musculaire brusque et intermittente ; il est encore une secousse spontanée. Si cette secousse est liée à un phénomène sensitif ou musculaire antécédent, il ne s'agit pas d'un tic, mais d'un spasme, d'après la terminologie adoptée par Brissaud, Meige et Feindel. La malade de l'observation précédente était donc atteinte de spasmes unilatéraux de la face.

Dès lors une comparaison s'impose à l'esprit : celle qu'on peut établir entre les phénomènes relatés chez notre malade et les caractères donnés dans ces dernières années comme distinctifs du spasme facial essentiel (Henry Meige). Ces caractères sont : l'unilatéralité des mouvements convulsifs, leur aspect fasciculaire ou parcellaire, leur apparition sur un fond de contracture permanente, leur brusquerie, leur manque d'adaptation à un but et leur apparence illogique, leur ressemblance avec les contractions provoquées par l'excitation électrique du nerf facial, etc., etc. N'existent-ils pas tous chez la malade de l'observation qui précède ? Si, d'autre part, on passe en revue les observations qui ont servi à la description du spasme facial essentiel, on trouve, dans certaines, l'existence d'une paralysie faciale périphérique antérieure à l'apparition du spasme ;

certaines autres font textuellement mention, à côté de l'hémispasme facial, de symptômes actuels de paralysie faciale plus ou moins accentuée.

N'est-on pas alors en droit de se demander si, parmi les faits tenus pour démonstratifs de l'hémispasme facial essentiel, il ne se serait pas glissé quelques hémispasmes post-paralytiques analogues au nôtre ? En tous cas, il y a lieu désormais d'établir une différence, d'une part, entre le troisième type du spasme facial primitif qui, « *sur un fond de contracture en masse qui semble définitive* », offre sans rémission des « *contractions parcellaires, erratiques, petites palpitations faciales dont le frémissement fugitif ne fait qu'effleurer, sans la modifier, la grimace permanente d'ailleurs elle-même inexpressive* (1) ; et, d'autre part, les cas semblables à l'observation précédente, dans lesquels, sur un fond de contracture en masse, définitive, réalisant une grimace sans expression, s'observent également, sans rémission, des contractions parcellaires, effleurant sans la modifier la grimace permanente et qui, en apparence spontanées et irrégulières, sont en réalité toujours synergiques des mouvements de clignement physiologique des paupières (2).

Pour distinguer ces états de « *contracture frémissante* », peut-on se fier à un signe donné comme distinctif du spasme facial essentiel : la persistance des contractions faciales pendant le sommeil ? Evidemment non, car il est d'abord rare qu'on puisse observer soi-même ce caractère, et l'on est obligé de se fier entièrement aux dires du malade ou plus exactement de son entourage. Ensuite, pendant le sommeil, existent souvent des frémissements palpébraux qui peuvent fort bien entraîner des secousses musculaires analogues à celles de l'observation précédente. A notre avis, le signe différentiel le plus important dans ce diagnostic serait la constatation à l'état de veille de la relation étroite qui unit ces mouvements convulsifs de la face au clignement, spontané ou provoqué, des paupières, si, comme nous le verrons plus loin, cette relation n'avait pas été signalée même dans certains cas d'hémispasme facial primitif.

(1) Henry Meige, *Le spasme facial, ses caractères cliniques distinctifs*. Revue neurologique, 30 octobre 1903, n° 20.

(2) Cette ressemblance entre les phénomènes convulsifs du spasme facial essentiel et de l'hémispasme post-paralytique a été déjà signalée par MM. Huet et Lejonne, qui ont observé « *des phénomènes analogues à ceux que M. Meige a décrits sous le nom de contractions parcellaires, de petites palpitations faciales* », chez une jeune fille de quinze ans, atteinte d'une paralysie faciale survenue à l'âge de trois ans, offrant encore les caractères d'une paralysie flasque sans aucune apparence de contracture secondaire. — Huet et Lejonne, *Paralysie faciale et hémiatrophie linguale droites ayant vraisemblablement comme origine une polioencéphalite inférieure aiguë ancienne*. Société de Neurologie de Paris, 11 janvier 1906, in Revue neurologique, 15 février 1906, n° 3, p. 105.

Enfin, nous ferons remarquer en passant que notre malade présentait, comme éléments de la contracture de son hémiface anciennement paralysée, de l'incurvation du nez, des fossettes mentonnières unilatérales, de la contraction synergique paradoxale, symptômes que M. Babinski a signalés dans l'hémispasme facial primitif, désigné par lui du nom d'*hémispasme facial périphérique*. Cette remarque nous semble justifier l'hypothèse émise par M. Babinski, d'un lien étroit de parenté entre le spasme facial essentiel de Meige, l'hémispasme facial périphérique de Babinski et l'hémispasme qui succède quelquefois à la paralysie faciale périphérique. D'ailleurs, cette hypothèse a reçu déjà un commencement de démonstration par les constatations faites par M. André Thomas de symptômes de parésie faciale dans deux cas de spasme facial primitif et la découverte de névromes de régénération situés sur le trajet du nerf facial au niveau du ganglion géniculé dans deux cas d'hémispasme facial post-paralytique (1).

*
* *

Mais laissons de côté les faits précédents qui appellent de nouvelles recherches pour nous occuper exclusivement des secousses musculaires que l'on observait dans l'hémiface paralysée et contracturée de notre malade.

Il ressort nettement de l'étude des caractères de ces secousses que, en apparence spontanées, elles sont en réalité associées à la contraction de l'orbiculaire des paupières. A la réflexion, pareille constatation n'a rien de choquant. Chez un sujet normal, le clignement physiologique des paupières, toujours très léger, ne s'accompagne d'aucun mouvement apparent de la face ; de même le clignement exécuté volontairement avec force. Au contraire, l'acte de fermer énergiquement les yeux détermine la contraction synergique de presque tous les muscles de la face : de gros plis cutanés se dessinent sur le front, autour des yeux, à la racine du nez ; les pommettes remontent et font saillie, les narines s'élèvent et s'entr'ouvrent, les commissures labiales sont attirées en haut et en arrière, le menton se creuse de chaque côté de la ligne médiane, les peauciers, enfin, tendent la peau de la partie supérieure du cou. Si maintenant on ferme énergiquement

(1) André-Thomas et Rieder, *Hemispasme facial périphérique avec parésie faciale*. Soc. de Neurologie, 4 juillet 1907, in Revue neurologique, 1907, p. 746 ; André-Thomas, *Contribution à l'étude de l'anatomie pathologique de la paralysie faciale périphérique et de l'hémispasme facial*. Soc. de Neurologie, 5 décembre 1907, in Revue neurologique, 1907, p. 1273. — Voir aussi Negro, *Hémispasme facial comme équivalent de la paralysie faciale périphérique*. Gazetta degli Ospitali e delle Cliniche, 9 septembre 1906, n° 108, p. 1139 ; Raymond, Lévy et Baudouin, *Origine périphérique du spasme facial*, Congrès des neurologistes et aliénistes, Lille, 1906.

un seul œil au lieu des deux, la même grimace apparaît mais d'un seul côté seulement : il est à remarquer même que la grimace est plus accentuée que dans l'occlusion des deux yeux. Donc, à l'état normal, l'occlusion énergique des paupières s'accompagne de mouvements associés des muscles de la face : ces mouvements s'observent d'un côté de la face ou des deux, suivant qu'on ferme un seul œil ou les deux.

Dans l'état spasmodique qui succède à la paralysie faciale, les phénomènes ne se passent pas autrement, mais ils empruntent à l'augmentation du tonus des muscles une facilité plus grande à se produire. Il n'est besoin que d'une très légère contraction de l'orbiculaire, celle qui suffit au clignement physiologique, pour provoquer, dans certains cas analogues au précédent, des mouvements synergiques des muscles voisins et plus particulièrement des muscles de la région moyenne de la face. Mais comme tous ces muscles ne sont pas également hypertoniques, certains faisceaux ou quelques fibres se contractent à l'exclusion des autres : d'où la production de secousses brusques, fibrillaires ou parcellaires, en apparence spontanées, irrégulières, arythmiques, en réalité synchrones à la contraction de l'orbiculaire des paupières.

A un degré plus élevé d'hypertonicité des muscles de l'hémiface anciennement paralysée, ce ne seront plus quelques fibres ou quelques faisceaux, mais le muscle tout entier ou plusieurs groupes de muscles qui se contracteront. L'orbiculaire des paupières, lui-même hypertonique, exécutera au lieu d'un clignement léger une contraction soutenue qui affectera la forme d'un blépharospasme clonique. A chaque clignement réflexe, apparaîtra une brusque occlusion de l'œil accompagnée d'une contraction synergique aussi brusque des muscles de la région naso-labiale du même côté : ainsi sera constitué le blépharospasme intermittent avec élévation rythmée de la commissure labiale. Ce labio-blépharospasme, en apparence spontané et irrégulier, aura un rythme réglé simplement par celui du clignement banal des paupières et offrira des intermittences égales aux temps qui séparent les clignements successifs entre eux.

Sans pénétrer plus avant dans l'explication physio-pathologique des mouvements convulsifs post-paralytiques de la face, on peut dès à présent envisager les deux premières variétés de ces mouvements comme les ébauches plus ou moins accusées des deux autres. Mais, alors que les mouvements associés reconnaissent pour cause la contraction volontaire d'un ou de plusieurs muscles de la face, les secousses fibrillaires et le labio-blépharospasme trouvent la leur dans la contraction réflexe de l'orbiculaire des paupières dans l'acte physiologique du clignement. On comprend ainsi facilement pourquoi les premiers ne se montrent qu'à l'état de repos. Les

mouvements convulsifs port-paralytiques de la face, malgré la différence des aspects cliniques sous lesquels ils se montrent, se rangent par conséquent tous dans la classe des mouvements associés involontaires puisqu'ils sont tous provoqués par la contraction, tantôt volontaire, tantôt réflexe, d'un ou de plusieurs muscles de l'hémiface correspondante.

Cette interprétation n'est pas une simple vue de l'esprit. En premier lieu, l'observation que nous venons de rapporter n'est pas un fait isolé. Nous avons pu observer en effet une vingtaine de cas de paralysies faciales périphériques, parvenues à la phase de contracture, dans lesquels existaient des contractions fibrillaires ou fasciculaires de l'hémiface paralysée. Dans tous ces cas, sans exception, il était facile de constater la relation étroite qui unissait les secousses brusques au clignement des paupières : chez tous ces malades, les secousses apparaissaient en même temps que clignaient les paupières ; elles ne se montraient jamais dans l'intervalle de deux clignements ; le malade provoquait leur apparition aussi souvent qu'il clignait volontairement ; il empêchait leur retour aussi longtemps qu'il résistait au besoin de cligner ; l'observateur pouvait les faire éclater à son gré en déterminant le clignement palpébral, il pouvait même graduer pour ainsi dire leur intensité en faisant apparaître des clignements plus ou moins forts ; enfin, seuls les actes et les excitations qui s'accompagnaient d'un clignement palpébral étaient suivis de secousses de la face. Après toutes ces observations, faites sur un nombre assez élevé de malades et à plusieurs reprises pour chacun d'eux, cette relation est pour nous hors de contestation.

En second lieu, nous avons observé dans six cas de paralysies faciales périphériques anciennes l'existence d'un labio-blépharospasme intermittent qui accompagnait la contracture permanente de l'hémiface anciennement paralysée. L'observation attentive permettait, chez tous ces malades, d'établir un rapport étroit entre le labio-blépharospasme et le clignement des paupières. Toutes les constatations, faites au sujet des contractions fibrillaires et que nous venons de rappeler quelques lignes plus haut, s'appliquent intégralement aux cas de labio-blépharospasmes intermittents observés par nous. Chez deux malades, on voyait même apparaître, suivant l'intensité du clignement palpébral, tantôt des secousses fibrillaires simples si le clignement était léger, tantôt du labio-blépharospasme si le clignement était plus fort. Chez les quatre autres, le moindre mouvement de clignement volontaire ou réflexe entraînait aussitôt l'élévation en masse de la commissure labiale et de la joue. Chez tous les six malades, il existait des mouvements associés involontaires très apparents, tels que, fermeture de l'œil dans l'ouverture de la bouche, élévation de la commissure labiale dans l'occlusion des yeux, etc., etc. Tous ces faits

viennent donc à l'appui de notre hypothèse, à savoir que, contractions fibrillaires brusques, labio-blépharospasme intermittent, mouvements associés involontaires, sont les manifestations de plus en plus intenses et étendues d'un même phénomène morbide.

Pour achever cette démonstration, il fallait chez un malade atteint de paralysie faciale ancienne, du type périphérique, parvenue à la phase de spasmodicité et ne présentant ni mouvements associés ni secousses musculaires spontanées, provoquer à volonté l'apparition de ces dernières par le clignement palpébral et plus généralement par la contraction de l'orbiculaire des paupières. Ce cas nous l'avons facilement rencontré et étudié : il est relaté dans l'observation suivante.

Observation II.

Mme L..., âgée de 33 ans, sans profession, se présente à la consultation des maladies nerveuses, le 8 juillet 1905. Elle est atteinte de paralysie faciale ancienne et se plaint de troubles cérébraux divers.

On ne trouve rien à signaler dans ses antécédents héréditaires qui mérite d'être retenu.

Antécédents personnels. — La malade a eu une bonne santé dans son enfance et son adolescence. A 20 ans, elle se marie, devient enceinte trois mois après et fait une fausse couche de quatre mois environ ; depuis elle n'a jamais plus eu de grossesse, mais elle a souffert d'une métrite hémorragique assez intense. A 23 ans, elle subit un curettage utérin qui met fin aux accidents utérins. De 23 à 31 ans, elle jouit d'une parfaite santé, vivant sobrement et sans excès d'aucune sorte : on ne peut retrouver dans son passé aucune trace de syphilis.

Histoire de la maladie. — Il y a deux ans, en juin 1903, la malade qui avait alors 31 ans, se trouvait un jour en voyage par une chaleur accablante. Elle ressentit subitement une sensation de coup de massue sur la tête ; elle s'affaissa sur la banquette du wagon sans perdre connaissance. Dès ce moment, sa face se paralysa insensiblement du côté gauche : au bout de sept à huit heures, la paralysie faciale était complète, la malade était dans l'impossibilité de fermer l'œil gauche, les liquides s'écoulaient par la commissure labiale gauche quand elle voulait boire, et tous les traits étaient déviés fortement du côté droit.

Avec cette paralysie faciale apparurent bien d'autres symptômes qui alarmèrent fort la malade. D'abord un tremblement convulsif des membres supérieurs et du haut du corps, qui persista pendant 4 jours. Des sensations de fourmillements et de picotements avec rongements dans les articulations se montrèrent dans les membres du côté droit : ces sensations douloureuses furent permanentes pendant huit jours et disparurent ensuite pour ne plus revenir. Des troubles de la vue apparurent aussi en même temps : les globes oculaires s'exorbitèrent, la vision devenait rapidement trouble quand la malade fixait son regard un moment ; il n'y eut cependant jamais de paralysies oculaires ; ces troubles de la vue persistèrent pendant dix-huit mois et s'atténuèrent ensuite. Enfin des maux de tête très violents s'étaient installés dès le début de ces ac-

cidents ; ils survenaient brusquement, disparaissaient de même après deux ou trois heures de durée, mais se montraient presque quotidiennement, le jour comme la nuit, sans prédilection pour cette dernière ; la malade les compare à la sensation très douloureuse d'un grand poids dans la tête avec élancements douloureux sur le front et les yeux ; la moindre pression exercée sur le crâne ou la moindre commotion imprimée à la tête augmentaient considérablement les douleurs ; ces céphalées persistent encore. Enfin la malade était atteinte d'insomnies qui ne l'ont pas quittée depuis ; l'état général devint mauvais ; le caractère devint impressionnable, emporté et méchant.

Quant à la paralysie faciale, elle ne fut jamais traitée par l'électrothérapie, Le traitement suivi consista en administration de strychnine à faibles doses, de bromures et d'iodures à doses assez élevées. La paralysie resta trois mois sans la moindre amélioration, puis peu à peu elle s'atténua ; les mouvements revinrent lentement, les traits furent moins déviés, mais l'asymétrie du visage était toujours très manifeste. Il y a deux mois, c'est-à-dire deux ans après le début de la paralysie faciale, les phénomènes paralytiques en étaient au même degré, quand, sans raisons connues, la malade ressentit des tiraillements dans le côté paralysé de la face et elle remarqua dès ce moment que les traits tout d'abord déviés du côté sain étaient entraînés de plus en plus du côté malade ; au bout de quelques jours, la déviation du visage était très marquée et en sens inverse de la déviation primitive.

Inquiète de l'apparition de ce nouveau phénomène et de la persistance des céphalées et des insomnies, la malade quitta son pays et vint à Bordeaux pour s'y faire soigner.

Etat actuel le 17 mai 1905. — En regardant la malade, on est immédiatement frappé par l'asymétrie de son visage dont tous les traits sont entraînés vers le côté gauche.

Examen de la face à l'état de repos. — Les rides frontales sont également marquées des deux côtés, elles sont horizontales de côté et d'autre. Le sourcil gauche est légèrement abaissé, mais son arc est régulier et semblable à celui du côté opposé. La fente palpébrale gauche est légèrement moins ouverte que la droite. Les plis de la paupière supérieure sont également marqués des deux côtés, mais ceux de la paupière inférieure gauche sont plus accentués. Le sillon sous-palpébral inférieur gauche est plus profond à gauche qu'à droite. Le sillon naso-labial gauche est plus profond et possède une courbure plus arrondie que celui du côté droit. Le nez dans son ensemble n'est pas incurvé ; son lobule n'est pas dévié ; mais la narine gauche est plus relevée que la droite ; les orifices des narines sont à peu près égaux. La pommette est plus saillante du côté gauche que du côté droit et toute la surface de la joue gauche e st plus ferme au palper que la joue droite. La bouche est asymétrique ; la partie gauche des lèvres est plus courte et plus renflée que la partie droite ; la commissure labiale gauche se termine en fossette, elle est nettement attirée en haut et en dehors. Le sillon médian de la lèvre supérieure est situé à gauche de l'axe de la face, ainsi que le bourgeon médian de cette lèvre. A cause de l'élévation de la commissure labiale, la partie gauche de la lèvre supérieure

paraît moins large, celle de la lèvre inférieure, au contraire, plus étendue que les régions homologues du côté opposé. Le menton lui-même est attiré en haut ; le sillon labio-mentonnier transverse n'est plus horizontal mais nettement oblique en haut et à gauche ; au niveau du menton, se dessine, mais seulement du côté gauche, une fossette irrégulière. Sur les autres parties de la face, rien à signaler. Le cou non plus ne présente aucun symptôme anormal.

Examen de la motilité de la face. — Quand on fait plisser le front ou froncer les sourcils à la malade, on voit le frontal et le sourcilier gauches se contracter, mais les plis cutanés qui résultent de cette contraction sont moins nombreux et moins profonds à gauche qu'à droite : l'effort ainsi fait par la malade n'amène aucun mouvement associé dans les muscles du côté gauche de la face.

La fermeture des paupières peut se faire, même très énergiquement ; les paupières se contractent également à gauche et à droite ; les plis palpébraux supérieurs et inférieurs sont aussi marqués à gauche qu'à droite. Les paupières résistent également à l'effort fait pour les ouvrir. Dans ces actes, aucun mouvement associé n'apparaît dans le côté gauche de la face.

Les actes de siffler, de souffler, de faire la moue sont possibles aujourd'hui ; la malade les exécute même fort bien ; mais on remarque que la moitié gauche des lèvres est moins mobile que la moitié droite. On remarque aussi que les plis déterminés par la contraction des muscles mis en jeu dans ces mouvements sont moins nombreux et surtout moins accusés du côté gauche que du côté droit. Pas de contraction synergique des autres muscles de la face ; au contraire, dans ces actes, la déviation des traits se corrige très notablement ; cela se remarque surtout au niveau du menton qui se replace en position médiane et qui a plutôt une tendance à être entraîné du côté droit.

Dans l'acte de gonfler les joues; mêmes remarques que précédemment, au sujet des plis faciaux. Dans cet acte, non seulement il n'apparaît pas de contraction synergique de l'hémiface gauche, mais encore les traits sont franchement déviés du côté droit, c'est-à-dire du côté sain.

Dans l'acte de parler, au contraire, et dans le rire surtout, l'hémiface gauche se contracte plus fortement que la droite et les traits sont entraînés légèrement du côté gauche. Mais on ne constate pas de mouvement synergique des autres muscles. La parole articulée, gênée légèrement au début de la paralysie, est normale aujourd'hui.

Dans l'ouverture de la bouche grande ouverte, l'orifice buccal est très légèrement oblique ovalaire : les dents sont plus découvertes à droite qu'à gauche ; la partie gauche des lèvres, supérieure et inférieure, est moins arrondie et recouvre complètement les dents de ce côté. L'effort fait pour ouvrir la bouche n'entraîne pas davantage de contraction synergique des muscles de l'hémiface gauche ; quelques fibres du peaucier gauche se dessinent cependant à la partie antéro-interne de ce muscle.

La pression d'un objet de petit volume se fait à peu près également bien des deux côtés des lèvres, mais la malade déclare avoir moins de force dans la moitié gauche des lèvres.

La mastication est aujourd'hui normale : autrefois, au début de la paralysie faciale et pendant longtemps, la malade était obligée de repousser vers le côté droit les aliments avec les doigts et de maintenir fermée la commissure labiale gauche.

La langue, tirée hors de la bouche, n'est pas déviée ; elle se meut parfaitement en tous sens.

Le voile du palais, la luette, les piliers du voile sont normaux et nullement déviés à droite ou à gauche. Pas de troubles de la déglutition.

Le peaucier se contracte très faiblement à gauche : dans l'effort pour maintenir le menton abaissé, on voit quelques rares fibres se contracter à la partie postéro-externe de ce muscle ; aucune fibre de la partie moyenne et de la partie antérieure ne se contracte dans cette manœuvre.

Secousses musculaires de l'hémiface gauche. — A l'état de repos de la face ou dans les mouvements habituels de la mimique faciale, il n'existe, ni d'un côté de la face, ni de l'autre, aucune contraction involontaire des muscles faciaux, aucune secousse fibrillaire ou fasciculaire.

Dans les mouvements forcés de la face (ouvrir grandement la bouche, tirer la langue hors de la bouche, faire la moue, siffler, souffler, gonfler les joues, renifler, mastiquer, froncer les sourcils) aucune secousse n'apparaît encore, en particulier dans l'hémiface gauche.

Le clignement physiologique et involontaire des paupières s'effectuant d'une manière très légère ne détermine pas la production de secousses musculaires dans l'hémiface gauche.

Mais, si on fait exécuter volontairement à la malade des mouvements de clignement des paupières, ce clignement volontaire est plus accentué que le clignement physiologique. A chaque clignement volontaire, on voit apparaître dans l'hémiface gauche de légères contractions musculaires en plusieurs points à la fois. Ces contractions consistent en de petits frémissements sous-cutanés, suffisants cependant pour plisser légèrement la peau, présentant l'aspect de contractions fibrillaires ou fasciculaires ; elles sont brèves, apparaissent brusquement et disparaissent de même ; elles sont absolument synchrones aux mouvements de clignement des paupières et ne se montrent jamais dans l'intervalle de deux clignements ; elles sont involontaires, la malade les perçoit légèrement mais ne peut les empêcher de se produire ou les modifier ; elles sont assez légères pour ne pas imprimer à la physionomie une grimace disgracieuse. Elles se montrent toujours aux mêmes points de la face, ainsi qu'il est figuré sur le schéma ci-joint ; mais elles n'apparaissent pas toujours dans tous ces points à la fois (Voir fig. 1). Les contractions se montrent aux points 1, 2, 3, 4 dans tous les clignements ; elles s'étendent aux points 5, 6, 7, 8 dans les clignements plus forts ; elles n'atteignent les points 9 et 10 que dans les clignements plus intenses encore. Il est à remarquer en effet que plus le clignement est fort, plus les contractions sont nombreuses et accusées. Le contact du globe oculaire avec la tête d'une épingle provoque un clignement réflexe que l'on peut graduer pour ainsi dire par l'intensité plus ou moins grande de l'excitation : un attouchement léger donne un clignement

modéré et amène l'apparition de secousses fibrillaires dans 1, 2, 3 et 4; un attouchement plus fort provoque avec un clignement brusque et violent la production de secousses fibrillaires et fasciculaires dans la totalité des points mentionnés ci-dessus; dans ce dernier cas, les contractions se montrent sous la forme de frémissements répétés, d'aspect ondulatoire. En règle générale, plus le clignement volontaire ou provoqué est fort, plus les secousses musculaires sont nombreuses et apparentes. En examinant chaque groupe de secousses musculaires, on est amené à constater ce qui suit : aux points 1 et 2, on constate des tiraille-

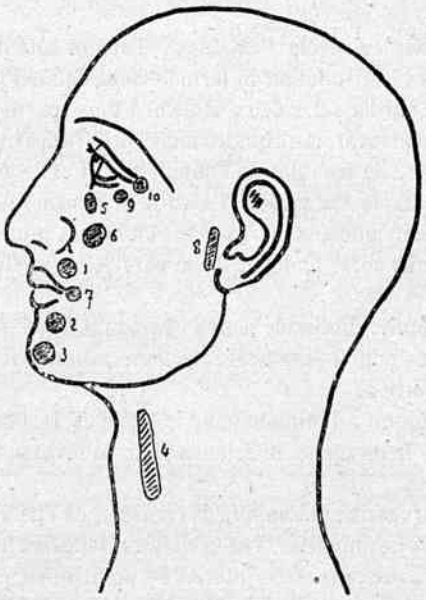

Fig. 1. — Obs. II

ments musculaires dirigés respectivement au premier point directement en haut, au deuxième point latéralement et vers la gauche. Au point 3, on voit se plisser la portion gauche du menton qui se creuse ainsi d'une nouvelle fossette. Au point 4, se contractent deux ou trois faisceaux verticaux ou obliques du peaucier : cette contraction est toujours très apparente ; il est à remarquer à ce sujet que ces contractions se manifestent toujours à la partie antéro-interne du peaucier, c'est-à-dire dans sa portion la plus paralysée, ainsi que nous l'avons reconnu en examinant la motilité de ce muscle. Aux points 5 et 6, les secousses musculaires, quand elles y apparaissent, sont constituées par la contraction de deux ou trois faisceaux obliques très apparents. Au point 7, ce n'est qu'un léger frémissement très localisé à peine apparent. Le point 8 est constitué par la contraction de trois ou quatre faisceaux obliques généralement très bien dessinés sous la peau. Aux points 9 et 10, apparaissent quelquefois, plus rarement qu'ailleurs, des frémissements ondulatoires très légers.

Toutes les excitations extérieures qui entraînent soit un clignement éner-

gique, soit une contraction un peu violente de l'orbiculaire provoquent les mêmes secousses musculaires : il en est de même de la contraction volontaire et soutenue de l'orbiculaire.

Il n'existe jamais de secousses musculaires analogues sur les autres parties de l'hémiface gauche, en particulier au niveau du frontal ou du sourcilier.

Rien de semblable ne s'observe dans l'hémiface droite ni au niveau du peaucier droit.

La langue, le voile du palais, la luette, les piliers ne présentent aucune contraction musculaire synchrone au clignement des paupières, ni d'un côté ni de l'autre.

L'examen de la face ne révèle l'existence d'aucun côté de troubles trophiques ou vaso-moteurs ; ni sudation ni larmoiement de l'œil gauche. La sensibilité de la face est normale des deux côtés et à tous ses modes. La malade a eu de la salivation pendant trois ou quatre mois après l'apparition de sa paralysie faciale. Elle n'a pas eu de troubles de l'ouïe. Le goût et l'odorat sont normaux.

Examen électrique des muscles de l'hémiface gauche. — La malade n'a jamais été traitée électriquement. L'exploration de ces muscles faite pour la première fois deux ans après le début de sa paralysie faciale donne les résultats suivants :

Excitabilité faradique : diminuée pour le tronc du facial et la branche supérieure ; très diminuée pour la branche inférieure ; diminuée pour les muscles accessibles à l'exploration.

Excitabilité galvanique : diminuée pour le tronc et la branche supérieure, presque abolie pour la branche inférieure ; pas d'inversion de la formule ; secousse un peu lente.

D'autre part, la percussion mécanique des muscles de l'hémiface ne dénote pas d'hyperexcitabilité de ces muscles. Les excitations faites au niveau de la surface externe de la joue ou sur la surface interne ne provoquent pas de contractions volontaires ou de secousses musculaires des muscles de l'hémiface gauche.

En poursuivant l'examen de la malade, on ne constate aucun trouble de la motilité des globes oculaires. Les pupilles sont égales ; les réflexes iriens sont tous normaux ; il n'existe pas de nystagmus. Les réflexes cornéens sont normaux des deux côtés. Les réflexes massétérins sont égaux des deux côtés. Le réflexe pharyngien est aboli.

Le peaucier se contracte parfaitement du côté droit. Il n'existe pas de signe de l'épaule, ni à droite, ni à gauche. Tous les mouvements volontaires sont conservés dans les membres tant supérieurs qu'inférieurs, droits que gauches. Mais la malade se plaint d'avoir moins de force dans le bras et la jambe du côté droit, elle sent sa jambe droite plus lourde et plus maladroite que la gauche. En réalité, il y a une très légère diminution de la force à la pression de la main droite et de la force de résistance des membres supérieurs et inférieurs droits. La marche est en apparence normale. Pas de flexion combinée de la cuisse et du bassin. Les réflexes tendineux des radiaux, des palmaires, rotuliens, achilléens, sont plus vifs du côté droit que du côté gauche. Les réflexes plantaires sont égaux et identiques des deux côtés ; on a, par grattage de la

plante : réflexe planti-crural vif, réflexe planti-tibial moins vif, réflexe planti-digital moins vif encore et en flexion des deux côtés. Pas de trépidation épileptoïde du pied ni de la rotule.

Il n'existe pas de troubles de la sensibilité cutanée du tronc ou des membres. Pas de troubles du sens stéréognostique ni à droite ni à gauche.

Les organes splanchniques fonctionnent normalement. Pas de troubles des sphincters. Rien au cœur ni aux poumons. Rien d'anormal dans les urines.

L'état mental, sauf les modifications du caractère signalées plus haut, est normal. Les céphalées et les insomnies persistent toujours. Pas de douleurs spontanées dans les membres.

La malade est revue deux mois après, le 8 juillet 1905. Elle a suivi un traitement au bi-iodure de mercure. Elle revient très améliorée, les céphalées ont disparu, le sommeil est revenu, l'état général s'est remonté, le caractère est devenu meilleur. Mais l'état spasmodique de son hémiface gauche est toujours le même avec les mêmes reliquats de paralysie faciale. On constate de nouveau les mêmes secousses musculaires synchrones au clignement des paupières. Il est ordonné à la malade deux pilules de Méglin par jour.

Elle est revue le 13 septembre 1905. L'amélioration a persisté. L'état spasmodique de la face est moins marqué, mais la déviation des traits vers la gauche est toujours très apparente. Les secousses musculaires de l'hémiface gauche provoquées par le clignement existent toujours, mais elles sont moins intenses et moins nombreuses.

La malade est revue de nombreuses fois, dans les années 1906, 1907, 1908. Elle a suivi un traitement spécifique régulier : elle est en parfaite santé. En septembre 1908, elle conserve encore une légère déviation de la face vers la gauche, à peine apparente à l'état de repos de la face, plus perceptible dans la mimique. Le clignement des paupières fait toujours apparaître quelques secousses musculaires dans l'hémiface gauche ; mais ces secousses sont à peine visibles, elles ne se montrent plus guère qu'aux anciens points 1 et 2 ; il est nécessaire pour les provoquer de faire exécuter des clignements très forts à la malade. Les mêmes phénomènes ont persisté à ce dernier degré depuis 1910.

Cette deuxième observation peut se résumer ainsi :

Une femme de 33 ans est atteinte de paralysie faciale gauche du type périphérique. Elle n'est pas traitée électriquement. Au bout de deux ans, apparaît un état spasmodique du côté paralysé avec déviation des traits en sens inverse de la déviation première. Examinée à ce moment, la malade présente :

1° Des *reliquats de paralysie faciale gauche*, se traduisant par une diminution des mouvements du frontal et du sourcilier, par la parésie de la moitié gauche de l'orbiculaire des lèvres dans les actes de siffler, de souffler, de faire la moue et surtout d'ouvrir grandement la bouche qui prend alors l'aspect nettement oblique ovalaire, enfin par la parésie du peaucier (fibres antérieures).

2° Un *hémispasme facial gauche permanent*, très apparent. Il se traduit par l'abaissement du sourcil, le rétrécissement de la fente palpébrale, l'accentuation des plis palpébraux, l'exagération du sillon naso-labial, le relèvement de la narine, la saillie de la pommette, la fermeté plus grande de la joue, la déviation de la bouche et du menton, la présence d'une fossette mentonnière unilatérale.

3° Une *absence de mouvements associés dans l'hémiface gauche*. L'action d'un groupe musculaire du côté gauche n'entraîne pas la moindre action synergique de groupes musculaires du même côté ou du côté opposé.

4° Une *absence de secousses musculaires dans l'hémiface gauche à l'état de repos ou dans les mouvements habituels de la mimique faciale.*

5° L'*apparition de secousses musculaires dans l'hémiface gauche sous l'influence du clignement, volontaire ou provoqué, des paupières*. Ces secousses sont caractérisées par des contractions involontaires, brèves, fibrillaires ou fasciculaires, se manifestant sous forme de frémissements et de plissements de la peau. Elles ne se montrent jamais en dehors du clignement des paupières ou de la contraction de l'orbiculaire des paupières du côté gauche. Elles sont d'autant plus fortes et plus étendues que le clignement ou la contraction sont plus énergiques. Toute cause déterminant le clignement ou la contraction palpébrale les fait apparaître à l'exclusion de toute autre. Elles se montrent enfin dans presque tous les muscles de l'hémiface gauche, y compris le peaucier. Elles sont surtout apparentes sur la ligne qui va de l'œil au menton. Elles existent encore cinq ans après leur apparition avec les mêmes caractères : elles se sont cependant atténuées dans leur intensité et leur étendue, au fur et à mesure de l'atténuation de l'hémispasme gauche permanent.

La relation étroite entre les secousses convulsives faciales et les mouvements des paupières, que l'analyse clinique permettait déjà d'affirmer dans la première observation et dans un certain nombre d'observations analogues, ressort plus clairement encore de l'étude de la deuxième observation. Ici, ces secousses, nulles à l'état de repos et dans la mimique habituelle, apparaissent toujours et exclusivement sous l'influence des mouvements énergiques des paupières et plus particulièrement des paupières du même côté.

L'observation précédente n'est pas unique. Depuis que notre attention a été attirée sur ce rôle de la contraction palpébrale dans la production des secousses fibrillaires, nous avons observé un nombre relativement élevé, plus d'une vingtaine assurément, de cas absolument comparables. Tous avaient trait à des paralysies faciales périphériques anciennes, avec état spasmodique quelquefois même fort léger. Quelques-unes de ces paralysies dataient de l'enfance, et certaines avaient plus de vingt ans de durée. Dans tous ces cas, il nous a été donné de faire apparaître

à volonté des contractions fibrillaires ou fasciculaires dans l'hémiface paralysée en provoquant un clignement plus ou moins énergique des paupières, particulièrement de celles du côté paralysé. Ces constatations ont achevé de confirmer notre opinion.

*
* *

Il nous paraît démontré que, dans les paralysies faciales du type périphérique parvenues à la période de spasmodicité, les secousses fibrillaires ou fasciculaires en apparence spontanées que l'on y peut rencontrer constituent de véritables spasmes syncinétiques liés à la contraction de l'orbiculaire des paupières. Pareille relation ne se retrouve jamais dans les tics vrais de la face : elle peut donc être prise en considération pour le diagnostic différentiel des mouvements convulsifs de la face. Elle n'a jamais été signalée, du moins à notre connaissance, dans le spasme facial primitif : elle le serait, que cela ne nous étonnerait point, car elle est loin d'être incompatible avec ce que l'on sait aujourd'hui de cette affection. Elle a cependant été observée plus ou moins incidemment par quelques auteurs dans ces dernières années. Dans une publication contemporaine de nos premières recherches sur ce point, Raymond et Egger (1) signalent sans y insister, chez un malade atteint d'une affection bulbaire intéressant les cinquième, sixième, septième, huitième et neuvième paires, les phénomènes suivants :

« VIIe paire : la moitié droite de la face est le siège d'un tic. Le grand zygomatique se contracte environ toutes les secondes et l'élévation de l'angle droit de la bouche est isochrone avec le clignement des paupières. Quand on ferme l'œil droit, le tic du zygomatique s'arrête pour reprendre ses secousses rythmiques dès qu'on rend à la paupière la liberté de son clignement. »

Plus récemment, en 1907, MM. André Thomas et Rieder (2), dans leur communication sur deux cas d'hémispasme facial périphérique avec parésie faciale, précisent davantage. Dans leur observation I, on lit :

« Les contractions spasmodiques de l'orbiculaire des paupières peuvent se produire isolément, tandis que celles des autres muscles de la face sont toujours associées à celle de l'orbiculaire : elles se produisent en même temps et leur sont rigoureusement proportionnelles en intensité. Ce synchronisme et cette subordination quantitative sont constantes. On les retrouve d'ailleurs non seulement dans ces contractions anormales, mais encore dans les mouvements volontaires ou réflexes ou dans les contractions électriques... Si on applique la tête d'une épingle sur la conjonctive droite, la contraction de l'or-

(1) Raymond et Egger, *Sur un cas d'ataxie vestibulaire*, Revue neurologique, 30 juin 1905, p. 610.

(2) André-Thomas et Rieder, *loc. cit.*, p 747 et 748.

biculaire s'accompagne également de celle des autres muscles. Il en est de même si on percute à droite la région sus-orbitaire ou l'apophyse zygomatique avec le marteau à réflexe, ou bien encore si on projette un courant d'air froid sur le globe oculaire. La contraction de l'orbiculaire droit est constamment associée à des contractions synchrones des autres muscles de la face... En outre, l'application de l'électrode sur une région déterminée de l'apophyse zygomatique droite produit à la fois la contraction de l'orbiculaire et des zygomatiques... L'excitation électrique des filets nerveux de l'orbiculaire palpébral au voisinage immédiat de l'œil détermine des secousses non seulement dans l'orbiculaire palpébral, mais encore dans les muscles zygomatiques et l'élévateur de la commissure labiale. »

Dans leur observation II, ces mêmes auteurs signalent que :

« Chaque fois qu'il se produit des contractions de l'orbiculaire, on observe simultanément un déplacement en haut de la commissure labiale : c'est ce qui a lieu pendant le clignement, le regard en bas, il suffit de dire à la malade de fermer les yeux pour se rendre compte du phénomène. Il est incontestable qu'il existe des mouvements associés entre l'orbiculaire palpébral et l'élévateur de la commissure. Le premier ne peut pas se contracter seul ; par contre la commissure peut s'élever sans l'abaissement de la paupière... L'excitation (électrique) des filets nerveux de l'orbiculaire palpébral produit des contractions non seulement dans l'orbiculaire palpébral, mais encore dans l'élévateur de la lèvre : on retrouve dans l'excitation électrique la même association des mouvements que dans la contraction volontaire ou même réflexe de l'orbiculaire. »

Plus loin, à propos d'une troisième malade atteinte d'hémispasme facial survenu à la suite de névralgie faciale et d'injections sous-cutanées au niveau de la face :

« Il est à remarquer que toutes les contractions spontanées, réflexes ou commandées de l'orbiculaire palpébral s'accompagnent de contractions exactement synchrones des muscles zygomatiques et de l'élévateur commun de l'aile du nez et de la lèvre. »

Ces auteurs comparent les contractions syncinétiques ainsi observées chez leurs malades aux mouvements associés involontaires qui ont été décrits dans les paralysies faciales périphériques.

Dans son travail sur l'anatomie pathologique de l'hémispasme facial (1), M. André-Thomas fait des constatations analogues au sujet de sa malade de l'observation III :

« Par intervalles, il existait des contractions spasmodiques dans l'orbiculaire des paupières, dans l'orbiculaire des lèvres et dans les zygomatiques, dans le muscle peaucier ; ces contractions étaient rigoureusement synchrones. Le retour des contractions était facilement provoqué par le clignement des yeux ou bien encore par les efforts que faisait la malade pour parler, etc... »

(1) André-Thomas, *loc. cit.*, p. 1275.

L'examen détaillé de cette dernière malade n'a pu être pratiqué, mais, d'après M. André-Thomas, l'aspect clinique était celui de l'hémispasme secondaire à une paralysie faciale périphérique ancienne en grande partie restaurée.

Les observations précédentes sont jusqu'à un certain point confirmatives de nos propres recherches. Elles prouvent que, parmi les mouvements convulsifs de la face, certains sont en relation directe avec le clignement physiologique et plus généralement avec la contraction de l'orbiculaire des paupières. Une d'entre elles, la dernière, paraît être tout à fait comparable aux nôtres. La première tend à prouver que cette relation peut se rencontrer dans les lésions bulbaires. Les autres semblent démontrer que pareil phénomène existe même dans quelques cas d'hémispasme facial du type dit périphérique.

Cette relation existe encore dans le cas suivant qui se rapporte à un hémispasme facial, de date récente, où les phénomènes spasmodiques strictement unilatéraux sont uniquement constitués par de petites palpitations faciales constantes, sans accès paroxystique de contracture frémissante, sans fond de contracture permanente, et sous lesquelles on découvre quelques traces de parésie du nerf facial. Ici, les contractions involontaires observées constituent à elles seules les phénomènes hémispasmodiques : même à ce degré, il est facile de mettre en évidence que ces contractions sont synergiques des mouvements de clignement physiologique des paupières et sont conditionnées par cette seule cause à l'exclusion de toute autre.

Observation III.

G... Pierre, âgé de 39 ans, exerçant le métier de boulanger, entre le 5 novembre 1907 à l'hôpital Saint-André de Bordeaux, service de M. le professeur Pitres, pour une pleurésie droite dont le début date de huit jours.

En l'examinant, on constate l'existence, dans la moitié droite de la face, de mouvements convulsifs intermittents : on découvre aussi dans cette même moitié de la face des traces très légères de parésie faciale. L'observation de ce malade est prise en détail surtout sur ces points.

Antécédents héréditaires. — Rien de particulier à signaler. Le père du malade est en vie, il a 72 ans, il n'a jamais été malade, il a toujours été sobre. La mère est morte à l'âge de 25 ans à la suite de couches. Deux frères et une sœur, qui sont tous trois bien portants. Pas de maladies nerveuses, pas d'intoxications à signaler dans la famille.

Antécédents personnels. — Sauf quelques affections sans gravité de l'enfance, le malade a toujours eu une santé robuste. Il a fait cinq ans de service dans la Légion étrangère. Là il ne fut atteint d'aucune maladie infectieuse, mais il contracta l'habitude de boire des quantités immodérées de vin, jusqu'à dix et douze litres par jour, et cela d'une façon régulière. De retour en France, il a toujours habité Bordeaux, où il a continué à boire du vin : depuis plus de dix

ans, il boit en moyenne quatre à cinq litres de vin rouge ou blanc par jour : aux repas, à jeun, avant les repas en guise d'apéritif ; il ne consomme jamais, sauf à de très rares exceptions, de rhum, d'eau-de-vie ou de boissons alcooliques industrielles. Il a constaté lui-même que ces excès de vin lui « portaient au cerveau » : il signale pour justifier son dire de la perte de la mémoire, du tremblement des mains au point de ne pouvoir pas écrire, de l'irritabilité de son caractère, des rêves et des cauchemars (précipices, chiens enragés, serpents surtout) et depuis ces dernières années des pituites matinales et de l'anorexie complète ; n'ayant jamais faim, il ne mangeait depuis plusieurs mois qu'un sou de pain par jour pour tout aliment solide ; il attribue sa pleurésie à son intempérance pour le vin et au manque de nourriture qui en est résulté.

Début des mouvements convulsifs de la face. — Il y a quatre à cinq mois environ, quelqu'un de son entourage attira son attention sur l'existence, dans le côté droit de la figure, de mouvements intermittents, analogues à de légers tics. Il ne s'en était jamais aperçu lui-même ; Mais depuis que ce fait lui a été signalé, il se rend parfaitement compte de l'apparition de ces secousses musculaires lorsqu'il y prête attention ; mais en temps ordinaire il ne les perçoit guère, et dès lors il ne s'en est jamais inquiété. On a remarqué en outre autour de lui que lorsqu'il avait bu plus que de coutume, les mouvements étaient plus forts. A aucune époque de sa vie, et en particulier avant l'apparition de ces mouvements de la face, le malade n'a eu de paralysie faciale quelconque.

Examen du malade. — Le malade est examiné spécialement au point de vue des mouvements convulsifs que présente sa figure.

Ces secousses musculaires siègent dans la moitié droite de la face ; on n'observe jamais de secousses analogues dans la moitié gauche, et plus généralement le malade n'a jamais de secousses musculaires convulsives ailleurs, à la tête, au cou, au tronc et aux membres. Exclusivement localisées à l'hémiface droite, ces secousses ne se montrent dans cette hémiface que dans le territoire compris entre l'arête du nez en dedans, la ligne buccale en bas, la ligne interpalpébrale en haut, et, en dehors, la ligne qui joint la commissure palpébrale à la commissure buccale. Elles ne sont pas constantes mais intermittentes, séparées par des intervalles de temps irréguliers qui vont de une à sept ou huit secondes au plus. Elles n'apparaissent pas isolément et successivement, mais bien toutes à la fois pour disparaître ensemble, et leur disparition laisse les muscles dans un état de repos apparent. Elles se présentent sous la forme de secousses musculaires à fleur de peau, brèves, rapidement effacées, déplaçant légèrement le revêtement cutané et le laissant revenir immédiatement à sa position primitive : ce sont de petites ondulations, de petites palpitations de la peau, ne modifiant en rien la physionomie du malade. Elles sont si légères qu'à une distance de 1 m. 50 du malade, on ne les perçoit plus. Elles offrent des caractères un peu différents suivant le point où on les observe (voy. fig. 2).

Au niveau du point 1, les secousses siègent dans la partie inférieure de l'orbiculaire palpébral et dans la moitié externe de cette partie. Chaque fois que la secousse apparaît en ce point, on voit tressaillir très légèrement la pau-

pière inférieure qui se plisse plus fortement que du côté opposé : on dirait que quelques fibres du muscle orbiculaire se contractent plus fortement que les voisines. On constate que cette contraction parcellaire de la portion inférieure de l'orbiculaire ne se montre que dans la contraction normale de ce muscle pendant l'acte du clignement physiologique, dont elle paraît être une exagération localisée.

Au niveau du point 2, la secousse est moins apparente, moins étendue, moins constante ; elle se montre seulement quand les voisines sont plus fortes

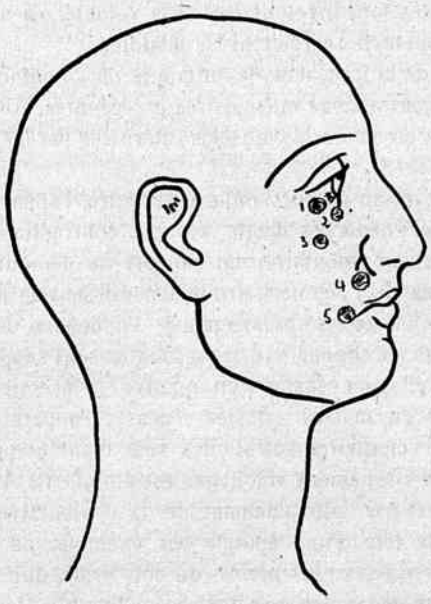

Fig. 2. — Obs. III.

que d'habitude. Elle consiste en une petite contraction déplaçant vivement la peau sans la froncer.

Au niveau du point 3, les secousses sont aussi constantes qu'au point 1. Elles paraissent même faire suite à celles du point 1 : la peau est en effet entraînée à cet endroit par les secousses du point 1 avec une petite exagération au niveau du point marqué 3 ; il n'existe pas à proprement parler de plissement de la peau, mais d'un déplacement cutané en masse sur une surface d'environ un centimètre carré.

Au point 4, les secousses sont très appréciables ; elles siègent dans tout le triangle formé par l'aile du nez, le sillon naso-génien et la ligne supérieure d'implantation des moustaches : ce sont à ce niveau des secousses vives, apparaissant et disparaissant en même temps que les précédentes. Elles sont particulièrement apparentes, parce qu'elles soulèvent la moustache du côté droit, dont les poils enregistrent en les amplifiant les déplacements de la peau située au-dessus.

Enfin au point 5, c'est-à-dire au niveau de la commissure labiale, existent des secousses musculaires de l'orbiculaire des lèvres, synchrones aux secousses précédentes. Elles se traduisent d'une façon très visible par des tiraillements brusques de la commissure labiale qui est attirée chaque fois en haut et en dehors.

Ailleurs, au niveau du menton, au-devant de l'oreille, il n'existe pas de secousses musculaires analogues. Pas plus d'ailleurs qu'au niveau du peaucier du même côté.

Toutes ces secousses sont involontaires et la volonté n'a aucune action sur elles pour les augmenter, les arrêter ni les modifier.

Les mouvements de la face, dans la mimique ou volontairement exécutés, n'exagèrent pas les contractions musculaires précédentes. Au contraire même, quand le malade met en action les muscles intéressés par les secousses, celles-ci disparaissent.

Il existe d'autre part un rapport important entre l'apparition des mouvements convulsifs de l'hémiface droite avec la contraction de l'orbiculaire des paupières, réflexe ou volontaire. Ce rapport se démontre ainsi : 1° les secousses musculaires de l'hémiface droite apparaissent au moment du clignement physiologique : on ne les observe jamais en dehors de ce clignement ; 2° si le malade résiste au clignement, les secousses sont suspendues, tant que l'effort est efficace : elles ne reparaissent qu'avec le premier clignement qui échappe à la volonté du malade ; 3° les secousses apparaissent chaque fois que le malade cligne volontairement et elles sont d'autant plus apparentes et plus étendues que ce clignement volontaire est plus fort ; 4° si on provoque le clignement bilatéral par l'attouchement de la conjonctive d'un œil ou de l'autre à l'aide de la tête d'une épingle par exemple, on fait apparaître à chaque contact les secousses musculaires du côté droit, qui sont d'autant plus intenses que le clignement provoqué est lui-même plus fort ; 5° l'occlusion simple des paupières est accompagnée d'un frémissement palpébral très marqué qui est suivi lui-même d'un frémissement très appréciable des régions marquées 4 et 5 sur la figure. Dans l'occlusion des paupières, forte et persistante, au contraire, on voit apparaître la grimace habituelle mais sans secousses de l'hémiface droite ; 6° toutes les excitations sensitives, motrices ou psychiques qui provoquent ou exagèrent le clignement des paupières, provoquent ou exagèrent les secousses. Inversement toute cause sans effet sur le clignement ou la contraction de l'orbiculaire est incapable de faire apparaître les secousses musculaires ; 7° enfin, dans le sommeil naturel, les paupières sont closes naturellement sans frémissement, et les secousses sont nulles. Si le frémissement palpébral apparaît, même sans que le malade se réveille, les secousses apparaissent aussi si le frémissement est assez intense (c'est un fait que nous avons constaté nous-même).

Il faut ajouter qu'à aucun moment le malade ne présente et n'a présenté de contraction persistante et tonique des muscles de la face, en particulier du côté droit. Jamais les secousses musculaires précédentes n'ont amené d'occlusion complète ou incomplète, mais d'une durée appréciable, de la fente palpé-

brale, de contracture passagère frémissante ou non de l'hémiface droite, de déformation des traits ou d'asymétrie du visage.

Examen de la motilité de la face. — Il n'existe aucun trouble de la motilité de la face du côté gauche.

Du côté droit, la face ne présente pas de symptômes très apparents d'une parésie faciale. C'est ainsi que l'on constate, l'intégrité des rides frontales, l'égale ouverture des fentes palpébrales, l'aspect normal de la fente buccale, la rectitude de la langue, la contraction normale du peaucier. Mais à un examen plus attentif on note aussi les phénomènes suivants :

Dans les mouvements du frontal et du sourcilier, le sourcil droit s'élève moins haut que le sourcil gauche.

La résistance palpébrale, recherchée par la manœuvre de Legendre, est plus faible à droite qu'à gauche.

L'aile du nez est légèrement plus abaissée du côté droit que du côté gauche. Le pli naso-génien droit est moins marqué que le gauche.

La commissure labiale droite paraît plus allongée et plus basse que la gauche. La bouche grande ouverte montre une déviation oblique ovalaire légère mais très appréciable surtout au niveau de la lèvre inférieure. Dans les mouvements des lèvres enfin, la partie droite est légèrement moins mobile que la partie gauche.

Il existe en somme des traces très légères d'une parésie faciale droite.

La motilité des membres est parfaite. Les réflexes sont normaux. Pas de troubles de la sensibilité ou des organes des sens.

Les organes splanchniques sont normaux. On constate seulement quelques troubles digestifs et une augmentation du volume du foie. La pleurésie pour laquelle le malade est entré à l'hôpital est entrée rapidement en voie de régression. Légère induration douteuse du sommet gauche.

Le malade quitte l'hôpital deux mois après, complètement guéri de son affection pleurétique.

Pendant toute la durée de son séjour les secousses musculaires de l'hémiface droite ont toujours présenté les mêmes caractères. Le malade est revu par hasard sept mois après ; les secousses n'ont ni augmenté ni diminué ; les symptômes de parésie faciale ne sont ni plus étendus ni plus accusés (1).

(1) Dans le numéro du 15 janvier 1909 des Comptes rendus de la Société de Biologie de Paris, a paru une communication de M. Al. Obregia à la Réunion biologique de Bucarest sous le titre : *Sur un réflexe pathologique particulier conjonctivo-mentonnier*. Dans cette communication, l'auteur annonce qu'il a observé, chez une vingtaine de malades qui avaient présenté une lésion centrale ou périphérique dans la sphère du facial inférieur (nombreux cas de paralysie faciale, deux cas de paralysie générale précédés d'ictus, un cas d'hémiplégie cérébrale infantile, deux cas d'hémiplégie par foyer hémorragique ou embolique), un phénomène qu'il dénomme réflexe conjonctivo-mentonnier et qui consiste en une contraction fibrillaire, plus ou moins évidente, dans la région mentonnière du côté correspondant à la lésion, contraction provoquée par un mouvement alternatif de fermeture et d'ouverture des yeux exécuté par l'observateur. La manœuvre à opérer est celle de la recherche du réflexe pupillaire à la lumière. Il suffit quelquefois, pour obtenir le phénomène d'un simple

*
* *

Des considérations qui précèdent, il nous paraît logique d'énoncer les propositions suivantes, en manière de conclusions de notre travail.

Parmi les mouvements convulsifs de la face, il faut distinguer ceux qui apparaissent dans certains cas de paralysies faciales, du type périphérique, parvenues à la phase dite de contracture. Cette contracture se manifeste en clinique par une hypertonicité permanente qui entraîne les traits du côté anciennement paralysé, et qui peut s'accompagner d'incurvation du nez, de fossettes mentonnières, de mouvements synergiques paradoxaux.

Les mouvements convulsifs, observés dans ces conditions, sont exclusivement limités à l'hémiface atteinte et ne s'observent que dans le domaine du facial paralysé. Ils apparaissent de préférence sur la ligne oculo-mentonnière, au niveau des muscles zygomatiques, élévateur de la narine et de la lèvre supérieure, canin, buccinateur, orbiculaire des lèvres, carré et houppe du menton ; ils s'observent encore sur toute l'étendue du peaucier ; ils sont plus rares au niveau de la région inférieure et externe des joues ; ils sont exceptionnels au niveau du sourcil et du front.

Ils ne se localisent pas en général sur tout un groupe musculaire à la fois et ne réalisent pas un mouvement de la mimique que la volonté peut reproduire.

Ils consistent au contraire en petites contractions parcellaires, fibrillaires ou fasciculaires, isolées, erratiques, apparaissant sur plusieurs points à la fois, sous la forme de palpitations faciales, de frémissements et d'ondulations très localisés.

Ils sont intimement liés à l'activité musculaire des paupières du côté

attouchement à la conjonctive, d'effleurer même dans certains cas quelques cils de l'œil du côté malade. D'autres fois, il faut au contraire presser fortement sur les paupières en les remuant. Parfois le mouvement se produit seulement à la clôture ou à l'ouverture des paupières. Les contractions fibrillaires ainsi obtenues se montrent dans le triangulaire et l'orbiculaire des lèvres, dans le carré du menton et dans la houppe, même dans les fibres supérieures du peaucier du cou. Elles ont été observées en particulier dans une paralysie faciale vieille de vingt ans et qui pouvait être considérée comme absolument guérie depuis plus de douze ans. La voie centripète de ce réflexe est, d'après l'auteur, représentée par les nerfs sensitifs de la conjonctive, la voie centrifuge par les filets du facial inférieur.

En comparant les résultats obtenus par M. Obregia à nos observations, il est facile de s'apercevoir qu'il ne s'agit probablement pas, dans les cas relatés par cet auteur, d'un réflexe à point de départ sensitif conjonctival, mais de spasmes syncinétiques liés à la contraction de l'orbiculaire des paupières, en tous points comparables à ceux étudiés par nous dans ce travail. Le point intéressant à retenir de la communication de M. Obregia est que cette syncinésie peut se rencontrer dans certains cas de paralysie faciale d'origine centrale.

atteint. Ils sont synchrones avec les mouvements de clignement spontané physiologique des paupières. Leur fréquence et leur intensité sont directement proportionnelles à la fréquence et à l'intensité du clignement palpébral, réflexe, volontaire ou provoqué. Toute excitation sensitive, tout phénomène moteur, toute impression psychique qui modifient le clignement les modifient aussi : inversement, toute cause sans effet sur le clignement reste sans effet sur eux. Quand ils n'existent pas, on peut souvent les faire apparaître en provoquant un clignement plus intense ou en faisant exécuter une contraction volontaire de l'orbiculaire plus forte que celle du clignement automatique habituel.

Ils peuvent être considérés comme de véritables spasmes syncinétiques des mouvements des paupières. Ils constituent l'ébauche, pour ainsi dire, des mouvements associés de la face, depuis longtemps décrits dans la phase de contracture de la paralysie faciale périphérique. Spasmes syncinétiques liés à l'activité des paupières, blépharospasme intermittent avec élévation rythmée de la commissure labiale, mouvements associés, mouvements synergiques paradoxaux, constituent les termes d'une même série pathologique dont on retrouve la base physiologique dans les mouvements synergiques qui s'observent dans la face à l'état normal. Il s'agit d'une syncinésie musculaire qui devient d'autant plus facile et plus étendue qu'elle s'exerce sur un territoire neuro-musculaire plus hypertonique.

En pratique, le caractère que nous venons de reconnaître aux mouvements syncinétiques post-paralytiques permettra de les distinguer plus facilement des tics vrais de la face à localisation unilatérale. Peut-être permettra-t-il aussi de les distinguer de certaines formes de spasme facial primitif.

TUBERCULOMES MULTIPLES DU CERVEAU ET DES MÉNINGES

PAR

G. RAUZIER, Professeur de clinique médicale de la Faculté de médecine de Montpellier.

J. BAUMEL, Chef de clinique

OBSERVATION.

All... Virginie, âgée de 25 ans, entre, le 6 avril 1913, salle Espéronnier, n° 29, pour crises nerveuses et céphalée intermittente à apparition tantôt diurne tantôt nocturne ; le tout semblant avoir subi une recrudescence depuis un mois et s'accompagnant actuellement de fièvre (voir courbe).

Les crises nerveuses sont assez fréquentes et datent de 7 ou 8 mois (9 ou 10 dans ce laps de temps). Elles débutent brusquement après quelques prodromes qui consistent en mouvements incoordonnés portant sur les mains et sur les membres inférieurs. Ces mouvements sont aussi marqués à droite qu'à gauche. Survient ensuite une perte de connaissance totale. Il n'y a jamais de sensations de boule œsophagienne. La perte de connaissance dure quelques minutes pendant lesquelles il y a incontinence d'urines, morsure de la langue et présence d'écume à la bouche. Il semble que la crise, avant d'éclater, permette à la malade de s'asseoir ou de s'allonger. Dans ses chutes elle ne s'est jamais fait mal.

Il n'y a aucun trouble moteur portant sur les bras ou les jambes. La parole est bien conservée. All... peut siffler et souffler sans difficulté.

Du côté de la sensibilité subjective, quelques légères douleurs rénales.

Depuis une quinzaine de jours la vue a considérablement baissé ; il n'y a pas de diplopie mais de l'amblyopie, et, malgré que la lecture soit possible, un léger degré d'amaurose.

La mémoire est conservée ; cependant l'attention ne peut être soutenue trop longtemps sans fatigue.

Pas de paralysie des sphincters en dehors des périodes de crise.

Ni toux ni expectoration : pas de points de côté ; légère dyspnée même au repos.

Anorexie, sans dégoût toutefois ; digestions bonnes, selles normales, pas de constipation.

Les mictions sont fréquentes, surtout la nuit ; urines foncées avec dépôt fibrineux et même purulent, contenant, à une analyse sommaire, environ 0.20 d'albumine. Leur émission ne s'accompagne ni de sensation de cuisson ni de douleur vésicale.

Les règles sont régulières, peu abondantes, non douloureuses.

Dans les antécédents personnels nous relevons un accouchement en août 1912, à terme (enfant en bonne santé), mais qui eut comme suites, aux dires de la malade, une infection puerpérale (frissons, fièvre à grandes oscillations pendant un mois environ). Auparavant V. A... jouissait d'une bonne santé. On ne note ni éthylisme ni spécificité ; pas de fausses couches, de maux de gorge. D'ailleurs le Wassermann fait dans le service a été négatif. On ne relève pas non plus de traumatisme crânien.

A l'examen on est d'abord frappé de l'aspect déprimé et presque cachectique de la malade, qui paraît beaucoup plus que son âge.

La face est asymétrique, surtout dans la zone du facial inférieur ; il semble qu'il y ait une paralysie faciale gauche. Cette apparence est bientôt transformée en certitude. Il y a impossibilité à faire la grimace unilatérale de ce côté. L'orbiculaire des lèvres résiste beaucoup moins à gauche qu'à droite quand on veut essayer de l'ouvrir malgré la volonté de la patiente. La bouche est oblique, ovalaire, à grosse extrémité droite. La langue se meut très bien dans les deux sens, ne paraît pas déviée. Le voile du palais est contractile ; cependant il y a difficulté pour boire et on note de l'engouement.

Le facial supérieur est également atteint, les rides frontales sont moins nettes à gauche. L'œil droit se ferme très bien ; il y a un certain degré de paralysie du côté de la paupière gauche, qui ne peut être complètement abaissée et que l'observateur ouvre facilement, ce qui est impossible à droite.

Du côté des membres supérieurs et inférieurs, la motilité spontanée est normale ; la marche se fait sans difficulté, mais le membre supérieur gauche est nettement plus faible que le droit (mouvements empêchés, opposition du pouce et du médius) dans tous les segments. Cette différence ne se perçoit pas aux membres inférieurs.

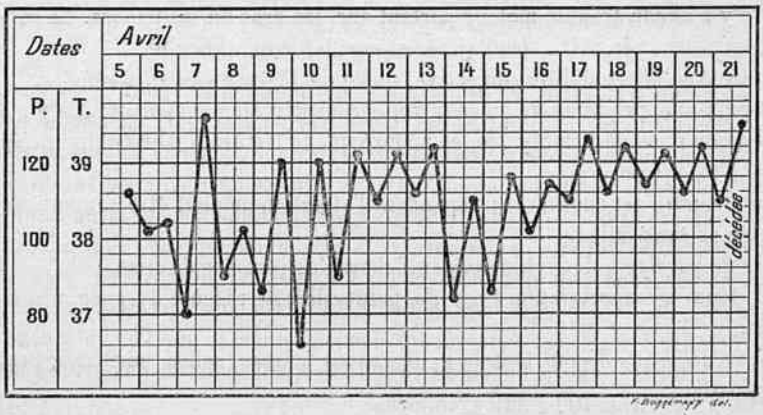

Les réflexes sont vifs des deux côtés aux membres supérieurs. Il en est de même des rotuliens. Le Babinski se fait en flexion des deux côtés.

Les pupilles sont dilatées, inégales, la gauche plus grande que la droite.

Elles semblent se contracter mais sont très paresseuses. Pas de strabisme ni de paralysies oculaires.

La sensibilité dans tous ses modes est normale et égale des deux côtés.

Le signe de Kernig est très net.

L'examen des autres appareils ne révèle rien. Au cœur, légère tachycardie avec cardiasthénie. Pouls mou et dépressible à 92. Pas de signes pulmonaires. Appareil digestif normal.

Les jours suivants, l'état fébrile à grandes oscillations se maintient. L'incontinence d'urine est permanente et due à une rétention vésicale, la malade urine par regorgement. La céphalée, vive au début, a été bien calme par la ponction lombaire, mais la constipation est opiniâtre. Les lavements ne réussissent pas à faire aller à la selle.

Le 18 avril, l'aggravation est presque subite, le pouls monte à 160, de plus en plus dépressible, l'asthénie cardiaque est très marquée. On continue à sonder la vessie, mais la mort ne tarde pas à survenir. Elle a lieu dans la nuit du 21 au 22 avril 1913.

Analyses d'urines.

Dates	Quantité	Densité	Réaction	Urée par litre	Chlorure par litre	Sucre	Albumine	Dépôt
8 avril.	550	1018	Acide	30.8	3.10	Néant.	0.10	Pus, nombreux globules de provenance veinale probable, pas de cylindres, pas de cellules rénales, pas d'essais d'urobiline.
14 avril.	750	1016	»	26.4	2.50	»	0.10	
17 avril.	550	7	»	29.4	2.82	»	0.10	

NÉCROPSIE.

La colonne vertébrale, après dissection des muscles des gouttières, ne présente rien d'anormal. L'ablation des lames vertébrales qui, en aucun point, ne sont déformées, révèle cependant une altération profonde portant au niveau de la 7e dorsale. A cet endroit se trouve une masse purulente venant du corps de la vertèbre et bombant dans l'espace sous-arachnoïdien, de façon à comprimer et corroder la partie antérieure de la moelle à ce niveau. Cependant l'espace sous-arachnoïdien en arrière et sur les côtés du névraxe est libre et la circulation du liquide céphalo-rachidien pouvait s'y faire normalement. L'abcès vertébral ainsi décelé est adhérent aux portions osseuses que l'on enlève, ce qui fait que, sitôt le canal rachidien ouvert, il laisse échapper un pus grumeleux et verdâtre : environ 100 à 120 grammes.

La moelle présente, au niveau du point où s'exerçait la compression, une surface ulcérée et corrodée.

Les méninges dures sont fortement épaissies et nous notons (voir le dessin

des méninges) sur leur surface interne la présence de 3 volumineuses néoformations qui y sont appendues comme des grappes de raisin à une treille. Ces tumeurs, qui ont une consistance ferme, sont de la grosseur d'une bille à jouer.

Le corps de la 7e dorsale a subi une transformation purulente presque totale, et il est facile de se rendre compte que l'abcès qui bombait dans le canal rachidien se continue par son intermédiaire avec une poche purulente qui a le volume d'un œuf de poule.

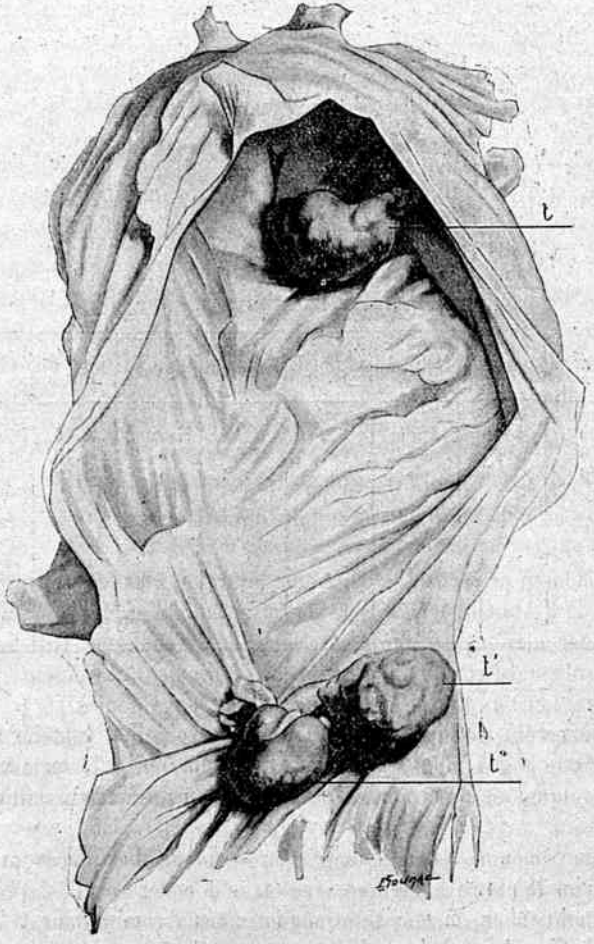

FIG. I. — Face interne des méninges *t t' t''*, tuberculomes en grappes.

Les vertèbres sus et sous-jacentes sont intactes.

A l'ouverture du crâne, rien d'anormal ; le cerveau est légèrement diffluent ; on ne trouve pas trace d'exsudats méningés à la base. Mais, à une palpation méthodique de la masse encéphalique, on a la sensation qu'il y a des parties beaucoup plus résistantes que d'autres, et ces portions dures donnent l'impression de corps plus ou moins arrondis (Pl. LIII).

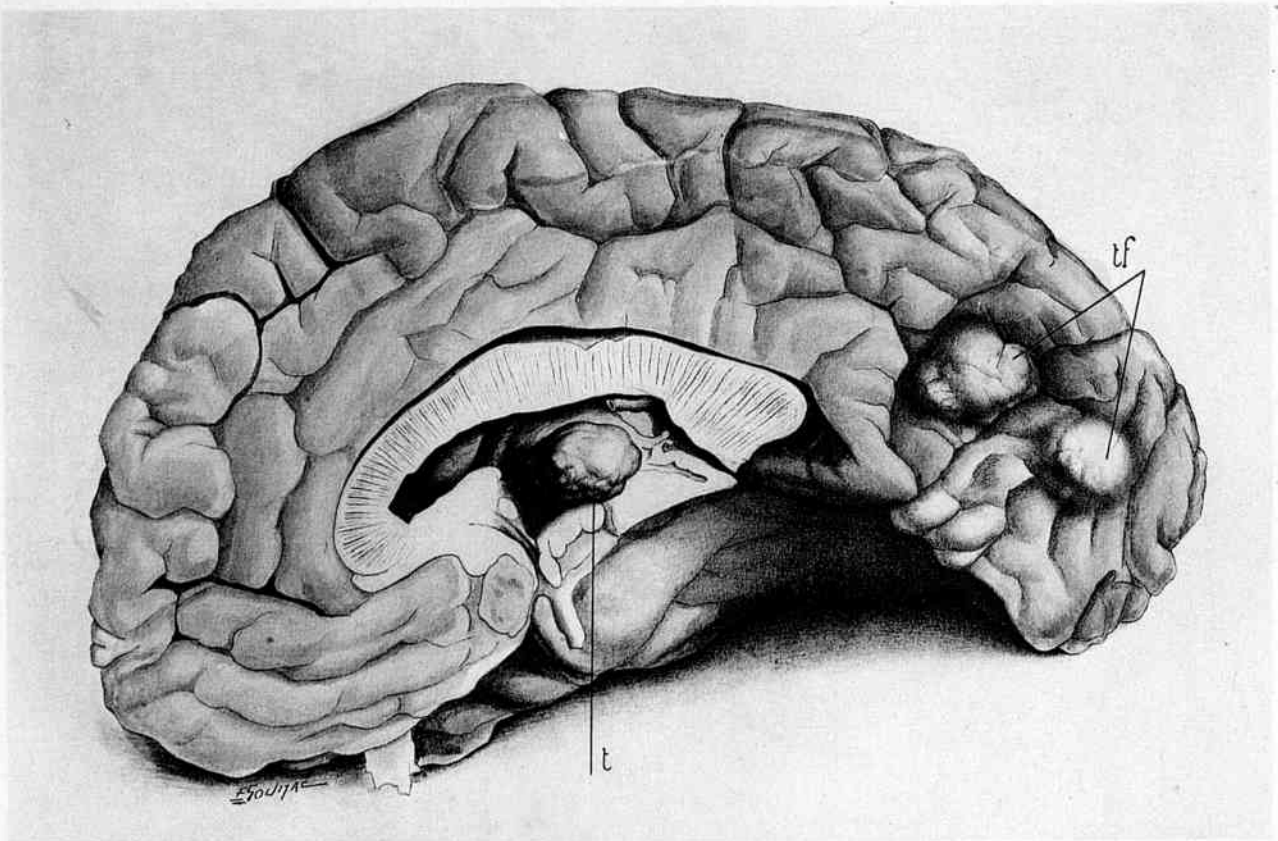

TUBERCULOMES MULTIPLES DU CERVEAU ET DES MÉNINGES

Hémisphère droit. *t*, tuberculome de la couche optique. *tf*, tuberculomes des lobes occipitaux.

(G. Rauzier et J. Baumel)

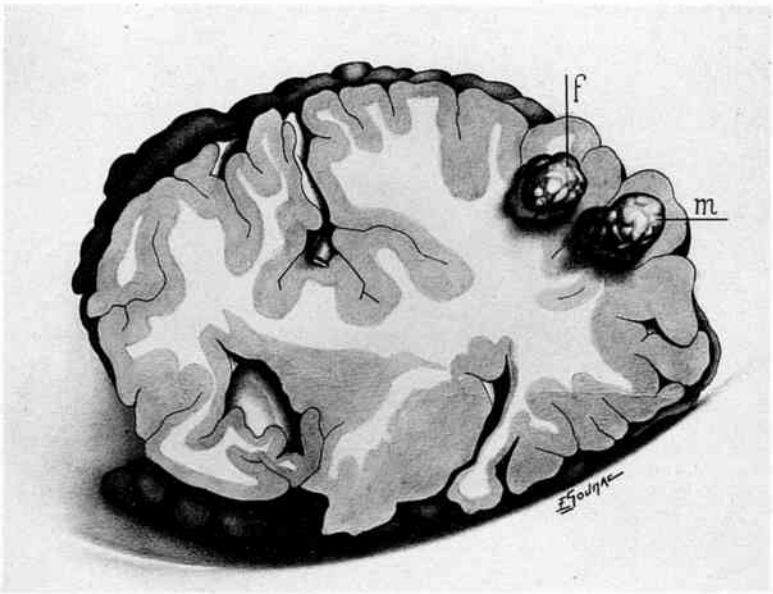

A

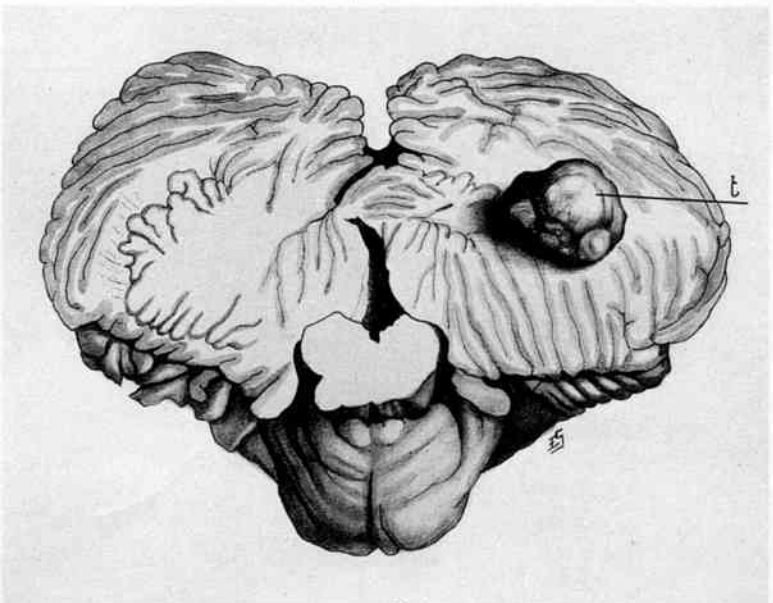

B

TUBERCULOMES MULTIPLES DU CERVEAU ET DES MÉNINGES

A. Hémisphère droit. Tuberculomes de la frontale ascendante : *m*, dans le centre du membre supérieur ; *f*, dans le centre de la face.

B. Cervelet. *t*, tuberculome.

(G. Rauzier et J. Baumel)

Par une coupe médiane on sépare les deux hémisphères l'un de l'autre et, à la partie inférieure de l'hémisphère droit, on a la même sensation de corps résistant déjà éprouvée au niveau de l'écorce ; en faisant une pression un peu plus forte, on énuclée de la couche optique, dans laquelle elle était logée, une masse arrondie du volume d'une grosse noisette, assez régulière. Le noyau caudé et le corps strié sont normaux (Voir Pl. LIV, coupe longitudinale du cerveau).

Toujours dans l'hémisphère droit, et aux endroits où on perçoit une résistance identique, on arrive à énucléer une dizaine de corps semblables, siégeant pour la plupart dans la région occipitale et quelques-uns (deux ou trois dont un aussi volumineux que celui trouvé dans la couche optique) au niveau de la frontale ascendante, au voisinage de la scissure de Rolando où il occupait les centres moteurs de la face et du membre supérieur gauche. Deux autres sont retrouvés dans les lobes frontaux. Il n'y a rien dans le lobe temporal.

Le cerveau gauche ne présente rien de semblable.

Des coupes perpendiculaires et parallèles, faites dans toute la masse encéphalique, ne décèlent ni épanchement sanguin ni ramollissement ; à peine note-t-on un léger ponctué hémorragique disséminé dans toute la substance blanche.

Dans le cervelet on sent une induration au cerveau du lobe droit. Le vermis et le lobe gauche sont intacts. Par une coupe pratiquée sur l'induration perçue on tombe sur une masse identique aux précédentes, de la grosseur d'un gros pois (Pl. LIV).

A l'ouverture de la cavité thoracique, le cœur est petit mais normal ; la plèvre et les poumons sont remplis d'un semis de granulations, mais il n'y a pas de cavernes.

Dans l'abdomen on retrouve la même éruption granulique au niveau du péritoine et de l'intestin. Il n'y a pas d'ascite. Le foie est sain, pèse 1.300 gr., n'a pas de tubercules ou de granulations dans son parenchyme. Il en est de même des reins (substance corticale et médullaire normale), qui pèsent, le gauche 120 grammes, le droit 130, et de la rate qui fait 90 grammes.

Après enlèvement de tous ces organes on arrive sur la colonne vertébrale et on retrouve la poche purulente qui partait du corps de la 7e vertèbre dorsale ; elle est du volume et de la forme d'une grosse poire et fait saillie dans le thorax.

Étude microscopique. — L'examen microscopique des pièces pratiqué au laboratoire d'anatomie pathologique avec M. le docteur Ed. Bosc, montra que les tuberculomes étaient formés d'un magma caséeux comprenant çà et là quelques restes de cellules géantes détruites. A la périphérie de la masse caséifiée, se trouvait une zone d'infiltration qui faisait le tour du granulome, mais dans laquelle il n'y avait pas de cellules géantes. Une coloration au Ziehl a décelé de nombreux bacilles de Koch.

Les méninges dures présentent un stroma conjonctif qui forme charpente et dans lequel se trouvent des vaisseaux très nombreux, dilatés et gorgés de sang. Sur toute l'étendue il y a une infiltration des méninges très intense,

mais pas de cellules géantes. L'infiltration est à prédominance polynucléaire.

Une coupe de la moelle au niveau de la 7e dorsale, à l'endroit où la portion antérieure de cette partie du névraxe était en contact avec l'abcès pottique signalé précédemment, montre que les méninges molles sont fortement épaissies et infiltrées de nombreux polynucléaires ; on y retrouve quelques cellules géantes. Il y en a une dans la moelle elle-même, en pleine substance blanche, au voisinage de la corne antérieure.

*
* *

Le symptôme le plus important relevé dans l'histoire clinique que nous venons de rapporter est sans contredit la présence de crises comitiales. Mais ici, il nous est permis d'éliminer d'emblée la comitialité essentielle. Les paroxysmes ont apparu, depuis six ou sept mois environ, chez une femme âgée de 25 ans, et qui, dans son enfance, n'a présenté ni attaques ni équivalents épileptiques. Nous nous trouvons donc en présence d'une épilepsie symptomatique, mais symptomatique de quoi ? Telle est la question qui se pose la première.

A priori, il serait séduisant de rattacher cette comitialité à une insuffisance rénale. Les urines sont purulentes, contiennent quelques traces d'albumine. Or l'urémie peut s'accompagner de céphalée, de troubles visuels, de paralysies plus ou moins complètes, de Kernig (méningites urémiques de Lépine). Il semblerait que tous les symptômes constatés sont susceptibles de recevoir de cette manière une explication suffisante. Malheureusement, contre l'origine rénale des accidents, nous avons trois signes capitaux. D'abord l'absence de cylindres dans le culot urinaire obtenu après centrifugation. De plus, l'urémie évolue presque toujours avec une température normale, voire même hypothermique. Ici nous avons de la fièvre (Voir la courbe). Enfin, nous ne trouvons aucune trace de rétention urémique. Le tableau des analyses d'urine montre que l'élimination d'urée par cette voie est satisfaisante. Le dosage de l'urée dans le liquide céphalo-rachidien (0.15 centigr.) montre que cette substance se trouve dans l'organisme à des doses normales. On sait en effet que la quantité d'urée contenue dans ce liquide est égale à celle contenue dans le sang. Il n'y a donc pas urémie au sens propre du mot, ce terme signifiant rétention d'urée dans le sang et les humeurs.

Etant donné que nous pouvons dissocier les signes observés en deux grandes catégories, des symptômes cérébraux (céphalée, troubles visuels, paralysies de la face et du membre supérieur gauches) des symptômes médullaires (Kernig et troubles sphinctériens), nous nous trouvons en présence d'une affection cérébro-spinale.

Celle-ci peut être syphilitique, méningococcique, tuberculeuse ou

consécutive à une infection banale, puerpérale en l'espèce. En faveur de cette dernière, il existe bien, semble-t-il, tout à fait au début des accidents, un accouchement avec état fébrile consécutif, mais il ne paraît pas y avoir eu infection puerpérale nette. Il n'a été noté aucun trouble utérin (rétention de membranes, hémorragies), il n'y a jamais eu de suppuration quelconque.

L'absence de fausses couches, le Wassermann négatif font éliminer la syphilis.

Restent la tuberculose et la méningococcie. Contre cette dernière nous avons la longueur de l'évolution. On a bien signalé des méningites à méningocoques qui évoluaient très lentement, six mois et plus, mais, nous ne relevons aucune trace d'épidémie locale dans l'entourage de la malade. Le liquide de la rachicentèse est clair, ne renferme aucun diplocoque. La réaction albumineuse est loin d'être aussi abondante que dans les cas où le microcoque de Weichselbaum est en cause. Cependant les recherches cytologiques et chimiques montrent qu'il existe plus qu'un processus méningé marqué ; il y a méningite au sens propre du mot.

Après les éliminations successives que nous venons de pratiquer, il ne reste guère que la possibilité d'une serite bacillaire pour expliquer tous les symptômes que nous venons d'observer. Aussi, malgré les recherches négatives du bacille de Koch dans le liquide de ponction lombaire, recherches directes et indirectes (1), est-ce le diagnostic qui fut porté. Pour avoir plus de garanties, une inoculation au cobaye fut pratiquée. Avant la vérification de cette dernière, nous avons eu la bonne fortune de pouvoir faire des constatations anatomiques chez Morgagni, qui furent du plus haut intérêt.

Nous trouvons tout d'abord l'existence d'un mal de Pott tuberculeux au niveau de la 7e dorsale, avec abcès confluent. Le tout avait passé complètement inaperçu pendant la vie. Des recherches méthodiques du côté de la colonne vertébrale n'avaient pas révélé de douleur à la percussion des apophyses épineuses. Il n'y avait pas la moindre gibbosité. La malade ne se plaignait d'aucune sensation subjective pouvant mettre sur la voie de ce diagnostic. Seul un signe pouvait être rapporté à la lésion vertébrale, et encore dans notre cas il relevait tout autant sinon plus de la méningite que de l'ostéite, nous voulons parler du Kernig.

L'abcès ossifluent bombait à la fois dans le thorax et dans le canal sous-arachnoïdien ; mais, malgré que la surface antérieure de la moelle à ce

(1) Plusieurs ensemencements qui furent négatifs. Nous regrettons de ne pas avoir connu le milieu de Besredka présenté le 26 mai 1913 à l'Académie des sciences, pour faire pousser en 24 heures le bacille de Koch. Avec lui, peut-être aurions-nous été plus heureux.

niveau fut comprimée et corrodée, et que la substance médullaire fut atteinte par le processus tuberculeux (granulations dans le voisinage de la corne antérieure), il n'existait pas de cloisonnement sous-arachnoïdien et par suite pas de syndrome de Widal et Froin. Il y avait hyperalbuminose et hyperocytose, donc lésion durale (Sicard et Soix).

La lésion durale était-elle tuberculeuse ? L'examen chimique du liquide céphalo-rachidien, si l'on s'en tient aux règles formulées par Mestrezat à ce sujet, devait faire répondre non. Toutefois n'est-il pas trop absolu de proclamer que la méningite tuberculeuse se caractérise par un abaissement du taux des chlorures *au-dessous de* 6 pour 1.000 ? En médecine rien n'est absolu, et *peut-être* aurait-il intérêt à dire simplement que la serite bacillaire s'accompagne d'une hypochlorurie souvent plus marquée que dans les autres méningites, allant avec une hyper-albuminose moindre.

On pourra bien nous dire que les méninges ne présentaient aucune lésion spécifique, que la recherche du bacille de Koch avait été négative, que nous avions affaire à une méningite chez une tuberculeuse, que les altérations méningées étaient tout au plus susceptibles de relever d'une atteinte de la séreuse par les toxines du bacille de Koch. En un mot que nous avions une méningite tuberculinique et non une méningite tuberculeuse. Nous répondrons que les bacilles de Koch étaient nombreux dans les tuberculomes enlevés, que la réaction polynucléaire et non lymphocytaire était plus en faveur d'une lésion due au bacille de Koch qu'à des toxines. Lorsque ces dernières sont seules en jeu la réaction est lymphocytaire, le processus est plus torpide, plus atténué et ne fait pas réagir la séreuse de la même façon. Enfin, fait capital, l'inoculation au cobaye fut positive ; une méningite tuberculinique n'aurait pas donné ce résultat. Nous ne croyons pas, d'ailleurs, que l'examen chimique du liquide céphalo-rachidien permette de différencier ces deux sortes d'atteinte méningée.

L'intérêt de ce cas ne résidait pas seulement dans la moelle, les méninges rachidiennes et les vertèbres dorsales. L'ouverture du crâne nous réservait d'autres surprises : la présence d'une douzaine de tuberculomes identiques aux tuberculomes méningés et répandus dans la masse encéphalique droite.

La diffusion des lésions expliquait la diversité des symptômes observés et la difficulté à poser un diagnostic avant une vérification anatomique. L'un de nous a montré récemment dans une étude sur les tuberculomes du cervelet la rareté d'après Allen Starr des *tuberculomes multiples de l'encéphale* (7 fois sur 41 cas).

Si les troubles paralytiques et jacksoniens pouvaient être expliqués facilement par les deux tumeurs siégeant au voisinage de l'écorce dans la frontale ascendante, au niveau des centres droits du membre supérieur

et de la face ; si les troubles visuels trouvaient leur justification dans la lésion des lobes occipitaux et à la rigueur de la couche optique, il n'en reste pas moins que nous n'avions pas de troubles psychiques malgré l'atteinte des lobes frontaux (présence de 3 tuberculomes), que nous ne relevions pas de syndrome cérébelleux même fruste malgré la lésion de l'hémisphère droit du cervelet. En dépit de l'existence des tumeurs situées dans la partie postérieure des cavités crâniennes nous n'avions pas le moindre trouble des sensations gustatives.

Enfin, seul l'hémisphère droit était intéressé comme nous l'avons déjà dit d'ailleurs. Le gauche était absolument intact, ce qui permettait d'expliquer l'absence d'aphasie malgré les lésions de la frontale ascendante et surtout du centre de la face.

De cet ensemble de faits assez compliqués il se déduit naturellement qu'un diagnostic rigoureusement exact était impossible à atteindre par l'analyse clinique seule.

Notons que, parmi les moyens thérapeutiques employés, la ponction lombaire a été le seul qui ait été suivi de quelque soulagement. La céphalée fut bien amendée par soustraction de 20 centimètres cubes de liquide. Cette évacuation n'amena pas le moindre malaise. Notre malade était cependant atteinte de plusieurs tumeurs cérébrales. Nous n'avions pas fait ce diagnostic, par suite nous ne pouvions guère nous méfier de la nocivité possible de la rachicentèse. Ceci montre bien, une fois de plus, que cette dernière ne doit pas être systématiquement bannie de la thérapeutique palliative des tumeurs cérébrales, et, en terminant, nous ne pourrions mieux faire que de donner ici les conclusions de Sicard, reprises récemment par l'un de nous dans sa thèse de doctorat. « La ponction lombaire n'est dangereuse, dans les néoplasmes (1) de l'encéphale, que tout autant que les troubles de l'équilibre sont augmentés par la position couchée. »

En somme, les tuberculomes des méninges et du cerveau étaient secondaires à la lésion vertébrale. La mort survint du fait de la généralisation du processus tuberculeux au milieu d'une véritable granulie.

BIBLIOGRAPHIE

J. Baumel.— *Bilan thérapeutique de la ponction lombaire. Ponction simple et ponction suivie d'injection médicamenteuse sous-arachnoïdienne*, Coulet et fils éditeurs, Montpellier, 1912.

— *La ponction lombaire, sa technique, ses indications pratiques, diagnostiques et thérapeutiques*, Médecine moderne, février 1913.

— et P. Reveilhe. — *Paraplégie spastique par compression médullaire extra-durale chez un syphilitique. Dissociation albumino-cytologique du liquide céphalo-rachidien*, Soc. des Sciences médicales, Montpellier, 1913.

(1) Par ce terme, nous entendons toutes les tumeurs cérébrales.

BESREDKA. — *Etude sur le bacille tuberculeux*, Académie des sciences, 26 mai 1913.

BIANCHI. — *Fonction des lobes frontaux*. XVIe Congrès international de méd. de Budapest, 1909.

DUFOUR et MAIRESSE. — *Hyperalbuminose du liquide céphalo-rachidien sans lymphocytose. Tubercule intra-médullaire*. Soc. de Neurologie, 7 novembre 1912.

FELICIANGELI. — *Contribution à la connaissance de la fonction du lobe frontal du cerveau du chien*, Archives italiennes de Biologie, 9 septembre 1911.

MESTREZAT. — *Le liquide céphalo-rachidien normal et pathologique*, Maloine, éditeur, 1912, Paris.

RAUZIER. — *Tuberculome du cervelet*. Province médicale, 7 janvier 1911.

SCHOLTZ. — *Troubles des sensations gustatives à la suite des tumeurs situées dans la partie postérieure des cavités crâniennes*, Mitt. a. d. Grenzgebiet d. Mediz. u. Chirurg., 1911.

SICARD. — Th. Paris, 1899, 1900, n° 124.

— et FOIX. — *L'albumino-réaction du liquide céphalo-rachidien. Dissociation albumino-cytologique au cours des compressions médullaires*, Presse médicale, 4 décembre 1912.

STARR. — *La chirurgie de l'encéphale*. Trad. Chipault, 1895.

UN CAS D'AGÉNÉSIE PARTIELLE DU CORPS CALLEUX

PAR

J. ROUBINOVITCH et **A. BARBÉ**

Médecins de Bicêtre.

L'absence du corps calleux à déjà été signalée dans un grand nombre d'observations, et sa constatation n'aurait qu'un intérêt relatif s'il n'était paru à ce sujet, il y a trois ans, un travail d'ensemble sur lequel nous aurons l'occasion de revenir tout à l'heure et qui mettait en question le point de savoir s'il y a vraiment une agénésie complète du corps calleux. C'est en considération de ce point anatomique et embryologique récemment discuté que nous publions aujourd'hui l'observation d'un enfant dont l'examen du cerveau permet d'apporter une contribution à cette recherche.

Comme le dit très justement Lévy-Valensi (Thèse Paris, 1910), c'est généralement chez des idiots que l'on constate l'agénésie et l'atrophie du corps calleux, et nous avons recherché dans les publications de Bourneville (recherches cliniques et thérapeutiques sur l'épilepsie, l'hystérie et l'idiotie), si cet auteur n'avait pas mentionné des résultats de ce genre à l'autopsie des enfants morts dans son service : nous en avons relevé deux. Le premier se trouve dans le volume publié en 1902 (Cas. Bea...) et concerne un enfant de seize ans, atteint d'idiotie avec rachitisme et mort de tuberculose généralisée. Le crâne était en forme de trigone, les os peu épais, durs, avec de nombreuses plaques transparentes ; il y avait une synostose des trois quarts de la suture interhémisphérique, une petite tumeur sur les plexus choroïdes et une absence complète du corps calleux. Quant à la seconde observation, elle se trouve page LXXXI de l'année 1904 (cas Ham...) et se rapporte à un enfant de dix-sept ans, atteint d'imbécillité avec hémiplégie gauche, épilepsie, et mort par congestion pulmonaire. L'observation résumée mentionne : os du crâne durs, moitié plus épais à droite qu'à gauche ; pas de synostose. Atrophie considérable de l'hémisphère cérébral droit, sa longueur est de douze centimètres (celle de l'hémisphère gauche est de 19). Il offre une sclérose vermicellée occupant tout le lobe frontal. Le lobe pariétal et le lobe occipital sont séparés par une bande de sclérose qui a envahi tout le lobe temporal. Absence du

corps calleux ; atrophie du lobe gauche du cervelet. Plus récemment, Kotzowsky (Journal de Neuropathologie et de Psychiatrie du nom de S. S. Korsakoff, I. 4, 1910) a trouvé, à l'autopsie d'un vieil épileptique, une absence partielle du corps calleux.

Il nous reste maintenant à parler du travail auquel nous faisions allusion plus haut : c'est celui de Lasalle-Archambault qui, dans une publication parue dans la « Nouvelle Iconographie de la Salpêtrière » (septembre-décembre 1910) sous le titre de : Contribution à l'anatomie et à la pathogénie de la soi-disant agénésie du corps calleux, mettait en doute l'absence complète du corps calleux et soutenait que dans les cas publiés, il ne s'agissait que d'une absence partielle de cet organe. Dans ses conclusions, Lasalle-Archambault disait que, dans les cas de soi-disant agénésie du corps calleux, il ne s'agit que d'une absence de la commissure calleuse proprement dite. Cette dernière proposition nous a paru tout à fait conforme au cas que nous avons observé. Voici d'abord l'observation clinique (résumée) :

Guerr..... Valentin, né en 1908, entra à l'hospice de Bicêtre au mois d'octobre 1912 pour idiotie complète, station debout et marche impossibles, par défaut d'équilibre. Son intelligence est nulle ; il ne comprend rien, ne parle pas, ne peut manger seul, et porte avec difficulté les objets à sa bouche ; il ne marche pas et replie ses jambes sur lui-même si on veut le mettre debout ; s'intéresse peu à ce qui l'entoure, est indifférent. Gâtisme continuel, meurt le 7 février 1913 de broncho-pneumonie. Autopsie le lendemain.

Autopsie (Pl. LV et LVI)

Cerveau : il n'y a pas de différence sensible entre le volume de l'hémisphère droit et celui de l'hémisphère gauche ; quand on écarte légèrement les deux hémisphères l'un de l'autre en regardant le cerveau par sa face convexe, on ne voit pas de traces du corps calleux dans le fond de la scissure interhémisphérique, les circonvolutions de la face externe, de la face interne, et de la face inférieure de chaque hémisphère ne présentent rien de particulier à signaler. Si l'on examine ensuite la face interne des deux hémisphères, après les avoir séparés, on constate sur chacun d'eux le fait suivant : au-dessous de la circonvolution du corps calleux se voit une forte dépression, s'enfonçant très avant dans l'hémisphère et occupant tout l'espace compris entre cette circonvolution et la couche optique. En avant cependant de celle-ci se voit une membrane mince, coupée au niveau de sa ligne médiane, et qui n'est très vraisemblablement qu'un vestige du trigone ; en somme, au niveau de la ligne médiane, on ne constate aucun vestige de

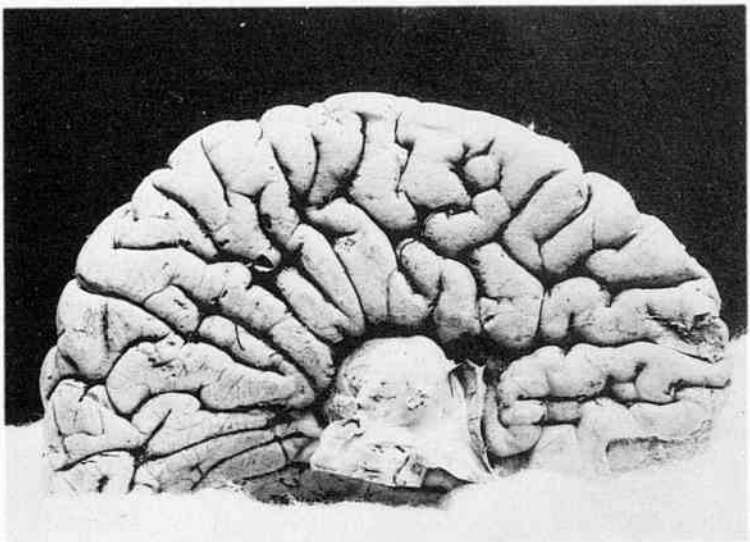

Hémisphère gauche.

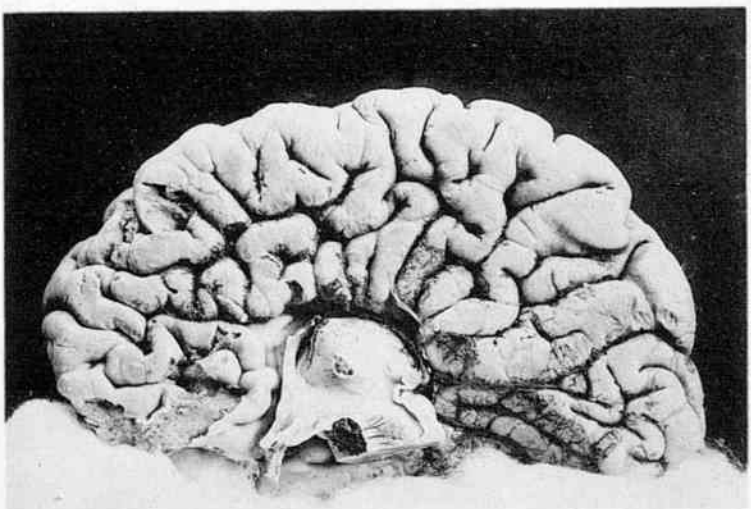

Hémisphère droit.

AGÉNÉSIE PARTIELLE DU CORPS CALLEUX

(J. Roubinowitch et A. Barbé)

Masson et Cie, Editeurs

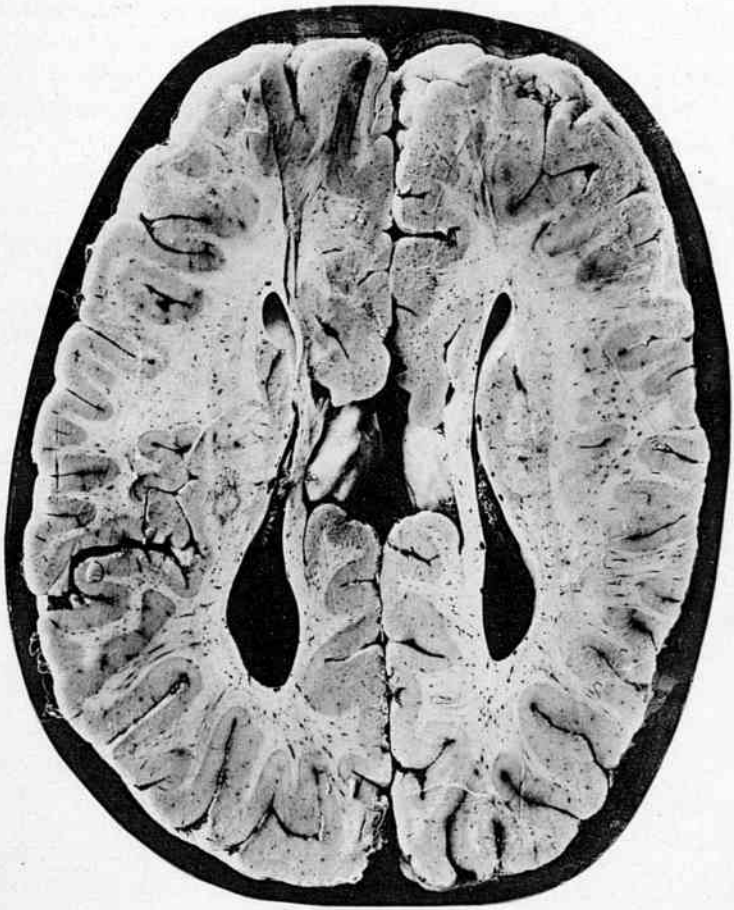

AGÉNÉSIE PARTIELLE DU CORPS CALLEUX

(G. Roubinowitch et A. Barbé)

Masson & Cie, Éditeurs.

la commissure calleuse. Si maintenant, nous faisons une coupe horizontale des deux hémisphères, coupe, passant un peu au-dessus des couches optiques et par conséquent au point présumé où devrait se trouver le corps calleux, on voit qu'il subsiste une bande de substance blanche s'étendant le long de la paroi interne du ventricule latéral et joignant le lobe frontal au lobe occipital. Il y a donc un vestige du corps calleux dans chaque hémisphère, et ceci nous amène à cette constatation que s'il n'y a pas de commissure unissant les deux parties symétriques du cerveau, chacune d'elles a cependant un système d'association qui lui est propre.

Dans ces conditions, l'examen de cette pièce nous paraît être une nouvelle confirmation de l'opinion de Lasalle-Archambault, à savoir que dans ce cas qui aurait pu faire croire à une agénésie complète du corps calleux, il n'y avait en réalité qu'une absence de la commissure calleuse proprement dite.

Ajoutons que l'examen en série de la protubérance annulaire, du bulbe rachidien et de la moelle épinière, étudiés par la méthode de Weigert-Pal pour la myéline, l'hématéine-éosine, et le picrocarmin, ne nous ont révélé aucune altération de ces différentes parties du névraxe.

DIABÈTE INSIPIDE ET INFANTILISME

RÔLE PROBABLE DE L'HYPOPHYSE

par

P. LEREBOULLET, M. FAURE-BEAULIEU et E. VAUCHER.

L'attention des cliniciens s'est fixée avec une prédilection toute particulière, au cours de ces dernières années, sur les syndromes liés aux lésions ou aux troubles fonctionnels des glandes à sécrétion interne. Dans les cadres de cette nosologie endocrinienne, aujourd'hui incomplète et en partie provisoire, sont venus se ranger plusieurs syndromes jusqu'alors obscurs d'interprétation. La tendance primitive fut de rapporter chacun d'eux à la lésion d'une glande endocrine ; mais on sait maintenant que très souvent plusieurs glandes à sécrétion interne sont prises simultanément : cette conception des syndromes pluriglandulaires, émise d'abord par MM. Claude et Gougerot (1), développée depuis dans de nombreux travaux groupés dans l'importante thèse de Sourdel (2), prend de jour en jour plus d'importance, si bien qu'il y a déjà trois ans M. le professeur Grasset pouvait écrire (3) : « L'insuffisance isolée d'une seule glande à sécrétion interne apparaît de plus en plus comme une rareté ou une création artificielle... Je crois que le groupe des syndromes pluriglandulaires est destiné à envahir de plus en plus, si même il ne remplace pas un jour, tous les autres. » Voilà ce qui confère à ce nouveau chapitre de la pathologie interne une complexité souvent déroutante.

Ces syndromes endocrines peuvent revêtir deux types principaux.

Tantôt il s'agit de syndromes dystrophiques : parmi ceux-ci un des plus importants est l'*infantilisme*, dont on avait, au nom de la seule clinique, isolé plusieurs modalités assez tranchées, et dont commencent à se dégager

(1) H. Claude, *Syndrome d'hyperfonctionnement des glandes vasculaires sanguines chez les acromégaliques*, Soc. de Biol., 28 octobre 1905.

H. Claude et Gougerot, *Insuffisanse pluriglandulaire endocrinienne*, Journal de physiol. et de pathol. générales, 3 mai 1908 (deux mémoires).

(2) Voir surtout M. Sourdel, *Contribution à l'étude anatomo-clinique des syndromes pluriglandulaires*, Th. de Paris, 1912. On trouvera dans cette remarquable thèse une bibliographie complète de la question.

(3) J. Grasset, *Traité de physio-pathologie clinique*, 1910, t. I, p. 630.

des variétés anatomo-cliniques, selon que le substratum lésionnel primitif réside en telle ou telle glande endocrine : thyroïde, testicule, hypophyse.

Tantôt il s'agit de perturbations profondes du métabolisme : parmi celles-ci la plus étudiée est le *diabète sucré*, dont on entrevoit maintenant la relation fréquente avec des lésions des glandes à sécrétion interne.

Nous observons précisément, depuis plusieurs mois, un malade qui présente un mélange de troubles dystrophiques à type d'infantilisme, et de troubles métaboliques à type de diabète insipide. Certaines particularités cliniques, et notamment cette coexistence de diabète insipide et d'infantilisme, nous induisent à admettre en l'espèce, comme *primum movens* des troubles observés, une altération de l'hypophyse, sans nier toutefois que l'atteinte simultanée d'autres glandes, en particulier des glandes génitales, soit de nature à faire rentrer notre cas dans le vaste cadre des syndromes pluriglandulaires.

Voici l'observation de notre malade.

Le malade Bl... Fernand, 24 ans, entre à l'Hôpital Privé (Fondation Chaptal) le 8 janvier 1913. Ses parents sont bien portants, sa mère a eu 6 enfants tous vigoureux et normaux. Le malade a une sœur jumelle normale, mariée et mère d'un enfant bien portant. Aucun des membres de cette nombreuse famille ne présente d'anomalie congénitale ni acquise et en particulier aucun symptôme d'hérédosyphilis ou d'hérédo-tuberculose.

Lui-même a eu la coqueluche et la rougeole dans son enfance et à 12 ans une éruption généralisée de furonculose. Jusqu'à l'âge de 14 ans il s'est développé normalement ; à cette époque, il fit une chute dans l'eau froide en tombant d'un canot et resta dans l'eau 4 à 5 minutes. Il fait remonter à cette chute et à la frayeur qu'il ressentit alors tous ses accidents. Peu de temps après cette chute, il commença à éprouver une polydypsie très intense, et à uriner 7 à 8 litres par jour. Cette polydypsie et cette polyurie ont persisté depuis lors ; jamais l'analyse des urines n'y a révélé de sucre ni d'albumine.

Vers l'âge de 16 ans, ses dents tombèrent presque toutes à la fois ; cette chute des dents fut précédée d'ulcérations gingivales très douloureuses avec perte de substance. Les dents déchaussées tombaient une à une bien que très saines et nullement cariées. Lorsque toutes les dents furent tombées, en l'espace de quelques mois, les lésions buccales se cicatrisèrent et n'ont plus reparu depuis.

A 18 ans survint une poussée éruptive généralisée. Cette poussée revêtait des caractères différents suivant les régions du corps. Sur le thorax et les membres c'étaient des lésions rouges prurigineuses et non suintantes ; au niveau des plis interfessiers et du scrotum la rougeur était plus intense et s'accompagnait de douleurs et d'un suintement persistant.

Enfin, au pourtour des lèvres, des oreilles, dans les aisselles et au pourtour immédiat de l'anus, il existait de véritables ulcérations assez profondes. De-

vant l'insuccès des moyens de traitement habituels par les pommades on recourut à la radiothérapie qui provoqua une cicatrisation rapide de ces ulcérations.

Depuis cette époque, à diverses reprises, les ulcérations buccales et anales reparurent, et chaque fois guérirent par la radiothérapie. Mais depuis le mois de mai dernier elles reparaissent constamment, et comme la peau du sujet ne supporte plus guère les rayons X, il se décide à entrer à l'Hôpital Privé. En dehors de ces éruptions cutanées, qui ont surtout attiré l'attention du malade, sa famille nous raconte qu'elle a toujours été frappée par l'aspect infantile du sujet, contrastant avec l'aspect tout à fait normal de ses frères et sœurs.

Le médecin qui le suit depuis son enfance a remarqué que les testicules ne se sont jamais développés et que le sujet n'a jamais présenté aucun des caractères sexuels secondaires.

En outre ce médecin a constaté chez lui depuis plusieurs années des signes de bacillose indiscutables des sommets. Ces lésions du poumon ont du reste progressé pendant le séjour du malade à l'Hôpital Privé.

On est frappé dès le premier abord d'un certain nombre de particularités. C'est un sujet de taille plutôt petite (1 m. 53) qui présente un aspect à la fois juvénile et sénile. Il a l'air d'un enfant car sa peau est glabre et rappelle celle d'une vieille femme. Il est aussi ambigu au point de vue de l'âge qu'à celui du sexe (Pl. LVII).

Un autre caractère qui attire l'attention est le développement du système adipeux en certains points du corps (fesses et ventre). Au niveau des membres les masses musculaires sont peu saillantes, et la graisse assez abondante, si bien que ses membres ont un aspect fuselé féminin. Malgré le développement de la graisse en certaines régions, la peau n'est nullement infiltrée comme celle des myxœdémateux. Les photographies, que nous devons à l'obligeance de M. Chabert mettent bien en lumière ces particularités morphologiques.

La face n'est pas bouffie, les traits sont bien accentués ; il existe des bourrelets graisseux derrière l'angle des mâchoires, au niveau du menton et près des ailes du nez. La peau du visage n'offre pas de rides anormales. Dans la région du front et des commissures palpébrales elle est légèrement froide et rugueuse au toucher. La cloison du nez est légèrement déviée vers la gauche. Au niveau des paupières on remarque des traces d'eczéma chronique, les yeux ne sont pas anormalement saillants. Les dents sont absentes, et il existe au niveau des maxillaires une résorption des arcades dentaires, comme sur une mâchoire de vieillard ; cependant une dent de sagesse a poussé récemment au niveau de la mâchoire inférieure à droite. Il n'existe pas actuellement d'ulcérations gingivales ni buccales ; on remarque au pourtour des lèvres les cicatrices des ulcérations péribuccales anciennes. Les cheveux roux, d'une abondance normale, sont bien plantés, il existe des poussées fréquentes d'eczéma au niveau du cuir chevelu, les cils et les sourcils sont bien développés. Les lèvres, le menton et les joues sont glabres ; le malade dit n'avoir jamais eu de poils sur la face. Au niveau du cou on ne sent pas les lobes du

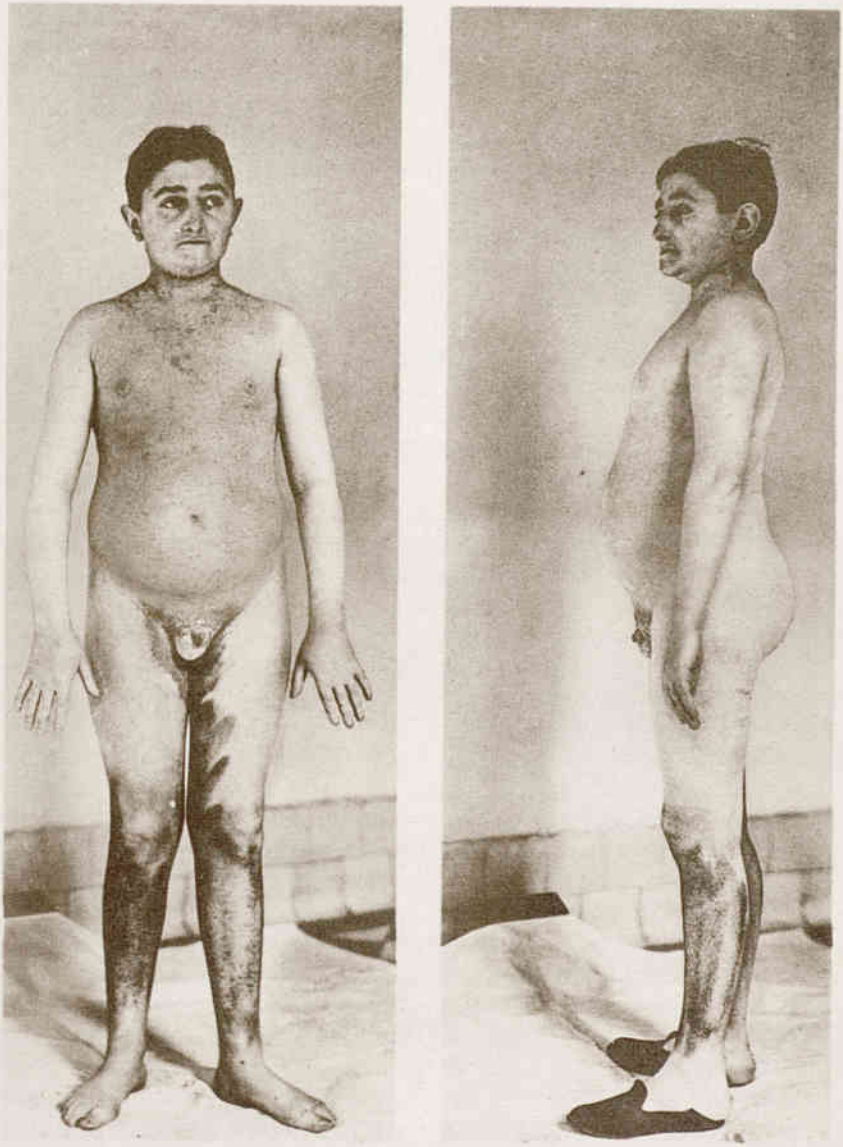

DIABÈTE INSIPIDE ET INFANTILISME

Rôle probable de l'hypophyse.

(P. Lereboullet, M. Faure-Beaulieu et E. Vaucher)

Masson et Cie, Editeurs

corps thyroïde sur les côtés de la trachée. Les mains sont un peu allongées et peu musclées, un peu grasses au niveau des paumes et des premières phalanges digitales, tandis que l'extrémité des doigts est mince comme celle des doigts de femme.

Sur le dos des mains la peau est légèrement craquelée, froide et sèche ; du côté des ongles il n'y a pas de troubles trophiques. Les aisselles sont presque entièrement glabres, on y remarque cependant quelques rares poils qui ont poussé vers l'âge de 18 ans.

Le thorax est bien constitué, sans déformation du squelette ni du rachis, le pannicule adipeux est normalement développé au niveau des seins, le mamelon et l'aréole sont à peine indiqués.

Au niveau des membres inférieurs on remarque simplement la saillie particulièrement marquée des fesses et le peu de développement des masses musculaires ; la peau est normale et il n'existe pas de troubles trophiques du côté des ongles des pieds.

Les organes génitaux sont à peine développés ; ils ne l'ont jamais été et n'ont pas subi de régression. Le scrotum a la taille de celui d'un enfant, le testicule droit réduit au volume d'une noisette ne présente pas la sensibilité spéciale à la pression, on ne sent pas l'épididyme séparé du testicule.

Le testicule gauche, plus petit que le droit, se trouve au niveau de l'orifice du canal inguinal. La verge présente à peine le volume d'un doigt. Il n'existe aucun poil dans la région pubienne. Le malade n'a jamais eu ni désirs sexuels, ni érections, ni éjaculations. La voix est enfantine, très grêle ; elle n'a jamais mué.

La peau du corps ne présente pas de pigmentation anormale, il n'existe pas non plus de taches pigmentées au niveau des muqueuses. Disséminées sur le thorax, les bras et les membres inférieurs, on remarque des lésions eczémateuses très prurigineuses, non suintantes, très rebelles au traitement par les pommades. Au niveau de la dépression anale il existe trois ulcérations déchiquetées, peu profondes, à bords anfractueux, séparées par un intervalle de peau rouge et tuméfiée. Le fond de ces ulcérations très enflammées sécrète une sérosité mêlée de pus. Tout autour de ces ulcérations et dans toute l'étendue du pli interfessier, la peau est rouge et enflammée, au niveau des plis inguinaux-cruraux il existe une zone rouge et suintante sans ulcération nette. La peau du scrotum présente également des lésions eczématiformes.

Le malade transpire très peu, il n'a presque jamais de sueurs même lorsqu'il se livre à un exercice violent dans un endroit très chaud ; il se plaint d'être très spécialement sensible au froid depuis son enfance. L'examen du système nerveux est entièrement négatif, les réflexes tendineux, cutanés et oculaires sont normaux. Il n'y a pas d'hémianopsie bitemporale ni d'autres troubles de la vision ; l'examen du fond de l'œil ne révèle rien d'anormal à la papille.

L'examen viscéral révèle au niveau des poumons des lésions certaines de bacillose au second degré du sommet droit vérifiés par l'examen radioscopique. Les crachats contiennent des bacilles de Koch. Il existe en outre des frotte-

ments pleuraux à la base droite. Ces lésions pulmonaires se sont accentuées pendant le séjour du malade à l'hôpital.

Le foie présente des dimensions normales. La rate est normale, le cœur également. La tension artérielle prise à diverses reprises oscille entre 10 et 13 (au Pachon). Le psychisme est normal, l'intelligence est bien développée, la mémoire bonne, l'état intellectuel est celui d'un adulte ; le malade n'est pas apathique, il se rend bien compte de ce qui lui manque, mais n'en est pas autrement affecté. Il exerce la profession de comptable et est bien doué, dit-il, pour les mathématiques.

La radiographie du crâne a été faite à deux reprises. Nous publions ici la belle radiographie due à M. le Directeur Lebard et sur laquelle la selle turcique est nettement visible mais semble normale ou peut-être plus étroite que normalement. La radiographie des mains, faite également, n'a montré aucune particularité digne d'être signalée, l'ossification des phalanges étant achevée.

Ce malade a fait dans notre service un séjour de quatre mois. Pendant toute la durée de ce séjour la quantité d'urine a oscillé entre 6 et 10 litres par 24 heures. Les urines étaient jaune pâle, limpides, sans dépôt, de faible densité. Deffins a pratiqué plusieurs analyses qui ont montré des chiffres relativement bas de chlorures et d'urée.

Voici une de ces analyses :

Quantité d'urine, 10 litres.

NaCl, par 24 heures, 12,87.

Urée, — 9,72.

$P_2 O^5$ — 2,10.

Les variations du régime ne modifièrent pas cette polyurie. La restriction des boissons diminuait naturellement le chiffre des urines, mais cette restriction était péniblement supportée par le sujet.

Il y avait dans l'urine des traces légères d'albumine, mais pas de sucre.

L'épreuve de la glycosurie alimentaire était néanmoins positive avec 50 grammes de glucose.

Les diverses opothérapies, hypophysaire, testiculaire, thyroïdienne et pancréatique ne modifiaient en rien l'état du malade. Les ulcérations périanales se cicatrisèrent lentement grâce au traitement par l'air chaud.

En résumé, nous sommes en présence d'un jeune malade de 24 ans qui, depuis environ dix ans, est affecté de manifestations morbides diverses que l'on peut ranger sous deux chefs :

1° Un *trouble du développement* portant sur le squelette et le système musculaire, les organes génitaux, le système pileux, peut-être aussi les tissus adipeux, et aboutissant à un habitus général d'infantilisme eunuchoïde ;

2° Un *trouble de la nutrition générale* caractérisé non seulement par une polyurie permanente, mais par un certain nombre de complications — chute des dents, éruptions cutanées analogues aux diabétides — qui montrent derrière le diabète insipide un complexus morbide qui l'apparente plus ou moins au diabète sucré.

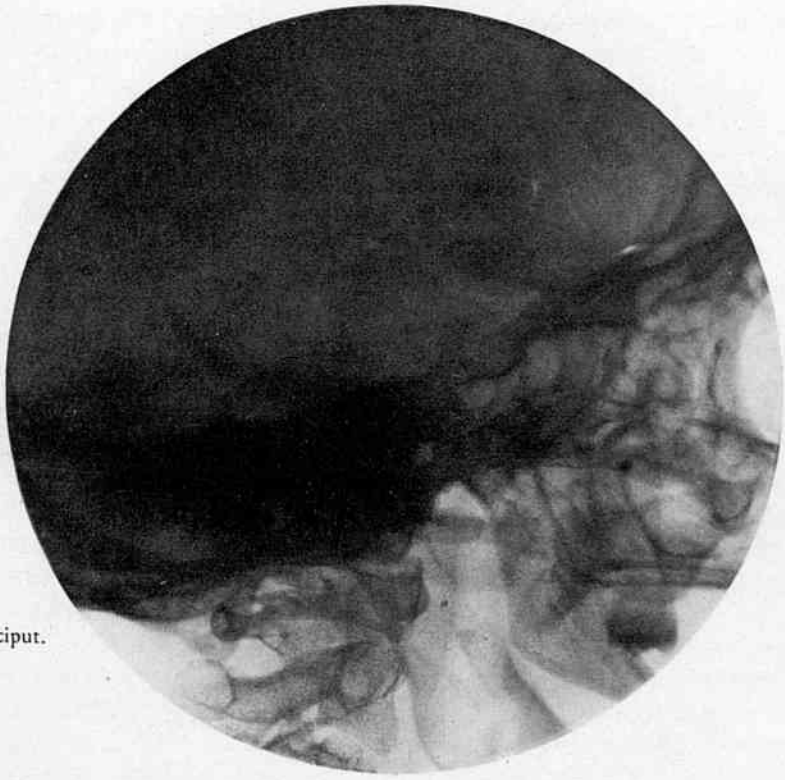

DIABÈTE INSIPIDE ET INFANTILISME

Région de la selle turcique vue de profil par la région temporo-faciale droite.

(P. Lereboullet, M. Faure-Baulieu et E. Vaucher)

Masson & Cie, Éditeurs.

Comment peut-on interpréter ces divers symptômes, à quelle lésion commune les rattacher?

*
* *

Notre malade est en premier lieu un infantile.

On peut écarter la *nature thyroïdienne* de son infantilisme. Il n'a en effet aucun des attributs de l'infantilisme myxœdémateux : l'infiltration caractéristique des tissus sous-cutanés manque totalement ; l'intelligence est bien conservée (à part les lacunes qu'entraîne l'absence de tous sens sexuels) ; notre malade ne reproduit nullement le masque figé et abruti du myxœdémateux infantile ; enfin et surtout, un myxœdème qui se serait installé à l'âge de 14 ans n'aurait pas manqué d'engendrer un arrêt beaucoup plus prononcé de la croissance.

Ce n'est pas à dire que le corps thyroïde de notre malade doive être affirmé égal à celui d'un individu normal de son âge : il a pu soit participer à l'hypotrophie générale de l'organisme, soit subir une influence plus directe du fonctionnement troublé de l'hypophyse, puis à son tour intervenir dans la constitution de certains troubles trophiques, comme l'agénésie pilaire. Même dans cette hypothèse, que nous ne pouvons d'ailleurs démontrer, bien que paraisse plaider en sa faveur l'amélioration de l'éczéma cutané au cours de l'opothérapie thyroïdienne, le premier rôle ne peut être dévolu à la glande thyroïde dans la genèse de l'infantilisme.

Faut-il l'attribuer à l'*insuffisance testiculaire*? On sait que M. Souques (1) entre autres, a particulièrement insisté sur les rapports entre l'infantilisme et la sécrétion interne du testicule. Dans l'infantilisme testiculaire décrit par cet auteur, on trouve comme chez notre malade des organes génitaux — testicule, bourses, verge — atrophiés, une impuissance sexuelle corrélative avec absence de tout sens génital, un aspect féminin de l'habitus général par absence de tous les caractères sexuels secondaires à la puberté (anéphébie) : le tout sans affaiblissement de l'intelligence ni myxœdème. On serait donc tout naturellement tenté au premier abord de considérer notre malade comme un type d'infantilisme testiculaire, bien que la description de M. Souques se rapporte surtout à des faits d'infantilisme régressif post-pubéral et non agénésique.

Plus récemment, on a observé des cas d'infantilisme tout à fait analogues cliniquement, et que l'existence d'une tumeur hypophysaire — lésion évidemment primitive à laquelle toutes les autres lésions glandulaires peuvent être subordonnées — permet de concevoir autrement.

(1) A. Souques, *L'infantilisme et l'insuffisance de la sécrétion interne du testicule.* **Presse médicale, 26 juin 1912.**

A propos d'un malade déjà étudié par M. Burnier (1) sous le nom de nanisme hypophysaire, et qu'ils ont pu suivre avec soin, MM. Souques et Chauvet (2) inclinent, en raison de signes nets de tumeur pituitaire, à faire jouer un rôle de second plan à l'insuffisance testiculaire, responsable sans doute de l'apparence féminine des contours somatiques, du timbre eunuchoïde de la voix, bref des traits « anéphébiques » du syndrome, mais non de l'arrêt général du développement, commandé par la lésion hypophysaire. Quant aux rapports entre l'atrophie testiculaire et la lésion primitive du corps pituitaire, on peut ouvrir, sans la résoudre, la même discussion que nous avons soulevée plus haut à propos de la thyroïde : y a-t-il action synergique directe « hormonique » de l'hypophyse sur le testicule, ou bien l'arrêt de développement général de l'organisme a-t-il « figé le testicule au même titre que les autres tissus en lui laissant la sécrétion contemporaine normale pour l'âge auquel sont apparus les accidents ? » (Souques et Chauvet).

Nous sommes ainsi amenés à mettre en cause l'hypophyse dans l'interprétation de notre cas, par analogie avec les données positives d'autres observations cliniques analogues.

La description de M. Burnier, celle de MM. Souques et Chauvet, ainsi que les belles figures qui ornent leurs mémoires, nous montrent en effet un malade presque superposable au nôtre, et qui n'en diffère que par un caractère positif en plus, à savoir l'existence de stigmates objectifs de tumeur hypophysaire (signes de compression intra-crânienne, troubles graves de la vue, élargissement de la selle turcique) et par un caractère négatif en moins, à savoir l'absence de diabète insipide. A part ces deux différences, il n'y a guère que des similitudes entre les deux cas. Les traits principaux de la description de MM. Souques et Chauvet sont en effet les suivants : aspect infantile ; face vieillotte, un peu ridée, mais non infiltrée ; corps petit mais bien proportionné ; membres sans relief, présentant le galbe de ceux d'un enfant ; paroi abdominale replète, sans adipose proprement dite : aisselles et pubis glabres ; organes génitaux infantiles et anaphrodisie ; voix fluette ; peau sèche, etc.

Or les auteurs citent à l'appui de leur observation personnelle six observations cliniques dont l'analogie, contrairement à ce qui distingue la nôtre, va jusqu'à la coexistence de signes indéniables de tumeur hypophysaire (on peut ajouter une observation plus récente de MM. Sainton

(1) R. Burnier, *Tumeur de l'hypophyse avec arrêt de développement du squelette (nanisme hypophysaire)*, Presse médicale, 25 novembre 1911, p. 973.

(2) A. Souques et Stéphen Chauvet, *Infantilisme hypophysaire*, Nouvelle Iconographie de la Salpêtrière, n° 2, mars-avril 1913, p. 69. On trouvera dans ce mémoire, ainsi que dans le précédent, une bibliographie des travaux cliniques, anatomo-pathologiques et expérimentaux concernant les rapports de l'infantilisme et de l'hypophyse.

et Rol (1), concernant une jeune fille atteinte de diabète juvénile et d'infantilisme). A côté de ces cas purement cliniques, ils en rangent neuf autres avec contrôle anatomique où furent constatées des tumeurs diverses de l'hypophyse ou de sa tige, et même parmi ces neuf cas il en est deux (cas de Nazari, de Vigouroux et Delmas) où est nettement spécifiée l'absence de toute lésion thyroïdienne. Si l'on ajoute enfin que l'expérimentation, entre les mains de Ashner, Caselli, Cushing, Ascoli et Legnani, a montré que l'hypophysectomie, portant sur le lobe antérieur et pratiquée sur de jeunes animaux encore en voie de croissance, amène dans un grand nombre de cas un arrêt de développement, et une atrophie génitale, on voit que l'on est autorisé à décrire avec M. Burnier un nanisme hypophysaire, ou avec MM. Souques et Chauvet, un infantilisme hypophysaire, dont, par analogie, notre malade paraît fournir un nouvel exemple.

Dans le même ordre d'idées, signalons un cas de MM. P. Carnot et J. Dumont (2) concernant un syphilitique qui à l'âge de 24 ans fut atteint de troubles oculaires graves, de céphalée et d'accidents délirants, puis d'atrophie testiculaire avec syndrome eunuchoïde sans infantilisme proprement dit : la selle turcique n'était pas élargie, malgré un léger épaississement des apophyses clinoïdes postérieures et un élargissement très prononcé des sinus frontaux, maxillaires et sphénoïdaux. Les accidents ayant rétrocédé sous l'influence du traitement spécifique, les auteurs en font un syndrome hypophyso-génital d'origine syphilitique, à précession hypophysaire et à prédominance génitale secondaire.

Syphilis à part, c'est la même filiation des accidents qui a dû se trouver réalisée dans notre cas, et les dimensions normales de la selle turcique viennent compléter l'analogie, à cela près que celle de notre malade semble même diminuée d'étendue, ce qui est de nature à évoquer l'idée d'atrophie hypophysaire.

Quoi qu'il en soit, l'absence de tout signe physique de tumeur hypophysaire — fait tout négatif qui n'implique nullement l'intégrité de l'hypophyse, car la sécrétion pituitaire peut se trouver tarie aussi bien que par un processus néoplasique, par un processus de sclérose ou d'atrophie — fait que notre interprétation demeure jusqu'ici seulement vraisemblable, et demande à être étayée par d'autres arguments.

*
* *

Ces arguments plus convaincants, nous les trouvons dans l'association à

(1) P. Sainton et L. Rol, *Contribution à l'étude des syndromes polyglandulaires. Diabète infantile, tumeur de l'hypophyse et infantilisme*, Revue Neurologique, 30 juin 1913, p. 785.

(2) P. Carnot et J. Dumont, *Syndrome hypophyso-génital d'origine syphilitique*, Soc. méd. des hôp., 8 novembre 1912.

l'infantilisme, chez notre malade, d'un *diabète insipide* bien caractérisé. Voyons donc en quoi cette coexistence symptomatique nous paraît plaider en faveur de l'origine hypophysaire du syndrome.

Dans l'hypophyse on doit maintenant distinguer trois portions :

1° Une portion antérieure qui commande la croissance du squelette, et dont les lésions produisent l'acromégalie ou le gigantisme quand elles aboutissent à l'hyperfonctionnement, et l'infantilisme quand elles aboutissent à l'hypofonctionnement ;

2° Une portion postérieure, de fonction plus obscure, mais dont la lésion semble conditionner le syndrome adiposo-génital de Fröhlich, étudié en France par MM. Launois et Cléret et dont M. Mouriquand vient de faire un très complet exposé.

3° Une portion moyenne, riche en colloïde, dont les recherches expérimentales de Schäfer (1) ont montré l'influence sur la diurèse, soit par un trouble général du métabolisme de l'eau, soit par une action mal déterminée sur le rein.

Or, certains faits cliniques, en harmonie avec ces expériences sur le rôle diurétique de l'hypophyse, montrent la corrélation du diabète insipide avec des lésions du corps pituitaire.

C'est là un des côtés nouveaux de la physiopathologie de l'hypophyse (2), et que l'on peut rapprocher des notions plus anciennement connues sur le diabète vrai d'origine hypophysaire ; étudiée surtout dans ses rapports avec l'acromégalie, qu'elle vient compliquer dans un tiers ou la moitié des cas d'après M. Pierre Marie, cette glycosurie hypophysaire a été ensuite étudiée au point de vue pathogénique et expérimental, entre autres par MM. Claude et Baudoin ; cliniquement, elle vient d'être observée par MM. Sainton et Rol chez cette infantile par tumeur hypophysaire à laquelle nous faisions allusion plus haut.

Malgré un certain degré, faible il est vrai, de glycosurie alimentaire, malgré l'existence d'un certain nombre d'accidents communs aux diabètes sucrés et insipides (diabétides cutanées et muqueuses, chute spontanée et sans carie préalable des dents), notre malade ne présente pas cette perturbation du métabolisme hydrocarboné qui est un des éléments constitutifs du diabète sucré.

Il est donc à rattacher à ces faits plus nouvellement connus où l'on voit coexister polyurie et lésion hypophysaire.

(1) SCHÆFER, *Die Funktionen des Gehirn-anhanges*, Berner Universitäts-schriften, H. III, 1911.

(2) Les rapports du diabète insipide et de l'hypophyse viennent d'être exposés dans un mémoire de Cushing (*Boston med. and Surg. journal*, 19 juin 1913) dont nous n'avons pu avoir connaissance que par un extrait du *Paris-Médical* du 2 août 1913.

C'est ainsi que E. Meyer (1), chez un adulte présentant le syndrome adiposo-génital et des signes objectifs locaux de tumeur hypophysaire, observa une polyurie permanente qu'il ne put que rattacher à la lésion hypophysaire.

Franck (2) observa un homme de 39 ans présentant une polyurie très marquée atteignant certains jours le chiffre de 7 litres. Cet homme avait tenté de se suicider quelques années auparavant en se tirant deux balles de revolver au niveau du temporal droit.

Peu de temps après le malade avait commencé à engraisser ; en même temps était survenue une diminution du sens génital. On constatait que les testicules étaient légèrement atrophiés, néanmoins les érections et les éjaculations étaient conservées et le sperme contenait des spermatozoïdes vivants. Il n'existait aucun trouble de la vue. La radiographie montra une balle siégeant sur la ligne médiane au niveau de la partie postérieure de la selle turcique.

Simmonds (3), dans un cas suivi d'autopsie et où la polyurie était montée jusqu'à 19 litres d'urine dans les 24 heures, trouva une tumeur ayant complètement détruit le lobe postérieur de l'hypophyse, respecté le lobe antérieur et la *pars intermedia* : c'est par l'hyperfonctionnement de celle-ci, sous l'influence de l'irritation exercée par la tumeur du lobe postérieur, que l'auteur explique l'exaltation permanente de la diurèse.

Plus récemment MM. Pierre Marie et Boutier (4) rapportèrent à la Société de Neurologie l'histoire d'un jeune adolescent devenu presque subitement polydipsique et polyurique chez lequel, en raison de troubles dystrophiques encore assez discrets (étant donné l'âge du sujet) du squelette, des organes génitaux et du système pileux, ils concluent à la probabilité d'une lésion hypophysaire, bien que dans leur cas, comme dans le nôtre, n'aient pas été notés de stigmates oculaires ou radioscopiques locaux, de tumeur hypophysaire. Cette conclusion se trouve étayée sur plusieurs cas analogues résumés par ces auteurs : ceux de Pechkram, Morley, Fletcher, Williams et Belfield, Berblisinger, celui-ci avec autopsie.

Nous pouvons encore signaler le travail de M. Farini (5) qui a tenté le traitement par l'opothérapie hypophysaire d'un cas de diabète insipide.

(1) E. Meyer, Berliner klin. Wochenschrift, n° 34, 19 avril 1912, p. 1642.

(2) Franck, *Ueber Beziehungen der Hypophyse zum Diabetes insipidus*, Berl. klin. Woch., 1912, n° 9, p. 393.

(3) Simmonds, *Hypophysis und Diabetes insipidus*, Munchner med. Woch., p. 127, 21 janvier 1913.

(4) Pierre Marie et Boutier, *Diabète insipide avec infantilisme*, Soc. de Neurologie, 3 avril 1913 et Revue Neurologique, p. 555, 1913.

(5) F. Farini, *Diabète insipide et opothérapie hypophysaire*. Gaz. degli Ospedali a della Cliniche, n° 109, 11 septembre 1913.

Chez un malade de 29 ans qui urinait 5 litres, la pituitaise dès la première injection fit tomber les urines de 5 à 2 litres 1/2. En continuant les injections on parvint à maintenir l'élimination urinaire aux environs et au-dessous de deux litres ; l'effet obtenu ne persistait qu'autant qu'on continuait les injections ; dès qu'on les cessait la polymie et la polydipsie reparaissaient.

Mouriquand signale le cas d'une fillette présentant un syndrome adipo-sogénital associé à de la polydipsie et de la polymie sans albuminurie, ni glycosurie et dont la selle turcique est petite.

Comme nous n'avons pas la prétention d'épuiser la bibliographie du sujet, nous nous contenterons des faits qui précèdent pour montrer que chez notre malade l'existence de diabète insipide vient corroborer notre hypothèse de la nature hypophysaire des troubles dystrophiques qu'il présente. Il est en effet satisfaisant pour l'esprit de pouvoir rattacher à une même lésion les deux éléments du syndrome observé. Il est vrai qu'alors, avec les notions physiopathologiques actuelles, l'un de ces éléments symptomatiques, l'infantilisme, se présenterait comme une manifestation d'hypopituitarisme, et l'autre, le diabète insipide, comme une manifestation d'hyperpituitarisme. Mais, outre que chacun d'eux est sous la dépendance d'une portion distincte de tissu hypophysaire, on sait que l'étude des syndromes endocrines nous a habitués à des dissociations physiopathologiques analogues.

*
* *

Après cette discussion sur le *siège* de la lésion glandulaire qui nous paraît commander les troubles observés, il y aurait lieu de rechercher si l'on peut lui assigner une *étiologie* satisfaisante.

Ici nous sommes sur un terrain moins solide. La syphilis ne peut être invoquée comme dans le cas de MM. Carnot et Dumont; notre malade n'en présente aucun stigmate, et son sérum ne donne pas la réaction de Wassermann. La seule cause à retenir pourrait être la tuberculose. Nous trouvons en effet des lésions bacillaires très nettes du poumon droit: il ne leur manque même pas la signature du bacille, présent dans les crachats. Aussi, se rappelant les idées de MM. Poncet et Leriche sur la « tuberculose inflammatoire » des glandes endocrines et sa grande fréquence selon les auteurs, pourrait-on être tenté de faire de la lésion hypophysaire une lésion tuberculeuse non folliculaire. Pareille étiologie est assignée par MM. Poncet et Leriche (1) à deux cas de syndromes hy-

(1) Poncet et Leriche, *La tuberculose inflammatoire*, p. 304, in Bibliothèque de la tuberculose, O. Doin, 1912.

pophysaires par eux observés, l'un concernant un syndrome de Fröhlich, et l'autre une acromégalie typique ; mais ce sont deux cas d'ordre purement clinique qui appellent par conséquent quelques réserves. Celles-ci sont d'autant plus indiquées dans le cas qui nous occupe qu'en l'espèce il est plus probable, de par l'évolution clinique, que la tuberculose pulmonaire est venue se greffer secondairement sur un terrain préparé par l'état dystrophique antérieur.

OXYCÉPHALIE ET SYNDROME OXYCÉPHALIQUE

PAR

René CHARON et **Paul COURBON,**

Médecins de l'Asile d'aliénés d'Amiens.

Le terme *oxycéphalie*, par une extension légère de sa signification éthymologique, sert à désigner toutes les déformations en hauteur de la voûte cranienne. Celles-ci ont en outre un nom particulier suivant l'aspect spécial qu'elles impriment à la tête de celui qui en est porteur. L'acrocéphalie ou hypsocéphalie donne au crâne l'apparence d'un plateau abrupt et surélevé ; quand ce plateau se resserre dans le sens antéropostérieur comme un cimier de casque ou une carène de vaisseau on dit qu'il y a scaphocéphalie ; quand il s'étale en forme de triangle à sommet généralement antérieur c'est la trigonocéphalie. Si l'os frontal prolonge son ascension verticale comme une tour s'élevant au-dessus du visage, il y a pyrgocéphalie ou turritum caput, ou thurmschœdel. La déformation au lieu d'être médiane est-elle limitée à un seul côté donnant l'apparence d'un aplatissement ? C'est la plagiocéphalie. Enfin il y a oxycéphalie proprement dite lorsque les lignes crâniennes ont une direction fuyante et convergente en arrière comme celles d'un cône.

Tous ces noms tirés du grec, du latin, de l'allemand et auxquels on pourrait en ajouter bien d'autres à étymologie différente et ayant une valeur pittoresque analogue expriment, au fond, le même état pathologique du squelette : l'ossification prématurée de tout ou partie du crâne.

On sait que les os craniens, chez le vivant, s'accroissent par leurs bords, par leur face interne et par leur tissu interstitiel. Ces propriétés vitales très actives pendant l'enfance et l'adolescence persistent dans l'âge adulte et ne commencent à disparaître normalement, dit Sauvages (1), qu'après la cinquantaine. Jusqu'à cette date il y a permanence de la membrane suturale, véritable cartilage de conjugaison du squelette crânien, de la couche externe de la dure-mère, et des cellules interstitielles ostéogènes de Gudden (2). Une fois obtenue la transformation en cellules osseuses de tous ces éléments, il y a fixation définitive de la forme cranienne.

Si cette ossification a lieu d'une façon précoce il y a arrêt d'évolution du crâne et la malformation varie avec le territoire prématurément ossi-

fié. Le plus fréquemment c'est au niveau de la membrane suturale que cela se produit et il y a synostose des 2 pièces voisines ; quelquefois c'est simplement dans le tissu interstitiel que ce processus reste cantonné comme l'a montré Gudden (8). Quoi qu'il en soit la région ossifiée ne se développe plus parallèlement avec le reste du squelette, d'où oxycéphalie. Celle-ci se complique de microcéphalie quand elle est généralisée et a lieu dès les premières années.

La date d'apparition de l'oxycéphalie est en effet très variable. Cette malformation peut être, selon l'affirmation de Pommeroll (3), congénitale, infantile ou juvénile, quelquefois même, ce qui est beaucoup plus rare, mais a été constaté par Welker (2), elle peut ne se manifester qu'après l'âge adulte.

Le squelette n'est pas toujours seul à être intéressé et parfois les troubles de la morphologie osseuse s'accompagnent de lésions portant sur l'appareil oculaire et sur l'encéphale. Déformation de la voûte cranienne, exophtalmie, atrophie des nerfs optiques, pouvant se compliquer de faiblesse intellectuelle, constituent une réunion assez fréquente de symptômes à laquelle on a donné le nom de *syndrome oxycéphalique*.

Ce sont les anatomistes et les anthropologistes qui tout d'abord se sont livrés à l'étude de l'oxycéphalie et du syndrome oxycéphalique. C'est Virchow (1) qui signala ces faits, en attribuant la cause « à des états inflammatoires des enveloppes internes du crâne, de même que les formes hydrocéphaliques peuvent se ramener à des états inflammatoires des enveloppes du cerveau ». Welcker (2) admet, après Virchow, que la synostose prématurée en constitue la lésion anatomique essentielle. Il en est de même de Pommeroll (3), puis de Zuckerkandl et de Hanotte (17). Gudden (8) a montré par des expériences, ligature des jugulaires externes et internes, qu'il pouvait y avoir déformation sans synostose.

Les ophtalmologistes eux aussi étudièrent la question. Michel (4) publia son premier travail en 1873. Hirschberg (16) accusa la méningite concomitante de produire la névrite optique, Schüller (10) publia de nouveaux cas, Ponfick (11) attribua les troubles oculaires à une stase papillaire par rétrécissement du canal osseux, Mantz (12) incrimina l'étranglement du nerf optique lui-même, Friedenwald (14) donna le principal rôle à l'exagération de tension intracranienne dans une boîte trop étroite. Il faut encore citer les recherches de Weiss et Brugger (13), Vortisch (18), Grœnow (19), Krauss (20), Enslin (22), Patry (23), et Grummarch et Hirschberg (28).

Les travaux des aliénistes et neurologistes sur ce sujet sont moins nombreux, et cela pour deux raisons. La première c'est que l'oxycéphalie a été considérée comme un des stigmates physiques ordinaires de la dégénérescence et que sa description en a été rarement isolée. Il faut néanmoins

signaler l'article de Bourneville (15) sur l'oxytrigonocéphalie et l'épilepsie,sa communication avec Paul Boncourt (21) à la Société d'anthropologie, le travail de Weber (16) et le mémoire très documenté de Merle (25) présenté à la Société de neurologie de novembre 1908. La seconde raison de la rareté des études psychiatriques sur l'oxycéphalie est due à ce que cette malformation n'entraîne de troubles mentaux qu'autant qu'elle se complique de microcéphalie et de méningite. Malgré le préjugé populaire, aussi vieux qu'Homère dont le sot et turbulent héros Thersite était oxycéphale, préjugé qui fait loger la perversité ou la bêtise derrière les fronts fuyants, dans les têtes en forme de poire et sous les crânes en pains de sucre, l'oxycéphalie peut recouvrir une belle intelligence. Témoins les exemples célèbres de l'alchimiste Paracelse, du philosophe Humbold, du romancier Walter Scott et du savant Meckel, tous affligés d'une calotte osseuse plus ou moins pointue.

Ces dernières années la pathogénie de cette difformité a été l'objet de nouvelles recherches, la radiographie étant venue fournir des moyens d'investigation nouveaux. Grunmach et Hirschberg (28), Schüller (24-27-33), et Bertolotti (29-34) ont apporté des clichés rendant perceptibles les lésions concomitantes de la base cranienne. Virchow (1), avons-nous vu, expliquait le syndrome oxycéphalique par une inflammation des enveloppes internes du crâne. C'est à une opinion analogue que se rangent Hirschberg (6), Patry (23) et Hamy. D'autres auteurs, à la suite des expériences de Gudden (8) citées plus haut, incriminent un défaut de nutrition par insuffisance ou viciation de la circulation. Pour Fournier la syphilis suffirait à produire ce résultat. Pour Meltzer (26) ce serait tantôt la méningite séreuse, tantôt le rachitisme qui amènerait ces déformations. C'est également au rachitisme que dans un travail paru ici même en 1912 Bertolotti (34) donne le rôle étiologique.

D'après cet auteur, le syndrome oxycéphalique serait constitué par une dystrophie osseuse d'origine rachitique conditionnée elle-même par une dystrophie lymphatique polyglandulaire. Tous les sujets qu'il examina étaient en effet porteurs, soit de végétations adénoïdes, soit de troubles de la thyroïde, soit d'hypotrophie sexuelle, soit d'une malformation de la selle turcique laissant présumer une altération de l'hypophyse. Enfin Gatti (35), à l'occasion de 2 cas d'oxycéphalie avec exophtalmie bilatérale très prononcée, datant de la première enfance, mais sans troubles visuels graves, conclut, lui aussi, en présence d'autres déformations osseuses concomitantes, à la nature rachitique du syndrome. L'exophtalmie est la conséquence, dit-il, de l'aplatissement des bosses frontales et de la diminution de profondeur de la cavité orbitaire.

Nous apportons ici l'observation de 2 idiots porteurs l'un d'oxycéphalie



1



2

Syndrome oxycéphalique.



3



4

Oxycéphalie.

OXYCÉPHALIE ET SYNDROME OXYCÉPHALIQUE

(René Charon et P. Courbon)

Masson & Cie, Éditeurs.

simple, l'autre de syndrome oxycéphalique incomplet (Pl.LIX). Ni l'un,ni l'autre ne présente de troubles fonctionnels ou physiques des glandes pharyngiennes, thyroïde,testiculaires ou surrénales. Chez le second il y a déformation de la selle turcique mais sans signe d'insuffisance hypophysaire. Tous deux ont une capacité visuelle normale. Pour plus de sûreté nous avons eu recours à trois médecins spécialistes, professeurs à l'école de médecine d'Amiens qui ont bien voulu les examiner et nous communiquer les résultats de leur examen ; le Dr Degouy à qui nous sommes redevables de la radiographie ci-jointe (Pl. LX), le Dr Labarrière, oto-rhino-laryngologiste et le Dr Fage, ophtalmologiste.

L..., né le 23 décembre 1843, a aujourd'hui 70 ans. Il a été placé à l'asile de Clermont en 1857, âgé de 14 ans et depuis n'a pas cessé d'être interné ; il fut transféré à l'asile d'Amiens dès que celui-ci fut construit, c'est-à-dire en 1891. Il n'a plus aucun parent. Nous n'avons pu recueillir aucun renseignement sur ses antécédents. Il ne sait ni lire ni écrire, ni compter, a été incapable d'apprendre aucun métier, ni même de vaquer seul au nettoyage du quartier ; son langage est rudimentaire, sa prononciation vicieuse. Il est habituellement euphorique avec parfois des accès de colère soudains.

Il a une bonne santé, n'a jamais eu de maladie, a une vigueur encore très considérable pour son âge, est d'une taille et d'une corpulence normales.

La malformation de son crâne est d'une date ignorée. L'oxycéphalie est à forme scaphocéphalique comme le montre la photographie ci-jointe (Pl. LIX).

L'examen organique ne décèle rien : corps thyroïde non perceptible mais sans trouble thyroïdien. Testicules et système pileux normaux. Pas de syndrome surrénal. Rien à signaler dans les membres, ni dans les viscères si ce n'est une légère courbure des fémurs en parenthèse.

Examen de M. Fage : Aucune lésion fonctionnelle ni physique de l'organe de la vision.

Examen du Dr Labarrière : Les 2 conduits auditifs externes sont normaux. Au point de vue du calibre, de la forme, de la profondeur, il n'y a rien de particulier à signaler. La membrane tympanique ainsi que les osselets présentent les mêmes particularités que chez les personnes saines. Il existe une déviation de la cloison avec convexité dirigée du côté latéral gauche. Le cavum et le pharynx sont tapissés par une muqueuse bien rosée et tout à fait saine.

L'examen du Dr Degouy, ne révèle aucune anomalie de la base du crâne, ni de la constitution de ses parois. Voyez figures 3 et 4 (Pl. LIX).

G...,né le 23 août 1901, a aujourd'hui 12 ans. C'est un enfant de l'assistance publique du département de l'Aisne sur les antécédents héréditaires duquel on n'a pas de renseignements. Il sait lire, écrire, compter, a assez bonne mémoire et ne comprend à peu près rien de ce qu'il récite, confond Lafontaine avec Louis XIV, la France avec son village, n'a pas pu acquérir les notions

nécessaires pour s'orienter dans le temps. Il est calme, docile, mais apathique et indifférent, n'a fait que de légers progrès depuis les 8 mois qu'il suit les cours de l'institut médico-pédagogique. Il se laisse examiner avec une extraordinaire passivité, ne manifestant ni effroi, ni même étonnement devant les appareils pourtant très impressionnants des spécialistes, pas plus que devant les explosions sonores et lumineuses des machines électriques dans la chambre noire de la radiographie.

L'examen physique ne révèle rien qu'une sensibilité un peu marquée des crémasters qui, au moindre attouchement, remontent dans le canal inguinal les testicules. Ceux-ci existent bien cependant, sont d'un volume normal et siègent habituellement dans les bourses.

L'enfant n'a jamais été malade et se porte très bien, a une taille et un développement normaux. Pas de signes d'insuffisance glandulaire.

Examen du Dr Fage : Exophtalmie sans strabisme, ni aucune autre lésion de l'appareil oculaire, vision, pupilles et nerf optique normaux.

Examen du Dr Labarrière : L'otoscopie montre 2 membranes tympaniques normales, un peu foncées cependant vers la paroi labyrinthique de la caisse, ce qui indique un peu d'insuffisance respiratoire. L'acuité auditive est parfaite : la montre est perçue à plus d'un mètre de distance, la voie parlée à plus de 8 mètres. La cloison est déviée avec convexité dirigée du côté latéral droit. Il existe du côté gauche un tubercule de la cloison très développé et donnant un peu d'insuffisance respiratoire. La voûte palatine est ogivale : les dents sont implantées irrégulièrement et le cavum dont les dimensions en hauteur sont plutôt réduites est tapissé au niveau de la voûte, de quelques rares granulations lymphatiques représentant un vestige de l'amygdale de Luschka.

Examen du Dr Degouy. Les radiographies ci-contre montrent un abaissement de la selle turcique tel que la fosse cérébrale moyenne au lieu d'être dans un plan horizontal supérieur à celui de la fosse cérébrale postérieure se trouve à peu près au même niveau que celle-ci. Elles révèlent en outre sur l'occipital et sur les pariétaux de nombreuses impressions digitales. Ces signes sont les mêmes que ceux des sujets de Bertolotti et sont, d'après cet auteur, pathognomoniques de l'oxycéphalie. Voyez figures Pl. LIX, 1, 2 et LX.

Voilà donc deux idiots porteurs tous les deux de la déformation oxycéphalique et dont l'un présente en outre de l'exophtalmie. En d'autres termes nous nous trouvons en présence d'un cas d'oxycéphalie simple et d'un cas de syndrome oxycéphalique incomplet (absence de lésion des nerfs optiques) avec idiotie dans les deux cas.

L'existence de cette dernière permet de conclure à un processus inflammatoire ancien des méninges. Et si l'on considère le rachitisme avec les auteurs contemporains, non plus comme une affection limitée au tissu osseux, mais comme une maladie générale de tout l'organisme, on peut attribuer au seul rachitisme, la paternité des malformations osseuses et de l'arrêt intellectuel ; les premières résultant de la réaction de l'os à l'in-

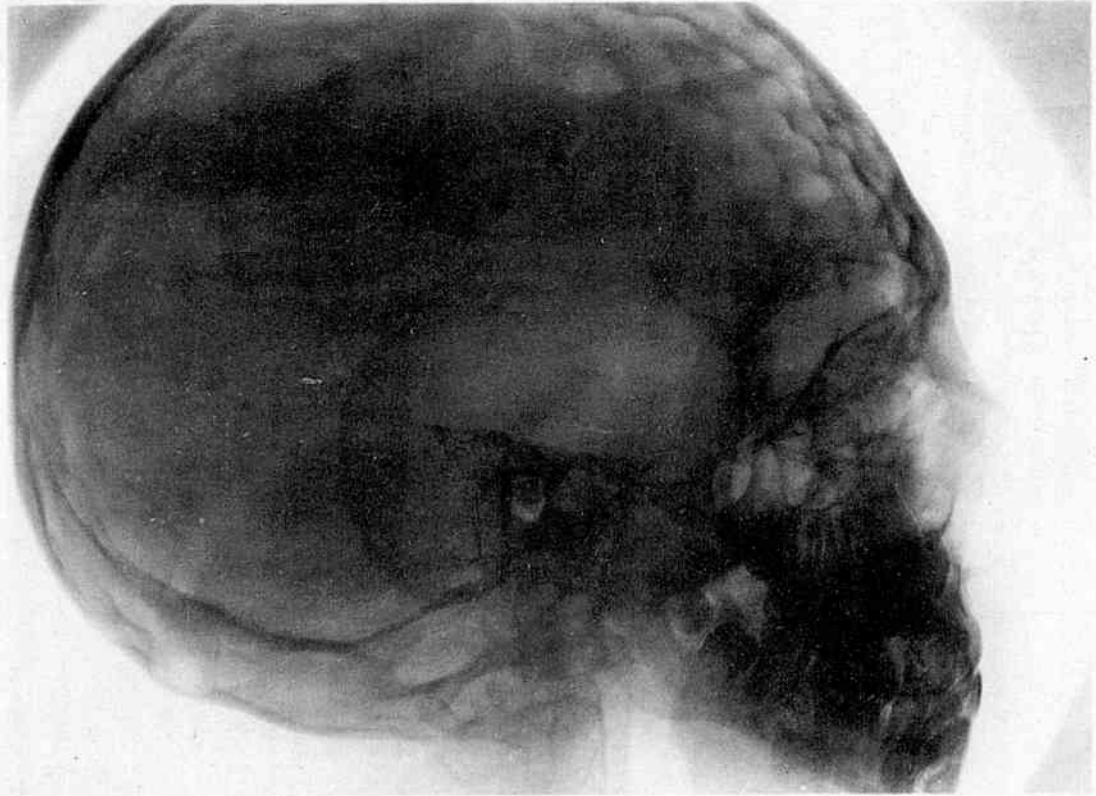

Radiographie Degouy.

SYNDROME OXYCÉPHALIQUE

(R. Charon et P. Courbon)

toxication rachitique, les secondes résultant de la réaction du tissu méningé. A ce point de vue nos malades se rapprochent de ceux de Bertolotti (34) ; ce sont des rachitiques. Le plus âgé a en effet les fémurs tordus en parenthèse, et la présence de nombreuses impressions digitales sur le frontal de l'enfant ne peut-elle pas être considérée comme un stigmate de rachitisme ? Les impressions digitales résulteraient d'après Bertolotti, de l'hypertension cérébrale prodromique des états d'oxycéphalie ; or l'amincissement des os, décrit par Elsässer dans le craniotabès rachitique, n'est-il pas une condition nécessaire pour que la pression intracrânienne puisse déterminer son empreinte sur les parois ?

Mais nos malades se distinguent de ceux de l'auteur italien par le manque de troubles glandulaires. Notre enfant a bien une déformation de la elle turcique, mais aucun signe d'insuffisance pituitaire ; la malformation du contenant n'implique pas fatalement l'altération fonctionnelle du contenu, comme le prouve l'intégrité intellectuelle de certains cerveaux enfermés parfois dans la plus difforme boîte crânienne. Toutes les autres glandes de ce sujet ont un volume et un fonctionnement, normaux ; les vestiges de l'amygdale de Luschko doivent naturellement exister à cet âge, puisqu'elle ne disparaît qu'après la vingtième année (36). Quant à l'autre individu, il ne présente lui aussi aucune anomalie fonctionnelle ou physique des organes glandulaires et la radiographie donne une conformation normale de la base de son crâne.

Nous ne pouvons donc pas admettre que le rachitisme de nos malades soit un syndrome dystrophique pluriglandulaire. Bertolotti en faveur de cette pathogénie cite l'opinion de Bernard, Erdheim, Weichselbaum et Escherich. Mais si la coexistence des troubles fonctionnels glandulaires avec les signes classiques du rachitisme est fréquente, est-on en droit de subordonner toujours l'apparition de ceux-ci, à la présence antérieure de ceux-là ? Les végétations adénoïdes au lieu d'être considérées avec Meltzer (26) et Bertolotti, comme une des causes du rachitisme, ne pourraient-elles pas par exemple être interprétées comme des adénopathies consécutives à l'intoxication rachitique ? C'est là, la conception de Barbarin (32) qui les compare aux adénopathies tuberculeuses et syphilitiques.

Troubles glandulaires, troubles osseux, et troubles intellectuels ne pourraient-ils pas être envisagés dans certains cas, comme étant la conséquence des effets sur des territoires différents du même agent infectieux ou toxique ? Il n'y a aucune spécificité étiologique du rachitisme. Comme le dit Hutinel (30), différents facteurs microbiens toxiques ou dystrophiques peuvent s'associer et superposer leurs effets. Toutes les infections ou intoxications chroniques survenant dans la période de l'ossification active, écrit Marfan (31), causent le rachitisme.

Quant à l'exophtalmie qui fait toute la différence de nos deux malades, elle n'est qu'une conséquence mécanique de la malformation osseuse ; l'individu qui en est porteur ayant en plus de son oxycéphalie une déformation de la base cranienne que n'a pas l'autre sujet.

BIBLIOGRAPHIE

(1) Virchow, *Ges. Abhandlüngen für wissenchaftliche Medicin.*, Frankfort, 1856.

(2) Welcker, *Wachsthum ù. Bau des menschlichen Shœdel*, Leipsick, 1867.

(3) Pommerol, *De la synostose normale*, th. Paris, 1869.

(4) Michel, *Beitrag zur Kenntniss der Entstchung der sogennanten stauungspapille*, Arch. für Heilkunde, 1873.

(5) Zuckerkandl, *Sur les crânes oxycéphales et acrocéphales. Mittheilung der anthrop.*, Gesellschaft in Wien, juillet 1874.

(6) Hirschberg, *Schnervenänderung durch intranter schœdelmissbildung*, Beitrag. zür praktischen Augenheilkunden. 1876.

(7) Sauvages, *Recherches sur l'état sénil du crâne*, Paris, 1876.

(8) Gudden, *Recherches expérimentales sur la croissance du crâne*, Trad. par Forel, 1876.

(9) Hirschberg, *Shnervenleiden bei Schœdelmissbildung*, Centralblatt f. Augenheilkünden, 1883-85.

(10) Schüller, *Schnerven atrophie d. Schœdelmissbildung*, Klinisch Monatsblatter f. Augenheilkünden, 1884.

(11) Ponfick, *Zusammengang von gehirnentzündungen angeboroner Blindhheit*, Breslauer œrzliche Zeitschrift, 1886.

(12) Mantz, *Schœdel difformität mit Schnervenatrophie*, Beitr. z. den klin. Monatsblätter, 1887.

(13) Weiss et Brügger, *Zur Kasuistick der Schnervenleiden in Thurmschœd*, Arch. f. Augenheilkunden, 1893.

(14) Friedenwald, *Craniel difformity a. opticnervenatrophie*, Americ. journ. of med. science, mai 1893.

(15) Bourneville, *Oxytrigonocéphalie, épilepsie et atrophie optique*, Comptes rendus de Bicêtre, 1895.

(16) Weber, *Fall von Thurmschœdel Allgem.*, Zeitschrift f. Psychotherapie, Berlin, 1897.

(17) Hanotte, *Anatomie patholog. de l'oxycéphalie*, th. Paris, 1898.

(18) Vortisch, *Schnervenkrankungen ber Thurmschœdel*, th. Tubingen, 1901.

(19) Grœnow, *Schnervenleiden b. angeborener Missbildung des Schœdels*, Grœfshandbuch d. gesam. Augenheilkunden, 1901.

(20) Krauss, Thèse de Giessen, 1902.

(21) Bourneville et Paul Boncourt, Bull. de la Société d'anthropologie de Paris, 1902.

(22) Enslin, *Die Augenveränderung b. Thurmschœdel*, von Græfe's Archiv f. Ophtalmologie 1904.

(23) Patry, *Lésions oculaires dans les malformations craniennes*, th. Paris, 1905.

(24) Schüller, *Die schœdelbasis in Rœntgen bilde*, Hambourg, 1905.

(25) Merle, *Deux cas d'oxycéphalie*, Nouv. Iconographie de la Salpêtrière, 1908.

(26) Meltzer, *Pathog. de l'atrophie optique et du Thurmschœdel*, Neur. Centralblatt juin 1908. — *Erblindungen berin Hochschodelleidung*, München medicin. Woch., 1908.

(27) Schüller, *Gesselschaft der Œrtzte*, in Wien, avril 1908.

(28) Grunmach et Hirschberg, *Doppelseitiges Schnervenleiden ber Thurmschœdel*, Berlin. klin. Woch , 1909.

(29) Bertolotti, *Syndrome radiolog. d'oxycéphalie*, Presse méd., 17 décembre 1910.

— *Etude radiographique de la base du crâne des aveugles*, Soc. neurol. Paris, février 1910.

(30) Hutinel, Archives de médecine des enfants, 1910.

(31) Marfan, *Le rachitisme tardif*, Journ. de médecine interne, novembre 1910.

(32) Barbarin, La clinique, 27 octobre 1911.

(33) Schüller, Supplément. *Nothnagelshandbuch der speciellen Pathologie*, Holdersverlag Wien, Leipsick, 1912.

(34) Bertolotti, *Etude du syndrome oxycéphalique et ses rapports avec la diathèse rachitique et l'adénoïdisme*. Nouvelle Iconographie de la Salpêtrière, janvier 1912.

(35) Gatti, *Oxycéphalie et exophthalmie*, Rassegna distudi psichistricia di siena, janvier, 1913.

(36) Testut, *Traité d'Anatomie humaine*.

SUR UN CAS D'ATROPHIE MUSCULAIRE CHEZ UN NÈGRE

PAR

A. AUSTREGÉSILO,

Professeur à la Faculté de Médecine de Rio de Janeiro.

Dans nos services de clinique les cas d'atrophie musculaire ne sont pas rares. Cependant, nous n'avions jamais vu l'atrophie musculaire progressive dans la race noire où nos collègues brésiliens sont aussi de l'opinion que la maladie est rare.

L'observation suivante mérite donc d'être enregistrée. L'atrophie présentée par le malade est semblable au type pseudo-hypertrophique de Duchenne.

OBSERVATION (Pl. LXI)

A. L., âgé de 12 ans, noir, brésilien, né à l'Etat de Rio de Janeiro, est entré à l'hôpital le 3 février 1908.

Le malade ne peut renseigner sur ses antécédents de famille.

Examen du malade. — Système musculaire et nerveux. A l'inspection on voit la disproportion du développement de certains groupes musculaires.

Le malade a le facies myopathique ; la bouche reste demi-ouverte ; les lèvres tombent ; la physionomie est hébétée. Les muscles grands et petits pectoraux se présentent très atrophiés. Les deltoïdes ne sont pas très atrophiés, le malade pouvant faire encore l'abduction des bras et les maintenir en position presque horizontale. Les rhomboïdes se montrent considérablement diminués dans leur volume, le patient ayant les *scapulæ alatæ*. On ne voit pas l'invasion de l'atrophie aux mains ni aux régions thénar, hypothénar, ni aux interosseux. Il semble que l'atrophie ait commencé par la racine des membres, dans la région scapulo-humérale.

Les muscles des mollets sont durs, hypertrophiés, donnent l'aspect caractéristique qu'on peut voir par la photographie (Pl. LXI).

Le malade présente de la lordose lombaire (ensellure de Duchenne) qui pour les auteurs est sous la dépendance de la parésie des muscles extenseurs de la colonne vertébrale, mais pour M. Sacara est un phénomène actif compensateur. En effet, l'atrophie des muscles extenseurs des cuisses sur le bassin produit une tendance à se pencher en avant, ce qui sollicite un effort de la part du malade pour porter son centre de gravité en arrière ; la conséquence, c'est la lordose. Le périmètre thoracique supérieur est égal à l'infé-









ATROPHIE MUSCULAIRE CHEZ UN NÈGRE

(Austregesilo)

Masson & Cie, Éditeurs.

rieur, le malade ayant le thorax en guêpe de Pierre Marie. On voit encore une petite scoliose et un défaut de tonus des muscles abdominaux.

L'examen électrique des muscles atrophiés, fait par le Dr Silva, assistant de la clinique, a donné une diminution de l'excitation galvanique et faradique, sans réaction de dégénération de Erb (Entartungs-Reaktion).

Le même phénomène fut constaté du côté des nerfs, qui n'étaient pas hypertrophiés ni douloureux à la pression.

Locomotion. — En observant le malade debout, on voit qu'il écarte d'une manière exagérée ses pieds, augmentant de cette façon son polygone de sustentation. La marche est traînante, lente, avec le même écartement des pieds. L'agilité naturelle de son âge lui manque. Pour se coucher, il se met d'abord à quatre pattes. Si on lui demande de se lever, il s'incline sur un des côtés puis se met à quatre pattes, en cherchant à rapprocher ses mains des membres inférieurs pour prendre enfin des points d'appui sur les malléoles et grimper sur ses jambes et ses cuisses.

Sensibilité. — L'examen de la sensibilité a été difficile à faire à cause du niveau mental du petit nègre, habitant de l'intérieur du pays, sans aucune éducation. Cependant, il nous a paru que la sensibilité subjective et objective, superficielle et profonde, était parfaite.

Réflexes. — Les réflexes examinés ont donné le résultat suivant :

Réflexes rotuliens, achilléens, des poignets très affaiblis ; celui du biceps diminué ; plantaires, abdominaux, crémastériens, pupillaires normaux.

L'examen des autres appareils donne en résumé :

Appareil circulatoire. — Le cœur est normal ; son choc précordial bat au quatrième espace intercostal. Le pouls radial est régulier, rythmique et fort.

La numération des globules rouges a fourni 3.800.000 leucocytes : lymphocytes 18 0/0 ; médio-mononucléaires 9 0/0 ; grands mononucléaires 3 0/0 ; formes de transition 0 0/0 ; polynucléaires neutrophiles 70 0/0 ; polynucléaires éosinophiles, 0 ; polynucléaires basophiles, 0 ; Mastzellen, 0.

Appareil respiratoire. — Normal, y compris l'examen bactérioscopique des crachats.

Appareil digestif. — Nous n'avons trouvé rien d'anormal à l'examen clinique de cet appareil non plus qu'à l'examen microscopique des fèces.

L'examen des urines a montré une couleur jaune claire, aspect limpide, sans dépôt, odeur *sui generis*, réaction acide, densité à 15° 1010. Il y avait 10,61 0/00 d'urée, 4 grammes de chlorure ; pas d'éléments pathologiques.

Ce cas ne présente pas les difficultés diagnostiques de celui que récemment A. Thomas a présenté à la Société de Neurologie de Paris (Séance du 12 janvier 1911). Il s'agit, en effet, d'une atrophie musculaire progressive.

L'atrophie est nette dans plusieurs muscles de la ceinture scapulaire, dans quelques muscles de la cage thoracique de la paroi abdominale et de la ceinture pelvienne.

Les mollets se montrent augmentés de volume, et d'une consistance dure ; un tel aspect n'implique pas une vraie hypertrophie ; comme l'ont montré P. Marie et Guinon en 1885, l'atrophie musculaire n'a rien à voir avec le volume du muscle. Il s'agit dans notre cas d'une fausse hypertrophie due plutôt à une prolifération du tissu conjonctif qu'à un dépôt de graisse. Ce n'est pas seulement la palpation et l'inspection qui montrent l'atrophie par la mollesse et la dépressibilité des autres masses musculaires et par l'absence des modifications à la contraction ; la physiologie révèle la diminution de la force, la difficulté de la marche, etc.

La séparation qu'on faisait autrefois entre les atrophies musculaires par lésion de nutrition primitive et isolée de la fibre musculaire (protopathiques) et les atrophies par lésion des centres trophiques, c'est-à-dire, du système nerveux central ou périphérique (deutéropathiques), est en voie d'être abandonnée ; l'absence de lésions du système nerveux n'est pas démontrée d'une façon certaine, il se peut que dans certains cas une altération réelle des centres ou des voies nerveuses échappe à nos moyens actuels d'investigation (A. Leri).

Erb, Clarke, Heubner, Schultz et Singer ont publiés des cas d'amyotrophies classées comme protopathiques où des lésions du système nerveux furent plus tard vérifiées.

Tous les signes cliniques, donnés pour distinguer les amyotrophies protopathiques des deutéropathiques ont présenté des exceptions.

En passant, cependant, nous signalons la difficulté d'anamnèse, qui ne nous a pas permis de vérifier l'existence d'autres cas dans la famille permettant de supposer qu'il s'agit d'une maladie héréditaire ou familiale ; il n'y avait pas de contractions fibrillaires ; l'examen électrique ne montrait qu'une diminution de l'excitabilité faradique et galvanique des muscles et des nerfs. Le début a eu lieu dans l'enfance et par les racines des membres ; l'existence de la pseudo-hypertrophie et l'évolution lente sont des signes qui viennent à l'appui d'une atrophie musculaire dite primitive progressive, myopathique.

La lecture de l'observation ci-jointe suffit pour qu'on voit qu'il s'agit de la forme myo-scléreuse (ou pseudo-hypertrophique de Duchenne) de la myopathie dite primitive.

L'intérêt du cas présent est dans la manifestation de *l'amyotrophie progressive chez un individu de la race noire* ; l'extrême rareté de ce fait est incontestable. Marinesco cite Eschner qui, dans ses études statistiques sur la myopathie progressive, *prétend que cette affection n'a pas encore été observée chez les nègres*. C'est pour ce motif que l'observation présente doit être enregistrée.

DU PROCESSUS DE RÉPARATION DANS LE CERVEAU. UN CAS DE MÉNINGO-ENCÉPHALITE CHRONIQUE

AVEC ATTAQUES ÉPILEPTIQUES,

PAR

P. SNESSAREFF,

Médecin en chef de la colonie psychiatrique du gouvernement de Koestroma.

L'étude de la reproduction des *fibrilles conjonctives* (1) et la coloration du *protoplasma névroglique* nous procurent quelques données pour l'analyse du processus de réparation dans le cerveau. L'attention des investigateurs a été jusqu'à ces derniers temps attirée par la question du rapport de la force régénératrice (regenerative Wucherungsfähigkeit, reparatorische Kraft, Reconstructionsfähigkeit des auteurs allemands) du tissu conjonctif d'un côté, du tissu névroglique de l'autre (v. E. Müller) (2). On avait fait des travaux sur le matériel pathologique, on avait fait des expériences, mais grâce aux différentes méthodes de recherches, surtout grâce à la plus ou moins grande perfection de la technique microscopique, on avait émis différentes opinions, les unes en partie excluant les autres. Il nous semble que la solution de la question ne dépend que du perfectionnement des méthodes de la technique et la voie progressive que feront les recherches dans ce domaine se présente à notre esprit comme une lutte successive avec des armes de plus en plus perfectionnées pour les droits niés du tissu névroglique, lutte terminée par le fait qu'on a reconnu à ce dernier une large faculté de reproduction et de modification [(Weigert (3), Merzbacher, Uyeda (4)]. Nous en resterons là pour notre introduction, et

(1) Communication faite au 1er Congrès de l'Union russe de Psychiatres et Neurologues à Moscou, septembre 1911. — Snessarew, *Ueber die Modifizierung der Bielschowskyschen Silbermethode Zwecks Darstellung von Bindegewebs-fibrillennetzen*. Anat. Anzeiger, Bd. XXXVI, 1910 ; *Demonstration der bindegewebsfibrillären Gebilde*. Anatomischer Anzeiger, 1912, Bd. 40.

(2) E. Müller, *Ueber die Beteiligung der Neuroglia an der Narbenbildurg im Gehirn*. Deutsche Zeitschrift f. Nervenheilkunde. Bd. 23, Heft 3, n° 4, 1903.

(3) C. Weigert, *Zur pathologich. Histologie der Nervengerüstes*. Centralbl. f. allg. Path. u. path. Anatomie, 23, 1890.

(4) Merzbacher et Uyeda, *Das reactive Gliom und die reactive Gliose*. Zeitschrift f. die gesamte Neurologie und Psychiatrie, 1910, Erst. Bd,

ayant admis la participation, dans le processus de réparation, et du tissu conjonctif et de la névroglie, nous nous en occuperons au détail.

Un cas de méningo-encéphalite chronique avec attaques épileptiques nous a fourni le matériel de notre étude microscopique. On avait amené à l'hôpital « Notre-Dame des Affligés » un jeune homme de 19 ans, né de parents inconnus (il venait de l'asile des Enfants-Trouvés). On avait appris qu'il était en retard de développement par rapport aux sujets du même âge, mais qu'il avait beaucoup grandi les derniers temps ; tous les printemps il souffrait d'héméralopie ; il souffrait souvent de maux de tête, avait parfois des vomissements, et périodiquement (une fois par mois) il tombait dans un état que ses proches appelaient léthargie. Il était de caractère modeste, tranquille, religieux. Il a été placé à l'hôpital à cause de l'état crépusculaire de sa conscience. Objectivement on pouvait constater la dilatation des pupilles, dont la droite est plus large que la gauche ; la réaction à la lumière est affaiblie ; le visage est asymétrique surtout pendant le mouvement ; la mimique est lente ; tremblement des muscles de la langue ; la parole est assez nette ; les réflexes des muqueuses sont conservés, les réflexes tendineux diminués ; toute la musculature est flasque ; pas d'ataxie, ni de rigidité, ni de signe de Romberg. A l'hôpital on constata des attaques convulsives, accompagnées de morsure de la langue et suivies de sommeil et d'amnésie. Le malade fut remis bientôt à l'hôpital de son état pénible, mais il se plaignait souvent de maux de tête qui s'accentuaient par l'effort, ce qui l'empêchait par exemple de travailler dans l'atelier de cordonnerie. Quelques mois après il tomba malade de la scarlatine et mourut de la néphrite.

Des constatations d'anatomie pathologique on peut retenir : une néphrite parenchymateuse aiguë, et dans la cavité crânienne, une *pachy-lepto-méningo-encéphalite chronique*. Du côté des lobes frontaux et des parties voisines des lobes temporaux les méninges étaient adhérentes entre elles et à la substance cérébrale sous-jacente, surtout sur l'hémisphère gauche ; la dure-mère était hyperémiée, épaissie ; pie-mère opaque, œdémateuse et aussi hyperémiée ; le tissu cérébral présentait les mêmes caractères d'hyperémie, d'œdème et d'infiltration des vaisseaux. Dans certains endroits les adhérences des méninges à la substance cérébrale étaient si fortes qu'on ne pouvait pas les séparer ; dans d'autres endroits les adhérences étaient plus lâches et cédaient facilement à la traction.

En examinant les endroits lésés sur des coupes obtenues au moyen du microtome à congélation et colorées à la gentiane et au violet de méthyle (après fixation préalable dans une solution d'aluminate de fer), nous remarquons toute une série de modifications pathologiques que nous décrirons dans l'ordre suivant.

Tout d'abord on remarque que tout le champ visuel est parsemé de leucocytes-poly et mononucléaires. Ils remplissent les espaces périvasculaires et tantôt par groupes, tantôt isolément, ils se trouvent dans les fentes du gliareticuli. Une bonne coloration laisse voir les contours de leurs corps et les granulations du protoplasma grâce à quoi il est facile de les différencier des cellules névrogliques. A part les leucocytes on rencontre encore des lymphocytes et des cellules plasmatiques (plasmazellen), surtout dans les espaces périvasculaires et au niveau de la piemère. Pour finir le tableau nous ajouterons qu'on rencontre dans les méninges et dans la substance cérébrale des foyers microscopiques d'hémorragies et des érithrocytes disséminés ; dans un endroit on trouve un foyer de tissu nécrotisé (vaisseau).

Passant à l'étude du *tissu névroglique*, nous devons remarquer que la substance cérébrale de l'hémisphère présente ses modifications pathologiques à des profondeurs différentes : ce n'est que dans certains endroits que la modification occupe tout l'espace allant de la périphérie à la substance blanche ; dans d'autres ce n'est que la périphérie qui est modifiée, mais bien des cellules nerveuses n'en restent pas moins normales. Quant à la technique, nous avons renoncé complètement à la méthode faisant ressortir les fibres névrogliques et nous ne nous servons que de la méthode de coloration du protoplasma névroglique. On arrive à colorer ce dernier par la méthode Bielschowsky simple et la méthode Bielschowsky modifiée, et surtout bien nettement par la méthode de coloration par la gentiane et le violet de méthyle.

Nous avons devant les yeux le tableau *d'un tissu protoplasmique, réticulé, continu, le gliareticulum, ou le gliaspongium — avec des centres vitaux séparés, les cellules névrogliques* [(Schulze, Kölliker, His, Grepin, Hardesty (1), Held (2), Spielmeyer (3), Frankhauser (4).] Comme nous le savons (Held) (5), ces dernières se présentent dans le tissu normal sous deux formes principales : sous forme de *petites cellules fondamentales* (Gerüstgliazellen) et sous forme de cellules plus différenciées, plus nettes, plus grandes et plus autonomes, les cellules névrogliques marginales

(1) Hardesty J., *The neuroglia of the spinal cord of the elephant with Some preliminary observations upon the developement of neuroglia fibres.* The American Journal of Anatomy, V. II, 1902 ; *On the devellopent and nature of the neuroglia.* American Journal of Anatomy. V. III, July, 1904.

(2) Held, *Ueber den Bau der Neuroglia* etc., *Abhandlungen der Sächsischen*, Gesellschaft d. Wissenschaften, 28.5.201.

(3) Spielmeyer, *Von den protoplasmatischen und faserigen Stützsubstanz des Central nerven systems*, Arch. f. Psychiatrie, 1907, Bd. 42.5.303.

(4) Frankhauser, *Zur Kenntnis des protopl. Glia.* Journ. f. Psych. u. Neurol., 1910.

(5) Held, *Ueber die Neuroglia marginalis des menschlichen Grosshirnrinde.* Monatsschr. f. Psych. u. Neurol. Ergänzung Zu B, 26. Festschrift Flechsig, S. 360-416.

(Marginalgliazellen) qui, par leurs prolongements, prennent une part active dans des formations névrogliques spéciales se trouvant à la surface périvasculaire et externe du cerveau (membrana gliæ perivascularis et superficialis). Elles sont aidées en cela par le gliaspongium intercellulaire finement réticulé qui forme par exemple les membranes névrogliques autour des espaces lymphatiques péricellulaires et périneuraux. Dans le protoplasma gliomateux les fibrilles gliomateuses représentent comme des éléments indépendants. Si on ajoute que les espaces situés entre les mailles du gliaspongium présentent des voies communiquant entre elles et avec les espaces lymphatiques susdits pour la circulation de la lymphe cérébrale, la signification fonctionnelle du gliaspongium sera claire. Le fait de reconnaître au tissu névroglique non seulement le rôle de tissu de soutien, mais encore et de plus de tissu prenant part à la formation des voies lymphatiques et aussi, grâce à sa contractilité, dans le perfectionnement de la circulation lymphatique (voir plus loin), formera la base de notre raisonnement ultérieur sur la pathogénie de ses modifications.

Dans notre examen du tissu névroglique des foyers lésés du cerveau nous irons petit à petit depuis le tissu normal des couches profondes du cerveau jusqu'à sa périphérie. Nous remarquons que le gliospongium finement réticulé du tissu normal devient un réticulum à mailles larges ; dans le champ visuel on observe une quantité de leucocytes, mais on remarque surtout les grosses cellules névrogliques dites marginales (Marginalgliazellen ou amoeboïden Zellen d'Alzheimer, fig. Pl. LXII, 1). Leurs corps renferment deux, trois gros noyaux clairs, tantôt placés l'un à côté de l'autre comme au centre de la figure, tantôt séparés. Par places leur protoplasma est envahi par des leucocytes (petits noyaux ronds, obscurs). Les cellules névrogliques, qui ont conservé leurs contours laissent voir les leucocytes à la périphérie, tandis que les cellules détruites présentent tout un groupe de leucocytes au centre de leur corps.

Ainsi nous avons devant nous des cellules névrogliques géantes à plusieurs noyaux ayant encore conservé, grâce à leurs prolongements, leurs relations avec le gliaspongium commun (dans certains cas ce lien disparaît et les cellules névrogliques apparaissent rondes). Elles ne se sont pas séparées complètement, mais elles sont devenues plus autonomes, plus actives individuellement dans la lutte pour l'existence. On dirait qu'elles ont comme *absorbé le protoplasma du gliaspongium qui, grâce à cela, est devenu plus raréfié, à mailles plus larges*. En outre, les corps voisins se sont fusionnés. En somme, la masse totale du protoplasma du gliaspongium, à part celui qui a été partiellement détruit, n'a pas diminué mais a servi à augmenter les corps cellulaires. Cependant le tableau général du gliaspongium modifié n'est pas le même, notamment ses mailles ne sont pas éga-

LÉGENDE DES PLANCHES

PLANCHE LXII

Fig. 1. — Les cellules névrogliques amiboïdes (Alzheimer) et les leucocytes.

Fig. 2. — Un gros capillaire. V R, espaces périvasculaires de Virchow-Robin ; *epc*, cellules épithélioïdes ; *adc*, cellule adventice ; *glc*, cellules névrogliques *erc*, érythrocytes.

Fig. 3. — La névroglie atypique. Forme protoplasmatique en granulations. Au milieu un îlot de cette névroglie. Une granulation. Autour, les espaces lymphatiques (V R) de Virchow-Robin ; *epc*, cellules épithélioïdes (endothéliales).

Fig. 4. — Névroglie atypique, forme fibreuse.

PLANCHE LXIII

Fig. 5. — Un vaisseau de la pie-mère. Stroma réticulaire de la couche musculaire. L. lumen.

Fig. 6. — A la partie supérieure, fibres collagènes des méninges ; à la partie inférieure, réseaux fibrillaires d'écorce.

Fig. 7. — Réseaux fibrillaires intervasculaires. V R, espace périvasculaire de Virchow-Robin autour des capillaires de l'écorce ; *mad*, membrane réticulaire adventicielle ; *mtr*, membrane réticulaire terminale.

Fig. 8. — Un gros vaisseau de l'écorce avec l'espace périvasculaire élargi et rempli de tissu réticulaire. L. lumen : *mtr*, membrane réticulaire terminale ; *glc*, cellules névrogliques.

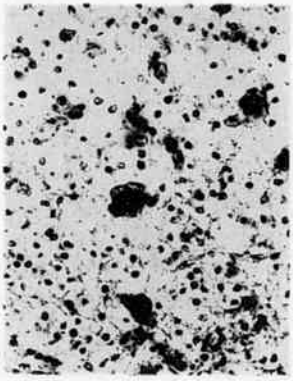

1



2



3



4

MÉNINGO-ENCÉPHALIQUE CHRONIQUE

(P. Snessareff)

Masson & Cie, Editeurs

Phototypie Berthaud, Paris

les, tantôt elles sont plus grosses, tantôt plus petites. On rencontre dans l'endroit lésé le gliaspongium à petites mailles se rapprochant comme grandeur de la norme sous forme d'îlots séparés. Dans les endroits où le gliaspongium est à grosses mailles, on constate par places une déchirure du réseau protoplasmique grâce à quoi il se forme des petites excavations. Comme on rencontre dans ces excavations des érythrocytes, on peut en conclure que la déchirure du réseau s'est produite du fait d'une hémorragie.

Que peut-on dire des mailles du gliaspongium au point de vue des voies lymphatiques ? Elles sont élargies et ainsi sont modifiées plutôt du bon que du mauvais côté au point de vue de la circulation lymphatique ; ce n'est que la tension générale du gliaspongium qui est diminuée, ce qui crée des conditions favorables à la stagnation de la lymphe.

Les mêmes modifications se produisent dans les espaces périvasculaires. La figure 2 présente un gros capillaire (Vorkapillar) ; en dehors de lui nous avons les contours peu nets des grosses cellules marginales. Parallèlement à la paroi du vaisseau s'étend la *membrana gliæ perivascularis* en laissant un large espace périvasculaire. Dans l'angle formé par la bifurcation du vaisseau, on voit qu'à la *membrana gliæ perivascularis* adhèrent des cellules allongées (cellules épithélioïdes). Ce sont des cellules non du tissu névroglique, mais du tissu conjonctif, car elles présentent un lien organique et génétique très intime avec les fibrilles conjonctives, le tissu réticulé (voir plus bas).

Voyons plus loin comment se modifie le tissu névroglique en allant de la région lésée vers la périphérie. Nous rencontrons d'abord des foyers isolés, puis, à la périphérie, des territoires continus de gliaspongium fortement modifiés. Nous voyons cela sur la figure 3 prise à la périphérie. L'espace clair du côté gauche de la figure se rapporte à la pie-mère ; il est la continuation de la lumière d'un large vaisseau lymphatique qui se divise en plus dans la profondeur du tissu. A la périphérie le gliaspongium s'est différencié en îlots isolés séparés par des espaces lymphatiques en fentes. Nous avons sur la figure trois îlots de gliaspongium (le supérieur, moyen et inférieur), le moyen est le plus marqué. Au centre de ce dernier on remarque les corps des grosses cellules névrogliques du type marginal. Elles sont unies par le gliaspongium intermédiaire finement réticulé qui fait la continuation de leur prolongement protoplasmique ; ce groupe cellulaire central est enveloppé par des cellules névrogliques allongées faisant partie du même gliaspongium. Dans l'îlot inférieur les cellules névrogliques allongées forment le centre (la coupe a passé sensiblement dans le sens de leur longueur). Dans un autre endroit on aurait pu voir que, perpendiculairement à un tel groupe cellulaire central s'étendent

d'autres cellules du même genre, d'autres encore les entourent à la périphérie mais toutes ensemble elles forment une unité qui est un îlot. Si nous avons parlé plus haut de grosses cellules névrogliques, de ce qu'elles deviennent à un certain degré autonomes, on peut parler ici de l'autonomie de toute une portion de tissu névroglique. Là les cellules névrogliques changent un peu de place, ne modifiant que faiblement le tableau normal de disposition, ici le tableau typique de la structure de la périphérie de l'écorce est tout à fait changé. On a un aspect pathologique particulier du tissu névroglique très caractéristique pour les granulations de l'épendyme. Les îlots que nous examinons ainsi que les granulations de l'épendyme sont entourés d'une partie du gliaspongium différenciée (avec des cellules névrogliques du type marginal) grâce à la compression centripète ; à cause de cela la direction de la croissance normale du tissu est modifiée et l'on n'a plus la disposition normale des éléments composants. Grâce à la compression générale bien marquée de tout le protoplasme et à l'allongement de certaines parties il se forme des cellules névrogliques allongées qu'on appelle fusiformes. Enfin, grâce à cette compression, d'un côté les mailles du gliaspongium se resserrent, d'un autre côté les *membranæ gliæ perivasculares et superficiales* sont attirées de la surface voisine (externe et périvasculaire) du cerveau. Le tissu névroglique devient impénétrable pour la lymphe, en même temps les membranes perdent leur capacité de produire une pression sur elle dans les espaces périvasculaires. L'espace périvasculaire étroit du vaisseau voisin devient large, comme sur le dessin le vaisseau lymphatique efférent. Le petit capillaire qui s'y trouve démontre nettement son origine. En examinant de plus près, nous verrons encore que ces parois du côté de la névroglie sont recouvertes des mêmes cellules épithélioïdes dont nous avons parlé à propos de la figure 2 (de la membrane réticulaire plus bas).

Nous avons examiné une forme pathologique du tissu névroglique riche en protoplasma (endoplasma cellulaire). Mais au même endroit, à la périphérie, se trouve une autre forme pathologique du tissu névroglique caractérisée par sa richesse en fibrilles névrogliques s'étendant en faisceaux (Pl. LXII, fig. 4). Les cellules faisant partie de ce tissu névroglique s'étendent perpendiculairement à la surface de l'écorce cérébrale ; dans la même direction s'étendent les mailles du gliaspongium qui prennent l'aspect de fentes très minces. Cette forme de la névroglie ressemble, grâce à ses fibrilles, au tissu conjonctif fibrillaire, mais il en est nettement différencié par les traits suivants : 1° cette forme de tissu névroglique est continuée immédiatement par d'autres formes dont nous avons parlé plus haut, faisant un avec elles ; 2° les noyaux de ses cellules ont une forme ovoïde, sont assez gros, avec deux, trois nucléoles, ont une substance chromatique



5

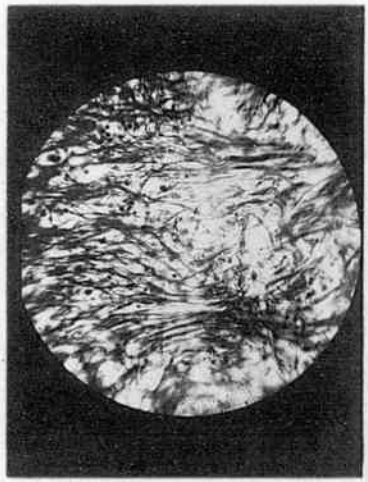

6



7

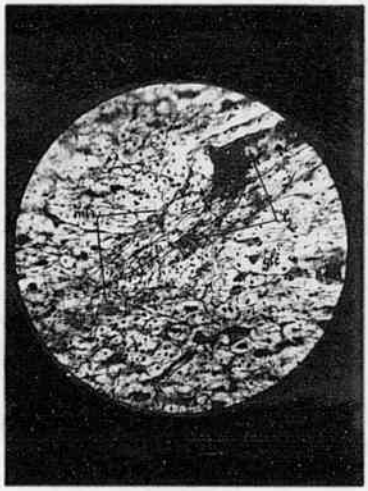

8

MÉNINGO-ENCÉPHALITE CHRONIQUE

(P. Snessareff)

Masson & Cie, Éditeurs.

bien prononcée et présentent des contours nets ; 3° quelques noyaux ont beaucoup d'endoplasme ; 4° les fibrilles occupent la partie qui correspond à l'exoplasma des cellules névrogliques. On peut ajouter encore que les fibrilles présentent des éléments indépendants et s'étendent en faisceaux dans l'exoplasma des cellules névrogliques et encore plus loin dans les trabécules protoplasmiques du gliaspongium ; elles ne peuvent pas être considérées comme appartenant à telle ou telle cellule, car elles s'étendent dans le protoplasme de plusieurs cellules. En outre, un faisceau de fibrilles d'une cellule s'unit au faisceau d'une autre cellule, ce qui sert à la formation du réseau fibrillaire.

Ainsi nous avons examiné deux tableaux pathologiques du tissu névroglique ayant des propriétés bien définies. En se basant sur deux traits principaux : 1° son caractère autonome et son développement en dehors du type de structure de la région donnée du cerveau ; 2° le fait qu'il perd sa fonction de tissu lymphoïde, nous l'appelons tissu *névroglique atypique*, cette formation correspondant au tissu conjonctif cicatriciel.

Voyons maintenant le rôle du tissu conjonctif dans le processus de cicatrisation. En employant les méthodes habituelles de coloration des fibres conjonctives, nous n'obtenons ordinairement qu'une certaine partie de fibrilles de la région donnée revêtue de substance collagène (fibres collagènes), rien de plus ; tandis que si l'on emploie des méthodes de préparation spéciales, on fait voir aussi la partie du système général de fibres conjonctives qui n'est pas revêtue de substance collagène. Pour cela nous employons la méthode de *Bielschowsky* modifiée par nous (fixation du tissu dans une solution d'aluminate de fer-ferro-ammonium sulfuricum). En employant l'expression « système de fibres conjonctives », nous voulons marquer cette particularité que toutes les fibrilles conjonctives d'un organe quelconque (revêtues de substances collagène ou non), forment un seul réseau continu. Le cerveau normal contient peu de fibres collagènes (elles se trouvent dans l'adventice des gros vaisseaux), par contre il contient un réseau très fin de fibrilles conjonctives (réticulum, tissu réticulé d'après Ranvier, Hoehl, Weidenreich, Tischoutkine) se trouvant à la surface externe et interne du cerveau. Ainsi les *membranæ gliæ perivasculares et superficiales* ne sont pas recouvertes uniquement de cellules épithélioïdes (synonyme : les cellules d'adventice de Robin-His d'après Duval, de périthélium d'après Eberth, les cellules endothéliales d'après Key-Retzius) dont nous avons déjà parlé mais aussi d'un très fin tissu réticulé à mailles étroites qui forme avec les cellules ce qu'on peut nommer la *membrana terminalis* du cerveau, *membrana accessoria* (pia intima et sa continuation). En outre le réticulum prend part à la formation du stroma des parois des vaisseaux encéphaliques (Pl. LXIII, fig. 5) en formant un stroma réticulaire de la couche musculaire des gros vaisseaux et une

membrane réticulaire de l'adventice des capillaires, *la membrane adventitielle réticulaire des capillaires, ou membrana propria.* Cette dernière est unie par des branches de communication avec la *membrana terminalis réticulaire* se trouvant en dehors d'elle, tandis que l'espace qui se produit entre elles est justement *l'espace lymphatique périvasculaire* de Virchow-Robin. Normalement les deux membranes sont intimement accolées l'une à l'autre et il n'y a pas de cellules épithélioïdes, mais les cellules adventicielles seules ; en outre, par places les membranes réticulaires de deux capillaires voisins sont réunies par des fibrilles allant dans le tissu cérébral intervasculaire (S. Ramon y Cajal). Que voyons-nous donc dans le cas que nous examinons, où, grâce à l'adhérence des méninges à la substance cérébrale, on peut s'attendre à trouver un développement considérable du tissu conjonctif ? En faisant l'examen de l'endroit lésé nous irons, dans un sens inverse au précédent, depuis la *dure-mère* dans la profondeur du tissu.

La partie supérieure de la figure 6 appartient aux méninges, la partie inférieure à la périphérie de l'écorce cérébrale modifiée. Nous voyons comment les fibres collagènes se dirigent en faisceaux dans la substance cérébrale et là, en se débarrassant de la substance collagène, se continuent en un réseau de fibrilles conjonctives. On peut noter que les fibrilles élémentaires des faisceaux conjonctifs collagènes, après s'être débarrassées de la substance collagène, se soudent pour ainsi dire en une fibre collagène. Mais la formation de cette fibre collagène de fibrilles élémentaires se démontre dans le trajet ultérieur de la fibre : tantôt elle donne une branche collatérale formée d'une ou de deux fibrilles, tantôt elle se décompose en ses composantes, elle se défait sur son trajet et à cause de cela il s'y forme des mailles.

La figure 6 servait de démonstration évidente de ce que *le réticulum (le tissu réticulé) ne présente que la continuation des fibres collagènes.*

En allant plus profondément dans le tissu cérébral, nous nous occuperons exclusivement de l'examen des réseaux de fibrilles conjonctives.

Comment se fait leur prolifération à la périphérie du cerveau au niveau des îlots du tissu névroglique atypique ? Les réseaux fibrillaires les pénètrent et entourent de tous côtés ; les espaces lymphatiques élargis sont recouverts comme normalement, du côté de la névroglie, par la membrane réticulaire qui saisit dans ses mailles les cellules épithélioïdes en pénétrant en partie dans leurs corps protoplasmiques. On peut voir aussi que les réseaux fibrillaires proliférés pénètrent dans les fentes du gliaspongium et attirent la paroi de l'espace lymphatique périvasculaire de la même façon que la névroglie atypique ; ils jouent tous les deux un certain rôle dans son élargissement pathologique. Nous avons décrit quelque chose de

semblable dans notre article : Ein Fall atypischer paralysis progressival u.s. w. *Neurologisches Centralblatt*, 1911, n° II.

On peut voir sur la figure 7 (Pl. LXIII) l'aspect que présente le tableau complet de réseaux conjonctifs fibrillaires proliférés à la périphérie de l'écorce ; en bas il y a passage au tissu normal. La prolifération des réseaux conjonctifs fibrillaires dans les espaces intervasculaires se fait voir sur la même figure 7. On peut voir que ces réseaux intervasculaires se continuent en membranes réticulaires des espaces périvasculaires et des capillaires (les espaces périvasculaires sont élargis grâce à ce que les réseaux intervasculaires attirent la membrane terminale).

Sur la figure 8 on voit les espaces périvasculaires des gros vaisseaux pathologiquement élargis et remplis par le tissu réticulaire. Les points plus sombres représentent les vaisseaux dont la lumière est remplie de cellules. Dans les espaces périvasculaires nous voyons des mailles de différentes largeurs les plus larges remplies de leucocytes, et de toutes petites, plus petites que les noyaux de leucocytes. La *membrana terminalis* est aussi formée d'un réticulum à petites mailles ; quant à la structure de la *membrana adventitialis* et de la *membrana terminalis* en général il faut dire que leurs fibrilles présentent pour la plupart une direction spirale. Sur la dernière figure on peut voir à la *membrana terminalis* des coupes de tuyaux, ce sont les bourgeons latéraux.

En passant en revue les tableaux de tissu conjonctif que nous avons examinés, nous pouvons dire que nous avons vu *le tissu conjonctif anormalement proliféré en forme de réseaux fibrillaires (reticulum, tissu réticulé) ; c'est un réseau continu qui, à la périphérie, se continue par les fibres collagènes des vieilles cellules conjonctives des méninges et dans la substance cérébrale par les membranes réticulaires des espaces périvasculaires et des vaisseaux qui de leur côté présentent un lien organique et génétique avec les cellules dites adventicielles des vaisseaux du cerveau et avec les cellules épithélioïdes qui leur sont identiques et qui tapissent les espaces lymphatiques périvasculaires. La réunion de toutes les cellules susdites par un réseau fibrillaire continu sert de meilleure preuve de leur proche parenté.*

Nous ne pouvons pas passer en silence la question du développement du réseau fibrillaire que nous avons étudié, quoique nous ne ferons que des suppositions. Il faut tout d'abord admettre que *les fibrilles des fibres collagènes peuvent croître distalement comme la fibre nerveuse* ; ensuite que *les fibrilles sont produites par les cellules dites adventicielles des vaisseaux* (c'est un fait prouvé) (1) *et, à ce qui paraît, par les cellules*

(1) Ziegler, *Heilung von Hirnwunden, Sitz-Ber. der phys.-med.* Gesellschaft in Würzburg, 1878, beschr. v. Kahlden ; V. Kahlden, *Ueber die Heilung von Gehirnwunden*, Centr. f. allg. Path., 1891. Bd. II, S. 737 ; Cerletti, *Die Gefässvermehrung im Zentral nerven. system.*, Nissl. Alzheimers Arbeiten, Bd. IV, H. 1 ; Achucarro. *Darstellung von neugebildeten Fasern des Gefässbindegewebes in der Hirnrinde durch*,

parentes épithélioïdes des espaces lymphatiques (1) *et enfin que les fibres collagènes forment des réseaux grâce à ce que les fibrilles qui les composent croissent le long du trajet ce qui produit la formation de mailles.* Ces fibres là avec des petites mailles se formant le long de leur trajet se rencontrent très souvent. C'est le processus consécutif de formation des mailles et de leur croissance qui produit le réticulum (2).

Quant à la signification générale de la prolifération du tissu conjonctif dans le cerveau sous forme de réseaux fibrillaires, nous pouvons appeler ce processus une *hyperplasie de fibrilles conjonctives* ; nous voyons ici sous forme pathologique ce qui est commun à la structure normale du cerveau.

Par rapport aux systèmes vasculaire et lymphatique du cerveau le tissu conjonctif continue sa fonction qui lui est commune normalement. Le réticulum proliféré peut être considéré comme un drain du tissu, utile à la circulation lymphatique ; l'élargissement des espaces lymphatiques aux endroits de formation du tissu névroglique atypique peut être considéré jusqu'à un certain point comme un phénomène utile. En somme, en nous fondant sur les deux signes que nous avons mis comme base de différenciation entre le tissu névroglique typique et atypique, nous pouvons dire que le *réticulum pathologique du cerveau est un tissu typique.* Mais dans notre cas déjà on peut voir par places à la périphérie de la substance cérébrale, aux endroits représentés sur les figures, le commencement de formation *d'une forme atypique de tissu conjonctif, tissu cicatriciel.* Il faut croire que la nouvelle couverture *de la fibre formée par la substance collagène* vient du côté de ces fibres collagènes dont elle forme la continuation.

Pour finir, revenons au tableau clinique du cas donné et prononçons nous sur l'origine des attaques épileptiques. On peut considérer que les attaques épileptiques proviennent de l'état anormal des voies lymphatiques du cerveau et de l'activité lymphogène du gliaspongium. Nous avons examiné ces voies plus haut et nous nous arrêterons maintenant sur les propriétés problématiques du gliaspongium, *sa contractilité* grâce à laquelle devient possible son action lymphogène. Le matériel pathologique dont nous disposons, nous offre certaines données qui parlent pour la *contractilité pathologique* du gliaspongium. Ainsi, en examinant le gliaspongium des individus morts du choléra asiatique, nous avons vu que les noyaux des cellules névrogliques étaient amassés dans certains endroits

eine neue Tannin-Silbermethode, Zeitsch. f. d. g. Neurol. u. Psychiatrie, Bd. VII, H. 4.

(1) Rössle Voschida, *Das Gitterfasergerüst der Lymphdrüsen unter normalen und pathologischen Verhältnissen*, Ziegler's Beiträge, 1909, Bd. 45 ; Russakoff, *Über die Gitterfasern der Lunge unter-normal und pathologischen Verhältnissen*, Zieglers Beiträge, 1909.

(2) Snessarew, *Ein Fall atypischer progressiver Paralyse verbunden mit Entwicklung von Fibrilennetzen des Bindegewebes in der Hirnsubstanz*. Neurol. Centralbl, Jun. 1911.

en groupes et que la *membrana gliæ perivascularis* était attirée anormalement loin des parois vasculaires. En admettant la *contractilité du gliaspongium* on peut se présenter la fonction lymphogène du gliaspongium de la façon suivante : le gliaspongium en se contractant, chasse la lymphe de ses mailles ou plutôt des espaces en fentes dans les espaces périvasculaires autour des vaisseaux du système veineux qui en même temps s'ouvrent grâce à la traction des *membranæ gliæ perivasculares et superficiales* ; en se relâchant il absorbe la lymphe et la chasse en même temps dans les espaces périvasculaires par la compression des dites membranes. *La contraction et le relâchement se font rythmiquement, synchroniquement aux mouvements dits respiratoires du cerveau.*

Il est sûr que l'appareil décrit doit être bien parfait pour ne pas nuire à l'activité neuropsychique. L'*accélération ou le ralentissement* de l'activité contractile étant de longue durée pourraient, nous paraît-il, conduire à un état maniacal ou dépressif dans la sphère mentale. *L'augmentation de l'activité* du gliaspongium, l'hypertonie d'un hémisphère peut amener une hémicranie ; *l'atonie régionale* du gliaspongium peut donner lieu a une pseudo-tumeur du cerveau et ainsi de suite. *Les modifications organiques du gliaspongium*, par exemple l'augmentation de la masse protoplasmique cellulaire, c'est-à-dire une lésion du système lympathique cérébral en général, jouent à ce qui paraît non le dernier rôle dans le tableau clinique de la *démence précoce*. Même le grossissement extrême de la *membranæ gliæ perivascularis* par lui-même peut entraver la circulation lymphatique.

Mais si nous avons dans la région motrice comme dans le cas donné le développement du tissu névroglique atypique qui lui est nuisible et du tissu cicatriciel, en outre des espaces lymphatiques élargis, nous devons supposer ce qui suit : *le gliaspongium en se contractant pompe la lymphe vers la région périphérique lésée où cette dernière, trouvant un obstacle, s'accumule d'abord dans les espaces périvasculaires et dans le gliaspongium lui-même ; ensuite, ou bien en faisant la compression par sa masse sur les cellules nerveuses ou en provoquant une contraction tonique du gliaspongium, ou bien encore en agissant d'une façon toxique, elle amène une attaque de convulsions.* Pendant l'attaque par les contractions musculaires, il se produit des conditions favorables pour l'écoulement de la lymphe de la cavité crânienne dans le corps par aspiration.

L'état atonique général du protoplasma produit le sommeil qui suit la crise.

Le gérant : P. Bouchez.

Imp. J. Thevenot, Saint-Dizier (Haute-Marne).

L'HYPERTROPHIE CRANIENNE SIMPLE FAMILIALE

par

M. KLIPPEL et **E. FELSTEIN**

médecin de l'hôpital Tenon — interne des hôpitaux de Paris.

Nous avons eu l'occasion d'étudier récemment à l'hôpital Tenon une dystrophie crânienne sur laquelle l'attention, nous semble-t-il, n'avait pas encore été attirée jusqu'à présent.

En voici l'observation :

OBSERVATION.

M. Jean L..., 49 ans, scieur de long, entre à l'hôpital Tenon, salle Gérando, le 9 avril 1913, pour un fait relativement banal : bronchite, avec emphysème. N'insistons pas davantage sur ce point, car ce qui attire tout de suite le regard, c'est l'aspect véritablement anormal, par son volume, du crâne du malade (la photographie et le dessin ne rendent d'ailleurs qu'insuffisamment cette impression).

On ne découvre rien de particulier dans les antécédents personnels du malade : ni syphilis ni maladie infectieuse ou traumatique quelconque.

La conformation de son crâne est, à ce qu'il raconte, congénitale : « il s'est toujours connu ainsi » et fait remarquer que plusieurs membres de sa famille ont la même dystrophie : son grand-père maternel, son grand-oncle, sa mère, son frère et son propre fils enfin sont comme lui « camards ».

Nous avons, autant qu'il a été possible, dressé un arbre généalogique :

TABLEAU GÉNÉALOGIQUE

Arrière-grands-pères inconnus.

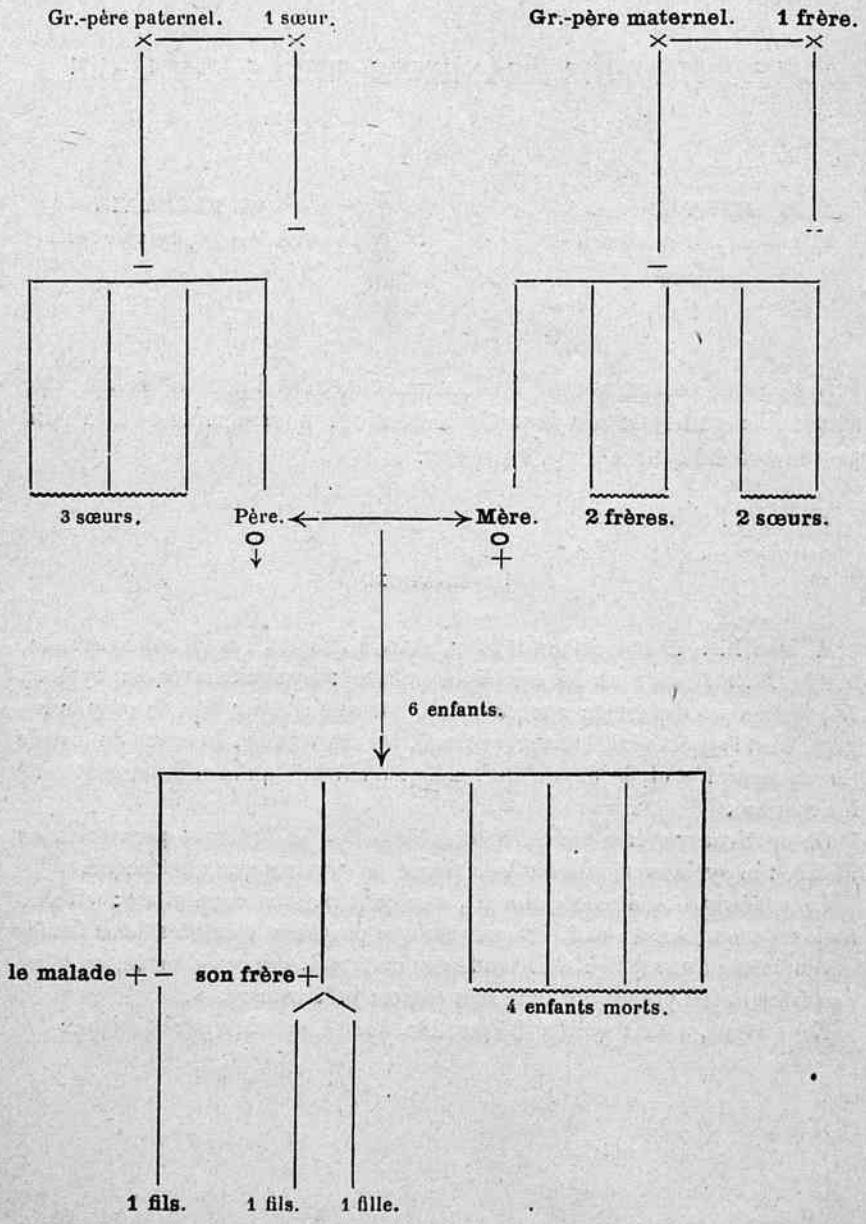

(Les sujets dont les noms sont écrits en caractères gras sont atteints de la dystrophie en question.)





HYPERTROPHIE CRANIENNE SIMPLE FAMILIALE

(Klippel et Felstein).

Notons tout de suite que le malade n'éprouve *aucun trouble fonctionnel*, de quelque espèce que ce soit. Son intelligence est celle d'un homme de sa condition.

Examen. Pl. LXIV. — Dès l'abord, l'examen montre une augmentation notable des dimensions de la boîte crânienne. Par la *mensuration* on trouve en effet que le diamètre antéro-postérieur (de l'inion à la racine du nez) = 36 centimètres ; le diamètre transversal (entre les parties les plus saillantes des pariétaux) = 31 centimètres ; le tour du crâne (passant par l'inion) = 62 centimètres.

Le *frontal* surtout est saillant, presque à pic, surplombant les fosses orbitaires qui sont profondes, avec relief très marqué des arcades sourcilières. Les yeux d'ailleurs sont écartés l'un et l'autre et montrent un léger strabisme divergent. Les *pariétaux* montrent par l'examen de face une saillie marquée. Les fontanelles sont ossifiées. Le nez est relativement court avec une racine large et des ailes étalées. La *mâchoire* inférieure est élargie et saillante, donnant au visage un aspect bestial. Les *autres os* de la face ou du crâne ne présentent pas un aspect anormal. Les *dents* sont implantées normalement. La *voûte palatine* a une courbure normale. *Le squelette du tronc et des membres* n'a rien de particulier à signaler. Les *deux membres supérieurs* identiques ont les dimensions suivantes dans leurs différents ossements : 1° de l'extrémité extérieure de la clavicule à l'interligne du coude = 38 centimètres, 2° de l'interligne du coude à l'interligne radio-carpien = 26 centimètres. Les *deux membres inférieurs* ont une longueur totale de 88 centimètres.

Les *os du membre supérieur*, à la palpation, sont normaux. Les mains sont volumineuses, avec une forme de battoir et une peau ferme et épaisse.

Les *os du membre inférieur* sont normaux et ne présentent pas non plus de modifications dans leur forme ou leur aspect. Il n'y a ni déformation ni exostoses.

Le *sternum* est long de 20 centimètres.

Les *clavicules* sont semblables et normales.

Le *thorax* est un peu en tonneau (le malade est emphysémateux), le tour de poitrine, à l'endroit le plus saillant, est de 98 centimètres.

Le *rachis* ne présente ni saillie ni déviations pathologiques.

Le *bassin* semble normal.

La *marche* et l'attitude du malade debout n'ont rien de spécial.

Les *réflexes*, quels qu'ils soient, sont normaux.

Il n'existe aucun trouble de la sensibilité cutanée, aucun trouble trophique soit au niveau de la peau soit au niveau des articulations.

Les *différents appareils* — sauf le poumon, bronchitique et emphysémateux — sont normaux. Le cœur bat normalement ; la tension artérielle est de 16 à 17 au Potain.

Les *urines* ne contiennent aucun élément pathologique.

Les appareils sensoriels fonctionnent bien ; notons seulement une myopie légère.

Le *corps thyroïde*, les *testicules* n'offrent rien d'anormal.

L'examen radiographique du crâne a été fait et nous nous sommes reportés pour étudier et comparer l'épreuve aux schémas qu'a publiés en 1912 Bartolotti dans la *Nouvelle Iconographie*, dans un article sur l'oxycéphalie. L'épreuve, faite de profil, montre à notre avis : 1° une obliquité normale de la base du crâne, sans enfoncement ou saillie anormale de la selle turcique (lordose et cyphose basilaires de Bartolotti) ; — 2° une *selle turcique non modifiée* dans sa forme ou ses dimensions ; — 3° un aplatissement peu marqué de la voûte crânienne, à la partie antéro-supérieure ; — 4° un *épaississement très prononcé*



de la voûte crânienne tout entière, uniforme et sans modification appréciable du diploé.

Ainsi, chez le malade qui nous occupe, les modifications osseuses portent uniquement sur le crâne (voûte crânienne surtout) ; elles existent depuis la naissance, se rapprochent des modifications identiques rencontrées chez d'autres membres de la même famille — et rappellent enfin quelques caractères de malformations crâniennes déjà décrites, tout en s'écartant de celles-ci par d'autres caractères que nous allons voir. Voici en effet les différentes affections auxquelles on pourrait songer chez notre

malade, mais l'absence de certains signes cardinaux de ces affections nous permettra de les éliminer successivement.

1° Nous écarterons rapidement le *syndrome pseudo-Paget* décrit par Marie, dû à l'ostéoporose sénile.

2° Nous éliminerons également vite l'*oxycéphalie*. Notre sujet n'a ni les troubles fonctionnels ni les caractères osseux de cette dystrophie et on pourrait presque l'opposer même à notre cas.



3° Pour mémoire nous écarterons une dystrophie rarissime : *Leontiasis ossea de Virchow*, où le crâne présente des saillies irrégulières, exubérantes, bosselées.

On pourrait songer à une *forme fruste de la maladie de Paget* : le volume du crâne est en effet augmenté, avec un front considérable, mais tout le reste du squelette est normal chez notre malade : les os longs ne

sont augmentés ni déformés, la marche est normale. Rappelons pourtant, à cause du caractère familial du trouble qui nous occupe, l'observation d'OEttinger et Agasse-Lafont signalant plusieurs cas de maladie de Paget dans une famille de blanchisseurs. Mieux encore, on pourrait penser à une forme de *maladie de Paget céphalique* (Catala, N. I. S., 1909) ou à une *forme anormale et fruste de maladie de Paget*, analogue à celle décrite par Léri (Soc. méd. des Hôpitaux, 17 janvier 1913) avec « tête énorme et déformations presque symétriques des mains et des pieds sans aucune déformation des os longs des membres ». Notre sujet a en effet de fortes mains, mais elles n'ont pas de lésions spéciales même à la Radiographie ; de plus, les pieds sont normaux.

5° *L'acromégalie* pourrait être envisagée, mais chez notre malade, pieds, mains et thorax sont normaux. Seule l'extrémité céphalique pourrait y faire penser et encore il n'y a comme point commun que la saillie assez marquée des arcades sourcilières. Tout le reste du squelette crânien est normal. Le nez est un peu camard, mais notre malade n'a pas une face épaisse, aux lèvres grosses, à la peau bistrée, comme les acromégaliques. A l'examen radiographique enfin, la selle turcique nous semble normale.

6° *L'ostéomalacie* nous arrêtera peu : le crâne n'est ici atteint que tardivement, bien après le bassin et les membres : le crâne s'épaissit, le visage se raccourcit, mais toujours existent auparavant d'autres déformations du squelette.

7° Nous pourrons éliminer encore d'autres dystrophies : le *rachitisme à forme tardive*, à cause de la saillie du front, mais les autres manifestations rachitiques manquent chez notre malade. *L'hydrocéphalie* chronique, avec son front haut et large qui surmonte une face rapetissée par contraste, pourrait nous arrêter davantage ; les troubles intellectuels peuvent y être absents (le diplomate et le sculpteur de Bouchut), mais contre cette hypothèse, dans notre cas, il faut remarquer l'absence de caractère familial ou héréditaire de l'hydrocéphalie. De plus, l'examen radiographique montre, selon Bartolotti, des caractères très spéciaux, que nous n'avons pas ici.

8° Deux dystrophies surtout sont à discuter : l'achondroplasie et la dysostose cléido-crânienne héréditaire. Le crâne de notre malade se rapproche un peu du *crâne des achondroplasiques*, avec ses bosses frontales et pariétales saillantes, son nez court et enfoncé, implanté sur une large base, avec un épaississement marqué des os, les os de la face et les dents demeurant normaux.

Mais si, ici, on trouve la plupart des caractères du crâne des achondroplasiques, on ne retrouve point les autres caractères de ces malades : micromélie rhizomélique, saillie des fesses, arrêt de développement du bassin, déformations spéciales des mains leur donnant un aspect carré,

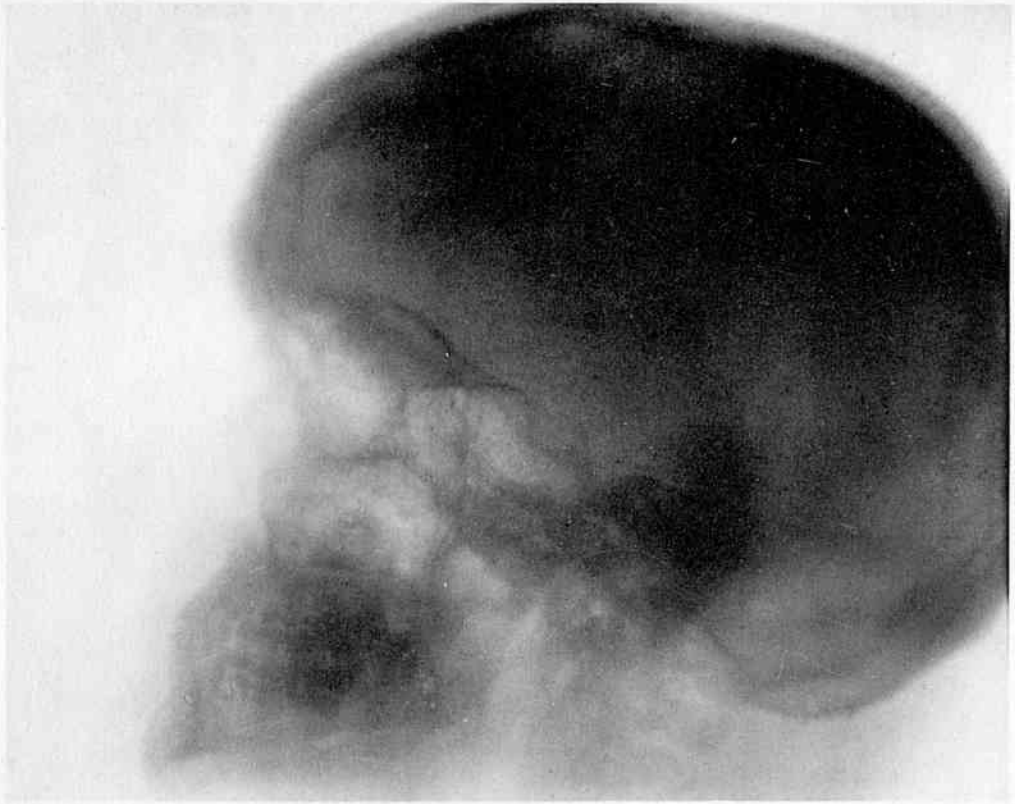

HYPERTROPHIE CRANIENNE SIMPLE FAMILIALE

(Klippel et Felstein).

Masson et Cie, Editeurs

enfin la taille courte des achondroplasiques qui les fait comparer à des athlètes en miniature, à des Augustes de cirque. Notons, pourtant, à cause du caractère familial de la dystrophie qui nous occupe, que M. Souques a présenté à la Société de neurologie, en 1912, une famille grecque, où sur 6 enfants quatre sont achondroplasiques. Launois et Apert en 1905 ont rapporté également 12 observations d'achondroplasie héréditaire ou familiale. D'autres cas ont été observés par Decroly, Houston Porter, Apert, Eicholy ; Franchini et Zanasi ont publié enfin l'observation d'un enfant achondroplasique né de parents achondroplasiques.

9° Si nous comparons le portrait de notre sujet à certaines figures de *dysostose cléido-crânienne* de la collection P. Marie, la ressemblance est plus frappante encore qu'avec toutes les dystrophies précédentes. La dysostose cléido-crânienne, elle aussi, se transmet par hérédité comme la dystrophie qui atteint notre sujet. Mais, à côté des caractères communs, nous ne trouvons pas l'aplasie des clavicules, l'inocclusion des fontanelles, la forme ogivale de la voûte palatine et enfin toutes les altérations crâniennes sur lesquelles insiste Hultkrantz (N. I. S., 1908), en particulier cette sorte de cyphose de l'apophyse basilaire, accompagnée d'une dislocation de l'occipital.

C'est néanmoins du crâne de la dysostose cléido-crânienne héréditaire que se rapproche le plus notre cas et comme il est impossible de le ranger malgré tout sous la même étiquette, nous préférons désigner le cas que nous avons observé de cette appellation : « *Hypertrophie crânienne simple familiale* », caractérisée en résumé par : 1° son type familial ; 2° l'atteinte presque exclusive de la voûte crânienne, avec intégrité de la base du crâne et de tout le reste du squelette, sauf le maxillaire inférieur qui est volumineux et dont les angles sont saillants ; 3° l'augmentation des diamètres et l'*épaississement uniforme de la boîte crânienne* ; 4° l'absence complète de troubles fonctionnels.

ÉTUDE DE LA BASE DU CRANE DANS LA MALADIE DE PAGET

par

André LÉRI

Professeur agrégé à la Faculté de Paris.

La maladie de Paget est communément considérée comme une ostéopathie chronique et lentement progressive, plus ou moins localisée ou disséminée, mais presque toujours *limitée aux os longs des membres, aux os du tronc et à la voûte du crâne* : c'est à tort, selon nous, qu'on la limite ainsi. Nous avons indiqué ailleurs (1) que les *petits os des extrémités, des mains et des pieds*, prennent très souvent part au processus. Nous avons pu nous assurer qu'il en est de même de la *base du crâne*, et que l'altération de cette base n'est pas sans jouer un grand rôle dans les troubles morphologiques et peut-être dans les troubles biologiques qui surviennent au cours de cette affection.

Jusqu'ici quelques très rares auteurs, comme Gilles de la Tourette, avaient observé une altération de la base qu'ils considéraient comme un fait exceptionnel. Le hasard de deux autopsies consécutives a attiré notre attention sur la fréquence de cette lésion basilaire (2) ; l'examen de 5 crânes conservés au musée Dupuytren, et réunis d'ailleurs sous des étiquettes variées, nous a révélé la presque constance de semblable altération dans la maladie de Paget (3).

Nos deux observations offraient chacune une particularité intéressante : dans l'une, où la déformation des membres était caractéristique, la voûte du crâne était restée intacte cliniquement et même anatomiquement ; dans l'autre, où la voûte crânienne était énorme (Pl. LXVIII, fig. 1), toute

(1) André Léri, *Les lésions des extrémités, mains et pieds, dans la maladie de Paget*. Société médicale des hôpitaux, 17 janvier 1913.

(2) Pierre Marie, André Léri et Chatelin, *Déformation de la base du crâne dans la maladie de Paget*. Société médicale des hôpitaux, 12 juillet 1913.

(3) Nous avons pu constater des altérations semblables sur plusieurs crânes de la belle collection du Collège royal des chirurgiens de Londres, et notamment d'une façon très nette sur l'un des crânes qui ont servi à la description de sir James Paget lui-même.

déformation des membres faisait défaut, de sorte que le diagnostic ne put être établi avec certitude qu'en constatant à l'autopsie une légère hypertrophie d'un fémur et en trouvant sur les coupes microscopiques du crâne et des os des membres les lésions histologiques typiques de la maladie de Paget. Ainsi, les lésions de la base du crâne que nous allons décrire peuvent exister, et être extrêmement prononcées, *même en l'absence de toute déformation soit des membres, soit de la voûte*. Semblable constatation est tout à fait conforme au tableau ordinaire de la maladie de Paget qui, comme on le sait, procède par sauts, atteignant au hasard un os ou une partie d'un os et laissant souvent intacts pendant de nombreuses années les os voisins ou même les parties voisines du même os.

La déformation de la base du crâne dans l'un de nos cas (cas 1) était tout à fait considérable et très frappante : elle consistait en une énorme saillie de la base émergeant au niveau du sphénoïde et de la portion basilaire de l'occipital et s'enfonçant dans l'intérieur de la cavité crânienne : il y avait là ce que l'on peut appeler une véritable « convexobasie » (Pl. LXVIII, fig. 2). La selle turcique était tout à fait aplatie, elle n'avait plus qu'un ou deux millimètres de profondeur. Le trou occipital paraissait fortement diminué d'avant en arrière, ainsi que les fosses cérébelleuses. Par suite du soulèvement du massif sphéno-basilaire, il y avait une sorte de nivellement des différents étages de la base.

Dans notre seconde observation (cas 2), les lésions de la base étaient nettement moins prononcées que dans le premier cas ; elles consistaient encore en un certain degré de convexobasie, refoulant le bord antérieur du trou occipital et diminuant son étendue ; ces lésions étaient manifestement de même nature que celles de notre premier malade.

Parmi les 5 crânes de pagétiques que nous avons pu réunir au musée Dupuytren, un seul présentait des déformations énormes, analogues à celles de notre premier cas (crâne 7) ; les 4 autres offraient des altérations moindres, mais pourtant toujours manifestes (Pl. LXVI-LXVII).

Par la comparaison et l'étude de tous ces crânes, nous sommes arrivés à expliquer et à schématiser, pour ainsi dire, les curieuses altérations que la maladie osseuse de Paget produit au niveau de la base.

Les altérations de la base sont de deux ordres, tout à fait comparables en cela aux altérations des membres, à savoir : l'hypertrophie et la déformation par ramollissement.

I. Hypertrophie. — Les os de la base sont hypertrophiés. L'*épaississement osseux* se constate avec la plus grande facilité au niveau de toutes les parties de la base que l'on peut pincer entre les doigts : il en est ainsi pour le pourtour du trou occipital, pour la portion basilaire comme pour

l'écaille ; il en est ainsi pour les petites ailes du sphénoïde dont le rebord perd son tranchant et devient arrondi et mousse ; il en est ainsi pour les rochers qui dans toute leur largeur ont une dimension manifestement accrue ; il en est ainsi pour les voûtes orbitaires qui, au lieu d'être minces et transparentes, ont sur certains crânes secs une épaisseur de plus de un centimètre. L'un des crânes secs, le plus atteint (n° 7), est coupé sagittalement sur la ligne médiane : on voit nettement sur cette coupe l'épaississement considérable de tous les os de la base, en particulier de ceux qui bordent le sinus sphénoïdal, apophyse basilaire de l'occipital, sphénoïde, ethmoïde ; on y voit l'épaississement énorme de l'écaille de l'occipital (1 centimètre immédiatement en arrière du trou, au lieu de 2 à 4 millimètres) ; on y constate aussi l'épaississement plus modéré de différents os de la face, os propres du nez, maxillaires supérieurs, notamment dans leur rebord alvéolaire, apophyses ptérygoïdes, etc... (Voir schéma, Pl. LXIX, n° 3 et fig. 3).

Les os de la base n'augmentent pas seulement en épaisseur, mais aussi *en largeur*. Le fait se constate très nettement quand on regarde un crâne sur sa face interne ou surtout sur sa face externe, notamment au niveau de certains os (Pl. LXVI et LXVII) : ainsi l'apophyse basilaire a normalement au niveau de sa partie moyenne une largeur de 1 centimètre 1/2 à 2 ; sur tous les crânes pagétiques, elle a une largeur de 2 centimètres 1/2 à 3 (comparer la fig. 1 de la Pl. LXVII, avec les figures suivantes de la même planche).

L'élargissement des os se manifeste surtout par le *rétrécissement de tous les trous de la base*. Le trou occipital est rétréci, moins dans son diamètre antéro-postérieur que dans son diamètre transversal et, dans ce dernier diamètre, sensiblement moins dans la partie postérieure, rétro-condylienne, que dans la partie antérieure, intercondylienne. Voici les dimensions que nous avons observées (1) :

Trou occipital	I. Diamètre antéro-postérieur médian	II. Diamètres transverses a) derrière les condyles	II. Diamètres transverses b) entre la partie moyenne des condyles.
1er crâne normal	38 mm.	32	29
2e crâne normal	39	30	23
Crâne de Paget (n° 3) . .	38	27 1/2	15
— (n° 4) . .	35 1/2	28 1/2	18 1/2
— (n° 5) . .	36 1/2	31	18 1/2
— (n° 6) . .	29 1/2	26 1/2	17 1/2
— (n° 7 le plus atteint)..	30	28	12

(1) Les crânes que nous avons recueillis dans nos autopsies (crânes 1 et 2) sont encore revêtus de leurs parties molles ; aussi nous n'utilisons que les 5 crânes du musée

Tous les trous de la base du crâne participent au rétrécissement : il en est ainsi au niveau des trous déchirés, antérieur et postérieur, qui sur certains crânes (crâne 3 par exemple) sont presque linéaires, subdivisés par des lamelles osseuses ; il en est ainsi au niveau des trous condyliens antérieur et postérieur, ce dernier étant sur certains crânes (crânes 3, 5, 6 et 7) complètement oblitéré ; il en est ainsi au niveau des trous grand rond, ovale et petit rond, ces deux derniers trous se trouvant séparés sur un des crânes (crâne 7) par un prolongement osseux de l'apophyse ptérygoïde externe ; le canal carotidien lui-même n'échappe pas au rétrécissement, ainsi qu'on le voit d'une façon tout à fait manifeste sur les crânes 3, 6, 7. Il est à peu près impossible de prendre des dimensions exactes de ces différents orifices, mais un simple coup d'œil jeté sur les photographies (Pl. LXVI et LXVII) en dit plus que ne pourraient le faire des chiffres forcément sujets à quelque erreur.

L'orifice des fosses nasales est assez nettement rétréci sur certains crânes.

Enfin il est d'autres orifices qui sont très nettement rétrécis par le fait de l'épaississement osseux, ce sont les *alvéoles dentaires*. Le fait apparaît très manifeste sur les photographies que nous produisons, notamment au niveau des crânes 4 et 3 ; sur ce dernier, les alvéoles postérieurs très rétrécis se sont en partie juxtaposés latéralement l'un à l'autre, comme s'ils manquaient de place dans le sens normal antéro-postérieur. Une conséquence de ce retrécissement alvéolaire est une *expulsion des dents* progressive, que nous pouvons prendre sur le fait sur l'un de nos crânes (crâne 6) où l'on voit les racines de presque toutes les dents restantes, canines, petites et surtout grosses molaires, être pour ainsi dire complètement extériorisées (1). Cette constatation nous a fait examiner à ce point de vue spécial deux pagétiques actuellement à la Salpêtrière, et chez l'une d'elles, qui n'a plus actuellement qu'une seule dent extrêmement allongée, nous avons appris que toutes les autres dents étaient tombées sans être cariées il y a une vingtaine d'années, au moment où la maladie a commencé à faire des progrès notables. L'alvéolite expulsive n'a pas, je crois, été signalée jusqu'ici comme une conséquence de la maladie de Paget : aussi dans la thèse de Vincent (1904), où se trouve l'observation de notre malade, le fait n'est pas rapporté.

Les os de la base du crâne ne sont pas seulement gros, épaissis et élargis,

Dupuytren pour toutes les mensurations qui ne peuvent être faites que sur des os secs. Nous comparons ces différentes mensurations avec celles que nous avons prises sur deux crânes normaux.

(1) Nous avons constaté le même fait, au Collège des chirurgiens de Londres, sur l'un des crânes de Sir James Paget.

ils sont encore *poreux et friables*. Tant sur leur face endocrânienne que sur leur face exo-crânienne, ils sont piquetés d'une infinité de petits orifices qui leur donnent un *aspect vermoulu* contrastant avec l'aspect lisse des crânes normaux. Cet aspect grenu est encore accru sur la surface interne de certains crânes par l'existence de petites saillies verruqueuses irrégulières et par les profondes dépressions que creusent les vaisseaux méningés. La friabilité apparaît surtout sur quelques crânes, comme le crâne 3 par exemple, à la surface duquel on constate la structure « en meringue » classique des os pagétiques. La fragilité extrême de ces os s'est fait sentir notamment dans notre première autopsie où, malgré l'épaisseur énorme des os, le crâne s'est brisé rien qu'en le dépouillant partiellement des parties molles.

Cette friabilité et cette fragilité sont d'ailleurs variables au niveau de la base du crâne comme au niveau de tous les os chez les pagétiques : chez ces malades, en effet, il y a, en dehors d'une ostéopathie raréfiante généralement prédominante, une ostéopathie condensante quelquefois très importante. Cette condensation osseuse est surtout manifeste sur le crâne 4 ; et il semble que le processus pathologique soit peut-être moins prononcé, que l'hypertrophie soit moins facilement diffuse quand elle s'accompagne d'une certaine condensation osseuse : ainsi le crâne 4 est relativement un de ceux qui paraissent le moins atteints.

Une conséquence de cette hypertrophie constante et de cette porosité variable est que le *poids des crânes*, comme généralement de tous les os, est le plus souvent augmenté, mais *de façon très variable et nullement en proportion de l'hypertrophie osseuse*. Les poids que nous pouvons fournir n'ont pas grande valeur, parce que les crânes n'ont pas été coupés exactement au même niveau : on pourra pourtant juger approximativement des différences, si nous disons que deux bases de crânes normaux pesaient 353 et 341 grammes, deux crânes pagétiques (5 et 6) 368 et 434 grammes, c'est-à-dire l'un un poids à peu près normal, l'autre un poids notablement supérieur ; l'énorme crâne pagétique 7 pesait 510 grammes (1).

Les deux caractères essentiels de l'os pagétique, hypertrophie et faible densité, apparaissent nettement sur les *épreuves radiographiques* de la base du crâne, comme sur celles des os des membres. Nous avons attiré l'attention, avec notre ami le Dr G. Legros, sur l'aspect flou, diffus, irrégulièrement plaqué de taches sombres et claires, ouateux, à rebord mal

(1) Nous avons laissé de côté les bases des crânes 3 et 4, parce que à l'une (poids : 531 gr.) était restée adhérente une partie de la voûte, alors qu'à l'autre (poids : 377 gr.) on avait au contraire enlevé une portion de la région fronto-temporale de la base. Remarquons que malgré cette large ablation, cette dernière base (4) pesait encore plus qu'une base normale, et que le morceau de voûte resté adhérent à l'autre base (2) était manifestement insuffisant pour expliquer seul l'énorme augmentation de poids.

délimité, de l'os pagétique : c'est exactement le même aspect que l'on trouve sur les radiographies de la base du (crâne Pl. LXX). Les os y apparaissent gros ; les traits fins et biens noir, qui limitent normalement la selle turcique, le pourtour du sinus sphénoïdal, les voûtes orbitaires, les cellules mastoïdiennes ou les branches du maxillaire supérieur, sont représentés ici par autant de bandes larges. De plus, ces bandes sont irrégulièrement foncées, plus pâles dans l'ensemble que les parties correspondantes de l'os normal, plutôt grises que nettement noires, et leurs bords sont estompés et manquent de limites précises. Dans l'ensemble, les radiographies de bases du crâne apparaissent à première vue moins nettes, moins pures, plus floues, plus uniformes, les oppositions entre les blancs et les noirs sont moins marquées chez les pagétiques que chez les sujets normaux (Comparer les figures 2 et 3 avec la figure 1 de la Planche LXXII). C'est tout à fait ce que l'on voit sur la radiographie d'un tibia ou d'un fémur de pagétique, avec cette différence pourtant que l'aspect ouateux est plus net sur les os des membres, sans doute simplement parce que, sur une base du crâne vue de profil, l'épaisseur osseuse est beaucoup plus grande.

II. Déformations. — L'hypertrophie osseuse n'est pas tout dans le processus de la maladie de Paget ; il y a aussi des déformations dues au ramollissement des os. Ces déformations existent au niveau de la base du crâne comme au niveau des membres, ainsi que l'a justement fait observer tout récemment Félix Regnault (1) ; elles avaient été déjà remarquablement décrites en 1862, 14 ans avant la première description de Paget, par Barnard Davis dans un mémoire sur les « Déformations plastiques du crâne » dont les figures représentent à n'en pas douter un crâne de pagétique typique (2).

L'essentiel dans les déformations est *l'enfoncement dans le crâne du pourtour du trou occipital et des parties voisines* ; plus exactement, la pesanteur se faisant évidemment sentir de haut en bas, on devrait dire qu'il y a *abaissement total de la base du crâne sous le poids du cerveau, à l'exception du pourtour du trou occipital*, seule partie qui soit soutenue. C'est cette pénétration qui caractérise surtout la « platybasie », et que l'on observe d'une façon générale dans toutes les affections qui s'accompagnent d'un ramollissement osseux, tels le rachitisme, l'ostéomalacie, etc... Généralement modérée dans la maladie de Paget, cette déformation est parfois extrêmement intense, comme par exemple dans notre premier cas et sur le crâne 7, qui sont précisément de beaucoup les plus altérés.

On peut apprécier facilement cet enfoncement en regardant un crâne

(1) Félix Regnault, Société anatomique, février 1913.
(2) Joseph Barnard Davis, Mémoires de la Société d'anthropologie, 5 juin 1862.

par sa face inférieure : alors qu'à l'état normal les condyles occipitaux sont plutôt au-dessous de l'écaille occipitale et que le bord antérieur du trou occipital est au-dessous du bord postérieur, c'est diamétralement l'inverse qui s'observe sur presque tous les crânes de Paget. Cette dernière déformation, surélévation du bord antérieur du trou occipital, était très frappante sur les deux crânes frais que nous avons examinés ; il en



Schéma n° 1.

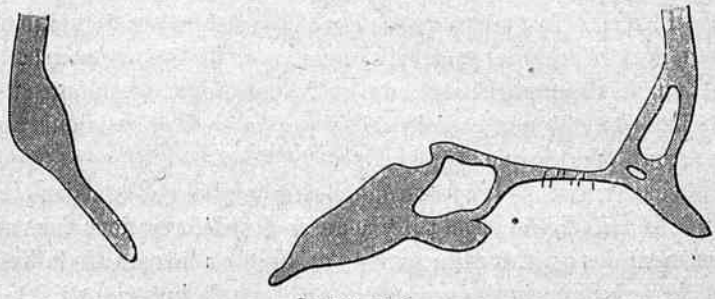

Schéma n° 2.

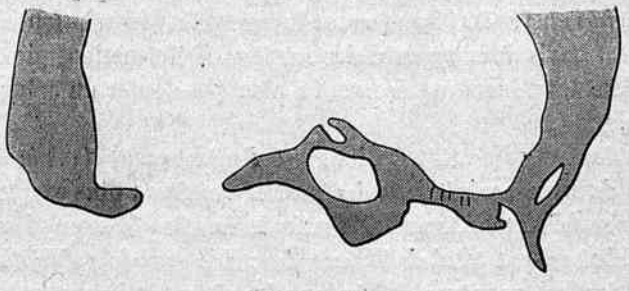

Schéma n° 3.

Ces schémas, calqués sur des photographies, représentent le n° 1 un crâne normal à tendance verticobasique, le n° 2 un crâne normal à tendance platybasique, le n° 3 le crâne pagétique n° 7. — Sur ce dernier schéma on voit l'épaississement de tous les os, la surélévation sphéno-basilaire et la convexobasie, l'obliquité et le rétrécissement antéro-postérieur du tronc occipal (le rebord antérieur étant nettement au-dessus du rebord postérieur), la dépression de la fosse cérébrale antérieure, la bascule de la face (comparer la direction des os propres du nez).

résultait que le système nerveux paraissait presque étranglé à ce niveau, le trou occipital, vu par l'intérieur du crâne, paraissant extrêmement aplati

d'avant en arrière (Pl. LXVIII. fig. 2). Sur le crâne 7, on peut voir que la portion basilaire de l occipital est à un bon centimètre au-dessus de sa portion écailleuse (schéma 3). Aussi, si l'on joint par une ligne médiane le bord antérieur et le bord postérieur du trou occipital, la ligne aboutit à l'état normal au niveau du tiers inférieur des choanes, presque de la voûte palatine ; dans tous nos cas de Paget, la même ligne aboutit au niveau du tiers supérieur des choanes, tout près du sphénoïde ; et sur le crâne 7, la même ligne s'arrête sur l'apophyse basilaire elle-même, à quelques millimètres en avant du trou occipital.

Cet enfoncement du pourtour du trou occipital dans le crâne a des conséquences multiples, directes et indirectes, sur la morphologie de toutes les autres parties du crâne et sur celle de la face.

Si l'on regarde un crâne par l'intérieur, une des conséquences directes les plus nettes, c'est que la partie de l'écaille qui est immédiatement en arrière du trou occipital devient oblique en bas et en arrière, ce qui a pour effet de diminuer la dimension antéro-postérieure et verticale des fosses cérébelleuses : le cervelet se trouve pour ainsi dire étalé, tout en largeur. Cette disposition est particulièrement nette sur le crâne 7 (Pl. LXVI, fig. 2) : et dans notre première observation (Pl. LXVIII, fig. 2), où l'écaille de l'occipital est à peu près coudée à angle droit à environ 1 centimètre 1/2 en arrière du trou occipital et à peu près à égale distance de la protubérance occipitale interne. La traduction en chiffres de cette déformation n'a pas une valeur absolue, étant donnée la difficulté d'obtenir des mensurations très précises (1) ; voici pourtant celles qui nous ont paru les plus probantes :

	Distance I. antéro-postérieure du bord postér. du trou occipit. à la protubér. occipit. interne.	II. transversale largeur des fosses cérébelleuses entre les extrémités externe des rochers
1er crâne normal.	4,5	11
2e crâne normal.	4,	10,6
Crâne de Paget, n° 3 . . .	3,5	11,4
— n° 4 . . .	3,2	10,8
— n° 5 . . .	3,6	11,5
— n° 6 . . .	3,6	11,7
— n° 7 (le plus atteint). .	2,8	11,9

Ces chiffres montrent assez nettement une diminution antéro-postérieure

(1) En matière de mesure des différentes parties de la base du crâne, les anthropologistes ne nous fournissent jusqu'ici à peu près aucun renseignement ; force nous a donc été d'innover en choisissant nous-même nos points de repère et sans nous dissimuler l'imperfection de nos procédés.

des fosses cérébelleuses, même dans les cas où il n'y a pas de plicature de l'écaille, et un élargissement léger de ces mêmes fosses.

En avant, la conséquence directe de cet enfoncement du pourtour du trou occipital est le soulèvement du corps de l'occipital et de la partie postérieure du sphénoïde. Le soulèvement est parfois tel que l'apophyse basilaire, presque verticale à l'état normal, devient presque horizontale, par exemple sur le crâne 1 observé frais et sur le crâne sec 7 (voir Pl. LXVIII, fig. 2 et Pl. LXVIII, fig. 2) : c'est dans ces cas surtout qu'on pourrait vraiment parler de platybasie. Sur les côtés, on constate en même temps un certain soulèvement de la partie interne des rochers.

Toutes ces déformations sont celles que l'on observe au pourtour presque immédiat du trou occipital : elles consistent toutes en un soulèvement. Au delà au contraire, aussi bien en avant que sur les côtés, il y a un abaissement des fosses cérébrales.

En avant, il y a un *abaissement de la fosse cérébrale antérieure*, moins sur les côtés, où les voûtes orbitaires sont hypertrophiées, qu'aux environs de la ligne médiane, où les fosses ethmoïdales et la partie antérieure du sphénoïde sont nettement déprimées : le fait s'observe avec netteté sur plusieurs crânes, le crâne 5 notamment et surtout les crânes 7 et 1.

De ce soulèvement de l'apophyse basilaire et de cet abaissement de la fosse cérébrale antérieure résulte, pour ainsi dire, une cyphose de la base qui transforme la platybasie en une véritable « convexobasie » : il y a une bosse qui s'enfonce dans la cavité crânienne, et c'est ce qui frappe surtout dès le premier abord. Mais cette cyphose basilaire est très différente de celle que Virchow a décrite, que l'on constate notamment dans l'achondroplasie, et qui s'observe avec la verticobasie : dans ce cas, l'apophyse basilaire étant devenue plus verticale, l'angle sphéno-basilaire se ferme. Dans les cas de maladie de Paget, cet angle n'aurait de raison de se fermer que par l'abaissement de la partie antérieure du sphénoïde, mais cet abaissement est plus que compensé par la surélévation de l'apophyse basilaire, de sorte que l'angle sphéno-basilaire est plutôt plus ouvert qu'à l'état normal. Entre la cyphose basilaire verticobasique de Virchow et la cyphose basilaire convexobasique des pagétiques, on peut dire que la différence est la même, au point de vue morphologique, qu'entre une gibbosité angulaire limitée à une vertèbre et une cyphose à large rayon étendue à toute la région dorsale.

La selle turcique qui se trouve juste au sommet de la saillie est pour ainsi dire écrasée : elle conserve une certaine dimension antéro-postérieure et tranversale, mais dans les cas les plus accentués (crânes 1 et 7) elle perd toute profondeur.

Sur les côtés, la surélévation de la masse sphéno-basilaire a pour conséquence *l'abaissement relatif des fosses cérébrales moyennes* et de la

partie externe des rochers. Alors qu'à l'état normal la partie externe des rochers est sensiblement au-dessus de leur partie interne, c'est diamétralement l'inverse que l'on observe, à un degré plus ou moins accentué, sur la plupart des crânes pagétiques. Dans l'ensemble d'ailleurs, toutes les parties saillantes des portions latérales de la base se trouvent déprimées, les petites ailes du sphénoïde par exemple comme les rochers : il en résulte une sorte de nivellement relatif de la surface endocrânienne de la base, nivellement que Gilles de la Tourette avait déjà noté.

Mais l'abaissement de toutes les parties périphériques de la base, fosses cérébrales antérieures et fosses cérébrales moyennes, n'est pas seulement relatif et dû au soulèvement du massif central sphéno-basilaire : *il est aussi absolu* et dû à ce que, la pression du cerveau étant exagérée par l'enfoncement dans le crâne du massif sphéno-basilaire, une contre-pression s'exerce partout ailleurs sur les os, et parois osseuses la cavité crânienne regagne en avant et latéralement ce qu'elle perd en hauteur au pourtour du trou occipital. Cette *dilatation de compensation*, pour ainsi dire, se fait donc tout naturellement sous l'influence du poids du cerveau et de la pression intracrânienne ; elle se fait aisément sur un crâne ramolli comme est celui des pagétiques ; et c'est très certainement à cela qu'on doit de ne jamais observer de signes d'hypertension intracrânienne chez les pagétiques, malgré l'hypertrophie de leurs parois osseuses et malgré le bombement de leur massif sphéno-occipital dans l'intérieur du crâne.

Outre l'abaissement « compensateur » de tout le pourtour de la base, on peut constater nettement, autre signe de compensation, que *tous les diamètres de la cavité crânienne autres que le diamètre vertical sont augmentés* : le diamètre antéro-postérieur augmente peu, parce qu'il est bridé par le massif facial ; les diamètres transverses augmentent au contraire très notablement, et l'on peut s'assurer facilement que la largeur excessive de la tête des pagétiques n'est pas due seulement à l'hypertrophie des parois osseuses, mais aussi à la dilatation transversale de la cavité elle-même. Cette dilatation transversale n'est pas limitée à la région pariétale ; on trouve une dilatation à peu près semblable du diamètre maximum, qui passe par la partie externe des rochers, et des diamètres plus petits, qui passent par exemple par la partie postérieure de la selle turcique ou par la base de l'apophyse crista galli. Les chiffres que nous avons obtenus à cet égard sont démonstratifs :

Diamètres	I. antéro-postérieur maximum	II. transverses a) maximum	b) par selle turcique	c) par base apoph. crista galli
1er crâne normal. .	16,1	12,9	11,9	6,5
2e crâne normal. .	16,3	12,5	11,5	5,9
Crâne de Paget n° 3.	16,8	13,8	13,4	7,6
— n° 4.	16,4	13,4	13,1	7,3
— n° 5.	16,7	14,3	13,4	7,1
— n° 6.	16,9	13,6	12,6	7,1
— n° 7 (le plus atteint).	16,2	15	14,6	7,4

Un de nos crânes pagétiques, l'énorme crâne 7, étant coupé sagittalement sur la ligne médiane, nous avons pu en mesurer aussi les dimensions verticales et les comparer avec les dimensions verticales de deux crânes normaux du musée Orfila coupés aussi sagittalement ; nous avions choisi ces deux crânes parmi d'autres comme termes de comparaison, parce que l'un avait une apophyse basilaire relativement verticale et était par conséquent légèrement verticobasique, l'autre avait au contraire un angle sphéno-basilaire relativement ouvert et avait par conséquent une tendance platybasique ; les dimensions des deux crânes ont d'ailleurs été à peu près les mêmes parce que le crâne le plus platybasique avait une apophyse basilaire sensiblement plus longue que l'autre.

Hauteur de la cavité crânienne au niveau de :

	Trou occipital bord postérieur	Trou occipital bord antérieur	bord fosse pituitaire	base de ap. crista galli
Crâne normal platyb. .	12,4	12	8,7	6,1
Crâne normal verticob.	12,4	11, 5	8,9	6,8
Crâne de Paget n° 7 .	9,6	10	8	6,6

Ces chiffres indiquent que *la dimension verticale des crânes pagétiques n'est très notablement diminuée qu'au voisinage du trou occipital* (près de 3 ctm. au niveau du bord postérieur) ; elle est encore un peu diminuée au niveau de la fosse pituitaire (moins de 1 ctm.) ; elle est normale au niveau de la base de l'apophyse crista galli ou même un peu au-dessus de la moyenne : ces chiffres répondent parfaitement aux constatations que nous avions pu faire par le simple examen des crânes. Si sur le crâne de Paget la hauteur est un peu plus grande au niveau du bord antérieur du trou occipital que du bord postérieur, cela tient à la plicature de l'écaille de l'occipital, qui est telle dans le cas examiné que la hauteur maxima ne reste plus au niveau des fosses cérébelleuses, elle est un peu plus grande au niveau de la partie postérieure du corps de l'occipital.

Ces chiffres ont encore une autre valeur si on les rapproche de ceux du tableau précédent, qui indiquent les diamètres antéro-postérieurs et trans-

verses. Assurément ils ne permettent pas d'évaluer le volume exact des crânes, évaluation qui est toujours très délicate sur les crânes entiers et à peu près impossible sur des crânes déjà coupés ; ils nous permettent pourtant d'arriver à une approximation relative de la capacité des crânes normaux et des crânes pagétiques.

Si, en effet, nous considérons les crânes comme des ovoïdes ou mieux comme des troncs de pyramides dont la hauteur est antéro-postérieure, dont la petite base est au niveau du plan vertical passant par la base de l'apophyse crista galli, dont la grande base est au niveau du plan vertical passant par le plus grand diamètre transverse, nous obtenons les chiffres suivants pour nos deux crânes normaux coupés horizontalement et pour le crâne pagétique 7 :

1er crâne normal :

Petite base = 6,5 × 6,45 (moyenne de 6,1 et 6,8) = ...	42 cmq.
Grande base = 12,9 × 12,4 = ...	160 cmq.
Hauteur = ...	16,1 cm.
Volume = ...	1.625 cmc.

2e crâne normal :

Petite base = 5,9 × 6,45 = ...	38 cmq.
Grande base = 12,5 × 12,4 = ...	155 cmq.
Hauteur = ...	16,3 cm.
Volume = ...	1.569,6 cmc.

Crâne de Paget n° 7 :

Petite base = 7,4 × 6,6 = ...	49 cmq.
Grande base = 15 × 10 = ...	150 cmq.
Hauteur = ...	16,2 cm.
Volume = ...	1.611 cmc.

Ces chiffres sont certainement très approximatifs : ils correspondent cependant assez bien, pour ce qui concerne les crânes normaux, avec les chiffres qui ont été donnés par les différents anthropologistes : Broca donne de 1.550 à 1.600 cm³ pour la plupart des crânes normaux, Testut indique de 1.450 à 1.600 pour les crânes moyens.

Pour ce qui concerne le crâne de pagétique, il est vraisemblable que l'approximation est à peu près la même que pour les normaux ; or si l'on compare le volume de ce crâne (1.611 cm³) au volume des deux crânes normaux (1.625 et 1.569, 6), on voit de façon tout à fait nette que *la capacité de ce crâne n'est pas sensiblement diminuée ni augmentée* ; il a simplement regagné en largeur ce qu'il a perdu en hauteur par le fait de la surélévation du pourtour du trou occipital. C'est la traduction en chif-

fres, si approximatifs qu'ils puissent être, de ce que nous avions cru pouvoir conclure par le simple examen des différentes parties de la base du crâne, à savoir que la cavité crânienne subit une simple dilatation compensatrice.

Une conséquence extra-crânienne des différentes altérations que nous venons de signaler est la *déviation en arrière de tout le massif osseux de la face*. Le squelette de la face est attiré en arrière par l'enfoncement dans le crâne du massif sphéno-basilaire, il est aussi repoussé en arrière par l'abaissement de la fosse cérébrale antérieure : il bascule pour ainsi dire, ce qui donne à la face des pagétiques un *aspect fuyant* très spécial, extrêmement net sur la tête de notre malade n° 1 (Pl. LXVIII, fig. 1) et sur le crâne sec n° 7 (Pl. LXVIII, fig. 4 et schéma 3). On peut aussi constater dans ces cas, par suite de cette bascule de la face, *une obliquité très exagérée de la voûte palatine* en arrière et en haut (Comparer les figures 1, 2, 3 des planches LXIX et LXX).

Si dans l'ensemble on regarde un crâne de pagétique coupé sagittalement sur la ligne médiane, on est frappé de la similitude des déformations avec celles que l'on constate, par exemple, sur un os long des membres on peut dire qu'il y a une *incurvation totale du crâne hypertrophié* de la même façon qu'il y a une incurvation totale d'un tibia pagétique hypertrophié. Ici le bord antérieur du tibia serait représenté par la voûte crânienne, la face postérieure serait représentée par la base ; le centre de courbure serait au niveau de la région qui subit l'enfoncement absolu ou relatif, c'est-à-dire au niveau du pourtour du trou occipital : toutes les parties de la tête tendent à converger vers ce centre, crâne et cerveau en dehors, en haut et en avant, face en avant et en bas.

Ici comme au niveau des membres, on peut dire que jusqu'à un certain point *l'incurvation pathologique n'est que l'exagération extrême d'une déformation normale :* il suffit pour s'en convaincre de comparer la coupe verticale d'un crâne de fœtus ou de nouveau-né à celle d'un crâne d'adulte (Pl. LXIX, fig. 4. On voit nettement que chez le nouveau-né la hauteur du crâne est relativement beaucoup plus grande au niveau du trou occipital que chez l'adulte et que le massif sphéno-basilaire, non encore soudé, est beaucoup plus vertical : c'est donc dans le cours de l'existence que petit à petit le pourtour du trou occipital s'enfonce, pour ainsi dire, dans le crâne. Cet enfoncement est minime chez les sujets normaux, il devient plus prononcé et parfois considérable chez les sujets dont les os sont particulièrement ramollis, et notamment chez les pagétiques.

Les différentes déformations que nous venons de signaler apparaissent sur *l'image radiographique*, comme l'hypertrophie dont nous avons parlé.

Sur quelques crânes très déformés (crânes 1 et 7), on voit nettement une plicature de l'écaille de l'occipital qui apparaît sous forme d'un angle aigu d'environ 70° (Pl. LXX, fig. 2). Plus en avant, la base fait une large saillie convexe en haut, une cyphose à grand rayon qui s'enfonce dans la cavité crânienne : la « convexobasie » apparaît particulièrement nette sur les radiographies. Plus en avant encore, on voit l'épaisse saillie des voûtes orbitaires hypertrophiées.

Sur une radiographie de tous les autres crânes pagétiques, la déformation est certes moins frappante, mais elle est encore très nette (Pl. LXX, fig. 3). En arrière, les fosses cérébelleuses sont moins profondes qu'à l'état normal, elles sont moins « en contre-bas » des rochers et des cellules mastoïdiennes. Plus en avant, la base apparaît non pas convexe, mais plus plate, plus rectiligne, plus nivelée que sur les crânes normaux ; si l'on cherche à analyser la cause de ce nivellement relatif, on voit qu'il est dû en grande partie à l'évasement de l'angle obtus, ouvert en haut, qui est formé en avant par les voûtes orbitaires, en arrière par le bord supérieur des rochers, et dont le sommet se trouve un peu en arrière de la selle turcique. Les mensurations approximatives de cet angle sur 7 radiographies de crânes normaux nous ont donné les chiffres suivants : 120°, 125°, 130°, 137°, 140°, 158°, 160° ; des mensurations analogues sur les crânes de 7 pagétiques nous ont donné les chiffres : 140°, 155°, 170°, 170°, 180°, 185°, 195°. Si l'on prend la moyenne, cet « angle orbito-pétreux » mesure sur les radiographies de crânes normaux 137°, sur les radiographies de crânes pagétiques 170°. Cet évasement paraît être dû à la fois à l'élévation du massif sphéno-basilaire et de la partie interne des rochers et à l'abaissement de la partie externe des rochers d'une part, des fosses cérébrales antérieures et des voûtes orbitaires d'autre part.

On constate en outre sur la plupart des radiographies un degré plus ou moins prononcé de bascule de la face en arrière, avec une obliquité excessive de la voûte palatine et une diminution de l'espace entre les apophyses ptérygoïdes et les apophyses mastoïdes.

Conclusions.

Si nous voulons résumer cette étude du crâne pagétique, basée sur l'examen de deux pièces recueillies personnellement et de 5 crânes secs, nous pouvons dire :

1° Il existe au niveau de la base du crâne chez les pagétiques des altérations qui sont plus ou moins accentuées, mais qui paraissent *constantes*, car elles existaient dans nos 7 cas, même en l'absence d'atteinte cliniquement appréciable soit des os de la voûte, soit des os longs des membres.

Ces altérations consistent en une hypertrophie et en une déformation par ramollissement, tout comme au niveau des os longs.

L'*hypertrophie* épaissit et élargit tous les os de la base et en rétrécit tous les trous : trou occipital et orifices vasculaires et nerveux.

Le point de départ de la *déformation* est l'enfoncement relatif dans le crâne du pourtour du trou occipital ; il a pour conséquences l'abaissement relatif des fosses cérébrales antérieures et moyennes, l'incurvation antéro-postérieure du crâne et la bascule de la face en arrière, l'élargissement transversal de la cavité crânienne. Par cet élargissement latéral et par cette incurvation antéro-postérieure, la cavité crânienne, plus ou moins ramollie, récupère le volume qu'elle perd en hauteur ; la capacité crânienne reste ainsi à peu près fixe.

Par ce mécanisme de « dilatation compensatrice » la déformation de la base contribue pour une grande part à la déformation bien plus connue et plus classique de la voûte : l'augmentation de la voûte n'est pas due exclusivement à l'épaississement de ses os, mais aussi à l'agrandissement transversal de la cavité crânienne elle-même.

2° Ces différentes altérations se constatent sur les images radiographiques, de telle sorte qu'on peut dire qu'il existe une *formule radiographique* assez complexe de la maladie de Paget.

L'hypertrophie et la porosité osseuses se manifestent par l'épaississement et l'aspect flou des os de la base : au lieu de lignes noires, nettes, franches et bien limitées, on voit des bandes larges, grises, entremêlées, confuses, à rebords indécis.

Les déformations se manifestent par une plicature de l'écaille de l'occipital ou plus souvent par une moindre profondeur des fosses cérébelleuses ; par une large saillie dans le crâne des os de la base (convexobasie) ou plus souvent par un nivellement général avec évasement de « l'angle obtus orbito-pétreux » ; souvent par un épaississement des voûtes orbitaires, par une bascule de la face en arrière, par une obliquité plus grande de la voûte palatine et par une faible étendue de la distance entre l'ombre des apophyses ptérygoïdes et celle des apophyses mastoïdes.

La connaissance de cette formule radiographique peut être utile pour le diagnostic des cas douteux (comme nous en avons observé un exemple), puisque les lésions de la base peuvent s'observer en l'absence de lésions de la voûte ou de lésions des membres.

3° Les altérations de la base du crâne des pagétiques sont intéressantes à connaître *au point de vue de la physiologie pathologique de cette affection*, parce qu'elles déterminent un rétrécissement parfois extrêmement prononcé du trou occipital et des différents trous de la base, y compris les orifices vasculaires et nerveux. Or il est assez logique de supposer

que bien des troubles, assez fréquemment signalés dans le cours de la maladie de Paget et dont la pathogénie paraissait tout à fait obscure, sont en réalité dus au rétrécissement des orifices traversés par le système nerveux central, par les vaisseaux et les nerfs qui vont dans le crâne ou qui en sortent : il en est ainsi sans doute de divers troubles mentaux, de troubles auriculaires ou oculaires, de troubles vaso-moteurs et trophiques, peut-être aussi de quelques-uns des troubles circulatoires et respiratoires dont certains sont extrêmement fréquents au cours de cette affection.

Ces déformations de la base sont en tout cas l'origine la plus importante des déformations de la face (facies fuyant, etc.) et de l'obliquité excessive de la voûte palatine qui s'observent souvent. Enfin l'hypertrophie excessive des alvéoles dentaires détermine chez certains sujets une expulsion spontanée des dents saines, comme chez certains tabétiques ou diabétiques.

On voit que l'étude, jusqu'ici négligée, de la base du crâne des pagétiques n'est pas sans présenter un certain intérêt pratique.

LÉGENDE DES PLANCHES

PL. LXVI. — *Face interne de 5 crânes pagétiques* (la figure 1 est un crâne normal pour servir de terme de comparaison).

On voit sur ces 5 crânes l'épaississement des os de la voûte, épaississement énorme sur le crâne n° 7 ; sur le crâne n° 3 on voit l'aspect « en meringue » de la surface de coupe, sur le crâne n° 4 la condensation osseuse de cette même surface.

La diminution du trou occipital est très apparente sur tous les crânes, si on les compare au crâne normal ; de façon très manifeste, la largeur de ce trou diminue surtout dans sa partie antérieure, ce qui lui donne parfois un aspect « en feuille de trèfle.

Tous les autres orifices, notamment les trous déchirés antérieurs et postérieurs, les trous ovale et grand rond, sont nettement rétrécis.

L'apophyse basilaire de l'occipital est devenue plus horizontale, ce qui est surtout apparent sur le crâne 7 ; la surélévation du massif sphéno-basilaire se voit nettement, avec la plicature de l'écaille de l'occipital et le nivellement général de la base.

La largeur de la cavité crânienne est augmentée sur tous les crânes, tout particulièrement sur l'énorme crâne 7.

Enfin la surface interne du crâne a perdu son aspect lisse et apparaît partout poreuse, piquetée et verruqueuse, incrustée de profondes dépressions vasculaires.

PL. LXVII. — *Face externe de la base des mêmes crânes*, rangés de la même façon que sur la planche précédente.

On voit plus nettement encore que sur la face interne le rétrécissement du trou occipital et de tous les orifices de la base et surtout l'élargissement considérable du corps de l'occipital et de ses masses latérales.

L'épaississement du rebord alvéolaire et le rétrécissement des alvéoles dentaires se voit aussi distinctement, notamment sur le crâne 3 où les alvéoles rétrécis se sont juxtaposés latéralement.

PL. LXVIII. FIG. 1 et 2. — *Cas n° 1* (personnel).

Sur la figure 1, on voit l'énorme augmentation transversale de la tête et l'aspect fuyant de la face.

Sur la figure 2, on voit, plus nettement encore que sur les crânes secs des planches précédentes : l'énorme épaississement des os ; leur fragilité, car le trait de fracture qui traverse la fosse cérébelleuse gauche s'est produit spontanément quand on détachait les parties molles ; — la large gouttière creusée par l'artère méningée moyenne (à droite) ; — la surélévation du massif sphéno-basilaire avec horizontalité du corps de l'occipital, nivellement des étages antérieur et moyen du crâne, aplatissement de la selle turcique, rétrécissement antéro-postérieur du trou occipital, écrasement antéro-postérieur et étalement transversal des fosses cérébelleuses avec plicature de l'écaille occipitale ; — la dilatation transversale de la cavité crânienne.

Fig. 3 et 4. — *Crâne n° 7*, vu de face et de profil.

Enorme élargissement transversal ; diminution de la portion occipitale ; faciès fuyant.

Pl. LXIX. — *Coupes sagittales médianes.* — Fig. 1 et 2. — Les crânes normaux des figures 1 et 2 ne diffèrent que par la disposition plus ou moins verticale de l'apophyse basilaire et par l'ouverture plus ou moins grande de l'angle sphéno-basilaire.

Fig. 3. — La convexobasie si apparente du crâne pagétique n° 7 n'est pas due à une verticalité excessive du corps de l'occipital ; au contraire celui-ci est beaucoup plus horizontal que normalement ; elle est due à l'enfoncement de tout le massif sphéno-basilaire et à sa bascule autour d'un axe transversal qui passe à peu près par la selle turcique.

On voit ainsi la surélévation totale du massif sphéno-basilaire, la dépression de la fosse cérébrale antérieure, l'aplatissement de la selle turcique, la plicature de l'écaille occipitale et le rétrécissement de l'étage postérieur du crâne.

Dans l'ensemble, on est frappé par l'incurvation totale du crâne hypertrophié et de la face autour d'un centre qui correspond au massif sphéno-basilaire.

Fig. 4. — Sur le crâne du nouveau-né, le massif sphéno-basilaire, non encore soudé, est beaucoup plus vertical que sur les crânes d'adulte, même à tendance vertico-basique ; de plus la hauteur relative du crâne au niveau du trou occipital est beaucoup plus grande que chez l'adulte. Ce crâne se rapproche manifestement beaucoup plus du crâne adulte normal que du crâne pagétique ; mais il semble que, sous l'influence de la station, il se produise normalement dans le cours de l'existence une ébauche de la déformation qui sera considérablement exagérée chez les pagétiques par le ramollissement osseux.

Pl. LXX. — *Radiographie d'un crâne normal et de deux crânes pagétiques.*

Sur les crânes pagétiques, on voit l'épaississement énorme des travées osseuses, qui deviennent larges, irrégulières, floues et imprécises. On y voit aussi la convexobasie (crâne 7) ou la platybasie (crâne 5), l'évasement de l'« angle orbito-pétreux », la diminution des fosses cérébelleuses. L'épaississement des voûtes orbitaires (surtout sur le crâne 7), l'obliquité excessive de la voûte palatine.

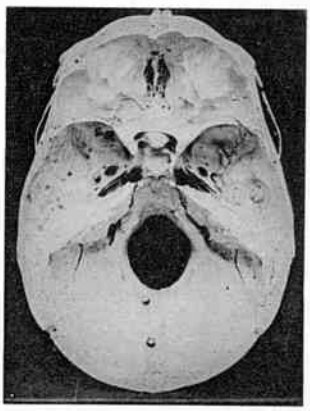

Fig. 1. — Crâne normal.

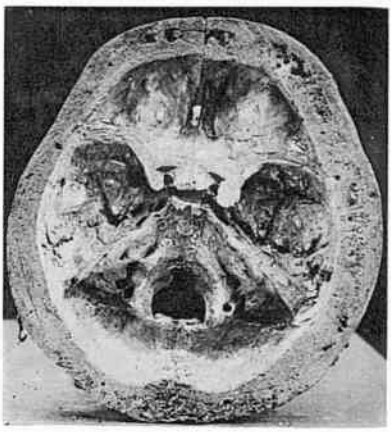

Fig. 2. — Crâne n° 7.

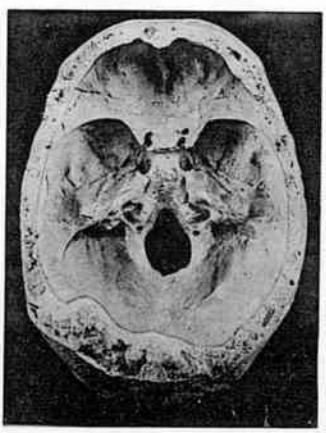

Fig. 3. — Crâne n° 3.



Fig. 4. — Crâne n° 4.

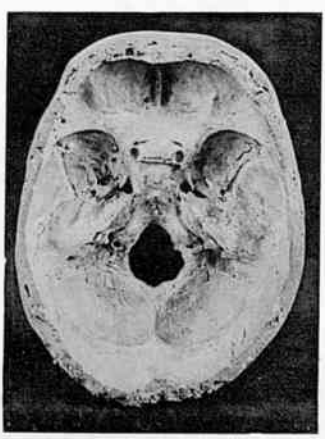

Fig. 5. — Crâne n° 5.



Fig. 6. — Crâne n° 6.

LE CRANE DANS LA MALADIE DE PAGET

(A. Léri).

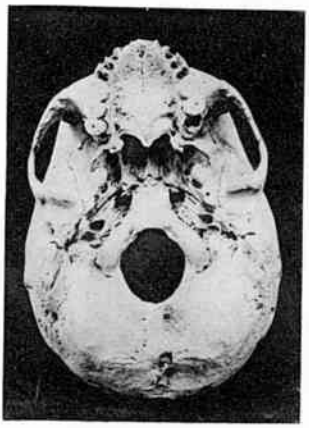

Fig. 1. — Crâne normal.

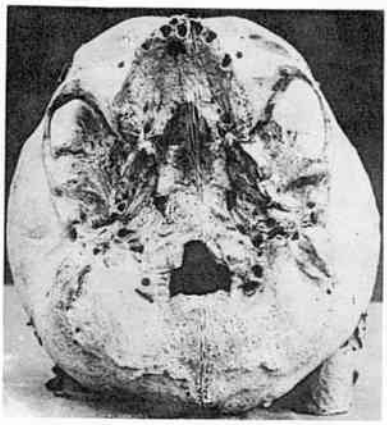

Fig. 2. — Crâne n° 7.

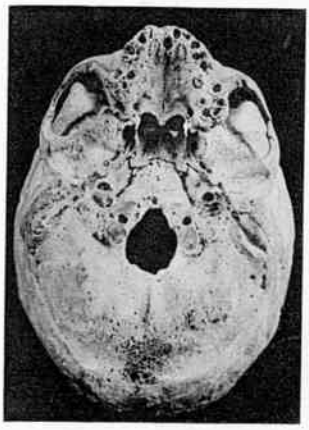

Fig. 3. — Crâne n° 3.

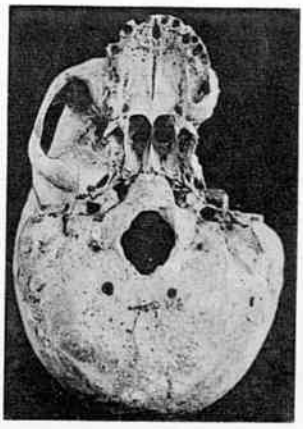

Fig. 4. — Crâne n° 4.

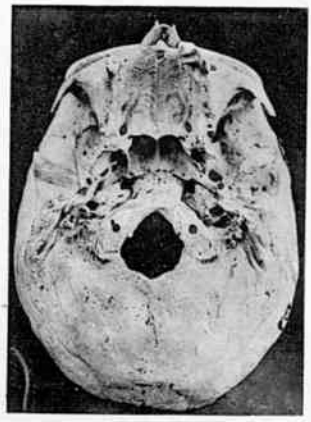

Fig. 5. — Crâne n° 5.

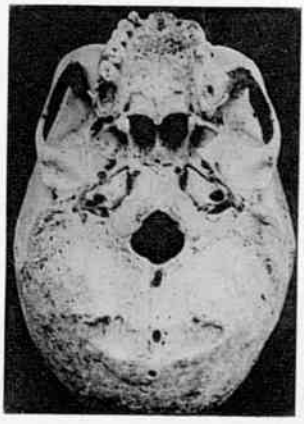

Fig. 6. — Crâne n° 6.

LE CRANE DANS LA MALADIE DE PAGET

(A. Léri).



Fig. 1. — Cas nº 1.



Fig. 2. — Cas nº 1, face interne de la base du crâne.





Fig. 3 et 4. — Le crâne nº 7, vu de face et latéralement.

LE CRANE DANS LA MALADIE DE PAGET

(A. Léri).

Masson & Cie, Editeurs

Phototypie Berthand, Paris

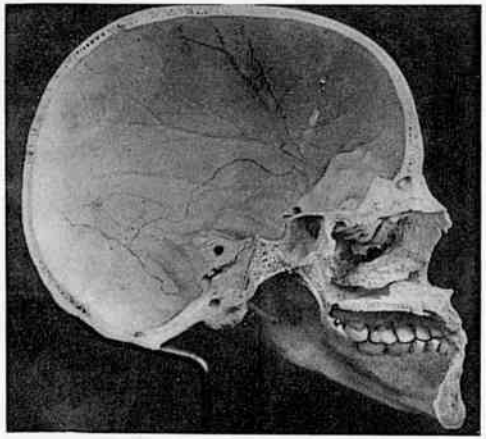

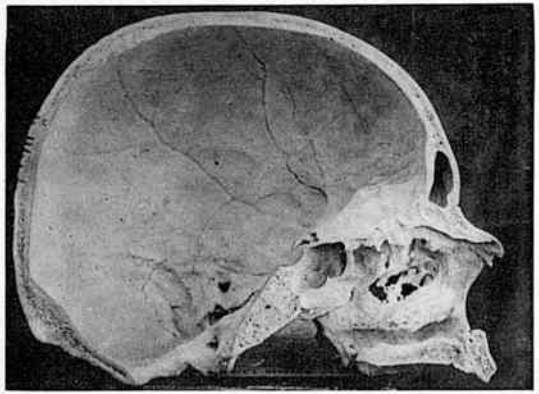

Fig. 1 et 2. — Crânes normaux : *1)* à tendance verticobasique ; *2)* à tendance platybasique.

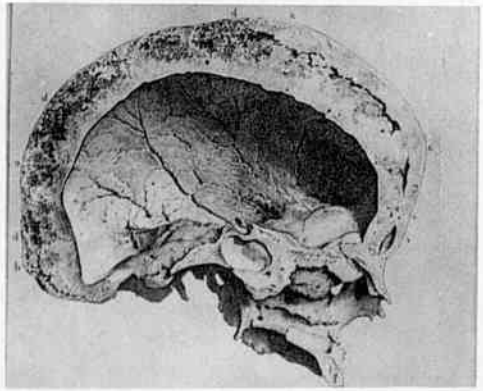

Fig. 3. — Crâne n° 7 (reproduction d'un dessin)

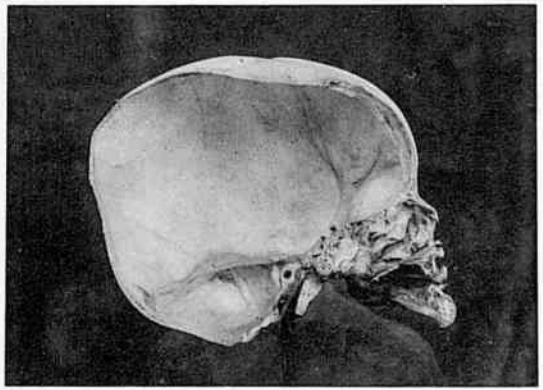

Fig. 4. — Crâne d'un nouveau-né.

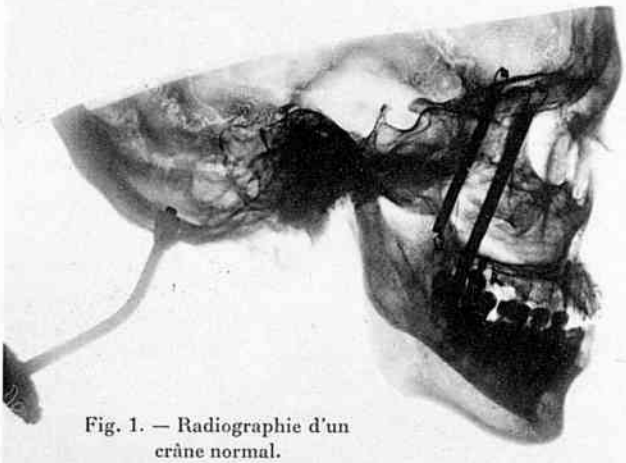

Fig. 1. — Radiographie d'un crâne normal.

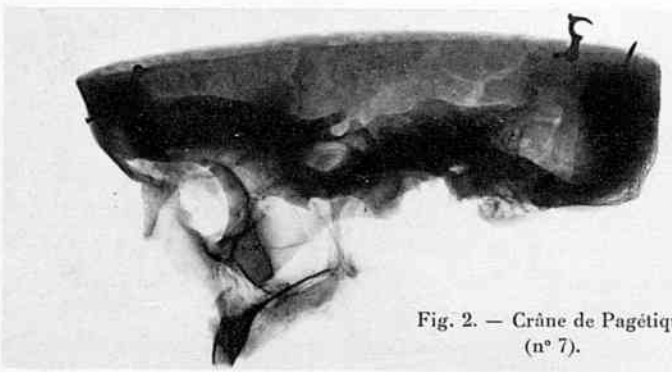

Fig. 2. — Crâne de Pagétique (n° 7).

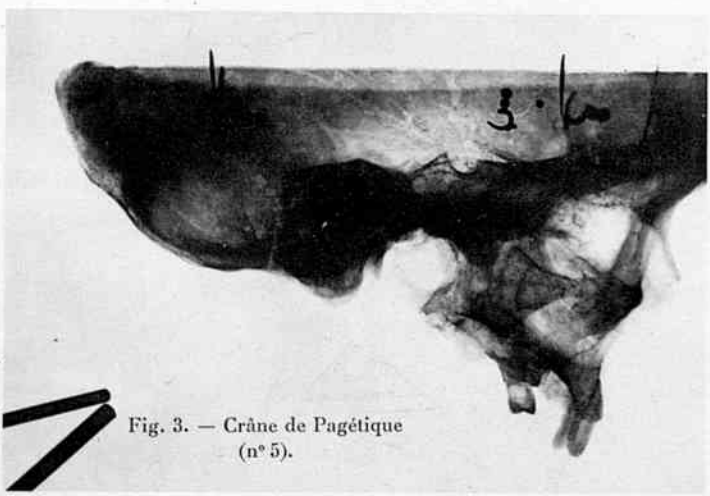

Fig. 3. — Crâne de Pagétique (n° 5).

LE CRANE DANS LA MALADIE DE PAGET

(A. Léri).

ACROMÉGALIE ET TABES

PAR

ALOYSIO DE CASTRO

Professeur à la Faculté de Médecine de Rio de Janeiro.

L'étude des associations morbides, soit qu'il s'agisse d'associations de simples syndromes ou de vraies maladies, présente toujours un gros intérêt clinique, même dans les cas où de tels syndromes et de telles maladies paraissent indépendants les uns des autres et où l'on ne peut les relier au point de vue pathogénique.

En effet, ils sont de plus en plus nombreux les exemples fournis par la pathologie ayant trait à des affections observées simultanément chez le même individu et qui, entrevues d'abord comme le résultat d'une combinaison, se sont trouvé à la fin considérées d'une tout autre façon, c'est-à-dire comme le résultat d'une seule cause et donc du même processus étio-pathogénique.

Or, pour ce qui est de l'acromégalie, on peut dire que ces associations constituent la règle ; c'est seulement dans des rares cas que ce syndrome se présente seul. Les récentes observations d'acromégalie signalent toujours, à côté des phénomènes d'origine hypophysaire, d'autres symptômes subordonnés à d'autres glandes endocrines, thyroïde, testicules, glandes surrénales, etc. C'est ainsi que se réalisent les combinaisons les plus variées de syndromes (acromégalie avec myxœdème, acromégalie avec hyperthyroïdisme, acromégalie avec atrophie testiculaire, acromégalie avec insuffisance surrénale, etc.). Etant donnée la synergie chaque fois plus évidente entre les différentes glandes à sécrétion interne, il n'y a rien d'extraordinaire dans l'existence de telles associations symptomatiques.

La chose est tout autre quand il s'agit d'acromégalie coexistant avec des syndromes ou affections indépendantes du système glandulaire endocrinien, c'est-à-dire avec des états morbides qui n'ont rien à faire avec l'acromégalie, du moins d'après nos connaissances actuelles. Serait-ce le cas du tabes ?

C'est ce que nous allons examiner, en apportant la contribution du cas que nous venons de suivre dans notre service à la Policlinique générale de Rio de Janeiro.

OBSERVATION (Pl. LXXI).

C. O..., 43 ans, brésilien, ouvrier.

Rien de remarquable pour ce qui est des antécédents héréditaires du malade. Dans ses antécédents personnels on trouve la variole à l'âge de 20 ans et la syphilis à celui de 21 ; le malade n'a suivi aucun traitement spécifique pour la syphilis, si ce n'est une injection de néo-salvarsan il y a seulement quelques mois. Dans ces derniers mois il est allé voir de temps à autre le médecin pour ses yeux.

Etat actuel. — Il s'agit d'un homme de 1 m. 67 de taille, avec 73 kilos de poids. On s'aperçoit à l'inspection d'un certain degré d'adipose, le système pileux étant normal, d'un *genu recurvatum* des deux côtés, bien visible surtout quand on regarde de côté.

On voit aussi très nettement les caractères acromégaliques de la tête, des mains et des pieds (Voir Pl. LXXI). Il y a du prognathisme du maxillaire inférieur (L'examen radiographique, dont s'est chargé notre confrère le professeur Dodsworth, a démontré une certaine augmentation de la selle turcique, l'hypophyse se trouvant un peu incliné en arrière, et de la dilatation des sinus frontaux). Il y a de l'exophtalmie des deux côtés. Les mains sont tout à fait acromégaliques (type large), avec des troubles trophiques aux ongles, excepté pour les pouces. Le malade rongeait ses ongles durant un certain temps, mais par la suite leur état s'est trouvé très mauvais et ils ont presque disparu. Les pieds ont tous les caractères des pieds acromégaliques, et y a aussi des troubles trophiques sur les ongles Il y a de la macroglossie.

Quand le malade se met à marcher, l'ataxie des jambes est évidente ; elle a commencé il y a quelques années, mais s'est aggravée dans ces derniers temps. Pas d'ataxie aux membres supérieurs. Signe de Romberg très net. L'examen de la motilité démontre encore de l'hypotonie musculaire, surtout des muscles de la partie postérieure de la jambe (*genu recurvatum*) et de la cuisse.

Les réflexes tendineux sont abolis aux membres inférieurs ; les réflexes cutanés sont faibles. Le signe d'Argyll-Robertson est très net.

Pas de troubles de la sensibilité objective. Le malade se plaint de douleurs dans le corps, surtout aux membres inférieurs, parfois assez aiguës. Il y a aussi de la céphalée.

L'examen des yeux a rencontré de la chorio-rétinite du bord interne de la papille, à l'œil gauche, avec décollement de la rétine.

La vision est presque abolie de ce côté.

Pas de troubles psychiques.

Rien de remarquable en ce qui concerne les appareils digestif et respiratoire. Pour l'appareil génital, il y a à signaler l'impuissance sexuelle existant depuis quelques années. Les urines sont bonnes, pas de sucre. Rien au cœur, si ce n'est un certain degré de tachycardie (96 pulsations). La pression sanguine prise au Riva-Rocci est dans les chiffres normaux.

D'après ce qu'on vient de lire, on voit qu'il y a chez notre malade deux









ACROMÉGALIE ET TABES

(Aloysio de Castro).

Masson & Cie, Editeurs

sortes de phénomènes cliniques : des symptômes acromégaliques et des symptômes tabétiques, les uns et les autres au grand complet.

Il est curieux de signaler que nous trouvons ici des symptômes qui sont communs aux deux maladies : l'impuissance, des troubles trophiques, des troubles de la vision, des douleurs, qu'il est important de bien signaler, peuvent avoir parfois dans l'acromégalie les mêmes caractères que les douleurs du tabes.

Ceci posé, s'agira-t-il dans ce cas d'une simple coïncidence des deux états morbides, acromégalie et tabes, ou y aurait-il entre les deux quelques relations réciproques ? Voilà qui est difficile de trancher pour le moment. Je dois, d'ailleurs, signaler que j'ai trouvé au cours de mes recherches à ce sujet d'autres observations, évidemment analogues au cas actuel. Ce sont les cas de Debierre (1) et de Bonardi (2), quoique le diagnostic de tabes eut été mis en doute par Petren (3). Mais il y a encore le cas de Bassi (4) et plus récemment ceux de Rostoski (5) et de Dercum (6).

Il ne faut pas oublier, d'autre part, qu'il y a des cas de coexistence d'acromégalie avec syringomyélie (7), et malgré les différences entre la nature des deux processus morbides, syringomyélie et tabes, cette circonstance n'a pas moins de valeur. Rappelons enfin qu'on a trouvé plus d'une fois des lésions médullaires dans l'acromégalie (8).

On pourra dire, d'ailleurs, que ces lésions ont été trouvées seulement dans quelques cas ; mais n'oublions pas que les observations d'acromégalie avec autopsie et vérification de l'état de la moelle se comptent.

Quoi qu'il en soit, il est bien certain qu'il nous manque encore des

(1) Debierre, *Un cas d'acromégalie avec symptômes tabétiques*. Rev. d'ophtalm., 1891, p. 12.

(2) Bonnardi, *Contributi clinici ed anatomo-patologiche alla conoscenza dell'acromegalia*. Il Morgagni, 1899, p. 541-579.

(3) Petren, *Uber des gleichzeitige Vorkommen von Akromegalie und syringomyelie*. Virchow's Archiv, 1907, Bd. 190, p. 60.

(4) Bassi, *D'uno caso di acromegalia prevalentemente cefalica complicata ad atassia locomotrice (forma giovanile)*. La Clinica med. italiana, 1899, p. 652.

(5) Rotoscki, *Akromegalie und tabes*. Gesell. f. Nät. u. Heilk, Dresden. Munch. med. Woch., 1908, p. 1851.

(6) Dercum, *Tabes associated with trophic changes suggesting acromegaly*. Journ. of nervous and mental disease, 1908, p. 508.

(7) Petren, *op. cit.* ; Peterson, *A case of acromegaly combined with syringomyelie*. Medical Record, 1893, p. 391 ; Bassi, *Un caso d'acromegalia cefalica associata a siringomielia*. Atti. del real. accad. Lucchese, 1898, p. 121 ; Havel, *Syringomyelie verbunden mit akromegalischen Veranderungen*. Inaug. Diss. Erlangen, 1905.

(8) Cagnetto, *Alterazi ni del midollo spinali in un caso di acromegalia*. Riv. sperim. di frematria, 1904, p. 267 ; Spiller, *The brain and the spinal cord in a case of acromegaly*. Journ. of nerv. and ment. dis., 1898, p. 42.

renseignements pour décider la question des rapports possibles entre l'acromégalie et le tabes et savoir si dans certains cas le processus tabétique sera capable d'agir sur les glandes à sécrétion interne.

Peut-être dans l'avenir les vérifications relatives à l'état du sympathique dans le tabes apporteront quelque lumière à la question.

D'après les relations du sympathique avec le système chromaffine, on peut se demander si ce n'est pas dans cette voie qu'on doit chercher l'explication de ces cas.



1



2



3



4

DÉFORMATIONS DU PIED CHEZ LES TABÉTIQUES

1 et 2. Pied tabétique. — 3. Pied bot tabétique. — 4. Pied ballant tabétique.

(Pierre Marie et Boutlier).

SOCIÉTÉ DE NEUROLOGIE DE PARIS

SÉANCE DU 6 NOVEMBRE 1913

SUR UNE VARIÉTÉ DE DÉFORMATION DU PIED CHEZ UNE TABÉTIQUE,

PAR

PIERRE MARIE et **BOUTTIER**.

Les malades que nous avons l'honneur de présenter à la Société sont tous les trois atteints de tabes ancien, puisque le début de l'affection remonte pour deux d'entre eux à plus de quinze années et pour le troisième à plus de cinq années. Le point qui nous a paru intéressant dans leur histoire est l'étude des déformations que présentent leurs pieds et qui semblent répondre à des types cliniques bien différents (Pl. LXXII).

Chez le premier malade nous observerons en effet le pied tabétique de Charcot et Féré ; il y a un affaissement de la voûte plantaire tel que celle-ci devient plate, une tuméfaction du dos du pied surtout marquée au niveau des articulations tarso-métatarsiennes, un épaississement du bord interne qui est arrondi, un raccourcissement du pied avec une immobilité très marquée des différents segments l'un sur l'autre. La radiographie faite par M. Infroit montre ici des lésions ostéo-articulaires (Pl. LXXIII).

La deuxième malade présente le pied-bot varus équin décrit par Jolfroy. Nous ne ferons que rappeler ici brièvement ses caractères dont les principaux sont constitués par des rétractions musculaires et aponévrotiques sans spasmodicité, par la flexion des orteils, les muscles de la région antéro-externe de la jambe restant flasques. Mais nous insisterons immédiatement sur quelques caractères particuliers : dans ce cas, malgré ce fait que la malade est confinée au lit depuis de longues années, il n'existe aucun phénomène de paralysie ; la malade exécute très correctement des mouvements de flexion, d'extension et de circumduction du pied. La lésion est bilatérale et l'intégrité fonctionnelle au point de vue des mouvements de l'articulation tibio-tarsienne est aussi complète d'un côté que de l'autre. Nous avons demandé à M. Bourguignon de bien vouloir faire l'exploration électrique des muscles de la région antéro-externe de la jambe : il n'existe à leur niveau aucune réaction de dégénérescence.

Assez différente par ses caractères cliniques nous semble être la déformation du pied que présente notre troisième malade. Ici lorsque nous

imprimons un mouvement à la jambe, le pied est secoué dans tous les sens : il est « ballant ». La malade est dans l'impossibilité complète d'exécuter le moindre mouvement de l'articulation tibio-tarsienne et même les mouvements qu'elle imprime aux orteils sont pour ainsi dire nuls. Le pied est un peu cambré, les doigts sont légèrement fléchis sans contracture : on n'observe pas là de déformation du pied qui soit comparable à celle qui constitue le pied-bot tabétique. Notons l'existence d'une amyotrophie considérable, à prédominance unilatérale, très localisée, portant sur les muscles de la région antéro-externe de la jambe. L'unilatéralité de cette déformation constituée maintenant depuis quatre années en constitue le dernier caractère. Au niveau de l'autre pied en effet, c'est à peine si on note une légère modification de ses caractères normaux.

En résumé, en étudiant cliniquement à l'heure actuelle les altérations physiques et fonctionnelles que présente le pied de cette malade, on constate qu'elles ne rentrent ni dans le cadre des pieds tabétiques de Charcot ni dans celui des bots tabétiques de Joffroy. La question se pose donc de savoir à quelle variété on a affaire.

Une simple remarque s'impose tout d'abord : c'est que dans ce dernier cas la paralysie l'emporte de beaucoup sur la déformation. Ce fait est démontré encore par la radiographie qui — faite par M. Infroit — montre l'intégrité des articulations.

L'examen électrique pratiqué par M. Bourguignon vient à l'appui de ces constatations cliniques : il montre à droite des traces de réaction de dégénérescence au niveau de l'extenseur commun des orteils, à gauche, c'est-à-dire du côté malade, une inexcitabilité complète des muscles de la région antéro-externe de la jambe : l'existence de traces de D. R. à droite permet d'affirmer qu'il y a eu de la D. R. dans les muscles du côté gauche actuellement inexcitables.

Le résultat de cet examen électrique s'oppose donc à celui qu'a fourni le même examen pratiqué sur le pied-bot tabétique.

Le diagnostic de notre dernier cas avec le pied tabétique se pose à peine : énorme déformation dans un cas avec lésions constatées par la radiographie, déformation presque nulle dans l'autre avec intégrité des surfaces ostéo-articulaires.

Le pied-bot tabétique se différencie de notre pied ballant par l'intégrité presque complète des mouvements de l'articulation tibio-tarsienne, par l'intensité des rétractions musculaires et aponévrotiques, par la bilatéralité des lésions, par le peu d'intensité des amyotrophies, enfin par l'absence de la réaction de dégénérescence.

(1) Pierre Marie et Foix, *L'atrophie isolée non progressive des petits muscles de la main, etc.* Nouvelle Iconographie de la Salpêtrière.



DÉFORMATION DU PIED CHEZ UN TABÉTIQUE

Pied ballant chez un tabétique.

(Pierre Marie et Boutlier).

Masson & Cie, Éditeurs.

Il semble donc que nous soyons ici en présence non pas à proprement parler d'une déformation tabétique du pied avec lésions articulaires, mais bien de phénomènes de paralysie qui, localisés au niveau des muscles de la région antéro-externe de la jambe du côté gauche, auraient déterminé une attitude du pied absolument comparable à celle qu'on observe dans les poliomyélites par exemple ou dans les névrites périphériques. Nous ne voulons pas essayer d'interpréter ce fait : nous ne ferons que rappeler le rôle attribué par certains auteurs aux névrites périphériques dans la production des amyotrophies ; s'agit-il au contraire dans ce cas d'un petit foyer très limité siégeant dans la substance grise et comparable à ceux que l'un de nous a observés avec M. Foix et qui peuvent expliquer certains faits d'atrophie des petits muscles de la main (1). Il serait prématuré de répondre à cette question : toujours est-il que cliniquement la déformation présentée par le pied de cette malade tabétique semble rentrer dans un autre groupe de faits que les déformations bien classiques qui constituent le pied tabétique d'une part, le pied-bot tabétique d'autre part et dont nos deux premiers malades offrent des types très complets.

UN CAS DE MÉGALODACTYLIE UNILATÉRALE DES ORTEILS

PAR

J. CHARPENTIER.

de l'asile de Prémontré (Aisne).

La malformation qui fait l'objet de la présente note a été observée chez un paralytique général du nom de T..., interné à l'asile de Prémontré (Aisne) et mort le 3 janvier 1913 à l'âge de trente-neuf ans.

Elle était congénitale et ne portait que sur un côté. Le pied gauche était absolument normal.

Le malade ne présentait aucune autre anomalie de développement. A l'autopsie furent relevées les lésions ordinaires de la paralysie générale; à noter en outre l'existence d'une petite tumeur de la capsule surrénale gauche qui, à l'examen histologique, a été reconnue pour être de nature myxomateuse.

Mieux que toute description, les dessins ci-joints Fig. 1 et 2 permettent de



FIG. 1.

se rendre compte des différents aspects de l'anomalie en question. Elle est constituée en somme par l'hypertrophie considérable des 2e et 3e orteils,

jointe à l'atrophie du 1er, à l'atrophie légère des 4e et 5e, les autres parties du pied offrant des dimensions normales. Le 2e orteil est particulièrement énorme. La partie antérieure de la plante du pied forme une grosse tubérosité correspondant aux 2e et 3e articulations métatarso-phalangiennes.

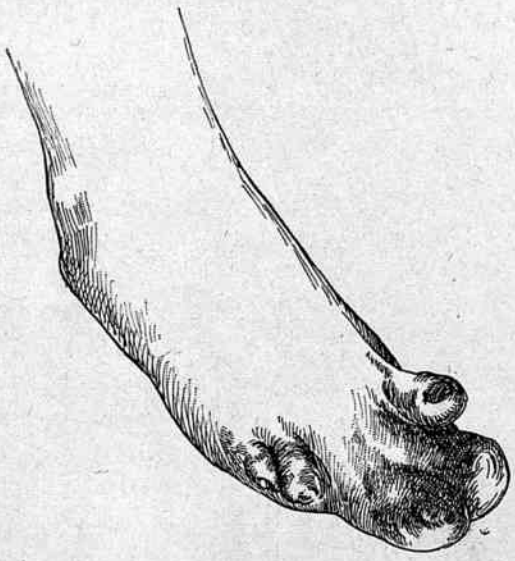

Fig. 2.

Tandis que le diamètre antéro-postérieur maximum du pied gauche mesure 23 centimètres, celui du pied droit mesure 27 centimètres.

Ce dont il était déjà possible de se rendre compte par la palpation du vivant du malade et qui s'est trouvé pleinement confirmé à l'autopsie, c'est que le gros volume des orteils tenait en grande partie à l'exubérance du tissu osseux.

Voici en effet la description du squelette :

Le tarse est normal. La malformation ne porte que sur le métatarse et les orteils :

1° Hypertrophie des 2e et 3e orteils et des métartasiens correspondants.

Ce qui frappe avant tout, c'est l'hypertrophie considérable du squelette des 2e et 3e orteils, et ce n'est pas là la seule anomalie qu'ils présentent, mais on relève aussi dans chacun d'eux la soudure en un seul os des 1re et 2e phalanges. L'os résultant de cette soudure mesure 60 millimètres sur le 2e orteil, 55 millimètres sur le 3e, tandis que, sur le squelette normal, la longueur des 1re et 2e phalanges réunies est respectivement de 35 et de 31 millimètres sur les orteils envisagés.

Sur le 2e orteil, la ligne suivant laquelle la phalangine est soudée à la

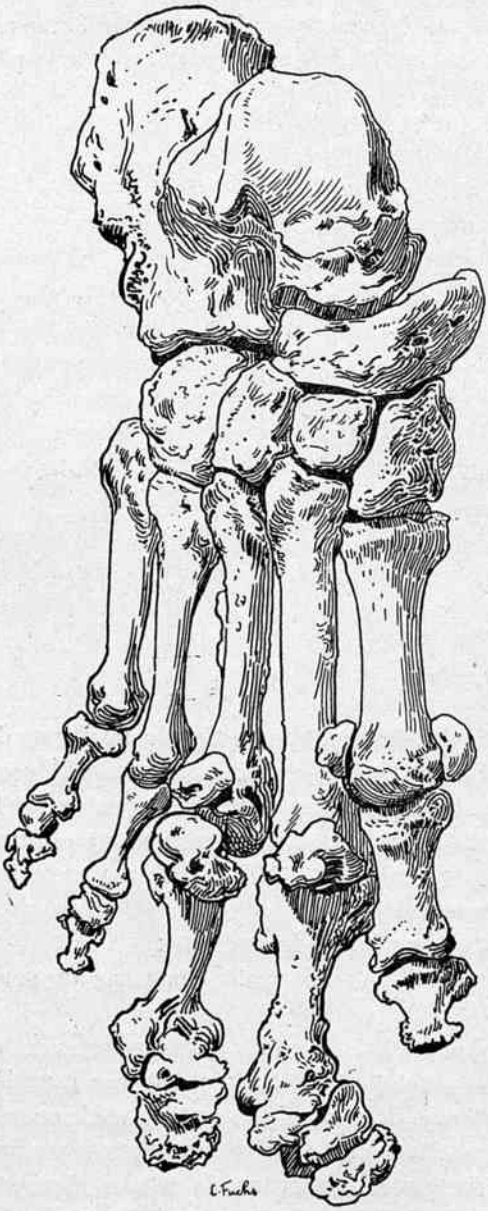

Fig. 3.

phalange est marquée d'un sillon nettement visible à la face plantaire, beaucoup plus vague à la face dorsale.

La tête de la phalange, facile à reconnaître, bien que la phalangine lui soit intimement soudée, est beaucoup plus développée du côté externe que du côté interne. Il en résulte que celle-ci et la phalangette qui est articulée sur elle sont fortement déviées en dedans.

Sur le 3e orteil, la ligne de soudure des 1re et 2e phalanges est marquée à la face dorsale par un profond sillon. La tête de la 1re phalange est facile à distinguer.

La phalange unguéale est, sur l'un et l'autre orteil, considérablement hypertrophiée, la base et la demi-couronne qui en forme l'extrémité sont exubérantes et poussent de chaque côté des prolongements qui, sur le 3e orteil, se réunissent en circonscrivant d'étroits pertuis.

Les articulations métatarso-phalangiennes sont flanquées d'énormes os sésamoïdes : un pour celle du 2e orteil, deux pour celle du 3e (1).

L'hypertrophie osseuse s'étend sur les métatarsiens correspondants. Ils sont beaucoup plus gros et plus longs que sur le squelette normal :

Longueur du 2e métatarsien : 96 millimètres (à l'état normal, 76 mm. environ).

Longueur du 3e métatarsien : 86 millimètres (à l'état normal, 70 mm. environ).

De plus, toutes les parties de ces os, mais surtout leurs extrémités, présentent une exubérance remarquable du tissu osseux : des apophyses sont disséminées à leur surface dont les plus saillantes sont situées du côté plantaire. Cette exubérance osseuse se prolonge même sur la face plantaire du 3e cunéiforme.

2° Atrophie du gros orteil.

Elle est très marquée, mais peut-être moins que l'hypertrophie des 2e et 3e orteils.

Il y a aussi une atrophie légère du 1er métatarsien portant surtout sur la tête de l'os.

Le squelette des 4e et 5e orteils offre à peu de chose près des dimensions normales ; il est peut-être légèrement atrophié.

(1) Les sésamoïdes ont été artificiellement placés sur la figure à la face dorsale du pied, dans le but de les mettre en vue.

TROPHOEDÈME
OEDÈME CONGÉNITAL FAMILIAL DES EXTRÉMITÉS INFÉRIEURES (1)

PAR

le Dr **D. B. BOKS,**

Chef chirurgien de l'hôpital au Bergweg, à Rotterdam.

Peu de temps après l'envoi de ma dernière communication sur l'œdème congénital familial des extrémités inférieures à la rédaction de la Nouvelle Iconographie de la Salpêtrière, j'ai eu l'occasion d'observer à nouveau un homme atteint d'œdème congénital des extrémités inférieures, et il m'a paru, après une recherche plus minutieuse, que j'avais encore affaire à un cas d'œdème des extrémités inférieures, cas congénital et se présentant chez plusieurs membres de la famille, pareillement congénital chez tous (voir tableau généalogique).

Il me semble superflu maintenant de raconter à nouveau exactement ce qui a été observé dans cette famille, parce que les déviations dans ces cas-ci sont exactement pareilles à celles qui ont été décrites dans mon article précédent concernant cette maladie (2).

Sur quelques points je crois quand même devoir attirer votre attention.

Chez le jeune homme, dont j'ai reproduit l'image dans un numéro précédent de cette revue, il a été observé qu'il avait de l'œdème du scrotum, qu'il avait des deux côtés une hydrocèle du testicule et que les deux testicules étaient hypertrophiés.

Dans cette nouvelle famille, je n'ai pu examiner personnellement que les organes génitaux de deux hommes et j'ai trouvé que chez tous les deux

(1) D'après une démonstration faite le 26 janvier 1913 devant l'Association clinique à Rotterdam.

(2) Nouvelle Iconographie de la Salpêtrière, 1913, n° 4, p. 316.

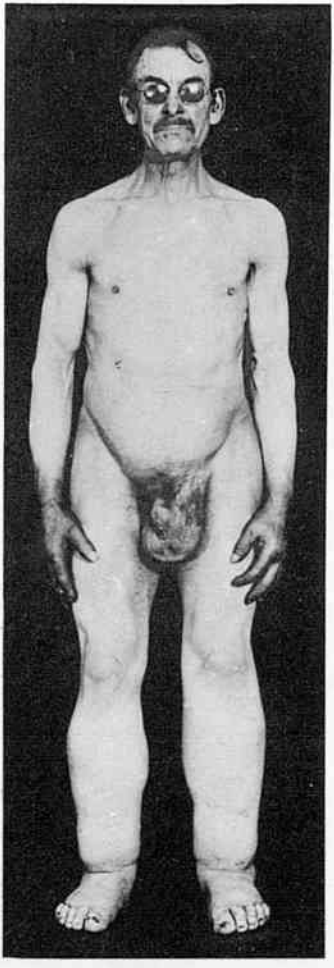

A. S.

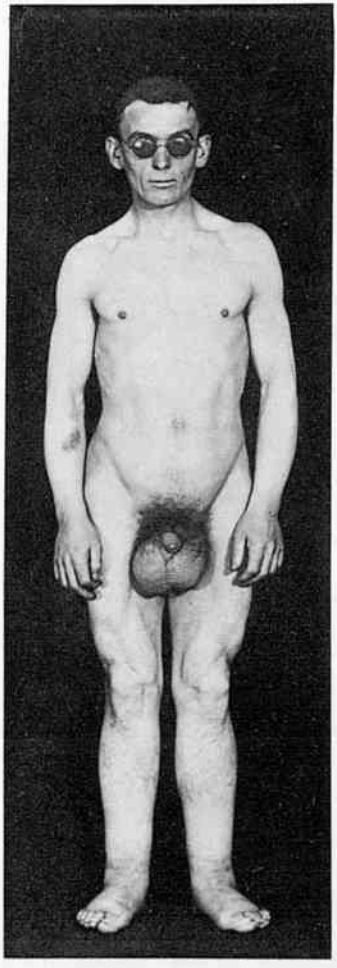

J. S.

TROPHŒDÈME CONGÉNITAL FAMILIAL DES MEMBRES INFÉRIEURS

(B. Bocks).

Masson & Cie, Éditeurs

Phototypie Berthaud, Paris



B. v. V.



J. S.

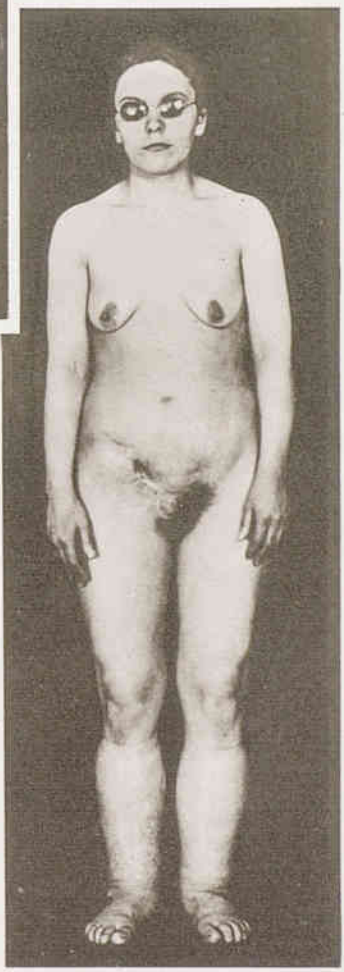

B. S.

TROPHŒDÈME CONGÉNITAL FAMILIAL DES MEMBRES INFÉRIEURS

(B. Bocks).

Masson & Cie, Éditeurs.

il existait des anomalies de ces organes (Pl. LXXIV). Ni l'un ni l'autre ne présente d'œdème du scrotum, mais chez l'un existe du côté gauche une hydrocèle du testicule et le testicule droit est très augmenté. Chez le deuxième existe des deux côtés une hydrocèle du testicule et probablement les deux testicules sont agrandis. Pourtant on ne peut en être certain, parce qu'il y a une hydrocèle de chaque côté.

Parce qu'un grand nombre d'hommes souffrent d'anomalies des organes génitaux, il me semble possible que chez les femmes il existe aussi des anomalies de ces organes.

J'ai eu seulement l'occasion d'en examiner trois souffrant de cette maladie et j'ai constaté que chez aucune il n'y avait d'œdème des grandes lèvres.

Chez deux sur les trois (Pl. LXXV), un de mes assistants n'a pu constater aucune anomalie des organes génitaux internes ; quant à la troisième nous n'avons pas pu en faire l'examen.

Quoique le résultat des recherches des anomalies de ces organes chez les femmes affligées de cette maladie ait été nul, il me semble pourtant désirable d'examiner de très près dans l'avenir les organes génitaux de ce genre de malades.

TABLEAU GÉNÉALOGIQUE



CLINIQUE DES MALADIES DU SYSTÈME NERVEUX
(Hôpital Pantélimon, Bucarest)

SUR LE SYNDROME DE LA XANTOCHROMIE ET DE LA COAGULATION MASSIVE DU LIQUIDE CÉPHALO-RACHIDIEN

PAR

Prof. G. MARINESCO et **Dr A. RADOVICI**
(Bucarest).

Le syndrome de la coagulation massive, indiqué pour la première fois par G. Froin en 1903, fut observé dans 26 cas pendant l'espace des dix dernières années. Tous ces cas ont été réunis par G. Aubry dans sa thèse (1909), et puis par Mestrezat dans sa monographie sur le liquide céphalo-rachidien normal et pathologique. Avant Froin, Picard a communiqué un cas, observé par Ballet, et presque dans le même temps Lépine a publié l'observation d'un malade qui n'a présenté que des douleurs de la colonne lombaire, mises sur le compte du rhumatisme.

Le mérite de Froin, qui a donné son nom au syndrome de la coagulation massive, a été de réunir dans le cours de l'année 1903 une série d'observations, de l'étude desquelles s'est dégagé un complexus symptomatique unitaire. La conception pathogénique primordiale fut celle d'une hémorragie méningée, et c'est sur la base de cette idée que Froin s'est mis à étudier de près les modifications que subit le liquide céphalo-rachidien au cours des épanchements sanguins. Il est arrivé à la conviction que l'hémorragie méningée, tout en étant un facteur important, n'est pas en état de déterminer à elle seule le syndrome de la coagulation massive.

Au cours de la même année, Babinski, ayant eu l'occasion d'observer un cas de paraplégie spastique, avec xantochromie, coagulation massive et leucocytose, admet la pathogénie d'une méningite hémorragique fibrineuse. Le traitement mercuriel a amené la complète guérison.

En 1904 Cestan et Ravaut publièrent le premier cas suivi de nécropsie ; la lésion trouvée fut une pachy-méningo-myélite du cône terminal. Pour l'interprétation, ils se sont rangés à l'opinion de Babinski, laquelle fait intervenir deux facteurs déterminants : l'inflammation et l'hémorragie méningée. Les auteurs ont insisté sur la richesse des substances albuminoïdes qu'on trouve dans le liquide obtenu.

Sicard et Descomps ont trouvé à l'autopsie de leur cas une gaîne périmédullaire, depuis le Xe segment dorsal jusqu'au IIe segment sacré, formée par le grossissement des méninges et leur symphyse. A leur avis l'inflammation n'est pas suffisante pour réaliser ce syndrome. « La région enflammée, écrivent ces auteurs, doit être circonscrite par un processus symphysaire, qui réalise une compression vasculaire et l'œdème local consécutif. Dans cette poche méningée stagne quelque temps l'exsudation plasmatique produite par la diapédèse rouge et blanche du plasma sanguin. »

Tedeschi (1902) a aussi publié un cas de syndrome du cône terminal, chez lequel la nécropsie a démontré une symphyse méningo-médullaire avec néoformations inflammatoires englobant les méninges et la moelle (cône terminal). Il paraît toutefois que non seulement la symphyse méningo-médullaire est en état de rendre le syndrome, mais aussi tout procès morbide déterminant une compression de la moelle et constituant en même temps un obstacle pour la circulation du liquide céphalo-rachidien. C'est ainsi que Rindfleisch, Dufour, Lejonne et Blanchetière ont observé la xantochromie et la coagulation massive, les deux premiers chez deux sujets atteints de méningite sarcomateuse diffuse, les deux derniers dans un cas de paraplégie spasmodique, causée par un sarcome vertébral qui comprimait le VIIIe et le IXe segment dorsal.

En 1909, Froin et Foy ont trouvé le même syndrome dans un cas de méningite cérébro-spinale, survenue après la rachi-stovaïnisation. On voit donc que ce syndrone peut être quelquefois l'expression d'une inflammation diffuse des méninges, sans pouvoir — du moins au point de vue clinique — déterminer aucune espèce de localisation. — Dans les dernières années, Mestrezat et Roger ont publié quatre observations, tendant à faire valoir la théorie de « la cavicé close » sur laquelle nous insistons plus loin.

Enfin une question qui touche de près notre sujet est celle relevée par Sicard en France et par Nonne et Raven en Allemagne sur l'état du liquide céphalo-rachidien dans les différentes compressions médullaires (mal de Pott, tumeurs rachidiennes). D'après les résultats de ces auteurs, les éléments du syndrome qui nous occupe peuvent être esquissés en quelque sorte dans toute compression, et le premier indice pourrait être fourni par la dissociation albumino-cytologique (Sicard), c'est-à-dire une réaction des globulines positive (Phase 1) avec absence de lymphocytose.

Nous passons maintenant à l'histoire clinique des quatre malades que nous avons eu l'occasion d'observer dans le service de maladies nerveuses de l'hôpital Pantelimon :

Observation I.

C. J. Ned..., âgé 45 ans. Entré le 14 mars 1912.

Le malade vient à l'hôpital pour des douleurs dans la région lombaire et impotence fonctionnelle des membres inférieurs. — A l'âge de 29 ans, il contracta un chancre qui a disparu après deux semaines, et aussi une adénite inguinale suppurée. Sa femme a avorté une seule fois et accouché de deux enfants sains. Fumeur et grand buveur.

La maladie actuelle a débuté il y a 17 ans, date à laquelle il a senti une faiblesse dans le membre inférieur gauche. Cette faiblesse disparaissait parfois, mais elle s'est surtout exagérée il y a 11 ans à la suite d'une fièvre typhoïde. La faiblesse a gagné ensuite l'autre jambe, de telle sorte que le malade ne pouvait plus marcher sans l'aide d'une canne ; avec le progrès de la maladie, il usait de deux cannes dans le même but.

L'année passée il a été obligé de garder le lit à cause de la faiblesse des jambes qui se dérobaient sous lui dans la station debout. Les douleurs, qui ont fait leur première apparition il y a 6 ans, tourmentaient aussi le malade à la même date. L'impotence des membres inférieurs est restée telle jusqu'à l'entrée du malade dans notre service.

A l'examen du malade, on constate que dans le décubitus dorsal il ne peut relever le membre inférieur droit qu'à 5-10 centimètres seulement au-dessus du plan du lit. La répétition du même mouvement provoque la contracture du membre. La jambe gauche est tout à fait immobilisée.

La motilité passive est difficile, à cause de la contracture qui survient lorsque le mouvement est fait un peu brusquement, surtout à droite. Les réflexes rotuliens sont tous les deux exagérés, le mouvement d'extension de la jambe est parfois accompagné d'une trépidation. Les réflexes achilléens sont de même exagérés. Le réflexe crémastérien, aboli à gauche, est beaucoup diminué à droite. Le réflexe abdominal inférieur aboli, le supérieur maintenu.

Phénomène de Babinski présent.

Le malade accuse des douleurs violentes dans les flancs, surtout à gauche, irradant sous les fausses côtes. Il sent des fourmillements et des engourdissements des jambes.

La sensibilité tactile, thermique et douloureuse, est abolie aux membres inférieurs et à la région abdominale inférieure jusqu'à deux travers de doigt sous l'ombilic.

La sensibilité au diapason, la sensibilité profonde et le sens articulaire sont tout à fait abolis pour le squelette de ces régions.

On constate de la part des réservoirs la parésie de la vessie et des sphincters uréthral et anal.

19 *mars*. — Ponction lombaire (IIIe-IVe vertèbres lombaires). On obtient 4 centimètres cubes de liquide jaune citrin, limpide. Deux heures après l'extraction, le liquide se prend en un coagulum fibrineux massif. Réaction de Wassermann négative dans le sang et le liquide céphalo-rachidien.

27. — Ponction (Ire-IIe vertèbres lombaires). On obtient 4 centimètres cubes de liquide jaune citrin. Après un quart d'heure on voit des flocons dans la masse du liquide et après 25 minutes la coagulation est complète.

Dans la même journée on a pratiqué une ponction entre la XIe et la XIIe vertèbres dorsales, obtenant quelques gouttes qui se sont coagulées sur l'aiguille.

20 *avril*. — Ponction (IIe-IIIe vertèbres dorsales). On extrait un liquide peu opalescent, qui est resté sans se coaguler.

24. — Ponction (VIIe-VIIIe dorsales) négative. Pratiquée entre les XIe et XIIe dorsales, on obtient 2 centimètres cubes de liquide qui se coagule immédiatement sur l'aiguille.

On constate dans le liquide céphalo-rachidien la présence de 0 gr. 62 0/0 de glucose.

Dans le cours du mois de mai, on a pratiqué une série de 5 ponctions à différents niveaux entre la VIe et la XIe vertèbres dorsales sans pouvoir obtenir du liquide.

Nous nous sommes expliqué ce résultat toujours négatif en admettant qu'à ce niveau les méninges spinales sont soudées de telle sorte que les espaces sous-arachnoïdiens sont tout à fait réduits ou complètement disparus.

Au commencement du mois d'août on constate une faible amélioration dans l'état du malade : il peut fléchir à demi le genou droit. Il semble que la limite de la zone d'anesthésie soit descendue de quelques travers de doigt. Les douleurs ont cédé presque tout à fait.

12 *août*. — La sensibilité de la face interne de la cuisse (tiers supérieur) est quelque peu revenue.

10 *septembre*. — Nouvelle ponction (IIIe-IVe vertèbres lombaires). Le liquide est sous petite pression, jaunâtre, faiblement opalescent. Réaction Nonne-Spelt franchement positive. Un quart d'heure après, le liquide prend une consistance sirupeuse. Après une demi-heure on voit nager un petit coagulum fibrineux. Après 2 heures le liquide se prend en une masse consistante, translucide.

L'état du malade reste le même ; il nous affirme toutefois que les ponctions lombaires lui ont procuré une amélioration réelle, mais passagère.

Observation II.

P. Gh., 37 ans. Le malade entre le 16 avril 1911 à l'hôpital pour la faiblesse des jambes qui est tellement prononcée que la marche est tout à fait impossible.

Il nie la syphilis. Sa maladie actuelle date de l'automne 1909 ; depuis cette époque il souffre de douleurs lombaires qui se sont aggravées pendant l'hiver et le printemps suivant. Il a continué pourtant à travailler — le malade est laboureur — jusqu'au mois de septembre 1910, mais pendant ce mois la force musculaire des jambes faiblit tellement qu'il dut recourir aux béquilles. Il sentait des fourmillements et des engourdissements accentués des membres inférieurs. Pendant deux semaines il a été soigné dans un hôpital rural et après cet intervalle il se sentit effectivement amélioré. Cette rémission s'est maintenue jusqu'au commencement de l'année 1911. Au mois de janvier, les douleurs

lombaires apparaissent de nouveau, avec irradiations dans les membres inférieurs, engourdissement, de sorte qu'il se voit obligé de garder le lit. Quelques mouvements du membre gauche ont persisté jusqu'à son entrée dans le service.

A l'examen du malade on constate une impotence complète des membres inférieurs qui sont maintenus dans l'attitude suivante : la jambe gauche reste en extension, à la droite le genou est en flexion de 45°, le malade ne peut le mette en extension qu'en se servant de ses mains. Atrophie musculaire à la jambe et aux cuisses.

La motilité active des membres inférieurs est tout à fait abolie. La motilité passive de toutes les articulations est possible, nous trouvons seulement quelque résistance à l'extension du genou droit. Les réflexes tendineux (rotuliens et achilléens) du membre inférieur droit sont exagérés. On obtient aussi la trépidation épileptoïde. Babinski positif.

A la jambe gauche les mêmes réflexes sont abolis. Clonus et Babinski absents. Les réflexes crémastériens et cutanés abdominaux sont maintenus. Le réflexe épigastrique aboli. Le malade accuse des douleurs lombaires intenses avec irradiations dans les membres. La sensibilité objective, tactile, thermique et douloureuse est profondément atteinte. La sensibilité tactile est abolie sur les membres inférieurs et se continue sur une zone d'hypoesthésie qui atteint les fausses côtes. L'anesthésie baresthésique s'étend jusqu'au même niveau. La sensibilité articulaire des orteils, du cou-du-pied et du genou est abolie. La sensibilité au diapason est abolie pour le squelette de la moitié inférieure du corps.

Comme troubles sphinctériens, le malade présente incontinence des urines et constipation.

A la ponction lombaire, on extrait un liquide citrin sous pression diminuée. La réaction des globulines avec le sulfate d'ammonium donne un gros nuage occupant toute la masse du liquide. A la centrifugation on constate une faible lymphocytose. Une quantité de liquide laissée en repos se prend en masse après deux heures.

On constate deux eschares du diamètre d'une pièce de 5 francs à la région fessière.

L'évolution de la maladie pendant le séjour du malade dans notre service fut toujours progressive. A cause des douleurs, il avait recours chaque soir aux injections de morphine. Les troubles vésicaux nécessitaient un cathétérisme journalier. Urines purulentes. Le malade a fréquemment des frissons avec ascensions thermiques.

15 *décembre.* — On constate un trouble du rythme respiratoire. A quelque intervalle, d'habitude de 10-12 respirations, on voit se produire une violente contraction des muscles abdominaux et probablement du diaphragme aussi. Le malade perçoit, un instant avant cet accès, une vive douleur épigastrique, puis commence une inspiration profonde qui coïncide avec la contraction mentionnée. A cause de la douleur, le malade fléchit la colonne vertébrale.

Les réflexes achilléens sont abolis aux deux membres. Le phénomène de Babinski s'est effacé à droite.

L'infection urinaire n'a pas pu être enrayée et le malade a succombé dans un marasme général le 18 mars 1902.

A la nécropsie, la moelle cervicale et lombo-sacrée ne présente rien de particulier ; la huitième racine cervicale gauche postérieure est beaucoup élargie par rappert aux autres et de consistance gélatineuse.

D'autre part, il y a une tuméfaction au niveau de tous les segments médullaires compris entre les VIe et XIe racines dorsales. La moelle présente à ces niveaux des dimensions exagérées, de sorte que les méninges sont tendues à sa surface. On note que les méninges ne sont pas épaissies, mais elles sont très adhérentes à la surface médullaire, de sorte qu'on ne peut les enlever sans entamer la substance nerveuse. La consistance de la moelle est gélatineuse, demi-fluide, de coloration gris-brunâtre, le tissu fait saillie sous la section, et on ne peut discerner nulle strutcure. C'est seulement à la limite de cette masse gélatineuse qu'apparaissent des néoformations ; on reconnaît encore quelques petits îlots de matière blanche qui font un réel contraste avec la substance environnante.

A la région médullaire terminale, on trouve les racines sacrées agglutinées en une masse très adhérente de tissu de nouvelle formation.

Observation III.

J. Jur..., âgé de 32 ans, laboureur. Entré le 16 mai 1912. Diagnostic : sarcome de la colonne vertébrale (?).

Nie la syphilis, il dit pourtant avoir eu il y a 14 ans une éruption cutanée pustuleuse qui s'est maintenue pendant 5 années, laissant jusqu'à présent des vestiges pigmentaires (cuisse, avant-bras).

Depuis le mois de janvier, le malade souffre de douleurs lombaires avec irradiations dans la cuisse gauche, survenant par accès, le malade étant obligé de garder le lit pendant les exacerbations. Les douleurs étaient si vives que le malade criait et était très agité.

La démarche était possible pendant les périodes d'accalmie, il sentait pourtant parfois des élancements douloureux dans la jambe gauche, qui descendaient jusqu'à la plante du pied.

Avec le progrès de la maladie, la force musculaire de la jambe gauche a faibli, et le malade n'a plus pu marcher qu'à l'aide d'une et puis de deux cannes. Depuis 3 semaines des douleurs atroces dans les flancs et les deux jambes retiennent le malade au lit.

Etat présent. — Le malade a un facies altéré, presque cachectique. La motilité des membres supérieurs est normale. Dans la région lombaire gauche, on remarque une tuméfaction solide, qui fait que cette région entière se trouve élevée de 3-4 centimètres au-dessus de celle de droite.

La peau n'est pas hyperhémiée, on ne sent pas de fluctuation superficielle, la palpation profonde très douloureuse indique un certain degré de résistance.

La ponction de cette tuméfaction, faite à deux reprises, n'a rendu que quelques gouttes de sang.... On ne constate nulle déformation de la colonne vertébrale, la pression de la Ire et de la IIe vertèbres lombaires est douloureuse.

L'examen des membres inférieurs indique une paraplégie flasque. La motilité active est tout à fait abolie. Réflexes rotuliens et achilléens abolis. Le phénomène de Babinski ne se produit pas.

Les réflexes crémastériens sont abolis. Atrophie musculaire massive dans la cuisse et les jambes. Sensibilité tactile, douloureuse et thermique profondément altérée. Les douleurs intenses des membres inférieurs persistent. Incontinence et rétention d'urine, constipation opiniâtre.

3 *juin*. — L'état général va empirant. Le malade a beaucoup maigri, vraie fonte musculaire, cachexie intense, alimentation très réduite. Incontinence des fèces. La tumeur du flanc gauche a augmenté de volume, nouvelle ponction avec résultat négatif.

15. — Le malade maigrit toujours ; depuis quelques jours, il est tombé dans un état d'apathie, il reste indifférent, somnolent, avec quelques manifestations délirantes tranquilles. Les membres inférieurs sont réduits presqu'au squelette Eschare sacrée.

Ponction lombaire : *liquide jaune citrin qui se coagule quelques minutes après l'extraction. On trouve après centrifugation de rares lymphocytes déformés.*

La précipitation des globulines avec le sulfate d'ammonium se fait en masse.

Le malade a quitté le service le 28 juin. Son état s'est continuellement aggravé de sorte que dans les derniers jours on pouvait dire qu'il était dans le coma. Sa famille l'a transporté à la maison presque agonisant.

Observation IV.

J. M..., 38 ans. Reçu dans le service le 24 décembre 1911. Il se présente à l'hôpital avec une paraplégie et des troubles de motilité dans les mains.

Comme antécédents, il aurait eu la fièvre palustre à 23 ans ; nie la syphilis et toute autre maladie infectieuse.

Le 28 novembre de la même année, étant interné à l'hôpital Colentina, pour la cure d'une phymose, on lui a fait une injection intrarachidienne de 0 gr. 03 stovaïne et 0 gr. 001 sulfate de strychnine, et puis une circoncision. Trois jours après l'opération, le malade commence à présenter une difficulté de la démarche, et après 5 jours il est obligé de garder le lit. Le 15 décembre, la motilité des mains, et principalement celle des doigts, est altérée. En même temps, le malade accuse des douleurs intenses dans les membres inférieurs, surtout dans la région postérieure.

Comme état général nous notons, à la réception, un organisme bien bâti, pas d'attitudes vicieuses des membres supérieurs et inférieurs, pas de déformations ou atrophies musculaires. L'expression de la figure présente un certain degré d'inertie, les sillons naso-géniens effacés, surtout du côté droit. La commissure droite abaissée en rapport avec la gauche.

La motilité active des membres inférieurs est complètement abolie au niveau de toutes les articulations. Passivement, on peut exécuter tous les mouvements.

Aux membres supérieurs, il n'est gardé de la motilité des doigts que la flexion et l'extension. L'opposition des gros doigts est abolie. La motilité de l'articulation du coude est intacte. L'élévation des bras n'est possible que jusqu'à la position horizontale.

Le malade est incapable de rester debout et de marcher.

A la face, la fermeture des yeux n'est pas possible complètement ; il reste toujours une petite fente.

On note le signe de de Græfe (les paupières supérieures n'accompagnent pas les mouvements d'abaissement des globes oculaires). Le plissement du front est possible ; le froncement des sourcils est aboli. Il ne peut pas siffler.

Les réflexes tendineux :		Les réflexes cutanés :	
Réflexe achilléen droit	abolis	Réflexe crémastér. droit	abolis
— — gauche		— — gauche	
Réflexe rotulien droit		Réflexe abdom. inf. droit	
— — gauche		— — gauche	
Réflexe olécrânien droit		Réflexe abdominal moyen et supérieur droit	
— — gauche		Réflexe abdominal moyen et supérieur gauche.	
Réflexe radial osseux droit			
Réflexe radial osseux gauche.			

La sensibilité objective tactile est abolie dans les régions plantaires, diminuée sur la face dorsale des pieds, conservée dans le reste du corps.

La sensibilité au diapason, abolie aux os du pied (tarse et métatarse), diminuée dans le tiers inférieur de la jambe, est conservée dans le reste des segments. La sensibilité thermique et douloureuse est intacte. Subjectivement, le malade accuse des douleurs, crampes et engourdissements au niveau des membres inférieurs et supérieurs ; les douleurs sont tellements violentes, qu'elles lui provoquent l'insomnie ; elles sont encore exagérées par la pression sur les troncs nerveux. La position la plus convenable pour le malade est la suivante : les jambes tenues fléchies sur la cuisse et celles-ci en flexion et abduction sur le bassin.

Au point de vue des sphyncters, on note l'impériosité des mictions, constipation. Comme état mental, le malade est bien orienté dans le temps et l'espace. Il est souvent très agité pendant la nuit, présentant un délire onirique professionnel, avec les caractères du délire d'intoxication. Il était cocher au service du camionnage des chemins de fer, et ce sont des réminiscences de son service qu'il s'agit dans son délire : querelles avec ses camarades, avec les clients chez lesquels il était envoyé pour la livraison des bagages, etc.

24 *décembre*. — On pratique une ponction lombaire, et on retire dans deux tubes quelques 4-5 centimètres cubes de liquide. Dans le premier le liquide est jaune verdâtre ; dans le deuxième, la coloration est moins intense. Après

quelque temps (1/2 heure), on obtient une coagulation en masse du liquide extrait dans les deux tubes.

5 *janvier* 1912. — Pendant la visite médicale, le malade perd subitement connaissance, la tête pend inerte à gauche, l'expression de la face est hagarde, la bouche est ouverte. La respiration s'est arrêtée, le pouls 90 par minute. Cette syncope a duré deux minutes, puis tout est revenu dans l'ordre.

6. — La musculature des jambes est flasque, sans être atrophiée. Les douleurs persistent avec la même intensité. Il présente quelque amélioration dans les mouvements des globes oculaires : il ferme bien les yeux, il a commencé à exécuter des mouvements dans les muscles de la face, il siffle, éteint le cierge à une distance de 16 centimètres. Il présente des troubles du sens cœnesthésique, ainsi, il dit sentir les jambes énormément gonflées.

13. — Les douleurs se sont quelque peu améliorées. Le regard est hagard, le maxillaire inférieur est abaissé et animé de faibles tremblements. Ces tremblements se transmettent à la tête entière.

24. — On note une remarquable amélioration de la motilité. Aux membres supérieurs il exécute le mouvement actif d'opposition du gros doigt, il porte l'index au médius et à l'annulaire ; ne peut pas encore le porter au petit doigt.

La flexion et l'extension des doigts s'exécute normalement, et aussi les mouvements de l'articulation du poignet et du coude. Il peut relever les bras, jusqu'à la position verticale.

Aux membres inférieurs, l'amélioration de la motilité est moins marquée. Il peut exécuter des faibles flexions et extensions des articulations tibio-tarsiennes ; les doigts sont encore immobiles. Les mouvements passifs sont difficiles et engendrent des douleurs.

26. — Il garde l'attitude de la flexion des jambes sur la cuisse et de celle-ci sur le bassin. L'extension est possible, mais douloureuse. Les mouvements de la jambe sont un peu plus libres ; il ne peut pourtant relever les membres inférieurs du plan du lit. Les douleurs spontanées ont disparu presque entièrement ; il est plus calme, dort bien la nuit, n'a plus d'hallucinations.

3 *mars*. — Le malade peut relever, étant en décubitus dorsal, les jambes au-dessus du plan du lit, mais pas jusqu'à la verticale. Il ne peut pas remuer les orteils ni l'articulation tibio-tarsienne. Il présente quelque raideur des articulations des genoux, il se soutient en position verticale et peut même tenter quelques pas, il s'appuie sur les meubles du salon, écarte les jambes pour agrandir la base de l'équilibre. La démarche se fait avec les genoux un peu fléchis. Les réflexes rotulien, achilléen et crémastérien sont reparus, mais encore très faibles. De même les réflexes abdominaux. Pas de signe de Babinski, pas de troubles sphyncteriens.

9. — Le signe de de Graefe n'est plus constatable.

28. — Le malade marche seul sans s'aider, mais à petits pas. Le pied est tombé. On note un degré de steppage.

25 *mai*. — La sensibilité vibratoire est reparue au niveau des os des pieds.

25 *septembre*. — Le malade est presque complètement rétabli ; il persiste

pourtant un peu de steppage, plus accentué à droite. Psychiquement tout à fait rétabli, il reste encore quelque temps dans l'hospice, faisant office de bûcheron.

En résumé les observations précédentes indiquent quatre cas de syndrome complet de la coagulation massive et de la xantochromie. C'est par hasard que nous avons pu épuiser avec ces quatre malades presque toutes les possibilités cliniques et pathogéniques du syndrome.

En effet la majorité des cas observés par divers auteurs ont présenté des troubles des membres inférieurs — paraplégie — et l'examen indiquait presque toujours une lésion dans la région inférieure de la moelle. Dans 20 cas, sur les 26 publiés, la paraplégie formait l'élément essentiel du complexus symptomatique. Trois de ces cas ont continué par une paralysie ascendante.

Il est à noter que la paraplégie fut signalée même dans les cas avec réaction méningée diffuse.

La paraplégie peut présenter toutes les variantes possibles, de la forme légère avec petits troubles de la démarche, douleurs lombaires et sur le trajet des sciatiques, signe de Lasègue (Lépine), jusqu'à la complète impotence fonctionnelle des membres inférieurs et atrophie musculaire massive (le 3e de nos cas). On a noté des paraplégies flasques avec abolition des réflexes et résolution des sphincters (Froin, Cestan et Ravaut, Donath, notre 3e cas), de même que des paraplégies spasmodiques, avec exagération des réflexes, signe de Babinski, contracture musculaire (Babinski, Sicard et Descomps, Blanchetière et Lejonne, Roger et Mestrezat). L'un de nos malades (n° 2) représente une phase de transition ayant des phénomènes spastiques à un membre, pendant que l'autre avait les réflexes abolis et complète résolution musculaire.

Les signes de localisation de la lésion manquent parfois, le tableau clinique indiquant une diffusion du procès morbide dans les territoires supérieurs du névraxe. Ainsi un cas de Froin a présenté un syndrome Landry, atteignant après 15 jours le point culminant (tétraplégie, paralysie des muscles de la face, phénomènes bulbaires, délire), après quoi le malade a commencé peu à peu à se rétablir, de sorte qu'il était complètement guéri après 3 mois.

Au point de vue clinique, nous nous trouvons donc presque toujours en face d'une méningo-myélite, d'une compression médullaire, d'une paralysie ascendante ou d'une réaction méningée généralisée.

Chez nos deux premiers malades, nous avons porté le diagnostic de méningo-myélite avec symphyse méningée, ayant en vue, chez le premier, les résultats obtenus par la ponction faite à différents niveaux, chez le

deuxième les faits anatomo-pathologiques obtenus à la nécropsie. Les observations de Cestan et Ravaut, Tedeschi, Sicard et Descomps se ressemblent en plusieurs points avec les nôtres. La troisième de nos observations, tout en étant privée de vérification nécropsique, concerne presque sûrement un malade atteint d'un sarcome vertébral, et regarde ainsi la question encore controversée du liquide céphalo-rachidien dans les néoplasmes rachidiens.

Le tableau clinique du quatrième malade n'indique nullement une compression médullaire, le névraxe ayant été progressivement atteint, et les symptômes étant l'expression d'une lésion tout à fait diffuse. Les troubles ont paru trois jours après une rachianesthésie stovaïnique et dès les premiers symptômes, le malade a présenté une intense réaction méningée. Il nous a été envoyé en pleine période d'état, en sorte que nous n'avons pas pu suivre les étapes de transition du liquide céphalo-rachidien.

L'examen du liquide céphalo-rachidien réunit ces diagnostics variés dans un même chapitre. En effet la ponction lombaire rend toujours un liquide présentant les trois signes caractéristiques :

1° Coagulation spontanée ou provoquée ;

2° Coloration jaunâtre (xantochromie) ;

3° Formule cytologique insignifiante, souvent absente.

Ces modifications sont conditionnées par l'existence tout à fait anormale d'une quantité notable de fibrinogène, et de quelques pigments dérivés de l'hémoglobine.

La coloration du liquide varie d'un cas à l'autre, ayant parfois un reflet verdâtre (Notre obs. n° 4), brun (Froin, Picard et Descomps), doré ou rosé en rapport avec les pigments trouvés (hémoglobine, pigments biliaires, urobiline, pigments dérivés).

Le chiffre moyen de la densité est $1015\ \Delta = 0°57 — 0°59$.

Le dosage de l'albumine totale a indiqué des quantités qui dépassent toutes celles constatées dans diverses affections. Ainsi Tedeschi a trouvé 28 gr. 80 0/00, Forcana 4 gr. 17, Blanchetière et Lejonne 25 gr. et 27 gr. 0/00.

La coagulation du liquide est sans doute le symptôme caractéristique du syndrome ; il importe de noter pourtant que ce phénomène n'est pas conditionné seulement par la présence du fibrinogène, mais aussi du fibrin ferment. Tous les signes peuvent donc indiquer le syndrome de la coagulation massive, la coagulation spontanée restant toutefois absente.

Dans ces occurrences, Mestrezat conseille d'ajouter à tout liquide xantochromique, comme précaution, quelques gouttes de sérum sanguin frais.

Donath a mentionné dans son cas aussi la présence des albumines, fait observé par Sicard dans le mal de Pott.

La perméabilité de dehors en dedans est nulle pour les iodures (Froin) et pour les nitrates (Mestrezat et Roger).

Les caractères des liquides obtenus chez nos deux premiers malades coïncident avec ceux observés par presque tous les auteurs dans les syndromes dont il s'agit. En ce qui concerne le malade avec sarcome vertébral, le résultat de la ponction confirme les faits constatés par Nonne et son élève Raven qui ont considéré comme signe distinctif de tout néoplasme rachidien l'hyper-albuminose (spécialement la réaction des globulines) avec l'absence ou l'exiguïté de la réaction cytologique. Ce caractère, constaté après aussi par Sicard dans le mal de Pott, fut attribué par Mestrezat à un trouble mécanique, à la stase du liquide céphalo-rachidien, et par conséquent considéré comme signe distinctif de toute compression médullaire : symphyse méningée, néoplasme rachidien, mal de Pott, etc.

Avec notre 4e malade, nous abordons la question du liquide céphalo-rachidien après la rachianesthésie. Guinard en collaboration avec Ravaut et Aubourg ont cherché une explication pour les troubles de différente nature, observés en telles occasions. Les liquides extraits après la rachicocaïnisation, montrent une pluie diapédétique de polynucléaires et lymphocytes, sorties des vaisseaux de la pie-mère, en rapport avec les troubles méningés observés. On trouve même parfois des liquides franchement opalescents, laissant déposer un caillot de pus sanguinolent, avec formation d'un coagulum fibrineux, comme dans un liquide de pleurésie. Guinard met cette réaction, qu'il désigne aseptique, sur le compte de l'anizotonie de la solution injectée.

Il est hors de doute qu'en dehors de la réaction méningée, notre malade a présenté aussi des troubles indiquant des lésions notables des éléments nerveux et précisément des racines des nerfs rachidiens.

Toute anesthésie résulte d'une action physique ou plutôt physico-chimique, de la substance employée sur les éléments conducteurs de l'influx nerveux. Cette action doit être passagère, réversible ; en certaines occasions pourtant, des troubles de plus longue durée et même persistants, peuvent survenir, soit que l'individu ait une tare prédisposante, soit qu'on trouve dans les antécédents personnels quelque intoxication ou infection antérieure ou chronique.

Notre malade, de par sa profession et son milieu d'existence, et en considérant aussi le délire onirique présenté, est un alcoolique. La localisation radiculaire est exprimée par les douleurs extrêmement violentes, la paralysie flasque avec atrophie musculaire, la modification des réactions électriques. Cette radiculite pourrait être due à une réaction inflammatoire parallèle avec celle méningée ou à l'action directe de la substance anesthésiante.

*
* *

Il résulte de l'exposition précédente que le syndrome de Froin a été observé dans diverses affections du névraxe, suites des maladies les plus différentes au point de vue étiologique. Plusieurs fois la cause est restée inconnue, et même l'examen anatomo-pathologique n'a pas toujours permis de déterminer la nature des lésions. En effet s'il s'agit de méningo-myélites chroniques ou de pachyméningites, ces lésions peuvent avoir pour cause la syphilis, la tuberculose, ou bien être le reliquat de quelque infection aiguë ancienne, ou les suites de quelque intoxication chronique (alcool, plomb).

Les cas de Froin, de Babinski, de Cestan et Ravaut ont été rigoureusement attribués à la syphilis. De même dans plusieurs observations à marche chronique, le traitement anti-syphilitique a pu seul indiquer la nature de l'infection (Aubry). Au point de vue de la tuberculose nous citons les cas de Sicard et Descomps, qui ont attribué au bacille de Koch les cellules géantes qu'ils ont trouvées ; ensuite, celui de Froin, où il s'agissait d'une réaction méningée survenue chez une jeune fille à la suite du grattage d'une ostéite bacillaire. On a mis parfois les troubles observés sur le compte des infections par les microbes banals de la suppuration. Ainsi par exemple dans un cas de Froin, la maladie a débuté brusquement à la suite d'un refroidissement, dans un autre publié en collaboration avec Foy, les troubles, parus 10 jours après une rachianesthésie stovaïnique, ont été considérés comme ayant une origine infectieuse.

Donath a observé le syndrome chez un paludique, Lépine dans un cas de rhumatisme vertébral. Dans une série de six cas relevés surtout par les auteurs allemands (1) la coagulation massive a été attribuée à un néoplasme médullaire ou de voisinage.

En résumé syphilis, tuberculose, microbes banals, néoplasme ou autres agents irritants toxiques peuvent provoquer une réaction méningée à caractères identiques, parce que tous ces agents divers peuvent déterminer une altération uniforme de la gaine des méninges rachidiennes. En effet l'examen anatomo-pathologique a indiqué en général un processus morbide envahissant les espaces sous-arachnoïdiens, et isolant de cette manière dans la cavité formée, une partie du liquide céphalo-rachidien circulant.

Cestan et Ravaut qui ont pratiqué la première nécropsie ont trouvé une méningo-myélite transverse, intéressant le segment supérieur de la queue de cheval et le cône terminal. Le processus, premièrement une lepto-

(1) Heilig, Blanchetiere et Lejonne, Reichmann u. Röpke, Klieneberger, Schnitzler cités par W. Raven).

méningite, a invahi la moelle d'une part, la dure-mère de l'autre, constituant ainsi une pachi-méningite circulaire. — Le cas de Tedeschi concerne une symphyse méningo-médullaire au niveau du cône terminal (extrémité inférieure de la Ire vertèbre lombaire), le tissu granuleux englobant la partie correspondante des méninges molles, de la moelle et des racines nerveuses. L'examen histologique n'a pas pu déterminer la spécificité de la lésion.

Sicard et Descomps décrivent aussi une pachi et lepto-méningite constituant une gaine périmédullaire depuis le Xe segment dorsal jusqu'au IIe segment sacré. Se basant sur l'existence des cellules géantes, les auteurs considérant la lésion comme étant de nature bacillaire ; la recherche des bacilles de Koch est restée pourtant négative.

Dans le cas de Lejonne et Blanchetière, la lésion trouvée fut une tumeur de la dure-mère, de la grosseur d'une petite noix, située sur la face dorsale de la moelle,qu'elle comprimait au niveau des VIIe, VIIIe et IXe segment dorsaux. Il s'agissait d'un sarcome à cellules rondes, très vascularisé, présentant dans sa grosseur plusieurs foyers hémorragiques. Les cinq cas réunis par M. Raven dans sa monographie concernent toujours des néoplasmes : psammome sphérique (Heilig), neurofibrome intradural et intramédullaire, opéré, guérison (Reichmann, Röpke), un fibrome et une tumeur indéterminée opérés (Klieneberger), sarcome de la pie-mère (Schnitzler).

Mestrezat et Roger dans leur dernier cas publié ont trouvé une compression médullaire causée par un anneau de pachi-méningite sur une hauteur de 2-3 vertèbres (VIIe, VIIIe, IXe dorsales).

Nous avons trouvé les mêmes particularités à l'autopsie de notre 2e cas. Depuis le IIe segment dorsal jusqu'au XIe, les méninges et la moelle étant adhérentes, il nous a été impossible de les séparer sans entamer en même temps la substance nerveuse. La consistance de la moelle, l'aspect macroscopique sur section et aussi l'examen des coupes microscopiques ont indiqué des altérations profondes des méninges et de la moelle.

*
* *

Nous avons montré jusqu'ici que la symphyse méningée, le néoplasme et plus rarement quelques réactions généralisées des méninges constituent les trois mécanismes pathogéniques capables de produire le syndrome de la xantochromie et de la coagulation massive. Il nous reste maintenant, après avoir regardé de plus près les procès morbides qui se passent au niveau de l'endothélium sous-arachnoïdien, à tenter une interprétation physio-pathologique de chacun des éléments qui constituent le syndrome.

a) *Xantochromie.* — La coloration jaunâtre plus ou moins foncée du liquide doit être attribuée incontestablement à l'invasion du pigment sanguin dans les espaces sous-arachnoïdiens. Les recherches de Guillain et Troisier, de Widal et Abrami et consignées par Troisier dans sa thèse de doctorat, ont eu pour objet les modifications subies par le globule rouge et le pigment hémoglobinique depuis l'invasion dans le liquide céphalo-rachidien jusqu'à leur destruction. La fragilité globulaire, constatée dans ce nouveau milieu, est toujours exagérée, va même jusqu'à leur complète dissolution et la mise en liberté du contenu des globules rouges. Consécutivement l'hémoglobine subit une série de transformations en pigments dérivés (bilirubine, urobiline, etc.) lesquels, au point de vue de leur origine et aussi de leur constitution chimique, sont des corps apparentés.

Par ordre décroissant de dégradation, on peut considérer la bilirubine comme étant le premier dérivé de l'hémoglobine, l'urobiline venant après. La parenté de ces trois pigments est démontrée aussi par une série de réactions chimiques. « En effet, l'action des acides énergiques sur l'hématine (dérivée de l'hémoglobine) produit l'hématoporphyrine, izomère de la bilirubine. Traitant la bilirubine par l'hydrogène natif, Maly a obtenu l'hydrobilirubine, pigment identique avec l'urobiline » (1).

La transformation de l'hémoglobine en pigments dérivés se fait sur place dans tous les liquides d'épanchements sanguins et aussi dans le liquide céphalo-rachidien xantochromique, suivant le phénomène décrit par Froin, Guillain et Troisier sous le nom de *biligénie hémolytique locale*. C'est ainsi que Sabraset et Muratet ont noté la présence de l'urobiline dans le liquide céphalo-rachidien de l'hémorragie cérébrale, Bard a décrit « la coloration biliaire du liquide céphalo-rachidien d'origine hémorragique ».

La coloration jaunâtre des liquides xantochromiques est certainement l'expression du même phénomène, c'est ce qui prouve la réaction de Gmelin trouvée plusieurs fois positive. Il reste pourtant un point obscur, concernant le mécanisme de pénétration des éléments sanguins — origine des pigments xantochromiques — dans les espaces sous-arachnoïdiens. Force est d'admettre une série de petites hémorragies méningées répétées, ou bien le passage des hématies par l'endothélium capillaire intact provoqué par la formation de la cavité close et la stase consécutive du liquide céphalo-rachidien.

Contre la deuxième hypothèse plaident plusieurs constatations faites dans des cas de compression médullaire de longue durée avec augmentation de la quantité des substances albuminoïdes — c'est-à-dire obstacle

(1) Jean Troisier, *Rôle des hémolysines dans la genèse des pigments biliaires et de l'urobiline*, Thèse Paris, 1909, p. 39.

manifeste dans la circulation du liquide céphalo-rachidien — et dans lesquels la xantochromie faisait défaut. En tous cas, les hémorragies méningées doivent être anciennes, si l'on a en vue qu'en de telles occurrences, on ne trouve plus des hématies ni de l'hémoglobine.

b) *Coagulation massive.* — Au point de vue biologique, la coagulation massive du liquide céphalo-rachidien représente le même phénomène que celui qui se passe dans le sang après toute émission sanguine. Une substance albuminoïde du liquide (le fibrinogène) sous l'action d'un ferment (le fibrin-ferment), étant données aussi quelques conditions secondaires, subit une modification chimique, en vertu de laquelle elle se transforme en fibrine et précipite sous la forme de filaments qui s'enchevêtrent, constituant le coagulum.

La question qui se pose est de savoir d'où vient l'énorme quantité de substances albuminoïdes et surtout du fibrinogène qu'on trouve dans les liquides céphalo-rachidiens étudiés, étant donné que normalement le liquide ne contient que des quantités infinitésimales d'albumine et pas du tout de fibrinogène (Sicard, Arthus, Mestrezat).

La proportion normale de l'albumine est sous la dépendance de l'épithélium choroïde et de l'intégrité de l'endothélium sous-arachnoïdien. Toute affection de ces éléments permet l'invasion des substances albuminoïdes du sang dans le liquide céphalo-rachidien. En première ligne c'est l'inflammation, c'est-à-dire le procès méningitique, qui provoque l'altération des parois des cavités sous-arachnoïdiennes. L'inflammation de faible intensité, autrement dit la congestion exagérée par l'exode figuré et sérique, est caractérisée principalement par l'augmentation de la quantité d'albumine du liquide céphalo-rachidien. Il est vrai qu'en de telles circonstances presque tous les éléments du sang envahissent les espaces sous-arachnoïdiens, mais en considérant les formules exactes chimiques et cytologiques, on voit s'esquisser une fine électivité, en vertu de laquelle les éléments ne sont pas uniformément attirés, de sorte que, en général, à chaque cadre clinique correspond une composition déterminée du liquide céphalo-rachidien.

Chaque agent infectant provoque habituellement une albuminorachie type, avec laquelle tend à s'identifier chaque cas similaire donné. Les chiffres les plus notables se rencontrent dans la méningite cérébro-spinale méningococcique : 3 grammes et aussi 6 et 8 grammes par litre. Mestrezat a trouvé exceptionnellement dans une méningite pneumococcique 11 gr. 60 par litre. Les autres infections méningées : tuberculeuse, streptococcique, pyocyanique, avec bacille coli sont marquées par une proportion décroissante d'albumine jusqu'à 0. 50 à 1 gramme.

Dans les inflammations chroniques, la quantité d'albumine est peu aug-

mentée et toujours proportionnelle avec l'intensité de la réaction méningée. La quantité moyenne dans le tabes est 0 gr. 50-0 gr. 68. Ce chiffre peut être déterminé aussi par une syphilis du névraxe, ou par les méningites alcooliques. Dans la paralysie générale la proportion varie de la normale jusqu'à 2-3 grammes.

Dans aucune des affections considérées l'hyperalbuminorachie n'atteint le degré de celle décrite dans le syndrome de Froin. En effet dans ce complexus symptomatique, caractérisé en première ligne par la coagulation massive, Mestrezat a trouvé 9 gr. 50 ; 9 gr. 66 ; 8 gr. 70 ; 9 grammes ; 6 gr. 20 ; 40 grammes par litre. D'autre part Tedeschi a noté 28 gr. 80, Fornaca 4 gr. 17, Blanchetière et Lejonne 25 gr. 50 ; 27 grammes.

Comme le syndrome dont il s'agit est loin d'être toujours l'expression d'une réaction inflammatoire, ces chiffres nous démontrent que l'hyperalbuminorachie peut être provoquée aussi par d'autres mécanismes pathogéniques.

En effet Nonne et son élève Raven considèrent ce phénomène avec l'absence de lymphocytose comme l'indice presque certain d'un néoplasme rachidien (1).

Parmi les substances albuminoïdes qui envahissent les espaces sous-arachnoïdiens, on compte aussi le fibrinogène, qui, d'après ses propriétés chimiques, peut être rangé dans le groupe des globulines. La réaction Nonne-Apelt (1re phase) est particulièrement intense dans les liquides contenant du fibrinogène.

Quelques fins filaments de fibrine sont d'observation courante, dans les méningites aiguës (tuberculeuses, cérébro-spinales) ; ce fait a été noté premièrement par Fürbringer (1897). Dans les cas de coagulation massive, il s'agit pourtant d'une invasion tellement abondante, et le coagulum formé est tellement consistant, que parfois nous pouvons retourner complètement l'éprouvette sans que le liquide coule (Donath). La quantité de fibrine a été dosée par Fornaca à 0 gr. 60 pour 1000 ; Blanchetière et Lejonne 1 gr. 70 ; 1 gr. 6 : 1 gr. 63 pour 1000 ; Mestrezat 0 gr. 65. Une comparaison entre ces chiffres et les quantités notées par Morat et Doyon pour le sang (1 gr. 18 ; 2 gr. 15 pour le chien), nous montre que l'accumulation de la fibrine dans le liquide céphalo-rachidien surpasse dans ces cas pathologiques le taux de fibrine du sang.

Au point de vue du mécanisme de l'épanchement du fibrinogène dans les espaces sous-arachnoïdiens, considérant les données cliniques et

(1) Dernièrement Nonne a communiqué à la Société médicale de Hambourg un cas nouveau (séance de 25 juin 1912) dans lequel, basé sur ces signes, il a pu diagnostiquer une tumeur médullaire au niveau des Ve et VI segments (Münchener med. Woch., no 43, 1912).

anatomo-pathologiques, trois hypothèses peuvent être discutées, chacune ayant le mérite d'expliquer quelque côté de la question.

Premièrement nous pouvons concevoir qu'une hémorragie méningée, rendant au liquide céphalo-rachidien tous les éléments du sang, mette en liberté aussi le fibrinogène. Et pourtant, dans les hémorragies méningées, cliniquement diagnostiquées, la coagulation du liquide céphalo-rachidien extrait n'a jamais été observée, et même Froin (Gazette des hôpitaux, 5 novembre 1903) a indiqué comme éléments constants dans ces cas l'absence du coagulum fibrineux. Cette remarque a été faite aussi par Chauffard et Froin (Soc. méd. des hôpitaux, 23 octobre 1903). Froin et Boidin (Gazette des hôpitaux, 7 janvier 1904), Follet et Chevrel (Gazette des hôpitaux, 5 avril 1910).

L'explication de ce fait paradoxal n'est pas difficile à donner. En effet à la nécropsie des cas de grandes hémorragies méningées on constate toujours des coagulums fibrineux occupant diverses régions de la surface du névraxe. Le liquide extrait par la ponction sera donc exempt de fibrinogène, celui-ci étant précipité sous la forme de fibrine dans les espaces sous-arachnoïdiens.

Il résulte donc que l'hémorragie méningée seule ne peut pas provoquer le syndrome si caractéristique de la coagulation massive ; d'autres constatations viennent pourtant prouver qu'elle n'est pas tout à fait étrangère à la pathogénie de ce syndrome. C'est ainsi que la présence, plusieurs fois mentionnée, des hématies dans les centrifugats, faits après la dissociation du coagulum, la formule leucocytaire qui dans quelques cas s'approche, à cause de l'augmentation du nombre des polynucléaires, de celle du sang, enfin les lésions des vaisseaux méningés, trouvées dans tel cas à la nécropsie, démontrent que presque toujours il se produit dans ces cas un épanchement sanguin. Il s'agit probablement d'hémorragies capillaires, petites et répétées, sans lésions accentuées des parois, de sorte que l'intégrité de l'endothélium sous-arachnoïdien n'étant pas tout à fait compromise, la coagulation du sang peut-être écartée. Sicard et Descomps admettent même une transsudation au niveau de l'endothélium capillaire intact.

Un autre facteur, qui contribue incontestablement à la pathogénie de la coagulation massive, est l'inflammation méningée. L'exsudat qui passe par les séreuses enflammées est caractérisé en première ligne par l'abondance des substances albuminoïdes et spécialement du fibrinogène, fait sur lequel on a basé une méthode de diagnostic différentiel entre les transsudats passifs et les exsudats inflammatoires.

Il résulte donc que l'endothélium sous-arachnoïdien en état d'inflammation laisse passer dans le liquide céphalo-rachidien le fibrinogène.

A ce point de vue les recherches de A. Oswald sur l'état colloïdal des cellules enflammées sont intéressantes ; elles montrent que le colloïde de la membrane cellulaire subit une altération, en vertu de laquelle elle attire dans une solution solide (feste Lösung) le fibrinogène du sang, et parallèlement le passe au liquide céphalo-rachidien par diosmose.

Dans quelques inflammations spécifiques le passage du fibrinogène et la précipitation de la fibrine surpassent de beaucoup les autres substances albuminoïdes du sang et quant au syndrome de la coagulation massive, plusieurs auteurs l'ont considéré comme étant l'expression d'une méningite hémorragique fibrineuse.

Au point de vue du mécanisme pathogénique par lequel le néoplasme rachidien peut faire apparaître le syndrome dont il s'agit, et spécialement la coagulation, Aubry considère comme facteurs déterminants les toxines élaborées qui irritent les surfaces vasculaires, puis, l'exsudation fibrineuse serait favorisée aussi par la stase du liquide céphalo-rachidien, provoquée par la compression de la masse néoplasique. Cependant, il est probable qu'ici aussi interviennent à titre d'éléments pathogéniques secondaires l'inflammation méningée et les hémorragies. Dans plusieurs cas on a trouvé à la nécropsie, dans la masse du néoplasme, les vestiges de vieilles hémorragies.

L'examen cytologique du culot obtenu par centrifugation du liquide céphalo-rachidien des cas de xantochromie et coagulation massive indique des éléments différents : hématies, lymphocytes, polynucléaires, macrophages, cellules endothéliales, néoplasiques, etc., de sorte qu'il est impossible d'établir une formule précise. On note presque toujours que la réaction cytologique est faible, et en tous cas ne correspond pas à la grande quantité de substances albuminoïdes épanchées.

Comme nous l'avons vu, Nonne a abouti à la conviction que nous devons considérer le résultat paradoxal de ces deux réactions comme un précieux élément de diagnostic des néoplasmes rachidiens (1). Entre les 47 cas avec hyperalbuminorachie, réunis par Raven (1912), 27 sont tout à fait exempts de réaction lymphocytaire, et dans les autres le nombre des éléments cellulaires était faiblement exagéré.

D'après cet auteur la dissociation des deux réactions serait un caractère différentiel pour toute compression médullaire.

(1) Tout dernièrement le Dr Jancke a publié deux cas de tumeurs rachidiennes, vérifiées par opération et nécropsie, dans lesquels la quantité excessivement abondante d'albumine du liquide céphalo-rachidien coïncidait avec une lymphocytose de 9-20 mmc. L'un des cas présentait aussi xantochromie et coagulation spontanée (Münchener med. Wochensch., n° 19, 1913).

Considérant que les autres caractères physiques et chimiques de ces liquides ont présenté plusieurs fois de la ressemblance avec le syndrome de la xantochromie, et de la coagulation massive, et en six cas l'ont reproduit intégralement, nous sommes portés à voir dans la simple dissociation albumino-cytologique une première étape pour la constitution du syndrome décrit par Froin. Entre les caractères des liquides céphalo-rachidiens de toute compression médullaire et ceux qui rendent complètement tous les éléments du syndrome dont nous parlons, il n'y aurait qu'une question de degré.

Pour dire le mot final sur la pathogénie du syndrome de Froin, nous devons mentionner l'hypothèse synthétique de Mestrezat, laquelle embrasse tous les facteurs déterminants mentionnés plus haut. Cet auteur empruntant l'heureuse expression trouvée par Dieulafoy pour la pathogénie de l'appendicite, considère en première ligne comme élément pathogénique la stase du liquide céphalo-rachidien produite par la « *cavité close* ». En effet, basé sur des arguments physiologiques, chimiques et cliniques, il conclut que le syndrome de la xantochromie et de la coagulation massive dépend :

« 1° De l'existence d'une cavité close isolée du circulus général, dans laquelle viennent s'accumuler les éléments issus du sang (par voie transsudative ou hémorragique) ;

2° D'une altération (infectieuse ou toxique) des vaisseaux de cette cavité ,créant une transsudation ou multipliant les hémorragies microscopiques (plaque de méningite, tumeurs vasculaires, etc.) (1). »

BIBLIOGRAPHIE

Aubry. — *Le syndrome de la coagulation massive du liquide céphalo-rachidien.* Thèse Paris, 1909.

Babinski. — *Méningite hémorragique fibrineuse. Paraplégie spasmodique lombaire.* Soc. méd. des hôp., 23 octobre 1903.

Blanchetière et Lejonne. — *Syndrome de coagulation massive et de xantochromie du liquide céphalo-rachidien sans éléments cellulaires dans un cas de sarcome de la dure-mère.* C. R. Soc. Biol., 15 mai, et Gaz. des hôp., 14 septembre 1909.

Braillon et Devillers. — *Hémorragie sous-arachnoïdienne curable.* Gaz. des hôp., 1909.

Beltz. — *Ueber Liquor untersuchungen mit besonderer Berücksichtigung der Nonne-Apeltschen Reaktion.* Deutsche Zeitschr. f. Nervenheilkunde, 1912, Bd. 43, S. 63.

Chauffard et Froin. — *Pachy-méningite hémorragique avec chromodiagnostic sans hématies; hyperthermie terminale.* Soc. méd. des hôp., 27 mars 1903.

Castaigne et Weil. — *Un cas d'hémorragie méningée avec biligénie hémolytique locale.* C. R. Soc. Biol., 19 juin 1909.

Cestan et Havaut. — *Coagulation en masse et xantochromie du liquide céphalo-rachidien dans un cas de pachy-méningo-myélite.* Gaz. des hôp., 6 septembre 1904.

(1) Mestrezat, *Le liquide céphalo-rachidien normal et pathologique*, 1912, p. 443.

DUFOUR. — *Du liquide céphalo-rachidien dans un cas d'insolation*. C. R. Soc. Biol., février 1909.

DERRIEN, MESTREZAT et ROGER. — *Syndrome de la coagulation massive de xantochromie et d'hémato-leucocytose du liquide céphalo-rachidien. Méningite rachidienne hémorragique cloisonnée*. Rev. neurol., septembre 1909.

DONATH. — *Beiträge zur Landryschean Paralysie*. Wiener klin. Wochenschr., 1901, n° 50.

FROIN. — *Inflammation méningée avec réactions chromatique, fibrineuse et leucocytique du liquide céphalo-rachidien*. Gaz. des hôp., 3 septembre 1903.

— *Le liquide céphalo rachidien dans l'hémorragie cérébro-méningée*. Gaz. des hôp., 5 novembre et 10 décembre 1903.

— *Méningite fibrineuse compliquée d'hémorragie cérébro-méningée*. Gaz. des hôp., 12 novembre 1903.

— et BOIDIN. — *Phénomènes de localisation au cours des hémorragies méningées sous-arachnoïdiennes*. Gaz. des hôp., 7 janvier 1904.

— *Les hémorragies sous arachnoïdiennes et le mécanisme de l'hématolyse en général*. Thèse Paris, décembre 1904.

— et RAMOND. — *Evolution des réactions cellulaires et séro-fibrineuse dans le liquide céphalo-rachidien retiré par ponction lombaire des méningites tuberculeuses*. C. R. Soc. Biol., 11 novembre 1905.

— et FOY. — *Syndrome de coagulation massive au cours d'une méningite*. Gaz. des hôp., 18 novembre 1908.

— *Hématolyse et hématogénèse, bactériolyse et bactériogénèse*. Steinheil, Paris, 1910.

FOLLET et CHEVREL. — *Hémorragies sous-arachnoïdiennes spontanées chez des jeunes gens*. Gaz. des hôp., avril 1910.

FORNACA (L.). — *Coagulation et xantochromie du liquide céphalo-rachidien dans un cas de méningo-myélite de la queue de cheval*. Gazetta degli ospedale et delle cliniche, août 1906.

GUILLAIN (G.) et CL. VINCENT — *Valeur séméiologique de l'albuminurie dans les hémorragies méningées*. Sem. méd., octobre 1909.

GUILLAIN (G.) et J. TROISIER. — *La formation des pigments biliaires par hémolyse dans les séreuses*. Rev. de méd., 1909, p. 457.

LESNÉ et RAVAUT. — *Des rapports que présentent entre elles l'hémoglobinurie, la cholurie et l'urobilinurie secondaire à l'hématolyse expérimentale*. Soc. de Biol., 14 décembre 1901.

MARINESCO G. et GOLDSTEIN M. — *Deux cas de pseudo-tumeur cérébrale : méningite séreuse et hydrocéphalie acquise*. Nouvelle Iconographie de la Salpêtrière, N° 1, janvier-février 1912.

MILIAN. — *Le liquide céphalo-rachidien*, Paris, Steinheil, édit. 1904.

MESTREZAT W., ROGER H. — *Syndrome de coagulation massive, de xantochromie et d'hémato-leucocytose du liquide céphalo-rachidien*. C. R. Soc. Biol., 1909, juin.

— *A propos du syndrome de coagulation massive et de xantochromie du liquide céphalo-rachidien*. Essai de pathogénie. Gazette des hôp., octobre 1909.

— *Le liquide céphalo-rachidien normal et pathologique*. A. Malcine, Paris, 1912.

NONNE M. — *Der heutige Standpunkt der Lehre von der Bedeutung der « vier Reaktionen » für die Diagnose u. Differential-diagnose organischer Nervenkrankheiten*, Deutsche Zeitschr. f. Nervenheilk., 1911, Bd. 42 S. 201.

— *Syphilis und Nervensystem*. Neunzehn Vorlesungen, Berlin, 1909.

OSWALD ADOLF. — *Ueber den Chemismus der Entzündung*, Zeitschr. f. experimentelle Pathologie u. Therapie Bd. 8.

QUINCKE. — *Die diagnostische u. therapeutische Bedeutung der Lumbalpunktion*. Deutsche Med. Wochensch., 1905, N°s 46-47.

REICHMANN. — *Zur physiologie u. Pathologie des Liquor cerebro-spinalis*, Deutsch. Zeitschr. f. Nervenhk. Bd 42 S. 1.

RINFLEISCH. — *Méningite sarcomateuse diffuse avec modifications caractéristiques du liquide céphalo-rachidien.* Deutsch. Zeitschr. f. Newenhk., 1904, Bd XXII.

SCWARTZ et BERTELS. — *Ueber meningitis carcinomatosa.* Deutsch. Zeitschr. f. Nervenhk., 1911, Bd 42 S. 85.

SICARD et FOIX. — *Réaction du liquide céphalo-rachidien au cours des pachyméningites rachidiennes*, Rev. neurol., 1910.

TROISIER, 1910. — *Rôle des hémolysines dans la genèse des pigments biliaires et de l'urobiline*, Thèse Paris.

TEDESCHI, 1906. — *Syndrome de la queue de cheval.* Gazetta degli ospedale e. delle cliniche, août.

VERHVOGEN et DUSTINE. — *Une soi-disant paralysie de Landry avec syndrome de Froin. Mal de Pott cervical.* Soc. des Sciences médicales et naturelles de Bruxelles, novembre.

WIDAL et JOLTRAIN. — *Biligénie hémolytique locale dans l'hémorragie méningée.* C.R. Soc. Biol., 5 juin 1909.

— et SICARD. — *Traité de pathologie générale*, t. IV, 1903.

TABLE DES MATIÈRES

Achondroplasie et chondrohypoplasie, contribution clinique, par RAVENNA, 157.

— (*Nouvelle contribution*), par PARHON et SCHUNDA, 185.

— (*Hénond-elle à une insuffisance hypophysaire partielle*), par BAUMEL et MARGAROT, 202.

Acromégalie et tabes, par ALOYSIO DE CASTRO, 469.

Agénésie partielle du corps calleux, par ROUBINOVITCH et BARBÉ, 407.

Amour de la mort chez les Habsbourg, par LAIGNEL-LAVASTINE et MERSEY, 146.

Aphasie (*Contribution à l'étude des localisations de l'—*), par LA SALLE ARCHAMBAULT, 20.

— *de Broca* (*Restauration du langage dans l'—*), par DEJERINE et ANDRÉ-THOMAS, 331.

Arthropathie (*Troubles de l'écriture par — de l'épaule chez un tabétique*), par GOMMÈS, 242.

Atrophie musculaire chez un nègre, par AUSTREGESILO, 430.

Base du crâne dans la maladie de Paget, par LÉRI, 452.

Basedow (*Syndrome de —*) *et sclérodermie*, par MARINESCO et GOLDSTEIN, 272.

Bulbaires (*Réacutisation de l'hydrocéphalie interne avec symptômes —*), par CIUFFINI, 209.

Céphalo-rachidien (*Sur le syndrome de la xantochromie et de la coagulation massive du liquide —*), par MARINESCO et RADOVICI, 484.

Cerveau (*Processus de réparation dans le —. Un cas de méningo-encéphalite chronique avec attaques épileptiques*), par SNESSAREFF, 433.

— (*Tuberculomes multiples du —*), par RAUZIER et BAUMEL, 397.

Chondrohypoplasie (*Achondroplasie et —. Contribution clinique*), par RAVENNA, 157.

Coagulation massive du liquide céphalo-rachidien et xantochromie, par MARINESCO et RADOVICI, 484.

Corps calleux (*Agénésie partielle du —*), par ROUBINOVITCH et BARBÉ, 407.

Crâne (*Etude de la base du — dans la maladie de Paget*), par LÉRI, 452.

— (*Hypertrophie simple familiale*), par KLIPPEL et FELSTEIN, 445.

— (*Modifications dans la moelle au cours des tumeurs siégeant dans la fosse postérieure du —*), par RAIMISTE et NEIDING, 245.

Déformation du pied chez une tabétique, par MARIE et BOUTTIER, 473.

Démarche latérale dans l'hémiplégie organique, par ALOYSIO DE CASTRO, 81.

Diabète insipide et infantilisme, rôle de l'hypophyse, par LEREBOULLET, FAURE-BEAULIEU et VAUCHER, 410.

Ecriture (*Troubles de l'— par arthropathie de l'épaule chez un tabétique*), par GOMMÈS, 242.

Eunuchoïde (*Gigantisme —. Etude des troubles de la sécrétion interne du testicule*), par REBATTU et GRAVIER, 257.

Gigantisme eunuchoïde (*Etude des troubles de la sécrétion interne du testicule. Dissociation des sécrétions interne et externe du testicule. Retard de l'établissement de la sécrétion interne*), par REBATTU et GRAVIER, 257.

Habsbourg (*L'amour de la mort chez les —*), par LAIGNEL-LAVASTINE et MERSEY, 146.

Hémiatrophie, hémiparésie et hémihypoesthésie linguale gauche avec déviation de la luette par nécrobiose ou hémorragie bulbaire. Hémiparésie concomitante de la moitié droite du corps prédominant à la face, par RAUZIER et ROGER, 28.

Hémiparésie concomitante (*Hémiatrophie, hémiparésie et hémihypoesthésie linguale gauche avec déviation de la luette par nécrobiose ou hémorragie bulbaire. — de la moitié droite du corps, prédominant à la face*), par RAUZIER et ROGER, 28.

Hémiplégie organique (*Démarche latérale dans l'—*), par ALOYSIO DE CASTRO, 81.

Hémispasmes syncinétiques de la face liés au clignement des paupières dans les paralysies faciales périphériques anciennes, simulant les tics unilatéraux et le spasme facial essentiel, par PITRES et ABADIE, 365.

Hémorragie bulbaire (*Hémiatrophie, hémiparésie et hémihypoesthésie linguale avec déviation de la luette par nécrobiose ou —. Hémiparésie concomitante de la moitié droite du corps, prédominant à la face*), par RAUZIER et ROGER, 28.

Hydrocéphalie interne (*Réacutisation de l'— congénitale avec symptômes bulbaires*), par CIUFFINI, 209.

Hypertrophie crânienne simple familiale, par KLIPPEL et FELSTEIN, 445.
Hypophysaire (Infantilisme —), par SOUQUES et CHAUVET, 69.
— (L'achondroplasie répond-elle à une insuffisance — partielle ?), par BAUMEL et MARGAROT, 202.
Hypophyse, rôle dans le diabète insipide et l'infantilisme, par LEREBOULLET, FAURE-BEAULIEU et VAUCHER, 410.
Idéaliste passionné (Psychose à base d'interprétation passionnée. Un — de la justice et de la bonté), par DIDE et Mlle LEVÊQUE, 56.
Idiotie et manie, par BENON, 358.
Infantilisme et diabète insipide. Rôle de l'hypophyse, par LEREBOULLET, FAURE-BEAULIEU et VAUCHER, 410.
— hypophysaire, par SOUQUES et CHAUVET, 69.
Insuffisance hypophysaire (L'achondroplasie répond-elle à une partielle ?), par BAUMEL et MARGAROT, 202.
Interprétation passionnée (Psychose à base d'—. Un idéaliste passionné de la justice et de la bonté), par DIDE et Mlle LEVÊQUE, 56.
Linguale (Hémiatrophie, hémiparésie et hémihypoesthésie — gauche avec déviation de la luette par nécrobiose ou hémorragie bulbaire. Hémiparésie concomitante de la moitié droite du corps, prédominant à la face), par RAUZIER et ROGER, 28.
Localisation de l'aphasie, par LA SALLE ARCHAMBAULT, 20.
Long extenseur propre du pouce, paralysie isolée, par CLUZET et NOVÉ-JOSSERAND, 234.
Manie et idiotie, par BENON, 358.
Manie chronique, par BENON et DENÈS, 122.
Mégalo-dactylie unilatérale des orteils, par CHARPENTIER, 476.
Méningite cervicale hypertrophique, par BABINSKI, JUMENTIÉ et JARKOWSKI, 10.
Méningo-encéphalite chronique, par SNESSAREFF, 433.
Moelle (Modifications dans la — au cours des tumeurs siégeant dans la fosse postérieure du crâne), par RAIMISTE et NEIDING, 245.
Moelle (tumeurs), traitement chirurgical, par ROTSTADT, 36.
Momie égyptienne (Vertèbre lombaire surnuméraire complète chez une — de la XIe dynastie), par BERTOLOTTI, 63.
Myoclonies essentielles, par MONIZ, 85.
Nerveuses (Formes — d'une nouvelle trypanosomiase), par CHAGAS, 1.
Nerveux (Système) (Contribution à l'étude du — dans la paralysie agitante), par HASKOVEC et BASTA, 127.
Névrome d'amputation, un cas, par DUSTIN et LIPPENS, 324.
Œdème congénital familial des extrémités inférieures, par BOKS, 316, 480.
Omoplates ailées physiologiques, par HNATEK, 223.
Orteils (Un cas de mégalodactylie unilatérale des —), par CHARPENTIER, 476.
Oxycéphalie et syndrome oxycéphalique, par CHARON et COURBON, 422.
Paget (Etude de la base du crâne dans la maladie de —), par LÉRI, 452.
Paralysie agitante (Contribution à l'étude du système nerveux dans la —), par HASKOVEC et BASTA, 127.
— isolée du long extenseur propre du pouce, par CLUZET et NOVÉ-JOSSERAND, 234.
— puerpérale du nerf sciatique poplité externe, du côté gauche, par NOICA et ZAHARESCA, 230.
Paralysies faciales (Hémispasmes syncinétiques de la face liés au clignement des paupières dans les — périphériques anciennes, simulant les tics unilatéraux et le spasme facial essentiel), par PITRES et ABADIE, 365.
Pied (Une variété de déformation du — chez une tabétique), par MARIE et BOUTTIER, 473.
Processus de réparation dans le cerveau. Cas de méningo-encéphalite chronique avec attaques épileptiques, par SNESSAREFF, 433.
Profichet (Syndrome de) (Etude radiologique d'un cas de sclérodermie. Analogies avec le —), par BERTOLOTTI, 291.
Psychose à base d'interprétation passionnée. Un idéaliste passionné de la justice et de la bonté, par DIDE et Mlle LEVÊQUE, 56.
Puerpérale (Paralysie — du nerf sciatique poplité externe du côté gauche), par NOICA et ZAHARESCU, 230.
Restauration du langage dans l'aphasie de Broca, par DEJERINE et ANDRÉ-THOMAS, 331.
Sciatique (Paralysie puerpérale du nerf — poplité externe du côté gauche), par NOICA et ZAHARESCU, 230.
Sclérodermie et syndrome de Basedow, par MARINESCO et GOLDSTEIN, 272.
— (Etude radiologique d'un cas de —. Analogies avec le syndrome de Profichet), par BERTOLOTTI, 291.
Sein hystérique et suggestion, par CHARON et COURBON, 118.
Spasme facial essentiel (Hémispasmes syncinétiques de la face liés au clignement des paupières dans les paralysies faciales périphériques anciennes, simulant les tics unilatéraux et le —), par PITRES et ABADIE, 365.
Suggestion (Sein hystérique et —), par CHARON et COURBON, 118.
Tabes et acromégalie, par ALOYSIO DE CASTRO, 469.
Tabétique (Troubles de l'écriture par arthropathie de l'épaule chez un —), par GOMMÈS, 242.
— (Sur une variété de déformation du pied chez une —), par MARIE et BOUTTIER, 473.
Testicule (Troubles de la sécrétion interne du —. Gigantisme eunuchoïde), par REBATTU et GRAVIER, 257.
Tics unilatéraux (Hémispasmes syncinétiques de la face liés au clignement des paupières dans les paralysies faciales périphériques anciennes, simulant les — et le spasme facial essentiel), par PITRES et ABADIE, 365.
Triatoma magista (Formes nerveuses d'une nouvelle trypanosomiase. Trypanosoma Cruzi inoculé par —), par CHAGAS, 1.
Trophœdème congénital familial, par BOKS, 316, 480.
Trypanosomiase (Formes nerveuses d'une nouvelle —. Trypanosoma Cruzi inoculé par triatoma magista), par CHAGAS, 1.

Tuberculomes multiples du cerveau et des méninges, par RAUZIER et BAUMEL, 397.
Tumeurs (Modifications dans la moelle au cours des — siégeant dans la fosse postérieure du crâne), par RAIMISTE et NEIDING, 245.
— *de la moelle (Traitement chirurgical des —)*, par ROTSTADT, 36.
Vertèbre lombaire surnuméraire complète chez une momie égyptienne de la XIe dynastie, par BERTOLOTTI, 63.
Vitiligo à topographie en ceinture, par BACALOGLU et PARHON, 309.
Xantochromie et coagulation massive du liquide céphalo-rachidien, par MARINESCO et RADOVICI, 484.

TABLE DES AUTEURS

Abadie (J.) et Pitres. Hémispasmes syncinétiques de la face liés au clignement des paupières dans les paralysies faciales, 365

André-Thomas et Déjerine. De la restauration du langage dans l'aphasie de Broca, 331.

Austregesilo (A.) (de Rio-de-Janeiro). Sur un cas d'atrophie musculaire chez un nègre, 430.

Babinski (J.), Jumentié (J.) et Jarkowski (J.) Méningite cervicale hypertrophique, 10.

Bacaloglu (C.) et Parhon (de Jassy). Sur un cas de vitiligo à topographie en ceinture, 309.

Barbé (A.) et Roubinovitch. Un cas d'agénésie partielle du corps calleux, 407.

Basta (J.) et Haskovec (Lad.). Etude du système nerveux dans la paralysie agitante, 127.

Baumel (J.) et Margarot (J.) (de Montpellier). A propos d'un cas d'achondroplasie. L'achondroplasie répond-elle à une insuffisance hypophysaire partielle? 202.

Baumel (J.) et Rauzier. Tuberculomes multiples du cerveau et des méninges, 397.

Benon (R.) (de Nantes). Manie et idiotie, 358.

Benon (R.) et Denès (P.) (de Nantes). Manie chronique, 122.

Bertolotti (M.) (de Turin). Une vertèbre lombaire surnuméraire complète chez une momie égyptienne de la XIe dynastie. Trouvaille radiographique, 63.

— Etude radiologique d'un cas de sclérodermie. Analogies de la sclérodermie avec le syndrome de Profichet, 291.

Boss (D. B.) (de Rotterdam). Œdème congénital familial des extrémités inférieures, 316, 480.

Bouttier et P. Marie. Sur une variété de déformation du pied chez une tabétique, 473.

Castro (Aloysio de) (de Rio-de-Janeiro). Note sur la démarche latérale dans l'hémiplégie organique, 81.

— Acromégalie et tabes, 469.

Chagas (Carlos) (de Rio-de-Janeiro). Les formes nerveuses d'une nouvelle trypanosomiase (*Trypanosoma Cruzi* inoculé par Triatoma magista), 1.

Charon (René) et Courbon (Paul) (d'Amiens). Sein hystérique et suggestion, 118.

— Oxycéphalie et syndrome oxycéphalique, 422.

Charpentier (J.) (de Prémontré). Un cas de mégalodactylie unilatérale des orteils, 476.

Chauvet (Stephen) et Souques. Infantilisme hypophysaire, 69.

Ciuffini Publio (de Rome). Réacutisation de l'hydrocéphalie interne congénitale avec symptômes bulbaires, 209.

Cluzet et Nové Josserand. Paralysie isolée du long extenseur propre du pouce, 234.

Courbon (Paul) et Charon. Sein hystérique et suggestion, 118.

— Oxycéphalie et syndrome oxycéphalique, 422.

Déjerine et André Thomas. De la restauration du langage dans l'aphasie de Broca, 331.

Denès (P.) et Benon Manie chronique, 122.

Dide (Maurice) et Levêque (Mlle) (de Toulouse). Psychose à base d'interprétation passionnée. Un idéaliste passionné de la justice et de la bonté, 56.

Dustin (A. P.) et Lippens (Adrien) (de Bruxelles). A propos d'un cas de névrome d'amputation, 324.

Faure-Beaulieu, Leréboullet et Vaucher. Diabète insipide et infantilisme, 410.

Felstein (E.) et Klippel. L'hypertrophie crânienne simple familiale, 445.

Goldstein (M.) et Marinesco. Syndrome de Basedow et sclérodermie, 272.

Gravier (L.) et Rebattu. Gigantisme eunuchoïde, 257.

Haskovec (Lad.) et Basta (J.) (de Prague). Contribution à l'étude du système nerveux dans la paralysie agitante, 127.

Hnatek (J.) (de Prague) Sur un cas d'omoplates ailées physiologiques, 223.

Jarkowski (J.), Babinski et Jumentié. Méningite cervicale hypertrophique, 10.

Jumentié (J.), Babinski et Jarkowski. Méningite cervicale hypertrophique, 10.

Klippel (M.) et Felstein. L'hypertrophie crânienne simple familiale, 445.

Laignel-Lavastine et Mersey (P.). L'amour de la mort chez les Habsbourg, 146.

La Salle Archambault (d'Albany, New-York). Contribution à l'étude des localisations de l'aphasie, 20.

LEREBOULLET (P.), FAURE-BEAULIEU et VAUCHER. Diabète insipide et infantilisme. Rôle probable de l'hypophyse, 410.

LÉRI (André). Etude de la base du crâne dans la maladie de Paget, 452.

LÉVÊQUE (Mlle Juliette) et DIDE (Maurice). Psychose à base d'interprétation passionnée. Un idéaliste passionné de la justice et de la bonté, 56.

LIPPENS (Adrien) et DUSTIN. A propos d'un cas de névrome d'amputation, 324.

MANHEIMER GOMMÈS. Troubles de l'écriture par arthopathie de l'épaule chez un tabétique, 242.

MARGAROT (J.) et BAUMEL. L'achondroplasie répond-elle à une insuffisance hypophysaire partielle ? 202.

MARIE (Pierre) et BOUTTIER. Sur une variété de déformation du pied chez une tabétique, 473.

MARINESCO (G.) et GOLDSTEIN (de Bucarest). Syndrome de Basedow et sclérodermie. 272.

MARINESCO (G.) et RADOVICI. Sur le syndrome de la xantochromie et de la coagulation massive du liquide céphalo-rachidien, 484.

MERSEY (P.) et LAIGNEL-LAVASTINE. L'amour de la mort chez les Habsbourg, 146.

MONIZ (E.) (de Lisbonne). Myoclonies essentielles, 85.

NEIDING (M.) et RAÏMISTE. Les modifications de la moelle dans le cas de tumeurs siégeant dans la fosse postérieure du crâne, 245.

NOÏCA et ZAHARECU (N.) (de Bucarest). Paralysie puerpérale du nerf sciatique poplité externe du côté gauche, 230.

NOVÉ-JOSSERAND (L.) et CLUZET. Paralysie isolée du long extenseur propre du pouce, 234

PARHON (C. I.) et BACALOGLU. Sur un cas de vitiligo à topographie en ceinture, 309.

PARHON (C.) et SCHUNDA (Ath.) (de Bucarest). Nouvelle contribution à l'étude de l'achondroplasie, 185.

PITRES (A.) et ABADIE (J.) (de Bordeaux). Hémispasmes sycinétiques de la face liés au clignement des paupières dans les paralysies faciales, 365.

RADOVICI (A.) et MARINESCO Sur le syndrome de la xantochromie et de la coagulation massive du liquide céphalo-rachidien, 484.

RAÏMISTE (J. M.) et NEIDING (M.) (d'Odessa). Les modifications dans la moelle épinière au cours des tumeurs siégeant dans la fosse postérieure du crâne, 245.

RAUZIER (G) et BAUMEL (J.) (de Montpellier). Tuberculomes multiples du cerveau et des méninges, 397.

RAUZIER (G.) et ROGER (H) (de Montpellier). Hémiatrophie, hémiparésie et hémi-hypoesthésie linguale gauche avec déviation de la luette par nécrobiose ou hémorragie bulbaire Hémiparésie concomitante de la moitié droite du corps, prédominant à la face, par lésion cérébrale, 28.

RAVENNA (Ferruccio) (de Parme). Achondroplasie et chondrohypoplasie. Contribution clinique, 157

REBATTU (J.) et GRAVIER (L.) (de Lyon). Gigantisme eunuchoïde, 257.

ROGER (H.) et RAUZIER. Hémiatrophie, hémiparésie et hémi-hypoesthésie linguale gauche par nécrobiose ou hémorragie bulbaire, 28

ROTSTADT (Julian) (de Varsovie). Traitement chirurgical des tumeurs de la moelle, 37.

ROUBINOVITCH (J.) et BARBÉ (A.). Un cas d'agénésie partielle du corps calleux, 407.

SCHUNDA (Ath.) et PARHON. Contribution à l'étude de l'achondroplasie, 185.

SNESSAREFF (P.). Du processus de réparation dans le cerveau Un cas de méningo-encéphalite chronique, 433.

SOUQUES (A.) et CHAUVET (Stephen). Infantilisme hypophysaire, 69.

VAUCHER, LEREBOULLET et FAURE-BEAULIEU. Diabète insipide et infantilisme, 410.

ZAHARESCU (N.) et NOÏCA. Paralysie puerpérale du nerf sciatique poplité externe du côté gauche, 230.

TABLE DES PLANCHES

Achondroplasie et chondrohypoplasie (Ravenna), XXIV à XXVI.
Achondroplasie, contribution clinique (Parhon et Schunda), XXVII à XXXIII.
Achondroplasie. Répond-elle à une insuffisance hypophysaire partielle ? (Baumel et Margarot), XXIII à XXXV.
Acromégalie et tabes (de Castro), LXXI.
Agénésie du corps calleux (Roubinovitch et Barbé), LV et LVI.
Amour de la mort chez les Habsbourg (Laignel-Lavastine et Mersey), XX à XXIII.
Aphasie, localisations (Lasalle-Archambault), IX.
Aphasie de Broca, cerveau (Déjerine et André-Thomas), XLIX à LI.
Atrophie musculaire chez un nègre (Austregésilo), LXI.
Basedow (Syndrome de) et sclérodermie (Marinesco et Goldstein), XLII.
Cerveau, lésions dans un cas d'aphasie (Déjerine et André-Thomas), XLIX à LI.
Cerveau, localisations de l'aphasie (Lasalle-Archambault), IX.
Cerveau (Processus de réparation (Snessareff), LXII et LXIII.
Cerveau (tuberculomes multiples) (Rauzier et Baumel), LIII et LIV.
Chagas (maladie de), formes nerveuses (Chagas), I à V.
Charles II (Laignel-Lavastine et Mersey), XXIII.
Charles-Quint (Laignel-Lavastine et Mersey), XXI.
Corps calleux, agénésie partielle (Roubinovitch et Barbé), LV et LVI.
Crâne, hypertrophie simple familiale Klippel et Fenstein), LXIV.
Crâne dans la maladie de Paget (Léri), LXV à LXX.
Démarche latérale dans l'hémiplégie organique (de Castro), XVI.
Diabète insipide et infantilisme (Lereboullet, Faure-Beaulieu et Vaucher), LVII et LVIII.
Gigantisme eunuchoïde (Rebattu et Gravier), XXXVIII à XLI.
Hémiatrophie linguale (Rauzier et Roger), X.
Hémiplégie organique, démarche latérale (de Castro), XVI.
Hémispasmes syncinétiques de la face (Pitres et Abadie), LII.
Hypertrophie crânienne simple familiale (Klippel et Fenstein), LXIV.
Hypophysaire (Infantilisme) (Souques et Chauvet), XIII à XV.
Idéaliste passionné de la justice et de la bonté (Dide et Mlle Lévêque), XI.
Infantilisme et diabète insipide (Lereboullet, Faure-Beaulieu et Vaucher), LVII et LVIII.
Infantilisme hypophysaire (Souques et Chauvet), XIII à XV.
Jeanne la folle (Laignel-Lavastine et Mersey), XX.
Manie chronique (Benon et Denès), XIX.
Méningite cervicale hypertrophique (Babinski, Jumentié et Jarkowski), VI à VIII.
Méningo-encéphalite chronique, processus de réparation du cerveau (Snessareff), LXII et LXIII.
Myoclonies essentielles (Moniz), XVII.
Nerveuses (Formes) d'une nouvelle trypanosomiase (Chagas), I à V.
Névrome d'amputation (Dustin et Lippens), XLVIII.
Œdème congénital familial des extrémités inférieures (Boks). XLVII. LXXIV et LXXV.
Omoplates ailées physiologiques (Hnatek), XXXVI.
Oxycéphalie et syndrome oxycéphalique (Charon et Courbon), LIX et LX.
Paget (Maladie de), base du crâne (Léri), LXV à LXX.
Paralysie isolée du long extenseur propre du pouce (Cluzet et Nové-Josserand), XXXVII.
Philippe IV (Laignel-Lavastine et Mersey), XXII.
Profichet (Syndrome de), analogies avec la sclérodermie (Bertolotti), XLIII à XLV.
Psychose à base d'interprétation passionnée (Dide et Lévêque), XI.
Sclérodermie et syndrome de Basedow (Marinesco et Goldstein), XLII.
Sclérodermie, analogies avec le syndrome de Profichet (Bertolotti), XLIII à XLV.
Sein hystérique (Charon et Courbon), XVIII.
Tabes, déformation du pied (Marie et Bouttier), LXXII et LXXIII.
Trypanosomiase, formes nerveuses (Chagas), I à V.
Tuberculomes multiples du cerveau (Rauzier et Baumel), LIII et LIV.
Vertèbre lombaire surnuméraire chez une momie (Bertolotti), XII.
Vitiligo à topographie en ceinture (Bacaloglu et Parhon), XLVI.

Le gérant : P. Bouchez.

Imp. J. Thevenot, Saint-Dizier (Haute-Marne).