NOUVELLE
ICONOGRAPHIE
DE LA
SALPÊTRIÈRE

TOME XIX

Avec de nombreuses figures intercalées dans le texte et 84 planches hors texte

---

1906

NOUVELLE ICONOGRAPHIE

DE LA

SALPÊTRIÈRE

J. M. CHARCOT

GILLES DE LA TOURETTE, PAUL RICHER, ALBERT LONDE

Fondateurs

ICONOGRAPHIE MÉDICALE

ET

ARTISTIQUE

Patronage scientifique :

J. BABINSKI. — G. BALLET. — E. BRISSAUD
DEJERINE. — E. DUPRÉ. — A. FOURNIER. — GRASSET
JOFFROY. — PIERRE MARIE. — PITRES. — RAYMOND
RÉGIS. — SÉGLAS

ET

SOCIÉTÉ DE NEUROLOGIE
DE PARIS

Direction :
PAUL RICHER

Rédaction :
HENRY MEIGE

TOME DIX-NEUVIÈME

PARIS

MASSON ET Cie, ÉDITEURS
LIBRAIRES DE L'ACADÉMIE DE MÉDECINE
120, Boulevard Saint-Germain (6e)
1906

NOUVELLE
ICONOGRAPHIE
DE LA SALPÊTRIÈRE

BIBLIOTHÈQUE DES
LA SALPÊTRIÈRE
INTERNES EN MÉDECINE

AVERTISSEMENT

L'an dernier, à pareille date, la *Nouvelle Iconographie de la Salpêtrière* annonçait à ses lecteurs que la Société de Neurologie de Paris avait bien voulu lui accorder son patronage scientifique. Elle affirmait en même temps sa résolution de s'en rendre digne par de nouveaux efforts. Elle a tenu parole : le volume de l'année 1905 comporte 210 pages de plus que le précédent, et 82 planches au lieu de 66.

Cette année, la *Nouvelle Iconographie de la Salpêtrière* verra s'accroître encore son crédit scientifique, car désormais les principales notabilités françaises de la science neuro-psychiatrique lui ont accordé l'honneur de leur patronage nominal.

Grâce au bienveillant appui et à la collaboration effective de MM. Babinski, Gilbert Ballet, Brissaud, Dejerine, Ernest Dupré, A. Fournier, Grasset, Joffroy, Pierre Marie, Pitres, Raymond, Régis, Séglas, la *Nouvelle Iconographie de la Salpêtrière* est certaine de tenir toutes ses promesses.

HOSPICE DE LA SALPÊTRIÈRE
TRAVAIL DE LA CLINIQUE ET DU LABORATOIRE
DE M. LE PROFESSEUR RAYMOND.

LES PRINCIPALES FORMES DES TROUBLES NERVEUX

DANS LE MAL DE POTT SANS GIBBOSITÉ

(SÉMÉIOLOGIE ET DIAGNOSTIC)

PAR

L. ALQUIER

Chef des travaux anatomiques à la Clinique des Maladies Nerveuses.

Au cours du mal de Pott « les troubles dépendant des racines nerveuses prennent souvent place dès la phase de début. Les douleurs intercostales, douleurs en ceinture uni ou bilatérales, la douleur épigastrique, les douleurs lombaires, les douleurs irradiées dans les membres inférieurs, ont presque toujours une forme un peu vague et ne prennent une valeur que pour l'observateur prévenu.

« Par une exception assez rare, la tuberculose vertébrale peut s'accuser d'abord par des troubles médullaires : difficulté de la marche, liée à une parésie des membres inférieurs. Les troubles paraplégiques devancent, de plusieurs mois, la gibbosité. Ces cas exceptionnels sont la source des plus grandes difficultés de diagnostic. On éprouve de l'embarras à déterminer la cause de la paralysie.

« Si le début par des névralgies irradiées et par la paraplégie est peu fréquent dans l'enfance, il est, au contraire souvent observé chez l'adulte. C'est surtout à l'âge adulte qu'on rencontre la difficulté spéciale du diagnostic, qui est seulement indiqué d'une manière obscure par des irradiations douloureuses et par la paraplégie. »

Ces lignes, empruntées au beau livre de M. Ménard (de Berck) (1) énoncent un problème dont la solution est dans bien des cas extrêmement délicate. Chez l'enfant, la gibbosité apparaît vite, la lésion tuberculeuse, envahissant rapidement la totalité des corps vertébraux qu'elle attaque, et des disques intervertébraux qui les séparent ; les troubles nerveux sont, le plus souvent, consécutifs à la gibbosité et d'importance secondaire

(1) V. Ménard, *Etude sur le Mal de Pott.* Paris, 1900.

pour le diagnostic. Chez l'adulte, au contraire, le foyer tuberculeux peut ne détruire qu'une partie de l'épaisseur des corps vertébraux, et se propager à l'espace épidural, occasionnant des troubles nerveux avant l'apparition de la déformation rachidienne. « Ollivier d'Angers attirait l'attention sur des cas de mal de Pott qu'on avait complètement méconnus avant lui. Les malades auxquels il faisait allusion avaient éprouvé des phénomènes nerveux bizarres : de l'engourdissement et même de la paralysie des membres inférieurs, bien avant l'apparition de la coudure vertébrale, puis, la gibbosité pottique une fois produite, on avait vu la paraplégie disparaître » (1).

On connaît, à l'heure actuelle, d'assez nombreux exemples de mal de Pott ayant évolué d'un bout à l'autre, sans gibbosité : M. le professeur Raymond et moi, avons rapporté quatre faits de ce genre au récent Congrès international de la Tuberculose (Paris, octobre 1905), insistant sur la difficulté du diagnostic en pareil cas.

Sur 20 cas de mal de Pott chez l'adulte, dont 10 suivis d'autopsie, le Dr Touche (de Brévannes) (2) compte 9 cas sans gibbosité.

Sans vouloir passer en revue toutes les observations publiées en France et à l'étranger, nous nous proposons d'exposer succinctement les principales formes cliniques des troubles nerveux dans le mal de Pott sans gibbosité, afin de mieux souligner les erreurs de diagnostic dont chacune d'elles peut être la cause.

§ 1. — Principales formes cliniques.

Il serait extrêmement important de pouvoir établir une classification *anatomique* des symptômes, et, avant tout, de pouvoir distinguer les troubles d'origine radiculaire et ceux d'origine médullaire. Dans le tome II de ses « Leçons du mardi », Charcot a décrit la propagation de la tuberculose osseuse du tissu épidural et montre que cette « pachyméningite externe caséeuse » est la cause habituelle des troubles nerveux, en déterminant la compression de moelle, puis, il ajoute : « Il va sans dire que les troncs nerveux, dans leur trajet à travers des parties ainsi altérées de la dure-mère sont, à leur tour, le siège de lésions plus ou moins considérables et qui se sont traduites, durant la vie, par des symptômes propres » et, plus loin, à propos du mal de Pott cervical : « Il peut arriver et il arrive assez fréquemment, dans cette variété de Mal de Pott, que les nerfs des extrémités supérieures soient comprimés tantôt au niveau des trous de conjugaison, tantôt à leur passage au travers de la dure-mère épaissie par la pachyméningite externe caséeuse. » Enfin, à propos d'un cas que nous résu-

(1) Brissaud, *Leçons sur les maladies du système nerveux*. Paris, 1893-1894.
(2) Touche, *Travaux de neurologie chirurgicale*, 31 mars 1901.

merons plus loin, il dit que « la névralgie intercostale précédant de plusieurs mois la paraplégie, est un fait habituel ».

Dans ses « Leçons de la Salpêtrière » (1893-94), M. Brissaud a longuement insisté sur l'importance de la compression des racines, citant à l'appui de son dire plusieurs exemples personnels sur lesquels nous aurons à revenir, mais sans tenter de départir ce qui relève de la compression radiculaire et de la compression médullaire, Touche (1) dit avoir souvent constaté des troubles dus à la compression radiculaire dans des cas vérifiés à l'autopsie, indiquant notamment comme tels : des sensations douloureuses préparalytiques, fourmillements, engourdissements, etc. qui peuvent présenter une topographie radiculaire et parfois des anesthésies en zones radiculaires. Il insiste sur l'extrême variabilité des réflexes, en particulier dans les compressions du renflement lombaire intéressant à la fois la moelle et les racines de la queue de cheval et pouvant aller de l'abolition jusqu'à l'extrême exagération ; il fait remarquer l'extrême importance du signe de Babinski, pour apprécier ce qui revient à la moelle.

Dans sa remarquable monographie, Fickler (2) rapporte à la compression radiculaire les douleurs dans la sphère de distribution des nerfs, le zoster, des paresthésies ; la compression médullaire produit toujours des troubles d'innervation des muscles volontaires, fatigue, difficulté des mouvements, ataxie aboutissant plus ou moins rapidement à la paralysie. Les troubles sensitifs sont très variables ; enfin, plus tard, à la constipation, signe précoce, s'ajoutent des troubles sphinctériens et des signes d'excitation motrice : spasmes toniques et cloniques ; puis la paralysie devient complète, flasque ou spasmodique, ce qui dépend de l'état du tonus musculaire, lequel n'est pas en rapport constant avec l'état des réflexes. Enfin apparaît l'atrophie musculaire.

Fickler fait observer que la longue intégrité possible de la sensibilité s'explique par la situation postérieure des voies sensitives, et par le fait qu'un petit nombre de conducteurs nerveux peut suffire pour assurer les fonctions sensitives. Charcot, dans ses *Leçons* faisait déjà remarquer que la lésion osseuse, atteignant d'habitude les corps vertébraux, la compression s'exerçait surtout sur la partie antérieure de la moelle, ce qui explique, disait-il, la prédominance des troubles moteurs sur les troubles sensitifs.

Ces quelques citations suffisent pour montrer où en est actuellement la question : nous n'avons encore que des données assez vagues sur l'origine radiculaire ou médullaire des troubles nerveux du mal de Pott ; nous

(1) Touche, Soc. méd. hôpitaux, 24 janvier 1901 et *Travaux de neurologie chirurgicale*, 31 mars 1901.

(2) Fickler, Deutsche Zeitsschrift für Nervenheilkunde, t. xvi (1899), 110 pages.

savons seulement que la spasmodicité avec exaltation des réflexes, le signe de Babinski et la rétention des réservoirs indiquent une lésion médullaire. Il en est de même pour l'anesthésie étendue à toute la partie du corps sous-jacente au point de compression : les paralysies flasques avec abolition des réflexes, atrophie musculaire et anesthésie à topographie radiculaire accompagnée de douleurs ayant les caractères des douleurs radiculaires, indiquent la probabilité d'une compression radiculaire, la plupart de ces symptômes pouvant, d'ailleurs, être dus à une lésion médullaire.

Nous ne citerons que pour mémoire la tentative de classification de Chipault (1) puisque la distinction sur laquelle il se basait (troubles sensitifs radiculaires à limites parallèles à l'axe du membre, médullaires à limites obliques, cordonaux à limites perpendiculaires) est, aujourd'hui, abandonnée.

On ne saurait, à l'heure actuelle, tenter une classification anatomo-clinique basée sur les observations publiées, celles-ci étant, pour la plupart, trop incomplètes. Toute tentative de ce genre se heurterait, d'ailleurs, à des difficultés presque insurmontables ; en raison de la variabilité des lésions, suivant les progrès de la maladie, il faudrait des examens cliniques aussi rapprochés que possible de la mort du sujet. De plus, la compression étant, d'ordinaire, radiculo-médullaire, et les lésions des plus difficiles à délimiter avec une précision suffisante, une étude anatomo-clinique minutieuse ne donnerait bien souvent pas de résultat certain. Faute de mieux, nous nous contenterons de diviser les accidents nerveux du mal de Pott, *d'après leur seul aspect clinique*, en 3 groupes :

1° Cas avec signes de compression de la moelle ou des racines dorsales et lombaires supérieures.

2° Cas avec signes de compression radiculo-médullaire du cône terminal, de l'épicône et de la queue de cheval.

3° Cas avec signes de compression de la moelle ou des racines cervicales.

I. — *Cas avec signes de compression de la moelle ou des racines dorsales et lombaires supérieures.*

Ce sont les faits de cet ordre qui sont surtout décrits dans les ouvrages classiques, ce qui indique leur fréquence.

Tantôt les douleurs radiculaires du début présentent une durée et une intensité anormales : tel ce malade de Lannelongue, cité par Ménard (2) qui, durant un an avait souffert de douleurs très vives, sans que plusieurs examens du rachis aient permis de découvrir aucun autre signe de mal de Pott. Après une accalmie complète de 4 mois, ces douleurs reparurent : le

(1) Chipault, Congrès français de chirurgie, 1899.
(2) Ménard, *loc. cit.*, p. 272.

malade ayant eu à cette époque plusieurs maladies infectieuses consécutives, apparurent une légère proéminence de la 1re dorsale et une sensibilité à la pression des premières vertèbres lombaires, permettant le diagnostic de mal de Pott.

D'ordinaire, aux douleurs en ceinture s'ajoutent, plus ou moins rapidement une paraplégie spasmodique, avec rétention des réservoirs, avec ou sans troubles de la sensibilité, et des troubles trophiques variables, non seulement d'un malade à l'autre, mais chez le même sujet (par exemple des eschares qui guérissent et se reproduisent plusieurs fois à intervalles variables).

On lit dans les « Leçons de Charcot » (1): « Dans un cas de Liouville observé dans le service de Béhier, il s'agissait d'un homme d'une cinquantaine d'années, qui présenta, pendant plusieurs mois, des douleurs intercostales, ce qui, un instant, avait fait croire qu'il s'agissait là d'une simple névralgie intercostale. Plus tard, en raison de la persistance et du caractère de ces douleurs, on avait émis l'opinion que la névralgie était symptomatique, sans pouvoir encore toutefois, préciser la nature de la maladie primitive. Ensuite survint la paraplégie, qui éclaira définitivement le diagnostic. Le rachis, jusqu'à la terminaison fatale, conserva sa forme régulière. » Montrant les pièces anatomiques, Charcot ajoutait : « Le rachis, vous le voyez, n'était ici nullement déformé, bien que le corps de plusieurs vertèbres fût altéré profondément. Le ligament vertébral antérieur au niveau de la lésion osseuse, était comme dilacéré et la matière caséeuse, d'après le mécanisme indiqué par M. Michaud, était venue au contact de la dure-mère qui, en conséquence, sur les points correspondants, présentait un épaississement remarquable (pachyméningite externe caséeuse). C'est évidemment l'épaississement de la dure-mère qui avait déterminé la compression spinale. »

M. Brissaud (*loc. cit.*) a observé plusieurs faits analogues dont voici le résumé :

Homme de 30 ans, actuellement porteur d'une gibbosité ; longtemps avant l'apparition de cette dernière « il avait éprouvé une certaine difficulté à marcher, il tenait mal ses jambes et ne pouvait courir. Cela dura plusieurs mois, et puis, il n'en fut plus question ». Alité, peu après pour une fracture de jambe, il fut pris de douleurs lombaires ; en voulant le faire lever, on constata une paraplégie spasmodique qui est devenue complète, avec rétraction des fléchisseurs, et pied-bot, « intolérance vésicale », ce que Brissaud attribue à la compression des racines des nerfs des réservoirs. L'absence d'anesthésie, lui fait pronostiquer « que la moelle n'est pas profondément touchée ». L'eschare sacrée s'est reproduite 3 fois, après avoir guéri 2 fois.

Un jeune homme qui se plaignait de fourmillements, et, depuis quelque temps, de faiblesse des membres inférieurs, eut subitement, il y a 20 jours,

(1) Charcot, *loc. cit.*, p. 122.

une paraplégie spasmodique, bilatérale, complète (ce qui éliminerait l'idée d'une lésion destructive de la moelle) avec anesthésie absolue jusqu'à l'ombilic.— Pas de gibbosité — tuberculose pulmonaire. On diagnostiqua une caverne osseuse ouverte dans le canal rachidien ; la localisation était possible grâce à l'existence de troubles vésicaux et rectaux et d'une anesthésie surmontée d'une bande d'hyperesthésie ; on eut « la main forcée » par l'apparition d'une eschare sacrée avec gros œdème remontant jusqu'au-dessus de la base du sacrum : le tout s'était fait en 3 jours de temps avec fièvre et signes de décubitus acutus. Chipault ayant pratiqué la laminectomie des 8e,9e et 10e dorsales, trouva devant la moelle une caverne osseuse ramollie grosse comme une noix qui fut traitée par l'ablation, le grattage à la rugine, la cautérisation ignée et l'iodoforme ; 2 jours après « le malade va bien » (M. Brissaud ne dit pas ce que sont devenus la paraplégie et les troubles sphinctériens).

Malheureusement Chipault, dans un travail ultérieur où il publie un cas analogue (1) dans lequel la laminectomie fut suivie, à quelques heures, de mort subite par embolies pulmonaires, nous apprend que le malade de M. Brissaud mourut 5 à 6 mois après l'opération, avec une méningite tuberculeuse étendue à 5 ou 6 corps vertébraux.

M. Brissaud cite encore brièvement le cas d'un enfant qui lui avait été adressé pour une myopathie des membres inférieurs : le droit était atrophié en masse, l'enfant se relevait en grimpant le long de ses jambes, comme un myopathique, mais le réflexe rotulien droit était exagéré ; le palper révélait une petite gibbosité dorsale, dont les parents ne s'étaient pas aperçus ; 6 mois de repos ont amené une guérison complète, même de l'atrophie musculaire.

Voici le résumé d'une observation de Berbez (Société anatomique, 1881) intéressante, notamment par la rapidité de son évolution.

A la suite d'une pleurésie, un homme de 45 ans fut pris de douleurs interscapulaires qui se propagèrent ensuite aux côtés du thorax et aux membres inférieurs. Flexion et extension de la tête douloureuses ainsi que la pression des premières vertèbres dorsales, mais l'absence de gibbosité rend le diagnostic hésitant entre : mal de Pott, anévrysme aortique, cancer. Un mois seulement après le début, paraplégie incomplète avec rétention des réservoirs, sensibilité obtuse aux membres inférieurs. Quelques jours après mort dans le marasme. Autopsie : carie de la Ve vertèbre dorsale.

Nous croyons devoir résumer en quelques mots une observation de M. Siredey (2), bien que la localisation de la lésion osseuse soit, ici, particulièrement difficile, et malgré l'absence d'autopsie.

Un homme de 59 ans est pris de douleurs vives lancinantes, continuelles, surtout nocturnes, dans toute l'étendue de la face postérieure du membre inférieur droit, puis du gauche. Huit mois après, devant la persistance de ces douleurs, le traitement antisyphilitique mixte est institué ; mais rapidement

(1) Chipault, Médecine moderne, 1895.
(2) In Grognot, Thèse Paris, 1897.

apparaissent des abcès par congestion au bras droit et à l'avant-bras gauche. Deux mois plus tard, l'examen permet de constater les signes d'une sciatique double, avec hypoesthésie diffuse aux jambes et aux cuisses, atrophie musculaire sans altération des réactions électriques, réflexes rotuliens exagérés, clonus, intégrité des réservoirs. Plus tard, apparition d'un nouvel abcès par congestion dans la fosse iliaque droite. Aucun signe rachidien.

Bresci rapporte dans sa thèse (1) « un cas de paraplégie flasque avec abolition des réflexes rotuliens et *thermo-anesthésie à partir de l'ombilic* ». Autopsie : carie étendue de la Xe vertèbre dorsale à la 1re lombaire avec compression et ramollissement de la moelle.

Le malade de Verger et Laubie (2) commença à ressentir, à la suite d'une pleurésie, des douleurs lombaires irradiées vers l'abdomen et les membres inférieurs, et gênant la marche. Au bout de 6 mois, on constatait en outre, de l'affaiblissement du côté des membres inférieurs. Un mois plus tard, apparaissait la rétention d'urine, puis, rapidement, une paraplégie complète, flasque, avec abolition des réflexes tendineux, atrophie musculaire, anesthésie remontant jusqu'au pli de l'aine, avec, au-dessus, une zone d'hyperesthésie ; eschare sacrée, taches violacées au talon gauche, aux malléoles externes, au bord externe du pied droit ; œdème du membre inférieur droit, hydarthrose des deux genoux, mort 15 jours après la paraplégie. Autopsie ; caverne tuberculeuse des 7e, 8e, 9e vertèbres dorsales, ouverte dans le canal rachidien : propagation du foyer tuberculeux à la moitié antérieure de l'espace épidural. Le mal de Pott avait évolué d'un bout à l'autre, sans signe rachidien.

Citons enfin, à titre de curiosité, le cas curieux de Wert (3), dans lequel le mal de Pott se révéla par l'ouverture d'un abcès froid dans les bronches ; on trouve, comme accidents nerveux, des douleurs qui avaient été rapportées à une névralgie phrénique et des troubles vésicaux ayant fait croire à l'existence d'un calcul. Dans ce cas existait une gibbosité, dont l'auteur voulut essayer le redressement, par le procédé de Calot. A la suite de ce traitement, le malade mourut d'un méningite.

Voici le résumé de trois cas personnels, publiés *in extenso* au Congrès de la Tuberculose de 1905.

I. — Après deux accouchements à 10 mois de distance qui l'ont beaucoup fatiguée, une jeune femme de 23 ans est prise tous les soirs de douleurs diffuses le long de la colonne vertébrale, avec irradiations en ceinture et constriction épigastrique : ces douleurs durent toute la nuit et ne cessent que le lendemain au réveil. Puis apparaissent des engourdissements, des fourmillements et une légère parésie des membres inférieurs. Tous ces troubles disparaissent et se reproduisent alternativement pendant 4 mois. Puis, surviennent des douleurs qualifiées de sciatique, la région lombaire est faible et douloureuse (surtout pendant la station assise).

(1) Bresci, Thèse Doctorat, Zurich, 1899.
(2) Verger et Laubie, Progrès médical, 27 janvier 1900.
(3) Wert, Cleveland Journ. of med., 1901.

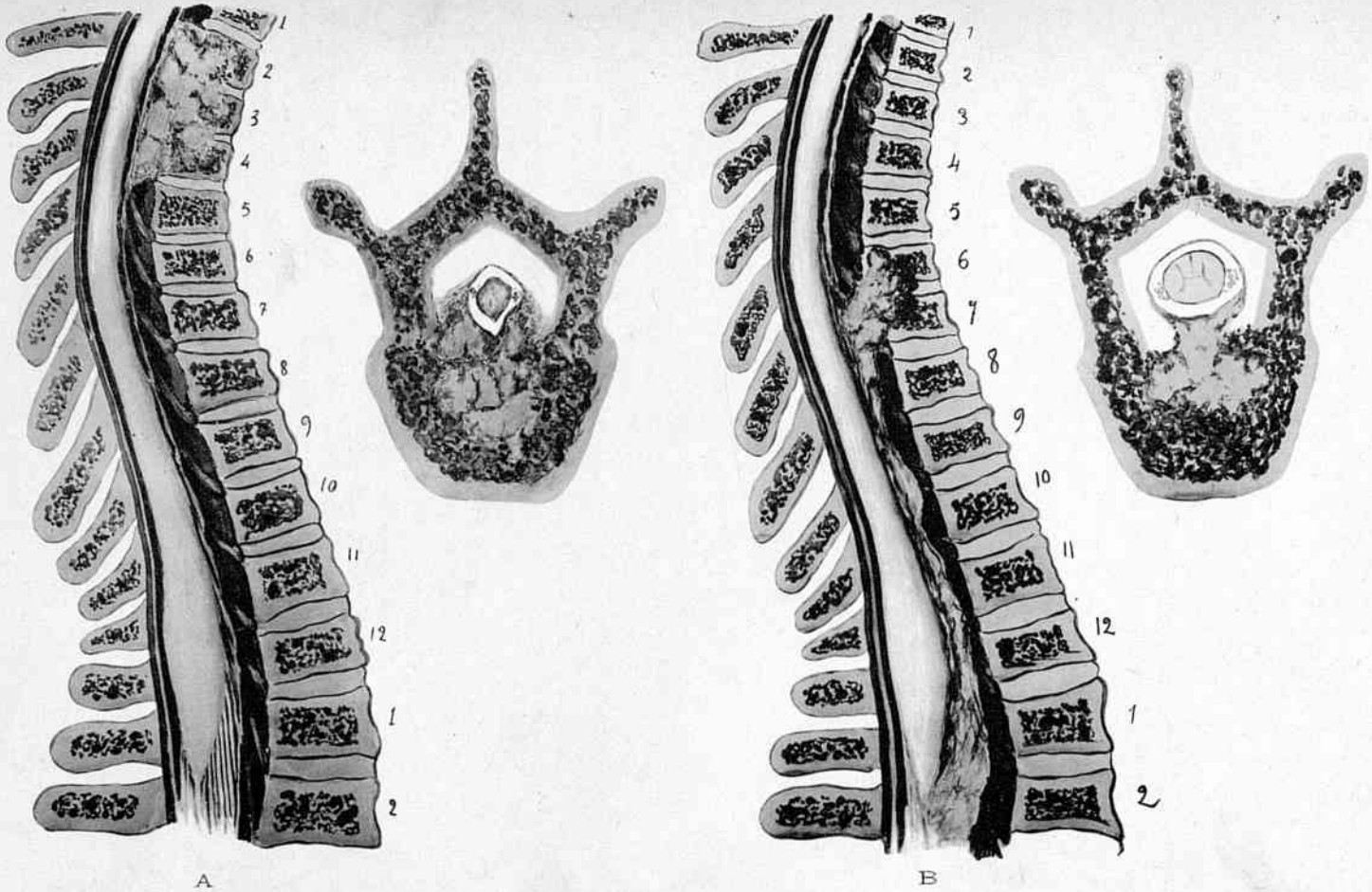

MAL DE POTT SANS GIBBOSITÉ

(L. Alquier.)

Masson et Cie, Editeurs

Phototypie Berthaud, Paris

9 mois après le début on constate une paraplégie spasmodique avec signe de Babinski, rétention et incontinence des sphincters, douleurs en ceinture, hypoesthésie des membres inférieurs, puis eschares. Mort par infection générale 6 mois plus tard. Pas de gibbosité.

A l'autopsie, caverne tuberculeuse des corps des 2e, 3e, 4e vertèbres dorsales, ouverte dans l'espace épidural : le foyer tuberculeux remplit à ce niveau la moitié antérieure du canal rachidien d'une masse caséeuse mais non ramollie englobant les racines et comprimant transversalement la moitié antérieure de la moelle à travers la dure-mère dont la face interne est saine et ne présente pas d'adhérences avec les méninges molles. La moelle est atteinte, au niveau de la compression, de myélomalacie complète avec désintégration lacunaire très prononcée de la substance blanche et disparition à peu près complète de la substance grise (V. Pl. I, fig. A).

II. — Une femme de 58 ans, non syphilitique, commence à éprouver des douleurs lombaires qu'on met sur le compte de l'humidité de son appartement. Peu à peu, ces douleurs augmentent, consistant tantôt en sensation d'écrasement, de déchirure aux reins, revenant par crises, tantôt en pseudo-névralgies en ceinture sans aucun signe d'affection gastrique. Pendant 9 mois, ces douleurs sont le seul symptôme, puis surviennent des engourdissements, puis des douleurs des membres inférieurs, qui s'affaiblissent progressivement, à mesure que s'atténuent les douleurs.

Au bout de 5 mois (14 mois après le début) la paraplégie est complète : aucun mouvement n'est possible : la paraplégie est spasmodique avec clonus, exagérations des réflexes ; signes d'une sciatique double, hypoesthésie pour tous les modes, limitée en haut par une zone d'hyperesthésie circulaire à hauteur de la colonne lombaire. Peu après, les douleurs reparaissent, bientôt accompagnées d'une rétention complète des urines, rétention et incontinence des matières, et d'une eschare sacrée qui s'agrandit de jour en jour ; puis apparaît un gros œdème des membres inférieurs.

Affaiblissement progressif. Mort 16 mois après les premières douleurs. Aucun signe rachidien.

A l'autopsie (V. Pl. I, fig. B), caverne tuberculeuse détruisant la moitié portérieure des 6e et 7e corps vertébraux dorsaux ; propagation au tissu épidural ; de plus, traînée inflammatoire étendue à toute la partie sous-jacente du tissu épidural, englobant les racines inférieures, lombaires et sacrées ; symphyse méningée presque partout complète entre la dure-mère et les méninges molles dans leur moitié antérieure, au-dessous de la 6e vertèbre dorsale, (histologiquement, inflammation mixte tuberculeuse et par infection secondaire, probablement due à l'eschare).

III. — Homme de 55 ans, peintre en bâtiment, sans accidents de saturnisme. Alcoolique ancien. A 52 ans, pleurésie séro-fibrineuse, suivie d'une ascite aigue avec œdème des membres inférieurs, qui fut attribuée à une péritonite tuberculeuse.

3 ans après, le mal de Pott débutait par des douleurs lombaires provoquées par les mouvements de la colonne vertébrale, la marche, la station verticale un peu prolongées. Deux mois plus tard, les jambes deviennent lourdes, s'affaiblissent rapidement.

L'examen montre à cette époque une *paralysie flasque* des deux membres inférieurs. Le malade marche avec peine à l'aide d'un bâton, à petits pas, le pied droit traînant sur le sol. On constate un affaiblissement considérable de tous les segments du membre inférieur droit (pied, jambe, cuisse), simple parésie pour tous les segments du gauche ; affaiblissement notable des réflexes rotuliens et achilléens, orteil en flexion, réflexes crémastérien et abdominal nuls. Hypoesthésie pour tous les modes sur la partie antérieure des genoux et des cuisses ; léger œdème de la moitié inférieure de la jambe droite. Les sphincters semblent fonctionner normalement.

Les mouvements de flexion antérieure ou latérale, et d'extension du rachis sont difficiles et douloureux ; douleur à la pression au niveau des apophyses épineuses de la région dorso-lombaire, surtout XIIe dorsale et Ire lombaire ; à ce niveau, bande d'hyperesthésie cutanée en ceinture, haute de 5 à 6 centimètres.

Rien à noter du côté des membres supérieurs de la tête et du cou, pas de troubles intellectuels. Sommet droit douteux.

Quelques jours après l'entrée, les douleurs lombaires augmentent : après quelques jours de constipation absolue, s'établit brusquement une rétention complète d'urines. Mort le lendemain.

A l'autopsie (V. pl. II, fig. c), caverne tuberculeuse de la VIIIe dorsale, avec, dans l'espace épidural, une masse caséeuse non ramollie, englobant les racines de la 7e à la 10e dorsale et, au niveau des 8e et 9e comprimant la moelle d'avant en arrière, avec, à ce niveau, quelques adhérences entre la dure-mère et les méninges molles, que l'examen histologique montre enflammées, peut-être envahies par la tuberculose. Au microscope, début de myélite lacunaire.

Dans la même séance, M. Achard relatait le cas très intéressant d'une femme de 78 ans qui, au cours d'une broncho-pneumonie à pneumocoques, devint paraplégique. On pensa à une myélite infectieuse. Or, à l'autopsie, faite 6 semaines plus tard, on trouva un mal de Pott ancien, siégeant dans le corps de la 5e vertèbre dorsale, et ayant déterminé une pachyméningite dont la nature tuberculeuse fut vérifiée par l'inoculation.

A propos de ce cas, M. Achard fait les réflexions suivantes : chez l'adulte, il faut une grosse lésion pour produire la gibbosité, qui est plus rare que chez l'enfant. De plus, le rachis étant bien moins souple que dans le jeune âge, on ne saisit pas aussi bien un signe précoce, très important chez l'enfant, et qui est la flexibilité des régions saines du rachis. A plus forte raison le diagnostic est-il malaisé lorsque la lésion siège en une région presque immobile à l'état normal, comme l'est la région dorsale moyenne.

En somme, dans les cas où les symptômes nerveux sont ceux d'une

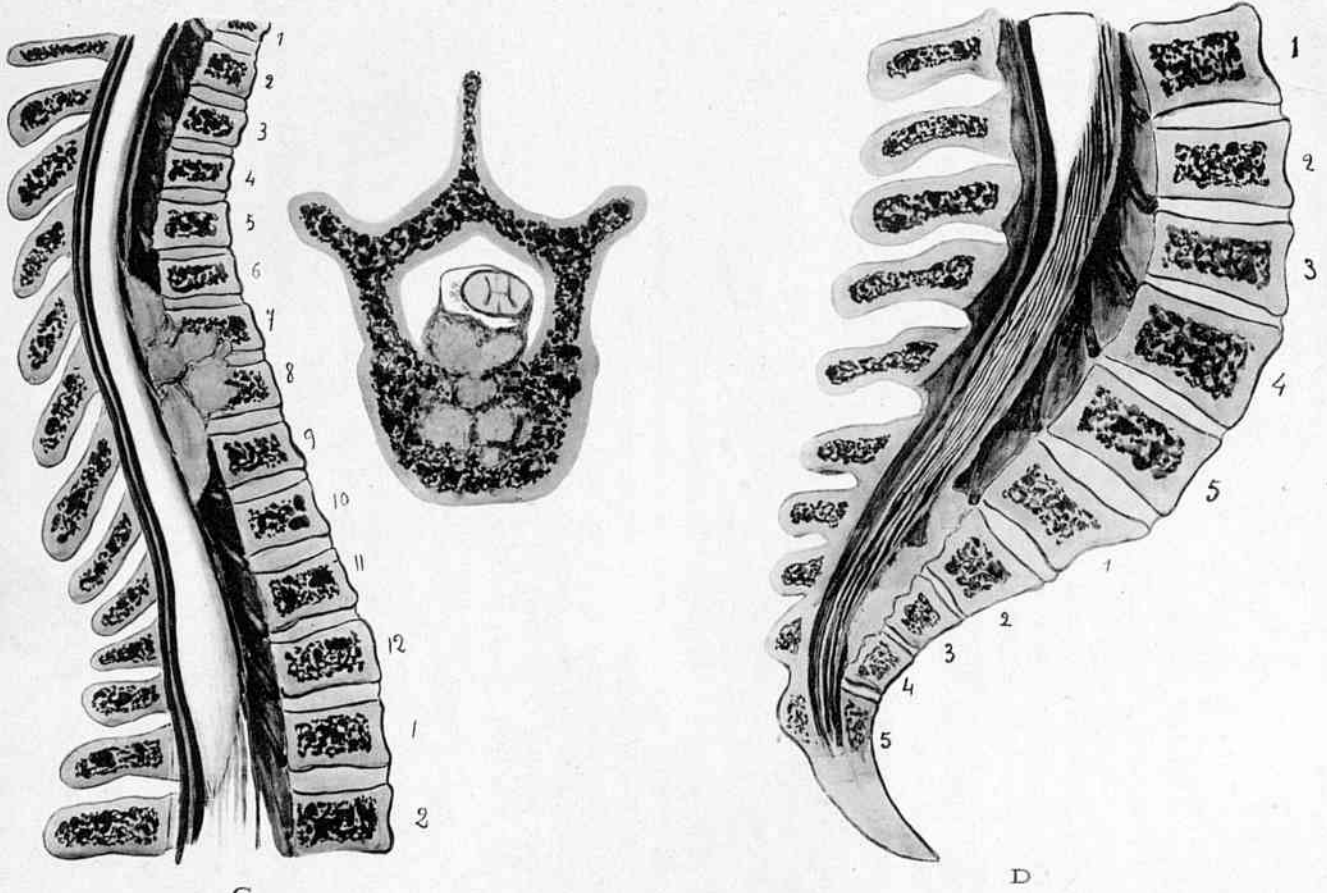

MAL DE POTT SANS GIBBOSITÉ

(L. Alquier.)

compression de la moelle et des racines dorsales et lombaires supérieures, le début est, à peu près, toujours marqué par des douleurs en ceinture ayant les allures de pseudo-névralgies radiculaires (défaut de localisation sur le trajet exact d'un nerf, caractère intermittent, par crises et, parfois, apparition et disparition brusques) et qui, en raison de leur fréquence et de leur précocité, ont une grande importance pour le diagnostic.

A ces douleurs en ceinture, s'ajoutent souvent, par la suite, des sensations anormales du côté des membres inférieurs : tantôt de simples paresthésies (engourdissement, fourmillements), tantôt de véritables douleurs, de caractères et d'intensité très variables : pseudo-névralgies sciatiques, douleurs fulgurantes, etc. précédant ou accompagnant les troubles moteurs.

Ceux-ci apparaissent de façon très variable : ou bien ils s'installent de façon progressive, et souvent subaiguë, ou bien après quelques troubles de la marche, la paraplégie apparaît brusquement ou du moins, très rapidement en quelques jours.

Parvenue à son maximum, la paraplégie est, d'ordinaire spasmodique, avec contracture, exagération des réflexes rotuliens, clonus, signe de Babinski. Elle peut être absolue, le malade étant incapable d'exécuter le plus petit mouvement des membres inférieurs. Son intensité n'est pas toujours égale des deux côtés. D'ordinaire elle s'accompagne de rétention des sphincters et, seulement dans un certain nombre de cas, de troubles objectifs de la sensibilité, hyperesthésie ou anesthésie, de toute la partie inférieure du corps, souvent limitée en haut par une bande d'hyperesthésie en ceinture.

Dans plusieurs observations, se trouve signalé l'œdème des membres inférieurs; fréquemment apparaissent des eschares au sacrum, plus rarement, aux talons, malléoles, etc. — L'eschare sacrée peut guérir et se reproduire alternativement plusieurs fois de suite, comme chez le malade de M. Brissaud.

Le cas de MM. Verger et Laubie (notre obs. III) sont des exemples de paraplégie flasque avec troubles objectifs de la sensibilité permettant de diagnostiquer une lésion intra-rachidienne siégeant au-dessus du renflement lombaire, ou à la partie supérieure de celui-ci. Faisons observer que l'interprétation des symptômes est très difficile, la compression radiculaire semblant ne s'exercer qu'au-dessus de la localisation indiquée par l'examen clinique. La rétention des urines permettait, tout au moins de localiser la lésion au-dessus du centre vésical.

Le fait de Bresci est en outre, remarquable par l'existence de thermonesthésie, à partir de l'ombilic, particularité sur laquelle nous aurons à revenir.

Les faits de M. Siredey et de M. Brissaud montrent la possibilité d'une

atrophie musculaire avec exagération des réflexes et la première observation de M. Brissaud : « intolérance visicale », avec paraplégie spasmodique, sont à retenir ; ils permettent de concevoir un grand nombre de modalités cliniques plus ou moins difficiles à interpréter, pouvant résulter d'associations variables de la compression médullaire et de la compression radiculaire. Le cas de Wert montre jusqu'où peut aller la variabilité des troubles nerveux : dans celui de M. Achard, comment aurait-on pu éviter une erreur de diagnostic ?

II. — *Cas avec compression médullo-radiculaire de l'épicône, du cône terminal et de la queue de cheval.*

Ce second groupe ne comprend, fort heureusement, qu'un petit nombre de faits, car les troubles nerveux dus à un mal de Pott lombo-sacré sans signes rachidiens nets sont d'un diagnostic extrêmement difficile, le plus souvent.

Voici, d'abord, résumées le plus brièvement possible, plusieurs observations de Siredey relatées dans la Thèse de Grognot, toutes sans autopsie :

1° A la suite de douleurs interscapulaires, paralysie flasque et anesthésie des membres inférieurs, avec rétention d'urine. Abcès par congestion double aux aines, provenant vraisemblablement de la région lombaire (ce cas marque la transition entre notre premier et notre second groupe).

2° Après une pleurésie, névralgie sciatique, unilatérale pendant 18 mois, Puis violentes crises dans le domaine du plexus lombaire, rapportées à une colique néphrétique, puis à un phlegmon périnéphrétique (fièvre) ; puis, abcès par congestion, sur le bord externe du carré des lombes ; incision et curetage de la poche ; on trouve un trajet qui conduit sur les apophyses transverses dénudées des 2e et 3e vertèbres lombaires.

3° Une malade, reconnue ensuite hystérique, est prise brusquement de douleurs attribuées par plusieurs médecins, à une sciatique unilatérale, et traitées comme telles, sans aucun succès. Pendant 4 mois ces douleurs revenaient seulement le soir et la nuit, puis elles furent continuelles, puis, elles s'accompagnèrent de douleurs dorsales et thoraciques attribuées à l'hystérie.

Un an après le début, on constate : tuberculose pulmonaire bilatérale : déformation et douleur à la pression au niveau de la région sacrée. Atrophie musculaire très marquée aux membres inférieurs : sciatique douloureuse à la pression. Après 6 semaines d'immobilisation dans le corset de Sayre, la rachialgie a disparu, la sciatique est très atténuée.

Quoique sans autopsie, et d'un diagnostic pas absolument certain, le cas de MM. Raymond et Huet (1) mérite d'être rapporté.

Il s'agit d'une fillette de 6 ans 1/2, bien portante, sauf une otorrhée chronique, existant depuis l'âge de 3 ans. A 5 ans 1/2, elle commença à éprouver

(1) Raymond et Huet, Revue Neurologique, 1902, p. 1066.

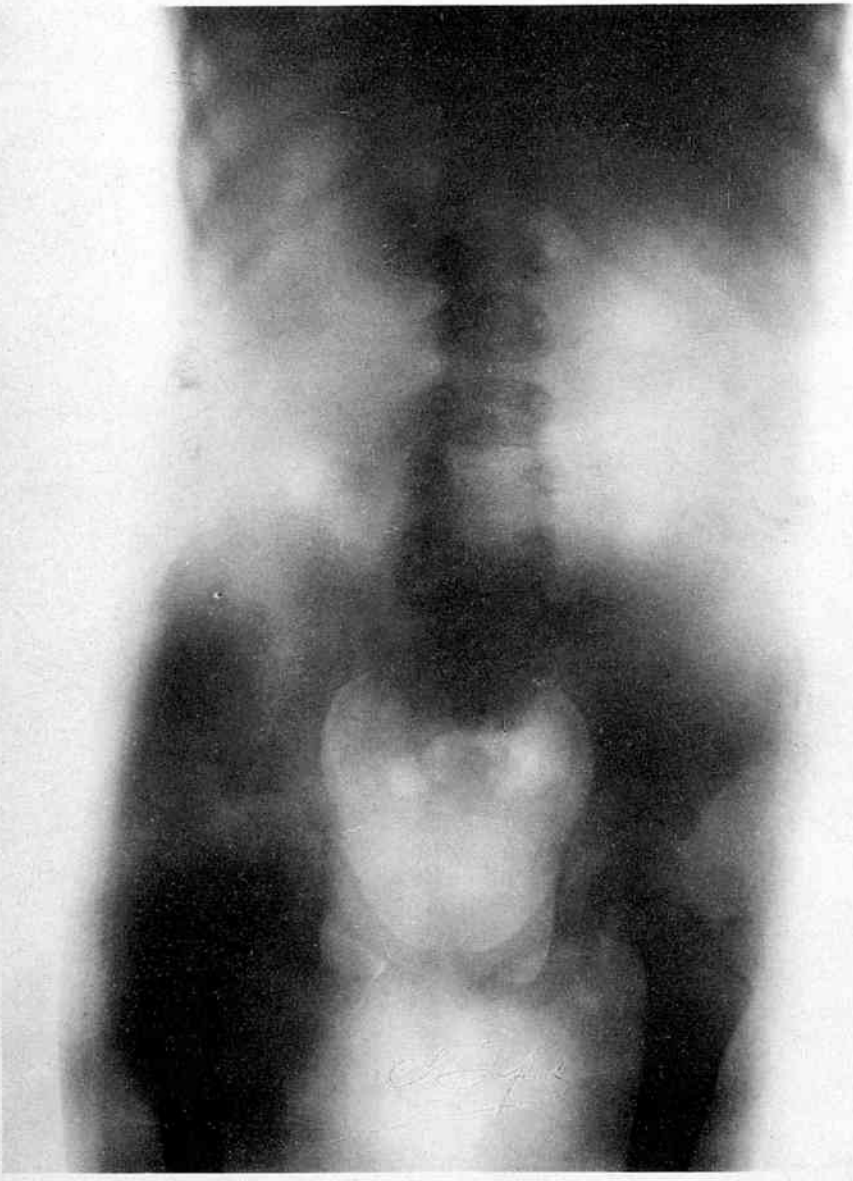

Radiographie Infroit.

MAL DE POTT SANS GIBBOSITÉ

(L. Alquier.)

des douleurs dans le genou gauche, avec irradiations à la hanche et aux lombes, exagérées par les mouvements, calmées par le décubitus. L'enfant a été immobilisée, ce qui a amené une sédation des douleurs, tant qu'a duré l'immobilisation. Le diagnostic de « myopathie » a été récemment porté ; en effet, l'enfant est maigre, avec les omoplates saillantes, simulant les scapulae alatae de la myopathie, avec ensellure lombaire ; les membres inférieurs sont particulièrement maigres ; enfin, l'enfant couchée à terre se relève un peu comme une myopathique ; se mettant, d'abord, à genoux, puis posant de pied droit à terre, enfin appuyant la main droite sur le genou droit. Mais on s'aperçoit vite qu'elle se relève ainsi non par faiblesse des membres inférieurs, mais pour maintenir immobile la colonne lombaire : elle ramasse les objets à terre entre ses jambes, et en s'accroupissant sans fléchir la colonne vertébrale, marche à petits pas, craignant les heurts, et, dans la station assise, se tient renversée en arrière et les mains appuyées sur les cuisses. On ne trouve d'ailleurs aucune atrophie des groupes musculaires préférés par la myopathie (Muscles scapulo-thoraciques et pelviens), la radiographie que nous pouvons reproduire, grâce à l'obligeance de MM. Huet et Infroit (Pl. III), montre, d'après les auteurs, une transparence exagérée de la IVe vertèbre lombaire. D'ailleurs, MM. Raymond et Huet ne présentent ce cas que sous le titre de mal de Pott *probable*, « à cause de la difficulté du diagnostic et des discussions auxquelles il peut donner lieu ».

Nous ne connaissons que les cas suivants avec autopsie.

Triot (Thèse de Paris, 1879). Un tuberculeux entre à l'hôpital pour des douleurs ayant siégé d'abord dans la cuisse gauche, 4 mois auparavant, et occupant actuellement la cuisse droite, avec irradiation jusqu'au milieu de la jambe ; elles existent au repos surtout la nuit, sont exagérées par la pression, rendent la marche pénible. Aucun trouble du mouvement ou de la sensibilité objective ; 3 semaines plus tard douleurs abdominales, ventre ballonné et douloureux, matité dans tous les points déclives, affaiblissement général, diarrhée, vomissements, fièvre ; 24 jours après douleurs en ceinture, fourmillements dans le membre inférieur droit, sensibilité obtuse, retard à la perception des sensations. Mort 6 semaines après les troubles abdominaux.

A l'autopsie, le corps de la XIIe vertèbre dorsale est réduit à une mince coque osseuse dont le centre est rempli de matière caséeuse. La dure-mère est très épaissie à ce niveau et recouverte de pus caséeux. Le nerf sciatique droit est rouge, et d'un volume double du sciatique gauche.

Cestan et Babonneix (1) : une femme de 37 ans commença à ressentir, quelque temps après une chute sur le siège, des douleurs au sacrum, irradiées le long des deux sciatiques. Un an après, troubles sphinctériens et paraplégie flasque. 6 ans plus tard, on constatait une paraplégie complète des membres inférieurs, avec, seulement conservation des mouvements de flexion, et à un moindre degré, d'abduction des cuisses, flasque, avec abolition des réflexes tendineux et cutané plantaire. L'atrophie musculaire remontait jusqu'aux fes-

(1) Gazette des Hôpitaux, 1901, p. 169.

siers, inclusivement. Il existait des troubles sensitifs dont nous reproduisons le schéma ; de l'incontinence et légère rétention des urines, une constipation opiniâtre. La partie inférieure du rachis est douloureuse, jusqu'au niveau de la IIIe vertèbre lombaire mais sans gibbosité. A l'autopsie, carie tuberculeuse du sacrum, pachyméningite caséeuse comprimant les nerfs de la queue de cheval.

Observation personnelle (publiée in Congrès de la Tuberculose) (1). Un homme de 39 ans, ancien alcoolique et ayant probablement fait de la tuberculose pulmonaire au régiment, est pris rapidement de pertes des forces, sueurs, amaigrissement d'une vingtaine de livres. Trois ans après, courbature lombaire continuelle avec paroxysmes nocturnes, et irradiations le long de la face postérieure des membres inférieurs. Ces douleurs deviennent rapidement intolérables, obligent le malade à s'aliter.

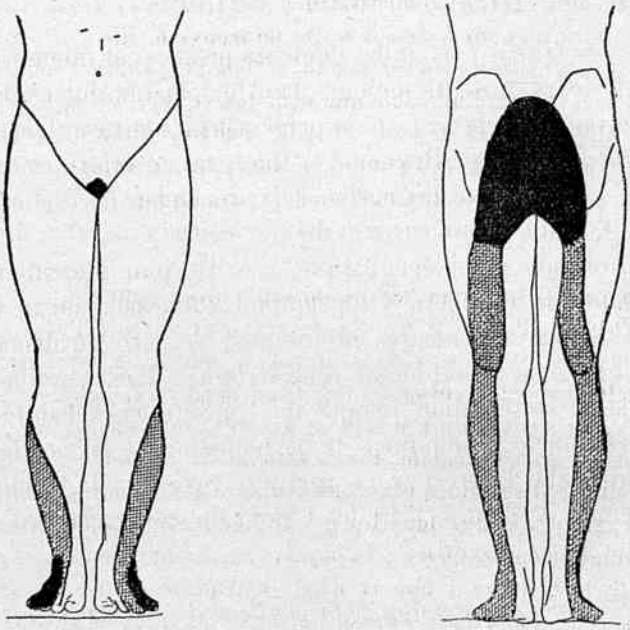

D'après Cestan et Babonneix. Schéma des troubles sensitifs chez leur malade.

5 mois après le début on constatait une impotence presque complète des membres inférieurs, due surtout, semblait-il, à l'intensité des douleurs, exaspérées par le moindre mouvement. Ces douleurs avaient les caractères d'une sciatique double. Sensibilité normale aux faces antérieures externes et internes des membres inférieurs ; on constate seulement un peu d'hypoesthésie au bord externe du pied droit, et à la dernière phalange des orteils ; la face postérieure des membres n'a malheureusement pas été assez étudiée, à cause de la difficulté qu'éprouvait le malade à se retourner, en raison des douleurs. Réflexes

(1) V. aussi : Italo Rossi, Archives de Neurologie, 1905, p. 81.

rotuliens forts, achilléens forts à droite, faibles à gauche, plantaire nul à droite flexion à gauche ; crémastériens faibles. Peut-être légère atrophie musculaire diffuse aux membres inférieurs. Lenteur et difficulté de la miction.

En raison de l'alcoolisme évident et considérable, et comme il existait une légère parésie des extrémités supérieures peut-être même un peu d'atrophie, on pense à une névrite alcoolique surtout sensitive.

Tourmenté par d'atroces douleurs, que calmait mal la morphine, le malade se cachectisa et succomba à une broncho-pneumonie 7 mois après le début des douleurs.

A l'autopsie, carie tuberculeuse de la face postérieure des 2e, 3e, 4e corps vertébraux sacrés, avec propagation à l'espace épidural, qui renferme un tissu lardacé, contenant des tubercules, et remontant jusqu'à la région lombaire inférieure, englobant les racines lombo-sacrées (Pl. II, D).

Dans tous ces faits il y avait des douleurs précoces et intenses, dans les membres inférieurs, presque toujours dans le domaine du sciatique : ces douleurs peuvent avoir les caractères principaux d'une névralgie sciatique, *parfois unilatérale* (cas de Raymond et Huet, cas de Triot), ce qui ajoute une nouvelle difficulté au diagnostic, déjà, cependant, si délicat d'habitude.

Puis, apparaît une paraplégie flasque, avec atrophie musculaire. Lorsqu'il s'y ajoute une anesthésie à topographie correspondant au territoire des racines sacrées et lombaires inférieures, ou porte le diagnostic de lésion de la queue de cheval ou du cône terminal. L'exagération des réflexes rotuliens, la rétention remplaçant l'incontinence habituellement observée des sphincters, indiquent la participation de la moelle ; il est, enfin, bien difficile de préciser la part qui revient à la moelle et aux racines, comme, d'ailleurs, pour les lésions du cône terminal et de la queue de cheval, en général.

III. — *Cas avec compression de la moelle et des racines cervicales.*

Dans le mal sous-occipital, on observe un mélange de troubles bulbaires et spinaux dont nous ne ferons que citer quelques exemples, car son étude nous entraînerait trop loin, et parce que nous n'avons à apporter aucune observation nouvelle de ce genre. Au contraire, les troubles nerveux engendrés par la tuberculose des vertèbres cervicales inférieures nous arrêtera plus longuement.

A. *Mal sous-occipital.* — Un malade de Decroly (1), bien portant jusqu'à l'âge de 33 ans ressentit, alors, à la suite d'un brusque mouvement d'extension de la tête de vives douleurs dans la région occipitale et la nuque : puis survint une paraplégie avec anesthésie étendue aux 4 membres, sans troubles sphinc-

(1) Decroly Journal de Neurologie, 1903, n° 3.

tériens. Traitement : suspension. Amélioration progressive. Au bout de 2 ans, le malade put reprendre son travail. En même temps se développait une atrophie bilatérale de la langue ; 4 mois après, nouvelle aggravation rapide ; le malade en arriva à ne plus pouvoir exécuter aucun mouvement. On constata alors une lordose cervicale avec rapprochement anormal du sternum et du rachis : gêne de la déglutition par projections en avant de la paroi postérieure du pharynx : parole très dysarthrique. La spasmodicité était caractérisée par l'exaltation des réflexes, du clonus et le signe de Babinski à gauche. L'auteur diagnostique un mal sous-occipital avec luxation du crâne en arrière et attribue la paralysie atrophique de la langue à la compression des hypoglosses.

M. Dupré a présenté à la Société de Neurologie (1) un homme de 43 ans qui, à 4 ans, avait eu un mal sous-occipital post-traumatique. De 8 à 12 ans, rétablissement de la santé ; il reste seulement l'atrophie linguale bilatérale. Le malade dut, à 36 ans, cesser la profession de graveur, qu'il exerçait jusque-là, pour des troubles moteurs progressifs apparus 3 ans avant dans les membres supérieurs. A 36 ans, troubles analogues dans les membres inférieurs. A 43 ans on constate, outre l'atrophie linguale, surtout marquée à gauche, un raccourcissement notable du cou, sans signes de lésion en activité ; aux membres supérieurs, de l'ataxie dans les mouvements délicats, avec troubles du sens stéréognostique, sans atrophie musculaire ni altération des sensibilités superficielles ; aux membres inférieurs, ataxie, légère parésie avec exagération des réflexes, clonus, signe de Babinski net à gauche, douteux à droite. Inégalité pupillaire, lenteur du réflexe lumineux.

Bien que le malade soit alcoolique, l'auteur croit pouvoir rapporter tous ces accidents au mal sous-occipital, éliminant la forme spasmodique de la syringomyélie, malgré certaines ressemblances.

Citons encore le cas de Ruys (2) : crises de dyspnée récurrentielle chez un enfant, ayant persisté après l'ablation de végétations adénoïdes. Pas de lésions laryngées. Disparition en 24 heures après l'application d'une minerve, ce qui fait porter le diagnostic de mal de Pott latent.

Dans sa « Leçon sur le mal de Pott », M. Brissaud résume deux autres cas : l'un avec atrophie légère diffuse des membres supérieurs, et grosse impotence, pleurer spasmodique, simple exagération des réflexes rotuliens. Dans l'autre, dont M. Brissaud n'affirme pas absolument le diagnostic qui est seulement probable, il y avait du côté droit atrophie musculaire et douleurs dans le membre supérieur, hémiatrophie linguale ; en outre, pseudo-trismus par paralysie des muscles abaisseurs de la mâchoire.

B. *Mal de Pott avec compression cervicale inférieure.* — Cette variété emprunte son intérêt à la possibilité d'une paralysie flasque des membres supérieurs, avec atrophie musculaire. Il est exceptionnel de ne constater

(1) Dupré, Revue neurologique, 1903, p. 733.
(2) Ruys, Cercle médical de Bruxelles, 2 mars 1900.

aucun trouble du côté des membres inférieurs ; l'observation de M. Broca (1) est, à cet égard, tout à fait intéressante.

Trois ans après le début d'une tumeur blanche du genou, un enfant de 8 ans présentait une attitude spéciale de la tête : flexion gauche avec légère extension, immobilité dans cette attitude dont la correction était douloureuse. Un mois après, paralysie, d'abord du bras gauche, puis du droit flasque, puis, atrophie rapide de certains groupes de muscles : deltoïde, interosseux, éminence thénar, notamment. Quelques névralgies avaient précédé cette paralysie : « Au membre supérieur gauche, la sensibilité était un peu altérée, le sujet prenant pour une piqûre le simple contact avec un objet chaud ; à droite, rien de semblable. Par moments, inégalité pupillaire. »

La contracture musculaire, la douleur à la pression sur la partie latérale gauche de la 3e vertèbre cervicale permettent le diagnostic : le toucher buccal montre un léger empâtement de la paroi postérieure du pharynx : l'extension amena la sédation des douleurs et la correction de l'attitude. Mais la tumeur blanche du genou ayant suppuré, l'enfant se cachectisa et fut emmené mourant par ses parents.

D'ordinaire, à la paralysie flasque des membres supérieurs s'ajoute une paraplégie spasmodique des membres inférieurs. Un tel ensemble symptomatique présente un intérêt tout particulier à cause des erreurs de diagnostic auxquels peut donner lieu cette variété, surtout lorsqu'elle s'accompagne d'atrophie musculaire des membres supérieurs et de troubles de la sensibilité.

Un homme de 35 ans, dont l'observation a été publiée par M. Touche (2) reçoit sur la nuque un sac de farine pesant 325 livres. Tout se réduit à un peu de gêne des mouvements du cou pendant 2 mois, insuffisante pour obliger le malade à interrompre son travail. Au bout de 2 mois, douleurs dans les épaules, puis dans le membre supérieur gauche, présentant la diffusion et les caractères de douleurs radiculaires. Un mois plus tard, atrophie et paralysie du membre supérieur, puis du membre inférieur gauche, puis des 2 membres du côté opposé. On constate alors : atrophie et paralysie flasque des muscles de la main, de l'avant-bras et du triceps trachial : paraplégie spasmodique complète des membres inférieurs avec rétention des réservoirs et anesthésie occupant, aux membres supérieurs, le domaine du plexus brachial inférieur, et étendue à toute la partie sous-jacente du corps. Près de 2 ans après le début, mort de tuberculose pulmonaire. Il n'y avait d'autres signes rachidiens que la gêne et la limitation des mouvements du cou, avec douleurs dans la rotation de la tête à gauche, et, quelques jours avant la mort, sensibilité à la pression des VIe et VIIe vertèbres cervicales. Or l'autopsie montra des jetées osseuses réunissant les lames des VIe et VIIe cervicales, et une carie du corps des VIIe et VIIIe ver-

(1) Broca, Gaz. hebd. de Méd., 1900, n° 125.
(2) Touche, Revue Neurologique, 1900, p. 460.

tèbres cervicales : le foyer s'ouvrait dans l'espace épidural : épaississement des faces antérieures et, surtout, latérales de la dure-mère.

Dans le Mémoire de Long et Machard (1), se trouve l'observation suivante : Un homme de 42 ans fut pris de douleurs dans le dos et les côtés, avec affaiblissement progressif des deux membres inférieurs et du membre supérieur droit. 8 mois après, paraplégie spasmodique sans troubles vésicaux, parésie du membre supérieur droit surtout à la main et à l'avant-bras, avec très légère atrophie de l'éminence thénar, intégrité des réflexes olécranien et des radiaux, pas d'inégalité pupillaire ; douleur à la pression des vertèbres dorsales supérieures (Il n'est pas fait mention de troubles sensitifs). Amélioration par un traitement tonique. Mort 15 mois après le début. A l'autopsie, carie tuberculeuse de la 2e vertèbre dorsale ; au niveau des 2e, 3e et 4e l'espace épidural est occupé par un tissu lardacé non adhérent à la pie-mère, qui est normale : au niveau de la 1re dorsale, nouveau foyer de carie avec épaississement de la gaine des VIIIe racine cervicale et Ire dorsale droite avec absence de lésions dégénératives dans la moelle.

Nous avons récemment observé le cas suivant dans le service de M. le professeur Raymond à la Salpêtrière.

Il s'agit d'une femme de 56 ans, ménagère. Rien d'intéressant dans les antécédents héréditaires ou collatéraux. Elle se rappelle avoir pris de l'huile de foie de morue pour anémie. Mariée à 26 ans, elle eut 5 enfants, dont l'un est mort à 13 mois, de congestion pulmonaire, 4 fausses couches entremêlées aux accouchements.

A 55 ans, elle se met à tousser et éprouve des douleurs progressivement croissantes de la nuque, auxquelles se joignent, 2 mois après, quelques douleurs erratiques dans le dos ; deux autres mois plus tard les mains devinrent maladroites ; cette maladresse, et des douleurs de la nuque et du bras droit, survenant dès qu'elle voulait coudre ou éplucher des légumes, l'empêchèrent bientôt de vaquer à ses occupations ; en marchant ou dans la station assise, elle était obligée de soutenir sa tête à deux mains ce qui amenait la sédation des douleurs. 7 mois environ après le début, affaiblissement progressif des membres inférieurs, puis un matin, paraplégie complète.

La malade étant entrée, à cette époque, à la Salpêtrière, voici les résultats de l'examen :

Tête penchée en avant avec faiblesse et gêne de tous les mouvements du cou. Cyphose cervico-dorsale avec scoliose légère (Pl. IV). La malade ne peut se servir de ses membres supérieurs, à cause de l'affaiblissement et de l'incertitude des mouvements : elle ne prend qu'à peine un objet quelconque de la main droite qu'elle peut cependant porter à son nez, ce qui lui est impossible de la main gauche. Elle ne peut se tenir debout seule, perdant aussitôt l'équilibre ; en la faisant marcher soutenue par un aide, on voit que la jambe gauche steppe et

(1) Long et Machard. Revue Neurologique, 1900, p. 330.

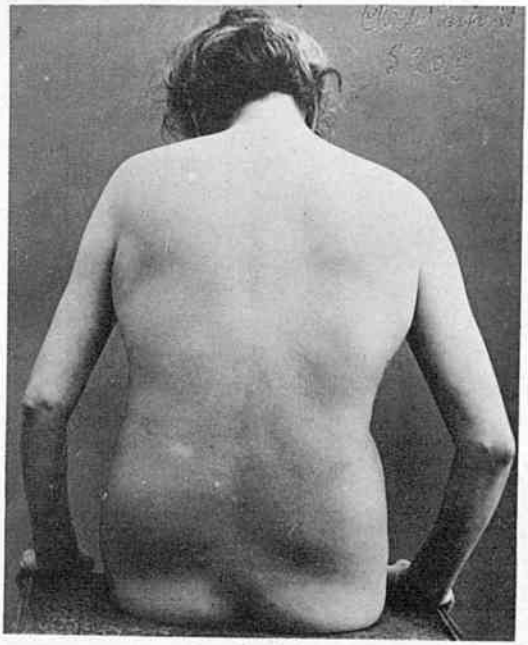



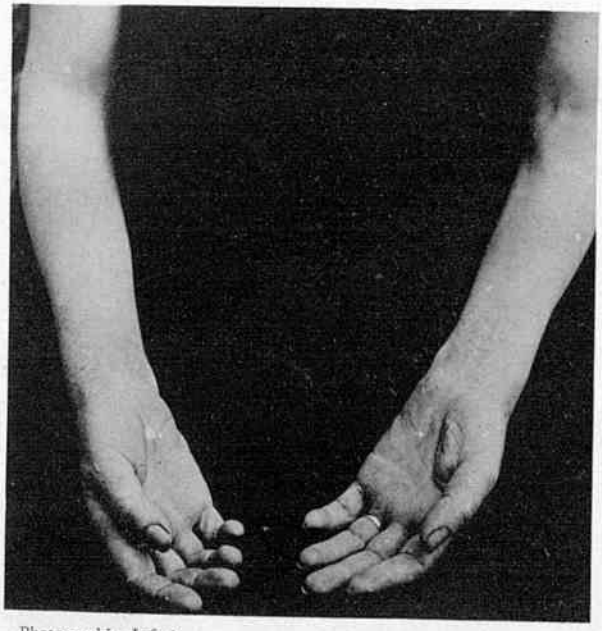

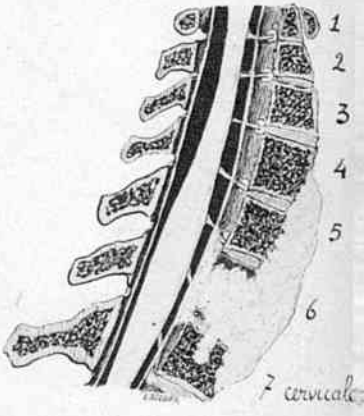

Photographies Infroit.

MAL DE POTT SANS GIBBOSITE

(L. Alquier.)

fléchit sous le poids du corps ; la droite est forte et talonne. Elle ne peut toucher un objet de la pointe du pied, qu'après une série d'oscillations irrégulières.

On constate : aux membres supérieurs, parésie des triceps brachiaux, des muscles antibrachiaux, et paralysie des muscles de la main, avec atrophie des éminences thénar et hypothénar (v. pl. IV), avec affaiblissement des réflexes olécrâniens et du poignet.

Membres inférieurs : parésie surtout des fléchisseurs, avec exagération des réflexes rotuliens.

Dissociation syringomyélique de la sensibilité ; sensibilité au tact conservée partout : thermo-anesthésie limitée en haut par une ligne horizontale passant, à droite au-dessous du sein, et remontant un peu plus haut à gauche ; diminution de la sensibilité à la douleur dans toute la partie inférieure du corps, mais remontant moins haut que la thermo-anesthésie.

Incontinence des urines et des matières. Aucun trouble céphalique sensoriel ou psychique.

Quelques jours après son entrée, augmentation des douleurs, avec sensation de chaleur exagérée aux membres supérieurs, et de froid aux inférieurs, les réflexes du poignet sont plutôt forts, réflexes rotuliens exagérés, signe de Babinski à gauche ; à droite on obtient l'abduction du pied avec flexion des 3e et 4e orteils.

Fièvre avec délire tranquille. Mort cinq semaines après son entrée à l'hôpital.

A l'autopsie, intégrité de la partie postérieure des arcs vertébraux : mal de Pott cervical avec destruction complète du corps de la VIe vertèbre cervicale, propagation du foyer au corps de la VIIe, et carie superficielle de la partie antérolatérale des IVe, Ve et VIIe cervicales. Début d'abcès par congestion périvertébral, à ce niveau : d'autre part, le pus caséeux se propage à la partie antérieure de l'espace épidural, bridé par des adhérences étroites entre la dure-mère et l'os. Les racines cervicales inférieures sont, surtout à droite, engainées dans un tissu de sclérose dense ; nombreuses adhérences, sur toute la hauteur de la moelle, entre la dure-mère et les méninges molles (Pl. IV).

Ainsi donc, dans le mal de Pott cervical, comme dans la tuberculose des autres segments du rachis, les troubles moteurs et les modifications objectives de la sensibilité sont précédés, parfois à longue échéance, de douleurs radiculaires dont l'importance pour le diagnostic ne saurait être trop mise en évidence.

Les troubles nerveux ultérieurs se présentent sous deux aspects principaux :

1° Exceptionnellement ils se résument à la symptomatologie présentée par le petit malade de M. Broca : douleurs radiculaires, puis paralysie flasque avec atrophie musculaire et troubles sensitifs aux membres supérieurs, sans troubles notables de la partie inférieure du corps.

2° Presque toujours la symptomatologie répond à la description qu'en

esquisse M. le professeur Raymond à propos d'un cas de mal de Pott cervical *probable*, dans les lignes suivantes (1) :

« Au début, surviennent des douleurs sur le trajet des nerfs dont les racines naissent dans la région comprimée, en particulier sur le trajet des nerfs du membre supérieur. Plus tard, la compression des mêmes racines se traduit par l'association de l'anesthésie aux douleurs et aux phénomènes d'hyperesthésie ; presque toujours, l'anesthésie affecte le caractère dissocié. La paralysie des membres supérieurs suit de près ; elle est généralement flasque ; tôt ou tard, elle se double d'un certain degré d'atrophie musculaire, quand la compression s'exerce sur la moelle, il en résulte une paralysie des quatre membres et du tronc, les réflexes sont exaltés aux inférieurs. Il peut survenir de la contracture.

« D'autres manifestations peuvent s'ajouter aux précédentes. Elles dénotent que la compression s'exerce sur la partie supérieure du segment cervical et sur les origines du grand sympathique. Comme telles, je vous mentionnerai les troubles pupillaires (myosis, mydriase), le ralentissement permanent du pouls, les poussées congestives du côté de la face et des yeux, la gêne de la déglutition, les vomissements, la toux, la dyspnée.

« Enfin, quand la compression remonte jusqu'aux racines de l'hypoglosse, au niveau du trou occipital, il en peut résulter une atrophie de la langue, qui, souvent, n'intéresse qu'une moitié de l'organe. Je vous en ai présenté un très intéressant exemple, dans une de mes précédentes Leçons du vendredi.

« Pour ce qui est des troubles de la miction et de la défécation, ils peuvent manquer dans les cas de compression limitée au segment cervical de la moelle : quand ils existent, ils se réduisent généralement, du côté de la miction, à de simples besoins impérieux, et du côté du rectum, à une constipation plus ou moins opiniâtre..... Rarement ils vont jusqu'à l'incontinence proprement dite, des urines et des matières. »

Il convient d'attirer plus spécialement l'attention sur les cas où une compression de la moelle et des racines cervicales inférieures détermine aux membres supérieurs une paralysie flasque, avec atrophie musculaire, et l'exagération des réflexes des membres inférieurs (cas de Touche, de Long et Machard, etc.). Chez notre malade, ce complexus symptomatique, associé à une anesthésie dissociée (thermo-anesthésie ; anesthésie à la douleur, pas exactement superposée à la thermo-anesthésie, sensibilité tactile conservée), avait pu faire croire à une syringo myélie (d'autant plus que la malade avait une cyphoscoliose). Enfin, dans plusieurs observa-

(1) Raymond, Semaire Médicale, 1902, p. 91. L'autopsie pratiquée ultérieurement montra qu'il s'agissait, non d'un mal de Pott, mais d'un sarcome des méninges cervicales avec compression de la moelle.

tion, on trouve signalé un certain degré *d'ataxie*, qui existait chez notre malade.

§ 2. — Diagnostic.

Tel sont les principaux aspects cliniques des troubles nerveux dans le mal de Pott ; ils peuvent, on le voit, réaliser toutes le variétés des symptômes que peuvent produire la compression de la moelle et des racines. On conçoit aisément combien le diagnostic peut devenir embarrassant, même pour un neurologiste exercé, lorsque viennent à manquer les signes de certitude de mal de Pott, c'est-à-dire les signes rachidiens, ou bien que ceux-ci sont seulement ébauchés.

I. — *Diagnostic différentiel.*

Au début, nous l'avons vu dans toutes les formes, et pour toutes les régions du rachis, le malade vient, le plus souvent, se plaindre de *douleurs* qui, pendant plus ou moins longtemps, peuvent être le seul signe. Il est classique de dire que ces douleurs ont les caractères habituels des douleurs radiculaires, c'est-à-dire ne sont pas exactement localisées sur des trajets nerveux, mais plus diffuses, sont de caractère fulgurant, lancinant, ou s'accompagnent de paresthésies (engourdissements, fourmillements), enfin, sont paroxystiques. Il n'en est pas moins vrai que, dans un certain nombre d'observations, ces douleurs ont été attribuées à de simples névralgies, ce qui se comprend, surtout lorsque ces douleurs occupent la face postérieure des membres inférieurs, et qu'on trouve, soit le signe de Lasègne, soit la douleur à la pression du nerf (cas de Triot), et surtout si la pseudo-sciatique est unilatérale (cas de Grognot, de Raymond et Huet). D'autres fois, suivant leur siège, les douleurs pourront en imposer pour une névralgie intercostale, des coliques néphrétiques, ainsi que nous en avons cité des exemples.

Lorsque le caractère radiculaire n'est pas évident, il pourra être difficile de rapporter ces douleurs à leur véritable cause ; dans les cas douteux, on pourra tenter l'épreuve des *injections anesthésiantes*, sur le trajet du tronc nerveux : la douleur sera momentanément calmée si elle est de cause périphérique : elle le sera moins, si sa cause est intra-rachidienne. C'est là, d'ailleurs, un moyen auxiliaire et dont il ne faudrait pas exagérer la valeur.

On commence à connaître aujourd'hui les névralgies d'origine radiculaire, avec présence, dans le liquide céphalo-rachidien, d'éléments figurés divers. Or, dans le mal de Pott, la ponction lombaire donne habituellement, et sauf, bien entendu, le cas d'infection secondaire ou surajoutée, un résultat négatif, ainsi que l'ont montré Sicard et Cestan (1). La

(1) Sicard et Cestan, Société médicale des Hôpitaux, 24 juin 1904.

ponction lombaire pourra donc, dans certains cas, aider au diagnostic.

Les douleurs radiculaires du mal de Pott ont, d'ailleurs, un caractère dont l'importance a été soulignée depuis longtemps par les cliniciens, et qui se retrouve dans presque toutes les observations ; exaspérées par la marche, la station verticale prolongée, elles sont calmées par le décubitus, si bien que les heureux effets du repos absolu au lit ont, dans plusieurs des cas anormaux que nous avons résumés, contribué à faire rechercher le mal de Pott (exemples : cas de Raymond, Huet et de Brissaud, etc...) (1).

On devra donc, en présence d'une douleur névralgiforme, tenace des membres ou du tronc, et dont la cause n'est pas évidente, toujours penser au mal de Pott, quel que soit l'âge du sujet. La douleur deviendra un signe de bien plus grande valeur lorsqu'elle sera bilatérale, à caractères radiculaires, exagérée par la marche et la station verticale prolongées, atténuée par le repos au lit ; enfin, si la ponction lombaire montre l'absence d'éléments figurés dans le liquide céphalo-rachidien.

Faisons observer, d'ailleurs, que, si la douleur est un excellent signe de mal de Pott, son siège est loin de correspondre toujours à celui de la lésion osseuse, ainsi qu'il ressort nettement d'un certain nombre d'observations avec autopsie.

Plus tard, aux douleurs, s'ajoutent des troubles moteurs et, d'une façon moins constante, des troubles objectifs de la sensibilité et des troubles sphinctériens, sans parler des troubles trophiques (eschares, œdèmes) qui ne sont d'aucune utilité pour le diagnostic.

Ce qui attire surtout l'attention du malade et du médecin, ce sont les troubles moteurs, qui se présentent sous l'un des quatre aspects suivants :

1° Paralysie flasque avec ou sans atrophie musculaire ;

2° Paralysie spasmodique des membres inférieurs avec intégrité des membres supérieurs ;

3° Paralysie spasmodique des quatre membres ;

4° Paralysie spasmodique des membres inférieurs, paralysie flasque des membres supérieurs.

1° *Il est exceptionnel que la paralysie flasque se localise aux membres supérieurs* comme dans le cas de M. Broca ; d'ordinaire, on trouve tout au moins l'ébauche d'une paraplégie spasmodique des membres inférieurs : exagération des réflexes rotuliens, signe de Babinski, etc.

2° *La paralysie flasque des membres inférieurs* peut au contraire s'observer, lorsque la compression s'exerce sur les racines de la queue de cheval,

(1) Rappelons que Painter (Philadelphia medical journ., 1901) a signalé dans les scolioses intenses des névralgies que la radiographie lui a montré due à la compression osseuse des racines ou des nerfs, comme dans le mal de Pott.

c'est-à-dire dans le mal de Pott lombo-sacré. On l'observe encore dans le mal de Pott dorso-lombaire, alors que la compression n'atteint encore que les racines, respectant momentanément la moelle. Dans les deux cas, cette paralysie flasque des membres inférieurs pourra donner lieu aux erreurs de diagnostic suivantes :

a) Si l'atrophie musculaire est peu marquée, la constatation d'une paralysie flasque avec douleurs névralgiformes intenses pourra parfaitement faire croire à une *polynévrite*. Nous avons trouvé cette erreur signalée dans un assez grand nombre d'observations, elle a été commise, notamment, dans quatre de nos faits personnels ; en particulier dans notre observation IV, le malade étant alcoolique et ayant un peu de faiblesse des mains, on avait pensé à une polynévrite alcoolique à forme surtout sensitive en raison de la prédominance des douleurs sur les troubles moteurs. Notons que, chez ces quatre malades, l'examen électrique, pratiqué par M. Huet, avait montré, soit peu de chose, soit la diminution de l'excitabilité électrique des muscles, mais sans fournir de signe net permettant le diagnostic.

Et cependant, plusieurs particularités rendent, en pareille occurrence, l'hypothèse d'une névrite peu vraisemblable ; la localisation aux membres inférieurs avec intégrité habituelle des supérieurs, le fait que les troubles moteurs ne prédominent pas nettement aux extrémités, comme dans les névrites : l'absence de douleurs réveillées par le ballottement des masses musculaires ; enfin, l'existence de douleurs dans le dos ou les lombes, et, tôt ou tard, dans bien des cas, l'apparition de troubles du sphincter vésical, ne cadrent guère avec l'hypothèse d'une névrite. Les troubles objectifs de la sensibilité et l'atrophie musculaire, souvent diffus, sans limites nettes, présentent parfois une disposition radiculaire dont la constatation est précieuse pour le diagnostic.

L'amaigrissement et la faiblesse des membres inférieurs, la manière de se relever du sujet couché par terre, peuvent, comme dans le cas de MM. Raymond et Huet, faire croire à la *myopathie*. Mais, à un examen plus minutieux les analogies disparaissent et les dissemblances éclatent ; on reconnaît que le sujet ne prend appui des mains sur ses membres inférieurs que pour immobiliser le rachis ; l'atrophie et la paralysie respectent d'ordinaire les muscles de la ceinture pelvienne et scapulo-thoracique, contrairement à ce qu'on observe dans la myopathie ; cette dernière affection n'est pas douloureuse et ne détermine pas de troubles vésicaux contrairement au mal de Pott.

b) En cas de spasmodicité des membres inférieurs avec intégrité des membres supérieurs, les signes ressemblent beaucoup à ceux d'une *myélite transverse*, en particulier, de la *myélite syphilitique* ; après un début tan-

tôt lent et d'autres fois brusque, on pense observer une spasmodicité plus ou moins considérable des membres inférieurs, soumise à des variations irrégulières, à des alternatives d'aggravation et d'amélioration, les troubles objectifs de la sensibilité sont moins fréquents que les troubles moteurs : Les troubles sphinctériens sont variables : rétention ou incontinence des deux sphincters vésical et anal ou d'un seul, plus ou moins intenses et précoces. N'y a-t-il pas les plus grandes ressemblances entre ce tableau symptomatique et celui que Erb a tracé de la myélite transverse syphilitique ? Celle-ci est, en général, moins douloureuse que le mal de Pott ; la constatation du signe d'Argyll Robertson vient, dans bien des cas de syphilis médullaire, corroborer le diagnostic ; enfin la ponction lombaire donne un bon signe différentiel, lymphocytose dans la syphilis, résultat négatif dans la tuberculose (Sicard et Cestan). Dans les cas où on a quelque raison de suspecter le mal de Pott, il ne faut, bien entendu, tenter l'épreuve du traitement antisyphilitique qu'avec une extrême prudence, car on sait quels effets néfastes il exerce sur la tuberculose : dans plusieurs des observations que nous avons recueillies dans la littérature, il est dit expressément que les accidents du mal de Pott se sont notablement aggravés à la suite du traitement antisyphilitique ; nous avons, nous-même, observé deux fois, cette aggravation. On ne doit pas oublier, d'ailleurs, que le traitement antisyphilitique peut être absolument inefficace, dans des cas de myélite syphilitique bien avérée.

Nous n'insisterons pas sur les autres causes d'erreur possibles en pareil cas, car il faudrait passer en revue une grande partie de la pathologie de la moelle. Par exemple, nous avons récemment autopsié une malade du service de M. le professeur Raymond, atteinte d'une paraplégie spasmodique des membres inférieurs avec incontinence et légère rétention des urines, hypoesthésie remontant jusqu'au-dessous des seins et limitée à ce niveau par une ligne horizontale ; la sensibilité tactile était moins profondément atteinte que les sensibilités thermique et douloureuse. *La pression et la percussion des apophyses épineuses était douloureuse, de la 3e à la 6e dorsale.* Aucun symptôme morbide aux membres supérieurs, à la tête et au cou. Le traitement antisyphilitique avait été, antérieurement, essayé sans succès ; il avait, au contraire, semblé aggraver la situation. On eût pu penser à un mal de Pott, l'autopsie démontra l'intégrité complète de la colonne vertébrale, qui présentait seulement un léger degré de cyphoscliose. Il s'agissait d'une syringomyélie anormale, dont nous poursuivons actuellement l'étude histologique.

3° *Paralysie spasmodique des quatre membres.* — Pour donner naissance à cette variété, le foyer tuberculeux épidural doit ne comprimer la moelle et les racines que dans la partie du segment cervical, située au-dessus de

l'origine des racines du plexus brachial, dont la compression entraînerait la 4e variété. Or, même dans le mal de Pott sous-occipital, c'est cette dernière éventualité qui se réalise le plus souvent. Aussi nous pardonnera-t-on de ne pas insister sur la paralysie spasmodique des quatre membres, dont nous n'avons pas d'observation avec autopsie. La compression de la moelle supérieure s'accompagne, habituellement, des troubles bulbaires signalés plus haut.

4° *Paralysie spasmodique des membres inférieurs, paralysie flasque des membres supérieurs.* — Lorsque cette dernière s'accompagne d'atrophie musculaire à topographie radiculaire (muscles du groupe Duchenne-Erb, ou du groupe Aran-Duchenne), on conçoit que le diagnostic puisse présenter certaines difficultés. Dans notre Ve observation personnelle, l'existence de spasmodicité des membres inférieurs, avec paralysie flasque des supérieurs, un certain degré d'atrophie des muscles du groupe Aran-Duchenne, une dissociation syringomyélique des plus nettes de la sensibilité, enfin, une légère cypho-scoliose, simulaient assez bien le tableau de la syringomyélie ; le diagnostic n'avait pu être établi que grâce à l'intensité et à la précocité des douleurs de la nuque et des membres supérieurs, qui offraient avec la plus grande netteté tous les caractères des douleurs radiculaires, telles qu'on les observe dans les mal de Pott ; l'attitude de la tête, la déformation du cou n'appartiennent pas à la syringomyélie. Remarquons cependant que, dans le cas anormal de syringomyélie dont nous parlons plus haut, les apophyses épineuses de plusieurs vertèbres dorsales étaient douloureuses à la pression.

Telles sont les principales causes d'erreur que rencontre le diagnostic des troubles nerveux survenant au cours du mal de Pott, sans gibbosité. Quel que soit le siège de celui-ci, il peut, encore être, parfois simulé par les accidents nerveux consécutifs aux fractures ou luxations de la colonne vertébrale. Dans plusieurs observations on voit un traumatisme vertébral marquer le début des accidents nerveux du mal de Pott ; or, nous avons autopsié, il y a quelques mois, une malade qui, trois ans avant sa mort, avait eu une fracture de la colonne dorso-lombaire. Quelque temps après ce traumatisme, étaient apparus progressivement des accidents analogues à ceux qu'aurait pu déterminer un mal de Pott ; l'autopsie et l'examen histologique montrèrent qu'il s'agissait d'une méningo-myélite chronique non tuberculeuse.

Ajoutons encore les compressions de la moelle et des racines dues à d'autres causes que le mal de Pott, par exemple à un anévrysme aortique, ou à des métastases cancéreuses : les tumeurs de la moelle et des méninges (cas de M. Raymond), enfin, la méningo-myélite tuberculeuse indépendante du mal de Pott, dont le diagnostic offre les plus grandes difficultés.

Il va sans dire que les quatre variétés donc nous avons rapidement étudié le diagnostic différentiel représentent seulement les aspects les plus caractéristiques des troubles nerveux du mal de Pott, qui peuvent varier à l'infini, suivant le siège, l'étendue, l'intensité de la compression.

C'est ainsi que Lannois (1) a publié le cas fort intéressant d'une femme de 41 ans, qui eut d'abord, pendant quelques jours des douleurs entre les épaules, puis, brusquement, une paraplégie, d'abord incomplète puis complète, flasque avec exagération des réflexes rotuliens, clonus du pied, anesthésie complète, rétention permanente des sphincters. A l'autopsie, carie nécrotique des vertèbres 7e c. à 3e d. ; au-dessous, la moelle, sur une longueur de 3 cent. 1/2, était réduite en bouillie, tout en ayant conservé une coque périphérique. Histologiquement, foyer de myélite n'équivalant pas à la section complète ; au-dessus et au-dessous, lésions dégénératives.

II. — *Eléments du diagnostic positif.*

Les signes positifs, permettant de rapporter au mal de Pott les troubles nerveux constatés, sont de deux ordres : les uns permettent d'affirmer la tuberculose, les autres indiquent une lésion vertébrale :

a) Les signes de tuberculose sont : d'abord les signes généraux de l'infection tuberculeuse, quelle que soit sa localisation dans l'organisme ; amaigrissement, perte de forces, sueurs, fièvre.

Ces symptômes acquièrent une certaine importance lorsqu'ils surviennent chez un individu auparavant en bonne santé ; ils indiquent alors l'invasion de la tuberculose ; si, peu de temps après, apparaissent des signes de compression nerveuse sans cause bien évidente, on doit penser au mal de Pott et en rechercher les signes ; d'autre part, si l'état général du sujet est satisfaisant, une injection de tuberculine, en donnant la réaction fébrile caractéristique, montrera l'existence d'une tuberculose latente ; celle-ci aura des chances d'être vertébrale, si l'examen des viscères est négatif, tandis qu'il y a des troubles nerveux pouvant dépendre d'une tuberculose vertébrale latente. Or, plusieurs auteurs affirment que : le mal de Pott se développe, d'ordinaire primitivement (Fickler) (2) ; qu'il évolue, le plus souvent, comme une maladie locale (Phelps) (3).

(1) Lannois, Lyon médical, février 1902 ; Lannois et Porot, Lyon médical, janvier 1905.

(2) Fickler, Deutsche Zeitschrift f. Nervenheilk., t. XVI.

(3) Phelps, Buffalo med. Journ., septembre 1901.

Effectivement, dans les 5 cas personnels relatés dans ce travail, nous n'avons constaté qu'une seule fois une tuberculose pleuro-péritonéale ancienne, certainement antérieure au mal de Pott ; dans les 4 autres cas, la tuberculose vertébrale était bien la seule lésion tuberculeuse constatée à l'autopsie.

Mais il est loin d'en être toujours ainsi ; en parcourant les protocoles d'autopsie des pottiques morts à la Salpêtrière, nous trouvons souvent mentionnées diverses tuberculoses viscérales anciennes, ce qui ôte toute valeur dans ces cas à l'épreuve de la tuberculine.

b) L'étude des signes rachidiens annonçant le début du mal de Pott a été faite bien des fois ; nous ne saurions mieux faire que de résumer une clinique de M. A. Broca (1), qui serait à citer tout entière :

L'abcès par congestion n'est pas un signe de début ; il correspond à un stade assez avancé de l'évolution ; la raideur, les souffrances, tels sont les symptômes qui donnent, au début du mal de Pott, une physionomie assez spéciale.

La *raideur*, signe de début le plus banal de toute tumeur blanche, se traduit par la maladresse, la gêne, le défaut d'amplitude des mouvements provoqués. Difficile à mettre en évidence, à la région dorsale, dont les mouvements sont presque nuls à l'état normal, elle est facile à mettre en évidence, aux lombes, par la manière classique dont le sujet ramasse un objet à terre, s'accroupissant sans fléchir le tronc, et s'appuyant sur les mains pour se relever. La marche est caractéristique, surtout par la lenteur, l'hésitation que met le sujet pour tourner sur lui-même ; bien avant la gibbosité, on constate la rectitude de la colonne lombaire, l'effacement de la lordose normale.

Au cou, la raideur doit être cherchée surtout par la gêne et la limitation des mouvements de rotation de la tête ; ils seront de plus en plus lents et limités, et finiront par être supprimés complètement et remplacés par une rotation du tronc tout entier, autour de la région lombaire, « d'où, suivant l'expression classique, un air guindé, dû à la rigidité cervicale ».

Au dos, au contraire, la raideur est difficile à mettre en évidence ; à l'appui de son dire, M. Broca présente à ses auditeurs une fillette de 10 ans qui marche avec aplomb et souplesse, se baisse pour ramasser un objet à terre sans lenteur et sans prendre appui avec les mains ; c'est à peine si elle hésite un peu pour faire volte-face ; c'est à peine si, dans la station verticale, une épaule est plus haute que l'autre, et cependant, l'apophyse

(1) Broca, Journal des Praticiens, 1904, nos 9 et 10.

épineuse de la 7e dorsale fait une saillie suffisante pour rendre le diagnostic certain.

Nous avons suffisamment insisté sur les *douleurs*, pour n'y plus revenir : les douleurs irradiées sont un signe de compression radiculaire, non un signe de lésion osseuse. Il n'en est pas de même de la douleur réveillée par la pression ou la percussion des vertèbres malades ; on retrouve cette douleur dans toutes les tuberculoses osseuses, quel que soit leur siège. A la région dorsale, on ne peut explorer que les apophyses épineuses ; la face antérieure de la colonne lombaire peut, dans une certaine mesure, être explorée par le palper abdominal profond. Au cou, on peut palper les masses latérales, et, par le toucher pharyngien, arriver sur la face antérieure des vertèbres cervicales moyennes.

Mais ces douleurs osseuses n'ont pas une valeur absolue ; elles existaient, avons-nous dit, dans un cas où il s'agissait d'une syringomyélie anormale, sans lésion rachidienne, à l'autopsie.

Nous avons suivi, pendant plus d'un an, dans le service de M. le professeur Raymond, un jeune homme de 20 ans atteint de tuberculose pulmonaire, chez lequel une paraplégie spasmodique des membres inférieurs avec troubles sphinctériens, hypoesthésie limitée par une ligne horizontale passant un peu au-dessous des seins et douleurs à la pression au niveau de plusieurs vertèbres dorsales supérieures, avaient permis de penser au mal de Pott ; or, le malade étant mort il y a quelques jours, l'autopsie démontra l'intégrité complète du rachis.

La radiographie, souvent utile, comme l'a montré M. Kirmisson, au Congrès de Gynécologie de Nantes (1901), est, malheureusement loin de permettre le diagnostic dans les cas douteux : elle n'a donné que des résultats tout à fait incertains chez une jeune fille atteinte de paraplégie spasmodique, avec troubles de la sensibilité, légère incontinence des sphincters et douleurs à la pression au niveau de plusieurs apophyses épineuses, alors que tout rendait probable un mal de Pott, qu'il était, cependant, impossible d'affirmer catégoriquement.

La recherche de la transmission des vibrations du diapason appliqué sur les os semblerait, *a priori*, devoir fournir des renseignements sur les lésions destructives de ceux-ci, mais des divers travaux publiés jusqu'à ce jour, il ne se dégage rien de précis ; des nouvelles recherches sont nécessaires.

* * *

Force nous est donc de conclure que, si dans bien des cas, une analyse clinique minutieuse permet d'arriver à diagnostiquer le mal de Pott avec

troubles nerveux sans gibbosité, il arrive parfois que le diagnostic est absolument impossible.

En particulier, il est à peu près impossible de diagnostiquer les méningo-myélites tuberculeuses indépendantes du mal de Pott, dont on connaît, à l'heure actuelle, de rares exemples.

Et cependant, il y aurait un intérêt énorme à savoir reconnaître, le plus tôt possible, cette variété spéciale de la tuberculose vertébrale, que l'on arriverait peut-être à guérir dans bien des cas, en instituant à temps le seul traitement du mal de Pott dont l'efficacité soit aujourd'hui bien reconnue de tous, médecins et chirurgiens, à savoir l'immobilisation : du sujet par le décubitus, ou, tout au moins, de la lésion, à l'aide d'un appareil bien fait, jusqu'à guérison complète, à laquelle il faut ajouter le traitement tonique et la cure d'air.

HOTEL-DIEU
SERVICE DE M. LE Pr BRISSAUD.

CYPHOSE PRONONCÉE CHEZ UN TUBERCULEUX

PAR

E. BRISSAUD, et **F. MOUTIER,**
Professeur à la Faculté de Médecine, Médecin de l'Hôtel-Dieu. Interne des Hôpitaux.

(Pl. V et V

Ce cas a déjà fait l'objet d'une étude dans cette Revue (1), étude publiée sous le titre de *cyphose d'origine articulaire ou musculaire.* Depuis deux ans, les altérations vertébrales se sont fort accentuées, et la tuberculose, seulement soupçonnée autrefois, a évolué nettement au cours de 1905.

Rappelons brièvement l'histoire du malade. Il s'agit d'un polisseur sur porcelaine de 37 ans au moment de son entrée à l'Hôtel-Dieu, en février 1904. Les antécédents sont dépourvus d'intérêt en dehors de ce qui se rattache à l'épisode actuel. Il eut quelques douleurs vers 1887 ; dix ans après, il fut pris de paroxysmes douloureux dans le dos, et ces phénomènes se répétèrent pendant 3 ans. En 1900, le dos a commencé à se voûter, et les souffrances ont cessé. Lors de la publication précédente, le malade avait 1 m. 49 ; sa taille était de 1 m. 71 au moment du service militaire. A l'heure actuelle, on constate une diminution de 12 centimètres et avec un grand effort, le sujet de 1 m. 37 parvient à regagner 5 centimètres. Cette petite gymnastique lui cause d'ailleurs une grande fatigue et un certain essoufflement.

La cyphose est toujours continue et toujours prédominante à la région dorsale moyenne. On constate encore une douleur très nette à la pression des 8e et 9e apophyses épineuses. Il n'existe rien aux autres articulations du corps, et les côtes ne sont pas déviées. Elles plongent seulement dans l'abdomen, et à chaque effort inspiratoire, le malade en éprouve quelque douleur. Il n'y a pas de déformations spéciales du thorax, pas d'éversion notamment du rebord des fausses côtes, et la région épigastrique est barrée de 2 ou 3 plis profonds comme on les voit chez tout cyphotique, Paget ou autre.

Il n'y a pas de troubles de la sensibilité ni des réflexes ; les contractions électriques sont normales, si ce n'est au niveau des muscles spinaux très diminués vis-à-vis de l'excitation faradique. Il existe en outre une atrophie marquée

(1) E. Brissaud et H. Grenet, *Un cas de cyphose d'origine articulaire ou musculaire* Nouvelle Iconographie, 1904, n° 2, 3 pl.

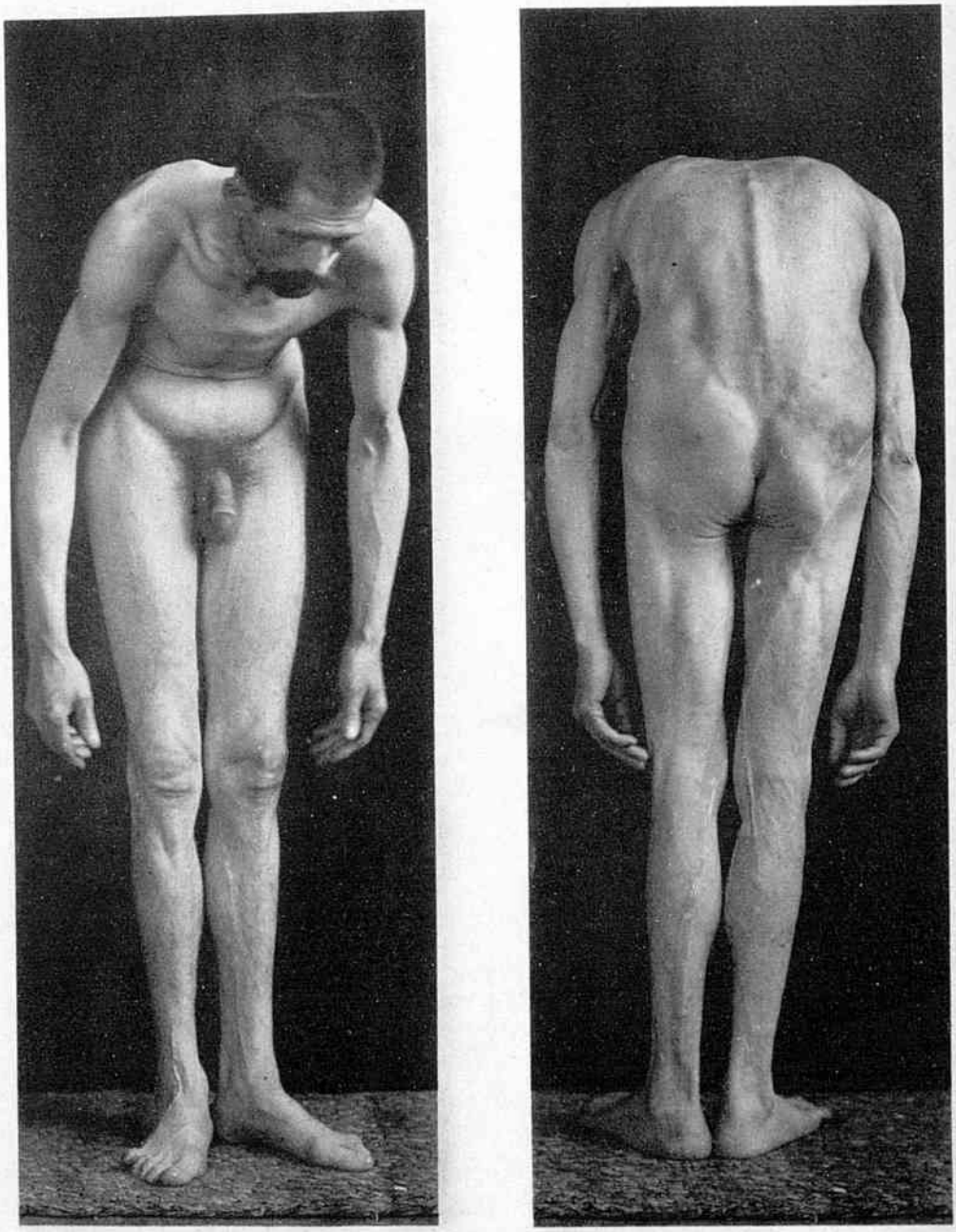

CYPHOSE PRONONCÉE CHEZ UN TUBERCULEUX

(Brissaud et Moutier.)



CYPHOSE PRONONCÉE CHEZ UN TUBERCULEUX

(Brissaud et Moutier.)

des fesses, accentuée notablement depuis deux ans. En dehors de la gêne d'une respiration uniquement abdominale, le malade ne souffre pas.

La lésion pulmonaire a progressé sensiblement ; à l'heure actuelle la respiration est modifiée aux deux sommets ; le timbre en est rude, et à droite s'entendent quelques gros râles de bronchite. On sent un peu de résistance au doigt dans les fosses sus-épineuses. Mais de mai à juillet 1905, il y eut une poussée aiguë, avec élévation thermique, râles fins, nombreux bacilles dans les crachats. L'expectoration est restée assez abondante si les râles sous-crépitants ont disparu. Enfin, l'amaigrissement est appréciable.

Nous voyons donc que cette cyphose a évolué assez rapidement depuis le temps où cessèrent les douleurs. La taille est passé en 4 ans de 1 m. 71 à 1 m. 49, et en deux ans de 1 m. 49 à 1 m. 37 ; ces phénomènes n'ont été précédés ni d'infection syphilitique ou blennorragique, ni de traumatisme. Dans la note précédente, on avait insisté sur l'absence d'ankylose complète, sur la faiblesse des muscles spinaux, sur les douleurs du début, sur l'absence d'arthrite à siège indépendant de la colonne vertébrale. On avait pu déjà écarter les diagnostics de spondylose de Marie-Strümpell ou de Bechterew. A l'heure actuelle, il semble que les mouvements soient plus pénibles et plus fatigants qu'autrefois. Peut-être en certaines régions y a-t-il quelque lésion ligamentaire ou articulaire ; il n'est en effet *a priori* rien d'impossible à ce qu'avec le temps un trouble d'abord purement musculaire s'adjoigne des lésions d'autres tissus. La suppression d'une fonctionne serait donc pas dépourvue d'influence ; et ces ligaments et surfaces articulaires inutilisés par des muscles impuissants, présenteraient tout logiquement des altérations secondaires. Il est seulement permis maintenant de se demander quelle est la valeur pathogénique de la tuberculose dans ce cas.

Pour certains cliniciens (1), la coexistence d'une lésion semblable à celle-ci et d'une bacillose pulmonaire imposerait le diagnostic étiologique. Sans être absolument affirmatifs, nous rappellerons simplement que les recherches de Lorenz (2) ont montré la fréquence spéciale des troubles vertébraux chez les tuberculeux. Dans ses statistiques, il y avait 39 0/0 d'ankyloses chez des bacillaires, et 24.8 0/0 seulement chez les malades divers. Il ne s'agit donc probablement point de simple coïncidence chez notre cyphotique.

(1) A. Poncet et M. Mailland, *Rhumatisme tuberculeux*. Monogr. clin., n° 34, p. 30. Masson, 1903 ; A. Poncet et R. Leriche, *Rhumatisme tuberculeux ankylosant*. Revue de chirurgie, janvier 1905, pp. 33 et 34.

(2) Lorenz, *Sur la fréquence de la rigidité de la colonne vertébrale et ses rapports avec la tuberculose pulmonaire*. Wien. med. Woch., 15 octobre 1904. Analysé in Sem. méd. du 16 novembre 1904.

HOSPICE DE BICÊTRE
TRAVAIL DU LABORATOIRE DE M. PIERRE MARIE

LA SPONDYLOSE RHIZOMÉLIQUE

ANATOMIE PATHOLOGIQUE ET PATHOGÉNIE

PAR

PIERRE MARIE et **ANDRÉ LÉRI.**

I

La Spondylose Rhizomélique a été décrite par Pierre Marie en 1898 (1) comme une « affection singulière caractérisée essentiellement au point de vue clinique par une *ankylose* à peu près complète de la *colonne vertébrale* (spondylose) et des articulations de la *racine des membres* (rhizomélique). Les deux malades présentés alors par Pierre Marie présentaient un aspect très spécial, et il paraissait tout à fait justifié de faire du syndrome clinique une entité morbide ; c'est ce que, dès cette époque, pensait P. Marie. « S'il est des cas, disait-il, ou le rhumatisme déformant détermine une ankylose du rachis, ces cas diffèrent de ceux de spondylose rhizomélique par l'existence de déformations extrêmement prononcées des petites jointures et par une marche différente. La spondylose rhizomélique se distingue non moins nettement des autres formes d'ankylose rachidienne, notamment de celles dont Bechterew a rapporté plusieurs cas et que j'ai récemment étudiée sous le nom de cyphose hérédo-traumatique. »

Depuis cette description de très nombreux cas ont été signalés ; P. Marie signalait déjà un cas qu'il avait observé douze ans auparavant avec Charcot, trois cas dont Strümpell avait fait une sommaire mention, enfin un cas probable observé par Koehler. Dès 1899, dans une étude d'ensemble (2), Léri a pu en réunir plus de 30 observations, soit personnelles, soit récemment publiées par les auteurs, soit retrouvées dans la littérature de tous les pays où elles avaient été publiées comme des faits exceptionnels. Dès cette époque il a donc pu affirmer « qu'il ne s'agit certes pas là d'une affection rare, mais d'un complexus morbide

(1) *Deux cas de spondylose rhizomélique*, par P. Marie, Soc. méd. des hôp., 18 février 1898.

(2) *La spondylose rhizomélique*, par A. Léri, Revue de médecine, août, septembre et octobre 1899.

relativement fréquent que les cliniciens ne savaient pas reconnaître parce qu'il n'avait pas été suffisamment isolé et décrit ». Les événements nous ont donné raison, car c'est par centaines aujourd'hui que l'on compte les observations publiées de ce complexus morbide, définitivement admis et qui a pris droit de cité dans les traités classiques.

Mais, en dehors de la clinique, l'étude de la spondylose n'a guère progressé. On ne meurt pas de cette affection et les autopsies en sont rares ; aussi l'anatomie pathologique, que nous avions entreprise en 1899 d'après les résultats d'une seule et jusque-là unique autopsie (1) en est à peu près encore au point où nous l'avions laissée, compliquée plutôt que simplifiée par quelques autopsies éparses, imcomplètes, et s'appliquant d'ailleurs à des faits disparates.

Les hypothèses pathogéniques n'ont pas manqué pourtant, mais à défaut de base pathogénique elles ont dû s'appuyer uniquement, en dehors de l'évolution clinique, sur des données étiologiques.

II

Or *l'étiologie* de la spondylose rhizomélique n'est guère susceptible de conduire à une notion pathogénique exacte et à une classification de l'affection ; c'est en effet une étiologie tout à fait banale. Nous disions en 1899 qu'il s'agissait d'un « trouble trophique à développement lent, d'origine sans doute parfois diathésique et probablement plus souvent infectieuse ou toxi-infectieuse » (2) ; d'après les nombreux cas signalés depuis, nous maintenons cette affirmation, mais en insistant plus encore sur le rôle presque constant des infections. La blennorrhagie semble avoir parmi ces infections une importance prépondérante ; la tuberculose est sans doute aussi souvent en cause. Pierre Marie signalait dès sa première communication qu' « il n'est pas improbable que le froid humide joue un certain rôle » ; MM. J. Teissier et Roque, dans leur bel article récent sur le « Rhumatisme chronique » (3), croient que dans certains cas le froid humide jouerait un rôle ou primordial ou du moins fort important ; nous sommes très enclins à partager cette opinion. En somme *il n'y a rien dans cette étiologie qui distingue la spondylose rhizomélique de toutes les formes du rhumatisme chronique.* Comme le rhumatisme chronique vertébral ankylosant a été récemment l'objet d'importants travaux de la part de J. Teissier, de Mayet, de Forestier, etc., et comme il ne paraissait se

(1) *Examen du Rachis dans un cas de Spondylose Rhizomélique*, par P. Marie et A. Léri, Société méd. des hôpitaux, 24 février 1899.

(2) Léri, Revue de Médecine, 1899, p. 819.

(3) *Le rhumatisme chronique*, par J. Teissier et Roque, in Traité de médecine de Brouardel et Gilbert, 2e édit., 1905.

distinguer cliniquement de la maladie décrite par P. Marie que par le défaut de l'ankylose de la racine des membres et par quelques différences évolutives, on comprend que les auteurs aient volontiers considéré la spondylose rhizomélique comme une simple variété de rhumatisme chronique. La confusion a pu d'autant mieux se faire que, les causes connues des deux affections étant les mêmes, il a pu y avoir concomitance dans un certain nombre de cas.

Et ainsi, loin d'éclairer la pathogénie, la connaissance plus approfondie de l'étiologie de la spondylose n'a fait qu'embrouiller une question que seule l'anatomie, jusque-là à peu près inconnue, pouvait logiquement et scientifiquement résoudre. La plupart des auteurs allemands et bon nombre d'auteurs français des plus autorisés se sont prononcés pour l'identité des deux processus, spondylose rhizomélique et rhumatisme chronique : Sachs et Frankel, Schlesinger, Salmoni, Kollarits, le Pr Lépine, MM. Teissier et Roque dans leur premier travail, etc... Les auteurs italiens ont en général attribué à la spondylose la valeur d'une entité morbide spéciale : nous citerons Cardarelli, Cantani, Dana, Silvagni, Donetti, etc...

Mais il y a plus, et il n'y a pas jusqu'au traumatisme portant sur la colonne vertébrale qui, dans cette maladie infectieuse comme dans toute autre, ne puisse jouer le rôle de cause occasionnelle ou prédisposante ; le cas dont nous rapportons plus loin l'examen anatomique en est un bel exemple. De là à confondre la spondylose rhizomélique avec la cyphose hérédo-traumatique de Bechterew et avec les autres ankyloses vertébrales traumatiques, il n'y avait qu'un pas. Aussi, malgré les différences cliniques, symptomatiques et évolutives, très nettes, certains auteurs ont voulu confondre dans une même description toutes les ankyloses chroniques du rachis, toutes les soi-disant « ostéo-arthrites chroniques ankylosantes ». La tendance à la confusion de tous les processus vertébraux chroniques se trouve nettement exprimée dans la toute récente « Revue générale » de Labeyrie (1) pour qui les dénominations de spondylose rhizomélique, de cyphose hérédo-traumatique, etc. ne sont que « des termes souvent personnels ».

L'anatomie pathologique nous a démontré qu'il y a dans la pathologie des affections chroniques du rachis, comme de toutes les autres parties de l'économie, autre chose que des variétés de termes, il y a des variétés de faits.

III

La première autopsie de spondylose rhizomélique que nous avons

(1) *Les ostéites non tuberculeuses de la colonne vertébrale chez l'adulte*, par G. Labeyrie, Revue génér., in Gazette des hôpitaux, 27 décembre 1905.

faite, en 1899, n'avait pu comporter que la colonne vertébrale à l'exclusion de toute articulation rhizomélique. Elle avait conduit l'un de nous (1) aux deux *hypothèses* suivantes, qu'une nouvelle autopsie, plus complète, était nécessaire pour confirmer ou infirmer.

1° La spondylose rhizomélique est essentiellement une *ossification du tissu ligamenteux* ; si elle ne se manifeste d'ordinaire, en dehors de la colonne vertébrale, que par l'ankylose des articulations de la racine des membres, c'est parce que ces articulations sont celles qui sont pourvues d'un fort renforcement ligamenteux sous la forme *d'un bourrelet ou d'un ménisque*.

Nous avions en effet trouvé l'ossification des ligaments de presque toutes les articulations de la colonne vertébrale. Les apophyses articulaires soudées à leur pourtour ne formaient plus extérieurement qu'une colonnette moniliforme. Les ligaments jaunes étaient nettement ossifiés sur place, fibre par fibre, de dehors en dedans, car, si l'on ouvrait la cavité rachidienne (Fig. 1), on en voyait certains qui, complètement ossifiés en dehors, l'étaient incomplètement en dedans ; on voyait même certaines fibres, ligamenteuses encore par une extrémité, se terminer à l'autre extrémité par une aiguille osseuse en stalactite ou en stalagmite. Les ligaments costo-vertébraux étaient ossifiés ; la plupart présentaient seulement une ossification de leurs faisceaux supérieur et inférieur, de beaucoup les plus forts, qui se rendent aux corps vertébraux, le faisceau moyen faible qui se rend au disque, étant respecté (Fig. 2 et 3). Les ligaments costo-transversaires étaient presque tous ossifiés (Fig. 3). Le ligament surépineux formait par places des ponts osseux entre les apophyses épineuses voisines. Enfin un mince pont osseux réunissant incomplètement la partie antérieure de quelques corps vertébraux semblait tenir plus à l'ossification des disques que du ligament vertébral commun antérieur (Fig. 4). Les ligaments vertébraux communs antérieurs et postérieurs étaient à peu près intacts. Nulle part il n'y avait d'exostoses ou d'hyperostoses notables, pas de rétrécissement du canal rachidien ou des trous intervertébraux. Il y avait seulement par endroits un rapprochement plus ou moins accusé de certaines extrémités articulaires, pouvant aller tardivement jusqu'à la soudure totale de deux os voisins (côte et apophyse transverse par exemple). Il s'agissait donc essentiellement d'une ossification ligamenteuse.

Les dessins que nous reproduisons rendent bien compte de ces particularités anatomiques.

Si nous avons été amené à supposer que les bourrelets et les ménisques

(1) Léri, *loc. cit.*, p. 723 et 724.

Spondylose Rhizomélique. — (Autopsie pratiquée en 1899).



Fig. 1. — *Colonne cervicale* (coupe sagittale médiane). — Soudure des lames par ossification des ligaments jaunes ; les lames et les ligaments ne forment plus qu'une bande osseuse continue. — Intégrité des disques. — Volume énorme de l'apophyse épineuse de l'axis. — Soudure de l'arc antérieur de l'atlas à l'apophyse odontoïde.



Fig. 2. — *Colonne dorsale moyenne.* — Allongement des apophyses épineuses.— Ossification des ligaments costo-vertébraux, surtout de leurs faisceaux supérieur et inférieur. — Ossification des ligaments costo-transversaires.

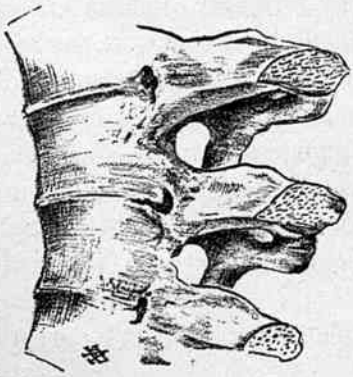

Fig. 3. — *Colonne dorsale moyenne.* — Ossification costo-vertébrale (faisceaux supérieur et inférieur) et costo-transversaire.



Fig. 4. — *Colonne lombaire.* — Tubérosités osseuses au niveau des disques.

DIVERSES VARIÉTÉS D'ANKYLOSES VERTÉBRALES

(Pierre Marie et A. Léri).



1



5



4



3



2

Fig. 1, 2 et 3, *Spondyloses rhizomèliques* : 1) Type « de flexion » ; 2) Type « d'extension » ; 3) Type d'extension avec, en plus, luxation de la colonne cervicale (malade autopsié en 1905). — Remarquer la courbure douce totale du rachis, l'aplatissement du thorax, l'intégrité des extrémités.

Fig. 4. *Cyphose hérédo-traumatique* (malade de P. Marie et Astié). — Remarquer l'énorme gibbosité, limitée à la région dorsale.

jouaient un rôle dans cette ossification, c'est que cliniquement nous avions remarqué que les douleurs siégeaient partout, au début surtout, dans toutes les articulations, même celles des extrémités. Pourtant les seuls articles qui s'ankylosaient étaient les articulations proches de la racine des membres, la hanche et l'épaule, très souvent le genou, souvent aussi la sterno-claviculaire, enfin fréquemment aussi la temporo-maxillaire. Or ces articulations sont précisément celles, et toutes celles qui ont un bourrelet ou un ménisque. Le processus ankylosant pourrait d'ailleurs se poursuivre et, chez les sujets très ossifiés, envahir, comme nous l'avons vu une fois, quelques articulations des extrémités, des pieds par exemple ; mais cet envahissement est exceptionnel et toujours extrêmement tardif et très limité ; il faut que l'ossification du ligament seul, non renforcé, soit assez puissante pour empêcher les mouvements.Il nous paraissait donc logique d'émettre « jusqu'à nouvel ordre, à défaut de constatations anatomiques, l'hypothèse d'une « ménisco-ligamentite ossifiante », si l'on veut. »

2° L'ossification des ligaments de l'ankylose des articulations rachidiennes et rhizoméliques ne constitue pas toute la maladie ; il y a dans le spondylose rhizomélique une *raréfaction du tissu osseux* en général : l'hyperossification ne se fait en certains points qu'avec une désossification en d'autres points, et sans doute cette hyperossification est secondaire, *compensatrice*, peut-être curatrice.

Pour croire justifiée cette hypothèse, nous nous appuyions sur des arguments cliniques et anatomiques.

Cliniquement, nous avions pu constater les faits suivants :

a) Il existe toujours une courbure très accentuée du rachis. Cette courbure dans le sens antéro-postérieur, parfois légèrement dans le sens latéral, est à peu près régulière, seulement plus acccusée au niveau de la région cervico-dorsale comme si la partie supérieure du rachis était entraînée par le poids de la tête. Nous avons décrit nous-même deux types de spondylose que nous avons dénommés le type d'extension et le type de flexion, mais ces deux types diffèrent surtout par l'ankylose en flexion ou en extension des hanches ; le rachis est toujours assez régulièrement courbé. On n'observe dans la spondylose ni les ankyloses du rachis en tige droite, linéaires, que l'on voit dans certains cas de rhumatisme chronique, ni les ankyloses à courbure angulaire ou brusque que l'on observe dans certaines affections locales de la colonne vertébrale, comme le mal de Pott ou le cancer vertébral, ou encore la cyphose hérédo-traumatique. Ces différences apparaissent nettement quand on compare soit les 5 malades représentés planche VII, soit les 3 colonnes vertébrales représentées planche VIII, ou encore quand on examine le schéma ci-joint, déjà publié en 1899, dans la Revue de Médecine, montrant l'attitude et

la déformation du corps des principaux sujets atteints de spondylose rhizomélique observés à cette date.

b) Cette courbure est modifiable souvent par le simple effet de la pesanteur. Ainsi Baumler signale que la tête de son malade, qui était ankylosée en forte flexion, fut rapidement redressée qnand on la laissa pendre de son propre poids, la nuque étant soutenue par un coussin rond. Nous avons nous-même obtenu quelques résultats encourageants par des tentatives de ce genre, que nous n'avons cependant pu poursuivre très loin.

c) La cage thoracique est toujours plus ou moins aplatie d'avant en arrière ; cet aplatissement, qui se constate nettement sur les figures de la planche VII, est parfois considérable et rappelle beaucoup celui que l'on constate dans les myopathies ; or la myopathie est une des affections dans lesquelles on constate le plus fréquemment une notable atrophie et une spéciale fragilité des os. Nous avons pu nous assurer que la ceinture pel-

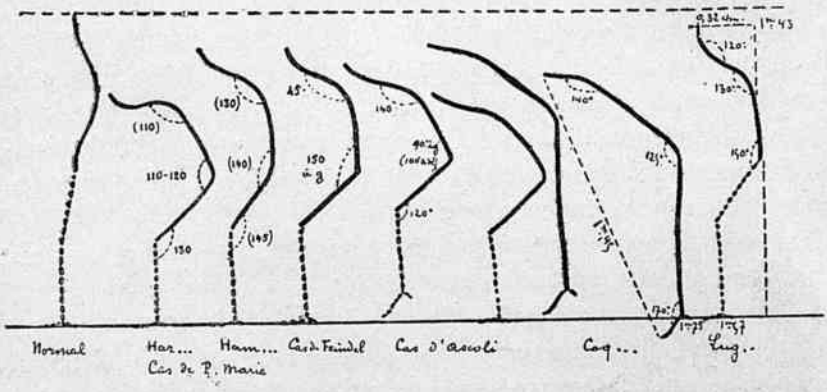

Schéma montrant les différentes attitudes et les modifications de la taille, dues aux déformations du rachis et à l'ankylose en flexion des hanches, dans les cas de *spondylose rhizomélique*, publiés en 1899.

La hauteur de tous les sujets, mesurée de la tête aux pieds, *en suivant les contours* de la colonne vertébrale, est supposée être identique et égale à celle du sujet normal — Les portions de membres encore mobiles sont en pointillé.

vienne participe aussi à cet aplatissement, déformation que nous avons également trouvée chez plusieurs myopathiques. D'ailleurs sur une radiographie de bassin de spondylotique que nous avions publiée en 1899 (Rev. médic., fig. 23, p. 805), nous avons pu remarquer un aplatissement très net du bassin ; la colonne lombaire semble s'être enfoncée dans le pelvis, peut-être y a-t-il aussi un léger aplatissement transversal ; il en résulte que le bassin prend l'aspect radiographique d'un bassin ostéomalacique ; le fait est très net quand on rapproche cette radiographie de celle d'un bassin normal (Rev. médic., fig. 21). Nous rappellerons d'ailleurs

qu'une femme atteinte de spondylose rhizomélique, présentée par Ascoli (1), avait été prise d'abord pour une ostéomalacique.

d) Il existe toujours une période de douleurs qui précède, et souvent de longtemps, l'ankylose, d'abord dans la région coccygo-sacro-lombaire, plus tard dans la région cervico-dorsale. Le processus pathologique est donc en évolution dans chaque région bien avant que l'ankylose n'apparaisse.

Anatomiquement, nous avions supposé qu'il existait une raréfaction préalable des os parce que tous les ligaments de notre colonne vertébrale n'étaient pas osssifiés, mais que nous avaient paru ossifiés surtout ceux qui occupaient la *convexité des courbures* ; par exemple au niveau de la cyphose dorsale étaient ossifiés ceux de la partie postérieure, les ligaments jaunes, les ligaments surépineux, la partie postérieure des disques ; à la lordose lombaire répondait au contraire l'ossification de la partie antérieure des disques avec intégrité relative des ligaments jaunes, à la lordose des deux premières cervicales l'ossification de la partie toute antérieure aussi des disques avec intégrité du ligament atloïdo-axoïdien postérieur, premier des ligaments jaunes (V. fig. 1, 2, 3 et 4). Ces ossifications, prédominantes sur la convexité des courbures, n'avaient manifestement pas pu produire les déformations, mais elles n'auraient pu être mieux placées *pour les limites*, comme si elles avaient dû produire la consolidation d'une colonne vertébrale ramollie et s'affaissant.

Cependant cette répartition pouvait être fortuite dans notre cas unique. Or Hilton Fagge, dans une observation remarquable publiée en 1876 et que nous avions eu la bonne fortune de retrouver, avait eu une démonstration plus directe de la raréfaction des corps vertébraux ; il avait constaté que « les os étaient si fragiles qu'on pouvait facilement les couper avec un couteau ». Dans notre cas, le rachis, conservé depuis longtemps, lors de notre examen, de façon défectueuse dans une solution formolée, ne présentait pas, quand nous l'avons étudié, de friabilité anormale ; le seul fait qui pouvait nous faire supposer cette friabilité, c'est que, exactement comme pour le malade de H. Fagge, la colonne avait été fracturée en mettant le corps sur une civière.

En somme nous n'avions pas de démonstration anatomique absolue de la friabilité osseuse, et ce n'est que par des déductions de faits cliniques et de faits anatomiques que nous avions pu être amené à attribuer à la spondylose rhizomélique la pathogénie et l'évolution suivante : 1° *ostéopathie infectieuse* systématisée, surtout localisée aux épiphyses, comme la maladie de Paget par exemple est surtout localisée aux diaphyses, ca-

(1) Ascoli, Il Policlinico, 1er décembre 1898.

ractérisée par un *ramollissement* ou une raréfaction osseuse avec déformations et douleurs ; 2° *ossification des ligaments et de leurs renforcements, bourrelets et ménisques*, consolidant le squelette affaissé, limitant les déformations, processus compensateur, processus de réparation ou de guérison. L'ankylose mode de guérison ne serait alors qu'un exemple d'une loi générale dont les applications ne sont pas rares au niveau de la colonne vertébrale même.

Mais, à défaut d'une autopsie complète et démonstrative, nous ajoutions « qu'il ne s'agit là que d'une hypothèse toute personnelle, dans l'énoncé de laquelle nous tenons à n'engager aucune responsabilité, car elle nous paraît encore trop manquer de tout appui solide ; et c'est plus de conséquences peut-être que nous ne devrions tirer d'une autopsie unique et même incomplète. »

IV

De 1899 à 1905 nous n'avons pas trouvé l'occasion de faire une nouvelle autopsie de spondylose rhizomélique ; c'est le résultat d'une autopsie faite le 21 mai dernier que nous avons présenté au Congrès de Liège et que nous publions aujourd'hui : il nous paraît absolument confirmatif de nos hypothèses antérieures.

La pièce provient d'un homme âgé de 38 ans soigné dans le service de M. Pierre Marie et mort de tuberculose pulmonaire.

Le squelette a été enlevé tout d'une pièce depuis le genou jusqu'à l'occipital ; la pièce comprenait toute la colonne vertébrale, toutes les côtes, le bassin et les fémurs.

a) *Colonne vertébrale.* — La colonne vertébrale décrit une courbe douce, à grand rayon, concave en avant (Pl. VIII, fig. 1, A) ; il subsiste cependant une très légère tendance à la lordose lombaire ; le rayon de la courbe est plus petit dans la région cervicale, et la lordose cervicale normale n'existe plus, de sorte que la tête était fortement penchée, le menton touchant presque le sternum et le malade regardant ses genoux. Latéralement il y a une légère scoliose de la région dorsale moyenne avec convexité à droite.

La régularité de cette courbe n'est interrompue qu'au niveau de la 7e cervicale et de la première dorsale où l'on voit les traces d'une luxation ancienne et peut-être d'une fracture. En avant cette luxation se manifeste par un angle que forme la colonne cervicale avec la colonne dorsale ; cet angle ouvert en avant est très obtus et interrompt à peine la direction générale de la courbe rachidienne ; au même niveau il y a une très légère déviation transversale et la colonne cervicale est légèrement inclinée à droite (Pl. IX, fig. 1). Le corps de la 7e cervicale est comme tassé en avant et surtout à droite. En arrière les lames, les apophyses épineuses et les ligaments jaunes des 6e et 7e cervicales et première dorsale ne forment plus qu'une lame osseuse unique, plane, régulière, sans dépressions ni saillies, sauf un trou arrondi sur la moitié gauche ; on

DIFFÉRENTES VARIÉTÉS D'ANKYLOSES VERTÉBRALES

(Pierre Marie et A. Léri.)

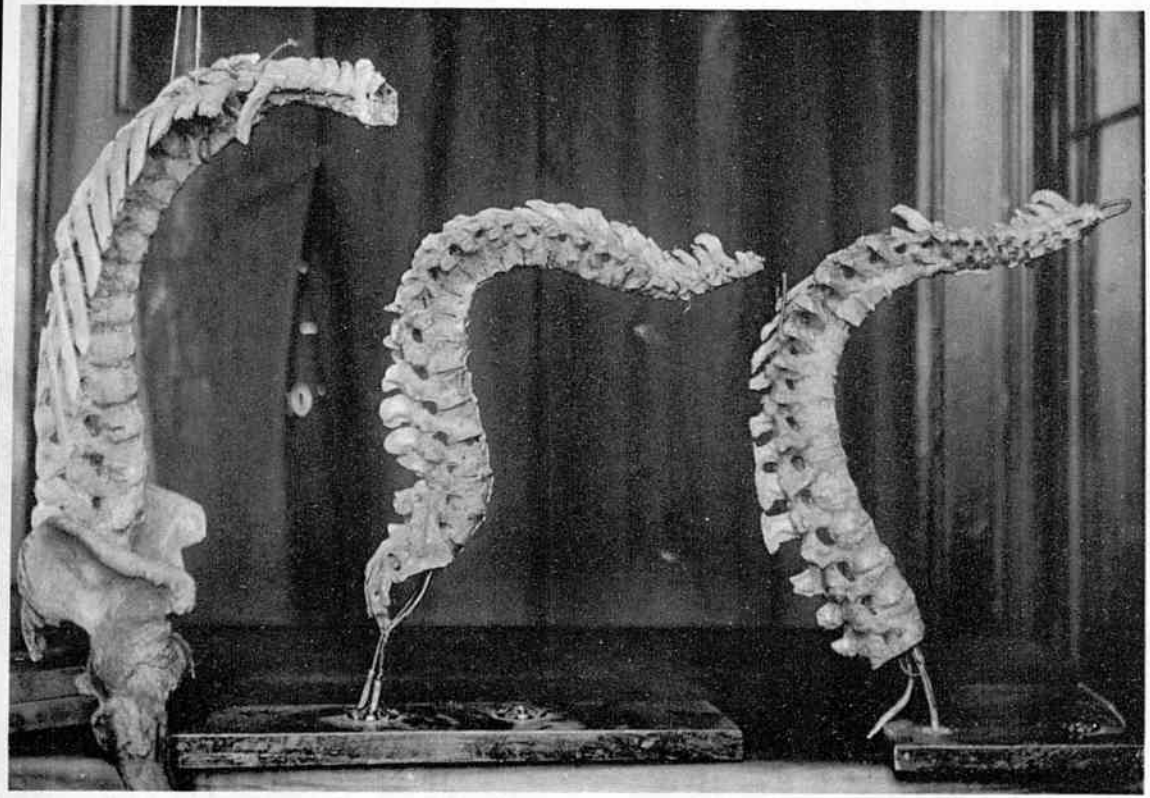

A B C

Fig. 1. Les pièces A et C sont des colonnes vertébrales du *spondylose rhizomélique* (A autopsie nouvelle, de 1905, malade représenté Pl. VII, fig. 3. — C : autopsie de 1899.) — La pièce B est une colonne de *cyphose bérédo-traumatique* (malade de P. Marie et Astié, représenté Pl. VII, fig. 4.) — On remarquera dans les spondyloses la courbure douce de la totalité de la colonne, dans la cyphose la courbure brusque, angulaire, mais tout à fait limitée à la région dorsale moyenne où l'on voit l'ossification du ligament vertébral commun antérieur.

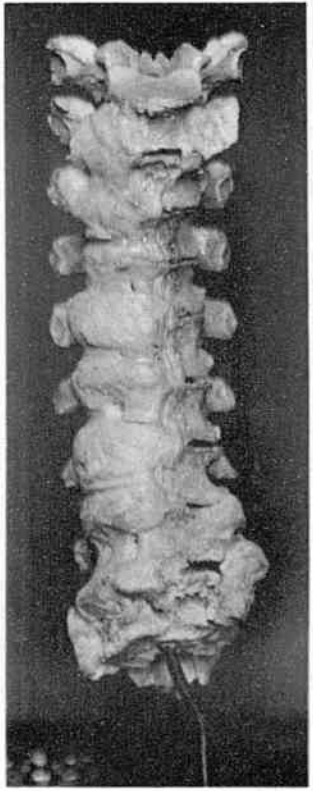

Fig. 2. Portion de colonne vertébrale dorso-lombaire dans l'extrémité inférieure de laquelle nous avons retrouvé une *balle de révolver*. — On remarque l'ossification moniliforme très saillante du ligament vertébral commun anté-

SPONDYLOSE RHIZOMÉLIQUE
(Autopsie pratiquée en 1905).
(Pierre Marie et A. Léri).

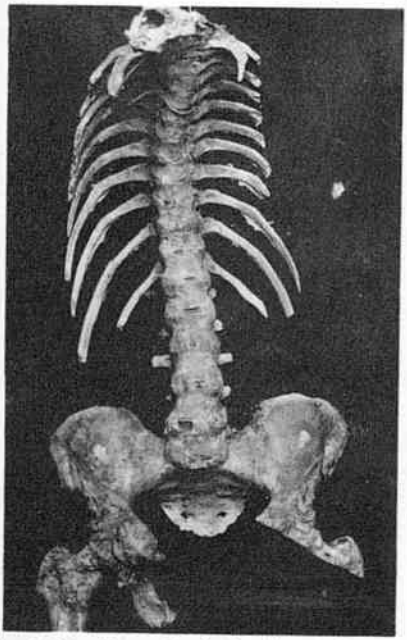

FIG. 1. Vue d'ensemble de la pièce. — Remarquer la déviation cervicale par luxation, les légers ponts osseux des disques lombaires, sans exostoses, le bourrelet osseux coxo-fémoral.

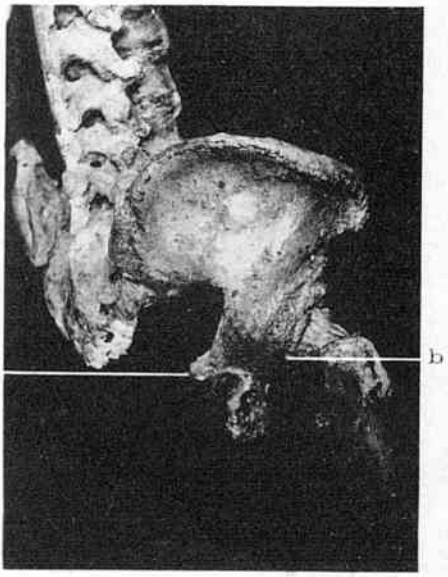

FIG. 2. Région lombo-iliaque droite (vue postérieure). — Remarquer la forte saillie de l'épine sciatique **a**, le bourrelet osseux coxo-fémoral **b**, l'allongement des apophyses épineuses lombaires, la soudure des apophyses articulaires.

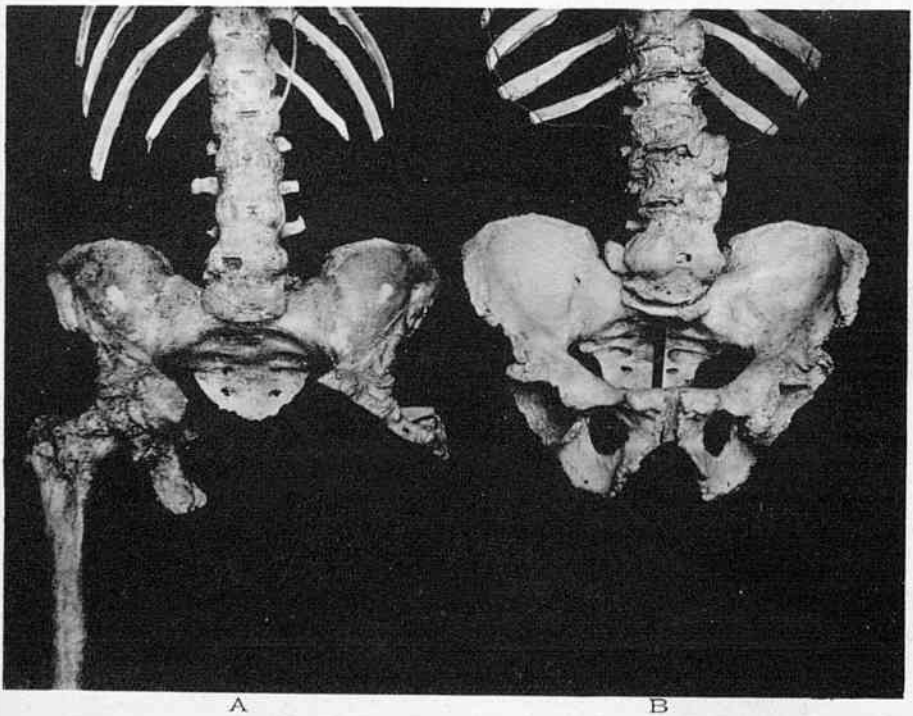

FIG. 3. — En A pièce de *spondylose rhizomélique* ; en B partie correspondante de la *pièce 69 du Musée Dupuytren* que P. Marie avait supposé en 1898, avant toute autopsie, pouvoir se rapporter à la spondylose. Or les volumineuses exostoses irrégulières du ligament commun antérieur avec intégrité des disques montrent maintenant à première vue qu'il s'agit d'un processus tout différent (rhumatisme ? syphilis ?)

ne peut plus reconnaître si à ce niveau il y a eu des fractures ou des déchirures ligamenteuses ossifiées. Cette luxation traumatique avait été diagnostiquée pendant la vie et traitée ; elle datait de 4 ans et avait été manifestement en rapport avec le début de la spondylose ; néanmoins l'aspect du malade et l'évolution de l'affection nous avaient fait porter le diagnostic de spondylose rhizomélique dans l'étiologie de laquelle le traumatisme aurait joué un rôle de cause occasionnelle, et non d'ankylose traumatique ou de cyphose hérédo-traumatique où le traumatisme aurait été cause efficiente ; une blennorrhagie antérieure, une tuberculose pulmonaire actuelle, dont le malade mourut, pouvaient dans ce cas être invoquées comme causes déterminantes. L'examen détaillé des différentes portions de la colonne vertébrale et des hanches devait justifier ce diagnostic.

Le ligament vertébral commun antérieur paraît presque sain ; il existe cependant dans toute la région dorso-lombaire de très minces ponts osseux, inégalement interrompus, joignant par-dessus les disques le corps des vertèbres voisines ; ces ponts sont lisses, ne laissent pas voir de fibres ossifiées, ne font nulle part de saillies notables, nulle part d'exostoses (Pl. IX, fig. 1, 2, 3, A) ; il est douteux qu'ils soient formés sous la dépendance du ligament vertébral commun antérieur et non pas plutôt de la partie antérieure des disques. A la région cervicale il existe aussi quelques minces ponts osseux reliant en avant les vertèbres voisines ; mais, sauf un léger pont reliant la partie gauche des 3e et 4e cervicales, tous ces ponts osseux sont en retrait sur la face antérieure des vertèbres et manifestement en rapport avec une ossification partielle des disques intervertébraux et non du grand ligament commun antérieur.

Les apophyses épineuses des vertèbres dorsales supérieures paraissent très allongées par une ossification partielle du ligament surépineux ; cette ossification est totale entre les apophyses épineuses des 4e et 5e dorsales. Il y a aussi une ossification légère de ce ligament entre les apophyses des vertèbres lombaires (Pl. VIII, fig. 1, et pl. IX, fig. 2) ; la couleur blanc jaunâtre, ivoire, de certaines portions osseuses néoformées tranche sur la couleur grisâtre des apophyses normales.

Les apophyses articulaires paraissent toutes entièrement soudées, les cervicales et les lombaires nettement (Pl. VIII, fig. 2), les dorsales moins nettement parce que, profondément situées et très obliques, elles ont été moins faciles à dépouiller complètement des dernières portions de parties molles.

Les ligaments jaunes paraissent beaucoup moins atteints que dans notre première autopsie, mais, comme nous n'avons pas voulu encore couper longitudinalement la colonne vertébrale et ouvrir le canal rachidien, nous n'avons pu juger de l'état de leur partie profonde. Pour la même raison nous n'avons pu apprécier ni l'état des disques ni celui du ligament vertébral commun postérieur et des ligaments d'union de la tête avec la colonne vertébrale.

La colonne a été brisée à son union avec l'occipital ; l'irrégularité extrême de la face supérieure de l'atlas nous fait supposer qu'il y avait ankylose totale de cet os avec l'occipital.

b) *Côtes et articulations costo-vertébrales.* — Les articulations costo-verté-

brales sont toutes soudées par l'ossification partielle ou totale de leur ligament rayonné ; en général les deux forts faisceaux supérieur et inférieur, qui joignent la côte aux deux corps vertébraux voisins, sont ossifiés à l'exclusion du faisceau moyen, beaucoup plus mince, qui l'unit au disque intervertébral (Pl. IX, fig. 1, 2, 3 A) ; l'un des deux faisceaux, supérieur ou inférieur, est seul ossifié au niveau de certaines côtes. Les têtes des côtes et la partie voisine des corps vertébraux paraissent très poreuses et sans doute très vasculaires.

Les neuf premières articulations costo-transversaires à gauche, les dix premières à droite sont ankylosées par ossification de leurs ligaments ; les dernières sont libres, mais normalement il arrive assez souvent que les deux ou trois dernières côtes ne présentent pas d'articulation costo-transversaire.

Les côtes paraissent particulièrement étroites et minces.

c) *Bassin.* — Le sacrum est uni à la 5e lombaire par des ponts osseux de la face antérieure et par l'ankylose osseuse des apophyses articulaires.

Les deux articulations sacro-iliaques sont complètement immobilisées par l'ossification totale et régulière, sans saillie, des grands ligaments rayonnés sacro-iliaques antérieurs (Pl. IX, fig. 1, 2, 3, A). En arrière les articulations sont profondes, nous n'avons pu voir si elles étaient soudées, mais leurs ligaments extrinsèques, à distance, iléo-lombaire et sacro-iliaque postérieur, n'étaient pas ossifiés.

L'extrémité inférieure droite du sacrum est extrêmement mince et tout à fait transparente.

Le coccyx s'est brisé au niveau de l'articulation sacro-coccygienne ; sa surface articulaire est saillante et irrégulière, et il était certainement soudé.

La symphyse pubienne subsiste et son cartilage est indemne.

Les épines sciatiques sont tout à fait anormalement saillantes et il existait une ossification manifeste de la partie externe des ligaments sacro-sciatiques (Pl. IX, fig. 1 et 3, A et surtout fig. 2).

La colonne lombaire semble s'être légèrement enfoncée dans le bassin, de sorte que le bord postérieur du détroit supérieur est plus aplati que normalement, le détroit est plus triangulaire que circulaire et moins étendu que le sujet normal. Il semble de plus s'être fait une sorte de bascule autour des articulations sacro-iliaques, de façon que le sacrum est devenu plus horizontalement dirigé en arrière et que, si l'on regarde le bassin de face, on n'en voit plus au-dessous de l'articulation sacro-lombaire que la partie tout à fait inférieure (comparer les fig. 3 et 4 de la Pl. IX).

Il existe des irrégularités et des saillies granuleuses, plus accusées qu'à l'état normal, sur la face externe de la crête iliaque aux insertions du moyen fessier, et sur la partie inférieure du pubis aux insertions des adducteurs et du grand ligament sacro-sciatique. L'os iliaque au niveeu de la fosse iliaque est des deux côtés tout à fait anormalement transparent et sa minceur est extrême.

d) *Hanches.* — Les deux articulations coxo-fémorales sont entièrement soudées ; il subsiste cependant un mouvement d'une fraction de millimètre. Les fémurs sont ankylosés dans l'extension presque complète sur les os ilia-

SPONDYLOSE RHIZOMÉLIQUE

Coupe oblique de la hanche.

(Pierre Marie et A. Léri.)

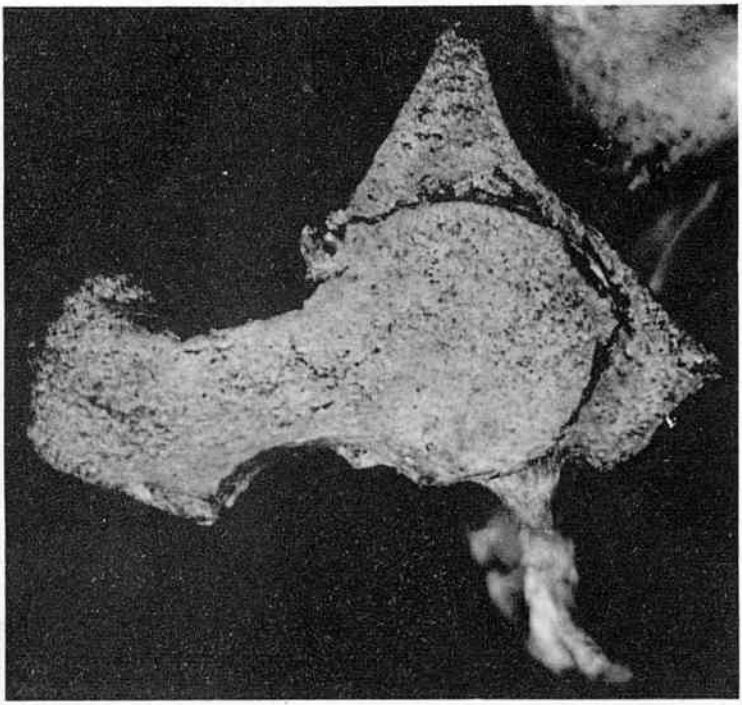

FIG. 1. Morceau supérieur : le fémur et l'os iliaque en place et adhérents. — Remarquer la persistance complète de l'interligne articulaire, le bourrelet osseux néoformé qui empêche tout déplacement articulaire, l'allongement de la cavité cotyloïde osseuse au même niveau, le tissu uniformément spongieux.

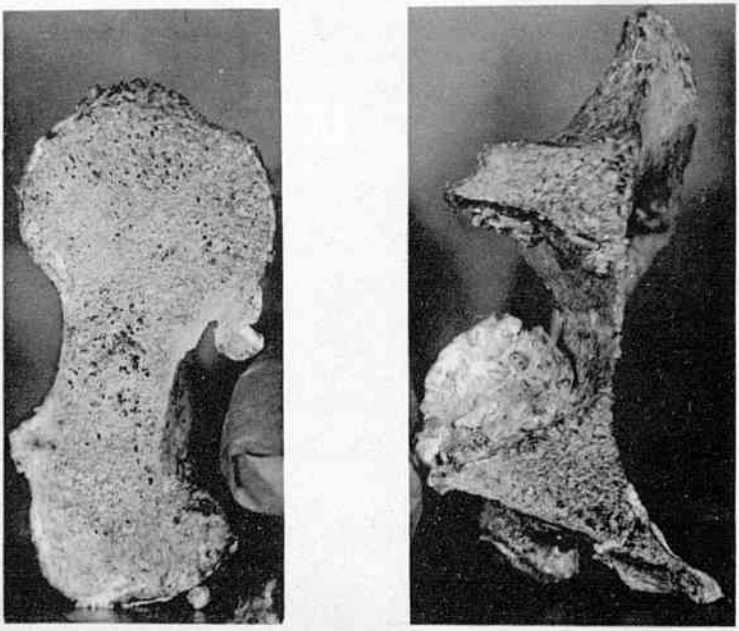

FIG. 2. Morceau inférieur : le fémur et l'os iliaque séparés. — Remarquer les bourrelets osseux néoformés extrêmement saillants sur le fémur et sur l'os iliaque à la place du bourrelet cotyloïdien normal ; l'amincissement du fond de la cavité cotyloïde ; la persistance de l'échancrure ischio-pubienne ; la

ques ; cliniquement d'ailleurs le malade était un des beaux cas du type d'extension (fig. 3, pl. VII).

Ce qui frappe dès le premier examen des articulations, c'est un volumineux bourrelet osseux irrégulier qui occupe tout le pourtour de la cavité cotyloïde et de la tête fémorale. Ce bourrelet, beaucoup plus volumineux que le bourrelet cotyloïdien fibro-cartilagineux normal dont il occupe la place, est des deux côtés surtout prononcé en bas et en arrière (voir les figures de la pl. IX).

Un examen plus attentif montre qu'il est décomposé en deux bourrelets, un coxal et un fémoral, par un interligne linéaire, inégal et sinueux, qui tantôt paraît au sommet de la saillie, tantôt s'enfonce vers sa base du côté du cotyle. La partie coxale est interrompue au niveau de l'échancrure ischio-pubienne par le passage du ligament rond conservé, la partie fémorale se continue à ce niveau, plus forte à droite qu'à gauche, mais des deux côtés plus étroite à cet endroit qu'en bas et en arrière.

Une coupe a été faite obliquement à gauche à travers la cavité cotyloïde, la tête, le col et le trochanter du fémur ; cette coupe, faite à la scie, a été des plus aisées et l'os nous a paru particulièrement mou. Une seconde coupe, passant par les deux branches du pubis, a détaché l'ischion et un morceau du pubis et du fémur : sur cette coupe les branches du pubis nous ont paru très friables et dépressibles à la simple pression des doigts. La surface de section de la tête, du col et du trochanter ne contenait pour ainsi dire pas de tissu compact. La partie supérieure de ce fémur est restée adhérente à l'iléon, la partie inférieure s'est détachée de l'ischion et du pubis (pl. X, fig. 1 et fig. 2).

Nous avons ainsi pu voir que l'interligne articulaire subsistait sur toute l'étendue de la coupe. L'arrière-fond de la cavité cotyloïde était extrêmement mince, son épaisseur ne dépassait pas une fraction de millimètre, l'épaisseur d'une feuille de papier solide, sa transparence était parfaite. La loge du ligament rond subsistait intacte. Le reste de la cavité cotyloïde et la tête fémorale étaient rugueuses et recouvertes de saillies, mais ces rugosités ne paraissaient pas assez importantes pour immobiliser l'article ; ces parties présentaient encore du cartilage. *Le bourrelet cotyloïdien fibro-cartilagineux avait au contraire été complètement remplacé par un puissant bourrelet osseux*, irrégulier et inégal ; ce vaste bourrelet, sans trace de cartilage, butait contre un bourrelet de même genre qui entourait la tête fémorale. Très manifestement la seule mobilisation possible, d'une fraction de millimètre, de la tête fémorale était arrêtée par le contact immédiat des deux bourrelets uniquement séparés par un espace linéaire.

Sur le col du fémur droit existait une saillie irrégulière (pl. IX, fig. 3) ; sur les lignes intertrochantériennes antérieures droite et gauche des rugosités irrégulières très prononcées marquaient les points d'attache normaux des ligaments antérieurs, ilio-fémoraux.

Rien d'anormal au niveau du genou droit.

Cette nouvelle autopsie nous paraît très confirmative des deux hypothè-

ses, alors risquées, que l'un de nous avait timidement émises à la suite de notre unique et incomplète autopsie de 1899.

1° La spondylose rhizomélique est une *ossification tout particulièrement localisée aux ligaments, aux bourrelets et aux ménisques.*

Or la lésion ankylosante primordiale et capitale au niveau de la hanche nous a précisément paru être l'ossification du bourrelet cotyloïdien. Il y avait assurément des lésions au niveau des surfaces cartilagineuses, mais qui étaient loin d'avoir la même importance dans le processus ankylosant.

Il existait de plus un bourrelet osseux néoformé au pourtour de la tête du fémur ; or il n'existe pas normalement à ce niveau de bourrelet fibro-cartilagineux, il n'existe même pas de grosses insertions capsulaires ou ligamenteuses. Ce bourrelet ossseux fémoral est sans doute en rapport plutôt avec l'irritation continue des parties du fémur continuellement en contact immédiat avec le bourrelet cotyloïdien ossifié qu'avec l'ossification des fibres capsulaires ou ligamenteuses voisines, iléo-pubo et ischio-fémorales. Cette supposition nous paraît se justifier par le fait qu'au même endroit en avant de la tête fémorale se trouve à l'état normal une empreinte rugueuse, l'empreinte iliaque, qui est précisément due au contact répété avec la partie saillante du sourcil cotyloïdien dans la position assise ou accroupie : « on voit même très souvent la surface osseuse qui entre en contact avec l'os iliaque limitée par un bourrelet osseux » (Poirier).

Partout ailleurs les lésions consistent surtout dans l'ossification des ligaments, les ossifications rachidiennes sont à peu près les mêmes que celles que nous avions observées dans notre première autopsie : ligaments surépineux, partie antérieure des disques, ligaments articulaires, ligaments costo-vertébraux et costo-transversaires, ligaments jaunes. Nous avons pu constater en outre dans notre nouveau cas l'ossification des ligaments sacro-iliaques, d'une partie des petits ligaments sacro-sciatiques, de l'origine des grands ligaments sacro-sciatiques et des ligaments ilio-fémoraux. Toutes ces ossifications sont régulières, lisses ou légèrement rugueuses, elles se font sur place, sans exostose ou hyperostose notable.

L'intégrité du genou droit, de ses ligaments et de son ménisque n'est pas une preuve contre la pathogénie qui nous paraît très vraisemblable ; car aucune ostéo-arthropathie, infectieuse, toxique ou diathésique, tels les rhumatismes, soit chronique, soit aiguë, ne frappe également toutes les articulations qu'elle est susceptible de léser.

2° L'ossification nouvelle est accompagnée, ou sans doute précédée, d'une *raréfaction osseuse.* Notre autopsie nous en a fourni de nouvelles preuves multiples. En dehors du fait que, comme dans le premier cas, les ossifications rachidiennes portaient surtout sur la convexité des courbures

(partie antérieure des disques à la région lombaire, ligament surépineux à la région dorsale, etc.) comme pour limiter les déformations, en dehors aussi de la déviation de la colonne vertébrale dans son ensemble et de son léger enfoncement dans le bassin, nous avons eu des preuves plus directes de la fragilité et de la minceur anormale des tissus. Ainsi à la hanche nous avons pu constater l'extrême minceur de la paroi cotyloïdienne : l'arrière-fond de la cavité cotyloïde est toujours mince et demi-transparente, mais jamais nous ne l'avons vu mince et transparente à un tel degré. Sur la coupe oblique de la tête fémorale, région où normalement il n'existe que peu de tissu compact, il n'existait à peu près uniquement que du tissu spongieux, et le Pr Teissier, devant qui nous avons eu le plaisir de pouvoir faire la coupe, a pu constater avec nous combien l'os paraissait friable, presque sectionnable au couteau.

Loin même de toute articulation les os présentaient un amincissement et une friabilité remarquables. Ainsi,le fond des deux fosses iliaques était presque aussi transparent que le fond des cavités cotyloïdes : le contraste avec un os normal était très frappant. De même l'extrémité inférieure du sacrum était presque en dentelle.

Certaines apophyses transverses de la région lombaire se laissaient comprimer entre les doigts comme une éponge ; il en était de même du pubis au niveau de la coupe que nous en avons faite. Enfin sur une coupe transversale soit du fémur, soit du tibia, soit du péroné, la couche compacte apparaissait très amincie.

Nous pouvons donc dire que, même à distance des articulations, il existait une raréfaction osseuse manifeste, que l'os perdait en certains points ce qu'il gagnait en d'autres ; et ce fait légitimait l'hypothèse, antérieurement faite par nous, que la spondylose rhizomélique est une ankylose compensatrice et un processus de guérison.

V

L'autonomie du processus anatomique de la spondylose rhizomélique s'affirme nettement si l'on place en regard d'une colonne vertébrale de spondylose une colonne de cyphose hérédo-traumatique ou une colonne de rhumatisme chronique vertébral.

Léri a étudié devant la Société médicale des hôpitaux le 22 juillet 1904 la colonne vertébrale du malade qui avait fait l'objet, de la part de P. Marie et Astié (1), de la description de la *cyphose hérédo-traumatique* que ces auteurs ont identifiée avec la rigidité de la colonne vertébrale de Bechterew et avec la maladie dite « de Kümmel ». Cette pièce avait été som-

(1) P. Marie et Astié, *Presse Médicale*, 6 octobre 1897.

mairement présentée à la Société médicale par P. Marie et Dobrowitch, le 21 mai 1903. Nous en reproduisons des photographies (pl. VIII, fig. 1, 13, et pl. XI). On y remarque une cyphose très marquée au niveau de la région dorsale moyenne, avec maximum au niveau des 7e et 8e vertèbres ; la colonne dorsale supérieure est presque à angle droit avec l'inférieure. La presque totalité des lésions portent au même niveau, entre la 6e et la 12e vertèbres dorsales ; elles consistent en une ossification en saillie de la plupart des ligaments, surtout du ligament vertébral commun antérieur, mais aussi en une ossification très irrégulière et très incomplète de quelques ligaments jaunes avec nodules osseux saillants dans la cavité rachidienne et en une tendance à l'union des apophyses épineuses par l'ossification du ligament surépineux. Toutes ces ossifications, *localisées dans une seule et même région* paraissaient bien être la conséquence de *ruptures ligamenteuses par le fait du traumatisme*. La principale de ces ossifications était celle du ligament vertébral commun antérieur qui formait une bande osseuse moniliforme de la 6e à la 12e vertèbre dorsale, un peu à droite de la ligne médiane ; or cette bande osseuse néoformée siégeait précisément *dans la concavité de la courbure*, c'est-à-dire à la place qu'elle devait logiquement occuper pour produire elle-même la déformation cyphotique ou pour l'exagérer, mais nullement pour la limiter.

Ces constatations anatomiques justifiaient pleinement et expliquaient ce que, d'après des examens cliniques, nous avions supposé en 1899 (1) : « La cyphose hérédo-traumatique est une maladie primitivement *locale*, qui ne se propage que parce que le terrain s'y prête, et qui ne se propage d'ailleurs pas au loin ; la spondylose est une maladie primitivement *générale*. Les caractères de début brusque et d'évolution ensuite progressive, sans étapes, la gibbosité bien plus accusée, mais bien plus limitée, avec ankylose plus ou moins étendue, mais non généralisée, éloignent cette cyphose de la spondylose. »

La cyphose hérédo-traumatique est à rapprocher de différentes *affections traumatiques de la colonne vertébale*, dans lesquelles des lésions de ligaments se séparent par des ossifications saillantes. C'est ainsi que le rachis d'un homme, dans un des corps vertébraux duquel nous avions retrouvé une balle de revolver, présentait des ossifications moniliformes du ligament vertébral commun antérieur jusque fort loin au-dessous et surtout au-dessus de l'endroit atteint (Pl. VIII, fig. 2) ; cet homme s'était fortement voûté et la colonne était incurvée. Dans un autre cas nous avons pu constater la consolidation du rachis par des ponts osseux à la suite d'une laminectomie.

(1) Léri, *loc. cit.*, p. 812.

CYPHOSE HÉRÉDO-TRAUMATIQUE

(Pierre Marie et A. Léri).

(Partie altérée de la colonne représentée Pl. VIII, fig. 1, B).

(Malade représenté Pl. VII, fig. 4).

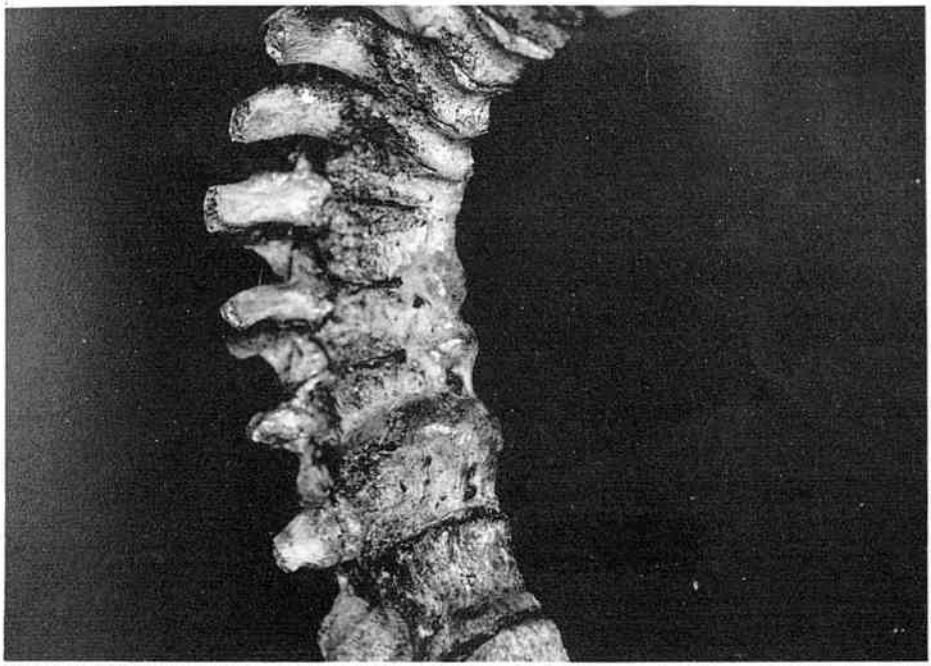

Fig. 1. Ossification moniliforme du ligament vertébral commun antérieur dans la concavité de la courbure, avec aplatissement en coin des corps vertébraux.

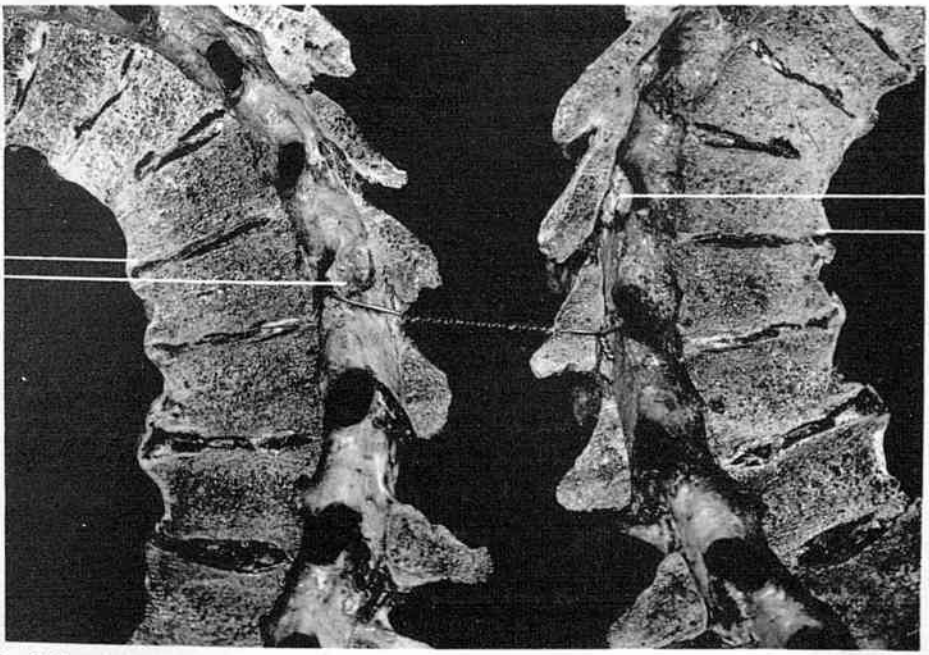

Fig. 2. Coupe sagittale. — On voit en **a, a**, l'ossification du ligament vertébral commun antérieur et de la partie antérieure des corps et disques vertébraux écrasés ; en **b, b**, deux nodules osseux qui pénètrent dans la cavité rachidienne.

Le *rhumastisme vertébral ankylosant,* tel qu'il est représenté dans les très belles pièces du Pr J. Teissier, que nous devons à sa grande obligeance de pouvoir reproduire ci-contre présente une colonne vertébrale souvent complètement verticale, rectiligne, avec disparition des courbures normales, une consolidation en masse des corps vertébraux avec ossification des disques, une intégrité au moins relative des articulations des apophyses articulaires, un boursoufflement des apophyses épineuses avec intégrité plus ou moins complète du ligament surépineux, de volumineux ostéophytes disséminés un peu partout, surtout à la surface des corps vertébraux, un rétrécissement des trous de conjugaison souvent très prononcé, expliquant les vives douleurs par compression des racines rachidiennes et peut-être les troubles trophiques accusés du côté des extrémités et les déformations des articulations des membres. Il y a donc dans le rhumatisme vertébral chronique un processus différent tant au point de vue anatomique qu'au point de vue clinique, et nous avons eu la vive satisfaction de voir le Pr J. Teissier, dans son très remarquable rapport récent au Congrès de médecine de Liège (septembre 1905) appuyer de sa haute autorité l'autonomie de la spondylose rhizomélique.

VI

Ces quelques exemples montrent quelle peut être la variété anatomique des ankyloses de la colonne vertébrale. Ils justifient l'opinion première de Pierre Marie, qui avait fait dès le début de la spondylose rhizomélique une *entité morbide spéciale.* Nous pensons avoir montré, bien que des nouvelles recherches soient encore nécessaires, que cette affection, dont l'étiologie banale avait pu conduire à la confusion, se différencie hautement, de par l'anatomie et la pathogénie, des autres maladies ankylosantes de la colonne vertébrale : *la spondylose est primitivement une ostéopathie infectieuse ou toxi-infectieuse, à tendance surtout raréfiante, secondairement une ossification ligamenteuse à tendance compensatrice, frénatrice ou curatrice.*

VII

L'étude de la pathologie du rachis sera certainement fertile en *enseignements thérapeutiques.* La pathogénie de la spondylose, telle que nous venons de l'admettre, comporte déjà à ce point de vue quelques conséquences que nous pouvons appuyer sur des faits encore isolés :

1° L'ankylose dépendant surtout de l'ossification des ligaments et des bourrelets, les résections des têtes articulaires seront inefficaces si elles ne comportent pas en même temps la résection de ces ligaments et bourrelets. Nous en avons pour preuve l'histoire de l'un des premiers mala-

des présentés par Pierre Marie : un très habile chirurgien lui avait fait la résection de la tête articulaire des fémurs ; or l'amélioration qui s'en suivit ne dura que quelques mois, puis l'ankylose reprit et augmenta rapidement, il est actuellement, depuis fort longtemps, complètement ankylosé des deux hanches comme s'il n'avait pas été opéré.

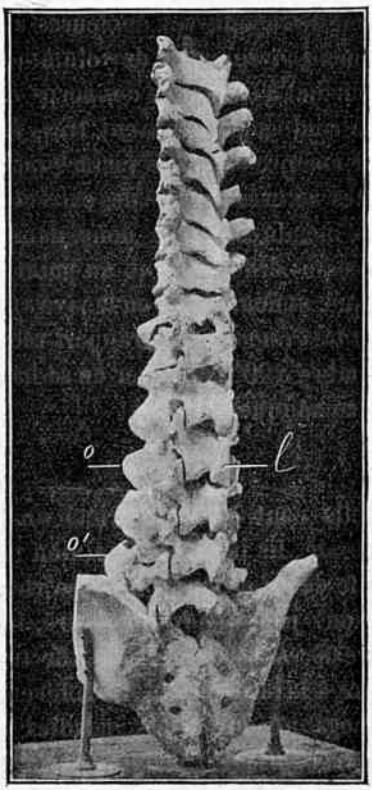

Fig. a.



Fig. b.

Fig. a. — *Rhumatisme vertébral chronique* avec ankylose complète (Collection du professeur J. Teissier, de Lyon. — Cliché très obligeamment communiqué par le professeur Teissier).

Remarquer la rectitude de cette colonne vertébrale.

La région cervicale manque sur la figure, mais ne formait aussi qu'un seul bloc comme sur la figure suivante.

D'énormes ostéophytes 0,0', relient en avant les corps vertébraux ; soufflure très marquée des apophyses épineuses en l ; rétrécissement des trous de conjugaison. — Le malade avait eu peut-être la syphilis (Comparez avec la fig. 3, B de la planche).

Fig. b. — *Rhumatisme chronique de la région cervicale* (Pièce et cliché du professeur Teissier).

Remarquer la rectitude de cette colonne. — Ossification totale des ligaments réunissant les différents éléments, gonflement ostéophytique énorme de l'apophyse épineuse de la 3e cervicale, rétrécissement très sensible des trous de conjugaison.

Cependant, pour conseiller la résection des bourrelets ou ligaments avec ou sans résection de la tête articulaire, il serait nécessaire de savoir si à un moment donné elle peut être recommandable ; car, si la spondylose est un processus ankylosant curateur, il faudrait être assuré, avant de rompre les ankyloses, que le processus raréfiant primitif est préalablement éteint ; or nous ne savons encore quelle peut être la durée respective de chacun de ces processus.

2° La mobilisation précoce, et au besoin forcée, peut être utile pour rompre des ossifications encore fragiles. Nous en avons eu une preuve chez un de nos malades : un élève du service, chargé de faire exécuter des mouvements passifs à l'épaule à demi-ankylosée de ce malade, fit un jour un mouvement involontairement un peu brusque ; il perçut un assez fort craquement et obtint immédiatement une augmentation de 30° dans les mouvements d'abduction du bras. Mais, comme pour les résections péri-articulaires, nous n'oserions conseiller la mobilisation forcée tant que des examens ultérieurs ne nous auront pas montré jusqu'à quel moment l'ankylose est protectrice et quand l'os a pu redevenir assez solide pour se protéger lui-même contre les causes d'affaissement, de fracture ou de destruction.

3° Un seul procédé nous paraît recommandable sans hésitation ; c'est celui qui consiste à utiliser *l'influence de la pesanteur* sur des os raréfiés ou peu consistants pour redresser certaines déformations ou donner à certaines parties plus ou moins ankylosées une position favorable. Ce procédé a, nous l'avons dit, donné un bon résultat à Baumler qui a rapidement redressé la tête de son malade en la laissant pendre en arrière, la nuque reposant sur un traversin dur. Nous avons nous-même obtenu des résultats favorables par ce procédé qui doit être employé progressivement, car il est souvent assez pénible au début.

On voit par ces qnelques faits l'intérêt *pratique* que peut présenter l'étude anatomique et pathogénique de certaines ankyloses vertébrales ; l'étude de la spondylose rhizomélique, affection relativement assez fréquente, présente encore un certain nombre d'obscurités qu'il sera fort utile d'élucider à l'avenir.

INFANTILISME ET DÉGÉNÉRESCENCE PSYCHIQUE

INFLUENCE DE L'HÉRÉDITÉ NEURO-PATHOLOGIQUE,

PAR

MAGALHAES LEMOS,

Médecin de l'Hôpital Conde de Ferreira
(Porto).

La lumière sur l'infantilisme n'est pas encore complète. Malgré les travaux récents, il est mal connu à tous les points de vue : dans ses symptômes, dans ses causes, dans sa pathogénie et dans ses affinités morbides ; et, au fur et à mesure qu'on approfondit son étude, le problème clinique, loin de s'éclaircir et de se simplifier, semble se compliquer de plus en plus.

En ce qui concerne les symptômes, la complexité tient à ce que l'infantilisme ne répond pas toujours à « un type uniforme et immuable » ; il se présente, au contraire, « sous des aspects très variés, assez mal définis et le plus souvent mal décrits ». Nous n'apercevons pas encore nettement les limites qu'il convient de lui assigner, et qui varient avec les auteurs. C'estain si que quelques savants rapportent certains cas comme appartenant à l'infantilisme, et que d'autres, non moins autorisés, discutant ces cas objectifs : « l'infantilisme n'est pas cela » (1).

Voici comment le dissentiment s'accuse dans une question capitale, celle du diagnostic.

Qu'est-ce donc que l'infantilisme ?

Un état caractérisé par la persistance des caractères physiques et psychiques de l'enfance à un âge où l'on n'est plus enfant. C'est peut-être un peu vague, mais il faut se résigner, dès « qu'il n'y a rien de plus ni de moins à dire » (Brissaud).

Prenant ce point de repère, tel qu'il est, il faut préciser le plus nettement possible les caractères fondamentaux de l'enfance, et éliminer de l'infantilisme plusieurs cas qu'on y a indûment introduits : tout ce qui ne rappelle pas une enfance prolongée doit être écarté de l'infantilisme.

(1) Brissaud, *Leçons sur les maladies nerveuses* (Hôpital Saint-Antoine). Paris, 1899, p. 454.

D'abord, dans ce travail de délimitation, il convient de séparer de l'infantilisme le féminisme et l'androgynisme, « qui ne sont affiliés que de fort loin à l'infantilisme » (1), le masculisme dont l'expression elle-même est assez mal déterminée (Féré), et encore certaines « variétés complexes de cachexie, d'athrepsie ou de misère physiologique, relevant de causes très variées, et se traduisant, les unes et les autres, par un arrêt de développement dans lequel on a voulu voir une sorte d'infantilisme » (Brissaud), mais où il n'y a, en réalité, et assez souvent, que de « petits vieux ».

Ces éliminations faites, nous restons en face d'un groupe encore très vaste d'individus, produits divers de dystrophie ontogénique, « auxquels s'applique logiquement l'appellation d'infantilisme » (Brissaud). Le domaine de cette affection est ainsi mieux circonscrit ; mais, malgré cela, les cas qui constituent ce groupe sont encore très différents les uns des autres, par leurs symptômes et par leurs causes ; et la désignation d'infantilisme ne convient pas à tous indistinctement, avec la même justesse, avec la même rigueur de logique.

En 1894, M. le professeur Brissaud, faisant une belle découverte, a saisi l'existence d'un rapport très intime entre « un certain nombre » de ces cas et le myxœdème, les détacha du groupe commun, où ils se trouvaient à tort mélangés, inaperçus et confondus, et il créa ainsi un type ou variété d'infantilisme, qu'il identifia au myxœdème fruste de l'enfant, et dont il a soutenu l'autonomie nosographique et pathogénique.

L'éminent professeur, dans une magistrale étude, décrit et oppose ces cas spéciaux, jusqu'alors méconnus ou mal différenciés, à tous les autres du groupe, qui, pris en bloc, forment un autre type ou variété d'infantilisme.

Et ainsi, ces individus auxquels on donne plus ou moins logiquement la dénomination d'infantile, ont été divisés par M. Brissaud en deux types parfaitement distincts par leurs symptômes et par leur nature :

« 1° Le type *anangioplasique* comprenant les arrêts de développement liés aux anomalies cardiaques ou artérielles ;

« 2° Le type *myxœdémateux*, dont les caractères et l'origine rappellent le myxœdème proprement dit (2). »

Le premier type contraste singulièrement avec l'autre par son étendue ; par la diversité des exemplaires qui s'y trouvent rassemblés un peu artificiellement, en attendant son classement définitif ; par l'ossification précoce du cartilage épiphysaire, qui arrête définitivement la croissance ; et, tout particulièrement, parce que « les attributs morphologiques de l'enfance

(1) Brissaud, *Leçons sur les maladies nerveuses* (Hôpital Saint-Antoine). Paris, 1899, p. 444.

(2) Brissaud, *loc. cit.*, p. 144.

sont exceptionnels » chez les individus qui le composent. « On n'a plus affaire qu'à de *pettis hommes* ou de *petites femmes* chez lesquels la sexualité attend indéfiniment son heure » (Brissaud).

En opposition, le deuxième type est bien plus restreint et défini ; il présente une homogénéité remarquable, tous les cas se ressemblent ; l'ossification du cartilage épiphysaire est tardive chez les individus qui y rentrent, ce qui permet parfois une reprise insolite de croissance ; et, chose importante, tous ces cas offrent l'aspect d'une enfance prolongée, c'est-à-dire, qu'ils nous montrent l'infantilisme le plus pur, l'*infantilisme vrai*. Nous n'avons plus affaire à de « petits adultes », mais à de « grands enfants ».

Donc, les différences symptomatiques et pathogéniques, qui existent entre les infantiles du type Lorain et les infantiles du type Brissaud, sont remarquables. Magré cela, M. Hertoghe n'admet pas cette division. et rassemble tous les infantiles dans un type unique : « L'infantilisme, dit-il, est *un* et la cause initiale est de nature dysthyroïdienne. » Une des raisons qu'il invoque pour cette fusion et unification pathogénique des infantiles, c'est que le traitement thyroïdien profite aux infantiles anangioplasiques et aux infantiles dysthyroïdiens. Mais, et comme d'ailleurs le fait remarquer M. Brissaud, cela prouve simplement qu'il existe chez tous les infantiles un fond de nutrition affaiblie, qui est éveillée par la stimulation thyroïdienne. Cependant, les deux variétés peuvent fusionner lorsque les facteurs étiologiques se combinent (Brissaud).

Les affinités morbides de l'infantilisme, très fréquentes et d'une importance capitale pour sa conception pathogénique, ont attiré l'attention. On a constaté son association avec le nanisme, le gigantisme, l'acromégalie, le rachitisme, l'obésité, l'atrophie musculaire, le myxœdème (d'après M. Brissaud cette association est constante dans les cas du deuxième groupe et leur appartient en propre), la porencéphalie, la chorée variable des dégénérés, la maladie de Friedreich, l'hystérie, l'épilepsie, et encore avec quelques malformations telles que le bec-de-lièvre, et surtout avec les imperfections des organes génitaux.

Et ce n'est pas tout.

On sait que l'infantilisme de Lorain repose le plus souvent, sinon toujours, sur un fond de dégénérescence héréditaire ou acquise, de nature infectieuse ou toxique. Ces infantiles sont des « dégénérés au premier chef, dit M. Brissaud, destinés à disparaître ».

Il y a plus, mais ceci devient peut-être une rareté : *L'infantilisme de M. Brissaud, l'infantilisme vrai peut s'associer avec la dégénérescence psychique héréditaire de nature nerveuse, c'est-à-dire, ayant pour origine les maladies nerveuses des parents.* C'est sur cette association que je vais

insister dans ce travail en étudiant un cas clinique dans lequel elle s'impose à première vue : j'exposerai sa symptomatologie, je chercherai son étiologie et je discuterai la pathogénie.

Il me semble d'un grand intérêt pour l'interprétation des infantiles d'examiner soigneusement les cas où la dégénérescence psychique, *provenant de l'hérédite neuro-pathologique*, et l'infantilisme vrai sont étroitement associés, formant, comme nous allons voir, une dégénérescence spéciale, une *dégénérescence à type infantile*, qu'on ne saurait pas nier sans forcer les faits cliniques.

Si je ne me trompe, cette association morbide jette une grande clarté sur la genèse de l'infantilisme envisagé comme un trouble de la fonction du développement individuel, ce qu'il est en dernière analyse.

Je me propose, dans ce travail, de montrer l'existence d'un type mixte, formé par la fusion de l'infantilisme avec la dégénérescence psychique ; et de mettre en relief le rôle que l'hérédité neuro-pathologique peut jouer dans la genèse de ces cas.

Observation.

Antécédents héréditaires. — Nombreuses maladies mentales et nerveuses chez les ascendants, ainsi que la tuberculose, le rachitisme, le rhumatisme et le féminisme ? — Consanguinité. — Grossesse gémellaire.

Histoire du malade : Débilité mentale et déséquilibration intellectuelle. — Grippe. — Obsessions (doute et phobie). — Nombreux accès maniaques et mélancoliques, tantôt isolés, tantôt conjugués, et qui ont motivé par 13 *fois l'internement. — Infantilisme : arrêt de développement des organes génitaux, absence complète des caractères sexuels secondaires et persistance à l'âge de* 37 *ans des attributs fondamentaux de l'enfance, malgré* 1 m. 67 *de taille. — Obésité, pèse* 160 *kilos. — Myxœdème fruste (et partiel ?) — Sensation incertaine du corps thyroïde. — Influence du traitement thyroïdien.*

Antécédents héréditaires. — L'hérédité est convergente et il y a deux mariages consanguins : les grands-parents du côté maternel ainsi que les parents étaient cousins germains.

1° *Côté maternel. — Grand'mère* : Femme intelligente et nerveuse, a eu une grossesse gémellaire.

Un *grand-oncle* est le grand-père paternel. Il est mort d'une chute attribuée à une attaque apoplectique.

Un autre *grand-oncle* était atteint de paralysie agitante.

Il eut un fils idiot, dont la physionomie, repoussante à voir, était caractérisée par de nombreux stigmates physiques de dégénérescence. La parole était complètement absente, et, pour exprimer ses sensations, il poussait des grognements. Il se déchirait et se mutilait. Pour éclairer ce cas d'idiotie congénitale,

j'ajoute que la mère du malade était aliénée ; elle fut internée avec son fils à l'hôpital du Conde de Ferreira.

Grand'tante : Elle eut une fille débile qui se suicida en se précipitant par une fenêtre.

Grand'tante : Etait continuellement préoccupée de sa santé et prenait toujours des médicaments.

Le *grand-père* était mal équilibré, excessivement jaloux, et « il avait beaucoup de manies ».

Une *grand'tante* était très nerveuse.

Grand-oncle : Débile, méfiant, excessivement timide et émotif, fuyait la société. Il avait « un esprit féminin » ; ne trouvait plaisir que dans les travaux des dames qu'il affectionnait surtout. Il passa son existence renfermé dans la maison à broder, à peindre, etc. « Il semblait même une dame. » En outre, il a été atteint de mélancolie intermittente.

Un *grand-oncle* a souffert beaucoup de rhumatisme noueux qui lui déforma les doigts et les mains.

Mère : La mère du malade, encore vivante, est très nerveuse et hystérique. Elle souffre de l'utérus.

Revenant en 1866 des Indes portugaises avec son mari et ses deux enfants, alors qu'elle se trouvait enceinte du malade, elle a été sur le point de périr dans un naufrage avec les siens. L'émotion morale provoquée par cet accident, agissant au cours du troisième mois de gestation, a pu nuire au développement ultérieur de l'individu.

Oncle : Avait une très petite taille (presque nain) ; était rachitique et bossu. N'a jamais pu marcher « malgré les nombreuses applications électriques qu'on lui a faites ». Est mort à 18 ans.

Tante : Est venue au monde d'un accouchement gémellaire. Il paraît qu'elle était assez développée, et qu'elle marchait à l'époque normale. Morte à l'âge de 5 ans.

Tante : Née d'une même couche avec la précédente. Rien d'anormal jusqu'à 9 ans, mais après elle a été affectée d'une grave maladie : la marche devint progressivement difficile, et, au bout de quelque temps, elle ne pouvait plus marcher ; a perdu la parole, c'est à peine si elle articulait quelques mots ; la diglutition était difficile, avalait parfois de travers et il était nécessaire de lui choisir la nourriture. Elle mourut à 44 ans.

Oncle : A été toujours déséquilibré ; et, à la suite d'une chute qu'il a faite d'un cheval, à l'âge de 18 ans, « devint tout à fait fou ». Il est aujourd'hui en démence.

2° *Côté paternel.* — *Grand'mère* : Déséquilibrée. Devint folle vers la fin de sa vie, elle avait des hallucinations visuelles et est morte en démence.

Père : Le père du malade était un magistrat intelligent, très instruit, qui est arrivé à une haute situation politique, mais il était mal équilibré, impulsif, dissipateur et débauché. Il a eu des maîtresses pendant toute sa vie, avec lesquelles il dépensait follement, gaspillant sa fortune et s'endettant de plus de

120.000 francs. Ce n'est qu'à sa mort qu'on découvrit les dettes. Contracta la syphilis après la naissance des fils, devint tabétique et est mort à 64 ans.

Oncle : Intelligent, mais déséquilibré, excentrique, un type d'originalité, il était considéré par tous comme « maniaque ». Etant possesseur d'une grosse fortune, il dissipa tout son bien.

Oncle : Est mort de tuberculose vers l'âge de 50 ans.

Tante : Aliénée. Après avoir fait de nombreuses tentatives de suicide on l'a trouvée noyée dans un puits.

Tante : Encore vivante, souffre beaucoup de rhumatisme.

Oncle : Excentrique et mal équilibré.

Antécédents personnels. — Pas de fausses couches. Pas de gemelliparité Après un enfant mort-né la mère accoucha à terme successivement de trois enfants qui sont tous vivants, une fille et deux garçons. Notre malade, qui est le cadet, naquit le 23 mars 1867, d'un accouchement heureux. Venu au monde, son développement était normal, il marche à 1 an 1/2, sevrage à 3 ans. Il paraît que la dentition s'est faite à l'époque normale.

Commença son éducation littéraire avec une tante, et savait lire à 5 ans, ce qui avait permis de fonder sur lui certains espoirs, bientôt déçus. A 6 ans, le père lui donna une institutrice anglaise pour lui apprendre cette langue, mais « il se fit une telle confusion dans son esprit », qu'il oublia ce qu'il savait du portugais ; et, pendant deux ans qu'il vécut avec l'institutrice, c'est à peine s'il apprit quelques mots d'anglais. Entré au collège à 9 ans, la difficulté qu'il avait pour l'étude des langues ne fit que s'accentuer, de façon qu'il abandonna successivement l'anglais et le français, et ne put jamais passer l'examen de portugais ; manifesta en même temps une inaptitude absolue pour les sciences. C'était inutilement que les professeurs se dévouaient et entouraient son éducation de soins spéciaux ; et sa famille, convaincue qu'on ne pouvait en rien faire, le fit sortir du collège après quatre ans.

Ces détails suffisent pour indiquer la faiblesse de son intelligence. Cependant sa mémoire est bonne, surtout pour les dates et les noms ; mais le pouvoir d'attention est très limité, ainsi que le champ de la conscience, et le jugement est sensiblement faible et faux. Il a une certaine facilité d'élocution, mais sa conversation prolixe et prétentieuse dénonce la débilité de ses facultés intellectuelles.

Voici maintenant ce qui concerne le sens moral et le caractère. Passait facilement de l'activité à l'apathie, de l'excitation à la torpeur, de l'enthousiasme au découragement, du rire aux larmes ; était irritable, violent, impulsif, sournois, méchant et d'humeur difficile. « Etait bizarre et terrible. » Après les vacances, il ne voulait jamais rentrer au collège, et, comme le père s'imposait, il enrageait, criait, pleurait, etc. et cherchait à se jeter de la voiture qui le conduisait ; il était nécessaire de l'y maintenir de force.

Il y avait des époques auxquelles il se sentait moins nerveux, et alors il était un peu plus docile et obéissant.

Il pesait 35 kilogrammes à 13 ans ; c'est après que l'obésité actuelle débuta

en s'établissant progressivement, de façon qu'il pesait 82 kilogrammes à l'âge de 18 ans.

Il eut la grippe au mois d'août 1891. Les symptômes de cette maladie s'amendèrent au bout d'une quinzaine de jours, mais la convalescence traîna beaucoup ; et deux mois après, lorsqu'il n'était pas encore remis, « sont venues les peurs », comme dit le malade, ce qui a ouvert un chapitre nouveau dans son histoire pathologique.

Il faut admettre, qu'à cette époque de la vie, la grippe le mit en état d'opportunité morbide, en exagérant l'état névropathique créé par l'hérédité morbide convergente et par la consanguinité. Dans ces conditions, comme nous allons le voir, se présentèrent des doutes et des phobies, qui étaient en rapport avec son éducation religieuse, et son esprit craintif et scrupuleux.

Voici d'ailleurs ce qui s'est passé.

Elevé dans la pratique de la religion, il poussait les choses trop loin, bien plus loin que sa famille. C'est ainsi qu'il avait toujours son catéchisme au chevet du lit pour pouvoir se rappeler, à l'instant même, quelque prière, par hasard oubliée. Il était donc excessivement scrupuleux. Mais, deux mois après la grippe, et pendant la convalescence, il s'imagina qu'il ne savait pas le catéchisme, et pour s'en assurer il se posait sans cesse à lui-même des interrogagations, et priait les autres de les poser.

Doué d'une bonne mémoire, il se rappelait tout facilement ; mais, malgré cela, il lui semblait qu'il ne savait pas les prières aussi bien qu'il le fallait, et en restait très inquiet, très préoccupé, très anxieux.

En même temps une grande peur envahit son esprit ; c'était une peur vague, qu'il ne savait pas préciser. Lui, qui auparavant aimait à se promener tout seul, ne pouvait pas à présent sortir de la maison sans se faire accompagner. Dans la suite, cet état émotif s'aggrava, et la peur se précisa avec plus de netteté.

Il avait peur d'être voué à l'enfer, pour ne pas savoir le catéchisme. Devient triste, se renferme dans la maison, ne veut pas sortir du lit, et perd l'appétit.

Pas d'idées de culpabilité (excepté celle de ne pas savoir le catéchisme), pas d'idées hypochondriaques, pas d'idées de ruine ; ce qui le dominait, c'était la peur d'aller en enfer. Lorsque la mère, désolée, lui demandait ce qu'il avait pour être si triste, il répondait invariablement, en sanglotant : « J'ai peur d'être voué à l'enfer ! »

Nul moyen de lui remonter l'esprit ; il ne voulait pas même écouter les paroles de soulagement qu'on lui adressait.

La période aiguë de la maladie s'étant dissipée, disparut aussi avec elle la peur d'être damné, mais il restait sous l'influence d'une peur vague. Le 14 janvier 1892, par exemple, en rentrant à Lisbonne, il se sentait bien amélioré, et ne parlait plus de l'enfer, mais tous les soirs, lorsqu'il allait se coucher, il fallait l'accompagner jusqu'à sa chambre et attendre qu'il fût au lit. Aussitôt qu'il était couché, la peur disparaissait comme par enchantement et on le laissait seul.

C'était le dernier résidu de la maladie qui se dissipa tout à fait au bout de quelques jours.

Dans l'évolution de cette crise obsessive nous avons eu successivement : doute, phobie diffuse, monophobie, phobie diffuse et guérison. L'état mélancolique est secondaire.

Je ne peux pas m'appesantir sur les phénomènes que je viens de résumer, mais je tiens à constater, d'ores et déjà, qu'ils sont frappés au coin d'un cachet franchement dégénératif. C'est la seule particularité qui intéresse le but visé dans ce travail.

Reprenons donc l'histoire du malade.

Il a été guéri vers la fin du mois de janvier (1892), mais il ne s'est pas conservé longtemps dans son état normal : une vingtaine de jours après il faisait un nouvel accès, différent du premier. Spontanément, sans l'intervention d'aucune cause provocatrice apparente, le malade s'exalta, dormit mal, devint remuant et bavard, commença à fréquenter les Chambres, se passionna pour les discussions, voulut se lancer dans la politique, rédigea des discours qu'il apprenait par cœur, et les récita emphatiquement à la famille. Pris d'une activité exubérante, formait mille projets et faisait des achats insolites. Voulait à tort et à travers se marier avec une bonne ; voulait établir une crémerie ; achetait des vaches, des chevaux, mille francs de poules, des valises, des livres, etc. ; voulait faire bâtir une maison dans la propriété d'un oncle fou, et chargea un maçon de la construire.

C'est pour mettre un terme à ces actes et projets désordonnés, qu'il fut interné pour la première fois à l'hôpital du Conde de Ferreira, où il a été reçu le 22 avril dans mon service, Il m'est arrivé dans un état d'excitation physique et psychique modérée. Dormait mal et parlait beaucoup ; exposait ses projets avec animation, mais lentement, d'une façon prétentieuse, en choisissant les mots, qu'il soulignait avec des gestes exagérés.

Sous l'influence du traitement cette excitation se calma assez vite, et depuis quelque temps le malade ne parlait plus de chevaux ni de voitures lorsque vers la mi-août, sans passer par un intervalle normal, il versa tout d'un coup dans la mélancolie. Du jour au lendemain, il devient triste, découragé et larmoyant ; et, quelques jours après, le 20 il m'aborda à l'occasion de ma visite en me priant d'écouter un aveu « excessivement grave », qu'il voulait me faire : Je vous avoue, dit-il, les larmes aux yeux, que j'ai tué un homme. Et il en donne l'explication suivante :

Etant interné, il ne peut pas réaliser le projet de la construction de la maison, et il s'afflige en pensant aux contrariétés que le maçon, chargé de la bâtir, doit avoir. Il s'imagine que le pauvre homme peut se ruiner pour toujours, rester irrémédiablement perdu ; et tout cela pèse sur sa conscience comme une mort. Les insomnies, dont il s'est plaint dernièrement, sont dues aux remords. Maintenant, que je sais tout, il lui semble qu'il est plus soulagé, et me prie de ne plus lui en parler ; mais, cinq jours après, il vient me déclarer qu'il ne peut

pas continuer à vivre ainsi. Le remords pour la mort de l'homme ne l'abandonne pas un instant ; il a perdu le sommeil et l'appétit ; il a besoin de sortir de cette situation et demande à se confesser. Il a sur la conscience la mort d'un homme. C'est très grave. Le maçon est bien mort, et il a la responsabilité de sa mort, parce qu'il l'avait chargé de la construction de la maison. Il entend toutes les nuits la voix de son frère qui dit : « Joseph a tué le neveu d'Emilie. »

Ni la correspondance de sa famille affirmant que le maçon était vivant et en bonne santé, ni les lettres que le maçon lui-même lui écrivait, ne réussissaient à atténuer cette idée délirante. Pour tâcher d'y remédier on décida une visite du maçon, qui eut lieu le 31 octobre. Aussitôt que le malade le vit, il m'embrassa tout content en s'écriant : « Alors l'homme est toujours vivant ? ! Je ne l'ai donc pas tué ? ! A la bonne heure ! »

Il se montra apparemment satisfait pendant la journée, mais le lendemain je le trouvais déjà sombre, taciturne, et il m'a confessé qu'il n'avait pas la conscience bien tranquille. Il est certain que le maçon n'est pas mort, parce qu'il était venu le visiter. Il ne pouvait donc pas s'accuser d'une mort qui n'existait pas ; mais si je ne l'ai pas tué, dit-il, je lui ai fait quelque chose.

L'homme comptait sur la construction de la maison, et comme elle ne peut pas se faire, cela doit lui avoir causé d'importants préjudices pécuniaires avec plusieurs contrariétés ; et, pour tout cela, lui seul est responsable.

Le 15 décembre, cette phase mélancolique persistait encore ; et, outre quelques hallucinations visuelles (le malade voyait des flammes dans la chambre), il continuait à être tourmenté par les hallucinations auditives, qui parfois le jetaient dans un grand trouble.

Il n'y avait pas de mots de consolation pour son esprit abattu. Ce n'était pas la peine, gémissait-il, de déranger le maçon, de le faire venir ici ; je me sens compromis de la même manière. Si je n'ai pas tué le maçon, j'ai tué peut-être une autre personne, ou j'ai fait quelque chose qui se rapporte au maçon et pour laquelle je dois aller en enfer. Grand Dieu ! Je suis perdu ! Je ne devrais jamais être né ! Je suis damné !

Tel fut la dernière manifestation de ce délire mélancolique, deuxième phase d'un accès à double forme, qui se dissipa vers le commencement de février 1893, le malade sortant le 25 mars.

Il rentra chez lui assez bien portant, dans son état normal, mais trois jours après il eut une discussion avec sa famille, s'exalta, et fut reconduit à l'hôpital le 1er avril avec un accès maniaque, qui, présentant diverses aggravations et rémissions, se prolongea jusqu'au mois de février 1894.

Après quelques semaines d'un état normal, se trouvant encore à l'hôpital, il eut un accès mélancolique, pendant lequel il fut tourmenté par l'idée que son père était mort ; cet accès se termina au bout de trois mois, le malade sortant guéri le 12 juin.

Jusqu'à la fin du mois de mai il a été assez bien, mais à cette époque il eut un autre accès à double forme. Il s'exalta de nouveau, donnait tout ce qu'il possédait, était presque toujours en voyage, puisqu'il ne se sentait nulle part si bien qu'en chemin de fer, commença à faire des achats insolites, devint

aggressif et attaqua un individu à coups de canne. De ce fait, il est enfermé à la maison de santé du Felhal, le 2 juin 1895. Cette excitation se termina peu de temps après, étant immédiatement suivie d'une mélancolie avec des idées délirantes, qui persistait quand le malade, le 22 novembre, retourna chez sa famille ; il était encore triste, s'imaginait qu'on voulait le tuer, ne voulait pas sortir de la maison, fuyait les amis, etc. Cette phase mélancolique se prolongea encore plus de trois mois, à la fin desquels le malade récupéra son état normal qui se maintint jusqu'au mois de juin 1896.

Mais il s'excita de nouveau au commencement de ce mois, et se mit à voyager en chemin de fer ; il eut une dispute avec un coiffeur et voulait lui donner un coup de fusil, etc. Se sentant malade, spontanément, et, sans rien dire à qui que ce soit, il vint, le 8, se réfugier à l'hôpital du Conde de Ferreira dans un état d'excitation maniaque, dont il sortit guéri le 24 octobre.

Mais quelques jours après, une grande peur s'empara de lui ; il ne voulait pas sortir de la maison, passait son temps, soit renfermé dans sa chambre, soit à la fenêtre. Si sa famille l'obligeait à se promener, il ne le faisait qu'en voiture et avec les stores baissés de façon à ne pas être vu. Il avait peur d'un homme en relations avec sa famille, qu'il connaissait très bien, et avec lequel il n'avait jamais eu de dispute, et qui d'ailleurs, ne l'avait jamais offensé, ni menacé. Cette peur, de tout point injustifiée, est un phénomène morbide dérivant d'une perversion de l'émotivité, c'est une crainte irraisonnée, une phobie. Cet état se dissipa au bout de 3 ou 4 mois.

Au mois de mai de 1897, se trouvant déjà un peu excité, il se fâcha avec son frère, parce que, à titre de plaisanterie, il lui avait fermé la porte de sa chambre, lorsqu'il y était ; et, la porte à peine ouverte, il en sortit furieux, brisa beaucoup de vitres et fit un nouvel accès maniaque, qui obligea à l'interner au Felhal, où il resta 5 mois, à la fin desquels il fut transféré au manicome de Ciempozuellos (Espagne), où il arriva encore excité ; mais peu de temps après il tomba dans un accès mélancolique : devint triste, abattu, ne faisait que prier, etc. Cet accès se dissipa aussi à son tour pour retomber dans l'excitation maniaque sans transition, à ce qu'il paraît, d'un état normal ; et il se trouvait encore excité quand, le 14 mai 1898, il retourna au Felhal, où il resta jusqu'au 27 octobre, sortant alors guéri.

Nous avons eu, donc, cette fois, et très vraisemblablement, une phase de folie circulaire, formée par un accès mélancolique intercalé entre deux accès maniaques.

Quatre mois après sa sortie de la maison de santé, sans cause apparente, il fut pris d'une nouvelle excitation et interné encore au Felhal le 23 février 1898, sortant guéri le 30 mai. Mais cette guérison eut une durée très courte. Au bout d'un mois à peine survint une grand einsomnie ; il ne peut plus dormir, se promène dès l'aube, s'exalte et est ramené au Felhal à la mi-juillet, où il resta jusqu'au 18 janvier 1900, retournant alors guéri dans sa famille.

Le 28 avril il est encore enfermé à la maison de santé du Felhal pour un accès maniaque, et y resta jusqu'au 30 septembre 1901. Pendant les 17 mois qu'il y a passés, cet accès disparut et récidiva plusieurs fois.

Depuis sa sortie jusqu'au 25 mai 1902, il resta à la maison, mais on ne peut pas dire qu'il était toujours dans son état normal. Au contraire, pendant cette période, il eut diverses excitations et dépressions, mais si peu intenses, et de si courte durée, que la famille put le garder. Cependant, à cette époque, il s'exalta davantage, devint remuant, fuyait la maison pour faire différents voyages en chemin de fer, etc. ; et, sur ces entrefaites, il fut interné à l'hôpital du Conde de Ferreira le 25 mai. En outre de son excitation physique et intellectuelle, il m'est arrivé avec une intense poussée eczémateuse aux jambes, et avec des troubles gastriques assez importants.

Se trouvant déjà remis, je pensais à le faire sortir, lorsque le 2 décembre, à la suite d'une petite contrariété, éclata un autre accès maniaque, dont il se rétablit très vite, sortant le 18.

Excepté quelques excitations et dépressions passagères, il se maintint dans ce que nous appelons son état normal jusqu'au mois de février 1904, pendant une longue période de 14 mois. Mais à cette époque survint une nouvelle exaltation, la manie des voyages, comme il dit, le reprend ; et, « sentant que ses nerfs n'étaient pas bien », il vint spontanément se réfugier à l'hôpital du Conde de Ferreira, le 15 du mois, lorsque la famille éplorée le cherchait partout. Cette excitation s'était dissipée au bout de trois mois, mais je l'engageai à rester jusqu'au 14 août pour le soumettre, sous mes yeux, au traitement thyroïdien.

C'est à cette époque que se rapporte la description de l'état morphologique et physique du malade que je me propose d'examiner et discuter dans ce travail ; mais avant d'y arriver, et pour finir l'histoire des accès qu'il a eu jusqu'à présent, je vais indiquer le dernier, postérieur au traitement thyroïdien.

Etant sorti de l'hôpital, il se porta assez bien pendant un mois, mais après il devient triste, absorbé, perd l'appétit, ne veut pas sortir de chez lui, entend des voix qui disent des choses les plus désagréables à son adresse, et qui le poussent au suicide. Enfant de p... ! A quoi sers-tu ? Tu n'as aucune utilité ! Finis donc !

Un jour, dominé par les hallucinations, il chercha à se noyer dans la mer et fut encore interné à l'hôpital du Conde de Ferreira le 8 novembre. Pleurait comme un enfant, et disait à chaque instant, en se cachant la figure dans ses mains et regardant sournoisement à travers les doigts écartés : « je veux voir maman ». Cet accès se dissipa dans le mois de février et le malade sortit le 19 juin (1905).

Sans vouloir m'engager dans la discussion de la place qui convient aux folies intermittentes dans la classification des états psychopathiques, il me semble incontestable que le malade est un intermittent, et de plus qu'il est frappé de dégénérescence psychique. A mon avis, l'existence de la dégénérescence s'impose. En effet, ses antécédents héréditaires, l'instabilité de son humeur et de son caractère, sa facilité à délirer, le début des accès à l'âge de 24 ans, les obsessions, et surtout le terrain spécial de débilité intellectuelle sur lequel ces nombreux accès se sont développés, montre que le malade est un dégénéré, ou alors la dégénérescence n'existe pas.

Mais nous allons examiner des malformations physiques, qui font pendant avec les symptômes psychiques que nous venons de décrire, et qui parlent dans le même sens.

Etat actuel. — Comme l'examen des formes est de la plus haute importance dans ce que je vais exposer, il me semble utile d'ouvrir cette partie de mon observation par un ensemble de données anthropométriques, sans lesquelles le tableau somatique resterait incomplet.

Mesures de la tête :

A. — *Crâne.*

1) Diamètres :

Antéro-postérieur maximum	189 mm.	
Transversal maximum	146 »	
Frontal minimum	173 »	
Indice céphalique	77 »	24

2) Courbes :

Inio-frontale	343 »	
Sus-auriculaire	310 »	
Horizontale	550 »	

B. — *Face.*

Angle facial	78 »	
Hauteur du visage	172 »	
Largeur du visage	143 »	
Longueur faciale supérieure	77 »	
Indice du visage	83 »	13
Indice facial	53 »	84
Taille	167 »	

Mesures du cou, du tronc et des membres.

Circonférence du cou	390 »	
Distance des deux acromions	445 »	
Grande envergure	163 »	

Circonférence de la poitrine.

a) Immédiatement au-dessous des aisselles	1.110 »	
b) Au niveau de la ceinture	1.320 »	
Circonférence maxima de la cuisse	700 »	
Circonférence maxima de la jambe	500 »	
Circonférence minima de la jambe	257 »	

Face arrondie, joufflue, nez peu développé, peau fine, visage absolument glabre, au teint flétri et quelque peu ridé. La face dorsale des mains présente des fossettes comme chez les enfants.

Organes génitaux rudimentaires. Les testicules, descendus dans les bourses, sont inégaux, et petits ; la verge est minuscule, à peine aussi volumineuse que celle d'un enfant de 5 à 6 ans.

A l'âge de 37 ans, il n'y a pas un poil ni aux aisselles ni au pubis. Avoue se plaire dans la société des femmes et aimer les caresses des filles qui le font. dit-il, entrer en érection, mais il n'a jamais pratiqué ni même tenté le coït, qui, d'ailleurs, serait matériellement impossible. Il se masturbe, et prétend provoquer ainsi une esquisse d'érection et un peu de plaisir, mais il n'a jamais eu aucune pollution. Il est affligé de l'état plus que rudimentaire de sa verge, et me prie de bien vouloir la mettre en état de fonctionner.

Les dents, sans être un modèle de perfection, n'offrent aucune malformation digne de remarque, excepté qu'elles sont gâtées et que la troisième molaire gauche et inférieure n'est pas sortie.

La voix est lente, grêle et aigre. Le cou est gros, large et court. Larynx peu saillant.

Le corps thyroïde n'est pas bien perceptible à la vue ni à la palpation, même dans les mouvements de déglutition. Cependant, et malgré le résultat incertain de cet examen, qui n'est pas aisé à cause de la lipomatose du cou, nous admettons volontiers que le corps thyroïde n'est pas complètement atrophié, parce que la croissance n'a pas été arrêtée, parce que le tableau symptomatique du myxœdème n'est pas accentué, et encore parce que, dans ce cas, il devrait déjà exister un début de cachexie, et l'état de sa santé est en somme assez satisfaisant.

*
* *

C'est le syndrome morphologique de l'infantilisme, d'après la description classique de M. Henry Meige que nous avons devant nous. Et, comme on le voit, ce syndrome est presque au grand complet, excepté pour les éléments fournis par la configuration du tronc et des membres — torse arrondi, cylindrique, ventre un peu proéminent et membres potelés — qu'on peut cependant apercevoir, mais qui sont plus ou moins cachés et déformés par l'accumulation de la graisse dans le tissu sous-cutané, qui masque les reliefs osseux et musculaires.

Il y a cependant dans le tableau de l'infantilisme, un symptôme assez important, la petitesse du corps, qui nous manque : notre malade dépasse de 2 centimètres la moyenne pour les Européens, puisqu'il mesure 1 m. 67 de taille. Mais, malgré que ce caractère soit un des plus frappants de l'infantilisme, il n'est pas essentiel. Il y a de « petits hommes » et de « grands enfants ». Les adultes, comme M. Brissaud le remarque avec justesse, ont bien des manières de rester enfants ; cela dépend d'une multiplicité de circonstances, de la convergence de causes qu'on ne saurait pas spécifier. Ce qui domine, dans l'évolution physiologique, le passage de l'enfance vers l'adolescence, c'est, avec la métamorphose plastique connue, l'apparition de la fonction sexuelle, et les caractères sexuels secondaires. La taille joue un rôle relativement secondaire, de façon qu'on peut voir la coexistence de l'infantilisme et du gigantisme. Ainsi que

l'arrêt de la croissance ne suffit pas à justifier le diagnostic d'infantilisme, l'accroissement normal de la taille, tout bien considéré, ne saurait l'exclure.

Encore un fait à mentionner : je connais le malade depuis le mois d'avril 1892, et il a aujourd'hui le même aspect qu'il avait alors, paraissant beaucoup plus jeune qu'il ne l'est. Il n'a plus d'âge.

D'après cet ensemble de symptômes physiques, on ne peut douter que notre malade, malgré sa taille, soit bien infantile. L'enfant a grandi, oui ; mais, chose essentielle, il ne s'est pas *métamorphosé* en homme, puisqu'il garde, à l'âge de 37 ans, les attributs morphologiques fondamentaux de l'enfance. Et puisqu'il s'agit de constater la présence d'un syndrome morphologique, et de bien le mettre en relief, on peut comparer les photographies que nous donnons avec beaucoup d'autres, et tout particulièrement avec celles publiées par MM. Marfan et Louis Guinon (1) ; on dirait le même sujet photographié à des âges différents, si on fait abstraction de l'obésité de notre malade. Et puis « le nom d'infantilisme, dit M. Henry Meige, sert à désigner un état physique et mental qui s'observe chez les individus dont l'appareil sexuel a subi, congénitalement ou accidentellement, un arrêt dans son évolution ».

C'est justement notre cas. En effet, notre malade, je le répète, avec ses 37 ans, a des testicules très petits et un pénis à peine aussi développé que celui d'un enfant de 5 à 6 ans, il est absolument imberbe, le pubis et les aisselles n'ont pas un poil. *Bref, il est un homme par son âge et par sa taille, et un enfant par l'état rudimentaire de ses organes génitaux, par l'absence complète des caractères sexuels secondaires, et encore par ses formes extérieures.* (Pl. XII.)

Il s'agit donc, et je tiens à bien fixer, d'ores et déjà, ce point du diagnostic, *d'un cas d'infantilisme* — non pas de l'infantilisme de Lorain, mais de l'infantilisme de M. Brissaud, de l'*infantilisme vrai*. C'est même un cas spécial qui, à cause de la taille, établit une transition très instructive entre l'infantilisme et le gigantisme à type infantile.

Voilà en ce qui concerne le corps. Voyons maintenant ce que l'esprit offre de particulier. « Un *état mental infantile*, dit encore M. Henry Meige dans sa description, accompagne toujours la malformation corporelle. Il concorde en général avec celui de l'âge que paraît conserver le corps : légèreté, naïveté, pusillanimité, pleurs et rires faciles, irascibilité prompte, mais fugace, tendresses excessives ou répulsions irraisonnées. En outre, les facultés morales, affectives et intellectuelles subissent des altérations en rapport avec les accidents psychopathiques qui relèvent de l'hystérie dont les sujets sont fréquemment atteints. »

(1) Revue mens. des mal. de l'enfance, 1893, p. 481.

Eh bien, notre malade n'est pas un hystérique. C'est un débile qui possède à côté d'une bonne mémoire une intelligence très faible : il retient beaucoup de noms et de dates, mais son raisonnement, comme nous l'avons dit, est faible et faux.

Nous nous sommes déjà suffisamment occupés de ce sujet pour ne pas avoir besoin d'y revenir. Ajoutons simplement quelques mots pour mieux préciser et compléter les anomalies du caractère et du sens moral.

Il est grincheux, irritable et impulsif. Parfois on le surprend à s'amuser comme un enfant, à couper de petits morceaux de papier, à percer un journal de trous à la façon d'une dentelle, à jouer à la toupie, etc. Les sentiments affectifs sont conservés, et il ne montre pas de mauvais instincts à l'égard des animaux, excepté des chats qu'il ne peut supporter. Cependant en se promenant une fois dans la grange de l'hôpital, il s'est emparé d'un moineau tombé vivant dans un filet ; et, sur le champ et d'un coup de main, il l'a tué, déplumé et mangé tout cru. Il ne comprend pas ce qu'il y a d'anormal dans son acte, ni l'étonnement des gardiens qui l'ont observé, et avoue, en riant, qu'il éprouve un plaisir tout particulier à manger de la sorte les petits oiseaux ; et qu'il lui arrivait aussi, lorsqu'il voyait dans la cuisine de la viande sanglante, venue du boucher, d'en saisir un morceau et de le manger en cachette.

Cet état mental, on peu complexe, tient de l'infantilisme — l'enfantillage de l'intelligence et du caractère me semble irrécusable — et encore on ne saurait pas le nier, de la dégénérescence psychique. En effet, notre malade, comme nous l'avons montré, est un dégénéré de lui-même et par ses antécédents héréditaires. Dans ses antécédents il y a, à côté de la consanguinité, une considérable accumulation convergente d'affections cérébro-spinales susceptibles d'influencer la descendance ; et le tableau que nous en donnons démontre l'influence fâcheuse de l'hérédité morbide rayonnant à travers trois générations.

L'examen direct du malade prouve à son tour que la tare constitutionnelle de sa famille pèse lourdement sur sa personnalité physique et psychique. Elle a même fait sentir son influence nocive de très bonne heure, et ne l'a jamais abandonné. La faiblesse native de son état mental, les stigmates physiques et psychiques que nous avons indiqués, les diverses manifestations vésaniques, à cachet nettement dégénératif, qui se sont succédé à différentes reprises, et qui ont obligé la famille à l'interner 13 fois dans les asiles, où il a séjourné presque tout le temps depuis le premier accès (1892), parlent hautement de la dégénérescence.

Donc, l'infantilisme est associé à la dégénérescence mentale. Voilà un autre point du diagnostic qui me semble indiscutable, et sur lequel je reviendrai plus tard à propos de la pathogénie ; mais, avant d'y arriver, je

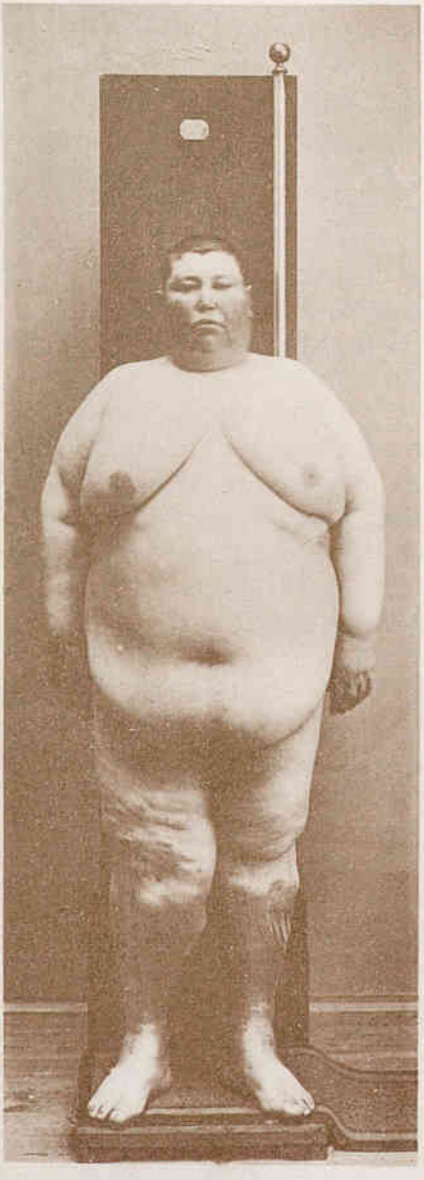



INFANTILISME (TYPE BRISSAUD) ET DÉGÉNÉRESCENCE PSYCHIQUE

(Magalhaes Lemos.)

Sujet de 37 ans. Taille : 167 cm. Poids : 156 kilos.
Aspect féminin : volumineuses masses lipomateuses de la région poplitée.

vais pousser plus loin l'étude clinique du malade au point de vue des associations morbides qui se sont donné rendez-vous dans sa personne.

« Si l'infantilisme, dit M. Henry Meige dans sa belle description, peut se manifester isolément, il n'est pas rare de le voir s'associer à d'autres dystrophies congénitales (nanisme, gigantisme, rachitisme, obésité, atrophie musculaire). La plus fréquente de ces associations est le *myxœdème infantile*, qui participe à la fois des caractères de l'infantilisme et de ceux du myxœdème. » Et, j'ajoute, ces associations jettent une vive lumière sur la pathogénie de l'infantilisme, et aident puissamment à mieux le comprendre.

L'obésité apparaît chez les infantiles comme l'exagération de son embonpoint habituel, de cette « couche adipeuse d'une assez grande épaisseur qui enveloppe tout le corps et marque les reliefs osseux et musculaires », et qui constitue un de leurs caractères.

Eh bien, notre malade est un obèse, il pèse 156 kilogrammes, sans vêtements. C'est une obésité qui saute immédiatement aux yeux. Ce qui frappe tout d'abord chez lui, avec l'absence de barbe, c'est l'atteinte portée à l'harmonie des formes, devenues monstrueuses, par l'accumulation de la graisse dans le tissu sous-cutané.

Comme on le voit dans les photographies (Pl. XII), et comme d'ailleurs c'est la règle chez les obèses, le tissu adipeux s'est développé de préférence dans la partie antérieure et latérale de l'abdomen : lombes, fesses, mamelles, régions cervicale et sous-mentonnière, joues, régions axillaires, inguinales poplitées et à la face dorsale des mains. Mais spécifions les principales altérations produites par cette lipomatose généralisée.

Le menton se continue avec une boursouflure graisseuse qui couvre la région antéro-latérale du cou, et qui, prenant la forme d'un croissant, monte des deux côtés, encadre et arrondit la face, et vient mourir au niveau de l'arête du maxillaire, qu'elle efface. Les seins, « plus volumineux que ceux d'une femme en lactation », tombent de chaque côté de la poitrine en se continuant avec un énorme pli cutané, qui à la façon d'une poche, de convexité inférieure, pend des deux côtés du thorax, s'étendant de l'appendice xiphoïde jusqu'aux dernières côtes, et mesurant dans sa convexité 0 m. 52. Le ventre tombe aussi comme un tablier sur les cuisses et cache complètement les organes génitaux. Le bord libre de cette poche mesure 1 m. 15.

De cette façon, le tronc, vu par sa face antérieure, offre trois énormes plis adipeux, qui le déforment, et lui donnent un aspect féminin très accentué. Regardé par sa face postérieure, le tronc se présente également

(1) Henry Meige, *Deux cas d'hermaphrodisme antique*. Nouvelle Iconographie de la Salpêtrière, n° 4, 1895.

déformé, à cause de la grosseur des cuisses, qui sont en contact, il semble trop long, ce qui donne au malade un air trapu.

L'adiposité des membres fait disparaître les saillies osseuses et les fossettes ; et il y a de volumineuses masses lipomateuses dans la région poplitée interne.

Bref, l'adipose sous-cutanée du tronc et des membres a déformé l'aspect extérieur du corps, qui est devenu plus au moins informe dans son ensemble et dans chacune de ses parties.

En auscultant le cœur, on entend à la base un dédoublement du second bruit, qui n'est pas lié à une lésion aortique. Pas de souffles, Le pouls, qui bat 62 à la minute, est faible et irrégulier ; et le malade s'essoufle facilement lorsqu'il accélère le pas, fait un effort, ou monte l'escalier.

La marche et tous les mouvements s'exécutent difficilement et lentement. Parfois on le surprend assis, immobile, la tête penchée sur la poitrine et dans un certain état de torpeur, plutôt physique qu'intellectuelle.

Il a des varices aux jambes.

La fétidité de la sueur est quelquefois insupportable ; et il souffre d'un eczéma chronique.

Voilà encore une autre association : — l'obésité.

Est-ce tout ?

Comme nous avons vu, M. H. Meige, se rapportant aux associations de l'infantilisme écrit : « La plus fréquente de ces associations est le *myxœdème infantile*, qui participe à la fois des caractères de l'infantilisme et de ceux du myxœdème. » De son côté, M. Brissaud remarque ceci : «... la description de l'infantilisme, telle que je viens de la reproduire (c'est la description de M. H. Meige), s'applique admirablement à l'infantilisme myxœdémateux, *mais à celui-là exclusivement.* »

Or, cette même description s'adapte de tout point à notre cas ; donc, suivant les idées de l'éminent professeur, nous devons avoir un infantilisme myxœdémateux. Examinons :

Tout d'abord, et il ne faut l'oublier, quelques caractères du myxœdème ont été déjà mentionnés comme faisant partie de l'infantilisme. Mais ce qui frappe d'abord chez le malade, c'est la physionomie qui est caratéristique. La face est large, arrondie, en pleine lune ; les joues sont grosses, comme soufflées et tremblottantes ; le nez est petit et les lèvres épaissies et renversées. Le teint est flétri, terne, rougeâtre, plus foncé et légèrement cyanotique sur chaque pommette. La face dorsale des mains, avec ses fossettes infantiles, est très gonflée, comme capitonnée par un tissu colloïde, ou distendue par un faux œdème, mou et élastique, où la pression du doigt ne persiste pas. La peau qui la couvre, légèrement chiffonnée, présente une couleur foncée, est cyanotique, froide, et sensiblement sèche et squa-

meuse, ce qui peut être dû, en partie au moins, à la diminution des sécrétions sudorale et sébacée (Pl. XIV).

La physionomie a, parfois, un air hébété et apathique, mais qui ne répond pas à une vraie torpeur mentale. Si le malade est souvent assis et immobile, c'est plutôt parce que l'obésité rend les mouvements lents et difficiles. Il se distrait par moments à lire les journaux.

Le système unguéal est aussi intéressé. Les ongles, surtout ceux du petit doigt et de l'indicateur, n'ont pas la convexité transversale ; ils sont aplatis et se présentent sous la forme de lames planes. De plus, les ongles sont atrophiés : plus minces qu'à l'état normal, légèrement striés dans le sens longitudineux, se cassant et s'effritant à leur extrémité libre, d'où se détachent des lamelles très minces.

Qu'est-ce que cela signifie ? Est-ce une apparence de myxœdème ou un myxœdème ? Etudions les faits sans passion et sans parti pris. Il ne faut pas pousser notre enthousiasme pour les découvertes récentes jusqu'au point d'accuser le corps thyroïde de ce dont il n'est pas responsable. Hertoghe, par exemple, dans son unification pathogénique de l'infantilisme, étend outre mesure l'influence du corps thyroïde, en lui rattachant des phénomèmes qui, d'après M. Brissaud, ne lui appartiennent pas primitivement. La coexistence de ces dystrophies rend assez délicate l'interprétation de quelques symptômes, de façon qu'on peut se demander s'ils appartiennent ou non au myxœdème. Par acquit de conscience, je voudrais me renseigner très exactement sur l'état du corps thyroïde, car c'est le seul moyen d'émettre un diagnostic ferme dans les cas difficiles, mais l'obésité du cou ne le permet pas. C'est vrai que nous n'avons pas un tableau myxœdémateux très chargé ; mais on ne l'observe jamais dans l'infantilisme. Ce que nous avons toujours dans ce cas, c'est un myxœdème atténué, fruste et peut-être incomplet. « S'il n'y avait pas de myxœdèmes frustes, dit M. Brissaud, il n'y aurait pas d'infantilisme myxœdémateux. » Mais il s'agit de savoir si ce que nous avons est assez pour bien caractériser le myxœdème. Si nous comparons notre cas avec ceux d'infantilisme fruste qui ont été rapportés par MM. Brissaud, Thibierge, Combe, etc., il ne me semble pas douteux que nous avons affaire à un myxœdémateux. Il y a plus qu'il en faut pour le caractériser.

Donc, notre malade est un infantile, un myxœdémateux et un obèse ; ces trois grandes dystrophies coexistent chez lui. Cela n'est plus discutable. Mais il est aussi un dégénéré au premier chef, et il l'est par ses antécédents héréditaires et par lui-même de corps et d'esprit.

La croissance s'est faite d'une façon normale, étant donné que sa taille mesure 1 m. 67 ; ce qui prouve que l'action du corps thyroïde sur les cartilages épiphysaires n'a pas fait défaut ; mais le *développement*

sexuel ne s'est pas produit de pair avec la croissance : il s'est arrêté de très bonne heure, dès les premières années. L'harmonie du développement physique a été de la sorte troublée chez notre malade, qui est un homme par son âge et par sa taille, et un tout petit enfant par son appareil sexuel. C'est un « grand enfant », dans toute la force du terme. Malgré le cas si remarquable de Hertoghe (2), le développement sexuel semble donc obéir à une autre influence que celle qui provoque la croissance, qui est le fait de l'accroissement des os longs. Est-ce aussi une influence thyroïdienne ? Dans l'affirmative, il faut de toute nécessité admettre que la lésion du corps thyroïde chez notre malade est différente de celle qui arrête d'un coup de développement du squelette et le développement des organes génitaux (Pl. XIII).

Voilà pour le corps. Maintenant, en ce qui concerne l'esprit, il est aussi évident que son développement s'est fait d'une façon inégale, laissant de grandes lacunes et plutôt dans le sens de la dégénérescence que dans le sens de l'infantilisme. En effet, l'état mental du dégénéré est essentiellement caractérisé par la déséquilibration de l'esprit produite par l'arrêt de développement de certaines facultés, et parfois par l'hypertrophie des autres.

Puisqu'il en est ainsi, une question se pose d'elle-même : Quelles sont les relations de ces trois dystrophies entre elles et avec la dégénérescence ? Puisque notre malade est si lourdement chargé, si fortement imprégné d'hérédité névropathique, je suis, *à priori*, tenté d'y trouver l'explication pathogénique de son état morphologique et psychique, et je me demande quel est le rôle joué par l'hérédité dans tout cela ; quelle est sa part de responsabilité dans cette situation, dans cet aboutissement. C'est ce que je vais discuter, mais avant de m'engager dans cette voie, il est bon de faire connaître le résultat du traitement thyroïdien, ce qui donne à la discussion un élément de plus, qui a son importance, puisqu'il permet, dans une certaine mesure, de séparer ce qui appartient au myxœdème, c'est-à-dire au corps thyroïde, de ce qui a sa cause en dehors de l'influence thyroïdienne.

Nous ne voulons pas, comme fait Hertoghe, accorder à ce critérium une importance presque décisive, que M. Brissaud conteste, sans lui refuser cependant une certaine valeur. « Et puis, dit M. Brissaud, se rapportant à un cas clinique de Hertoghe, jugeons, par les résultats du traitement, à quel point un diagnostic d'*infantilisme myxœdémateux* est exact » (3). Eh bien !

(1) Brissaud, *Loc. cit.*, p. 29.

(2) Cité par Brissaud, *Leçons sur les mal. nerveuses* (Hôpital Saint-Antoine). Paris 1899, p. 457.

(3) *Loc. cit.*, p. 457.



Avant le traitement thyroïdien.
Poids : 156 kilos.



Après le traitement thyroïdien.
Poids : 123 kilos.

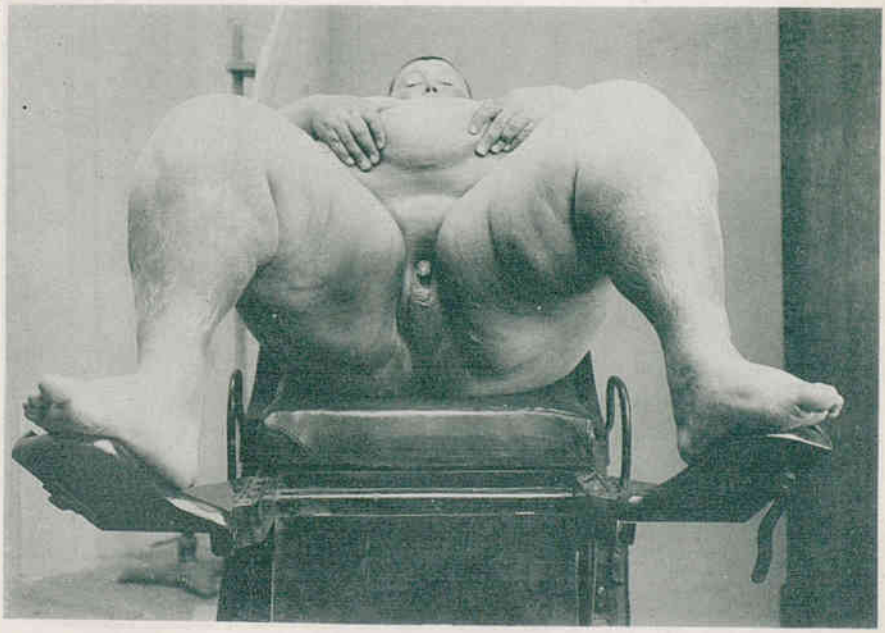

INFANTILISME (TYPE BRISSAUD) ET DÉGÉNÉRESCENCE PSYCHIQUE

(Magalhaes Lemos.)

Facies lunaire. Arrêt de développement des organes génitaux. Absence des caractères

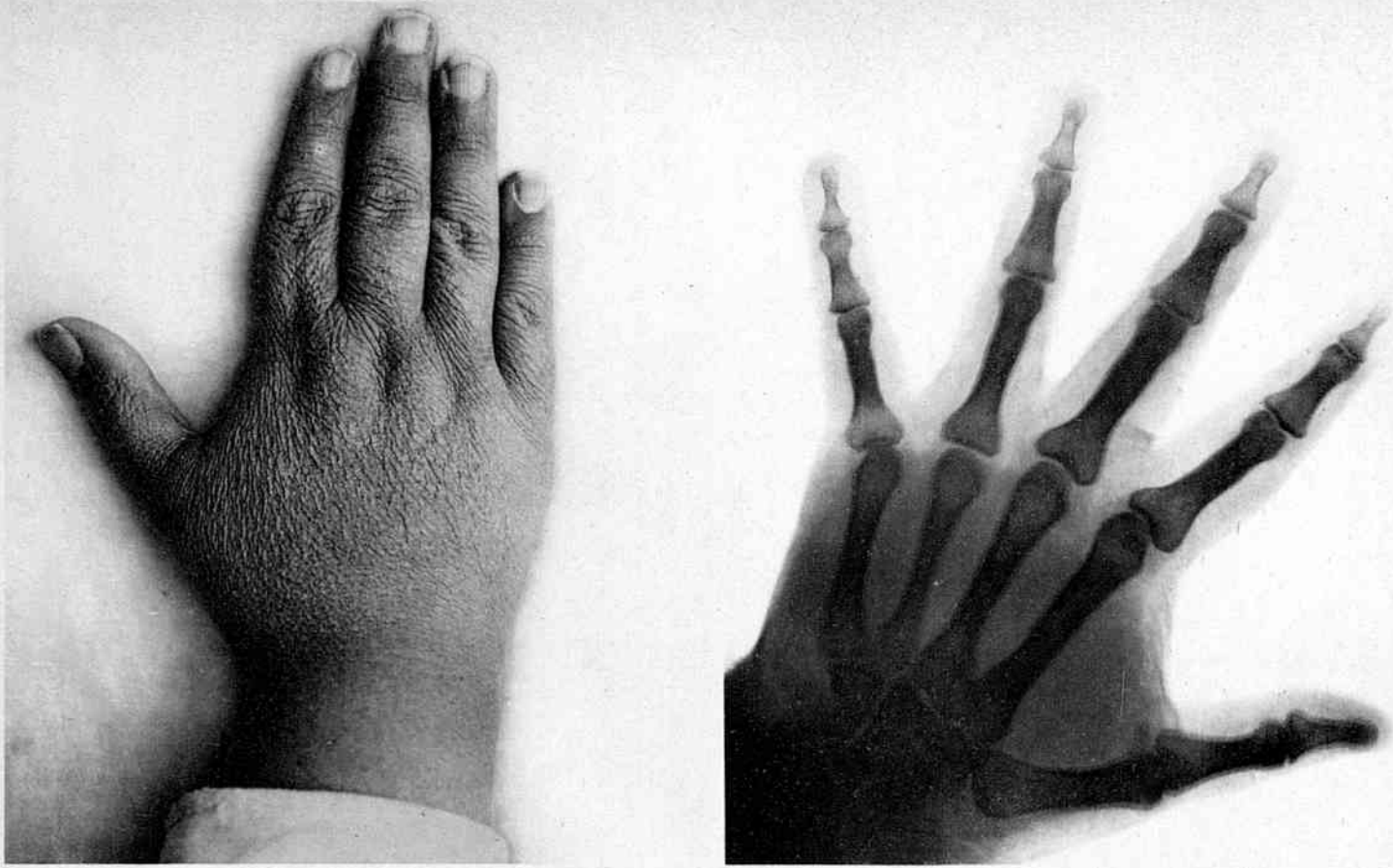

INFANTILISME (TYPE BRISSAUD) ET DÉGÉNÉRESCENCE PSYCHIQUE

(Magalhaes Lemos.)

faisons la même chose. Voyons aussi le résultat du traitement thyroïdien pour juger de l'importance du rôle pathogénique que le corps thyroïde a joué dans l'état du malade.

Mais, avant, nous allons indiquer le résultat de l'examen radiographique, très important à connaître dans ces cas, et que nous devons à l'obligeance de nos amis le Dr Arantes Pereira, directeur de l'Institut Pasteur de Porto, et du Dr Carteado Mena, médecin assistant. On sait que la radiographie a fourni des renseignements remarquables et très utiles sur le processus de l'ossification et sur l'état du squelette dans quelques maladies, et elle permet de vérifier jusqu'à quel point le développement sexuel accompagne le développement ostéogénique.

Comme on voit par les photographies que nous donnons, les soudures épiphysaires sont faites dans le squelette de la main et du pied, et dans les articulations radio-carpienne et tibio-tarsienne. Il en est de même pour les articulations du coude et du genou. Partout les soudures épiphysaires semblent complètement achevées. Pas de traces bien nettes de cartilages d'accroissement (Pl. XIV).

Le traitement fut commencé le 11 juin 1904 par un lobe du corps thyroïde de mouton, que le malade ingérait tous les matins, à jeun ; le 18, cette dose a été élevée à un lobe et demi, et le 29 à deux lobes par jour, qu'il prit régulièrement jusqu'au 8 juillet. Mais le traitement a été interrompu alors, parce que se sont manifestés des symptômes d'empoisonnement, qui consistaient dans une faiblesse générale si grande, que le malade ne pouvait plus monter d'escalier, de façon que je lui ai fait préparer une chambre, au rez-de-chaussée ; il lui était extrêmement pénible de faire quelques pas. De plus, il se plaignait d'inappétence, avait des vomissements bilieux, et 112 pulsations avec une température normale. Ces phénomènes se sont dissipés rapidement et au bout de 8 jours il reprit les deux lobes, qu'il continua à prendre jusqu'au 12 août (1904), sauf une interruption de 7 jours à cause d'une attaque de grippe.

Pendant le traitement, outre l'examen du pouls, de la respiration, de la température (axillaire et rectale), et des manifestations myxœdémateuses, l'urine était analysée tous les jours, et le malade fut pesé chaque semaine.

La modification la plus importante du traitement s'est accusée dans la diminution du poids, qui est successivement descendu de 156 kilogrammes que le malade avait le 11 juin à 149 kilogrammes (le 16 juin), à 140 (le 6 juillet), à 133 kil. 500 (le 14 juillet), à 127 (le 23 juillet), etc. pour arriver à 123 kilogr. 750 le 13 août. Il a donc perdu en deux mois 32 kilogr. 250 !! La température centrale, prise au rectum, s'est élevée de 37°5 à 37°9, et en arrivant même à 38°4 ; mais elle fut presque

toujours au-dessous de 38,° avec de petites oscillations. Le 8 juin, lorsque j'ai suspendu le corps thyroïde, le pouls, qui s'était élevé de 62 pulsations à 113, est descendu dans les jours suivants à 108, 98, 96, 88, 83, 81, 66, et enfin à 65 le 16 juin ; mais, reprenant ce jour le traitement, le pouls augmenta immédiatement le chiffre des pulsations.

La quantité d'urine, qui était de 1.650 centimètres cubes avant le traitement (en 24 heures), est arrivée à 2.360 centimètres cubes.

Il ne me semble pas devoir indiquer les oscillations que le volume de l'urine subissait par jour, ni le résultat de l'analyse chimique, qui a été faite par le Dr Alberto d'Aguiar, professeur à l'Ecole de médecine, et par le Dr Aarao de Lacerda, professeur à l'Académie polytechnique, parce que ces données, malgré les renseignements qu'ils donnent sur les processus chimiques de la nutrition chez les obèses, n'éclairent le problème qui nous occupe que d'une façon très indirecte.

Donc, comme résultat du traitement, nous avons déjà à enregistrer une perte de poids supérieure à 32 kilogrammes, la polyurie, l'élévation de la température centrale et la fréquence du pouls.

Mais ce n'est pas tout. La fétidité de la peau est presque disparue, les joues ne sont pas si grosses, comme on peut le constater dans les photographies, les différents bourrelets et plis adipeux se sont sensiblement atténués (Pl. XIII).

Voilà l'effet thérapeutique du corps thyroïde, qui s'explique aisément par la stimulation qu'il a produite dans les actes de la nutrition qui étaient ralentis. Par ce fait, comme chez le malade de Hertoghe, la substance thyroïdienne aurait pu peut-être provoquer une poussée de croissance, si la taille était infantile, et si, condition *sine qua non*, un reliquat du cartilage épiphysaire avait permis une reprise tardive de l'accroissement des os longs. Cependant en ce qui concerne les organes génitaux, l'action du traitement a été nulle. Malgré l'importante stimulation des actes nutritifs, et contrairement à ce qu'on a vu dans le malade de Hertoghe, les organes génitaux n'ont pas bougé du tout. La verge reste infantile, toujours « à l'état de promesse », absolument comme elle était avant le traitement ; et pas un poil n'a poussé ni à la face, ni aux aisselles, ni au pubis (1). Est-ce qu'il n'y avait plus de possibilité anatomique pour la croissance de l'appétit sexuel et de la pilosité masculine ? On ne saurait se renseigner à ce sujet d'une façon aussi précise que pour l'accroissement de la taille, grâce à la radiographie.

(1) La description que je donne ci-dessus se rapporte à l'année précédente. A présent (juin 1905), que le malade a 38 ans et dix mois, après le traitement thyroïdien, l'état consigné dans cette description persiste tel que, sans le moindre changement, excepté pour le pubis qui présente une poussée de poils rares.

La substance thyroïdienne a été également impuissante à modifier bien d'autres symptômes. Le visage conserve le même teint, les téguments des mains présentent la même infiltration de faux œdème et le même aspect, c'est à peine si sa sécheresse s'est atténuée d'une façon appréciable. La dystrophie des ongles et l'état mental n'ont pas subi le moindre changement.

Tel est le bilan des modifications médicamenteuses. Comme on voit, l'action du traitement n'a pas été merveilleuse, exception faite de la diminution du poids, qui a été remarquable. A dire vrai, la démyxœdématisation proprement dite est en définitive très faible, presque nulle. Or, en faisant même quelques réserves nécessaires, ce bienfait partiel et léger paraît indiquer que le corps thyroïde n'est pas seul responsable de cet ensemble morbide ; c'est-à-dire que quelques phénomènes présentés par le malade ont peut-être leur cause ailleurs.

Mais où cela ?

Nous n'avons pas à faire ici une étude particulière de chacune des conditions anatomiques qui, en dehors des lésions tyroïdiennes, peuvent produire l'infantilisme, ni de leurs causes. Nous dirons tout simplement que notre malade, avec sa haute taille, ne rappelle en rien les faux infantiles de la syphilis, de la tuberculose, de l'alcoolisme, etc. D'autre part, si ces agents infectieux et toxiques arrivent quelquefois à réaliser cette variété d'infantilisme qu'on appelle type Lorain, c'est, d'après M. Brissaud, par l'intermédiaire des anomalies cardio-artérielles qu'ils le produisent (1). Eh bien ! outre que ces causes n'existent pas chez notre malade, l'aplasie artérielle n'est pas reconnaissable, et paraît, elle aussi, ne pas non plus exister, parce que nous n'avons pas, à l'âge de 37 ans, ni la néphrite sclé-reuse, qui coïncide souvent avec elle, ni même la chlorose ; et surtout, parce qu'elle semble incompatible avec la taille du malade.

La circulation joue, en effet, un rôle très important dans la croissance. « Elle seule, dit M. Brissaud, assure aux tissus l'apport régulier et ininterrompu des matériaux indispensables pour que l'édifice s'élève. La glande thyroïde ne leur donne que bien peu de sa substance. C'est le sang qui fait les frais de tout ; et nier que la pauvreté du sang entraîne un retard quelconque dans le développement, c'est, à mes yeux, nier l'évidence même. L'augmentation de la taille me paraît donc être subordonnée, dans une large mesure, à la libre circulation du sang, qu'on appelle couramment, non sans raison, *liquide nourricier*. »

C'est incontestable. Mais c'est aussi de toute évidence, il me semble, que la *transformation* de l'enfant dans l'homme, bien que subordonnée

(1) *Loc. cit.*, p. 446, 448.
(2) *Loc. cit.*, p. 471.

dans une large mesure à la circulation, comme la *croissance*, obéit à une influence tout autre. Bref, la circulation du sang est une condition nécessaire au développement, mais elle n'est pas suffisante.

Bien des faits le prouvent. D'un côté, cette transformation morphologique peut se faire *in situ*, et de façon que les proportions de tous les organes soient conservées, même lorsque la croissance s'est arrêtée bien au-dessous de la moyenne. Cela veut dire qu'elle peut s'opérer avec une quantité très limitée de matériaux, de liquide nourricier, avec une activité circulatoire restreinte. Et dans ce cas, nous avons de petits hommes, des adultes « réduits à l'échelle », comme « vus par le gros bout d'une lorgnette ».

D'autre part, la croissance peut s'opérer pour ainsi dire toute seule, isolément, sans se faire accompagner de la bien connue métamorphose plastique, et alors nous avons des enfants augmentés à l'échelle, comme regardés à travers une lorgnette, de grands enfants, qui réalisent l'infantilisme vrai ; et encore les géants à type infantile qui s'en rapprochent.

Le cas que nous rapportons prouve tout particulièrement que la présence du liquide nourricier ne suffit pas à cette métamorphose, puisque nous avons un individu, qui, malgré ses 167 centimètres de taille, conserve, à l'âge de 37 ans, les formes extérieures de l'enfant.

Le squelette se développa d'une façon normale. L'enfant grandit ; il ne s'est pas transformé en homme, ce n'est donc pas parce que le sang lui manqua, ni cette stimulation trophogène du corps thyroïde, qui, d'après les expériences de Gley et Hofmeister serait nécessaire au cartilage épiphysaire pour la croissance. C'est bien autre chose qui lui a fait défaut.

La circulation du sang offre tout simplement la matière première, mais ne suffit pas, je le répète encore, pour que l'édifice humain s'élève d'après le plan arrêté par l'espèce ; il faut que ces matériaux soient employés judicieusement, harmonieusement, en rapport avec les lois de l'ontogénèse.

En définitive, acculé par les faits à cette difficulté, nous avons besoin d'admettre l'intervention d'une force, de quelque chose qui actionne et dirige la matière, apportée par la circulation du sang, dans le développement individuel, qui modèle l'individu dans son ensemble et chacun de ses organes en particulier, d'après la forme et les proportions qu'ils avaient dans les ancêtres. C'est l'hérédité qui s'en charge.

Eh bien ! cette force initiale et directrice, qui a coulé notre malade dans un moule si défectueux, nous l'avons vue viciée à travers trois générations de ses ascendants, qu'elle écarta en grand nombre du type normal, en leur donnant un système nerveux imparfait, et parfois une organisation

physique défectueuse ; et, engendrant ainsi « des êtres nouveaux, anormaux, à mécanisme cérébral faussé ».

Il me semble, en conséquence, que l'association de la dégénérescence avec l'infantilisme n'est pas chez notre malade une simple coïncidence, la rencontre fortuite de deux affections différentes, ce qui ne comporterait aucune interprétation pathogénique ; mais, au contraire, qu'elles ont toutes les deux le même point de départ, une origine commune, une seule cause initiale : l'hérédité morbide nerveuse.

C'est fort vraisemblablement, à mon avis, l'hérédité neuro-pathologique qui est coupable de cet état ; et je pense qu'elle a pu produire tout cet ensemble symptomatique, en troublant le développement individuel de deux façons différentes : *a*) directement, par son action immédiate sur les phénomènes d'ontogénèse ; *b*) et indirectement, par son action sur le corps thyroïde, et peut-être aussi sur l'hypophyse et les autres glandes vasculaires sanguines.

Donc, chez notre malade la dégénérescence mentale et l'infantilisme ont entre eux de grandes affinités, des rapports très intimes, puisqu'il paraît, jusqu'à plus ample informé, qu'ils tiennent de la même cause initiale.

Ce sont, je le répète, les maladies mentales et nerveuses successivement accumulées entre les ascendants, par suite de l'hérédité convergente, qui ont préparé le terrain et influencé le germe. Mais à côté de cette influence héréditaire permanente, il faut aussi tenir compte de la violente émotion morale éprouvée par la mère pendant la grossesse du malade, à l'occasion du naufrage où elle a failli périr avec son mari et ses deux enfants — ce qui représente, en définitive, une influence héréditaire accidentelle et transitoire. Il n'est pas douteux que la secousse morale, le choc nerveux provoqué par cet accident, survenu au cours du troisième mois de la grossesse a pu exercer une influence fâcheuse sur le développement de l'enfant et aggraver de la sorte l'influence néfaste de la tare héréditaire permanente. Ce qui expliquerait la différence qui existe entre le malade d'un côté, sa sœur et son frère de l'autre.

Il faut, donc, tenir grand compte de cette cause accidentelle, notoirement dégénératrice et la rapprocher de l'hérédité proprement dite (1), qui d'après mon maître M. Magnan, reste le « facteur principal » de la dégénérescence (2).

(1) Cotard, Ann. méd. psychol., 1886, t. I, p. 431 ; Christian, Ann. méd. psychol., 1886, t. II, p. 262 ; Anglade, In *Traité de Pathologie mentale*, publié par Gilbert Ballet, p. 27 ; Roubinovitch, In *Traité de Pathologie mentale*, publié par Gilbert Ballet, p. 1280.

(2) Magnan, Ann. méd. psychol., 1886, t. II, p. 269-284.

Peut-être que l'état pathologique de l'utérus (la mère « en a toujours souffert ») a joué un rôle quelconque, plus ou moins important, dans la genèse de notre infantile. D'ailleurs, dans la pratique, et d'une façon générale, il est à peu près impossible d'isoler, dans chaque dégénéré que nous observons, la cause principale de sa déchéance, presque toujours due à une multiplicité de conditions étiologiques, à la convergence de causes qu'on ne saurait pas doser ni même spécifier. Mais tout cela n'empêche pas, à mon sens, de proclamer que l'écrasante hérédité névro-pathologique, aggravée par l'émotion morale de la mère pendant la grossesse, a été le facteur étiologique prépondérant dans notre cas.

* * *

En conclusion : rapprochant notre cas de ceux qui ont été publiés, et en les embrassant tous d'un coup d'œil général, l'infantilisme nous apparaît comme un trouble spécial, anatomique et psychique du développement individuel, dont les causes lointaines sont variables, mais qui a presque toujours comme cause prochaine une lésion du corps thyroïde. La dégénérescence héréditaire d'origine nerveuse est, si je ne me trompe fort, une de ces causes lointaines. Ainsi que l'hérédité de la syphilis, de la tuberculose et des autres infections à manifestations chroniques, ainsi que l'hérédité de l'alcoolisme et d'autres intoxications, l'hérédité morbide nerveuse, elle aussi, peut produire l'infantilisme indirectement : soit en portant son action sur le corps thyroïde et créant de cette façon les conditions pathogéniques de l'infantilisme dysthyroïdien ; soit en portant son action sur l'appareil circulatoire, et produisant les variétés tératologiques cardio-vasculaires qui amènent à l'infantilisme anangioplasique ; soit peut-être (qui sait ?), en s'adressant aux autres glandes trophogènes telles que l'hypophyse, la rate, le thymus et les capsules surrénales.

C'est son action *indirecte*, qu'on ne saurait pas mettre en doute. Mais, en vue des malformations somatiques dont elle est coutumière, et tout particulièrement par son action déformante, si connue, sur les organes génitaux, et d'autre part, parce que le traitement thyroïdien dans quelques cas exceptionnels peut être d'une efficacité très mince, presque douteuse, il me semble logique d'admettre — rien ne s'y oppose *à priori* — que l'hérédité nerveuse puisse encore produire l'infantilisme en troublant d'une façon directe, par elle-même et sans aucun intermédiaire, l'évolution ontogénique, et en déterminant par ce fait, des retards ou des arrêts de développement de l'ensemble de l'individu tout entier ou d'un appareil spécial.

Enfin, elle pourra encore agir sur le développement individuel directement et indirectement, et par des processus multiples, simultanés ou successifs, fixer à tout jamais un état qui ne devait être que transitoire. Et c'est probablement ce qui s'est passé dans le cas présent.

On ne saurait donc pas nier l'hérédité neuro-pathologique comme cause primitive d'infantilisme. A côté des cas vulgaires de dégénérescence qui encombrent les manicomes, elle peut aussi produire, ainsi que l'hérédité syphilitique et alcoolique, une dégénérescence toute spéciale, *une dégénérescence à type infantile*, constituée par la fusion des caractères de la dégénérescence mentale avec les caractères de l'infantilisme du type Brissaud.

En d'autres mots, la dégénérescence psychique et l'infantilisme « *authentique* », ayant tous les deux pour origine les maladies mentales et nerveuses des ascendants, peuvent coexister chez le même individu, se pénétrer, se fondre dans un type mixte.

C'est ce que je tiens surtout à faire ressortir.

Quoi qu'il en soit de la pathogénie, qui peut être discutée, le fait clinique lui-même me semble incontestable.

ACROMÉGALIE PARTIELLE AVEC INFANTILISME

PAR

P. K. PEL,

Professeur de médecine interne à l'Université d'Amsterdam.

MESSIEURS,

Le jeune homme. que je vous présente ici, s'appelle Floris V..,16 ans, originaire d'un joli petit village, près de notre capitale. Il est né le 1er janvier 1888 de parents pauvres.

L'accouchement fut normal et régulier, mais les assistants remarquèrent tout de suite le teint bleuâtre et surtout la dimension anormale des mains et des pieds. Le bébé se développa très bien, mais il semblait pourtant que les quatre extrémités augmentaient plus en longueur et en largeur que les autres parties du corps. Il ne commença pas tard à marcher, et la période de la dentition se passa tout à fait régulièrement, excepté des troubles digestifs (à l'âge de 18 mois) avec fièvre et maux de ventre, mais qui disparurent bientôt. Du reste il ne fut jamais malade pendant son enfance, mais le teint bleuâtre de la peau et des membranes pituitaires se montra toujours de plus en plus, surtout après des efforts musculaires, et les mains et les pieds grandissaient tellement, qu'il lui fallait toujours des sabots spécialement faits pour lui. Ayant fini l'école, il travailla un peu de ses mains. Au mois de novembre 1903 il tomba malade de la fièvre, et se plaignit de douleurs dans les extrémités, d'un sentiment de fatigue, d'insomnie, de manque d'appétit et d'un malaise général.

Le médecin, qui le soignait, m'a raconté que le malade sentait surtout des douleurs piquantes, lancinantes dans les extrémités distales épiphysaires des os fistuleux longs, mais que les jointures n'étaient ni enflées ni douloureuses. Depuis cette maladie fiévreuse les dimensions des extrémités ont *énormément augmenté*. Le médecin tâchait de se rendre compte de cette croissance rapide en se disant, que sous l'influence du processus infectieux la moelle des os et le périoste avaient été stimulés à une très grande activité. En même temps un des membres de la famille du malade habitant la même maison que lui, était atteint de fièvre typhoïde et notre malade ayant souffert pendant plusieurs semaines de fièvre accompagnée de diarrhées, le médecin croyait que, peut-être, cette croissance rapide des extrémités était due à l'influence d'une infection de fièvre typhoïde atypique, Nous reviendrons plus tard sur ce point. Le médecin s'intéressa de plus en plus à notre malade, et invita quelques collègues à

vénir le voir avec lui, sans qu'aucun pût exactement se rendre compte de la maladie dont le pauvre garçon était atteint. La plupart le croyait souffrant d'une maladie de cœur congénitale, dont on ne pouvait pas faire pour le moment un diagnostic exact.

Le médecin s'étant aussi adressé à moi pour me demander mon opinion sur ce cas très singulier, je lui conseillai de faire entrer Floris à l'hôpital d'Amsterdam, afin de pouvoir l'observer pendant quelque temps. Le père du malade, journalier, de stature et d'intelligence normales, et qui ne boit et ne fume pas, m'a raconté encore les détails suivants : F... et le cinquième enfant de sept : les deux aînés sont atteints de surdité, ainsi que le frère du père. La mère mourut en 1898 à l'âge de 48 ans, de *tuberculose*, le grand-père paternel est mort des suites d'une maladie de cœur, la grand'mère d'une apoplexie. Le grand-père maternel était toujours bien portant et mourut très âgé ; la grand' mère est morte de tuberculose ; un neveu est actuellement en traitement pour une affection tuberculeuse articulaire. Nous soulignons ici que notre malade avait donc une forte disposition héréditaire tuberculeuse du côté de sa mère. Du reste on ne trouve dans cette famille ni des cas de syphilis ni des maladies nerveuses ou mentales, ni la consanguinité. Jamais il ne s'est montré dans la famille une maladie pareille à celle dont notre malade est atteint. La nature de la surdité de quelques membres de la famille est restée obscure. Si nous posons maintenant encore quelques questions à notre malade, vous apprendrez qu'il a déjà souffert depuis sa jeunesse de douleurs dans les bras et les jambes, mais par accès, par intervalles. Il se souvient encore d'avoir eu des douleurs entre sa 4e et 7e année : depuis la fin de l'année passée elles ont augmenté, souvent lancinantes, et non seulement autour des articulations mais parfois dans toute l'extrémité. De temps en temps il a des paresthésies dans le bout des doigts et des pieds. La force musculaire a beaucoup diminué dans les derniers mois et quand il marche il n'avance que très lentement et avec beaucoup de peine. Les derniers temps il ne pouvait s'occuper que de vannerie. Le malade constate lui-même que les extrémités ont énormément grandi dans les derniers mois. Il nie absolument d'avoir jamais eu des palpitations, des vertiges, des maux de tête, des troubles visuels ou des accès d'épilepsie. Les organes internes semblent bien fonctionner. La digestion n'est pas troublée, le système uro-poïétique fonctionne très bien. Le sommeil est suffisant, l'humeur est variable. Parfois notre garçon est très triste et abattu, quand il se rend bien compte de son misérable état. Il a été impossible de découvrir la cause de ce développement anormal, la grossesse de la mère s'est passée sans accidents. Voilà tout ce que je peux vous dire du passé de notre malade, que nous voulons maintenant examiner.

La timidité et le peu d'intelligence de ce garçon de 16 ans vous auront sans doute déjà frappés, mais pour le reste vous n'apercevez pas grand'chose d'extraordinaire tant que les bras et les jambes sont couverts. Tout au plus serez-vous frappés de la manière dont il est couché dans son lit, gêné et de travers, les genoux en flexion, comme s'il ne savait pas où mettre les jambes, ou comme si le lit était trop court. Dès que je découvrirai le corps et les extrémités, vous

aurez de la peine à retenir des cris de surprise et d'étonnement. On est stupéfait en voyant les troubles remarquables dans le développement de l'organisme humain. Vous voyez déjà par un examen superficiel une tête normale, un corps d'une petite circonférence, mais les bras et les jambes, surtout les mains et les pieds, les genoux, les poignets et l'articulation des pieds si lourds, si grands, que l'épithète monstrueux me semble parfaitement justifiée. Regardez l'orteil gros et lourd, comme il diffère encore de longueur avec les autres doigts du pied, et comme les bras sont maigres et comme le ventre est creux !

Regardons à présent notre malade plus exactement et de plus près. A l'exception des parties du corps hypertrophiées, sa taille est plutôt délicate. Le « panniculus adiposus » est peu développé, la musculature est molle, même atrophiée en comparaison d'une grande partie du squelette. La peau, et surtout celle des extrémités, montre une très abondante sueur, beaucoup de poils lanugineux, celle des extrémités inférieures plutôt lisse et tendre. Ici il est même difficile de faire un pli à la peau. La peau des paumes a un aspect très singulier : avec sa couleur grisâtre, sa surface gluante, et ses sillons profonds, elle ressemble à la peau des mains des blanchisseuses. La tête, la bouche, les lèvres et surtout le menton et la mâchoire inférieure sont PETITS, surtout en comparaison avec les autres parties du corps ; l'occiput seul est un peu proéminent. La fente palpébrale plutôt large, les globes oculaires grands, sans exophtalmie, la réaction pupillaire à la lumière et à la convergence est bonne, les mouvements des yeux ne sont pas limités, la force visuelle normale. Le champ visuel n'est pas rétréci, et l'examen ophtalmoscopique ne montre aucune altération du fond de l'œil. Le nez est bien formé, peut-être un peu trop développé, l'oreille gauche, qui montre une petite tubérosité de Darwin est un peu plus grande que l'oreille droite et plus éloignée de la tête, la langue est d'une grandeur normale. Les cils relativement longs, les cheveux courts et roux : il n'y a pas la moindre trace de barbe. La conformation du crâne est, pour ainsi dire, normale. La circonférence de la tête est un peu agrandie grâce à la proéminence de l'occiput, le maxillaire inférieur petit et pointu. La figure a une expression infantile. La voix est peu sonore, même un peu monotone, sans timbre. Les dents sont trop grandes pour les maxillaires et forment une rangée irrégulière ; les incisives médianes supérieures sont grandes et très proéminentes. La rangée supérieure des dents dépasse l'inférieure. Ni l'examen extérieur ni l'examen laryngoscopique ne montrent quelque chose d'anormal. Après avoir mentionné que notre malade sait très bien distinguer le goût du doux, du salé et de l'aigre, mais pas très bien des choses amères, qu'il reconnaît bien l'odeur de la térébenthine, de la menthe et d'autres substances odonantes, que l'ouïe est parfaite, je finirai la description de la tête en vous donnant les mesures du crâne.

Diamètre	fronto-occipital.	19 cent.
»	mento-occipital.	22 » 1/2
»	suboccipito-bregmatique	16 » 1/4
»	bi-pariétal	15 »
»	bi-temporal.	12 » 1/2

Diamètre suboccipito-frontal	15 cent.	3/4
» submento-bregmatique	20 »	
» submento-occipital	19 »	
Circonférence horizontale de la tête	54 »	
» (mesurée par la glabella)		
Distance maximale des os malaires	11 »	
» bi-mastoïdienne	12 »	1/2
» des angles du maxillaire inférieur	9 »	1/4
» des narines	3 »	
Hauteur du nez	5 »	
Longueur de l'oreille à gauche	6 »	1/4
» » à droite	5 »	3/4
Circonférence du cou	31 »	1/2

La glande thyroïde est palpable, peut-être un peu plus grande que d'habitude. Les clavicules ne sont pas augmentées de volume ; il n'existe ni cyphose ni scoliose. La partie supérieure du thorax montre des deux côtés une dépression, on dirait presque une compression. La partie inférieure du sternum avec les côtes adjacentes est très proéminente. Les parties latérales du thorax sont bien développées. C'est pourquoi il existe une disproportion entre la partie supérieure du thorax trop étroite et l'inférieure trop large. Le thorax ressemble donc plus ou moins à celui d'un rachitique, mais ce n'est en réalité que la preuve d'une croissance perverse du thorax osseux, donc un symptôme de la maladie.

Circonférence mesurée sous les aisselles	73 cent.
» » au niveau des mamelons	78 »
» » » du proc. ensif. stern.	82 »
Longueur du sternum avec le proc. ensif.	21 »

Les poils axillaires manquent complètement. Etant assis le malade montre une légère cyphose dans la partie inférieure de la région dorsale, qui disparaît cependant quand il est debout. Le ventre est plat, même creux, peu développé. Les organes génitaux extérieurs sont peu volumineux et présentent un caractère infantile.

Les poils pubiens manquent. A côté du scrotum seulement on voit quelques poils lanugineux. Le petit pénis mesure à peine 5 centimètres ; les testicules sont petits, également le scrotum.

Les fesses sont bien développées.

Circonférence du ventre	71 cent.
Distantia spinarum	23 »
» cristarum	25 »
» trochanterica	31 »

Les membres supérieurs et inférieurs sont plus intéressants à examiner. Les articulations scapulo-humérales, peu couvertes de parties molles sont proéminentes. La disproportion entre la structure grêle des bras et l'hypertrophie assez notable des coudes et des avant-bras est assez frappante. Les mains et les articulations métacarpiennes surtout, montrent une hypertrophie énorme. Il

semble, que surtout les parties osseuses, l'humérus, mais encore plus le radius, le cubitus, la partie métacarpo-phalangienne ont augmenté de volume, ce qui n'est pas ou à peine le cas des parties molles. La musculature est peu développée et très flasque. L'articulation du coude est un peu raide : la flexion et l'extension sont restreintes, ce qui est aussi le cas pour les mouvements de toutes les jointures des membres supérieurs.

Les mains larges, camardes, aux longs doigts (type en long), les bouts des doigts épais, les ongles *larges* et *aplatis*, les articulations interphalangiennes épaissies attireront votre attention au plus haut degré. La peau est couverte de sueur, et en vous approchant davantage, vous verrez un réseau de veines à travers la peau. Je vous ai déjà montré l'aspect singulier de la peau des paumes de la main.

Mesures des membres supérieurs.

	Droite	Gauche
Longueur des bras (acromion, bout du médius)	78 1/2	82
» » (acromion condyl. ext. huméri.) . . .	31	32
» des avant-bras (cond. ext. hum. proc. styl. rad.)	29	29
» de la main	31	32
» du pouce.	7	7
» de l'index	10	10
» du médius.	11	11
» de l'annulaire	10 1/2	10 1/2
» du petit doigt	8 1/2	8
Circonférence du bras	18	17 1/2
» du coude	27	26 1/2
» de l'avant-bras.	20	18 1/2
» du poignet.	21	19
» du métacarpe (sans le pouce).	9 1/2	9
» de la phalangette du médius	6 1/2	6
» » du pouce.	7 1/2	7 1/2
Largeur de l'ongle du pouce.	2. 3	2 3

Les membres inférieurs dont l'augmentation de volume nous a déjà tellement surpris, présentent encore plus d'anomalies.

L'articulation coxo-fémorale n'est pas gênée dans ses mouvements, qui sont restreints activement et passivement pour toutes les autres jointures des membres inférieurs à cause de l'épaississement énorme des os et des articulations. Le genou est tenu en flexion légère : tous les mouvements d'une certaine amplitude sont douloureux. Une forte pression sur les parties hypertrophiées (osseuses) provoque également de la douleur. Les pieds sont énormes ; le gros orteil très large et très long, il dépasse de 3 centimètres les autres orteils.

	Droite	Gauche
Longueur de la jambe (spin. oss. il. ant. sup. planta ped.).	112	112
Longueur de la cuisse (spin. oss. il. sup. bord. inf. rotule.	57	55
Distance trochanter — cond. ext. fém.	45	46
Distance cond. ext. fém — mall. ext.	48 1/2	48

La plus grande circonférence de la cuisse.	40	40
» de l'articulation du genou.	41	40
» du mollet.	31	31
Largeur de la rotule.	7 1/2	7
Hauteur »	7	7
Circonférence au niveau des malléoles.	32	32
Longueur du pied.	31	31
Circonférence du pied au niveau du milieu des métatarsiens	25 1/2	30
Circonférence du gros orteil	10	10 1/2
Largeur de l'ongle	3	3

En soulevant la jambe nous sommes frappés de la pesanteur de ce membre : c'est comme si les os étaient de plomb. En évitant tout effort musculaire volontaire la jambe gauche inférieure posée sur une bascule pèse 4 kil.850, la droite 5 kil. 100. En touchant la jambe on sent facilement l'augmentation de volume, d'épaisseur et de longueur du tibia et de la fibula. Nulle part on ne trouve des exostoses. Les muscles sont mous, flasques, peu développés. La peau est couverte de sueur d'une odeur fort désagréable, lisse, luisante, mince, difficile à soulever ; point d'ulcères ni d'autre solution de continuité.

Les réflexes tendineux sont exagérés ; vous le voyez, quand je percute le ligamentum patellare proprium et le tendon d'Achille. Il est facile de provoquer le réflexe plantaire de Strümpell de même que le clonus de la cuisse et du pied. La plante du pied est hyperesthésiée. Les réflexes du bras sont moins exagérés. Les mouvements réflexes sont douloureux. L'excitabilité mécanique des muscles est presque partout augmentée. La sensibilité est à peu près intacte : l'irritation tactile est perçue directement, bien localisée et bien qualifiée : le malade distingue même très bien la tête et la pointe d'une épingle. La plante du pied est un peu hyperalgésique.

Le sentiment de la douleur est conservé. De même le sens thermique, excepté à la jambe inférieure : depuis le bord supérieur de l'articulation du genou le malade présente un sens thermique inverse.

La contractilité électrique n'a subi aucune modification. La miction et la défécation sont normales. L'urine est d'une couleur claire, transparente : poids spécifique 1012-1022, quantité en 24 heures + 1.500 centimètres cubes, ne contient ni sucre ni albumine, ni d'autres substances anormales. Nous avons donné à notre malade 150 grammes de sucre à jeun, sans que, après cela l'urine contînt du sucre. Il n'y a donc ni polyurie ni glycosurie, ni glycosurie alimentaire. Les autres organes intérieurs, le foie, la rate, le tube digestif ne montrent point d'anomalies. Il n'y a donc point de splanchnomégalie ni de matité sous le manubrium sterni. Le choc de la pointe est en dedans du mamelon dans le 4e espace intercostal gauche, la matité cardiaque absolue commence au bord supérieur de la 4e côte, s'étend à droite jusqu'au bord sternal gauche, à gauche jusqu'à la ligne mamillaire ; la plus grande hauteur est de 5, la plus grande largeur de 6 centimètres. La matité relative commence au bord inférieur de la 3e côte, dépasse à droite le bord sternal de 2 centimètres et s'étend à

gauche jusqu'à la ligne mamillaire. Les bruits du cœur sont faibles mais purs. Le pouls est en général un peu fréquent (90 par minute), petit, mou, et devient très fréquent (120) lors d'un effort musculaire. Sans vouloir prétendre que notre F... a le cœur malade, cet organe montre pourtant une certaine faiblesse, qu'on peut appeler maladive. La température du matin est de 36°2 à 36°9, le soir 37°. Certains jours quand les douleurs soit spontanées soit à la pression soit fortes, le thermomètre monte quelquefois jusqu'à 38°5. Je répète encore, qu'on n'a pu trouver des signes de la tuberculose, ni dans les sommets des poumons, ni dans les glandes lymphatiques.

Cependant Messieurs, vous vous apercevez à présent encore d'un autre symptôme, qui n'existait pas tout à l'heure. Partout où on a touché la peau, vous remarquez des taches rondes, disparaissant par la pression, et qui persistent pourtant longtemps, signe d'une action contraire des nerfs vaso-moteurs. Et si je passe sur la peau avec un objet aigu dans une direction longitudinale, c'est-à-dire, si j'applique une irritation mécanique, alors seulement vous voyez une ligne étroite, rouge bientôt remplacée par une élévation blanche linéaire de la peau, entourée d'une zone rouge hyperhémique. De cette façon je pourrais écrire le nom du garçon sur sa peau. Cet *œdème linéaire angio-neurotique* dans lequel les muscles de la peau jouent probablement aussi un rôle est en premier lieu l'expression d'une irritabilité singulière des vasomuteurs, une soi-disant angio-neurose. Si nous prions à présent notre malade de quitter le lit, vous remarquerez combien notre pauvre garçon est infirme, combien de peine chaque mouvement lui coûte, combien il se traîne en marchant et dans quelle étrange position courbée il se tient. Alors vous remarquez aussi comme le pouls s'accélère, comme le teint bleuâtre de la figure et des membranes muqueuses se montre seulement à présent très distinctement et comme une certaine tendance à une faiblesse de cœur l'oblige à tout moment à se reposer. S'il ne se reposait pas, je craindrais même une syncope.

Sa taille est de 1 m. 72 : son poids de 50 kilogrammes.

Finalement je vous présente deux photographies de notre malade, dans lesquelles vous retrouverez facilement les symptômes cardinaux de la maladie. De plus d'importance encore sont les radiogrammes, que je dois à la bienveillance du docteur Meyers (Pl. XV et XVI). Vous voyez nettement, que ce sont surtout les parties osseuses, qui ont augmenté en longueur et en largeur, l'épaisseur énorme des os longs et la longueur anormale des os du métacarpe, ainsi que la forme très particulière triangulaire du dernier métatarsien, dont le grand diamètre transversal en comparaison du petit longitudinal a frappé sans doute déjà votre attention. Plus distinctement que par l'examen de nos yeux et de nos mains, on remarque le disproportion de l'hypertrophie osseuse. Le cartilage épiphysaire est partout à un degré de développement supérieur à celui qui correspond avec l'âge. La spongiose paraît contenir moins de substances calcaires. Au radius vous pouvez reconnaître facilement la formation osseuse périostale.

A côté des radiogrammes de notre malade vous en voyez deux d'un garçon de 16 ans de développement normal. En comparant ces deux types vous trouverez facilement les différences.

A



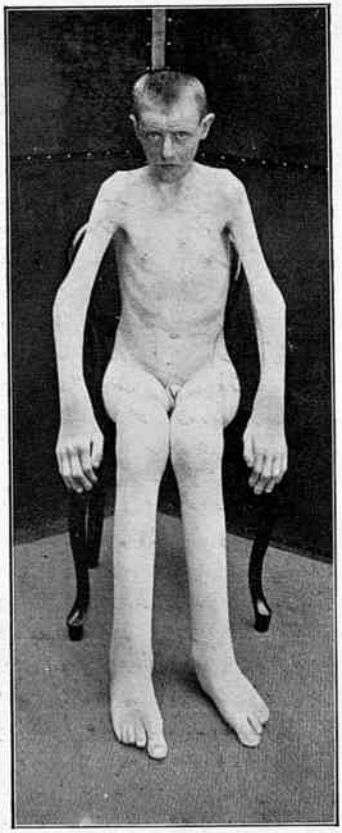

A′

B

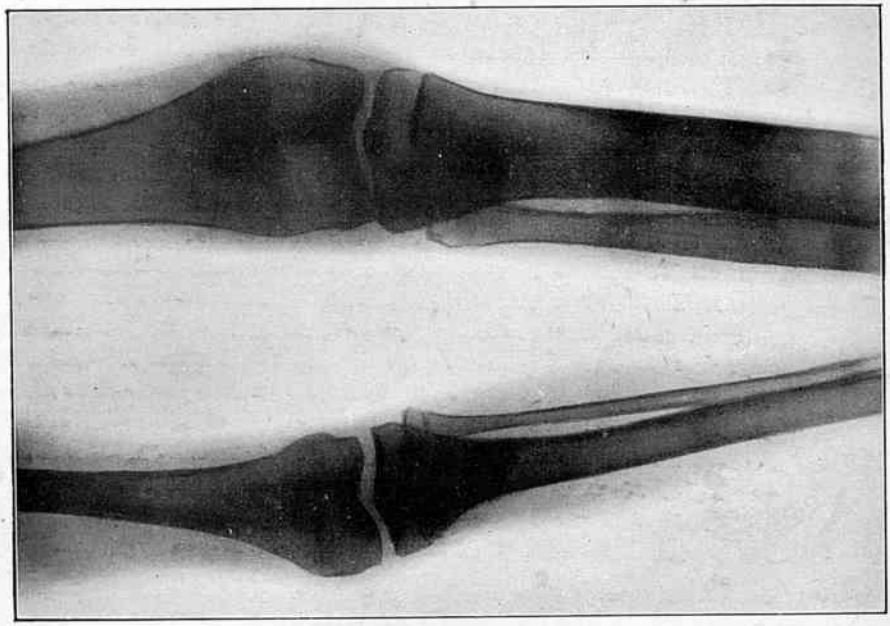

B′

ACROMÉGALIE PARTIELLE AVEC INFANTILISME

(*P. K. Pel.*)

A, A′, radiographies de Floris. — B, radiographie du genou de Floris. — B′, radiographie

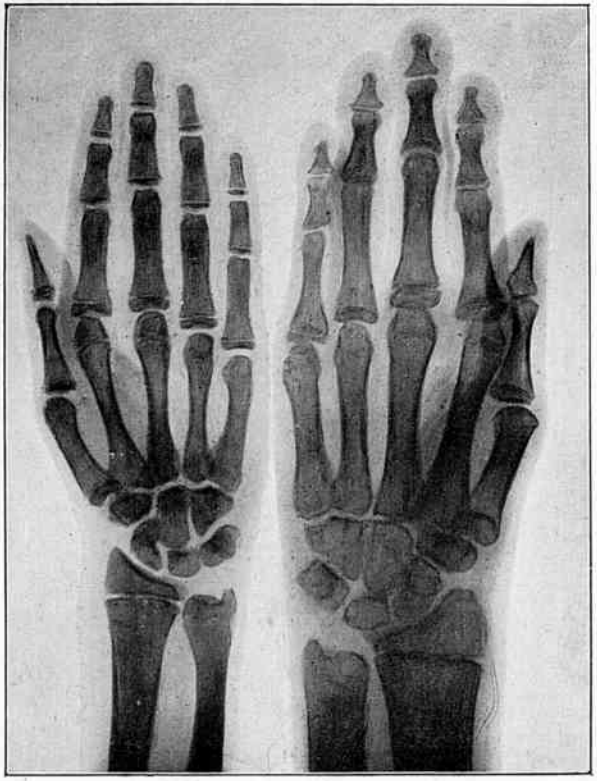

Garçon normal de 16 ans. Floris.



Garçon normal de 16 ans. Floris.

ACROMÉGALIE PARTIELLE AVEC INFANTILISME

(*P. K. Pel.*)

MASSON ET Cie, Éditeurs.

L'examen radiographique du crâne ne démontre point d'augmentation d'épaisseur, excepté à un endroit limité de l'os occipital, rien qui rappellera une tumeur cérébrale : la selle turcique n'est pas agrandie,

Il me semble que nous avons affaire ici à l'acromégalie : l'agrandissement monstrueux, dû surtout à l'augmentation de volume des parties osseuses et, contrastant avec celle-ci, l'asthénie de la musculature, vous rappellent immédiatement la maladie que Pierre Marie (1) a décrite avec une précision et un talent, dignes de son maître Charcot, et à laquelle il a donné le nom susdit.

Les autres troubles trophiques, secrétoires, vaso-moteurs et sensitifs, ainsi que le réseau de veines très développé aux membres hypertrophiés correspondent parfaitement au tableau clinique de cette maladie remarquable. La peau des jambes mince, lisse, luisante, pas facile à soulever, couverte de nombreux poils lanugineux vous rappellera peut-être le « glossy skin » qui est caractéristique pour certaines formes de névrite. Les bras maigres vous rappelleront le malade, atteint de diatrophia musculorum progressiva, la station debout de F... vous rappellera celle des malades de la paralysis agitans — maladie de Parkinson. La fente oculaire large, l'action fréquente du cœur, la sécrétion sudorifique abondante, le sentiment de fatigue, la myasthénie, l'augmentation de volume supposée de la glande thyroïde et une série de symptômes nerveux forment ensemble un complexe symptomatique, que nous avons rencontré si souvent chez nos malades, souffrant de la maladie de Basedow. Les réflexes vasculaires pathologiques rappelleront à votre mémoire les « taches cérébrales »,que l'éminent maître Trousseau a remarquées déjà dans la méningite basale des enfants et les stries colorées après l'irritation de la peau, la « dermographie», qu'on a rencontrée en étudiant l'hystérie, la syringomyélie et d'autres maladies nerveuses.

C'est le clinicien anglais sir William Gull, qui a décrit le myxœdème comme morbus sui generis, ainsi que le symptôme qu'on a appelé « dermographie ». Plus tard ce sont surtout les cliniciens français qui ont fixé l'attention sur ce symptôme.

Ensuite je suis convaincu que vous avez reconnu dans le sens contraire à la température, qu'on peut constater aux deux jambes de notre malade, avec une sensibilité au tact et à la douleur absolument indemne, un des symptômes les plus caractéristiques de la syringomyélie, et en même temps un appui pour l'opinion de ceux, qui admettent des nerfs spéciaux pour conduire les sensations thermiques au système nerveux central. Comme on rencontre aussi dans la syringomyélie des troubles dans la croissance des extrémités, surtout un agrandissement excessif de quelques parties du corps, et que la dermographie est un symptôme fréquent dans cette maladie, dont on cherche volontiers la cause dans une prédisposition anormale individuelle, une supposition de votre part, que notre garçon souffrirait de syringomyélie me semble tout à fait justifiée.

(1) *Sur deux cas d'acromégalie. Hypertrophie singulière non congénitale des extrémités supérieures, inférieures et céphalique.* Revue de médecine, t. VI, 1886.

Plusieurs des symptômes observés nous donnent le droit de demander si la moelle dorsale de notre malade est absolument intacte. Les exacerbations temporaires des gonflements symétriques des articulations, qui avec les changements dans les jointures même nous rappellent la polyarthrite subaiguë rhumatismale, ne peuvent que soutenir le bon droit de cette question. Et même la localisation de l'hypertrophie osseuse symétrique aux extrémités supérieures et inférieures, à la partie inférieure du sternum et des côtes correspondantes ne vous fait-elle pas supposer qu'il y a peut-être certains segments de la moelle dorsale qui participent au processus morbide? Les douleurs soi-disant rhumatismales, tantôt lancinantes tantôt fixées dans les extrémités agrandies, un symptôme très fréquent et souvent très pénible pour les malades d'acromégalie pourraient être aussi bien d'origine médullaire et dépendre comme les douleurs tabétiques d'une irritation des racines postérieures de la moelle dorsale : mais, il me semble, que dans ce cas-ci les douleurs dépendent plutôt d'une assimilation augmentée, d'une croissance excessive et anormale du système osseux et d'une hyperesthésie avec forte extension du périoste.

Nous avons aussi appris que le périoste des os longs est sensible, même douloureux au toucher et à la percussion, comme si l'os, le périoste et le cartilage épiphysaire se trouvaient dans un état plus ou moins inflammatoire. Tout ceci nous donne l'impression qu'il existe ici non seulement un changement quantitatif de la croissance physiologique, mais en effet une surcroissance anormale avec activité augmentée de l'os et du périoste. Du reste, notre garçon nous a dit constamment que les douleurs augmentent toujours après un refroidissement, et je me rappelle encore vivement, comme il se plaignit de fortes douleurs dans les extrémités, spécialement dans les jambes, lorsqu'il avait été couché à découvert pendant quelque temps pour un examen électrique exact. Il paraît donc justifié de parler de douleurs rhumatismales.

La sécrétion sudorifique constamment augmentée, trouble nullement rare chez les acromégaliques, nous montre que la fonction des glandes sudoripares est augmentée anormalement. La faiblesse musculaire considérable appartient au tableau clinique de l'acromégalie et le muscle du cœur semble participer à la myasthénie générale. Au moins je ne saurais expliquer autrement la cyanose et les signes d'une action du cœur insuffisante après des efforts musculaires, car nous n'avons pas pu trouver de défaut des valvules ni un trouble congénital ou une dilatation du cœur de quelque importance.

Si je finis par mentionner l'humeur triste et abattue, qui est propre aux malades d'acromégalie et de même à notre jeune homme, vous aurez avec moi tiré depuis longtemps la conclusion, qu'en tout cas le système nerveux participe pour beaucoup à cette maladie très remarquable.

Toutefois en étudiant la maladie sous d'autres aspects, vous verrez bientôt qu'il y a plusieurs choses à dire contre notre diagnose. D'abord il manque les altérations classiques, qui caractérisent la figure et le crâne dans l'acromégalie. Le menton, la bouche, la langue, la figure entière sont plutôt petits que grands, le nez seul est grand, mais par extraordinaire, l'occiput seul un peu proéminent. Je vous rappelle encore le résultat de l'examen radiographique.

Toute la figure a quelque chose d'un enfant, l'apparence, tous ses faits et gestes sont plus ou moins enfantins. Il n'existe point de cyphose cervicale et dorsale supérieure ni une augmentation de volume des clavicules, ni des bords du bassin, symptômes qui ne manquent presque jamais dans l'acromégalie. Vous voyez donc, Messieurs, que plusieurs signes, caractéristiques pour l'acromégalie manquent complètement. Pierre Marie a décrit la maladie sous le titre de : Hypertrophie singulière non congénitale des extrémités supérieures, inférieures et céphalique, et comme on n'aperçoit aucun symptôme de cette dernière hypertrophie chez notre malade, je crois que nous avons le droit de poser la question, si nous n'avons pas affaire à une autre maladie, décrite par Pierre Marie (1), dans laquelle le crâne et la figure restent intacts, connue dans la littérature sous le nom de ostéo-arthropathie hypertrophiante pneumique. Cependant des observations postérieures ont bientôt démontré que les symptômes décrits par Pierre Marie ne se trouvent pas toujours chez les malades atteints de maladies pulmonaires chroniques.

Le très habile observateur Carl Gerhardt connaissait déjà l'augmentation de volume des pieds et des mains, l'état douloureux et le gonflement des articulations des extrémités, symptômes très fréquents chez les malades atteints de pleurésie chronique, de tuberculose, de maladies de cœur, et de bronchiectasie. Il y a 30 ans déjà il a décrit les « Rhumatoïd-Erkrankungen der Bronchichlauken ».

En laissant de côté la question : quelle place est due à l'ostéo-arthropathie hypertrophiante dans notre système nosologique, il n'existe entre cette maladie toujours *secondaire* et l'acromégalie qu'une ressemblance superficielle et tant de différences essentielles, qu'on considère à présent les deux maladies comme étant à peine apparentées. Pour le moment je ne veux pas décider si cette opinion est justifiée.

En faisant abstraction des différences extérieures entre les deux maladies, on admet actuellement de plus en plus l'opinion que l'ostéo-arthropathie est causée par des influences exogènes, par exemple des produits inflammatoires de cavernes bronchiectasiques, tandis qu'on considère les altérations de croissance dans l'acromégalie comme étant plutôt d'origine endogène. Si je fais attention chez notre jeune homme à l'épaississement, le rallongement, et la lourdeur énormes des extrémités « in toto », à « l'hypervolume » assez égal des parties osseuses, au manque des phalangettes en baguette de tambour, aux ongles aplatis et larges, ensuite à l'asthénie considérable de la musculature, ainsi qu'aux troubles du côté du système nerveux, je ne pourrais que ranger la maladie de notre F... dans la groupe des acromégalies, lors même que toute altération clinique de la figure et du crâne manquent. Mais nous distinguons dans la clinique des cas typiques et atypiques : les premiers prévalent dans vos livres d'étude, les autres dans la vie pratique. En outre, l'acromégalie se présente aussi sous des formes atypiques : et dans une de celles-ci l'hypertrophie est restreinte à certaines parties du corps. Comme dans notre cas la tête ne

(1) Revue de Médecine, 1890.

participe pas à l'augmentation de volume acromégalique : on parle alors d'une *acromégalie partielle*, et c'est comme telle que je voudrais considérer la maladie de notre garçon. Quoiqu'il paraisse étrange qu'une des localisations les plus constantes et les plus frappantes du procès morbide manque, quand on pense combien cette maladie est compliquée, que plusieurs appareils glandulaires y jouent un rôle, que ce sont tantôt les parties osseuses, tantôt les parties molles (la peau p. ex.) dans lesquelles les altérations se montrent le plus, il n'est pas singulier du tout, que dans un cas spécial un symptôme principal puisse manquer.

La maladie de Basedow, le myxœdème et la maladie d'Addison ne nous apprennent-ils pas la même chose ? En outre il serait, possible que les changements du crâne et de la figure ne se montrassent qu'après. Erb a vu augmenter le volume du nez et de la langue 20 ans après les altérations des extrémités, et Pierre Marie lui-même a décrit des cas d'acromégalie, dans lesquels un symptôme cardinal, par exemple l'agrandissement du maxillaire inférieur manque.

Cependant il manque encore plusieurs symptômes, qui se trouvent presque toujours dans l'acromégalie. Ce sont les symptômes cérébraux, des symptômes indiquant en général une tumeur intracrânienne mais particulièrement une tumeur de la glande pituitaire. Mais notre malade ne souffre d'aucun symptôme indiquant une tumeur cérébrale. L'examen ophtalmoscopique ne démontre ni papillite, ni névrite optique, ni rétrécissement du champ visuel ; spécialement l'hémianopsie n'existe pas. J'appuie sur ces faits négatifs, parce que ceux qui considèrent l'acromégalie simplement comme la conséquence d'une « sécrétion interne » de la glande pituitaire ont invoqué à l'appui de leur opinion la fréquence avec laquelle on trouve des changements morbides de cet organe glandulaire dans l'acromégalie.

Il me faut enfin mentionner encore d'autres objections. L'acromégalie n'est pas congénitale et se montre seulement à un âge plus avancé, et notre F... est déjà venu au monde avec de grosses mains et de gros pieds.

Pierre Marie appelait l'acromégalie une « hypertrophie singulière non congénitale ». Eh bien, Msssieurs, il ne me semble pas difficile de protester contre cette objection. Car en lisant les histoires morbides des acromégales, il en ressort, que souvent déjà, dans la toute première jeunesse on a remarqué les dimensions relativement grandes des mains et des pieds, d'abord sans troubles de fonction, et Bregman (1) a fixé l'attention spécialement sur le fait que l'acromégalie est souvent précédée par une hypertrophie des extrémités : il n'est donc pas étonnant que les géants deviennent souvent acromégaliques. Sternberg (2) a calculé que 20 0/0 des acromégales sont en même temps des géants et que pas moins de 40 0/0 des géants deviennent plus tard des acromégales. On a même observé qu'une seule partie du corps était hypertrophiée depuis la

(1) *Zur Klinik der Akromégalie*, Deutsche Zeitschrift für Nervenheilkunde, B. XVII, Heft 5-6.

(2) *Akromégalie und Riesenmonochs*, Zeitschrift für klin. Med., XXVII.

naissance, par exemple un doigt macrodactyle, et que l'acromégalie se montrait plus tard. S'appuyant sur ces faits, des pathologistes français, entre autres Brissaud et Meige (1), ont même défendu l'identité du gigantisme et de l'acromégalie, dans ce sens que l'acromégalie serait du gigantisme à l'âge adulte et le gigantisme un trouble de croissance, opinion qui, me semble-t-il, est bien discutable.

Néanmoins, il est très intéressant que l'acromégalie se développe de préférence là où il existe des troubles congénitaux dans le développement du corps, et aussi là où ceux-ci sont bien localisés, par exemple à un doigt.

Je vous ai fait remarquer déjà l'apparence enfantine que notre malade présente dans sa figure et dans tous ses faits et gestes. Si je vous montre encore le petit tronc, le ventre creux, l'absence complète de poils pubiens et axillaires, les dimensions petites du pénis, testes et scrotum, vous voyez en même temps, que l'appareil génital extérieur se trouve dans un état rudimentaire. Et en examinant les belles photographies de la Nouvelle Iconographie de la Salpêtrière, vous reconnaissez immédiatement que notre F..., à côté d'une acromégalie partielle montre les signes les plus classiques de l'infantilisme. Surtout dans la station debout il nous rappellera par la grande longueur de ses extrémités et la petite circonférence du corps « *le type eunuchial* ».

Il n'est nullement rare, que le tableau morbide de l'acromégalie soit compliqué par d'autres symptômes, probablement en relation directe avec la maladie causale. On a même observé des combinaisons très remarquables de symptômes, par exemple la coexistence d'acromégalie avec le diabète, la glycosurie, le myxœdème, la maladie de Basedow, la sclérodermie, le gigantisme, le nanisme, l'atrophie musculaire, des exostoses multiples, et de l'infantilisme comme dans notre cas. Il ne me semble pas douteux qu'il y ait un rapport causal entre la plupart de ces cas complexes de symptômes, même si nous ne pouvons pas comprendre les relations plus intimes. Ainsi je ne doute pas du rapport causal entre l'acromégalie et l'infantilisme chez notre F... Les troubles de la vie sexuelle et dans les organes génitaux appartiennent aux symptômes constants de l'acromégalie. Chez l'homme on voit disparaître la potentia virilis, chez la femme la menstruation, et là où l'acromégalie se développe en bas âge, on peut prendre comme règle que l'appareil sexuel reste en arrière dans son développement. En passant en revue les symptômes cardinaux de notre malade, il nous présente un tableau morbide très extraordinaire. Le crâne et la figure normaux, l'absence de tout ce qui rappelle une maladie cérébrale, l'hypertrophie osseuse non limitée aux terminaisons des extrémités, les dimensions excessives en longueur, largeur, lourdeur des extrémités et « last not least » l'infantilisme forment ensemble un casus rarissimus dont le pareil manque dans la littérature médicale.

Posons enfin la question : quelle est l'origine et le rapport des symptômes observés, quelle en est la pathogénèse ? On pourrait longuement discuter de

(1) *Gigantisme et Acromégalie*, Journ. de Méd. et Chir., 1895.

ces questions et sur bien d'autres, si l'on veut se risquer sur le terrain des réflexions spéculatives.

Cependant je tâcherai d'éviter ces écueils, préférant la base solide des faits et de l'expérience. Eh bien, jusqu'à présent l'esprit humain n'a su lever qu'un tout petit bout du voile, qui couvre la pathogénèse des troubles de croissance et de développement qu'on vous a montrés. On sait bien dans quelles circonstances on rencontre la croissance anormale, plutôt excessive, car l'expérience clinique, l'observation des malades a déjà démontré cela. A part les influences locales, on trouve la croissance excessive :

1° Dans quelques maladies nerveuses (névrite, syringomyélie, tabes, sclérose en plaques) ; cependant dans ces maladies on ne trouve que quelques symptômes rappelant l'acromégalie, par exemple une hypertrophie très restreinte, une augmentation de volume d'un ou deux orteils, d'une articulation, d'une extrémité. Là où se trouve en effet une croissance excessive, qui rappelle une acromégalie partielle, il me semble, que le nom acromégaloïde, correspondant avec la signification des mots comme rhumatoïde, épileptoïde, est plus expressif que celui dont Marie s'est servi : pseudo-acromégalie. Déjà Charcot, Karg, Petersen, Chantemesse et Schlesinger (1) ont décrit un agrandissement acromégalique d'une extrémité, combiné avec atrophie musculaire, épaississement de la peau ou résidus de panaris chez des malades atteints de syringomyélie.

Et même Holsecheconikoff (2) a déposé dans la littérature un cas dans lequel il existait une augmentation de volume des mains et des pieds avec une proéminence des os malaires, un gros nez et de grosses lèvres, et où on a trouvé la syringomyélie à l'autopsie. Petersons (3) a aussi décrit une pareille combinaison d'acromégalie et de syringomyélie et Fischer (4) y joignit un troisième cas. Il se peut que notre F... souffre aussi de syringomyélie, cependant je n'oserais pas poser ce diagnostic, quoiqu'il présente quelques symptômes, qu'on rencontre souvent dans cette maladie. Je ne veux pas nier qu'il n'y ait des changements probables dans la moelle dorsale dans l'acromégalie. Mon confrère Wintler a trouvé un épaississement de la substance grise centrale dans un cas d'acromégalie, ce qui ne prouve cependant pas encore un rapport causal.

L'habile observateur Schultze (5) trouva une dégénération des cordons de Goll dans l'autopsie d'un acromégale, mais il ajouta, qu'on trouve ces changements dans beaucoup de cas de faiblesse et de cachexie, de sorte qu'on ne peut pas accepter un rapport causal avec l'acromégalie.

2° Syphilis héréditaire. Ce sont surtout les célèbres Fournier, père et fils, qui ont fixé notre attention sur l'augmentation anormale, et excessive de quel-

(1) *Die syringomyelie*, Monographie, 1895.

(2) *Ein Fall von syringomyélie, vertunden mit trophisaben störungen* (Acromégalie), Virchow's Archiv, Bd. 119.

(3) *A case of akromégalie*, Med. Record. New-York, 1893.

(4) *Beitrag zur Casuistik des akromégalie et syringomyelie*. Diss. Kiel, 1891.

(5) Schultze et Jores, *Beitrag zur symptomatologie et anatomie des Akromegalie*, Deutsche Zeilschrift f. Nervenheilkunde, Bd. XI, Heft, 1 n. 2.

ques parties du corps, spécialement du squelette, par exemple du crâne, de la rotule, des os longs, d'une extrémité, auxquelles ils ont donné le nom de gigantisme.

Simultanément avec une augmentation de volume excessive des extrémités, spécialement des inférieures, on trouve dans certains cas un développement insuffisant de l'appareil sexuel, ainsi que du corps et de la barbe, avec une apparence puérile ; dans ce cas là le gigantisme est combiné avec l'infantilisme. Je puis vous montrer dans la monographie de Fournier (1) une photographie, qui vous rappellera notre malade. La même longueur anormale des extrémités, surtout des inférieures, le même petit corps, l'expression infantile, la même station debout, les jambes et les pieds énormes, surtout à droite ; mais les proportions ne sont pas changées, la forme normale est conservée. Une croissance excessive du cartilage épiphysaire, dépendant d'une irritation par des toxines spécifiques est présumée être la cause directe de cette forme de gigantisme. L'école française me semble parfois un peu trop libérale avec le diagnostic de l'hérédo-syphilis.

D'après les informations exactes, que j'ai pu avoir sur le passé de notre malade et de ses parents il me semble, que j'ai le droit d'exclure la syphilis héréditaire chez F.... Les observations intéressantes et les photographies de Launois et Roy (2) vous prouvent que le gigantisme et l'infantilisme ne se développent pas toujours sur la base de la syphilis héréditaire. Voici une de leurs conclusions : il reste à déterminer la part de l'hypertrophie pituitaire dans la production de cette croissance anormale.

3° Cyanose chronique congénitale. L'augmentation de volume se limite en général aux extrémités et aux parties proéminentes de la face (phalangettes, nez, menton, lèvres), mais dans des cas rares, il semble que, sous l'influence continuelle du sang asphyxique, une extrémité entière s'agrandit d'une façon considérable.

Comparez une photographie et le radiogramme dans la Nouvelle Iconographie (1903, n° 1), d'un cas analogue, décrit par Péhu sous le titre d'acrocyanose chronique hypertrophiante. Vous pouvez facilement vous convaincre, que ce sont seulement les parties molles, qui ont augmenté de volume.

4° Dans les altérations morbides de certains appareils glandulaires (glandula thyroidea, hypophysis cerebri (?), testes (?), ovarium (?).

Vous savez, Messieurs, que la théorie selon laquelle certains organes glandulaires ont une soi-disant *sécrétion interne*, c'est-à-dire la faculté de déverser dans le sang un produit, absolument nécessaire pour le développement harmonieux et la fonction physiologique de l'organisme sans l'intermédiaire d'un canal excréteur, est de plus en plus répandue.

Une des fonctions de ces sécrétions consisterait à neutraliser les toxines, qui

(1) Edmond Fournier, *Stigmates dystrophiques de l'hérédo-syphilis*. Paris, 1898.
(2) *Gigantisme et infantilisme*. Nouvelle Iconographie de la Salpêtrière, 1903, n° 6.

pourraient se former dans le corps. Ainsi en cas de fonction incomplète une intoxication menace l'individu. Ici, je veux me limiter exclusivement à la hypophysis cerebri et quant à la glandula thyroïdea, dont nous connaissons le mieux les conséquences nuisibles en cas de changements morbides du tissu glandulaire, je vous rappelle que sa fonction incomplète cause non seulement le myxœdème, mais que son type de fonction inverse est lié des plus étroitement à la maladie de Basedow, mais que l'infantilisme même peut être l'expression d'une fonction incomplète de la glandula thyroïdea, comme l'ont démontré les recherches exactes du Dr Hertoghe (1) d'Anvers. Est-ce que la glande pituitaire et spécialement son globule antérieur qui correspond dans beaucoup de points avec la glande thyroïde, joue le même rôle dans l'acromégalie que la glande thyroïde dans le myxœdème? et est-ce que le trouble de sa fonction serait la cause de l'acromégalie, une opinion que Pierre-Marie a émise le premier ? Ou bien est-ce que son augmentation de volume n'est qu'un symptôme de l'acromégalie et comme tel équivalente à une hypertrophie d'une extrémité ou à une hyperplasie de la glandule thymus ou thyroïdea comme Mendel, Dreschfeld et Shüpell le croient vraisemblable ?

Voilà le cœur de la question de la doctrine de l'acromégalie, qui possède en ce moment déjà une littérature très étendue. Si le trouble de fonction de l'hypophyse est en effet la cause de l'acromégalie, on pourrait attribuer la plupart, sinon tous les symptômes acromégaliques au même facteur : à l'infection du sang et des tissus par des produits chimiques ; acide carbonique, toxines de la syphilis, composition altérée du sang par suite d'une fonction glandulaire insuffisante ou pervertie. Et dans les maladies nerveuses il n'en est pas autrement (tabes, neuritis, syringomyélie, sclérose en plaques), car en somme la cause de toutes ces maladies est un empoisonnement. Depuis les expériences bien connues de Wagner, qui remarqua chez les animaux une augmentation de croissance des os avec sclérose après des doses minimales de phosphore, de mercure et d'antimoine, ce n'est plus une simple théorie mais un fait bien constaté, que les produits chimiques même dans des quantités minimales peuvent influencer la croissance du système osseux.

La première théorie, défendue par Pierre Marie est très attrayante, elle s'accorde bien avec l'esprit du temps, et est plus ou moins soutenue par des faits analogues dans la pathologie. Myxœdème, la suite d'une fonction incomplète, maladie de Basedow d'une fonction trop abondante et pervertie de la glande thyroïde, acromégalie d'un trouble fonctionnel de la glande pituitaire, maladie d'Addison d'une fonction anormale des capsules surrénales, diabète d'altérations morbides des îlots de Langerhans du pancréas, infantilisme et ennuchisme la suite d'une sécrétion interne insuffisante des testes, et enfin la chlorose l'expression d'une sécrétion interne incomplète des ovaires !

Mais je me sentirais bien embarrassé, si je devais vous donner les preuves de toutes ces théories, car on n'en a trouvé de suffisantes que pour l'impor-

(1) *De l'hypothyroïdie bénigne chronique ou myxœdème fruste*, Nouvelle Iconographie de la Salpêtrière, 1899, n° 4.

tance de la fonction pathologique de la glande thyroïde pour l'organisme et peut-être aussi pour celle des capsules surrénales.

Mais si je vous rappelle, qu'on trouve le chlorose seulement chez les femmes et de préférence dans la période de la puberté, et si je vous rappelle ensuite la fréquence de plus en plus observée des changements histologiques dans les îlots de Langerhans,dans le diabète et l'influence remarquable que la castration de l'homme et de l'animal peut exercer sur l'état physique et psychique, vous serez d'accord avec moi, qu'il y a bien quelque chose à dire en faveur de l'opinion, que, dans tous les cas cités il existe une altération dans la sécrétion interne de certaines glandes. Jusqu'à présent il est impossible de trouver des preuves que la glande pituitaire malade soit dans un rapport causal avec l'acromégalie. La fréquence avec laquelle on observe des changements morbides de cet organe glandulaire dans l'acromégalie est suspecte ; cependant elle ne prouve rien.

Du reste,on trouve aussi l'acromégalie sans changements de l'hypophyse, et des altérations de cette glande sans acromégalie.

L'expérience sur l'animal vivant, qui souvent nous a fait découvrir tant de secrets, nous laisse dans ce cas dans l'embarras, car l'ablation opératoire de la glande entraîne trop de lésions graves, pour que l'on puisse étudier les conséquences de l'extirpation de la glande eomme telle. Du reste,les animaux meurent presque tous peu de temps après l'opération. Les expériences par lesquelles on a introduit la substance glandulaire soit par la bouche, soit sous la peau dans le corps animal ont donné peu de résultats. V. Cyon observa une augmentation de la sécrétion rénale ainsi qu'une influence sur la nutrition et l'assimilation. La physiologie n'a pas encore suffisamment fait connaître les fonctions normales de cette glande. Cependant les expériences bien connues de V. Cyon (1) rendent très vraisemblable, qu'il faut lui attribuer mécaniquement et chimiquement une influence sur l'assimilation, la pression sanguine, la circulation, la pression cérébrale, et probablement aussi sur la sécrétion rénale.

Enfin il y a encore un obstacle s'opposant à la solution de ce problème. Il y a sans doute une relation intime, une action réciproque entre les différents appareils glandulaires, auxquels V. Cyon a donné le nom de « Schutzdrüsen für die Regulung des Blutlaufs des Hofpoechsels ». Les troubles fonctionnels de l'un ont pour conséquence des altérations dans la fonction de l'autre : l'expérience et l'observation clinique nous ont appris cela. Si on détruit ou enlève chez l'animal le pancréas ou particulièrement les îlots de Langerhans le sucre paraît dans l'urine, mais la glande thyroïde s'agrandit en même temps : après l'ablation de cette glande, le sucre disparaît dans l'urine selon les expériences de Lorand dans le laboratoire de Minkowsky. A côté de l'augmentation de volume ou de la dégénérescence de la glande pituitaire on a souvent en même temps une hypertrophie de la glande du thymus. Erb trouva une matité relative à la percussion du manubrium sterni chez les malades atteints d'acromégalie, tandis que d'un autre côté l'atrophie de l'appareil

(1) *Zur Physiologie der Hypophyse*, Pfluger's Arabis. Bd 87, 1901. S. 569.

sexuel est la règle. On a même observé une augmentation de volume de la glande thyroïde comme premier symptôme de la maladie, de sorte qu'on pourrait demander, si celle-ci n'a pas été la cause secondaire des altérations de l'hypophyse.

Vous voyez donc, Messieurs, le rapport remarquable, qu'il y a entre ces troubles différents ; sans connaître les détails de cette action réciproque, et en acceptant le rapport entre les appareils glandulaires susdits, nous ne pouvons pas nous étonner qu'ils manifestent aussi pendant la vie une activité trop peu intense ou trop vive, et sous cet aspect la coïncidence de l'acromégalie et du diabète ou de la glycosurie, du myxœdème, de la maladie Basedow ou de l'infantilisme n'est pas tout à fait incompréhensible.

Enfin l'expérience clinique nous apprend que l'acromégalie, la maladie de Basedow et le diabète ont plusieurs points de contact. Je vous rappelle leur début après des maladies infectieuses aiguës, après des traumatismes physiques et psychiques, la prédisposition héréditaire, la glycosurie avec ou sans polyurie, les troubles nerveux, la myasthénie générale. Lorand (1) a fixé notre attention sur tous ces points dans une monographie très instructive.

Mais, retournons à notre malade. Dans quel état se trouverait la glande pituitaire. Vous vous rappelez, qu'il n'y a aucun symptôme d'une maladie cérébrale et vous trouverez par conséquent cette question superflue. Mais n'oubliez pas, Messieurs, qu'on a vu des cas d'acromégalie dans lesquels les symptômes d'une tumeur de la glande pituitaire ne se montrèrent que plusieurs années après le commencement de l'acromégalie. Les tumeurs cérébrales peuvent exister longtemps à l'état latent. Ne veuillez pas perdre de vue non plus, que c'est en premier lieu de la fonction et non du volume que dépendent les conséquences, et je puis très bien me figurer une glande pituitaire, qui en fonctionnant incomplètement, est en même temps petite. Cette glande n'aurait qu'une influence chimique nuisible (à distance), non mécanique... les symptômes de tumeur cérébrale manqueraient, tandis que l'acromégalie existerait. L'observation du cas présent ne pourrait donc pas nous donner de solution quant au rapport entre l'hypophyse et l'acromégalie.

Malgré la sympathie que j'éprouve pour l'argumentation de Strümpell, qui *à priori* ne trouve pas vraisemblable que la glande pituitaire, organe rudimentaire au point de vue phylogénique, est semblant destiné à disparaître, puisse exercer une influence si importante sur l'organisme, je me sens cependant obligé de croire qu'il existe un certain rapport entre cette glande et probablement d'autres appareils glandulaires et l'acromégalie, quoiqu'il ne me soit pas possible de livrer les preuves en faveur de cette opinion. Cependant la fréquence des altérations de la glande pituitaire dans l'acromégalie, l'action réciproque bien connue entre les différents appareils glandulaires (hypophyses, glande thymus, glande thyroïdea, pancréas) les expériences au sujet des conséquences du trouble fonctionnel de la glandula thyroïdea, ne soutiennent

(1) *Die Entstehung der Inckerkrankheit u. ihre Beziehungen zu den Veräusterungen der Blutigfässdrüsen*, Berlin, 1903.

pas, me semble-t-il, l'opinion de ceux qui considèrent les changements de la glande pituitaire comme un symptôme de l'acromégalie ; mais je répète encore que nous n'avons pas ici la base solide des faits, comme c'est le cas avec le myxœdème.

Les cas de Chauffard (1) et de Gauthier (2) ont donné la preuve, qu'on trouve aussi des tumeurs de la glande pituitaire en cas d'acromégalie partielle.

Chez notre F... je présume un défaut dans la construction de différents appareils glandulaires (hypophyse, glande thyroïde, testes), peut-être aussi de la glande thymus, comme conséquence de ce développement incomplet une fonction pervertie de la soi-disant sécrétion interne, qui, à son tour a mené à une altération dans la composition du sang et d'autres sucs, qui chimiquement, ou, ce qui me semble plus vraisemblable par l'influence du système nerveux (moelle dorsale, vaso-moteurs, système nerveux périphérique) ont troublé entre autre la croissance harmonieuse et en même temps la relation entre la formation et la résorption de l'os. Certains observateurs ont cru-même que la nutrition des centres nerveux dépendrait de la glande pituitaire. La supposition ne semble du reste plausible, que, sous la même influence, peut-être encore sous d'autres influences diverses se sont produites des périodes d' « irritation inflammatoire », pour ne pas parler d'ostéite et de périostite de certains os. Ce n'est que de cette façon, que l'on pourrait expliquer les douleurs spontanées, les douleurs à la pression, l'élévation de la température, les gonflements des articulations, observés de temps à autre. Il ne pourrait pas être question ici d'un simple excès de la croissance physiologique. Il nous est impossible d'approfondir les conditions pathologiques et physiologiques de la croissance. Nous voyons grandir les enfants autour de nous, l'un plus vite, l'autre plus lentement, tant que le cartilage épiphysaire fonctionne, et après la croissance s'arrête. Alors le corps est fait. A l'âge mûr se montrent les symptômes séniles. Nous voyons tout ceci sans connaître l'essentiel, les conditions de ce procédé d'évolution et d'involution, qui est pour nous jusqu'à présent une énigme insoluble.

Enfin je reviens encore à l'anamnèse : vous vous rappelez, que notre malade a une très forte disposition héréditaire pour la tuberculose, et que nous avons déjà souligné ce fait. Il est remarquable, que dans les cas de prédisposition héréditaire ou de tuberculose si manifeste on voit souvent des troubles de croissance, qui ont quelque ressemblance avec l'acromégalie.

En vous parlant de l'habitus tuberculeux, je vous ai souvent montré des jeunes gens très longs et minces, au dos courbé, aux longs bras et aux longues jambes maigres, les doigts longs, les phalangettes épaisses. Est-il possible, que chez ces individus, par suite d'une tuberculose latente, des produits chimiques (toxines) circulant dans le sang, agissent sur certaines parties du corps, en guise d'irritation formative, ainsi qu'on le suppose aussi dans les bronchoectasies et d'autres maladies de poitrine chroniques ? Or est-ce que la prédis-

(1) *Acromégalie fruste avec macroglossie*, Semaine médicale, 1865.
(2) *Un cas d'acromégalie*, Le Progrès médical, 1890.

position à une croissance anormale serait déjà acquise par certaines particularités ou qualités du sperme ou de la cellule ovulaire ? Ensuite je vous remémore l'exacerbation des symptômes acromégaliques chez notre malade, après une maladie aiguë infectieuse, probablement febris typhoïdea. Ce fait bien constaté et très remarquable aussi, s'accorde très bien avec l'expérience, qui nous a appris depuis longtemps, de quelle croissance rapide du corps peut être suivie une maladie aiguë.

D'une part, on peut attribuer cette forte croissance au repos absolu du corps et à la bonne nourriture, qu'on procure dans des circonstances pareilles à l'organisme affaibli : d'autre part, elle dépend de l'activité d'assimilation, propre à l'organisme dans le stade d'une convalescence non troublée.

Mais ne s'agirait-il pas ici d'irritations spécifiques pour la croissance, fournies par la glande thyroïde ? Roger et Garnier à Paris ont examiné plusieurs glandes thyroïdes de personnes, ayant succombé à une maladie infectieuse aiguë. Ils trouvèrent une grande quantité de matière colloïde et cette constatation semble indiquer une fonction exagérée de la glande. Ne pourrait-il en être de même avec d'autres appareils glandulaires ?

Le pronostic n'est pas favorable, comme c'est le cas en général avec ces maladies rares et intéressantes.

Nous tâcherons de soulager notre malade autant que possible. Je crains cependant que l'effet ne soit pas très grand.

Nous voulons essayer des tablettes d'hypophyse, peut-être plus tard n'importe quelle préparation de thyroïde, et contre les douleurs rhumatoïdes des médicaments appropriés.

Nous le nourrirons et le soignerons et tâcherons de le distraire aussi bien que possible.

Vous comprendrez tous, combien il y a encore à apprendre et à examiner et combien les problèmes scientifiques sont nombreux, qui attendent encore leur solution. J'espère qu'au moins quelques-uns d'entre vous, qui avez le privilège de l'élasticité et de la fraîcheur de la jeunesse, l'amour du travail, éprouveront le désir de tâcher à découvrir un des secrets nombreux de la pathologie.

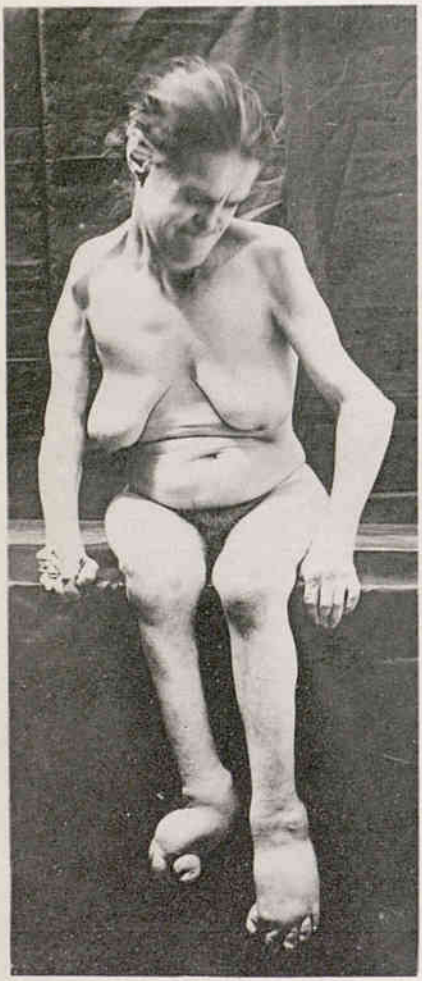

Obs. I

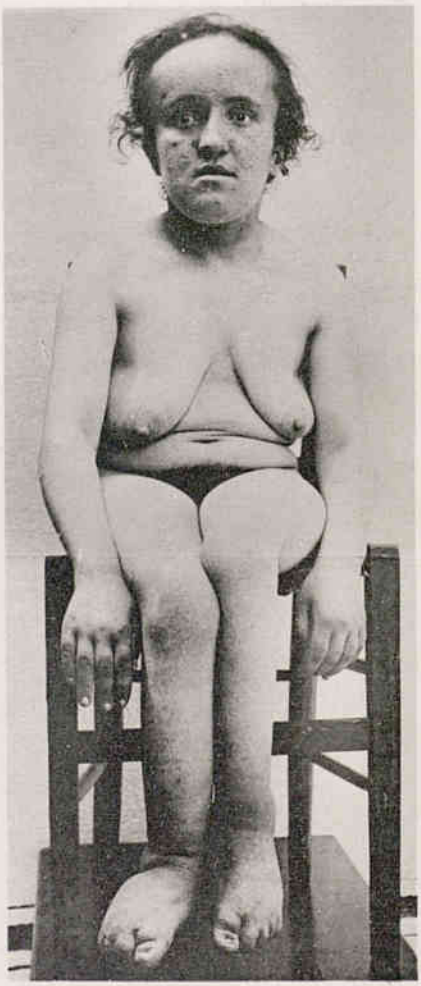

Obs. II

ŒDÈME DES PIEDS CHEZ DEUX IMBÉCILES

(L. Trepsat.)

Masson et Cie, Editeurs

Phototypie Berthaud, Paris

ŒDÈME DES PIEDS

CHEZ DEUX IMBÉCILES,

PAR

L. TREPSAT,

Interne de l'asile d'Evreux.

La question des œdèmes aigus et chroniques qui ne dépendent pas de lésions cardiaques ou rénales s'enrichit chaque jour de quelques données nouvelles. A part le myxœdème dont la pathogénie et la thérapeutique sont si nettes, nous pouvons citer l'œdème aigu de Quinke, le trophœdème de Henry Meige, le pseudo-œdème de Dide dont les analogies sont très étroites et dont la connaissance ne tardera pas à se préciser.

Quand on examine systématiquement tous les malades d'un asile à ce point de vue, on est frappé de la diversité et de la fréquence de ces infiltrations. Nons donnons ci-dessous, les observations d'une imbécile et d'une idiote de notre service, qui présentent, outre des malformations physiques considérables, un œdème spécial des deux pieds qui ressemble à l'œdème myxœdémateux, et au pseudo-œdème des catatoniques (Service de M. le Docteur Bessières).

Observation I (Pl. XVII).

Imbécillité, gâtisme avec hydrocéphalie et paraplégie avec contracture ; aux deux pieds infiltration à forme de pseudo-œdème avec cyanose intense et algidité.

Trip. Victorine, enfant assistée de la Seine, née le 19 août 1879, entre à l'asile Ste-Anne le 31 août 1883.

Les renseignements nous indiquent seulement que c'est une enfant naturelle et que sa mère est décédée le 24 mars 1883 à l'hôpital de la Pitié de maladie inconnue.

Voici le certificat remis au moment du transfert à l'asile d'Evreux : Atteinte d'hydrocéphalie avec imbécillité et paraplégie, malpropreté. Turbulence habituelle. Signé : M. Briand.

La malade est transférée à l'asile d'Evreux le 23 avril 1898. Certificat immédiat: Idiotie avec gâtisme continuel, hydrocéphalie, excitation fréquente.

28 *juillet.* — Elle est impotente, ne peut pas même s'habiller, est gâteuse.

27 *septembre* 1902. — La malade reste toute la journée à la même place, indifférente, le plus souvent calme. Elle est incapable de toute occupation.

20 *juin* 1904. — Imbécillité. Ses notions sont très restreintes ; elle ne sait pas son âge ni le lieu de sa naissance ; n'a aucune connaissance des cours du temps et des saisons ; elle connaît cependant le nom de la religieuse et des infirmières, le nom des objets les plus usuels. Quand on lui montre des caractères imprimés, elle commence A. B. C ; de D elle va à H ; ne sait pas écrire.

Elle fait preuve de certains sentiments affectifs : prend la défense des infirmières, interpelle les autres malades quand elles sont désagréables, salue les médecins quand ils passent devant elle, est heureuse qu'on s'occupe d'elle ou qu'on la complimente, elle sourit alors niaisement.

Examen physique. — Hydrocéphalie : le développement frontal est énorme ; la circonférence occipito-frontale mesure 63 centimètres ; le diamètre biparié-tal est de 173 millimètres, l'occipito-frontal de 20 centimètres. On remarque de l'asymétrie crânienne avec déviation du côté droit, les oreilles sont écartées du crâne. La face est criblée de taches de lentigo.

La malade est atteinte de paraplégie avec contracture en flexion des cuisses sur le bassin, et de la jambe sur la cuisse. L'ankylose des articulations est complète et les tentatives d'extension occasionnent la plus vive douleur. Dans le lit, la malade se couche sur le côté dans une position accroupie : les genoux au menton. Pas d'atrophie musculaire marquée ni de déviations osseuses.

Les réflexes patellaire et plantaire sont diminués.

La sensibilité à la douleur est normale partout. Les autres modes de sensibilité n'ont pu être recherchés étant donné l'état mental de la malade.

Le dermographisme est très net, avec ligne centrale, anémique très surélevée et zone de congestion diffuse large de 2 centimètres.

Œdème des pieds. — Les deux pieds présentent un œdème cotonneux, gélatiniforme, très tendu, ne prenant pas l'empreinte du doigt. En arrière des malléoles existe un empâtement très prononcé, plus fluide. Cet œdème remonte jusqu'au genou, ce qui donne aux deux jambes l'aspect de deux poteaux arrondis. Mais entre le dos du pied et la partie inférieure de la jambe, au niveau de l'articulation tibio-tarsienne on remarque un étranglement en bracelet très profond, surtout prononcé en dehors. En arrière des orteils on voit un bourrelet manifeste et si tendu, qu'à part le gros orteil, les autres doigts sont en flexion forcée, l'ongle touchant le sol quand le pied y repose. En aucun point la pression ne forme de godet.

La teinte de cet œdème est très foncée, cyanotique : elle part des orteils où elle est noirâtre pour diminuer progressivement jusqu'au milieu de la jambe. Tranchant sur cette teinte bleu-noir de l'œdème, on remarque de nombreuses taches plus claires, rouge vif.

La température de l'œdème au niveau du dos du pied est seulement de 22°, c'est-à-dire, de très peu supérieure à la température de la salle, 18°.

De plus, on note à droite, au milieu de la face dorsale du 3e orteil une ulcé-

ration superficielle de la dimension d'une pièce de 50 centimes, à bords à pic et à fond blafard (Constatation du 10 juin).

Les mains présentent aussi de l'infiltration très nette, légèrement cyanotique mais beaucoup moins tendue qu'aux pieds ; les doigts ont la forme de boudins (main succulente).

Cœur. — A l'auscultation du cœur on constate quelques intermittences, pas de bruits de souffle. Le pouls est à 76. La tension artérielle prise à la radiale, qui égale 9 est très inférieure à la moyenne 15. Au doigt le pouls est faible, dépressible, difficile à percevoir.

La numération des éléments du sang donne : hématies, 2.820.000 ; leucocytes, 4.500 ; les globules rouges et blancs sont diminués.

Urines. — L'examen des urines pratiqué à plusieurs reprises n'a jamais permis de déceler ni sucre, ni albumine. L'urine est jaune trouble, la quantité moyenne est de 800 grammes, la réaction alcaline, la densité 1.015 ; on trouve 3 gr. 84 d'urée, 10 grammes de chlorures, 1 gr. 85 de phosphate par litre.

La *température* générale prise à l'aisselle matin et soir pendant 8 jours est légèrement hypo-normale ; elle oscille entre 35°5, 36° le matin ; 36°2, 36°5 le soir.

La *glande thyroïde* n'est pas perceptible à une méticuleuse palpation. Les autres symptômes pouvant relever du myxœdème sont peu marqués : le système pileux est moyennement développé au crâne et au pubis, on ne constate pas de clairières ; la langue est un peu épaisse, la voix est claire, bien timbrée.

Janvier 1905. — Nous donnons à la malade chaque matin une tablette de thyroïdine Catillon et continuons le traitement pendant 3 mois avec un repos de 5 jours tous les 10 jours.

30 *mars.* — On a remarqué que la malade est plus agitée, plus énervée, elle dit des sottises à tout le monde, veut faire la maîtresse dans sa division.

Les pieds sont toujours bleus asphyxiques ; on note quelques ulcérations, notamment à la racine des 1er, 3e et 4e orteils droits. La teinte bleu-foncé ne remonte que jusqu'au tiers inférieur de la jambe.

Le bourrelet d'œdème au-dessus des orteils, très net encore est un peu moins volumineux, l'infiltration du dos du pied est plus tendue, de consistance moins gélatineuse.

Nous mettons en regard les mensurations des deux jambes prises d'abord avant le traitement (septembre 1904) et après le traitement (30 mars 1905).

	Côté droit		Côté gauche	
	Avant	Après	Avant	Après
Orteils	21,5	20	22	21
Dos du pied	24	24	24	22,5
Malléoles	21	21	21	21
Mollet	24	23,8	22	21,5
Jarretière	25	24,5	23,5	22

A la main, la teinte violacée persiste, mais l'infiltration a presque complè-

tement rétrocédé, surtout à gauche où elle n'est plus perceptible et où les tendons extenseurs font saillie.

Cœur. — Le pouls est à 72 ; on note quelques irrégularités, la tension artérielle n'est pas modifiée.

Les *réflexes* patellaire et plantaire qui étaient diminués avant le traitement thyroïdien sont manifestement exagérés. Les réflexes pupillaires sont normaux à la lumière, mais il est remarquable que la pupille gauche est plus dilatée que la droite.

La *température* de l'œdème ne s'est pas modifiée. Mais la température générale prise à l'aisselle pendant tout le mois de mars s'est nettement élevée : elle oscille entre 36°5 le matin et 37°4 le soir.

Le *poids* général du corps était avant le traitement de 40 kil. 400, ce poids a baissé légèrement sous l'influence du traitement thyroïdien et nous avons les chiffres suivants : 23 janvier, 40 kil. 400 ; 13 février, 40 kilogrammes ; 15 mars, 39 kil. 800 et au 15 avril, après la suppression du traitement, 39 kil. 100.

Urines. — Les urines ne sont modifiées ni en quantité ni en qualité.

Elimination des chlorures (25 octobre 1905). — Nous avons donné depuis 3 jours à la malade 20 grammes de chlorure de sodium supplémentaire dans ses aliments et avons chaque jour déterminé la teneur en chlorure de son urine par 24 heures. Nous trouvons 14 grammes au lieu de 10. La quantité de chlorures ingérés n'est donc pas complètement excrétée. Mais malgré cela il n'y a aucune modification de l'œdème, de sa consistance, de son volume

Observation II (Pl. XVII).

Idiotie avec nombreux stigmates physiques de dégénérescence, microcéphalie, atrophies osseuses et musculaires. — Aux pieds, infiltration élastique du derme à forme de pseudo-œdème.

Beauv. Berthe, née en 1881, entre à l'asile le 17 décembre 1897. Son *hérédité* est très chargée : le grand-père maternel était alcoolique : il serait mort dans une crise de *delirium tremens*, un oncle maternel s'est pendu, une tante maternelle s'est noyée, la mère est une semi-imbécile, le père est alcoolique.

La malade a deux frères âgés de 16 ans et de 5 ans, bien constitués aux points de vue mental et physique.

18 *décembre* 1897. — Certificat immédiat : elle est atteinte d'idiotie avec nombreux stigmates physiques de dégénérescence.

9 *octobre* 1899. — Son intelligence est très rudimentaire : quelques cris inarticulés et les deux seuls mots papa, maman, forment son vocabulaire. Elle est à peu près étrangère à la vie sociale, est gâteuse, il faut l'habiller, la déshabiller, s'occuper d'elle comme d'un enfant,

Son caractère est doux, facile à diriger, elle manifeste quelques sentiments affectifs, sourit quand on lui parle et qu'on s'intéresse à elle ; se montre jalouse des soins qu'on donne aux autres malades, pleure quand on la gronde.

Examen physique. — Stigmates de dégénérescence : asymétrie crânienne

et faciale, oreilles désourlées à la partie moyenne, strabisme convergent, prognathisme énorme du maxillaire inférieur, microcéphalie : la circonférence occipito-frontale mesure 46 centimètres, le diamètre occipito-frontal 14 cent. 5 et le bi-pariétal 13 cent. 5.

Déformation de l'humérus et saillie exagérée de l'olécrâne, subluxations des phalanges aux 3 derniers doigts de la main droite.

Atrophie du membre inférieur droit portant sur le fémur. Aux pieds, le pied droit est valgus talus, les deux premiers orteils sont subluxés sur le métatarse, le pied gauche est légèrement varus avec un équinisme marqué.

Le *corps thyroïde* n'est pas perceptible à la palpation. Le système pileux est normalement développé.

Circulation. — Le pouls est à 82, on note quelques intermittences ; la tension radiale à peu près normale, égale 14. L'examen microscopique du sang donne : globules rouges, 3.870.000, globules blancs, 2.000. Hémophilie marquée : la moindre piqûre provoque une hémorrhagie prolongée.

Les *urines* sont normales comme caractères et comme éléments, sauf pour l'urée qui est diminuée. Nous trouvons les moyennes suivantes : quantité par 24 heures, 1.000 grammes, réaction alcaline ; densité, 1.016 ; urée, 6, 40 ; chlorures, 13 ; phosphates 2. 59 par 24 heures.

Atrophies musculaires diffuses, sans caractères spéciaux, localisés aux points suivants : deltoïde droit, éminences thénar et hypothénar des deux côtés, jumeaux droits.

Réflexes : patellaire normal, plantaire exagéré. Les pupilles sont égales, réagissent bien à la lumière et à l'accommodation.

La *température* générale est franchement hyponormale avec type inverse. Prise à l'aisselle matin et soir pendant une semaine, la température oscille entre 36°5 le matin, et 35°4 le soir.

Le *dermographisme* est très net, avec ligne ortiée anémique très surélevée, large de 2 millimètres et zone de congestion diffuse.

Œdème des pieds. — La face dorsale des deux pieds est le siège d'un œdème élastique, tendu, qui ne prend pas l'empreinte du doigt. Cet œdème forme un bourrelet manifeste à la racine des orteils et un étranglement au cou-de-pied.

Les orteils présentent aussi ce même œdème qui les déforme complètement et un étranglement à leur base. La jambe présente une infiltration un peu moins tendue sans godet. La teinte de cet œdème est cyanotique très foncée. On remarque au milieu de cette teinte des taches ronge-vif bien délimitées. Aux orteils existent plusieurs ulcérations superficielles (constatation de septembre 1904), notamment aux 1er, 3e et 5e orteils droits et au 2e orteil gauche.

La température prise sur le métatarse avec le thermomètre à cuvette plate est très basse : 22° (sept. 1904).

Les mains sont recouvertes d'une peau ridée, beaucoup trop grande pour leur contenu, ce qui semble indiquer qu'il a existé autrefois à leur niveau un œdème chronique aujourd'hui disparu.

Le repos au lit prolongé, avec régime lacté n'a amené aucune modification de l'œdème, de sa teinte, ni de sa température.

Traitement par la thyroïdine. — Nous avons institué le 1er février 1905, et poursuivi pendant 2 mois un traitement par la thyroïdine. Les résultats obtenus furent les suivants :

La température s'est notablement élevée. La moyenne est 37° ; le type inverse persiste, les maxima sont 37°5 le matin, les minima, 36°5 le soir.

Le pouls n'est pas plus fréquent : 80 ; il est toujours un peu irrégulier.

Le poids de la malade qui s'était d'abord abaissé s'est notablement élevé 2 mois plus tard. Nous avons : 23 janvier, 30 kil. 4 ; 13 février, 30 kil. 4 ; 25 février, 30 kilogrammes ; 15 mars, 30 kilogrammes ; puis 15 avril, 33 kilogrammes ; 15 septembre, 33 kilogrammes.

L'œdème ne s'est nullement modifié : les pieds sont bleu noirâtre, les bourrelets très tendus avec quelques points rouges purpuriques.

Nous mettons en regard les mensurations de l'œdème prises le 25 septembre 1904 avant le traitement, et après le traitement, le 30 mars 1905. — Les différences sont à peine sensibles.

	Côté droit		Côté gauche	
	Avant	Après	Avant	Après
Orteils.	21	21	19.5	19
Métatarse	22.5	22	21	21
Cou-de-pied..	16	18.5	21.5	21
Mollet.	19	19	22	21.5
Jarretière	21	21	21	20.5

Les règles ont été plus abondantes et plus prolongées que de coutume pendant la durée du traitement et pendant les 3 mois suivants.

Au point de vue intellectuel nous avons noté seulement que la malade paraissait plus gaie, plus souriante, plus éveillée que de coutume. Elle s'amusait quelquefois à voler le mouchoir dans la poche de sa voisine et pouvait manger presque seule quand on posait l'assiette sur ses genoux.

Elimination des chlorures. — Nous avons mis la malade pendant 3 jours au régime lacté (3 litres) et évalué la quantité des chlorures excrétés qui s'élevait à 13 grammes par 24 heures ; pendant les 3 jours suivants nous avons ajouté 28 grammes de NaCl par jour dans son lait. La quantité de chlorures éliminés a été seulement de 14 grammes à 14 gr. 5. Il y avait donc rétention des chlorures. Malgré cela la qualité et la dimension de l'œdème n'ont pas varié.

Un certain nombre de conclusions se dégagent de la lecture de ces deux observations.

Remarquons d'abord que cet œdème ne saurait être attribué à des *lésions du cœur* ou *des reins*. Le pouls des deux malades présente des irrégularités, mais l'infiltration qui nous occupe, énorme, tendue, chronique n'a aucun des caractères de l'œdème cardiaque. Dans les urines nous n'avons jamais trouvé d'élément pathologique. On connaît l'importance de l'élimination des chlorures dans la production des œdèmes. Or, dans le cas présent les chlorures sont éliminés en proportion normale. L'ingestion sup-

plémentaire de 20 grammes de NaCl a amené une certaine rétention des chlorures puisqu'une très minime quantité passait dans l'urine, mais les œdèmes n'ont subi de ce fait aucune variation.

Les pieds des deux malades ressemblent fort sur nos photographies à des pieds de *myxœdémateuses* : même bourrelet énorme, même étranglement aux malléoles. L'analogie est bien plus frappante encore à la palpation : c'est au doigt la même sensation gélatineuse, élastique. On remarque encore la même teinte cyanotique, foncée, noirâtre, éclaircie de taches rouge-vif bien délimitées. Il était intéressant de voir l'effet de l'opothérapie thyroïdienne sur ces infiltrations : on peut dire qu'il a été nul, au moins chez la malade de l'observation II. Il fallait du reste s'y attendre puisque chez l'une et l'autre malade l'unique symptôme de myxœdème partiel était cet œdème.

J'ai déjà insisté dans ma thèse (1), sur l'importance qu'avaient la *stase* du membre et *l'état cachectique* du sujet dans la production du pseudo-œdème chez les catatoniques. Les mêmes réflexions sont naturelles ici : nos deux malades impotentes, restent toute la journée immobiles, les jambes pendantes ; de plus, il existe chez elles un état de débilité physique manifeste. — Nous avons maintenu nos malades au lit pendant plusieurs mois en améliorant considérablement leur régime (lait, œufs, viandes saignantes), mais les variations de l'œdème ont été insignifiantes et la température locale n'a pas changé : la teinte seule était un peu plus claire. Un léger changement de la coloration de l'épiderme, voilà la seule modification qu'entraine l'abaissement de la *température extérieure*.

Il nous reste encore à envisager l'influence des *vaso-moteurs* et du *système nerveux central*. L'appareil vaso-moteur est certainement troublé chez ces malades ; d'abord le dermographisme est très net : le plus léger grattage de la peau avec l'ongle ou un crayon produit une ligne blanche, ortiée qui se surélève rapidement et est entourée d'une zone de congestion diffuse large de 2 centimètres. Cet urticaire une fois produit dure de 1 h. 1/2 à 2 heures.

On constate de plus aux pieds des ulcérations superficielles. Ces petites eschares ne sont nullement en rapport avec la température extérieure : on les trouve en juin, juillet ; ni avec la pression puisqu'elles subsistaient, après 2 mois de séjour au lit, en des points où les couvertures n'avaient aucun contact Il paraît rationnel d'attribuer pour la plus grande part la production de ces ulcérations superficielles à un défaut de circulation sous l'influence du système vaso-moteur. Comme chez les catatoniques, ces eschares évoluent chez des sujets à stéréodermographisme intense et sont précédées

(1) *Etude des troubles physiques dans la Démence précoce hébéphréno-catatonique*. Paris, 1905.

de taches purpuriques. Ces taches rouges se soulèvent en bulles pemphigoïdes, la bulle se crève et l'ulcération est constituée.

Nous voyons donc ici nettement une paralysie des vaso-moteurs analogue à celle qui se produit dans la gelure chronique, mais d'après ce qui a été dit ici, la cause pathogénique n'est pas externe, mais interne. Chez ces malades le système sympathique et vaso-moteur est touché.

Enfin ces deux malades sont de vrais monstres physiques, dont l'appareil cérébro-spinal présente des malformations multiples : l'une est une hydrocéphale paraplégique avec contracture des membres inférieurs ; l'autre, une microcéphale avec atrophies osseuses et musculaires, luxation des doigts, pieds-bots. Dans leur appareil cérébro-spinal défectueux les centres trophiques sont aussi atteints.

Cet œdème dont la pathogénie est ici assez nette, est à rapprocher des œdèmes déjà décrits chez les catatoniques, œdèmes s'accompagnant des mêmes symptômes, et liés, eux aussi sans doute, à un trouble des centres vaso-moteurs et trophiques.

HOSPICE DE BICÊTRE
TRAVAIL DU LABORATOIRE DE M. PIERRE MARIE.

LE FAISCEAU LONGITUDINAL INFÉRIEUR
ET
LE FAISCEAU OPTIQUE CENTRAL.

QUELQUES CONSIDÉRATIONS SUR LES FIBRES D'ASSOCIATION DU CERVEAU,

PAR
LA SALLE ARCHAMBAULT
(Albany, New-York).

Bien qu'il y ait eu dans ces dernières années de nombreux travaux consacrés à l'étude des grands faisceaux de l'hémisphère cérébral, la question de l'origine et de la terminaison de ces faisceaux est encore très discutée et la divergence d'opinion que l'on rencontre, en parcourant les éditions les plus récentes des grands traités d'anatomie, nous démontre jusqu'à quel point ce problème complexe prête à la confusion.

Nous traversons actuellement une période de réaction dans la conception anatomique et physiologique des grands faisceaux de l'hémisphère ; les études remarquables de Flechsig sur la myélinisation des fibres nerveuses et sur l'existence de « centres d'association » ont marqué le début d'une phase nouvelle dans l'histoire de l'anatomie nerveuse.

Depuis les importants travaux de Dejerine et de ses élèves Vialet et Mirallié l'école française n'a guère contribué à ce chapitre intéressant de l'anatomie ; c'est l'école allemande qui a eu la part la plus active, le rôle le plus important. De nouvelles recherches de la part de Flechsig et de ses élèves, de Probst, de Redlich et d'autres, sont venues à l'appui des idées émises par Flechsig, et nous assistons aujourd'hui à la démolition d'un bon nombre de doctrines classiques.

Notre excellent maître, M. Pierre Marie, a reconnu l'utilité qu'il y aurait à instituer des recherches sur une question d'une si grande importance et à la discussion de laquelle l'école française n'a pris jusqu'ici aucune part : il nous a fait le grand honneur de nous confier ce travail et c'est avec empressement et reconnaissance que nous nous sommes livré à de longues études dans son laboratoire de Bicêtre.

Nous avons étudié, à l'aide de coupes rigoureusement sériées et colorées par

la méthode de Weigert ou de Pal, *huit* cas de ramollissement étendu des régions postérieures de l'hémisphère cérébral ; le plus souvent il s'agissait des lésions caractéristiques de l'aphasie sensorielle. Dans un seul cas, nous avons eu la bonne fortune de ne trouver que des lésions corticales sur une étendue considérable, sans participation des couches sagittales profondes.

Les faits qui se sont dégagés de l'étude de ces cas nous ont conduit à des conclusions qui vont nettement à l'encontre des notions classiques et qui ne concordent que partiellement avec les idées plus récemment émises et sur l'origine et sur la nature de certains faisceaux, surtout du faisceau longitudinal inférieur.

Prenons d'abord connaissance de tout ce qui a été dit sur ce faisceau par les nombreux auteurs qui s'en sont occupés.

Le faisceau longitudinal inférieur était connu de *Reil* qui, en 1809, le décrivit en commun avec les radiations thalamiques sous le nom de « couronne rayonnante du lobe occipital » ; mais la première description à part en fut faite en 1822 par *Burdach* (1) qui lui donna le nom de qui lui est resté, « faisceau longitudinal inférieur ». Pour Burdach, ce faisceau était formé de fibres d'association, prenait son origine dans le lobe occipital, limitait en dehors la couronne rayonnante et en avant se divisait en deux parties, dont l'une accompagnée du cingulum se rendait au tapetum, dont l'autre entrait dans la constitution de la partie inférieure de la capsule externe, puis se poursuivait le long de la face externe du lobe frontal jusqu'au pôle de ce lobe.

Arnold (2) admet l'interprétation de Reil, mais plus tard accepte les idées de Burdach.

Gratiolet (3) fait preuve d'une puissance d'observation étonnante, étant donné que dans son temps les modes d'investigation du cerveau étaient plutôt primitifs. Il fait une description remarquable des couches profondes qui, pour lui, représentent l'expression intra-cérébrale de la bandelette optique ; il reconnaît deux couches de radiations optiques dont l'une, la branche externe, croise l'autre, la branche interne, passe au-dessous d'elle, puis se termine surtout dans le corps genouillé externe, mais aussi dans le pulvinar et dans le corps quadrijumeau antérieur.

Meynert (4) considère que le faisceau longitudinal ne constitue pas un seul faisceau, mais plusieurs ; il renferme surtout des fibres de projection. Il le décrit sous le nom de « lame des faisceaux optiques ». Cette opinion est admise par *Wernicke* (5) qui propose la dénomination de « substance sagittale du lobe occipital ».

Sachs (6) fait de nouveau prévaloir les idées de Burdach. Pour lui, le fais-

(1) Burdach, Von. Bau und Leiten des Gehirns, 1819-1826.

(2) Arnold, *Fabulae anatomicae*, 1838 ; *Bemerkungen über den Bau des Gehirns und Ruckenmarks*, 1838, Handbuch der Anatomie des Menschen, 1851.

(3) Gratiolet, *Anatomie comparée du système nerveux*. Paris, 1839, 1857.

(4) Meynert, *Psychiatrie*, 1884.

(5) Wernicke, Lehrbuch der Gehirnkrankheiten, 1881.

(6) Sachs, *Der Hinterhauptlappen*, Lepzig, 1892 ; Ueber Flechsig's Verstandcentren, Monat. fur Psychiatrie, Bd I.

ceau longitudenal inférieur est un faisceau d'association qui provient de la totalité de l'écorce occipitale et qui se termine entièrement dans le lobe temporal, surtout dans l'écorce des première et deuxième circonvolutions temporales. La partie interne de ce faisceau se confond avec le cingulum et sa partie supérieure avec les fibres de la couronne rayonnante. Il fait usage du terme « Stratum sagittale externum ».

Charcot (1) et Ballet (2) réunissent les deux couches sagittales sous le nom de « faisceau sensitif », ce serait un faisceau de la sensibilité générale qui formerait la partie externe du pied du pédoncule et qui se terminerait dans le lobe occipital.

Brissaud (3) admet ces mêmes idées, mais subdivise le « faisceau sensitif » en « faisceau sensitif externe » (faisceau longitudinal inférieur) et « faisceau sensitif interne » (radiations optiques).

C'est *Dejerine* (4) qui, de nos jours, a fait la description la plus détaillée, la plus complète du faisceau longitudinal inférieur. Pour cet auteur, le faisceau longitudinal est un faisceau d'association ayant son origine dans l'écorce du pôle et de la totalité du lobe occipal. Ce faisceau présente à la base de chaque circonvolution qui le limite, une sorte d'arête... Ces arêtes sont surtout accentuées au niveau des troisième circonvolution temporale, troisième circonvolution occipitale et des lobules lingual et fusiforme auxquels le faisceau longitudinal inférieur abandonne un grand nombre de fibres. Dans le lobe temporal et au niveau du segment rétro-lenticulaire de la capsule interne (qu'il recouvre en dehors) ce faisceau est mal délimité et ses fibres s'enchevêtrent avec les fibres de projection des lobes temporal et pariétal. En avant du segment rétro-lenticulaire de la capsule interne, le faisceau longitudinal inférieur entoure l'extrémité postérieure et le bord inférieur du putamen, contourne la corne sphénoïdale et atteint la partie externe du noyau amygdalien où il morcelle avec le faisceau uncinatus la substance grise qui relie l'avant-mur au noyau amygdalien et à l'écorce cérébrale avoisinante. Dans le lobe temporal les fibres des couches inférieures se rendent dans la circonvolution de l'hippocampe, le lobule fusiforme et la troisième circonvolution temporale ; un grand nombre de fibres s'irradient dans la deuxième temporale, un plus grand nombre encore dans la première temporale.

Un petit nombre de fibres entrent dans la constitution de la capsule externe dont elles concourent à former les couches les plus inférieures et s'entrecroisent avec les fibres de la commissure antérieure et du faisceau uncinatus. D'autres fibres enfin s'irradient dans l'écorce de la circonvolution du crochet et du pôle temporal.

(1) Charcot, *Leçons sur les localisations dans les maladies du cerveau*. Paris, 1876.

(2) Ballet, *Recherches anatomiques et cliniques sur le faisceau sensitif*, etc., Th. Paris, 1881.

(3) Brissaud, *Recherches anatomo-pathologiques et physiologiques sur la contracture permanente des hémiplégiques*, Th. Paris, 1889 ; *Anatomie du cerveau de l'homme*. Paris, 1893 ; *La fonction visuelle et le cunéus*. Paris, 1894.

(4) Dejerine *Anatomie des centres nerveux*, 1895.

Au voisinage de la circonvolution temporale, le faisceau longitudinal inférieur est traversé par un grand nombre de fascicules onduleux fortement colorés par l'hématoxyline, qui s'infléchissent en avant et en dedans, traversent les radiations thalamiques et entrent dans la constitution du segment rétro-lenticulaire de la capsule interne, puis s'irradient dans le pulvinar, dans les corps genouilllés externe et interne et dans les noyaux externe et interne de la couche optique. Les plus antérieurs de ces fascicules abordent dans la région sous-thalamique le segment postérieur de la capsule interne et descendent dans le pied du pédoncule cérébral dont elles concourent à former le cinquième externe (faisceau de Turck). Le faisceau longitudinal est traversé également par les fibres temporo-thalamiques, etc. Toutes ces fibres n'appartiennent pas au faisceau longitudinal, elles ne font que le traverser avant d'arriver à destination.

La partie inférieure du faisceau longitudinal constitue exclusivement un faisceau d'association qui relie le lobe occipital, et en particulier la sphère visuelle, au lobe temporal. Les lésions limitées du lobe occipital entraînent une dégénérescence qui peut être suivie dans la substance blanche du lobe temporal, mais souvent, à cause du grand nombre de fibres courtes, cette dégénérescence ne se poursuit pas sur une longue étendue. Ce faisceau dégénère parfois dans les deux sens... il est donc probable qu'il renferme, outre les fibres qui viennent de l'écorce occipitale et qui en constituent la presque totalité, un certain nombre de fibres venant de l'écorce temporale.

A la suite de ses recherches sur la myélinisation des fibres nerveuses chez les nouveau-nés, *Flechsig* (1) prétend que le faisceau longitudinal inférieur ne renferme que des fibres de projection qui se terminent dans le lobe occipital et particulièrement dans la sphère visuelle. Ce faisceau provient de la partie inférieure du noyau latéral de la couche optique et du noyau principal du pulvinar ; à cet endroit ses fibres croisent d'autres fibres qui proviennent de la partie supérieure du corps genouillé externe et qui entrent dans la constitution du stratum zonale. Après son émergence de la couche optique, le faisceau longitudinal est accompagné de fibres venant de la couche optique et destinées à la sphère olfactive et à la corne d'Ammon, ainsi que de fibres ayant leur origine dans le corps genouillé interne et en partie dans la coupe optique et qui se rendent au lobe temporal et à la sphère auditive.

La couche sagittale externe de Sachs ne représente pas un faisceau d'association reliant le lobe occipital au lobe temporal... elle est formée exclusivement de fibres de projection.

Pour *von Monakow* (2) le faisceau longitudinal inférieur (qu'il identifie avec la « couche sagittale ») ne doit pas être considéré comme une entité anatomique. Grâce au resserrement de ces fibres, à leur gros calibre, à leur coloration intense par l'hématoxyline et à sa pauvreté en éléments névrogliques, ce fais-

(1) Flechsig, a) *Weitere Mittheilungen über die Sinnes und Associationzentren des menschlichen Gehirns*, 1895. b) *Weitere Mittheilungen über den Stabkranz des menschlichen Grosshirns*, 1896, Neurologisches Centralblatt.

(2) Von Monakow, *Gehirnpathologie* (Nothnagel's, Specielle Pathologie und Therapie, IX. Band. Wien, 1905.

ceau se distingue toutefois de la couche des radiations thalamiques qu'il recouvre en dehors. Le faisceau longitudinal commence à se dessiner au niveau du noyau amygdalien et de la circonvolution du crochet... il se poursuit à travers toute l'étendue du lobe temporal-occipital et constitue la couche externe des fibres profondes. Dans son trajet postérieur, il reçoit de nombreuses fibres de la capsule externe et du segment sous-lenticulaire de la capsule interne. La majorité des fibres dont ce faisceau est constitué appartiennent au système d'association ; elles proviennent de la capsule externe et des circonvolutions temporales et se terminent dans le lobe occipital ; mais il existe, en outre, des fibres allant dans le sens inverse, et qui proviennent de l'écorce occipitale. Mais le faisceau longitudinal inférieur renferme aussi un certain nombre de fibres de projection, de radiations thalamiques.

En réalité il est difficile de délimiter d'une façon absolue les trois couches situées en dehors de la paroi ventriculaire, toutes trois renferment des fibres qui proviennent des centres optiques primaires, c'est-à-dire : du corps genouillé externe, du corps quadrijumeau antérieur et du pulvinar de la couche optique.

Ces ganglions fournissent une grande partie des radiations sagittales qui se rendent au lobe occipital ; elles concourent à former surtout la couche sagittale interne, mais elles occupent aussi la partie dorsale du faisceau longitudinal inférieur. D'autres fibres tirent leur origine de la sphère visuelle corticale et de l'écorce occipitale et vont s'irradier dans les centres optiques ; les radiations optiques renferment donc des fibres allant dans les deux sens.

A la suite de lésions de la région calcarine et du lobe occipital on observe une dégénérescence des radiations thalamiques, et en plus, de l'atrophie consirable des grosses cellules multipolaires de la partie dorsale du corps genouillé externe, la dégénérescence s'épuise dans le pulvinar et dans les couches superficielles et moyennes du corps quadrijumeau antérieur. Lorsqu'il s'agit de lésions intéressant la substance profonde située en dehors du corps genouillé externe, on constate une dégénérescence corticipète qui se poursuit jusque dans le lobe occipital.

Au niveau du carrefour ventriculaire les radiations optiques occupent surtout la partie moyenne des couches sagittales profondes, aussi bien la couche sagittale externe que la couche sagittale interne.

Les lésions du corps genouillé externe entraînent la dégénérescence des radiations optiques, mais cette dégénérescence occupe aussi le territoire du faisceau longitudinal inférieur.

Les radiations optiques abandonnent des fibres à la scissure calcarine, au cunéus, au lobule lingual, au gyrus descendens, à la deuxième circonvolution occipitale, peut-être aussi aux autres circonvolutions occipitales et à la partie postérieure du pli courbe.

Le faisceau longitudinal contient donc des fibres appartenant à plusieurs systèmes ; la dégénérescence secondaire nous démontre que la nature de ses fibres varie sensiblement d'un niveau à l'autre. En avant il contient des fibres qui proviennent des centres optiques primaires ainsi que du corps genouillé interne; il renferme même des fibres commissurales, c'est-à-dire des fibres

de la commissure antérieure, mais la majorité de ses fibres, cependant, sont des fibres d'association.

Obersteiner (1) admet que le faisceau longitudinal inférieur (stratum sagittale occipito-temporale externum) est un faisceau d'association provenant surtout de la sphère visuelle et qui se rend au lobe temporal ; mais la partie supérieure de ce faisceau renferme des fibres qui passent dans la partie postérieure de la capsule interne.

Sehellenberg pense que la majeure partie du faisceau longitudinal représente un faisceau d'association reliant entre elles les circonvolutions du lobe piriforme et de l'opercule sylvien. Une autre partie représente le pédoncule (Stiel) du corps genouillé.

Probst (2) fait des conclusions sur le faisceau longitudinal supérieur (qui, pour lui aussi, correspond à la couche sagittale externe) ; dans chacun de ses nombreux travaux, il modifie assez souvent ses opinions sur l'origine et la terminaison des fibres qui entrent dans sa constitution, mais n'admet nulle part que ce faisceau renferme de fibres d'association.

Dans ses premières études (a, b et c) il dit que la couche sagittale interne contient des fibres qui passent de l'écorce occipitale à la couche optique, et la couche sagittale externe des fibres dont le trajet est l'inverse, c'est-à-dire qu'elles proviennent de la couche optique et se rendent à la corticalité. Plus tard, il insiste sur la délimitation peu précise entre ces deux couches ; un bon nombre de fibres proviennent des faces externe et interne dn lobe occipital et se rendent au pulvinar, aux corps genouillés externe et interne, au noyau latéral (partie supérieure) de la couche optique et aux couches superficielles du corps quadrijumeau antérieur. D'une façon générale, la partie inférieure de cette couche sagittale (commune) recevrait les fibres de trois circonvolutions occipitales ; elles seraient destinées au pulvinar, au corps genouillé externe et au noyau latéral de la couche optique ; la partie supérieure renfermerait les fibres des circonvolutions pariétales supérieures et inférieures ; ces dernières fibres seraient moins nombreuses que celles qui proviennent des autres régions.

Dans d'autres de ces travaux, Probst (3) (d, e, f, g) attribue de nouveau à la

(1) Obersteiner, *Anleitung beim Studium der Nervösen Central organe*, 1901 ; du même : *Ein porencephalisches Gehirn, Arbeiten aus dem. Neurol Inst.* Heft 8.

(2) Probst, a) *Physiologiche, anatomische und pathologische Untersuchungen des Sehhügels*, Archiv für Psychiatrie, Bd. 33, 1900 ; b) *Experimentelle Untersuchungen ueber die Anatomie und Physiologie des Sehhügels*, Monat für Psych. Bd 7, 1900 ; c) *Zur Kentniss des Sagittalmarkes und der Backenfasern des Hinterhauptslappen*, Jahrbüch für Psych. Bd. 20, 1900.

(3) Probst, d) *Ueber den Bau des Vollständ. bulkenlosen Grosshirns*, etc. Archiv für Psych., Bd 34, 1901 ; e) *Ueber den Verlauf der centralen Sehfasern und ihre Endigung im Zwichen und Mittelhirn* etc. Archiv f. Psych., Bd. 35 ; f) *Ueber die Bedeutung des Sehhügel.* Wien klinische Wochenschrift, 1902 ; g) *Ueber die Leitungsbahnen des Grosshirns*, Jahrbücher f. Psych., Bd.23, 1903 ; h) *Zur Kentniss der Grosshirnfaserung und der cerebralen Hemiplegie*, Sitz. bei d. K. Acad. der Wissenschaft in Wien. Band 112 ; Abt. III, Dez. 1903 ; i) *Zur Lehre von der. Mikrocephalie und Macrogyrie.* Archiv. f. Psych., Bd. 38, 1904.

couche sagittale latérale une fonction déterminée, elle représenterait la voie visuelle centrale, ses fibres proviennent de la couche optique et se rendent à la sphère visuelle corticale ; parfois (f) il accorde à ces fibres une origine plus étendue, non seulement dans la couche optique (noyaux latéral et postérieur), mais aussi dans le corps genouillé externe.

Plus récemment, à l'occasion d'un cas de lésion de la couche optique (h), Probst fait subir à ses idées de grosses modifications. Il a observé une dégénérescence partielle du faisceau longitudinal inférieur qui s'épuise et dans le lobe temporal et dans le lobe occipital. Parmi les fibres non dégénérées de ce faisceau, il en est qui proviennent du pulvinar et du corps genouillé externe (dans ce cas, ces parties ne sont pas atteintes par la lésion), et d'autres qui tirent leur origine de l'écorce des circonvolutions temporales, occipitales et des lobules lingual et fusiforme, ces dernières fibres se rendent au pédoncule cérébral.

Le faisceau longitudinal inférieur renferme donc des fibres thalamo-corticales destinées aux lobes temporal et occipital et, en outre, des fibres qui proviennent de ces lobes et qui passent dans le pied du pédoncule. Ce que l'on désigne sous le nom de « Radiations optiques de Gratiolet » comprend des fibres corticifuges destinées au pulvinar de la couche optique et au corps quadrijumeau antérieur. Le faisceau longitudinal n'envoie aucune fibre à la capsule externe.

Dans des cas de lésions de la couche optique et sur des coupes traitées par la méthode de Marchi, Probst a observé une dégénérescence du faisceau longitudinal qu'il a pu suivre jusque dans l'écorce du lobe occipital et de la scissure calcarine ; il en conclut, comme avant, que la couche sagittale externe renferme les fibres visuelles centrales et que celles-ci tirent leur origine de la couche optique.

Dans son mémoire le plus récent Probst (1) étudie les dégénérescence consécutives à une lésion étendue qui atteint la couche optique mais aussi la capsule interne et le noyau lenticulaire. Le faisceau longitudinal inférieur est en grande partie dégénéré ; cette dégénérescence tient à la destruction du noyau latéral de la couche optique dont les fibres passent au-dessus du corps genouillé externe et par le segment postérieur de la capsule interne pour entrer dans la constitution de la couche sagittale externe. Une partie du faisceau longitudinal, allant au lobe occipital est cependant respectée, car ce faisceau reçoit aussi des fibres du pulvinar et du corps genouillé externe, et dans ce cas, ces noyaux sont indemnes.

Les lobes pariétal et occipital envoient des fibres au corps quadrijumeau antérieur, ces fibres constituent le faisceau cortico-tectal.

Edinger (2) considère que le faisceau longitudinal inférieur est un long

(1) Probst, *Weitere Untersuchungen über die Grosshirnfaseruny und über Rindenreizversuchen Mach Ausschaltung verschiedener Leitungsbahnen.* Aus dem Sitzungsbericht der Kaiserl. Akad. der Wissenschaft. in Wien, Bd C XIV Abt. III, april 1905.

(2) Edinger, *Bau der nervosen Central organe*, 1904. *Geschichte eines Patienten dem operativ der ganze Schlafelappen entfernt Wurde*, Archiv für klinisch Medizin, Bd. 73,

faisceau d'association qui relie le lobe occipital au lobe temporal et vice versa. Dans un cas où, pendant la vie, l'on avait pratiqué l'ablation du lobe temporal, l'examen démontra qu'une dégénérescence considérable du faisceau longitudinal avait résulté de l'intervention, et cette dégénérescence se poursuivait jusque dans le lobe occipital. Pour Edinger, ce cas vient à l'appui de l'origine temporale d'un bon nombre des fibres du faisceau longitudinal inférieur.

Schutz (1) fait la description d'un cas de mycrogyrie avec anomalies considérables portant sur les lobes temporal et occipital. Le faisceau longitudinal inférieur est cependant bien développé et passe du lobe occipital au *mésencéphale* ; ici l'auteur donne expression à des idées très personnelles sur la constitution du faisceau longitudinal. Ce faisceau contiendrait : *a*) des fibres qui lui viennent directement du nerf optique ; *b*) des fibres ayant leur origine dans le mésencéphale.

Ces fibres mésencéphaliques ou pédonculaires proviendraient de la partie latérale du ruban de Reil médian (lemniscus) et seraient destinées à la première circonvolution temporale ; elles seraient accompagnées d'autres fibres ayant la même origine et qui se rendraient au noyau médian de la couche optique et aux circonvolutions rolandiques. Outre ces fibres venant du mésencephale, il en est d'autres que l'écorce cérébrale enverrait aux noyaux moteurs des régions inférieures du névraxe. Ainsi serait constitué un faisceau dont les fibres iraient dans le deux sens, ce faisceau représenterait une seconde voie motrice.

Niessl-Mayendorf (2), élève de Flechsig, après avoir étudié la myélinisation des fibres nerveuses et pratiqué des coupes dans tous les sens de pièces normales et des coupes frontales d'un cas de ramollissement du pli courbe et du pied de la deuxième circonvolution temporale, fait l'analyse succincte de ses constatations.

Il se sert surtout des termes que Flehsig a introduits dans le langage anatomique, mais après en avoir indiqué les synonymes :

1° Les radiations optiques primaires de Flechsig correspondent au faisceau longitudinal inférieur, à la couche sagittale externe.

2° Les radiations optiques secondaires de Fleschsig représentent les radiations optiques de Gratiolet (telles que décrites actuellement), la couche sagittale interne.

Les radiations optiques primaires tirent leur origine du corps genouillé externe et du noyau latéral de la couche optique, se dirigent irrégulièrement en avant et légèrement en haut, puis se coudent, passent en bas et en dehors le long de la paroi ventriculaire et forment la couche la plus externe des fibres sagittales profondes. Toutes ces fibres se rendent dans le lobe occipital pour se terminer dans les deux lèvres de la scissure calcarine.

(1) Schutz, *Ueber die Beziehungen des unteren Längsbündel zur Schleife et über ein neues motorisches Stabkranzsystem.*

(2) Niessl-Mayendorf, *Vom Fasciculus longitudinalis inferior*, Archiv f. Psych., Bd. 37, 1903.

Les radiations optiques secondaires proviennent surtout de la scissure calcarine, mais reçoivent un contingent du pôle occipital, de la partie la plus postérieure du lobule fusiforme et de la troisième circonvolution occipitale ; elles se terminent dans le pulvinar de la couche optique et dans les couches superficielles et moyennes du corps quadrijumeau antérieur.

Les radiations optiques primaires et secondaires sont en relation avec cette partie de l'écorce occipitale délimitée par la strie de Vicq-d'Azyr.

Les fibres d'association n'entrent nullement dans la constitution de ces deux couches de fibres.

Starokotlitzki (1) se range parmi les auteurs qui attribuent au faisceau longitudinal inférieur, un caractère mixte. Pour lui, la partie dorsale ou supérieure de ce faisceau renferme, au niveau des ganglions de la base, des fibres de projection, mais la partie inférieure de son segment vertical ainsi que la totalité de son segment horizontal constituent un faisceau d'association passant de l'écorce occipitale à l'écorce temporale.

Le contingent formé de fibres d'association tire son origine de l'écorce occipitale : circonvolutions de la convexité, lobules lingual et fusiforme et cunéus ; son origine de cette dernière circonvolution est particulièrement facile à constater ; ces fibres d'association se terminent dans l'écorce temporale, *surtout* dans la partie antérieure du lobule fusiforme et dans la circonvolution de l'hippocampe, même dans la corne d'Ammon. Au niveau du pôle temporal d'autres fibres s'irradient dans l'écorce de la circonvolution du crochet et des trois circonvolutions temporales.

Dans la région des noyaux centraux, un bon nombre de fibres se détachent de la partie supérieure du segment vertical du faisceau longitudinal inférieur, abordent le segment rétro-lenticulaire de la capsule interne, traversent le champ triangulaire de Wernicke et se terminent surtout dans le pulvinar de la couche optique, mais aussi dans les corps genouillés externe et interne, dans le putamen et le globus pallidus du noyau lenticulaire. Enfin d'autres fibres passent dans le pied du pédoncule cérébral, mais parmi ces dernières, il n'en est pas que l'on puisse suivre dans la substance sous-corticale de la première circonvolution temporale ainsi que le veut Dejerine. Pour ce dernier auteur, ces fibres venant de la première temporale, concourent, avec d'autres fibres qui proviennent des deuxième et troisième circonvolutions temporales, à former un faisceau à part, le « faisceau de Türck » ; ce faisceau ne recevrait aucun contingent de l'écorce occipitale, ne fait nullement partie du faisceau longitudinal, mais le traverse tout simplement pour se rendre dans le pied du pédoncule cérébral dont il constitue le cinquième externe. Starokotlitzki admet parfaitement l'existence du faisceau de Türck ; il n'est pas démontré que le lobe temporal ne prend aucune part dans sa constitution, mais pour l'auteur, la majorité des fibres de ce faisceau lui viennent du lobe occipital, et, de plus, elles font partie du faisceau longitudinal inférieur.

(1) Starokotlitzki, *Das untere Langsbündel des menschlichen Grosshirns*, Inaugural Dissertation, Breslau, Juill. 1903.

D'ailleurs, les fibres de projection que renferme le faisceau longitudinal dans la partie supérieure de son segment vertical (au niveau des ganglions de la base) proviennent, selon Starokotlitzki, presque exclusivement du lobe occipital ; peut-être en est-il un certain nombre d'origine temporale. Ces fibres, dont la grande majorité se termineraient dans la couche optique, correspondent aux fibres thalamo-corticales et cortico-thalamiques décrites par Probst.

Stosel (1), à la suite de recherches sur la myélinisation des fibres nerveuses des grands faisceaux de l'hémisphère, insiste sur l'apparition précoce de la myéline pour les fibres de certains territoires bien délimités, à savoir : la lèvre inférieure de la scissure calcarine, le segment dorso-latéral du corps genouillé externe et la couche des radiations optiques. Il conclut que le faisceau longitudinal inférieur est un faisceau de projection, qu'il représente la continuation intra-hémisphérique de la bandelette optique après la terminaison de celle-ci dans la partie ventrale du corps genouillé externe.

Schaffer (2) donne expression à des idées très spéciales ; le faisceau longitudinal inférieur renfermerait un bon nombre de fibres provenant des circonvolutions de la face orbitaire du lobe frontal, du pôle temporal et de la première circonvolution temporale qui poursuivraient un long trajet antéro-postérieur et iraient se terminer dans le précuneus.

A l'ensemble de ces fibres, l'auteur donne le nom de « faisceau temporo-préoccipital » ; ce serait un faisceau d'association,

Redlich (3) a fait de longues recherches sur le faiscean longitudinal chez l'homme et chez les animaux.

Le faisceau longitudinal inférieur représente en partie la voie visuelle centrale ; il se termine dans l'écorce de la scissure calcarine, du pôle occipital, des circonvolutions inférieures du lobe occipital et en partie dans l'écorce des circonvolutions supérieures de la convexité pariéto-occipale. Dans le lobe temporal, le faisceau longitudinal n'abandonne aucun contingent nettement appréciable aux circonvolutions dont il constitue la substance profonde.

La partie dorsale de ce faisceau se confond avec les radiations thalamiques et fait partie de la couronne rayonnante : elle entre en relation avec la couche optique et avec le corps genouillé externe, mais la coloration de Weigert ne permet pas d'établir avec quels noyaux de la couche optique ces relations ont lieu.

Quant au segment horizontal du faisceau longitudinal inférieur, situé au-dessous de la paroi ventriculaire sphénoïdale, il représente également pour Redlich, un faisceau de projection et assure les connexions entre les ganglions sous-corticaux et l'écorce des circonvolutions de l'hippocampe et de la partie

(1) Stosel, *Uber die Markreifung der sogenannten Korperfühlsphäre und der Riech und der Shestrahlung des Menschen*, Archiv f. Psych., Bd XXXVIII.

(2) Schaffer, *Ein Fall von ausgedehnter Meningitis syphilitica*, Neurologisches Centralbl., 1904.

(3) Redlich, *Zur vergleichenden Anatomie der Associationsysteme des Gehirns der Saügethiere. Fasciculus longitudinalis inferior*, Arbeitem aus dém Neurolog. Inst (Prof. Obersteiner) XII. Bd. 1905.

basale et antérieure du lobe temporal. En tout cas, Redlich pense que cette partie de la couche externe se termine dans le voisinage de la circonvolution du crochet et du noyau amygdalien.

L'auteur considère que, d'une façon générale, la couche sagittale externe renferme des fibres corticipètes, la couche sagittale interne des fibres corticifuges ; mais il insiste sur la délimitation peu nette entre les deux. Ainsi, le faisceau longitudinal inférieur envoie de nombreuses fibres qui lui viennent de la sphère visuelle corticale et qui se rendent à la capsule interne et enfin au corps genouillé externe et à la couche optique. Il cite un exemple : il a observé chez le singe une dégénérescence du faisceau longitudinal à la suite d'une lésion occipitale située à l'angle inféro-interne de la corne occipitale et sectionnant les couches sagittales profondes jusqu'à l'épendyme ventriculaire. On suit cette dégénérescence à travers le lobe temporal, elle passe par la capsule interne et se termine surtout dans le corps genouillé externe, on constate une décoloration du stratum zonale de ce noyau ; les altérations du côté de la couche optique sont beaucoup moins accusées.

Dans ce même cas cette partie du faisceau longitudinal qui s'engage dans la profondeur de la circonvolution de l'hippocampe a été trouvée intacte, il est donc peu probable, dit l'auteur, que ce segment inféro-interne soit en relation avec le lobe occipital.

Plus loin, l'auteur revient sur l'origine du faisceau longitudinal et dit que les fibres qui proviennent du pôle occipital se dirigent horizontalement en avant, celles qui naissent de la face interne du lobe occipital contournent les parois ventriculaires, et enfin les fibres qui tirent leur origine des circonvolutions supérieures se portent en bas ; toutes se réunissent et passent dans la capsule interne. Il semble donc que, pour l'auteur, le faisceau longitudinal inférieur renferme avant tout « des fibres corticifuges » destinées à la couche optique et au corps genouillé externe. Il n'est fait mention nulle part dans son travail de fibres ayant leur origine dans le corps genouillé externe, cependant Redlich parle de fibres que le faisceau longitudinal envoie à la calcarine, au pôle occipital, aux circonvolutions du bord inférieur, au cunéus, au lobule lingual, à la première circonvolution occipitale.

D'où viennent ces fibres ? On ne parvient pas à se faire une idée exacte des convictions de l'auteur sur l'origine du faisceau longitudinal. A un endroit, il dit que ce faisceau provient de la sphère visuelle corticale et, après avoir insisté de nouveau sur la délimitation peu précise entre les deux couches sagittales, il donne le nom de « Stratum sagittale occipitale » à l'ensemble des fibres du faisceau longitudinal et des radiations optiques (Sehstrahlung).

Il ressort de tout cela que, pour Redlich, le contingent corticipète de la couronne rayonnante du lobe temporo-occipital occupe la couche externe, et le contingent corticifuge, qui est de beaucoup le plus considérable, occupe non seulement la couche interne, mais concourt à former une bonne partie de la couche externe.

Quoi qu'il en soit, l'auteur considère que la presque totalité du faisceau longitudinal inférieur représente un faisceau de projection, et que son segment

inféro-interne fait également partie de la couronne rayonnante, qu'il ne peut guère s'agir d'un faisceau d'association.

Toutefois, Redlich ne nie pas que le faisceau longitudinal renferme des fibres d'association, il considère que cette question n'est pas encore tranchée ; il admet qu'un certain contingent se rend à la capsule externe. Il insiste à plusieurs reprises sur la grande difficulté qu'il y a à distinguer les fibres du faisceau de Turck de celles du faisceau longitudinal inférieur.

Enfin Redlich n'admet pas que l'étude de la myélinisation puisse fournir de renseignements certains et précis sur l'origine et la terminaison des divers systèmes de fibres ; tout au plus peut-elle nous indiquer de grandes probabilités. Ce n'est guère que la dégénérescence consécutive à une lésion limitée qui puisse nous permettre de faire des conclusions justes.

(*A suivre.*)

CONTRIBUTION EXPÉRIMENTALE

A LA

PSYCHOPHYSIOLOGIE DE L'USAGE DES LUNETTES

PAR

CH. FÉRÉ

Médecin de Bicêtre.

« L'autorité est une raison d'examiner et non point de croire. » C'est un enseignement excellent que nous a laissé Descartes, au grand profit de la recherche de la vérité. J'ai idée depuis longtemps que la recherche de la vérité aurait encore grand profit si on acceptait un complément du précepte cartésien : un témoignage sans prestige n'est pas une raison de nier, mais de prêter attention.

J'imagine que quelques personnes sont dans le même état d'esprit et sont capables de considérer quelques faits relatifs à la physiologie de l'œil présentés par un auteur sans autorité en ophtalmologie et sans intérêt dans la construction des instruments d'optique.

Je suis atteint de presbytie (de πρεσβυς, vieillard et de ὤψ, vue). Cette difficulté indéfinie de la vision rapprochée, conséquence de l'affaiblissement progressif et physiologique du pouvoir accommodateur, se corrige avec des verres convexes convenables.

Il y a environ deux ans que sur le conseil de mon ami Valude, le médecin distingué des Quinze-Vingts, je suis muni d'un lorgnon avec des verres convenablement adaptés. J'étais soulagé pour la lecture ou l'écriture à courte distance ; mais il me restait une grande difficulté de travail prolongé. J'ai essayé des lorgnons variés de formes et différents par les ressorts et les points d'appui, munis des mêmes verres ; il me semblait que les appareils les plus fixes et les plus légers m'étaient d'un meilleur secours. Mais j'ai répété la même exploration avec des lunettes ; j'ai trouvé une augmentation notable de la durée du travail, surtout avec les appareils qui sont supportés en attirant le moins d'attention, qui sont par exemple construits d'une matière légère et moins conductrice de la chaleur. J'ai pris l'habitude de ne me servir d'un lorgnon que lorsque je n'ai besoin

que d'un secours de quelques minutes ; je ne travaille qu'avec des lunettes. Plusieurs personnes m'ont fait des remarques du même genre, plus ou moins précises, signalant la fatigue par le lorgnon.

Guye (1889) a désigné sous le nom d'aprosexie une diminution de l'attention due à l'obstruction des voies nasales ; mais elle est souvent provoquée par des excitations périphériques diverses très peu intenses mais continues(1) ; on peut admettre que la constriction de la base du nez par un ressort si doux qu'il soit, provoque une irritation continue, cause de fatigue et d'inattention. J'ai essayé d'apprécier les conditions physiques de l'attention d'après la valeur du travail avec l'ergographe de Mosso ; à la suite d'autres expériences j'ai essayé de comparer le travail sous l'influence des lunettes et du lorgnon ; j'ai constaté des différences très considérables qui m'ont inspiré une grande défiance ; c'est qu'on ne peut être assuré des résultats lorsqu'on explore le sujet que quand il n'a subi aucune influence préalable. Cependant, ces différences m'ont encouragé à expérimenter en règle. J'ai fait sur moi-même (2) une seule expérience chaque jour, à la même heure, en travaillant à l'ergographe avec le médius droit soulevant un poids de 3 kilogrammes, chaque seconde, jusqu'à l'épuisement complet, tantôt sans appareil, tantôt avec un lorgnon métallique à patins d'écaille bien adapté, tantôt avec des lunettes métalliques dont les branches sont garnies de tubes de caoutchouc, les deux appareils munis des mêmes verres. A chaque expérience on répète l'effort après 18 minutes de repos, repos suffisant pour reproduire un travail normal (3) ; quand les lunettes ou le lorgnon ont été mis en place immédiatement avant le premier effort, ils sont maintenus en position pendant le repos intermédiaire et pendant le second effort. On peut rendre plus intelligibles les expériences en les résumant dans le tableau suivant :

Expériences	Egogrammes	Hauteur totale en mètres	Nombre des soulèvements	Hauteur moyenne (en centimètres)	travail total (en kilogrammètres
		Travail sans appareil :			
I. . . .	1	3.21	57	5.63	9.63
	2	3.20	60	5.33	9.60
					19.23

(1) Ch. Féré, *Note sur l'influence de l'attention sur le travail manuel*, C. R. de la Société de Biologie, 1904, p. 186, II.

(2) Ch. Féré, *Travail et plaisir, Nouvelles études expérimentales de pschycho-mécanique*, 1904.

(3) Ch. Féré, *Recherches expérimentales sur l'influence du sucre sur le travail* (*Revue de médecine*, 1906, p. 6).

		Travail avec les lunettes :			
II (Fig. 1).	1	3.35	57	5.87	10.05
	2	3.31	62	5.33	9.93
					19.98
III . . .	1	3.57	61	5.85	10.71
	2	3.52	63	5.58	10.56
					21.27
		Travail avec le lorgnon :			
IV . . .	1	1.76	32	5.50	5.28
	2	1.11	22	5.04	3.33
					8.61
V (Fig. 2).	1	2.47	41	6.02	7.41
	2	1.35	25	5.40	4.05
					11.46

Le travail sans appareil (exp. I) est équivalent à ce qu'on observe depuis plusieurs mois après le repos complet et sans excitation ; le produit moyen et le plus fréquent est exactement 9,60 kilogrammètres, et le produit moindre, et le plus grand, varient de 9,45 à 9, 75, sauf exception.

Le travail avec les lunettes donne une légère augmentation, les expériences II et III donnent 104,44 et 111,18, comparées à l'expérience I = 100. Quant au travail avec le lorgnon, il est tombé de beaucoup au-dessous du travail normal : les expériences IV et V ne donnent que 44,25 et 54,38, comparées à la même expérience I = 100.

Ces chiffres montrent bien que les appareils qui affectent le plus la sensibilité produisent une fatigue nette, qui explique la gêne souvent exprimée. Il y a intérêt à perfectionner ces appareils en diminuant le poids et le contact. Tout ce qui provoque des contractions réflexes ou volontaires par les lorgnons ou les lunettes diminue la capacité du travail et l'attention.

J'aurais voulu indiquer approximativement la perte provoquée par l'usage du carreau dans l'œil qui nécessite nécessairement des activités musculaires qui s'usent aux dépens d'autres ; mais j'en ai été empêché par cette condition péremptoire que mes orbites logent à peine mes globes oculaires.

Au premier abord, j'ai été surpris de voir que le travail avec les lunettes était supérieur au travail normal à l'œil nu. Le fait est pourtant facile à comprendre : les verres n'ont pas seulement pour effet de faciliter la vision des objets qu'on regarde, mais ils permettent encore de voir mieux la lumière et les couleurs qui frappent l'œil involontairement.



Fig. 1. — Les deux ergogrammes de l'expérience II séparés par 18 minutes de repos avec les lunettes (réduction photographique).



Fig. 2. — Les deux ergogrammes de l'expérience V séparés par 18 minutes de repos avec le lorgnon (Même réduction photographique).

Quand je travaille à l'ergographe avec des verres je vois plus clairement, l'appareil qui immobilise mon bras, l'appareil enregistreur, le métronome, ma montre sur la table où je suis accoudé ; je ne peux pas douter que le jour m'éclaire mieux et qu'il en résulte une excitation qui favorise le travail.

L'augmentation de la capacité du travail, provoquée par les verres, montre qu'il y a intérêt à aider sa fonction visuelle pour les activités dans lesquelles la vue ne paraît pas en jeu.

L'utilité des appareils adjuvants domine les inconvénients qu'ils peuvent provoquer au point de vue esthétique.

Il n'est pas douteux que les bésicles peuvent trahir l'âge, mais cet inconvénient est largement compensé par l'économie de fatigue ; nos expériences sur les lunettes montrent que les années qu'on dissimule sont plus difficiles à porter.

QUELQUES OBSERVATIONS OCULISTIQUES DANS L'ART ITALIEN

PAR

WIKTOR REIS,

Oculiste à Léopol (Lemberg),

Depuis l'ouvrage de Charcot et Paul Richer intitulé : « Les difformes et les malades dans l'art » qui rapprocha pour la première fois la médecine et l'art, commence une nouvelle ère pour l'histoire de la médecine.

Ce fût « l'invasion de la pathologie dans l'art », comme disait Charcot.

En ce qui regarde la pathologie spéciale de l'œil, après avoir étudié les images d'aveugles, si souvent représentés par les artistes, on se mit à rechercher les figurations de lunettes, espérant ainsi retrouver l'origine des lunettes et leur emploi médical.

On peut se convaincre que les lunettes étaient déjà connues aux XIIIe et XIVe siècles.

L'ignorance des principes de l'optique, le prix très élevé et la façon grossière des lunettes, expliquent l'emploi des bésicles, cependant connues depuis longtemps.

C'est pourquoi nous rencontrons si rarement les lunettes sur les tableaux des XVe et XVIe siècles, particulièrement dans la peinture italienne.

Dans les tableaux de Véronèse, Titien et Tintoretto, nous ne voyons aucun personnage pourvu de lunettes, les tableaux où on les rencontre, par hasard se rangent pour la plupart parmi les anachronismes artistiques.

Dans deux ouvrages (1) qui traitent de l'histoire des lunettes, on parle de deux fresques appartenant à l'époque du Quattrocento où se trouvent figurées des bésicles.

Ce sont les fresques de Ghirlandajo ; l'une peinte en 1480 dans l'église Ognissanti à Florence, représentant saint Jérôme, assis devant un pupitre, à côté duquel sont suspendues des bésicles ; l'autre peinte en 1485 dans

(1) PANSIER, *Histoire des lunettes*, Paris, 1901 ; BOEK, *Die Brille und ihre Geschichte*. Vien. 1903.



QUELQUES OBSERVATIONS OCULISTIQUES DANS L'ART ITALIEN

(Wiktor Reis.)

Tableau représentant le *Couronnement de la Vierge*, par Niccolo Alunno da Foligno (1465)
(Pinacothèque du Vatican, Rome)

Masson et Cie, Editeurs

Phototypie Berthaud, Paris



Mathieu.



Philippe.



Jacob.



Schémas des globes oculaires dans la sculpture.

QUELQUES OBSERVATIONS OCULISTIQUES DANS L'ART ITALIEN

(Wiktor Reis.)

la chapelle de Sasetti à la Ste-Trinità de Florence, représente les obsèques de saint François, où l'archevêque qui fait les prières est muni de lunettes.

En visitant la pinacothèque du Vatican, j'ai remarqué sur la predella du tableau de Niccolo Alunno da Foligno de 1465 toute une série d'apôtres et de saints, au milieu desquels se trouvent Philippe, Jacob et Mathieu dont les deux premiers regardent avec des lunettes une carte écrite ; le dernier a des bésicles bas placés sur le nez et le regard dirigé en haut (Pl. XVIII et XIX).

Ce tableau d'autel représente le couronnement de la Vierge, entourée d'une foule de figures, sur un fond richement doré, qui porte l'empreinte du style byzantin ; ce n'est que dans les figures inférieures qu'on voit une tendance vers le réalisme.

La plus intéressante est la figure de Philippe ; en voit que ce qu'il lit fait impression sur lui : la bouche ouverte comme pour pousser un cri, la main droite tendue, la gauche ramenée en arrière, expriment bien l'étonnement. Une tranquillité profonde caractérise la figure de Mathieu, il ne voit pas le document, dont les premiers mots sont : *Sanctam ecclesiam...*

Jacob est encore adolescent, ce que prouve non seulement l'expression de sa figure, mais aussi ses longs cheveux ondulés, retombant sur les épaules, contraste frappant avec la tête chauve de ses deux prédécesseurs.

En voulant exprimer le réalisme de figures en question, l'artiste a muni les apôtres de lunettes. Cet anachronisme artistique prouve que les lunettes étaient déjà connues par le peintre.

Ce tableau représente donc un document inédit de la première époque de la renaissance de la peinture italienne intéressant l'oculistique.

*
* *

L'anatomie normale de l'œil et la reproduction du globe oculaire dans l'art plastique ont été l'objet d'études plus anciennes. Chose curieuse, pendant de longues années on a soutenu que l'œil de l'homme différait dans sa forme de celui de la femme ; les anatomistes du XVIIe siècles louent le talent d'observation des artistes grecs, qui savaient si bien faire ressortir cette différence dans leurs œuvres.

Un œil grand et convexe était l'attribut constant de l'homme, tandis qu'un œil plus petit, oblong, d'une convexité légère caractérisait l'œil de la femme. Vers la fin du XVIIIe siècle, Zinn, l'anatomiste célèbre, dit dans son œuvre intitulée « *Descriptio anatomica oculi humani* » (1784) : « *Bulbus viri bulbi feminae semper major est, etsi femina virum statua forte aequet.* »

Cette opinion de Zinn est confirmée complètement en 1801 par l'anatomiste Sœmering.

Ce ne fut qu'en 1892 que Greeff (1) entreprit de réfuter cette antique erreur en se basant sur des études scientifiques précises. Il fit la mesure exacte de la courbure de la cornée à l'aide de l'appareil de Javal et Schiotz ; on ne constata pas une courbure moindre de la cornée et en conséquence une plus grande fréquence de l'hypermétropie chez la femme.

Le cristallin ne remplit pas une fonction de suppléance ce qui arrive souvent chez les animaux (par exemple les poissons), chez lesquels le cristallin sphérique fait converger plus fortement les rayons, tandis que la cornée est plate. On peut constater après l'opération de la cataracte chez l'homme aussi bien que chez la femme que la réfraction de l'œil diminue dans la même proportion, si les conditions antérieures étaient les mêmes.

Les mesures comparées de l'exophtalmie normale du globe oculaire des deux côtés (exophtolmus ambilateralis) n'ont pas non plus donné de résultats confirmatifs. Les différences de mesures ne deviennent visibles que lorsqu'on choisit selon les indications de l'artiste comme lieu de mesure un point de l'arc orbitaire supérieur situé au-dessus de la pupille. En mesurant de cette manière l'exophtalmie du globe oculaire on voit une différence apparente entre l'œil de l'homme et celui de la femme : l'œil de l'homme semble être enfoncé plus profondément dans l'orbite, ce qui dépend de la couche musculaire, qui chez l'homme est en effet plus développée. Mais en mesurant l'exophtalmie selon les indications de l'anatomiste près du bord osseux de l'orbite à la limite de l'angle extérieur des paupières, on obtient des mesures précises, qui comme les mesures de la grandeur de la fente palpébrale ne démontrent aucune différence notable.

Il n'y a donc pas de différences dépendant du sexe, et l'interprétation différente de l'œil de l'homme et de celui de la femme peut avoir son origine dans les tentatives de l'artiste qui voulut prêter à ses figures une expression spéciale des yeux. Les effets de lumière y jouent un rôle important ; l'œil fortement convexe sur les statues d'hommes forme une surface pour le contraste de la lumière et de l'ombre et donne une expression animée et pleine de courage ; la surface légèrement convexe de l'œil sur les statues de femmes, également éclairée, fait paraître toute la figure douce et tranquille.

Simultanément, aussi en 1892, Conze (2) présenta à l'Académie des sciences à Berlin une étude sur la reproduction de formes de l'œil dans la

(1) Greeff, *Studien niber die Plastik des menshlichen Anges an Lebenden und den Bildverken der Antike.* Archiv f. Anat. u Physiol. (Anat. Orbteil.), 1892.

(2) Conze, *Uber Derstellung des menschlichen Anges in der antiken Sculptur.* Sitrungsber du Akad. der Hisensch. zu Berlin, 1892.

sculpture antique et le professeur oculiste de Breslau, Magnus (1), s'occupa du même sujet dans une étude plus détaillée. Tous les deux ont remarqué l'importance du mode de reproduction de l'œil pour la détermination des époques de la sculpture antique. La forme de l'œil est un important critérium diagnostique.

Le globe oculaire saillant de l'orbite au-dessous de l'arc orbitaire (Glotzange), d'une surface polie ou peinte, la fente palpébrale largement ouverte et en partie entourant l'œil complètement négligées, voilà ce qui caractérise l'époque archaïque. Ces yeux exophtalmiques qu'on rencontre si souvent dans l'époque archaïque firent croire que l'exophtalmie était une particularité nationale chez les Grecs. En comparant cependant les époques plus avancées, on peut se convaincre que l'exophtalmie de l'œil était un artifice grâce auquel le sculpteur tâchait de prêter une expression plus animée à ses figures.

Après une époque de transition, qui ne dura que peu de temps, vint la première période de l'âge d'or pour la sculpture grecque, dont le plus célèbre représentant fut Phidias. Ici nous rencontrons le globe poli dans une situation normale ou même enfoncé dans l'orbite, la fente palpébrale ovale, de moyenne grandeur, l'arc orbitaire d'une courbure aplatie, les parties entourant l'œil légèrement tracées (Pl. XIX).

A cette époque un progrès considérable se fait remarquer ; les artistes s'intéressent aux parties qui environnent l'œil ; ils tâchent d'exécuter les paupières, les tempes et les joues. En ce qui concerne le jeu mimique plus expressif de la figure, les artistes de cette époque le représentent d'une manière moins accentuée et c'est pourquoi ils ne créent que des figures d'une tranquillité idéale et d'une expression soutenue (Jove et Otricoli, Themistocle [Musée Vaticano, Roma]).

La seconde époque de la floraison de la sculpture grecque se distingue par une représentation plus réaliste du sujet, l'expression de la figure peint des sentiments humains, ce que prouve le groupe de Niobe dans les Offices de Florence d'après Scopas, Alexandre-le-Grand d'après Lysippe (M. Capitolino) et venus d'après Praxitèle (M. Vaticano). Le globe est poli, les parties entourant l'œil et la fente palpébrale sont dans une harmonie complète.

L'imitation de l'iris et de la pupille — quand on la trouve — est presque imperceptible.

C'est justement ce détail purement anatomique qui forme un critérium diagnostique précieux chez les Dioscures de Monte Cavallo à Rome. Au pied du monument représentant deux adolescents au moment où ils tâchent

(1) MAGNUS, *Die Darestellung des Anges in der antiken Plastik*. Beitr. zur Kunstgerch N. F. XVII, 1892.

de dompter des chevaux, sont sculptés les noms du Phidias et Praxitèle. Cependant cette reproductien minutieuse de l'iris, de la pupille et du reflet de lumière de la cornée, complètement ignorée du temps de l'artiste, à côté d'autres marques de moindre importance, nous donne la certitude, que les monuments furent exécutés par les artistes d'une époque plus avancée, greco-romaine.

L'idole de cette époque c'est la nature humaine et la représentation vive des sentiments qui l'agitent ; nous en avons une preuve dans la figuredu « Gaulois mourant » au musée du Capitole comme dans le groupe de « Laocoon » au Vatican, c'est à cette époque qu'appartient la tête du Perse mourant (« Persiano morente »), de l'école de Pergame aux Thermes de Dioclétien.

Le masque mortuaire y est parfaitement rendu, la fente palpébrale rétrécie, la paupière supérieure retombée, les arcs orbitaires inégaux, le droit fortement relevé.

Ailleurs nous trouvons le buste de Homère aveugle. Les yeux ouverts, le regard tourné en haut comme cherchant la lumière, le frond ridé témoigne un grand effort de muscles.

Pour avoir une connaissance plus approfondie du mode de reproduction de l'iris et de la pupille on n'a qu'à étudier l'époque romaine avec ses bustes nombreux des empereurs romains et des philosophes.

Ici la représentation des détails du globe oculaire possède sa valeur, car elle prête à toute la figure une impression individuelle, qui est comme une image de la vie intérieure du personnage représenté. C'est pourquoi chacun des artistes a tâché de représenter différemment les conditions anatomiques de l'œil.

Sur le schéma ci-joint (Pl. XIX) des globes oculaires de différentes époques, les ouvertures noires se trouvant au milieu du globe représentent la pupille ; le cercle entier ou bien le croissant forment l'iris et la fente, la saillie ou bien des parties peu creusées imitent le reflet de lumière de la cornée (Caracalla, Antonius Pius, Settimius Severus.

Le reflet en question fait l'impression de quelque chose d'étrange et de manièré, ce qu'on voit dans le buste de marbre, travaillé par Bermini au XVIIe siècle et qui représente le cardinal Scipione Borghèse (Académie des Beaux-Arts à Venise).

C'est un principe généralement admis, que pour la représentatiou de l'expression des yeux il suffit de représenter les parties environnant l'œil. Magnus (2) en parle dans son travail en se basant sur les œuvres de la sculpture grecque où les globes polis sont le type du vrai style classique,

(1) MAGNUS, *Das Auge in seinen asthetischen und cultur-geschichtlichen Berichtungen*, Breslau, 1876.

Ce n'est que pour les bustes que Magnus change d'avis, en disant que l'artiste peut obtenir une expression plus accentuée de la figure par un travail minutieux de la partie antérieure du globe.

Schmidt-Rimpler (1) est du même avis, en disant qu'il est nécessaire de tracer la partie moyenne du globe oculaire pour indiquer la direction des yeux ; en même temps il approuve un mode d'exécution de la partie antérieure de l'œil, qui d'après lui est le plus convenable.

Mais justement cette reproduction du reflet de lumière de la cornée, approuvée par Schmidt-Rimpler, peut être complètement négligée sans affaiblir l'expression de l'œil. Ce qui attire avant tout notre attention dans l'œil de l'homme vivant ce sont l'iris et la pupille ; le reflet de lumière est de moindre importance. C'est en effet d'après la position des pupilles que nous pouvons deviner l'accommodation et la direction des yeux ; — ce sont là les facteurs anatomiques et physiologiques, qui jouent un rôle important et changent selon les stimulants physiques ou psychiques.

La reproduction de la pupille, comme moyen de refléter l'état de l'âme du personnage représenté, sans accessoires secondaires, doit être la tendance de l'artiste ; mais au point de vue de l'oculiste la reproduction de la partie antérieure de l'œil, autant que le permettent les matériaux choisis par le sculpteur, nous explique mieux l'expression des yeux qu'une surabondance des effets de lumière, qui donne l'impression de quelque chose d'artificiel.

Michel-Ange, le grand maître de la Renaissance, en choisissant une manière moins compliquée, réussit à reproduire la partie antérieure du globe oculaire de la façon qui se rapproche le plus du naturel. L'iris est représenté par un cercle, faiblement relevé au-dessus de la convexité du globe et séparé par un petit fossé à la limite du limbe scléro-cornéen ; la pupille est formée par un trou profondément creusé.

L'importance de ce travail se remarque le plus sur les monuments de *David* à Florence et de *Moïse* à Rome.

La figure de *David* adolescent est sculptée en un immense bloc de marbre. La main avec la fronde repose sur l'épaule, mais les yeux fixés sur un point semblent annoncer que le but est choisi.

Les yeux de *Moïse* à l'église de S. Pietro in Vincoli sont aussi pleins d'expression. Les sourcils froncés, le regard qui semble embrasser la foule, est plein d'indignation et d'intrépidité, comme s'il voulait dompter et écraser tout ce qui s'obstine à sa volonté.

Il serait difficile de s'imaginer ces figures avec des globes oculaires polis ; à mon avis, ces figures sont la meilleure preuve que la reproduction

(1) Schmidt-Rimpler, *Das Auge und seine Vorstellung in Sculptur und Malerei.* Nord u. Sud. 1892.

du globe oculaire poli, sans tenir compte de l'accommodation et de la direction du regard, ne nous permet pas de concevoir la psychologie du personnage représenté.

Pour finir, je citerai encore une fois Michel-Ange. Il était peintre, sculpteur et poète par excellence, mais ce qu'on ignore probablement c'est qu'il était en même temps un oculiste non breveté,

On garde dans la bibliothèque du Vatican un recueil de poésies écrites de sa propre main ; les trois dernières pages renferment dans une rubrique intitulée « *Secreta vera ad oculos* », des recettes pour les maladies des yeux.

Les notices biographiques nous apprennent, que ce recueil de recettes date des dernières années de Michel-Ange ; mais nulle part on ne trouve une mention, qui puisse nous enseigner la cause de la cécité chez un octogénaire. Michel-Ange lui-même fait mention dans ses poésies de vertiges et de tremblement du globe, qu'il éprouvait pendant ses travaux dans la chapelle Sixtine.Pendant des semaines entières il demeurait sur l'échafaudage, et après avoir fini son œuvre il ne pouvait ni lire ni examiner les esquisses dans une position normale,mais cet état disparut bientôt,de sorte qu'on peut supposer qu'une cataracte ordinaire qui allait se développer était l'unique cause de la cécité.

Les remèdes employés au XVIe siècle sont aujourd'hui presque incompréhensibles ; mais d'après la description on peut encore diagnostiquer la maladie. Dans ce Code (Cod. Vatic. 3211), se trouvent des remèdes contre :

Allo carnaccio delli ochi R mastice, sugo di finochi, e fa colirio e usalo la sera e la matina (contre les extroissances conjonctives Rp. du mastic, de l'huile de fenouil, fais en un collyre et l'emploie le soir et le matin)...

Agli peli inversati delle palpebre (trichiasis)...

Item al sibach (pannus)...

A lupini delle palpebre (horde olum)...

Allo tremore degli ochi (nystagmus)...

Allo durerra degli ochi che perviene per malinconia naturale (contre l'endurcissement de l'œil qui vient de la mélancolie innée, il est possible qu'on désigne de ce nom le glaucome)...

A conservare la vista e mantenerla in gioventudine... (pour conserver la vue et la rajeunir, il faut préparer des différentes herbes et les prendre mêlés aux mets ordinaires)...

E fanne a modo di spetie sottile e uxane su ogni tuo cibo...

Alla piaga fresca aperta per cyrurgia procente... (dans les plaies ouvertes il ordonne le traitement chirurgical).

Alla ulcera dell'ochio. In primo fagli torre sangue della cefalca, poi sello

purga, e fa, efallo dietare. in ogni caso fae come nella optalmia (contre l'ulcère de l'œil : saignée, laxatifs, diète et en outre un traitemcnt comme dans l'ophtalmie).

La copie de ce Code a été publiée par Berger de Munich (1) qui cite ces mots de Pierre de Nolhac :

A la fin du volume sont trois pages, très serrées toujours de l'écriture de Michel-Ange, contenant des recettes et des formules de collyres contre les maladies des yeux. On ne peut les parcourir sans émotion en songeant que le grand homme mourut presque aveugle :

Io parto a mano a mano
Cresce mi ognor pisi l'ombra e'l sol vien manco
E presso al cadere infermo e stanco.

(1) Berger, *Den von Michel, Angelo Buonarroti Eigenhandung geschriebene Augen tractat.* Munchen, 1897.

Le gérant : P. Bouchez.

Imp. J. Thevenot, Saint-Dizier (Haute-Marne).

HOTEL-DIEU DE PARIS

BIBLIOTHÈQUE DES LA SALPÊTRIÈRE INTERNES EN MÉDECINE

RACHITISME TARDIF ET SCOLIOSE DES ADOLESCENTS

PAR

E. BRISSAUD ET **F. MOUTIER**

Professeur à la Faculté de médecine. Interne des hôpitaux.

La nature exacte de la scoliose *dite essentielle* des adolescents est loin d'être déterminée. Deux théories, sur lesquelles nous aurons à revenir d'ailleurs, sont en présence : l'une attribue les déformations, même tardives, du squelette au rachitisme, l'autre, d'une façon plus vague, les fait dépendre de dystrophies articulaire, osseuse, ligamentaire, fonction d'un affaiblissement général de l'organisme. Il nous a paru intéressant de rapporter un cas de scoliose de l'adolescence étudié à l'Hôtel-Dieu, scoliose à propos de laquelle se pose le problème délicat de l'étiologie et du diagnostic.

*
* *

Le 2 octobre 1905, entre salle Sainte-Madeleine, P... Emilienne, âgée de 17 ans 1/2. Dans ses antécédents héréditaires, peu de chose est à noter en dehors de la tuberculose pulmonaire du père, infirmier, et de la mère qui est morte de cette affection. Ni frères, ni sœurs. La jeune malade a toujours été de faible santé. Elle a marché à 18 mois seulement. Plus tard à l'école, souffreteuse, elle travaillait avec peu de facilité, mais n'a fait aucune maladie grave jusqu'à l'âge de 12 ans. A cette époque, la main droite présente une faiblesse particulière. La malade s'en sert toujours pour écrire, mais en tout autre but emploie sa main gauche. Ce trouble dura une année : la jeune fille avait donc 13 ans quand on s'aperçut d'une attitude vicieuse, l'épaule gauche était abaissée par rapport à l'épaule droite. Les choses marchèrent par la suite avec une rapidité extrême, puisqu'en 6 mois à peine se constituait la gibbosité dorsale avec les caractères présentés à l'heure actuelle. Cette évolution si hâtive fut indolore. Seul, l'état général laissait fort à désirer ; la malade toussa beaucoup, eut quelques épistaxis, pas d'hémoptysie. Depuis l'âge de 14 ans, elle fut soignée à diverses reprises pour de la bacillose pulmonaire, et c'est même cette affection qui la faisait revenir dans le service. Elle présente une infiltration limitée des sommets, accusée surtout à gauche ; de temps à autre

se produisent des accidents fébriles et les lésions semblent s'étendre. Il s'agit là sans doute de poussées congestives d'assez faible durée.

Le passé morbide de la malade est donc vite détaillé. Nous avons déjà mentionné son âge, 17 ans 1/2. Elle présente un certain degré d'infantilisme, facies à la fois très jeune et un peu vieillot, front bombé, système pileux très rudimentaire, seins peu développés. Les cheveux sont fins et secs. Les règles sont survenues à 14 ans ; elles ont toujours été très irrégulières, et dans leur date d'apparition, et dans leur abondance. En moyenne, la malade voit de 2 à 4 fois par an.

La taille est de 1 m. 33. On compte 86 centimètres du sol aux crêtes iliaques et 47 centimètres des crêtes iliaques au vertex. L'attention étant immédiatement attirée par l'altération rachidienne ; nous décrirons celle-ci sans autre préambule. La malade présente une cypho-scoliose extrêmement marquée de la région dorsale supérieure. Cette scoliose est à convexité droite ; elle intéresse les dix premières dorsales et le sommet de la courbe se trouve au niveau de la cinquième. Il existe en même temps une cyphose assez prononcée. Cette scoliose droite a déterminé une déformation accusée des côtes ; et tout à fait à la partie supérieure, l'hémithorax droit présente une gibbosité postérieure des plus saillantes. L'épaule est très élevée et apparaît au-dessus du triangle susclaviculaire quand on regarde la malade de face. L'axe de l'omoplate est en même temps très oblique en bas et en dehors ; le bord interne du scapulum est à 4, 5 centimètres de la ligne des apophyses épineuses au niveau de la racine de l'épine, à 7 centimètres au niveau de l'angle inférieur. La flèche de la scoliose supérieure est de 3 centimètres (Pl. XX).

Immédiatement au-dessus de cette cypho-scoliose dorsale supérieure, la tête est ramenée à la verticale par une légère courbure de compensation cervicale à concavité droite. Au-dessous se dessine une scoliose à convexité gauche intéressant la région dorsale inférieure et la région lombaire. Le rachis est extrêmement cambré à ce niveau ; il y a une lordose évidente. La flèche de la scoliose lombaire est de 1 centimètre environ. En même temps, par suite de cette concavité droite de la région dorso-lombaire, les côtes forment une gibbosité postérieure dans l'hémithorax gauche. Cette gibbosité est immédiatement, dans le plan frontal, inférieure à la gibbosité alterne de l'hémithorax droit ; elle est beaucoup moins abrupte, et l'omoplate gauche quoique repoussée légèrement en haut par cette voussure, est sur une plan bien inférieur à l'épaule droite. Les deux pôles inférieurs des épaules sont dans des plans transverses distants l'un de l'autre de 2 centimètres, et les distances du bord interne du scapulum gauche à la ligne épineuse sont aux deux points de repère déjà signalés pour l'os opposé respectivement de 7,5 centimètres et de 6 centimètres. Ces différences s'ex-

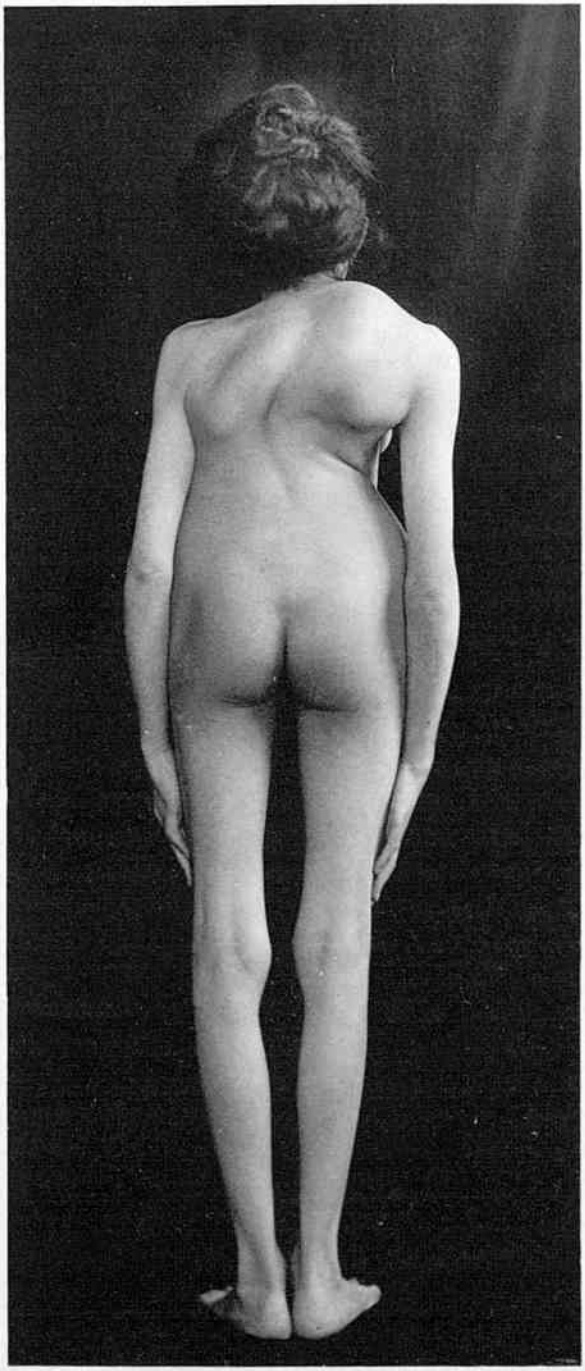

RACHITISME TARDIF ET SCOLIOSE DES ADOLESCENTS

(Brissaud et Moutier)

pliquent par ce fait que l'épine de l'omoplate gauche répond à la concavité de la scoliose supérieure, son angle inférieur à la concavité de la scoliose inférieure. Le tour de taille est de 59 centimètres immédiatement au-dessous des seins. A cette hauteur, le ruban métrique passe, en arrière, par le maximum de la concavité dorso-lombaire.

Les côtes droites descendent plus bas que les gauches, mais sans atteindre la crête iliaque. Le bassin est d'ailleurs normal, sans abaissement de l'épine iliaque à gauche. Le flanc droit est excavé, et le triangle brachio-thoracique droit très élargi. Au niveau du thorax, il est peu de chose à noter. Il n'y a pas de dépression des hypochondres ; le sternum est légèrement bombé. Enfin, et surtout à droite, on sent bien quelques irrégularités chondrales, mais sans oser, à proprement parler, en faire un chapelet de nouures. Ajoutons que le thorax est un peu aplati latéralement.

Il nous reste peu de faits à mentionner. Les genoux et les coudes sont normaux ; on ne constate pas de pied plat, la dentition est passable. Il existe un faible degré de camptodactylie à l'auriculaire gauche. Les mains ne présentent rien d'anormal, en dehors d'une laxité particulière du carpe constatable aux deux poignets. Ce jeu des articulations permet, la main étant à plat sur la table, d'amener ce segment à l'angle droit avec l'avant-bras ; le mouvement est d'une facilité extraordinaire. La malade le réalise d'ailleurs volontairement, mais à un plus faible degré. La musculature des membres est peu développée, sans atrophie.

En résumé, nous nous trouvons en présence d'une scoliose survenue peu de temps avant la puberté ; elle n'a été précédée d'aucune maladie grave, d'aucun traumatisme. Parmi les ascendants, on ne relève aucune déformation analogue. Il n'existe ni pied plat, ni carie vertébrale, ni sciatique ; la malade n'est pas adénoïdienne ; on ne note point d'affection pleurale. La déformation est *essentielle*, comme on a coutume de le dire. Comment interprèterons-nous donc ces phénomènes ? Nous avons déjà mentionné l'existence de deux manières de voir. Les uns, et c'était l'ancienne théorie, incriminaient l'anémie, la faiblesse d'un organisme faisant les frais de la puberté, les attitudes vicieuses de l'enfant ; les autres, parmi lesquels Lannelongue, Kirmisson (1), considèrent cette scoliose essentielle, comme relevant du rachitisme tardif, à l'égal du *genu valgum*, de la luxation progressive de Madelung, etc. Certains sont éclectiques : c'est ainsi que Broca (2) admet pour les garçons du moins la probabilité de l'origine rachitique.

(1) Kirmisson, *Difformités acquises de l'appareil locomoteur pendant l'enfance et l'adolescence*. Masson, 1902.

(2) Broca, « *Déviations ostéo-articulaires de l'adolescence* », Tribune médicale, 3 février 1906.

Il est, à l'heure actuelle, difficile de se refuser à croire au rachitisme tardif. On a longuement rapporté des cas avec lésions généralisées en tous points comparables au rachitisme de l'enfance (1). Mais, si nous faisons abstraction ici des nouures imprécises, de l'impotence passagère et mal définie de la main droite, nous voyons qu'en notre cas, il reste uniquement la cypho-scoliose. Mentionnons qu'il fut impossible d'utiliser la radiographie, notre malade, timide et impressionnable à l'excès, étant prise d'un violent tremblement dès qu'on l'examine. Ce cas rentrerait donc dans le cadre du rachitisme tardif mono-symptomatique, et la discussion serait immédiatement close si nous attribuions d'emblée à tous ces accidents morbides la même pathogénie. Mais, et c'est là le point capital de cette étude, il nous a semblé trouver chez ce sujet des caractères suffisamment particuliers pour même distinguer son affection de la scoliose banale des jeunes filles et en faire une affection à part, plus nettement rachitique. En effet, chez cette malade qui marche à 18 mois seulement,qui est malingre,chétive,se constitue rapidement en 6 mois une cypho-scoliose extrêmement marquée. De tels cas ne sont pas une exception, c'est vrai, mais ils demeurent une rareté. De plus, cette cyphose est dorsale supérieure, et ne commence nullement au niveau de la 5e dorsale, comme c'est la règle (Kirmisson) dans la scoliose banale de l'adolescence, et surtout, il s'est formé avec la rapidité que l'on sait, une gibbosité extrêmement marquée. Cette bosse est tellement accusée qu'elle semble s'être formée à la faveur d'une ostéomalacie spéciale des côtes ; elle est telle que pour un peu on la croirait primitive, et que l'on mettrait la scoliose au second plan. C'est qu'en règle générale en effet, la scoliose de l'adolescence ne provoque une gibbosité semblable que tardivement, à la longue, et si une scoliose rapide entraîne une déformation thoracique, celle-ci ne peut se comparer à ce que nous constatons dans le cas présent. Un observateur non prévenu diagnostiquerait à coup sûr une déformation de rachitisme infantile.

Il nous semble donc exister, en faisant toutes réserves sur l'étiologie de la scoliose juvénile en général, des scolioses avec gibbosité très accusée dominant le tableau clinique, constituée avec une rapidité spéciale, et que l'on peut faire relever directement du rachitisme. Peut-être même y a-t-il là un type tout particulier, non encore individualisé, caractérisé encore une fois par la prédominance évidente de la déformation thoracique.

(1) SPILLMANN, *Le Rachitisme*. Thèse Paris, 1900, Carré et Naud, édit.

SOCIÉTÉ DE NEUROLOGIE DE PARIS

Séance du 1er février 1906.

ACHONDROPLASIE PARTIELLE

Forme atypique.

PAR

HENRI DUFOUR.

A côté des formes typiques d'achondroplasie, il existe toute une gamme de sujets atteints de troubles de l'ossification relevant d'une dyschondroplasie partielle. Selon la façon dont s'est répartie cette dyschondroplasie on a affaire à des individus qui se rattachent à l'achondroplasie par un ensemble de signes positifs, mais s'en différencient par l'absence de quelques-uns des caractères typiques qu'on est habitué à considérer comme la signature non discutable de cette affection.

M. Félix Regnault a déjà décrit quelques-unes de ces formes anormales, M. Durante également. J'ai eu l'occasion tout récemment d'en étudier une nouvelle, c'est elle qui fera l'objet de cette présentation :

Observation.

Geneviève G... est âgée de 14 ans et demi (janvier 1906). Comme antécédent on note que son père est mort tuberculeux, sa mère d'une maladie de cœur avec hémiplégie. Ils ne présentaient aucune malformation. Deux sœurs et un frère plus âgés, une sœur plus jeune sont bien conformés.

Geneviève G... n'a eu que la rougeole dans la première enfance. Elle est réglée depuis l'âge de treize ans et demi régulièrement.

Les points intéressants de son histoire sont les suivants : Elle est née avant terme à huit mois ; dès la naissance on s'est aperçu que ses mains et ses pieds étaient mal conformés.

Vers l'âge de quatre ans seulement, son entourage aurait été frappé de la petitesse de sa taille, et c'est vers huit ans que l'enfant se serait arrêtée de grandir, sinon complètement, du moins d'une façon sensible, car il n'a pas été fait de mensuration.

En janvier 1906, c'est-à-dire actuellement, elle mesure 1 m. 24, et à première vue on est frappé de la petitesse de la taille, comparée au développement de la tête. Le crâne surtout est augmenté de volume. Mais la face, par l'épa-

tement du nez, par l'empâtement des traits, concourt aussi à donner à l'ensemble céphalique une apparence de maturité qui ne concorde ni avec l'âge ni avec la taille du sujet.

Examinée toute nue, on note chez cette enfant les particularités suivantes : Les membres inférieurs sont trop courts. Le buste, de la fourchette sternale au pubis mesure 52 centimètres ; il a l'air trop haut pour la taille. L'ensellure lombaire est très prononcée. L'abdomen bombe en avant. La musculature générale est bien développée, plutôt trop au niveau des fesses, qui sont très proéminentes, et au niveau des cuisses et des jambes, où les reliefs musculaires sont exagérés (Pl. XXI).

L'extrémité des doigts, les bras pendants, dépasse un peu la limite qui sépare le tiers supérieur du tiers moyen de la cuisse.

Dimensions des différents segments des membres :

MEMBRES SUPÉRIEURS		MEMBRES INFÉRIEURS	
Longueur totale : 52 *centimètres.*		*Longueur totale* : 62 *centimètres.*	
Bras.	20 cent.	Cuisse.	335 millim.
Avant-bras	18 —	Jambe.	285 —
Main.	14 —		

Le quatrième doigt de chaque main est presque aussi court que le cinquième par suite d'un arrêt de développement de son métacarpien (voir la radiographie, Pl. XXIII).

La tête des péronés remonte jusqu'aux plateaux des tibias (voir la radiographie, Pl. XXII), ce qui est anormal, et n'existe pas sur la radiographie d'un sujet sain de même âge.

Un seul os de l'avant-bras est incurvé, c'est le radius (voir radiographie, Pl. XXIII). Il y a peu de gonflement épiphysaire ; aucune déformation du thorax ; les réflexes sont normaux.

Le tissu sous-cutané n'est pas infiltré, les poumons sont normaux, le cœur bat à quatre-vingts pulsations à la minute. On sent le corps thyroïde à la palpation du cou.

L'enfant est gaie, mais retardataire, sait lire et écrire, elle ne peut fixer son attention, joue toujours ; elle a l'intelligence de sept ans, disent ses parents. Seins très développés, pubis pileux.

*
* *

En résumé il existe des signes qui rattachent cette enfant à l'achondroplasie, ce sont :

Facies, taille, ensellure lombaire, musculature très développée, brièveté des membres, arrêt de développement très marqué du quatrième métacarpien, élévation anormale de la tête du péroné (signe indiqué par M. Pierre Marie). Hauteur du tronc.

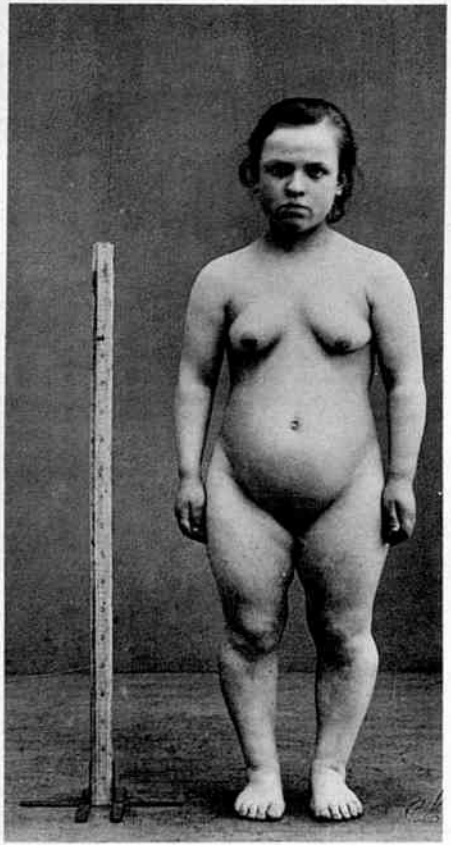

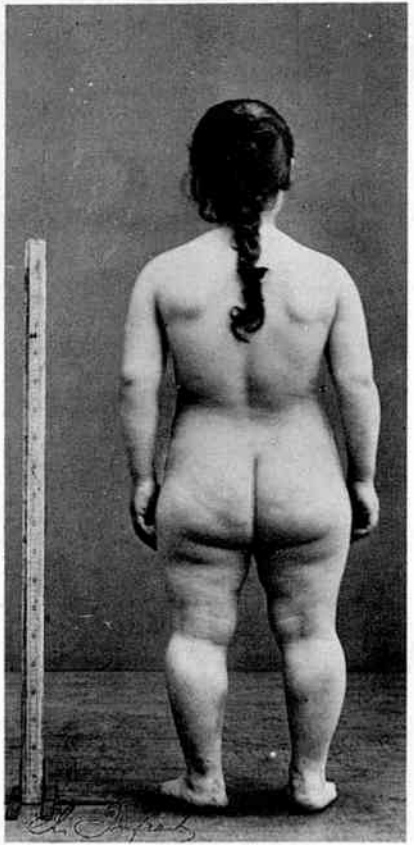

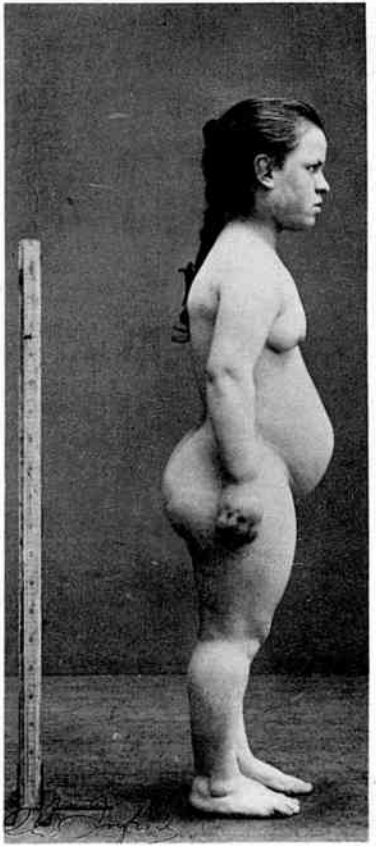

Phototypie Berthaud, Paris

ACHONDROPLASIE PARTIELLE ATYPIQUE

(H. Dufour)

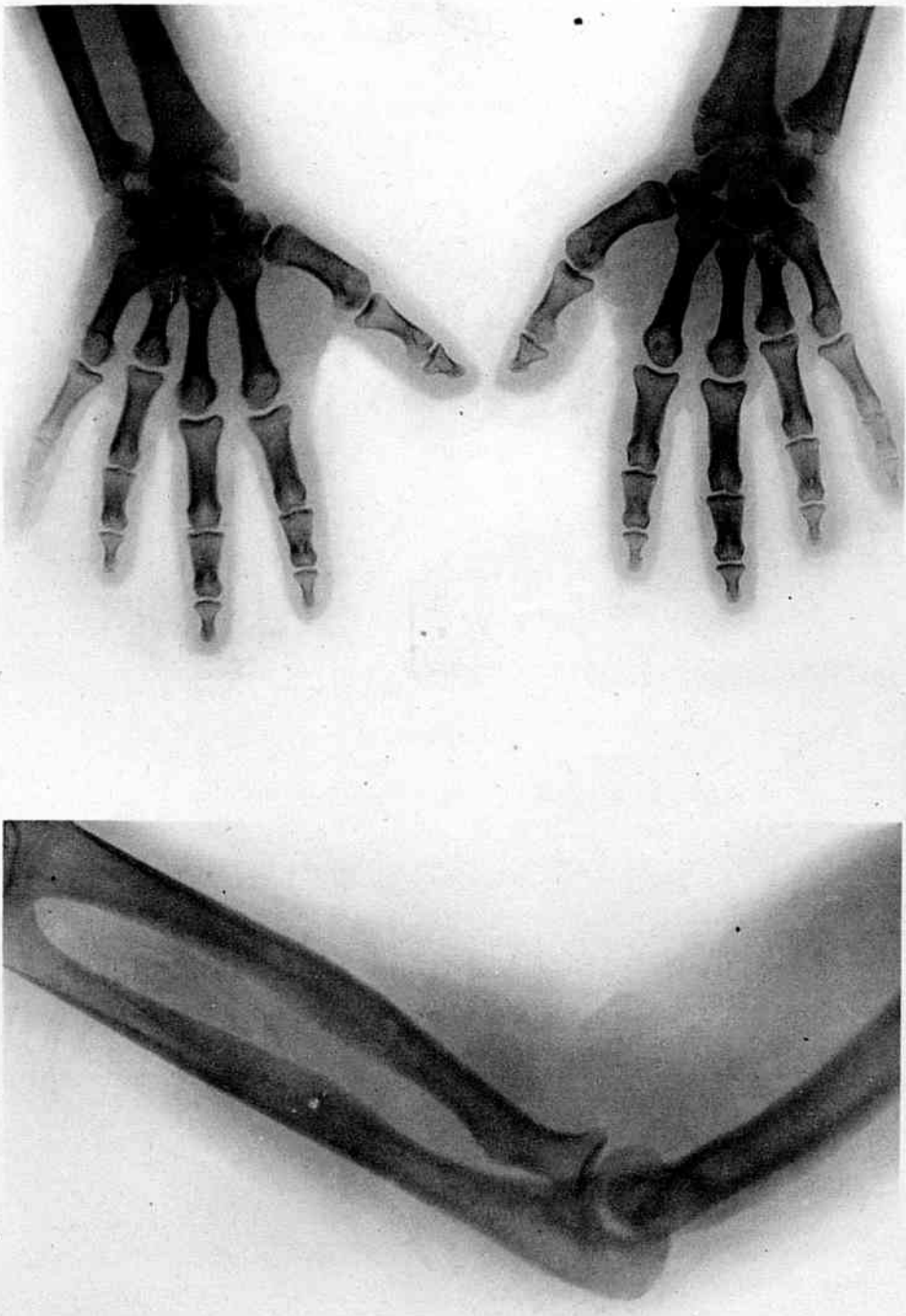

Radiographies Infroit. Phototypie Berthaud, Paris

ACHONDROPLASIE PARTIELLE ATYPIQUE

(H. Dufour)

En haut, les mains de l'achondroplasique (arrêt de développement du 4e métacarpien).
En bas, son coude (le radius seul est incurvé).

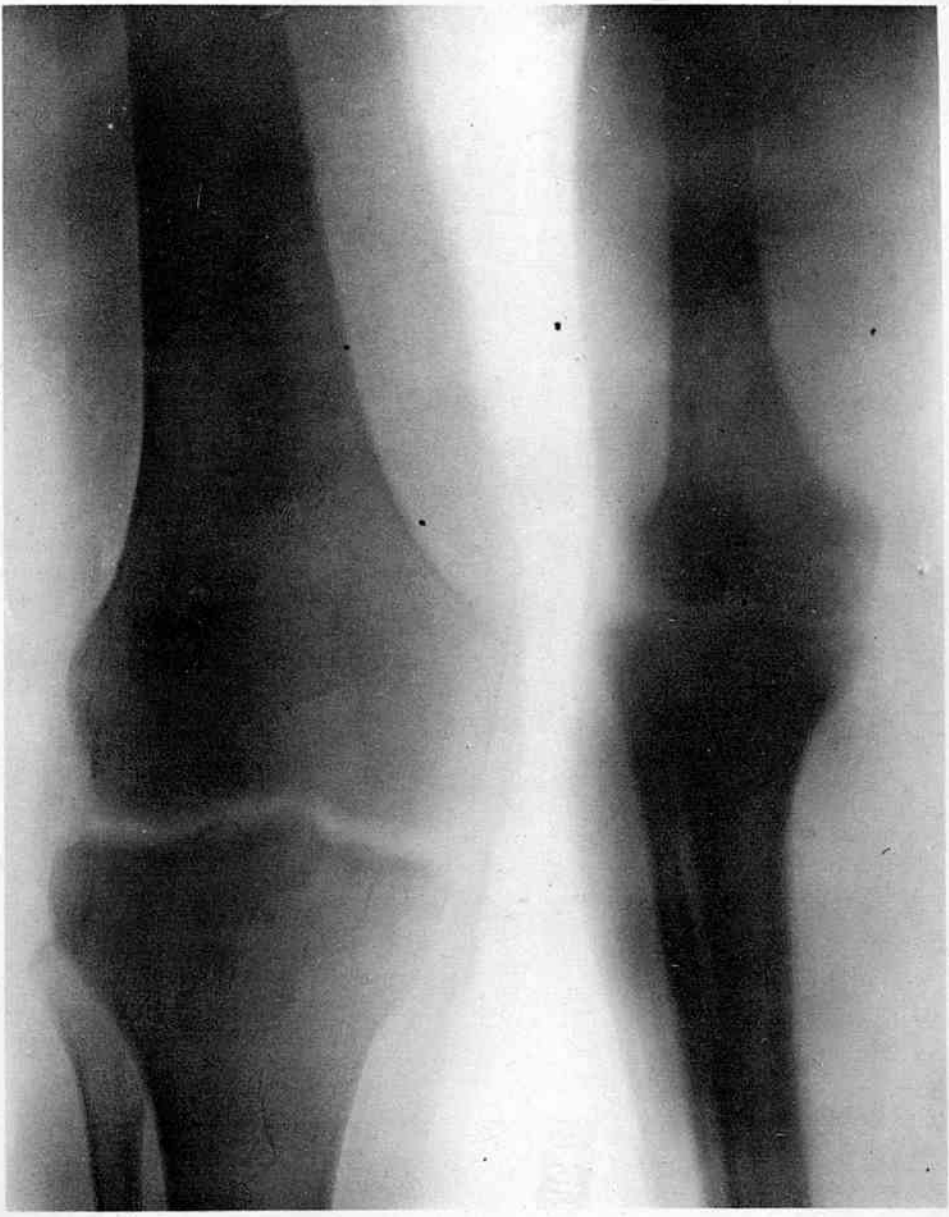

Radiographies Infroit. Phototypie Berthaud, Paris

ACHONDROPLASIE PARTIELLE ATYPIQUE

(H. Dufour)

A gauche, radiographie du genou d'un sujet normal ;
A droite, radiographie de l'achondroplasique (la tête du péroné remonte jusqu'aux plateaux des tibias).

Il y a une absence des caractères qu'on rencontre dans l'achondroplasie typique, ce sont :

Membres supérieurs trop longs, quoique courts ; ils dépassent les crêtes iliaques. Absence de main en trident.

Les bras devraient être plus courts que les avant-bras ; les cuisses plus courtes que les jambes, ce qui n'est pas chez la malade.

Conclusion.— Je pense que le seul diagnostic à porter est celui d'achondroplasie partielle atypique. Il est bon également de remarquer le déséquilibre de développement osseux dans les segments de membre, où deux os sont accouplés, comme l'avant-bras. L'un des deux os le cubitus, est rectiligne ; le radius, au contraire, est incurvé, et semble ne devoir sa courbure qu'à l'arrêt de développement du cubitus, qui a en quelque sorte bridé son satellite. Le radius, plus disposé à grandir, s'est soumis en se pliant aux exigences retardatrices de son voisin.

ANOMALIES MULTIPLES CONGÉNITALES PAR ATROPHIE NUMÉRIQUE DES TISSUS

PAR

M. KLIPPEL

Médecin de l'Hôpital Tenon.

Il faut entendre par atrophie numérique un arrêt de développement d'un organe (os, nerf, muscle, etc.) sans aucune autre lésion histologique que la diminution du *nombre* des éléments anatomiques qui composent cet os, ce muscle, ce nerf, etc. et au point de vue clinique sans aucun autre trouble fonctionnel que ceux qui peuvent résulter d'un moindre volume organique.

Supposons, par exemple, l'atrophie numérique d'un membre consécutive à une brûlure de la peau ou à une arthrite ancienne, datant de l'enfance. Tandis que les os, les muscles, les nerfs qui composent ce membre sont plus grêles et plus courts que ceux du côté opposé (après croissance complète du sujet), les éléments anatomiques qui constituent cet os, ce muscle, ce nerf ont le même volume que ceux du côté opposé et ils ont aussi la même structure, donc point d'atrophie simple, ni d'atrophie dégénérative.

Le nombre seul est en défaut. La lésion est purement quantitative, non qualitative.

Au point de vue fonctionnel, il n'y a aucune paralysie, aucune contracture, aucune modification des réflexes ou de la contraction électrique, ce qui est parfaitement en rapport avec l'intégrité de la structure histologique. Ce qu'il peut y avoir, c'est une diminution de l'étendue des mouvements, c'est par exemple, un pied équin par la seule brièveté des muscles, comme dans l'une des observations de mon premier mémoire sur ce sujet.

De tels caractères suffisent à montrer combien l'atrophie numérique diffère de tant d'autres atrophies avec arrêt de développement (paralysie infantile, myopathies, etc.) qui se caractérisent par des altérations de structure, en même temps que par la diminution du nombre des éléments anatomiques.

Le terme d'atrophie numérique est significatif. Il implique non seulement qu'il y a diminution du nombre des éléments qui constituent un muscle, un nerf, un os, un centre nerveux, etc., *mais que cette diminution de nombre est la seule lésion existante*, les éléments anatomiques qui subsistent ne laissant reconnaître aucune espèce d'altération structurale, telles que l'atrophie simple, la dégénérescence, la multiplication des noyaux, les débris de tissus, les altérations conjonctives et vasculaires qui accompagnent les autres formes de l'atrophie et qui sont surajoutées à la disparition d'un certain nombre d'éléments.

L'atrophie *numérique* est non seulement d'une grande fréquence, comme apparaissant après croissance complète, localisée dans le membre, dans le côté de la face ou du tronc qui durant l'enfance a été le siège d'une brûlure, d'une arthrite, d'un traumatisme, etc. Elle est encore une loi générale et il suffit de prendre systématiquement des mensurations chez de tels sujets pour la reconnaître, à un degré ou à un autre, et d'autant plus nette que la lésion causale a été plus précoce. Partout où elle se rencontre, on y observe les mêmes caractères. Une brûlure localisée à la main entraîne un arrêt de développement de tous les segments osseux du membre, avant-bras, bras et même omoplate. Une arthrite tuberculeuse ou traumatique du genou s'accuse par un arrêt de développement en volume, même visible au niveau du pied ; une coxalgie s'accompagne d'une diminution de volume de la crête iliaque ; une brûlure du cou, d'une diminution unilatérale de la face, parfois du volume de l'œil et de celui des dents ; une pleurésie, d'une diminution du thorax du même côté.

Tous les tissus composant les parties en question sont atteints de la même façon et cela jusque dans les centres nerveux, par exemple dans la corne antérieure de la moelle, où les cellules, parfaitement normales pour le volume et la structure, sont exclusivement diminuées de nombre, ainsi que j'en cite un exemple dans mon deuxième mémoire.

Sans insister davantage sur ces faits d'un ordre général et qu'on trouvera ailleurs avec détail (1), je voudrais insister ici sur un cas assez particulier d'atrophie numérique et dont l'origine doit être recherchée dans des lésions produites pendant la vie intra-utérine.

(1) KLIPPEL, *Arrêt de développement des membres à la suite de lésions dans l'enfance. Atrophie numérique*, Rev. de méd., mars 1893. Même sujet, Presse méd., 31 juillet 1897.

DANIEL, *Des arrêts de développement consécutifs aux lésions locales datant de l'enfance. Atrophie numérique de* KLIPPEL. Thèse Paris, 1899.

DURANTE, *Atrophie numérique*. Traité d'Anat. path. de CORNIL et RANVIER (nouv. édit.)

KLIPPEL, Soc. de neurologie, 6 juillet 1905.

*
* *

S'il est certain que l'arrêt de développement décrit dans l'observation suivante est d'origine congénitale, il paraît fort vraisemblable, en l'absence d'une autopsie qui eût levé tous les doutes, qu'il s'agit en ce cas d'une atrophie numérique, suivant la définition qui vient d'en être donnée. Et d'autant plus que cette forme d'arrêt de développement se produit après la naissance d'une façon d'autant plus remarquable que la maladie causale a été plus précoce.

L'examen de notre malade fait tout d'abord reconnaître un ensemble de signes assez complexes et qu'on peut diviser en trois groupes :

1° Des signes qui marquent des arrêts de développements localisés (atrophie numérique) ;

2° Des déformations qui sont les conséquences plus ou moins tardives de ces lésions (callosités, douleurs, impotences) ;

3° Un ensemble de symptômes ressortissant surtout à l'hystérie, impliquant une tare générale du sujet (état névropathique).

Ce qui permet surtout de rattacher les premiers de ces troubles à l'atrophie numérique, c'est l'absence de toute réaction fonctionnelle pathologique du côté des nerfs et des muscles dont le volume est resté en infériorité notoire par rapport au développement des autres parties.

Certains doigts des mains et des pieds présentent un arrêt de développement surtout marqué au niveau des dernières phalanges. Mais ces dernières existent quoique très diminuées de volume, ainsi que le révèle la palpation.

Ce fait n'exclut-il pas la possibilité d'amputations dites spontanées ? Et pour admettre une telle explication ne faudrait-il pas admettre en même temps la possibilité d'une régénération de ces parties !

La peau qui revêt les extrémités est libre de toutes traces de cicatrices ; l'ongle est rudimentaire ou fait défaut pour ainsi dire.

Les muscles des avant-bras et des jambes sont fort diminués de volume. Or les déformations des pieds et de la main s'expliquent par le seul fait de cette brièveté. Et d'autre part l'absence de toute contracture, de toute rétraction (dans le sens strict de ce mot), de toute rigidité ne permet pas de rapporter l'insuffisance de l'amplitude des mouvements à telles lésions. La brièveté seule y suffit. Tous les mouvements sont possibles, mais d'étendue restreinte au degré du défaut de longueur. La contraction musculaire, les réflexes, la contractilité électrique n'offrent rien d'anormal.

Ce qui doit être encore souligné, mais à un autre point de vue, c'est la multiplicité des points où se manifeste un tel déficit numérique des tissus.

Sans doute, aux extrémités des membres la lésion est tout à fait nette. Mais en recherchant attentivement, on retrouve encore ailleurs les marques certaines, quoique plus dissimulées d'un arrêt de développement, dont le caractère numérique est incontestable.

Ainsi, à la face les muscles sont moins développés à gauche qu'à droite ; du même côté la commissure labiale se contracte moins pendant la parole. L'œil gauche est un peu plus petit que le droit. Le voile du palais se contracte moins à gauche qu'à droite, la luette est déviée à droite. Il y a de la difficulté à prononcer certaines lettres.

Observation

La nommée Bust.., 24 ans, domestique, salle Bouillaud n° 11, à l'hôpital Tenon.

Antécédents héréditaires. — *Mère* morte à 43 ans d'hyperthophie du foie ; fut très nerveuse pendant sa vie, eut des crises de durée diverse où elle se trouvait mal, se débattait.

Père vivant, 59 ans, atteint de maladie du cœur, très sobre.

Frère, 26 ans, a eu quelques crises de nerfs après excès de boisson.

1° *Sœur*, 19 ans, chlorotique.

2° *Sœur*, 28 ans, a eu au moment de ses premières règles, à 13 ans, des crises nerveuses qui ont duré pendant 7 ans. A chaque contrariété, chaque orage elle se trouvait subitement mal, perdait connaissance quelques instants, puis revenant à elle, sentait un poids sur l'estomac, « une boule qui lui remontait » ; en même temps elle perdait absolument l'usage de la parole, entendant les autres, mais ne pouvant parler, les comprenant très mal et assistant impassible à tout ce qu'on lui disait. Cela durait 1 h. 1/2, 2 heures au plus, et au bout de ce temps-là la parole revenait petit à petit et l'état normal se rétablissait peu à peu.

Ces crises ont duré jusqu'au moment où la malade a perdu son mari. A cette époque la malade était enceinte. Alors ont apparu pendant les derniers mois de la grossesse des crises assez semblables aux précédentes, mais avec cris, pleurs, grincement de dents. La malade se débattait et on était obligé de la tenir. Ces 5 ou 6 crises ont cessé avec l'accouchement d'un petit garçon vivant qui a aujourd'hui 5 ans. Depuis cette époque aucune crise n'est apparue, et il n'est resté à la malade qu'un névrosisme exagéré, puisqu'elle a encore au moindre ennui des crises de larmes violentes, néanmoins sa situation s'étant améliorée, sa vie se rapproche de la normale.

Antécédents personnels de la malade. — Est née avec des déformations et des atrophies osseuses que nous reverrons tout à l'heure. La malade, et sa sœur affirment la congénitalité de ces déformations.

A marché très tard, à l'âge de 4 ans : encore se tenait-elle très difficilement sur ses jambes, tombant constamment en avant parce qu'elle appuyait uniquement sur le bord externe du pied. De 4 à 10 ans la marche est restée embar-

rassée et sa sœur qui la conduisait à l'école la gourmandait sans cesse parce qu'elle marchait mal (déformation) et lentement.

Règles pour la première fois à 18 ans, depuis très irrégulières. Rougeole à 15 ans.

Elle eut, dès 19 ans des crises nerveuses la prenant tous les deux jours environ avec sensation de boule au cou, convulsions. A 21 ans elle a été soignée pendant huit jours à la Salpêtrière parce qu'elle avait « un peu perdu la raison ». Elle était devenue très méchante. Elle s'obstinait à rester à une fenêtre et si on voulait l'en empêcher elle griffait et se débattait, brisant souvent les objets qu'elle avait entre les mains. Puis elle s'amusait comme les enfants avec une pelle et du sable.

On lui donne des douches pendant 8 jours et elle sort à peu près rétablie au bout de 2 mois.

En effet, depuis 2 ans 1/2 elle n'a plus eu de crises convulsives ; cependant très nerveuse et excitable elle a parfois des crises de larmes profuses. Bonne de restaurant pendant 2 ans, puis bonne à tout faire pendant les 6 derniers mois, elle a été obligée d'entrer à l'hopital le 15 juin pour des douleurs siégeant depuis la nuque jusqu'à l'omoplate, se calmant un peu le matin, puis réapparaissant très violentes une heure après le lever, et devenant intolérables. En même temps palpitations de cœur, douleurs de côté, vomissements répétés plusieurs fois par jour, survenant brusquement au milieu du travail, correspondant avec mouvement exagéré de la nuque. Ces vomissements étaient alimentaires, les aliments revenaient non digérés,parfois ceux de la veille ; le lait revenait caillé. La malade s'affaiblissant entre à l'hopital.

Depuis l'entrée les douleurs ont diminué ; les vomissements ont à peu près disparu (4 ou 5 dans les premiers jours), mais le point de côté a augmenté. Tout le côté gauche est douloureux et certains jours, l'oppression est grande. Dès que la malade à un peu marché « son bras gauche se paralyse un peu », la main gauche « devient toute rouge » et les mouvements du membre supérieur sont très douloureux. Après les bains sulfureux qui lui furent ordonnés « une plaque noire apparaissait au-dessus du sein gauche » puis elle disparaissait au bout d'une demi-heure.

Examen de la malade, le 3 juillet 1905.

A. — *Troubles atrophiques par arrêt de développement.*

1° *Pieds.* — Ils présentent une configuration tout à fait anormale ; globuleux d'aspect extérieur, relativement volumineux par rapport aux autres parties du membre inférieur, leur bord externe est très épaissi et durci par la marche défecteuse. La concavité de la voûte plantaire est fortement exagérée, surtout du côté interne, car la malade marchant presque uniquement, comme nous le verrons tout à l'heure, sur le bord externe du pied, la partie externe de la voûte s'est affaissée pendant que la partie interne se creusait. La voûte, de plus, présente en deux endroits (talons antérieurs surtout) de volumineux durillons qui témoignent des points d'appui du pied sur le sol. La partie antérieure du pied est fortement augmentée de volume et semble avoir tourné par rapport au

reste du pied. Sur elle s'implantent 5 doigts de pied dont aucun n'est normal. Tous d'abord sont en retrait sur le plan vertical tangent à la voûte. Les tendons extenseurs et les muscles semblent trop courts, d'où les orteils, surtout le premier et le second semblent luxés en arrière sur le pied (fig. 1). Le gros orteil est piriforme, son tendon fait une saillie qui soulève notablement la peau et semble fixer la 2e phalange au métatarsien. Il est pourvu d'un ongle normal, mais petit.

Le 2e orteil et le 3e sont également en luxation apparente ; de plus, le 2e orteil gauche présente un aspect écailleux qui est une lésion secondaire.

Les plus intéressants sont le 4e et le 5e par suite d'un arrêt de développement. Bien que présentant les 3 phalanges, ce qu'il est facile de vérifier avec un peu d'attention, ils ne mesurent qu'à peine 1 cent. 1/2 de long. La peau



Fig. 1. — Pieds, aspect extérieur.

qui les recouvre est absolument normale. Mais, chose remarquable, elle est lisse, ne présentant ni trace d'ongle ni trace d'aucune cicatrice. Globuleux par étalement de leur base ils semblent accolés l'un à l'autre, la pression, comme du reste celle du pied entier, en est douloureuse. A la palpation on constate que la dernière phalange est rudimentaire (fig. 2) (voir radiographie, Pl. XXIV).

Ces troubles sont congénitaux, ainsi que la famille de la malade l'affirme absolument. Ces lésions des pieds sont symétriques.

Jambes : des deux côtés on remarque une diminution marquée des muscles ; de plus, la jambe est légèrement déviée en dehors (*genu valgum*) et forme avec l'axe du pied un angle rentrant en dedans. Les tibias sont légèrement incurvés en avant ; leur longueur est de 35 centimètres. Au genou, un léger degré de *genu recurvatum*.

Cuisses à peu près normales.

Membres inférieurs.— l'axe total du membre est en Z de baïonnette :

Axe de la cuisse, oblique en dedans.

Axe de la jambe, oblique en dehors.

Axe du pied, oblique en dedans.

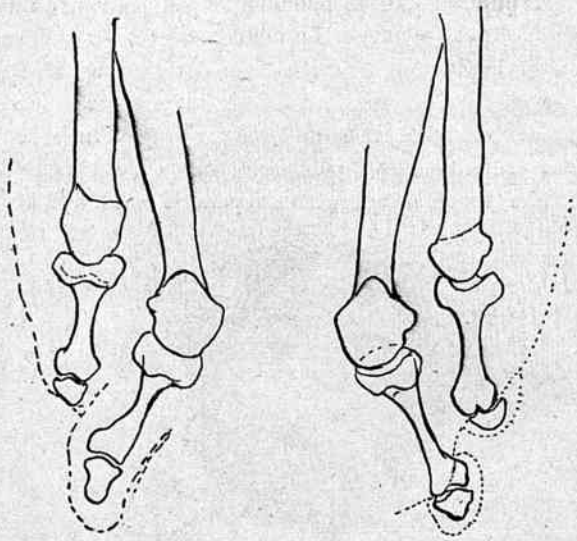

Fig. 2. — La phalangette du 5e orteil, très vague sur la radiographie, existe réellement et est perceptible à la palpation.

Membres supérieurs. — Main : on y observe des arrêts de développement, semblables à ceux des pieds. En effet, le 5e doigt de la main gauche présente comme les deux derniers orteils l'aspect d'un moignon pyriforme. Les 3 phalan-

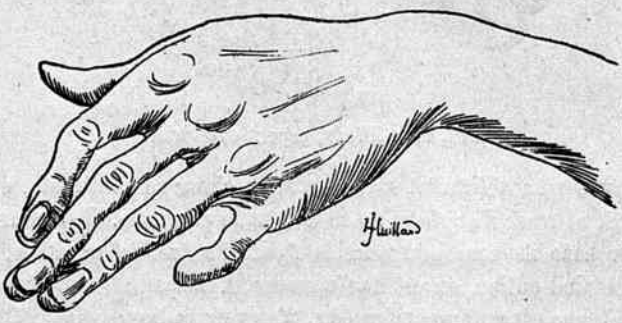

Fig. 3. — Main gauche.

ges sont formées, ou plutôt esquissées, mais il n'y a ni ongles bien développés, ni cicatrices et la longueur du petit doigt (4 cm.) contraste avec celle des autres doigts, dont la longueur moyenne est de 9 centimètres et qui semblent plutôt augmentés en longueur. Les tendons des doigts sont également très courts, car il est impossible à la malade d'allonger complètement les quatre

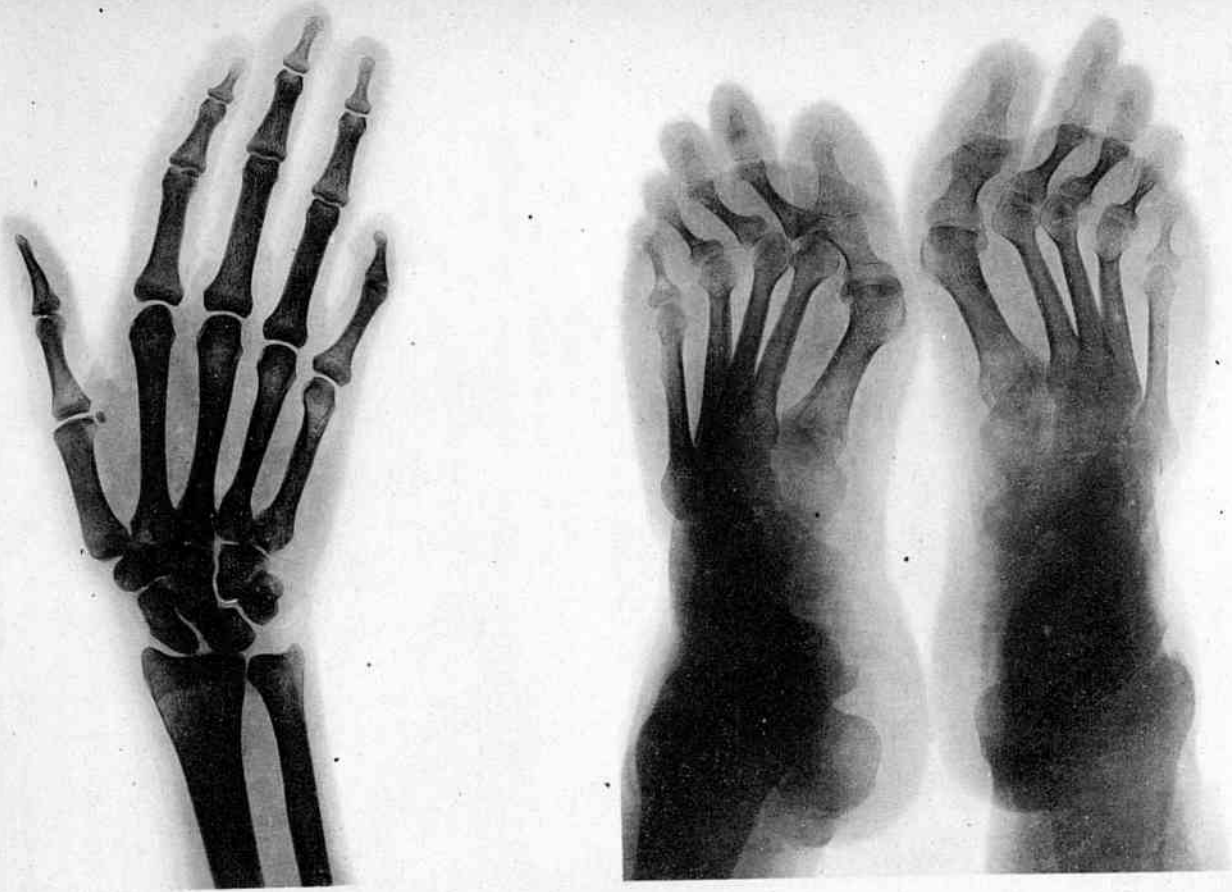

ANOMALIES MULTIPLES CONGÉNITALES
par atrophie numérique des tissus.

(M. Klippel)

derniers doigts, et quand la main repose sur le lit, la 1re phalange forme une véritable voûte à concavité inférieure. Seul le pouce est normal.

A la main gauche mêmes déformations, mais moins accentuées (fig. 3). Le 5e doigt est aussi atrophié (5 cm.), mais il porte un ongle rudimentaire qui n'a jamais poussé, car la malade n'a jamais eu à le couper. Le pouce et les deux premiers doigts s'allongent normalement, mais les doigts 3 et 4 et surtout le 5e ont de la difficulté à s'allonger. La main est assez bien développée (voir radiographie, Pl. XXIV).



Fig. 4. — Asymétrie faciale.

Avant-bras : diminution musculaire marquée, surtout du côté gauche, néanmoins la malade se souvient avoir eu jusqu'à 18 ans des bras de volume relatif encore inférieur, actuellement la circonférence du bras au niveau de l'apophyse styloïde radiale est de 14 centimètres.

Bras normal.

Autres déformations osseuses. — Sternum : court, longueur 15 centimètres ; la pièce moyenne est incurvée en forme de carène entre les deux seins.

Colonne vertébrale : n'a pas sa rectitude normale. Elle présente une légère courbe à concavité tournée à gauche dans la région cervicale et dorsale supérieure, puis dans la région dorsale inférieure et lombaire une deuxième courbe à concavité tournée à droite. Quand la malade est debout toute sa colonne se déplace vers la gauche et la malade penche de ce côté. Il en résulte un abaissement de l'épine iliaque antérieure et supérieure gauche plus basse que la droite de 1 centimètre. Le membre inférieur droit semble raccourci ; mais, en réalité, à la mensuration, il est plus long de 1 centimètre, donc raccourcissement apparent et allongement réel.

Voûte palatine : présente une courbure exagérée, ogivale.

Face. — On note de l'asymétrie faciale. La joue droite semble plus remplie et la gauche plus effacée. A l'état de repos la bouche semble déviée à gauche. Cette déviation s'accentue quand on fait parler ou siffler la malade et les muscles de la joue et des lèvres du côté gauche se constractent avec lenteur.

L'œil gauche est un peu plus petit que le droit (fig. 4).

Le nez est de conformation normale. Il existe un certain degré de nasonnement pendant la parole, avec rhinite hypertrophique gauche. Rien au cavum pharyngien.

Voile du palais. — Les piliers gauches se contractent plus faiblement qu'à droite. La luette est légèrement déviée à droite.

Cavité buccale. — Aplatissement de la joue gauche et éversion en dedans du massif malaire.

B. — *Signes fonctionnels.*

Les douleurs accidentelles ont diminué, mais toutes les masses musculaires et osseuses sont encore douloureuses à la pression.

Troubles de la marche : la marche est anormale. La malade marche sur le bord externe du pied et trébuche souvent. Elle ressent de la faiblesse dans ses jambes et ne peut rester plus d'une demi-heure debout.

Troubles de la parole : la parole est légèrement embarrassée et la voix est nasonnée. La malade se fait bien comprendre maintenant, mais jusqu'à l'âge de 12 ans aucun étranger ne la comprenait. Elle parlait très vite et tous ses mots se confondaient. Depuis elle sépare bien ses mots, mais il est des jours où la parole est trop rapide pour qu'on la comprenne bien. Du reste, elle a quelque difficulté à prononcer certaines lettres, surtout l's et ch et confond le b et le p, sauf attention soutenue.

Troubles de l'ouïe : la malade présente depuis son enfance des bourdonnements d'oreille, en entend même pendant la nuit et dans le silence absolu des scies qui grincent, des bruits semblables à des coups de marteau, et des sifflements fréquents. L'ouïe est gênée, la malade entend souvent mal et son oreille coule par moments une humeur jaune, épaisse, tachant le linge, moins abondante même aujourd'hui qu'autrefois, si épaisse parfois qu'elle forme croûte. Enfin depuis 15 jours elle a des vertiges, et tout tourne devant elle.

Toux fréquente depuis 15 jours, la malade se plaint d'un point de côté violent ;

l'auscultation pulmonaire ne donne rien, mais au cœur on entend un léger souffle mésosystolique au-dessus de la pointe.

Urines : rien d'anormal ; pas d'albumine.

C. — *Mouvements, sensibilité, état psychique.*

Comme nous l'avons vu dans les antécédents personnels et héréditaires de la malade, celle-ci semble au plus haut point une nerveuse. Outre les crises hystériques que nous avons déjà décrites, la malade présente encore actuellement des phénomènes nerveux accentués.

Actuellement les troubles de sensibilité sont nuls, sauf cependant une anesthésie plantaire marquée, mais ils ont existé très nets. Avant son entré à la Salpêtrière la malade prenait sans douleur, dit-elle, des objets sortant du feu. Les troubles de la motilité consistent en diminution des masses musculaires indiquée plus haut, marche hésitante et faiblesse générale. D'ailleurs, la contraction musculaire est normale ainsi que les réflexes. Réactions électriques normales. Enfin les troubles psychiques sont apparents. La malade est instruite. Elle apprenait bien à l'école puisqu'elle a obtenu son certificat d'études primaires, mais elle se plaint aujourd'hui d'avoir beaucoup perdu la mémoire, les faits même les plus importants se brouillent et la malade les place sur le même plan que les plus insignifiants. Dans ces derniers temps elle oubliait très souvent ce que ses maîtres lui avaient ordonné de faire.

D. — *Troubles viscéraux.*

Il n'existe aucune lésion organique gastrique, ou pulmonaire. La toux, la dyspnée, les vomissements que la malade présente par accès et par moments ont une origine purement névropathique.

*
* *

Les conclusions principales qui dérivent de ce cas sont relatives à l'atrophie numérique et ont été indiquées au début du travail. Il n'y a pas lieu d'y revenir.

Mais d'autre part cette observation, par quelques-unes de ses particularités, nous montre encore qu'il y a lieu de rechercher, plus attentivement qu'on ne la fait jusqu'ici, l'étendue des mouvements dont sont capables les différents muscles, en particulier ceux de la face, des globes oculaires, de la langue, etc., chez tous ces sujets dont l'état névropathique (hystériques, épileptiques, dégénérés mentaux) se lie très souvent à un trouble du développement même.

On sait que chez beaucoup de ces sujets on observe une asymétrie faciale.

En recherchant chez eux un défaut d'extension des mouvements, j'ai pu reconnaître l'existence du moindre développement musculaire et par là

d'une moindre amplitude des mouvements, soit des deux côtés, soit d'un seul.

Parmi les insuffisances symétriques j'ai noté l'impossibilité de tirer la langue au delà des arcades dentaires et des mouvements si limités des globes oculaires qu'ils étaient presque inappréciables et que dans les expériences à suivre un objet le malade était obligé de tourner de suite la tête.

Parmi les insuffisances asymétriques se rapprochant de celles décrites dans l'observation précédente, j'ai noté : le défaut d'étendue des mouvements latéraux des globes oculaires, de l'élévation de l'aile du nez, de la commissure labiale pendant la parole, du voile du palais et de la langue.

En tous ces cas il est bien peu probable qu'il y ait des lésions d'atrophie simple ou de dégénérescences, pour les mêmes raisons que j'ai fait valoir plus haut. Un arrêt de développement répondant à l'atrophie numérique peut rendre compte et de la brièveté du muscle, et de l'insuffisance dans l'amplitude des mouvements qu'il exécute.

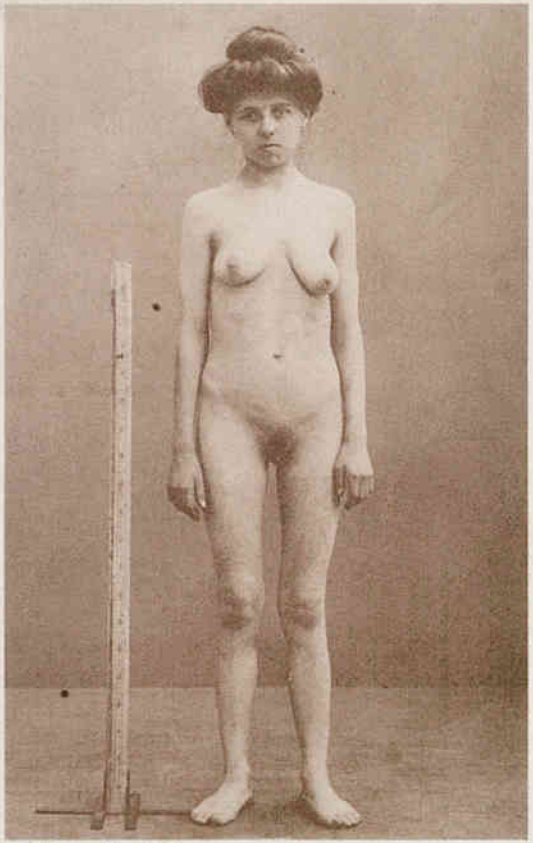

Photographies Infroit.

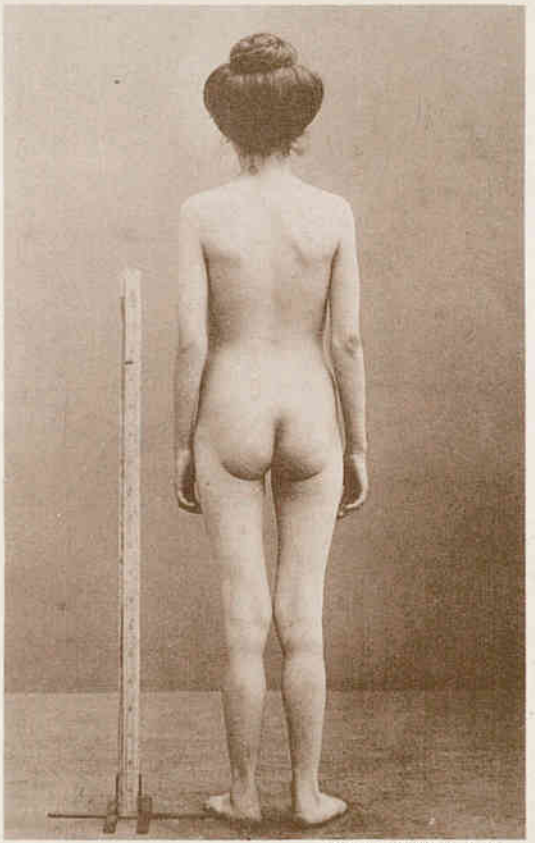

Phototypie Berthaud, Paris

HYPOTROPHIE D'ORIGINE BACILLAIRE

Troubles de la voie pyramidale.

(H. Claude et P. Lejonne)

HYPOTROPHIE D'ORIGINE BACILLAIRE.

TROUBLES DE LA VOIE PYRAMIDALE,

PAR

H. CLAUDE et **P. LEJONNE.**

Sous les noms divers d'infantilisme du type Lorain (Brissaud), de nanisme (Gilbert), de dystrophie (Landouzy) d'hypotrophie (Variot), on décrit des états pathologiques assez analogues au point de vue clinique et caractérisés essentiellement par un développement moindre de l'individu dont la taille est simplement petite, sans qu'il présente de vices particuliers de conformation ni de tares organiques importantes (1).

C'est un cas de ce genre que nous rapportons ; il nous paraît intéressant à cause des phénomènes du côté du système nerveux qui accompagnent l'hypotrophie présentée par la malade.

Observation

Il s'agit d'une malade âgée de vingt ans, exerçant le métier de couturière, entrée le 21 juillet 1905 à l'hospice de la Salpêtrière, salle Charcot, dans le service du professeur Raymond, pour des troubles de la marche.

On est tout d'abord frappé par la petite taille et l'aspect chétif de cette malade ; elle ne mesure que 1 m. 42 et son poids n'est que de 32 kilogrammes ; son teint est pâle ; ses conjonctives, ses lèvres, ses gencives sont décolorées (Pl. XXV).

La malade est née à terme dans des conditions normales et s'est bien développée, jusqu'à l'âge de onze ans. Depuis cette époque sa croissance s'est peu à peu ralentie ; elle n'a été réglée qu'à 18 ans et toujours de façon irrégulière ; notons qu'à 15 ans, elle a présenté une hémoptysie assez abondante, qui ne s'est pas renouvelée.

Dans ses antécédents de famille, il faut remarquer que son père, cocher et éthylique, est tousseur depuis de longues années et a présenté à plusieurs reprises des accidents pulmonaires (pleurésie, bronchites répétées) dont l'origine bacillaire paraît probable. Sa mère, âgée de 48 ans, offre les stigmates d'une sénilité précoce. Ajoutons que la malade a eu deux frères aînés qui sont morts en bas âge, de méningite à ce qu'il semble, et deux sœurs cadettes jumelles dont l'une est morte dans les premiers mois après sa naissance tandis que l'autre est bien portante et normalement développée.

(1) Faneau de Lacour, Thèse Paris, 1871 ; Brissaud, *Leçons sur les maladies nerveuses*, 2e série, 1895 ; Variot, Soc. méd. des hôpitaux, 11 février 1898 ; Vivier, Thèse Paris, 1898.

L'auscultation de cette malade montre la présence d'une double lésion cardiaque mitrale, insuffisance et rétrécissement. Le pouls est régulier, il bat à 80 à la minute et est bien frappé, la tension artérielle est de 17 au sphygmomanomètre de Potain.

L'anémie constatée dès l'abord, est vérifiée par l'examen du sang ; il existe 2.550.000 globules rouges au millimètre cube ; les globules blancs sont au nombre de 4.250. La valeur globulaire est de 0,70 à l'hémochromomètre de Hayem. L'examen du sang sur lames montre l'absence de tout élément anormal aussi bien rouge que blanc.

Il n'existe pas de thrill au niveau des vaisseaux du cou. L'auscultation pulmonaire révèle l'existence au niveau du sommet droit d'une bacillose à la phase de début.

A part la petitesse de la taille, on observe chez cette malade peu des stigmates du nanisme ; son système pileux, il est vrai, est peu développé au niveau du pubis et des aisselles ; ses os sont assez grêles, ainsi que l'a confirmé la radiographie, mais toute déformation du squelette, et en particulier de la colonne vertébrale, fait défaut. On ne trouve chez elle ni les troubles de croissance, ni les anomalies congénitales, ni les hypoplasies viscérales sur lesquels ont insisté MM. Gilbert et Rathery (1). Notons particulièrement que le corps thyroïde semble absolument normal.

Mais c'est pour des accidents d'un autre ordre que la malade est venue consulter à la Salpêtrière : elle présente depuis plus de deux ans des troubles de la marche ; au printemps de l'année 1903, elle s'est aperçue que ses jambes devenaient plus faibles et qu'il lui était pénible de faire ses courses habituelles ; en même temps elle ressentait des douleurs dans la région lombaire et surtout dans les membres inférieurs. Elle consulta plusieurs médecins et suivit même un traitement électrique. De guerre lasse elle vient à la Salpêtrière en juillet 1905.

Les troubles moteurs présentés par cette malade consistent tout d'abord en une véritable difficulté qu'elle éprouve à se lever et à se mettre en marche lorsqu'elle est restée quelque temps assise ; elle y met une lenteur toute particulière et ses jambes lui paraissent toute raides. Cette raideur diminue lorsque la malade a marché pendant quelques minutes ; mais si elle continue sa promenade, au bout de trois quarts d'heure à une heure, elle sent que ses jambes redeviennent raides et très douloureuses et en même temps plus faibles, si bien qu'elle est obligée de s'arrêter et de s'asseoir, sinon elle tomberait.

Si l'on regarde marcher la malade, on voit qu'elle présente une certaine raideur des membres inférieurs et un dandinement assez marqué des hanches.

La force musculaire n'est pas très grande, mais son système musculaire est d'ailleurs peu développé.

A part des douleurs au niveau des jambes, douleurs assez vives mais diffuses, apparaissant pendant la marche, il n'y a aucun trouble de la sensibilité et en particulier la sensibilité objective est absolument intacte sous ses divers modes ;

(1) Presse médicale, 1901 ; Arch. gén. de médecine, 1904.

il en est de même du sens musculaire, de la perception stéréognostique, etc.

Il existe chez cette malade une exagération manifeste de tous les réflexes tendineux et osseux et plus particulièrement des réflexes rotuliens et achilléens ; on a même observé du côté droit un clonus du pied des plus nets : il faut ajouter que ce clonus constaté à plusieurs reprises ne paraît plus exister actuellement. Le signe de Babinski est en flexion et les réflexes cutanés sont normaux. Il n'y a aucun trouble du côté des organes des sens.

L'état psychique est à peu près intact : on observe cependant un certain état d'apathie et d'indifférence, une lenteur intellectuelle assez prononcée ; l'intelligence de la malade semble d'ailleurs au-dessous de la moyenne.

Une ponction lombaire pratiquée chez cette malade a montré un liquide céphalo-rachidien, limpide, sans élément figuré.

L'observation de cette malade soulève plusieurs problèmes intéressants : tout d'abord, au point de vue général, il s'agit d'une malade atrophique ou plutôt hypotrophique, pour employer l'expression introduite dans la science par M. Variot (1), qui l'appliquait, il est vrai, à des enfants.

Il ne s'agit pas d'une dystrophie et on ne note chez elle aucune trace de rachitisme ; il n'y a pas davantage de signes de myxœdème, le corps thyroïde est normal ; la malade ne présente pas traces d'arrêt de développement ; elle est peu développée, voilà tout.

C'est bien le type d'hypotrophie décrit par Brissaud sous le nom *d'infantilisme anangioplasique*, où l'on a affaire à de « petits hommes » ou à de « petites femmes ». Les formes plastiques ne sont pas celles d'un enfant, mais plutôt d'un adulte, « d'un adulte vu par le gros bout d'une lorgnette » (H. Meige) (2).

On peut rapprocher cette observation des cas de nanisme mitral publiés ces dernières années ; comme chez ces malades, la lésion cardiaque paraît bien être congénitale et ne s'être révélée que tardivement par quelques signes subjectifs, mais ce qui établit une différence capitale, c'est que dans notre cas il ne s'agit nullement d'un rétrécissement mitral pur : avec le rétrécissement il existe des signes d'une insuffisance concomitante non douteuse.

Au point de vue de la pathogénie de cette hypotrophie nous croyons qu'il faut faire intervenir la lésion cardiaque, mais surtout l'infection, origine de la lésion cardiaque. On sait depuis les travaux de Potain, de P. Teissier, de Tripier que diverses lésions cardiaques, le rétrécissement mitral pur tout particulièrement, reconnaissent souvent pour cause une endocardite bacillaire fœtale. Chez cette malade nous trouvons la bacillose

(1) V. *passim*, Bulletin de la Soc. médic. des hôpitaux, 1898, 1904, novembre 1905, etc.

(2) Voy. Nouv. Iconographie de la Salpêtrière, nos 1 et 4, 1895, 1897, p. 240 ; no 2, 1898.

dans les ascendants (père), les collatéraux (2 frères morts de méningile) ; elle-même est actuellement une bacillaire pulmonaire. Il n'est pas téméraire de croire que sa double lésion mitrale reconnaît pour cause une endocardite tuberculeuse survenue avant la naissance et que c'est à l'action combinée de la bacillose et de la lésion cardiaque qu'est dû son développement moindre, l'hypotrophie qu'elle présente.

Il n'est d'ailleurs pas indispensable que la lésion tuberculeuse ait évolué pendant la vie intra-utérine, on peut supposer également qu'elle s'est développée dans l'enfance d'une manière absolument latente et rapprocher ainsi le cas de notre malade des dystrophies tuberculeuses décrites par M. Landouzy. On sait que des travaux récents ont établi solidement l'existence de ces endocardites tuberculeuses latentes (1).

Reste à élucider la pathogénie des accidents moteurs, les troubles de la marche, la spasmodicité caractérisée par de l'exagération de tous les réflexes et une ébauche de trépidation spinale indiquant une atteinte des faisceaux pyramidaux ; cette atteinte est probablement assez légère puisque la spasmodicité n'est pas très considérable et que le signe de Babinski est négatif. La ponction lombaire qui a montré l'absence de lymphocytose fait rejeter toute participation d'un élément méningé.

Il faut nous demander tout d'abord en quel point s'est localisée la lésion pyramidale ; s'agit-il d'une lésion cérébrale, ou au contraire d'une lésion de la voie motrice médullaire ? on conçoit que ces deux hypothèses sont toutes deux plausibles et que rien ne nous autorise à choisir entre elles.

D'autre part, pouvons-nous préciser comment ont agi sur la voie pyramidale, les toxines bacillaires ? Est-ce en occasionnant une légère sclérose, ou bien en amenant un arrêt de développement des faisceaux pyramidaux ? L'hypothèse d'une sclérose acquise et récente nous paraît la moins séduisante, la bacillose légère présentée par la malade semble un peu insuffisante pour l'expliquer. La seconde hypothèse, celle de l'arrêt de développement est la plus plausible ; si nous admettons chez cette malade une endocardite bacillaire fœtale dont la double lésion mitrale actuelle est le reliquat, tout nous autorise à penser que l'infection tuberculeuse a pu agir en même temps en entravant le développement du faisceau pyramidal, dont on connaît l'apparition tardive.

Il est donc très vraisemblable d'admettre que la lésion pyramidale reconnaît la même cause que la malformation cardiaque, une infection tuberculeuse fœtale. Nées pendant la vie intra-utérine, les deux lésions, cardiaque et pyramidale sont restées longtemps à peu près latentes et n'ont manifesté leurs symptômes qu'au moment de la puberté.

(1) Braillon, Thèse Paris, 1905.

DEUX FRÈRES ATTEINTS DE MYOPATHIE PRIMITIVE PROGRESSIVE.

Note additionnelle (1)

PAR

NOICA

Médecin adjoint de M. le Prof. Marinesco, à Bucarest.

A la lecture d'un cas de myopathie progressive avec troubles de la sensibilité, article publié par MM. Lannois et Porot dans la *Nouvelle Iconographie de la Salpétrière*, 1903, j'ai été surpris de voir que leur malade avait présenté des douleurs subjectives très fortes et des troubles de sensibilité objective, surtout une hypoalgésie, que les auteurs ont représentée sur un schéma. Comme nos malades ont aussi eu des douleurs très fortes, j'ai examiné la sensibilité objective avec beaucoup d'attention et quoique dans l'observation du service il fût noté (erreur que nous avons aussi reproduite dans notre article) qu'il n'existait pas des troubles de sensibilité, nous en avons trouvé au contraire de très marqués. Cet examen a été fait deux fois à des intervalles de cinq mois et il est intéressant de voir comme les troubles de sensibilité ont progressé d'un examen à l'autre, comme nombre, comme intensité et comme étendue.

J'ai, de plus, enlevé à un des malades, avec son consentement bien entendu, un bout de nerf. M. Marinesco qui a eu l'obligeance d'examiner les préparations microscopiques de ce nerf nous a dicté une note que je reproduirai plus loin.

Je peux dire dès maintenant que M. Marinesco y a trouvé des lésions pathologiques indiscutables (2).

Obs. I. — Le malade J.... T....

1er *examen le 17 mai* 1905. — On constate une anesthésie tactile (3) presque sur toute la surface de la peau, sauf sur la peau de la tête, du cou, sur les

(1) Voir *Nouvelle Iconographie de la Salpêtrière*, n° 4, juillet-août 1905.

(2) Malheureusement mon article était déjà envoyé à Paris et même déjà sous presse donc on m'excusera si, pour être complet, je reviens encore une fois sur ces faits.

(3) Cette sensibilité est examinée dans le service, au moyen d'une bandelette de papier promenée légèrement sur la surface de la peau.

paumes des mains et les plantes des pieds où la sensibilité est normale. Sur la poitrine, la peau comprise entre une ligne horizontale qui passe au-dessus des mamelons et une ligne qui correspond aux clavicules la peau est seulement hypoesthésiée (Fig. 1 et 2).

Sur toute la surface de la peau où le tact est disparu complètement ; il existe une hypoalgésie et un retard dans la perception des sensations douloureuses, car le malade ne sent pas les piqûres superficielles d'épingle et les piqûres profondes sont seules perçues, et souvent avec retard.

Font exception à cette règle : la bande d'hypoesthésie au-dessus des mamelons, la peau qui couvre le dos des doigts, le dos des orteils, le dos des pieds, la verge et le scrotum qui, avec la peau des paumes des mains, des plantes des

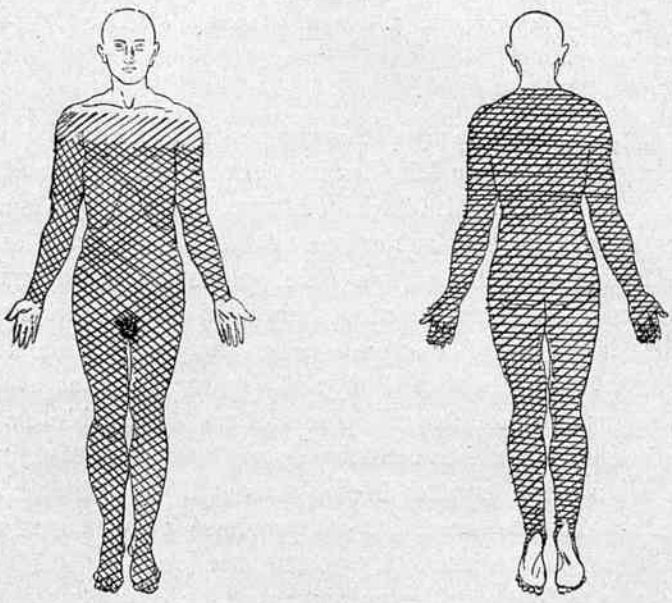

Fig. 1 et 2. — 17 mai 1905. — Topographie des troubles de la sensibilité au toucher. La même, le 10 novembre 1905.

pieds, du cou et de la tête sentent les piqûres les plus superficielles (Fig. 3 et 4).

Légère hypotesthésie au chaud, disposée d'après la même topographie que l'anesthésie tactile, le froid est presque normalement conservé.

La sensibilité vibratoire au diapason d'Egger et la sensibilité à la pression sont normales.

Au contraire la perception des attitudes segmentaires est très altérée aux doigts et au poignet, aux articulations des orteils et du cou-de-pied.

Le sens stéréognostique est absolument aboli aux mains, le malade est incapable de reconnaître un objet qu'on lui a placé dans la paume de la main et sur

lequel on lui promène les doigts (1) (le malade étant incapable de faire cet examen tout seul, car il est complètement paralysé des doigts).

Les cercles de *Weber* examinés sur la peau de la paume de la main et de la face palmaire des doigts sont si agrandis qu'un écartement des pointes du compas de *Weber*, tel qu'une pointe sur la pulpe des doigts et une autre sur la paume de la main au voisinage du poignet donne la sensation d'une seule piqûre.

Il n'existe pas de troubles sensoriels. Les couleurs, violette, bleu-pâle, rouge, jaune-citron, jaune-orange verte, etc. sont bien reconnues. Il n'a jamais vu double. Le champ visuel n'est pas rétréci. L'ouïe est bonne, le malade entend de chaque côté à 60 centimètres. Le goût est normal, il sent le doux, l'amer, l'aigre, le salé, etc. Il sent l'odeur de menthe qui lui est agréable, mais l'odeur de l'asa-fætida lui est indifférente.

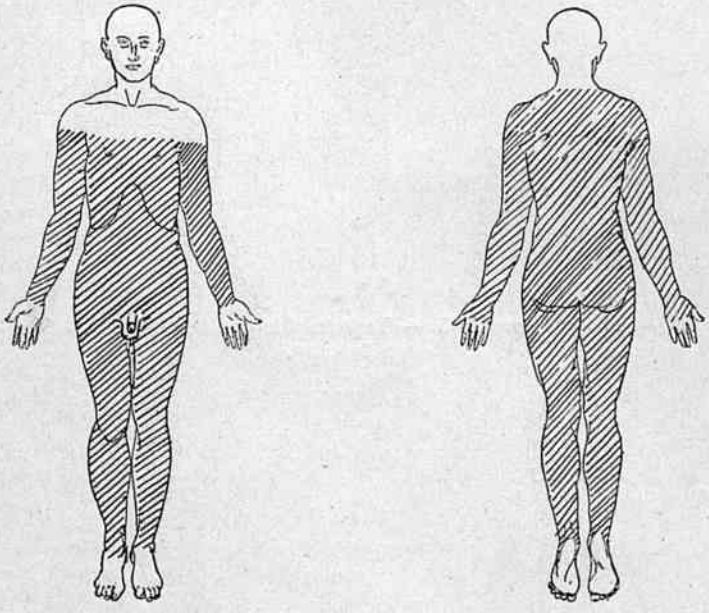

FIG. 3 et 4. — 17 mai 1905. — Topographie des troubles de la sensibilité à la douleur. Hypoalgésie.

Le 10 novembre. L'anesthésie tactile sur le dos du corps est la même, mais sur la face antérieure de la poitrine la bande d'hypoesthésie qui existait entre les clavicules et une ligne horizontale mamelonnaire est devenue aussi anesthésique. La peau qui couvre les clavicules sent normalement (Fig. 5). Toute la surface de la peau qui était seulement hypoalgésique, c'est-à-dire qui ne sentait que les piqûres profondes faites avec une épingle est maintenant analgésique, c'est-à-dire incapable à sentir les piqûres les plus profondes. Une bande d'hypoalgésie est apparue sur la partie supérieure de la poitrine entre les clavicules

(1) Chez un malade du service atteint de sclérose latérale amyotrophique, le malade quoique paralysé et atrophié comme celui-ci aux mains, garde tout de même le sens stéréognostique.

et une ligne horizontale inter-mamelonnaires. Le dos des pieds et des orteils, le dos des doigts et les organes génitaux sont maintenant hypoalgésiques (Fig. 6 et 7).

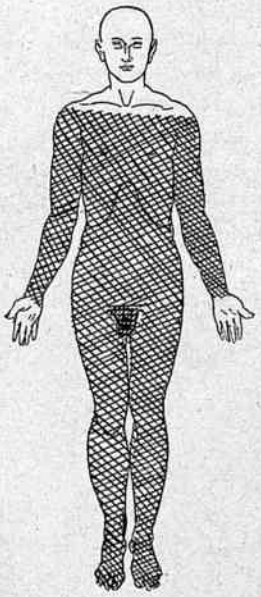

Fig. 5. — 10 novembre 1905. — Topographie des troubles de la sensibilité au toucher.

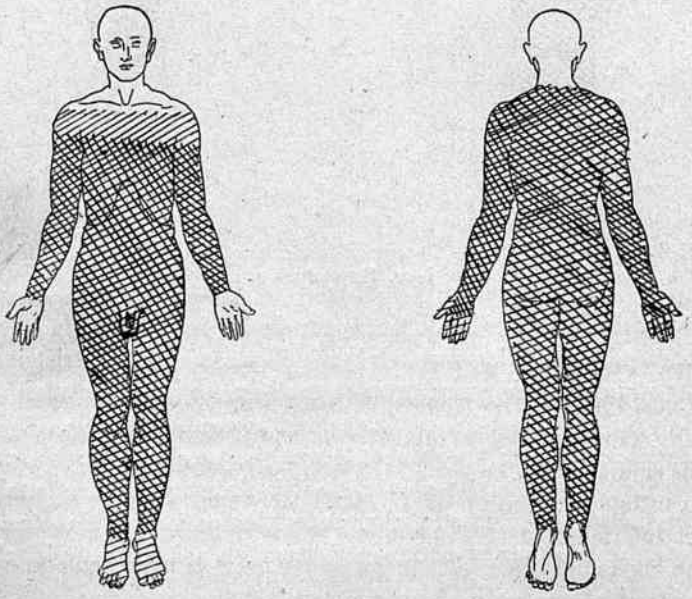

Fig. 6 et 7. — 10 novembre 1905. — Topographie des troubles de la sensibilité à la douleur. Analgésie. Hypoalgésie des organes génitaux, des pieds (face dorsale), au-dessus des mamelons et des doigts.

Les sensations thermiques n'ont pas changé.

Le sens musculaire, les champs de Weber et le sens stéréognostique sont tout aussi troublés qu'au mois de mai.

La sensibilité vibratoire toujours normale.

Au contraire la sensibilité à la pression est très atteinte cette fois-ci, les pressions les plus fortes avec la tige du diapason d'Egger ne lui provoquent aucune sensation sur tout le corps, sauf sur le cou et la tête où la sensation de pression est bien perçue.

Il est à remarquer que sur le dos des mains et des pieds les pressions très fortes provoquent des douleurs. Sur la paume des mains et sur la plante des pieds il ne sent pas les pressions légères, mais il a la sensation de pression si on appuie très fort. Si on lui serre la verge avec la plus grande force elle est insensible, au contraire les testicules sont douloureux (Fig. 8 et 9.

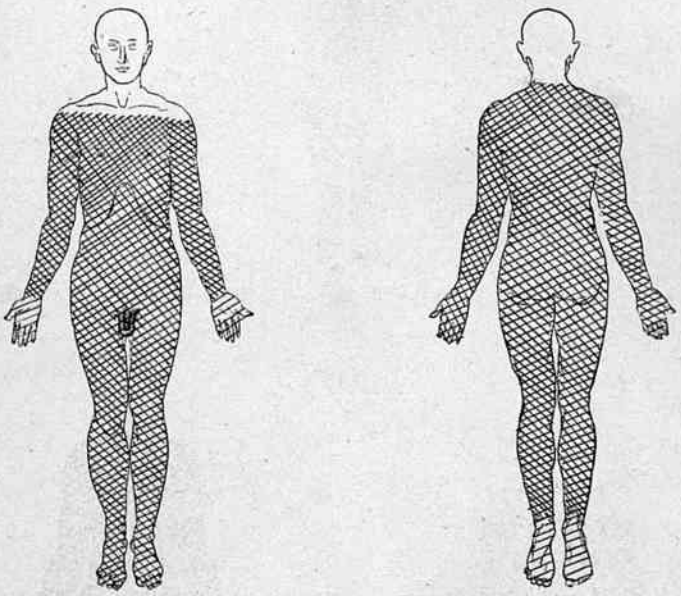

FIG. 8 et 9. — 10 novembre 1905. — Topographie des troubles de la sensibilité à la pression. Sur les dos des pieds et des mains, les pressions très fortes sont douloureuses.

OBS. II. — Le malade M... T...

Le 17 mai 1905. — Les troubles de sensibilité objective chez ce malade, sont moins étendues et moins intenses que le précédent, mais ils se ressemblent beaucoup comme topographie.

Nous constatons une hypoesthésie tactile très intense sur les membres supérieurs et inférieurs. Sur les premiers, les troubles sont limités en haut par une ligne horizontale immédiatement au-dessus de la ligne axillaire et sur les seconds par une ligne horizontal à 4-5 travers de doigt au-dessous de la ligne inguinale. On remarque que la peau de la paume des mains, y compris celle des faces palmaires des doigts, et la peau de la plante des pieds y compris celle

des faces plantaires des orteils ont la sensibilité tactile normale. Sur le dos des mains la peau est hypoesthésique, mais celle qui recouvre les faces dorsales des doigts, le dos des pieds et des orteils, la sensibilité tactile est très peu diminuée (Fig. 10 et 11).

D'après la même topographie il y a une hypoalgésie, c'est-à-dire les piqûres d'épingle superficielles ne sont pas douloureuses, et il faut faire des piqûres profondes pour que le malade sente la douleur. Les sensations au chaud sont retardées, celles au froid sont normales.

Les sensibilités profondes (vibration, pression, perception des altitudes segmentaires) et le sens stéréognostique ne sont pas altérées.

Les champs de Weber sont agrandis sur toute la peau de la paume des mains et des faces plantaires des doigts, le malade ne sent deux piqûres en

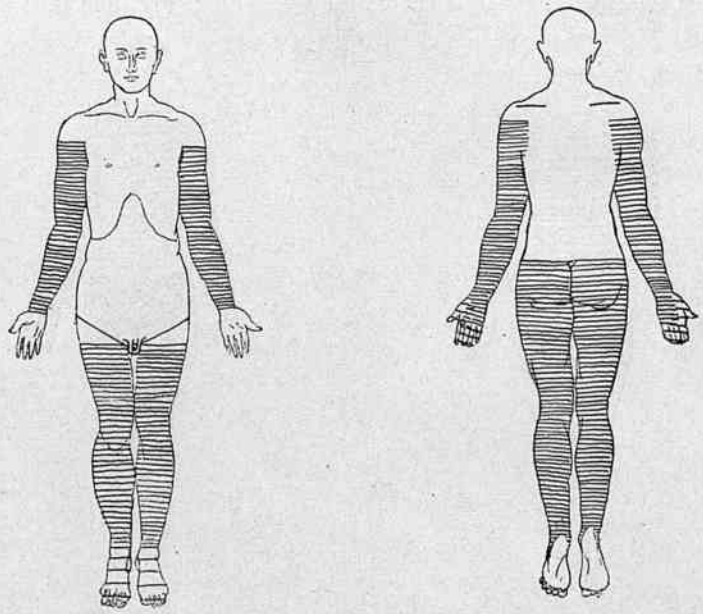

Fig. 10 et 11. — 17 mai 1905. — Topographie des troubles de la sensibilité au toucher.

même temps, que lorsque nous avons écarté les branches du compas de Weber de 30 centimètres. Nous avons cherché aussi, comme chez le précédent, des troubles sensoriels et nous n'avons trouvé rien d'anormal, sauf comme chez le premier que l'odeur d'asa-fætida n'était pas sentie.

Le 10 *novembre* 1905. — Les troubles de la sensibilité se sont accentués et ont gagné de nouveaux territoires. Partout l'hypoesthésie tactile a été remplacée par l'anesthésie. La peau du tronc et de l'abdomen présente cette fois-ci un commencement d'hypoesthésie et surtout des troubles de localisation. La peau de la tête, du cou, celle des faces plantaires, des pieds et des orteils, celle des faces palmaires des mains et des doigts, de la verge et du scrotum sont restées normales.

Il est à remarquer que l'anesthésie de la cuisse est limitée devant par une ligne courbe qui passe légèrement au-dessus du pénis.

Sur les dos des doigts et sur le dos des pieds et des orteils la légère hypoesthésie est devenue plus intense. Il est à remarquer aussi que tandis que la peau des fesses est anesthésique, la peau sur la ligne inter-fessière est seulement hypoesthésique (Fig. 12 et 13). Les troubles de sensibilité thermique au chaud sont chez ce malade plus intenses que chez l'aîné. Là où le malade ne sent pas le tact il ne sent pas non plus un tube plein d'eau et chauffée à 50°, et là où il y a de l'hypoesthésie on constate une hypothermie et du retard dans la perception. On remarque aussi que la peau de la paume des mains, de la plante des pieds et de la verge est un peu hypothermique (la peau du scrotum est normale).

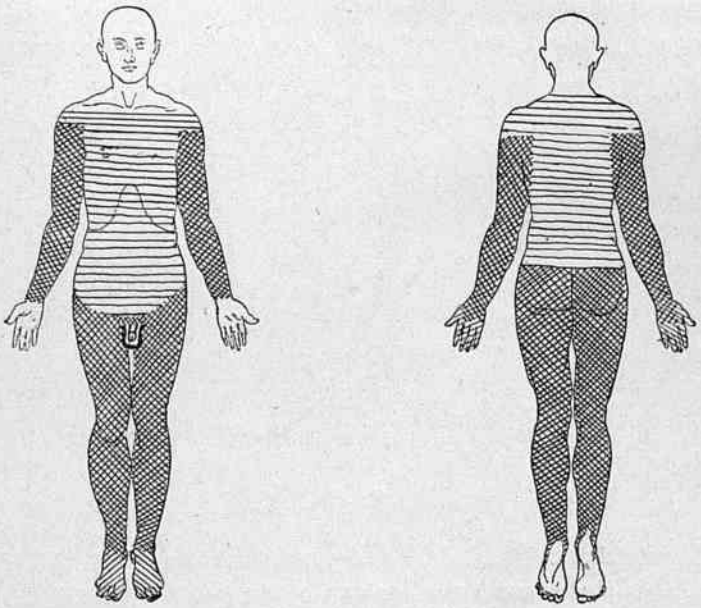

FIG. 12 et 13. — 10 novembre 1905. — Topographie des troubles de la sensibilité tactile. Les troubles thermiques, algésiques ou à la pression, ont à peu près la même topographie.

La peau de l'abdomen est normale et limitée en bas par une ligne qui passe au-dessus du pénis correspondant à la ligne du sens tactile et en haut par une ligne qui passe au-dessous de l'appendice xyphoïde, la première correspond sur le schéma de Kocher à la 12e dorsale et la seconde à la 7e ou à la 8e dorsale.

Les sensations au froid sont bien conservées.

La sensibilité à la douleur beaucoup moins touchée que celle au chaud, c'est-à-dire il y a seulement de l'hypoalgésie et des fautes de localisation. Elle a absolument la même typographie que celle au chaud.

Il est à remarquer que les sensibilités au chaud et à la douleur sont un peu plus accentuées sur le dos des pieds et sur la surface des jambes que sur les

cuisses. De même sur le dos des mains et sur la peau des avant-bras plus accentués que sur les bras.

Ainsi qu'au premier examen nous ne constatons pas de trouble de sens musculaire et le malade a son sens stéréognostique normal. Au contraire on constate aussi chez ce malade, des troubles intenses de sensibilité à la pression, reproduisant presque en entier la topographie des troubles de la sensibilité tactile.

Les membres supérieurs et inférieurs, sauf les faces palmaires des mains et les faces plantaires des pieds ont complètement perdu cette sensation, on peut presser tant qu'on peut avec la tige du diapason d'Egger, le malade ne sent ni une sensation de pression ni une sensation de douleur, tandis que sur les faces palmaires et plante des pieds, sur la peau de l'abdomen, sur le cou et la tête les pressions sont normalement senties.

Les organes génitaux (verge et testicules), si on les serre, sont sensibles. Sur



FIG. 14.

le dos et sur le thorax le malade,avec des pressions très fortes, sent très peu la pression, mais plus souvent une douleur ou une piqûre d'épingle.

Chez ce malade M. T... (l'aîné à cause de la déformation du rachis nous empêchait de trouver l'espace interpineux) nous avons pu réussir à extraire goutte par goute un liquide rachidien clair ; centrifugée, nous l'avons trouvé exempt d'éléments cellulaires. Après avoir décrit les troubles de sensibilité chez les deux frères,voici maintenant la note de M. le professeur Marinesco sur les lésions du nerf que j'ai enlevé sur le malade J. T.

« Sur une section longitudinale pratiquée sur un rameau cutané du nerf tibial antérieur enlevé par biopsie et traité par la méthode de Marchi, on observe dans un grand nombre de fibres, presque la moitié des fibres de chaque fascicule nerveux, dans l'intérieur des fibres nerveuses, une multitude de granulations de volume inégal, de formes variées, quelquefois sous forme de corpuscules volumineux, colorés en noir par la méthode de Marchi. Ces granulations sont disposées en séries et sont disséminées sur presque toute l'étendue de la fibre nerveuse. Plusieurs de ces granulations sont libres, c'est-à-dire ne sont

pas situées dans l'intérieur de la cellule. Quelques-unes sont confluentes, formant des corpuscules longitudinaux, d'autres sont disposées en grumeau (amas). Cette confluence est plus apparente que réelle parce que à l'immersion on reconnaît qu'ils sont si denses qu'on ne peut pas reconnaître une individualité quelconque. On dirait quelquefois que ces granulations se trouvent autour des cellules de la gaine de Schwan ou peut-être même dans l'intérieur de ces cellules. (Voyez le dessin, fig. 14).

Dans les préparations traitées par double coloration on voit très bien que les noyaux des gaines de Schwann sont plus longs et plus nombreux qu'à l'état normal.

Des préparations, par la méthode de Ramon y Cajal n'ayant pas été faites, nous ne pouvons pas nous prononcer sur les lésions du cylindre-axe, ce qui constitue une vraie lacune.

Quelle est la valeur de ces lésions, sont-elles artificielles ou sont-elles produites pendant la vie ?

Si l'on tient compte que notre nerf a été extrait du corps vivant fixé immédiatement (1), il n'a pas pu par conséquent présenter des lésions cadavériques et comme d'un autre côté des semblables granulations les unes fines, d'autres plus grandes se voient dans les nerfs avec des lésions pathologiques, *nous concluons que les lésions que nous avons trouvées sont pathologiques.*

*
* *

En résumé, dans notre note, nous ajoutons à nos observations deux nouveaux faits : que nos malades ont des troubles de sensibilité superficielle et profonde et qu'un bout du nerf cutané enlevé chez l'un d'eux, présente des lésions pathologiques.

D'après nos schémas on voit encore que ces troubles de sensibilité paraissent être disposés d'après une topographie segmentaire ainsi que d'après une disposition radiculaire ; nous ne pouvons pas affirmer que les lésions du nerf sont primitives ou dégénératives.

Devant ces deux faits, nous nous trouvons très embarrassés d'interpréter nos cas. Certainement ces troubles de sensibilité objective et ces lésions pathologiques des nerfs ajoutés à d'autres signes cliniques décrits

(1) Le morceau du nerf enlevé, a été mis directement dans le liquide de Muller, auquel on a ajouté 10 0/0 de formol de commerce. Trois jours après, une portion de ce morceau est lavée dans l'eau distillée et mise après dans le mélange de Busch, pour être conservée pendant huit jours. On la retire après, on la lave à l'eau distillée, puis après l'avoir fait passer par de l'alcool rectifié, alcool absolu et alcool-éther, on l'inclut dans la celluloïdine.

Une autre portion du morceau est laissée dans le liquide de Muller pendant trois semaines, en changeant de temps en temps le liquide. Enfin elle est retirée, pour faire des préparations avec la méthode de Weigert-Pal et avec la double coloration.

Ces préparations ont été faites dans le laboratoire de M. le professeur Marinesco par M. le Dr Goldstein.

dans nos observations comme le début brusque et douloureux, le début de la paralysie par les extrémités périphériques des membres, la prédominance aujourd'hui des paralysies musculaires aux extrémités plus qu'aux racines des membres, une conservation relative des réactions électriques aux muscles des racines et une disparition complète aux muscles des extrémités, l'apparition de temps en temps des douleurs fulgurantes, les mouvements fibrillaires que nous avons observés dans les muscles de l'épaule chez le cadet, etc., etc., tous ces symptômes nous font penser à une polynévrite. Mais pouvons-nous admettre de pareils schémas de sensibilité aux cours des polynévrites ? Mais l'absence de toute réaction de dégénérescence à l'examen électrique des muscles ? et l'absence d'une période de paralysie précédant l'apparition des atrophies ? Nous ne voyons de même aucun arrêt, aucune amélioration dans l'évolution de la maladie, l'absence de toute douleur sur le trajet des nerfs, etc., tous ces symptômes négatifs mettent en doute une polynévrite.

Faut-il mettre en doute le diagnostic des myopathies à la suite de ces nouvelles constatations ? Certainement les troubles de sensibilité objective et les lésions des nerfs ne font pas partie des myopathies primitives.

Nous reconnaissons pour conclure, que l'affection qui a atteint les deux frères est difficile à être étiquetée. Pour le moment, il nous semble que l'opinion de M. le professeur Marinesco, qui croit qu'un élément nerveux s'est ajouté au cours d'une myopathie primitive progressive, est la plus plausible.

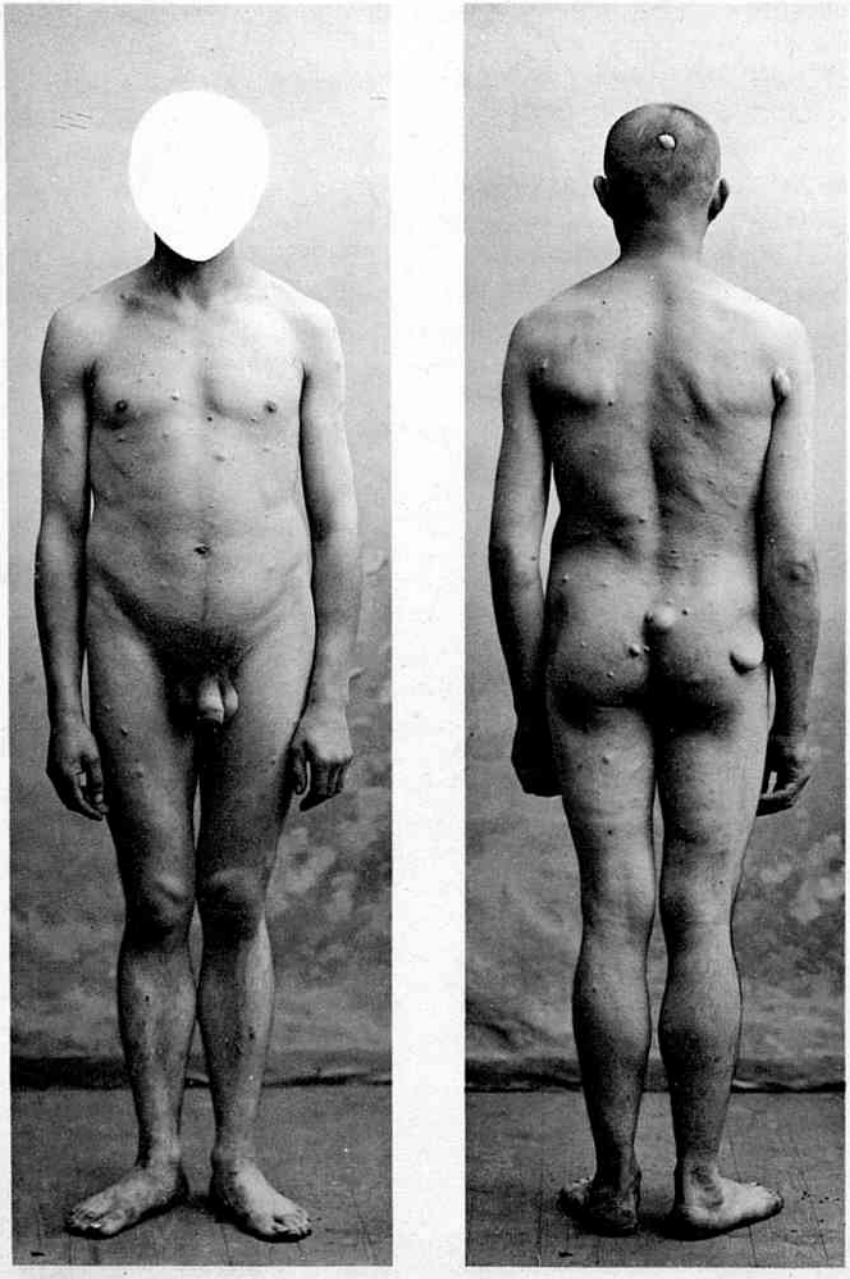

NEUROFIBROMATOSE GÉNÉRALISÉE

(F. Rudler)

UN CAS DE
NEURO-FIBROMATOSE GÉNÉRALISÉE

NOTE SUR LA NEURO-FIBROMATOSE ANIMALE,

PAR

Fernand RUDLER,

Médecin-major à Belfort.

Observation (Pl. XXVI).

R... Paul, cavalier réserviste au 11e régiment de dragons, 27 ans, mécanicien, célibataire, présente les tumeurs cutanées et la pigmentation spéciale de la maladie de Recklinghausen.

Antécédents héréditaires. — Père mort, à 52 ans, d'un cancer de l'estomac, atteint d'ichthyose. Grand-père et grand'mère paternels morts à 84 et 86 ans.

Mère vivante, 57 ans, bonne santé habituelle. Aïeul mort à 96 ans, grand-père maternel à 82 ans ; grand'mère maternelle morte subitement à 47 ans.

R... a trois frères et une sœur plus âgés que lui. L'aîné des garçons, atteint de palpitations, marié, a quatre enfants sains et normalement constitués. Le second, que j'ai pu examiner, a fait quatre années de service au 1er dragons, présente de l'ichthyose des membres supérieurs et du dos (état rugueux de la peau qui est sèche et semble recouverte d'une couche de collodion), a deux enfants bien portants. Le troisième, marié, a un enfant normal et souffre de palpitations. La sœur, mariée, a trois enfants sains et offre une ichthyose généralisée plus accentuée que chez les autres membres de la famille (peau fendillée, craquelée, engelures rebelles des mains).

Un cousin germain et une cousine germaine ichthyosiques.

Les neveux et petits-cousins de R... sont indemnes de toute tare cutanée.

Pas de tuberculose ; père buveur de vin ; pas de syphilis. Pas de tare nerveuse.

Antécédents personnels. — Le plus jeune des cinq enfants, né à terme. Cavalier au 13e dragons, 1899-1902, a fait son service militaire sans indisponibilité. Sujet assez fort ; taille 1,67 ; poids, 72 kilogrammes.

Excellente santé habituelle, nutrition générale satisfaisante, teint coloré. Pas de signe révélateur d'alcoolisme, pas de syphilis. Pas de convulsions ni d'incontinence d'urine, pas de crises d'épilepsie dans l'enfance. Pas de maladies infectieuses. Pas de goître.

R... a souffert de palpitations, d'origine tabagique, compatibles avec le service actif et avec ses occupations professionnelles. Fumait 20 grammes de tabac par jour, en cigarettes. Les palpitations ont cessé avec l'habitude de fumer.

Spermatorrhée légère, intermittente, avec symptômes généraux peu accusés et passagers. A débuté au régiment à 22 ans : pollutions nocturnes provoquées par des rêves lascifs, fréquentes et abondantes, avec érection et sensation érotique. Après la libération du service militaire, les pertes séminales se répètent jusqu'à deux fois par nuit, plusieurs jours consécutifs, suivies au réveil de sensation de brisement général, de douleurs lombaires, de névralgie sus-orbitaire. Ces pertes diminuent sous l'influence du bromure de potassium et cessent pendant plusieurs mois, se reproduisant de préférence au printemps. Jamais de pertes à l'état de veille, pendant la miction, la défécation ou à cheval. R... n'a jamais abusé du coït. Pas d'onanisme.

A l'école jusqu'à douze ans et demi. Deux frères ont étudié avec difficulté alors que le père était très instruit et que le frère aîné et la sœur étaient de bons élèves. R... sait lire, écrire et compter ; élève médiocre cependant. Manquait de goût et de dispositions ; faisait fréquemment l'école buissonnière, non par paresse, mais préférait le travail des champs à l'école. Défaut de mémoire pour la grammaire et le calcul ; aptitude plus marquée pour l'histoire, la géographie et la récitation en vers. Sans connaître la musique, R... aimait le chant, dont qu'il tenait de son père, chef de la société chorale de X... — En somme, nullement intellectuel, mais d'intelligence moyenne, largement suffisante à l'emploi du sujet. Ajusteur aux machines à coudre, puis aux automobiles, son salaire pour le travail à la journée est de 3 fr. 75 alors que la paie maxima est de 4 francs ; à la pièce, il atteint 6 francs par jour ; ce chiffre élevé indique assez une instruction professionnelle sérieuse. — Tempérament calme, réfléchi, nullement émotif. Ne manque pas de bon sens dans ses propos. Parole normale, pas de bégaiement. Pas de particularités saillantes de l'écriture qui est celle d'un homme écrivant rarement. Pas de troubles psychiques caractérisés. Facies quelque peu fruste ; adhérence des lobules des oreilles.

Neuro-fibromatose. — Au dire de ses parents, R... est né porteur d'un grand nombre de tumeurs répandues sur le tronc et sur les membres dont deux, à droite, sur l'épaule et sur la hanche, se signalaient déjà par leur plus grand volume ; et de taches pigmentaires, couleur de café, attribuées par la mère à une envie de grossesse.

Les tumeurs se sont développées lentement, progressivement, et ont atteint les dimensions actuelles à 16 ans ; les deux fibromes volumineux de l'épaule et de la hanche sont arrivés à complet développement vers la 20e année.

Aucune poussée nouvelle depuis la naissance.

1° *Tumeurs cutanées.* — Nombreuses, molles, sous-cutanées, allant de la grosseur d'une petite lentille à celle d'une demi-orange aplatie.

Il existe trois tumeurs majeures :

1) La plus grosse sur la fesse droite, au-dessus de l'ischion, ne gênant pas la position assise ; tumeur molle renfermant quelques noyaux indurés, pen-

dante comme une mamelle (Feindel), assez lourde. La peau qui la recouvre est normale de coloration, de consistance, d'épaisseur. Aucune douleur spontanée ou à la pression ;

2) La seconde, ressemblant à une grosse figue allongée, située à l'origine du pli cutané formé en arrière par le bras appliqué contre le tronc. Même consistance que la précédente. La peau, chagrinée sur la tumeur, présente de petites taches brunâtres avec, à leur centre, de petits points pigmentaires noirs.

3) La troisième, à droite de la partie supérieure du pli interfessier, du volume d'une noix, hémisphérique ; peau normale recouverte de poils.

On observe d'autres tumeurs cutanées, particulièrement sur le dos et les fesses ; une à la face, à la lèvre supérieure droite, recouverte à sa partie inférieure par la moustache ; une au cuir chevelu, mamelonnée, bosselée, rosée, nettement fluctuante, recouverte de poils, apparue au dire du sujet à la suite d'un traumatisme (coup de pierre) ; une lentille derrière l'oreille gauche.

Il en existe au thorax, à l'abdomen, aux bras, aux cuisses, plus nombreuses d'une façon générale en arrière et à droite. On n'en remarque aucune au cou, aux mains, aux jambes, aux pieds.

En résumé : distribution topographique irrégulière, forme généralement arrondie à l'exception des deux tumeurs majeures qui pendent en raison de leur poids ; tumeurs sessiles, molles, indolentes, superficielles, non adhérentes ; peau normale, sauf exception signalée.

Les photographies donnent les détails complémentaires sur la morphologie des tumeurs.

2° *Tumeurs des nerfs.* — Il n'en existe aucune. Examen du fond de l'œil négatif.

3° *Pigmentation de la peau.* — Semis pigmentaire du dos et de l'abdomen, pointillé formé de taches lenticulaires très petites, brunes, plus abondantes en arrière où elles simulent un corset ; cette dernière disposition est plus visible d'ailleurs sur la photographie que sur le tégument lui-même. Rien au visage ni aux membres. Pas de plaques pigmentées. Pas de nœvi pilaires ou vasculaires.

Muqueuses normales.

Symptômes fonctionnels. — Aucun trouble de motilité : pas de vertige ; pas de tremblement des membres ou des doigts, pas de tic ni de convulsions ; pas d'asthénie.

Pas de trouble subjectif ou objectif de la sensibilité : les sensibilités superficielles, tactile, thermique, douloureuse, électrique sont conservées. Pas d'anesthésie ou d'hyperesthésie.

Réflexes tendineux et cutanés normaux.

Pas de troubles trophiques autres que les tumeurs cutanées et la pigmentation.

Organes des sens normaux

Examen des viscères. — Négatif. Rien au cœur, rien aux poumons. Pas de sucre ni d'albumine dans les urines.

R... est atteint de neuro-fibromatose généralisée ; il présente deux caractères de la triade symptomatique de Recklinghausen : il manque au tableau morbide les tumeurs des nerfs.

Tout diagnostic différentiel est rendu superflu par les reproductions photographiques.

Quelques particularités méritent une brève mention :

1° Le cas de R... est congénital d'emblée. Suivant l'expression de M. E. Feindel (Th. Paris, 1896, p. 21), « l'influence congénitale a fait à elle seule toute la neuro-fibromatose » ; réserve doit être faite toutefois pour le molluscum du cuir chevelu qui semble reconnaître pour cause occasionnelle un traumatisme ;

2° R... n'est pas un infantile, comme la plupart des neuro-fibromateux. Sujet vigoureux, à thorax normal, à système pileux développé, sa nutrition générale est satisfaisante ;

3° R. n'est pas hypothyroïdien ; sa croissance est normale, sa face régulière, il ne présente ni obésité précoce ni sensibilité spéciale au froid. La spermatorrhée signalée contraste avec l'insuffisance ovarienne observée par MM. Henry Meige et Feindel chez une infantile myxœdémateuse et neuro-fibromateuse (« Congrès des Aliénistes et Neurologistes de Bruxelles », t. II, p. 490). Cette suractivité fonctionnelle peut être considérée comme un signe de vigueur physique ;

4° L'ichthyose reconnue dans les antécédents de R... serait-elle un équivalent familial de la neuro-fibromatose généralisée ?

5° Le bon état de santé habituel du sujet qui a accompli le service intégral d'un régiment de cavalerie de garnison-frontière et son équilibre intellectuel constant permettent de porter, en l'espèce, un pronostic favorable, tout au moins de supposer le maintien, pendant de longues années, d'un état général satisfaisant. L'observation de R... constitue le second cas de maladie de Recklinghausen observé par nous dans l'armée, et compatible avec le service militaire (1).

Il s'agit bien évidemment dans les deux cas de neuro-fibromatose, type dermato-fibreux, et non de neuro-fibro-sarcomatose. (Voir clinique de M. le Pr Raymond, in Revue internat. de méd. et de chir., 25 sept. 1903.)

*
* *

La neuro-fibromatose généralisée n'appartient pas exclusivement à l'homme ; en dépit de son excessive rareté, on la rencontre dans la série animale, notamment chez le chien.

Chez les solipèdes, « on observe parfois une sorte de fibromatose généralisée avec localisations principales sur la face interne des membres postérieurs, le dessous du ventre, de la poitrine et en avant de l'épaule ; ces

(1) Fernand Rudler, Nouvelle Iconographie de la Salpêtrière, 1904, p. 203.

fibromes se rapprochent des *fics* et *verrues* et sont *inoculables* » (1). Ce dernier caractère, s'il est confirmé, semble détruire toute analogie avec les fibromes multiples de l'homme.

Les fibromes des ruminants ne se généralisent jamais (2).

Mais les fibromes multiples disséminés ne sont pas très rares chez les chiens âgés. Ils se développent principalement sur les parties supérieures du corps, la tête, le cou, le dos ou les parois costales (3). « Ils siègent sur la peau, dans le tissu conjonctif sous-cutané ou sous-muqueux, dans les organes glandulaires ; ils se montrent quelquefois en grand nombre » (4), ainsi que le montre une observation de M. Cadiot :

Observation résumée de neuro-fibromatose animale (communiquée par M. le Pr Cadiot, de l'Ecole vétérinaire d'Alfort) (5).

Fibromes de la peau (chien). — Chienne épagneule âgée de 7 ans, affectée depuis plus de deux années de fibromes cutanés multiples disséminés.

Vers la fin de novembre 1889, cette chienne a été abandonnée à l'Ecole d'Alfort en raison de la maladie incurable dont elle était frappée.

Au premier coup d'œil l'attention est attirée par une tumeur de la face externe de l'oreille droite, de la largeur d'une pièce de cinq francs, aplatie, irrégulière, excoriée et saignante en son milieu. En examinant la bête de près, on remarquait d'autres tumeurs plus petites sur l'oreille gauche, la face et les membres ; on pouvait facilement en compter une centaine sur ces derniers. Il n'en existait pas sur les différentes régions du tronc.

Excepté la tumeur ulcérée de l'oreille droite, toutes présentaient à peu de chose près les mêmes caractères : rondes ou ovales, peu saillantes, aplaties, indolentes, fermes et légèrement rénitentes, quelques-unes mobiles sous la peau, la plupart développées dans l'épaisseur de celle-ci. Pour déterminer la nature de ces productions, j'ai incisé plusieurs tumeurs des pattes et un fragment de la tumeur de l'oreille. Toutes présentent la même structure : elles opposent une grande résistance à l'instrument qui les incise ; les coupes pratiquées dans leur épaisseur ont une coloration blanchâtre, on y distingue des traînées fibreuses ; elles ne laissent écouler aucun suc, même en les comprimant. A l'examen miscroscopique, elles se montrent exclusivement constituées par des faisceaux fibreux, serrés les uns contre les autres et disposés d'une façon variable suivant les points : par places ils sont comme emboîtés les uns dans les autres et forment des sortes de lobules plus ou moins volumineux ; ailleurs, ils affectent une disposition des plus irrégulières et qui échappe à toute description. La trame des tumeurs développées dans la peau se continue sans aucune démarcation nette avec la couche profonde du derme. Bien que

(1) Cadéac, *Path. chirurgicale de la peau et des vaisseaux*, p. 147.
(2) *Ibid.*, p. 249.
(3) *Ibid.*, p. 281.
(4) Cadéac, *Path. générale et Anatomie path.*, p. 413.
(5) Cadiot, Société centrale de méd. vét., 28 décembre 1889.

la maladie fût relativement ancienne, le sang n'avait subi aucune modification notable ; la proportion des globules blancs et des hématies était 1/900. L'urine avait une densité un peu plus élevée que la normale, et elle était légèrement albumineuse.

Pendant les premiers temps du séjour de la malade à l'Ecole, son état général fut excellent ; elle consommait toute sa ration et paraissait n'éprouver aucune souffrance, puis, du jour au lendemain, elle devint très triste, ne mangea plus qu'une faible portion de la nourriture qu'on lui distribuait, fut prise de vomissements et de diarrhée et s'affaiblit rapidement. Elle succomba au bout de quelques jours.

La mort a été provoquée par une altération grave des deux reins. Ceux-ci sont partiellement détruits par des kystes ; le rein droit, déformé par trois grosses tumeurs kystiques, était volumineux et pesait 350 grammes ; le rein gauche ne présentait qu'un seul kyste et pesait 70 grammes.

(Les lésions rénales ne me paraissent avoir aucun rapport avec les nombreuses tumeurs développées dans la peau.)

*
* *

La littérature étrangère que M. le professeur Cadiot a bien voulu consulter à notre intention n'apporte pas une contribution importante à la question. Quelques auteurs allemands, Fröhner entre autres, dans sa « Pathologie chirurgicale générale », signalent la fibromatose ou lui consacrent quelques lignes qui n'ajoutent rien à nos connaissances sur le sujet.

G. Müller signale deux cas de « névrite interstitielle chronique » relatés par Zietschmann, avec formation de fibro-neuromes, chez le bœuf (1). Les nerfs atteints présentaient sur leur trajet, au milieu d'un tissu de soutien dense, des tumeurs des dimensions d'une noisette à celle d'une petite pomme.

L'examen miscroscopique a montré : 1° un accroissement du tissu de soutien (conjonctif péri-nerveux) des nerfs, formant des néo-productions fibreuses, ou plutôt fibro-sarcomateuses, analogues à de faux névromes ; 2° des lésions dégénératives des faisceaux nerveux ; 3° une stase de la lymphe dans le conjonctif périnerveux et les lymphatiques englobés.

M. Cadiot ajoute qu'aucun sympôme n'a été relevé pendant le cours de la maladie chez les deux animaux.

Anatomiquement, ces lésions sont à rapprocher de celles observées par MM. J. Brault et J. Tanton, d'Alger, dans un cas publié dans les « Archives générales de Médecine » (1905, t. II, p. 2433).

(1) Zietschmann, Zwei Fälle von *Neuritis interstitialis chronica*, mit Fibroneurombildung beim Rinde, Jächs. Bericht, 1901, p. 234.

*
* *

Sans vouloir établir une comparaison qui serait prématurée entre la maladie décrite chez l'homme par Recklinghausen et des cas plus ou moins similaires observés chez l'animal, il semble intéressant, du moins, de rapprocher l'observation de M. Cadiot et celles de Zietschmann de plusieurs cas publiés en médecine humaine dans lesquels les tumeurs cutanées coïncident avec des dégénérescences kystiques ou sarcomateuses des glandes internes. Rappelons seulement le cas de M. A. Breton (2) dans lequel les capsules surrénales sont remplacées par deux masses de tissu sarcomateux, et celui de M. L. Bérard, énorme kyste de l'ovaire avec tumeurs cutanées et sous-cutanées multiples (3), plus curieux encore par son allure clinique puisqu'à l'ovariotomie succéda la diminution ou la disparition des nodosités cutanées et des petites tumeurs des membres ; il ne reste en décembre 1905 (malade revue par M. Bérard) que de rares et minuscules nodosités qui n'ont pas rétrocédé.

A défaut d'observation vétérinaire absolument concluante, le cas unique de M. Bérard qui repérsente une véritable expèrience de laboratoire et les faits de neuro-fibromatose animale sur lesquels l'attention se trouve ainsi attirée, sont capables d'éclairer la pathogénie de la maladie de Recklinghausen.

Nous remercions nos amis, MM. Chomel, Drappier, Fauchon, Renou, vétérinaires de l'armée, M. Moulé, le savant historien de la médecine vétérinaire, de nous avoir mis en relation, de près ou de loin, avec MM. les professeurs Cadiot et Petit, de l'Ecole vétérinaire d'Alfort, Cadéac, de Lyon, Leclainche, de Toulouse. A l'avenir, les cas très rares de neuro-fibromatose animale seront sans doute observés et étudiés dans leurs rapports avec la neuro-fibromatose généralisée de l'homme.

(1) Le cas de M. Cadiot est le seul publié en France, à notre connaissance.
(2) Journal des praticiens, 10 janvier 1903, n° 2.
(3) Séance de la Société de Chirurgie de Lyon du 13 novembre 1902.

NOTE SUR QUELQUES CAS DE TRICHOTILLOMANIE CHEZ DES ALIÉNÉS

PAR

CH. FÉRÉ,

Médecin de Bicêtre.

La trichotillomanie a été signalée par Hallopeau, il y a une quinzaine d'années ; c'est un besoin irrésistible de s'arracher les poils, tantôt généralisé, tantôt partiel. C'est souvent une réaction à un prurit intense en général sans lésion de la peau ou au moins sans lésion grossière ; cependant il n'existe en même temps aucun trouble intellectuel appréciable. Au lieu de prurit on a signalé comme point de départ des sensations bizarres de la peau, de douleur vague, d'énervement, une illusion de peau trop courte, etc (1).En général les sujets atteints des trichotillomanie souffrent plus ou moins de troubles de leur sensibilité, de paresthésies, prurit ou autres ; l'impulsion est une réaction réflexe. Mais certains sujets atteints de troubles mentaux paraissent agir sans excitation locale préalable ; j'ai déja signalé un paralytique général qui s'épilait la région génitale sans avouer aucune sensation (2). Cette absence de sensation subjective locale est-elle un indice de sensibilité altérée plus grave chez les aliénés ? Cette absence de sensation subjective peut-elle être une cause de crainte d'autres troubles mentaux dissimulés ?

J'ai observé, dans un court espace de temps trois malades, dans mon service de Bicêtre, atteints de trichotillomanie, vivant dans des locaux différents sans communication. On ne peut pas soupçonner une contagion mentale ou autre ; cependant, ce besoin s'est manifesté chez les trois sujets dans le même mois, l'épilation s'est montrée dans la même région, et aucun n'a laissé soupçonner une sensation subjective préalable.

Nous allons nous contenter de donner un résumé succinct de ces trois faits, dans l'ordre de date où ils se sont présentés.

(1) W. Dubreuilh et P. Magne, *La trichotillomanie* (Journ. de médecine de Bordeaux, 1905, p. 449).

(2) Ch. Féré, *Le prurit et la trichotillomanie chez les paralytiques généraux* (Nouv. Iconographie de la Salpêtrière, 1899, XII, p. 312).



A



B



C



D

TRICHOTILLOMANIE CHEZ DES DÉGÉNÉRÉS

(C. Féré)

Obs. I.— *Dégénérescence mentale, délire polymorphe.— Trichotillomanie.* — J. P.., âgé de 25 ans, doreur sur bois, est entré à Bicêtre le 14 mars 1905 avec un certificat de M. Garnier ; « est atteint de dégénérescence mentale avec excitation, désordre dans les idées et les actes, déclamations, idées de persécution, récriminations incohérentes contre la maîtresse, allures inquiétantes dans ces derniers temps, excès alcooliques (?), insomnie, père alcoolique » ; et avec un autre certificat de M. Magnan : « Est atteint de dégénérescence mentale avec hallucinations ; idées ambitieuses et de persécution, excitation ; loquacité, propos incohérents ». Quelques jours après son entrée il a eu une attaque épileptiforme, il a conservé son délire polymorphe, de l'excitation et des hallucinations auditives. A la fin de juin il a eu sur les membres inférieurs une éruption de furoncles. Mais sur toutes les autres parties du corps la peau était intacte, ses cheveux et sa moustache étaient bien tenus. Il s'est fait cependant volontairement les premiers jours de juillet plusieurs égratignures avec des pierres sur les parties glabres, notamment sur les épaules, et aussi sur le cuir chevelu. On n'a pas pu obtenir d'explications sur ces violences ; il ne signalait aucune sensation pénible, ni démangeaisons. Le 4 juillet dans la matinée il s'est enlevé entièrement la moustache ; l'arrachement a commencé à 9 h. 1/2 et était terminé à 10 h. 1/2. On n'a pu obtenir aucune explication ni le jour, ni le lendemain. Le 7 juillet dans l'après-midi il s'est épilé les sourcils, surtout complètement à droite (Pl. XXVII, fig. A). Il n'a pas entretenu cette destruction ; depuis cette époque la moustache s'est en grande partie reproduite, de même que les sourcils ; mais le grattage persiste dans les autres parties du corps bien qu'il ne reste pas de traces de furoncles.

Obs. II.—*Paralysie générale.— Trichotillomanie.*— E. G... âgé de 40 ans, imprimeur, entré le 16 août 1905 à Bicêtre ; il n'était entré que depuis 15 jours à Ste-Anne ; mais il avait des troubles de la parole et de la mémoire depuis au moins trois ans. Il avait raconté assez clairement ses antécédents syphilitiques, alcooliques et de surmenage, la syphilis surtout, qu'il a prise à 18 ans. Mais en quelques jours il fut atteint de troubles de la marche et il garda le lit. C'est alors qu'il présenta une éruption d'acné qui s'étendait à la face, notamment au-dessus de la commissure labiale gauche, dans la moustache. Le 27 août dans l'après-midi il s'est épilé complètement la moustache en quelques minutes (Pl. XXVII, fig. B), il n'a donné aucune explication, ne s'est plaint d'aucune sensation ni du côté sain, ni du côté de l'acné. Il ne s'est plus occupé de sa moustache ; malgré la persistance de l'acné, elle a eu le temps de repousser avant sa mort survenue le 10 octobre.

Obs. III. — *Paralysie générale. — Trichotillomanie.* — S. P... âgé de 41 ans, serrurier, est entré le 10 octobre 1903 avec deux certificats constatant une dépression mélancolique avec embarras de la parole. Sa femme raconta que depuis 9 mois il perdait la mémoire et devenait maladroit et depuis 7 mois il avait dû cesser de travailler. Depuis son entrée ses troubles somatiques et psychiques se sont aggravés lentement et il s'avance dans la démence. Le 20 août il avait été examiné privé de tout vêtement et on n'avait remarqué aucune lé-

sion cutanée. Le 25 il s'est épilé presque toute la barbe qu'il portait assez courte d'ailleurs, il n'avait gardé qu'une mèche du côté droit de la ligne médiane de la moustache (fig. C). On ne trouva rien sur la peau et on n'obtint rien sur des sensations pénibles. Le lendemain, le reliquat de sa barbe avait été enlevé (fig. D). On n'entendit rien de plus en fait d'explications ; mais depuis il se gratte dans des régions multiples du corps exemptes de lésions et il s'est labouré de plaies profondes.

Ces trois malades, avons-nous dit, n'ont eu aucune communication ; le second était couché dans une salle où les autres ne pouvaient pas entrer et les deux autres étaient dans deux bâtiments différents séparés par des grilles et des cours. Il ne peut pas être question de suggestion ou d'imitation.

Il n'est pas douteux qu'il y a eu une épidémie d'anthracose qui a pu atteindre plus ou moins des sujets sur lesquels on n'a pas vu d'anthrax, mais ce qui au moins est certain, c'est que les deux malades qui n'ont pas eu d'anthrax ou de lésions de la peau ont eu un prurit quelconque puisqu'ils se labourent la peau en se grattant. Chez nos sujets la trichotillomanie paraît être un phénomène réfléchi et non pas spontané.

J'ai relevé la possibilité d'un prurit sans lésions constatables chez le paralytique général dont j'ai relaté l'accident autérieurement. Ce prurit peut donner une explication de cette épilation. On peut invoquer aussi les synalgésies où la sensation se localise au loin de l'irritation (1).

(1) Dr Fromentel, *Les synalgésies et les hyperthésies*, in-8°, 1888 ; Ch. Féré, *Note sur des cas de synalgésie persistante* (La Filandre médicale, 1895, n° 18).

SUR UN CAS DE « PARALYSIE DES BÉQUILLES »,

PAR

F. SOCA,

Professeur à la Faculté de Montevideo.

R... Rodriguez, soldat au 6e chasseurs, 30 ans ; antécédents sans intérêt en l'espèce ; est entré à l'hôpital de la Charité, salle Argerut, le 18 juillet 1904. Il avait été blessé, à la bataille de Tupamboé, d'un coup de feu au tibia vers le tiers inférieur ; à sa sortie, après guérison, du service de chirurgie, il se vit pourtant obligé de se servir de béquilles, en raison de l'impuissance de sa jambe droite. S'en étant d'abord trouvé très bien, il n'en constata pas moins, au bout de quelques jours, certains désordres subjectifs dans le bras droit, lesquels, lors de son entrée dans notre service, dataient d'environ deux semaines.

Ces troubles constitués par des sensations de fourmillement et d'engourdissement par tout le bras, mais sans douleurs d'aucune sorte, se compliquèrent bientôt d'une diminution des forces qui fut s'accentuant progressivement jusqu'à aboutir à l'état dans lequel il fut admis chez nous.

Le malade se plaignait surtout du bras droit ; celui-ci présentait l'attitude caractéristique de la paralysie saturnine : avant-bras fléchi sur le bras, légèrement en pronation ; main en flexion forcée, autrement dit, tombée sur l'avant-bras ; bref l'aspect typique de la paralysie radiale.

L'analyse de la paralysie du bras montre qu'elle frappe tous les muscles énervés par le radial, y compris le triceps et les long et court supinateurs. Mais, en réalité, cette paralysie ne se cantonne pas dans le seul territoire du radial ; elle y prédomine, c'est vrai, mais elle s'étend incontestablement jusque dans l'aire de distribution de toutes les branches du plexus brachial. C'est ainsi que les muscles de la région antérieure des bras (sphères du médian et du cubital), les éminences thénar et hypothénar, les interosseux et lombricaux (médian et cubital) sont manifestement atteints de parésie, fait aisément mis en évidence par la comparaison des mouvements du côté droit avec ceux du côté gauche. La paralysie atteignait également les muscles biceps, brachial antérieur et coraco-brachial, de même que le deltoïde, le sous-scapulaire, les grand et petit ronds, sus-épineux et sous-épineux, et aussi les rhomboïde, angulaire de l'omoplate, et grand dentelé, innervés, ces derniers, par les branches collatérales du plexus brachial. La paralysie de ces muscles a été dûment établie non seulement par le fait de leur impuissance ou amoindrissement fonctionnel, mais encore par l'exploration électrique. Cette paralysie a été poursuivie de muscle en muscle,

l'excitateur électrique à la main, soit directement, soit comparant le côté droit avec le gauche ou avec des individus parfaitement sains.

La recherche des réactions électriques était confiée au Dr de Léon, électrothérapeute des plus distingués et des plus compétents, qui a pu constater la réaction de dégénérescence partielle dans tout le territoire du radial et du médian, et, à un degré moindre, dans les autres nerfs et muscles. Il existait aussi quelque anesthésie électrique. La sensibilité avait accusé des désordres très graves le premier jour que fut examiné le malade ; il y avait de l'anesthésie douloureuse et thermique dans tout le bras et l'avant-bras, avec conservation de la sensibilité tactile. Donc, dissociation syringomyélique. Le sens stéréognostique bien ; le sens musculaire, de même.

Tous ces phénomènes sensitifs, si remarquables, disparurent néanmoins très rapidement, ne laissant derrière eux qu'une légère hypoesthésie paraissant plus marquée à la face interne de l'avant-bras et partie du bras. Le bras gauche n'était d'ailleurs pas tout à fait indemne lui-même ; le malade y avait ressenti des fourmillements et engourdissements ; en outre, il ne pouvait faire doute que les muscles innervés par le plexus brachial, voire ceux innervés par les branches collatérales étaient, pour le plupart, le siège au moins d'une légère parésie.

Point de troubles oculo-pupillaires.

A part ceci, tout l'ensemble des autres nerfs, muscles et organes de l'économie est parfaitement normal.

Au bout de huit jours, c'est à peine si on notait une modification insignifiante, dans l'état du malade. Seul le deltoïde avait recouvré quelque force. Mais à partir de ce jour, l'amélioration se déclara franchement ; tous les muscles du bras et de l'avant-bras récupérèrent lentement et progressivement le mouvement, mais avec un retard marqué dans le radial. A la sortie du malade, 26 août 1904, le mouvement n'était pas intégralement rétabli dans les muscles atteints, si bien que notre homme ne pouvait encore s'employer qu'à des besognes n'exigeant pas grand effort.

Tel est le cas. Le diagnostic n'est pas douteux. Le malade n'avait rien, et, après peu de jours de marche avec des béquilles, surviennent les phénomènes paresthésiques suivis de paralysietrès marquée. Les béquilles étaient de construction rudimentaire, grossières, un peu trop hautes ; la première idée donc qui vient à l'esprit est celle de la Paralysie des béquilles, qui fut étudiée il y a quelques années par Hérard et Capuron et admise, à leur suite, par tous les auteurs, comme constituant un des plus typiques exemples des paralysies du radial par compression, ou, tout au moins de paralysie prédominant dans le radial, et s'étendant souvent, quoique inégalement d'habitude, aux deux côtés, comme c'est le cas dans notre observation. Au surplus, la très étroite relation de succession entre l'usage des béquilles et le début de la paralysie du bras, et le fait si sub-

jectif que la paralysie brachiale fut beaucoup plus marquée du côté de la jambe malade, voilà de quoi convaincre, même l'esprit le plus prévenu, de la rigoureuse exactitude du diagnostic « paralysie des béquilles ». Vraiment, le diagnostic est si peu douteux qu'à ce point de vue, notre observation serait dépourvue de tout intérêt ; ça ne ferait qu'un cas de plus, ajouté à tous ceux dont la science abonde, et qui ne mériterait, en aucune façon, l'honneur de la publication. Mais il y a que je crois devoir, à ce sujet, présenter une pathogénie absolument nouvelle, tout autre que celle proposée par Hérard et Capuron et unanimement acceptée. Pour Hérard et Capuron, forts de nombreuses expériences sur le cadavre, la paralysie des béquilles était une paralysie par compression s'exerçant sur toutes les branches du plexus brachial et, plus spécialement, sur le radial, lequel se laisserait plus facilement comprimer sur l'os. J'ai répété sur le cadavre nombre des expériences de Hérard et Capuron et je me suis convaincu qu'effectivement c'est le radial qui se laisse le plus facilement et vigoureusement comprimer sur l'os. Cependant, de par l'étude approfondie de mon sujet et de nouvelles recherches sur le cadavre, j'ai acquis la conviction que, si la théorie de Hérard et Capuron est en partie vraie, elle n'est pourtant que très peu en mesure d'expliquer l'ensemble des observations. C'est que, comme le démontre l'analyse de mon observation, la paralysie des béquilles n'est pas une paralysie terminale, ou une paralysie du plexus : *c'est une paralysie radiculaire.*

En effet, par paralysie radiculaire, il faut entendre celle qui a pour siège les racines qui vont former le plexus avant qu'elles se joignent pour le former. Par conséquent, la région radiculaire, si on peut la dénommer ainsi, s'étend de la sortie des racines à la moelle jusqu'à un peu en dehors des apophyses transverses, comprenant, par conséquent, une portion intra et une extra-rachidienne.

Comment reconnaîtra-t-on qu'une paralysie porte sur les racines, sur le plexus ou sur les branches terminales ?

Si une seule ou deux racines sont lésées, on le reconnaîtra à la distribution spéciale dans les muscles et la peau, distribution qui ne répond pas à celle du plexus ou du nerf terminal. Ainsi, si la 5e et la 6e racines cervicales sont atteintes, on aura la paralysie Erb-Duchenne qui ne correspond au territoire d'aucun nerf terminal, et, théoriquement, il y aurait une bandelette d'anesthésie à la face interne de l'avant-bras et partie du bras, distribution qui n'est pas davantage celle d'aucun nerf terminal. Mais si toutes les racines étaient frappées? En ce cas, il y aurait paralysie de tout le territoire du plexus brachial, tout comme si c'était le plexus lui-même qui fût malade. Et même alors, il serait possible de savoir si la paralysie affecte les racines ou bien le plexus. De quelle manière? par la

raison que, en cas de paralysie radiculaire, se trouveront compromises les fonctions d'organes qui reçoivent leur innervation directement des racines.

Par exemple, pour la première paire dorsale et la dernière cervicale, la pupille et l'œil, on observera phénomènes oculo-pupillaires et faciaux, à savoir : étroitesse de la pupille, rétraction du globe oculaire, diminution de la fente palpébrale, et affaissement de la face du côté malade ; pour les 5e et 6e cervicales, les muscles grand dentelé, rhomboïde, angulaire de l'omoplate et encore les sus ou sous-épineux, tous muscles qui reçoivent leurs nerfs *directement* des 5e et 6e racines cervicales avant qu'elles se jettent dans le plexus, avant même qu'elles se soient fusionnées en une racine unique qui ira former le plexus.

Et maintenant, de quelle forme est la paralysie de notre malade? Est-ce une paralysie radiculaire? une paralysie du plexus ? une paralysie terminale ou simple ? Une paralysie radiculaire évidemment puisque, comme nous l'avons vu par l'histoire du cas, il existait chez notre malade une paralysie du grand dentelé, du rhomboïde, de l'angulaire de l'omoplate, des sus et sous-épineux, muscles, qui reçoivent leurs innervation directement des 5e et 6e racines cervicales. Les phénomènes oculo-pupillaires, il est vrai, font défaut, mais ceci, comme nous allons le voir, est question de localisation de la lésion dans la racine. Pour qu'il y ait phénomènes oculo-pupillaires, il est nécessaire que la racine soit malade précisément à l'entrée du trou de conjugaison ou avant, tout le reste de la racine, sa partie inter-transverse et la partie extra-rachidienne de la 8e paire cervicale et de la 1re dorsale peuvent être malades sans donner lieu à phénomènes oculo-pupillaires.

Il n'est donc nullement douteux que nous ayons affaire ici à une paralysie radiculaire.

Nous sommes par cela seul fondés à affirmer péremptoirement que la paralysie des béquilles n'est pas une paralysie par compression. En effet, si c'était une paralysie par compression, comment pourrait-il se faire que les racines fussent intéressées, puisque la béquille n'est en contact qu'avec les nerfs terminaux, les nerfs qui émanent du plexus brachial, et ne peut comprimer que ces nerfs seuls, pour la bonne raison qu'il ne s'en trouve pas d'autres dans l'aisselle qui est le point où s'exerce l'action de la béquille.

Le *modus agendi* de cette paralysie doit donc être tout autre et absolument distinct. Pour le faire comprendre, il nous suffira d'étudier brièvement le mécanisme de quelques paralysies radiculaires mécaniques. Tous les auteurs qui se sont occupés de cette question admettent aujourd'hui que le mécanisme des paralysies radiculaires par traumatismes portant

sur l'épaule, est celui de la traction. Les racines violemment tendues se rompent dans leur trajet intra-rachidien, inter-transverse ou extra-rachidien, ou, si elles résistent à la rupture et à l'arrachement, toujours est-il qu'elles subissent une élongation plus ou moins forte d'où résultent des lésions plus ou moins profondes mais suffisantes pour compromettre la conductibilité du nerf. La chose a été vérifiée et par l'observation et par l'expérimentation.

Les paralysies produites par les coups sur l'épaule déterminant l'abaissement de la tête humérale et sa projection en avant — les paralysies occasionnées par les mouvements d'abduction forcée en hyperextension projetant de même la tête de l'humérus en bas et en avant — les paralysies, suite de tractions exagérées sur le bras comme il arrive dans les tentatives de réduction de certaines luxations ou dans certaines manœuvres obstétricales — les paralysies qui accompagnent les diverses luxations de l'épaule — toutes ces paralysies (la preuve irréfutable en a été donnée) sont, dans l'immense majorité des cas, radiculaires, et même, dans la plupart des observations limitées au groupe Duchenne-Erb, c'est-à-dire au territoire des 5e et 6e cervicales. Et dès qu'il en est ainsi, si ces paralysies sont des paralysies radiculaires, il est évident qu'on ne saurait invoquer le mécanisme de la compression, ainsi que l'ont fait en d'autres temps de distingués observateurs, vu que la compression sur l'épaule ne peut, en aucune façon, atteindre les racines et que celles-ci ne peuvent souffrir de lésions dans l'espèce que par l'effet de la traction. Ajoutons que ce mécanisme a été vérifié, en de nombreuses expérimentations, par divers observateurs.

Fieux (Archives de Gynécologie), a montré que la traction sur le bras distend toutes les racines rachidiennes correspondantes, et, si la force exercée est suffisante, elle parvient à les rompre. Ceci est surtout vrai pour les 5e et 6e cervicales qui, en raison de dispositions anatomiques, sont, de toutes, les plus exposées, et ainsi, s'explique aussi la fréquence prédominante des paralysies radiculaires limitées au groupe Duchenne-Erb.

Duval et Guillain (Archives générales de médecine, 1898) ont répété ces expériences et en ont institué d'autres plus intéressantes encore et variées. Ils ont mis à découvert, en avant, toutes les racines du plexus brachial dans leur trajet intra-rachidien, et ont vu que, à chaque traction sur le bras, se produisait la distension des 5e et 6e racines et même de la 7e cervicale, et de la 1re dorsale — que la mise en œuvre d'une force plus grande pouvait provoquer leur rupture — que, avec un effort encore plus grand, elles s'aplatissaient sur la pointe des apophyses transverses fonctionnant comme poulie de réflexion, ou, sur le col de la première côte,

pour la 1re dorsale. Par des mouvements d'abduction et d'extension forcées, ils ont vu le plexus brachial s'appliquer aussi sur la tête de l'humérus, comme sur une poulie de réflexion, tandis que les racines s'allongeaient jusqu'à se rompre si la traction était portée trop loin. Il est donc hors de doute que les paralysies radiculaires consécutives aux traumatismes de l'épaule se produisent en général par le mécanisme de la traction.

En tel état de cause, pourquoi, dans les paralysies des béquilles, le mécanisme serait-il autre, quand les béquilles constituent une si merveilleuse poulie de réflexion sur laquelle doit venir s'appliquer le plexus brachial tirant vigoureusement à soi les racines rachidiennes ? Si l'on a pu croire jusqu'à présent qu'il s'agissait de paralysies par compression comme, à la suite d'Hérard et Capuron, l'admettaient tous les auteurs, c'est que l'on ignorait avoir affaire à des paralysies radiculaires, et de ceci, la démonstration est victorieusement faite par le cas présent, le premier, si je ne m'abuse, en la science, où a été établie, de mode irréfutable, la nature radiculaire de la Paralysie des béquilles.

J'ajoute que cette théorie de la traction que j'oppose à la théorie de la compression de Hérard et Capuron a été soumise par moi au contrôle de l'expérimentation sur le cadavre.

J'ai fait découvrir en arrière toutes les racines du plexus brachial de manière à pouvoir observer tout ce qui s'y passerait, après avoir colloqué une béquille dans l'aisselle et fait exercer sur le bras des tractions figurant dans la mesure du possible, les mouvements naturels du bras chargé de soutenir le corps sur la béquille. Et bien ! j'ai invariablement vu que, à chaque mouvement du bras sur la béquille répondait une distension manifeste de toutes les racines du plexus brachial, distension exactement proportionnée à l'effort pratiqué, sans avoir noté quelque différence que ce soit dans la distension des différentes racines, contrairement à ce qu'ont observé, en des conditions expérimentales, il est vrai, différentes, Fieux, et Duval et Guillain.

Mais une objection s'impose. A quoi cette prédominance de la paralysie dans l'aire de la distribution du radial dans le cas qui m'est personnel comme dans tous les autres publiés jusqu'à ce jour, si bien que tous les auteurs décrivent la Paralysie des béquilles au chapitre de la Paralysie radiale ? Mais cette prédominance n'est peut-être pas si absolue qu'on pense, et il se peut fort bien que, dans beaucoup de cas, il y ait eu insuffisance d'examen, ou encore que les symptômes radiaux aient accaparé l'attention au détriment de ceux des autres nerfs du plexus brachial. Ainsi, dans notre cas, il est certain que les lésions étaient très généralisées, quoique prédominantes dans le territoire du radial.

Il est possible que cette prédominance dans le radial soit la résultante des

conditions de la traction, un peu spéciales dans ce cas-ci ; nonobstant, je ne ferais aucune difficulté à admettre que ce soit là la part de la compression ; que, le nerf radial se laissant comprimer dans le creux de l'aisselle plus facilement que les autres, à la distension et à la traction se surajoute, en ce qui le concerne, l'effet de la compression directe ; ce serait là une explication adéquate à l'aspect singulier de ce type de paralysie radiculaire.

CONCLUSIONS

I. — La paralysie des béquilles n'est pas une paralysie de plexus, ou funiculaire, ni terminale, comme on l'a cru jusqu'à ce jour.

II. — La paralysie des béquilles est une paralysie radiculaire totale.

III. — La compression est absolument insuffisante pour expliquer la paralysie des béquilles, encore qu'elle puisse revendiquer quelque action en ce qui est des paralysies du radial.

IV. — Le véritable mécanisme de la paralysie des béquilles est celui de la traction sur les racines du plexus brachial, la béquille faisant fonction de poulie de réflexion.

HOSPICE DE BICÊTRE

TRAVAIL DU LABORATOIRE DE M. PIERRE MARIE.

LE FAISCEAU LONGITUDINAL INFÉRIEUR ET LE FAISCEAU OPTIQUE CENTRAL.

QUELQUES CONSIDÉRATIONS SUR LES FIBRES D'ASSOCIATON DU CERVEAU.

(suite et fin)

PAR

LASALLE-ARCHAMBAULT

(Albany, New-York).

Avant d'exposer nos propres idées sur un sujet aussi controversé que celui dont nous nous entretenons, il est indispensable de nous entendre sur la signification de certains termes actuellement en usage ; pour nous le mot « faisceau » ne doit s'appliquer qu'à un ensemble de fibres, se poursuivant sur une longueur appréciable et occupant un territoire assez nettement déterminé (exception faite de quelques fibres aberrantes), comme par exemple, le faiseau pyramidal. Le mot faisceau n'est pas l'équivalent du terme « couche de fibres » ; or depuis de nombreuses années on a appliqué indifféremment à la couche de fibres la plus externe du lobe temporo-occipital l'une et l'autre de ces dénominations : faisceau longitudinal inférieur, couche sagittale externe.

Dans le lobe occipital la distinction entre ces termes n'a guère d'importance, mais il en est tout autrement dans le lobe temporal, surtout au niveau de sa partie moyenne où l'on aborde le segment rétro-lenticulaire de la capsule interne. A cet endroit en effet, la couche sagittale externe contient des fibres de projection et corticipètes et corticifuges, elle contient en outre un certain nombre de fibres d'association, elle ne représente nullement la couche sagittale externe du lobe occipital. Plus loin encore, à un niveau antérieur au corps genouillé externe, la couche sagittale externe contient des fibres de la commissure antérieure et se confond en dehors avec les fibres les plus internes du faisceau uncinatus.

Il ressort nettement de toutes ces considérations que la couche sagittale externe varie continuellement dans sa constitution d'un niveau à l'autre et que, prise dans son ensemble, elle ne correspond aucunement à la description classique du faisceau longitudinal inférieur.

Le but que nous avons en vue est de démontrer : que, la couche sagittale externe du lobe occipital, le faisceau longitudinal inférieur tel qu'il existe dans ce lobe, ne contient que des fibres de projection ; il représente pour nous la

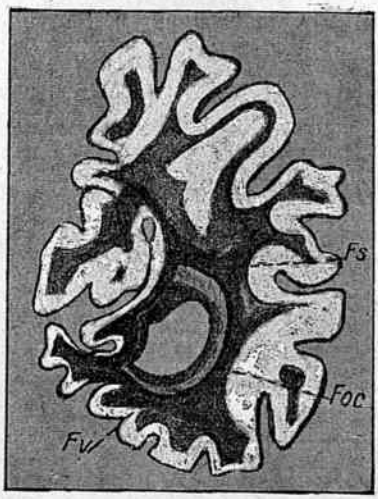

Fig. 1. — Coupe frontale normale de la partie antérieure du lobe occipital.
Fs : faisceau du cuneus de Sachs.
Foc : faisceau optique central.
Fv : faisceau de Vialet.

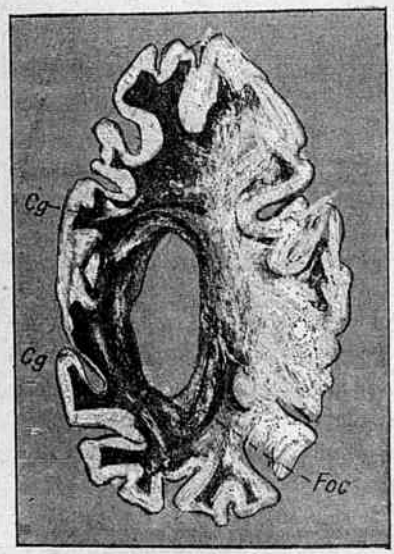

Fig. 2. — Coupe verticale au niveau du carrefour ventriculaire.
Cg : cingulum.
Foc : faisceau optique central.

couronne rayonnante corticipète du lobe occipital, il provient du corps genouillé externe et se termine dans les deux lèvres de la scissure calcarine. Nous lui proposons le nom de *faisceau optique central* afin d'éviter tout malentendu.

Nous allons à l'aide de planches photographiques exposer quelques considérations nouvelles sur l'origine, la terminaison et la nature de la couche sagittale externe du lobe occipital.

En faisant la description de ces planches nous nous servirons des termes actuellement en usage... cela étant indispensable à l'exposition simple et compréhensible de notre sujet ; mais nous indiquerons, chemin faisant, la disposition qu'affecte le « faisceau optique central » par rapport à la couche sagittale externe prise dans son ensemble, à travers toute l'étendue du lobe temporo-occipital.

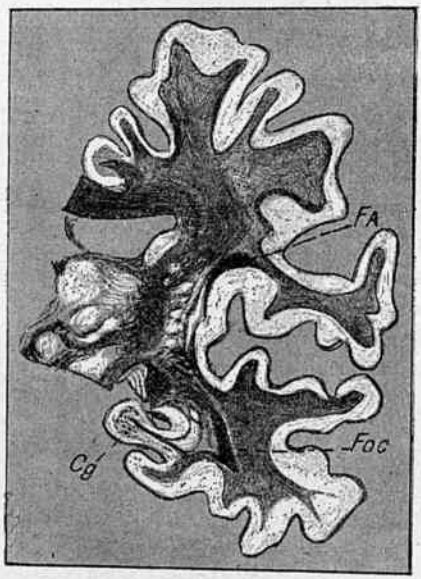

Fig. 3. — Coupe frontale au niveau du corps genouillé externe.
FA : faisceau arqué de Burdach.
Foc : faisceau optique central,
Cg (pointillé) : cingulum inférieur de Beevor.

1er Cas : Lamb... — Hémiplégie gauche. Ramollissement étendu de l'hémisphère droit (Pl. XXXII. 13,14,15,16. Schéma n° I) qui détruit la substance corticale et sous-corticale des deuxième et troisième circonvolutions occipitales, la partie postéro-inférieure de la circonvolution pariétale supérieure, la totalité du pli courbe, la partie postéro-inférieure du gyrus supramarginalis et les deux tiers postérieurs de la première circonvolution temporale ; à ce niveau la lésion respecte la corticalité mais atteint la substance profonde des deux tiers antérieurs des deuxième et troisième circonvolutions temporales et le troisième segment du noyau lenticulaire, puis se cantonne à l'insula de Reil sur

une courte étendue. De nouveau une poussée destructive se déclare, un prolongement remonte le long de la paroi du corps du ventricule latéral et en décolle a partie inférieure des circonvolutions frontale et pariétale ascendantes, un autre envahit le pôle temporal qu'il sépare presque totalement du lobe pariéto-frontal. Plus en avant la lésion diminue rapidement de volume et se cantonne à la partie postérieure de la troisième circonvolution frontale.

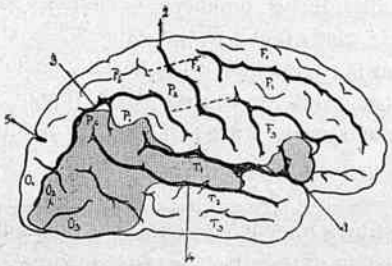

Schéma n° I. — Cas Lamb...

La coupe la plus antérieure (Planche XXXII, 16) intéresse la première circonvolution limbique, la première circonvolution frontale, les circonvolutions frontale et pariétale ascendantes, l'insula de Reil, les trois circonvolutions temporales, la circonvolution fusiforme et la circonvolution du crochet. Il existe un degré considérable de dilatation ventriculaire. La lésion détruit la totalité de l'insula et de la première temporale, envoie un prolongement qui sépare la circonvolution pariétale ascendante de la paroi ventriculaire. Il existe en outre des foyers de la frontale ascendante, des deuxième et troisième circonvolutions



Fig. 4. — Ramollissement du pôle occipital. Coupe frontale.
C : scissure calcarine.
Foc : faisceau optique central.

temporales. La commissure antérieure grandement dégénérée se dessine nettement au niveau du noyau lenticulaire. La partie antérieure du lobe temporal n'est reliée au lobe pariétal que par la première et quelques fibres du pédoncule inféro-interne de Meynert.

La prochaine coupe (Planche XXXII, 15) sectionne les circonvolutions : pre-

mière limbique, première frontale, frontale et pariétale ascendantes, les trois circonvolutions temporales, le lobule fusiforme et la circonvolution de l'hippocampe. Dilatation ventriculaire énorme. Le ramollissement atteint une partie de la frontale ascendante, la totalité de la pariétale ascendante, de l'insula et la première circonvolution temporale. La capsule externe et la plus grande partie du noyau lenticulaire ont disparu. La couche optique est énormément aplatie et atrophiée et la capsule interne complètement dégénérée. Le corps de Luys et la bandelette optique ressortent avec une netteté remarquable. Au dehors de la bandelette optique et longeant la partie supérieure de la paroi ventriculaire on reconnaît un faisceau qui se continue à l'angle inféro-externe du ventricule avec la couche sagittale externe. A ce faisceau on a donné le nom de faisceau temporo-thalamique d'Arnold ; il représenterait le contingent de radiations thalamiques provenant de la partie antérieure du lobe temporal et serait accompagné de fibres que le faisceau de Türck envoie à la couche optique. Or, ce faisceau est en grande partie respecté sur cette coupe, malgré les lésions étendues de la partie antérieure du lobe temporal (Pl. XXXII, 16).

Nous croyons qu'il appartient à la couronne rayonnante corticipète et qu'il fait partie du faisceau optique central que nous décrirons plus loin. A côté de cela on remarque une petite zone arrondie, grandement dégénérée, située entre la bandelette optique et le faisceau normal ; cette zone est peu considérable et représente à notre avis la « totalité des fibres corticifuges destinées à la couche optique » et faisant partie du faisceau temporo-thalamique d'Arnold. En dehors de la bandelette et du faisceau normal, on voit un bon nombre de fibres dégénérées et disposées de façon à former un arc qui semble relier les deux faisceaux qu'il recouvre. Ces fibres dégénérées appartiennent au faisceau de Türck et passent dans le pied du pédoncule cérébral. Le faisceau normal ne se continue pas directement avec la couche sagittale externe (segment inférieur); en effet ses fibres sont sectionnées directement par la lésion au niveau de la partie moyenne de la paroi ventriculaire (sphénoïdale) externe, mais sur les coupes antérieures le ramollissement respecte les couches sagittales profondes, et alors on constate leur ininterruption.

Au fur et à mesure que l'on considère les régions postérieures, de multiples prolongements s'étendent jusqu'à l'épendyme et enfin, au niveau du carrefour ventriculaire et immédiatement en arrière du bourrelet du corps calleux il n'existe plus de couches sagittales le long de la paroi ventriculaire externe (Planche XXXII, 14). Sur cette coupe qui intéresse l'isthme de la première circonvolution limbique, le lobule paracentral, la circonvolution pariétale supérieure,le pli courbe, les deuxième et troisième circonvolutions temporales, les lobules fusiforme et lingual, on voit que la lésion atteint l'épendyme presque partout et qu'il ne reste de la face externe de l'hémisphère qu'une simple coque, méconnaissable au superlatif. Il n'existe pas de lésion du lobule fusiforme à ce niveau et la décoloration des circonvolutions inférieures résulte de la dégénérescence des fibres qui s'y rendent ou qui ne font qu'occuper leur profondeur. On remarque au-dessous de la paroi ventriculaire inférieure un liseré blanchâtre qui se détache nettement du tissu environnant. C'est le faisceau optique cen-

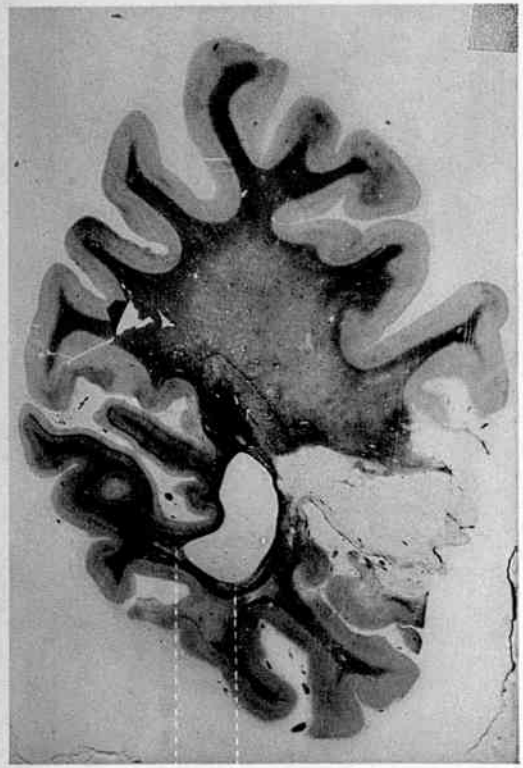

Rth *Sge*

1

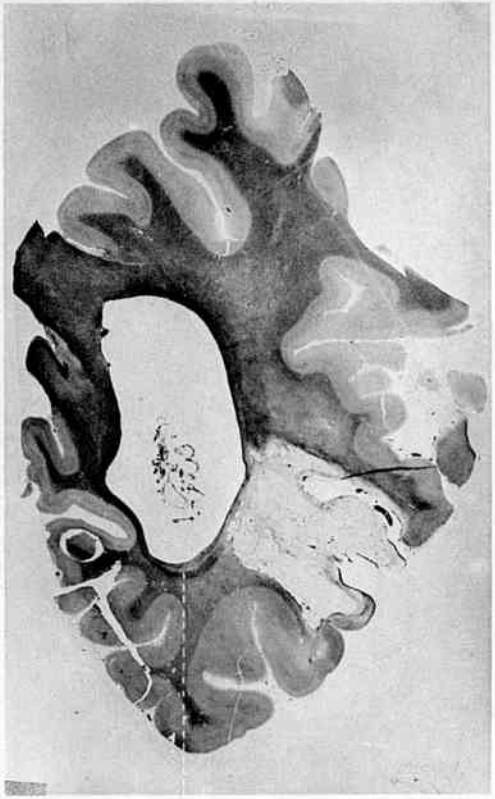

Sge

2

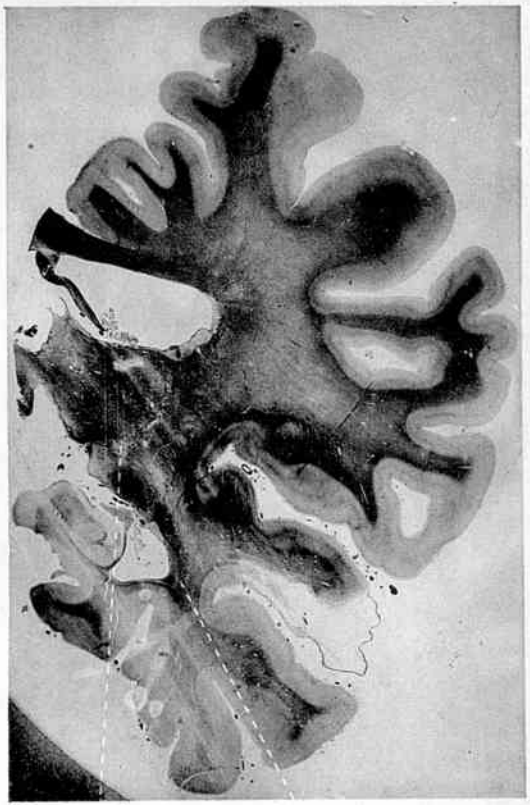

Cge L *Sge*

3

LE FAISCEAU LONGITUDINAL INFÉRIEUR ET LE FAISCEAU OPTIQUE CENTRAL

(Lasalle-Archambault)

Sge. Couche sagittale externe. — *Rth*. Radiations thalamiques nettement dégénérées.
Cge L. Corps genouillé externe avec lésion de son angle supéro-externe.

Masson & Cie, Editeurs

Phototypie Berthaud, Paris

tral dont les fibres sont totalement dégénérées à cet endroit. Il se continue en dedans avec une couche de fibres saines occupant le lobule lingual et qui représente le contingent non lésé du faisceau optique. Le forceps major du corps calleux est dégénéré de façon diffuse et, grâce à cette dégénérescence, on voit distinctement un petit fascicule sain provenir de l'isthme de la première circonvolution limbique et se porter en haut et en dehors vers le lobule paracentral et la circonvolution pariétale supérieure. Ces fibres appartiennent au cingulum horizontal de Beevor.

La dernière coupe (Planche XXXII, 13), prise au niveau de la pointe de la corne occipitale, est privée elle aussi de couches sagittales. Le ramollissement atteint les deuxième et troisième circonvolutions occipitales, mais ne s'étend pas jusqu'à l'épendyme bien qu'il semble en être ainsi ; la décoloration est en grande partie l'effet de la dégénérescence. On voit s'engager dans la profondeur du cuneus et du lobule lingual deux bandes extrêmement blanches et régulièrement conformées ; elles représentent les fibres dégénérées du faisceau optique central qui se rendent à la scissure calcarine et en plus les fibres d'association provenant de la face externe et destinées aux circonvolutions de la face interne du lobe occipital.

2e Cas : Ro... — Hémiplégie gauche, hémianopsie à gauche, réflexe plantaire en flexion des deux côtés, paralysie du moteur oculaire externe gauche.

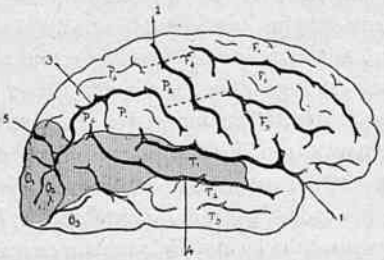

Schéma n° II. — Cas Ro...

Ramollissement des première et deuxième circonvolutions occipitales, de la partie inférieure du pli courbe, des 3/4 postérieurs de la première circonvolution temporale, du 1/3 postérieur de la deuxième circonvolution temporale, du bord inférieur du gyrus supramarginalis, du lobule fusiforme (lésion corticale de sa partie occipitale) et de la partie postérieure de la circonvolution pariétale supérieure. En outre, il existe une lacune du pulvinar avec infiltration de la partie supérieure du corps genouillé externe, mais ce noyau est très peu touché. D'autres foyers siègent au niveau du corps du noyau caudé et du pied de la couronne rayonnante et de la partie supérieure du noyau lenticulaire. Toutes ces lésions occupent l'hémisphère droit (Schéma n° II, Planche XXVIII, 1, 2, 3).

Dans l'hémisphère gauche il existe un foyer profond du niveau du pli courbe.

Nous commencerons par décrire les coupes postérieures.

La coupe occipitale (Planche XXVIII, 1) intéresse le cunéus, le précunéus, le lobule paracentral, la circonvolution pariétale supérieure, le pli courbe, la

partie postérieure des deuxième et troisième circonvolutions temporales, les lobules fusiforme et lingual.

Le ramollissement détruit la partie inférieure du pli courbe et la deuxième temporale ; le lobule fusiforme contient de petites lésions corticales et sous-corticales. Le faisceau optique central (couche sagittale externe de cette région) est en grande partie normal, excepté au niveau du pli courbe où il est directement touché par la lésion ; il est aussi dégénéré le long de la paroi ventriculaire interne. On voit une ligne blanchâtre au niveau de l'ergot de Morand, entre le stratum calcarinum et le forceps du corps calleux. Cette traînée dégénérée résulte d'une lésion restreinte du cuneus, située un peu en avant de la région que représente cette coupe, et comprend des fibres du faisceau optique central, des radiations thalamiques et des fibres d'association.

La couche sagittale interne est partout grandement dégénérée, le tapetum surtout, le long de la paroi ventriculaire inférieure et supéro-externe. En dehors de la couche sagittale externe on constate une décoloration considérable ; elle ne dépend pas de lésions sur place, mais du foyer profond au niveau du pli courbe et des lésions corticales du lobule fusiforme. Cette dégénérescence de la substance profonde porte sur les faisceaux de Sachs, de Vialet et de Wernicke (pâleur de la pariétale supérieure et de la partie adjacente du pli courbe, de la partie inférieure du lobule lingual).

Plus en avant (Planche XXVIII, 2) au niveau du carrefour ventriculaire, la lésion de la face externe est plus considérable et atteint la partie inférieure du gyrus supramarginalis, la totalité de la première temporale et la majeure partie de la deuxième temporale. Les autres circonvolutions : première et deuxième limbiques, lobules paracentral et fusiforme, les circonvolutions pariétale ascendante et troisième temporale sont indemnes. Le foyer s'étend jusqu'à l'épendyme et sectionne les couches sagittales profondes. Le faisceau optique central est anormal le long de la paroi ventriculaire supérieure ; il est dégénéré sur une courte étendue au-dessous de la lésion. Cela tient à ce que ces fibres sont lésées directement à un niveau antérieur à celui-ci. Les radiations thalamiques sont grandement dégénérées ; le tapetum aussi, mais à un degré beaucoup moindre. Comme avant on constate une extrême pâleur surtout des circonvolutions de la face externe de l'hémisphère ; cette décoloration tient à la dégénérescence des fibres du faisceau perpendiculaire de Wernicke. Ce faisceau contient des fibres allant dans les deux sens et il a été directement sectionné par la lésion sur place.

La coupe la plus antérieure (Planche XXXII,3) intéresse la première circonvolution limbique, les circonvolutions frontale et pariétale ascendantes, les trois circonvolutions temporales, le lobule fusiforme et la circonvolution de l'hippocampe. Nous abordons la région du segment rétrolenticulaire de la capsule interne, de la partie postérieure de la couche optique. Une lacune considérable du pulvinar a donné lieu à une infiltration du voisinage immédiat et l'on voit très nettement sur cette coupe que le bord supérieur du corps genouillé externe est atteint ; c'est à ce niveau que siège le maximum de la lésion de ce noyau. Bien que très limité, ce foyer a entraîné une dégénérescence diffuse, mais

appréciable de la partie inférieure de la couche sagittale externe de lobe temporal. Malheureusement, à des niveaux postérieurs, cette dégénérescence se confond avec celle qui dépend des lésions occipitales. Dans un autre de nos cas (cas Giro..., planche XXXII ; 1) il existe également une petite lésion de la couche optique avec participation de la partie attenante du corps genouillé et là aussi on constate une dégénérescence diffuse de la partie supérieure de la couche sagittale externe. Dans nos autres cas, alors que le ramollissement atteint à peu près les mêmes circonvolutions que dans ce cas Ro..., et que le pulvinar et le corps genouillé sont intacts, il n'existe aucune dégénérescence dans le territoire qu'occupe le faisceau optique central au niveau de la partie moyenne du lobe temporal. Sur la coupe que nous décrivons, on voit en dehors du corps genouillé une dégénérescence considérable du segment sous-lenticulaire et de la partie inférieure du segment rétro-lenticulaire de la capsule interne. Cette grosse dégénérescence est d'ordre bien compliqué. En premier lieu, elle renferme les fibres provenant de la partie supérieure lésée du corps genouillé, ces fibres se sont portées en avant, se sont coudées, puis se sont mêlées aux autres fibres du segment rétro-lenticulaire de la capsule interne (en effet, entre le corps genouillé et la strie dégénérée, on voit un champ quelque peu décoloré, mais en grande partie respecté). En second lieu, cette zone dégénérée contient un bon nombre de radiations thalamiques provenant des régions occipitale et pariéto-temporale postérieure, enfin elle comprend les fibres de la première circonvolution temporale destinées au corps genouillé interne. (La partie inférieure de cette circonvolution est encore lésée à ce niveau et ne redevient normale qu'en avant du corps genouillé externe). La grosse dégénérescence siégeant dans le lobe pariétal est en rapport avec les lésions du noyau caudé et de la couronne rayonnante que nous avons mentionnées en commençant la description de ce cas ; elle est indépendante de la dégénérescence temporale et nous ne nous en occuperons pas.

3e Cas : Lebrum.... — Aphasie sensorielle fruste, alexie sans agraphie. On n'a jamais réussi, même au périmètre, à déceler chez lui l'existence d'une hémianopsie. Plus tard, à la suite d'un ictus, le malade présente une hémiplégie droite avec crises jacksonniennes localisées à l'avant-bras et à la main. Il existe une ébauche d'hémianopsie à droite. Le malade est à demi-conscient et non pas dans le coma, mais l'état s'aggrave rapidement et il meurt au bout de deux jours.

A l'examen anatomique on constate que l'hémisphère gauche est le siège d'un vaste ramollissement, mais que les lésions ne sont pas toutes de même date. Le ramollissement ancien détruit la partie supérieure du gyrus supramarginalis, la majeure partie du pli courbe et la totalité des trois circonvolutions de la face externe du lobe occipital, le cuneus et la scissure calcarine ; de tout le lobe occipital il n'y a que la partie supérieure du lobule lingual et la partie adjacente du lobule fusiforme qui soient respectées. Des lésions récentes occupent la partie postérieure de la deuxième circonvolution frontale et la partie attenante de la frontale ascendante, la partie supérieure des

frontale et pariétale ascendantes et la majeure partie de la circonvolution pariétale supérieure. Il existe en outre des foyers récents qui lèsent profondément la partie temporale du lobule fusiforme et la moitié interne de la troisième circonvolution temporale (Schéma n° III ; Fig. 4 ; Planche XXIX, 4, 5, 6, et Planche XXXII, 17, 18).

La figure 4 représente une coupe frontale prise au niveau du pôle occipital, les lésions sont anciennes et ont détruit la totalité de l'écorce occipitale à l'exception d'une partie du lobule lingual ; cependant il existe un faisceau régulièrement conformé, c'est le seul qui ait résisté au processus destructif, il occupe la profondeur et n'est pas directement atteint par la lésion dans son segment externe, c'est le faisceau optique central, la couche sagittale externe du lobe occipital, le faisceau longitudinal inférieur des auteurs classiques. La partie interne de ce faisceau a disparu avec les autres fibres situées au niveau de la scissure calcarine, parce que cette région est elle-même envahie par le ramollissement.

Plus en avant (Planche XXXII, fig. 17), les lésions sont moins destructives, mais partout l'écorce occipitale a disparu et c'est encore le lobule lingual qui

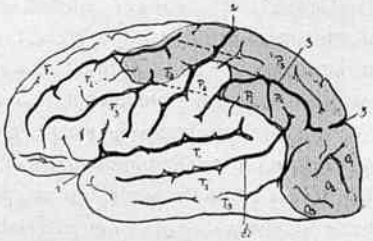

Schéma n° III. — Cas Lebrum...

est le moins touché. Les contours des circonvolutions se dessinent nettement mais de multiples foyers occupent et la corticalité et la substance profonde et à l'exception des « *fibræ propriæ* » des lobules lingual et fusiforme, il n'existe plus de substance sous-corticale. Le ramollissement s'étend dans la profondeur au niveau de la scissure calcarine qu'il détruit totalement et sectionne toutes les fibres qui longent la paroi ventriculaire interne. Sur cette coupe comme sur la précédente, un seul faisceau est reconnaissable, c'est le faisceau optique central, le faisceau longitudinal inférieur du lobe occipital ; il est lui-même légèrement touché par un foyer profond au niveau de sa partie moyenne.

Entre cette coupe et la prochaine, un foyer récent, peu étendu dans le sens antéro-postérieur, occupe la profondeur du lobule fusiforme et sectionne les couches sagittales.

La coupe suivante (Planche XXIX, 4) intéresse le carrefour ventriculaire. Une lésion récente détruit la substance profonde du gyrus supramarginalis et se rend jusqu'au tapetum ; de petits foyers existent encore dans le lobule fusiforme. Les autres circonvolutions sont respectées : lobule paracentral, circonvolutions lombiques, première et deuxième temporales. La couche sagittale externe est normale, excepté au niveau de la paroi ventriculaire inférieure ;

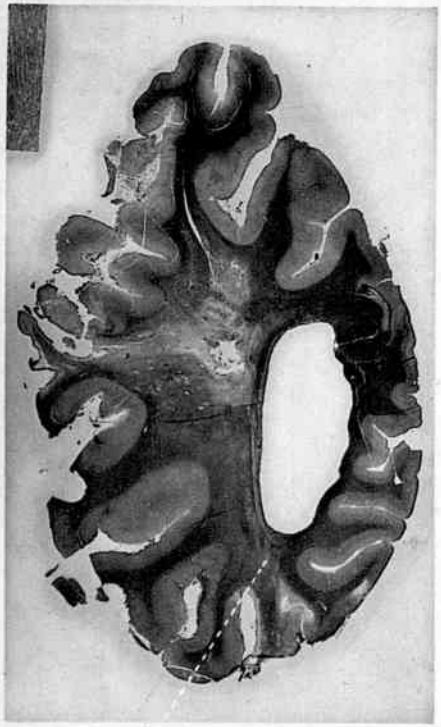

4



5



6

LE FAISCEAU LONGITUDINAL INFÉRIEUR ET LE FAISCEAU OPTIQUE CENTRAL

(Lasalle-Archambault)

Sge. Couche sagittale externe, zone dégénérée ; sur la fig. 6, on voit la zone dégénérée se confondre avec la lésion lenticulaire.

ici on constate l'existence d'une zone grandement dégénérée et à peu près limitée à la couche externe. Cette dégénérescence occupe exactement le territoire que nous accordons aux fibres corticipètes de la couronne rayonnante du lobe occipital et, en particulier, à une partie du faisceau optique central. *A priori*, cette constatation semble en contradiction avec nos idées, on croirait plus volontiers que cette dégénérescence dépend des lésions postérieures. Or, ce n'est certainement pas la lésion profonde du lobule fusiforme (que nous avons mentionnée plus haut) que l'on pourrait incriminer, puisqu'il s'agit d'un ramollissement récent et que nous sommes en présence d'une sclérose très accusée. Cette dégénérescence pourrait-elle résulter de la lésion ancienne du pôle occipital ? Une pareille explication est également inadmissible et cela pour plusieurs raisons : *a*) en premier lieu on ne peut guère concevoir qu'un ramollissement aussi étendu et aussi intense que celui que nous venons de considérer entraîne une dégénérescence si peu considérable. Nous avons vu ce faisceau persister intact partout où il n'était lui-même atteint, alors que l'écorce occipitale avait presque totalement disparu ; un foyer profond le sectionne au niveau de sa partie moyenne, mais il se reconstitue intégralement sur les coupes antérieures. Il est évident que ce faisceau ne tire pas son origine du lobe occipital, autrement il n'en resterait pas trace sur la coupe que nous étudions actuellement. *b*) Dans d'autres de nos cas avec lésions occipitales profondes, l'on ne retrouve pas cette dégénérescence de la couche sagittale externe au niveau du carrefour ventriculaire. *c*) Enfin les lésions que l'on constate sur la coupe qui suit ne donnent lieu à aucune dégénérescence appréciable de la couche externe des régions antérieures. C'est donc qu'il existe autre chose à un niveau antérieur quelconque. Nous verrons, en effet, que cette dégénérescence correspond mathématiquement à une lésion du noyau lenticulaire, que cette lésion a sectionné les fibres provenant du corps genouillé et qui traversent la partie inférieure du noyau lenticulaire avant d'entrer dans la constitution de la couche sagittale externe. Nous sommes donc en présence de faits dont l'analyse est extrêmement délicate ; il s'agit purement d'une coïncidence ; la dégénérescence provenant de la lésion lenticulaire occupe le segment horizontal de la couche sagittale externe au niveau même de la terminaison antérieure du ramollissement temporo-occipital. Mais nous avons été nous-même fort embarassé par cette coïncidence et ce n'est qu'après avoir réexaminé cette série un bon nombre de fois et en la comparant avec plusieurs autres cas que nous avons trouvé la solution du problème. Nous avons dit que cette zone dégénérée renferme les fibres du faisceau optique central ; cela est vrai d'une façon générale, mais il est indubitable qu'elle renferme également un certain nombre de radiations thalamiques provenant des circonvolutions lésées. La délimitation entre les couches sagittales externe et interne est bien moins précise au-dessous du ventricule que le long de sa paroi externe. On remarque une dégénérescence considérable de la couche sagittale interne, mais dans sa partie inférieure cette couche contient un bon nombre de fibres saines.

A un niveau plus antérieur (Planche XXXII, 18), un nouveau foyer atteint

les circonvolutions du bord inférieur, la partie inférieure de la circonvolution de l'hippocampe, le lobule fusiforme et une grande partie de la troisième temporale, et détruit la totalité des fibres situées au-dessous de la paroi ventriculaire inférieure. La zone dégénérée que nous avons décrite plus haut a remonté le long de la paroi ventriculaire externe, occupe le segment vertical de la couche sagittale externe et semble moins considérable que sur la coupe précédente.

La prochaine coupe intéresse le pulvinar de la couche optique (Planche II, 5) et le segment rétro-lenticulaire de la capsule interne. A part un foyer récent situé dans la substance profonde de la circonvolution frontale ascendante, il n'existe aucune lésion corticale ou sous-corticale à ce niveau. Une strie dégénérée traverse le champ de Wernicke et se dirige vers le pulvinar et le corps quadrijumeau antérieur ; elle semble se continuer avec la zone dégénérée de la couche sagittale externe, mais ce n'est là qu'une apparence. Au microscope on constate que cette strie renferme les fibres de la partie supérieure de la couche sagittale interne, c'est-à-dire les radiations thalamiques occipitales ; ces radiations passent en arrière et au-dessus du corps grenouillé externe pour se terminer dans le pulvinar et dans le corps quadrijumeau antérieur. L'implication d'un grand nombre de fibres d'association a donné lieu à une pâleur de la substance profonde des circonvolutions temporales. En dépit de l'énorme ramollissement que nous avons vu sur la dernière coupe, on remarque la reconstitution *ad integrum* du segment inférieur de la couche sagittale externe.

En avant, aucun nouveau foyer ne se présente au niveau du lobe temporal. La décoloration de la substance profonde diminue progressivement et la zone dégénérée de la couche sagittale externe remonte petit à petit vers le noyau lenticulaire.

Enfin (Planche XXIX, 6) cette dégénérescence s'engage dans la partie inférieure de ce noyau en passant par la capsule externe. On note la destruction totale du noyau lenticulaire, les fibres dégénérées de la couche sagittale externe en émergent ; en dedans et au-dessous, ces fibres sont saines et elles se recourbent vers la bandelette optique.

4e Cas : Taverni... — Astasie-Abasie. Il n'est fait aucune mention d'hémianopsie.

Hémisphère droit (Schéma n° IV, Fig. 5 ; Planche XXXIII, 19, 20, 21).

Ramollissement datant de quelques mois qui occupe la partie antérieure de la deuxième circonvolution occipitale, la totalité du pli courbe, le pied de la deuxième circonvolution temporale, le bord inférieur du gyrus supramarginalis et le tiers postérieur de la première circonvolution temporale.

Dans le lobe occipital (Fig. 2), la lésion détruit le pli courbe et la deuxième circonvolution occipitale, elle s'étend dans la profondeur, mais beaucoup moins que sur les coupes antérieures, et c'est en avant qu'il faut chercher la cause de la grosse dégénérescence qui occupe ici la couche sagittale externe. La moitié supérieure de cette couche est totalement dégénérée ; bien qu'il existe de la décoloration partout dans le voisinage, on remarque une strie d'une extrême blancheur qui se détache nettement des parties environnantes et qui se porte

vers le cunéus. Cette strie renferme les fibres du faisceau optique central destinées à la lèvre supérieure de la scissure calcarine.

Plus en avant, et immédiatement en arrière du carrefour ventriculaire (Planche XXXIII,19),on aborde le niveau du maximum de la lésion. Cette coupe intéresse l'isthme de la première circonvolution limbique, le lobule paracentral, la circonvolution pariétale supérieure, la partie antérieure du pli courbe. la partie postérieure des deuxième et troisième circonvolutions temporales, les lobules lingual et fusiforme. Le ramollissement a entraîné la disparition de la presque totalité du pli courbe et de la deuxième temporale, il détruit profondément jusqu'à l'épendyme.

Au-dessous de ce vaste foyer, la couche sagittale externe est intacte, car c'est ici seulement que les circonvolutions inférieures de la convexité participent à la lésion, nous verrons qu'en avant il n'y a guère que la première temporale qui soit lésée. La couche sagittale interne aussi est en grande partie normale. Par contre au-dessus du ramollissement une grosse dégénérescence occupe les deux couches,mais surtout la couche sagittale interne ; elle renferme les radiations thalamiques du pli courbe et en outre des radiations calleuses qui se ren-

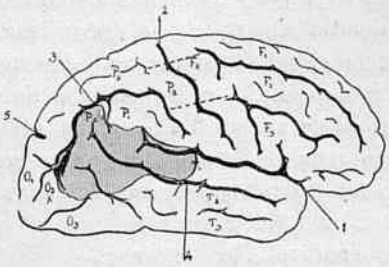

Schéma n° IV. — Cas Tavern...

dent au splénium. En dehors de la couche sagittale externe et au-dessus et au-dessous de la lésion, la section des fibres du faisceau de Wernicke a déterminé une pâleur appréciable de la substance profonde.

Au niveau du carrefour ventriculaire (Planche XXXIII,20),nous considérons à peu près les mêmes circonvolutions que sur la coupe précédente,mais le gyrus supramarginalis a remplacé le pli courbe et la première circonvolution temporale s'est en grande partie isolée. La lésion est beaucoup plus restreinte, elle atteint la partie inférieure du gyrus supramarginalis,mais se cantonne de plus en plus à la première circonvolution temporale.

Au-dessous du foyer, la partie supérieure (du segment inférieur) de la couche sagittale externe est dégénérée, car ces fibres sont directement interrompues à des niveaux antérieurs ; cette zone renferme donc un certain nombre de fibres corticipètes ; mais elle renferme aussi des fibres corticifuges qui proviennent surtout de la deuxième circonvolution temporale. Au niveau du gyrus supramarginalis, la dégénérescence occupe encore et la couche externe et la couche interne, mais elle s'est déjà rapprochée de la partie moyenne de la

paroi ventriculaire. Comme sur la coupe précédente, on note la décoloration des circonvolutions supérieures et inférieures de la convexité.

La coupe suivante (Planche XXXIII, 21) est prise au niveau de la partie postérieure de la couche optique et du corps quadrijumeau antérieur et intéresse la première circonvolution limbique, le lobule paracentral, les circonvolutions frontale et pariétale ascendantes, le gyrus supramarginalis, les trois circonvolutions temporales, le lobule fusiforme et la circonvolution de l'hippocampe.

Une zone dégénérée considérable occupe la partie inférieure du segment rétro-lenticulaire de la capsule interne et se rend au pulvinar de la couche optique. Une traînée pâle, cependant, se continue jusqu'au bord interne de la couche optique et disparaît dans les couches superficielles du corps quadrijumeau. Cette zone dégénérée renferme les radiations thalamiques des circonvolutions lésées, mais elle contient aussi des radiations qui proviennent de parties saines et qui, dans leur trajet antérieur, ont été intéressées par le ramollissement. Nous avons vu qu'au niveau du pli courbe, la lésion s'étend dans la profondeur jusqu'à l'épendyme, les radiations de la sphère visuelle ont donc été atteintes et c'est leur dégénérescence qui a déterminé la décoloration du corps quadrijumeau. A part cela, le ramollissement ne semble avoir retenti que sur la couche optique ; sur des coupes postérieures à celle-ci, on constate de l'atrophie et de la décoloration générale du pulvinar. Un peu en avant, le corps genouillé interne paraît légèrement pâle en raison de la dégénérescence d'un certain nombre de radiations de ce noyau. On voit que les couches sagittales se sont entièrement reconstituées, mais que la dégénérescence des fibres d'association a déterminé un certain degré de pâleur de la substance profonde des circonvolutions latérales.

L'examen des régions antérieures ne révèle rien de particulier. La dégénérescence s'efface petit à petit et déjà au niveau de la partie antérieure du corps genouillé externe, là où ce noyau fait place à la bandelette optique, il n'existe plus trace de la grosse lésion postérieure.

5e Cas : Roll... — *Aphasie. Epilepsie Jacksonienne. — Hémisphère gauche* (Schéma n° V ; Planche XXX, 7, 8, 9).

Ramollissement qui atteint la partie temporale du lobule fusiforme et les deux tiers postérieurs de la troisième circonvolution temporale.

Excepté au niveau du corps genouillé externe où un prolongement s'étend dans la profondeur et sectionne sur une courte étendue (environ 1 cm.) le segment horizontal de la couche sagittale externe, ce ramollissement n'intéresse que l'écorce et la substance immédiatement sous-corticale ; les couches profondes sont partout ailleurs respectées. Il existe en outre un petit foyer cortical de la deuxième circonvolution temporale, qui commence dans la région du carrefour ventriculaire, qui n'augmente guère qu'au niveau du pulvinar et disparaît presque aussitôt.

De tous nos cas, ce cas Roll... nous semble le plus important, le plus instructif. Il s'agit de lésions strictement localisées et, dans l'étude des dégénérescences

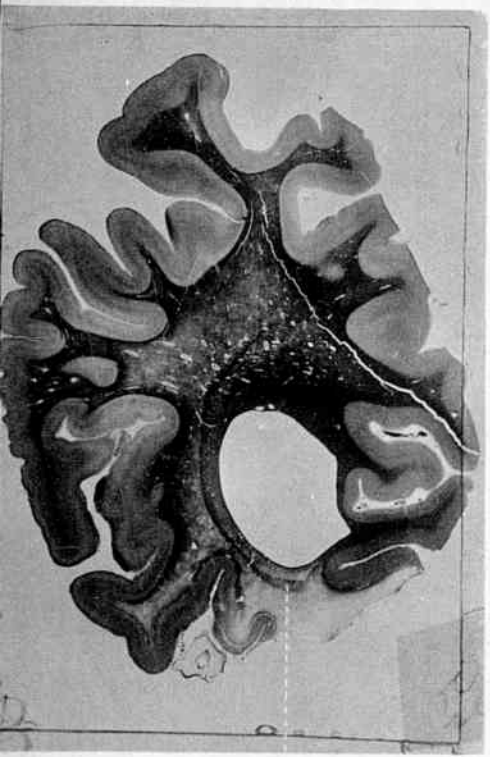

7

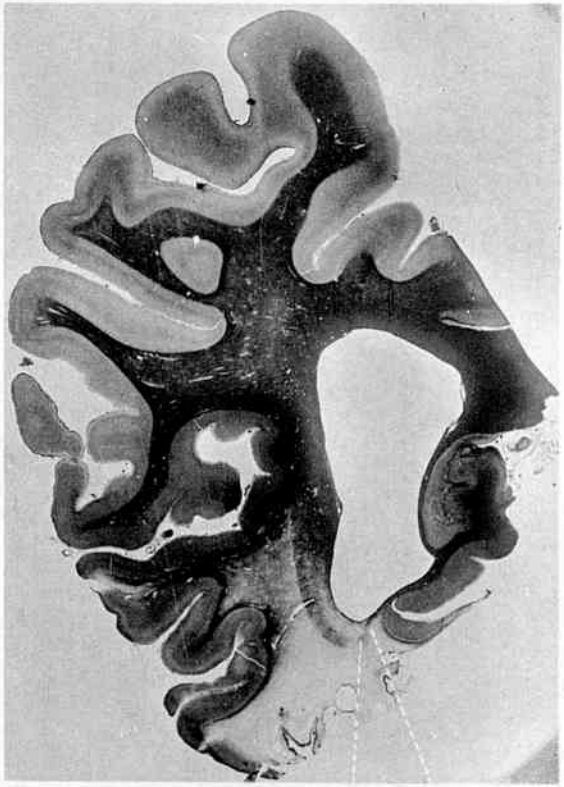

8



9

LE FAISCEAU LONGITUDINAL INFÉRIEUR ET LE FAISCEAU OPTIQUE CENTRAL

(Lasalle-Archambault)

Sge. Couche sagittale externe. — *Sge L.* Couche sagittale externe intéressée par la lésion. — *Cg.* Cingulum.

auxquelles elles ont donné lieu, l'on n'est nullement gêné par la coexistence de foyers surajoutés.

En avant, au niveau du corps genouillé externe, un prolongement a interrompu les fibres du segment horizontal de la couche sagittale externe ; il en a résulté une dégénérescence qui se poursuit à travers toute l'étendue du lobe temporal et qui, dans le lobe occipital, se porte progressivement en dedans et disparaît dans la profondeur du lobule lingual. Ces fibres dégénérées appartiennent à la couronne rayonnante corticipète du lobe occipital. Nous croyons qu'elles font partie d'un faisceau à part, que ce sont des fibres-géniculo-calcariniennes.

Exception faite de cette dégénérescence occasionnée par la section directe des couches sagittales profondes, nous n'avons à considérer que les altérations qui relèvent des lésions purement corticales du lobule fusiforme et de la troisième circonvolution temporale. Ces altérations portent sur les fibres de trois

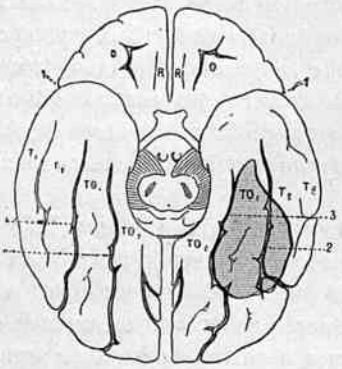

Schéma n° V.— Cas Roll...

systèmes différents, fibres calleuses, fibres de projection (radiations thalamiques) et fibres d'association.

Nous savons que les fibres calleuses se rendent au tapetum et les radiations thalamiques à la couche sagittale interne (d'une façon générale) ; ces fibres doivent donc, à un moment donné, traverser la couche sagittale externe. Or, dans le cas que nous étudions, les fibres qui proviennent du lobule fusiforme et de la troisième circonvolution temporale sont dégénérées , par conséquent le trajet qu'elles suivent en traversant la couche sagittale externe sera indiqué par de petites raies blanchâtres, et c'est exactement ce que l'on voit sur les coupes (Planche XXX, 7, 8, 9). La couche sagittale externe renferme partout de petites lignes blanches qui lui donnent un aspect strié. Cet état de choses détermine nécessairement de la pâleur générale de la couche sagittale externe, mais nous ne croyons pas que l'on doit la considérer dégénérée. La couche externe contient encore un très grand nombre de fibres saines dont l'ensemble représente la totalité des fibres qui lui sont propres. En d'autres termes, la couche sagittale externe, étant privée des fibres qni, à l'état normal, ne font que la traverser (et n'en font nullement partie) existe à l'état de

pureté ; elle présente certainement un aspect tout à fait différent de celui qui la caractérise sur une coupe normale. Parmi ces fibres saines, il en est qui concourent à former un faisceau à part, « le faisceau optique central » ; elles constituent la presque totalité de la couche sagittale externe du lobe occipital, mais dans le lobe temporal elles n'occupent que le segment horizontal et la partie inférieure du segment vertical de la couche sagittale externe. Nous croyons que ces fibres tirent leur origine du corps genouillé externe et qu'elles se terminent dans les deux lèvres de la scissure calcarine.

La coupe la plus postérieure est prise immédiatement en avant (Pl. XXX, 7) du début occipital du ramollissement. La totalité du lobule fusiforme et une partie de la troisième temporale sont atteintes. La dégénérescence de la couche sagittale externe occupe l'angle interne de son segment inférieur. Cette partie de la couche sagittale interne située au-dessous du ventricule est grandement dégénérée. On remarque l'extrême pâleur de la substance profonde ; la lésion a entraîné la dégénérescence du faisceau de Wernicke avec décoloration consécutive des circonvolutions supérieures (pli courbe et circonvolution pariétale supérieure). Au-dessous du ventricule, on voit une zone très dégénérée, située immédiatement en dedans de la couche sagittale externe et qui se porte vers le lobule lingual ; cette zone renferme les fibres du faisceau de Vialet (cingulum inférieur occipital) qui proviennent des circonvolutions inférieures et externes.

Au niveau du carrefour ventriculaire (Planche XXX, 8) la lésion détruit la totalité du lobule fusiforme et la majeure partie de la troisième circonvolution temporale. Il existe, en outre, un petit foyer cortical de la deuxième temporale. La zone dégénérée de la couche sagittale externe a abandonné sa position médiane et occupe la partie moyenne du segment horizontal de cette couche, elle affecte une forme triangulaire. Sur cette coupe, la dégénérescence délimite avec une netteté remarquable le territoire de la couche sagittale externe au-dessous de la paroi ventriculaire. Un peu en dedans de l'angle inféro-externe du ventricule, on voit la couche externe se porter brusquement en haut, s'accoler à la paroi ventriculaire et se diriger avec elle vers la face médiane. Grâce à cette particularité, les confins du système d'association se précisent également et on remarque, en dedans de la couche sagittale externe, une zone totalement dégénérée ayant la forme d'une triangle. Ce triangle, dont la base est dirigée vers le bord inférieur de l'hémisphère et dont le sommet se porte en haut et en dedans vers la circonvolution de l'hippocampe, renferme le très grand nombre de fibres dégénérées du cingulum inférieur de Beevor.

Comme sur la coupe précédente, la lésion a retenti sur le faisceau de Wernicke ; il existe une décoloration notable des circonvolutions latérales et qui est surtout accusée immédiatement en dehors du segment vertical de la couche sagittale externe où elle constitue un véritable liséré blanchâtre. La couche sagittale interne est grandement dégénérée, aussi bien le long de la paroi ventriculaire externe qu'au-dessous du ventricule.

La coupe suivante (Planche XXX, 9) passe au niveau du pulvinar et du segment rétro-lenticulaire de la capsule interne ; elle intéresse la première circon-



10

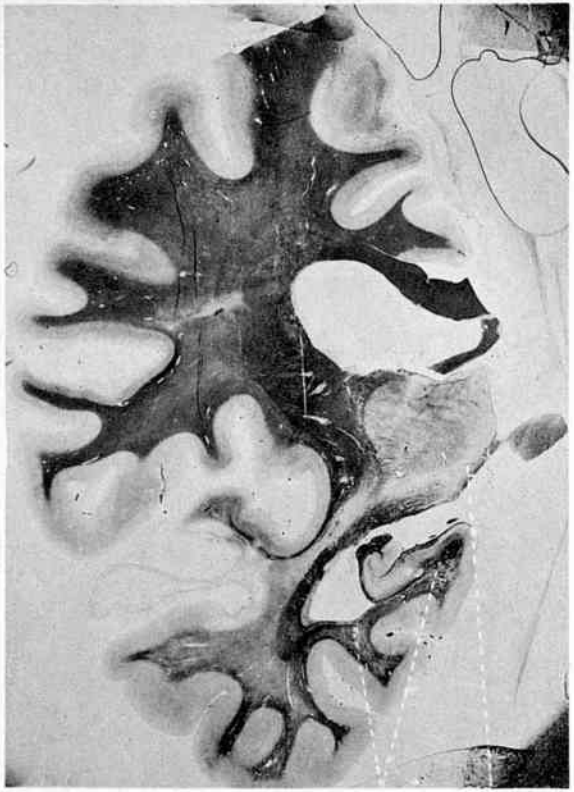

11

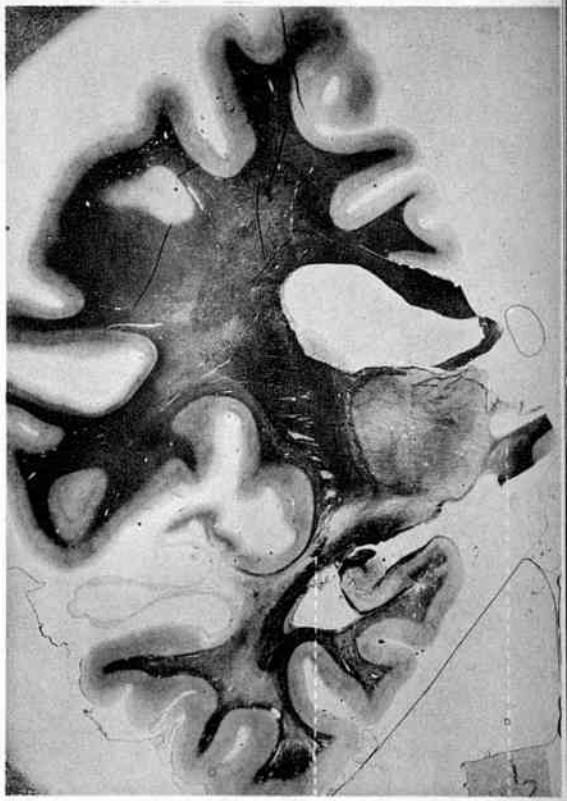

12

LE FAISCEAU LONGITUDINAL INFÉRIEUR ET LE FAISCEAU OPTIQUE CENTRAL

(Lasalle-Archambault)

Foc. Faisceau optique central. — *Cg.* Cingulum. — *Cgi.* Partie enclavée du corps genouillé interne entourée de ses radiations dégénérées.
Cga. Corps quadrijumeau antérieur. Décoloration considérable des couches superficielles et moyennes.

volution limbique, le lobule paracentral, les circonvolutions frontale et pariétale ascendantes, le gyrus supramarginalis, les trois circonvolutions temporales, le lobule fusiforme et la circonvolution de l'hippocampe. La lésion occupe encore le lobule fusiforme et la troisième circonvolution temporale, mais elle s'étend plus profondément et atteint le segment horizontal de la couche sagittale externe au niveau de son tiers moyen. Le foyer cortical de la deuxième circonvolution temporale a augmenté de volume et intéresse la substanee sous-corticale, mais ne s'étend pas dans la profondeur. En raison de l'interruption des fibres de son segment inférieur et de l'étendue plus considérable du foyer de la deuxième temporale, la couche sagittale externe semble beaucoup plus dégénérée que sur les coupes postérieures et beaucoup plus qu'elle ne l'est en réalité. La couche sagittale interne est entièrement dégénérée, car à ce niveau les radiations thalamiques occipitales ont déjà passé dans le pulvinar. La dégénérescence du cingulum inférieur se voit encore très nette et se poursuit même dans la circonvolution de l'hippocampe. La substance profonde des circonvolutions de la face externe accuse une décoloration considérable. La moitié interne de la couche optique est notablement atrophiée et décolorée.

Sur les coupes prises en avant de la lésion, on note une pâleur considérable des deuxième et troisième circonvolutions temporales, mais il n'y a là rien d'étonnant puisque le ramollissement s'étend jusqu'à un niveau antérieur au corps genouillé externe et que c'est même à cet endroit qu'il présente son maximum d'intensité. Il existe une dégénérescence appréciable du segment horizontal de la couche sagittale externe au niveau du pôle temporal, car ce segment ne renferme plus de fibres du « faisceau optique central », il n'est formé que de fibres d'association.

6e Cas : Gir... *Aphasie, Démence sénile. Hémisphère gauche* (Schéma n° VI ; Planche XXXI, 10, 11, 12). Ramollissement ancien prenant les deux tiers postérieurs de la première circonvolution temporale, le tiers postérieur de la deuxième circonvolution temporale et poussant une pointe en arrière vers la troisième temporale à l'endroit où cette dernière se confond avec la troisième circonvolution occipitale. Sur une coupe frontale passant à trois centimètres en arrière du splénium, on voit que la lésion pénètre jusqu'à l'épendyme ventriculaire. Il existe en outre un ramollissement sur la face interne du lobe occipital qui détruit la moitié postérieure du lobule lingual et toute cette partie du lobule fusiforme comprise entre le pôle occipital et une ligne imaginaire passant par la partie antérieure du splénium. Un petit foyer de désintégration lacunaire siège au niveau du pulvinar et atteint légèrement le corps genouillé externe.

Hémisphère droit. — Ramollissement du tiers antérieur des première et deuxième circonvolutions temporales.

Nous n'avons pratiqué des coupes que de l'hémisphère gauche (Planche XXXI) et nous n'étudierons que certaines particularités qui rendent ce cas spécialement intéressant.

La première coupe (Planche XXXI, 10) prise au niveau du pulvinar, in-

téresse la première circonvolution limbique, les circonvolutions frontale et pariétale ascendantes, le gyrus supramarginalis, les trois circonvolutions temporales, le lobule fusiforme et la circonvolution de l'hippocampe. Le ramollissement détruit la totalité de la première temporale (excepté cette partie située au fond de la scissure de Sylvius, la temporale profonde) et empiète légèrement sur la substance profonde de la deuxième circonvolution temporale. Malgré les lésions destructives des régions postérieures, on voit que le segment horizontal et la partie inférieure du segment vertical (les régions destinées aux fibres corticipètes de la couronne rayonnante) de la couche sagittale externe se sont presque totalement reconstituées.

On note bien cependant la pâleur appréciable de la partie inférieure du segment vertical, mais il faut tenir compte et de l'infiltration du corps genouillé externe causée par une lésion thalamique voisine et du passage des fibres qui proviennent de la deuxième temporale, elle-même totalement détruite à un niveau légèrement postérieur. La couche sagittale interne est partiellement dégénérée, les radiations thalamiques postérieures abordent déjà le segment rétro-lenticulaire de la capsule interne et concourent avec les fibres provenant de la première tem-

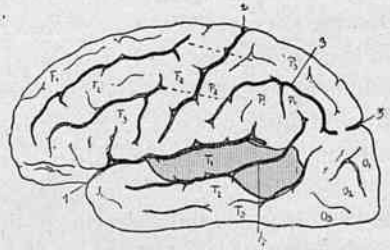

Schéma n° VI. — Cas Gir...

porale à former l'énorme zone dégénérée qui, à ce niveau, passe dans le pulvinar de la couche optique. On remarque l'atrophie considérable et la décoloration du pulvinar. De petits foyers de ramollissement de la partie inférieure et interne de la circonvolution de l'hippocampe ont entraîné une grosse dégénérescence du cingulum inférieur de Beevor et l'on voit très nettement, au-dessous du segment horizontal de la couche sagittale externe, une large bande très dégénérée, fortement arquée et qui occupe toute la substance profonde de la circonvolution de l'hippocampe et du lobule fusiforme. Au microscope on se rend compte que cette dégénérescence intéresse aussi la troisième circonvolution temporale. Ce cas nous permet d'élucider un problème qui serait fort difficile si l'on s'en tenait uniquement à l'étude de préparations normales. En effet, il est généralement admis qu'au-dessous du ventricule la couche sagittale externe (qui est aussi, à cet endroit, le faisceau longitudinal inférieur des auteurs classiques) se confond avec le cingulum, or, le cas que nous considérons, présente à cet égard le plus grand intérêt ; nous nous rendons compte du territoire exact de chacun de ces deux ordres de fibres. Les lésions des première et deuxième circonvolutions temporales d'une part, de la circonvolution de l'hippocampe d'autre part ont assuré la disparition de la majeure partie des

fibres d'association de la région. Elles ont également retenti sur la couche sagittale interne, sur le tapetum et sur la partie supérieure de la couche sagittale externe (radiations genouillées), mais la partie inférieure (exception faite de la pâleur que nous avons expliquée plus haut) est respectée ; elle ne provient donc pas de l'écorce cérébrale, mais bien des noyaux centraux.

Nous voyons ainsi le contingent corticipète de la couronne rayonnante nettement isolé ; la majeure partie des fibres dont il est constitué appartiennent, pour nous, à un système à part, c'est-à-dire au système visuel. Nous croyons que ses fibres tirent leur origine du corps genouillé externe et qu'elles se rendent à la scissure calcarine. Nous ne prétendons pas que *toutes* les fibres corticipètes de la *couche sagittale externe* proviennent du corps genouillé et qu'elles soient destinées à la sphère visuelle corticale; il est certain que la couche optique envoie des fibres au lobe temporal, peut-être aussi au lobe pariétal (?) mais pour nous, la couche sagittale externe du *lobe occipital* ne renferme que des fibres géniculo-calcariniennes. Or, au niveau que nous étudions, ces dernières fibres forment la presque totalité de la partie respectée de la couche sagittale externe et certaines de ces fibres occupent en plus la couche sagittale interne.

Il est certain que, dès que l'on aborde la région des ganglions de la base et des divers segments de la capsule interne, il ne peut guère être question de vouloir délimiter absolument le territoire de tel ou de tel faisceau, nous n'avons nullement cette prétention ; mais, à un point de vue pratique, il n'est pas inutile d'établir cette délimitation au niveau des couches sagittale voisines.

Nous avons dit que la dégénérescence du cingulum nous permet d'apprécier la répartition exacte de la couche sagittale externe au-dessous du ventricule... or, nous voyons qu'en réalité, le segment horizontal de la couche externe est peu considérable au niveau du pulvinar, et que, par contre, le cingulum est fort bien développé. Il est indubitable que dans l'esprit des auteurs, il s'agissait d'un faisceau longitudinal volumineux et d'un cingulum plutôt grêle ; il semble bien que ce soit l'inverse qui correspond à la réalité

Grâce à la dégénérescence du tapetum et de la partie inférieure du segment rétro-lenticulaire de la capsule interne, on voit au-dessous du noyau coudé un petit fascicule rond qui se détache nettement des parties voisines et qui se continue en bas avec des fibres qui traversent la couche sagittale interne et se confondent avec la masse des fibres de la partie inférieure de la couche sagittale externe. Ce fascicule fait partie du faisceau optique central et renferme des fibres qui naissent de la partie postérieure du corps genouillé externe. A ce niveau les fibres de ce faisceau occupent le segment horizontal de la couche externe et le long de la paroi ventriculaire externe elles occupent et la couche externe et la couche interne ; une ligne imaginaire reliant le noyau coudé (partie sphénoïdale) à l'angle inféro-externe de la couche externe représenterait à peu près le territoire qu'elles occupent. Elles sont donc nécessairement mêlées aux fibres du faisceau de Türck, aux radiations thalamiques et genouillées, etc.

La coupe suivante (planche XXXI, 11), prise un peu en avant, intéresse les mêmes circonvolutions. La deuxième circonvolution temporale est redevenue

normale en grande partie. Les couches sagittales sont plus volumineuses et l'on ne saurait isoler maintenant le faisceau optique central.

Les couches sagittales externe et interne se confondent, l'ensemble des deux renferme les fibres du faisceau optique, du faisceau de Türck et les radiations thalamiques provenant des circonvolutions du bord inférieur du lobe temporal. La lésion respecte la deuxième circonvolution temporale, mais elle atteint la majeure partie de la temporale profonde. Le tapetum est encore grandement dégénéré et le petit fascicule optique, quoique facilement décelable, se confond plus ou moins avec les fibres qui recouvrent en dehors le noyau caudé et entre avec ces dernières dans la constitution du segment rétro-lenticulaire de la capsule interne.

La dégénérescence du cingulum inférieur est encore très accusée et on voit que les fibres du segment horizontal de la couche sagittale externe se sont portées légèrement en dehors, qu'elles abandonnent petit à petit leur position au-dessous de la partie interne de la paroi ventriculaire inférieure.

La zone dégénérée s'est déjà épuisée en partie dans ce pulvinar et occupe maintenant surtout la partie inférieure de la couche optique, qu'elle traverse complètement ; arrivée au bord interne, cette zone se divise en deux zones secondaires dont l'une se dirige vers le corps quadrijumeau, dont l'autre se recourbe en bas et entoure la partie du corps genouillé interne, profondément enclavée dans la couche optique. Ces fibres qui se terminent dans le corps genouillé interne représentent les radiations de ce noyau et proviennent de la première circonvolution temporale.

La coupe la plus antérieure (Planche XXXI,12) intéresse à peu près les mêmes circonvolutions et passe au niveau du corps quadrijumeau antérieur et des corps genouillés externe et interne. La lésion a abandonné la substance profonde, mais détruit totalement l'écorce et la substance sous-corticale de la première temporale et de la temporale profonde. Comme sur la coupe précédente il est difficile de distinguer entre couche externe et couche interne ; le tapetum est toujours dégénéré, mais le fascicule optique ne se dessine plus avec la même netteté. Le cingulum est encore très dégénéré, mais à un degré moindre que sur les coupes postérieures. La zone dégénérée n'occupe que la partie inférieure du segment rétro-lenticulaire de la capsule interne et ne pénètre plus dans la profondeur de la couche optique, mais on voit nettement la décoloration intense du corps genouillé interne et des couches superficielles du corps quadrijumeau antérieur ; cette décoloration correspond aux zones secondaires que nous avons étudiées sur la coupe précédente. Au niveau de la partie inférieure du segment rétro-lenticulaire de la capsule interne on remarque un bon nombre de fibres saines ; ces fibres appartiennent en partie au faisceau optique, en partie au faisceau de Türck. La partie inférieure du champ triangulaire de Wernicke est normale et renferme surtout des fibres du faisceau optique ; sa partie inférieure est grandement dégénérée et contient les fibres qui proviennent de la première temporale et qui se rendent au corps genouillé interne et au corps quadrijumeau postérieur, mais elle renferme aussi des fibres qui font partie du faisceau optique central ; nous avons vu en effet, que le corps genouillé externe est

légèrement touché par un foyer de désintégration lacunaire de la couche optique. Cette lésion du corps genouillé a déterminé la pâleur du segment inférieur de la couche sagittale externe que présente la première coupe que nous avons étudiée.

Au niveau du pôle temporal, tout rentre dans l'ordre et l'on n'observe qu'une légère décoloration de la substance profonde des circonvolutions latérales.

* * *

Nous venons de faire la description nécessairement brève et incomplète de *six* de nos *huit* cas de ramollissement; nous avons choisi les cas les plus instructifs. Nos recherches ayant porté tout particulièrement sur la couche sagittale externe occipitale, sur le faisceau longitudinal inférieur (que nous avons aussi dénommé faisceau optique central) ; c'est la considération de cette couche, de ce faisceau qui a réclamé la majeure partie de notre attention ; nous ferons plus loin l'analyse de nos constatations à son égard et nous décrirons le faisceau optique central.

Mais l'étude soignée de huit cas de ramollissement nous a fourni des renseignements fort précieux sur certains autres faisceaux, sur les fibres appartenant aux autres systèmes de l'hémisphère ; nous avons vu des faits intéressants sur la disposition topographique du cingulum inférieur de Beevor et sur ses relations avec le segment horizontal de la couche sagittale externe.

Nos cas sont également favorables à l'étude de la couche sagittale interne temporo-occipitale, à l'étude du tapetum, des fibres d'association en général, du faisceau de Türck, etc.

Ce n'est pas uniquement à l'aide des planches que l'on pourra apprécier les particularités de tel ou de tel autre faisceau, particularités qui portent sur l'origine, le trajet, les relations, la dégénérescence, etc. des fibres dont il est constitué. Il est donc indispensable à l'exposition logique des faits qui se sont dégagés de notre travail, de décrire brièvement ce que la photographie est incapable de reproduire ou de rendre avec une netteté suffisante.

Considérons d'abord la couche sagittale interne, nous nous en sommes occupé chaque fois qu'elle présentait des altérations notables en faisant la description des planches, mais il reste encore quelques particularités dignes d'être signalées.

Nous avons déjà dit que la couche sagittale externe du lobe temporal ne représente pas la couche sagittale externe du lobe occipital, sa constitution est beaucoup plus complexe ; c'est un fait que nous avons indiqué en décrivant les cas Tavern... et Gir... et sur lequel nous reviendrons plus loin en faisant la description du faisceau optique central. La couche sagittale interne se comporte exactement de la même façon ; nous croyons que dans le lobe occipital, cette couche ne renferme que des fibres corticifuges et que sa constitution se modifie sensiblement au niveau du lobe temporal ; c'est-à-dire qu'elle contient à cet endroit et des fibres corticipètes et des fibres corticifuges.

La couche sagittale interne dégénère à la suite de lésions du lobe occipital et

de la partie postérieure du lobe pariéto-temporal ; quel que soit le siège du ramollissement (circonvolutions latérales, médianes ou inférieures), qu'il s'agisse de lésions purement corticales ou de foyers profonds avec participation des couches sagittales, on observe toujours la dégénérescence de la couche sagittale interne, des radiations thalamiques. Nous croyons donc que les fibres dont est constituée cette couche, proviennent de toutes les circonvolutions occipitales, ainsi que du pli courbe, de la partie postérieure des deuxième et troisième circonvolutions temporales et de la partie temporale du lobule fusiforme.

Nous nous servons de l'expression courante « radiations thalamiques », mais parmi les fibres corticifuges de la couche sagittale interne, il existe non seulement des radiations thalamiques, mais aussi les radiations du corps quadrijumeau antérieur. Dans le lobe occipital, la majorité des fibres de la couche sagittale interne proviennent de la sphère visuelle, c'est-à-dire de l'écorce du cunéus et du lobule lingual ; ces fibres constituent les « *radiations optiques vraies* ».

Nous savons que ces deux termes : *radiations thalamiques* et *radiations optiques* sont souvent employés indifféremment, mais, pour nous, la dénomination « radiations optiques » ne devrait s'appliquer qu'aux fibres que la sphère visuelle corticale envoie aux centres primaires de la vision ; l'on qualifierait alors de « radiations thalamiques » toutes les fibres provenant des autres régions.

Les radiations optiques vraies se rendent au pulvinar et au corps quadrijumeau antérieur ; elles sont donc en même temps les radiations thalamiques de la sphère visuelle et comprennent, en outre, les radiations du corps quadrijumeau antérieur.

On pourrait exprimer schématiquement la constitution de la couche sagittale interne occipitale de la façon suivante :

Couche sagittale interne du lobe occipital renferme des :

a) Radiations thalamiques pures.

b) Radiations optiques vraies;

I. Radiations thalamiques de la sphère visuelle ;

II. Radiations du corps quadrijumeau antérieur.

Les radiations thalamiques postérieures (occipito-pariétales) et les radiations thalamiques inférieures (temporo-occipitales) se terminent dans le pulvinar et dans la partie postérieure de la couche optique, à l'exception des fibres qui entrent dans la constitution du pédoncule inféro-interne de Meynert et qui sont en relation avec la partie antérieure du noyau interne de la couche optique. Mais toutes ces radiations thalamiques des régions postérieures de l'hémisphère n'ont pas la même zone d'irradiation, on parvient à établir les connexions corticales de noyaux déterminés.

Les radiations thalamiques occipitales se terminent surtout dans la partie inférieure du pulvinar.

Les radiations thalamiques des parties postérieures du lobe pariétal et des première et deuxième circonvolutions temporales s'irradient dans la partie supérieure et externe du pulvinar et dans la partie postérieure du noyau

externe ou latéral. La première temporale envoie, en outre, un bon nombre de fibres au corps genouillé interne et au corps quadrijumeau postérieur.

Les radiations thalamiques des circonvolutions du bord inférieur et de la face interne du lobe temporal (troisième temporale, lobule fusiforme, circonvolution de l'hippocampe) sont en relation avec la partie interne du pulvinar et le noyau interne de la couche optique.

Nous avons déjà parlé des radiations du corps quadrijumeau antérieur ; nous croyons qu'elles proviennent surtout, sinon exclusivement, de la sphère visuelle corticale.

A la suite de lésions occipitales, nous n'avons jamais observé de dégénérescence au niveau du pied du pédoncule cérébral ; par contre nous avons constaté cette dégénérescence dans les cas de lésion temporale ; mais, nous devons le dire, les ramollissements favorables à l'étude du faisceau de Türck sont relativement rares.

De nos huit cas, il n'en est qu'un qui se soit caractérisé par une dégénérescence appréciable de ce faisceau ; il s'agit (cas Gir...) d'un ramollissement des deux tiers postérieurs de la première temporale et du tiers postérieur (environ) de la deuxième temporale ; la dégénérescence est nette, mais non considérable. Dans trois de nos cas, la lésion atteint la moitié postérieure de la première circonvolution temporale, mais on ne relève rien d'anormal du côté du pied du pédoncule ; il en est de même de deux autres cas avec lésion du tiers postérieur de la troisième circonvolution temporale. Enfin, nous avons examiné tout récemment le pédoncule d'un cas de ramollissement des deux tiers antérieurs des première et deuxième circonvolutions temporales, et, pour la première fois, nous avons observé une grosse dégénérescence du faisceau de Türck.

Nous croyons donc que ce faisceau provient surtout de la partie moyenne de la deuxième circonvolution temporale, et en partie de la troisième temporale.

Quant au faisceau de Wernicke, nos cas nous ont démontré qu'il dégénère dans les deux sens ; nous l'avons retrouvé aussi bien dans le lobe temporal que dans le lobe occipital et par conséquent nous n'admettons pas qu'il soit considéré propre à ce dernier lobe ; nous croyons même que c'est au niveau du carrefour ventriculaire, en plein lobe temporal, qu'il acquiert son maximum de développement. Les fibres de ce faisceau proviennent en grande partie du pli courbe et du gyrus supramarginalis, elles se rendent dans le lobe occipital aux deuxième et troisième circonvolutions occipitales, et plus en avant aux deuxième et troisième circonvolutions temporales. Un bon nombre de ses fibres contournent l'angle inféro-externe du ventricule et s'irradient dans le lobule fusiforme ; de plus, ce faisceau renferme un nombre considérable de fibres qui naissent de l'écorce des circonvolutions inférieures (lobule fusiforme, troisième temporale) et qui se terminent dans les circonvolutions supérieures de la convexité (pli courbe, gyrus supramarginalis).

A la suite de lésions occipitales et de la partie postérieure des lobes temporal et pariétal, on observe toujours la dégénérescence du tapetum et cette dé-

générescence se rend au corps calleux, c'est-à-dire au splénim et à la partie postérieure *du tronc* du corps calleux. Dans les cas de ramollissement de la partie antérieure du lobe temporal, on constate la dégénérescence de la commissure antérieure et aussi de la partie moyenne du corps calleux ; le tapetum participe encore ici à la dégénérescence.

Quel que soit le siège de la lésion qui ait retenti sur le tapetum, les fibres dégénérées sont exclusivement des fibres calleuses et le tapetum est une dépendance du système commissural interhémisphérique ; il ne renferme pas de fibres d'association, exception faite bien enteudu, des nombreuses fibres calleuses qui relient des régions asymétriques des deux hémisphères et qui, par le fait même, constituent dans leur ensemble un véritable contingent d'association à distinguer du contingent purement commissural, du corps calleux.

Donc, toutes les lésions du lobe temporo-occipital retentissent sur le tapetum, mais nous n'avons jamais observé, à la suite de ces lésions, la dégénérescence de la couche saggittale interne du lobe fronto-pariétal, du faisceau occipito-frontal. Il existe au niveau de l'angle supéro-externe du corps du ventricule latéral, au-dessus du noyau caudé et ên dedans du pied de la couronne rayonnante, un petit faisceau assez bien délimité qui a été, dans ces dernières années surtout, l'objet des plus vives controverses. Nous ne pouvons pas faire ici l'histoire détaillée de cette question ; il suffit de rappeler qu'à l'occasion d'un cas d'absence de la commissure calleuse, on a décrit un long faisceau d'association à direction antéro-postérieure auquel a été donné le nom de faisceau occipito-frontal.

Pour Dejerine, ce faisceau existe également dans le cerveau normal ; il forme une bonne partie du tapetum, et au niveau du lobe fronto-pariétal, il est représenté par le petit faisceau que nous venons de décrire brièvement, et qui est situé au-dessus du noyau caudé. On a donné plusieurs noms à ce faisceau : « Couronne rayonnante du noyau caudé » (Meynert), « faisceau du corps calleux se rendant à la capsule interne » (Wernicke, Gratiolet, Foville), « zone réticulée de la couronne rayonnante (Sachs), « couche sagittale interne de la couronne rayonnante » (Anton, Zingerle).

Nous avons dit que ce faisceau ne dégénère pas à la suite de lésions temporo-occipitales, mais il importe de faire une certaine restriction ; ce faisceau occupe un territoire qui renferme d'autres fibres, c'est pourquoi nous préférons nous servir de la dénomination « couche sagittale interne » (Anton, Zingerle).

La couche sagittale interne du lobe fronto-pariétal est formée surtout de fascicules plus ou moins séparés les uns des autres, dont les fibres affectent une direction obliquement antéro-postérieure et se colorent peu fortement par l'hématoxyline. Ces fibres sont les plus abondantes et c'est à leur ensemble qu'on a appliqué le terme de « faisceau occipito-frontal ». Nous croyons que toutes ces fibres sont des *fibres de projection corticipètes*. A côté de cela, la couche sagittale interne renferme un bon nombre de fibres calleuses (rücklaufige Backenfasern de Sachs) qui proviennent des circonvolutions de l'insula ainsi que de la première circonvolution temporale et des fibres qui se rendent à ces



13



14



15



16



17

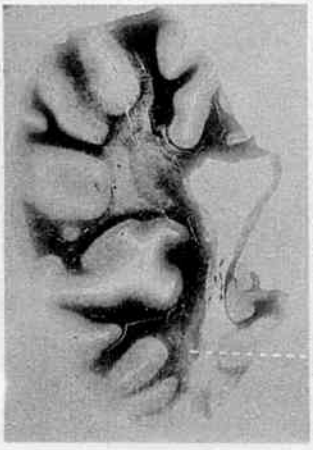

18

LE FAISCEAU LONGITUDINAL INFÉRIEUR ET LE FAISCEAU OPTIQUE CENTRAL

(Lasalle-Archambault)



19

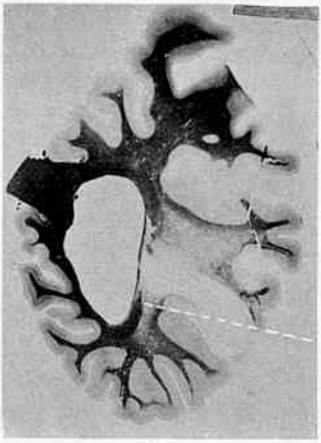

20

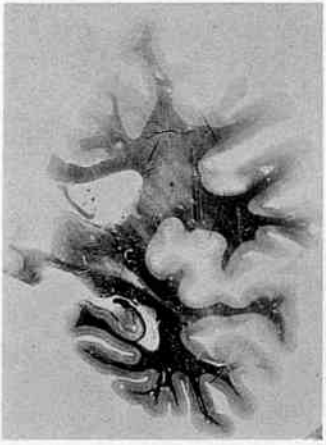

21

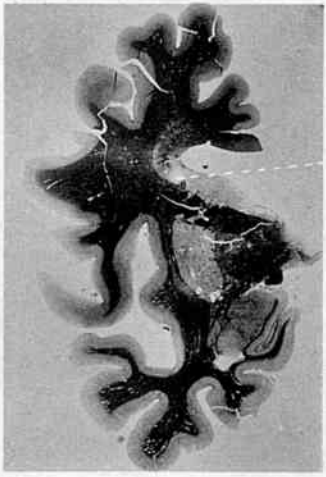

22

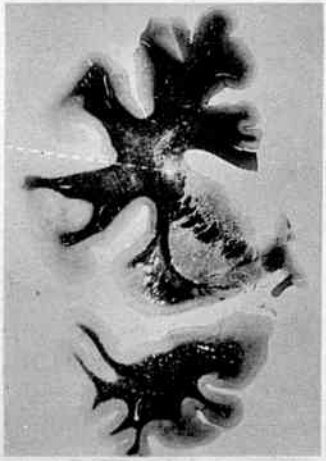

23

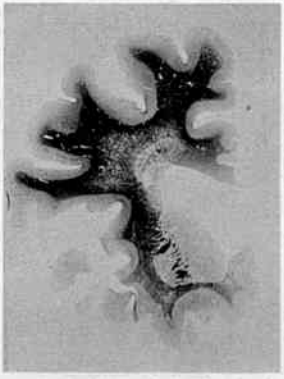

24

LE FAISCEAU LONGITUDINAL INFÉRIEUR ET LE FAISCEAU OPTIQUE CENTRAL

mêmes circonvolutions. Pour arriver au tronc du corps calleux, ces fibres passent par la capsule externe et entre les segments du noyau lenticulaire. Donc, il ressort de ces considérations qu'un ramollissement qui atteint la première circonvolution temporale entraîne la dégénérescence partielle de la couche sagittale interne fronto-pariétale.

Mais cette dégénérescence est invariablement petite, porte uniquement sur les fibres verticales (coupes frontales) de la couche sagittale interne,et les gros fascicules restent intacts.

Ces fascicules ne contiennent que des fibres de projection, pour la plupart corticipètes. Nous n'avons jamais vu ce faisceau dégénérer à la suite de lésions du lobe frontal ou des circonvolutions du bord supérieur de l'hémisphère (première frontale, lobule paracentral) ; même lorsqu'il est intéressé par le foyer au niveau de l'enchevêtrement de ses fibres avec celles de la commissure calleuse, ce faisceau est en grande partie respecté au-dessous, vers les noyaux centraux.

Par contre la couche sagittale interne fronto-pariétale dégénère à la suite de lésions du noyau caudé qui intéressent la capsule interne ou le pied de la couronne rayonnante. Les lacunes, même considérables,des noyaux caudé et lenticulaires, à condition qu'elles soient limitées à ces noyaux, ne retentissent pas sur la couche sagittale interne ; il en est tout autrement des lacunes qui siègent au niveau de la couche optique,surtout dans sa partie supérieure. On constate alors la dégénérescence, peu considérable, puisqu'il s'agit (dans nos cas) de quelques lacunes, mais nettement appréciable de la couche sagittale interne ; cette dégénérescence s'épuise totalement au niveau de la première circonvolution limbique. Nous reproduisons les photographies (Pl.XXXIII,22,23,24) d'un cas fort intéressant, car il s'agit d'un foyer de désintégration cérébrale, d'une lacune, siégant immédiatement au-dessus et en dehors du noyau caudé et qui ne sectionne que les fibres de la couche interne. Il est inutile de nous étendre longuement sur la description des planches ; on voit sur la première coupe toute l'étendue de la lésion dans le sens transversal (environ un centimètre dans le sens sagittal) et sur les deux autres on constate que la dégénérescence se cantonne absolument à la couche sagittale interne et qu'elle se dirige en dedans au-dessus du corps calleux. Nous croyons que les fibres de projection (de beaucoup les plus nombreuses) de la couche sagittale interne fronto-pariétale représentent la couronne rayonnante de la première circonvolution limbique et que ces fibres tirent leur origine du tubercule antérieur et du noyau interne de la couche optique.

Occupons-nous maintenant tout particulièrement du faisceau longitudinal inférieur, de la couche sagittale externe du lobe occipital, car c'est surtout sur ce faisceau que portent nos conclusions.

Nous avons vu que cette couche de fibres ne dégénère pas à la suite de lésions occipitales ; nous l'avons vu persister intacte alors que la totalité du lobe occipital était le siège d'un ramollissement, de sorte qu'en plein tissu infiltré et décoloré le seul faisceau reconnaissable était le faisceau longitudinal inférieur des auteurs (fig. 4 et Pl. XXXII, 17).

Dans un autre de nos cas, il existe un ramollissement qui détruit toute la moitié postérieure de la face externe de l'hémisphère... en avant la lésion se cantonne à la première circonvolution temporale, mais au niveau de l'insula de Reil, un prolongement s'étend dans la profondeur et sectionne complètement toutes les connexions de la partie antérieure du lobe temporal. En dépit de cette énorme lésion, on constate, à un point intermédiaire, au niveau du corps genouillé externe, que le faisceau longitudinal inférieur n'accuse qu'une légère dégénérescence occupant la partie interne de son segment horizontal. (Pl. XXXII, 15).

Nous n'avons jamais constaté de dégénérescence du faisceau longitudinal inférieur, soit à la suite de lésions occipitales (fig. 6, lésion du lobule lingual et du lobule fusiforme, la couche sagittale externe est normale), ou de lésions de la partie antérieure du lobe temporal (à condition que ces dernières soient purement corticales et qu'elles ne sectionnent pas les couches sagittales profondes).

Par contre, nous avons toujours vu le faisceau longitudinal inférieur dégénérer à la suite de lésions antérieures (fig. 5, le segment supérieur de la couche sagittale externe occipitale est totalement dégénéré à la suite d'une lésion profonde du pied de la première temporale, du pli courbe et de la partie adjacente de la deuxième circonvolution occipitale), lésions profondes avec participation des couches sagittales (Pl. XXXII, 13, 14 et Pl. XXX) ; nous l'avons vu dégénérer à la suite de lésions du noyau lenticulaire, du corps genouillé externe, de cette partie de la couche optique immédiatement attenante.

Nous avons suivi la zone dégénérée à travers toute l'étendue du lobe temporal ; dès que l'on dépasse le bourrelet du corps calleux, le liseré blanchâtre occupe la couche sagittale externe du lobe occipital et, selon qu'il siège dans la partie supérieure ou inférieure de cette couche, on le voit s'engager dans la profondeur du cunéus ou du lobule lingual et se perdre dans l'écorce de ces circonvolutions, surtout dans la lèvre supérieure ou inférieure (selon le cas) de la scissure calcarine (Fig. 5 et Pl. XXXII, 13).

En présence de ces faits, nous ne pouvons plus admettre l'opinion classique qui veut que le faisceau longitudinal inférieur soit essentiellement un long faisceau d'association. Pour nous, il représente un faisceau de projection, la couronne rayonnante corticipète du lobe occipital ; nous croyons avoir précisé son origine dans le corps genouillé externe et sa terminaison dans la sphère visuelle corticale, c'est-à-dire dans la scissure calcarine. Nous verrons, en l'étudiant de plus près, qu'il correspond en grande partie, surtout dans son trajet et dans ses relations, au faisceau longitudinal tel qu'il est décrit dans les traités d'anatomie. C'est pourquoi nous l'avons appelé jusqu'ici « faisceau longitudinal inférieur ». Mais il existe parmi les auteurs une si grande diversité d'opinions sur la disposition topographique de ce faisceau que, pour éviter toute erreur d'interprétation, nous parlerons dès maintenant du « faisceau optique central ».

Le faisceau optique central prend son origine dans la partie supérieure et externe du corps genouillé externe. Les fibres provenant de la partie antérieure de ce noyau se portent obliquement en bas et en dehors, longent la paroi

externe de l'extrémité antérieure de la corne sphénoïdale, où elles se confondent plus ou moins avec les fibres du faisceau uncinatus, les fibres de la commissure antérieure et les courtes fibres d'association de la région, puis elles se coudent et se dirigent horizontalement en arrière et légèrement en dedans, sous la partie externe de la paroi ventriculaire inférieure.

Les fibres qui tirent leur origine de la partie moyenne du corps genouillé entrent dans la constitution de la partie inférieure du segment postérieur de la capsule interne, traversent l'angle inférieur du troisième segment du noyau lenticulaire, se coudent au niveau de la partie postérieure et inférieure de la capsule externe, se dirigent obliquement en bas et en dedans et passent en partie dans la couche sagittale externe, en partie dans la couche sagittale interne, elles s'enchevêtrent à ce niveau avec les fibres du faisceau de Türck et avec les fibres corticipètes et corticifuges de la première circonvolution temporale.

Les fibres qui naissent de la partie postérieure du corps genouillé concourent

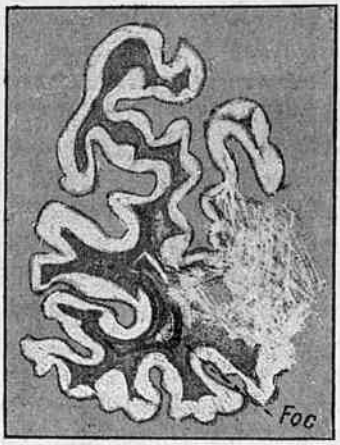

Fig. 5 — Coupe frontale du lobe occipital. — Foc, faisceau optique central.

à former le champ triangulaire de Wernicke, abordent le segment rétrolenticulaire de la capsule interne, se portent en dedans et se réunissent en fascicules compacts qui embrassent la partie inférieure et le bord externe du noyau caudé sphénoïdal. Ces fibres sont extrêmement dissociées par les radiations thalamiques des régions occipitale, pariétale et temporale qui, à ce niveau, passent dans le pulvinar de la couche optique.

Nous voyons donc que ce faisceau optique central, à l'exemple des autres parties de la couronne rayonnante, ne reconnaît aucune disposition nettement déterminable au niveau des ganglions de la base ; il est en effet dissocié par toutes les fibres qui se rencontrent dans cette région. Cette irrégularité est conforme à la règle générale ; nous ne croyons plus comme autrefois que, tandis que la voie pyramidale occupe les deux tiers antérieurs du segment postérieur de la capsule interne, le tiers postérieur de ce segment représente le « carrefour sensitif ».

Immédiatement après son émergence du corps genouillé externe, les fibres du faisceau optique central sont refoulées, par les fibres corticifuges se rendant aux noyaux centraux et à la capsule interne, dans l'angle qui sépare le corps genouillé externe (et plus en avant, la bandelette optique) du noyau caudé sphénoïdal, il concourt à former la presque totalité de ce qu'on a décrit sous le nom de « faisceau temporo-thalamique d'Arnold », mais il existe à cet endroit bon nombre d'autres fibres, à savoir, les fibres de la lame cornée, des fibres que nous croyons appartenir à la commissure antérieure et aussi quelques radiations thalamiques de la partie antérieure du lobe temporal.

Suivons maintenant le faisceau optique central depuis le lobe occipital jusqu'à la partie antérieure du lobe temporal et voyons quelle disposition il affecte aux différents niveaux. Sur des coupes vertico-transversales, ce faisceau constitue dans le lobe occipital la couche sagittale externe de Sachs, le faisceau

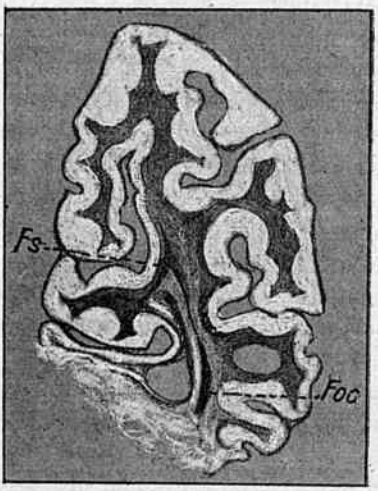

Fig. 6. — Coupe frontale du lobe occipital.
Fs : faisceau du cuneus de Sachs.
Foc : faisceau optique central.

longitudinal inférieur des auteurs (fig. 1) ; ses fibres sont plus abondantes sur la moitié inférieure de la paroi ventriculaire externe et sur la paroi ventriculaire inférieure ; sur la paroi ventriculaire supérieure, il ne contient que quelques fibres et le long de la paroi interne, ce faisceau n'est décelable qu'au microscope. Des angles supéro-interne et inféro-interne se détachent continuellement des fibres qui vont s'irradier dans l'écorce de cette partie du cunéus et du lobe lingual qui constitue la scissure calcarine.

Au-dessous du ventricule, le faisceau optique central se confond en partie avec le faisceau de Vialet ; le faisceau de Vialet proviendrait de la lèvre inférieure de la scissure calcarine et enverrait des fibres à la convexité occipitale, mais il a été trouvé intact dans certaines lésions occipitales. Pour nous, ce

fait démontre que parmi les fibres du faisceau de Vialet existe un bon nombre de fibres de projection, que ces fibres ne tirent pas leur origine de la scissure calcarine, mais qu'elles s'y terminent, que ce sont des fibres géniculo-calcariniennes. A côté de cela, nous admettons parfaitement qu'il y ait au-dessous de la corne occipitale, de nombreuses fibres d'association plus ou moins systématiquement réparties ; certaines de ces fibres naissent de la lèvre inférieure de la scissure calcarine, mais nous croyons que la plupart proviennent de la face externe du lobe occipital et que d'autres appartiennent au faisceau de Wernicke, contournent l'angle inféro-externe de la corne occipitale et s'irradient dans le lobule fusiforme et dans le lobule lingual. A la suite de lésions étendues, *mais limitées à la corticalité*, du lobule fusiforme, de la troisième circonvolution temporale, nous avons toujours constaté que la dégénérescence la plus intense occupe la profondeur du lobule lingual.

Ce que nous avons dit pour le faisceau de Vialet s'applique également au « faisceau transverse du cunéus » de Sach ; que ce faisceau soit composé surtout de fibres d'association c'est indubitable ; il provient en partie de la lèvre supérieure de la scissure calcarine et reçoit de nombreuses fibres de la convexité occipitale, mais il contient en outre les fibres de la partie supérieure de la couche sagittale externe qui vont se terminer dans le cunéus et qui font partie de la couronne rayonnante corticipète du lobe occipital. Nous voyons donc l'intimité de relation qui existe entre ces deux ordres de fibres de nature essentiellement différente (fig. 1 et 6).

Au niveau du carrefour ventriculaire, de cette partie du lobe temporal où la corne sphénoïdale atteint ses plus grandes dimensions, la couche sagittale externe ne représente plus la couche sagittale externe du lobe occipital ; elle en diffère sensiblement. Les fibres du faisceau optique central se resserrent et n'occupent que le segment horizontal (sous-ventriculaire) et environ le tiers inférieur de son segment vertical (fig. 2) et déjà, à la jonction des tiers inférieur et moyen de la couche sagittale externe, les fibres du faisceau optique central commencent à se porter en haut et en dedans, et plus loin en avant, dès que la partie recourbée du noyau caudé apparaît le long de la paroi ventriculaire externe, les fibres du faisceau optique se groupent en fascicules compacts et entourent sa partie inférieure. Quelques fibres éparses du faisceau optique, cependant, occupent encore la partie moyenne de la couche sagittale externe.

Nous pourrions donc, pour simplifier l'exposition de nos idées sur la répartition des fibres au niveau de la partie postérieure du lobe temporal, résumer de la façon suivante :

a) Le tiers supérieur de la couche sagittale *externe* contient la couronne rayonnante du lobe pariétal.

b) Le tiers moyen : les fibres de projection corticipètes, mais surtout corticifuges des première et deuxième circonvolutions temporales, et en plus, quelques fibres du faisceau optique central.

c) Le tiers inférieur : les fibres du faisceau optique central.

d) Le tiers moyen de la couche sagittale *interne* contient un bon nombre de

fibres du faisceau optique intimement mêlées aux radiations thalamiques de la sphère visuelle corticale.

e) Le tiers inférieur renferme les radiations thalamiques des régions postérieures de l'hémisphère en général, mais surtout des circonvolutions du bord inférieur.

Ce que nous venons de dire ne s'applique qu'aux fibres qui longent la paroi ventriculaire externe. Quant à la répartition des fibres situées sous la paroi ventriculaire inférieure, elle est à peu près la même que dans le lobe occipital, c'est-à-dire que la couche externe comprend surtout les fibres du faisceau optique central et la couche interne des fibres thalamiques provenant des circonvolutions inférieures de la face médiane.

Il va sans dire que ce résumé ne correspond pas mathématiquement à la réalité, mais nous croyons qu'il n'est pas inutile de schématiser ainsi, lorsqu'il s'agit d'un sujet aussi controversé et d'une aussi grande délicatesse d'interprétation que celui dont nous nous entretenons.

Dans la partie moyenne du lobe temporal, au niveau du pulvinar, une grande partie des fibres du faisceau optique central s'est portée en dedans et correspond à une ligne imaginaire reliant le noyau caudé à l'angle inférieur du segment vertical de la couche sagittale externe ; quelques fibres occupent la partie la plus supérieure ou dorsale de la couche sagittale externe et entrent dans la constitution du segment rétro-lenticulaire de la capsule interne.

On pourrait dire qu'à ce niveau les fibres du faisceau optique central se divisent en deux fascicules de volume inégal, dont l'un, plus considérable, est refoulé vers la paroi ventriculaire, dont l'autre se confond avec toutes les fibres entrant dans la constitution du segment rétro-lenticulaire de la capsule interne et que cette dissociation du faisceau optique est nécessitée par le passage des radiations thalamiques dans le pulvinar de la couche optique, des radiations du corps quadrijumeau antérieur et du corps genouillé interne, du faisceau de Türck, etc.

Nous voulons insister davantage sur cette dissociation du faisceau optique central, car nous croyons qu'elle a prêté à beaucoup de confusion, qu'elle est responsable d'un bon nombre d'erreurs devenues classiques. En décrivant ce faisceau au niveau du carrefour ventriculaire, nous avons dit que ses fibres se portent obliquement en dedans vers la paroi du ventricule ; c'est à cet endroit, en effet, que débute une transposition partielle, mais progressive des fibres qui constituent les deux couches sagittales.

Il se fait un véritable entrecroisement des fibres du faisceau optique et des radiations thalamiques, entrecroisement qui s'accentue au fur et à mesure que l'on se rapproche des ganglions de la base. Peu appréciable dans la région temporale postérieure, puisque les fibres affectent à ce niveau une direction antéro-postérieure, cet entrecroisement devient extrêmement net (coupes frontales) dès que l'on considère les plans antérieurs et que l'on aborde le segment rétro-lenticulaire de la capsule interne, le pulvinar de la couche optique.

A cet endroit, les fibres deviennent verticales, et alors on constate que les plus externes (fibres du faisceau optique) se portent obliquement en haut

et en dedans, côtoient le bord externe du noyau caudé sphénoïdal, puis s'arrêtent brusquement à la partie inférieure du champ de Wernicke. Elles sont partout croisées par les radiations thalamiques qui, abandonnant la couche sagittale interne, se dirigent en haut et légèrement en dehors, traversent l'amas des fibres du faisceau optique central, se coudent fortement au niveau de la partie interne du segment rétro-lenticulaire de la capsule interne et s'irradient dans le pulvinar.

Avec l'interposition du corps genouillé externe, on note le déplacement progressif du champ d'entrecroisement qui remonte le long de son bord externe ; en effet pour arriver à leur destination, les radiations thalamiques, les radiations du corps genouillé interne et des corps quadrijumeaux passent maintenant au-dessus du corps genouillé externe.

Enfin, au niveau du bord antérieur de ce noyau, c'est le faisceau de Türck qui établit la limite antérieure de cet entrecroisement de fibres corticipètes et corticifuges. En arrière du pulvinar, le faisceau de Türck occupait encore la couche sagittale externe, mais au fur et à mesure que les radiations thalamiques abandonnent la couche sagittale interne pour passer dans la capsule interne et se terminer dans les noyaux centraux, elles sont remplacées par les fibres du faisceau de Türck ; et sur les coupes intéressant la partie antérieure du corps genouillé externe,c'est ce faisceau qui constitue la plus grande partie du segment vertical de la couche sagittale interne : c'est peut-être ce qui a porté Flechig à considérer ce faisceau de Türck comme partie des radiations optiques.

Il est indubitable que cet entrecroisement a été la cause de bien des erreurs d'interprétation. Nous avons vu que Probst, Redlich et bien d'autres considèrent qu'il est impossible de répartir les fibres sagittales du lobe temporo-occipital en deux couches bien délimitées ; ils ne veulent admettre que des fibres thalamo-corticales et cortico-thalamiques ne reconnaissant aucune distribution particulière. Cela nous paraît quelque peu exagéré ; qu'il en soit ainsi au niveau de la partie moyenne du lobe temporal,cela est indubitable ; mais dans la région du carrefour ventriculaire, on arrive à établir (ainsi que nous l'avons fait plus haut) une délimitation relativement exacte. Enfin, dans le lobe occipital, il n'est plus question de confondre les fibres des couches sagittales ; la couche externe est franchement corticipète et la couche interne franchement corticifuge. Parmi les fibres dont parle Dejerine, fibres qui s'infléchissent en dedans au niveau des première et deuxième circonvolutions temporales et qui se colorent fortement par l'hématoxyline, il en est un *bon nombre* qui appartiennent au faisceau optique central, d'autres au faisceau de Türck et aux radiations du corps genouillé interne.

Les faits que nous venons d'exposer sur l'entrecroisement des fibres sagittales, surtout au niveau du segment rétro-lenticulaire de la capsule interne, ne sont pas absolument nouveaux ; ils étaient connus de Gratiolet, mais les merveilleuses descriptions de ce grand savant n'ont jamais trouvé faveur auprès de ceux qui lui ont succédé ; elles n'ont même pas éveillé de soupçons.

Encore ici, nous devons dire que ce n'est pas à l'anatomie normale qu'il

faut avoir recours pour l'étude du trajet des fibres nerveuses ; c'est à l'aide des dégénérescences secondaires que nous avons pu nous convaincre des faits que nous venons de décrire.... mais comme toujours, une fois la chose bien vue, l'on arrive ensuite plus ou moins facilement à reconnaître sur des coupes normales, les détails d'entrecroisement des fibres sagittales. Les fibres corticipètes se colorent fortement et présentent souvent une teinte verte, les fibres corticifuges, surtout les radiations thalamiques et les fibres du faisceau de Türck, prennent une coloration nettement plus faible ; elles se distinguent par leur teinte plutôt grise ou brune. Enfin ces distinctions de couleur et de trajet ne se constatent facilement que sur des coupes relativement fines (40-60 μ environ).

Revenons à la répartition des fibres du faisceau optique central au niveau du corps genouillé externe ; dès que s'est effectué le passage de toutes les fibres corticifuges destinées au pulvinar, au corps genouillé interne, au pied du pédoncule cérébral, ces fibres du faisceau optique qui longent encore la paroi ventriculaire abandonnent petit à petit leur position, deviennent verticales, se portent vers la partie inférieure de la capsule externe (fig. 3), traversent l'angle inférieur du noyau lenticulaire et se recourbent vers le corps genouilllé externe.

Nous avons déjà décrit le trajet du faisceau optique central après son émergence du corps genouillé externe, nous avons vu la direction que prennent ses fibres avant de se réunir au-dessous et en dehors de la corne sphénoïdale du ventricule latéral, nous ne reviendrons pas sur ces détails ; mais nous n'avons pas suffisamment insisté sur la disposition des fibres de ce faisceau dans la partie antérieure du lobe temporal ainsi que sur leurs relations avec les fibres d'association de la région. En parlant de ce faisceau optique au niveau du lobe occipital, nous avons insisté sur la délimitation peu précise entre ces deux ordres de fibres bien distincts ; délimitation impossible sur des coupes normales, mais grandement facilitée par la dégénérescence secondaire. Or, il en est absolument de même dans le lobe temporal, avec cette différence toutefois qu'en raison de la configuration de l'hémisphère à ce niveau, le problème déjà difficile dans le lobe occipital se complique plus que jamais.

Dans le lobe occipital, la corne ventriculaire est petite, il n'existe pas de commissure calleuse ou de masses grises centrales, les scissures et les sillons (exception faite de la calcarine) sont peu profonds et par conséquent entre les couches sagittales qui entourent le ventricule et l'écorce, il existe un vaste champ destiné à recevoir les faisceaux d'association ; la preuve, c'est que l'on a décrit un bon nombre de faisceaux d'association propres au lobe occipital. Personnellement nous admettons que ces faisceaux, surtout par l'intermédiaire de leurs fibres profondes, se mêlent plus ou moins aux fibres les plus externes de la couche sagittale externe, mais nous ne croyons pas que cet enchevêtrement soit très marqué, ou du moins assez considérable pour que l'on puisse donner à l'ensemble de ces deux couches de fibres le nom de faisceau longitudinal inférieur ; s'il en était autrement on ne se serait pas donné la peine de décrire un faisceau de Sachs, un faisceau de Wernicke et un faisceau de Vialet. La description à part

de ces faisceaux est une excellente garantie que dans l'esprit des auteurs, ces faisceaux étaient bien indépendants de la couche sagittale externe occipitale, et c'est ce que nous croyons nous-même, exception faite, bien entendu, de leur juxtaposition, particularité purement topographique, question d'intimité de voisinage. Mais ce que nous ne croyons pas, c'est que ces faisceaux soient propres au lobe occipital.

Nous devons donc nous éloigner momentanément de notre sujet et brièvement exposer quelques idées personnelles sur les fibres d'association en général. Comme Beevor, nous croyons que le cingulum postérieur ou inférieur est indépendant du cingulum horizontal qui occupe la première circonvolution limbique. Cela est vrai d'une façon générale ; cependant lorsque l'isthme de la première circonvolution limbique contourne le splénium du corps calleux et s'unit au lobule lingual pour constituer la circonvolution de l'hippocampe, les deux parties du cingulum, occupant exactement les régions sous-corticales qui se sont fusionnées, s'enchevêtrent plus ou moins ; mais la plus grande partie du cingulum horizontal conserve son individualité, se continue vers le pôle occipital et occupe le cunéus et le précuneus, il prend ici le nom de faisceau transverse du cunéus de Sachs et comprend en réalité le « stratum proprium cunei » de ce même auteur. Nous savons que pour certains auteurs, pour Déjerine en particulier, le cingulum horizontal reçoit et émet des fibres pour la première circonvolution frontale, pour le lobule para-central, le précuneus, etc., nous partageons absolument cette manière de voir et avons eu l'occasion maintes fois de vérifier ces relations du cingulum. Or, la même chose se passe au niveau du lobe occipital, le faisceau transverse de Sachs est l'analogue du cingulum horizontal et le stratum proprium cunei représente le contingent que ce faisceau reçoit et émet pour les circonvolutions médianes et supérieures du lobe occipital. Ces deux faisceaux font partie d'un seul système, constituent le cingulum supérieur du lobe occipital et ne diffèrent dans leurs caractères physiques du cingulum de la première circonvolution limbique qu'en raison de l'absence d'une commissure calleuse et des autres éléments, qui, à des niveaux antérieurs augmentent dans le sens transversal, le territoire occupé par la corticalité.

Il en est de même aussi pour le cingulum inférieur de Beevor ; il se continue en arrière du bourrelet du corps calleux et occupe le lobule lingual au niveau de la scissure calcarine, on lui a donné le nom de faisceau de Vialet, mais pour nous il représente le cingulum inférieur du lobe occipital : il émet pour le lobule fusiforme, la troisième circonvolution occipitale et (plus en avant) pour la troisième circonvolution temporale un bon nombre de fibres et en reçoit également de ces mêmes circonvolutions. Tous ces faisceaux, ou plutôt toutes ces subdivisions d'un seul et même faisceau, se délimitent plus ou moins nettement selon le degré de compression auquel ils sont exposés, à condition que l'axe de leurs fibres diffère de celui des faisceaux voisins. C'est ainsi que l'on reconnaît facilement le stratum calcarinum et que le faisceau perpendiculaire de Wernicke, qui est difficile à suivre sur une coupe normale, se transforme en faisceau régu-

lièrement conformé dès qu'il existe de la dilatation ventriculaire au niveau de la corne occipitale.

Les faisceaux de Sachs et de Vialet contiennent des fibres sectionnées (coupes frontales) en travers et sur la longeur ; ces dernières sont surtout situées vers les parties médianes et se délimitent assez bien des fibres de la couche sagittale externe, excepté aux angles supéro-interne et inféro-interne, c'est-à-dire là où la couche sagittale externe abandonne des fibres à la scissure calcarine. Par contre vers les parties moyennes et latérales, les faisceaux de Vialet et de Sachs ne contiennent que quelques fibres dirigées transversalement en dehors, pour la plupart, ces fibres sont dirigées dans le même sens que les fibres de la couche sagittale externe, s'enchevêtrent plus ou moins avec ces dernières, et ce n'est que grâce au peu de compression qui existe à cet endroit, que l'on peut dire d'une façon générale : cette zone plus compacte appartient à la couche sagittale externe et cette ombre immédiatement en dehors représente les faisceaux de Sachs et de Vialet (Fig. 1 et 6).

Si nous faisons une application pratique de ces considérations en étudiant les relations du faisceau optique central au niveau de la partie antérieure du lobe temporal, nous voyons qu'ici, comme dans le lobe occipital, il existe un faisceau d'association, absolument analogue au faisceau de Vialet, dont les fibres les plus internes sont plus visibles parce qu'elles sont comprimées dans l'axe de leur direction, là où elles passent entre les fibres propres de la circonvolution de l'hippocampe et la cloison ventriculaire qui sépare la corne d'Ammon de cette même circonvolution. Les fibres les plus externes, les plus inférieures ont une direction antéro-postérieure comme celles du faisceau optique central ; mais à ce niveau, en raison de l'interposition des glanglions de la base, de la présence de la commissure calleuse, de scissures profondes (scissure de Sylvius, sillon de Rolando),de l'existence de circonvolutions d'ordre particulier(corne d'Ammon et insula de Reil), l'aspect de l'hémisphère s'est sensiblement modifié, toutes les relations des divers systèmes de fibres ont grandement changé, mais ces systèmes eux-mêmes existent encore.

Nous ne nous occupons que du lobe temporal. Ses circonvolutions sont séparées par des sillons profonds, entre la paroi ventriculaire inférieure et l'écorce, la substance blanche est d'une extrême minceur (fig. 3) et nous disions que les fibres d'association des parties internes se dessinent plus nettement que les fibres inférieures et externes.Aux fibres internes,on a donné le nom de cingulum postérieur ou inférieur, mais ces dernières sont, à notre avis, inséparables des fibres qui occupent les plans inférieurs, et l'ensemble des deux représente pour nous la continuation temporale du faisceau de Vialet. Or, quel parcours allons-nous accorder à ces fibres, puisque la substance profonde de cette région leur refuse le vaste champ qu'elles avaient dans le lobe occipital ? Évidemment elles devront forcément occuper le même territoire que les fibres de projection et se confondre avec celles-ci dans une certaine mesure.

Nous admettons donc l'impossibilité de séparer ces deux ordres de fibres sur des préparations normales, mais quand l'un ou l'autre est dégénéré, on se rend compte de la répartition des fibres appartenant à chacun.Nous avons (Pl.IV) une

lésion de la circonvolution de l'hippocampe avec dégénérescence du cingulum inférieur de Beevor, et alors nous constatons que les fibres dégénérées passent en dessous des couches sagittales, mais qu'un grand nombre traverse ces couches et non seulement la couche sagittale externe, mais aussi la couche sagittale interne et même le « tapetum » ; ces fibres dégénérées se rendent surtout aux circonvolutions fusiformes et troisième temporale, et en plus petit nombre à la deuxième circonvolution temporale. Elles ont une direction surtout transversale, mais aussi oblique, et se poursuivent sur un certain nombre de coupes (frontales).

Allons-nous dire que ces fibres font partie du faisceau optique central, ou même du faisceau longitudinal inférieur ? Nous ne croyons pas qu'il convienne de grouper ainsi les choses, pas plus que de faire du faisceau de Vialet et de la couche sagittale externe occipitale un seul et même faisceau. Or, comme on n'a jamais songé à cette union pour le lobe occipital, pourquoi faire exception du

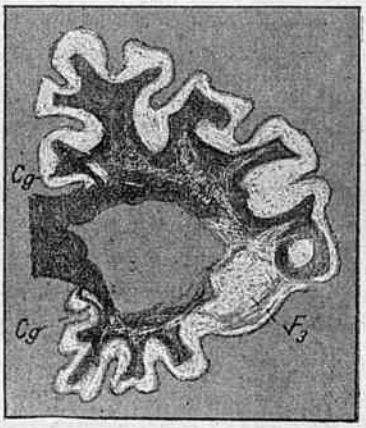

FIG. 7. — Coupe frontale du lobe frontal.
F_3 : Troisième circonvolution frontale en grande partie détruite.
Cg : cingulum.

lobe temporal ? Disons plutôt que la délimitation plus ou moins facile en arrière devient excessivement difficile en avant, même impossible sur des coupes normales, mais que la dégénérescence secondaire nous permet de résoudre le problème.

En parlant du cingulum, nous avons dit que son segment horizontal reçoit des fibres de la troisième circonvolution frontale, du lobule para-central et du précunéus, et qu'il émet des fibres pour les mêmes circonvolutions. Nous irons plus loin et nous dirons que les circonvolutions de la face externe de l'hémisphère ont absolument les mêmes relations avec le cingulum, soit avec son segment horizontal, soit avec son segment inférieur. En effet, les lésions limitées à la face latérale retentissent sur le cingulum (fig. 2 et 7).

La figure 2 représente une coupe frontale au niveau du carrefour ventriculaire. Il s'agit d'un ramollissement ayant atteint la partie postérieure du gyrus

supramarginalis, le pli courbe, la partie postérieure des deuxième et troisième circonvolutions temporales ; la lésion s'étend dans la profondeur et sectionne les couches sagittales profondes au niveau de la partie supérieure de la paroi ventriculaire externe. On constate une dégénérescence considérable du cingulum aussi bien dans son segment inférieur (lobule lingual) que dans son segment supérieur (isthme de la première circonvolution limbique). On voit, en outre, un fascicule normal traverser le tissu décoloré au-dessus du forceps du corps calleux et se porter vers le gyrus supramarginalis ; ce fascicule représente les fibres normales du cingulum provenant des circonvolutions non lésées de la face interne de l'hémisphère.

La figure 7 a trait à une lésion de la troisième circonvolution frontale et de la partie inférieure de la frontale ascendante. Sur cette coupe frontale, prise au niveau du genou du corps calleux, on constate également une dégénérescence des deux parties du cingulum, c'est-à-dire au-dessus et au-dessous du corps calleux.

Nous avons observé des faits analogues dans un bon nombre de cas ; des lésions de la troisième circonvolution temporale et du lobule fusiforme entraîner une dégénérescence appréciable du cingulum de Beevor (Pl. XXX).

Il semble donc que ces fibres qui passent de la face externe de l'hémisphère à sa face interne et *vice versa*, existent en nombre considérable ; cependant, elles ne sont pas disposées de façon à constituer de véritables faisceaux ; autrement ces faisceaux auraient depuis longtemps trouvé leur place dans les traités classiques.

Nous avons déjà parlé de ces fibres dans le lobe temporal et avons dit que, pour nous, elles représentent un système analogue au faisceau de Vialet ; de mêmes, les fibres du lobe fronto-pariétal constituent un faisceau de Sachs de ce lobe.

On ne se rend pas compte de l'existence de ces fibres pour les raisons que nous avons déjà indiquées pour le lobe temporal. Or, dans le lobe fronto-pariétal, ces fibres, destinées à relier la convexité à la première circonvolution limbique, doivent traverser toute la largeur de la partie supérieure de l'hémisphère, et cela à des niveaux où le cerveau atteint son maximum de développement. Elles se perdent donc dans la masse des fibres de la couronne rayonnante, mais nous n'irons pas dire qu'elles en font partie.

Le faisceau arqué de Burdach n'est bien délimité qu'en avant ; en arrière il se confond avec les fibres de projection, mais personne n'a prétendu jusqu'ici qu'il appartient à la couronne rayonnante du lobe pariétal.

Pour nous, il existe une couronne rayonnante du lobe temporo-occipital absolument identique à celle du lobe fronto-pariétal ; elle est partout entourée de fibres d'association ; à certains endroits ces deux ordres de fibres occupent à peu près le même territoire, mais, ainsi qu'est reconnue l'indépendance de ces fibres dans le lobe fronto-pariétal, de même nous insistons sur leur indépendance dans le lobe temporo-occipital.

Au niveau du corps genouillé externe, les fibres du faisceau optique central longent surtout la paroi ventriculaire externe et occupent encore en grand

nombre la partie inférieure du segment vertical de la couche sagittale externe ; elles n'existent qu'en très petit nombre au-dessous du ventricule. Au fur et à mesure que l'on se rapproche du pôle temporal, les fibres du faisceau optique abandonnent le segment horizontal de la couche sagittale externe, deviennent verticales, se groupent en fascicules compacts le long de la paroi ventriculaire externe, et enfin, au niveau du globus pallidus du noyau lenticulaire, elles n'occupent guère que la partie supérieure de la couche verticale peu différenciée de la région. De pair avec le déplacement du faisceau optique, s'est opéré le rétrécissement de l'extrémité antérieure de la corne sphénoïdale, la substance profonde occupe un territoire de plus en plus vaste et les fibres d'association se sont de nouveau rassemblées en un faisceau situé au-dessous du ventricule ; ces fibres d'association constituent, au niveau du passage de la commissure antérieure sur la ligne médiane, la presque totalité du segment horizontal de la couche sagittale externe. Ce segment horizontal semble se continuer avec le segment vertical, mais il n'en fait nullement partie. Il contient des fibres qui appartiennent surtout au cingulum inférieur de Beevor, mais aussi au faisceau uncinatus ; il représente au niveau de la partie antérieure du lobe temporal le faisceau de Vialet du lobe occipital.

Nous nous sommes étendu longuement sur la considération des fibres d'association ; cela nous a paru indispensable à l'élucidation d'un sujet fort complexe, nous avons voulu dégager de la masse de fibres dont est constituée la couche sagittale externe du lobe temporo-occipital, un faisceau à part, qui est, à notre sens, extrêmement important et que personne n'a réellement décrit jusqu'à ce jour.

Si nous avons fait usage du terme « faisceau optique central », ce n'est pas que nous ayons été poussé tant par le désir d'introduire un néologisme dans le vocabulaire scientifique que par celui de donner à l'exposition de nos idées le cachet de netteté et de précision qui lui est nécessaire. Il n'en est pas moins vrai que dans son trajet et dans ses relations, le faisceau optique central s'identifie en grande partie avec le faisceau longitudinal des auteurs ; seulement le faisceau longitudinal prend son origine dans le lobe occipital et se termine dans l'écorce du lobe temporal, tandis que notre faisceau optique tire son origine du corps genouillé externe et se termine dans les deux lèvres de la scissure calcarine, surtout dans sa lèvre inférieure.

Nous avons vu que pour certains auteurs, Flechsich (1), Probst (2), Redlich (3) et autres, qui comme nous, n'admettent dans le faisceau longitudinal inférieur ou dans la couche sagittale externe, que des fibres de projection, ces fibres seraient essentiellement thalamo-corticales et cortico-thalamiques ;

(1) Flechsig; *Weitere Mitteilungen über den Stabkranz des menschlichen Grosshirns.* Neurologisches Centralblatt VX, 1396.

(2) Probst, Archiv für Psychiatrie, Bd 33, 1900.—Monatsch. für Psychiatrie, Bd 7, 1900. — Jahrbuch für Psychiatrie, Bd 20, 1901. — Archiv für Psychiatrie, Bd 35.— Wienn-klinische Wochenschrift, 1902.

(3) Redlich, *Zur vergleichenden Anatomie der Association systeme des Gehirns des Saugethiere.* Arbeiten aus dem neurologischen Inst (Prof. Obersteiner) Band XII, 1905.

mais ces auteurs parlent indifféremment de faisceau ou de couche sagittale. Pour nous, ainsi que nous l'avons déjà fait remarquer, il existe une différence appréciable entre ces deux termes ; la couche sagittale externe contient le faisceau longitudinal inférieur des auteurs classiques et en plus : des fibres du faisceau de Turck, des fibres qui passent de la première circonvolution temporale au corps genouillé interne, etc. Les auteurs qui ont fait la meilleure description du faisceau longitudinal inférieur ont eu le soin d'insister que toutes ces fibres ne font que traverser le faisceau longitudinal et qu'elles n'en font nullement partie. Il est évident que ces deux dénominations ne sont pas synonymes.

Mayendorf (1) est le seul auteur dont les idées se rapprochent des nôtres. Dans un cas de ramollissement du pli courbe et de la deuxième circonvolution temporale, il a observé une dégénérescence de la couche sagittale externe dans le lobe occipital et a vu ses fibres se terminer dans les deux lèvres de la scissure calcarine ; mais lui aussi parle de la couche sagittale externe sans préciser davantage et fixe son origine dans le corps genouillé externe et dans le noyau latéral de la couche optique.

Pour nous, le faisceau optique central ne provient que du corps genouillé externe et nous ne croyons pas que les lésions de la couche optique retentissent sur le lobe occipital ; exception faite, bien entendu, de ces lésions situées dans la partie postérieure et inférieure de la couche optique et qui, en raison même de leur siège, atteignent nécessairement les fibres provenant du corps genouillé et entraînent la dégénérescence. Notre excellent collègue et ami, M. Roussy, a eu l'amabilité de mettre à notre disposition des coupes sériées de cas de lésions de la couche optique ; il s'agissait de foyers plus ou moins éloignés du corps genouillé et nous n'avons constaté aucune dégénérescence appréciable dans le territoire qu'occupe le faisceau optique central.

Quant à la couche sagittale externe du lobe temporal, nous admettons parfaitement qu'elle renferme un certain nombre de fibres thalamo-corticales et un nombre infiniment plus grand de fibres cortico-thalamiques.

Après avoir exposé en détail les multiples particularités du faisceau optique central, nous nous trouvons en présence de faits qui ne prêtent guère à aucun doute — le « faisceau optique central » s'identifie d'une façon remarquable avec le « faisceau longitudinal inférieur », — *nous croyons que ces deux faisceaux ne font qu'un.*

On nous dira que le faisceau longitudinal est un faisceau fort bien développé et que le corps genouillé externe ne peut guère représenter son noyau d'origine. A cela nous répondrons que le faisceau longitudinal est beaucoup plus petit que l'on ne pense. Il est facile de se créer des illusions sur le volume d'un faisceau dont le territoire est constamment traversé par des fibres qui ne lui appartiennent pas. Pour entrer dans la constitution du tapetum et de la couche sagittale interne, les radiations calleuses et les radiations thalamiques doivent tra-

(1) Mayendorf, Vom Fasciculus longitudinalis inferior. Arch. f. Psych., 1903, t. XXXVII.

verser le faisceau longitudinal inférieur. Ce passage de fibres débute dans le lobe occipital et se continue sur toute l'étendue comprise entre le pôle occipital et les ganglions de la base ; enfin, au niveau du carrefour ventriculaire, les radiations thalamiques et genouillées des première et deuxième circonvolutions temporales ne passent pas dans la couche sagittale interne, mais se confondent avec les fibres du faisceau longitudinal et concourent avec ces dernières à former la couche sagittale externe fort compliquée de cette région. Il est donc évident que sur des coupes normales, on ne voit pas le faisceau longitudinal tel qu'il existe en réalité ; mais lorsque l'on a la rare chance d'étudier un ramollissement strictement localisé à l'écorce, disons de la troisième circonvolution temporale et du lobule fusiforme, les courtes fibres d'association, les fibres calleuses et les radiations thalamiques qui proviennent de ces circonvolutions sont dégénérées, on constate que la couche sagittale externe est partout traversée par de petites raies blanchâtres, mais qu'elle renferme encore un très grand nombre de fibres normales. Ces fibres saines sont les fibres de projection corticipètes de cette couche, elles représentent l'ensemble des fibres qui constituent le faisceau optique central, le faisceau longitudinal. Ce faisceau existe alors à l'état de pureté et il diffère sensiblement du faisceau longitudinal d'une coupe normale.

Nous nous croyons donc autorisé à déduire de toutes ces considérations les conclusions suivantes :

Conclusions

1) Il existe un faisceau qui, dans le lobe temporal, occupe en partie la couche sagittale externe, en partie la couche sagittale interne et qui, dans le lobe occipital, constitue la presque totalité de couche sagittale externe. Ce faisceau qui représente la couronne rayonnante corticipète du lobe occipital, tire son origine du corps genouillé externe et se termine dans les deux lèvres de la scissure calcarine, mais surtout dans sa lèvre inférieure. Nous proposons pour ce faisceau le nom de « faisceau optique central », ou mieux encore, celui de « faisceau géniculo-calcarinien ».

2) Ce faisceau doit être séparé des fibres d'association qui envahissent constamment son territoire. Si, pour des raisons de simplicité, l'usage veut que l'on considère comme faisant partie d'un faisceau tout ce qui ne fait que le traverser, nous dirons que le « faisceau longitudinal inférieur » des auteurs classiques comprend : *a*) le « faisceau optique central » et, en plus, *b*) un certain nombre de fibres d'association.

3) Quelle que soit l'étendue d'une lésion du lobe occipital, tout rentre dans l'ordre au niveau de la partie antérieure du lobe temporal et nous n'admettons pas l'existence chez l'homme de longues fibres d'association des auteurs.

4) Le cingulum n'a pas pour fonction de relier la première à la deuxième circonvolution limbique, mais de relier chacune d'elles aux circonvolutions de la face médiane et aussi de la face latérale de l'hémisphère et *vice versa*. Les deux segments du cingulum, segments horizontal et inférieur de Beevor, se conti-

nuent dans le lobe occipital où ils prennent les noms de faisceaux de Sachs et de Vialet.

5) Les faisceaux de Sachs et de Vialet ne sont pas propres au lobe occipital, mais existent également dans la lobe pariéto-temporal, et ne sont facilement décelables qu'en raison de la configuration particulière de cette région.

6) Le faisceau perpendiculaire ou vertical de Wernicke n'est pas propre au lobe occipital, il se retrouve dans le lobe temporal ; c'est même au niveau du carrefour ventriculaire qu'il atteint son maximum de développement.

7) Les radiations thalamiques postérieures (pariéto-occipitales) et inférieures (temporo-occipitales) proviennent de *toutes* les circonvolutions des lobes temporal et occipital et de la partie postérieure du lobe pariétal.

8) Le tapetum est formé exclusivement de fibres calleuses ; il ne renferme pas de fibres d'association.

9) La couche sagittale interne de la couronne rayonnante du lobe fronto-pariétal, la zone réticulée de la couronne rayonnante de Sachs, constitue un faisceau de projection allant à la première circonvolution limbique et tire son origine de la couche optique.

10) Il n'existe pas chez l'homme de faisceau d'association occipito-frontal.

11) Aucune fibre de l'écorce occipitale ne passe dans le pied du pédoncule cérébral ; toutes les fibres que les régions postéro-inférieures de l'hémisphère envoient au pédoncule proviennent du lobe temporal, surtout de la partie moyenne de la deuxième circonvolution temporale, et en partie de la troisième circonvolution temporale. Ces fibres constituent le faisceau de Türck.

Le gérant : P. Bouchez.

Imp. J. Thevenot, Saint-Dizier (Haute-Marne).

(Travail du laboratoire d'histologie de l'École des hautes-études au collège de France et du service de M. le Dr Babinski, a l'hôpital de la Pitié).

BIBLIOTHÈQUE DES ... PETRIERE ... MÉDECINE

RÉGÉNÉRATION COLLATÉRALE DE FIBRES NERVEUSES TERMINÉES PAR DES MASSUES DE CROISSANCE, A L'ÉTAT PATHOLOGIQUE ET A L'ÉTAT NORMAL ; LÉSIONS TABÉTIQUES DES RACINES MÉDULLAIRES,

PAR

J. NAGEOTTE

Médecin de Bicêtre.

La méthode de Ramon y Cajal (alcool-ammoniaque et argent réduit), appliquée à l'étude des ganglions et des racines des tabétiques, permet de constater des faits nouveaux, qui jettent une vive lumière sur le processus anatomique du tabes, et qui, considérés à un point de vue général, jouent un rôle important dans la biologie normale des neurones.

Deux points attireront successivement notre attention : 1° l'*état moniliforme des cylindraxes radiculaires antérieurs et postérieurs*, et la localisation remarquable de cette altération dans le tabes incipiens ; 2° les curieux *phénomènes de régénération qui se passent dans les ganglions et dans les racines postérieures* pendant toute la durée du tabes, parallèlement à la destruction progressive des fibres radiculaires.

Dans ce deuxième chapitre nous serons conduit vers une interprétation inattendue de la nature et du rôle physiologique des fibres terminées par des boules sous-capsulaires et intracapsulaires, découvertes par Ramon y Cajal dans les ganglions rachidiens à l'état normal ; nous verrons que ce sont vraisemblablement des organes de réparation, destinés à remplacer les fibres qui disparaissent par suite de l'usure normale des racines ; nous verrons également qu'il existe dans la substance grise de la moelle, à l'état normal et à l'état pathologique, des formations analogues, qui jouent sans doute le même rôle à l'égard des fibres médullaires. De ces faits, jusqu'ici inconnus, nous tirerons la conclusion qu'il s'agit là d'un phénomène général, ou tout au moins propre à plusieurs catégories de neurones.

*
* *

Avant d'entrer dans la description détaillée des nouvelles lésions et des régénérations, et avant d'entreprendre la discussion des questions générales qu'elles soulèvent, je dois donner les détails indispensables sur les matériaux utilisés et indiquer brièvement les résultats fournis par les méthodes anciennes. Cette étude préalable servira à établir la topographie de la région en cause et à préciser les concordances qui existent entre les lésions déjà connues et celles que je me propose de décrire.

Les matériaux mis en œuvre, sans compter les pièces de comparaison entièrement normales, proviennent de deux cas de tabes amyotrophique ancien, un cas de paralysie générale sans tabes appréciable par les méthodes usuelles et un cas de névrite radiculaire à polynucléaires chez une femme atteinte de cancer du rectum.

Obs. I. — *Tabes amyotrophique chez un homme de 46 ans, mort dans le service de M. Babinski.* — C'est le cas que j'ai publié dans ma note du 20 mai 1905 à la Société de Biologie. Les lésions médullaires sont celles du tabes avancé classique ; la dégénération des racines postérieures à la région lombo-sacrée est très considérable, c'est à peine s'il reste quelques rares fibres à myéline intactes. Les racines antérieures présentent les lésions que j'ai décrites à plusieurs reprises ; leurs grosses fibres sont en grande partie remplacées par des paquets de fibres à myéline fines très serrées ; ces paquets, dans les dissociations, se présentent comme de longs cylindres parfaitement arrondis, d'où ne s'échappe aucune fibre — je laisserai de côté, dans le présent travail, cette régénération de la racine antérieure, qui peut être étudiée tout entière par l'acide osmique et la méthode de Weigert-Pal, puisque ses produits sont pourvus de gaines de myéline.

Les nerfs radiculaires présentent les lésions de sclérose conjonctive ancienne que j'ai décrites précédemment. Les coupes de ces nerfs, faites suivant la méthode de Cajal, montrent qu'il existe un nombre énorme de fibres fines amyéliniques dans les racines postérieures, là où la méthode de Pal ne décèle qu'un nombre très restreint de fibres conservées.

Obs. II. — *Tabes amyotrophique, chez une femme de 38 ans, morte dans le service de M. Babinski.* — Ce cas est identique au précédent ; c'est lui qui m'a fourni le plus grand nombre des préparations utilisées dans ce mémoire.

Obs. III. — *Paralysie générale avec tabes incipiens chez un homme de 56 ans mort dans le service de M. Séglas à Bicêtre.* — La moelle présente des lésions tabétiques peu avancées (Pl. XXXIV, fig. 2) ; la systématisation habituelle du tabes incipiens est visible, néanmoins les zones radiculaires postérieures présentent déjà un aspect pâle tandis que la sclérose n'est pas encore très intense dans les zones radiculaires moyennes ; ce n'est donc pas un cas très pur du type connu sous le nom de tabes incipiens ; c'est en réalité un tabes fruste qui a



Fig. 1

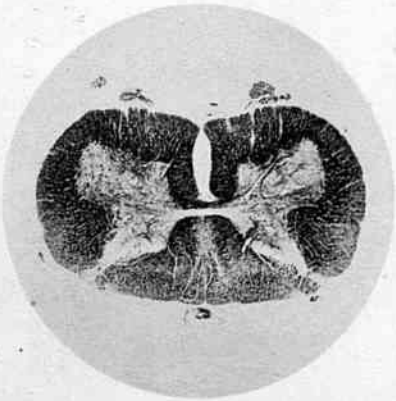

Fig. 2



Fig. 3

RÉGÉNÉRATION DES FIBRES NERVEUSES

(L. Nageotte.)

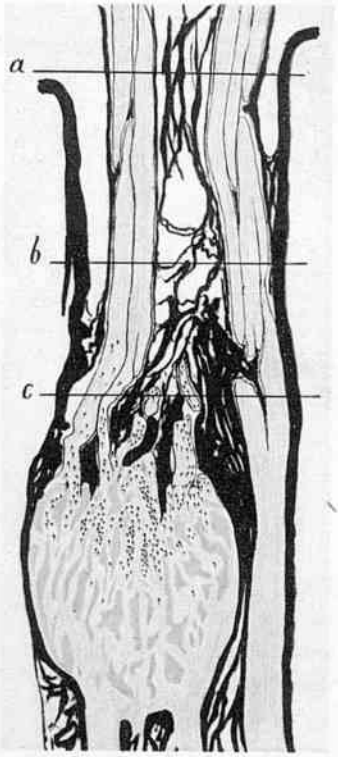

Fig. 1



Fig. 2

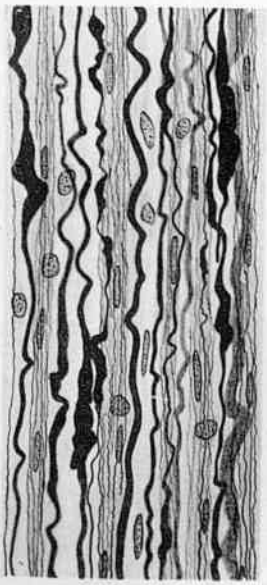

Fig. 3

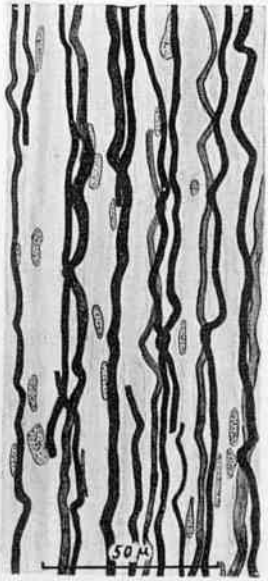

Fig. 4

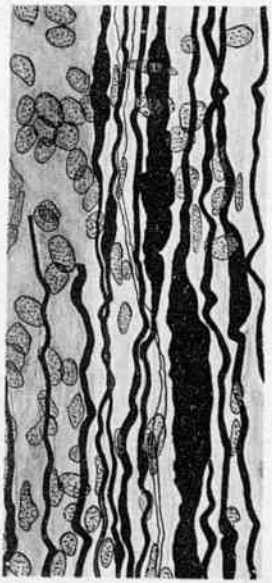

Fig. 5

RÉGÉNÉRATION DES FIBRES NERVEUSES

(J. Nageotte.)

une tendance à produire dans les cordons postérieurs une lésion radiculaire discrète mais diffuse, plutôt qu'une sclérose intense et nettement systématisée. Cette remarque ne doit d'ailleurs jeter aucun soupçon sur la légitimité du tabes dans ce cas ; ceux qui ont coupé beaucoup de moelles tabétiques savent en effet combien sont nombreuses les variétés de cette affection, dans laquelle la systématisation classique peut même être complètement renversée (1).

La figure 1 de la planche XXXIV représente côte à côte trois coupes du 4e nerf radiculaire lombaire et trois coupes d'un nerf normal pratiquées aux mêmes niveaux. En *a*, on voit que le nerf radiculaire présente un aspect presque normal ; pourtant la dure-mère est légèrement épaissie et la racine postérieure, quoique non sclérosée, a, par rapport à la racine antérieure, un volume moins considérable qu'à l'état normal ; on peut estimer à 1/5 approximativement la diminution de la surface de section et par conséquent du nombre des fibres de cette racine. En *b*, l'épaississement des méninges a augmenté et il se forme au centre du nerf radiculaire une cavité communiquant avec l'espace sous-arachnoïdien, détail qui a été signalé déjà par Sicard ; la racine antérieure est subdivisée en fascicules, mais c'est là une disposition normale, qui se retrouve dans la coupe *b* prise comme terme de comparaison. En *c*, la névrite radiculaire transverse présente sa plus grande intensité, la cavité centrale persiste. La racine postérieure est bouleversée dans sa structure ; ses fascicules sont rendus plus pâles par la névrite interstitielle qui les a envahis ; de plus, ils sont irrégulièrement écartés les uns des autres par un tissu mésodermique épais, qui, dans les coupes colorées à l'hématoxyline, apparaît comme une sclérose riche en éléments cellulaires, avec des lésions vasculaires importantes. Les fascicules de la racine antérieure sont également le siège d'une névrite interstitielle, qui rend leur coloration moins intense,et ils sont dissociés par un épaississement de leurs enveloppes,qui donne l'aspect d'une sclérose à la fois annulaire et insulaire ; mais il n'existe pas de faisceaux de régénération, ce qui indique l'absence de lésion destructive des éléments nobles dans cette racine.

En résumé, le nerf radiculaire est le siège d'une inflammation interstitielle caractérisée par de la périnévrite et de l'endonévrite ; les fibres de la racine antérieure paraissent intactes, tandis que la racine postérieure a perdu une fraction déjà assez importante des siennes. Nous verrons plus loin qu'en réalité un grand nombre des fibres de la racine antérieure a subi une altération décelable seulement par la méthode de Cajal. Nous verrons aussi qu'il existe dans le ganglion une vigoureuse repousse de fibres assendantes destinées à remplacer les fibres radiculaires postérieures détruites, mais que les massues, qui terminent ces fibres, sont arrêtées dans le nerf radiculaire par le foyer inflammatoire qui y siège.

Obs. IV. — *Paralysie générale chez un homme de 34 ans, mort dans le service de M. Séglas en état de cachexie,avec de larges eschares.*— La moelle,

(1) Babinski et Nageotte, *Note sur un cas de tabes à systématisation exceptionnelle.* Soc. de Biol., 1905.

à part l'état de légère inflammation diffuse qui est habituel dans le tabes, ne présente pas d'autres lésions nerveuses, visibles par la méthode de Pal, au niveau de la 1re sacrée, qu'une sclérose des faisceaux pyramidaux et une lésion à peine perceptible d'une zone très étroite d'un cordon postérieur, répondant, par sa situation, au trajet d'une des racines sacrées les plus inférieures ; les racines qui pénètrent au niveau de la coupe paraissent absolument saines ; la moelle n'est pas atrophiée dans son ensemble et les cordons postérieurs ne sont pas diminués de volume. Les deux nerfs radiculaires de la 1re paire sacrée ainsi que leurs ganglions, ont seuls été recueillis ; le droit a été étudié à l'aide de coupes transversales sériées, colorées les unes par la méthode de Weigert-Pal, les autres à l'hématoxyline ; le gauche a été traité par la méthode de Cajal, et débité en coupes longitudinales.

Les coupes transversales du nerf radiculaire montrent l'existence d'une névrite, très nettement caractérisée par l'épaississement considérable des gaines conjonctives dont le tissu est riche en noyaux arrondis ; il existe des lésions inflammatoires des vaisseaux ; en un mot l'état de cette région est très comparable à celui qui a été décrit et figuré dans l'observation précédente. Toutefois deux caractères très importants différencient cette névrite radiculaire de celle du cas précédent : 1° les coupes colorées à l'hématoxyline ne montrent de multiplication des noyaux à l'intérieur des fascicules nerveux que dans des points très limités, donc il n'existe que peu d'endonévrite interstitielle et la lésion consiste presqu'exclusivement en une périnévrite ; 2° il n'existe aucune lésion des éléments nobles de la racine postérieure qui soit visible par la méthode de Weigert-Pal : cette racine a conservé son volume habituel et sa coloration normale. Nous verrons néanmoins que la méthode de Cajal montre dans le ganglion symétrique de nombreuses massues de croissance, terminant des fibres néoformées ; ce cas est remarquable en ce qu'il montre que des lésions des racines peuvent être décelées par la présence de fibres régénérées, avant que la sclérose des cordons postérieurs soit appréciable.

Obs. V. — *Névrite radiculaire à polynucléaires chez une femme de 63 ans morte d'un cancer du rectum.* — Parmi les pièces de comparaison, je crois devoir donner à ce cas une place à part ; en effet, il existe une inflammation aiguë intense des nerfs radiculaires, qui est caractérisée par une infiltration abondante de polynucléaires autour des fascicules nerveux ; néanmoins les éléments nobles sont intacts, à part quelques gonflements de cylindraxes très discrets, et il n'y a, dans le ganglion, pas plus de massues d'accroissement qu'à l'état normal. Ce cas est un bel exemple de névrite radiculaire banale sans retentissement sur l'élément noble ; il doit être mis en regard des quatre observations précédentes, où la névrite radiculaire peut être considérée comme étant de nature syphilitique et où les éléments nobles sont lésés, à des degrés variables.

I. — Altérations des cylindraxes radiculaires antérieurs et postérieurs (Gonflements, état moniliforme).

Cette lésion est banale dans sa forme ; nous savons en effet de longue

date que les gonflements et l'état moniliforme qui en résulte, sont des modes habituels de réaction du cylindraxe à l'égard des agents morbides les plus divers ; ce qui est important c'est surtout la topographie de cette altération dans le tabes incipiens. Aussi me servirai-je surtout de l'observation III pour la décrire. Elle consiste dans un état moniliforme des cylindraxes, qui est amené par des gonflements irréguliers, espacés de distance en distance et séparés par des intervalles sains, ou bien rapprochés les uns des autres et se succédant sans interruption sur un long trajet de la fibre atteinte (Pl. XXXV, fig. 3 et 5).

Il serait intéressant de savoir comment se comportent les fibrilles au niveau de ces gonflements, mais mes préparations ne se sont pas trouvées favorables à l'étude des neuro-fibrilles.

Les gonflements en question se rencontrent dans la racine postérieure et aussi dans la racine antérieure. La figure 2 (Pl. XXXV), demi-schématique, représente sa distribution.

Dans la racine postérieure cette lésion se rencontre dans toute l'étendue visible sur mes préparations, c'est-à-dire dans le nerf radiculaire et dans les 3 ou 4 centimètres situés au-dessus; on la suit également sur les fibres radiculaires qui pénètrent dans le ganglion, mais de ce côté on la perd bientôt. Malheureusement la moelle de ce cas, conservée entière pour une étude topographique des lésions par la méthode de Weigert-Pal, n'a pas été traitée par la méthode de Cajal ; aussi ne puis-je savoir si cette lésion remontait jusqu'à l'extrémité supérieure du neurone. Mais dans les deux cas de tabes ancien, où les cylindraxes radiculaires conservés présentent la même lésion, on peut la suivre jusque dans les cordons postérieurs. Il semble donc que les éléments nerveux atteints dans les racines postérieures du tabes sont altérés, puis détruits, sur toute leur étendue, probablement depuis leur extrémité supérieure jusqu'à la bifurcation en T de l'axone, qui marque l'origine des fibres radiculaires ; nous verrons plus loin, en effet, que l'on ne voit plus de bifurcations en T dans les cas de tabes avancé.

Il n'échappe que peu de fibres de gros et de moyen calibre à cette lésion, qui épargne complètement certaines fibres très fines groupées, en faisceaux riches en noyaux allongés (Pl. XXXV, fig. 3). La nature de ces dernières fibres est douteuse ; autant il est facile de reconnaître, dans leur ensemble, les fibres régénérées amyéliniques d'une racine postérieure de tabes avancé, qui ne contient presque plus de fibres à myéline, autant il est difficile de savoir la signification de certaines fibres en particulier, lorsqu'elles sont au milieu de très nombreuses fibres myéliniques conservées. On peut se demander si ce ne sont pas des fibres de nouvelle formation, qui doivent leur intégrité à cette qualité ; ou bien si ce sont les

fibres fines contenues à l'état normal dans la racine postérieure, qui sont plus résistantes que les autres au processus tabétique, et qui sont plus apparentes dans le tabes, par suite de la disparition d'une certaine quantité de fibres de gros et de moyen calibre.

La comparaison que j'ai faite avec des pièces normales me ferait pencher plutôt du côté de la seconde hypothèse, qui compte encore à son actif ce fait que, comme nous le verrons plus loin, les massues de croissance des fibres régénérées ne franchissent pas le nerf radiculaire dans ce cas ; on pourrait, il est vrai, supposer que ces fibres résultent d'une poussée régénérative antérieure, distincte de celle qui a produit les massues visibles dans le ganglion, mais cette hypothèse est peu vraisemblable. Je rappellerai de plus à ce sujet l'opinion de Lissauer, qui admettait la résistance prolongée des fibres fines dans le tabes et qui mettait sur son compte la conservation relative, dans le tabes, des zones qui portent son nom ; nous savons aujourd'hui que ces zones sont endogènes, mais la remarque de Lissauer sur la conservation des fibres fines dans les racines tabétiques garde sa valeur.

Dans la racine antérieure, on retrouve la même altération, mais plus discrète et limitée nettement à la portion qui est située au niveau et au-dessous du nerf radiculaire. Au-dessus de ce point les cylindraxes sont entièrement normaux, comme le montre la figure 4 de la planche XXXVI, et ce fait est extrêmement important, car il décèle nettement le point d'attaque qui siège dans le foyer inflammatoire du nerf radiculaire.

On m'a beaucoup reproché autrefois d'avoir admis comme un axiome que la racine antérieure est plus résistante que la postérieure, et de m'être appuyé sur cet axiome pour expliquer l'intégrité des racines antérieures dans le tabes, malgré leur passage à travers le foyer inflammatoire du nerf radiculaire. Je ne crois pas avoir mérité cette critique, car je n'ai jamais admis *à priori* la résistance supérieure de la racine motrice, mais je l'ai déduite *à posteriori*, en voyant cette racine sortir, le plus souvent, beaucoup moins altérée que la racine sensitive du foyer de névrite interstitielle où elle avait été soumise à la même épreuve. J'ai pu montrer en outre que cette résistance des fibres motrices est loin d'être égale dans tous les cas, et qu'il faut ranger les lésions des fibres radiculaires antérieures parmi les lésions éventuelles du tabes ; en effet, dans un nombre considérable de cas de tabes on trouve des lésions de ces fibres, qui s'accusent par la présence de faisceaux de régénération ; la relation proportionnelle qui existe entre la destruction des fibres motrices et celle des fibres sensitives varie tellement que, dans certains cas, les fibres motrices paraissent complètement intactes, tandis que dans d'autres elles sont autant et même plus atteintes que les fibres sensitives (tabes amyotrophique).



Fig. 6

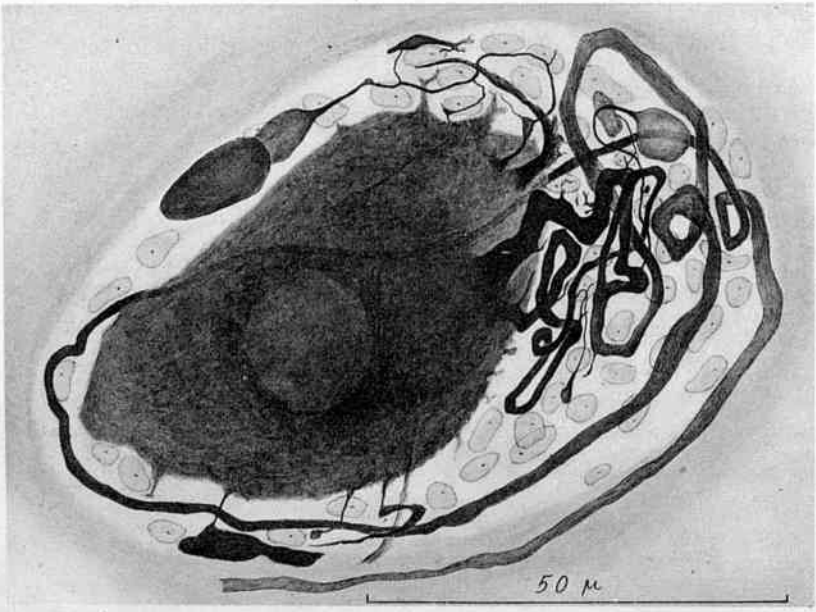

Fig. 7

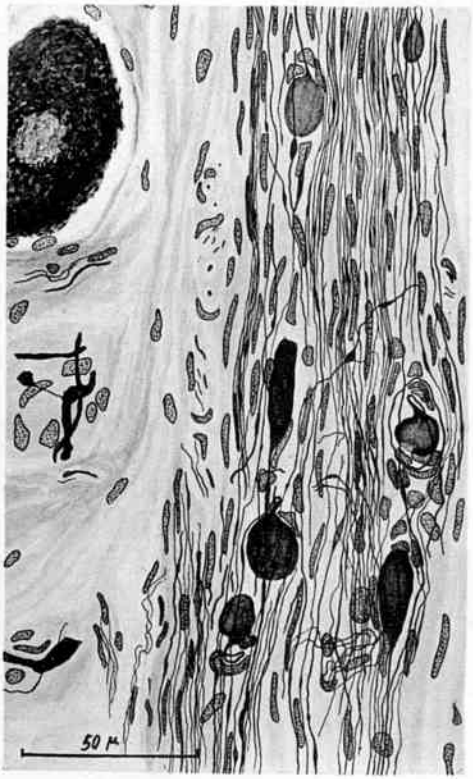

Fig. 8



Fig. 9

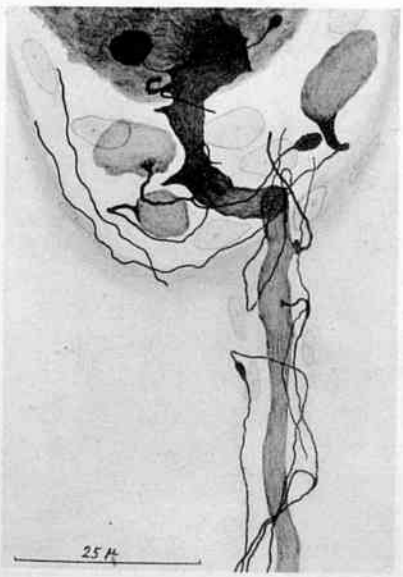

Fig. 10

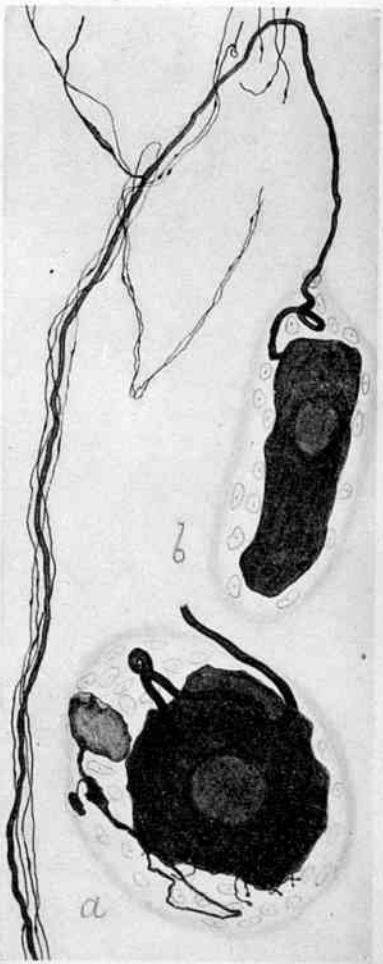

Fig. 11

L'observation que je viens de relater complète la série des faits ; elle montre que la racine antérieure peut sortir lésée du foyer inflammatoire, même dans des cas où elle paraîtrait avoir résisté d'une façon absolue, si l'on s'en tenait aux méthodes anciennes.

La lésion que je viens de décrire est-elle le premier indice de la souffrance des cylindraxes? Il est permis d'en douter, car dans l'observation IV où la racine postérieure a subi une atteinte très légère, mais indubitable, comme en témoigne la présence de massues de régénération abondantes dans le ganglion, les cylindraxes ne présentent que des traces insignifiantes de gonflement.

Pour compléter ce qui a trait à cette lésion, j'indiquerai qu'elle se retrouve, très accentuée, dans les deux cas de tabes ancien observés, mais que son étude y est moins intéressante parce que le nombre des fibres non détruites dans les deux espèces de racines est très restreint, ces cas appartenant tous deux à la classe des tabes amyotrophiques. De plus, l'extension en hauteur de la lésion radiculaire motrice, extension qui se rencontre dans tous les cas anciens, a altéré la topographie initiale, si caractéristique, de la lésion.

Je dois ajouter enfin que l'objection d'une lésion artificielle se trouve écartée par plusieurs considérations : 1° cette lésion ne se retrouve pas sur les pièces de comparaison traitées de la même manière ; 2° elle n'existe dans l'observation III que dans les points que j'ai indiqués : la partie supérieure de la racine antérieure est complètement indemne et on ne trouve que de très rares gonflements analogues dans le nerf sensible périphérique à sa sortie du ganglion ; 3° elle se retrouve avec la même topographie et les mêmes caractères dans les trois nerfs radiculaires de la région lombo-sacrée qui ont été étudiés dans ce cas.

II. — Fibres régénérées dans les racines postérieures et massues de croissance encapsulées dans les ganglions rachidiens et dans la substance grise de la moelle.

La néoformation de fibres dans les ganglions et dans les racines postérieures des tabétiques est mise en évidence, par la méthode de Cajal, avec une netteté incomparable ; le bourgeonnement du corps cellulaire et de l'axone, qui est l'origine des fibres régénérées, le trajet souvent compliqué de ces fibres, leurs ramifications en bouquet, leurs enroulements et leur terminaison par des massues encapsulées, sont parmi les spectacles des plus saisissants qui puissent s'offrir à l'observation de l'histologiste. L'intérêt de ces formations ne se limite d'ailleurs pas aux renseignements qu'elles nous donnent sur l'anatomie pathologique du tabes ; elles ont une signification plus large et peuvent servir à élucider certains points de

la biologie des neurones ; en effet, elles existent à l'état physiologique, où Ramon y Cajal les a décrites comme des organes auxquels il paraissait difficile d'assigner une fonction précise. Ce qui établit leur nature morbide dans le tabes, c'est simplement leur multiplication excessive, qui dévoile du même coup leur rôle d'organes réparateurs. La pathologie nous fournit ainsi, en réalisant une expérience naturelle, l'explication d'une disposition que l'anatomie normale, livrée à ses seules ressources, n'aurait pas pu élucider.

Sur les coupes transversales et longitudinales des ganglions et des nerfs radiculaires les régénérations apparaissent sous la forme de fibres extrêmement fines pour la plupart, qui remplacent les fibres radiculaires détruites, dans le tabes ancien, ou qui se mêlent aux fibres radiculaires épargnées, dans le tabes jeune. Ces fibres sont excessivement abondantes dans le tabes ancien où il est manifeste que leur nombre dépasse de beaucoup celui des fibres qu'elles sont destinées à remplacer : c'est là une disposition commune à toutes les régénérations nerveuses, qui a pour effet de mieux assurer l'obtention du résultat. Elles sont, au moins pour la plupart, dépourvues de myéline ; elles restent simples ou se ramifient et se terminent par des massues encapsulées grosses, moyennes ou petites, arrondies, pyriformes ou irrégulières. Nous étudierons successivement leur origine, leur trajet et leur terminaison.

Origine des fibres néoformées. — Ces fibres naissent soit du corps cellulaire, soit de la portion intracapsulaire de l'axone, c'est-à-dire du glomérule, soit enfin de la portion extra-capsulaire des fibres nerveuses. Parmi ces trois modes d'origine, celui qui se fait au niveau du glomérule paraît être le plus fréquent ; la naissance des fibres directement du corps cellulaire est la plus rare, au moins pour les fibres qui s'en vont au loin ; au contraire, les fibres qui restent incluses dans la capsule péri-cellulaire, avec leurs boules terminales, partent souvent du corps de la cellule. Très fines dès l'origine, les fibres qui naissent de la cellule simulent des axones ; celles qui naissent du cylindraxe ont l'aspect de collatérales.

Dans le tabes incipiens (obs. III) les fibres nouvelles naissent isolément et ne paraissent pas se ramifier beaucoup (Pl. XXXVI, fig. 6).

Dans le tabes ancien (obs. I et II), au contraire, on voit souvent plusieurs fibres nouvelles naître de points très rapprochés de l'axone (Pl. XXXVII, fig. 10 ; Pl. XXXVIII, fig. 12, *j*, *j'*), et se ramifier abondamment tout près de leur origine, de façon à former un bouquet de fibres. On voit souvent aussi un même neurone donner naissance à des fibres multiples par tous ses organes : corps, glomérule, portion extra-capsulaire de l'axone.

Trajet des fibres néoformées. — Les fibres qui partent du corps et du glomérule, sont, à l'origine, contenues dans la capsule péri-cellulaire,

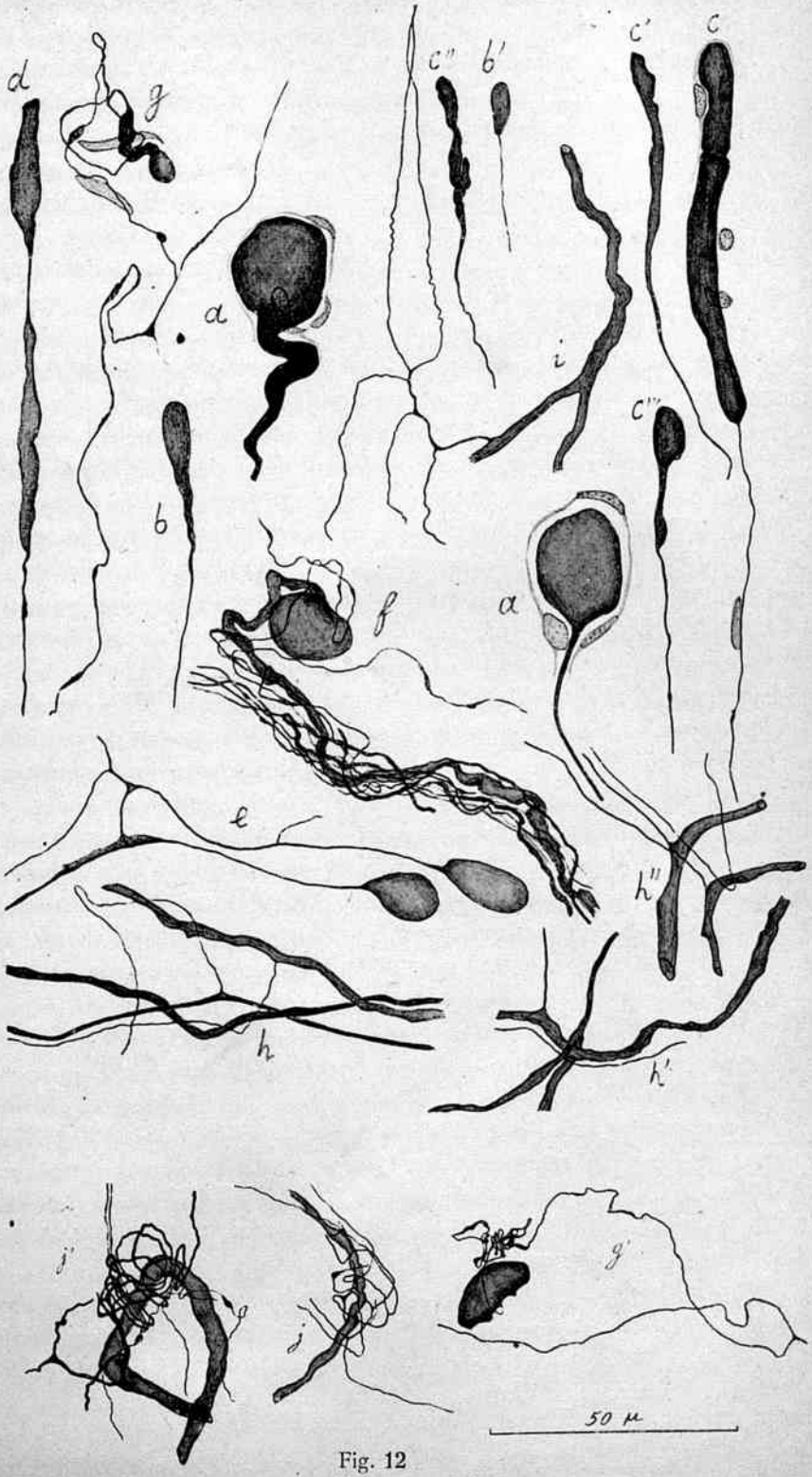

Fig. 12

RÉGÉNÉRATION DES FIBRES NERVEUSES

ainsi que les boules qui les terminent. Ultérieurement elles perforent cette capsule et se rendent, comme celles qui sont nées de la portion extra-capsulaire de l'axone, dans la substance blanche du ganglion. Elles sont manifestement attirées par la moelle, car aucune ne pénètre dans le nerf périphérique ; elles se dirigent vers la racine, dans laquelle un certain nombre d'entre elles s'engagent ; mais la plupart ne quittent pas le ganglion, et leurs massues terminales s'accumulent à son extrémité supérieure, comme nous le verrons plus loin. Celles qui ont pénétré dans la racine deviennent rapidement moins nombreuses à mesure que l'on remonte vers la moelle ; je n'ai pas pu m'assurer si quelques-unes d'entre elles arrivent à destination et pénètrent dans la moelle ; il est en effet impossible de distinguer avec certitude les fibres régénérées des fibres fines épargnées, lorsqu'elles sont isolées.

Le trajet des fibres régénérées dans le tabes incipiens peut être très simple, comme le montre la figure 6 de la planche XXXVI ; la fibre se dirige obliquement à travers la substance blanche, puis elle se recourbe pour se placer parallèlement aux fibres des faisceaux radiculaires, le long desquels elle remonte ; pendant son parcours il arrive souvent qu'elle change de volume ; née très fine, elle acquiert progressivement un calibre plus considérable et se renfle notablement au voisinage de sa massue terminale. Dans le tabes ancien, le trajet est souvent beaucoup plus compliqué et s'accompagne d'épisodes variés : enroulements en spirale, formation de méandres capricieux, bifurcations et ramifications de divers types, épaississements en boules arrondies ou ovoïdes.

Les enroulements sont des formations extrêmement curieuses, qui affectent des dispositions variées. Tantôt on voit une ou plusieurs fibres, nées du glomérule d'une cellule, se ramifier en forme de corymbe presqu'aussitôt après leur naissance et donner naissance à une quantité de branches qui s'enroulent irrégulièrement autour de l'axone, sur un point limité de son étendue, pour s'échapper ensuite dans toutes les directions en perforant la capsule (Pl. XXXVIII, *j'j'*). Tantôt un enroulement plus lâche se produit sur une très grande étendue autour d'une fibre plus volumineuse, ancienne ou de nouvelle formation (Pl. XXXVII, fig. 11, *b* et Pl. XXXVIII, *f*). Parfois deux ou plusieurs fibres très fines cheminent de concert en s'entrelaçant d'une façon irrégulière. Enfin certaines fibres forment sur leur trajet des pelotons très serrés en décrivant d'abord plusieurs anses et en s'enroulant ensuite à plusieurs reprises autour de ces anses (Pl. XXVIII, *g*) ; ou bien il se forme simplement un écheveau embrouillé aux dépens d'une ou de plusieurs fibres enlacées.

Les ramifications se forment suivant des modes divers ; en peut distinguer tout d'abord une ramification en corymbe, que nous avons déjà

mentionnée, et qui se fait très près du point d'origine de la fibre néoformée ; la tige primitive est notablement plus volumineuse que chacune des fibres du bouquet auquel elle donne naissance (Pl. XXXVIII, *i*).

Un second mode de division est la bifurcation dichotomique : une fibre se divise en deux branches divergentes, chacune de ses branches se divise à son tour en deux et ainsi de suite ; souvent on voit une boule de petit volume au niveau de chaque bifurcation. Dans la troisième forme de divivision les branches, très fines, naissant comme des collatérales à angle presque droit d'une fibre plus grosse, qui ne modifie pas sa direction au point d'émergence ; dans ce cas, lorsque la fibre qui émet la collatérale présente un certain volume, il est souvent impossible de savoir s'il s'agit d'une division de fibre régénérée, ou de la naissance d'une fibre régénérée sur un axone ancien (Pl. XXXVIII, *h*, *h'*, *h''*).

Le volume des fibres régénérées est en effet assez variable ; la plupart sont extrêmement fines et se colorent en noir foncé ; mais certaines offrent un volume qui se rapproche de celui d'un cylindraxe normal et on ne peut les en distinguer que lorsqu'elles se terminent par une massue (Pl. XXVIII, *f*) ; ces grosses fibres se colorent en jaune ou en rouge.

Une particularité des fibres régénérées les plus fines est la présence de boules arrondies ou ovoïdes plus ou moins régulières, réparties sur leur trajet ; on trouve souvent ces boules aux points de bifurcation ; lorsque deux fibres cheminent de concert, il arrive parfois que chacune d'elles porte des boules à des niveaux qui se correspondent.

Enfin il faut mentionner ce fait très important, que dans leur trajet les fibres néoformées sont enveloppées dans une membrane conjonctive qui leur forme un étui et qui porte des noyaux allongés espacés de distance en distance (gaine de Henle) ; cette membrane forme autour des boules terminales une capsule nucléée très remarquable, que nous aurons à décrire plus loin.

Terminaison des fibres régénérées ; massues de croissance encapsulées, — Ces massues sont les formations les plus caractéristiques des fibres régénérées ; elles représentent à l'âge adulte ce que sont les cônes de croissance à la période embryonnaire. Les plus volumineuses mesurent environ 10 micra de diamètre et quelquefois plus ; dans le tabes avancé on en voit de très petites, qui mesurent seulement 2 à 3 micra. Leur forme est parfois arrondie, mais le plus souvent elles sont pyriformes ou ovoïdes ; parfois elles sont très allongées, cylindriques, et présentent des étranglements ; enfin on en voit qui sont en forme de faulx, ou bilobées, ou encore irrégulièrement contournées. La plupart sont orientées vers la moelle, au moins dans le tabes incipiens ; d'autres sont rétrogrades, mais souvent dans ces cas le point de réflexion de la fibre qui leur

donne naissance est situé très près de la massue, de telle sorte que l'on voit dans un même champ microscopique à la fois le trajet direct, la coudure, et le trajet rétrograde de la fibre, ainsi que la boule qui termine celle-ci.

Les dispositions qu'affectent la fibre au moment où elle aborde la massue sont variables ; parfois elle garde son calibre très fin jusqu'au contact de la massue arrondie ou ovoïde ; le plus souvent elle se renfle progressivement pour aboutir à la petite extrémité d'une massue pyriforme, et dans ce cas les dernières portions de la fibre sont habituellement contournées en spirale ou simplement sinueuses ; parfois il existe, à une certaine distance de la massue, un renflement brusque de la fibre, qui garde néanmoins une forme cylindrique jusqu'au voisinage immédiat de sa terminaison.

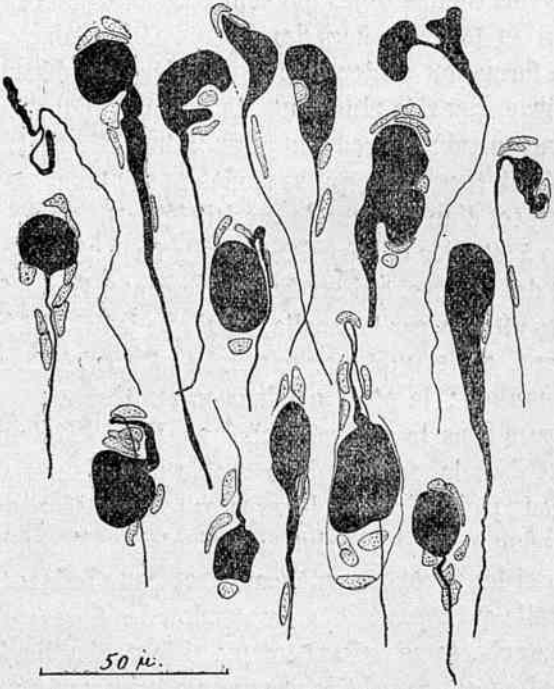

FIG. 1. — Massues terminales de la substance blanche d'un ganglion, avec leurs capsules nucléées, dans un cas de tabes incipiens (obs. III).

Suivant l'âge du tabes les massues présentent certaines particularités ; dans le tabes jeune elles sont plus volumineuses, plus régulières et d'un aspect plus vigoureux (fig. 1) ; dans le tabes ancien au contraire, on voit apparaître des formes très petites, ou bien des massues irrégulières et difformes (Pl. XXXVIII, *b*, *b*", *c*, *c*', *c*", *c*"', *d*).

Quelle que soit la variété à laquelle appartiennent les massues, il ne m'a pas été possible d'y déceler de neurofibrilles ; leur substance paraît homogène ou granuleuse. Certaines d'entre elles sont muriformes et se

colorent en noir intense, même dans les préparations où les autres sont colorées en rouge, ce qui est peut-être un indice d'altération.

Les rapports des massues varient suivant leur siège. Les unes sont restées incluses dans la capsule péricellulaire du neurone qui leur a donné naissance ; on peut voir un grand nombre de ces formations incluses dans une même capsule, au milieu des cellules épithéliales péricellulaires ; ces massues terminent des fibres simples ou ramifiées, nées du corps cellulaire ou du glomérule ; certaines, qui sont sans doute à la première phase de leur développement sont infiniment petites (Pl. XXXVII, fig. 11, *a*). A un stade ultérieur, les boules primitivement intracapsulaires ont perforé la capsule et siègent, de même que les fibres, en plein tissu mésodermique ; elles se comportent dès lors comme celles qui sont nées hors de la capsule ; toutes les massues qui se trouvent hors des espaces péricellulaires s'entourent, en effet, d'une formation conjonctive particulière qui dépend de la gaine propre de la fibre, signalée plus haut. La gaine conjonctive des massues est formée d'une membrane souvent assez lâche ; elle porte de nombreux noyaux allongés et recourbés, qui se modèlent sur la massue ; l'ensemble prend ainsi l'aspect d'un corpuscule sensitif (Cajal).

Il nous reste à étudier la répartition de ces formations dans l'intérieur du ganglion et des racines, qui est fort intéressante. D'une façon générale elles sont toutes attirées par la moelle, ainsi que je l'ai déjà indiqué. Dans le tabes incipiens, on les voit monter vers le pôle supérieur du ganglion, où elles s'accumulent ; le pôle inférieur en est absolument dépourvu et pas une ne s'égare dans le nerf périphérique. Un certain nombre d'entre elles s'engagent dans la portion de la racine postérieure la plus rapprochée du ganglion ; mais, bien que les espaces conjonctifs paraissent libres, aucune ne traverse le foyer de névrite radiculaire ; il semble y avoir là une influence qui les arrête complètement, et cette influence paraît être la même que celle qui a produit la destruction des fibres qu'elles tendent à remplacer. Les choses se passent comme si le nerf radiculaire était imprégné d'un poison qui anesthésie et paralyse les massues ; en effet, dans cette région les massues, sur lesquelles on n'aperçoit d'ailleurs aucune trace d'altération, semblent frappées d'inertie ; il n'y a pas en ce point les enchevêtrements, les enroulements et les tourbillons qui se forment lorsqu'un obstacle purement mécanique vient s'opposer au passage des fibres régénérées ; il n'y a, en un mot, aucune apparence de névrome ; les dispositions sont absolument simples et les massues rétrogrades ne sont même pas plus nombreuses qu'au centre du ganglion, loin du foyer inflammatoire. Le seul fait qui apparaisse, c'est l'arrêt pur et simple des fibres régénérées.

Dans le tabes ancien les choses se passent un peu autrement ; les fibres

ne sont plus arrêtées par le foyer de névrite radiculaire, qui a perdu son acuité ; un certain nombre de massues passent dans la racine postérieure, qui en contient toutefois infiniment moins que le ganglion. Je n'ai pas pu préciser exactement jusqu'à quel point de la racine remontent les massues terminales dans ces cas ; en tout cas je n'en ai vu aucune dans les cordons postérieurs ; je ne prétends pas, bien entendu, que le fait ne puisse se rencontrer, mais il doit être exceptionnel.

Pour compléter l'étude des ganglions tabétiques j'indiquerai que les cellules nerveuses pourvues de dendrites, avec multiplication des cellules de la capsule péri-cellulaire, considérées par Ramon y Cajal comme des cellules séniles, sont particulièrement abondantes dans le tabes avancé, même chez des sujets relativement jeunes ; cette sénilité précoce n'est pas faite pour surprendre. Les cellules fenêtrées de Cajal sont également fréquentes, ainsi que les cellules entourées d'un riche réseau sous-capsulaire décrites par le même auteur ; relativement à cette dernière catégorie, je me suis demandé si certaines d'entre elles ne résultaient pas d'un pelotonnement de fibres néoformées, nées sous la capsule, autour de la cellule d'origine; mais les images sont tellement compliquées que je n'ai pu acquérir aucune certitude à cet égard.

Massues des centres nerveux (*cervelet et substance grise de la moelle*). — Des massues terminant des fibres nerveuses ont été vues par Ramon y Cajal dans l'écorce du cervelet de jeunes chiens tués au début de l'état morbide désigné sous le nom de « maladie des jeunes chiens » ; M. Cajal, qui avait d'abord considéré cette formation comme normale, m'a écrit dernièrement qu'il ne l'a pas retrouvée chez des chiens entièrement normaux ; il conclut de ce fait que les boules observées par lui précédemment sont de nature pathologique.

D'autre part, dans les cornes de la moelle, j'ai décrit des massues qui ont même forme, même aspect que les massues des ganglions rachidiens, sauf l'absence de capsule, et qui terminent des fibres fines ou moyennes du réticulum nerveux des cornes antérieures et postérieures. Leur volume est inférieur en moyenne à celui des massues ganglionnaires.

Ces massues, non connues jusqu'à présent, sont situées en plein tissu nerveux, et non dans les espaces vasculo-conjonctifs d'origine mésodermique comme le sont les névromes intra-médullaires bien connus actuellement ; aussi ne présentent-elles pas de capsule conjonctive ; elles sont au contact immédiat des éléments nobles, neurones et névroglie ; je n'ai constaté aucune structure névroglique particulière autour d'elles. Ces formations se rencontrent dans toute l'étendue de la substance grise, mais elles s'accumulent particulièrement le long du bord antérieur de la

corne antérieure, ou elles se rassemblent en amas de 20 à 30, et aussi le long du bord interne de la corne postérieure. Dans l'observation IV ces formations étaient particulièrement nombreuses ; dans les observations I et II, on en trouve moins ; dans des moelles que l'on pouvait considérer comme sensiblement normales je les ai constamment retrouvées. Nous verrons plus loin comment on doit interpréter ces faits.

Signification des fibres terminées par des massues. — Tous les détails donnés précédemment démontrent que les fibres terminées par des massues sont des néoformations ; il est non moins évident que, dans les ganglions des tabétiques, cette production de fibres nouvelles est destinée à réparer les dégâts des racines postérieures.

En effet leur nombre, leurs divisions et leurs enroulements dans le tabes ancien, prouvent que ce ne sont pas des fibres démyélinisées en voie d'atrophie ; leur terminaison par des massues directes ou rétrogrades, semblables à celles que Ramon y Cajal a découvertes dans les cicatrices

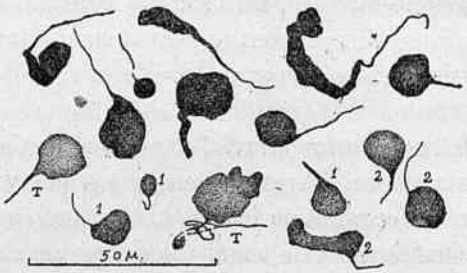

Fig. 2. — Fibres terminées en massue dans la substance grise de la moelle. Les massues sans indication proviennent de l'obs. IV ; celles qui sont marquées T proviennent d'un cas de tétanos à marche très rapide (6 jours) chez un homme de 25 ans, normal auparavant ; les autres portent les numéros des observations auxquelles elles se rapportent.

expérimentales des nerfs, achève d'entraîner la conviction. Ces massues représentent, à l'âge adulte, les cônes de croissance de la période embryonnaire ; dans le tabes elles ont le même volume, la même forme et la même capsule que dans les cicatrices nerveuses ; un seul point diffère : tandis que dans la régénération expérimentale, les massues possèdent un réseau fibrillaire, celles du tabes s'en sont montrées dépourvues, jusqu'à présent — elles partagent d'ailleurs ce caractère avec les boules normales du ganglion et de la substance grise de la moelle, dont nous aurons à nous occuper plus loin — mais, pour intéressante que soit cette différence, si elle se confirme, on ne saurait y trouver une raison de rejeter une analogie que tous les autres détails établissent. La présence, dans les racines antérieures, au même niveau, d'une régénération de fibres à myé-

line faite sur le type classique, disposition que j'ai depuis longtemps signalée, vient encore éclairer la signification des fibres qui nous occupent. Il s'agit donc bien d'une régénération qui, pour des raisons qui nous échappent, reste amyélinique.

Il est non moins évident, par ailleurs, que cette régénération est destinée à remplacer des fibres radiculaires détruites, comme le prouve l'orientation des massues et leur accumulation au pôle supérieur des ganglions.

Quant aux massues qui existent dans la substance grise de la moelle, on peut se demander si elles n'appartiennent pas à des fibres radiculaires postérieures qui seraient arrivées jusqu'à proximité de leur but ; telle n'est pas, à mon avis, leur signification ; en effet le cas où elles sont le plus abondantes est précisément celui où les lésions radiculaires sont le moins marquées (obs. IV) ; de plus, l'absence de ces massues dans la substance blanche de la moelle et leur accumulation en certains points à la limite de la substance grise, tendent à prouver qu'il s'agit de fibres qui cherchent à sortir des cornes, plutôt que de fibres qui y ont pénétré. Ce sont très probablement des régénérations de neurones endogènes de la moelle.

La régénération des racines postérieures est-elle capable, dans le tabes, d'aboutir à la restauration de la fonction ? la chose n'est pas absolument impossible au point de vue théorique, mais les constatations directes montrent qu'en fait il n'en est pas ainsi, au moins dans les cas que j'ai observés. Pour arriver à destination, les fibres de régénération devraient tout d'abord traverser le foyer inflammatoire, à longue évolution, qui a détruit les fibres normales ; or nous avons vu (obs. III) que l'influence de ce foyer sur les fibres régénérées se manifeste très nettement par l'arrêt des massues d'accroissement. Il est même probable que les fibres qui, dans le tabes avancé, parviennent à vaincre cette résistance et à pénétrer dans le nerf radiculaire, sont en partie destinées à disparaître et provoquent à leur tour de nouvelles poussées régénératives ; c'est du moins ainsi que l'on peut concevoir l'évolution des lésions, et expliquer l'abondante ramification des fibres de nouvelle formation dans les cas anciens.

Régénération collatérale à l'état pathologique. — Si l'ensemble de ce processus représente une régénération, il n'en est pas moins évident que cette régénération possède des caractères très spéciaux, qui la distinguent de la forme actuellement classique et qui en font une catégorie à part, non encore décrite. En effet, la seule forme de régénération que nous connaissions actuellement est celle qui a été décrite par Ranvier : un cylindraxe partiellement détruit remplace sa portion manquante par un pinceau de fibres fines qui naissent à l'extrémité de la portion conservée ; c'est là un phénomène qui mérite le nom de *régénération terminale*.

Dans le tabes il n'existe rien de pareil ; je n'ai pu apercevoir aucun cylindraxe tronqué, donnant naissance par son extrémité à un pinceau de fibres régénérées, aussi ai-je supposé, comme je l'ai indiqué plus haut, que les axones radiculaires atteints se détruisent rapidement jusqu'à leur insertion sur les axones périphériques,de telle sorte que la bifurcation en T disparaît ; les cellules radiculaires deviendraient effectivement unipolaires, s'il ne se développait des axones de remplacement, qui sont les fibres régénérées dont nous nous occupons ; ces axones néoformés naissent non pas aux dépens des restes des fibres détruites, mais en un point quelconque des neurones décomplétés : corps cellulaire, glomérule, cylindraxe périphérique. Il ne s'agit donc pas, à proprement parler, de la restauration d'un organe lésé, mais bien de la suppléance d'un organe disparu par d'autres organes équivalents

Je propose de donner le nom de *régénération collatérale* à ce mode particulier de réparation du système nerveux, qui n'est certainement pas pro-

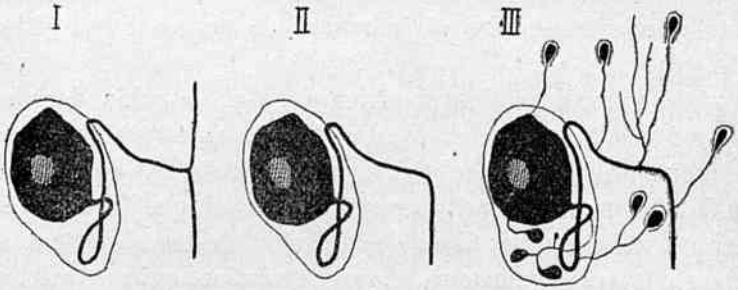

Fig. 3. — Schéma de la régénération collatérale dans un neurone radiculaire postérieur, telle qu'elle se produit dans le tabes. I état normal ; II disparition de l'axone radiculaire ; III apparition des axones de remplacement.

pre exclusivement au tabes, mais qui constitue, sans aucun doute, un phénomène très répandu dans la pathologie nerveuse et aussi très probablement, ainsi que nous le verrons plus loin, une disposition normale destinée à remédier à l'usure physiologique des fibres nerveuses.

Tandis que dans la régénération terminale la repousse se fait directement au point lésé, dans la régénération collatérale les fibres nouvelles naissent des parties du neurone qui sont les plus rapprochées de son centre vital. On peut comparer cette formation à celles des bourgeons adventifs qui sortent de la souche ou de la racine chez certains végétaux, lorsque la tige est détruite ou simplement malade.

D'autre part, la régénération terminale exige pour se produire, la destruction complète de la portion à réparer ; au contraire, on peut supposer *à priori* que cette destruction préalable n'est pas indispensable pour l'apparition de la régénération collatérale. Dans la figure 3 j'ai représenté

schématiquement, à côté de l'état sain primitif (I), les deux phases du processus ; en II le cylindraxe radiculaire est détruit ; en III il est remplacé par les produits de la régénération. Mais rien ne prouve que les phases sont aussi tranchées que le figure mon schéma ; il est beaucoup plus vraisemblable, au contraire, que les deux actes sont simultanés et que la repousse des fibres collatérales n'attend pas, pour se produire, l'achèvement de la destruction radiculaire. Peut-être même la recherche de la régénération collatérale deviendra-t-elle le procédé de choix pour déceler dans certains cas les premières traces de la souffrance des neurones.

En tout cas les constatations de l'observation IV semblent être en faveur de la simultanéité de la régénération collatérale et de la lésion qui la provoque ; en effet dans ce cas, concernant un paralytique général, en regard d'une lésion des racines postérieures qui est encore presque inappréciable par les moyens dont nous disposons, il existe déjà de nombreuses massues de régénération dans les ganglions (1).

Régénération collatérale à l'état normal. — Les phénomènes de régénération que nous venons d'observer au cours de maladies définies du système nerveux ne sont que l'exagération d'un processus qui existe à l'état de santé normale.

On sait que Ramon y Cajal a donné récemment une description magistrale de formations singulières qui existent à l'état normal dans les ganglions rachidiens et sympathiques chez l'homme et les grands mammifères, et qui avaient été entrevues, il y a plusieurs années, par Huber chez une espèce de grenouille américaine. Ce sont des fibres très fines, terminées par des boules, qui naissent soit du corps cellulaire, soit du glomérule, soit de la portion extra-capsulaire de l'axone ; ces fibres peuvent rester incluses à l'intérieur de la capsule, ainsi que les boules qui les terminent, mais elles peuvent aussi en sortir pour se rendre dans des points éloignés, et dans ce cas leurs boules s'encapsulent ; en un mot l'identité de ces formations normales avec celles que je viens de décrire à l'état pathologique est absolue, seul leur nombre est différent.

D'autre part, j'ai pu me convaincre que les massues observées par mot

(1) Depuis que ce travail a été remis à la rédaction, j'ai eu l'occasion d'étudier un cas de paralysie générale (homme de 38 ans), provenant du service de M. Chaslin à Bicêtre, dans lequel, avec une lésion sensiblement nulle des fibres radiculaires postérieures, il existe une très abondante néoformation de fibres terminées en massue dans les ganglions ; la régénération est encore à une phase peu avancée de son évolution, car il n'existe que peu de massues dans les fascicules du pôle supérieur du ganglion ; par contre les massues sont extrêmement abondantes et remarquablement vigoureuses au voisinage immédiat des cellules. Ce cas est très démonstratif ; il prouve que la régénération collatérale commence à produire dès les premières atteintes portées sur les cylindraxes et bien avant que ceux-ci soient détruits.

dans la substance grise de la moelle chez un paralytique général et chez deux tabétiques (obs. I, II et IV), existent en réalité chez l'homme normal ou tout au moins dans des cas où elles paraissent complètement indépendantes de l'affection dont est mort le sujet ; ici encore, la seule différence qui sépare l'état pathologique de l'état sain réside dans la multiplication de ces organes.

Enfin nous avons vu qu'il existe des massues identiques dans le cervelet du chien, dans certaines circonstances, sans que le tissu de cet organe paraissent autrement lésé (Cajal).

Il est donc certain que ces formations n'appartiennent pas aux seules cellules des ganglions ; les recherches ultérieures montreront sans doute que des espèces variées de neurones possèdent la même propriété de produire, à l'état normal, comme à l'état pathologique, des fibres terminées en massue, qui ont la signification d'axones de remplacement, si l'on en juge par ce que l'on observe dans le tabes.

La nécessité de l'élaboration continue de fibres de suppléance à l'état normal n'apparaît pas tout d'abord ; les neurones sont en effet des éléments immuables. Mais cette qualité, qui appartient indubitablement aux corps cellulaires, ne s'étend peut-être pas aux différents prolongements des cellules. Ramon y Cajal a montré récemment que, sous certaines influences, et en particulier au cours de la sénilité, qui est un état subnormal, il apparaît des prolongements dendritiques sur les cellules des ganglions, qui en sont habituellement dépourvues ; il n'est pas impossible que certains facteurs, encore indéterminés, provoquent la formation de nouveaux prolongements cylindraxiles. Un de ces facteurs est évidemment la suppression du cylindraxe primitif, comme nous l'a montré l'anatomie pathologique ; mais on peut supposer aussi que les neurones sont capables de donner naissance, sous l'influence de certaines excitations, à des bourgeons nerveux destinés soit à rester au repos, comme les œils dormants des végétaux, soit à se développer éventuellement si les circonstances ultérieures l'exigent. Nous avons vu précédemment qu'il existe des raisons de supposer la simultanéité de la régénération collatérale et de la destruction cylindraxile causale ; il n'est même pas impossible que l'ébauche de cette régénération apparaisse préventivement en vue d'assurer un rétablissement plus rapide des connexions au cas où le cylindraxe viendrait à être détruit ultérieurement.

Ceci n'est encore qu'une vue de l'esprit, mais il est un fait certain, qui peut suffire à lui seul pour expliquer la présence de la régénération collatérale à l'état normal, c'est l'existence constante d'un petit nombre de fibres altérées que décèle la méthode de Marchi chez tous les animaux, même ceux qui sont en parfaite santé. S'agit-il d'un fait entièrement phy-

siologique, d'une sorte de mue normale des cylindraxes, ou bien cette disposition trahit-elle en réalité un état pathologique ? Il est assez difficile de le dire ; pourtant l'augmentation notable du nombre de ces fibres chez les animaux âgés ou moins bien portants laisserait croire qu'il s'agit en réalité d'une altération légère du système nerveux. D'ailleurs la limite précise entre la santé et la maladie n'a jamais pu être tracée et il est probable que l'état idéalement sain n'est qu'une limite impossible à atteindre dans la pratique ; si l'on songe aux conditions de la vie, aux multiples causes de destruction qui assaillent sans cesse les êtres vivants, à la quantité énorme et à la fragilité des éléments nerveux, on ne s'étonnera pas de trouver constamment un petit nombre d'entre ces derniers qui présentent des traces de souffrance au niveau de leurs parties les moins résistantes, c'est-à-dire au niveau de leurs prolongements les plus longs. On peut supposer que c'est à ces lésions infimes que répondent les fibres terminées en massues observées à l'état normal, soit qu'elles se montrent au moment même où elles sont rendues nécessaires, soit qu'elles apparaissent préventivement.

De nombreuses recherches sont nécessaires pour établir définitivement le bien-fondé de cette hypothèse, qui m'a paru être suffisamment étayée par des commencements de preuves pour mériter d'être exposée en détail ; mais il ne faut pas se dissimuler que ces recherches seront rendues très délicates par la difficulté des comparaisons numériques qui devront être établies entre les produits de la régénération supposée et les fibres altérées ou détruites : en effet, toute régénération se manifeste par la production d'un nombre de fibres qui est variable, mais toujours plus grand que celui des fibres détruites ; d'autre part, l'évolution de la régénération est lente et certains de ses éléments peuvent rester en place indéfiniment tandis que les traces des fibres détruites disparaissent rapidement ; enfin les altérations légères de la myéline, décelées par la méthode de Marchi, peuvent ne pas toujours répondre à des lésions cylindraxiles suffisantes pour provoquer l'apparition des régénérations. On doit donc s'attendre à trouver un nombre de massues tantôt supérieur, tantôt inférieur à celui des fibres altérées, si l'hypothèse que je propose est exacte.

Conclusions.

I. — A côté de la forme de régénération nerveuse qui est seule connue actuellement et que l'on peut appeler *régénération terminale*, il existe une autre forme, à laquelle convient le nom de *régénération collatérale*. Dans la première les fibres néo-formées naissent à l'extrémité du moignon de l'axone amputé ; dans la seconde la repousse des fibres se fait au niveau des portions du neurone les plus rapprochées de son centre vital,

soit du corps cellulaire lui-même, soit du prolongement nerveux, sous la forme de collatérales. Comme celles de la régénération terminale, les fibres néo-formées de la régénération collatérale se terminent par des « massues de croissance » (Cajal), qui représentent à l'âge adulte les cônes de croissance de la période embryonnaire.

II. — La *régénération collatérale pathologique* n'est que l'exagération d'un processus de *régénération collatérale normale*, qui s'observe facilement dans les ganglions rachidiens et sympathiques de l'homme et des animaux, même jeunes (fibres terminées par des boules encapsulées de Cajal).

On retrouve des formations analogues dans la substance grise de la moelle humaine à l'état normal et à l'état pathologique ; Cajal en a observé dans l'écorce du cervelet de chiens atteints de la maladie des jeunes chiens ; il ne s'agit donc pas d'un processus appartenant exclusivement aux neurones radiculaires postérieurs, mais c'est probablement un phénomène général.

III. — La régénération collatérale pathologique peut être étudiée facilement dans les ganglions rachidiens des tabétiques, où elle tend à suppléer les axones radiculaires détruits, sans parvenir à remplir son but physiologique, au moins dans les cas observés.

IV. — Il existe dans le tabes une lésion des fibres radiculaires, décelable par la méthode de Cajal, qui précède leur destruction ; cette lésion, qui consiste dans un gonflement moniliforme des cylindraxes, occupe dès le début toute la hauteur des fibres radiculaires postérieures ; dans la racine antérieure elle ne se rencontre, au début du tabes, qu'au niveau et au-dessous du foyer inflammatoire de la névrite radiculaire transverse.

Bibliographie.

Huber. — The Spinal Ganglia of Amphibien. *Anat. Anzeiger*, XII, 1896.

S. Ramon Cajal. — Tipos cellulares de los ganglios sensitivos. *Trabajos del laboratorio de investigaciones biologicas de la Universitad de Madrid*, IV, 1905.

— La cellulas del gran simpatico del hombre adulto, *ibid.*

— Mecanismo de la regeneracion de los nervios, *ibid.*

J. Nageotte. — Un cas de tabes amyotrophique étudié par la méthode à l'alcool ammoniaque de Ramon y Cajal ; régénération de fibres à myéline dans les racines antérieures, de fibres sans myéline dans les racines postérieures. *Soc. de Biol.* 20 mai 1905.

— Note sur la régénération amyélinique des racines postérieures dans le tabes et sur les « massues d'accroissement » qui terminent les fibres néo-formées. *Soc. de Biol.*, 3 mars 1906.

Marinesco. — Contribution à l'étude de l'histologie et de la pathogénie du tabes. *Sem. méd.*, 18 avril 1906.

J Nageotte. — Note sur la régénération collatérale des neurones radiculaires postérieurs dans le tabes et sur la signification physiologique des « cellules pourvues

d'appendices terminés par des boules encapsulées » de Ramon y Cajal. *Soc. de Biol.*, 28 avril 1906.

— Note sur la présence de massues d'accroissement dans la substance grise de la moelle, et particulièrement dans les cornes antérieures, au cours de la paralysie générale et du tabes. *Soc. de Biol.*, 12 mai 1906.

Explication des planches.

Planche XXXIV.

Fig. 1. — *a*, *b*, *c*, coupes du 4e nerf radiculaire lombaire à l'état normal, pratiquées suivant les lignes *a*, *b*, *c*, du schéma, Pl. XXXV, fig. 1. — *a'*, *b'*, *c'*, coupes du même nerf aux mêmes niveaux dans le cas III (tabes incipiens). — Méthode de Weigert-Pal. Grossissement de 10 diamètres.

Fig. 2. — Obs. III (tabes incipiens). Coupe de la moelle à la hauteur de la 4e lombaire. Méthode de Weigert-Pal.

Fig. 3. — Obs. III (tabes incipiens). Photographie d'une portion de substance blanche au pôle supérieur du 4e ganglion lombaire ; massues de croissance. Méthode de Cajal. Grossissement de 75 diamètres,

Planche XXXV. — Méthode de Cajal.

Fig. 1. — Obs. III (tabes incipiens). Coupe longitudinale du 4e ganglion lombaire et de son nerf radiculaire ; accumulation des massues de croissance au pôle supérieur ; *a*, *b*, *c*, niveaux des coupes représentées, Pl. XXXIV, fig. 1 (figure demi-schématique).

Fig. 2. — Même cas, même ganglion ; répartition des lésions cylindraxiles dans les racines antérieure et postérieure (état moniliforme).

Fig. 3. — Etat moniliforme des cylindraxes dans la racine postérieure au point 1 du schéma précédant.

Fig. 4. — Racine antérieure au point 2 du schéma ; absence de lésions.

Fig. 5. — Etat moniliforme des cylindraxes dans la racine antérieure point 3 du schéma.

Planche XXXVI. — Méthode de Cajal.

Fig. 6. — Obs. III (tabes incipiens). Trois massues de croissance dans la substance blanche d'un ganglion sacré. L'une d'elles termine une fibre dont on voit l'origine au niveau du glomérule d'une cellule. Noyaux des capsules des massues.

Fig. 7. — Obs. II (tabes avancé). Cellule d'un ganglion sacré. Le cylindraxe fenêtré, part de la cellule par deux branches qui se réunissent bientôt. Plusieurs fibres, pourvues de boules sous-capsulaires de dimensions variables, partent du corps cellulaire et du glomérule. Une boule, dont les connexions ont sans doute été coupées, paraît libre dans l'espace sous-capsulaire. En outre il existe quelques prolongements dendritiques (état sénile de Cajal).

Planche XXXVII. — Méthode de Cajal.

Obs. II (tabes avancé). — Fig. 8. — Coupe longitudinale d'un fascicule radiculaire au pôle supérieur d'un ganglion sacré. Très nombreuses fibres néoformées ; plusieurs sont terminées par des massues directes ou rétrogrades munies de capsules nucléées. Quelques fibres décrivent des trajets compliqués. A gauche une petite boule sous-capsulaire mûriforme termine une fibre courte naissant du glomérule d'une cellule dont le corps a été enlevé par le rasoir.

Fig. 9. — Coupe transversale d'un fascicule semblable ; fibres néoformées ; une seule fibre ancienne conservée ; trois massues dont les connexions n'apparaissent pas.

Fig. 10. — Portion de cellule ganglionnaire avec son cylindraxe, dont la portion glomérulaire est très simple. Capsule péri-cellulaire et noyaux des cellules sous-capsulaires. Plusieurs collatérales néoformées, simples ou ramifiées, naissent du cylindraxe, les unes en dedans, les autres en dehors de la capsule. Celles qui naissent dans la capsule restent incluses dans celle-ci et se terminent par des boules ; les autres envoient leurs ramifications au loin.

Fig. 11. — *a*) Cellule pourvue d'un appendice naissant du corps cellulaire et terminé par une boule sous-capsulaire ; une fibre très fine, terminée par une boule plus petite naît d'un renflement irrégulier de cet appendice ; plusieurs appendices semblables, mais infiniment petits, se voient au bas de la cellule.

b) Cellule dont le cylindraxe, suivi sur une très grande longueur, porte une seule fibre régénérée en forme de collatérale ; cette fibre présente un renflement fusiforme à peu de distance de son origine. En outre le cylindraxe est entouré par un plexus lâche de trois fibres néoformées fines, venues d'ailleurs, munies de petits renflements ovoïdes.

PLANCHE XXXVIII. — Méthode de Cajal.

Fig. 12. — Obs. II (tabes avancé). — *a*, *a'*) Massues de croissance volumineuses, entourées de leurs capsules nucléées. — *b*, *b'*) massues petites. — *c*, *c'*, *c''*, *c'''*), massues allongées ou difformes (la capsule n'a été figurée que sur quelques massues). — *d*) massue précédée d'un renflement fusiforme. — *e*) fibre ramifiée dont deux branches se terminent, dans la préparation, par des massues. — *f*) massue terminant une fibre régénérée de gros calibre, entourée d'un plexus serré de fibres fines. — *g*) fibre ramifiée dont une branche, terminée par une massue, s'enroule sur elle-même en spirale simple. — *g'*) spirale plus compliquée. — *h*, *h'* *h''*) naissance de fibres en forme de collatérales sur des fibres plus volumineuses, anciennes ou néoformées ; en *h'*, une fibre est embrassée par la bifurcation d'une autre fibre volumineuse, qui est évidemment de nouvelle formation. — *i*) fibre volumineuse bifurquée (bifurcation en T ?) dont une branche porte une collatérale ramifiée en corymbe. — *j*, *j'*) portions de glomérules intracapsulaires d'où naissent des collatérales abondamment ramifiées, qui s'enroulent en spirale autour de la fibre d'origine avant de s'échapper de la capsule pour aller au loin.

ABCÈS CÉRÉBRAL, NÉCROSE CORTICALE, SYNDROME MÉNINGÉ

PAR

E. DUPRÉ et **A. DEVAUX.**

L'histoire des encéphalopathies montre la variété et l'incertitude des rapports qui existent entre les lésions et les symptômes. L'obscurité des corrélations anatomo-cliniques se marque surtout dans l'étude des abcès cérébraux et des encéphalites diffuses. A vrai dire, les abcès cérébraux les plus nettement circonscrits, s'ils représentent grossièrement des lésions en foyer, équivalent en réalité, par l'extension lointaine de leurs produits toxiques, à des encéphalopathies histologiquement diffuses, dont l'expression clinique trahit le caractère général et la nature toxique. L'un de nous a insisté sur cette notion dans l'étude psycho-diagnostique des abcès cérébraux (1).

Nous apportons ici une observation où la constatation nécroptique de deux ordres de lésions successives, mais différentes, éclaire l'évolution clinique en deux temps d'une encéphalopathie complexe à forme surtout méningée, et qui en imposa pour une méningite tuberculeuse terminale chez un phtisique. La nécropsie révéla l'existence de deux gros abcès centraux dont l'évolution demeura latente, et celle d'une nécrose diffuse du cortex avec intégrité des méninges.

Observation.

Antécédents. — V..., âgé de 55 ans, homme de peine, sans antécédents héréditaires notables, entre à l'hôpital au mois d'août 1904, pour des symptômes de tuberculose pulmonaire : toux, dyspnée, hémoptysies, pour lesquels il dut faire, les années précédentes, plusieurs séjours dans différents services hospitaliers.

Syphilis à 23 ans, fièvre typhoïde dans la jeunesse, coliques de plomb il y a deux ans.

Etat actuel. — Signes physiques de ramollissement des deux sommets. Altération grave de l'état général. Amaigrissement, asthénie, malgré la conservation de l'appétit et l'absence de fièvre.

(1) Dupré, *Psychopathies organiques*, *in* Traité de path. mentale de Gilbert-Ballet.

Evolution. — Les premiers jours de septembre, irritabilité psychique. Le 4 septembre, pendant le déjeuner, douleurs brusques très violentes dans le bras droit ; céphalée intense, légère difficulté à parler. Les symptômes douloureux disparaissent dans la journée, mais il persiste jusqu'au lendemain une légère impotence du membre supérieur droit et un violent mal de tête.

6 *septembre.* — Nouvel ictus plus grave, avec douleurs et convulsions dans le côté droit, suivi d'hémiplégie droite avec aphasie.

Le lendemain, petite hémoptysie à laquelle succède un nouvel ictus. Le malade, à peu près comateux, présente une hémiplégie flasque à droite, avec déviation conjuguée de la tête et des yeux, abaissement de la commissure labiale, effacement des plis cutanés de la face à droite. Pas de troubles pupillaires, pas de syndrome méningitique. Ni sucre ni albumine dans les urines, abolition des réflexes tendineux.

8. — Troubles sphinctériens.

9. — Légère amélioration. Le malade essaye de parler et arrive à reconnaître, quoique avec difficulté, les personnes qui l'entourent.

10. — V... parvient à répondre à quelques questions qu'on lui adresse. Il accuse une grande fatigue, mais dit qu'il se sent mieux.

13. — Légère céphalée ; à droite, on observe au membre inférieur de la contracture et de l'exagération des réflexes tendineux ; au membre supérieur, une monoplégie flasque, de l'hypoesthésie s'étendant jusqu'à la face, et l'absence de réaction plantaire.

14. — On constate, à droite, le signe de Babinski et des secousses spasmodiques dans les masses musculaires de la cuisse et du mollet : aphasie sensorielle, pas d'hémianopsie.

Les jours suivants, le malade reste plongé dans un état de torpeur continue avec indifférence et apathie. Il ne comprend ni la conversation ni les gestes qu'on exécute devant lui (cécité psychique).

19. — L'aphasie devient plus complète ; l'extension des orteils se constate des deux côtés, surtout à droite. Les jours suivants, devant l'aggravation de l'état général, l'altération du pouls qui devient petit et dépressible, la rétraction du ventre, la raie méningitique, on pose le diagnostic de méningite tuberculeuse.

26. — Coma, extension permanente du gros orteil droit (Dauer-Babinski) : hyperesthésie généralisée, bâillements.

Après une semaine, pendant laquelle s'aggravent le coma, la dénutrition générale, le marasme rapidement progressif et apparaissent des sueurs profuses, de la bronchoplégie, une hypothermie de quelques 1/10, le malade meurt le 4 octobre, un mois après le début des phénomènes cérébraux localisés.

NÉCROPSIE

Poids du cerveau : 1.275 gr. Cervelet, protubérance et bulbe : 240 gr.

Pachyméningite légère avec quelques adhérences à la boîte crânienne et

leptoméningite prédominante dans les scissures sylviennes et autour du chiasma, sans granulations, ni suppuration. Extérieurement le cerveau gauche, plus volumineux que le droit, est nettement fluctuant, surtout à sa partie moyenne.

Une série de coupes frontales parallèles, espacées les unes des autres de 2 centimètres environ, la première passant à 3 centimètres du pôle frontal, demontre l'existence des lésions suivantes :

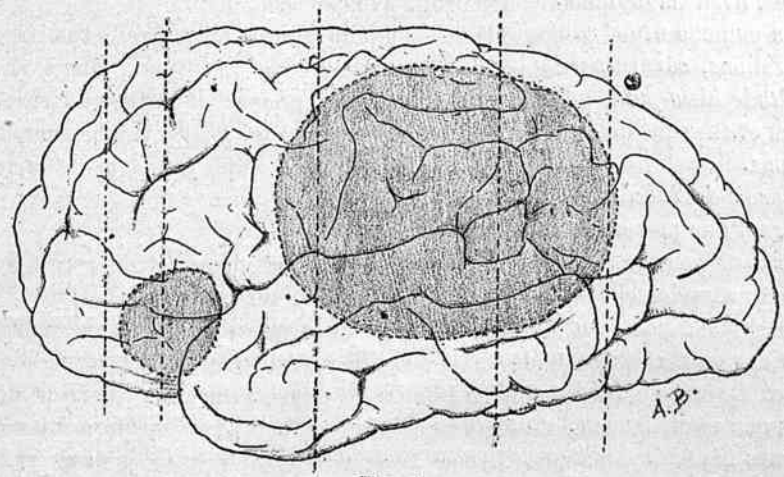

Fig. 1.

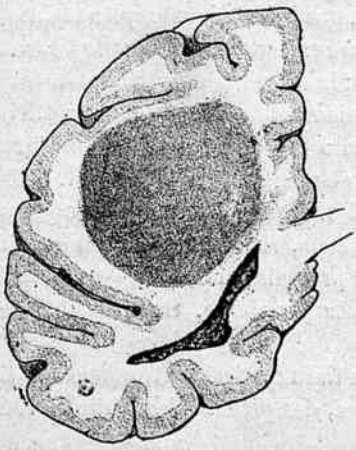

Fig. 2.

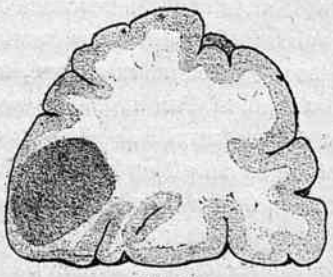

Fig. 3.

1° Un abcès de la grosseur d'une noix, bien circonscrit, situé dans la substance blanche du lobe frontal gauche, empiétant sur la substance grise de l'écorce de la partie orbitaire et interne du lobe. Le contenu en est liquide, épais, cohérent, visqueux, franchement vert (Fig. 1, 2, 3).

Un second abcès, beaucoup plus vaste, de même contenu, de la dimension approximative et de la forme d'une orange, creusé aux dépens de la région pariéto-occipitale des centres de l'hémisphère gauche. Le raclage de la poche de

cet abcès montre que le tissu cérébral environnant est de couleur noirâtre. Dans le pus, qui est d'odeur très fétide, nagent des détritus de substance cérébrale irrégulièrement dissociée. Rien d'appréciable à l'œil nu dans la moelle : foie gras. Cœur, quelques plaques athéromateuses dans la région sus-sigmoïdienne.

Léger degré de sclérose rénale.

Au sommet du poumon gauche, quelques îlots de tuberculose solide, disséminés, avec emphysème.

Au poumon droit, adhérences pleurales, tuberculose infiltrée subaiguë, avec ulcérations, cavernes dans la moitié supérieure.

Etude histo-pathologique. — Nous avons fait l'étude d'abord des parois des abcès et ensuite de l'écorce cérébrale, examinée dans les différentes circonvolutions.

Parois de l'abcès. — On distingue dans la paroi de l'abcès 3 zones : une externe, une moyenne, une interne.

La zone externe renferme des cellules nerveuses dont les altérations ne diffèrent guère de celles que nous décrirons bientôt dans l'écorce.

Le protoplasma des cellules névrogliques a proliféré ; les nombreuses ramifications en sont devenues très visibles, grâce à leur réfringence plus accentuée et aux fines granulations qui les recouvrent ; le noyau, clair, est un peu plus gros que normalement. Plus près de la zone moyenne, on rencontre d'autres cellules névrogliques à protoplasma volumineux rarement ramifié, dont les limites imprécises sont à certains endroits marquées par un fin piqueté. Ce protoplasma est formé par une masse opaque, que le bleu de méthylène teinte en bleu sale tirant sur le violet. Le noyau, toujours excentrique, de petite dimension par rapport au protoplasma, est assez foncé ; la membrane nucléaire en est visible, mais l'agencement du réseau chromatinien est beaucoup moins net. Nissl désigne sous le nom de « Gemästete Zellen » (littéralement : cellules farcies) cet aspect spécial de la dégénérescence des éléments névrogliques (Pl. XXXIX).

Les vaisseaux ont des parois constituées par une ou plusieurs couches de cellules à noyau volumineux allongé, très clair, riche en chromatine, surmonté à ses deux pôles d'un mince chevelu protoplasmique. Les extrémités de ce chevelu ont tendance à se diriger vers la périphérie. Sur bon nombre de ces éléments le noyau est en kinèse.

Au milieu de ces cellules modifiées du tissu cortical, se trouvent des éléments étrangers représentés par des leucocytes, des *gitterzellen* (cellules réticulées) et des *plasmazellen* (Pl. XXXIX).

Les leucocytes (polynucléaires, quelques lymphocytes) peu nombreux sont rares en dehors des gaines périvasculaires ou du voisinage immédiat des vaisseaux.

Les gitterzellen, très abondantes, augmentent au fur et à mesure qu'on se rapproche de la deuxième zone, et varient d'aspect suivant le degré de leur développement. La forme de ces éléments est généralement arrondie : la limite externe en est facile à délimiter. Le protoplasma est constituée par un réseau très ténu, dont les mailles à angle mousse présentent de véritables lacunes renfermant, enclavés, des noyaux de leucocytes et du tissu nécrosé. Ce réseau

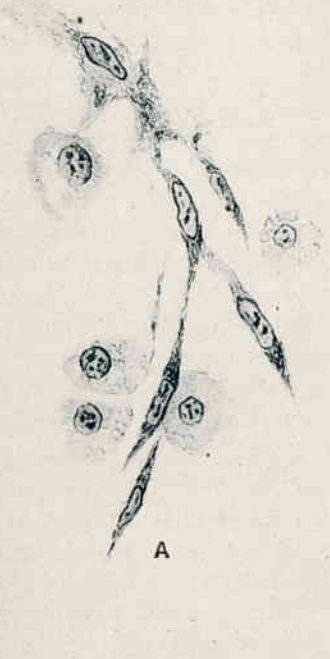



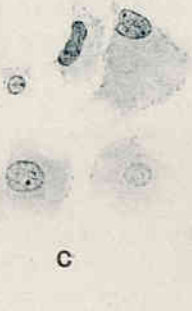

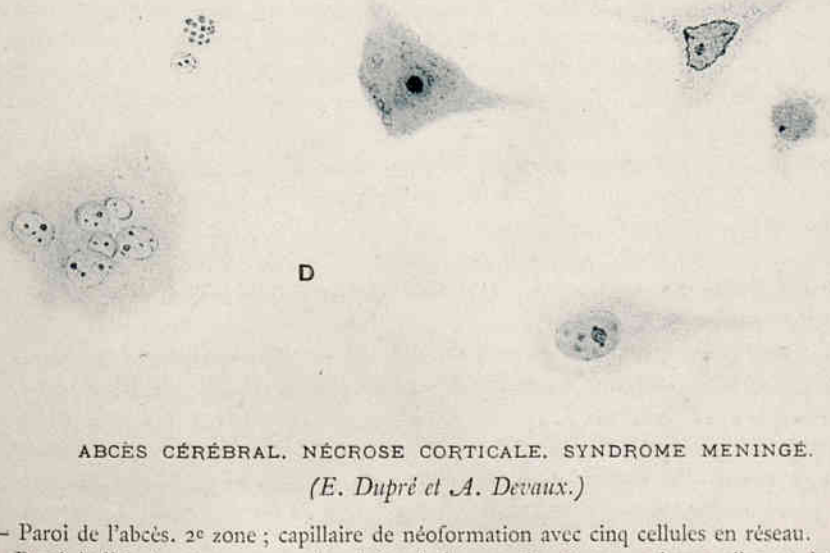

ABCÈS CÉRÉBRAL. NÉCROSE CORTICALE. SYNDROME MENINGÉ.

(E. Dupré et A. Devaux.)

A. — Paroi de l'abcès. 2e zone ; capillaire de néoformation avec cinq cellules en réseau.

B. — Paroi de l'abcès. 2e zone ; partie voisine de la zone de nécrose ; plasmazellen et deux cellules réticulées.

C. — Paroi de l'abcès. 1re zone ; cellules névrogliques en dégénérescence.

D. — A droite, altérations nécrotiques des cellules nerveuses de l'écorce, petites et moyennes pyramides. A gauche, cellules névrogliques en prolifération ; un noyau rappelle une figure de Kynèse.

se colore par toutes les couleurs basiques et devient surtout très visible avec l'éosine. Le noyau occupe le plus souvent le centre. Sa membrane renferme des grains de chromatine fortement teintés qui se détachent nettement sur le fond nucléaire bleu foncé. Il n'est pas rare de rencontrer des formes multinucléaires et des figures de karyokinèse. Dans la gitterzelle en dégénérescence, on observe un noyau beaucoup plus petit, entouré d'un protoplasma creusé de grandes lacunes. Certains éléments ne sont plus formés que par une circonférence circoncrivant un espace clair, au milieu duquel on aperçoit le noyau, qu'entourent encore des débris du réseau protoplasmique.

Les plasmazellen, facilement reconnaissables à leurs affinités colorantes, et à l'agencement spécial de leur chromatine nucléaire, s'ordonnent surtout autour des vaisseaux.

Zone moyenne. — Au faible grossissement elle apparaît constituée par un lacis serré de canaux vasculaires, entre lesquels se trouve un tissu formé de cellules allongées arrondies, à noyaux très foncés.

Les vaisseaux apparaissent, au fort grossissement, avec des parois embryonnaires, constituées par une ou deux couches de ces gros éléments à noyau clair, surmonté aux deux pôles d'une houpette protoplasmique. Le processus de néoformation semble très actif comme en témoignent les figures karyokinétiques et les nombreuses pointes vasculaires qu'on y observe.

Dans les mailles du réseau vasculaire se trouvent des fibroblastes et de nombreuses plasmazellen.

Réunies en amas assez volumineux, ces dernières se présentent surtout sous la forme de gros éléments dont le protoplasma irrégulier prend avec le bleu de méthylène un aspect floconneux tout spécial, et renferme toujours un espace clair à bords estompés.

Leur forme, très irrégulière, est tantôt ovoïde, tantôt polygonale à angles très accusés. Le noyau toujours excentrique, est plus clair. La chromatine, abondante, avide de colorants, est formée de masses volumineuses, conoïdes dont la base s'accole à la membrane. L'arrangement régulier de toute la périphérie du noyau de ces masses rappelle l'aspect d'une rosace. A côté de ces formes adultes, il en existe d'autres, plus petites, où le protoplasma réduit à une mince zone périphérique, affecte le même aspect. L'ordonnancement si spécial de la chromatine nucléaire permet de différencier ces jeunes plasmazellen des noyaux des lymphocytes.

Les gitterzellen sont très abondantes ; logées dans le réseau inter-capillaire, elles ont un protoplasma plus régulièrement réticulé ; on ne retrouve plus ces grandes lacunes avec des enclaves ; les noyaux sont moins volumineux et plus foncés. Il semble que ces cellules appartiennent à un tissu plus stable et que le rôle de ces éléments soit moins actif.

Les leucocytes, en petit nombre, sont représentés surtout par des polynucléaires.

Zone interne. — Celle-ci est formée des éléments précédents, en voie de désintégration ; on y distingue des débris de plasmazellen, et il semble que le protoplasma réticulé de ces dernières soit beaucoup plus résistant.

On ne trouve nulle part, dans la paroi de l'abcès, de cellules géantes et la recherche des bacilles de Koch est restée négative.

Etude histologique de l'écorce.

Faible grossissement. — Pas de modification dans l'architecture des couches cellulaires corticales. La stratification spéciale à chaque circonvolution est facilement reconnaissable.

Des altérations profondes des cellules nerveuses se retrouvent sur toute la surface de l'écorce. Les corps cellulaires sont contournés, irréguliers, ainsi que les prolongements protoplasmiques, devenus apparents sur une très grande longueur. L'origine du cylindraxe est devenue colorable par les couleurs basiques, les noyaux sont foncés, irrégulièrement teintés.

Les noyaux névrogliques sont plus nombreux que normalement, les vaisseaux ont des parois épaisses, mais non infiltrées.

Fort grossissement. — L'étude à l'immersion des divers éléments anatomiques montre, à un examen très attentif, des modifications profondes, toutes traduisant un processus très actif. qui a frappé de mort les différentes cellules avant qu'aucune réaction défensive ou réparatrice ait pu se produire.

Les contours des cellules nerveuses sont ratatinés, anguleux ; les prolongements sont irréguliers, sinueux, bordés d'épines. A d'autres endroits les bords cellulaires sont fort imprécis.

La masse qui constitue le fond de la cellule est très difficile à décrire ; quelquefois bleu intense, elle est fréquemment grisâtre et uniforme. Au plus fort grossissement (immersion 1/12, oc. 12), on voit une substance bleu pâle, diffuse, sur laquelle se détache en figures plus ou moins régulières une autre matière beaucoup plus sombre. Sur les moyennes pyramides ou sur les petits éléments de la troisième couche, la substance foncée dessine un réseau très irrégulier, à mailles allongées ou arrondies, dont les contours mousses, parfois difficilement saisissables, rappellent l'aspect des petits anneaux libres, qui caractérisent un des processus nécrotiques les plus particuliers de la cellule. Ici et là, une très fine granulation ou une sorte de renflement donnent à quelques mailles un aspect moniliforme.

Çà et là, certaines figures tout à fait pâles, à peine visibles avec un petit diaphragme, et qu'on pourrait prendre pour des éléments mal colorés, représentent un degré plus avancé de la lésion précédente. Ce sont de véritables fantômes cellulaires.

Les altérations nucléaires ne sont pas moins importantes. De forme arrondie ou allongée, tous les noyaux sont très colorés, et il est impossible de différencier le noyau d'un petit élément, foncé à l'état normal, de celui d'une pyramidale. Les limites du noyau sont très imprécises ; la membrane, à peine perceptible, apparaît gaufrée, avec des prolongements coniques dans le protoplasma. De couleur bleu foncé tirant sur le vert, constituée par des granulations extrêmement fines, agglomérées, la masse nucléaire donne l'impression d'une poussière très ténue, d'aspect granité. Ici et là, sur les cellules très altérées se

rencontrent, à côté d'espaces clairs, des masses plus foncées, qui pourraient être confondues avec le nucléole.

Bosselé et plus gros qu'à l'état normal, presque toujours excentrique, bleu presque noir, le nucléole présente en son centre une vacuole irrégulière, à bords déchiquetés, bien différente de celle que Nissl a décrite à l'état normal ; enfin, sur certains petits éléments nerveux, se colorent les corpuscules polaires.

Les cellules névrogliques, qui se présentent sous des aspects divers assez faciles à distinguer, paraissent être toutes en régression. Nulle part, en dehors des parois mêmes de l'abcès, on ne rencontre ces gros éléments prolifératifs que nous décrirons plus tard.

Dans la couche directement sous-pie-mérienne, certaines cellules névrogliques irrégulièrement allongées, contournées dans tous les sens, présentent à leurs extrémités des petits filaments, vestiges protoplasmiques. Ces restes d'éléments névrogliques, dont la structure a disparu et qu'on retrouve dans presque tous les cerveaux d'individus âgés, sont ici plus nombreux qu'à l'état normal, surtout dans les régions frontales et motrices.

Une deuxième forme d'altération est représentée par toute une série de petits éléments, dont le noyau arrondi possède une coloration métachromatique, dont le corps protoplasmique est à peine indiqué par un très mince liseré clair et dont le noyau présente un aspect très particulier. La membrane nucléaire n'existe plus, c'est une suite de granulations que limite un contenu bleu clair irrégulièrement opaque : sur ce fond se détachent de petits grains qui tendent à se grouper autour de deux points symétriques ; il en résulte une figure dont la coloration et la forme rappellent l'aspect du nucléole d'un noyau névroglique. Cet aspect, difficile à interpréter, présente certaines analogies avec celui des figures karyokinétiques que rappellent la disparition de la membrane, et la tendance au groupement des grains chromatiques ; mais contre la supposition d'une kinèse, plaide l'absence des stades ultérieurs de division du noyau, et de la teinte métachromatique.

*
* *

L'interprétation de tout cet ensemble de lésions histologiques aboutit aux conclusions suivantes :

Un processus nécrotique, rapide et généralisé, a frappé tous les éléments de l'écorce, principalement les cellules nerveuses et névrogliques.

Du côté des cellules nerveuses, les modifications profondes des contours du noyau, du nucléole, qui intéressent tous les éléments, et que nous avons longuement décrites, se retrouvent sur l'écorce, et indiquent, par la série des caractères que Nissl a bien décrits, la mort de la cellule. La nécrose de la cellule se déduit beaucoup plus des altérations du noyau que de celles du protoplasma.

Du côté des cellules névrogliques, la série des altérations que nous avons observées indique également la rapidité, la diffusion et la gravité du pro-

cessus morbide. La présence dans les couches sous-pie-mériennes des éléments irrégulièrement allongés que nous avons signalés indique l'existence, dans les zones supérieures de l'écorce, d'altérations plus anciennes et d'un processus plus lent.

L'étude des parois de l'abcès, nous montre au contraire l'existence d'un processus inflammatoire localisé subaigu beaucoup plus lent, qui a permis toutes les réactions défensives dans les tissus intéressés.

En résumé, deux ordres de lésions, intéressants à opposer l'un à l'autre, coexistent dans ce cerveau. Les unes, celles des abcès circonscrits, de nature inflammatoire, d'évolution lente, ont été produites par l'infection mixte, bacillaire et poly-microbienne, du centre ovale, en deux volumineux foyers représentant les abcès encéphaliques consécutifs aux infections pulmonaires chroniques. Les autres, celles de l'écorce, diffuses, de nature nécrotique, d'évolution aiguë, relèvent de l'imprégnation toxique du cortex, par les produits émanés des gros foyers septiques centraux.

Il est intéressant de rapprocher la double évolution clinique des accidents, de la double évolution anatomique des lésions. Aux lésions centrales et lentes des régions tolérantes correspond le syndrome insidieux et fruste des abcès cérébraux latents. Aux lésions corticales, rapides et massives, aiguës, correspond l'explosion des symptômes manifestes d'une méningo-encéphalopathie diffuse, aiguë, dont le tableau était celui d'une méningite tuberculeuse.

Il est intéressant de constater ici l'absence de toute lésion tuberculeuse spécifique dans les méninges et les zones supérieures de l'écorce, chez un phtisique en pleine évolution de tuberculose cérébrale. Il est encore plus intéressant de constater l'absence de toute lésion méningée, et l'intégrité histologique de toutes les séreuses cérébrales chez un sujet qui a offert le tableau clinique classique de la méningo-bacillose.

Cette constatation démontre, après tant d'autres, que, comme l'un de nous l'a dit, la pathologie des méninges est presque toute d'emprunt, et que certaines encéphalopathies peuvent revêtir, en l'absence de toute lésion méningée, une expression clinique que l'on qualifie ordinairement de méningitique, alors qu'elle ne relève que de l'intoxication corticale.

Une remarque intéressante, et qui confirme d'ailleurs une notion classique de l'histoire des abcès cérébraux, c'est le caractère clinique presque latent de cette double lésion centrale, si volumineuse que, comme le démontrent les figures, elle avait détruit plus du tiers de l'hémisphère gauche.

Cette évolution en deux temps des accidents cliniques s'éclaire par les constatations nécroptiques qui permettent de superposer aux deux actes de drame clinique les deux étapes du processus anatomique.

DE QUELQUES ALTÉRATIONS DU TISSU CÉRÉBRAL

DUES A LA PRÉSENCE DE TUMEURS

(Suite).

PAR

le Professeur R. WEBER.

(de Genève)

Il m'est possible aujourd'hui d'ajouter deux observations à la série publiée en collaboration avec M. le Dr Papadaki (Iconogr., n° 2, 1905). L'une, analogue à nos cas IV et V en diffère cependant par un mode d'action spécial. L'autre, d'un genre nouveau, est de nature à démontrer les effets d'une trentaine de germes cancéreux arrivés par voie vasculaire au cerveau et au cervelet.

Il me faut convenir que je mets la patience du lecteur à contribution d'une façon disproportionnée aux maigres résultats obtenus par un travail très long et minutieux. Le fait seul que la coupe en séries de tumeurs cérébrales a été peu pratiquée jusqu'ici, que les lois d'après lesquelles ces néoplasmes influent sur l'encéphale sont encore peu connues, m'excuse.

Observation VI

B... Joseph, né en 1861, garçon de café. Entré le 19 février 1904. Décédé le 16 mai 1904.

Une sœur morte poitrinaire ; pas d'hérédité nerveuse. B... est garçon de café depuis l'âge de 20 ans, mais ne serait pas alcoolique. Marié depuis 1882 ; sa femme a eu deux enfants, pas de fausse couche. Travailleur, bon père de famille. En 1898, pleurésie ; en 1903, au printemps bronchite dont il ne se remit plus jamais. Affaiblissement corporel progressif ; entré à l'hôpital cantonal en mai 1903. Comme son état empirait, sa femme le reprit chez elle en septembre 1903. Il ne pouvait plus marcher. En novembre 1903 il aurait été soigné pour méningite ; il se plaignait de violents maux de tête, mais ne délira pas. Depuis lors garde le lit, a de la peine à parler, est gâteux. L'apparition de ce dernier symptôme nécessita son internement.

Status d'entrée. — Dit être né en 1861, âgé de 22 ans, marié, père de deux enfants. Nous sommes en janvier 1881. Il est malade de la poitrine. Travail intellectuel nettement ralenti.

Très maigre, visage exprimant l'indifférence, peu innervé mais sans paralysie. Pupilles larges, égales, ne réagissant presque pas à la lumière. Ataxie de la langue, des bras et des jambes. Marche presque impossible, spastique. Réflexes patellaires exagérés. Urine, rien de particulier. Tuberculose pulmonaire avancée.

Marche de la maladie. — Etat psychique. — La torpeur intellectuelle s'accentua d'abord ; par périodes le malade délirait, parlait à des êtres imaginaires, mais on parvenait à le réveiller de son délire, en insistant, en répétant les questions. On eut en somme toujours l'impression qu'il s'agissait beaucoup plutôt d'un ralentissement, d'une inhibition du travail intellectuel que d'une destruction en bloc. Enfin, détail très remarquable, à la période ultime et en opposition à la déchéance corporelle excessive, B... fut suffisamment orienté, répondit sensément à nos questions, l'obnubilation avait disparu en bonne partie.

Phénomènes somatiques. — B... fut sujet à de fréquentes poussées fébriles ; il toussa et finalement ne put plus expectorer. Le pouls ne fut jamais ralenti. Pas de vomissements. La parole redevint plus facile vers la fin de la vie. Les mouvements des bras et des jambes se firent de plus en plus faibles, bientôt la station debout fut impossible. Les pupilles dilatées au maximum perdirent toute réaction à la lumière. En même temps on nota une légère divergence des bulbes et l'impossibilité de les rapprocher pour fixer les objets à courte distance. Persistance du gâtisme. Exitus en état de marasme.

B... fut interné comme éthylique et dément. A l'asile on le considéra d'abord comme paralytique général, ce qui paraissait justifié par le status et les antécédents (garçon de café). Cependant bientôt le désaccord entre les phénomènes corporels et psychiques, leur marche inverse forcèrent à abandonner ce diagnostic. On pensa alors à l'existence d'une tumeur, de préférence un tubercule dans la région des corps quadrijumeaux.

Autopsie. — Tuberculose très avancée des poumons. Eschares. Marasme. Dure-mère assez tendue ; à l'ouverture il s'en échappe passablement de liquide clair. Pie-mère légèrement épaissie. Poids du cerveau : 1.380 grammes. Après ouverture du ventricule le cerveau fit l'effet d'un sac en bonne partie vidé. Les indices habituels de la pression exagérée (sillons fermés, circonvolutions aplaties, etc., étaient si peu marqués qu'il fallut la découverte du tubercule T (Pl. XL, fig. 1 et 2) dans l'hémisphère gauche du cervelet pour confirmer le diagnostic. Or l'examen histologique (professeur Askanazy) démontra que ce tubercule était en réalité un sarcome.

Examen des coupes sériées.

A. *Cerveau.* — Les ventricules latéraux sont fortement dilatés ; mesurant leur pourtour à l'aide du curvimètre en différents endroits, on obtient par rapport à un cerveau normal : 12,9 ; 8, 5 ; 4,3. Inversement l'espace qui sépare le ventricule de la périphérie est plus petit que normalement, environ 8, 9. Ces chiffres ne sont évidemment pas absolus ; leur constance et leur corrélation seules y donnent quelque valeur. Le gros de cette perte de substance est sur-

venu aux dépens de la substance blanche et plus particulièrement des faisceaux d'association. Ceux de projection paraissent avoir peu perdu. Le corps calleux est fortement altéré, réduit par exemple sur les coupes qui passent par les tub. mamil. à une bandelette de 2 millimètres.

L'épendyme est épaissi partout et traversé assez fréquemment par des pinceaux de fibres très fines, rappelant ceux qu'a décrits Chaslin chez des épileptiques (Archives de méd. expérim., 1891). Vient ensuite une zone vacuolée, atteignant une profondeur de 5-8 millimètres. Les vacuoles sont très petites, de direction parallèle aux fibres, arrondies dans les faisceaux coupés en biais ou transversalement. Dans cette zone on remarque au carmin des cellules « araignées » gonflées, et au Weigert des fibres variqueuses, en chapelet, dont le nombre va diminuant à mesure qu'on s'éloigne du ventricule. L'état vacuolé cesse à 3 centimètres du pôle frontal. Thal. opt., noyaux caudés et noyaux lenticulaires paraissent normaux.

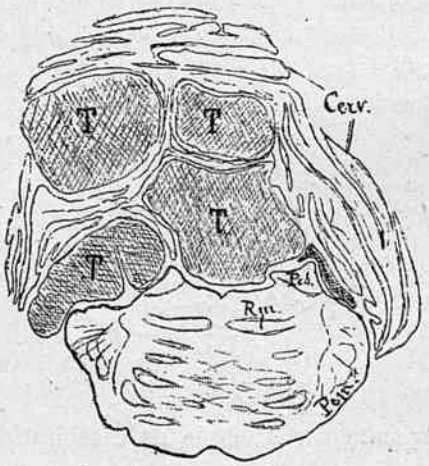

FIG. 1. — Coupe oblique ; maximum d'extension du sarcome.

Le nombre des cellules nerveuses de l'écorce est diminué ; on en voit dont les prolongements sont devenus indistincts, dont le corps a pris une forme ratatinée. Cependant les cellules d'apparence normale prédominent de beaucoup. Il y a diminution aussi des fibres nerveuses, mais les réseaux supraradiaire et tangentiel sont nettement démontrables. On n'y voit même que peu de fibres variqueuses.

Corps quadrijumeaux et cerveau postéreur. — L'aqueduc de Sylvius est d'abord dilaté et le tissu environnant vacuolé (com. post. et moelle du noyau r.). Plus tard l'aqueduc ne subsiste plus qu'à l'état de mince fente. Le corps quadrijumeau postérieur gauche est aplati mais pas détruit du tout (Pl.XL) ; il en est de même du noyau de la 3e paire, plus déformé à droite qu'à gauche, plus comprimé dans sa moitié postérieure que dans l'antérieure. Le noyau du pathétique se retrouve parfaitement, enclavé dans le faisceau longitudinal postérieur.

La figure 1 (coupe presque horizontale) correspond à l'extension la plus grande du néoplasme : c'est un sarcome, subdivisé ici en 4 noyaux principaux. Il n'a que fort peu détruit directement ; il a seulement repoussé et déformé les faisceaux, que l'on retrouve tous.

La planche XL, fig. 1 et 2, montre la moelle intacte ; le sarcome fait proéminence dans le 4e ventricule et se trouve en contact avec le plexus choroïde, d'où il prit peut-être son origine.

Au cervelet on rencontre dans les parties blanches avoisinant la tumeur des fibres variqueuses et le même état vacuolé qu'au cerveau; la Pl. XL en indique la répartition. La relation entre ces lésions et une partie des symptômes corporels présentés par B... me paraît hors de doute.

1. Par obstruction de l'aqueduc de Sylvius un néoplasme de petites dimensions put soumettre tout le cerveau à une pression exagérée, d'où résulta surtout une dégénérescence des tissus situés sur le pourtour des ventricules. Cela démontre une fois de plus l'existence d'un courant passant des ventricules latéraux au 3e ventricule et de là par l'aqueduc au 4e ventricule. S'il se fût agi d'un tubercule, comme je le supposais, on

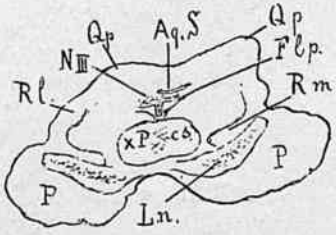

Fig. 2. — Coupe à la hauteur des corps quadrijumeaux postérieur.

eût pu dire que par suite par exemple de caséification il serait survenu une diminution de volume de la tumeur ; cela aurait permis à la circulation du 3e au 4e ventricule de se rétablir. Il est certain que chez B... l'état psychique fut beaucoup meilleur vers la fin de la vie et l'on ne saurait nier une relation étroite entre ce fait et celui du manque de symptômes de pression à l'autopsie. Le néoplasme étant un sarcome, sans hémorrhagie, sans foyer de destruction, l'explication de cette rémission, frappante chez B... m'échappe complètement.

2. On pourrait objecter que l'amincissement du corps calleux est compensé par la surface plus grande qu'il couvre. Cela supposerait pas mal d'élasticité des fibres nerveuses et n'expliquerait pas les varicosités et les dégénérescences très prononcées de ce faisceau.

3. Il est remarquable que, la tumeur étant à gauche, c'est le noyau de de l'oculomoteur commun droit qui a le plus souffert (fig. 2) ; que, malgré cette déformation notable, les troubles moteurs des yeux n'aient pas été plus graves.

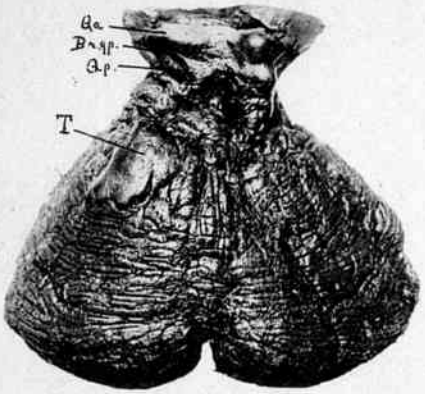

1

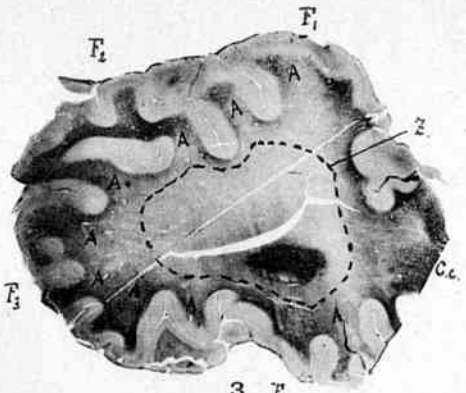

3 F1



2

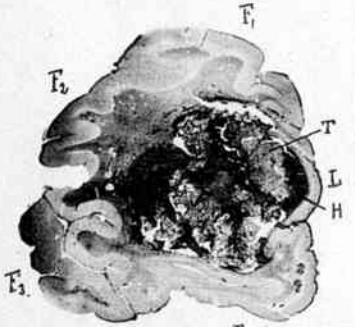

4 F1

ALTÉRATIONS DU TISSU CÉRÉBRAL DUES A LA PRÉSENCE DES TUMEURS
(R. Weber.)

1. *Obs. VI.* — *T* Tumeur. *Brap* : bras du quadrijumeau postérieur. — 2 et 4. *Obs. VII.* *H* Hémorragie. *T* Tumeur. *L* [illegible]

Enfin le symptôme constant chez B... de la dilatation pupillaire et du manque de réaction à la lumière est peu en accord avec le fait que la partie postérieure du noyau de la 3e paire fut directement plus comprimée que l'antérieure.

4. Le mécanisme de la compression du cervelet doit être encore plus compliqué que celui du cerveau. Il y a eu sans doute action combinée du sarcome (locale) et de la pression exercée par le cerveau dilaté sur le tentor. cerebelli. Enfin le foramen occipital pourrait avoir été plus ou moins obstrué par refoulement de la moelle.

Observation VII.

C... Pierre, né en 1864, est amené à Bel-Air sans aucune anamnèse le 6 avril 1904, venant d'un hôpital où il avait été placé d'urgence 4 jours auparavant. Affection en apparence aiguë. Impossible d'obtenir des renseignements de lui ; lorsqu'on l'interroge il cherche à porter la main à la tête, mais sans y arriver. C'est un homme de grande taille, bien nourri ; les yeux très proéminents lui donnent un facies spécial. La paupière droite est en ptosis léger, l'œil droit diverge parfois en dehors et sa pupille est dilatée. La réaction à la lumière paraît abolie des deux côtés, mais l'examen est fort difficile. Les plis naso-labiaux sont effacés ; le visage est bouffi. C... sort un peu la langue sur commandement, puis oublie de la rentrer. Réflexes patellaires d'intensité normale. Pouls accéléré, environ 100 par minute. Température : 38°5. Urine, rien de particulier.

Le malade est dans un état de torpeur profonde et meurt au bout de 36 heures environ, sans en être jamais sorti.

L'*autopsie* de la tête put seule être faite. Dure-mère tendue, face interne lisse, sèche. Pie-mère légèrement épaissie. Circonvolutions aplaties, sillons effacés. Poids du cerveau : 1.545 grammes.

On est immédiatement frappé de l'aspect spécial de l'hémisphère gauche, qui empiète sur le droit. Cela se traduit sur la coupe (Pl. XL, 3 et 4) par un aplatissement apparent et par une proéminence très nette de la région du corps calleux. Le trigone est repoussé à droite.

Après que le cerveau eut été extrait du crâne, le pôle frontal gauche dépassa le droit ; on y remarqua une coloration jaunâtre, puis un endroit où la substance cérébrale dilacérée laissait apparaître un tissu plus ferme. Par cette ouverture s'échappait un petit filet de sang.

Le cerveau a été débité en coupes sériées ; j'y ai constaté la présence de 16 tumeurs : 4 sont de dimensions microscopiques et purement corticales ; 8 sont entièrement dans la substance blanche ; 3 intéressent les deux substances. Ces 11 dernières atteignent en partie la grandeur d'un pois. Reste enfin la grande tumeur du lobe frontal gauche (Pl. XL, 3).Signalons encore deux petits foyers dans l'épendyme des ventricules occipitaux.

Tous ces néoplasmes répartis également sur les deux hémisphères sont composés de cellules cylindriques et appartiennent au type adéno-carcinome. Le

foyer primaire est resté inconnu en raison de l'autopsie incomplète ; le cerveau a sans aucun doute été envahi par la voie vasculaire. Cela semble démontré entr'autres par la figure 3, où un embolus cancéreux est en train de se développer juste à la bifurcation d'un vaisseau.

Ces tumeurs ont ceci de commun, qu'elles sont toutes nettement délimitées ; elles ont disséqué en quelque sorte la substance cérébrale dans leur entourage, beaucoup plus qu'elles ne l'ont « mangée ».

Les métastases de la substance blanche sont seules régulièrement entourées d'une zone vacuolée, qui paraît augmenter avec les dimensions du cancer et son éloignement de la périphérie du cerveau.

La tumeur du lobe frontal gauche baigne dans une hémorrhagie de date récente qui souvent en efface et en dépasse les limites (Pl. LX).

Les cornes frontales des ventricules sont aplaties, ressemblent à une fente, à gauche encore plus qu'à droite ; les occipitales par contre se sont arrondies de façon à atteindre le maximum de capacité, mais le pourtour n'en est pas agrandi.



Fig. 3.— Métastase cancéreuse à la bifurcation d'un vaisseau.

L'épendyme s'épaissit aux approches du grand néoplasme ; à gauche plus qu'à droite on voit à la face inférieure du corps calleux les mêmes pinceaux de fibres que dans l'observation VI.

Substance blanche. — Rien de particulier à relever dans l'hémisphère droit, pas plus que dans le gauche, jusqu'à une coupe passant un peu en avant de la commissure antérieure. La préparation ayant la consistance du caoutchouc fut très difficile à couper en cet endroit. On trouve ici des espaces périvasculaires dilatés, contenant quelquefois de petites hémorrhagies. Deux zones se différencient (à gauche) (Pl. LX, 3 et 4) : une centrale (démarquée par une ligne pointillée) se colorant mal au Weigert-Pal. Elle est occupée par des fibres nerveuses plus ou moins dégénérées, variqueuses, et d'innombrables vacuoles arrondies, en majeure partie vides, quelquefois remplies de masses amorphes. En dehors de cette zone et surtout aux endroits A de la Planche LX, la coloration d'après Van Gieson, dévoile la présence d'une quantité de cellules remarquables : un corps gros, gonflé, entouré de courts prolongements semblables à ceux des « araignées ». Ici la coloration des fibres à myéline réussit très bien.

15 millimètres plus en avant apparaît l'hémorrhagie (Pl.LX) qui va grandissant, à limites irrégulières, traversée de faisceaux qui prennent encore le Weigert. Cette région est riche en grosses cellules à 1 ou 2 noyaux, chargées de détritus (Kœrnchenzellen).

Enfin à 2,5 cent. en avant de la pointe de l'hémorrhagie commence le tissu cancéreux, dont la Planche LX rend les dimensions les plus grandes. On y remarque du pigment provenant sans doute de petits épanchements sanguins plus anciens. L'hémorrhagie efface par endroits les limites, sans cela nettes, de la tumeur. A son pourtour beaucoup d'espaces périvasculaires sont occupés par des amas de cellules cancéreuses ou du sang. Bientôt il ne subsiste plus qu'une fine bandelette de substance blanche et le néoplasme émerge même complètement au pôle frontal.

Les deux zones décrites plus haut se retrouvent à travers tout le lobe frontal gauche, mais à mesure que la tumeur grandit la zone vacuolée s'étend aux dépens de celle des grosses cellules araignées.

Ecorce (Coloration au carmin en bloc et rouge de Magenta). — Ne paraît pas altérée jusque vers le maximum d'extension de la tumeur. Ici on retrouve, semées irrégulièrement, les mêmes « araignées » gonflées que dans la substance blanche. Enfin, où le néoplasme est contigu à l'écorce les cellules nerveuses ne sont souvent plus perpendiculaires à la surface du cerveau. Par endroits elles sont transformées en petites masses amorphes ratatinées. Cependant, même là, on en rencontre d'autres encore bien conservées. Jusque bien avant dans la région frontale on peut constater l'existence de la couche des fibres tangentielles.

Cervelet. — Le lobe gauche contient une quinzaine de métastases dont les plus grandes ont 2, 3 millimètres ; à droite deux métastases seulement. Toutes communiquent avec la méninge ; une est exclusivement méningée. Phénomènes de compression font défaut.

Remarques.

1. De même que dans l'observation III, la circulation ventriculaire n'ayant été obstruée par aucune des tumeurs, les lésions des tissus en tant que démontrables par nos procédés, sont restées très localisées.

2. Les métastases, même les petites, à condition qu'elles soient situées dans la substance blanche, ne tardent pas à s'entourer d'une zone vacuolée. Celles de l'écorce ne le font pas. Cela peut tenir à l'histologie différente de ces tissus et au fait que les échanges nutritifs se font plus difficilement à mesure qu'on s'éloigne de la superficie.

3. La tumeur de l'observation III, extra-cérébrale, est plus grande que toutes celles de l'observation VII. Ici, au contraire, les altérations de la substance blanche sont notablement plus étendues que là.

Il paraît logique d'admettre que les néoplasmes se développant en pleine substance blanche, la disséquant en quelque sorte, sont particulièrement

bien placés pour intercepter le courant lymphatique qui se dirige vers les ventricules.

4. Il serait sans doute erroné de considérer les grosses cellules araignées comme le produit d'une prolifération, d'une inflammation réactive par exemple. Elles font en effet défaut autour des petites métastases. Leur localisation au lobe frontal gauche fait supposer qu'il s'agit d'un gonflement œdémateux des cellules névrogliques, dû à la pression aiguë exercée par la grande hémorrhagie.

5. *L'aplatissement des cornes frontales des ventricules latéraux fait entrevoir que l'évacuation de liquide céphalo-rachidien peut constituer un moyen de remédier à l'augmentation de pression produite par la croissance d'une tumeur.*

En pratique, cela pourrait permettre à un néoplasme de rester latent pendant une certaine période, ou expliquer des rémissions (1).

6. Il n'est pas inutile de rappeler que la parésie de l'oculo-moteur commun droit n'a pu être qu'un effet à distance et aurait conduit à une erreur de localisation.

Remarques générales.

1. L'écorce résiste mieux à la pression que la substance blanche. Sans doute que la nutrition y est plus facile ; peut-être aussi jouit-elle d'une vitalité plus grande si l'on peut s'exprimer ainsi. Cela ne rappelle-t-il pas ce que l'on constate assez fréquemment dans les malformations congénitales ? Cette analogie ne se retrouve-t-elle pas aussi dans l'atrophie très prononcée du corps calleux, dans l'intégrité relative des masses grises de la base, des faisceaux de projection par rapport à ceux d'association ?

2. *L'épendyme paraît réagir à l'augmentation de pression par un épaississement et la formation de pinceaux de fibres* (Chaslin). *Cette réaction de son côté, augmentant la résistance des parois pourrait être une défense contre la pression du liquide intra-ventriculaire.*

3. L'épendyme épaissi est contigu à *des fibres nerveuses en dégénérescence.* Pour l'observation VII, il ne peut guère s'agir que d'un effet de pression ; *pour l'observation VI, il y a sans aucun doute effet combiné de pression et de traction, par suite de la dilatation ventriculaire.*

4. Je confirme les conclusions 1, 2, 3, 4 et 6 de notre précédente publication.

(1) Coupant actuellement une gomme pariéto-temporale où les cornes occipitales sont en partie soudées, je me réserve de revenir plus tard sur ce mécanisme.

HOSPICE DE LA SALPÊTRIÈRE
TRAVAIL DE LA CLINIQUE ET DU LABORATOIRE DU PROFESSEUR RAYMOND.

ÉTUDE SUR LES PARAPLÉGIES PAR RÉTRACTION CHEZ LES VIEILLARDS

PAR

P. LEJONNE et J. LHERMITTE

Introduction et historique.

Les causes qui sont susceptibles d'amener chez le vieillard une impotence plus ou moins marquée des membres inférieurs allant même jusqu'à la paralysie complète sont, ainsi que nous l'avons indiqué dans un précédent travail (1), des plus variées. Chez l'individu en voie de sénescence on retrouve, en effet, une multitude de facteurs pathologiques qui, suivant leur affinité spéciale ou la réaction particulière du sujet frappé, détermineront des processus pathologiques dont l'aboutissant sera suivant les cas l'encéphalomalacie à type lacunaire de P. Marie, la sclérose médullaire polyfasciculaire ou enfin la myosite chronique diffuse dont nous voulons exposer aujourd'hui les caractères cliniques et anatomiques.

Pour n'être pas exceptionnelle, du moins chez les femmes âgées (nous n'en connassons aucun exemple dans le sexe masculin), cette affection ne nous paraît pas avoir beaucoup attiré l'attention des médecins. Confondue avec des types cliniques assez voisins, il est vrai, au point de vue objectif, mais radicalement différents quant à leur cause et à leur substratum anatomique, ce type de paraplégie nous paraît mériter une place à part dans le groupe si disparate des paraplégies du vieillard. Nous espérons pouvoir montrer qu'en face d'un malade atteint de rétractions musculo-tendineuses il est possible, si l'on peut reconstituer son passé pathologique, de faire le diagnostic et de séparer cette affection des syndromes qui peuvent plus ou moins s'en rapprocher.

Lorsqu'on recherche la raison du peu de renseignements que nous fournit à cet égard la littérature médicale, on la trouve dans ce fait que les auteurs qui ont constaté ce type clinique l'ont classé d'emblée dans

(1) P. LEJONNE et J. LHERMITTE. *Archives gén. de médecine*, 1905. Les Paraplégies d'origine lacunaire et d'origine myélopathique chez les vieillards.

des groupes morbides qui en apparence peuvent ressembler à la paraplégie par rétraction : le rhumatisme chronique fibreux, la sclérose médullaire polyfasciculaire.

A une certaine période de la maladie dont le développement est, ainsi que nous le verrons, d'une lenteur excessive, il est bien certain que ces malades se rapprochent de certains rhumatisants chroniques ou encore de paraplégiques immobilisés depuis longtemps dans leur lit, atteints de contractures secondaires à la sclérose polyfasciculaire ; mais, nous le répétons, le diagnostic de ces différents états est possible dans la pluralité des cas. Si ce diagnostic n'a point, quant à présent du moins, une importance considérable au point de vue du traitement, il ne saurait être indifférent de le poser avec précision pour établir le pronostic.

Paraplégiques lacunaires, myélopathiques, myopathiques, s'ils évoluent dans le même sens, du moins ils le font avec une rapidité différente et l'échéance fatale, rapprochée dans la paraplégie lacunaire, est presque indéfiniment reculée dans la paraplégie de cause myopathique.

Si cette paraplégie dont la caractéristique clinique est de s'accompagner de rétractions musculo-tendineuses avant d'aboutir à une impotence complète n'a pas été suffisamment remarquée, ce n'est pas à dire que les muscles des vieillards n'aient pas fait depuis longtemps l'objet de nombreuses études en vue de préciser soit leurs caractères anatomiques, soit les symptômes morbides auxquels les altérations de la sénilité pouvaient donner lieu.

Dans ce qu'on peut appeler la sénilité simple non compliquée, il est de règle de constater un affaiblissement de la motricité plus marqué aux membres inférieurs qu'aux membres supérieurs (Durand-Fardel (1), Demange (2), Charcot (3)), accompagné parfois d'un certain degré d'émaciation musculaire. Dans ces cas, l'examen anatomique des muscles permet de constater une atrophie volumétrique des fibres musculaires, une prolifération assez marquée des noyaux du sarcolemme avec une très légère sclérose interstitielle. Diminution individuelle, pourrait-on dire, de chaque fibre musculaire ; prolifération des noyaux du sarcoplasma et du tissu conjonctif interfasciculaire ; tels sont les trois termes de l'altération sénile physiologique.

Nous ne parlons pas des lésions de sclérose artérielle ou de celles qui frappent si souvent les nerfs intra-musculaires, leur développement est variable et sans rapport *direct* avec l'altération du muscle dans ces cas. Les caractères négatifs sont aussi importants à relever : pas de modifications

(1) Durand-Fardel, *Maladies des vieillards.*
(2) Demange, *Traité de la vieillesse*, 1886.
(3) Charcot, Œuvres complètes, *Maladies des vieillards.*

dans la striation des fibres, celles-ci ne sont le siège d'aucun phénomène dégénératif, enfin entre les faisceaux musculaires n'existent que de très rares vésicules adipeuses.

Macroscopiquement ces muscles sont moins rouges que ceux des jeunes sujets et à la coupe les travées conjonctives se détachent plus nettement. Nous ne saurions être de l'avis d'Otto Weber pour qui les fibres musculaires du vieillard auraient toutes les mêmes dimensions contrairement à celles de l'adulte ; les coupes que nous avons pratiquées chez le vieillard dont, cliniquement, les muscles paraissaient sains, nous portent à penser au contraire, que l'irrégularité de taille est presque de règle dans les fibres musculaires des sujets ayant dépassé 70 ans.

Quant aux autres caractères mentionnés par certains auteurs : infiltration adipeuse, dégénérescence vacuolaire, pigmentaire ou graisseuse, fragmentation des fibres, ils appartiennent, nous semble-t-il, non pas aux muscles du vieillard valide, mais de celui chez lequel on peut relever des troubles de la motilité.

De plus, dans l'interprétation des lésions observées chez le vieillard normal, doit-on prendre garde à la cause de la mort et éliminer les cas où la terminaison fatale fut provoquée par une maladie chronique et cachectisante ; les altérations musculaires relèvent dans ce cas non plus de la sénilité, mais de la cachexie dont l'action sur le système musculaire strié est si prépondérante, ainsi que l'ont montré les recherches de M. Klippel (1).

Ainsi que cet auteur l'a constaté, le vieillard est plus sensible qu'aucun autre à l'action des toxines cachectisantes ; aussi bien, d'une extrême fréquence sont chez ces sujets les troubles ressortissant aux altérations du système musculaire strié ; chez certains la faiblesse musculaire va jusqu'à l'impotence ; confinés au lit, ces malades sont de véritables paraplégiques, mais quoique bien souvent leur paraplégie soit provoquée par des modifications plus ou moins grossières de l'appareil musculaire la cause, l'évolution de cette affection secondaire, à la cachexie, sont assez particulières pour nous autoriser à la rejeter du cadre cette étude.

Il est aussi un syndrome morbide ayant pour caractéristique l'affaiblissement progressif des muscles du vieillard dont la cause reste ignorée mais dont les lésions aujourd'hui définies sont, comme dans les paraplégies des cachectiques, localisées au système musculaire strié. C'est à M. Empis (2) que nous devons la première description de cet ensemble symptomatique, com-

(1) Klippel, Thèse Paris, 1889.

(2) Empis, De l'affaiblissement musculaire progressif, *Archives générales de Médecine*.

plètement étudié et défini sous le terme, trop compréhensif maintenant, *d'affaiblissement musculaire progressif chez les vieillards.*

Quoique, à proprement parler, cette étude ne rentre pas strictement dans le cadre de ce travail, nous ne pouvons la passer sous silence en raison des recherches dont elle fut le point de départ, et de la facilité qu'elle nous donnera pour préciser les rapports de la paraplégie par rétractions avec les autres affections musculaires du vieillard.

Au début de son travail, Empis fait remarquer que cet affaiblissement musculaire n'est pas l'apanage exclusif de la vieillesse, que l'âge y joue certes un rôle important parmi les facteurs étiologiques, mais qu'il doit être non pas considéré comme une cause efficiente et suffisante, mais seulement comme « une condition d'aptitude », suivant son expression.

Les signes fondamentaux du syndrome sont constitués par une faiblesse musculaire extrême, la marche est gravement compromise, les malades marchent en titubant, se servent de points d'appui, se font aider.

Dans les cas plus avancés, la marche devient impossible et l'alitement nécessaire. A ces troubles de la motilité se joignent des phénomènes généraux divers, oppression, dyspnée, vestiges, bourdonnements d'oreille. La température reste normale et l'examen objectif ne permet de rien déceler qui explique un pareil état.

Quant à l'évolution de la maladie, elle est d'une durée qui se juge par années ; son début est extrêmement insidieux et souvent les malades sont incapables d'en préciser l'époque d'apparition. La terminaison est fatale, précédée d'une décrépitude à marche galopante, souvent hâtée par une complication intercurrente.

Pour ce qui est du diagnostic, il est en général des plus simples ; l'absence de perversion et de la réflectivité de la sensibilité, les symptômes généraux éloignent l'idée d'une affection des centres nerveux et tendent à faire admettre au contraire que cet état ressortit à un trouble plus général. En raison du peu de modifications macroscopiques des muscles, toutefois « *pâles et décolorés* », Empis rapproche ce syndrome de la chlorose des jeunes filles ; tous deux s'accompagnent de troubles généraux et sont indépendants d'un substratum anatomique, mais, ajoute l'auteur, si l'affaiblissement des vieillards n'est pas une maladie cela tient à ce que « la vieillesse se caractérise mons par des altérations de texture que par les modifications dans les fonctions organiques ». Si le syndrome clinique décrit par Empis devait rester, les conclusions de cet auteur sur la nature de ces paraplégies devaient bientôt être réfutées par Vulpian (1) et son élève Douaud (2), dont les recherches montrèrent que, en realité, les mus-

(1) VULPIAN, *Leçon de physiologie générale et comparée*. Paris, 1866.
(2) DOUAUD, Thèse Paris, 1867.

cles des sujets atteints d'affaiblissement musculaire étaient le siège d'altérations manifestes dont les plus importantes consistaient dans une dégénérescence graisseuse de la plupart des fibres.

Principalement localisées sur les muscles des membres inférieurs et de la paroi abdominale ces modifications se traduisent macroscopiquement par une couleur « pâle, feuille morte » (Vulpian). Dans tous les cas examinés, Vulpian dont l'attention fut attirée spécialement par le système nerveux, ne put constater aussi bien dans la moelle que dans les nerfs périphériques aucune altération.

Il s'agit donc bien là d'une affection à siège musculaire, sous la dépendance d'une perturbation de l'état général de cause indéterminée.

Il en est de même de l'atrophie fébrile des vieillards décrite par B.Ball (2), du *morbus climatericus* de Lobstein. Dans ces affections, l'émaciation du sujet évolue avec rapidité, les masses musculaires fondent chaque jour en même temps que se manifestent des symptômes généraux ; dyspepsie, amaigrissement,constipation, semblables,on le voit,hormis la rapidité d'évolution à ceux qui accompagnent l'affaiblissement progressif d'Empis.

Etant donné l'incertitude dans laquelle nous sommes encore aujourd'hui sur la nature de ces affections cachectisantes du vieillard dont le symptôme fondamental, essentiel, est l'affaiblissement joint à l'atrophie du système musculaire strié, on est en droit de rapprocher, sinon d'identifier ces deux syndromes,l'un à marche subaiguë : le morbus climatericus, l'autre à allure traînante, essentiellement chronique, l'affaiblissement musculaire progressif d'Empis (3).

Les paraplégies dont nous voulons entreprendre la description ont plus d'un trait commun avec les affections dont nous venons de parler, mais cependant en raison de leurs caractères cliniques très spéciaux, de leur évolution et des lésions anatomiques qui les caractérisent, elles nous semblent mériter une place à part dans les atrophies musculaires du vieillard.

L'auteur qui, à notre connaissance, a remarqué le premier l'affection dont nous nous occupons et qui en a soupçonné la nature, est M. le professeur Hayem.

Dans son article du Dictionnaire Dechambre, sur les atrophies musculaires, M. Hayem fait observer que dans les hospices des vieillards on remarque chez les *déments* et chez certains cachectiques une rigidité musculaire spéciale.« Confinés au lit, extrêmement maigres, ces malades sont comme raïdis, leurs muscles durs et tendus forment sous la peau des cordes dont la saillie s'exagère dès qu'on essaye d'imprimer aux membres

(1) Geiot, *Klinick der Greisenkrankheiten*. Erlangen, 1860.
(2) B. Ball, *Diction. Dechambre*, article *atrophie*.
(3) G. Hayem, *Diction. Dechambre*, article *muscle*.

des mouvements passifs. Dans ces circonstances, ajoute-t-il, les lésions musculaires ne sont pas douteuses et c'est vraisemblablement à elles qu'on doit rapporter la rigidité des muscles.» D'après ces quelques lignes, on se rend compte qu'il s'agit bien d'une maladie très spéciale déterminant une atrophie musculaire très prononcée ; atrophie qui, fait important, s'accompagne de rétractions musculaires.

Les faits que nous rapportons sont tout à fait superposables à ceux que cliniquement avait observés M. Hayem et qu'il supposait en l'absence d'autopsie, ressortir non pas au rhumatisme ou à une affection des centres nerveux, mais essentiellement aux altérations musculaires secondaires à la démence ou à la cachexie.

Il nous semble inutile d'insister sur les différences qui séparent la paraplégie par rétraction du vieillard des diverses formes de rhumatisme chronique avec déformation des muscles et principalement de la forme décrite par Jaccoud (1) en 1867.

Dans ces faits on retrouve une étiologie rhumatismale très nette, les rétractions occupent surtout les extrémités, les cordons fibreux immobilisant et déformant les jointures des phalanges et des orteils ne répondent pas à des tendons, mais sont constitués par des néoformations conjonctives.

Ce n'est pas à dire que la paraplégie par rétractions ne puisse être confondue, à un examen superficiel, avec le rhumatisme chronique, la littérature médicale en fournit plusieurs exemples, non plus d'ailleurs qu'avec la paraplégie d'origine myélopathique, ainsi qu'on en trouve un exemple dans le travail de Demange. Cet auteur qui avait si bien vu et décrit la paraplégie spastique par sclérose polyfasciculaire nous semble avoir rangé à tort dans le cadre de cette affection l'observation d'une malade atteinte d'une paraplégie avec rétraction considérable des membres inférieurs. Nous croyons devoir la donner ici en résumé pour en signaler les particularités qui autorisent à la classer dans la forme myopathique.

Le sujet dont parle Demange était une femme âgée de 80 ans, beaucoup plus âgée par conséquent que les paraplégiques myélopathiques ; la maladie débute chez elle à la suite d'une fracture du col du fémur (nous insisterons sur le rôle du traumatisme). Un an après surviennent des douleurs *bilatérales* dans les membres inférieurs, la jambe droite puis la jambe gauche se rétractent, la sensibilité objective est intacte. Les réflexes tendineux, forts au début, disparaissent. Plus tard les membres supérieurs deviennent *raides* et *douloureux*, l'état général s'affaiblit et la malade succombe à une crise d'asystolie. La durée de la maladie fut de

(1) Jaccoud, Clinique de la Charité.

4 ans. A l'autopsie Demange constata un athérome généralisé ; l'encéphale était normal. Quant à la moelle, l'étude histologique fit voir un état athéromateux des vaisseaux spinaux, mais une intégrité absolue de tout le cordon antéro-latéral dans la moelle dorsale et lombaire ; il existait seulement dans une région *très limitée* de la moelle cervicale une sclérose légère touchant le faisceau pyramidal croisé. Les cornes antérieures étaient bien conservées ; on y remarquait un état pigmentaire des cellules ganglionnaires ainsi qu'il est de règle de l'observer chez les vieillards. L'étude des nerfs et des muscles n'a pas été faite, mais nul doute qu'on aurait trouvé dans ce cas des lésions musculaires, car nous croyons qu'il est impossible d'expliquer par la minime lésion médullaire les troubles qu'a présentés cette malade et, d'autre part, l'artério-sclérose des vaisseaux spinaux et l'épaississement de la névroglie autour d'eux sont incapables de produire de pareils syndromes ainsi que nous avons essayé de le démontrer dans notre premier travail (1).

C'est après avoir étudié dans le service de M. Klippel une malade atteinte de paraplégie progressive avec rétractions tendineuses très accentuées et en avoir fait l'autopsie que l'un de nous eut l'attention attirée sur ce fait que la moelle ne présentait pas les lésions habituelles des paraplégies séniles et se demanda s'il ne s'agissait pas là d'un syndrome spécial par sa physionnomie clinique et ses lésions. Depuis, nous avons continué ces recherches dans le service de M. le professeur Raymond dont le riche matériel nous a été précieux et grâce auquel il nous a été possible en deux ans de recueillir 8 cas de l'affection que nous désirons décrire ici.

Étiologie.

L'étiologie de cette affection est des plus obscure. L'âge très avancé constitue un des éléments essentiels des conditions étiologiques, mais évidemment ici, comme dans toutes les manifestations de sénilité, l'âge ne saurait être considéré comme une cause efficiente, mais plutôt comme une cause prédisposante à certaines manifestations pathologiques. Il est à remarquer cependant que les malades atteints de paraplégie avec rétractions sont plus avancés en âge que ceux dont l'impotence motrice a pour cause une altération du système nerveux. C'est après 70 ans que se développe surtout l'affection que nous étudions ; d'après nos observations, 6 fois sur 7 les malades avaient dépassé 75 ans.

Nous ne saurions affirmer que le sexe ait une influence sur le développement de cette paraplégie, mais il n'est pas irrationnel de le penser, étant donné que dans les hôpitaux généraux nous n'avons pu en constater un

(1) P. Lejonne et J. Lhermitte, *loco citato*.

seul cas chez l'homme, tandis que nous en avons observé 2 cas typiques chez les femmes. Rappelons que c'est aussi dans les divisions de la Salpêtrière que Demange et M. le professeur Hayem ont eu l'occasion d'observer les exemples d'atrophie musculaire suivie de rétraction dont nous avons parlé.

Ce dernier auteur spécifie que les athrophies se produisent chez les cachectiques ou les déments ; il est ici nécessaire de faire quelques distinctions.

En effet, ainsi que l'a remarqué M. Hayem dans la démence sénile parvenue au stade marastique, on observe une émaciation parfois colossale des muscles striés prédominant sur les membres inférieurs,suivie ou non de rétractions tendineuses. Il en est de même de certains vieillards frappés de cachexie lentement progressive dont la cause reste inconnue. Mais d'une part, les cas de démence sénile s'accompagnant de rétractions et d'atrophies musculaires sont rares, d'autre part,un grand nombre de cachectiques de causes les plus diverses ne font pas de rétractions bien que leurs muscles soient plus ou moins grossièrement atrophiés. De plus, et ce fait nous paraît primordial, on peut observer des vieillards atteints de paraplégie atrophique avec rétractions progressives indemnes de toute cachexie et de toute démence. Il existerait donc deux types au point de vue étiologique, l'un dans lequel les altérations musculaires accompagneraient un état démentiel ou cachectique, l'autre évoluant avec une intégrité absolue de la nutrition générale et des fonctions du cerveau. A y regarder d'un peu plus près toutefois, la réalité de ces deux types s'évanouit et si l'on constate chez les uns, un état marastique prolongé, et chez les autres un habitus floride, cela tient à ce fait qu'on observe des sujets dont la maladie est à des périodes évolutives différentes. La cachexie marastique étant l'aboutissant de toutes ces paraplégies, il n'y a pas lieu de s'étonner de ces différences ; de plus, si l'on peut reconstituer le passé pathologique de ces malades, on voit qu'ils n'ont pas toujours été aussi gravement atteints au point de vue de l'état général, que même arrivés à la phase de rétraction complète des membres inférieurs, ils s'alimentaient très suffisamment, ne maigrissaient pas et pouvaient s'occuper à l'aide de leurs membres supérieurs à différents travaux.

En dehors des conditions étiologiques dont nous venons de parler on ne retrouve aucun élément susceptible d'être pris en considération,si ce n'est, d'une manière générale, toutes les causes qui amènent le confinement au lit, et c'est parmi celles-ci que nous croyons pouvoir classer la démence et les cachexies.

Dans deux cas, l'alitement fut déterminé par une fracture du col du fémur, une fois il s'agissait d'une femme ayant reçu un traumatisme (coup



C



B



D

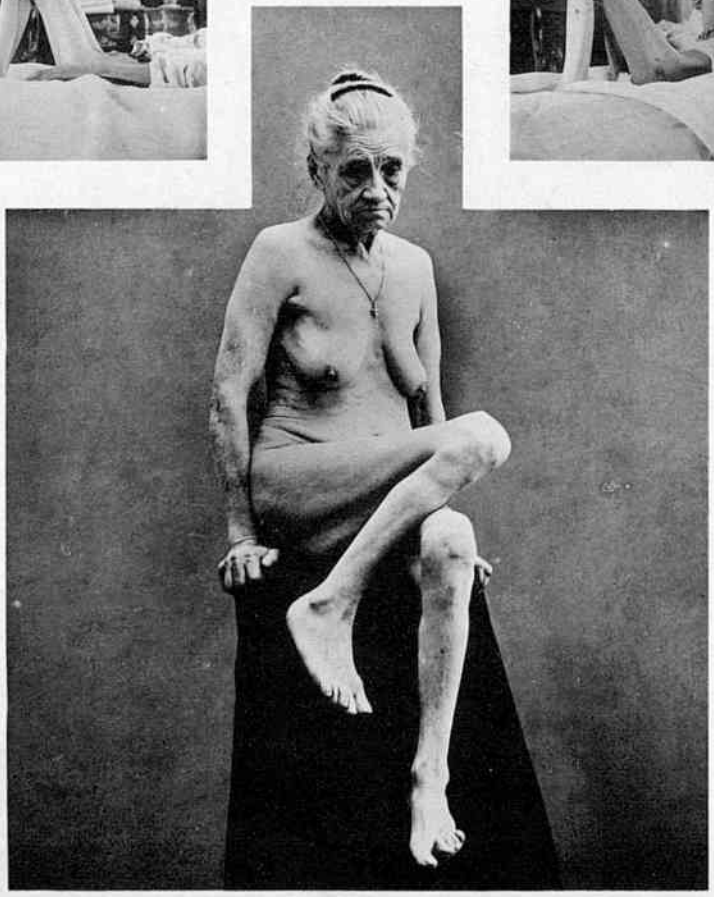

A

PARAPLÉGIES PAR RÉTRACTION CHEZ LES VIEILLARDS

(P. Lejonne et J. Lhermitte.)

de pied) dans la région lombaire. Dans ces différents cas le traumatisme local doit être mis hors de cause, les altérations musculaires se sont produites avec une égale rapidité tant du côté lésé que du côté primitivement sain.

La démence sénile ou simplement la faiblesse intellectuelle et physique de certains vieillards dont l'activité se réduit aux nécessités immédiates agissent par un mécanisme analogue dans la genèse du processus pathologique et, nous le répétons, l'immobilité à laquelle ces sujets sont condamnés (fracture, traumatisme, cachexie primitive) ou se condamnent (démence sénile ou affaiblissement et limitation de l'activité intellectuelle) si elles paraissent être des conditions importantes au développement des paraplégies atrophiques avec rétraction, n'en sont pas les éléments étiologiques essentiels et dans la plupart des cas l'anamnèse permet de retrouver seulement les accidents habituels au passé du vieillard. Il est à remarquer toutefois, et cette constatation a son intérêt, que nos malades étaient indemnes de toute tare rhumatismale.

Étude clinique (Pl. XLI).

C'est à un âge très avancé que débute la maladie, les sujets que nous avons pu observer étaient d'un âge qui variait de 75 à 84 ans. Ainsi qu'il arrive dans la contracture tabétique de Demange (sclérose médullaire polyfasciculaire) l'affection se dissimule pendant longtemps, et l'époque de son début ne saurait être exactement précisée. Assez souvent toutefois, les malades ont consulté autrefois pour des douleurs vagues dans les membres inférieurs comparées à des crampes, des tiraillements, des torsions profondes dans les muscles des mollets surtout. Ces douleurs assez vives mais pouvant dans certains cas faire défaut durent peu, remplacées qu'elles sont par une lourdeur progressivement croissante des membres inférieurs. Les malades marchent comme si elles avaient des « bottes de plomb ».

Assez rapidement cet affaiblissement s'exagère et contrairement à ce ce qui s'observe dans la paraplégie myélopathique, les malades se mettent au lit. Pendant toute cette période qui peut durer des mois, on ne constate aucun trouble des sphincters pas plus que de la sensibilité objective. Les réflexes tendineux et cutanés sont normaux, l'intelligence intacte.

On ne saurait non plus constater bien nettement d'amyotrophie dans les membres inférieurs, — les muscles sont mous, flasques, donnant une réaction très vive à l'excitation mécanique (augmentation de la contractilité idio-musculaire, myœdème) mais ne sont que fort peu diminués de volume.

Ce qui est beaucoup plus net et qui facilement, dès cette période peut être mis en évidence c'est l'affaiblissement musculaire prédominant sur les membres inférieurs. Tous les mouvements sont indistinctement affaiblis, parfois cependant on observe que les mécanismes de flexion sont plus touchés que ceux de l'extension. Assez exceptionnellement l'amyotrophie peut se montrer dès cette époque, diffuse et globale pourrait-on dire, elle n'est jamais très accentuée.

Au contraire, dès que les malades se sont alités, les muscles de la jambe subissent une diminution assez rapide en même temps que les jambes primitivement dans l'extension se placent en flexion plus ou moins marquée. Au début ce raccourcissement en flexion des membres inférieurs peut être *en partie* corrigé par une traction lente et continue, mais toujours douloureuse. Dans plusieurs observations nous avons remarqué que la rigidité musculaire était proportionnellement plus développée sur le groupe des muscles adducteurs que sur celui des fléchisseurs.

Bientôt, les jambes se placent en adduction, les cuisses en flexion sur le bassin, les jambes en flexion sur les cuisses, les pieds en extension.

La palpation des muscles atrophiés et rétractés donne la sensation de cordes rigides, une pression un peu forte détermine des douleurs assez vives, les troncs nerveux ne sont pas hyperesthésiés.

Il est en général facile de juger le degré de l'amyotrophie car d'après nos observations ces malades, émaciés par une nutrition insuffisante ainsi qu'en témoigne l'hypothermie fréquente, ont perdu tout pannicule adipeux sous-cutané. Les reliefs osseux deviennent très apparents, au contraire les loges musculaires s'affaissent et se creusent.

Les articulations ne sont pas déformées, ainsi que le confirme l'épreuve radiographique.

La plupart des mouvements sont encore possibles, mais limités.

L'abduction et l'extension surtout ne peuvent s'accomplir complètement, la jambe forme un angle obtus avec la cuisse, les muscles postérieurs sont tendus et saillants ; dans les mouvements imparfaits d'abduction on sent la corde des adducteurs plus ou moins prononcée.

Les réflexes tendineux et cutanés sont normaux, ces derniers souvent affaiblis comme chez les vieillards en général.

En deux à trois ans la maladie fait des progrès sensibles. La rétraction est alors extrêmement prononcée et l'aspect de la malade caractéristique. En décubitus latéral, les cuisses complètement fléchies sur le bassin, les jambes repliées sur elles-mêmes, le mollet entrant en contact avec la face postérieure de la cuisse, les talons touchant les fesses, le tronc incurvé, les malades restent immobiles tout le jour, craignant le moindre déplacement de leurs membres. Si les douleurs subjectives sont très supportables,

celles qui accompagnent la mobilisation des articles sont fort pénibles et s'étendent à toute la continuité du membre.

La pression des muscles, du quadriceps fémoral, du groupe postérieur de la jambe ou de la cuisse fait pousser des cris au malade, on peut malaxer au contraire les troncs nerveux périphériques sans que la malade ressente de douleurs bien nettes. Le signe de Lasègue est absent ; et s'il existe une douleur très vive à l'extension de la jambe, son siège n'est pas du tout sur le trajet du sciatique dont les points douloureux font défaut.

Examen électrique. — L'examen électrique des muscles montre que dans les membres inférieurs les plus rétractés la perturbation des réactions n'est pas très considérable. Il n'existe en effet aucune modification qualitative, pas de D R, mais cependant l'excitabilité galvanique et faradique est diminuée d'une manière sensiblement égale des deux côtés. Le muscle le plus atteint paraît être le quadriceps fémoral.

Immobilisés par leurs rétractions musculaires les malades n'en sont pas moins capables d'exécuter quelques mouvement volontaires qu'arrête seulement la limite d'élasticité de leurs muscles sclérosés. La force musculaire affaiblie mais jamais abolie complètement est au prorata de l'amyotrophie. Avec les progrès de la maladie celle-ci s'étend et gagne les muscles de la ceinture pelvienne. Jamais elle ne s'accompagne de secousses fibrillaires. Les membres supérieurs, le cou, le tronc ont conservé la liberté de leurs mouvements, mais toutefois déjà les masses musculaires ont perdu leurs reliefs, l'amyotrophie tend à se généraliser.

A cette époque l'examen du malade montre que la sensibilité objective est intégralement respectée dans tous ses modes, aussi bien sur la peau que dans la profondeur. Le sens articulaire est absolument normal.

L'examen des réflexes tendineux apprend que ceux-ci sont conservés, aussi bien aux membres supérieurs qu'aux membres inférieurs, un peu faibles si l'amyotrophie est très développée. Il va sans dire que dans cette recherche on ne doit tenir aucun compte de l'amplitude du mouvement exécuté par le membre puisque ce dernier est immobilisé par les rétractions, mais seulement du gonflement du muscle dont on percute le tendon ainsi que de la rapidité de la contraction musculaire.

L'excitabilité mécanique des muscles atrophiés est en général augmentée et après la percussion de la masse charnue se produit le myœdème ou une onde lente de contraction. Dès que l'atrophie est extrême le phénomène disparait.

Les réflexes cutanés persistent normaux ainsi que le phénomène d'Oppenheim ou de Mendel.

Par suite de son évolution progressive, la maladie ne tarde pas à atteindre toutes les masses musculaires ; atrophiés de partout, ces malades

offrent le degré le plus avancé de la cachexie. Le squelette thoracique se dessine sous la peau ; les vertèbres sont saillantes, les omoplates décharnées.

Sur les membres les articulations paraissent énormes, relativement au reste du membre. Cela ne veut pas dire qu'elles soient atteintes, mais montre à quel point sont réduits les muscles qui s'insèrent autour d'elles.

Les membres supérieurs jusqu'ici à peu près respectés deviennent rigides et s'immobilisent en flexion bien que celle-ci soit toujours moins accusée qu'aux jambes. L'extension complète de l'avant-bras sur le bras est impossible ; à angle obtus le biceps très amaigri forme un relief dur et douloureux.

La flexion du bras est toujours possible. L'état général s'aggrave progressivement, le faciès est pâle, terreux, sans expression, les yeux excavés, le regard brillant, l'appétit considérablement diminué. Malgré cette cachexie, l'intelligence reste claire, le fonctionnement des réservoirs n'est jamais troublé. Les troubles trophiques cutanés sont l'exception, la peau est écailleuse, sèche, parfois ichtyosique ; sur la face dorsale du pied ou autour des malléoles, on constate parfois un pseudo-œdème dur, non dépressible, mais toujours peu accusé.

La terminaison fatale survient dans le marasme profond avec adynamie. L'hypothermie, l'affaiblissement cérébral indiquent presque avec certitude l'imminence du dénouement.

Au cours de la description précédente nous avons volontairement laissé de côté l'état des viscères et du système vasculaire. Dans tous les cas que nous avons observés (8) il nous a été impossible de découvrir une altération des émonctoires, des poumons, du cœur. Ce dernier n'est pas augmenté de volume, la pression artérielle varie de 17 à 14 ; les artères périphériques dans deux cas ne présentaient aucun signe d'athérome, dans les autres les radiales étaient indurées, bien que la tension ne dépassât pas 17 de Hg au sphygmomamomètre de Potain. Dans deux cas où la pression était basse (14) nous avons constaté à l'autopsie une atrophie des parois du cœur qui est peut être responsable de ces faibles pressions.

Évolution. — Pour être progressive, la marche de cette affection n'en est pas moins d'une excessive lenteur et ses différentes phases se jugent par années. Nous suivons entre autres une malade depuis trois ans et nous n'avons constaté que des modifications très légères dans son état depuis le premier jour où nous l'avons examinée.

La phase initiale de la maladie se caractérise par une *paraparésie douloureuse avec ou sans amyotrophie*, puis l'alitement devient nécessaire du fait de l'affaiblissement moteur qui marche de pair avec l'amyotrophie. La flexion des membres inférieurs s'établit progressivement et devient

irréductible. La maladie semble alors ralentir son allure et bien des malades restent pendant des années à ce stade de son évolution, puis les muscles de la ceinture pelvienne se prennent, enfin ceux des membres supérieurs et du cou s'enraidissent et s'atrophient ; la phase terminale est arrivée, le marasme s'établit plus ou moins vite et la malade assiste en pleine connaissance à sa déchéance progressive.

Diagnostic clinique. — Le diagnostic des paraplégies qui s'accompagnent de rétractions est en général assez facile ; on le comprend aisément si l'on se souvient de ce que nous avons dit au sujet des distinctions nécessaires parmi les maladies myopathiques du vieillard. C'est en réalité seulement pendant la première période de l'affection, alors que les rétractions sont au début de leur développement ou tout à fait ébauchées que le diagnostic prête à des hésitations.

L'affaiblissement moteur qui frappe les membres inférieurs du vieillard peut relever des causes les plus diverses, être d'origine cérébrale, médullaire, névritique, myopathique. S'agit-il d'une paraplégie par lésion encéphalique? alors, ou bien la malade aura présenté des ictères successifs et l'exaltation des réflexes tendineux, les phénomènes de Babinski, d'Oppenheim, viendront affirmer le diagnostic d'hémiplégie double ; ou bien la parésie se sera installée progressivement sans ictus ; dans ce cas existeront le plus souvent les symptômes révélateurs d'une dégénération de la voie motrice, enfin des troubles sphinctériens, un léger début d'affaiblissement intellectuel constitueront par leur réunion un ensemble symptomatique suffisant pour faire rejeter l'hypothèse d'une lésion autre que celle du cerveau.

Plus difficile est dans bien des cas le diagnostic de la paraplégie musculaire d'avec la paraplégie myélopathique. Un même début insidieux, parfois des douleurs dans les membres inférieurs analogues peuvent tromper sur la nature de la maladie ; mais si on peut voir parfois la paraplégie par sclérose polyfasciculaire se compliquer de rétractions musculo-tendineuses, du moins celles-ci ne se montrent qu'à une période tardive de l'affection ; depuis bien des années la malade était paraplégique, elle présentait le phénomène de Babinski, l'exaltation des réflexes tendineux, signes qui éloignent l'idée d'une affection à siège exclusivement musculaire.

Au cas où on n'a pu reconstituer les antécédents pathologiques d'une malade atteinte de rétraction l'examen objectif peut encore lever les doutes. La recherche négative du signe de l'orteil ou du phénomène d'Oppenheim, l'existence d'une amyotrophie considérable portant surtout sur les mollets et la partie inférieure des cuisses, permettront d'exclure une altération médullaire.

Quant à la polynévrite, outre qu'elle n'est pas fréquente chez le vieillard, elle se reconnaîtra facilement grâce à l'existence de douleurs vives le long des troncs nerveux, douleurs réveillées par la pression et affectant une allure paroxystique bien différente par conséquent de celles qui accompagnent la maladie que nous étudions.

L'examen électrique pourra dans les cas douteux être d'un grand secours.

En réalité le seul diagnostic délicat est à faire avec le rhumatisme chronique. Mais dans ce dernier cas les jointures sont plus ou moins déformées, quelquefois des altérations à peine appréciables au palper sont rendues très évidentes par la radiographie ; elles sont ou ont été douloureuses.

Lorsqu'on mobilise les divers segments des membres inférieurs on peut s'assurer facilement que le siège des douleurs qui provoque cette manœuvre est très différent suivant qu'on a affaire à un rhumatisme ou à la polymyosite chronique. Dans le premier cas le siège de la douleur est articulaire, dans le second au contraire, c'est dans la profondeur des muscles que le malade accuse de pénibles tiraillements.

Il est exceptionnel que les déformations du rhumatisme se localisent strictement aux membres inférieurs, en général les mains sont prises à des degrés variables, alors que jusqu'à la fin elles restent intactes dans la polymyosite.

Le plus souvent enfin il est facile de retrouver un passé rhumatismal évident ; la marche de la maladie se fait par poussées irrégulières se limitant à certains articles pour les quitter plus ou moins vite, y revenir à plusieurs reprises avant de s'y fixer définitivement. Rien de tout cela n'est comparable à la progression régulière de la paraplégie par myosite. Ainsi que nous l'avons dit à l'introduction, le diagnostic avec le rhumatisme fibreux décrit pour la première fois par Jaccoud n'est pas à faire, il s'agit dans ce dernier cas de jeunes sujets à antécédents rhumatismaux très nets et, de plus, les déformations et les rétractions qu'ils présentent ne ressemblent que de fort loin à celles qui sont décrites ici.

Dans certains cas le rhumatisme se localise surtout dans les tissus périarticulaires, et peut déterminer des déformations notables ; il est tout à fait exceptionnel de ne pas rencontrer d'altérations aux grosses jointures, celles-ci ont leur synoviale épaissie, et l'épreuve radiographique y fait constater des modifications plus ou moins notables, enfin l'affection ne se confine pas aux membres inférieurs, les bras et surtout les mains sont atteints, fait qui manque toujours dans la myosite chronique.

Nous ne pouvons insister sur les affections musculaires du vieillard, ce seraitnous exposer à des redites ; il est à remarquer seulement que ces affections myopathiques (type de Empis, de Ball), s'accompagnent

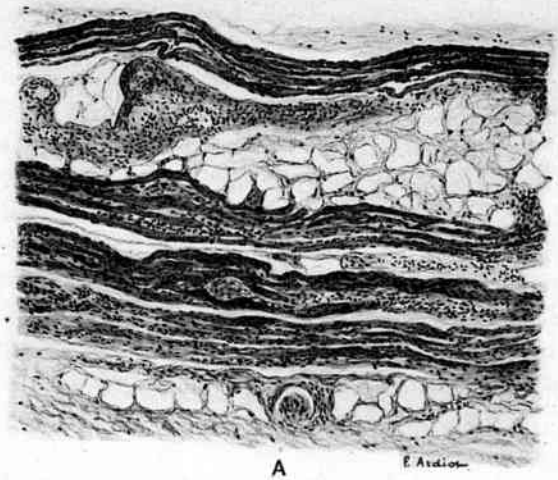

A

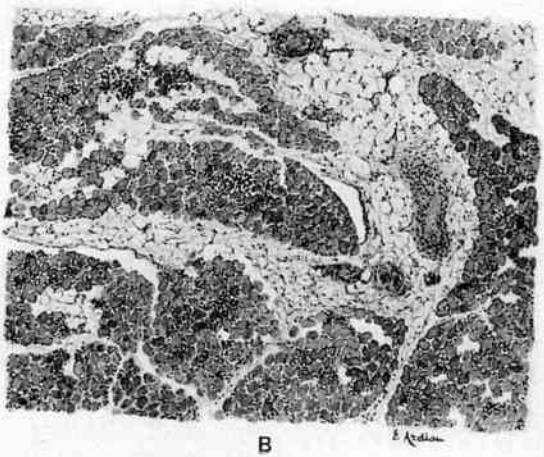

B



C

PARAPLÉGIES PAR RÉTRACTION CHEZ LES VIEILLARDS

(P. Lejonne et J. Lhermitte.)

A. — Coupe longitudinale du soléaire. Adipose interstitielle considérable. Atrophie des fibres musculaires, prolifération du tissu conjonctif et de l'adventice des vaisseaux.

B. — Coupe transversale du jumeau interne. Amas en placards de cellules rondes

BIBLIOTHÈQUE DES
LA SALPÊTRIÈRE
TRAUX EN MÉDECINE

d'un état général plus ou moins grave tandis que le sujet paraplégique reste pendant de très longues années avec une santé bien conservée et des fonctions viscérales normales pour un vieillard. Enfin l'amyotrophie de la paraplégie n'est pas diffuse, c'est tardivement qu'elle frappe les membres supérieurs ; à cette époque la rétraction est très développée sur les jambes tandis qu'elle manque constamment dans les autres myopathies séniles.

Quant aux affections musculaires de l'adulte, il suffit de les citer car tout diffère chez ces dernières de la myosite avec rétraction. La dermatomyosite décrite par Unverricht (1) s'accompagne d'un état général grave, d'un gonflement de la peau et des muqueuses, elle ne donne jamais lieu à des rétractions ; la neuro-myosite de Senator (2) se traduit par des troubles de sensibilité, de vaso-motricité qui ne sauraient passer inaperçus. Quant à la polymyosite hémorrhagique de Prinzing (3), la présence d'hémorrhagies cutanées et sous-cutanées, d'œdème des extrémités, de troubles cardiaques importants, suffit à la différencier des autres affections musculaires et l'éloigne des myosites avec rétractions.

Anatomie pathologique (Pl. XLII).

Le cadavre est très émacié, les tendons des muscles rétractés saillent sous la peau. Lorsqu'on essaie par des tractions vigoureuses d'allonger les muscles enraidis et de mouvoir les membres on rencontre les mêmes résistances que pendant la vie et les attitudes vicieuses ne peuvent être corrigées.

La fixité de position des membres est assurée en effet, tant par la sclérose des muscles que par rétraction des tissus fibreux périmusculaires et aponévrotiques. Le manchon fibreux qui constitue l'aponévrose d'engainement de la jambe est augmenté d'épaisseur. Sa section circulaire permet d'allonger *légèrement* le membre, mais toutefois la résistance la plus considérable vient surtout des muscles rétractés.

La dissection des muscles est fort instructive et montre que si tous sont très atrophiés, ils n'ont pas une même consistance. Ceux rétractés sont fibreux non pas seulement au voisinage de leurs tendons, mais dans l'épaisseur de leurs ventres charnus. Leur section est difficile à cause des larges brides fibreuses qui cloisonnent les faisceaux musculaires ; leur couleur tire sur le gris pâle ou le jaune, car souvent malgré la maigreur extrême du sujet, ils sont infiltrés de graisse.

Quant aux antagonistes des muscles qui participent au travail de fibrose

(1) Unverricht, Deutsche med. Wochenschrift, 1891.
(2) Senator, Deutsche med. Wochenschrift, 1888.
(3) Prinzing, Munchener med. Wochenschrift, 1890.

leur atrophie est excessive. Le quadriceps par exemple ne recouvre la face antérieure du fémur que par une écharpe musculaire de 5 à 6 millimètres d'épaisseur, dont les fibres sont séparées par des stries jaunes. Les muscles les plus scléreux sont naturellement ceux du groupe postérieur de la cuisse (biceps, demi-membraneux, demi-tendineux) et de la jambe (triceps et fléchisseurs profonds, jambier postérieur) ; ceux de la loge antéro-externe de la jambe sont toujours bien moins altérés. Suivant que l'affection s'est généralisée aux quatre membres ou qu'elle est restée localisée aux membres inférieurs, la musculature des bras apparaît comme relativement saine, muscles rouges, diminués de volume mais sans infiltration de graisse, sans fibrose, ou bien présente des altérations semblables à celles que nous avons relevées sur les muscles des jambes.

L'examen des articulations est ici de la plus haute importance puisqu'on sait que dans certains cas, ces phénomènes de rétraction peuvent se voir consécutivement aux arthropathies du rhumatisme chronique.

Chez les 5 sujets dont nous avons pu faire l'autopsie, les articulations des hanches, des genoux, les tibio-tarsiennes avaient leur synoviale légèment dépolie, la capsule articulaire était épaisse mais il n'existait aucune lésion qui put faire penser au rhumatisme articulaire chronique.

Ces modifications s'expliquent d'ailleurs facilement par l'immobilité prolongée, et si des ankyloses ne se sont pas produites, la cause en est, suivant nous, aux légers mouvements que peuvent encore exécuter les malades malgré de considérables rétractions.

Tous les viscères sont en état d'atrophie plus ou moins prononcée. Le grand épiploon est rétracté sur le côlon, l'estomac et l'intestin très réduits, le foie et le pancréas durs à la coupe, en voie de cirrhose ; les poumons sont emphysémateux et dans un cas existaient aux sommets quelques tubercules crétacés.

Chez un sujet le cœur était en état d'atrophie manifeste et pesait, vide de sang 170 grammes ; les parois du ventricule gauche avaient l'épaisseur de celles du ventricule droit normal.

Les altérations des gros vaisseaux sont variables ; tantôt l'aorte est très athéromateuse sur tout son trajet et principalement dans l'abdomen, les crurales, poplitées, tibiales postérieures ont des parois infiltrées de plaques calcaires ; tantôt au contraire l'athérome est extrêmement discret. Sur les coronaires, toute l'aorte thoracique, il est possible de ne découvrir aucune plaque athéromateuse saillante et sur l'aorte abdominale d'en remarquer seulement quelques-unes de faibles dimensions et calcaires.

Il en est ainsi parfois des grosses artères des membres inférieurs qui sont presque indemnes de lésions.

Le cerveau et la moelle offrent microscopiquement les caractères de la sénilité, les plexus veineux pie-mériens sont à peine dilatés.

Histologie pathologique. — Dans le cerveau, on observe de nombreux corps amyloïdes, une réaction névroglique modérée, une atrophie des cellules pyramidales pigmentées ; en somme rien que de très banal dans l'encéphale d'un vieillard.

Sur les coupes des noyaux gris et de la capsule interne aucune lésion ne mérite d'être signalée. Il en est de même des pédoncules et de la protubérance.

Dans la moelle, des coupes colorées suivant les diverses techniques, montrent une sclérose marginale telle qu'on la rencontre fréquemment chez le vieillard. Dans un cas les cordons de Goll étaient un peu sclérosés à la région cervicale, mais les faisceaux pyramidaux sont toujours respectés.

Comme les gros vaisseaux, les artères spinales peuvent être manifestement athéromateuses ou au contraire n'offrir ni endartérite ni périartérite. Une fois la moelle était remarquablement saine étant donné l'âge du sujet (76 ans).

Par la méthode de Nissl nous nous sommes assurés de l'intégrité des cellules motrices des cornes antérieures, chargées seulement de granulations pigmentaires.

En somme, ces lésions sont celles qui accompagnent la sénilité dite physiologique et ne peuvent être considérées somme la cause de la maladie.

Les nerfs périphériques sont indemnes d'altération névritique, leurs vaisseaux ont les parois épaissies et le périnèvre est légèrement sclérosé. Ainsi que nous l'avons dit par avance, ce sont les muscles qui présentent le maximum d'altérations. Après avoir décrit la topographie des lésions, nous envisagerons successivement celles du tissu conjonctif, des vaisseaux, puis celles plus délicates de la fibre musculaire elle-même.

Sur une coupe transversale intéressant toute l'épaisseur du muscle rétracté, on peut étudier la répartition du tissu conjonctivo-adipeux. Celui-ci, peu abondant sous l'aponévrose, prolifère surtout à la partie centrale des muscles. Formant là de larges placards, il envoie des expansions ramifiées dans toute l'épaisseur de la masse charnue. Il est a remarquer qu'au centre de ces îlots de tissu conjonctif épaissi se détachent des orifices vasculaires. Les plaques de fibrose ne sont pas toujours aussi denses et sur certains muscles, elle apparaissent infiltrées de vésicules adipeuses en traînées.

Pour ce qui est des fibres musculaires, celles-ci sont réparties inégalement dans de vastes loges dont les cloisons sont formées par des expansions conjonctivo-adipeuses venues des îlots périvasculaires. A un plus fort grossissement, la sclérose constituée par des fibres épaisses renfermant peu de noyaux allongés entoure des paquets de faisceaux musculaires et envoie des expansions qui se perdent sur les gaines sarcolemmatiques épaissies. En de certains endroits, chaque fibre musculaire paraît isolée, entourée qu'elle est par une lame conjonctive.

Sur des coupes longitudinales on constate très nettement que les fibres les plus atrophiées sont celles qui bordent les travées fibreuses ; par endroits ces fibres striées, amincies à leurs extrémités se continuent avec des faisceaux connectifs, ou bien se perdent dans des traînées graisseuses ; certaines d'entre elles sont isolées et noyées dans du tissu adipeux. Les artères musculaires plongées au sein de cette gangue conjonctive semblent ne faire qu'un avec le tissu fibreux. La mésartère est épaissie à un degré moindre que l'endartère. Ces artères peuvent parfois prendre un développement considérable et proliférer dans le tissu conjonctif épaissi ; on suit facilement les branches de division des vaisseaux dont la paroi est hypertrophiée et souvent l'adventice entourée d'un grand nombre de noyaux. Toutefois, nous devons ajouter que dans un cas les artères musculaires enveloppées par le tissu conjonctif proliféré avaient leur tunique interne presque normale.

Quant aux altérations de la fibre musculaire elle-même, celles-ci sont variables dans leur nature et leur intensité.

Au sein d'une masse de fibres ayant l'apparence normale sans la prolifération de leurs noyaux, certaines présentent la dégénération trouble par hyperplasie de leur sarcoplasma masquant ainsi la striation. Les noyaux du sarcolemme en prolifération très active pénètrent la fibre elle-même et ébauchent des divisions longitudinales. Lorsqu'on peut suivre sur une grande étendue une fibre musculaire aux environs d'un îlot fibreux, on voit qu'après avoir présenté des divisions longitudinales, elle se termine en éparpillant ses fibrilles primitives à la manière des poils d'un pinceau.

Au sommet aminci de quelques fibres s'amassent des noyaux qui donnent l'apparence d'un capuchon ; peut-être s'agit-il ici d'une ébauche de régénération du type de Neumann.

Autour de la plupart des fibres ayant gardé leur striation et leur diamètre normaux on observe une extrême abondance de noyaux allongés, ovoïdes, sériés en file sous le sarcolemme. Certains sont encore réunis par leurs extrémités et font penser à une division directe.

Sur aucune de nos coupes nous n'avons pu constater la présence de macrophages non plus que de polynucléaires en dehors des vaisseaux.

Les muscles les plus atteints (demi-tendineux, biceps fémoral, triceps sural) présentent sur des coupes transversales des gaines sarcolemmatiques vides ou ne contenant que des granulations colorables par l'orange, représentant probablement les débris de la fibre musculaire fragmentée. La prolifération nucléaire n'est pas ici très intense.

La méthode de Marchi donne des résultats variables. Le plus souvent la dégénérescense graisseuse se limite à quelques fibres. Celle-ci se présente sous forme d'un piqueté noir très ténu, les granulations sont sériées en files régulières entre les faisceaux primitifs ; plus rarement, on observe

des goutelettes colorées par l'osmium, irrégulières, volumineuses, remplissant toutes la gaine du sarcolemme et ne laissant plus voir la substance striée.

L'infiltration adipeuse est d'intensité variable, plus marquée autour des artères d'un certain calibre qu'en aucun autre endroit.

La méthode osmique met encore en évidence des amas de granulations pigmentaires à la périphérie de la fibre ; visibles surtout sur les coupes transversales, ils se disposent à la face interne du sarcolemme et se teignent en brun par le Marchi ; on ne saurait les confondre avec les granulations graisseuses dont nous avons parlé précédemment. On peut observer, mais plus rarement, d'autres modifications structurales de la fibre musculaire. C'est ainsi que dans un cas, certains muscles des jambes présentaient outre une densification extrême du tissu conjonctif, une modification particulière des fibres. Celles-ci tortueuses, renflées par endroits perdent tout caractère histologique distinctif et se réduisent à une masse irrégulière occupant toute la gaine sarcolemmatique, colorée en violet clair par l'hématoxyline (Voir figure).

En de certains points, où toute la fibre n'est pas dégénérée, cette substance apparaît limitée à des fragments très réduits de la fibre, présentant la forme des boules ovoïdes bosselées. La nature de cette substance nous est inconnue, l'acide osmique ne la colore pas, elle nous semble résulter d'une désagrégation de la fibre musculaire ; elle existait très nettement, quoique moins accusée, dans un cas de *myopathie avec rétraction* (Cestan et Lejonne) (1). Nous rappellerons que nous n'avons pu dans nos cas, trouver de fibre en hypertrophie manifeste.

Histogénèse.

Nous devons maintenant qu'est achevée la description des lésions musculaires de cette paraplégie, essayer d'en dégager les caractères principaux, ceux qui en font une maladie bien à part et nous efforcer de montrer comment évolue la lésion avant d'aboutir à l'atrophie et à la sclérose accusée du muscle.

Tout d'abord, ici comme dans toutes les altérations musculaires, on doit faire le départ de ce qui revient à la maladie propre et de ce qui est surajouté, contingent. Si l'atrophie du muscle est l'aboutissant forcé de la plupart des altérations susceptibles de le frapper, du moins cette atrophie survient-elle de façon assez variée. Avec la majorité des auteurs, on peut considérer l'atrophie de la fibre comme résultant de deux processus différents bien que susceptibles de s'associer : l'atrophie simple avec ré-

(1) Cestan et P. Lejonne, *Myopathie avec rétraction*, Nouvelle Iconographie de la Salpêtrière, 1904.

gression cellulaire et l'atrophie consécutive aux processus dégénératifs.

Dans la paraplégie par rétractions on rencontre les deux processus d'atrophie ; mais si l'un d'eux est constant : l'atrophie simple, l'autre apparaît comme nettement surajouté. Tandis, en effet, que le premier caractérisé par l'émaciation de la fibre avec prolifération nucléaire intense, augmentation du sarcoplasma, division et éparpillement des fibres, se montre dans tous les cas, le second n'a pu être observé que d'une manière accidentelle pourrait-on dire. Certains muscles profondément altérés ne présentent aucune lésion en rapport avec une dégénérescence et cependant la prolifération des noyaux, l'atrophie des fibres, les divisions dont elles sont le siège sont très marquées. Nous croyons qu'il s'agit ici d'un processus d'atrophie simple avec disparition graduelle et progressive de la plupart des fibres, remplacées qu'elles sont par du tissu conjonctif.

La question du rôle que jouent les cellules musculaires dans l'édification du tissu conjonctif nouvellement formé est ici comme ailleurs extrêmement difficile à trancher, et une pareille discussion serait hors de propos. Quant à l'infiltration adipeuse si souvent rencontrée, elle paraît résulter de la transformation adipeuse des éléments du muscle ; à la suite de leur exfoliation, les cellules musculaires revenues à l'état embryonnaire se chargent de graisse et remplissent les gaines sarcolemmatiques vides de toute substance contractile. Quoi qu'il en soit de cette interprétation formulée d'abord par Krösing pour les myopathies, cette infiltration adipeuse ne saurait être rapprochée de la dégénérescence graisseuse avec laquelle elle n'a rien de commun.

Si on veut maintenant se faire une idée du développement histogénétique du processus myopathique dont l'aboutissant est la rétraction, on aboutit à cette conclusion qu'il doit probablement s'agir d'une altération primitive de la fibre musculaire dont les éléments revenus à l'état indifférent contribuent à la suite de transformations successives à l'édification du tissu conjonctif. Il est possible et même probable que, soit sous l'influence de la même cause pathogène, soit secondairement à la destruction des fibres musculaires le tissu conjonctif interfasciculaire est irrité et prolifère plus ou moins abondamment selon l'intensité de la cause pathogène.

Atrophie simple de la fibre musculaire (division, prolifération nucléaire, régression à l'état embryonnaire) d'une part, prolifération abondante du tissu conjonctif, d'autre part, tels sont en dernière analyse les deux termes histologiques caractéristiques de cette affection musculaire. L'altération des vaisseaux est également constante avec toutefois quelques variations dans son intensité. Dans quelques cas, les veines et surtout les artères des muscles présentent des altérations extrêmement accusées ;

l'endartère et la périartère principalement ont leurs éléments considérablement proliférés, rétrécissant ainsi la lumière du vaisseau ; quant à l'adventice, elle se confond avec le tissu fibreux au sein duquel elle est plongée et ne peut en être différenciée. Ces altérations essentiellement chroniques, car jamais on ne trouve d'infiltration embryonnaire périvasculaire,nous paraissent devoir être remarquées, car elles n'arrivent jamais à ce degré dans les myopathies. Il est plus difficile d'élucider la part qui revient aux altérations des vaisseaux dans la genèse de la maladie. Certes, dans tous les cas les altérations des vaisseaux sont indéniables et nous avons fait remarquer que le tissu fibreux et les modifications des fibres musculaires étaient plus développés autour des artères que nulle part ailleurs. Toutefois, le fait qu'on a pu trouver non seulement dans les muscles, mais dans la plupart des viscères des rétrécissements plus ou moins serrés des vaisseaux nourriciers sans modifications de la substance noble, fait sur lequel M. Brault a tout particulièrement insisté, nous engage à réserver cette question et rend probable l'hypothèse d'une action irritante agissant sur tous les éléments à la fois (vaisseaux, tissu conjonctif, fibres musculaires) avec une prédominance au début pour l'élément le plus différencié, par conséquent le plus fragile, dans l'espèce la fibre musculaire.

*
* *

L'affection dont nous avons entrepris ici l'étude est donc bien particulière à tous égards. Les symptômes : parésie progressivement croissante des membres inférieurs, puis douleurs et rétractions marquées aboutissant au confinement absolu au lit ; les lésions, exclusivement limitées à l'appareil musculaire strié sans que le système nerveux présente d'autres modifications que celles qu'il est habituel de rencontrer chez l'homme âgé, différencient donc de la manière la plus complète ce syndrome anatomoclinique d'une part des paraplégies dont la cause revient à un processus encéphalique ou médullaire et, d'autre part, du rhumatisme chronique avec lequel certains auteurs ont confondu la paraplégie par rétraction.

La constatation d'une lésion qui, pour être étendue, ne s'en localise pas moins à un seul appareil, montre que chez le vieillard la déchéance de l'organisme se fait pièce à pièce, que pendant longtemps un organe peut être gravement lésé sans que l'organisme en ressente de graves perturbations et, qu'enfin, bien que les altérations des vaisseaux ne soient pas négligeables, du moins, elles ne semblent pas dans *tous les cas* être l'agent unique et indispensable des perturbations fonctionnelles ou organiques.

ARTHROPATHIE NERVEUSE CHEZ UN PARALYTIQUE GÉNÉRAL NON TABÉTIQUE

PAR

G. ÉTIENNE et **M. PERRIN.**

OBSERVATION.

Le malade, âgé de 40 ans, exerçait la profession de coupeur en confections ; il est amené à l'Hôpital civil de Nancy, par sa propriétaire qui veut s'en débarrasser à cause de son état mental.

C'est un homme bien constitué, de taille moyenne. Dès l'abord on est frappé par les symptômes suivants : inégalité pupillaire, parole scandée caractéristique, instabilité mentale, exagération des réflexes, tuméfaction énorme du genou droit.

X... est né dans le nord de la France en 1864 ; nous n'avons pas de renseignements précis sur sa famille ; sa mère serait morte il y a un an seulement. Lui-même a eu la rougeole dans son enfance. Il a fait quatre ans de service militaire. Il nie avoir eu la vérole et se fâche si on insiste, mais il présente sur le frein une cicatrice blanche. Il a été marié et a eu une enfant qui a succombé à l'âge de 8 mois, il ne sait pas de quoi. Sa femme n'a pas fait de fausses couches ; est morte à l'âge de 22 ans, d'une embolie, dit-il ; elle n'a pas eu d'ictus, elle n'avait pas de phlébite, elle n'a pas craché de sang, mais « elle est morte vivement » ; c'est tout ce que le malade donne comme renseignements et nous n'avons pu en avoir d'autres. Il parle d'ailleurs de ces deuils sur un ton absolu d'indifférence alors qu'autrefois il en a été très affecté.

Le début des troubles mentaux est impossible à préciser. La seule chose certaine est que X... présentait déjà il y a une douzaine d'années une grande exaltation intellectuelle ; il était un militant politique et un des principaux meneurs de la grève générale des ouvriers de l'habillement dans une grande ville du nord de la France, grève qui fut une des plus importantes par le nombre de ceux qui y prirent part. C'est à la suite de cet événement que, n'étant plus accepté dans aucun atelier de cette région, X... est venu il y a douze ans à Nancy où il a trouvé une place de coupeur en chaussures.

Il prétend avoir depuis lors gagné des sommes considérables « jusqu'à cinquante francs par jour ». En réalité il avait seulement un bon salaire d'ouvrier sur lequel il prélevait 10 francs par mois pour les envoyer à sa mère. Il n'a

interrompu son travail que pour soigner son genou. Il ne s'alcoolisait pas et a pu économiser quelques centaines de francs malgré des achats, bien grands pour ses ressources, de beaucoup de journaux et de brochures. Ses compagnons d'atelier et tout son entourage ont, dès le début, remarqué son exaltation et l'étrangeté de son regard ; il parle avec volubilité, mais depuis un an il bredouille un peu. Autour de lui règne un grand désordre, mais « il abat beaucoup de besogne » : c'est ce qui lui vaut d'être conservé par son patron dont il supporte mal l'autorité. Au milieu d'une conversation, il change brusquement de ton et « envoie promener » son interlocuteur. Il fait à l'atelier de la propagande pour ses idées, il l'a fait avec emballement, parle malgré l'inattention de ses voisins, et quand il a fini, se fâche de n'avoir pas été mieux écouté. Membre militant de divers comités et syndicats ouvriers, il exerçait une certaine influence ; il a fait des conférences à Nancy et dans la région ; nous n'avons pu savoir comment elles étaient faites. Il a fait partie du conseil départemental du travail en qualité de secrétaire d'un syndicat. Dans son milieu politique on le considérait comme un bon propagandiste, mais comme un « sale caractère ». Tout son entourage a remarqué que sa mise, très soignée et même élégante autrefois, est devenue très négligée dans ces derniers temps.

Dans le quartier où il demeurait, il ne s'était lié avec personne ; parfois s'il lui arrivait de causer à quelqu'un, il s'emportait facilement quitte à s'excuser ensuite.

Il recevait de nombreux journaux et était instruit ; mais les renseignements et explications qu'il donnait en art ou en littérature comme en politique n'étaient jamais ni complets, ni suivis. Sa chambre était arrangée sans ordre et sans goût, encombrée de brochures et de papiers entassés, tellement qu'un jour plaçant sa lampe au milieu de tout cela il a provoqué un commencement d'incendie.

Il y a cinq ans, il aurait pris de l'iodure de potassium, de sa propre autorité « pour se purifier le sang ». Il ne dit d'ailleurs pas quelle cause exacte l'a décidé à absorber ce médicament dont il a continué l'usage pendant 4 mois environ.

Il se vante d'avoir été capable de faire sans fatigue jusqu'à 60 kilomètres par jour ; ce qui est certain, c'est qu'il n'avait jamais présenté de troubles de la marche avant d'être atteint de *l'arthropathie*.

En 1901, le malade est examiné par notre ami M. le Dr Adam, qui constate une hydarthrose volumineuse, récente, du genou droit ; il suspend son travail pendant 3 mois, le reprend ensuite pendant 6 mois ; à ce moment, le Dr Adam trouve, en outre de l'hydarthrose, la grande augmentation de volume des deux extrémités osseuses, avec distension des ligaments ; mobilité anormale dans tous les sens : l'arthropathie nerveuse était complètement établie.

A ce moment, son arthropathie est radioscopée et radiographiée par notre collègue, M. le professeur agrégé Frœlich, qui constate une grande translucidité des extrémités osseuses subluxées, se traduisant sur le cliché négatif par leur teinte grise.

Depuis le début de l'arthropathie, son caractère est devenu plus inégal, l'exaltation faisant souvent place à de la tristesse, à de la dépression ; il reste habituellement satisfait et vantard, mais il se montre facilement grincheux et se met en colère pour un rien ; enfin il est devenu incohérent ; ce qui oblige son entourage à le conduire à l'Hôpital au début d'août 1904.

Etat actuel. — Nous constatons alors l'état suivant :

La peau ne présente rien d'anormal, sauf un durillon banal au gros orteil gauche. Il existe au niveau du frein du prépuce une cicatrice blanchâtre dont le malade n'explique pas la provenance. Il est fort possible que ce soit la cicatrice d'un chancre méconnu ou nié.

Le *genou droit* du malade est très tuméfié, avec subluxation (Voy. pl. XLIII) ayant pour résultat un léger raccourcissement du membre et surtout une déviation de la jambe en dehors. Cette tuméfaction du genou est assez régulièrement sphérique avec quelques nodosités; la peau est sillonnée de veinosités bleuâtres. Au palper, on perçoit un épaississement des condyles et du plateau du tibia avec des masses osseuses abondantes englobant les extrémités articulaires. Le genou droit mesure 42 centimètres de circonférence, le gauche 34 centimètres seulement ; au niveau du plateau du tibia, à droite 36 centimètres, à gauche 29 cent. 1/2. La rotule est encore mobile à droite, et de même dimension qu'à gauche (6 cent. de largeur). Il y a un peu d'atrophie musculaire de la cuisse (38 à droite, 40 à gauche à la région moyenne) et de la jambe : il résulte de celle-ci un léger pied-bot. Les jambes étant symétriques, il y a 78 centimètres de l'épine iliaque antéro-supérieure droite à la malléole externe droite ; à gauche il y a 94 centimètres entre ces mêmes points de repère ; cette différence est due en grande partie au déjettement de la jambe en dehors. Celui-ci est tel que l'axe du tibia droit prolongé en haut vient passer à 2 centimètres en dehors de l'épine iliaque antéro-supérieure gauche. Si on réunit par une ligne l'épine iliaque antéro-supérieure droite à la malléole externe droite, cette ligne passe à 10 centimètres d'écartement du plateau du tibia. Quand les genoux sont juxtaposés, les malléoles internes restent écartées de 15 centimètres.

La radiographie actuelle, due à notre collègue, M. le professeur agrégé Guilloz, ainsi que les réactions ci-dessous, montre une exostose volumineuse apparaissant au niveau de la partie inférieure et interne du fémur ; un épaississement fusiforme du plateau du tibia, courbé : et des calcifications périostées, ligamentaires et capsulaires surajoutées. La densité osseuse paraît diminuée ; elle le serait moins, d'après M. Frœlich, qu'au moment de sa première radiographie mentionnée plus haut.

Voici l'état des *réactions électriques* :

1° Excitabilité au courant faradique :

A gauche : normale à la jambe ; un peu exagérée au bras.

A droite : normale au bras ; diminuée un peu dans les muscles antérieurs de la cuisse, davantage dans les adducteurs, davantage encore dans les muscles postérieurs de la cuisse ; abolie dans les muscles de la jambe.



ARTROPATHIE NERVEUSE
CHEZ UN PARALYTIQUE GÉNÉRAL NON TABÉTIQUE

(G. Etienne et M. Perrin.)

Masson et Cie, Editeurs

Phototypie Berthaud. Paris

2° Excitabilité au courant galvanique :

Normale dans les bras et la jambe gauche.

Diminuée dans le droit antérieur et le vaste interne ; contraction lente dans le biceps et tous les muscles postérieurs de la cuisse ; diminution et contraction lente dans les muscles de la jambe avec contraction à distance du couturier, des adducteurs, du biceps et un peu des muscles antérieurs de la cuisse ;

L'excitation de la plante du pied provoque des contractions à distance plus marquées à droite qu'à gauche. Nulle part il n'y a d'inversion de la formule.

Aux membres inférieurs, comme aux membres supérieurs, *pas la moindre trace d'incoordination* quel que soit le mouvement exécuté.

Persistance du sens musculaire sous toutes ses formes.

Les réflexes rotuliens sont exagérés avec tendance à la contracture du côté droit ; réflexes crémastérien et cutané abdominal très nets ; tremblement épileptoïde du pied ; réflexe de Babinski en extension. Les réflexes tendineux des membres supérieurs sont également exagérés.

Les sensibilités paraissent absolument intactes (nous devons dire que le malade répond un peu au hasard) ; il ne se plaint d'aucune douleur.

Le malade peut se tenir debout et marcher, grâce à une légère flexion du genou droit ; il a besoin d'un appui.

L'*état mental* du malade est actuellement une véritable démence, avec alternatives de périodes calmes pendant lesquelles il manipule sans cesse des papiers et des journaux ou déroule et replace la bande qui entoure son genou, et de périodes d'agitation avec colères subites, criailleries, ou bien séries de phrases quelquefois liées, souvent incohérentes, parfois débitées avec volubilité : récrimination contre ceux qui lui ont fait une jambe orthopédique qui ne va pas ; récit d'un procès possible avec la trésorerie générale qui refuse de lui donner 500 francs parce qu'elle les réserve aux héritiers ; projets de se faire masser aux Bains Marceau par le masseur qui pèse 134 kilogrammes, etc. Il possède 120 livres (il en a effectivement beaucoup) dont un « Soleil du dimanche » de 1.400 pages et deux dictionnaires de 7.000 pages ensemble. Les projets sont vite oubliés puis repris. Un jour il est parti jusqu'à la porte de l'hôpital pour s'en aller : arrêté par le concierge, il rentre dans la salle sans récrimination. Il avait confié à un ami les quelques centaines de francs qui lui restent ; il veut les réclamer (pour pouvoir aller trouver le masseur précité), mais quand il en a l'occasion il n'y pense plus. Deux membres du comité de son syndicat viennent le voir, il n'en reconnaît qu'un seul. Il veut aller à la radiographie, oubliant qu'il y est allé la veille. Il ne se consolera jamais de la mort de sa femme et de son enfant, mais il en parle sur le ton de la plus grande indifférence. Ou bien encore il rit en parlant de ses deuils, etc.

Il écrit sans incoordination des mouvements, mais l'écriture est irrégulière, hésitante, tremblottante avec des mots erronés. C'est ainsi que pour 1864, année de sa naissance, il écrit 1900 mais il s'en aperçoit et corrige ; pour faire des traits il annonce qu'ils ne seront pas droits ; il hésite et se reprend en les traçant ou en écrivant.

La face présente quelques contractions fibrillaires. Les pupilles sont très inégales, la droite étant la plus dilatée ; la gauche est un peu excentrique, de forme oblique ovalaire. La langue est animée d'un tremblement fibrillaire incessant ; la parole est hésitante, traînante, embarrassée avec achoppement de syllabes, c'est la parole typique du paralytique général. Il y a un léger tremblement de la tête et des bras, mais il est variable et non continuel. Les dents sont mal plantées et irrégulières.

Eclat diastolique à l'auscultation de la base du cœur.

A son entrée le malade urine par regorgement, la vessie est énorme, distendue ; on le sonde pendant trois jours puis les urines reprennent leur cours.

Pendant son séjour à l'hôpital *les troubles psychiques s'accentuent* dans le sens de la démence et le genou paraît se dévier davantage quand le malade est debout. Dans les premiers jours de septembre, il est agité, il veut partir, il arrive près de son lit, renverse tout et trouble le sommeil de ses voisins. Après une journée de calme absolu, il recommence de la même façon et on est obligé de l'évacuer sur l'asile de Maréville.

A Maréville, il arrive jusqu'aux extrêmes limites de la cachexie démentielle sans avoir jamais présenté le moindre signe clinique de tabes dorsal.

A l'autopsie, l'examen de la moelle a vérifié l'absence de toute lésion du tabes. Nous nous contentons actuellement d'indiquer ce point, l'étude anatomo-pathologique détaillée de cette moelle devant faire l'objet d'une prochaine communication.

* * *

Deux observations d'arthropathies nerveuses, répondant bien au type de Charcot, sont surtout connues : celle du professeur Joffroy et celle de Lloyd.

Cette seconde (1), sur la nature de laquelle la figure annexée à l'étude du professeur Brissaud (2), ne peut laisser de doute, concerne un individu atteint de paralysie générale, mais dont la maladie primordiale fut certainement un tabes caractérisé cliniquement par des douleurs fulgurantes et histologiquement par une sclérose systématique des cordons postérieurs.

Le professeur Joffroy (3) a rapporté le cas d'un malade qui avait longtemps souffert de douleurs attribuées à une sciatique rhumatismale et qui fut atteint d'arthropathie du genou avec articulation volumineuse, déformée, et renfermant un grand nombre de corps étrangers extraits par une opération chirurgicale. Trois ans plus tard, cet homme fut atteint d'une attaque apoplectiforme suivie d'une hémiplégie, inaugurant la série des

(1) J. H. Lloyd, *Arthropathy in general paresis*, Philadelphia Hospital Reports, 1892.

(2) Brissaud, *Arthropathies tabétiques et troubles de la sensibilité*. Leçons sur les maladies nerveuses, 1895, p. 313.

(3) Joffroy, Journal de médecine et de chirurgie pratiques, 1894, 10 avril, p. 283.

symptômes qui permirent à M. Joffroy le diagnostic rétrospectif d'une paralysie générale à évolution régulière. M. Brissaud croit pouvoir établir que ce malade fut atteint, avant sa paralysie générale, d'un tabes sensitif pur, dont la sciatique prolongée et très douloureuse fut un prodrome.

Dans ces deux cas, les arthropathies nerveuses paraissent bien avoir évolué, non parce que les malades étaient des paralytiques généraux, mais parce que les paralytiques généraux étaient aussi, et antérieurement, des tabétiques.

Il n'en est pas de même dans notre observation dont la pathogénie nous paraît encore fort obscure.

SOCIÉTÉ DE NEUROLOGIE DE PARIS

(SÉANCE DU 7 DÉCEMBRE 1905).

UN CAS DE MALADIE DE RECKLINGHAUSEN AVEC DYSTROPHIES MULTIPLES ET PRÉDOMINANCE UNILATÉRALE.

PAR

M. KLIPPEL ET **G. MAILLARD**

Médecin de l'hôpital Tenon. Interne des hôpitaux.

Le cas que nous allons rapporter et qui concerne un malade atteint de maladie de Recklinghausen d'une forme spéciale, malade que nous avons présenté à la Société de Neurologie (séance du 7 déc. 1905), est intéressant à plusieurs points de vue :

1° Par la pluralité des tissus atteints par la dystrophie.

2° Par son étiologie familiale.

3° Par une prédominance unilatérale des troubles trophiques et de certains troubles fonctionnels.

OBSERVATION.

Eugène B.., 31 ans, tourneur sur bois.

Antécédents héréditaires. — 1. *Mère*, rhumatisante ; elle a une ankylose de l'épaule.

2. *Père*, atteint de varices ; présente sur le dos des taches brunes, arrondies, dont quelques-unes ont la largeur d'une pièce de 1 franc.

3. *Une sœur du père*, rhumatisante.

Le malade a deux sœurs dont l'une fut atteinte de chorée et dont l'autre, qui a eu à plusieurs reprises des attaques de rhumatisme articulaire aigu, présente sur un bras une large tache nœvique.

Antécédents personnels. — N'a pas eu d'autre maladie qu'une attaque de rhumatisme articulaire aigu, à l'âge de 17 ans : cette attaque dura à peu près un mois et presque toutes les articulations furent prises.

Il porte sur le corps, depuis sa naissance, des taches brunes de couleur café au lait, de dimensions variables, de forme ronde ou allongée et sur

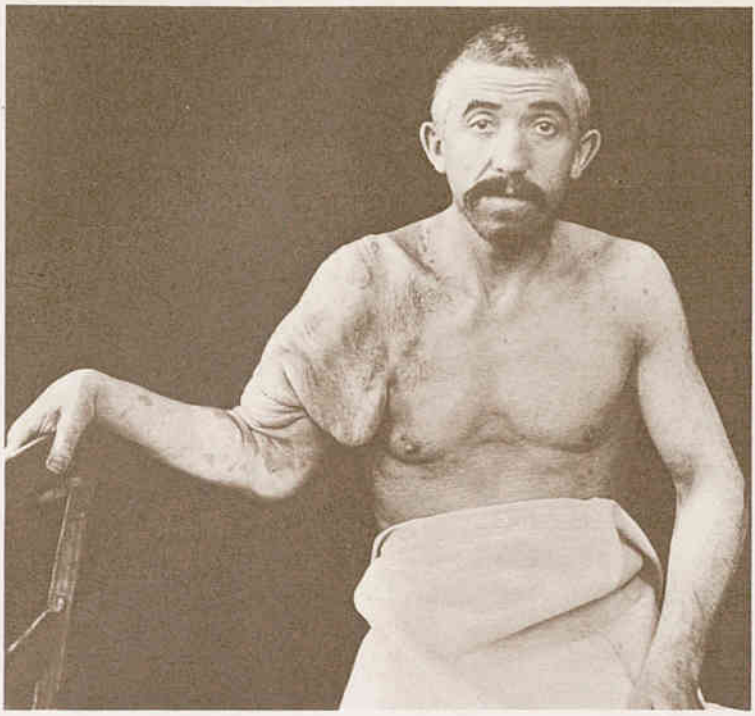

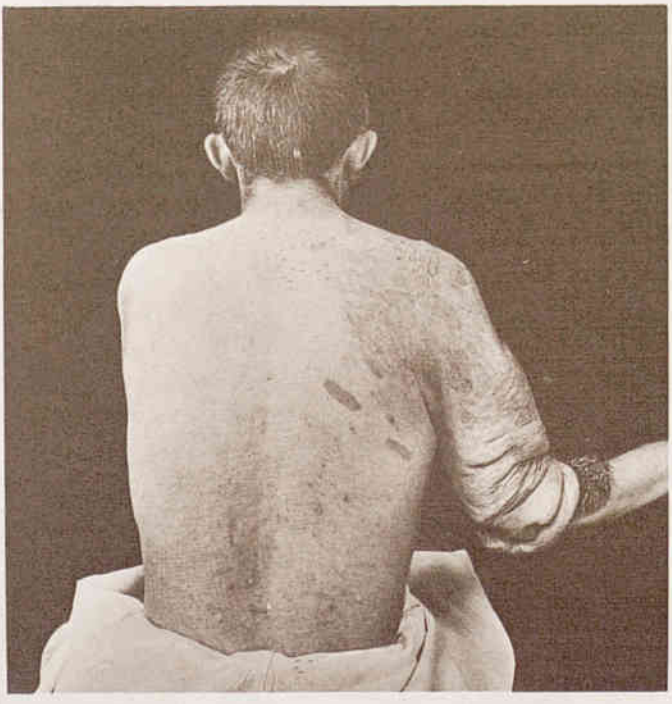

MALADIE DE RECKLINGHAUSEN AVEC DYSTROPHIES MULTIPLES
A PRÉDOMINANCE UNILATÉRALE

lesquelles nous reviendrons ; il avait en particulier, au niveau de la face externe du bras droit, une grande tache lisse et sans relief, s'étendant de la région du coude à l'épaule et descendant très légèrement dans le dos : on en voit encore les contours aujourd'hui, malgré que toute la région ait changé d'aspect.

A l'âge de 18 ans, 4 ou 5 mois après son attaque de rhumatisme articulaire aigu, se produisit un incident important : un jour qu'il était à son travail, occupé à tourner un manche d'outil, il sentit brusquement, au moment où il faisait un très léger effort de torsion avec la main droite, une sorte de déclanchement, se produire dans son épaule droite : en même temps il se rendit compte qu'il ne pouvait plus que difficilement mouvoir son bras, il lui était impossible de l'élever pour, par exemple, porter la main à la bouche : une luxation spontanée de l'épaule venait de se produire.

Très rapidement son épaule se tuméfie et il y ressent de vives douleurs qui persistent pendant une huitaine de jours ; puis la tuméfaction semble glisser peu à peu le long du bras ; la peau se plisse, se gaufre et forme bientôt de grands replis ; c'est seulement alors que l'on s'aperçoit de la luxation de l'épaule. Le malade est adressé à M. Doyen qui fait une résection osseuse et profite de l'intervention pour enlever trois petites tumeurs, sous-cutanées qui s'étaient développées en même temps que la région se déformait et qui siégeaient l'une sur la face antéro-interne du bras et les deux autres sur la face externe. Cette opération améliora notablement la fonction du membre et le malade put reprendre son métier.

Mais la déformation de l'épaule et du bras ne tarda pas à s'accroître davantage ; la peau semblait s'allonger, elle proliférait en larges replis flasques et pendants, en même temps que la coloration café au lait de la grande tache congénitale faisait place à des placards plissés de couleur rosée ; bientôt l'apparence que donnait cet ensemble de lésions était celle d'une pélerine jetée sur l'épaule droite et descendant en passant sur la face externe et sur la face antérieure du bras jusqu'au niveau de la taille.

Cette énorme tumeur devenait une gêne par son poids ; elle s'ulcérait facilement par le frottement des vêtements et le malade dut se résigner à une seconde intervention ; un autre chirurgien de Reims lui réséqua la plus grande partie de cette masse pendante. Cette opération eut lieu en 1902.

Mais depuis cette époque le repli que l'on voyait au niveau de la paroi antérieure de l'aisselle, se mit à son tour à s'accroître jusqu'à atteindre les dimensions que l'on voit sur la Pl. XLIV (photographie faite en décembre 1905).

Enfin, dernier épisode, en octobre 1905, il fait une chute et tombe sur

le bras droit ; au niveau du point contusionné se développe rapidement une tumeur de consistance dure, facile à délimiter par la palpation et pour laquelle il entre à l'hôpital Tenon, demandant à être débarrassé de cette tumeur gênante ; il fut opéré par M. Rochard ; la tumeur était constituée par un hématome.

*
* *

Quand on examine ce malade, ce qui frappe tout d'abord, ce sont *des tumeurs* et *des troubles de la pigmentation*.

Des tumeurs : la plus importante est cette *énorme déformation de la région scapulo-humérale droite* qui consiste, au moment où nous l'observons, en une prolifération de replis cutanés, bridés par le tissu fibreux des cicatrices opératoires, pendant en avant de l'aisselle en un large repli flasque, repoussés au niveau de la face externe du bras par une tumeur dure profonde (l'hématome non encore opéré), recouverts en bas par les traces de l'ancien nœvus pigmentaire auquel fait suite au niveau du pli du coude un nœvus pilaire, et recouverts à la partie moyenne et en haut par des placards de peau excoriée, rosée et finement plissée dans le sens vertical, comme distendue par le poids de la première tumeur ; ce sont aussi de *petites tumeurs* rondes, molles, analogues d'aspect à de petits lipomes, ne dépassant pas la dimension d'une petite noisette et disséminées sur le reste du corps, surtout au niveau du dos.

Des troubles de la pigmentation : *troubles diffus*, taches de vitiligo, portions de peau inégalement colorées sans limites bien nettes, plaques de cheveux blancs disséminées au milieu d'une chevelure presque noire ; et *taches caractéristiques* de couleur café au lait, de forme ronde, ovalaire ou très allongée, réparties surtout sur le dos, sur le bras et sur les cuisses, ayant des dimensions très variables, depuis celles qui sont à peine visibles jusqu'à l'énorme tache que nous avons déjà décrite sur l'épaule et le bras droit.

Mais au cours de l'examen de notre malade, nous avons pu constater encore un certain nombre d'autres anomalies :

Du prognathisme inférieur : l'arcade dentaire inférieure dépasse l'arcade supérieure de près de un centimètre (nous relevons une observation analogue dans la thèse de Sarazanas) (1).

De l'asymétrie faciale due surtout à l'asymétrie du maxillaire inférieur ; cet os présente une différence de 1 cent. 1/2 en moins du côté droit.

Une légère hypertrophie du sein droit : le mamelon est un peu plus vo-

(1) SARAZANAS, Thèse de Paris, 1904.

lumineux que celui du côté opposé et la palpation permet de sentir sous le pannicule adipeux des nodules de consistance glandulaire.

De l'atrophie très marquée du testicule du même côté ;

De l'abaissement des deux testicules et des bourses qui sont particulièrement pendantes.

Le foie est sensiblement abaissé surtout quand le malade est debout, le bord inférieur de l'organe dépassant de plusieurs travers de doigt le rebord des fausses côtes.

De l'emphysème pulmonaire.

Lorsque l'on fait tousser le malade, on voit se produire dans la région sus-claviculaire droite *une énorme intumescence* s'étendant du bord supérieur du trapèze droit au bord interne du sterno-cléido-mastoïdien gauche : cette tumeur sonore à la percussion paraît être due au poumon faisant hernie pendant les efforts d'expiration de la toux. L'hypothèse d'une trachéocèle ayant été soulevée, M. Vicart a eu l'obligeance de pratiquer l'examen des voies aériennes supérieures et nous a remis la note suivante : « aucun diverticule pharyngien ni trachéal visible au laryngoscope ; on observe toute la longueur de la trachée cervicale où n'apparaît aucun orifice latéral. Donc pas de trachéocèle dans toute cette région cervicale ; le diagnostic de hernie du poumon se confirme davantage par cet examen ».

La sensibilité d'une façon générale est nettement diminuée sur tout le côté droit ; du côté des organes des sens il existe d'une façon très nette *une diminution de l'acuité auditive et de l'acuité visuelle* du côté droit.

La force musculaire est également diminuée du même côté : le malade nous dit qu'il a *toujours* été bien plus faible du bras droit que du bras gauche et qu'il se servait *toujours* de ce dernier quand il avait un effort assez considérable à déployer.

Au point de vue *psychique*, s'il présente une bonne intelligence générale, il se plaint cependant d'avoir toujours eu une *mémoire très mauvaise* ; il ne retient presque rien de ses lectures et, étant enfant, avait la plus grande peine à apprendre ses leçons.

*
* *

I. Si nous reprenons l'ensemble des troubles trophiques présentés par notre malade, nous constatons que l'on peut les diviser en *deux catégories distinctes* : ce sont d'une part *les nævi et les petites tumeurs* dont l'ensemble est tout à fait caractéristique de la maladie de Recklinghausen et *d'autres dystrophies* sur lesquelles nous allons maintenant insister.

La maladie de Recklinghausen est généralement considérée comme une dystrophie portant sur les *tissus d'origine ectodermique* ; si l'on admet

que chez notre malade ces petites tumeurs sous-cutanées, un peu molles et roulant sous la peau sont de petits névromes, la coexistence de nœvi et de ces petites tumeurs mérite donc bien le nom de *neuro-fibromatose généralisée* et il s'agit en ce qui les concerne d'une dystrophie portant d'une façon à peu près exclusive sur les tissus développés aux dépens du feuillet externe de l'embryon.

Mais il existe de plus chez notre malade une autre dystrophie qui lui est superposée et qui porte sur le tissu fibro-élastique, donc *d'origine mésodermique* ; cette dystrophie du feuillet moyen se caractérise ici par tout un ensemble bien particulier : la luxation de l'épaule qui ne peut s'expliquer, d'après la façon dont elle se produisit, que par une laxité tout à fait particulière des ligaments de cette articulation ; la volumineuse hernie pulmonaire pendant la toux : pour expliquer ce phénomène il faut admettre que tout l'ensemble ligamenteux décrit par M. Sébileau sous le nom d'appareil suspenseur de la plèvre et par M. Bourgery sous le nom de diaphragme cervico-thoracique est atrophié à un degré ; l'abaissement du foie qu'il faut attribuer en l'absence de toute autre cause à la faiblesse des ligaments suspenseurs de cet organe ; l'abaissement des testicules et des bourses ; l'emphysème pulmonaire par atrophie des fibres élastiques ; le glissement des téguments de l'épaule et de la partie supérieure du bras vers les régions les plus déclives par laxité des plans sus-aponévrotiques et produisant la difformité que représentent les photographies.

Il y a donc lieu de distinguer de la maladie de Recklinghausen *une maladie plus complexe dans laquelle la trophicité est modifiée congénitalement à la fois dans les tissus qui dépendent du feuillet externe et dans ceux qui dépendent du feuillet moyen de l'embryon.* A ce titre nous devons rapprocher les lésions rencontrées chez notre malade de cette dystrophie congénitale du tissu fibro-élastique, étudiée par l'un de nous (1) et bien décrite par Buisson (2), qui s'observe chez certains sujets porteurs de varices, de hernies et emphysémateux, *véritable dystrophie qui débute à une phase précoce du développement ontogénique, qui dans la suite s'accuse et s'étend progressivement par des manifestations nouvelles et successives* (insuffisance du tissu fibro-élastique des orifices abdominaux, des veines, des alvéoles pulmonaires, etc., en coïncidence fréquente chez le même sujet).

II. Au point de vue étiologique, il y a eu manifestement dans ce cas transmission héréditaire et il semble même que la maladie ait pris le caractère familial ; certaines des anomalies observées chez notre malade exis-

(1) KLIPPEL, *Dystrophie congénitale multiple du tissu élastique*, Arch. gén. de médecine, 13 janvier 1903.

(2) BUISSON, Thèse de Paris, année 1904.

taient d'une façon isolée ou comme à l'état d'ébauche chez d'autres membres de sa famille. Nous signalons aussi les antécédents rhumatismaux observés chez la plupart d'entre eux et chez lui-même.

III. — Enfin il existe chez notre malade une autre particularité qui mérite d'être relevée : c'est *l'unilatéralité* de la plupart des troubles trophiques.

Remarquons en effet que la luxation de l'épaule, le glissement des téguments, la hernie du poumon, le nœvus pilaire et le grand nœvus pigmentaire, la plupart des autres nœvi et des tumeurs, la plus grande plaque de décoloration des cheveux (tempe droite, voir la photographie) siègent du même côté, à droite.

Comment expliquer ce fait?

Il faut admettre en partie ici l'influence du système nerveux central. Les deux hémisphères cérébraux sont loin d'avoir, même à l'état normal, une valeur identique (1). Mais cette non-équivalence n'est jamais accusée, à l'état normal, au point de troubler l'harmonie apparente du corps humain. A l'état pathologique, en ce qui concerne spécialement les perturbations dynamiques (hémiplégie hystérique, hémianesthésie), l'hémisphère droit est plus souvent en cause que l'hémisphère gauche; l'hémiasthénie en relève plus souvent ; tandis que le cerveau gauche est au contraire plus prédisposé aux lésions organiques et profondes, son activité fonctionnelle et nutritive étant plus grande.

En ce qui concerne le développement de l'organisme, les quelques différences que l'on observe physiologiquement sont en règle générale en rapport avec une infériorité relative de l'hémisphère droit.

Ici, au contraire, les troubles dystrophiques ont leur maximum ou même siègent exclusivement du côté droit du corps.

C'est que, chez notre malade, tout ce côté droit nous apparaît en état d'infériorité manifeste. Nous ne savons pas si ce malade était *gaucher* dans le sens complet du mot, c'est-à-dire s'il utilisait intellectuellement surtout son hémisphère droit ; mais il a dit qu'il se servait *toujours* de sa main gauche de préférence pour un travail nécessitant adresse ou force, même avant la luxation qui rendit impotent son bras droit. Le côté gauche de son corps a *toujours* été plus fort que le côté droit. On peut donc le considérer comme gaucher au moins d'une façon relative.

Son côté droit pèche non seulement par la force musculaire, mai encore par la sensibilité générale, par l'acuité visuelle et auditive que nous avons vues nettement diminuées à droite.

(1) Klippel, *La non-équivalence des deux hémisphères cérébraux*. Presse médicale, 29 janvier 1898.

A côté de cette diminution dynamique du côté droit, il existe aussi de ce côté un défaut de développement général : asymétrie faciale, hypertrophie du sein et atrophie du testicule à droite, comme si les caractères mâles avaient eu tendance, au cours du développement ontogénique, à diminuer de ce côté au profit des caractères féminins.

Ainsi, ce malade présente un type morbide assez complexe qui nous paraît pouvoir être compris de la façon suivante : sur un terrain présentant des tares héréditaires manifestes et sur la partie en état d'infériorité de cet organisme, a évolué, avec une luxuriance de symptômes tout à fait remarquable, la double dystrophie congénitale déjà ébauchée chez quelques-uns des membres de sa famille : la dystrophie d'origine ectodermique (maladie de Recklinghausen) et la dystrophie d'origine mésodermique (dystrophie fibro-élastique).

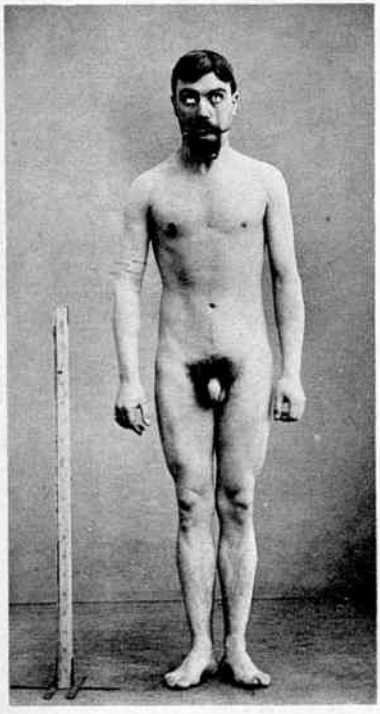

A

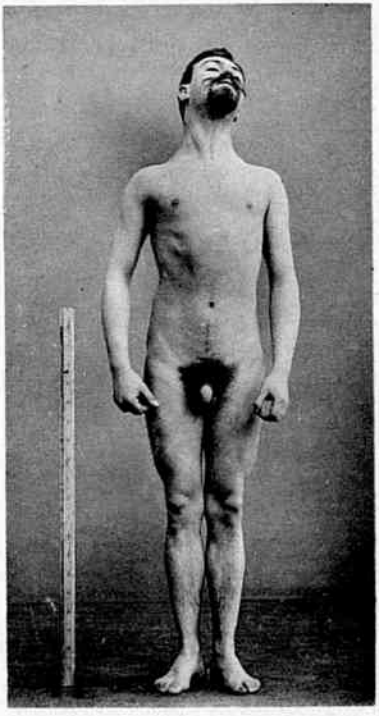

B



C



D

SOCIÉTÉ DE NEUROLOGIE DE PARIS

(SÉANCE DU 5 AVRIL 1906).

ICONOGRAPHIE DE L'ÉVOLUTION D'UN CAS DE MALADIE DES TICS

PAR

J. ROUBINOVITCH,

Médecin adjoint de la Salpêtrière.

L'intérêt de cette observation me semble résider dans ce fait que le malade a pu fixer lui-même, devant l'objectif photographique, l'ordre chronologique dans lequel ont évolué chez lui, depuis dix ans, les tics dont il est atteint, ordre dont l'exactitude a pu être confirmée par les témoignages de l'entourage du sujet. Le cas est peut-être intéressant aussi au point de vue thérapeutique, car il démontre que la volonté propre du tiqueur ne suffit pas toujours pour faire disparaître ses mouvements et que, employée sans ordre, sans méthode, sans direction rationnelle, sans moyens adjuvants tels que le repos, la rééducation réglée, etc..., cette volonté peut n'aboutir qu'à la transformation des tics, ou bien à leur extension.

OBSERVATION

Il s'agit d'un garçon de 23 ans, enfant naturel né à Paris.

Antécédents héréditaires. — Père imparfaitement connu : était officier de marine et paraissait jouir d'une santé robuste.

Mère nerveuse, impressionnable, sans maladies antérieures, nettement caractérisées.

Pendant sa grossesse, a été inquiète et obligée de se cacher de sa famille.

Antécédents personnels. — Jusqu'à l'âge de sept ans, élevé en nourrice où il aurait subi toute sorte de privations. Fièvre typhoïde à 12 ans ; peu de temps après, embarras gastrique. La croissance a été particulièrement rapide consécutivement à ces deux affections fébriles. Grippe accompagnée d'ictère, à l'âge de 22 ans.

H. M. — Pendant la convalescence de la fièvre typhoïde ou immédiatement après, et sans cause apparente, se manifeste en 1894 un tic consistant à ouvrir démesurément les yeux en fermant les lèvres et en écartant les mâchoires. Cette grimace se produit d'abord rarement (Pl. XLV, fig. A). Mais en se for-

çant lui-même à empêcher la production de ce tic, L... contractait les muscles extenseurs du cou (Fig. B), et en 1896 il a deux tics : celui de la face et celui de l'extension du cou. Il en est ainsi pendant trois ans. A l'âge de 17 ans, L... entre dans une école, où il est obligé de fournir une somme considérable de travail et là ses deux tics s'accentuent et deviennent de plus en plus fréquents. Ses camarades s'en aperçoivent et lui donnent toute sorte de surnoms qui le vexent et le poussent à faire des efforts pour s'abstenir de faire des grimaces. Or, en voulant empêcher la production de ces dernières, il exécute entre 1899 et 1901 deux mouvements défensifs qui deviennent à leur tour deux tics nouveaux : il se frotte la région épigastrique avec le poignet de la main gauche en se donnant l'attitude d'un homme qui répéterait indéfiniment la phrase de « mea culpa »... ; ou bien avec le médius de sa main gauche il fait un mouvement rapide de frottement sur le front ou sur le menton (Fig. C et D).

Son travail à l'école a été couronné de succès, mais ses efforts ont été supérieurs à la moyenne. Doué d'une mémoire faible, il a dû travailler plus que tout autre, et cela pendant trois ans. Il se privait de récréation, et pour gagner du temps, ne dormait que six heures par nuit.

En 1902, il sort de l'Ecole, et pendant quelque temps ses tics diminuent d'intensité et de fréquence.

En 1903, il fait son service militaire, et là, en répétant les exercice de toute sorte qu'on lui faisait exécuter au commandement, il contracte un tic nouveau : de temps à autre, en dehors de tout exercice, il soulève brusquement ses épaules, les raidit et les rejette en arrière en même temps qu'il rejette la tête un peu en arrière, fléchit légèrement les membres supérieurs et prend dans l'ensemble l'attitude forcée et raide d'un soldat prussien (Pl. XLVI, Fig. E). Ce tic dure deux ans.

Au retour du régiment, en 1904, il entre en qualité d'employé dans une compagnie d'assurance ; là, tous les tics qui se sont produits chez lui depuis 1894 reprennent avec plus de force que jamais et se compliquent dans l'espace de deux ans de trois tics nouveaux : frottement de poignets l'un contre l'autre ; flexion et entrecroisement des doigs de deux mains (Fig. F, G) ; contorsion générale du corps dans l'attitude rappelant celle d'un homme qui se prépare à courir (Fig. H) ; roulement du dos ; mouvements des hanches ; étirement des bras, des jambes, du cou ; frottement du nez ou des yeux.....

Actuellement, en 1906, ces divers tics se produisent les uns et les autres, sans ordre apparent. Leurs plus grandes fréquence et intensité sont le soir, après une journée de travail ; ils sont à peine accusés dans la matinée, après une nuit de repos. Les nuits sont en effet très bonnes et exemptes de tics. Ces derniers augmentent surtout dans les moments d'ennui, d'inquiétude, de souci de l'avenir. Dans les intervalles de repos, de distraction, ils sont rares ou même absents.

L... continue très régulièrement son travail ; seulement, de temps à autre il est obligé de s'arrêter pour se livrer à quelques tics... Il appelle ce besoin irrésistible d'exécuter ces mouvements : « besoin de détendre mes nerfs. »

Les tics dont L... est atteint lui font commettre parfois des maladresses : il

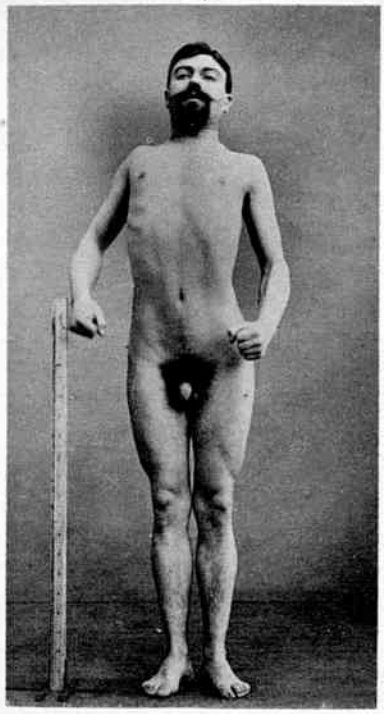

E

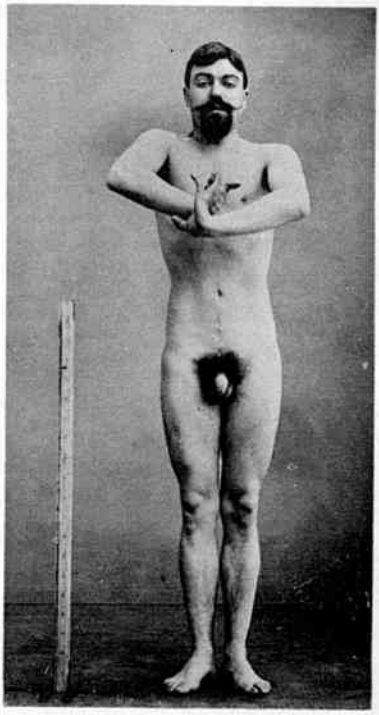

F



G



H

laisse tomber des objets qu'il tient ou bien il risque de se blesser ou de blesser quelqu'un, lorsqu'il a dans les mains des instruments tels que grattoir, plumes, etc... Parfois, les tics des doigts l'empêchent d'écrire. Très émotif devant ses chefs il « bafouille » en leur parlant, parce qu'il articule trop vite et « avale » la moitié des mots. Cette émotivité va parfois jusqu'à le faire pleurer pour un rien. Plus il avance dans la vie, plus L... devient sensible, impressionnable, enclin à voir tout en noir...Or,à mesure que ces inquiétudes augmentent, ses tics se multiplient et s'aggravent. L... est constamment dans un état de surexcitation qui se manifeste actuellement par des tics dont les plus fréquents sont : soulèvement d'épaules, frottement des poignets, flexion et entrecroisement des doigts, contorsion générale du corps, torsion des épaules, étirement des membres, mouvements saccadés du bras avec épaule correspondante raidie, main crispée autour du poignet, frottement du poignet contre le bouton de manchette, etc...Tous ces mouvements sont absolument irrésistibles et créent à leur tour dans l'esprit de L... des craintes sur des maladies qui pourraient se déclarer chez lui si les tics continuent ; il redoute surtout, dit-il, la danse de Saint-Guy ou l'épilepsie.

On ne trouve chez L... aucun stigmate d'hystérie, d'épilepsie, de neurasthénie ou d'alcoolisme.

*
* *

Le cas est bien celui d'une maladie des tics quoique différant par plusieurs particularités du syndrome de Gilles de la Tourette.

Il ne s'agit pas ici de spasmes, pour les raisons suivantes :

Tous les mouvements convulsifs exécutés par ce malade et représentés par lui-même dans les photographies que je viens de montrer sont d'une systématisation fonctionnelle évidente ; les efforts de la volonté, l'attention, le repos, les distractions, exercent une action sur les mouvements en les atténuant ou en les transformant ; ces mouvements sont le résultat d'un besoin irrésistible de se « détendre les nerfs » et sont suivis d'un sentiment de repos, de satisfaction ; ils disparaissent pendant le sommeil ; ils existent sans qu'on puisse trouver chez le malade de troubles de la sensibilité, des réflexes ou de la trophicité ; ils sont absolument indolores ; enfin, ils se manifestent chez un garçon qui présente en même temps deux autres signes indiquant un état de myopsychie de Joffroy, de prédisposition aux troubles psychiques, notamment une émotivité anormale et une tendance à la nosophobie.

Le cas diffère cependant de la maladie des tics telle qu'elle a été décrite par Gilles de la Tourette, en ce que le malade n'a présenté jusqu'à présent aucun tic respiratoire, phonatoire, ni d'écholalie, ni de coprolalie.

Jusqu'à présent, ses forces intellectuelles sont restées assez bonnes, pour lui permettre d'avancer assez brillamment dans sa carrière.

Le pronostic s'annonce, cependant, comme devant être sérieux, car depuis dix ans, le malade, poursuivant sans cesse et avec acharnement son désir « d'arriver » à une belle situation, se refuse à tout repos et à tout traitement régulier qu'il considère comme une perte de temps.

Il ne la traite que par sa volonté d'arrêter certains tics gênants, mais les résultats de ce traitement, absolument insuffisant, sont peu encourageants.



Phototypie Berthaud. Paris

L'OPÉRATEUR

Tableau de Gérard Dow (collection Léopold Favre, à Genève).

UN BARBIER-CHIRURGIEN DE GÉRARD DOW

(COLLECTION LÉOPOLD FAVRE, A GENÈVE)

PAR

HENRY MEIGE.

Dans la riche collection de peintures anciennes que possède M. Léopold Favre, de Genève, les maîtres néerlandais sont fort bien représentés. Parmi eux, Gérard Dow figure avec un tableau intitulé *Le Chirurgien*.

M. Léopold Favre a bien voulu faire faire à notre intention une photographie de ce tableau, pour laquelle nous tenons à lui adresser nos plus vifs remerciements. Grâce à cette obligeance, nous pouvons donner ici une description et une reproduction de cette intéressante peinture, encore peu connue (Pl. XLVII).

C'est une scène de chirurgie rustique, telle que les affectionnaient les peintres des Pays-Bas. J'en ai reproduit dans cette Revue de nombreux spécimens, à propos des *Arracheurs de pierres de tête*, des *Pédicures*, du *Mal d'Amour*, des *Dentistes*, etc. (1). Le tableau de M. Léopold Favre vient heureusement augmenter cette collection.

*
* *

La scène se passe dans un intérieur très simple, un peu délabré, humble officine d'un pauvre barbier de village : des murs décrépits, des contrevents à demi pourris, un plafond enfumé, un mobilier plus que sommaire. Mais un jour éclatant pénètre par une fenêtre cintrée, garnie de vitraux, et ce large rayon de lumière se répand sur tous les acteurs, tandis que les recoins de la demeure se perdent dans un habile clair obscur.

Assis sur un solide fauteuil de bois, le patient subit son opération, non sans douleur. C'est un homme du commun, aux chausses rapiécées, avec de gros souliers et une escarcelle de cuir à la ceinture. Sa main gauche crispée sur le bras du fauteuil, son poing droit serré convulsivement, montrent combien il souffre !

(1) V. *Nouv. Iconographie de la Salpêtrière*, années 1895 à 1905.

Cependant, debout derrière lui, le haut du corps seul visible, le praticien opère, calme, attentif, inaccessible aux hurlements de son client. C'est un vieillard, coiffé d'un bonnet informe, où brillent quelques ornements. Ses deux mains sont occupées. L'une, la gauche, solidement appliquée sur le crâne du malade tient une sonde ou un bistouri.La main droite tient un autre instrument ; les deux armes se rencontrent sur le champ opératoire, dans la région temporale, au-dessus de l'oreille droite.

De quelle opération s'agit-il ?

Est-ce une saignée ? Il n'y a ni linge ni éponge à proximité. Serait-ce l'ablation d'une petite tumeur, d'un kyste du cuir chevelu ? C'est possible. Ou bien serait-ce encore une de ces opérations fantaisistes ayant pour but d'extirper du crâne une tumeur imaginaire ? Aurions-nous affaire à l'un de ces « arracheurs de pierres de tête » qui firent fortune dans les Pays-Bas ? Mais il n'y a aucun indice de cette supercherie : pas le moindre petit caillou sur la table ni sur le sol, et le chirurgien est bien sérieux... Il n'a pas ce sourire gouailleur des prestidigitateurs du bistouri dont Jan Steen nous a laissé tant d'amusantes répliques. Non,vraiment c'est une opération bien réelle. Ne cherchons pas à la définir davantage. Constatons seulement qu'elle est fort douloureuse, témoin la grimace de l'opéré, une de ces grimaces lamentables que Brauwer chérissait tout particulièrement.

Au milieu de la composition se trouve une table ronde couverte d'un épais tapis. Sur cette table quelques accessoires ne nous renseignent pas davantage sur la nature de l'opération. Ils nous apprennent simplement que le propriétaire de céans est bien à la fois chirurgien et barbier. Un plat à barbe en métal, un peigne, des ciseaux : voilà pour le barbier. L'arsenal du chirurgien se borne aux instruments dont il se sert actuellement. Une étagère appliquée contre le mur contient la maigre réserve d'onguents et de drogues où il puise à l'occasion : pots de pharmacie en faïence de Delft, flacons mal bouchés, un plat à barbe de réserve et un petit coffret pour les médicaments plus précieux, poudre de vipères ou de corne de cerf.....

L'opérateur et l'opéré ne sont pas les seuls personnages de cette scène chirurgicale. A gauche, se détachant en silhouette sur la fenêtre, une vieille femme contemple l'opération ; sa mimique attristée, ses mains jointes témoignent de la sincérité de son émotion. Les peintres flamands et hollandais ont affectionné ce type. La même vieille attendrie se retrouve dans plus d'une scène médicale de Téniers, de van Ostade et de Brauwer. Jan Steen ne l'oublie presque jamais, mais il nous la montre moins apitoyée, souvent même un peu railleuse. C'est la même vieille que Gérard Dow nous fait voir de face dans son *Arracheur de dents* de la galerie de Schwerin : même expression attendrie, mêmes mains croisées supplian-

tes. C'est aussi une femme inquiète qui vient consulter l'*Urologue* de Gérard Dow dans la galerie de M. Sideboïcham, à Erlesdene (Cheshire) (1). Et l'on retrouve dans ce dernier tableau le même fauteuil, les mêmes pots de pharmacie, les mêmes fioles qui figurent dans la peinture de M. Léopold Favre. On y trouve aussi la même petite cage accrochée à la même place près de la même fenêtre cintrée.

Un quatrième personnage se tient derrière le groupe principal, c'est l'aide du barbier-chirurgien, jeune garçon aux cheveux bouclés, qui porte un petit vase. Ce comparse est presque constant dans les tableaux de Téniers.

A droite, on distingue dans la pénombre la porte entr'ouverte de l'appartement. Dans un enfoncement obscur s'aperçoit la cheminée au manteau très élevé, avec quelques ustensiles de ménage.

Et c'est tout.

Malgré la simplicité du décor et des accessoires, cette scène retient l'attention. Le groupe chirurgical, plein de vérité et de vie, est admirablement traité ; la présence de la vieille commande l'émotion ; elle retient le sourire que la grimace du patient risquerait peut-être de provoquer. Seul, le jeune assistant est dans une attitude hésitante, discutable ; mais ce n'est qu'un personnage secondaire.

Parmi les nombreuses peintures que Gérard Dow a consacrées aux scènes de médecine et de chirurgie, celle-ci méritait d'être signalée. Sans doute, les personnages n'ont ni le charme ni la distinction de ceux de la *Malade d'amour*, de Buckingham Palace. Ce vieux chirurgien n'est pas aussi huppé que le galant médecin qui lorgne l'urinal. Et pourtant, moins ferré que lui sur le grec et le latin, ne fait-il pas plus de bien aux pauvres gens avec son méchant bistouri que l'élégant docteur en bonnet de fourrure, qui prétend diagnostiquer les maladies de l'âme d'après la couleur des urines ?

C'est un praticien de la même espèce que l'*Arracheur de dents* de la galerie de Schwerin ; et, chose curieuse, le patient, lui, rappelle singulièrement par son attitude et par son costume celui qu'opère un autre *Arracheur de dents* de Gérard Dow, celui du musée du Louvre. Dans un troisième *Arracheur de dents* de Gérard Dow, qui se trouvait dans la galerie Six, à Amsterdam, on retrouve encore la vieille femme au regard anxieux, comprimant avec sa main gauche les battements de son cœur. Cette note apitoyée s'accorde bien avec le talent délicat et sentimental de Gérard Dow. Dans son *Urologue* de la collection Pescatore, à Luxembourg, la vieille femme est

(1) Henry Meige, *Les Urologues*. Archives générales de médecine, mai-juin 1900.

remplacée par une jeune ; mais cette jeune est une mère qui tient son enfant dans ses bras. La consultation n'en est que plus émouvante (1).

Nous avons eu l'occasion d'étudier dans ce recueil toutes les compositions médicales de Gérard Dow ; il serait superflu d'y revenir. Il suffira de faire remarquer une fois de plus la variété que le maître hollandais a su introduire dans les scènes de ce genre. Les peintures de Téniers, celles de Brauwer, de van Ostade, quoique fort riches en détails intéressants pour l'histoire de la médecine, pèchent un peu par leur monotonie ; les personnages, les accessoires et le décor ne varient guère. Gérard Dow, au contraire, malgré d'inévitables réminiscences, s'est efforcé de varier les types, les costumes, et surtout les éclairages.

Tantôt la scène se passe à l'intérieur d'une chambre sombre, mais au milieu d'une raie de lumière qui traverse les vitraux, tantôt comme dans l'*Arracheur de dents* du musée de Dresde, les personnages sont eux-mêmes à la fenêtre, en plein jour, et c'est de l'extérieur que nous les voyons.

Les peintures d'intérieur sont assurément les plus habiles. A ce titre artistique le tableau de M. Léopold Favre mérite une place très honorable. Il offre par surcroît un réel intérêt pour le médecin.

(1) HENRY MEIGE, *Les Urologues* (documents complémentaires). Nouv. Iconographie de la Salpêtrière, n° 1, 1903.

Le gérant : P. BOUCHEZ.

Imp. J. Thevenot, Saint-Dizier (Haute-Marne).

LABORATOIRE DU Pr DEJERINE
HOSPICE DE LA SALPÊTRÈRE

BIBLIOTHÈQUE DES INTERNES EN MÉDECINE LA SALPETRIÈRE

DE L'INFLUENCE

DE LA

SECTION EXPÉRIMENTALE DES RACINES POSTÉRIEURES SUR L'ÉTAT DES NEURONES PÉRIPHÉRIQUES

CONTRIBUTION A L'ÉTUDE DES FIBRES CENTRIFUGES DES RACINES POSTÉRIEURES.

PAR

J. Ch. ROUX et **Jean HEITZ**
Anciens internes des hôpitaux.

Le présent travail nous a été suggéré par le désir d'apporter des faits expérimentaux à l'appui des théories diverses qui ont été émises au cours de ces dernières années au sujet de la pathogénie du tabes. Nous avons voulu nous rendre compte de l'influence que pouvaient avoir sur l'état des ganglions spinaux, des nerfs cutanés et des sympathiques, les lésions profondes des racines postérieures, telles que peut les réaliser la résection expérimentale, lorsqu'on laisse survivre longtemps les animaux opérés.

Dans un article publié en 1903 (1), en effet, Nageotte émettait l'hypothèse que le neurone sensitif du tabétique, attaqué dans son prolongement central par la névrite radiculaire d'origine méningitique, manifestait sa souffrance par l'atrophie du prolongement périphérique, atrophie se produisant tout d'abord à l'extrémité la plus reculée, c'est-à-dire dans les rameaux cutanés.

Cette hypothèse s'accordait assez bien avec les faits anatomo-cliniques. Étant donné d'une part le caractère radiculaire des anesthésies tabétiques, et de l'autre ce fait que les nerfs cutanés sont constamment dégénérés dans les zones anesthésiées, on doit admettre en effet, avec notre maître Dejerine (2), que les lésions des nerfs cutanés sont proportionnelles en général à celles des racines postérieures.

(1) Nageotte, *Pathogénie du tabes dorsal*. Presse médicale, 10 décembre 1902 et 3 janvier 1903.

(2) Dejerine, *Séméiologie du système nerveux*, 1900.

Si donc, quelques mois après la résection des racines postérieures, on pouvait arriver à constater dans les nerfs cutanés et dans les cellules ganglionnaires, des lésions analogues à celles que l'on voit chez les tabétiques, ce résultat expérimental constituerait certainement un argument de valeur en faveur de l'hypothèse proposée par Nageotte.

Dans le cas contraire, si après cette section des racines postérieures, les nerfs périphériques et les cellules ganglionnaires restaient indemnes, il faudrait admettre que la lésion décrite par Nageotte au niveau du nerf radiculaire ne joue dans la production du tabes qu'un rôle accessoire. Il faudrait en arriver à considérer le tabes comme une affection portant une atteinte complexe à tout le système nerveux : telle était autrefois l'opinion de Babinski (1), reprise récemment par Brissaud et de Massary (2), qui placent à la base de la maladie la dégénérescence du protoneurone sensitif dans son ensemble, dégénérescence débutant par les extrémités du neurone pour se propager progressivement et lentement jusqu'au corps cellulaire.

Nous n'avons pas tardé à nous rendre compte, qu'en pratique, il n'est pas possible de réduire la question à l'une ou l'autre de ces deux solutions, les phénomènes de la vie du système nerveux étant infiniment trop complexes pour rentrer facilement dans ce cadre trop réduit.

Nous avons noté tout d'abord, chez les animaux sacrifiés au 250e jour après l'opération, des lésions importantes des nerfs périphériques, localisées exactement dans le domaine des racines sectionnées. Cette première constatation semblait nous orienter vers la première hypothèse. Mais en prolongeant de quelques mois la survie de nos animaux, nous avons vu que les lésions, si manifestes au 250e jour, disparaissaient au 340e, et qu'il n'en restait comme trace que des gaines vides. Nous nous sommes alors demandé, si les figures de dégénérescence que nous avions vues au 250e jour, n'appartenaient pas à des *fibres centrifuges venues de la moelle par des racines postérieures*. C'est ainsi que nous avons été amenés à faire entrer dans notre étude, la question discutée depuis si longtemps de l'existence de ces fibres centrifuges. La réponse donnée à cette question, tout en éclaircissant certains points obscurs, n'en laisse pas moins, comme on le verra, subsister encore d'importantes difficultés. Mais avant d'entrer plus avant dans la discussion des résultats, nous croyons d'abord nécessaire d'exposer le détail de nos expériences et des constatations faites au niveau des différentes portions du système nerveux.

*
* *

Technique expérimentale.

Nous avons choisi pour ces expériences le chat, animal qui supporte admirablement les opérations longues et sanglantes, et ne nous sommes adressés au chien qu'exceptionnellement, lorsque nous n'avons pu nous procurer de chats

(1) Babinski, Gaz. hebdomad., août 1891.

(2) De Massary, *Le tabes, dégénérescence du proto-neurone centripète*. Thèse Paris, 1896, et Presse médicale, 6 juin 1903.

en temps utile. Dans tous les cas, nous avons opéré des animaux adultes, contrairement à la manière de certains auteurs qui ont expérimenté sur de jeunes animaux, et nous pensons que là doit être cherchée peut-être la raison de certaines divergences existant entre nos résultats et ceux de plusieurs autres expérimentateurs.

Les opérations ont été pratiquées dans le sommeil artificiel provoqué par l'ingestion de chloralose dans les aliments, à la dose de 2 centigrammes par kilo d'animal. Il nous a fallu, le plus souvent, compléter l'anesthésie par quelques inhalations d'éther.

La section des racines a toujours été pratiquée dans l'intérieur du canal rachidien, les lames vertébrales enlevées avec une forte pince coupante. Pendant cette partie de l'opération, nous avons eu souvent à lutter contre des hémorrhagies profuses, dont nous n'avons pu triompher le plus souvent que par le tamponnement prolongé.

A la région thoracique, nous avons pratiqué chez 3 chats, la section des racines postérieures dans leur trajet extradural, immédiatement après leur sortie de la dure-mère, à une certaine distance du ganglion, lequel n'a jamais été découvert. Chez le chat I, nous avons coupé les trois premières racines thoraciques ; chez les chats V et VI, les 10e et 11e thoraciques, dans tous les cas d'un seul côté, de manière à conserver les racines symétriques comme contrôle.

A la région lombo-sacrée, nous avons abordé la dure-mère par une brèche osseuse pratiquée à travers les deux dernières vertèbres lombaires et la 1re sacrée. Les racines ont été sectionnées après incision de la dure-mère dans leur trajet intradural, condition nécessaire pour ne pas léser simultanément les racines antérieures qui dans le trajet extradural sont enveloppées dans la même gaine fibreuse que les racines postérieures correspondantes. Après écoulement d'une quantité, d'ailleurs modérée, de liquide céphalo-rachidien, nous avons réséqué sur une longueur de 3 à 4 millimètres en moyenne, chaque fois 4 à 5 filets radiculaires, toujours d'un seul côté de la ligne médiane. Ces filets répondaient habituellement, comme l'ont montré les autopsies, à une, deux, ou trois racines postérieures, selon les cas, depuis la dernière lombaire jusqu'à la 4e sacrée. Dans ces opérations sacrées, nous sommes restés toujours, plus encore qu'à la région thoracique, très loin du ganglion spinal.

Les sutures ont été faites sur trois plans, et nos animaux (à l'exception de deux chiens), ont guéri sans suppuration, par première intention. Le chien de l'observation VIII a succombé 15 jours après l'opération par méningite suppurée, ce qui nous a obligé à n'utiliser chez lui que les nerfs périphériques. Le chien de l'observation XI a eu également un peu de suppuration, laquelle n'a pas dépassé les plans superficiels.

Ces animaux ont été conservés un temps plus ou moins long, selon les nécessités de l'expérience. Les chiens X et XI n'ont été gardés que 15 jours, les chats VII et IX, 77 et 97 jours, c'est-à-dire le temps utile pour laisser se produire les premières dégénérescences. Les autres animaux ont été conservés un temps beaucoup plus long en vue des dégénérescences secondaires possi-

bles. Pour éviter tout risque de confusion d'animal, et aussi tout risque de fuite, nous avons dû les conserver en cage jusqu'au jour de l'autopsie. Sauf le chat I, mort d'entérite au 247e jour, les autres chats sont parvenus en excellent état de santé, grâce à la propreté minutieuse maintenue dans leurs cages, jusqu'au 242e (chat II), 252e (chat III), 338e (chat V) et 382e jour (chat IV).

Deux de ces animaux ont présenté très passagèrement de légères parésies du train postérieur, complètement disparues au bout de quelques jours. Chez aucun d'eux nous n'avons remarqué d'incoordination, fait compréhensible, étant donné le petit nombre des racines sectionnées.

Aucun d'eux non plus n'a présenté dans la région cutanée correspondant aux racines sectionnées, d'ulcérations ou de trouble trophique d'aucune sorte. Quelques auteurs qui nous ont précédés dans cette voie de recherches avaient décrit chez certains de leurs animaux des empâtements sous-dermiques, des alopécies ou décolorations de touffes de poils [Joseph (1), Bonne (2), Köster (3)]. Il est à noter à ce propos que ces troubles trophiques s'étaient produits très rapidement, chez des animaux conservés bien moins longtemps que les nôtres restés pourtant indemnes. La survie maxima des chiens de Bonne avait été, en effet, seulement de 106 jours.

A l'autopsie, nous avons été surpris de rencontrer, chez les animaux opérés depuis longtemps, un canal rachidien refermé en grande partie ou même complètement refermé. La large brèche osseuse pratiquée 8 à 12 mois auparavant n'existait plus chez les animaux I, III et IV. Chez les chats II et V, il subsistait un hiatus d'à peine un centimètre de large, oblitéré par d'épais trousseaux fibreux. La dure-mère ne faisait qu'une avec ces masses fibreuses, et du tissu cellulaire lâche, facile à disséquer, la séparait des racines postérieures.

Dans tous les cas, sauf chez le chien XI, nous avons pu vérifier l'intégrité des racines antérieures.

Nous avons, dans un certain nombre de cas, prélevé les deux bouts de la racine sectionnée, en même temps que les racines symétriques, comme contrôle. Nous n'avons pas pu retrouver toujours l'extrémité attenante à la moelle de la racine sectionnée, mais le plus souvent avons relevé des filaments grisâtres, atrophiés,qui s'inséraient d'un côté sur le sillon latéral de la moelle, et de l'autre sur la face profonde de la dure-mère. A une certaine distance, sur cette même dure-mère, était fixée l'extrémité supérieure des filets radiculaires attenant aux ganglions, filets qui avaient gardé à peu près leur coloration et leur volume normal. La distance séparant les deux bouts de la racine était à peu près celle du segment réséqué lors de l'opération.

A toutes les autopsies (sauf chez les chiens X et XI, sacrifiés au 15e jour), nous avons prélevé les ganglions spinaux correspondant aux racines sectionnées ainsi que les ganglions symétriques.

(1) Joseph, *Zur Physiologie der spinal Ganglien.* Arch. f. Anat. u. Phys., 1887.

(2) Bonne, *Recherches sur les éléments centrifuges des racines postérieures.* Th. Lyon, 1897.

(3) Köster, *Zur Physiologie der spinal Ganglien und der trophischen Nerven, sowie zur Pathogenese der Tabes dorsalis.* Leipsig, Engelmann, 1904.

Dans deux cas (X et XI), nous avons pris spécialement les nerfs efférents du pôle périphérique des ganglions, avant leur fusion avec la racine antérieure.

A toutes les autopsies nous avons disséqué les filets nerveux cutanés dans le domaine des racines sectionnées, et prélevé aussi, chaque fois que nous l'avons pu, les troncs nerveux commandant ces filets cutanés. Presque toujours, nous avons aussi disséqué les filets nerveux symétriques du côté opposé, pour contrôle, et quelques-uns des filets cutanés des autres parties du corps.

Pour les fixations, nous avons fait grand usage du *réactif de Thomas-Hauser*, c'est-à-dire d'un mélange à parties égales de solution aqueuse saturée de sublimé, et de solution d'acide osmique au 1/100. Les nerfs ont été plongés 24 ou 48 heures dans ce réactif, lavés avec soin, et traités quelques jours par le picro-carmin vieux. Nous verrons ultérieurement la technique utilisée pour l'étude des ganglions spinaux.

*
* *

Examens des nerfs périphériques.

Avant d'aborder pour chacune des régions du système nerveux, l'exposé de nos propres constatations, nous croyons utile de passer une revue rapide des travaux antérieurs.

Il ne semble pas qu'antérieurement à nos expériences l'état des nerfs périphériques ait été systématiquement recherché à la suite de la section des racines postérieures. Cependant, six à huit semaines après cette section, Joseph (1) trouva les nerfs périphériques normaux. Au bout du même délai, Vegas (2) trouva dans les nerfs périphériques quelques faisceaux étroits, et mal colorés. Quatre mois après la section simultanée des racines antérieures et postérieures, Benucci examinant le nerf sortant du pôle périphérique du ganglion, le trouva atrophié.

Dans un cas seulement sur 6 animaux opérés, Bonne (3) examina au bout de 106 jours, les nerfs du derme de la patte, sans y trouver aucune altération. Il faut arriver enfin aux recherches récentes de Kleist (4), qui, 3 et 4 mois après l'opération, trouva intacts le prolongement de la racine postérieure au pôle périphérique du ganglion de même que les nerfs cutanés.

Presque en même temps, nous communiquions à la Société de biologie (5) nos premières constatations, et simultanément paraissait la thèse de Köster sur les

(1) Joseph, *loc. cit.*

(2) Vegas, *Ein beitrag zur Anat. und Phys. der Spinalganglien.* J. D. München, 1883.

(3) Bonne, *loc. cit.*

(4) Kleist, *Exper. anatom. Untersuchungen über die Beziehungen der hinteren Rückenmarkswürzeln zu der Spinalganglien.* Virchow's Archiv. f. path. Anat., 1904.

(5) J.-Ch. Roux et Jean Heitz, *Note sur les dégénérescences observées dans les nerfs cutanés chez le chat, plusieurs mois après la section des racines médullaires postérieures correspondantes.* Soc. biologie, 24 décembre 1904.

dégénérations des nerfs périphériques et des ganglions consécutives à la section expérimentale des racines postérieures.

Nous apportions les résultats de l'examen des nerfs cutanés des 3 premiers chats : le chat I opéré à la région thoracique, section extradurale, ayant survécu 247 jours ; le chat II et le chat III opérés à la région lombo-sacrée, section intradurale, ayant survécu 242 et 252 jours (soit une moyenne de 8 mois). Nous décrivions chez ces 3 animaux des dégénérescences à type wallérien, dans le territoire cutané correspondant à la racine coupée, sans essayer encore d'en donner une interprétation.

Les figures 3 et 4 de la planche XLIX donnent une idée assez exacte de ces dégénérescences. La figure 3 représente une dissociation d'un filet cutané du chat I, provenant d'une branche perforante du nerf intercostal du côté opéré. On y distingue en nombre à peu près égal, de ce côté, comme du côté sain, des fibres grosses et fines à myéline. Les fibres en dégénérescence appartiennent ordinairement à la seconde catégorie. Les grosses fibres dégénérées sont plus rares, elles peuvent manquer dans certains filets, alors que leur proportion reste relativement importante dans d'autres.

Histologiquement, cette dégénérescence ne se distingue en rien de la dégénérescence wallérienne. Le degré en est d'ailleurs variable d'une fibre à l'autre. C'est ainsi que certaines fibres ne sont plus représentées que par de petites boules noires ou brunes, entourées de minces zones protoplasmiques et réunies les unes aux autres par de minces gaines qui se renflent de loin en loin autour d'elles. D'autres fibres, au contraire, donnent l'impression de n'être encore qu'aux premiers stades du processus.

Du côté non opéré il n'y a pas de fibres en dégénérescence. Il en est de même dans les filets musculaires. Les troncs des nerfs intercostaux paraissent sains à un premier examen, mais en multipliant les dissociations, il nous a été possible de retrouver dans chacun des 3 troncs correspondant aux 3 racines sectionnées, quelques fibres dégénérées, de calibre plus fin que celles que nous voyons planche XLIX. Ces fibres dégénérées sont manifestement plus rares dans les troncs mixtes que dans les rameaux cutanés qui leur font suite, et aussi d'une manière générale plus avancées. Mais leur nombre reste suffisant pour qu'on ne puisse les négliger dans l'interprétation des faits.

Chez le chat II, du côté opéré les nerfs de la queue et de la plante étaient normaux : ceux de la face postérieure de la jambe et de la cuisse présentaient des lésions analogues à celles de l'animal précédent. Les nerfs symétriques étaient sains.

Chez le chat III enfin, opéré comme le chat II à la région sacrée, de nombreuses fibres dégénérées se voyaient dans *certains* filets du périnée et de la croupe (fig. 5, planche XLIX). Ici aussi, les fibres altérées étaient en majorité de petit calibre. Les nerfs de la queue et de la plante du côté opéré, étaient normaux, de même que les nerfs symétriques. Chez ces deux derniers animaux les troncs mixtes n'ont pas été examinés.

Dans le travail de Köster (1) dont nous n'eûmes connaissance que quelques semaines plus tard, étaient rapportés d'assez nombreux examens de l'état des nerfs cutanés quelques mois après la section (toujours extradurale) des racines postérieures. Par la lecture des observations annexées à ce travail, on peut se rendre compte que ces examens ont été pratiqués dans 16 cas. Quatre de ces animaux ayant subi simultanément la section des racines antérieures et postérieures doivent être écartés, l'interprétation des dégénérescences étant chez eux très difficile : ce sont ceux chez lesquels Köster a décrit des altérations névritiques cutanées très marquées et multiples après 122, 249, 260 et 284 jours de survie.

Il subsiste donc 12 observations inattaquables. Dans deux cas, au 26e et au 60e jour, il n'existait aucune altération. Au 66e et au 80e jour, apparaissaient des altérations légères (apparence fusiforme de la myéline par endroits). Au 4e mois, Köster note des altérations prononcées du côté des rameaux cutanés les plus fins, altérations qui diminuent considérablement dans les troncs nerveux plus gros (au 96e et au 119e jour chez des chats opérés sur la 2e racine cervicale). Chez 5 sujets enfin, autopsie après 193, 196, 221, 287 et 330 jours, les altérations des rameaux cutanés étaient tout à fait légères, on ne remarquait que quelques rares petites boules au milieu des fibres saines. Chez l'un de ces animaux Köster notait l'existence de gaines vides.

Du côté des nerfs mixtes, il avait remarqué, et seulement dans quelques cas, des petites boules de myéline éparses, associées à l'altération fusiforme ou à l'atrophie simple. L'auteur en concluait à l'existence des *névrites périphériques* à marche lente, se développant au bout de quelques mois dans le territoire cutané des racines postérieures sectionnées.

Si nous rapprochons les constatations de Köster de celles fournies par l'autopsie de nos trois premiers animaux, nous voyons que l'accord est facile à établir entre elles. Rien ne distingue les lésions vues par nous au 250e jour de celles vues par Köster au 100e.

L'autopsie de deux autres chats, au 338e et au 382e jour, devait modifier complètement notre manière de voir (2). Chez le premier d'entre eux, les nerfs cutanés du côté sectionné ne présentaient, au total sur toutes les préparations, qu'une seule fibre dégénérée. On distinguait par contre sur plusieurs préparations d'assez nombreuses *gaines vides*, lesquelles n'existaient pas sur les nerfs du côté opposé. Chez le dernier animal enfin, il n'existait aucune dégénérescence ni dans les troncs nerveux (10e et 11e nerfs intercostaux) ni dans les nerfs cutanés, mais seulement des *gaines vides*. Ces dernières constatations sont intéressantes à rapprocher de celles faites quelques mois auparavant chez le chat I (autopsié au 247e jour) et où les mêmes nerfs et les mêmes rameaux cutanés

(1) Köster, *loc. cit.*

(2) J.-Ch. Roux et Jean Heitz, *Deuxième note sur la dégénérescence des nerfs cutanés observés chez le chat à la suite de la section des racines postérieures correspondantes.* Soc. biologie, 8 juillet 1905.

montraient des dégénérescences si nettes. On doit en conclure qu'aux 11e et 13e mois, ces dégénérescences étaient arrivées à leur terme, à la disparition complète de la fibre.

Revenons maintenant au travail de Köster, et constatons tout d'abord qu'il n'existe pas de contradiction absolue entre les faits observés par l'auteur allemand et les nôtres. Köster n'a conservé aucun animal aussi longtemps que nous. Si nous faisons abstraction de ceux ayant subi la section simultanée de la racine antérieure, nous voyons que les deux seuls que Köster ait gardés plus de 240 jours, présentaient au 287e et au 330e jour, des lésions de très peu d'importance « geringfüzig ». Dans les nerfs périphériques de l'un d'eux, à côté de quelques rares fibres dégénérées, il y avait aussi des gaines vides.

Nous nous croyons donc en état de conclure que *le processus de dégénérescence des nerfs périphériques, après section des racines postérieures correspondantes, n'est pas continu et progressif, mais qu'il s'épuise au contraire au bout de* 11 *à* 12 *mois.*

Dans une troisième série d'expériences enfin, nous avons recherché l'état des nerfs cutanés peu de temps après la section des racines correspondantes.

Chez les chats VII et IX, ces examens ont été pratiqués au bout de 77 et de 97 jours. Chez ces deux animaux, la section avait porté sur les 2 premières racines postérieures sacrées. Parmi les filets cutanés examinés au niveau de la face postérieure de la cuisse et du genou, un ou deux seulement d'entre eux (chat VII), contenaient un petit nombre de fibres en état de dégénérescence avancée. C'étaient des fibres très fines.

Chez le chat IX, les nerfs cutanés de la face postérieure du genou contenaient également quelques fibres fines dégénérées. Les autres nerfs examinés (cuisse, fesse) étaient normaux.

Chez le chien VIII, 15 jours après la section des 2 premières sacrées, sur 5 préparations des nerfs de la plante, une seule contenait 2 groupes de fibres fines dégénérées (un de ces groupes de 3, et l'autre de 2 fibres).

Chez le chien X (section des deux dernières sacrées) dans les nerfs de la queue, un des filets examinés contenait également deux fibres fines dégénérées.

Chez le chat XII, enfin (section de racines thoraciques), les troncs intercostaux correspondants présentaient de même au 18e jour, quelques fibres fines dégénérées.

Les nerfs symétriques examinés du côté sain ne nous ont jamais montré de semblables dégénérescences.

Il semble donc que l'on puisse conclure dans cette dernière série d'expériences que *les nerfs cutanés, et les troncs mixtes, dans les premières semaines qui suivent la section des racines postérieures, présentent, d'une manière constante, et dans quelques filets seulement sur un certain nombre examinées, de fibres en dégénérescence wallérienne* ; ces fibres, en nombre restreint d'ailleurs, semblent appartenir exclusivement à la catégorie des fibres fines.

*
* *

Examens des cordons et des ganglions sympathiques.

L'influence de la section des racines postérieures sur l'état du sympathique est également de date récente. Bonne, dans sa thèse de 1897, dissocia le cordon sympathique chez un seul des 6 animaux qui constituaient son matériel de recherches : 9 jours après la section des 5e, 6e et 7e lombaires, il ne trouva dans le sympathique du même côté aucune fibre altérée, ni au-dessus ni au-dessous des racines sectionnées.

En 1899, les publications de l'un de nous (1) démontrèrent l'existence dans le sympathique de fibres qui dégénéraient après la section des racines postérieures. Chez 5 animaux (4 chats adultes, et un jeune de 4 mois), J.-Ch. Roux sectionna un certain nombre de racines postérieures à la région thoracique, du côté gauche. Les animaux furent sacrifiés au bout de 18 à 24 jours, et dans chacun des cas, vérification faite de l'intégrité des racines antérieures, il fut trouvé dans le cordon sympathique du même côté, au-dessous des racines sectionnées, un nombre relativement considérable de fibres à myéline, fibres fines, quelques-unes même très fines, en voie de dégénérescence avancée. Les figures 4 et 5 de la planche XLIX représentent les dissociations de l'un de ces sympathiques à deux grossissements différents (130/1 et 280/1). Les fibres dégénérées y sont beaucoup plus nombreuses dans les nerfs intercostaux correspondant à ces mêmes racines (obs. XII). Quant aux grosses fibres à myéline, épaisses et noires comme celles des nerfs périphériques, elles sont par contre toujours conservées dans le sympathique. Elles ne dégénèrent qu'après ablation du ganglion spinal, ce qui prouve bien qu'elles sont originaires des cellules de ce ganglion (J.-Ch. Roux) (2). Le cordon sympathique du côté opposé reste toujours complètement indemne de toute altération.

Vers la même époque, un travail de Trouchkowsky (3) apportait confirmation de ces faits. Cet auteur avait toujours trouvé des dégénérescences dans le cordon sympathique après section des racines postérieures.

On peut donc affirmer l'existence dans le sympathique de fibres venues de la moelle en passant par les racines postérieures, fibres qui dégénèrent de la moelle vers la périphérie. Laignel-Lavastine (4) a montré récemment que ces fibres prenaient pour la plupart leur origine dans les petites cellules de la corne latérale.

Nous pouvons ajouter aux faits que l'on vient de voir des constatations nou-

(1) J. Ch.-Roux, *Note sur l'origine de la terminaison des grosses fibres à myéline du sympathique.* Soc. biologie, juillet 1900.

(2) J.-Ch. Roux, *Les lésions du grand sympathique dans le tabes.* Thèse Paris, 1900.

(3) Trouchkowsky, *Rapports du grand sympathique et du système nerveux central.* Moniteur neurol. russe, 1899, p. 55.

(4) Laignel-Lavastine, *Recherches sur le plexus solaire*, Thèse Paris, 1903.

velles, portant sur l'état du sympathique non plus 2 à 3 semaines après la section des racines postérieures, mais au bout d'un délai beaucoup plus long.

Chez le chat I (*ayant survécu 247 jours*), nous avons examiné les cordons sympathiques thoraciques *au-dessous de la 3e racine thoracique*, la plus basse des racines sectionnées. La figure 7 (planche XLVIII) représente une coupe transsale du cordon gauche (côté opéré). On y distingue nettement une zone en trapèze, occupant par sa base la plus large environ un sixième de la périphérie du tronc nerveux, zone où les fibres fines à myéline apparaissent très raréfiées. Il est aisé de noter de plus, dans cette même zone, la multiplication des noyaux, ce qui implique un certain degré de réaction interstitielle. Les grosses fibres à myéline ne semblent pas participer à ce processus raréfiant, mais ce point est difficile à apprécier étant donné l'irrégularité de la distribution de ces fibres sur les coupes de sympathiques normaux. Le cordon sympathique droit était d'apparence normale.

Nous avons fait la numération des fibres des deux variétés sur les coupes des deux cordons, à des niveaux correspondants.

Le cordon sympathique droit (côté sain) contenait *2880 fibres fines et 382 grosses fibres.*

Le cordon gauche (côté opéré) contient *2202 fibres fines et 313 grosses fibres.*

Le déficit des fibres fines (678 unités) est donc évident. Nous n'oserions nous prononcer au sujet des grosses fibres : rappelons-nous en effet qu'aucune d'elles n'apparaissait dégénérée 3 semaines après l'opération (obs. XII).

Sur les dissociations de ces mêmes cordons thoraciques (chat I), nous avons pu retrouver quelques fibres dégénérées, fines de calibre, infiniment plus rares que sur les dissociations de la troisième semaine : il est bien évident qu'au huitième mois, ces dégénérescences étaient presque toutes terminées. Il est, d'autre part, extrêmement difficile de distinguer dans le sympathique les gaines vides des fibres de Rémak, au moins avec les techniques courantes.

Chez le chat V (*survie 338 jours*), nous avons trouvé sur les coupes du cordon sympathique côté opéré, *au-dessus des racines sectionnées* (*10e et 11e thoraciques*), une zone démyélinisée en croissant. Nous n'avons pu malheureusement faire la comparaison avec le côté sain, ce dernier ayant été rendu inutilisable par une faute de technique.

Chez ce même chat V, *au-dessous des racines* sectionnées, il n'existait dans le cordon du côté opéré qu'une très petite zone dépeuplée, et les numérations comparatives n'ont pas montré de différence entre les deux cordons. Ce fait est intéressant à rapprocher de cette constatation de J.-Ch. Roux, lors de ses premières expériences de 1900, que 3 semaines après la section des paires thoraciques inférieures, il n'existait dans le cordon thoracique *au-dessous* des racines sectionnées qu'un très petit nombre des fibres dégénérées. Faudrait-il donc admettre qu'à ce niveau, les fibres d'origine médullaire sont en majorité ascendantes dans le sympathique ?

L'examen des *splanchniques* chez le même animal les a montrés normaux, avec un nombre de fibres à peu près égal des deux côtés, que les splanchni-

Explication des planches.

PLANCHE XLVIII

Fig. 1. — Coupe longitudinale du 1er *ganglion sacré gauche* (observ. IV, chat adulte, *sacrifié* 382 *jours après section de la racine postérieure correspondante* du côté gauche dans son trajet intra-dural). La coupe représente le ganglion au voisinage du pôle médullaire. A droite de la figure, on aperçoit la racine antérieure normale. Les cellules ganglionnaires sont normales de nombre, de dimension et de structure. On distingue les fibres des racines postérieures, partiellement en état de dégénérescence rétrograde (*fixation par le sublimé osmique, coloration par le picrocarmin en masse, Obj. 4, ocul. I, Stiassnié*).

Fig. 2. — Coupe longitudinale du 1er *ganglion sacré droit* (même observation, chat adulte, la racine postérieure correspondante est restée normale). Région du ganglion à peu près analogue à celle représentée fig. 1. Les cellules ganglionnaires ne se distinguent pas de celles de la coupe précédente, les fibres sont normales (*même technique, même grossissement*).

Fig. 3. — Détail à plus fort grossissement de la coupe de ganglion représentée figure 1. On voit sur cette figure l'intégrité des cellules ganglionnaires, de leur noyau et de la capsule péri-cellulaire. Les fibres à myéline présentent certains caractères pathologiques, tels que l'irrégularité de calibre de la gaîne, la présence par places dans cette gaîne de petites boules noires, et par endroit la fragmentation (*Obj. 7, ocul. 2*).

Fig. 4. — Détail de la coupe de ganglion représentée figure 2, pour servir de comparaison avec la figure précédente. Tous les éléments, cellules et fibres, sont normaux (*obj. 7, ocul. 2*).

Fig. 5. — Coupe transversale du 10e *ganglion thoracique droit* (observ. V, chat adulte, *sacrifié* 338 *jours après la section de la racine postérieure correspondante* du côté droit, dans son trajet extra-dural). La coupe est située aux environs de la portion moyenne du ganglion. Les cellules sont normales en nombre, dimensions et structure. Les fibres à myéline sont sensiblement moins nombreuses que du côté opposé ; coupées transversalement elles paraissent normales (*même technique, obj. 4, ocul. 2*).

Fig. 6. — Coupe transversale du 10e *ganglion thoracique gauche* (même observation, la racine postérieure correspondante est restée normale), région ganglionnaire répondait à peu près à celle de la figure 1 (*même technique, même grossissement*).

Fig. 7. — Coupe transversale du *cordon sympathique thoracique gauche* au-dessous de la 3e racine dorsale (observ. I, chat adulte, *sacrifié* 247 *jours après la section des 3 premières racines dorsales postérieures gauches* dans leur trajet extradural). On remarque dans la partie supérieure de la coupe, une zone en croissant où les fibres fines à myéline sont considérablement raréfiées. En même temps, il existe un certain degré de multiplication des noyaux (*même technique, obj. 5, ocul. 2*).



FIG. 1.



FIG. 3.

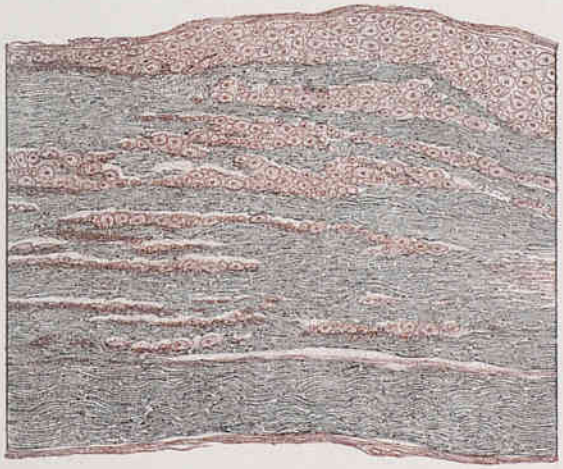

FIG. 2.

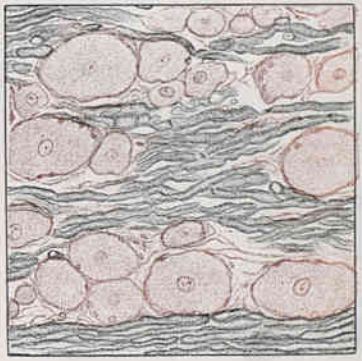

FIG. 4.



FIG. 5.

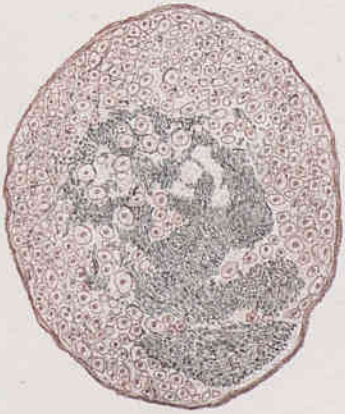

FIG. 6.



FIG. 7.

SECTION EXPÉRIMENTALE DES RACINES POSTÉRIEURES

(*J.-C. Roux et J. Heitz.*)

ques naissent principalement des 5e à 9e racines thoraciques, par suite au-dessus des racines sectionnées chez le chat V.

Les dissociations pratiquées sur les splanchniques n'ont donné, comme on pouvait le prévoir, aucun résultat. Celles des *rami-communicantes* des 10e et 11e n'ont montré au total qu'une seule fibre dégénérée (1).

Les ganglions semilunaires, examinés chez les deux animaux I et V présentaient des deux côtés un aspect identique. Le fait est surtout intéressant à noter chez le chat I, où les fibres afférentes à ce ganglion étaient partiellement lésées.

Il semble donc résulter de tous ces examens, que la *dégénérescence des fibres fines du sympathique, évidente à la 3e semaine, est à peu près terminée au 8e et au 11e mois, et qu'elle ne retentit pas, même au bout de ce laps de temps, sur l'état des cellules ganglionnaires sous-jacentes.*

*
* *

Examens des ganglions spinaux.

L'état histologique des ganglions spinaux après section des racines postérieures est certainement, parmi les points abordés dans ce travail, celui qui a suscité avant nous les plus nombreuses publications. Il existe d'ailleurs entre celles-ci des contradictions capitales, à tel point que malgré le travail accumulé sur ce sujet, la question ne semble pas encore définitivement résolue.

En 1856, Waller (2), après avoir coupé chez le chat la deuxième racine cervicale postérieure, sacrifiant l'animal au bout de 10, 30 et 60 jours, concluait que lorsque l'opération avait été pratiquée assez loin du ganglion et sans trop grands délabrements anatomiques, le ganglion restait indemne de toute altération. Mêmes constatations de Bidder, 1865, sur des animaux sacrifiés au 5e mois.

En 1883, Vegas (3), opérant sur le ganglion jugulaire et la 2e cervicale, puis en 1887, Joseph (4), dans les mêmes régions, trouvèrent tous deux les ganglions intacts au bout de 6 à 8 semaines.

En 1890, Singer et Münzer, chez de jeunes animaux, arrivèrent à des conclusions identiques après 4 semaines de survie. Lugaro (5) en 1896, conclut d'une série d'expériences qu'après section de la racine postérieure, les animaux étant abattus au bout de 8, 12, 30 et 40 jours, on ne pouvait distinguer

(1) Il existait dans les *rami-communicantes*, à côté des grosses fibres intactes, un nombre relativement considérable de fibres fines normales ; cette constatation vient confirmer une fois de plus les constatations déjà anciennes de Schiff, Courvoisier et Vulpian, et celles plus récentes d'Onuf et de Trouchkowsky, au sujet de l'existence dans les *rami* de fibres fines à myéline issues des ganglions sympathiques et se dirigeant vers la moelle par les racines postérieures. Laignel-Lavastine les a retrouvées dégénérées dans les racines postérieures après ablation expérimentale des cordons thoraciques.

(2) Waller, Gaz. médicale, 1856.

(3) Vegas, *loc. cit.*

(4) Joseph, *loc. cit.*

(5) Lugaro, *Sur les altérations des cellules nerveuses des ganglions spinaux à la suite de la section de la branche périphérique ou centrale de leurs prolongements.* Rivista die patolog. nerv. mentale, 1896.

dans les ganglions, aucune altération cellulaire (fixation sublimé, coloration thionine). Au contraire, la section du nerf périphérique déterminait de graves lésions et même la disparition des cellules ganglionnaires. Ces résultats négatifs furent confirmés par Van Gehuchten (1), par Nissl, par Marinesco (2).

La même année paraissait la thèse de Bonne (3), qui, au bout de 9, 30, 42, 64, 80 et 106 jours de survie, avait trouvé les cellules ganglionnaires intactes dans 5 cas. Chez le sixième animal, il existait de légères lésions d'origine inflammatoire. Dans tous les autres cas, les coupes ne présentaient que des altérations que cet auteur n'hésita pas à considérer comme artificielles, dues à l'action des réactifs.

En 1902, Bumm (4), ayant opéré un jeune chat de 14 jours, et l'ayant sacrifié 4 mois plus tard, nota dans le ganglion correspondant à la racine sectionnée, une raréfaction cellulaire, diffuse, mais particulièrement intense au pôle médullaire et le long du bord dorsal et du ganglion. A la place des cellules disparues s'étendait du tissu conjonctif. Les fibres efférentes du pôle périphérique étaient faiblement colorées et en partie atrophiées.

L'année suivante Kleist (5) devait confirmer presque sur tous les points les faits avancés par Bumm. Chez quatre animaux, Kleist a étudié l'histologie fine des cellules ganglionnaires depuis le 5e jour jusqu'au 5e mois après l'opération. Au 5e jour, il a constaté un état de chromatolyse fine ou en amas dans un grand nombre de cellules du ganglion, chromatolyse portant habituellement sur tout le corps cellulaire ; plus rarement, il avait observé l'ordination fusiforme des éléments chromatiques ou la vacuolisation. Au bout de 15 jours, la chromatolyse tendait à diminuer, mais ne pouvait dès ce moment reconnaître quelques éléments déjà ratatinés. Au 4e mois, la chromatolyse avait à peu près disparu ; beaucoup de cellules se montraient en voie d'atrophie, près d'un tiers avait disparu, notamment (comme l'avait indiqué Bumm), au voisinage du pôle médullaire et du bord dorsal. Les cellules disparues appartenaient principalement à cette catégorie que Kleist décrit comme cellules de grandes tailles, munies d'un seul prolongement dirigé vers la moelle.

Un tissu conjonctif pauvre en noyaux s'étendait à la place occupée par les cellules disparues, et l'ensemble du ganglion paraissait légèrement réduit de volume. Quant aux fibres nerveuses, un certain nombre d'entre elles, au pôle médullaire se voyaient privées de myéline, mais toutes étaient normales au pôle périphérique. Le fait contraire observé par Bumm s'expliquait, selon Kleist, par le jeune âge de l'animal opéré par lui.

La même année, Köster (6) reprenait ces expériences sur un nombre d'animaux beaucoup plus considérable. Sa technique histologique consistait à fixer les ganglions par le réactif de Van Gehuchten, et à colorer au Nissl. Contrai-

(1) Van Gehuchten, *L'anatomie fine de la cellule nerveuse*. La Cellule, 1897.
(2) Marinesco, Presse médicale, 1898.
(3) Bonne, *loc. cit.*
(4) Bumm, Sitzungber. d. Gesells. f. Morph. u. Physiol. in München, 1902.
(5) Kleist, *loc. cit.*
(6) Koster, *loc. cit.*

rement aux affirmations de Kleist, du 5e au 40e jour, Köster ne note pas de différence entre les cellules ganglionnaires de l'un et de l'autre côté. Il pense même que certains signes de dégénérescence cellulaire, tels que l'excentricité du noyau, sa coloration, la chromatolyse du protoplasma, l'orientation fusiforme de ses éléments peuvent se voir également des deux côtés ; le ganglion spinal contiendrait à l'état physiologique un certain nombre d'éléments anormaux. Le début des lésions véritables doit être fixé seulement au quatrième mois, où apparaît la diminution générale de la grandeur des cellules, et l'atrophie d'un certain nombre d'entre elles. Cette atrophie fait des progrès continus jusqu'au 200e jour ; à partir de cette date, l'état reste stationnaire (constatations du 330e jour).

Dès le 200e jour, et dans tous les cas, Köster constate d'une manière tout à fait évidente, un grand nombre de cellules atrophiées disséminées au milieu des éléments restés normaux. Les cellules malades sont d'abord simplement irrégulières, encore normales de structure ; plus tard surcolorées, en surcharge pigmentaire, enfin tout à fait revenues sur elles-mêmes. Cette atrophie porte simultanément sur le noyau et le protoplasma, et fait capital, les rapports sont toujours conservés intimement entre le protoplasma et la capsule endothéliale, ce qui élimine nécessairement l'idée d'une lésion artificielle. Enfin certains éléments ont tout à fait disparu. A leur place on constate d'épaisses couronnes de cellules conjonctives d'origine capsulaire, puis de simples amas nucléaires, enfin des nappes de tissu conjonctif dense, semées de noyaux allongés et dont les travées se glissent jusqu'entre les éléments normaux. Comme Kleist, Köster considère le ganglion comme de volume réduit dans son ensemble. Les lésions, par contre, lui paraissent toujours être restées diffuses, sans localisation spéciale, sans même être plus prononcées au pôle médullaire.

Il existait d'ailleurs, chez les animaux de Köster, d'importantes différences individuelles ; c'est ainsi qu'il a vu les dégénérescences cellulaires plus marquées chez un chien au bout de 190 jours que chez un autre au 260e, et dans les deux cas que chez le chat conservé 330 jours. Il n'y avait même pas un degré identique de lésion dans les différents ganglions du même animal.

Au sujet des *lésions des fibres nerveuses*, Köster est à peu près d'accord avec Kleist. Dès le 60e jour, il note des fibres plus étroites et moins colorées au pôle médullaire, avec disparition partielle de la myéline (méthode de Marchi). Ces dégénérescences s'avancent peu à peu jusque dans l'intérieur du ganglion (maxima au 330e jour). Quant aux fibres efférentes du pôle périphérique elles sont normales au 330e jour, certaines seulement un peu rétrécies.

En concluant, Köster déclare que ces lésions ne peuvent s'expliquer autrement que par l'atrophie des cellules à la suite de la destruction de leur prolongement centripète. Il ne croit pas à une influence directe de l'acte opératoire sur le ganglion, n'ayant jamais aperçu ce dernier dans aucune de ses opérations. Dans un cas où il avait simplement découvert les racines sans les sectionner, il n'avait retrouvé ultérieurement qu'un peu d'épaississement de la capsule du ganglion. Il admet avec Kleist que les différences entre ses constata-

tions et celles des autres auteurs s'expliquent par la faible durée de survie des animaux dans toutes les expériences antérieures.

Dans un article récent enfin, Marinesco (1) déclarait que de nouvelles expériences lui avaient permis de confirmer les faits avancés par Kleist et par Köster, et que la section des racines postérieures déterminait des modifications des cellules, et des ganglions spinaux, lorsqu'on laissait vivre les animaux assez longtemps. Les méthodes de Nissl et de Cajal lui avaient montré des lésions cellulaires (diminution plus ou moins accusée des dimensions, et prolifération des cellules capsulaires ainsi que du tissu interstitiel).

Quant à nos résultats personnels, ils ont été tout à fait différents, et cependant la durée de survie de nos animaux a été plus longue que dans les séries que nous venons de voir. Deux chats seulement ont été gardés moins de 100 jours (77 et 97 jours, obs. VII et IX). Les autres ont atteint le 8e, le 11e, et même le 13e mois.

Quant à la nature de l'opération, elle a été extradurale, dans deux cas (obs. I et V), comme dans les expériences de Köster, sans que le ganglion ait été approché. Chez les autres animaux, nous avons sectionné les racines dans leur trajet intradural (à la région lombo-sacrée), très loin par suite des ganglions, et nous avons noté aux autopsies dans tous les cas que les ganglions n'avaient pas été compris dans les adhérences cicatricielles.

Les ganglions prélevés ont été, en partie, fixés par l'alcool faible, coupés à la paraffine, et colorés soit par la méthode de Nissl, soit par l'hématéine éosine. L'autre partie a été fixée au sublimé osmique, puis lavée avec soin, et colorée en masse par un séjour d'un mois environ dans le picro-carmin vieux.

Les coupes ont été faites longitudinales ou transversales selon les cas, mais toujours dans le même sens pour les deux ganglions de la même paire. Nous n'avons pas recherché par la méthode de Nissl les altérations fines décrites par Kleist, ces altérations n'existant qu'au premier mois, alors que nos autopsies les plus précoces avaient été faites seulement au 3e. L'importance de ces lésions est d'ailleurs minime et nous désirions surtout nous rendre compte de l'état des cellules et des fibres nerveuses au bout de plusieurs mois.

Nous avons utilisé la méthode de Nissl pour l'étude des cellules ganglionnaires chez quelques animaux sacrifiés au 9e mois. Pour ce qui est des corpuscules chromatiques, ces examens nous ont conduits à partager l'opinion de Thomas et Hauser (2), que la méthode de Nissl ne peut pas fournir pour le ganglion spinal des résultats aussi concluants que pour la moelle et le cerveau. Outre qu'il existe plusieurs types cellulaires avec de nombreuses formes de transition, pour une même espèce de cellules les éléments chromatiques peuvent différer en ordination, colorabilité, etc. Il est souvent difficile de dire s'il y a ou non chromatolyse. Pour ce qui est des dimensions et du nombre des

(1) Marinesco, *Contrib. à l'étude de l'histologie et de la pathogénie du tabes*. Sem. médicale, 18 avril 1906.

(2) Thomas et Hauser, *Les altérations du ganglion rachidien chez les tabétiques*. Nouv. Iconog. de la Salpêtrière, 1904, n° 3.

cellules, la méthode de Nissl ne donne pas de résultats supérieurs à ceux de la *méthode osmique au carmin*, cette dernière possédant par contre l'avantage précieux de nous montrer en même temps l'état des fibres à myéline, et de permettre de faire à première vue la distinction de l'espace occupé par les fibres et par le tissu interstitiel. Aussi, avons-nous donné dans nos constatations, la première place aux notions relevées dans les coupes colorées par la seconde méthode.

D'une manière générale, nous n'avons jamais remarqué de diminution de volume du ganglion. Nous n'y avons jamais remarqué non plus d'augmentation du tissu conjonctif. Le nombre des cellules, enfin, nous a toujours paru comparable des deux côtés, et nous n'avons jamais constaté de zones dépeuplées dans les ganglions du côté opéré. Il est d'ailleurs aisé de se rendre compte de l'identité d'aspect des ganglions symétriques d'après les figures 1 et 2 de la planche XLVIII (coupes longitudinales des premie rs ganglions sacrés gauche et droit du chat IV survie 382 jours), ou d'après les figures 5 et 6 de la même planche (coupes transversales des 10es ganglions thoraciques droit et gauche du chat V, survie 338 jours).

Les cellules ganglionnaires nous ont paru bien conservées, sans diminution de leur volume, ni atrophie à aucun degré, au moins pour l'immense majorité d'entre elles (fig. 3 et 4, planche XLVIII). Il ne faut attacher aucune importance, comme l'ont bien vu tous les auteurs qui ont travaillé l'histologie des ganglions spinaux, aux rétractions du corps cellulaire dans l'intérieur de la capsule, rétractions artificielles dues à l'action des réactifs. Pour affirmer l'atrophie, il est nécessaire que la capsule endothéliale soit restée complètement appliquée sur le corps cellulaire.

Nous avons remarqué cependant sur quelques préparations du 2e ganglion sacré gauche (chat IV), une ou deux cellules d'apparence rétractées, petites, surcolorées ; mais de telles cellules sont extrêmement rares, et en examinant les coupes en série du ganglion symétrique du côté sain, nous avons pu y retrouver aussi quelques cellules d'aspect à peu près identique. Ajoutons que sur les coupes du chat VII (suivies 77 jours), nous avons pu constater également, *des deux côtés*, quelques cellules très fortement pigmentées et ratatinées dans leurs capsules. Rappelons-nous enfin que Marinesco (1) a déclaré qu'il était rare de ne pas trouver dans les ganglions spinaux quelques cellules altérées, reliquat des injections et intoxications antérieurement subies par le sujet.

La seule différence réelle que nous avons pu trouver entre les coupes des ganglions du côté opéré et de ceux du côté sain, a été, chez les animaux ayant survécu plus de 7 mois, la présence de fibres à myéline en état de dégénérescence au milieu d'une majorité de fibres normales. Ces fibres altérées se voyaient surtout au niveau du pôle médullaire, et on pouvait reconnaître qu'elles provenaient de la racine postérieure, dans laquelle il n'existait que de rares fibres normales. Elles s'avançaient d'autre part dans le ganglion à peu près jusqu'à son milieu. Sur la figure 3 (planche XLVIII), on distingue bien ces gaines avec leurs

(1) Marinesco, Semaine médicale, 1886.

caractères pathologiques : frangées sur les bords, alternativement renflées et rétrécies. La myéline est même fragmentée en certains endroits, formant des boules éparses dans le tissu conjonctif. Ces fibres altérées contrastent avec les fibres intactes des racines antérieures (fig. 1, même planche), et les fibres également tout à fait normales du pôle périphérique des mêmes ganglions. La présence de ces fibres dégénérées indique de la façon la plus formelle que la section expérimentale a bien porté sur les racines correspondantes à ces ganglions.

Retenons donc ce fait intéressant qu'après une survie d'un an, les cellules ganglionnaires correspondantes aux fibres sectionnées étaient en apparence indemnes de toute altération. Notre maître, le Professeur Dejerine, a bien voulu examiner nos préparations, et son opinion a été, comme celle de son chef de laboratoire, notre ami André Thomas, qu'*en dehors des dégénérescences des fibres radiculaires, il était impossible de trouver de différence appréciable entre les ganglions du côté opéré et les glanglions du côté témoin.*

*
* *

Examen du bout ganglionnaire des racines postérieures.

Il existe entre les auteurs, à ce sujet, des divergences presque aussi marquées qu'au sujet de l'état des cellules ganglionnaires. Tous admettent que le bout ganglionnaire dégénère au bout d'un certain temps, mais l'accord n'est pas fait sur la nature des fibres dégénérées.

Waller, en 1856, avait conclu que si l'opération était faite dans de bonnes conditions, le bout ganglionnaire ne dégénérait pas. En 1887, Joseph constatait que quelques semaines après la section, les fibres du bout ganglionnaire restaient normales à l'exception de quelques-unes qui dégénéraient rapidement et qu'il considéra comme fibres centrifuges venues de la moelle. En 1896, Bonne revit sur les racines sacrées ces fibres qui dégénéraient, peu nombreuses, par groupes de 2 ou de 4, dès le 9e jour. Il parvint à les mettre en évidence au 9e et au 46e jour sur des coupes du ganglion jusqu'au voisinage du pôle périphérique de ce dernier. Au bout de 30 à 106 jours, l'examen des racines montrait de très nombreuses fibres fines qui n'existaient pas (ou très rares) au 9e jour, et qu'il considérait comme des fibres régénérées. A cette époque les fibres dégénérées n'étaient plus représentées que par des gaines vides difficiles à reconnaître.

Kleist décrivit dans la racine postérieure, au bout de 4 mois, un processus de dégénérescence allant en diminuant d'intensité de la section au ganglion. La description de Köster nous montre, au Marchi, des fibres étroites, mal colorées, avec çà et là disparition de la myéline.

Personnellement, nous avons trouvé le bout ganglionnaire dans un état très différent aux diverses époques où nous l'avons examiné. Chez deux animaux (X et XI) n'ayant survécu que quinze jours après la section des racines sacrées, on distinguait au milieu d'un grand nombre de fibres saines un certain nombre de fibres dégénérées, presque toutes de faible calibre. Les fibres saines se partageaient en grosses fibres et en petites fibres, ces dernières contrairement à l'opinion de Bonne, presqu'aussi nombreuses que les grosses.

Chez deux autres animaux (VII et IX), la survie avait été de 77 et de 97 jours. Dans ces deux cas, au milieu d'une très grande majorité de fibres tout à fait intactes, nous avons retrouvé les mêmes fibres fines dégénérées (fig. 7, 8 et 9, planche L).

Au 247e jour (chez le chat I), les fibres à myéline, examinées sur coupe, étaient amincies, et mal colorées. Chez le chat IV et le chat V (aux 338e et 382e jours) les racines postérieures se présentaient très altérées, sur les coupes comme sur les dissociations. Les grosses gaînes de myéline revêtaient l'aspect que nous avons déjà étudié sur les coupes des ganglions spinaux (voir le dessin des dissociations, fig. 11 et 12, planche L). Elles se présentaient irrégulières, étalées par places, ou à peine colorées ; en certains points la gaîne était fragmentée, même plusieurs fois sur l'étendue d'un seul segment interannulaire. On ne pouvait malheureusement juger de l'état du cylindraxe, mais la gaîne protoplasmique paraissait en différents points augmentée.

Ces lésions, tardives dans leur apparition, puisqu'elles n'existent encore à aucun degré au début du 4e mois, rentrent dans le cadre des dégénérescences rétrogrades. Elles s'éloignent cependant sur beaucoup de points de la description de Durante. Nous n'avons retrouvé nulle part sur nos préparations la résorption de la gaîne de myéline au voisinage du cylindraxe avec persistance de la zone externe seule. Nous n'avons pas rencontré non plus l'atrophie de la gaîne, ni la désintégration de la myéline en boules minuscules. A côté de ces grosses fibres malades, les dissociations mieux que les coupes, nous montraient aussi au 11e mois un grand nombre de fibres fines serrées, et d'aspect tout à fait normal. On ne les distinguait pas sur les coupes des racines du chat I, mais comme nous n'avons pas fait des dissociations dans ce dernier cas, nous ne sommes pas en droit d'affirmer leur absence au 250e jour. De toutes manières, elles donnaient l'impression de fibres régénérées, et nous verrons l'étude du bout médullaire confirmer cette impression.

Il est donc relativement facile d'interpréter les lésions radiculaires tardives, mais il n'en est pas de même des lésions précoces de ces mêmes racines. Ces fibres que l'on trouve en nombre restreint, dégénérées dès le 15e jour, dans les racines postérieures comme dans les troncs mixtes et les nerfs cutanés, ne sont-elles pas des fibres centrifuges venues de la moelle ? Pour la seconde fois, nous nous trouvons en face de cette question et le moment nous paraît venu de chercher à la résoudre.

*
* *

Etat du bout médullaire des racines sectionnées. Les fibres centrifuges des racines postérieures.

Nous ne nous étendrons pas sur les recherches des physiologistes qui ont provoqué des phénomènes de vaso-dilatation périphérique par l'excitation du bout ganglionnaire des racines postérieures et en ont conclu à l'existence de fibres centrifuges (Stricker, Dastre et Morat, Verzilow). Arrivons de suite aux preuves histologiques.

En 1890, Cajal (1) découvrait chez l'embryon du poulet, au 5e jour, par l'imprégnation au chromate d'argent, des fibres qui sortaient de la corne latérale, s'engageaient dans les racines postérieures et traversant les ganglions sans s'y arrêter, passaient enfin dans les nerfs périphériques. Ces fibres furent revues par Martin, par Lenhossek (2), Van Gehuchten (3), mais elles ne purent jamais être imprégnées chez l'embryon de plus de 11 jours, non plus que chez les mammifères (Kölliker). Seul Retzius parvint à les retrouver chez l'embryon du chat.

Chez l'animal adulte, les expérimentateurs s'essayèrent à les retrouver avec des fortunes diverses. Déjà Waller avait vu que, 10 à 15 jours après la section des racines postérieures, il subsistait dans le bout médullaire, environ 3 0/0 de fibres intactes. En 1887, Joseph retrouva ces fibres intactes dans le bout médullaire au milieu des autres fibres totalement dégénérées, en même temps que dans le bout ganglionnaire il mettait en évidence quelques fibres dégénérées. Quelques années plus tard, avec la collaboration de Gad, il confirmait ses premières constatations. Par contre Singer et Münzer (4), Gabri (5), Tarulli, ne retrouvèrent aucune fibre intacte dans le bout médullaire.

En 1895, Sherrington (6) n'aboutit sur le même terrain qu'à des résultats contradictoires. Dans une première série d'expériences, peu après la section des racines postérieures, il trouva dans le bout médullaire toutes les fibres dégénérées, mais au bout de 7 semaines, ce même bout médullaire était rempli d'un grand nombre de petites fibres à myéline (moins de 4 μ.) ayant l'aspect de fibres régénérées. Dans le bout ganglionnaire toutes les fibres étaient saines sauf quelques dégénérescences s'expliquant par le traumatisme opératoire.

Dans une seconde série d'expériences, *il réséqua le ganglion spinal.* Au 33e jour, il existait dans le bout médullaire de nombreuses petites fibres, minces, tortueuses groupées par 2 ou 3 avec les nœuds de Ranvier peu visibles, fibres ayant toutes les apparences des fibres régénérées ; mais Sherrington restait très embarrassé pour indiquer leur centre trophique. Dans une autre observation, il subsistait en tout dans le but médullaire 9 fibres à myéline, larges de 12 à 20 μ. Dans ce troisième cas, au 42e jour, rien que des fibres de 4 μ.

Reprenant ces expériences en 1897 (7), Sherrington coupa chez des chats et des singes, les 4e, 5e, 6e racines dorsales. Au bout de 14 et de 18 jours, pas de fibres intactes dans le bout médullaire. Il semble résulter du texte de Sherrington que ces recherches ont été faites par la méthode des coupes.

Nous avons déjà parlé de la thèse de Bonne. Au 9e jour, l'auteur lyonnais trouva dans le bout médullaire quelques fibres normales peu nombreuses. Au 30e jour, ces fibres se voyaient plus facilement, les débris de myéline étant

(1) Cajal, Anat. Anzeiger, 1890, p. 112.
(2) Lenhossek, Anat. Anzeiger, 1890, p. 360.
(3) Van Gehuchten, Anat. Anzeiger, 1893, p. 215.
(4) Singer et Münzer, Denkschrift d. Kaiserl. Akad. in Wien, 1890.
(5) Gabri, Monitore Zoologico.
(6) Sherrington, J. of. physiology, 1894.
(7) Sherrington, J. of. physiology, 1897.



FIG. 2.



FIG. 1.



FIG. 3.



FIG. 4.



FIG. 5.



FIG. 6.



FIG. 7.



FIG. 8.



FIG. 9.

SECTION EXPÉRIMENTALE DES RACINES POSTÉRIEURES

(J.-C. Roux et J. Heitz.)

PLANCHE XLIX

Fig. 1. — Dissociation du *cordon sympathique thoracique gauche* au-dessous de la 5, racine dorsale (observ. XII, chat adulte, *sacrifié 18 jours après la section* des 3e, 4e et 5e racines dorsales postérieures, extradurale). Présence de nombreuses fibres à myéline de fin calibre, en voie de dégénérescence wallérienne (*fixation acide osmique au 1/100; obj. 5, ocul. 1*).

Fig. 2. — Dissociation du même cordon à plus fort grossissement. Dégénérescence de très fines fibres à myéline (*obj. 8, ocul. 1*).

Fig. 3 et 4. — Dissociation de 2 *branches nerveuses cutanées* issues d'un nerf intercostal (observ. I, chat adulte, *sacrifié 247 jours après* la section de trois racines dorsales postérieures du même côté dans leur trajet extradural). On distingue de nombreuses fibres fines et quelques fibres grosses à myéline, ces dernières plus rares, en état de dégénérescence wallérienne avancée (*fixation sublimé osmique, obj. 5, ocul. 1*).

Fig. 5. — Dissociation d'un *nerf cutané du périnée* (observ. III, chat adulte, *sacrifié 252 jours après* la section des 2e et 3e racines postérieures du même côté, intra-durale). Nombreuses fibres fines en dégénérescence wallérienne (*même technique, même grossissement*).

Fig. 6 et 7 (obs. X). — Dissociation du bout adhérent à la moelle des 3e et 4e racines sacrées postérieures (16 jours après la section). Présence de fibres centrifuges restées saines, au milieu des masses myéliniques fragmentées, provenant des fibres à direction centripètes.

Fig. 8 et 9 (obs. X). — Dissociation du nerf efférent du ganglion, continuant la racine postérieure, au niveau de la jonction avec la racine antérieure (16 jours après la section de la racine postérieure). Présence de fibres dégénérées en petit nombre ou au milieu des fibres saines.

moins nombreux. Il existait de plus quelques filets très fins à peine teintés (fibres régénérées ?). Nous avons vu qu'il parvint à suivre ces fibres centrifuges dégénérées jusqu'au pôle périphérique du ganglion spinal.

Plus récemment ni Kohnstamm (1), ni Kleist, ni Köster ne parvinrent à voir des fibres restées intactes dans le bout médullaire. Le dernier auteur ne trouva pas non plus de fibres dégénérées dans le bout ganglionnaire peu après la section. Au bout de plusieurs mois, Köster rechercha à nouveau l'état du bout médullaire, sans y trouver de fibres régénérées ; il ne concevait pas d'ailleurs la possibilité de cette régénérescence, étant donné l'atrophie, constatée par lui, du bout ganglionnaire. Enfin Scaffidi (2) a nié également l'existence des fibres centrifuges, en s'appuyant sur 3 expériences personnelles dans lesquelles, il avait examiné le bout ganglionnaire 10 jours après la section des racines postérieures. Dans deux cas, il avait trouvé quelques fibres en dégénérescence périaxile type Gombault (un segment atrophié entre deux segments normaux). Il attribua ces dégénérescences aux pincements occasionnels produits pendant l'opération, car dans un troisième cas où il les avait évités soigneusement, il n'avait plus, au 65e jour, rencontré aucune fibre altérée. Scaffidi n'a pas examiné les bouts médullaires. C'est là cependant, à notre avis, qu'il faut rechercher les fibres centrifuges, sur des dissociations plutôt que sur des coupes, car il est extrêmement difficile dans les dernières de distinguer les fibres restées intactes au milieu des débris de myéline.

Les résultats auxquels nous sommes arrivés pour notre part nous paraissent démonstratifs.

La présence de fibres dégénérées au 18e jour dans le sympathique (chat XII, fig. 1 et 2, planche XLIX) et dans les nerfs cutanés (chat XII, chiens VIII et X), nous semblaient constituer des preuves indirectes de leur existence. Il restait à retrouver les fibres intactes dans le bout médullaire.

Or, au 15e jour, nous avons vu, avec une grande netteté sur les dissociations de ce bout médullaire, *des fibres saines, très fines, conservées intactes au milieu des masses myéliniques fragmentées provenant des fibres à direction centripète* (chiens X et XI, fig. 6 et 7, planche XLIX). Il est assez difficile de voir ces fibres intactes à cause de leur finesse, de leur rareté (surtout au niveau des dernières racines sacrées), et de ce fait aussi qu'évoluant entre les blocs de myéline, elles quittent continuellement le point du microscope. Nous sommes persuadés qu'il doit être extrêmement difficile, sinon impossible, de les suivre sur des coupes même longitudinales, et telles sont sans doute les raisons qui les ont fait passer inaperçues sous les yeux de nombreux observateurs. Ajoutons enfin que la dissociation doit être faite très fine et avec beaucoup de douceur, car ces fibres cassent très facilement. Comme contre-épreuve, *le bout ganglionnaire chez les mêmes animaux contenait un nombre comparable de fibres dégénérées que nous avons pu suivre jusque dans le nerf efférent du ganglion un peu avant sa fusion avec la racine antérieure* (fig. 8 et 9, planche XLIX).

(1) Kohnstamm, Deut. Zeitschrift für Nervenheilkunde, 1902.

(2) Scaffidi, Policlinico, 1902, sulle questione de la presenza di fibre efferenti nelle recidi posteriori.

Au 3e mois (chats VII et IX), nous avons retrouvé les mêmes fibres dégénérées dans le bout ganglionnaire des 1re et 2e sacrées. Quant au bout médullaire, il n'a pu être retrouvé à l'autopsie du chat VII, mais chez le chat IX nous avons pu en faire de nombreuses dissociations dont plusieurs sont reproduites planche L. La figure 1 montre un des filets qui ne contenaient aucune fibre intacte. Les filets représentés figures 2 à 6, renferment, par contre, chacun 2 à 3 fibres de différents calibres, qui se distinguent ici bien plus facilement qu'on ne pouvait le faire au 15e jour. Les boules de myéline se sont, en effet, déjà résorbées en grande partie et les fibres indemnes apparaissent relativement plus nombreuses grâce au tassement des gaînes vides.

Chez le chat IV, au 382e jour, le bout médullaire (fig. 10, planche L) se montrait au contraire *entièrement composé d'un ensemble de fibres très fines, très nombreuses, serrées presque parallèles,* qui étaient évidemment des fibres régénérées. Au milieu d'elles on voyait encore quelques boules de myéline.

Rappelons à ce propos que des fibres régénérées ont été décrites par Bonne dans le bout ganglionnaire, puis dans le bout médullaire des racines sectionnées et que ces fibres ont été revues récemment par Marinesco, à l'aide de la méthode de Cajal (1). Marinesco ajoute que cette régénérescence est plus lente et plus tardive que dans les nerfs périphériques.

Les fibres régénérées du bout médullaire nous paraissent succéder aux fibres fines, que nous avons vues dans le bout ganglionnaire au milieu des grosses gaînes en état de dégénérescence rétrograde. Il est seulement difficile de comprendre comment ces fibres peuvent se trouver dans la partie de la racine comprise entre le ganglion et le niveau de la section. Il faudrait admettre que les fibres régénérées naissent, non pas du dernier segment à partir de la section, mais de la cellule ganglionnaire elle-même. D'autre part cependant, comment des fibres en voie de dégénérescence auraient-elles pu fournir cette poussée intense de fibres neuves ? Il semble plus vraisemblable, en y réfléchissant, de placer le point de départ de cette poussée dans le corps cellulaire lui-même, et ceci d'autant plus que l'examen des coupes du ganglion nous a montré leur conservation normale (2).

Quoi qu'il en soit de cette question, ce n'est point sur des examens aussi éloignés de la date de la section que l'on peut espérer résoudre la question de l'existence des fibres centrifuges. Par contre les pièces provenant des chats IX, X et XI, ne nous semblent pas prêter flanc à la critique. On pourrait soutenir que les fibres du bout médullaire du chat IX sont des fibres régénérées. Nous ne le croyons pas, vu leur rareté relative, leur aspect le plus souvent isolé leur calibre en moyenne assez fort (certaines sont de grosses fibres à myéline, et toutes sont beaucoup plus larges que les fibres régénérées du chat IV), N'oublions pas enfin que les racines postérieures avaient été *non pas sectionnées, mais réséquées sur une longueur de plusieurs millimètres*, ce qui devait rendre la régénération beaucoup plus longue et plus difficile.

(1) Marinesco, Semaine médicale, 18 avril 1906.

(2) Voir à ce sujet l'article de Nageotte, paru dans le numéro précédent de la Nouv. Icon., article dont nous avons eu connaissance alors que le présent mémoire avait déjà été remis à la rédaction.

PLANCHE L

Fig. 1. — Dissociation du *bout attenant à la moelle de la 2e racine sacrée postérieure gauche* (observ. IX, chat adulte, *sacrifié 97 jours après* résection sur une longueur de 3 à 4 millimètres de cette racine dans son trajet intradural). La fibre représentée ne renferme que des gaines vides avec d'assez nombreuses boules de myéline provenant des gaines complètement dégénérées. On ne distingue aucune fibre restée indemne (*fixation sublimé osmique, obj. 5, ocul. 1*).

Fig. 2 à 6. — Dissociations des mêmes filets. Conservation au milieu des gaines vides dans chaque filet, de quelques fibres a myéline indemnes, fines, moyennes et même de fort calibre (fig. 2) qui sont vraisemblablement des fibres centrifuges des racines postérieures (*même technique, même grossissement*).

Fig. 7 à 9. — Dissociations *du bout attenant au ganglion de la 2e racine sacrée postérieure gauche* (observ. IX, chat adulte, *sacrifié après 97 jours*). Quelques fibres fines dégénérées au milieu des fibres normales (*même technique, même grossissement*).

Fig. 10. — Dissociation du *bout attenant à la moelle de la 1re racine sacrée postérieure gauche* (observ. IV, chat adulte, *sacrifié 382 jours après* résection sur une longueur de 3 à 4 millimètres de cette racine dans son trajet intradural). Le filet représenté renferme de très nombreuses fibres fines à myéline, vraisemblablement régénérées au milieu desquelles on distingue encore quelques boules de myéline (*même technique, même grossissement*).

Fig. 11 et 12. — Dissociations du *bout attenant au ganglion de la même racine, 1re sacrée postérieure gauche* (même observation *après 382 jours*). Dégénérescence rétrograde des grosses gaines à myéline. Fibres fines intactes ; quelques boules de myéline, vestiges des fibres centrifuges disparues (*même technique, même grossissement*).



FIG. 1.

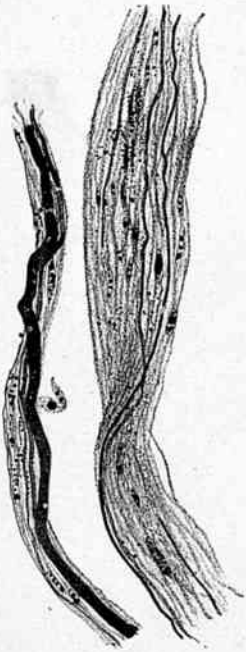

FIG. 2. FIG. 3.

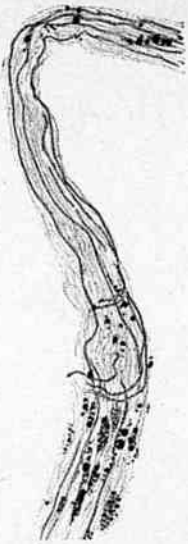

FIG. 4.



FIG. 5.



FIG. 6.



FIG. 9.

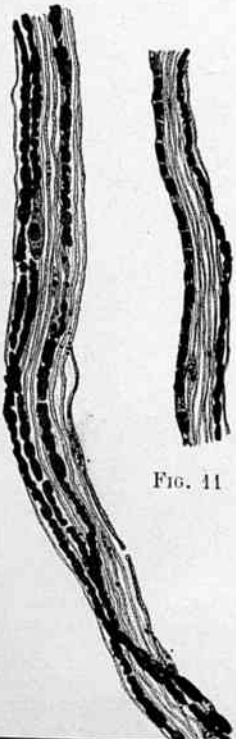

FIG. 11



FIG. 7.



FIG. 8.

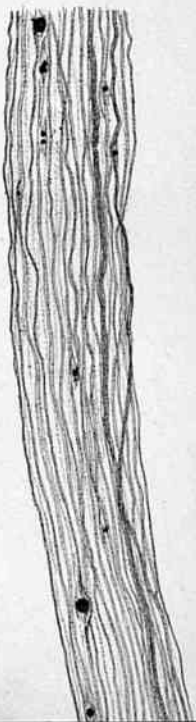

SECTION EXPÉRIMENTALE
DES RACINES POSTÉRIEURES

(*J.-C. Roux et J. Heitz.*)

Il subsiste de nombreuses inconnues dans l'histoire des fibres centrifuges des racines postérieures ; il reste au point de vue de leur nombre, de leur distribution périphérique, de leur rôle physiologique, nombre de questions actuellement sans réponses. Nous avons voulu simplement ici donner les preuves de leur existence, au moins en certaines régions radiculaires. Ce point éclairci, il nous nous sera plus facile de nous orienter au milieu des faits complexes que nous venons d'exposer.

*
* *

Réflexions.

Il nous faut maintenant rassembler tous ces faits et tous les arguments que nous a fournis l'expérimentation pour en dégager la réponse à la question posée au début de ce travail : *Quelle est l'influence de la section des racines postérieures sur l'état des neurones périphériques et quelles déductions pouvons-nous en tirer pour l'étude de la pathogénie du tabes ?*

Du côté des neurones sensitifs, les dégénérescences que nous avons constatées *dès le* 15e *jour* dans les nerfs mixtes (chat XII) et dans les filets cutanés (chiens VIII, X) des racines sectionnées, s'expliquent très aisément si on les considère comme appartenant aux fibres centrifuges. La rareté de ces fibres dégénérées, le faible volume des boules qui les constituent concordent avec le petit nombre et le fin calibre de ces fibres centrifuges. Nous ne sommes pas en situation de dire pendant combien de temps ces figures de dégénérescence peuvent persister dans les nerfs périphériques ; peut-être disparaissent-elles plus lentement qu'on ne le croit généralement, car nous les avons constatées au 4e mois et même encore au 13e mois, dans le bout ganglionnaire des racines sectionnées. Il nous paraît très probable que certaines des dégénérescences constatées par Köster du 51e au 150e jour dans les nerfs cutanés, sont également dues à la persistance de restes de fibres centrifuges.

Au voisinage du 250e *jour*, les dégénérescences importantes que nous avons constatées dans les nerfs cutanés peuvent-elles être expliquées de la même manière ? C'est ce qu'il nous paraît difficile d'admettre. On comprendrait mal, en effet, pourquoi ces dégénérescences apparaissent plus nombreuses dans les nerfs cutanés que dans les troncs mixtes. Sans doute la présence d'un grand nombre de fibres motrices dans les troncs mixtes doit faire paraître les autres fibres moins nombreuses, et d'autre part, il existe probablement dans les filets cutanés, en plus des fibres venant des nerfs mixtes, d'autres fibres d'origine sympathique. Rien, en tout cas, ne pourrait faire comprendre pourquoi les fibres lésées se montrent plus nombreux au 250e jour qu'au 15e, et pourquoi ces lésions qui portaient exclusivement au début sur les fibres fines, atteignent au 7e mois aussi un certain nombre de fibres moyennes.

On est amené alors à admettre l'existence d'un certain degré de névrite périphérique, névrite à type wallérien, et portant presqu'exclusivement sur les rameaux cutanés les plus fins. Il est probable même que cette névrite peut apparaître avant le 8e mois, car chez des animaux sacrifiés par Köster au 90e

et au 116e jour, il existait déjà des altérations tout à fait semblables en étendue et en distribution à celles que nous-mêmes avons constatées au 250e jour.

A cette même époque où apparaissait chez nos animaux le processus de névrite périphérique, le bout ganglionnaire de la racine sectionnée commençait aussi à s'altérer : les fibres à myéline y apparaissaient plus minces, moins colorées (chat I au 247e jour) ;au 3e et 4e mois ces fibres étaient encore tout à fait normales (chats VII et IX). Pendant que se développait cette dégénérescence de leurs deux prolongements, les corps cellulaires, contrairement à ce qu'avaient vu Kleist et Köster, restaient normaux en nombre et en dimensions.

Vers la fin de la première année, le processus de névrite périphérique apparaît comme éteint dans les nerfs cutanés (chats IV et V). A la place des figures de dégénérescence, nous ne trouvons plus que des gaînes vides. Rappelons que chez les animaux autopsiés par Köster au 287e et au 330e jour, il existait également des gaînes vides à côté d'un très petit nombre de fibres dégénérées. A la même époque, dans le bout ganglionnaire de la racine sectionnée, les grosses gaînes nous apparaissent en dégénérescence rétrograde très accusée ; mais à côté de ces fibres frangées, irrégulières, fragmentées même, se voient d'autres fibres fines, tout à fait normales d'aspect, et qui semblent être des fibres régénérées.

Le bout médullaire de cette même racine est rempli de fibres régénérées très nombreuses, continuation selon toute vraisemblance de celles que nous venons de voir dans le bout ganglionnaire. Les cellules ganglionnaires, comme au 8e mois, se présentent toujours absolument normales.

Si nous voulons synthétiser ces faits, nous nous trouvons obligés de nous aider de plusieurs hypothèses. Nous devons admettre que parmi les neurones sensitifs attaqués dans leur prolongement central par la section expérimentale, *quelques-uns seulement*, du 4e au 8e mois, manifestent leur souffrance par la dégénérescence de leurs deux prolongements. La dégénérescence du prolongement périphérique prend le type wallérien et reste localisée aux terminaisons les plus lointaines, la partie voisine de la cellule restant indemne. La dégénérescence du prolongement central, plus lente à se manifester, plus généralisée, ne se caractérise tout d'abord que par l'atrophie simple de la gaîne de myéline.

Au 12e mois, la dégénérescence du prolongement périphérique est à son terme. Les fibres atteintes ne sont plus représentées que par des gaînes vides. Du côté des racines postérieures, en même temps que les anciennes fibres continuent leur dégénérescence rétrograde, il apparaît de nouvelles fibres minces régénérées, qui se dirigent vers la moelle par les anciennes gaînes vides de la racine sectionnée. Ces fibres régénérées auraient leur origine dans les cellules ganglionnaires restées inaltérées.

En résumé, l'interprétation la plus plausible des faits observés nous amène à concevoir à la suite de la section de la racine postérieure, la production d'un processus atrophique portant sur les deux axones du neurone, processus qui s'arrête au bout de 10 à 11 mois pour céder la place à un processus de régénérescence. Nous ne nous dissimulons nullement la faiblesse et les nombreuses lacunes de cette interprétation. Elle nous semble cependant être la seule sus-

ceptible de s'accorder avec les faits. Un point qui nous semble mériter d'être mis en évidence est la *différence considérable, au point de vue biologique, que ces faits nous montrent exister entre les deux prolongements de la cellule ganglionnaire*, différence déjà signalée par de Massary et par Köster. Le prolongement périphérique, moins fragile, dégénère seulement dans sa portion terminale selon le type wallérien, tandis que le prolongement central subit un processus d'atrophie rétrograde jusqu'au voisinage de la cellule.

Nous ne croyons pas de longs développements nécessaires pour montrer en même temps que *les ressemblances superficielles, les différences profondes qui séparent l'évolution que nous venons de voir, de celle du tabes.*

Du côté des cellules ganglionnaires, nous n'avons retrouvé chez aucun de nos animaux les lésions décrites chez les tabétiques par de nombreux auteurs au cours de ces dernières années. Sans doute, Guizetti, Dinkler, Maragliano considèrent les ganglions spinaux comme habituellement intacts dans le tabes, et Schaffer (1) dans 3 cas n'a pas trouvé d'altérations appréciables au Nissl. Mais par cette même méthode Juliusberger et Meyer (2) ont trouvé le nombre total des cellules diminuées, beaucoup d'entre elles petites, pigmentées, ou de forme anguleuse. Wollenberg (3), dans 14 cas de tabes, a trouvé l'hyperpigmentation cellulaire, la dégénérescence graisseuse et une forte augmentation du tissu conjonctif. Strœbe (4) a vu les cellules ratatinées, vacuolisées, quelquefois complètement atrophiées et même disparues, les capsules endothéliales proliférées. Oppenheim et Siemerling, Redlich, ont noté des lésions de même ordre.

Thomas et Hauser (5), par la méthode de fixation au sublimé osmique et de coloration au carmin, ont vu dans presque tous les cas de tabes (sauf tout à fait au début), des altérations cellulaires, d'autant plus accusées que les racines étaient plus malades. Ils ont noté la diminution du nombre total des cellules et leur raréfaction par placards. Ils ont vu un bon nombre de cellules altérées, c'est-à-dire atrophiées dans leur ensemble, légèrement ou presque complètement, l'atrophie portant assez souvent aussi sur le noyau. Les capsules endothéliales étaient assez souvent proliférées en couronnes de plusieurs assises. Le tissu conjonctif était anormalement augmenté.

Dans un article récent enfin, Marinesco (6) considère qu'il n'y a pas de cas de tabes sans lésion des cellules ganglionnaires spinales, lésion qui est habituel-

(1) Schaffer, *Das Verhalten der Spinalgangien bei Tabes auf Grund von Nissl's Färbung*, Neur. Centralbl., 1898.

(2) Juliusberger et Meyer, *Beitrag zur Path. der Spinalganglienzelle*. Neur. Centralbl., 1898.

(3) Wollenberg, *Untersuchungen über der Verhalten der Spinalganglien bei der Tabes*. Arch. f. psychiatrie, 1892.

(4) Strœbe, *Uber Veränderungen der Spinalganglien bei der Tabes*. Centralbl. f. allg. Path., 1894.

(5) Thomas et Hauser, *Les altérations du ganglion rachidien chez les tabétiques*. Nouv. Iconogr. Salpêtrière, 1904, n° 3.

(6) Marinesco. Semaine médicale, 18 avril 1906.

lement l'atrophie, et dont l'intensité est sous la dépendance du degré de dégénérescence des racines postérieures.

En face de ces lésions caractérisées, constatons seulement que nos examens expérimentaux nous ont montré des cellules ganglionnaires intactes ; ce fait, il est vrai, est en contradiction avec des lésions décrites par d'autres auteurs après la même section des racines postérieures, mais les faits que nous apportons démontrent, pour le moins, l'inconstance de ces lésions cellulaires expérimentales.

Du côté des nerfs périphériques les tabétiques présentent des altérations très fréquentes, constantes même pour Nonne, et qui ont été bien décrites par Dejerine, Pierret, Pitres et Vaillard, Joffroy et Achard. Ces lésions portent presqu'exclusivement sur les terminaisons cutanées,et les gros troncs sont habituellement indemnes (Dejerine) (1). Le nerf efférent du ganglion est toujours intact (Thomas et Hauser) (2), quoique Strœbe et Chiari aient vu à ce niveau des fibres dégénérées rares, mais certaines, dans des tabes très avancés. Histologiquement, les nerfs cutanés malades des tabétiques comprennent de nombreuses gaînes vides ; les fibres intactes ont une coloration grisâtre ; les fibres dégénérées à type wallérien sont très rares, la plupart sont simplement atrophiées, et cette atrophie se fait suivant le type segmentaire (Shaw, Dejerine et Thomas) (3).

Si nous comparons cette description à celle des dégénérescences expérimentales, nous voyons que les ressemblances s'arrêtent à ce point que les lésions portent dans les deux cas à peu près exclusivement sur les terminaisons périphériques et que les troncs sont en général épargnés. Par contre les caractères histologiques sont très différents. La névrite expérimentale ne diffère en rien de la dégénérescence wallérienne, elle aboutit rapidement à la disparition complète de la fibre et à la gaîne vide, sans le stade intermédiaire et indéfiniment prolongé de l'atrophie. Enfin au lieu d'un processus essentiellement chronique, comme dans le tabes, nous avons ici un processus aigu qui se termine en moins d'un an.

Du côté des racines postérieures, mêmes différences importantes. Dans le tabes, la dégénérescence wallérienne est très rare ; on trouve à l'examen microscopique des gaînes vides, et des fibres altérées dans leurs gaînes ; en certains points il y a désintégration de la myéline en poussière de grains noirs, en d'autres la gaîne est gonflée, étalée irrégulièrement sur la longueur d'un segment, alors que le segment suivant est souvent atrophié au maximum. Les fibres altérées se voient mélangées aux fibres saines (4).

Expérimentalement,au contraire,nous avons vu toutes les gaînes atteintes par un même processus rétrograde, lequel n'avait à aucun degré le caractère segmentaire. Ajoutons que chez nos animaux, il existait au 11e mois des phénomènes de régénérescence qui, s'ils existent dans le tabes, comme la méthode de

(1) Dejerine, *Altérations des nerfs cutanés dans le tabes.* Arch. physiologie,1883, p.72.
(2) Thomas et Hauser, *loc. cit.*
(3) Dejerine et Thomas, *Maladies de la moelle* in Traité Brouardel-Gilbert, t. IX.
(4) Thomas et Hauser, *Etude sur les lésions radiculaires et ganglionnaires du tabes.* Nouv. Iconogr. de la Salpêtrière, 1902.

Cajal l'a montré à Nageotte (1) et à Marinesco (2), y apparaissent comme peu intenses et sans vigueur. Les cylindraxes régénérés, très fins, ne s'entourent jamais de gaîne de myéline, et ne semblent pas dépasser le niveau du nerf radiculaire.

En un mot, si nous comparons les deux processus sur toute l'étendue du protoneurone sensitif, *le processus tabétique apparaît comme essentiellement chronique*, à tendance atrophique prédominante, sans que nous y voyions apparaître nulle part la dégénérescence à type wallérien ; la cellule ganglionnaire ; spinale y présente des lésions notables.

Le processus consécutif à la section expérimentale, au contraire, est beaucoup plus aigu ; la dégénérescence périphérique y prend le type wallérien et s'éteint en moins d'un an ; la dégénérescence centrale fait place vers la même date à la régénérescence, la cellule ganglionnaire reste normale.

Du côté des neurones sympatiques, après la section des racines postérieures, la dégénérescence porte exclusivement sur les fibres fines centrifuges des racines postérieures. Il semble en être de même dans le tabes (J.-Ch. Roux) (3). Il est en effet à peu près certain que les lésions du cordon cervical, par exemple, sont proportionnelles aux lésions des racines du renflement cervical (J.-Ch. Roux (4), Jean Heitz) (5). L'aspect des cordons sympathiques, 8 mois après la section expérimentale, rappelle tout à fait celui de ces mêmes cordons dans le tabes.

Il faut ajouter cependant qu'au niveau des plexus viscéraux, la lésion des nerfs sympathiques prend, chez les tabétiques, des caractères nouveaux. Dans les nerfs qui composent le plexus cardiaque, la diminution des fibres fines à myéline est beaucoup plus accusée que dans les cordons (72 0/0 de diminution en moyenne au lieu de 40 0/0) (Jean Heitz) (6). Il existe de plus, dans le plexus, une diminution très importante du nombre des grosses fibres à myéline, alors que dans les cordons ces fibres étaient encore en nombre normal. Notons cependant qu'elles commençaient déjà à diminuer dans le splanchnique (Ch. Roux). Si nous nous souvenons que ces grosses fibres sont d'origine ganglionnaire, nous sommes conduits à penser que chez les tabétiques, restées intactes dans leur portion centrale, elles s'altèrent dans leur portion périphérique, c'est-à-dire, puisqu'il s'agit du sympathique, au niveau des plexus viscéraux. Il semble donc exister dans le sympathique des tabétiques, en plus de la disparition des fibres centrifuges des racines postérieures, un processus de névrite périphérique, comparable à celui qui existe du côté des neurones sensitifs. Or nous ignorons si la section expérimentale des racines postérieures pourrait reproduire des lésions analogues du côté des plexus viscéraux.

(1) Nageotte, Soc. biologie, 20 mai 1905 et Soc. biologie, 3 mars 1906.
(2) Marinesco, Semaine médicale, 18 avril 1906.
(3) J.-Ch. Roux, *Les lésions du grand sympathique dans le tabes*, thèse Paris, 1900.
(4) J.-Ch. Roux, *loc. cit.*
(5) Jean Heitz, *Les nerfs du cœur chez les tabétiques*, thèse Paris, 1903.
(6) Jean Heitz, *loc. cit.*

En résumé donc, nous ne pouvons partager cette opinion de Köster (1), que la section expérimentale des racines postérieures détermine des altérations des nerfs périphériques et des ganglions tout à fait semblables à celles du tabes, et que, par suite, dans cette dernière affection, lésions névritiques et ganglionnaires doivent être considérées comme étant *sous la dépendance d'une dégénérescence primordiale des racines postérieures*. La seule différence entre les deux processus se trouverait, selon Köster, dans la rapidité plus ou moins grande des lésions, celle-ci s'expliquant par la différence de la lésion radiculaire dans les deux cas.

Nous croyons pour notre part, qu'il résulte des faits précédemment exposés qu'en dehors de leur rapidité plus ou moins grande, il existe entre les deux processus des différences capitales, portant sur le mode des lésions histologiques et sur la nature même du processus dont l'évolution conduit à des conséquences tout à fait contraires. La chose n'est d'ailleurs pas surprenante, si nous réfléchissons à la différence de l'atteinte apportée dans les deux cas à l'intégrité des racines postérieures. Dans un cas, il s'agit d'une lésion brutale, instantanée, caractérisée par une interruption totale de toutes les fibres, sans que cette interruption ait été accompagnée ni suivie d'une irritation permanente, puisque la section a été faite dans des conditions d'asepsie minutieuse. Dans la maladie, si nous acceptons momentanément la manière de voir de Nageotte, il s'agirait d'une lésion d'endonévrite, c'est-à-dire d'une lésion irritative, permanente, à longue évolution. La cause étant différente, les effets doivent être également différents.

Une conclusion ferme nous paraît prématurée, mais nous croyons cependant que les ressemblances superficielles qui existent entre les deux processus permettent de penser que dans le tabes une certaine part doit être gardée à l'altération des racines postérieures, comme cause initiale des altérations névritiques sensitives, et des altérations sympathiques. Cette opinion s'accorde avec les conclusions du travail récent de Paviot (2), à savoir que les lésions méningées sont selon toutes probabilités les lésions primitives du tabes. Peu importe en l'espèce que ces lésions méningées se localisent au niveau du nerf radiculaire transverse (Nageotte) (3), ou sur la longueur dela racine postérieure (Thomas et Hauser) (4), ou sur tout le système lymphatique postérieur de la moelle (Marie et Guillain) (5).

Mais, d'autre part, les différences qui existent tant dans le détail histologique, que dans le sens général de l'évolution entre les deux processus, tendent à faire admettre qu'à côté de la lésion radiculaire d'origine méningée, une certaine part doit être faite aussi, dans la pathogénie du tabes, à la toxicité du virus syphilitique (Dejerine et Thomas) (6). Seule cette influence toxique rend compte

(1) Köster, *loc. cit.*

(2) Paviot, *Des lésions méningées du tabes dorsal.* Lyon médical, 10 décembre 1905.

(3) Nageotte, Presse médicale, 3 janvier 1903.

(4) Thomas et Hauser, Nouv. Iconog. Salpêtrière, 1902.

(5) Marie et Guillain, *Les lésions du système lymphatique postérieur de la moelle sont l'origine du processus anatomo-pathologique du tabes.* Soc. Neur. Paris, 15 janvier 1903.

(6) Dejerine et Thomas, Maladies de la moelle, 1902.

de la lenteur extrême de l'évolution, de la tendance atrophique, de l'avortement du processus régénératif, enfin des altérations cellulaires du tabes. Elle nous paraît s'exercer non seulement sur l'ensemble du proto-neurone sensitif, comme l'ont bien dit Brissaud et de Massary (1), mais même sur l'ensemble du système nerveux (Jean Lépine) (2). *Nous admettrions volontiers qu'il existe une certaine prédominance de cette action toxique, non seulement sur les proto-neurones sensitifs (Dejerine et Thomas), mais encore sur les neurones sympathiques, alors que l'influence sur les nerfs musculaires apparaît comme beaucoup moins constante.*

*
* *

Conclusions.

1° Il existe dans les racines postérieures des mammifères, des fibres à myéline à trajet centrifuge. Ces fibres sont relativement peu nombreuses, presque toutes fines de calibre, quelques-unes cependant moyennes ou même grosses. Ces fibres persistent intactes, quinze jours après la section des racines postérieures, dans le bout radiculaire attenant à la moelle ; elles dégénèrent dans le bout ganglionnaire, et on peut les retrouver sous forme de boules éparses dans le nerf qui sort du ganglion pour fusionner avec la racine antérieure.

2° La plus grande partie de ces fibres centrifuges passe par les rameaux communicants dans les cordons sympathiques, où les dissociations les montrent dégénérées trois semaines après la section des racines postérieures. Au bout de 7 mois, il ne subsiste comme trace de cette dégénérescence dans le sympathique, que des zones raréfiées, nettement visibles sur les coupes transversales.

3° Une plus faible partie de ces fibres se dirige vers les nerfs périphériques où elles peuvent être mises en évidence, 18 à 20 jours après l'opération, dans le tronc des nerfs mixtes et jusque dans les filets cutanés du territoire correspondant à la racine sectionnée.

4° 7 à 8 mois après la section des racines postérieures, on observe dans les nerfs cutanés correspondant à ces racines, des figures de dégénérescence wallérienne, figures plus nombreuses que celles constatées au bout de 2 à 3 semaines, et portant à la fois sur les fibres fines et sur les grosses fibres. Il existe aussi des fibres dégénérées dans les nerfs mixtes, mais elles y sont beaucoup plus rares.

A la même époque, le bout ganglionnaire de la racine coupée commence à dégénérer suivant un processus rétrograde. Les cellules des ganglions spinaux, que certains auteurs ont décrites, à cette époque, comme partiellement atrophiées, nous ont paru rester normales en nombre et en dimension.

5° Un an après l'opération, les nerfs périphériques ne contiennent plus de fibres dégénérées, mais seulement des gaînes vides. Le bout ganglionnaire de la racine sectionnée a accusé sa dégénérescence ; il contient cependant encore des fibres fines assez nombreuses et d'aspect tout à fait normal. Le bout médullaire

(1) De Massary, *loc. cit.*

(2) Jean Lépine, *A propos de la méningite spinale du tabes.* Lyon médical, 1905, p. 981.

de cette même racine présente de très nombreuses fibres fines régénérées. Les cellules ganglionnaires ont gardé leur aspect normal.

6° Il est difficile de tirer de ces faits expérimentaux, des déductions applicables utilement à l'étude de la pathogénie du tabes. On ne saurait, en effet, assimiler les conséquences d'une lésion brutale et instantanée comme la section de la racine, à un état pathologique permanent et d'évolution très lente comme est celui des racines postérieures dans le tabes.

Il existe d'ailleurs, entre les lésions expérimentales et les lésions tabétiques, des différences importantes et nombreuses. C'est ainsi que chez les animaux opérés par nous, il n'existait pas de lésions ganglionnaires semblables à celles décrites dans le tabes par différents auteurs et en dernier lieu par Thomas et Hauser. D'autre part, les dégénérescences des nerfs périphériques (à type wallérien chez l'animal) différaient au point de vue histologique des névrites cutanées des tabétiques (atrophie simple à type segmentaire). Il n'y a pas non plus d'assimilation possible entre la dégénérescence rétrograde de la racine postérieure sectionnée et l'état d'atrophie segmentaire des racines tabétiques.

Seules les lésions du sympathique se ressemblent dans les deux ordres de faits, tout au moins dans les grands cordons, mais nous ignorons si l'expérimentation reproduirait, au niveau des plexus viscéraux, les lésions qui s'y voient chez les tabétiques et avec les mêmes particularités.

D'une façon générale, après la section des racines postérieures, les processus atrophiques secondaires semblent avoir une tendance à s'arrêter au bout d'un certain temps et à céder la place à la régénérescence.

7° Il se dégage de tout ce qui précède cette impression, qu'en dehors de l'action méningitique directe sur la racine postérieure, une certaine part doit être faite, dans la pathogénie du tabes, à l'influence toxique exercée par le virus syphilitique sur l'ensemble du système nerveux. Cette action toxique se manifesterait en première ligne sur le proto-neurone sensitif et sur les proto-neurones centripètes du sympathique.

Observations.

Observation I. — *Chat adulte. — Section des 3 premières racines thoraciques postérieures gauches. — Survie 247 jours. — Intégrité des cellules des ganglions spinaux ; dégénérescence partielle du cordon sympathique gauche descendant ; fibres de gros et de fin calibre en dégénérescence wallérienne dans les nerfs cutanés du territoire des racines sectionnées ; mêmes dégénérescences moins nombreuses dans les troncs mixtes correspondants. — Intégrité des nerfs symétriques droits.*

Chat de 4 k. 600, opéré le 7 février 1904, chloralose-éther. On enlève à la pince coupante les lames vertébrales à la hauteur des premières vertèbres thoraciques. Section *extradurale* des trois premières racines thoraciques postérieures gauches à la sortie de la dure-mère.

3 jours après l'opération, légère parésie du train postérieur qui disparaît complètement au bout de quelques jours ; cicatrisation par première intention.

Dans le milieu de l'été, l'animal est pris de dysenterie, l'appétit cependant conservé et même exagéré ; il maigrit et meurt le 12 octobre 1904, à 5 heures du soir.

Autopsie faite le 13, à 8 heures du matin. Aucune ulcération, aucun trouble trophique dans les régions correspondant aux racines coupées. La brèche osseuse pratiquée 8 mois auparavant a été comblée par un bourgeonnement osseux des deux bords du canal rachidien ouvert ; il faut la rouvrir à la pince. A la partie supérieure où les bourgeons n'adhèrent pas, ils sont séparés par une mince fente, remplie de tissu fibreux.

La dure-mère adhère aux racines postérieures par du tissu cellulaire lâche, plus serré du côté sectionné. Les racines postérieures coupées n'ont laissé, au voisinage de la moelle que des tractus atrophiés. Les racines antérieures sont intactes.

Nous prélevons les ganglions spinaux correspondant aux trois racines sectionnées des deux côtés ; les cordons sympathiques au-dessus de la dernière racine sectionnée ; les ganglions semilunaires ; les trois nerfs intercostaux (troncs et ramifications cutanées), des deux côtés.

Examens histologiques. — *Les ganglions spinaux droits* sont examinés sur coupes colorées au Nissl et à l'hématéine-éosine. Ces coupes présentent un certain nombre de cellules surpigmentées et quelques-unes en état de chromatolyse partielle. Des ganglions gauches (côté opéré) les deux premiers ont été examinés également au Nissl : légères altérations cellulaires ne se distinguant en rien de celles des ganglions droits. Pas d'atrophie ni de raréfaction des cellules, pas de modification des capsules endothéliales ni du tissu interstitiel. Le 3e ganglion thoracique fixé à l'acide osmique, coloré au carmin, ne présente pas de modification de sa structure. Les coupes de la racine postérieure correspondante (bout ganglionnaire) montrent les gaînes de myéline amincies et mal colorées, les fibres efférentes sont normales au pôle périphérique.

Les nerfs périphériques des deux côtés, ont été examinés sur dissociation. A droite (côté sain), pas de dégénérescence ni dans les troncs intercostaux ni dans les terminaisons cutanées. A gauche, au contraire, *la plupart des rameaux cutanés* présentent d'assez nombreuses fibres à des degrés divers de dégénérescence. Les figures 3 et 4 (planche XLIX) représentent 2 filets cutanés, perforants postérieurs d'un des nerfs intercostaux gauches. On y voit des fibres à myéline grosses, fortement colorées, mélangées à des fibres plus fines et plus pâles les unes et les autres dans la même proportion que dans les filets symétriques droits. On distingue un certain nombre de fibres dégénérées, quelques-unes de gros calibre, la plupart fines. En général, les dégénérescences sont moins abondantes que sur les filets dessinés, choisis parmi les plus altérés ; sur quelques rameaux même, elles manquent complètement. Les fibres malades sont atteintes isolément, au milieu des fibres restées normales et le degré de la dégénérescence semble variable d'une fibre à l'autre. Les lésions sont celles de la dégénérescence wallérienne, caractérisées par la formation de boules de myéline, grosses ou petites, de coloration noire ou seulement brunâtre, sans qu'on puisse noter de relation nette entre leur grosseur et leur coloration. Elles

sont réunies entre elles par de minces gaînes qui se renflent autour des restes protoplasmiques et myéliniques.

Les troncs des nerfs intercostaux présentaient à gauche, également, des fibres malades, mais certainement plus rares et aussi plus complètement dégénérées que dans les fibres cutanées. Elles nous avaient même échappé à premier examen, mais en examinant de nouvelles dissociations, nous en avons vu, dans chacun des troncs nerveux, un nombre assez considérable pour qu'on ne puisse les considérer comme accidentelles et négligeables.

Les *cordons sympathiques* ont été examinés sur dissociations et sur coupes. Les dissociations n'ont rien montré à droite ; mais à gauche, des recherches minutieuses nous ont montré des fibres dégénérées, rares, fines en presque totalité, n'étant plus représentées que par des gaînes vides se renflant sur des boules de myéline très petites et très espacées.

Les coupes après coloration osmique-carmin, ont été examinées à 1 cm. au-dessous de la dernière racine sectionnée : le cordon droit avait son aspect normal et comprenait (après numération à l'oculaire-quadrille) 382 fibres à myéline de gros calibre et 2.880 fibres fines.

Le cordon gauche montrait une zone en trapèze dont le côté le plus large se trouvait au niveau du bord de la coupe, comprenant environ le sixième de la section totale, zone dans laquelle les fibres à myéline apparaissaient comme très raréfiées. En même temps on notait un certain degré de multiplicité des noyaux (fig. 7, planche XLVIII). La numération a donné, de ce côté, 313 grosses fibres et 2.202 fibres fines (soit un déficit de 69 grosses fibres et 678 fibres fines).

Les *ganglions semilunaires* ne présentaient pas d'altérations notables.

Observation II. — *Chat adulte. — Section des 2e et 3e racines sacrées postérieures, du côté gauche. — Survie 242 jours. — Intégrité des cellules des ganglions spinaux; figures de dégénérescence wallérienne dans les rameaux cutanés du territoire correspondant aux racines coupées. — Intégrité des filets symétriques droits.*

3 kilos 500, opéré le 28 février 1904, choloralose-éther. On enlève à la pince les lames des deux dernières vertèbres lombaires et de la première sacrée. Section *intradurale* de deux racines postérieures du côté gauche, que l'autopsie a montré plus tard être les 2e et 3e sacrées, avec résection sur 3 à 4 millimètres de long.

Réunion par première intention, pas de paralysie ni d'incoordination. L'animal vit en excellente santé jusqu'au 28 octobre 1904, où il est sacrifié.

Autopsie. — Pas d'ulcérations ni de troubles trophiques. Brèche osseuse refermée partiellement, quoique moins complètement que chez le chat I. Dure-mère adhérant aux racines postérieures des deux côtés, mais faciles à en séparer. Les deux bouts des racines sectionnés sont fixés de part et d'autre sur la face profonde de la dure-mère, séparés l'un de l'autre par 2 à 3 millimètres. Racines antérieures tout à fait intactes. Le bout inférieur des racines postérieures sectionnées aboutit au 2e ganglion sacré et aussi sans doute au 3e.

Nous prélevons les deux ganglions spinaux correspondants de chaque côté ;

et disséquons sysmétriquement de chaque côté les deux nerfs saphènes externes, les nerfs plantaires cutanés, les nerfs de la face postérieure de la jambe et de la cuisse, les nerfs de la queue.

Examens histologiques. — *Les ganglions spinaux* (Nissl, hématoxyline-éosine) présentent un aspect semblable à ceux de l'observation I ; quelques légères altérations cellulaires égales des deux côtés ; aucune trace d'atrophie ni de raréfaction cellulaire.

Les *nerfs périphériques*, sur dissociations, ne présentent pas de fibres dégénérées du côté droit. A gauche, intégrité des nerfs de la queue, des nerfs plantaires, mais dégénérescence des nerfs de la face postérieure de la jambe et de la cuisse, soit exclusivement dans le territoire cutané de la 2e racine sacrée. Ces dégénérescences avaient tout à fait les mêmes caractères que dans l'observation précédente.

Observation III. — *Chat adulte. — Section des 2e et 3e racines sacrées postérieures gauches. — Survie 252 jours. — Intégrité des ganglions spinaux ; nombreuses fibres dégénérées dans les rameaux cutanés du territoire des racines sectionnées. — Intégrité des rameaux cutanés symétriques droits.*

Chat de 5 kilos, opéré le 6 mars 1906, chloralose-éther. Incision lombo-sacrée, section à la pince des lames des 3 dernières vertèbres lombaires et de la 1re sacrée ; résection intradurale, sur une longueur de 3 à 4 millimètres, de 3 ou 4 filets radiculaires postérieurs gauches, correspondant aux 2e et 3e nerfs sacrés.

Guérison par première intention, sans paralysie. Santé parfaite jusqu'au 13 novembre 1904, où il est sacrifié.

Autopsie. — Pas de troubles trophiques ni d'ulcérations. Canal rachidien complètement fermé par un pont osseux, sauf à la partie tout à fait supérieure de la brèche pratiquée 8 mois 1/2 auparavant. Les racines antérieures sont intactes. Nous prélevons les 2e et 3e ganglions sacrés des deux côtés, et disséquons, symétriquement des deux côtés, des rameaux nerveux périphériques à la croupe, au périnée, à la queue, aux faces postérieures des cuisses et des jambes, à la région plantaire.

Examens histologiques. — Les *ganglions spinaux*, examinés au Nissl et à l'hématéine-éosine, présentent le même aspect que dans les deux observations précédentes, c'est-à-dire absence de toute différence appréciable d'un côté à l'autre.

Les nerfs périphériques cutanés, sur dissociations, étaient tout à fait normaux du côté droit, sauf qu'une des préparations montrait une fibre dégénérée, d'ailleurs unique (à la croupe droite).

Du côté gauche, les nerfs du périnée contenaient d'assez nombreuses fibres dégénérées, au moins dans certains filets. La figure 5 (planche LXIX) représente la dissociation d'un des filets du périnée, et comme on le voit, l'aspect est tout à fait celui des nerfs cutanés de l'observation I. Il existait, sur d'autres filets, également des dégénérescences de fibres moyennes et même de grosses. Dégé-

nérescences identiques dans certains filets cutanés de la coupe. Au contraire, état normal des nerfs cutanés de la queue, de la jambe et de la plante.

Observation IV. — *Chat adulte. — Section de la 5e lombaire et des 3 premières sacrées postérieures gauches. — Survie 382 jours. — Intégrité des cellules ganglionnaires des deux côtés avec dégénérescence rétrograde des fibres venues des racines sectionnées ; fibres efférentes normales au pôle périphérique des ganglions ; nombreuses fibres régénérées dans le bout médullaire des racines sectionnées ; racines postérieures droites normales. — Pas de dégénérescences dans les nerfs cutanés correspondants, mais assez nombreuses gaines vides ; nerfs cutanés droits intacts.*

Chat adulte de 4 kilos 500, opéré le 4 avril 1904, chloralose-éther. Incision lombo-sacrée, ablation à la pince des lames des 3 derniers vertèbres lombaires et de la 1re sacrée. Résection intradurale sur 6 à 7 millimètres de 4 à 5 filets radiculaires *du côté gauche*, correspondant, comme l'a montré plus tard l'autopsie, à la dernière lombaire et aux trois premières racines sacrées. Réunion par première intention sans suppuration. Aucune paralysie consécutive.

L'animal se porte très bien jusqu'au 21 avril 1905, où il est sacrifié.

Autopsie. — Aucun trouble trophique, aucune ulcération. Le canal rachidien est refermé presque complètement au niveau de la partie inférieure de la brèche osseuse.

Nous reconnaissons les restes complètement grisâtres et atrophiés des *extrémités attenant à la moelle des racines sectionnées.* Ils sont complètement adhérents à la face profonde de la dure-mère, d'où on ne les détache qu'avec une certaine difficulté. Ces extrémités médullaires sont enlevées et fixées par le sublimé-osmique. *L'extrémité attenant aux ganglions* de ces mêmes racines est également prélevée dans sa partie extradurale. Nous gardons également comme comparaison les racines postérieures du côté droit. Les racines antérieures sont vérifiées intactes.

Nous prélevons aussi le 5e *ganglion lombaire et les trois premiers ganglions sacrés des deux côtés.*

Enfin, sont disséqués un certain nombre de filets nerveux cutanés symétriques, dans les régions de la queue, de la croupe et du périnée, de la face postérieure de la jambe et de la plante de la patte.

Examens histologiques. — Les *ganglions spinaux* des deux côtés, ont été coupés dans le sens longitudinal, depuis la racine jusqu'au nerf émergent, la racine antérieure restant accolée à leur face ventrale. Les éléments cellulaires, leurs capsules, le tissu conjonctif, et l'enveloppe fibreuse apparaissent sur les coupes en rose plus ou moins foncé ; les gaînes de myéline tranchent sur ce fond en noir intense.

La figure 1 de la planche XLVIII, montre une portion de la coupe longitudinale du 1er ganglion sacré gauche. On distingue à la droite de la figure, les fibres noires, régulières et serrées de la racine antérieure normale. Les fibres à myéline del'intérieur du ganglion sont en majorité saines, mais entremêlées de fibres dégénérées que l'on distingue plus aisément sur la figure 3 de la même plan-

che, exécutée à un plus fort grossissement. Ces gaînes de myéline sont épaissies par place, amincies en d'autres, elles sont même en certains endroits complètement fragmentées en une série de boules myéliniques noires. Il s'agit, sans aucun doute, des fibres des racines postérieures, prolongements centraux des cellules bipolaires du ganglion.

Ces altérations des fibres myélinisées n'ont été constatées que sur les coupes des deux premiers ganglions sacrés du côté gauche.

Il a été impossible de trouver des figures de dégénérescence au niveau du pôle périphérique du ganglion, où les fibres efférentes apparaissent comme tout à fait normales avant de s'unir un peu plus loin à la racine antérieure.

Du côté droit, les gaînes de myéline sont tout à fait normales (fig. 2 et 4 de la planche XLVIII).

Les cellules ganglionnaires sont d'aspect normal, de la grandeur habituelle, le noyau est central. Il n'existe aucune prolifération des petites cellules capsulaires. La forme du corps cellulaire est normale à l'exception de quelques rétractions évidemment d'origine artificielle. A plus forte raison n'existe-t-il aucune espèce de raréfaction des cellules ganglionnaires, comme il est aisé de le constater en comparant la figure 1 avec la figure 2, laquelle représente une coupe longitudinale du ganglion symétrique du côté droit, orientée de la même manière, et choisie comme celle du côté gauche, au niveau de la partie moyenne du ganglion sectionné.

L'examen de chacune des 4 paires de ganglions ne montre aucune différence du nombre ni de la structure des cellules ganglionnaires d'un côté à l'autre. Nous devons constater seulement que sur quelques coupes du 2e ganglion sacré gauche, nous avons pu relever *en tout* 2 ou 3 cellules hypercolorées et à corps manifestement rétracté. En examinant avec soin les coupes du ganglion symétrique, nous avons dû constater, du côté droit, la présence de quelques cellules, également très rares, et présentant des altérations tout à fait analogues quoique peut-être un peu moins prononcées.

Les racines postérieures ont été examinées par dissociation. *Le bout attenant au ganglion* (fig. 11 et 12 de la planche L), présentait beaucoup de fibres dégénérées, presque toutes de grosses fibres, alors que les fibres fines se voyaient au contraire intactes et nombreuses.

Les grosses fibres présentaient l'aspect frangé, rétréci et dilaté alternativement, que nous leur avons vu dans l'intimité des coupes du ganglion. Elles étaient aussi fragmentées par places. A côté de ces fibres dont la dégénérescence ne faisait que débuter, selon toute vraisemblance, se voyaient d'autres fibres dont la dégénérescence semblait au contraire plus avancée, et qui n'étaient plus représentées que par quelques rares boules myéliniques, éparses de loin en loin, et reliées par des gaînes vides.

Le bout attenant à la moelle comprenait également quelques rares boules noires ou brunes éparses, au milieu d'un nombre très considérable de fibres extrêmement fines, colorées en brun par la myéline, fibres légèrement ondulées, serrées les unes contre les autres et qui avaient l'aspect de *fibres régénérées*

(fig. 10, planche L). Ces fibres étaient comparables aux fibres fines, indemnes en apparence de toute dégénérescence, que nous venons de noter dans le bout ganglionnaire de ces mêmes racines. Au milieu de ces fibres régénérées, on distinguait un certain nombre de fibres légèrement plus grosses, qui pouvaient être les fibres dont nous avions relevé les traces sous forme de gaînes vides dans le bout ganglionnaire des mêmes racines.

Les racines du côté droit étaient normales.

Enfin les *nerfs cutanés*, examinés avec soin, n'ont présenté des figures de dégénérescence ni du côté gauche ni du côté droit, en aucun des filets des différentes régions (plante, cuisse, périnée, queue). En une préparation sur six de la région de la croupe, il a pu être déterminé cependant *une seule fibre* dégénérée. Par contre ces différents nerfs présentaient du côté gauche de *nombreuses gaînes vides*, lesquelles n'apparaissaient pas sur les nerfs du côté opposé.

Observation V. — *Chat adulte. — Section des* 10e *et* 11e *racines thoraciques postérieures, du côté droit. — Survie* 338 *jours. — Intégrité des cellules des ganglions spinaux des deux côtés, avec dégénérescence rétrograde partielle des fibres à myéline sur les coupes des ganglions droits; intégrité des splanchniques et des ganglions semi-lunaires, zone de raréfaction des fibres fines dans la corde sympathique droite au-dessus des racines sectionnées.*

Sur les dissociations des troncs nerveux et des filets cutanés, correspondant aux racines sectionnées, absence de figures de dégénérescence, mais nombreuses gaînes vides.

Chat adulte de 5 kilos, opéré le 12 avril 1904, chloralose-éther ; section à la pince des lames des 10e et 11e vertèbres dorsales. Section des deux racines postérieures *du côté droit*, à leur sortie de la dure-mère (racines 10e et 11e thoraciques).

Réunion sans suppuration. Pas de troubles consécutifs de la marche.

L'animal reste en bonne santé jusqu'au 15 mars 1905, où il est sacrifié. Pas d'ulcérations ni de troubles trophiques.

Autopsie. — Le canal rachidien n'était qu'incomplètement refermé par des bourgeons osseux insuffisants.

Nous vérifions que les 10e et 11e racines postérieures droites ont bien été sectionnées, et que les racines antérieures sont normales.

Nous prélevons *les ganglions thoraciques* 10e et 11e des deux côtés, les *nerfs splanchniques* droit et gauche, les *rami-communicantes* 10e et 11e des deux côtés, les *cordons sympathiques* au-dessous de la section et au-dessus de celle-ci des deux côtés, enfin les *deux ganglions semilunaires*.

Nous prélevons du côté droit, comme du côté gauche, des fragments *des troncs des nerfs intercostaux* et des *rameaux cutanés* issus de ces nerfs.

Examens histologiques. — Les *ganglions spinaux* ont été examinés sur coupes transversales, sériées depuis le pôle central jusqu'au pôle périphérique. L'examen comparatif des coupes du ganglion droit (côté des racines sectionnées), et du ganglion gauche (côté sain), n'a montré aucune différence notable entre les cellules ganglionnaires de l'un et de l'autre côté. Aucune diminu-

tion du nombre des cellules, aucune trace de ratatinement ni d'atrophie. Sur les coupes de la racine postérieure au voisinage du ganglion nous avons pu vérifier que sur cet animal comme chez l'animal IV, il existait des altérations de dégénérescence rétrograde tout au moins d'un certain nombre de fibres. Les gaînes de myéline étaient pâles, irrégulières, et en quelques endroits même fragmentées. Simultanément, on pouvait noter une augmentation de la gaîne protoplasmique. Nous avons pu suivre ces fibres malades sur les coupes du ganglion droit, moins facilement que chez l'animal IV, vu l'orientation transversale des coupes. Par contre les fibres efférentes du pôle périphérique étaient absolument normales et tout à fait comparables à celles du côté sain.

Du côté du système sympathique, les dissociations ont porté sur les deux nerfs splanchniques droit et gauche, et sur les rami-communicantes des deux côtés ; aucune des préparations de ces différents filets n'a montré de fibres dégénérées.

Après coloration en masse par le picro-carmin, des coupes ont été faites des splanchniques et du cordon sympathique thoracique au-dessous et au-dessus du niveau opéré. Malheureusement, le cordon sympathique gauche au-dessus de ce niveau avait été rendu inutilisable par un accident de technique.

Le splanchnique droit (côté opéré), comprenait sur une coupe transversale 358 fibres de gros calibre et 3.161 plus fines à myéline.

Le splanchnique gauche, symétriquement, comprenait 441 grosses fibres et 3.302 fibres fines. Il n'existait sur les coupes de ces deux nerfs aucune zone de sclérose ni de raréfaction des fibres. Le splanchnique droit pouvait donc être considéré comme normal, ce qui s'explique facilement, le nerf splanchnique tirant son origine des 5e, 6e, 7e, 8e et 9e racines thoraciques, lesquelles n'avaient pas été touchées par l'acte opératoire.

Les cordons thoraciques, au-dessous du niveau opéré, ont été examinés par le même procédé. Le cordon droit comprenait 337 fibres grosses et 4.155 fibres fines. Les fibres fines étaient légèrement raréfiées dans une très petite zone, sur environ 1/16 de la périphérie. Du côté gauche (côté sain), il n'existait pas d'apparence semblable et cependant le nombre des fibres fines était légèrement moindre (4.071, avec 441 grosses fibres), il est bon d'ajouter que le diamètre total de ce cordon était sensiblement plus petit que du côté droit.

Au-dessus du niveau opéré, nous n'avons pu examiner que le cordon du côté droit, lequel présentait une zone en croissant, périphérique, presque totalement privée de fibres à myéline. Sur des coupes plus élevées, cette zone prenait une forme triangulaire. Nous n'avons pas fait de numération, manquant de point symétrique pour comparaison.

Les nerfs périphériques ont été examinés par dissociation. Les préparations de troncs nerveux, ou de filets cutanés, du côté droit, ne nous ont montré aucune figure de dégénérescence. Par contre, ils renfermaient d'assez nombreuses gaînes vides qui ne se retrouvaient pas dans les nerfs du côté opposé.

OBSERVATION VI. — *Chat adulte. — Section des 10e, 11e et 12e racines thoraciques postérieures. — Meurt le 10e jour.*

Chat de 4 k. 500, opéré le 4 mai 1904, chloralose-éther. On fait sauter à la pince les lames des 10e, 11e et 12e vertèbres thoraciques et on sectionne à la sortie de la dure-mère, les racines postérieures portant les mêmes chiffres. Réunion sans suppuration, mais un traumatisme involontaire de la moelle au-dessous du niveau d'origine des racines sectionnées, a provoqué chez l'animal une paraplégie du train postérieur.

Il ne mange pas et meurt le 14 mai, après une survie de 10 jours.

OBSERVATION VII. — *Chat adulte. — Section des deux premières racines sacrées postérieures gauches. — Survie 77 jours. — Intégrité des cellules et des fibres à myéline des ganglions correspondants ; dans les racines postérieures sectionnées (bout ganglionnaire) la grande majorité des fibres sont intactes, quelques-unes se présentent en état de dégénérescence wallérienne avancée.*

Chat de 4 kil. 800, opéré le 21 mai 1905, chloralose-éther. Incision lombo-sacrée, section à la pince des lames vertébrales des 3 dernières lombaires et de la 1re sacrée. Incision de la dure-mère, et résection sur une longueur de 3 à 4 mm. de 4 à 5 filets radiculaires du côté gauche, correspondant aux 1re et 2e racines sacrées. Réunion sans suppuration, pas de paralysie consécutive.

L'animal reste en bonne santé jusqu'au 6 août 1905, où il est sacrifié.

Autopsie. — Aucun trouble trophique. Nous prélevons facilement le bout inférieur des racines sectionnées, aboutissant aux ganglions. L'extrémité médullaire de ces racines se voit à peine tant elle est atrophiée, les filets sont fixes sur la face profonde de la dure-mère à laquelle ils sont adhérents. Racines antérieures anormales.

Nous prélevons aussi les racines symétriques du côté droit et les deux premiers ganglions sacrés de chaque côté.

Enfin nous disséquons des deux côtés symétriquement les nerfs de la queue, de la fesse, du périnée, de la face postérieure de la cuisse et de la jambe.

EXAMENS HISTOLOGIQUES. — *Les ganglions spinaux* des deux côtés ont été fixés au sublimé osmique, colorés en masse par le picro-carmin, et coupés dans le sens transversal. Sur les coupes, on ne distingue aucune sorte d'altération cellulaire spéciale aux ganglions du côté gauche (côté opéré). On note sur quelques coupes, d'un côté comme de l'autre, quelques rares cellules fortement pigmentées, et ratatinées d'une manière manifeste. Il existe donc dans ces ganglions quelques cellules en voie d'atrophie comme celles que nous avions remarquées, très rares également, dans les ganglions du chat IV.

Nous n'avons rencontré, sur les coupes des ganglions du côté droit, non plus que sur les coupes de la partie y attenante de la racine postérieure, aucune fibre à myéline altérée, comme nous avions pu en noter dans les ganglions et les racines postérieures des chats IV et V. Ici, les fibres à myéline de la racine sont encore intactes, et ne présentent aucun signe de dégénéres-

cence. Les fibres efférentes du pôle périphérique sont de même tout à fait normales.

Les *racines postérieures* ont été examinées par dissociation. Celles du côté droit sont tout à fait normales. Du côté gauche, nous avons cherché sans résultat à dissocier le tissu conjonctif détaché de la dure-mère et qui nous semblait devoir représenter l'extrémité médullaire des racines sectionnées. Nous n'avons trouvé dans ce tissu conjonctif aucune trace des fibres nerveuses normales ni altérées. Par contre, les dissociations du bout ganglionnaire de ces racines ont montré au milieu d'une très grande majorité des fibres intactes, quelques fibres beaucoup plus rares, fines en majorité, et en état de dégénérescence très avancée.

Du côté des nerfs périphériques nous n'avons pu examiner que les nerfs cutanés de la face postérieure de la cuisse et du genou. Nous n'avons trouvé sur les dissociations qu'un très petit nombre de fibres dégénérées, l'imprégnation des gaînes par l'acide osmique étant très défectueuse, et nous ayant empêché de multiplier les dissociations.

Observation VIII. — *Chien adulte. — Section des 4 premières racines sacrées postérieures gauches. — Survie 14 jours. — Figures de dégénérescence wallérienne avancée en nombre restreint, dans les rameaux cutanés du territoire de la 1re racine sacrée.*

Chien de 8 kilos, opéré le 13 décembre 1903, chloralose et chloroforme. Section à la pince coupante des lames des 3 dernières vertèbres lombaires et de la 1re sacrée. Résection intra-duremérienne de 4 filets radiculaires, qui correspondent aux 2 premières racines sacrées postérieures gauches.

L'animal meurt le 27 décembre de méningite suppurée, après une survie de 14 jours. A l'autopsie, nous constatons que les sutures cutanées ont cédé, et il existait un vaste décollement avec du pus dans le canal rachidien. Nous prélevons simplement les nerfs de la patte du côté opéré. Une des préparations sur 5, montre à la dissociation deux groupes de fibres en état de dégénérescence wallérienne, l'une de 3 à 4 fibres, l'autre de 2 ou 3 (ces fibres se trouvant dans le territoire de la 1re ou de la 2e racine postérieure sacrée).

Observation IX. — *Chat adulte. — Section des 2 premières racines sacrées postérieures gauches. — Survie 97 jours. — Intégrité des cellules et des fibres des ganglions spinaux correspondants ; persistance de fibres à myéline intactes dans le bout médullaire des racines sectionnées, et présence d'un nombre correspondant de fibres dégénérées au milieu des fibres saines, dans le bout ganglionnaire des mêmes racines. — Quelques fibres dégénérées dans les filets cutanés du territoire de la 2e sacrée.*

Chat de 4 kil. 200, opéré le 24 mai 1905 (chloralose-éther). Incision lombo-sacrée, section à la pince des lames des 3 dernières vertèbres lombaires et de la 1re sacrée. Résection de 2 à 3 filets radiculaires du côté gauche, dans leur trajet intra-dure-mérien. Ces racines correspondaient, comme le montra l'au-

topsie, aux 2 premières racines sacrées. Réunion sans suppuration, parésie des membres postérieurs très légère et transitoire. L'animal reste en bonne santé jusqu'au 30 août, où il est sacrifié.

Autopsie. — Pas de troubles trophiques. Du côté droit, les racines postérieures, non touchées par l'opération, peu adhérentes à la dure-mère, sont prélevées.

Du côté gauche, nous relevons avec la dure-mère à laquelle elles adhèrent fortement, le bout médullaire des racines sectionnées, extrêmement atrophié et grisâtre. Nous prélevons également le bout ganglionnaire de ces mêmes racines sectionnées. Les racines antérieures étaient intactes. Enfin, symétriquement, nous relevons les nerfs cutanés des fesses, de la fosse ischio-rectale, de la face postérieure de la cuisse et du genou, des deux côtés.

Examens histologiques. — *Les ganglions spinaux*, traités par le sublimé-osmique, puis par l'immersion dans le picro-carmin, ne présentent sur coupes transversales aucun caractère pathologique, ni des cellules ni des fibres.

Les *racines postérieures* du côté droit sont normales sur dissociations.

Les racines du côté gauche ont été de même dissociées. Les figures 1 à 6 de la planche L représentent un certain nombre de filets dissociés du bout médullaire. On voit que certains filets (fig. 1) sont complètement dégénérés, et qu'on n'y peut retrouver aucune fibre à myéline normale de quelque calibre que ce soit. A peu près aussi nombreux, sont d'autres filets (fig. 2 à 6) où au milieu de très nombreuses fibres complètement dégénérées, se voient un certain nombre de fibres ayant persisté intactes, et qui viennent évidemment de la moelle par voie centrifuge. Certains filets ne comprennent que deux ou trois fibres à myéline fines, au milieu des gaînes vides. D'autres peuvent en contenir jusqu'à 4 ou même 5, parmi lesquelles, comme dans la figure 2, on peut même voir exceptionnellement des fibres de gros calibre. Il est assez difficile de se rendre compte de la proportion exacte de ces fibres centrifuges par rapport aux fibres centripètes, celles-ci complètement détruites, s'étant tassées les unes contre les autres. On en jugera plus facilement en examinant les dissociations du bout ganglionnaire de ces mêmes racines où les fibres centrifuges apparaissent en dégénérescence au milieu des fibres saines beaucoup plus nombreuses. Ces dissociations sont figurées planche L, figures 7, 8 et 9. A ce point de vue, elles sont tout à fait analogues à celles du même bout ganglionnaire chez le chat VII. Le nombre de fibres dégénérées dans le bout ganglionnaire semble sensiblement équivalent à celui des fibres restées intactes dans le bout médullaire des mêmes racines.

Nous avons dissocié enfin *les nerfs cutanés* des deux côtés, et avons trouvé dans les rameaux cutanés de la face postérieure du genou un certain nombre de fibres en état de dégénérescence wallérienne, territoire de la 2e racine sacrée.

Les nerfs de la plante n'ont malheureusement pu être examinés. Dans les filets de la peau de la fesse et de la cuisse gauche, nous n'avons pas noté de dégénérescences.

OBSERVATION X. — *Chien adulte. — Section des 3e, 4e et 5e racines postérieures sacrées du côté droit dans leur trajet intradural. — Survie de 16 jours. — Présence, dans le bout médullaire des racines sectionnées, d'un certain nombre de fibres restées saines ; présence dans le bout ganglionnaire de ces racines d'un nombre correspondant de fibres dégénérées, lesquelles se retrouvent dans le nerf efférent du ganglion, avant sa réunion avec la racine antérieure. — Quelques fibres dégénérées dans les nerfs cutanés correspondants.*

Chien de 10 kilos, opéré le 8 mai 1906, endormi par une injection intra-veineuse de chloral-morphine ; section à la pince des lames des deux dernières vertèbres lombaires et des deux premières sacrées. Résection sur une longueur de 3 à 4 millimètres, de 3 à 4 filets radiculaires postérieurs du côté droit dans leur trajet intra-dure-mérien. Réunion par première intention. Pas de paralysie consécutive.

L'animal est sacrifié le 24 mai. Pas de troubles trophiques cutanés.

Autopsie. — Nous recherchons, à travers les plans fibreux en formation, les restants des racines postérieures droites sectionnées, prélevons les filets attenant à la moelle encore assez aisément visibles, adhérant à leur autre extrémité sur la dure-mère. Nous prélevons également le bout ganglionnaire de ces racines dans leur trajet intradural.

D'autre part, nous suivons ces racines jusqu'aux ganglions correspondants, et nous prenons séparément la portion extradurale de la racine postérieure, le ganglion, et le nerf efférent de ce ganglion avant sa réunion à la racine antérieure, pour chacune des racines sectionnées lesquelles paraissent aboutir aux 3e, 4e et peut-être aussi aux 2e et 5e nerfs sacrés. Nous disséquons enfin un certain nombre de filets nerveux cutanés de la croupe et de la queue de l'animal.

EXAMENS HISTOLOGIQUES. — *L'extrémité médullaire des racines sectionnées* renferme au milieu de nombreux débris de fibres en dégénérescence un certain nombre de fibres saines et normales (fig. 6 et 7, planche XLIX). Ces fibres sont assez difficiles à apercevoir, étant donné qu'elles sont en partie masquées par des débris de myéline non encore résorbés. Elles semblent moins nombreuses que sur les dissociations des mêmes racines du chat IX, et le sont peut-être en réalité, la section ayant porté sur des racines plus basses. Mais il faut tenir compte aussi de ce fait que les gaînes remplies de débris myéliniques, n'ont pas eu encore le loisir de se tasser, ce qui fait paraître les faisceaux plus volumineux, et par suite les fibres persistantes, relativement moins nombreuses.

Dans le bout ganglionnaire de ces filets, au milieu de nombreuses fibres saines, on distingue un nombre appréciable de fibres en voie de dégénérescence. Ces fibres dégénérées se retrouvent enfin, aussi nombreuses, dans les nerfs efférents des ganglions 3e, 4e et 5e sacrés, avant leur réunion aux racines antérieures (fig. 8 et 9, planche XLIX).

Les *nerfs cutanés* ont été examinés seulement dans la région de la queue.

L'un des filets présentait un groupe de fibres de petit calibre en voie de dégénérescence avancée.

Observation XI. — *Chien adulte. — Section des 3e et 4e racines sacrées postérieures du côté gauche dans leur trajet intradural. — Survie de 14 jours. — Présence de fibres fines intactes dans le bout médullaire des racines sectionnées ; présence des fibres fines dégénérées dans le nerf efférent du ganglion.*

Chien de 11 kilos, opéré le 10 mai 1906 (chloral-morphine). Même opération que chez le chien de l'observation X. Le chien maigrit, ne mange pas. Sacrifié le 24 mai, on remarque chez lui une petite fistule purulente aboutissant à un assez vaste décollement approchant des méninges, lesquelles sont restées protégées par une couche de bourgeons charnus. Pas de troubles trophiques.

Autopsie. — On prélève, comme chez le chien précédent, les extrémités médullaires et ganglionnaires (intra-durales) des racines sectionnées (côté gauche). On prélève également les racines postérieures, les ganglions et le nerf efférent du pôle périphérique de ces ganglions. Les racines sectionnées paraissent avoir été celles des 2e, 4e et peut-être 2e et 5e sacrées. Nous disséquons enfin quelques filets nerveux cutanés de la croupe et de la queue.

Examens histologiques. — Le bout médullaire des racines postérieures présente un certain nombre de fibres intactes, comparables à celles de l'observation précédente. Il existe dans le nerf efférent du pôle périphérique du ganglion spinal, un certain nombre de fibres fines en dégénérescence.

Un filet des racines antérieures a dû être sectionné par erreur, car on trouve de très nombreuses dégénérescences dans la portion extradurale des filets radiculaires au niveau où sont accolés dans une gaîne commune les filets antérieurs et postérieurs.

Observation XII. — *Chat adulte. — Section des 3e, 4e et 5e racines thoraciques postérieures gauches. — Survie 18 jours. — Nombreuses fibres fines dégénérées dans le sympathique thoracique gauche ; fibres dégénérées moins nombreuses dans les troncs intercostaux, quelques-unes grosses, la plupart de petit calibre.*

Chat adulte, opéré sous éther le 21 juillet 1899 ; section des 3e, 4e et 5e racines dorsales postérieures gauches, entre la moelle et le ganglion. L'animal se rétablit sans paralysie.

Autopsie le 8 août après survie de 18 jours. On vérifie l'intégrité des racines antérieures.

Examens histologiques. — Le sympathique thoracique gauche, sur toute son étendue au-dessous de la 4e côte, présente des fibres dégénérées très nombreuses (voir planche XLIX, fig. 1 et 2). Le sympathique droit est intact. Les 3e, 4e et 5e nerfs intercostaux du côté gauche dissociés complètement et examinés minutieusement, renferment un certain nombre de fibres fines et aussi quelques grosses fibres dégénérées.

HOSPICE DE BICÊTRE.
LABORATOIRE DE M. PIERRE MARIE

SCLÉROSE EN PLAQUES ET SYPHILIS

PAR

GIUNIO CATOLA

Assistant à la Clinique psychiatrique de Florence.

L'opinion prédominante au sujet de l'étiologie de la sclérose en plaques est celle qui reconnaît à la maladie une origine infectieuse (P. Marie). Les infections le plus souvent incriminées sont la fièvre typhoïde et la variole; mais on a aussi observé la sclérose en plaques à la suite de la rougeole et de la scarlatine et, plus rarement, comme conséquence de la diphtérie (Henschen), de la fièvre puerpérale (Oppenheim), de l'érysipèle, de la dysenterie, du choléra (Joffroy, P. Marie, Catola), du rhumatisme cérébral (Charcot), de la pneumonie et des fièvres paludéennes. En outre, dans ces derniers temps, Nolda, Massalongo et Silvestri, Rendu, Maixner l'ont décrite à la suite de la grippe ; Lannois et Paviot en ont relaté un cas lié à la tuberculose.

Si on a reconnu ainsi que la plupart des infections peuvent jouer un rôle étiologique dans le développement de la sclérose en plaques, on a, au contraire, contesté ce même rôle à l'infection syphilitique. Oppenheim, dans son *Traité sur les maladies du système nerveux*, dit que la sclérose en plaques n'a rien à voir avec la syphilis ; il reconnaît cependant l'existence d'une forme de syphilis cérébro-spinale à foyers disséminés. P. Marie dans l'article consacré à la sclérose en plaques dans le *Traité de médecine* de Charcot et Bouchard, s'exprime à ce même propos de la façon suivante : « Je ne crois pas, pour ma part, que cette infection (la syphilis) prenne une part notable dans la production de la sclérose en plaques, du moins telle qu'elle est comprise dans le présent article ». Mais ce même auteur pose la question un peu différemment dans son *Traité sur les maladies de la moelle épinière* lorsqu'il écrit : « Je ne saurais admettre, comme le font la plupart des auteurs, que tous les cas dans lesquels on a constaté des foyers de sclérose médullaire plus ou moins nombreux, plus ou moins disséminés, soient par cela même compris sous la dénomination de sclérose en plaques. Il y a lieu, à mon avis, d'établir ici des

différences tranchées. Dans quelques autopsies on trouve en effet des plaques peu nombreuses, souvent limitées à la moelle, à contours très irréguliers et pleins d'anfractuosités. Le microscope montre que ces plaques présentent assez souvent une destruction plus ou moins prononcée non seulement des gaines de myéline mais encore des cylindraxes (c'est dans ces cas surtout qu'on observe des dégénérescences secondaires); enfin leurs limites à la périphérie n'ont pas la netteté, l'aspect en emporte-pièce que nous avons décrit plus haut dans la sclérose en plaques ; elles se continuent ou du moins se prolongent dans le tissu ambiant et méritent, jusqu'à un certain point, le nom de sclérose diffuse.

« Au point de vue clinique, cette forme morbide se distingue également par quelques caractères ; elle survient en général à un âge plus avancé (surtout à partir de 40 ans) ; elle se présente ordinairement par les symptômes classiques de la sclérose en plaques, notamment le tremblement, les troubles de la parole, les troubles oculaires, etc. ; elle s'accompagne plutôt de paralysie ; enfin sa marche n'est pas la même que celle de la sclérose en plaques, elle se montre souvent beaucoup plus rapide et se complique d'accidents nerveux graves qui peuvent en quelques mois entraîner la mort. Quant à son étiologie je pourrais vous donner des renseignements bien précis ; mais tout en pensant que pour elle comme pour la sclérose en plaques proprement dite, les maladies infectieuses jouent un rôle important, je suis cependant convaincu que ces deux espèces de sclérose en plaques naissent dans des conditions différentes : c'est ainsi par exemple que la syphilis, qui ne produit guère la sclérose en plaques proprement dite, pourrait être dans certains cas considérée comme la cause de cette seconde variété. Il m'a semblé que ces différences étaient à la fois assez nombreuses et assez importantes pour justifier la disjonction de ces deux espèces morbides, et bien qu'en réalité toutes deux soient dans la commune acception du mot des *scléroses en plaques*, je vous proposerais de réserver ce nom à la variété classique et de désigner la seconde sous un autre nom, par exemple celui de *sclérose multiloculaire diffuse*. Cette dernière forme, en conclusion, pourrait être mise sur le compte étiologique de la syphilis. »

Nonne dans sa monographie sur la *Syphilis du système nerveux* dit que quoiqu'on puisse avoir des foyers multiples d'origine spécifique dans le tissu nerveux, néanmoins le tableau symptomatique n'est pas le même que celui de la sclérose en plaques ordinaire. Si dans l'anamnèse du malade on rencontre la syphilis,cela n'en constitue pas nécessairement une preuve ; au contraire on peut considérer comme certain que la syphilis n'a aucune valeur étiologique dans le développement de la sclérose en plaques.

Suivant l'avis de Müller, l'existence d'une sclérose multiple syphili-

tique est uniquement admissible dans le sens qu'il s'agit d'une sclérose multiple secondaire à une artérite syphilitique. Cela serait surtout démontré par les cas de Bechterew, Michailow, Woloshaikin, Fournier, Scheikiewitsch et Pini. Cela confirme l'existence possible de foyers d'origine spécifique disséminés dans le tissu nerveux, foyers qui d'ailleurs ont été déjà démontrés par Charcot, Gombault, Bechterew, etc...

Gowers aussi décrit dans la syphilis du système nerveux des formations sclérotico-inflammatoires semblables à celles qu'on retrouve dans la sclérose en plaques vraie ; il fait remarquer que les deux processus ont la même évolution, et que leur distribution est aussi à peu près la même, mais qu'il est douteux que leur nature histologique justifie une assimilation entre les deux formes. D'après lui, la différence essentielle est constituée par la présence de nodules caséeux caractéristiques de la syphilis.

L'existence d'une syphilis à foyers disséminés étant admise, on a objecté que ces foyers n'ont pas les mêmes caractères histologiques que les foyers de la sclérose en plaques vraie. Dans les zones scléreuses de la myélite syphilitique en plaques, les cylindraxes et les cellules nerveuses ne seraient pas conservés au milieu du tissu gliomateux ; au-dessus et au-dessous des foyers on aurait toujours des dégénérescences secondaires ascendantes et descendantes, les vaisseaux présenteraient des lésions plus ou moins considérables ; somme toute on y retrouverait surtout les caractères d'une inflammation chronique d'origine vasculaire. Or tout cela n'appartiendrait pas à la structure des foyers de la sclérose en plaques pure. Ici on aurait, au contraire : intégrité plus ou moins complète des éléments cellulaires et des cylindraxes des fibres nerveuses, lésions vasculaires légères ou absentes, absence de dégénérescences secondaires.

En conclusion, tandis que dans la myélite disséminée syphilitique la prolifération de la névroglie représente surtout un processus de réparation, dans la sclérose en plaques la gliose ne serait pas en rapport avec la disparition des éléments nerveux ; elle semblerait plutôt constituer un processus primitif. Cette thèse a été soutenue par plusieurs auteurs, parmi lesquels je citerai Charcot, Leo, Liouville, Joffroy, Hirsch, Schüle, Leube, Zenker, Ebstein, Kelp, Otto, Buchwald, Berlin, Jolly, Engesser, Putzar, Werding, Uthoff, Schuster, Bielschowsky, Probst, Thomas.

Il ne faut pas oublier cependant que d'autres théories ont été émises. Ziegler, Jutzler, Strümpell, Rossolimo, Müller pensent que la prolifération est causée par des agents propres à l'individu et que la cause extérieure, la cause apparente, constitue seulement le moment qui provoque la manifestation de cette propriété latente.

Adamkiewicz, Unger, Rheinhold, Hüber, Redlich, Sander, Schlagenhaufer, Herz, Kopfer, Fürstner, Erben affirment que le processus anato-

mique dans la sclérose en plaques commence dans le tissu nerveux. Ils arrivent à cette conclusion surtout parce qu'ils n'ont pas trouvé dans leur cas d'altérations évidentes des vaisseaux. Ces lésions au contraire ont été rencontrées dans certains cas et considérées comme primitives par beaucoup d'autres auteurs, parmi lesquels il me suffit de citer Dejerine, Marie, Weigert, Popoff, Williamson, Goldscheider, Borst, Finkelnburg, Flatau et Kœlichen, Bielschowsky.

Dejerine décrit un cas à forme de sclérose latérale amyotrophique, et ayant trouvé des lésions assez prononcées des vaisseaux il leur attribue le rôle principal dans le processus histopathologique. Il dit que dans ce cas l'origine vasculaire des plaques rend compte et de leur configuration et de leur dissémination. La même année, P. Marie écrivait dans le *Progrès médical* : « La sclérose en plaques n'est que la localisation médullo-encéphalique de la détermination vasculaire des maladies qui semblent être constamment de nature infectieuse. »

Rossolimo lui aussi dans le *Traité d'anatomie pathologique du système nerveux* publié par Jacobson, Minor et Flatau, au chapitre de la sclérose en plaques, a fait remarquer que assez souvent on voit les plaques de sclérose suivre le trajet des vaisseaux. Il reconnaît en même temps qu'on peut trouver des altérations dans la plupart des vaisseaux et qu'il n'est pas rare de voir de petits îlots scléreux contenant en leur centre une artère ou une veine altérée ou thrombosée.

Pour les auteurs qui considèrent la sclérose en plaques comme une gliose disséminée primitive d'origine congénitale, on comprend aisément qu'ils excluent la syphilis des causes de la maladie, et même qu'ils en excluent les autres maladies infectieuses. La question a été encore dernièrement discutée par Edouard Müller. Dans son livre il distingue une sclérose en plaques d'origine endogène (sclérose en plaques vraie) et une sclérose en plaques d'origine exogène.

La première, qu'on devrait appeler plutôt gliose multiple, devrait être rapportée à une anomalie congénitale de développement La seconde, au contraire, serait à considérer comme une forme acquise ; elle aurait pour origine des infections, des intoxications, l'artériosclérose. La syphilis, pouvant déterminer des lésions vasculaires spécifiques, entrerait ainsi en ligne de compte dans l'étiologie de la maladie au même titre que toute autre infection.

Cela donné, il ne s'agirait pas, dans ces cas, d'une sclérose en plaques vraie, mais d'une sclérose disséminée secondaire nettement distincte de la première. Entre les deux processus existeraient les différences histologiques que nous avons déjà ci-dessus énumérées.

Les auteurs qui soutiennent l'origine infectieuse de la sclérose en pla-

ques tout en acceptant une forme de myélite syphilitique disséminée, établissent entre cette forme et la sclérose en plaques légitime (qu'ils attribuent à l'action d'une infection antécédente), les mêmes caractères histologiques que fait Müller en séparant celle qu'il considère comme liée à une anomalie congénitale de développement de la sclérose en plaques de n'importe quelle origine infectieuse.

Cependant tous les auteurs n'excluent pas d'une façon décisive l'infection syphilitique de l'étiologie de la sclérose en plaques. Déjerine et Thomas dans le *Traité des maladies de la moelle épinière* au chapitre du traitement de cette maladie, conseillent de mettre à l'essai l'iodure de potassium et le mercure, car, disent-ils, il n'est pas démontré que la sclérose en plaques ne puisse reconnaître la syphilis comme cause. Cela d'autant plus que dans la bibliographie on rencontre des observations qui viennent à l'appui d'une telle hypothèse. En effet dans certains cas elle est la seule maladie qui semble avoir joué un rôle dans l'apparition de la sclérose (Babinski, Greiff, Orlowsky, Thomas et Long).

Dans le cas d'Orlowsky il s'agissait d'une sclérose en plaques associée à une myélite syphilitique. Dans les foyers scléreux les cylindraxes étaient conservés ; les dégénérescences secondaires faisaient défaut.

Greiff mentionne la combinaison de la sclérose diffuse du cerveau et de la moelle avec la sclérose en plaques.

Long rapporte une observation fort intéressante :

La malade, âgée de 34 ans, était syphilitique. Quatre ans après le début de la syphilis elle présenta des troubles visuels, une paralysie progressive de la jambe droite, des troubles de la sensibilité et du sens musculaire, une certaine faiblesse des sphincters. Dans les quatre années qui suivirent on eut d'abord un peu d'amélioration, mais ensuite la parésie et l'incontinence s'accentuèrent de nouveau. Quelque temps après on remarqua encore des paresthésies, des douleurs, de la parésie du bras droit et diminution de la sensibilité de la main droite et de la jambe gauche. Enfin apparurent une contracture dans la jambe droite, le clonus du pied et l'exagération des réflexes tendineux des deux côtés.

Le réflexe plantaire était aboli à gauche, très vif à droite. Rien de particulier aux yeux. La malade succomba à la suite d'une pleurésie.

A l'examen anatomo-pathologique on trouva : moelle petite au niveau de la partie supérieure et moyenne, épaississement des méninges, deux plaques de sclérose multiple vraie au niveau de la moelle cervicale et une myélite syphilitique dans la moitié droite de la moelle (du 2e au 6e segment). De ce dernier foyer partaient des dégénérescences secondaires ascendantes et descendantes. Au point de vue histologique il différait de la structure des deux premiers par l'épaississement des méninges et des

septums, par l'augmentation des vaisseaux et l'épaississement de leurs parois, par le grand nombre des corps amylacés, par le petit nombre des cellules de névroglie, par la destruction des cylindraxes et des cellules nerveuses. L'auteur conclut en admettant la coexistence de la sclérose multiple avec la syphilis spinale.

Il ne considère pas cette association comme rigoureusement certaine ; mais il fait remarquer que la syphilis ne peut pas être mise hors de cause d'une façon absolue. Cette observation avec ses conclusions a été critiquée par Ladame. « La complication d'une syphilis spinale par une sclérose en plaques de nature différente, dit-il, est certainement une chose possible, probable même, si l'on veut, mais l'observation qui a fait le sujet de la thèse de M. Long ne nous paraît pas suffisamment concluante pour en démontrer la réalité clinique. » Dans sa critique Ladame considère ce cas comme un cas d'affection syphilitique rare. Il pense qu'on peut avoir des plaques scléreuses tout à fait semblables à celles de la sclérose en plaques vraie sans être en même temps une vraie sclérose en plaques. Cela d'autant plus, suivant son avis, que la syphilis cérébro-spinale présente souvent des lésions multiples, disséminées, sur la nature desquelles les anatomopathologistes n'ont pas dit leur dernier mot.

Wernicke dans son *Traité sur les maladies du cerveau* admet qu'une petite partie des cas de sclérose en plaques repose sur l'infection syphilitique.

Moncorvo a maintes fois insisté sur le rôle que la syphilis héréditaire peut jouer dans l'étiologie de la sclérose en plaques. Il croit que la syphilis héréditaire ne doit pas être oubliée parmi les maladies générales de nature infectieuse auxquelles il y a lieu de rattacher les lésions vasculaires comme le point de départ du processus hyperplasique de la sclérose multiple de l'enfance.

Une sclérose disséminée dans la syphilis héréditaire a été décrite aussi par Jacobsohn chez un enfant avec kératite interstitielle, hépatite et périhépatite, hyperplasie de la rate, périsplénite, néphrite interstitielle. Dans ce cas les plaques de sclérose n'avaient pas tous les caractères histologiques des plaques de la sclérose multiple vraie.

Cardarelli en 1897 a relaté un cas de combinaison du tabes avec la sclérose en plaques qu'il juge avoir une origine certainement syphilitique. Il s'agissait d'un individu de 43 ans, syphilitique depuis l'âge de 19 ans. La maladie débuta avec de la faiblesse aux membres inférieurs et de l'impuissance génitale ; ensuite se manifestèrent des troubles visuels et des altérations de la parole à type bradylalique et dysarthrique.

Lorsque l'auteur examina le malade, celui-ci présentait : ataxie, phénomène de Romberg, tremblement intentionnel, contractions fibrillaires

dans la langue et les masséters, parole scandée, exagération du réflexe rotulien, diminution de l'acuité visuelle, nystagmus, myosis et rigidité pupillaire, atrophie grise des papilles.

Cette étude bibliographique démontre que la question est encore bien loin de sa solution. La difficulté de la résoudre est d'autant plus grande qu'à côté des foyers de sclérose en plaques avec tous les caractères histologiques classiques décrits depuis Charcot, il y a des foyers avec une destruction plus ou moins complète des cylindraxes (forme destructive de Babinski). Les difficultés deviennent encore plus grandes si à cela on ajoute le fait qu'il n'est pas rare de rencontrer au niveau de ces foyers des lésions vasculaires plus ou moins accentuées. En effet, les lésions vasculaires sont dans la sclérose en plaques plus fréquentes qu'on ne l'avait pensé autrefois. En dehors des cas aigus ou subaigus où l'on a trouvé l'augmentation du nombre des vaisseaux (Schuster et Bielschowsky), l'épaississement de la paroi, la prolifération des noyaux de l'intima, l'infiltration de la paroi et l'espace péri-vasculaire plus ou moins dilaté, des lésions vasculaires, on a trouvé les mêmes lésions dans les cas chroniques rose en plaques. On y a décrit de l'épaississement de la paroi (Rindfleisch, Schüle, Bourneville et Guérard, Hess, Popoff, Redlich, Buchwald, Louville, Köppen, Balint, Uhthoff), le rétrécissement de la lumière particulièrement dans les foyers très anciens (Charcot, Dejerine, Hess, Balint), la dilatation de la lumière et l'infiltration de la paroi par des cellules rondes ou granuleuses (Otto, Probst, Rossolimo), de l'infiltration périvasculaire par des petites cellules (Huber, Probst, Thomas). Schüle, Goldscheider et Balint y ont décrit des métamorphoses régressives. Dans les espaces périvasculaires des vaisseaux de ces mêmes plaques scléreuses on a encore rencontré des leucocytes, des cellules granuleuses, des granules graisseux ou pigmentés, des corps amylacés (Hess, Buchwald, Putzar, Ebstein, Berlin, Köppen, Buss, Probst, Leyden).

Borst a vu des dilatations non seulement autour des vaisseaux sanguins, mais aussi autour des cellules nerveuses de la substance grise.

Cramer, Greiff et quelques autres ont trouvé des vaisseaux à paroi très épaissie ou oblitérée dans la partie centrale de presque toutes les plaques. Enfin Rossolimo et Williamson ont vu la sclérose localisée dans tout le territoire d'irrigation d'une artère, et l'occupant tout entier.

Cela dit au sujet des altérations vasculaires il nous reste encore à enregistrer un autre fait non moins important : à savoir que la persistance des cylindraxes plus ou moins déformés ne présente pas un caractère histologique exclusif aux foyers de la sclérose en plaques vraie ; on l'a maintes fois décrite aussi dans les foyers scléreux d'une autre origine, les foyers d'origine syphilitique y compris.

En somme nous pouvons conclure :

1° Dans la sclérose en plaques on a le plus souvent la conservation plus ou moins complète des cylindraxes ; mais dans certains cas ils peuvent disparaître plus ou moins complètement et donner lieu à des dégénérescences secondaires. Les auteurs qui ont constaté la destruction complète des cylindraxes sont assez nombreux ; il me suffira de citer Valentiner, Leube,Berlin, Putzar, Jolly, Russ, Siemerling, Lapinsky, Redlich, Babinski, Popoff, Oppenheim, Werding. La dégénérescence secondaire a été observée par Jolly, Babinski, Werding, Buss, Reinhold, Schuster et Bielschowsky, Lapinsky, Redlich, Siemerling, Probst.

2° Dans les zones de sclérose n'appartenant pas à la sclérose en plaques vraie, y compris celles d'origine syphilitique, on a fréquemment la destruction de la fibre nerveuse entière ; mais parfois cependant les cylindraxes peuvent être conservés et les dégénérescences secondaires faire plus ou moins complètement défaut.

Si à ces conclusions on ajoute que dans la sclérose en plaques vraie on rencontre souvent des lésions vasculaires plus ou moins accentuées ainsi nous venons de le dire et que la théorie vasculaire de cette maladie est la plus vraisemblable, on conçoit aisément que dans certains cas il serait absolument impossible de faire un diagnostic différentiel entre une forme consécutive par exemple à une fièvre typhoïde et une forme de myélite disséminée syphilitique à foyers un peu particuliers. En effet si dans le premier cas on a des lésions vasculaires plus ou moins accentuées et dans le second une certaine intégrité des cylindraxes, cela peut suffire à rendre le diagnostic histologique extrêmement délicat. L'état des méninges ne représente pas non plus un argument différentiel péremptoire car elles aussi ont été maintes fois trouvées altérées dans la sclérose en plaques classique (Borst et d'autres).

Cela considéré, il ne nous semble pas entièrement justifié d'éliminer dans tous les cas la syphilis des facteurs étiologiques de la sclérose en plaques. A ce propos je ferai aussi remarquer que rien ne me semble plus spécieux que la critique de Ladame au travail de Long. En effet si la lésion que Long a décrite présente réellement les caractères histologiques des foyers de la sclérose en plaques vraie et si elle est réellement due à l'infection syphilitique, ainsi que Ladame semble le reconnaître, on ne conçoit pas pourquoi on la doit considérer comme une forme rare de syphilis nerveuse. Car si la syphilis est capable de donner naissance à des plaques de sclérose tout à fait comparables à celles de la sclérose multiple, cela constitue bien une forme spéciale de syphilis nerveuse, mais il n'y a pas de raisons pour refuser à cette forme l'étiquette de sclérose en plaques uniquement parce que dans son étiologie figure la syphilis.

*
* *

Après avoir passé ainsi en revue les opinions qui ont été émises à propos du rôle étiologique de l'infection syphilitique dans le développement de la sclérose en plaques, je vais rapporter deux observations personnelles que j'estime assez intéressantes pour le problème qui nous occupe. Je dois les matériaux utilisés à l'amabilité inépuisable du mon cher maître, M. P. Marie et je suis heureux de trouver ici l'occasion de lui adresser mes plus vifs remerciements et de lui témoigner les sentiments de la plus sincère reconnaissance.

Observation I (Planches LI, LII, LIII).

Wag..., âgé de 31 ans, aide-pharmacien, entré à Bicêtre le 28 juin 1901.

Antécédents. — Père mort à 71 ans des suites d'un accident ; mère morte à 54 ans de tuberculose pulmonaire. Il a un frère de 16 ans et trois sœurs qui ont toujours eu une très bonne santé : un autre frère est mort en Afrique à la suite des fièvres malariennes.

Il a eu à 9 ans la rougeole dont il guérit sans avoir présenté de complications. Dès lors aucune maladie éruptive ou infectieuse n'est venue troubler son état de santé. Cependant à 14 ans il a présenté des adénites cervicales qui ont suppuré, et vers l'âge de 15 ans des suppurations au niveau de la jambe droite. A 16 ans il a été sujet à des douleurs rhumatismales siégeant aux deux membres supérieurs, douleurs qui depuis ont reparu de temps à autre.

L'histoire de sa maladie actuelle paraît remonter à 1891. A cette époque il éprouva de fortes douleurs dans toute la région du dos. Ces douleurs survenaient surtout la nuit. La première fois qu'elles survinrent il fut incapable pendant trois jours de se tenir couché sur le dos. Depuis lors il s'aperçut que sa marche devenait pénible et qu'il traînait la jambe droite tandis que la gauche fonctionnait encore assez bien. Il fut examiné à cette époque et l'on constata de l'exagération des réflexes patellaires et du clonus du pied. Il continua à exercer sa profession jusqu'en 1897, date à laquelle des phénomènes nouveaux survinrent l'empêchant de continuer son travail. Dans le membre inférieur droit il commença à éprouver des douleurs fulgurantes et des sensations de constriction. Cette même sensation il l'avait aussi fréquemment au niveau de la base du thorax. En même temps se manifesta un tremblement qui était assez marqué sous l'influence des émotions, mais qui se trahissait surtout dans l'écriture ; l'écriture était tremblée. Il fut admis alors dans un hôpital de New-York où il habitait et soumis à un traitement d'épreuve iodo-mercurique étant syphilitique. Ce traitement n'eut pas une influence notable sur les symptômes de la maladie.

Il resta à l'hôpital 16 mois ; puis il rentra en Europe et vint s'installer à Paris. Mais comme l'état de sa santé s'aggravait toujours il entra d'abord à l'hôpital Tenon (14 mai 1901) et puis à Bicêtre (30 octobre 1901).

Etat actuel. — A l'inspection, le malade se présente les cuisses en forte adduction et les genoux fléchis : Il rappelle un peu l'attitude des coxalgiques. Les

cuisses sont de même un peu fléchies sur le bassin. Les pieds sont en extension sur la jambe. Les divers segments des membres inférieurs sont fixés dans l'attitude décrite ; on arrive avec peine à écarter un peu les deux cuisses serrées l'une contre l'autre. Les membres inférieurs peuvent être étendus passivement, presque complètement. Cette attitude date d'il y a un an et l'empêche de se tenir debout et de marcher. Ses membres supérieurs ne présentent pas de raideur. La flexion, l'extension, la rotation de la tête sont bonnes. Quoique les membres supérieurs n'aient pas de raideur évidente, les mouvements délicats sont difficiles, et parésiés. L'examen dynamométrique donne 15 à droite et 18 à gauche.

L'écriture n'est plus possible depuis un an.

La sensibilité tactile est conservée au niveau de la face, des membres supérieurs et du tronc ; elle est très émoussée au niveau des cuisses et disparaît totalement au niveau des genoux. Même constatation pour la sensibilité à la douleur et la sensibilité thermique. Le sens stéréognostique semble aboli tandis que le sens des attitudes segmentaires semble assez bien conservé. Le dermographisme est très apparent.

Le réflexe plantaire est en extension des deux côtés.

Les réflexes abdominaux et crémastériens sont abolis bilatéralement.

Les réflexes rotuliens sont forts des deux côtés.

Le clonus du pied existe de même des deux côtés.

Les réflexes du poignet et du coude sont un peu forts, mais l'exagération n'est pas très marquée.

L'acuité auditive est un peu affaiblie.

La vision est peu nette ; il ne distingue pas les traits des gens à moins qu'ils ne soient très rapprochés. Souvent il voit très trouble. Pendant deux ans et jusqu'à juin 1901 il a présenté de la diplopie passagère. Actuellement il présente du nystagmus transversal. Les pupilles sont à peu près égales ; peut-être la droite est-elle légèrement plus étroite que la gauche. Elles réagissent faiblement à la lumière. Au repos le malade ne présente aucun tremblement, mais à l'occasion d'un mouvement voulu, quand on lui donne un objet à porter à sa bouche, les bras sont agités d'un tremblement à oscillations étendues dont l'amplitude et la fréquence s'accroissent au fur et à mesure qu'il s'approche du but. Quand il est émotionné ou à l'occasion de mouvements intentionnels, sa tête tremble et ses dents s'entrechoquent.

Les membres inférieurs ont un peu maigri.

Le champ visuel n'est pas rétréci.

La langue est agitée par les mouvements fibrillaires.

La parole est spasmodique, scandée.

Troubles passagers de la mémoire. Il pleure très facilement.

Pas de troubles de la déglutition.

Pas de vomissements.

Il ne perd pas ses matières. Incontinence d'urine. Il est obligé d'avoir un urinal en permanence.

25 *juin* 1903. — Depuis 5 ou 6 jours le malade dit qu'il voit double le matin

au moment où il se réveille et que ce phénomène persiste 10 à 15 minutes environ. La vue est très affaiblie ; il est incapable de reconnaître les personnes qui se trouvent autour de son lit.

On pratique la ponction lombaire qui donne une lymphocytose discrète.

Le lendemain il se plaint d'une légère céphalalgie, mais il prétend que sa vue est meilleure et que depuis la ponction il n'a plus vu double.

26. — Le malade se sent notablement soulagé. La diplopie n'a pas reparu. Pas de céphalalgie.

Dans les jours qui suivent le tableau clinique s'aggrave de nouveau.

26.— Le malade se trouve dans un état subcomateux ; il est très pâle et se réveille difficilement ; ensuite il répond péniblement aux questions qu'on lui pose.

30. — L'état subcomateux persiste. La température s'est élevée à 40°3. Urine purulente. Eschare étendue au niveau de la fesse gauche.

31. — La température donne 39° 5 ; l'état du malade est un peu meilleur qu'hier. Il répond assez bien aux interrogations.

14 novembre. — Le malade présente sur la face une éruption de papulo-pustules ombiliquées, qui ressemblent un peu à celles de l'acné iodique. On trouve quelques éléments jusqu'à la partie supérieure du thorax. La jambe gauche présente une desquamation par larges squames épaisses et cornées. Au niveau du talon gauche il y a une petite excoriation. L'eschare fessière suppure assez abondamment.

Les muscles des membres inférieurs sont atrophiés, surtout à la jambe ; les membres supérieurs sont, eux aussi, quoique un peu moins, nettement atrophiés.

Les membres inférieurs conservent l'attitude que nous avons ci-dessus décrite. Aux membres supérieurs au contraire, les mouvements sont assez bien conservés quoique très gênés par le tremblement intentionnel et leur force musculaire est très diminuée. Les mouvements de la tête restent toujours bien conservés.

Les réflexes olécraniens sont conservés des deux côtés, mais ne sont pas exagérés. Le réflexe du poignet existe à gauche non exagéré, mais il fait défaut à droite.

En résumé : *Début de la maladie en* 1895 *par des douleurs dans le dos. Paraplégie spasmodique progressive ; douleurs fulgurantes et sensations de constriction aux membres inférieurs et à la base du thorax. Tremblement intentionnel progressif. Difficulté des mouvements au niveau des membres supérieurs.*

Diminution de la sensibilité aux cuisses et aux genoux.

Sens stéréognostique aboli tandis que le sens des attitudes segmentaires semble peu touché. Clonus du pied, signe de Babinski des deux côtés. Légère exagération des réflexes des membres supérieurs. Affaiblissement de la vue ; pendant deux années un peu de diplopie. Pupilles légèrement anisocoriques et réagissant faiblement à la lumière. Nystagmus transversal. Parole spasmodique, scandée. Facilité à pleurer à la suite de la cause la plus insignifiante. Atrophie évidente des muscles des membres inférieurs. Eschare sacrée suppurante et fièvre élevée pendant quelques jours, éruption papulo-pustuleuse, état subcomateux. Mort. Le sujet, qui était

syphilitique, avait été soigné il y a deux ans à New-York par des frictions mercurielles.

La ponction lombaire pratiquée pendant le dernier mois de maladie donna une lymphocytose discrète.

Autopsie. — La boîte crânienne et la dure-mère sont normales. La pie-mère est épaissie dans la région opto-pédonculaire. Les hémisphères cérébraux et le cervelet ne présentent aucune altération à l'examen extérieur. Les vaisseaux de la base du cerveau ne sont pas atteints d'artério-sclérose.

Sur des coupes longitudinales et transversales on voit dans les hémisphères cérébraux des plaques grises en très petit nombre, au niveau de la couche sous-épendymaire. Les parois ventriculaires et les plexus choroïdiens n'ont aucune lésion. Les coupes faites à travers le cervelet montrent les noyaux dentés atrophiés, rabougris et d'une couleur grisâtre rappelant celle des foyers scléreux.

Le pont et le bulbe ne présentent rien d'anormal à l'examen macroscopique. La moelle est de volume normal. La méninge postérieure est très épaissie surtout au niveau de sa partie dorso-lombaire.

Examen microscopique. — *Région protubérantielle supérieure.* — Méthode de Weigert et Weigert-Pal (Pl. LI, fig. 1).

Calotte. — A gauche, destruction du pédoncule cérébelleux supérieur, du faisceau longitudinal postérieur, de la petite racine motrice descendante du trijumeau, de l'entrecroisement de la IVe paire, du faisceau central de la calotte, du ruban de Reil médian, de la tœnia pontis et de la substance réticulée grise sauf une partie comprise entre le ruban de Reil médian, le pédoncule cérébelleux supérieur et le faisceau central de Bechterew. Une partie aussi du lemniscus latéral est conservée. A droite, la destruction est limitée au coude formé par le ruban de Reil médian et sa partie latérale, à une partie du faisceau central de la calotte et du pédoncule cérébelleux supérieur, au faisceau longitudinal postérieur, sauf quelques fibres. La petite racine motrice descendante du trijumeau est conservée de même que la IVe paire.

Partie antérieure. — A gauche, existe une zone scléreuse qui détruit le pédoncule cérébelleux moyen, le stratum profundum et le stratum superficiale des fibres transversales du pont et une partie de la voie pédonculaire. A droite elle occupe seulement un peu le stratum superficiale.

Les cellules des noyaux centraux supérieurs, des noyaux latéraux et de la substance grise du pont sont presque complètement conservées des deux côtés.

Région protubérantielle inférieure (fig. 2). — La moitié gauche de la protubérance est profondément lésée. Les parties restées indemnes de sclérose sont, en résumé, les suivantes : les fibres transversales du stratum profundum, quelques fibres du corps trapézoïde et du ruban de Reil médian, une partie des fibres du stratum superficiale et du pédoncule cérébelleux supérieur et moyen. Le faisceau pyramidal contient peu de fibres à gaîne myélinique normale qui est ou disparue ou atrophiée. La moitié droite est encore plus profondément atteinte par la sclérose comme il résulte de la figure. Avec tout cela il ne faut pas oublier que les cellules des noyaux des VIe, VIIIe paires, du

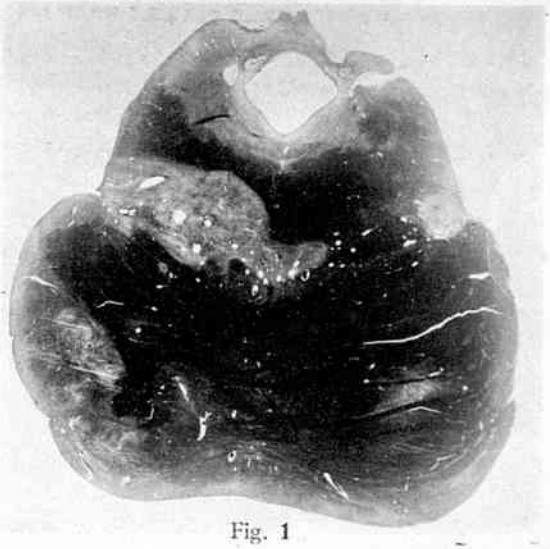

Fig. 1

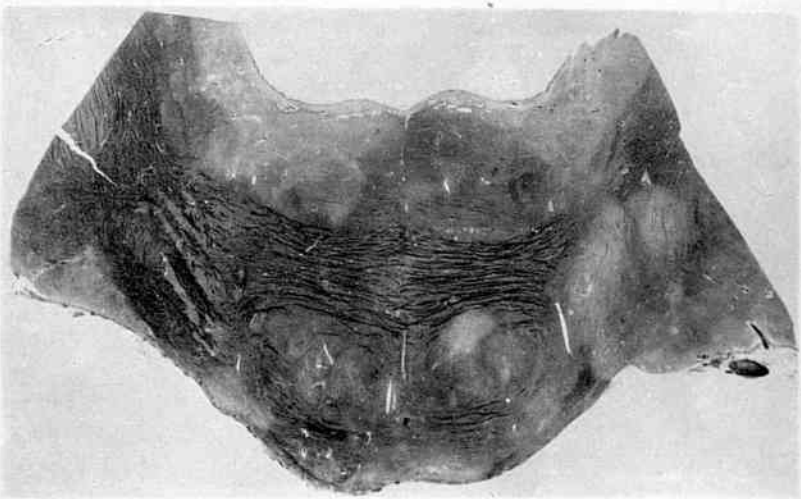

Fig. 2

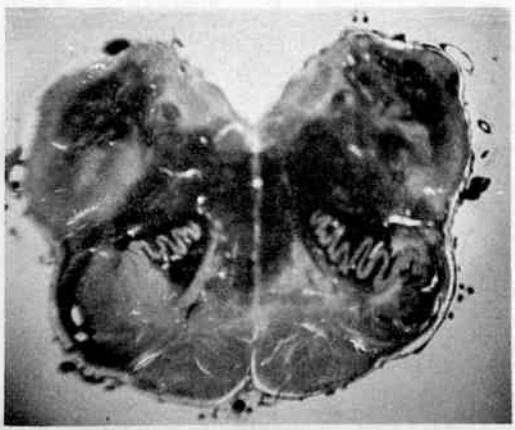

Fig. 3

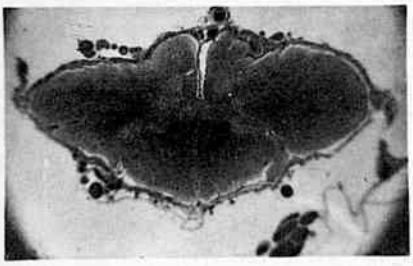

Fig. 4



Fig. 5

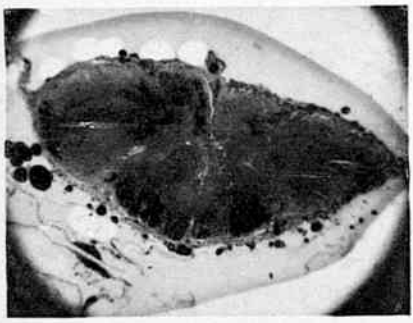

Fig. 6

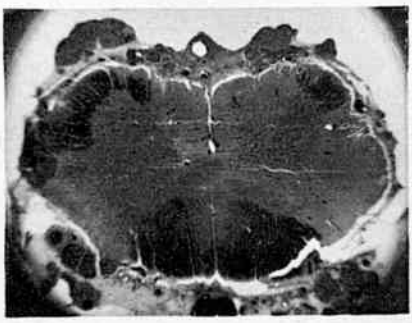

Fig. 7



Fig. 8

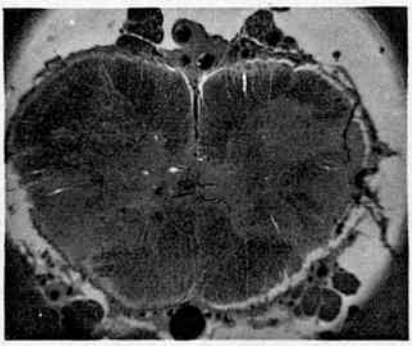

Fig. 9

SCLÉROSE EN PLAQUES ET SYPHILIS

(Catola.)

noyau central inférieur, de l'olive supérieure et des noyaux du pont sont presque complètement conservées.

Région bulbaire supérieure. — La zone de sclérose occupe les deux pyramides, les noyaux arqués, la couche plus superficielle du corps restiforme et le tubercule acoustique. Les faisceaux latéraux du bulbe sont plus clairs que d'ordinaire. Les olives, le feutrage olivaire interne et externe ne sont pas atteints ; de même les systèmes des fibres arquées. Toutes les lésions sont symétriques.

Région bulbaire moyenne. — Dans la moitié gauche, la pyramide, les deux tiers antérieurs de l'olive, le noyau rétropyramidal, la racine descendante du trijumeau, le faisceau latéral du bulbe, le corps restiforme et le faisceau solitaire sont complètement remplacés par des zones scléreuses. Dans la moitié droite l'olive est moins touchée (fig. 3).

Les noyaux de la XIIe paire et les noyaux postérieurs de la XIe paire montrent avec des colorations opportunes, toutes leurs cellules encore intactes.

Région olivaire inférieure du bulbe au-dessous de l'olive. — A ce niveau toute la section transverse du bulbe est transformée en une zone de sclérose ; on y rencontre encore quelques fibres éparses du système des fibres arciformes interréticulées. Pas de trace de l'entrecroisement piniforme. Malgré cela les cellules des noyaux de Goll et de Burdach et de la substance gélatineuse de Rolando semblent en nombre normal lorsqu'on compare ces coupes à d'autres faites au même niveau sur un bulbe normal. On peut dire la même chose à l'égard des noyaux latéraux antérieurs et postérieurs du bulbe et des noyaux de la XIIe paire. Au niveau de l'entrecroisement moteur n'existe pas une seule fibre colorable avec le Weigert ou Weigert-Pal. Les cellules des cornes de la moelle sont présentes.

Moelle cervicale supérieure. — Dans toute la section transverse de la coupe il n'existe plus une seule gaine myélinique colorée avec la méthode de Weigert et Weigert-Pal. Les cornes de la substance grise sont encore bien reconnaissables grâce à la conservation presque complète de leurs cellules. Les racines postérieures qui se trouvent sur la même coupe présentent un tiers environ de fibres normales : des autres fibres, une partie est constituée par des fibres à gaine myélinique non colorée par la laque hématoxylinique, une partie par des cylindraxes très clairs et un peu gonflés, entourés ou non par un mince cercle plus foncé représentant le résidu de la gaine myélinique qui va disparaître.

Moelle au niveau de la 8e racine dorsale. — Jusqu'à ce niveau la moelle ne présente aucune gaine myélinique colorable par la méthode de Weigert et Weigert-Pal. A partir de ce niveau il n'y a plus que quelques fibres dans la partie périphérique du cordon antérieur. Les racines antérieures et postérieures contiennent deux tiers de fibres normales ; d'autres sont représentées par de petites zones circulaires légèrement jaunâtres (Pl. LII, fig. 4).

Deux racines plus bas, la moitié gauche de la moelle ne contient qu'un petit groupe de fibres nerveuses normales situées à peu près au niveau de la partie postérieure du faisceau de Burdach. La moitié droite, au contraire, est beaucoup moins touchée (fig. 5).

Au niveau de *la 11e racine dorsale*, le cordon latéral gauche est presque complètement normal ainsi qu'une grande partie du cordon de Burdach des deux côtés : tout le reste de la coupe ne contient plus une seule fibre nerveuse colorable avec la méthode de Weigert. Les cellules de la substance grise sont en grande partie conservées. Les fibres des racines antérieures et postérieures sont, elles aussi, en très bon état (fig. 7).

Au niveau de la 2e racine lombaire, les cordons postérieurs sont presque normaux. A gauche est bien conservée aussi une partie du cordon antéro-latéral, tandis qu'à droite il n'en reste pas de trace (fig. 7).

Un segment plus bas les rapports sont complètement invertis (fig. 8).

Au niveau des 4e et 5e racines lombaires, les cordons antéro-latéraux et les cordons postérieurs sont à peu près normaux, sauf une légère sclérose symétrique bornée aux faisceaux pyramidaux (fig. 9).

En conclusion, à partir de la région bulbaire immédiatement sous-olivaire, jusqu'à la 8e racine dorsale, presque toute la substance nerveuse, sauf quelques petits îlots disséminés, est remplacée par du tissu scléreux. A partir de la susdite racine jusqu'à la totalité de la moelle lombaire on rencontre des plaques de sclérose avec ou sans dégénérescence secondaire. Avec cela dans toute la moelle cervico-dorsale, les fibres radiculaires intramédullaires ne présentent plus leurs gaines myéliniques colorables par la laque hématoxylinique tandis que leur portion extramédullaire apparaît tout à fait normale. Ce fait et celui de l'intégrité des cellules nerveuses au milieu de zones complètement sclérosées constituent une autre preuve très importante qui fait reconnaître à cette forme de sclérose des caractères identiques à ceux qu'on est habitué à voir dans la sclérose en plaques ordinaire.

Pie-mère.— La pie-mère spinale est épaissie et infiltrée (Pl. LIII, fig. 10). L'infiltration est constituée par des lymphocytes, par des éléments polynucléaires et par des cellules à noyau assez grand, rond ou ovalaire, entouré d'une couche très mince de protoplasma. Cette infiltration est surtout très prononcée au niveau du sillon longitudinal postérieur et autour des vaisseaux et présente ceci de caractéristique que les éléments polynucléaires sont très nombreux dans la méninge de la partie inférieure de la moelle, tandis que dans les parties supérieures on trouve presque exclusivement des mononucléaires. On peut penser qu'à l'infiltration lymphocytaire préexistante et déjà décelée par la ponction lombaire, a pu se surajouter une méningite septique ascendante due à l'eschare du sacrum qui dans les derniers jours de la maladie s'était mise à suppurer abondamment. Tous le vaisseaux de la pie-mère ont leurs parois plus ou moins épaissies et infiltrées : très souvent l'infiltration s'étend à la gaine périvasculaire et au tissu avoisinant (fig. 11).

Dans les vaisseaux de la substance médullaire transformée en plaques de sclérose, on observe : augmentation en nombre des capillaires, épaississement de la paroi des petits vaisseaux avec augmentation des noyaux et rétrécissement de la lumière vasculaire.

En général les espaces périvasculaires ne sont pas infiltrés. Quelques vaisseaux à parois très épaissie se présentent colorés uniformément avec les ca-



Fig. 10

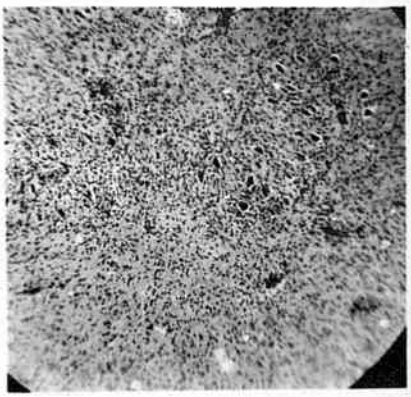

Fig. 13



Fig. 11

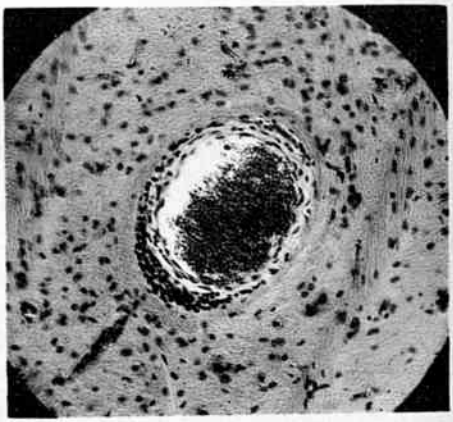

Fig. 14

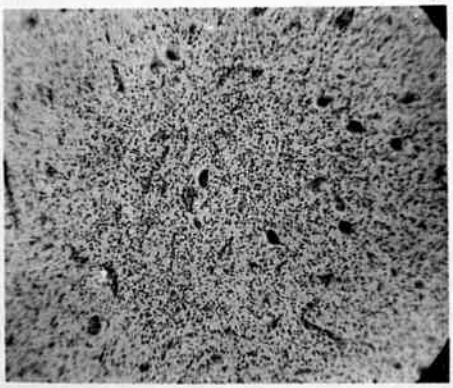

Fig. 12

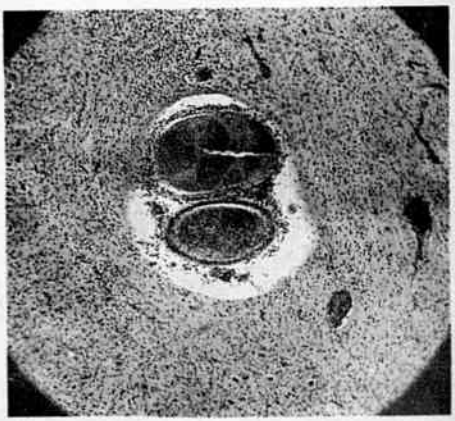

Fig. 15

SCLÉROSE EN PLAQUES ET SYPHILIS

(Catola.)

ractères d'une métamorphose hyaline ou colloïde. Un certain nombre de capillaires est complètement obstrué et remplacé par un petit amas de noyaux polymorphes de grandeur différente.

Dans la substance médullaire, en dehors des plaques de sclérose, les vaisseaux sont très souvent accompagnés par une infiltration parvicellulaire plus ou moins abondante.

La névroglie est proliférée par ci par là dans le tissu non encore envahi par des foyers scléreux, d'une façon plus ou moins prononcée. En certains endroits les noyaux y figurent trois ou quatre fois plus nombreux qu'à l'ordinaire (fig. 12). Dans les foyers scléreux nous n'avons trouvé que du tissu fibrillaire et des noyaux de névroglie de grandeur moyenne ; les cellules géantes y sont assez rares. Les tourbillons de fibrilles maintes fois décrits dans la sclérose en plaque n'y sont pas évidents.

Au niveau des plaques de sclérose il n'existe presque plus une fibre nerveuse avec sa gaine myélinique. Un certain nombre seulement possèdent encore cette gaine mais elle n'est pas colorée par la méthode de Weigert et est représentée par de petites zones pâles contenant ou non le cylindraxe encore bien visible à leur intérieur. Une partie des fibres ainsi transformées présente un degré variable d'hypertrophie, parfois très prononcée, surtout dans les zones intermédiaires entre le tissu sain et le tissu scléreux, où, en même temps on trouve aussi d'autres fibres plus ou moins atrophiées.

Dans les zones de sclérose existent, éparses, quelques cellules granuleuses, mais les corps amylacés y font défaut complètement.

Au sujet des cylindraxes étudiés avec le carmin, la méthode de Stroebe et de Kaplan, on peut dire que dans certaines plaques ils laissent déceler leur présence sur une très grande échelle, mais que dans d'autres, au contraire, ils ne sont plus reconnaissables. D'ailleurs, lorsqu'ils persistent ils sont presque toujours plus ou moins modifiés dans leur aspect anatomique. Les modification les plus fréquentes qu'on y rencontre avec ces méthodes sont les suivantes : l'hypertrophie, l'atrophie, les varicosités et la pâleur. Nous n'avons pas pu mettre à profit les méthodes spécifiques pour la coloration des fibrilles comme de celle Bethe, de Bielschoosky, de Cajal, etc., car le durcissement que les pièces avaient déjà subi préalablement, ne nous permettait pas de les utiliser. Les cellules nerveuses sont presque complètement conservées partout. Dans certaines coupes colorées avec l'hématoxyline-éosine, la coloration des corps thyroïdes est si bien réussie qu'elle nous permet d'apprécier avec exactitude la structure normale des cellules, même dans les endroits où la sclérose semble la plus complète.

L'examen histologique du cervelet a mis en relief que les régions des noyaux dentés sont envahies par une gliose assez prononcée. Les cellules ganglionnaires tout en conservant leur structure normale ne gardent plus leur position ordinaire, mais elles se trouvent déplacées et situées plus ou moins irrégulièrement. Parmi les noyaux de névroglie il y en a un grand nombre de petits ronds, fortement colorés par la laque hématoxylinique et d'autres, par ci par là, eux aussi, assez nombreux, d'une forme variée, parfois même fort bizarre, granu-

leux, variables en dimension, mais, en général, assez grands. Ces noyaux parfois sont très nombreux (fig. 13).

Les vaisseaux du cervelet dans cette même région et un peu dans toute la substance blanche extraciliaire, présentent presque tous une infiltration périvasculaire plus ou moins prononcée et assez souvent aussi une augmentation très évidente de la névroglie qui les entoure (fig. 14). A cet égard il faut remarquer que les altérations périvasculaires peuvent revêtir des aspects différents au moins pour l'extension du processus anatomique qui les caractérise. Ainsi parfois on observe une couche très mince d'infiltration nucléaire située entre l'adventice du vaisseau et le tissu nerveux sans aucun espace vide intermédiaire (fig. 13) ; parfois, au contraire, entre la paroi vasculaire et la substance nerveuse, outre un nombre plus ou moins considérable de noyaux, on rencontre un espace vide plus ou moins large, une vraie formation lacunaire (fig. 15). Cette ressemblance avec les lacunes de désintégration cérébrale telles qu'elles ont été décrites chez les vieillards hémiplégiques, est d'autant plus étroite que la paroi qui les limite du côté de la substance nerveuse est en général représentée par un anneau de névroglie fibrillaire très pauvre en noyaux. Cependant la paroi de ces formations cavitaires est toujours beaucoup plus régulière que dans les lacunes de désintégration.

Les noyaux qui constituent les infiltrations périvasculaires sembleut appartenir à des lymphocytes, à des *platsmazellen*, à des cellules de l'adventice ; cependant les lymphocytes y prédominent.

La paroi de tous ces vaisseanx parfois ne semble pas modifiée dans sa structure ; parfois, au contraire, elle est un peu épaissie et légèrement infiltrée ; un certain nombre des capillaires ne conserve plus son intégrité, car on les retrouve remplacés par un amas de 8-10 noyaux à forme et à dimension variable.

Cette constatation d'une sclérose assez prononcée des régions des noyaux dentés nous semble fort intéressante, d'autant plus que nous l'avons rencontrée aussi dans un autre cas de sclérose en plaques légitime. Il vaudrait la peine d'examiner régulièrement ces zones dans tous les cas de sclérose en plaques et particulièrement dans ceux qui présentaient de la titubation ou de la démarche cérébelleuse pour voir, si à défaut d'autres lésions du cervelet ou de ses pédoncules, cette localisation présente un intérêt particulier.

Les lésions vasculaires et périvasculaires que nous avons décrites dans cet organe, de même que celles que nous avons rencontrées dans la moelle et dans la méninge confirment, à notre avis, la nature spécifique de la sclérose et lui en impriment un certain cachet histologique qui s'éloigne un peu de ce que nous trouvons habituellement dans la sclérose en plaques commune ; mais, d'un autre côté, nous ne saurions assez insister sur ce qu'au niveau des plaques sclé-reuses l'identité est absolue, ce qui du reste explique l'identité symptomatique.

En résumé : *Epaississement de la pie-mère cérébrale au niveau de la région opto-pédonculaire et de la pie-mère spinale. Infiltration de celle-ci par des lymphocytes et par des éléments polynucléaires, assez nombreux dans la partie inférieure de la moelle. Quelques plaques de sclérose sous l'épendyme des ventricules latéraux.*

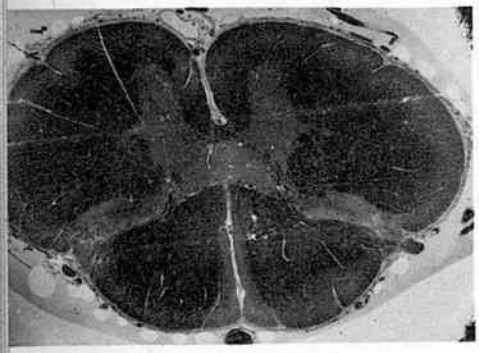

Fig. 1



Fig. 2

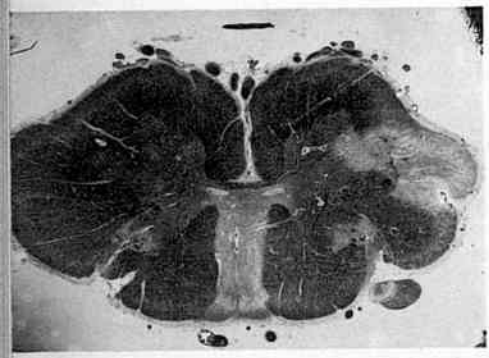

Fig. 3

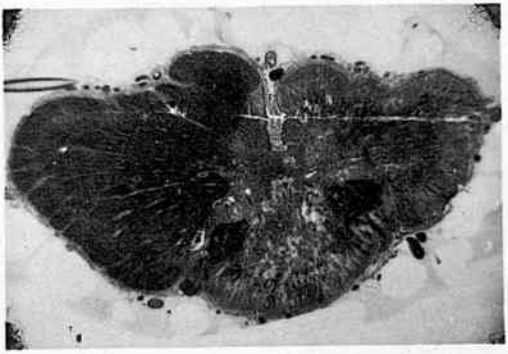

Fig. 4

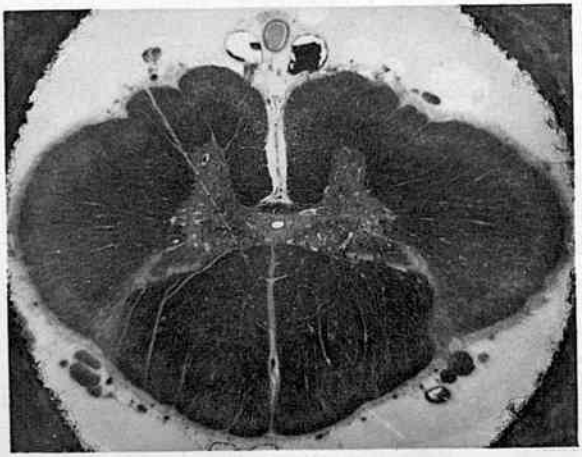

Fig. 5

SCLÉROSE EN PLAQUES ET SYPHILIS

(Catola.)

Sclérose des zones ciliaires et périciliaires du cervelet ; plaques scléreuses disséminées dans les pédoncules et la protubérance. Le bulbe et la moelle sont les parties les plus atteintes. A partir de la région bulbaire inférieure jusqu'à la 8e racine dorsale existent de très larges zones de sclérose entrecoupées par des petits îlots de tissu nerveux sain ou à peu près. Les racines antérieures et postérieures apparaissent presque complètement normales partout. Tous les vaisseaux de la pie-mère et de la moelle présentent des altérations plus ou moins prononcées : épaississement de la paroi, infiltration, parfois dégénération hyaline. Sclérose des zones ciliaires et périciliaires du cervelet avec lésions vasculaires, conservation de la plus grande partie des cylindraxes et des cellules ganglionnaires dans les zones des sclérose, absence de dégénérescences secondaires.

*
* *

Je vais relater maintenant une observation de myélite syphilitique à foyers disséminés, où on verra de nouveau que ceux-ci peuvent réaliser les caractères histologiques des plaques de la sclérose multiple légitime. Dans ce cas le tableau clinique était dominé par une paraplégie spasmodique qui ne laissait absolument pas prévoir l'existence d'une myélite à plaques avec les caractères que nous décrirons.

OBSERVATION II (Pl. LIV).

Demonc.., âgé de 65 ans, entré à l'hospice de Bicêtre en 1902 avec le diagnostic de paraplégie syphilitique.

Le père du malade est mort en 1889 très âgé : il avait été un grand buveur de vin ; la mère est morte en 1884 d'une cachexie qu'on ne peut pas préciser.

Il est né à terme d'une couche normale. En fait de maladies infectieuses il a eu la rougeole à l'âge de 3 ans. A 20 ans il présenta une hémoptysie qui depuis s'est renouvelée maintes fois. Infection syphilitique à 31 ans.

L'histoire de la maladie actuelle remonte au mois d'octobre 1873. Un soir le malade en entrant chez un marchand de vin ressent une sensation comparable à une secousse électrique qui tout d'un coup frappe ses jambes et ne laisse au malade que le temps de prendre appui à un bec de gaz pour ne pas tomber. Puis à l'aide d'un camarade il rentre péniblement chez lui et il se couche. A ce moment le malade a la jambe droite paralysée et le membre supérieur droit malhabile et plus faible qu'à gauche.

En juillet 1874 il entre dans le service de M. Ferrand. L'état de son bras droit s'améliore et il peut recommencer à travailler.

En 1875 le malade entre de nouveau à l'hôpital où on le considère comme un ataxique. Il demeure quatre mois dans le service et c'est pendant cette période que la jambe gauche s'est prise à son tour.

Depuis 1892 il est confiné au lit ; à cette époque il entre à Bicêtre.

Examen : 1902. Rien de particulier aux yeux. Membres inférieurs extrêmement amaigris. Ils sont le siège de tiraillements spasmodiques sous l'influence d'excitations psychiques. Le malade ne peut pas les remuer sans l'aide des mains.

La flexion, l'extension de la cuisse et de la jambe sont abolies. L'abduction est nulle, l'adduction presque nulle.

Les membres supérieurs sont amaigris mais à un degré moindre que les inférieurs. Il faut d'ailleurs considérer qu'on a affaire avec un amaigrissement généralisé et que le malade présente des lésions tuberculeuses assez avancées.

La force de la main droite est nettement amoindrie.

Face. Rien de remarquable.

Les reflexes rotuliens sont très exagérés. Il y a du clonus du pied très marqué.

Le réflexe de Babinski est présent des deux côtés. Le réflexe du poignet est plus fort à gauche qu'à droite. Il n'y a pas de trouble de la sensibilité ni du sens stéréognostique. Le sens musculaire est conservé. Il pleure facilement.

Incontinence d'urine et parfois des matières. Impuissance génitale.

Autopsie. — Rien de particulier ne s'observe à l'examen extérieur des méninges cérébrales et du cerveau. Les coupes horizontales et verticales portées à travers les hémisphères et le cervelet avant et après le durcissement ne décèlent aucune lésion appréciable.

La moelle épinière offre à l'observation un certain degré d'épaississement des méninges postérieures. Les racines ne sont pas grises. Tout ce qu'on peut dire de la moelle c'est qu'elle apparaît un peu plus petite qu'à l'ordinaire, particulièrement au niveau de sa portion dorsale.

Examen histologique. — En procédant de haut en bas on arrive à la première racine cervicale sans trouver la moindre trace d'une lésion quelconque. A ce niveau on constate une très légère raréfaction des fibres myéliniques tout autour de la moelle à la façon d'un mince anneau plus clair. Cette raréfaction s'étend aussi au faisceau de Goll (fig. 1). Au niveau de la 3e racine cervicale existe une plaque scléreuse qui occupe le faisceau de Goll et un peu le faisceau de Burdach, l'anneau de raréfaction périphérique, persistant (fig. 2). A la 5e racine le cordon latéral droit est remplacé par une zone de sclérose dans toute sa moitié antérieure. La sclérose occupe en même temps la commissure grise, le cordon de Goll, la zone cornu-commissurale et la corne latérale droite (fig. 3).

Au niveau de la 6e racine dorsale toute la moitié droite de la moelle, la commissure, les cordons de Goll et de Burdach et la partie médiane du cordon antérieur du côté gauche sont atteints par la sclérose : il y reste un petit état de tissu sain dans la zone radiculaire interne (fig. 4). Au niveau des 11e et 12e racines dorsales on observe seulement une très légère raréfaction périphérique des cordons antéro-latéraux (fig. 5). Au-dessous de ce niveau la moelle se présente absolument normale. Il suffit de jeter un coup d'œil sur ces coupes photographiées pour voir immédiatement que les zones de sclérose, au moins certaines d'entr'elles, ne sont pas destructives, dans ce sens qu'elles ne sont pas suivies par des dégénérescences secondaires . Cette démonstration indirecte d'ailleurs est confirmée par l'examen direct ; en effet, avec le carmin, la cochenille, la méthode de Stroebe et de Kaplan nous avons pu mettre en

évidence dans les territoires scléreux une grande quantité de cylindraxes nus plus ou moins modifiés dans leur aspect anatomique. Certes, nous regrettons de ne pas avoir pu appliquer à cette étude les méthodes propres à mettre en évidence les neurofibrilles car, comme nous l'avons fait observer à ce même propos dans la première observation, les pièces avaient déjà subi un durcissement qui ne permettait plus l'utilisation de telles méthodes ; mais il suffit pour notre thèse d'avoir démontré que ces foyers présentaient une conservation plus ou moins bien directement démontrable des cylindraxes nerveux.

L'étude des plaques de sclérose y met en évidence une augmentation non douteuse des petits vaisseaux et des capillaires. Tous les vaisseaux contenus dans leur intérieur ont leur paroi épaissie et d'aspect plus ou moins homogène. Beaucoup d'entre eux ont leur lumière tout à fait filiforme et quelques-unes se trouvent complètement oblitérées. L'espace périvasculaire est en général formé par une zone claire remplie d'un tissu très mou et contenant parfois des noyaux ronds ou ovalaires. Tout autour de cette zone la névroglie est plus dense et contient un plus grand nombre de noyaux que dans les autres parties des plaques. Au niveau de la grande plaque de sclérose du 6e segment dorsal (fig. 5), les cellules des cornes antérieures sont conservées seulement d'une façon partielle ; mais en d'autres plaques, comme, par exemple, au niveau de la 5e racine cervicale (fig. 3), elles subsistent toutes absolument intactes. Voilà donc un autre caractère qu'on a considéré comme spécifique pour les foyers de la sclérose en plaques classique.

La pie-mère médullaire est un peu plus épaisse qu'à l'état normal, surtout postérieurement et au niveau des foyers scléreux de la moelle sous-jacente. Elle y contient des vaisseaux à parois plus ou moins épaissies et très souvent d'aspect homogène ou fibrillaire.

Les racines antérieures partant des segments scléreux comme, par exemple, c'est le cas au niveau du segment de la 6e dorsale (fig. 5), présentent toujours leurs fibres presque complètement intactes : quelques-unes seulement sont ou atrophiées ou très peu colorées par la laque hématoxylinique.

En résumé : *syphilis à 31 ans. Début de la maladie à 34 ans d'une façon brusque sans perte de connaissance avec paralysie complète de la jambe droite et faiblesse du bras du même côté. Plus tard, paralysie de la jambe gauche et troubles moteurs qu'on considère comme de l'ataxie. Exagération de tous les réflexes tendineux. Clonus du pied et extension du gros orteil de deux côtés. Facilité à pleurer. Incontinence d'urine et parfois des matières. Lymphocytose non douteuse.*

Aucune lésion grossière microscopique du système nerveux central. Léger épaississement méningé surtout dans la partie postérieure de la moelle et au niveau des zones scléreuses. Plaques de sclérose disséminées sans dégénérescences secondaires et sans destruction des cellules ganglionnaires. Lésions vasculaires (épaississement et dégénération de la paroi) surtout dans les plaques scléreuses et dans la méninge épaissie.

Dans ce cas donc, nous voyons réalisée à nouveau l'existence de plaques de sclérose d'une origine sans doute syphilitique, qui présentent la plus

grande partie des caractères histologiques essentiels décrits dans la sclérose multiple légitime.

*
* *

Sans vouloir aborder ici la discussion sur les différences cliniques existant entre la myélite syphilitique disséminée et la sclérose en plaques, nous ne pouvons omettre une remarque : Certains auteurs prétendent que la syphilis cérébro-spinale ne réalise jamais la symptomatologie de la sclérose en plaques. Nonne dans son livre,admet qu'elle ne copie exclusivement que des formes frustes ou atypiques. Müller dit que si le diagnostic est douteux on doit surtout tenir compte de ce fait que le tremblement intentionnel, le vrai nystagmus et la parole scandée sont des symptômes peu communs de la myélite syphilitique : dans celle-ci on aurait plutôt de la simple dysartrie. Or s'il y a des manifestations telles que la lésion des nerfs de la base, les symptômes méningés, l'altération des réflexes pupillaires, l'atrophie du nerf optique, la céphalée intense, les spasmes d'origine corticale, ceux-ci lorsqu'ils existent, plaident plus en faveur d'une syphilis cérébro-spinale. Mais il faut penser que ces symptômes peuvent ne pas figurer dans le tableau clinique de la syphilis spinale, ce qui rend alors extrêmement délicat le diagnostic différentiel. Ce fait d'ailleurs est reconnu aussi par Nonne et Müller eux-mêmes et par d'autres auteurs qui se sont occupés de cette question.

Que la syphilis cérébro-spinale puisse donner lieu à une symptomatologie très analogue ou identique à celle de la sclérose en plaques, ceci est démontré aussi d'une façon indubitable par le cas de Schuster. Il s'agissait d'un homme de 32 ans,syphilitique. Le malade souffrait depuis 5 mois de tremblement intentionnel des membres supérieurs et inférieurs ; il traînait les pieds en marchant et chancelait. Il présentait encore de l'exagération des réflexes tendineux une légère contracture des membres, de la trépidation spinale, du nystagmus vrai. En même temps il portait une ulcération syphilitique au pharynx, il avait les ganglions indurés et de la périostite du tibia droit. L'auteur, par l'application du traitement mercuriel obtint la guérison de tous les symptômes, y compris les symptômes nerveux. La critique que Rumpf fait à cette observation ne nous paraît pas détruire sa valeur fondamentale. La symptomatologie du malade était si comparable à celle de la sclérose en plaques qu'il ne nous semble pas justifié de lui refuser cette étiquette à cause de l'étiologie spéciale et des conséquences thérapeutiques. Nous admettons bien que la syphilis chronique du système nerveux, disséminée ou non, puisse être assez souvent facilement diagnostiquée comme telle, mais nous pensons aussi que parfois, nous devons le répéter, le diagnostic différentiel est très difficile sinon tout à

fait impossible. Car dans la myélite disséminée syphilitique on a maintes fois décrit des troubles, tels que la diplopie, la parésie spastique, l'atrophie du nerf optique, la parole scandée, le tremblement intentionnel, le nystagmus, les troubles vésicaux, tout comme on les rencontre dans le tableau de la sclérose en plaques vraie. Notre premier cas est particulièrement démonstratif à ce sujet. Ajoutons que la nature spécifique des lésions anatomo-pathologiques de ce cas était confirmée par les lésions périvasculaires que nous avons décrit, soit dans la moelle épinière soit dans le cervelet, dans la substance nerveuse non encore transformée en plaques scléreuses.

En conclusion, les données bibliographiques et les matériaux que nous avons rapportés nous documentent suffisamment sur le fait que nous voulions démontrer, à savoir que les foyers de la sclérose syphilitique peuvent posséder tous les caractères histologiques de la sclérose en plaques commune. Nous arrivons ainsi à admettre que la syphilis peut jouer un rôle assez important dans l'étiologie de la sclérose en plaques et qu'on est fondé à admettre une forme de sclérose en plaques syphilitique tout à fait comparable aux formes de n'importe quelle autre origine infectieuse.

EXPLICATION DES PLANCHES

Planches LII, LI, LIII (Obs. I).

Fig. 1. — Protubérance dans sa moitié supérieure.
Fig. 2. — *Idem* dans sa moitié inférieure.
Fig. 3. — Bulbe dans sa partie moyenne.
Fig. 4. — Moelle au niveau de la 7e-8e racine cervicale. — Elle ne contient aucune fibre avec gaîne colorée avec la méthode de Weigert.
Fig. 5. — Moelle au niveau de la 10e racine dorsale.
Fig. 6. — Moelle au niveau de la 11e racine dorsale.
Fig. 7. — Moelle au niveau de la 2e racine lombaire.
Fig. 8. — Moelle au niveau de la 3e racine lombaire.
Fig. 9. — Moelle au niveau de la 4e-5e racine lombaire.
Fig. 10. — Pie-mère épaissie et infiltrée. Coloration hématoxyline-éosine. — Grossissement : Ocul. 4 comp., Ob. A. Zeiss.
Fig. 11. — Infiltration de la paroi vasculaire et du tissu périvasculaire dans une artère de la pie mère spinale. Coloration : hématoœyline-éosine. Grossissement. Ocul. 4 comp., Ob. DD. Zeiss.
Fig. 12. — Augmentation des noyaux de névroglie dans la corne antérieure d'une zone médullaire non transformée dans une plaque de sclérose. Coloration : hématoxyline d'Ehrlich. — Grossissement : Ocul. 6 comp., Ob. A. Zeiss.
Fig. 13. — Augmentation des noyaux de névroglie dans la région des noyaux dentés du cervelet. Coloration : hématoxyline-éosine. — Grossissement : Ocul. 6 comp., Ob. A. Zeiss.
Fig. 14. — Infiltration et gliose périvasculaires dans la même zone. Coloration : hématoxyline-éosine. — Grossissement : Ocul. 4 comp., Ob. DD. Zeiss.
Fig. 15. — Une espèce de formation lacunaire. Même région et même coloration. — Grossissement : Ocul. 4 comp., Ob. A. Zeiss.

PLANCHE LIV (OBS. II)

FIG. 1. — 1re racine cervicale.
FIG. 2. — 3e-4e racine cervicale.
FIG. 3. — 5e-6e racine cervicale.
FIG. 4. — 6e racine dorsale.
FIG. 5. — 11e-12e racine dorsale.

BIBLIOGRAPHIE

1. ADAMKIEWICZ. — *Ueber degenerative Erkrankungen dés Rückenmarks*, 1888.
2. BABINSKI (J.) — *Recherches sur l'anatomie pathologique de la sclérose en plaques et étude comparative des diverses variétés de sclérose de la moelle.* Archiv. de physiologie normale et pathologique, 1885.
3. — *Etude anatomique et clinique sur la sclérose en plaques*, Paris, 1885.
4. BALINT. — *Beitrage zur Aetiologie und pathologischen Anatomie der multiplen Sklerose*, D. Zeitschrift f. Nervenheilk. Bd. XVI, 1899.
5. BECHTEREW. — *Ueber syphilitische multiple Sklerose des Gehirns und Rückenmarks.* Neurolog. Centralblatt, 1696.
6. — *Ueber syphilitische disseminirte cerebro-spinale Sklerose* Westphal's Archiv, 1896.
7. BERLIN. — *Beitrag zur Lehre vou der multiplen Gehirn-Rückenmarks Sklerose*,. Deutsch. Arch. f. klin. Medizin, 1874.
8. BORST — *Zur pathologischen Anatomie und Pathogenese der multiplen Sklerose des Gehirns und Ruckenmarks.* Ziegler's Beitrage zur path. Anatomie. Bd. XXI, 1897.
9. BIELCHOWSKY. — *Die Silberimprägnation der Neurofibrillen.* Neurolog. Centralbl., 1903.
10. IBID. — *Zur Histologie der multiplen Sklerose.* Neurolog. Centralbl., 1903.
11. BOURNEVILLE et GUÉRARD. — *De la sclérose en plaques disséminée.* Paris 1869.
12. BUCHWALCU. — *Ueber multiple Sklerose des Hirns und Rückenmarks.* Deutsch. Arch. f. klin. Medizin. Bd. X, 1892.
13. BUSS — *Beitrag zur Aetiologie und Pathologie der multiplen Sklerose.* id. 1889.
14. CARDARELLI. — *Forma combinata di tabe dorsale e sclerosi a placche d'origine sifilitica.*
15. CATOLA (G.). — *Sclérose en plaques ; atrophie cérébelleuse et sclérose pseudo-systématique de la moelle épinière.* Nouv. Iconogr. de la Salpêtrière, n° 5, 1905.
16. CASSIRER. — *Beitrag zur differentialdiagnose zwischen multipler Sklerose und Lues cerebrospinalis.* Deutsche mediz. Wochenschr., n° 43, 1896.
17. CHARCOT. — *Sur la sclérose en plaques disséminée.* Gaz. des hôpitaux, 1868.
18. IBID. — *Leçons sur les maladies du système nerveux*, t. I, 1892.
19. CHARCOT et GOMBAULT. — *Note sur un cas de lésions disséminées des centres nerveux chez une syphilitique.* Archives de physiologie, 1873.
20. CRAMER. — *Beginende multiple sklerose und akute Myelitis.* Archiv. f. Psychiatrie, 1888.
21. DEJERINE. — *Etude sur la sclérose en plaques cérébro-spinale à forme de sclérose latéroamyotrophique.* Revue de médecine, 1884.
22. DÉJERINE et A. THOMAS. — Traité des maladies de la moelle épinière, 1902.
23. DRESHFELD. — *On two case of diffuse (syphilitic) sclerosis of the spinal cord.* Brain, 1888.
24. EBSTEIN. — *Ueber multiple Sklerose des Gehirns und Rückenmarks.* Inaug.-Diss. Wurzburg, 1886.
25. ENZESSER. — *Beiträge zur Kasuistik der multiplen Sklerose des Gehirns und Rückenmarks.* Arch. f. Psychiatrie, 1878.
26. ERBEN. — *Zur Histologie und Pathologie der multiplen sklerose.* Neurolog. Central. blatt, n° 4, 1898.
27. FINKELNBURG. — *Ueber Myeloencephalitis disseminata und Sklerosis multipla acuta mit anat.Befund.* Deutsche Zeitschrift für Nervenheilkunde, 1902.

28. Flatau und Kölichen. — *Ueber die Myelitis (Sammelreferat)*. Pamietnik Towarzystwa lekars kiego, 1901. Medycyna, 1901.
29. Fourette. — *De la syphilis héréditaire tardive*. Paris, 1886.
30. Fournier et Gilles de la Tourette. — *La notion étiologique de l'hérédo-syphilis*. Nouv. Iconogr. de la Salpêtrière, 1891.
31. Furstner. — *Ueber multiple Sklerose und Paralysis agitans*. Neurolog. Centralbl., 1895.
32. — *Ueber multiple Sklerose*. Ibid., 1897.
33. Gerhardt. — *Zur differential Diagnose der multiple Sklerose*. Deutsche Zeitschr. f. Nervenheilk. Bd. XV.
34. — *Syphilis und Rückenmark*. Berl. klin. Wochenschrift, 1893.
35. Goldflam. — *Ueber Rückenmarks Syphilis*. Wiener klinik, 1893.
36. Goldscheider. — *Ueber den anatomischen Prozess im Anfangstadium der multiplen Sklerose*. Zeitschr. f. klin. Medizin., 1896.
37. Gowers. — *Syphilis and nervous system*, 1893.
38. — *Traité des maladies nerveuses*, 1892.
39. Greiff. — *Ueber diffuse und disseminirte Sklerose*, etc. Archiv. f. Psychiatrie, 1883.
40. — *Ueber Rückenmarks Syphilis*. Archiv. f. Psychiatrie, 1881.
41. Henschen. — Neurolog. Centralbl., 1899.
42. Heubner. — *Die Syphilis des Gehirns und des übrigen Nervensystem*. V. Ziemssen's Handbuch. Bd. XI.
43. Hess. — *Ueber einen Fall. von mult. Sklerose*, etc. Archiv. für Psychiatrie, 1888.
44. Hirsch. — *Ueber Sklerosen des Gehirns und Rückenmarks*. Deutsche klinik, 1870.
45. Hömen. — *Zur Kenntnis der grossen meningealen und Gehirngummata souric der Rückenmarks syphilis*. Archiv. f. Dermat u. Syphiligr., 1898.
46. Huber. — *Zur pathog. Anatomie der multiplen Sklerose*. Virchow's Archiv, 1895.
47. Jacobson. — *Et Tilfäldc of diffus Perience falitis og disseminaret Hjernesklerose hos en 10 Aars. Drengm. Kongen. Syfilis. Hosp. Tid.*, 1894. Ref. Neurolog. Centralbl., 1895.
48. Joffroy. — *Note sur un cas de sclérose en plaques disséminées*. Gaz. méd. de Paris, 1870.
49. Jolly. — *Ueber multiple Hirnsklerose*. Archiv. f. Psychiatrie. Bd. III, 1872.
50. Jutzler. — Inaug.-Dissert. Strassburg, 1894.
51. Kahane. — *Die syphilitischen Erkrankungen des Nervensystems*. Nothnagel's Spec. Pathol., Bd. XXIII.
52. Kahler. — *Die multiple syphilitische Wurzelneuritis*. Zeitschrift f. Heilkunde, 1887.
53. — *Multiple Hirn. Rückenmarks Sclerose*. Med. chirurg. Centralbl. Wien, 1884.
54. Kelp. — *Ueber Hirnsklerose*. Deutsch. Archiv. f. klin. Medizin., 1872.
55. Koeppen. — *Ueber histolog. Veränderungen bei multiple Sklerose*. Archiv. f. Psych., 1886.
56. Krewer. — *Syphilitische Affektion unter dem. klin. Bild der multiplen Sklerose*. Zeitschrit. f. klin. Medizin., 1899.
57. Ladame. — *Syphilis médullaire et sclérose en plaques*. Revue neurol., vol. VIII.
58. Lannois et Paviot. — *Sclérose en plaques consécutive à une arthrite tuberculeuse*. Revue de médecine, vol. XIX.
9. Lapinsky. — *Ueber zwei Fälle von spastischer Spinalparalyse*. Zeitschrift. f. klin. Medizin., 1895.
60. Leo. — *Beitrag. zur Erkennung der Sklerose des Gehirns und Rückenmarks*. Arch. f. klin. Medizin., 1868.
61. Leube. — *Ueber multiple inselförmige Sklerose usw*. Deutsch. Archiv. f. klin. Medizin., 1871.
62. Leyden. — Charité. Annalen, 1878.
63. Lionville. — *Nouvelle observation détaillée*, etc., Gaz. méd. de Paris, 1870.
64. Long. — Thèse de privat-docent. Genève, 1899.
65. Marie (P.). — *Sclérose en plaques et maladies infectieuses*. Progrès médical, 1884.

66. Marie (P). — *Sclérose en plaques.* Traité de médecine Charcot-Bouchard, 2e éd. 1904.
67. Massalongo et Silvestri. — *Sclérose en plaques infantile d'origine grippale.* Revue neurologique, 1893.
68. Mendel. — *Syphilis disséminée de l'axe cérébro-spinal.* Annales de dermat. et de syphiligr., 1893.
69. Michajlow. — *Ein Fall von mult. Sklerose syphilit.* Ursprungs. Wratsch., 1889.
70. Moncorwo. — Revue mensuelle des maladies de l'enfance, t. V, 1887.
71. — *De l'influence étiologique de l'hérédo-syphilis sur la sclérose en plaques chez les enfants.* Revue mensuelle des maladies de l'enfance. 1895.
72. Müller (E.). — *Die multiple Sklerose des Gehirns und Rükenmarks.* Jenn. Fischer, 1904.
73. Nolda. — *Bemerkungen usw. i Kindesalter.* Corresp. Bl. f. Schw. Aerzte, 1891.
74. Nonne. — *Syphilis und Nervensystem.* Karger, Berlin, 1892.
75. Oppeinheim. — *Lehrbuch der Nervenkrankheiten,* IV, Aufl. 1905.
76. — *Zur Kenntnis der syphilitischen Erkrankungen des Centralnervensystems,* Berlin, 1890.
77. — *Die syphilitischen Erkrankungen des Gehirns und Ruckenmarks.* Spec. Path. u. Ther. von Nothnagel, Bd. IX.
78. Orlowsky. — *Lues und disseminirte Sklerose.* Neurolog. Centralbl., 1897.
79. Otto. — *Casuistischer Beiträge zur mult. Sklerose usw.* Deutsch. Archiv f. klin. Medizin., Bd. X, 1872.
80. Philatow. — *Medizinokoy obosr.*, n° 1, 1897.
81. Pini. — *Kasuistische Beiträge zur Differentialdiagnose der mult. Sklerose.* Deutsche Zeitschrift. f. Nervenheilkunde. Bd. XXIII.
82. Popoff. — *Zur Histologie der dissemsklerose usw.* Neurolog. Centralblatt, 1897.
83. Probst. — *Zur multiplen Herdsklerose,* Deutsche. Zeitschr. f. Nervenheilk, 1898.
84. — *Zur Kenntnis der dissem. Hirn. Rückenmarks Sklerose,* Archiv. f. Psych., 1901.
85. Reneu. — *Contribution à l'origine infectieuse de la sclérose en plaques.* Gaz. méd. de Paris, 1893.
86. Redlich. — *Zur Pathologie der multiplen Sklerose des Nervensystems.* Arbeiten an der rust. der Wiener Universit. Wien, 1896.
87. Reinhold. — *Multiple herdförmig und strangförmig Degeneration des Rückenmarks, warscheinlich aus luetischer Basis entstanden.* Centralbl. f. Pathol. u. pathol. Anat., 1891.
88. Rindfleisch. — *Histologisches Detail zu der grauen Degeneration von Gehirns und Rückenmarks,* Virchow's Archiv, 1863.
89. Rossolimo. — *Zur Frage über die multiple Sklerose und Gliose.* Deutsche Zeitschr. f. Nervenheilk. Bd. XI, 1897.
90. — *Multiple Sklerose. Handbuch der pathol. Anatomie des Nervensystems.* Arb. von Jacobson, Flatov und Minor, 1903.
91. Rolighi. — *Sklerose multipla etc.* Hirsch. 1884.
92. Rumpf. — *Die syphilitischen Erkrankungen des Nervensystems* Wiesdaben, 1887.
93. Sachs — *Multiple cerebro-spinale syphilis,* Brain, 1893.
94. Sander. — *Hirnrindebefunde bei multiple Sklerose.* Monatsschrift f. Psychiatrie und Neurologie, 1898.
95. Siemerling. — *Zur Diagnose der multiplen Sclerose.* Neurol. Centralb., 1898.
96. Scheikiewtsch. — *Ueber atypischen Formen der multiplen Sklerose.* Oborzuerye psych. 1898.
97. Schlagenhaufer. — *Ein Fall von subacuter inselförmiger Sklerose.* Arbeiten aus den Neurolog. Institut an der Wiener Univ. herang. von P. Obersteiner, 1900.
98. Schule. — *Beitrag. zur multiplen Sklerose des Gehirns und Rückenmarks.* Deutsch. Archiv. f. klin. Medizin., 1871.
99. — *Weiterer Beitrag. zur Hirn-Rüchmarks Sclerose.* Archiv. f. klin. Medizin., 1871.
100. Schuster. — *Ein Fall von multiplen Sklerose usw. infolge von Syphilis.* Berl. klin. Woch., 1885.

101. Schuster und Bielschowsky. — *Bulbäre Form der multiplen Sklerose nebst Bemerkungen über Histologie der Prozessus.* Neurolog. Centralbl., 1897.
102. Strumpell. — *Beitrag. zur Pathologie des Rückenmarks.* Arch. f. Psychiatrie. Bd.X, 1880.
103. Thomas (A.). — Revue neurologique, 1900.
105. Unger. — *Ueber multiple inselförmige Sklerose des central Nervensystems in Kindesalter.* Leipzig u. Wien, 1887.
105. Thomas A. et Long. — *Contribution à l'étude des Scléroses de la moelle épinière.* Société de Biologie, 1899.
106. Uhthoff. — *Untersuchungen über die bei multiplen Herdsklerose vir Kommenden Augenstörungen.* Berlin, 1899.
107. Valentiner. — *Ueber die Sklerose des Gehirns und Rückenmarks.* Deutsche klinik, 1856.
108. Weigert (C.). — *Zur patholog. Histologie der Neurogliafasergerüstes.* Centralbl. f. allg. Pathol. und. pathol. Anatomie, 1890.
109. Werdnig. — *Ein Fall von disseminirte Sklerose des Rückenmarks verbunden mit secundären Degenerationen.* Neurolog. Centralbl., 1889.
110. Wesphal. — *Ueber strangförmig Degeneration der Hinterstränge und gleichzeitige fleckenweiser Degeneration des Rückenmarks.* Arch. f. Psych., 1872. Archiv. f. Psych., 1870.
111. Williamson. — *The early pathological changes in disseminater sclerosis,* 1893.
112. Woloshaikin. — *Ein Fall von dissem. syphilitische sklerose.* Wojenno mediz. Journal, 1900.
113. Wunderlich. — *Die luetischen Erkrankungen des Gehirns.* Spec. Pathol. u. Therapie von Nothnagel. Bd. IX.
114. Zeuker. — *Zur Lehre von der inselförmigen Hirnsklerose.* Deutsch. Archiv. f. klin. Medizin., 1871.
115. Ziegler. — Lehrb. der path. Anatomie, 1872.
116. V. Ziemssen. — *Die Syphilis des Nervensystem.* Samml. klin. Beitr., 1888, n° 3.

Cet index bibliographique ne contient que les travaux cités dans le texte.

LES APHASIES MUSICALES

PAR

Joseph INGEGNIEROS
Professeur à l'Université de Buenos-Aires.

I. — *Premières observations de Charcot.*

On avait déjà nettement défini la psychologie clinique des aphasies, leur anatomie pathologique et leur classification, en constituant ainsi un chapitre complet de la névropathologie, quand on commença à signaler quelques particularités relatives au langage musical des aphasiques. On observa que, chez quelques malades, la perte du langage ordinaire n'était pas nécessairement accompagnée de la perte du langage musical ; et, aussi, on a décrit quelques cas, fort rares, dans lesquels la perte du langage musical ne coïncidait pas avec la perte du langage verbal ordinaire. Ainsi, on observa des aphasies sans amusie et des amusies sans aphasie.

Dans le concept général que nous avons adopté, l'étude des aphasies musicales, ou amusies, fait partie des *asymbolies*, de même que les aphasies verbales ordinaires.

Blocq (1), qui a publié une excellente revue de la question, définit l'amusie, ou aphasie musicale, comme « une des formes de l'asymbolie, un mode d'altération de l'emploi des signes dont l'homme se sert pour exprimer ou pour comprendre les idées ou les sentiments, presqu'au même titre que l'aphasie, à laquelle, d'ailleurs, elle s'associe habituellement ».

L'étude de ces troubles est récente, parce que rarement on les observe isolés, et que quand ils apparaissent associés aux aphasies, ils ont toujours une importance secondaire.

En outre, chez les sujets qui manquent de culture technique spéciale — les « illettrés musicaux » — l'amusie combinée avec l'aphasie se présente comme un simple épiphénomène de cette dernière, et manque d'intérêt clinique : le sujet qui ne parle pas, ne chante pas ; celui qui ne comprend pas les paroles, ne comprend pas le chant. Mais le cas n'est

(1) Blocq, *Etudes sur les maladies nerveuses*, ch. xvi, Paris, 1894.

plus le même chez les « lettrés musicaux », chez ceux qui savent lire et écrire la musique, et qui ont éduqué, en plus, l'exécution instrumentale. Dans ce cas le trouble est perceptible et ses effets sont plus sérieux pour l'individu. C'est pourquoi, les premières observations cliniques se rapportent à des sujets musicalement éduqués : les deux malades classiques de Charcot furent un copiste professionnel de musique et un chef d'orchestre.

Le premier cas, bien clair, de dissociation entre l'aphasie et l'amusie fut observé par Bouillaud (1) ; il rapporte l'histoire d'un malade atteint d'aphasie motrice avec conservation relative du chant : le sujet pouvait chanter la *Marseillaise*, mais sans prononcer les paroles ; il avait conservé la mémoire tonale, bien qu'il lui manquât la mémoire des images nécessaires à l'articulation.

L'année suivante, Proust (2) publia une observation d' « alexie musicale » ou cécité musicale ; le malade conservait normalement les autres formes du langage musical : il chantait, il écrivait la musique, il exécutait et il comprenait, comme auparavant, la musique entendue. Douze ans plus tard, Grasset (3) fit connaître un cas très intéressant : un ouvrier, dont le langage était réduit aux expressions *pardi* et *b*, ne pouvant pas prononcer isolément les mots *enfant* et *patrie*, chantait pourtant très exactement la première strophe de la *Marseillaise*, en prononçant normalement tous les vers.

En 1883-1884, Charcot posa définitivement les bases cliniques des *aphasies musicales* ; ce fait mérite qu'on s'y arrête.

Plusieurs auteurs, ignorant l'étude minutieuse de Charcot, attribuent à Knoblauch l'instauration clinique des amusies. Blocq lui-même, disciple de Charcot, partage cette erreur : « il est nécessaire, en effet, d'arriver jusqu'à 1888, date de l'ouvrage de Knoblauch, pour rencontrer un véritable travail d'ensemble sur ce point spécial ; jusqu'alors, nos connaissances sur les amusies se réduisaient aux rares particularités observées au cours des aphasies ». Nous verrons qu'on en savait un peu plus, grâce au même Charcot.

Dans les leçons de 1883-84, réunies et publiées par Miliotti (4) et éditées plus tard en un volume portant le visa de Charcot (5), l'illustre maître de la Salpêtrière fit cinq conférences sur les aphasies musicales

(1) Bouillaud, Bulletins de l'Académie de Médecine, 1865.
(2) Proust, Archives de Médecine. Paris, 1866.
(3) Grasset, Montpellier Médical, 1878 (Cité par Blocq).
(4) Miliotti : Dans la « Gazzetta degli Ospedali », 1885.
(5) Miliotti : « *Lezioni cliniche delle malattie del sistema Nervoso* « (J.-M. Charcot, redatte da Domenico Miliotti). Editeur Vallardi, Milano, 1886.

(16 mai, 30 mai, 13 juin, 20 juin, 27 juin), traçant les grandes lignes de son tableau clinique. Ces leçons, publiées en Italie par Miliotti, sont peu connues en France ; elles ne figurent même pas dans la collection des « OEuvres complètes de Charcot » éditée par *Le Progrès Médical*. Blocq, dans ses indications bibliographiques, cite seulement une publication faite dans *Le Progrès* en 1883, publication très insuffisante si on la compare aux *cinq leçons* de Miliotti. Cette omission des éditeurs des « OEuvres complètes de Charcot » — et il est curieux qu'on l'ait signalée, pour la première fois, de Buenos-Ayres — est cause qu'on ignore ou qu'on passe sous silence que c'est lui le véritable créateur des amusies ou des aphasies musicales.

Le 8 mars Charcot présenta deux malades : un jeune homme atteint d'une forme transitoire d'aphasie, se présentant par accès, et un musicien, joueur de trombone, privé de la faculté d'exécuter sur son instrument et de copier de la musique, en quoi il excellait auparavant. Charcot s'occupa encore de ce deuxième malade dans les leçons suivantes.

Le sujet, musicien de profession, se vit tout à coup privé de son seul moyen d'existence, qui était de jouer dans les orchestres ; il perdit en même temps l'aptitude de copier la musique, en quoi il était spécialiste, travaillant pour les principaux compositeurs de musique de Paris, parmi lesquels il suffit de citer Massenet. Charcot rapprocha cette aphasie musicale des aphasies ordinaires. « Habituellement nous exprimons notre pensée par le langage vulgaire, c'est-à-dire par la parole articulée et l'écriture. En d'autres cas nous pouvons exprimer nos idées, moins efficacement pourtant, à l'aide du geste, c'est-à-dire, par le langage mimique. Le mathématicien communique ses concepts à l'aide de chiffres et de calculs, et il est parfaitement compris par ceux qui connaissent ce langage. Nous arrivons ainsi à la pensée musicale, qui se manifeste par des phrases, des harmonies, des mélodies, et se sert d'une écriture spéciale.

« Le rapprochement, donc, entre celui qui a perdu la faculté de parler, l'aphasique ordinaire, et celui qui a perdu la faculté de jouer d'un instrument, l'aphasique musical, est parfaitement légitime. » Le malade avait 45 ans, et jouait du trombone à coulisse. Cet instrument est plus difficile que le piston parce qu'il se compose de deux tubes recourbés qui peuvent entrer l'un dans l'autre, n'ayant pas de clés, et qu'on obtient les différents sons en allongeant ou en raccourcissant l'instrument même ; quant à copier, cet art exige une bonne connaissance de la musique, afin de pouvoir lire vite, bien écrire, et même corriger les fautes qui peuvent être échappées à celui qui a composé ou écrit la partition. En septembre 1883, après des excès de travail et d'autre genre, il s'apprêtait à copier de la musique quand il s'aperçut qu'il était tout à fait incapable de le faire.

Il voyait la musique, il la lisait, il pouvait la chanter mentalement, mais ne pouvait pas la copier. En vain l'essaya-t-il à plusieurs reprises ; cependant la mobilité de la main était normale et il n'éprouvait aucune difficulté pour l'écriture ordinaire. Il avait donc, une *agraphie musicale* (Charcot la nomma ainsi) sans agraphie de l'écriture ordinaire. Après cela, le malade prit un jour son instrument sans en pouvoir jouer, c'est-à-dire qu'il était incapable de l'allonger ou de le raccourcir convenablement, et de placer les lèvres et la langue comme il fallait ; le malade conservait parfaitement sa pensée et sa parole musicale : il entendait mentalement ce qu'il désirait jouer, mais il se trompait en faisant les mouvements nécessaires avec l'instrument ; de même l'aphasique moteur conserve l'idéation et la faculté d'entendre les paroles. Cette aphasie musicale n'était pas accompagnée d'aphasie verbale, sous aucune forme. Le malade était un paralytique général progressif à sa première période.

Charcot, après avoir exposé le cas, analysa longuement les aphasies ordinaires, afin d'appliquer plus sûrement ses conclusions à l'interprétation des aphasies musicales. Il croyait pouvoir ainsi démontrer que son schéma sur le mécanisme des centres cérébraux dans les aphasies, pouvait s'appliquer au mécanisme physiopathologique des amusies.

De même que des groupes déterminés de cellules cérébrales se spécialisent pour la parole ordinaire et vont constituer les centres auditif, visuel, articulaire et graphique des paroles, chez les personnes qui apprennent la musique, autant de centres se spécialisent de même pour le langage musical ; c'est-à-dire, pour les images musicales auditive, visuelle, articulaire, graphique et *mimique*. Le cerveau, organe en évolution perpétuelle, pourvu d'un très grand nombre de neurones disponibles, peut aussi en spécialiser une certaine quantité pour le langage musical, ce qui est démontré par l'existence d'amusies sans aphasie, et d'aphasies sans amusie. Dans ces cas le centre d'idéation est isolé et indépendant. Ce malade, avec amusie et sans aphasie, dévoila à Charcot que les centres du langage musical ne sont pas les mêmes que ceux du langage ordinaire. Et, selon que l'un ou l'autre de ces centres serait lésé ou serait dans l'impossibilité de fonctionner pour une cause quelconque, on aurait les mêmes formes que pour le langage ordinaire. « Dans le cas concret du malade présenté, l'image tonale (auditive) des notes existait, puisqu'en lisant la musique (images visuelles conservées) le malade entendait mentalement (parole intérieure musicale), de même qu'il reconnaissait l'exactitude de la musique jouée par un autre ; mais il y avait impossibilité de jouer et de copier de la musique (images motrices d'articulation) » ; d'où Charcot conclut qu'il s'agissait d'un cas d'agraphie et d'aphasie musicales.

Cette longue citation de la leçon presque ignorée de Charcot a été faite pour rectifier l'attribution erronée de la première étude précise sur les amusies à Knoblauch ; nous ajouterons seulement que Charcot a établi les diverses phases de son sujet avec son habituelle clarté et méthode scientifique.

II. — *Classification des aphasies musicales.*

Vers la même époque Brown Séquard (1) présenta à la Société de Biologie de Paris une autre observation ; il s'agissait d'un aphasique qui avait perdu la parole articulée, mais qui conservait l'aptitude pour le chant ; jusqu'à Brown Séquard — exception faite pour Charcot — on ne signalait ces particularités que comme des complications ou des anomalies des aphasies. Kast (2) étudia les rapports entre les amusies et les aphasies, en essayant de démontrer l'existence d'une mémoire spéciale pour les images musicales, localisées en centres spéciaux ; comme on voit, Kast marchait sur les brisées de Charcot. Son malade présentait une aphasie motrice et une cécité verbale ; mais ce qui appelait principalement l'attention, c'était l'impossibilité de chanter, bien qu'il entendit et comprit très bien la musique jouée devant lui. En 1885 parut le livre de Stricker (3) sur le mécanisme psychologique du langage musical intérieur ; bien qu'il ne traitât pas spécialement des aphasies musicales, ce livre marqua un progrès dans l'étude de leur psychophysiologie. Bernard (4), dans sa thèse universitaire sur les aphasies, ne se crut pas autorisé à consacrer un chapitre spécial à celles de caractère musical. Ballet (5) dans sa thèse sur le langage intérieur reconnut cependant l'indépendance des troubles du langage musical : « Quelques faits, dit-il, démontrent la réelle indépendance des images motrices des mouvements du larynx et du thorax destinés à la production des sons musicaux. Il y a, en effet, une *aphasie motrice pour la musique*, comme il y en a une pour les paroles. » Les neurologistes et les psychologues de l'époque aboutissaient à cette même conception, sans se décider à suivre le chemin tracé par Charcot et à constituer un chapitre à part pour l'étude des aphasies musicales ou amusies. Hospital (6) décrivit un cas de paraphasie musicale, qu'il appelle « ataxie du son ». Son malade était un aliéné, lequel terminait involontairement

(1) Brown-Séquard, Comptes rendus de la Société de Biologie, 19 avril 1884, Paris.

(2) Kast, *Uber Stœrungen des Gesangs und des Müsikalischen Gehoers bei Afasischen. Aertzlichs Intelligenzblatt.* N° 44, 1885 (cité par Blocq).

(3) Stricker, Le langage et la musique (trad. française). Paris, 1885.

(4) Bernard, De l'aphasie et de ses diverses formes. Paris, 1886.

(5) Ballet, Le langage intérieur. Paris, 1886.

(6) Pierre Hospital, Histoire médicale de la musique et de la danse. Clermont-Ferrand, 1887.

toutes ses réponses par 4 ou 5 notes musicales qui s'élevaient de ton jusqu'à la dernière syllabe ; Hospital croit que cela provenait de l'hésitation de la parole et des sons émis. Dans ce même travail il fait remarquer que Brazier et Lichteim avaient déjà décrit des cas de surdité musicale (1).

Knoblauch (2) fut le premier qui se décida à unifier et classifier ces faits cliniques, et en ajouta d'autres non encore observés, mais qui, logiquement, devaient compléter le groupe clinique des amusies, d'après ce que l'on savait déjà des aphasies. Ses études se ressentent pour cela de schématisme théorique. Il se proposa, pour ainsi dire, de tracer un « cadre sans tableau », c'est l'expression même employée par Charcot; il créa neuf types d'amusies, fondées sur les analogies présumables avec les types d'aphasies décrits par Lichteim dont il suivait les critériums et dont il adopta le schéma si connu. Ces études eurent, cependant, une influence considérable et bienfaisante, puisqu'ils en provoquèrent d'autres ultérieures qui ont mieux différencié les troubles du langage musical et celles du langage courant. Knoblauch s'en inspira pour exposer d'intéressantes considérations sur les aphasies de conductibilité et sur les amusies correspondantes.

Après Knoblauch, ce fut Wallascheck (3) qui donna la plus grande impulsion à l'étude des amusies ; sa publication est un essai complet de systématisation des désordres du langage musical. Cet auteur distingue six formes cliniques :

1° L'*amusie motrice* (ou aphémie musicale) : le malade comprend la musique, mais ne peut pas la chanter ; 2° l'*amusie sensorielle* : le sujet méconnaît la valeur tonale des sons ; 3° la *paramusie* : le patient chante, mais il se trompe sur la hauteur, la durée et les accidents des tons qui composent le chant ; 4° l'*agraphie musicale* : impossibilité d'écrire les notes ; 5° l'*alexie musicale* : impossibilité de lire la musique ; 6° l'*amimie musicale* : impossibilité d'exécution instrumentale.

Ce tableau, plus clinique que celui de Knoblauch, fut adopté par Blocq et Onanoff (4) dans leur excellente séméiologie du système nerveux, bien qu'ils aient groupé les types d'amusie par leur caractère sensitif ou moteur en excluant les paramusies, comme on le verra dans le tableau suivant, compris dans leur schéma général des asymbolies.

(1) Hospital, *loc. cit.*, p. 30.

(2) Knoblauch, *Ueber Stœrungen der Müsikalischen Loistungsfahigkeit infolge von Gehirnlœsionem* Deutsches Archiv. für Klinische Medicin, 1888, Brain, n° 41, 1890.

(3) Wallascheк, *L'aphasie et l'expression musicale*. Vieterlsjahrschrift für Müsikwissenschaft, fas. I, 1891.

(4) Blocq et Onanoff, Maladies nerveuses, séméiologie et diagnostic. Paris, 1892.

Amusie (altérations du langage musical).
- Réceptive ou sensorielle.
  - *Amusie sensorielle véritable* (le sujet ne distingue pas les sons).
  - *Alexie musicale* (il ne lit pas les notes).
- Motrice.
  - *Amusie motrice véritable* (impossibilité de chanter).
  - *Amimie musicale* (il ne peut pas jouer d'un instrument).
  - *Agraphie musicale* (il ne peut pas écrire de musique).

Ces auteurs décrivent les divers types d'amusie comme formes spéciales des aphasies correspondantes.

III. — *Amusies simples et complexes.*

En 1892 Brazier (1) publia dans la *Revue philosophique*, de Ribot, une revue générale de la question, qui est une des plus claires et des plus complètes. Après une synthèse critique, Brazier aborde les amusies avec un critérium propre et se spécialise dans l'étude de la psychophysiologie de ce trouble. En se basant sur de nouvelles observations cliniques, il compléta la description des amusies, en les divisant en deux grands groupes : *complexes* et *simples* ; il subdivisa ces dernières en amusies *de réception* (auditive et visuelle), et en amusies *de transmission* (chant, écriture et exécution instrumentale). Cette classification concorde avec l'antérieure et fut adoptée par Blocq dans ses études publiées deux ans après, où il fait à cette monographie des éloges mérités.

Brazier divise les amusies en simples et complexes ; les premières n'affectent qu'une forme du langage musical, tandis que les dernières dépendent de la suppression de plusieurs, ou de toutes les mémoires musicales.

Les amusies simples seraient, d'après plusieurs auteurs, plus rares que les complexes ; cependant les exemples d'amusies simples sont plus clairs et mieux connus. Pour leur analyse nous suivrons les indications de Brazier, Blocq, Bernard, Dejerine, Ferrand, etc.

La surdité musicale — amusie sensorielle véritable — a été, en effet, signalée, il y a déjà longtemps. Dans sa forme pure le sujet devient incapable de reconnaître les sons et les mélodies qu'il entend, et qui lui paraissent n'être plus que des bruits dépourvus de tout caractère ; cependant il comprend parfaitement la parole parlée. Brazier rapporte le cas d'un homme de cinquante ans, qui, depuis trois ans souffrait de migrai-

(1) Brazier, *Du trouble des facultés musicales dans l'aphasie*, Revue philosophique. Paris, octobre 1892.

nes ophtalmiques ; après une crise de ce genre il fut pris *de surdité tonale* ; il ne reconnaissait aucun morceau joué au piano, pas même La *Marseillaise* jouée par la musique d'un régiment qui passait sous son balcon. « Il attribuait parfaitement les sons qu'il entendait à leur cause, aux instruments, mais il était incapable d'apprécier ces sons, en ce qu'ils avaient de musical. » Il connaissait les morceaux et on pouvait s'en rendre compte en lui demandant d'en dire les paroles ; il n'avait donc pas de surdité verbale.

Les cas où la surdité musicale est accompagnée de surdité verbale sont beaucoup plus fréquents ; ceux publiés par Wernicke et Bernard sont très connus. Le Dr Ireland (1), en une étude générale de la question, cite des cas de cette nature. D'autres sont mentionnés en une brève monographie d'Edgren (2). Dans sa monographie sur le langage et les aphasies, Ferrand (3) admet « des surdités verbales qu'on ne doit pas ignorer, celle des notes, par exemple ». Dans quelques observations on a noté que la surdité musicale coexistait avec la surdité des paroles (observation de Cantalamessa). Dans une observation de Wernicke la surdité verbale coexiste avec la conservation et la perception des tons musicaux. Bernard croit que chez certains malades la surdité verbale pourrait être limitée à leurs propres paroles ; mais ce point est difficile à résoudre. Il décrit, ensuite, un cas de surdité verbale pure et complète, chez une femme de 51 ans ; la malade présente aussi un certain degré d'amusie sensorielle, et bien qu'elle perçoive les sons musicaux, il paraît qu'elle les apprécie plutôt comme des bruits que comme des sons distincts. Les sons graves sont pour elle « comme le tonnerre » et les sons aigus « comme une cloche ». Elle reconnaît le clairon comme « une musique de soldats » ; elle n'arrive pas à nommer le violon qu'elle entend, mais elle se souvient l'avoir entendu avec plaisir le 14 juillet ; quand elle entend jouer de la flûte, elle dit que « c'est quelque chose de religieux » et elle prend une attitude dévote, bien qu'il s'agisse d'une valse gaie. Elle est incapable de reconnaître la musique qu'elle écoute, prenant le *Clair de lune* pour « une marche funèbre », la *Marseillaise* pour une musique grave, et les chansons les plus gaies pour des chants d'église. Il est possible qu'il y ait eu, en ce cas un certain degré de surdité psychique ; en réalité, la distinction tonale est aussi défectueuse que l'interprétation mélodique. Le chant des oiseaux est pris, par exemple, pour des voix de femme ; mais ces

(1) Ireland, *Music and the musical faculty in insanity*. Journal of mental science, 1894.

(2) Edgren, *Amusie, Musikalische aphasie*. Deutsche Zeitsch. für Nervenh., décembre 1894.

(3) Ferrand, *Le langage, la parole et les aphasies*. Paris, 1894.

erreurs ne sont pas constantes et le souvenir en est bien conservé. D'autre part, la malade n'est pas sourde, mais elle méconnaît la valeur des paroles et des tons.

Ferrand, en un travail postérieur (1), a insisté sur ces formes pathologiques de « surdité tonale », semblables aux formes congénitales décrites avec le même nom par Dauriac (2).

Mirallié (3) observa les cas d'un musicien d'orchestre qui, tout à coup, à son pupitre, fut pris d'aphasie sensorielle, sans hémiplégie ; peu de jours après survint une surdité verbale et musicale, avec cécité verbale incomplète, jargonaphasie très accentuée et agraphie totale. En même temps le malade ne reconnaissait pas la plus grande partie des notes, il était incapable de tenir son violon, de manier l'archet et il ne pouvait pas fredonner de mémoire ni déchiffrer la musique. Dans ce cas il n'y avait pas de surdité musicale pure, mais amusie complexe.

La *cécité musicale* — alexie musicale — se caractérise par la perte de la faculté de lire les notes musicales, quand la vision générale et la vision des lettres est conservée. Charcot a relaté l'histoire d'un malade, musicien distingué, lequel un jour, se mettant au piano, se trouva dans l'impossibilité de déchiffrer les notes. Proust parle d'exemples analogues (malade qui pouvait écrire la musique et était incapable de la lire) ; Finkelbourg cite un musicien qui jouait très bien de mémoire ayant perdu la lecture musicale. Bernard parle d'un malade pouvant chanter de mémoire et n'étant plus à même de déchiffrer la musique, tout en lisant les paroles qui figuraient sur la portée ; c'est-à-dire, sans cécité verbale. Hospital (4) mentionne des observations de cécité musicale pure avec conservation de la lecture ordinaire ; il appelle cette perturbation « amnésie visuelle ».

La cécité musicale peut précéder la cécité verbale et se montrer séparée, comme dans le cas précédent, ou bien l'accompagner. En dehors du cas de Bernard il y a une observation de cécité pure et complète. La malade observée par Brazier chantait, jouait du piano de mémoire (elle n'avait pas d'amusie motrice), elle appréciait très bien la musique entendue (elle n'avait pas de surdité musicale), mais ne pouvait pas lire les notes, tout en ayant conservé la lecture des caractères ordinaires (elle n'avait pas de cécité verbale).

Selon Dejerine (5), la cécité verbale est ordinairement accompagnée de

(1) Ferrand, *Essais physiologiques sur la musique*, Bull. de l'Académie de Médecine, 1895, n° 32, p. 283.

(2) Dauriac, *Essai sur l'esprit musical* Alcan, Paris, 1903.

(3) Cité par Dejerine, dans la *Pathologie générale* de Bouchard, vol. VI, Paris, 1901.

(4) Hospital, *loc. cit.*

(5) Dejerine, *loc. cit.*

cécité musicale et empêche le malade de déchiffrer la musique. Le cas le plus connu (1) est celui d'un malade atteint de cécité verbale pure qui présentait aussi de l'*alexie musicale pure* : il chantait très bien mais il lui était impossible de lire une note de musique. Il put apprendre à chanter, par cœur, les partitions de « Sigurd » et d' « Ascanio » parues postérieurement à sa cécité verbale. La pathogénie de ce cas est très intéressante puis que la perturbation n'était pas liée à la destruction du centre visuel des paroles (pli courbé), mais à la rupture des communications entre le centre visuel commun (cuneus) et le centre spécial.

Ferrand (2) observe que, de même qu'il y a des surdités verbales partielles, il y a aussi des cécités verbales partielles ; on a signalé des cécités de lettres, de syllabes, de paroles, de certains mots, cécité musicale ou impossibilité de lire la musique ; cette dernière, selon Ballet, accompagnerait généralement la cécité verbale ; Franckl-Hochwart (3) a décrit cinq cas d'aphasies sensorielles, toutes accompagnées d'une altération variable des facultés musicales.

Dans l'*amusie motrice vraie* — ou aphémie musicale — le sujet a perdu la faculté de chanter ou de fredonner des morceaux de musique connus de lui. Les exemples sont nombreux. Il arrive fréquemment, par contre — et cela prouve l'autonomie relative du centre des images motrices du langage musical — que beaucoup d'aphasiques, incapables de parler, conservent la faculté de chanter. L'aphasique de Béhier chantait la *Marseillaise* en employant le seul monosyllabe qu'il pouvait articuler ; celui de Charcot chantait la même marche avec un son guttural, etc. Dans notre service de l'hôpital Saint-Roch (clinique du professeur Ramos Mejia) nous avons pu personnellement observer plusieurs cas d'aphasie motrice avec persistance de l'aptitude pour le chant ; c'est, sans doute, la forme moins rare du dédoublement pathologique du langage parlé et du langage musical. On a aussi décrit des cas où les malades peuvent articuler, en les chantant, certains mots qu'ils ne peuvent pas prononcer en parlant (Brown-Séquard, Grasset, Knoblauch, Gowers, Bouillaud, Limbeck, Finkelbourg, Opphenheim).

Par contre, dans l'amusie motrice les sujets conservent la parole articulée, mais perdent la parole chantée. Une malade de Proust reconnaissait la musique entendue et jouait par chœur, mais elle ne pouvait pas chanter, la malade de Grasset n'était pas capable de chanter la musique qu'elle exécutait au piano. Dejerine (4) observe que chez les aphasiques l'intona-

(1) Dejerine, *Cécité verbale avec aphasie*, Société de Biologie, février 1892.
(2) Ferrand, *loc. cit.*
(3) Ireland, *loc. cit.*
(4) Cité par Ferrand, *loc. cit.*

tion varie avec la richesse du vocabulaire. Selon que le malade possède un plus grand nombre de vocables, son intonation sera plus parfaite et exprimera mieux les nuances de sa pensée. Mais en règle générale chez l'aphasique moteur cortical l'intonation est altérée et le malade perd les plus délicates modulations de la voix. Le chant peut être mieux conservé que la parole parlée. En chantant, le malade ne conserve pas seulement la mélodie, mais il peut aussi articuler des paroles qu'il ne pouvait pas prononcer dans la conversation. Dejerine observa à Bicêtre un malade dont la parole spontanée se réduisait à peu de mots, et qui le soir donnait des concerts à ses camarades de l'hospice en chantant sans difficulté des morceaux de « Mignon » et « Si j'étais Roi ». Mais si on demande à ces malades de réciter les vers de la romance qu'ils viennent de chanter, cela leur est très difficile et, quelquefois même impossible.

Kast (1) mentionne le fait significatif d'un jeune homme qui, après un traumatisme à la tête, ne pouvait plus exécuter un seul morceau en respectant les tons et les intervalles ; cependant il pouvait lire les notes (il n'avait pas d'alexie musicale) et il reconnaissait fort bien les notes fausses dans un morceau qu'on jouait devant lui (il n'avait pas de surdité musicale). Dans un autre cas de Grasset, cité par Bernard, le malade pouvait jouer très bien du piano, sans qu'il lui soit possible de dire le titre ou les paroles du morceau, ou d'en fredonner la mélodie ; l'aphémie verbale coexistait avec l'aphémie musicale.

L'*agraphie musicale* pure est rare ; nous ignorons qu'on en ait décrit aucun cas.

On sait que l'agraphie verbale pure est extrêmement rare, à tel point que Dejerine, Wernicke et d'autres nieraient volontiers l'existence d'un centre spécial pour cette perturbation du langage courant. Cependant, les observations de Charcot et Pitres induisent à l'accepter, étant corroborées par les cas d'agraphies pures, sans la moindre trace de cécité verbale, publiés par Charcot, Bernard, Pitres, etc.

Ferrand dit que « l'agraphie, de même que l'aphémie, n'est pas toujours totale ; il y a des agraphies partielles. Quelques malades ne peuvent écrire une seule lettre et ne savent que tracer des lignes informes, d'autres écrivent des lettres séparées ou coordonnent des syllabes ; d'autres enfin arrivent jusqu'à écrire des paroles sans signification. Enfin, il y a des agraphiques qui, incapables d'écrire les lettres, peuvent écrire les chiffres. Jolly cite un agraphique ne pouvant écrire qu'en caractères arabes. Bouillaud parle d'un musicien qui pouvait seulement écrire la musique qu'il avait lui-même composée.

(1) KAST, *loc. cit.*

Brazier et Blocq ne disent rien sur les agraphies musicales pures.

L'agraphie musicale complexe, moins rare, a été observée ; le cas est évident chez le musicien de Charcot qui copiait les originaux de Massenet. Dans les agraphies verbales associées à d'autres formes d'aphasie motrice — qui sont fréquentes — l'agraphie musicale coexiste d'habitude comme complication courante.

L'*aphémie instrumentale* (*amimie motrice instrumentale*) est la perte de l'exécution instrumentale. Elle est rare en sa forme pure ; fréquente dans la forme complexe. Le cas de Charcot est un des mieux décrits et observés.

IV. — *Amusies pures et combinées.*

De même qu'il y a des amusies associées aux aphasies, il peut y avoir des amusies sans aucune perturbation du langage verbal ordinaire. Les premières sont les amusies *combinées* que nous venons d'analyser, les secondes sont les amusies *pures*.

Ireland (1) affirme « qu'il n'y a pas d'exemple d'une affection cérébrale qui prive un homme de la faculté musicale isolément ». Cette opinion est justifiée, mais elle est erronée. La bibliographie des amusies pures est presque nulle ; les cas cités n'ont pas été l'objet d'études sérieuses et méthodiques. Nos observations *d'amusies pures hystériques* sont les premières ayant été l'objet d'une sérieuse étude clinique (2).

Dans les amusies pures les fonctions du langage verbal restent indemnes. Un sujet, par exemple, devient incapable de comprendre la musique qu'il entend et de chanter, tout en conservant la faculté de répondre correctement (il n'y a pas d'aphasie) aux paroles qu'il entend (il n'y a pas de surdité verbale). Wallaschecka cite vaguement des faits de cette nature ; Brazier (3) cite deux observations concluantes. La première se rapporte à un ténor, qui en pleine représentation, s'aperçut tout à coup qu'il n'entendait plus ce que les autres artistes chantaient et qu'il ne pouvait plus émettre une seule note, bien qu'il perçût parfaitement le langage ordinaire et qu'il n'eût pas d'aphasie. Le deuxième cas est celui d'un pianiste lequel, pendant un concert, perdait la mémoire musicale visuelle (il ne pouvait pas lire la musique), la mémoire auditive (il ne

(1) Ireland, *loc. cit.*

(2) Ingegnieros, *Amusia pura total histerica.* Archivos de psiquiatria y criminologia. Buenos-Aires, avril 1903 ; — *Les troubles du langage musical chez les hystériques.* Journal de psychologie normale et pathologique. Paris, mars-avril 1906 ; — *Sul linguaggio musicale negli isterici.* Il Manicomio. Nocera inferiore, Anno XXI, n° 3 ; — *Le langage musical et ses troubles hystériques.* Revue de psychiatrie. Paris, mai 1906 ; — *It.* Annales médico-psychologiques. Paris, février, 1906.

(3) Brazier, *Loc. cit.*, Revue philosophique.

comprenait pas les sons de l'orchestre qui l'accompagnait), et la mémoire motrice instrumentale (il était incapable de jouer), sans éprouver aucun symptôme d'aphasie verbale.

Nous croyons utile de signaler que ces deux cas d'amusie totale pure, décrits par Brazier, pourraient être interprétés comme étant des *amusies émotives* ou des *amusies hystériques*. Dans le premier cas elles durent autant que l'émotion, tandis que dans le second elles peuvent persister davantage. On n'exclut pas la possibilité que l'amusie puisse être hystérique et avoir pour cause une émotion quelconque. Mais Brazier ne dit pas qu'il s'agit d'accidents hystériques ; nous faisons cette remarque parce que la ressemblance est notable entre un de ses cas et celui d' « amusie pure totale hystérique » que nous avons observé et que nous croyons être le seul publié jusqu'ici.

V. — *Amusies de conductibilité.*

Pour compléter les données énoncées, nous exprimerons en schéma les idées de Wysman (1) sur les *corrélations entre les amusies et les aphasies*, et sur les *amusies de conductibilité*. Cet auteur dans son schéma des aphasies, ne présente qu'un centre différencié pour le langage musical : le centre des *images motrices du chant*.

Il admet donc, que les amusies peuvent survenir en deux cas. A. quand il existe une altération des centres; B. quand les voies de communication qui réunissent les divers centres entre eux se trouvent interrompus.

A. — 1° Suppression du centre des images motrices du chant (Erinnerungsbilder Gesangbewegung). Il y a l'impossibilité absolue de chanter et de répéter le chant entendu ; toutes les autres fonctions restent intactes.

2° Suppression du centre des images de sons (Lautbild). Il y a perte de la compréhension des mélodies, impossibilité de composer, de chanter volontairement ou en répétant, de lire les notes musicales ; les autres fonctions restent intactes.

3° Suppression du centre des images visuelles des objets (Objectbild). Il y a impossibilité de reconnaître les objets que l'on voit, perte des représentations visuelles, des troubles de la parole et de l'écriture volontaire, perte de la compréhension de la lecture, impossibilité de dessiner volontairement ou en copiant, de lire les chiffres, et aussi la perte de la lecture des notes (alexie musicale). Sont respectés : la parole répétée, la

(1) Wysman, *Aphasie und vervandte zustande* dans les « Deutsch. Arch. für. klin. Med. (Cité par Blocq).

lecture à haute voix, le chant volontaire, l'écriture dictée et la possibilité de copier.

4° Suppression des représentations motrices graphiques. Ce qui détermine l'impossibilité absolue d'écrire ou de dessiner, soit spontanément, soit sous dictée, soit en copiant ; toutes les autres fonctions restent intactes.

B. — 1° Interruption des communications entre le centre des représentations graphiques et les noyaux des nerfs moteurs destinés à l'écriture. Elle détermine l'agraphie complète, et conséquemment, l'agraphie musicale.

2° Interruption des communications entre le centre visuel des images des objets et le centre des représentations graphiques. Elle détermine l'agraphie musicale en même temps que celle du dessin volontaire ou copié et de la faculté d'écrire les chiffres.

3° Interruption des communications entre le centre des représentations motrices et le noyau moteur des nerfs qui fonctionnent pour l'émission de la voix ; elle cause la perte de la faculté de chanter spontanément ou de répéter le chant.

4° Interruption des communications entre le centre des images du son et le centre des représentations motrices du chant. Perte du chant volontaire et de la répétition du chant entendu. Cependant, on peut chanter la mélodie d'une chanson connue dont on entend les paroles.

5° Interruption des communications entre le centre de représentations motrices des paroles et le centre des images du chant. Elle détermine l'impossibilité de pouvoir chanter une chanson, en adaptant régulièrement les paroles à la musique.

Ce résumé démontre que la conception de Wysman est inacceptable. Non seulement elle est hypothétique, comme l'observe Blocq, mais elle se borne à représenter les déductions que cet auteur tire d'une théorie générale des aphasies, fondée elle-même sur une subordination des centres, admise par lui, mais qu'il est bien loin d'avoir démontrée.

VI. — *Corrélation entre les aphasies et les amusies.*

L'étude de la psychophysiologie du langage musical et de ses troubles pathologiques, prouve sa corrélation intime avec le langage verbal ordinaire ; c'est pourquoi nous observons un parallélisme marqué entre les aphasies ordinaires et les aphasies musicales ou amusies.

Qu'il s'agisse de leurs éléments sensoriels (auditifs et visuels) ou de leurs éléments moteurs (oral, écrit et mimique), la corrélation est visible en tous les cas ; ce fait devient plus évident si on considère les nombreux

aphasiques chez lesquels l'amusie coexiste, puisque généralement les troubles du langage verbal et du langage musical sont homologues.

A la rigueur le mécanisme est semblable, ainsi que nous avons pu l'observer dans une autre étude (1), puisque les deux formes du langage ont une valeur purement symbolique. D'ordinaire les hommes communiquent entre eux à l'aide du langage verbal et du langage mimique ; mais par une éducation spéciale, ils acquièrent d'autres moyens d'expression, dont la valeur est aussi symbolique et conventionnelle : le mathématicien exprime des idées avec des chiffres et des calculs, le chimiste moyennant des formules, le musicien par des notes et des accidents. Il suffit de méditer un peu sur la question pour comprendre que le musicien écrit et entend des notes comme le mathématicien entend et écrit des chiffres ou des signes algébriques ; le mécanisme psychologique de celui qui écrit ou lit des mélodies ou des harmonies est le même que celui qui écrit ou lit un problème mathématique. Il est vrai que la musique exprime des états psychologiques moins concrets que ceux exprimés par le langage parlé ou par les mathématiques ; mais ce caractère est inhérent au contenu psychologique, à l'intelligence musicale, et non pas au *langage musical* qui est seulement son moyen d'expression (2). Il n'est pas possible d'exprimer d'une façon définie des états psychologiques indéfinis.

Pour cela, tout ce que l'on sait des aphasies peut, dans ses lignes générales, s'appliquer aux amusies ou aphasies musicales. Les schémas classiques de Kussmaül, de Charcot-Ballet, de Grasset, de Ferrand, de Blocq, peuvent également s'appliquer à l'interprétation du mécanisme des aphasies et des amusies.

VII. — *Nouvelle nomenclature clinique.*

Les amusies peuvent cliniquement se présenter de bien des façons. Puisqu'il faut une nomenclature, nous établirons la suivante, pour que chaque expression ait une signification exacte. Elle est claire et simple ; nous l'adopterons dans toute la partie clinique de cette monographie.

1° La perturbation du langage musical n'est accompagnée d'aucun trouble du langage verbal : l'amusie est pure. Elle est accompagnée d'aphasie : elle est combinée.

2° La perturbation affecte toutes les formes du langage musical : l'amusie est *totale* ; elle en affecte deux ou plus, mais pas toutes : elle est *multiple* ; elle affecte un seul mode d'expression musicale : elle est *partielle*.

(1) Ingegnieros, *La psychophysiologie du langage musical*. Revue de philosophie. Paris, avril 1906.

(2) Ingegnieros, *Formas y Evolucion de la inteligencia musical*. Ideas. Buenos-Aïres, avril 1904.

3° La perturbation empêche de façon absolue la fonction affectée : l'amusie est *complète* ; elle l'empêche partiellement : l'amusie est *incomplète*.

On comprend que ces types se combinent en clinique, et que les variétés suivantes peuvent en résulter :

1	Amusie pure	totale	complète.
2	»	»	incomplète.
3	»	multiple	complète.
4	»	»	incomplète.
5	»	partielle	complète.
6	»	»	incomplète.
7	» combinée	totale	complète.
8	»	»	incomplète.
9	»	multiple	complète.
10	»	»	incomplète.
11	»	partielle	complète.
12	»	»	incomplète.

Ainsi par exemple, l'*amusie pure totale complète* est celle qui affecte *seulement* le langage musical (il n'y a pas d'aphasie), en *toutes* ses formes et empêche d'une façon *absolue* son fonctionnement. — Dans l'*amusie pure partielle incomplète* le langage musical est seul affecté (il n'y a pas d'aphasie), en un seul de ses modes d'expression (alexie musicale, par exemple), et elle permet un fonctionnement défectueux de la fonction. — Dans l'*amusie combinée multiple complète* les perturbations du langage musical sont accompagnées d'aphasie, affectant plusieurs modes de fonctionnement, bien que pas tous, et supprimant leurs fonctions de façon absolue. Par ces exemples on peut facilement induire le caractère clinique des autres types mentionnés dans la nomenclature que nous proposons.

VIII. — *Méthode pour l'examen du langage musical.*

Ballet (1) recommande, pour l'examen clinique de la parole chez les aphasiques l'étude des huit modes fondamentaux qui constituent son mécanisme :

1° Compréhension de la parole parlée.
2° Compréhension de la parole écrite (lecture).
3° Parole articulée volontaire.
4° Ecriture volontaire.
5° Parole répétée.
6° Lecture à haute voix.
7° Ecriture sous dictée.
8° Ecriture copiée.

(1) Ballet, *soc. cit.*

Pour l'amusie nous proposons une méthode analogue, en la complétant comme suit :

1° Compréhension de la musique entendue.
2° Compréhension de la musique écrite.
3° Chant volontaire.
4° Ecriture musicale.
5° Répétition d'une phrase musicale.
6° Lecture musicale chantée.
7° Ecriture d'une phrase musicale entendue.
8° Copie de musique écrite.
9° Exécution instrumentale.
10° Notion du rythme.

Il est évident que chacun de ces modes de fonctionnement est susceptible d'analyses spéciales permettant des différenciations et des dissociations très complexes. Le bon sens personnel du clinicien sera, en chaque cas, le meilleur guide pour l'examen du malade.

IX. — *Autres perturbations du langage musical.*

Bien que les amusies ou aphasies musicales représentent les troubles intrinsèques du mécanisme psychophysiologique du langage musical, on peut observer d'autres perturbations de ce dernier, se rapportant à l'intelligence musicale ou à des états spéciaux de l'activité psychologique de l'individu.

Morselli (1) estime que les fonctions du langage musical peuvent se perturber de trois manières différentes, qu'il assemble sous la désignation collective de *Dysmusies*.

1° Les *amusies*, correspondant aux aphasies, dont nous venons de synthétiser et de coordonner l'étude, en suivant les traces d'illustres névrologistes et psychologues. Les faits cliniques sont nombreux, et permettent des inductions bien définies. Les formes complexes et combinées sont fréquentes ; les formes simples et pures sont rares. La bibliographie est étendue et il y a peu de faits nouveaux que l'on puisse ajouter à ceux mentionnés par les auteurs.

Nous avons pu observer une seule nouvelle forme de dissociation du langage musical, dans la clinique neuropathologique de l'hôpital Saint-Roch, à Buenos-Aires. Il s'agissait d'un aphasique, par lésion diffuse de l'écorce cérébrale de nature syphilitique. C'était un aphasique moteur (impossibilité de parler et d'écrire), sans aphasie sensorielle (le sujet conservait l'audition verbale et la lecture des paroles écrites). Son langage

(1) Morselli, *Semeiotica*, vol. II, p. 305.

musical présentait des perturbations correspondantes à celles du langage ordinaire : amusie motrice complète (impossibilité de chanter et de pincer la guitare ; le malade n'écrit pas la musique, mais il a de l'agraphie ordinaire), sans amusie sensorielle (l'audition musicale est parfaitement conservé : le sujet ne sait pas lire la musique, mais il conserve la lecture ordinaire). C'est donc une *amusie motrice* apparemment complète. Cependant nous avons pu observer cette particularité notée par le chef de clinique du service, M. Emile Bondénari : le sujet pouvait parfaitement siffler la musique qu'il connaissait antérieurement et, en effet, il siffla plusieurs fois et à des jours différents l' « Hymne National Argentin » et la « Marche de Garibadi » (le malade était un argentin issu de parents italiens). Cette dissociation motrice du langage musical n'a jamais été décrite. Les inductions que ce cas autorise sont de deux ordres. Physiologiquement il prouve que chaque fonction systématique se spécialise en un centre fonctionnel ; les images motrices des mouvements musculaires nécessaires pour siffler, constituent un subcentre fonctionnel et anatomique différencié des autres modes fonctionnels du centre d'exécution motrice ; il équivaut au centre de phonation,à celui de l'écriture ou à n'importe quel centre d'exécution instrumentale. Cliniquement, on induit que le mécanisme mental du langage était intact ; tous ces centres étaient indemnes, moins les centres de la phonation articulée et de l'écriture ; mais, la lésion était limitée et n'affectait pas les noyaux des muscles respiratoires et buccaux qui constituent le centre physiologique de la fonction de siffler, par l'association systématique, comme tous les autres centres moteurs du langage.

2° Les *hypermusies* sont des exagérations morbides des fonctions musicales. Elles comprennent les impulsions musicales et d'autres phénomènes semblables.

Un travail de Löwenfeld (1) et deux monographies de Sante de Sanctis méritent une mention spéciale.La première monographie de De Sanctis se rapporte aux impulsions et aux obsessions musicales (2), et la deuxième étudie les équivalents musicaux des attaques épileptiques (3). Il décrit deux cas d'attaque de chant. Dans le premier le chant accompagnait l'attaque convulsive ; dans le deuxième l'accès de chant constituait toute l'attaque épileptique, il le remplaçait,c'était un véritable équivalent musical de l'attaque convulsive. Des faits semblables ont été décrits par deux cliniciens distingués, Christiani et Lévi-Bianchini, confirmant les observations de De Sanctis.

(1) Löwenfeld, *Ueber musikalische Zwangsvorstellung*. Centrabllat für Nervenheilk. und Psychiatrie, n° 1, 1897.

(2) De Sanctis, *Ossessioni e impulsioni musicali*. Estratto, Rome, 1896.

(3) De Sanctis, *Equivalenti musicali di attachi epilettici*. Riv. di Psicol. Psich. e Neuropatologia. Rome, 15 Luglio, 1897.

Ce groupe clinique comprendrait aussi certains cas de verve, d'imagination créatrice, des crises intellectuelles qu'on a observées chez quelques musiciens de génie ; selon Lombroso (1) et d'autres auteurs, ces impulsions ou raptus sont fréquents et seraient une des caractéristiques psychologiques propres du génie.

3° Les *paramusies* comprennent de nombreuses perturbations atypiques du langage musical ; elles ne sont pas caractérisées par la suppression ou l'exagération d'une ou de plusieurs fonctions élémentaires du langage, mais par leur déviation de la forme ordinaire. Font donc partie de ce groupe les goûts pour les sons désagréables, les phobies musicales, les transpositions sensorielles (audition colorée, odorat musicalisé, etc.), les perversions du goût musical, les perturbations dans la perception du rythme et de la sonorité, etc.

Hospital (2) rappelle que Fénélon, dans ses fables, dans le *Voyage à l'Ile de Plaisirs*, raconte qu'on le conduisit dans un salon ou il put entendre une musique de parfums ; Fourier promettait une symphonie de couleurs aux hôtes de ses phalanstères ; un physicien anglais offrit à ses amis, à Londres, l'audition d'une ouverture de Chopin, en couleurs, à Saint-James Hall. Il ajoute que Treitel a observé des cas de « diplacousie » chez des musiciens professionnels ; la perturbation consistait en ce que le sujet, en entendant de la musique, entendait une deuxième voix qui chantait sur l'octave de la véritable.

On peut comprendre dans ce groupe quelques associations morbides des émotions musicales. Vaschide et Vurpas (3) ont signalé son association avec des excitations sexuelles et citent trois cas intéressants. Dans le premier, l'audition de musique symphonique provoquait une émotion de plaisir semblable à une excitation sexuelle ; dans le second l'audition musicale agissait comme stimulant au point de devenir un véritable traitement de l'impuissance ; dans le troisième l'audition musicale équivalait au plaisir sexuel, mais sans amener la satisfaction complète. Nous croyons que ces cas doivent se considérer comme étant produits par l'association systématique de l'émotion musicale avec des idées érotiques. La première fois l'association est occasionnelle ; ensuite le sujet la répète, plus ou moins volontairement, en s'autosuggestionnant ; à la fin l'association se systématise et se change en un véritable réflexe involontaire et inévitable. C'est le processus psychologique même de l'audition colorée, par exemple.

(1) Lombroso, *L'Uomo di Genio* (6e édition). Torino, 1891.

(2) Hospital, *loc. cit.*

(3) Vaschide et Vurpas, *De l'excitation sexuelle dans l'émotion musicale*. Arch. de l'Anthrop. crim., mai 1904.

L'étude des hypermusies et des paramusies complète très bien celle des amusies ou aphasies musicales, bien qu'elle corresponde davantage à l'étude de l'intelligence plutôt qu'à celle du langage. Les observations de phénomènes ayant de l'affinité, sont un des meilleurs éléments de comparaison et de contraste qu'on peut employer pour la critique des faits cliniques.

Les divers types ont pu être observés cliniquement dans presque toutes leurs formes ; la maladie ne nous montre pas seulement le langage musical décomposé dans ses éléments constitutifs, mais elle nous montre aussi ses déviations du type normal. Elle peut ainsi nous permettre d'étudier non seulement le mécanisme du langage, mais aussi le mécanisme de l'intelligence musicale et les rapports entre les deux. Les données brièvement énoncées suffisent à compléter le tableau des troubles du langage musical.

X. — *Schéma général.*

Comme conclusion de cette revue générale nous proposons le schéma suivant pour les troubles du langage musical.

Nous combinons la division de Morselli, en ses lignes générales, avec le schéma particulier de Brazier-Blocq, en leur faisant les modifications de classification et de nomenclature fondées sur les raisons exposées.

- *Dysmusies*
  - *Amusies* ou aphasies musicales.
    - Sensorielle ou de réception.
      - Amusie sensorielle vraie ou surdité musicale.
      - Alexie musicale.
    - Motrice ou d'expression.
      - Amusie motrice vraie ou aphémie musicale.
      - Agraphie musicale.
      - Aphémie instrumentale (appelée à tort « amimie musicale). »
  - *Hypermusies*
    - Exagérations et impulsions musicales.
    - Plaisir morbide pour les bruits, phonophobie, obsession musicale, audition colorée, associations morbides, etc.

De nos jours, ce sont les faits cliniques qui sont appelés à résoudre les nombreuses inconnues renfermés dans le langage musical. On a dit que des faits bien observés valent mieux que les meilleures hypothèses, lesquelles peuvent seulement servir de guide pour l'étude. Il ne sera donc pas stérile pour la science d'étudier quelques cas qui présentent des caractéristiques nouvelles, et qui contribuent à l'accumulation des matériaux servant à cimenter l'étude définitive de la psychopathologie musicale.

Sur ces bases claires et certaines, nous ferons l'étude clinique des *troubles du langage musical d'origine hystérique,* chapitre absolument nouveau dans la pathologie des dysmusies.

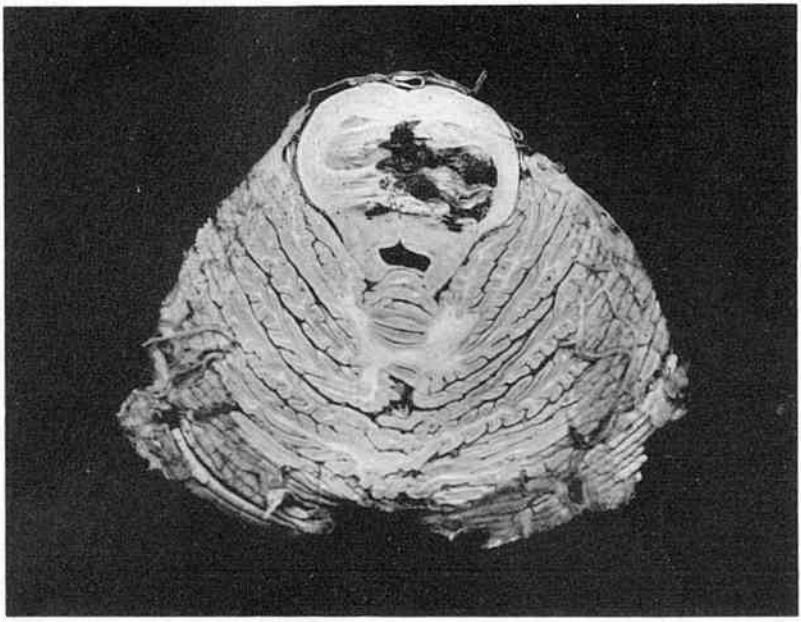

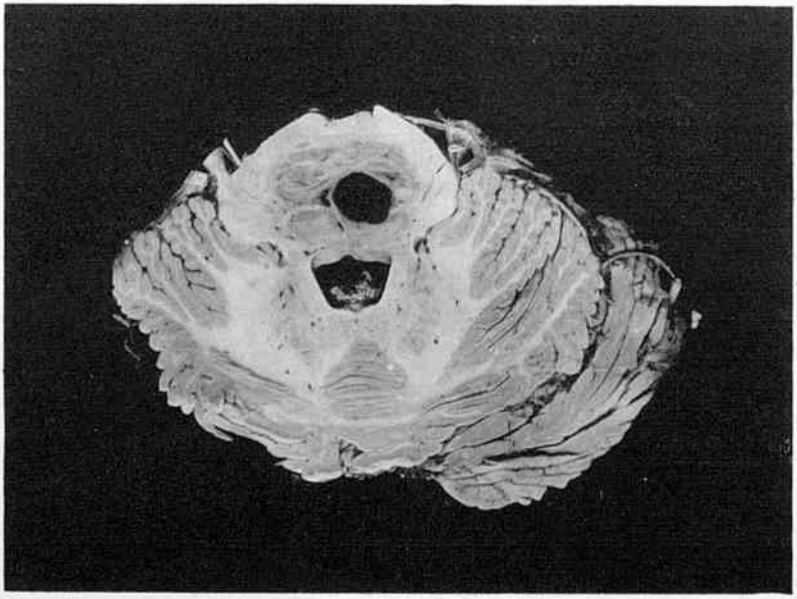

HÉMORRAGIES PROTUBÉRANTIELLES

(F. Marie et Pierre Moutier).

DEUX CAS D'HÉMORRHAGIE PROTUBÉRANTIELLE. HYPERTHERMIE. — MORT RAPIDE (1).

PAR

Pierre MARIE et F. MOUTIER.

(Planche LV)

Les hémorrhagies protubérantielles sont loin d'être très communes, aussi nous a-t-il paru intéressant d'en présenter deux exemples. Ces cas sont d'ailleurs comparables, et leur étude permet quelques observations que nous développerons plus loin.

Obs. I. — Ch..., âgé de 86 ans, entre à l'infirmerie de Bicêtre le 16 mai. Le malade nous est précédemment connu : les antécédents n'ont rien de particulier. Il s'agit de sinélité banale. Le 16, au déjeuner, Ch... a été pris de vomissements. Dans l'après-midi, il a perdu connaissance. Il ne sortira plus du coma. La température vespérale est ce jour-là de 38°.

Le 17 mai, on constate une hémiplégie gauche très caractérisée. Ses traits sont déviés vers la droite avec une grande intensité. La tête est également tournée à droite. Il n'y a pas de déviation des yeux : d'ailleurs, depuis l'âge de 40 ans, le malade est atteint d'une cécité d'origine inconnue. Les membres du côté gauche sont flasques ; il existe une certaine raideur à droite. Les réflexes patellaires et les réflexes des poignets sont vifs des deux côtés, principalement à gauche. L'excitation plantaire détermine à gauche de l'extension en éventail ; le réflexe est indifférent à droite. Le réflexe cutané abdominal est aboli à gauche.

La température est ce jour-là de 38°8 le matin et de 38°5 le soir. Une ponction lombaire est pratiquée le matin : on laisse couler les premières gouttes. Le liquide est incolore, mais, par centrifugation, on obtient un culot d'hématies d'un volume égal à celui d'une tête d'épingle environ. Ajoutons que le malade réagit à la piqûre, mais d'une façon incoordonnée : il grimace, remue son bras droit (quel que soit le côté piqué), fléchit ses membres inférieurs et même son bras gauche.

Le 18 mai, à 9 heures du matin, la température est de 40°8. La tête est plus déviée que la veille vers la droite. Le côté droit est également plus

(1) Communication faite à la Société de Neurologie de Paris (séance du 7 juin 1906).

raide, et les membres gauches décèlent, eux aussi, un certain manque de souplesse. Cependant, le malade réagit encore aux piqûres. Le réflexe plantaire est en extension et éventail comme la veille à gauche ; à droite, les orteils se déploient en éventail, mais en position intermédiaire.

Le décès survient à midi ce même jour.

Examen anatomique. — Ni le cerveau, ni la moelle ne présentent de particularités à signaler ici. On constate une hémorrhagie protubérantielle qui s'est faite à l'union du tiers supérieur avec les deux tiers inférieurs de la protubérance. Le foyer a pris naissance dans l'hémipont droit et a détruit presque entièrement le faisceau moteur de droite et le septum médian, mais s'est à vrai dire peu infiltré dans l'hémipont gauche.

L'hémorrhagie a remonté presque jusqu'aux limites supérieures de la protubérance, mais n'est pas descendue au delà de la moitié inférieure.

Le ruban de Reil est intéressé par l'hémorrhagie à droite. Au niveau supérieur de l'émergence du trijumeau, le tiers interne seulement du ruban de Reil est atteint. Le pes lemniscus est détruit. Les faisceaux transverses du pédoncule cérébelleux moyen forment des brides résistantes entre lesquelles se voient des caillots et une bouillie pulpeuse : c'est là ce qui reste de la plus grande partie des faisceaux moteurs. Nulle part le foyer hémorrhagique n'est en rapport avec les ventricules, mais la pie-mère qui se trouve dans l'angle de rencontre des pédoncules avec la protubérance est légèrement teintée de sang.

Obs. II. — Auz..., âgé de 47 ans, est un malade antérieurement examiné. C'est un lacunaire présentant de la démarche à petits pas, des réflexes rotuliens vifs des deux côtés, un réflexe plantaire en flexion à droite, indifférent à gauche. Il se déboutonnait difficilement avec la main gauche, un peu plus facilement avec la main droite.

On conduit le malade à l'infirmerie le 13 mai. Il gâte depuis trois semaines environ, mais ce jour particulier, on a noté une augmentation subite de son impotence et de la fièvre : 37°8.

Le 14, le malade a 38°7, et présente une hémiplégie gauche caractéristique. Ces traits sont déviés vers la droite, la tête se tourne également de ce côté. Le malade cligne sans cesse, aussi ne peut-on préciser s'il y a, ou non, hémianopsie. *Myosis prononcé.* Pas de déviation des yeux. Il existe une raideur des quatre membres, beaucoup plus prononcée à droite. Le réflexe plantaire est en extension à gauche, douteux à droite. Les patellaires et les poignets sont très vifs, surtout à gauche. Enfin, quand on pique le malade à droite, il grimace, et de sa main droite cherche le lieu de la piqûre. La même épreuve répétée à gauche détermine de l'agitation, mais il n'est point tenté de localisation. La ponction lombaire donne issue à un liquide limpide sans éléments anormaux.

Le décès survient le 15 mai au matin ; la température est peu de temps avant la mort de 42°8.

Examen anatomique. — Il existe un ramollissement récent du territoire de la cérébrale antérieure à droite. L'artère était complètement thrombosée.

Au niveau de la protubérance se rencontre une hémorrhagie de faible volume. Elle siège dans l'hémipont droit, intéressant surtout la partie postérieure du faisceau moteur, laissant libre plus de sa moitié antérieure. La calotte est légèrement entamée. Le faisceau de Reil est atteint dans ses deux tiers internes.

Le foyer est rond ; il présente 1 centimètre de diamètre environ. En hauteur, il laisse intact le tiers supérieur de la protubérance. La lésion commence à 4 millimètres environ au-dessus de l'émergence du trijumeau. Son maximum est au niveau des fibres supérieures de ce nerf. Enfin, sur le plan d'émergence des fibres les plus inférieures de la cinquième paire, la lésion n'a plus que 5 à 6 millimètres. A cet endroit d'ailleurs, le faisceau moteur cesse d'être intéressé, la lésion lui est immédiatement postérieure et s'arrête enfin à 5 millimètres au-dessus du sillon bulbo-protubérantiel.

Plusieurs particularités retiendront notre attention dans ces différents cas. Le début a été brusque, l'évolution rapide. Entre l'hémorrhagie et l'issue fatale, il ne s'est pas écoulé plus de 48 heures dans chaque occurrence. La diagnostic porté fut « hémorrhagie cérébrale » ; et la ponction lombaire, négative dans le second cas, douteuse dans le premier, ne contribua en aucune façon à éclairer le diagnostic. De fait, aucun des foyers n'était en communication directe avec le quatrième ventricule ; et c'est tout au plus si, dans le cas de l'hémorrhagie la plus étendue, on a pu noter de l'infiltration sanguine de la pie-mère.

Dans les deux cas encore, il y eut déviation de la tête du côté de la lésion. Il a été impossible de se rendre compte de l'existence d'anesthésie croisée du trijumeau, l'état comateux des malades rendant trop précaires les recherches et conclusions de cet ordre. On a noté toutefois un symptôme que signalent les traités et articles classiques parmi les signes des hémorrhagies protubérantielles, c'est le myosis (1). Il était des plus accusés dans l'unique cas où il était possible d'étudier la pupille, un de nos deux malades étant aveugle depuis plus de 40 ans.

Il est également intéressant de noter l'état de la motilité et de la sensibilité. La paralysie n'a été flasque que dans un cas et tout à fait au début. Il y a toujours eu raideur du côté de la lésion, et plus tardivement

(1) V. une observation récente de Lortat-Jacob et Halbron : *Hémorrhagie de la protubérance*. Soc. anat., 23 février 1906.

raideur généralisée. La photographie des lésions justifie ce syndrome : destruction de certains faisceaux, compression ou irritation d'autres groupes de fibres. Enfin, malgré l'atteinte plus ou moins prononcée du ruban de Reil il n'y a pas eu d'hémianesthésie, mais seulement agnosie sensitive : les malades sentaient la piqûre du côté paralysé, réagissaient par des grimaces, des déplacements de leurs membres. Mais cette agitation était irraisonnée et presque réflexe, le malade ne pouvant ni reconnaître la nature de l'excitation cutanée, ni en localiser le siège.

Nous insisterons en terminant sur *l'hyperthermie* que ces deux vieillards ont présentée.

L'élévation de température fut intense, puisqu'elle atteignit (en chiffres ronds) 41° dans un cas, et 43° dans le second. Il serait intéressant d'être fixé exactement sur la valeur diagnostique de telles températures observées au cours de lésions des centres nerveux. Malheureusement, les recherches entreprises à ce sujet, tant expérimentales que cliniques n'ont pas abouti. Cependant, on sait que de telles élévations thermiques se rencontrer *un peu dans toutes les maladies cérébrales* (1), il est vrai, mais spécialement dans les lésions des noyaux gris centraux (2) ainsi que J. F. Guyon l'a tout particulièrement signalé dans sa thèse, et les altérations protubérantielles. Des observations comparables aux nôtres ont été publiées déjà par Rosenstein (3), Joffroy (4), etc. En présence d'hémiplégies à début apoplectique, à marche rapide, s'accompagnant de myosis (ce qui peut faire à tort invoquer l'urémie)et d'hyperthermie, il y a donc lieu de songer à une lésion mésocéphalique.

(1) Erb, cité par Lacassagne, *Médecine légale.* Masson, édit., 1906, p. 287.

(2) J. F. Guyon, *Contribution à l'étude de l'hyperthermie centrale consécutive aux lésions de l'axe cérébro-spinal, en particulier du cerveau.* Thèse Paris, 1898.

(3) Rosenstein, *Encephalohämorrhagien in den Pons und die corpora striata. Præmortale temperatürsteigerung.* Berliner klin. Woch., 1866, p. 6.

(4) Joffroy. Archives de Physiologie, 1886, 1er semestre, p. 305 et suiv. ; in *Recherches sur la putréfaction.*

ARTHROPATHIES SÉNILES DES DOIGTS

PAR

P. PARISOT
Professeur à la Faculté de médecine de Nancy.

ET

G. ETIENNE
Chargé de la Clinique des maladies des vieillards.

Nous avons eu l'occasion (1) déjà de signaler chez un certain nombre de vieillards, hommes et femmes, une déformation des articulations phalangiennes pouvant, à un examen superficiel être confondue avec le rhumatisme noueux, d'où l'intérêt d'en indiquer les caractères cliniques.

La fréquence de cette déformation dans un hospice de vieillards renfermant des pensionnaires et des indigents appartenant à toutes les classes de la société, montre bien qu'elle est une manifestation de la sénilité. Sur un groupe de 88 vieillards, hommes et femmes, âgés de 75 ans et au-dessus, observés dans nos services de l'Hôpital St-Julien, nous la trouvons 70 fois, soit 80 0/0. Elle est accentuée à un degré variable :

	sur 52 hommes	sur 36 femmes
Déformation très marquée. . .	24 fois ou 46 0/0	9 fois ou 25 0/0
— moyenne	13 — 25 0/0	8 — 22 0/0
— peu marquée . .	8 — 15 0/0	8 — 22 0/0
— absente.	7 — 13 0/0	11 — 30 0/0

La déformation est donc très fréquente, mais non constante : il en est de même des autres signes de la sénilité, la canitie par exemple. Nous l'avons vu manquer chez des vieillards très âgés : 90 ans, 85 ans. Par contre, nous l'avons trouvée déjà assez accentuée à un âge relativement moins avancé, parfois entre 60 et 65 ans.

Point assez particulier, nous l'avons vu manquer notamment chez des vieillards remarquablement conservés, ne portant pas leur âge : il n'en existe aucune trace chez un vieux militaire, ayant encore toutes ses dents et ses cheveux à peine grisonnants, âgé de 78 ans, à qui on donnerait à peine de 58 à 60 ans ; de même chez une femme de 75 ans portant environ 65 ans.

Ce serait là le type des doigts séniles.

(1) P. Parisot et G. Etienne, Congrès français de médecine Liège, 1905.

Cètte déformation consiste essentiellement en un *épaississement de la base des articulations phalangiennes*, formant une sorte de plateau saillant. Le maximum siège habituellement au niveau des articulations phalango-phalanginiennes, puis phalangino-phalangettiennes, et surtout au médius, puis à l'index, puis à l'annulaire. Parfois la déformation de la phalangette produit une sorte d'étalement ; d'autres fois la phalangette prend une forme nettement cylindrique.

L'aspect est rendu plus frappant lorsqu'il coïncide avec un amaigrissement ou une sclérose des tissus mous du corps des doigts ; mais elle est indépendante de cet amaigrissement, car elle peut manquer sur des doigts très amaigris, et par contre être très marquée sur des doigts nullement émaciés.

Cette forme sénile ne comporte *nulle déviation*, le doigt restant en direction bien rectiligne, sans être déjeté vers le bord cubital, ce qui est si fréquent dans le rhumatisme déformant ; jamais non plus de déviation dans les poignets.

Nos photographies (Pl. LVI, fig. 1 et 2) rendent compte de cet ensemble de caractères ; la figure 3, en opposition, montre la main normale du vieillard bien conservé, dont il a été déjà parlé.

Pas de craquements dans les articulations des doigts.

La lésion ne s'accompagne d'*aucune douleur au niveau des jointures* ; parfois il a existé quelques douleurs de névrite ou d'artérite dans les doigts, mais jamais dans les articulations. Et même la grande majorité de nos vieillards (plus de 40 sur 70 cas) déclare n'avoir *jamais* éprouvé *aucune* douleur dans les mains ; ils ne se plaignent pas de leur déformation, sauf au point de vue esthétique ; elle demande donc à être recherchée.

La déformation est habituellement *généralisée* à tous les doigts d'une main ; le plus souvent *symétrique* aux deux mains ; en tous cas, elle atteint à peu près toujours au moins plusieurs doigts, parfois plus marquée à certains doigts (médius, index, annulaire).

L'examen radioscopique et radiographique, pratiqué par notre collègue M. le professeur agrégé Guilloz, a montré (V. radiog. 1, Pl. LVII) une modification dans la forme et le volume des têtes des phalanges et des métacarpiens (extrémité inférieure) ; les épiphyses sont hypertrophiées, élargies, avec petites proliférations osseuses sur le pourtour des extrémités ; épaississements péri-articulaires, surtout au niveau des articulations phalango-phalanginiennes et phalangino-phalangettiennes. Au niveau des bords des phalanges (notamment au bord interne de la phalange du 5e doigt, radiographie n° 1), sont parfois des irrégularités indiquant que le bord de l'os a subi une prolifération d'origine périostique.

Souvent il paraît se joindre à ces déformations des irrégularités dans la



Fig. 1



Fig. 2



Fig. 3



Fig. 4

ARTHROPATHIES SÉNILES DES DOIGTS

(Parisot et Etienne).



Fig. 1′



Fig. 2′



Fig. 3′

ARTHROPATHIES SÉNILES DES DOIGTS

(Parisot et Etienne).

Phototypie Bonthoud, Paris

transparence osseuse, avec opposition relative entre l'état de condensation osseuse dans les épiphyses et dans les diaphyses ; il paraît y avoir raréfaction osseuses au niveau des épiphyses; et peut-être dans les diaphyses des travées ou des îlots plus condensés, inégalement et irrégulièrement (V. radiogr. n° 1, Pl. LVII).

Les cartilages et les espaces interosseux ne sont pas altérés.

Aucun dépôt uratique.

En opposition avec cet aspect, nousp laçons la radiographie (Pl. LVII, radiogr. 2') de la main du vieillard bien conservé, déjà signalé comme ne présentant pas l'aspect clinique rapporté (fig. 4, Pl. LVI): on voit que les extrémités phalangiennes ne sont pas épaissies, et qu'il n'existe pas d'opposition entre la densité osseuse des épiphyses et des diaphyses.

Cette dystrophie n'est pas un rhumatisme déformant. Le diagnostic différentiel clinique se base :

1° Sur l'aspect clinique ; notre déformation ne s'accompagne d'aucune déviation des doigts, déviation qui est la règle dans l'arthrite déformante. Le type rectiligne d'arthrite déformante (P. Vidal) s'accompagne habituellement de flexion ou de nodosités d'Heberden ;

2° Le maximum siège au niveau des phalanges, puis des phalangines, tandis que le rhumatisme présente surtout son maximum sur la phalangette ;

3° Sur l'absence constante de douleurs au niveau même des articulations des doigts, qu'au contraire nous avons toujours vues douloureuses, soit constamment, soit par crises dans le rhumatisme déformant ;

4° La dystrophie ne s'accompagne jamais, comme l'arthrite, de contractures ou d'atrophies musculaires ;

5° La dystrophie est nettement plus rare chez la femme que chez l'homme : 70 0/0 des cas au lieu de 88 0/0. On sait que l'arthrite est au contraire beaucoup plus fréquente chez la femme ;

6° L'examen radiographique ne permet non plus aucune assimilation.

Enfin, on peut voir coïncider chez le même malade, parfois sur une même main, la déformation dystrophique et le rhumatisme déformant, chacun d'eux conservant son individualité.

Il n'existe d'ailleurs pas de motif pour que le rhumatisme déformant épargne des doigts frappés de dystrophie. La coïncidence est cependant exceptionnelle. Notre photographie n° 4 et notre radiographie n° 3, montrent cette coïncidence, caractérisée surtout par l'épaississement des épiphyses, combiné à certaines déformations rhumatismales, notamment à un beau type de pouce en croissant type P. Marie et Léri.

Existe-t-il un rapprochement entre cette forme de main sénile et le type spécial indiqué par M. Teissier, d'après P. Marie et Léri, sous le nom de

« Rhumatisme diathésique sénile » ? Nous ne le croyons pas,malgré certains points de contact : l'âge des malades, la marche insidieuse, indolore, le gonflement du dos des articulations par du tissu dur. Mais le type de P. Marie et Léri paraît surtout caractérisé cliniquement par des subluxations, notamment par le pouce en croissant, par la bosselure métacarpo-phalangienne de l'index,qui manquent dans la plupart de nos cas,qu'une fois cependant nous avons vu coïncider avec les déformations sur lesquelles nous insistons. Quant au point de vue radiographique, on voit sur la photographie de M. Léri des dépôts d'infiltration urique et des lésions naissantes d'arthrite tropho-névrotique avec disparition de l'interligne articulaire, qui manquent complètement chez nos vieillards.

L'étiologie et la pathogénie de cette arthropathie sont obscures. Ce que nous en savons, c'est que son apparition est indépendante des conditions professionnelles anciennes ou plus ou moins récentes, et du surméenage des mains.Nous la trouvons tout aussi marquée chez des cultivateurs, des charrons, des vignerons, des scieurs de bois, que chez des brodeuses, des lingères, des commerçantes, et des retraités ; nous la voyons au contraire très peu accentuée chez un maçon, un charpentier, un forgeron, un journalier, un jardinier ; elle manque complètement chez un menuisier.

Au contraire de ce que P. Marie a signalé chez ses ostéo-arthropathiques, nous n'avons rien constaté de spécial du côté de l'appareil respiratoire : certains de nos vieillards sont plus ou moins emphysémateux ; d'autres ont leurs poumons en état physiologique.Pas non plus de rapport appréciable avec le régime alimentaire.

Par contre, cette déformation est certainement, d'après les radiographies, un trouble de trophicité osseuse et articulaire, et l'hypothèse d'un rapport entre ces troubles et l'état de la moelle sénile semble pouvoir se présenter à l'esprit. C'est ce que nous espérons pouvoir prochainement contrôler.

UNIVERSITÉ DE MONTPELLIER
TRAVAIL DE LA CLINIQUE DE M. PROFESSEUR GRASSET.

UN CAS D'ACROMÉGALIE

AVEC LÉSION DE L'HYPOPHYSE ET DE LA SELLE TURCIQUE.

PAR

GAUSSEL.

Chef de clinique médicale à l'Université de Montpellier.

Bien que les relations entre l'acromégalie et les lésions du corps pituitaire soient aujourd'hui bien connues, il est toujours intéressant de publier les faits avec autopsie apportant une confirmation nouvelle de la théorie pathogénique qui fait de ce syndrome une insuffisance hypophysaire. L'observation du malade dont on lira plus loin les détails démontre une fois de plus comment, en présence de signes incontestables d'acromégalie, l'existence d'une lésion du corps pituitaire doit être soupçonnée en clinique et doit être recherchée à l'autopsie. Elle nous a permis d'étudier les lésions histologiques de l'adénome de la glande pituitaire qui constituent la modification anatomique le plus souvent décrite dans les cas d'acromégalie ; nous devons la description des lésions observées dans notre cas à la bienveillance de M. le professeur Bosc : c'est dans son laboratoire qu'ont été faites les préparations.

Voici d'abord le résumé de l'histoire clinique du malade :

Le nommé Etienne R..., âgé de 69 ans, entre dans le service de M. le professeur Grasset, salle Fouquet, (n° 16, le 30 octobre 1905 pour des œdèmes généralisés avec prédominance aux membres inférieurs, pour une dyspnée assez vive et de l'oligurie. Ces symptômes sont survenus progressivement mais paraissent avoir été exagérés par un refroidissement ces jours derniers, le malade ne s'est pas traité et en particulier n'a pas modifié son régime.

L'examen direct permet de constater des symptômes d'œdème pulmonaire aux bases, le cœur est à peu près normal, les urines renferment 4 grammes d'albumine. D'après le passé du malade (bronchites à répétition, crampes dans les jambes, pollakiurie nocturne, etc.) le diagnostic semble être : polysclérose avec poussée subaiguë de néphrite sur un rein scléreux.

Prescriptions : ventouses scarifiées sur la région lombaire, eupnine, régime lacté.

L'amélioration est rapide et le malade étant moins abattu que les premiers

jours on peut faire un examen plus approfondi du syndrome qui avait attiré l'attention dès l'entrée du malade, mais que l'on avait laissé volontairement au second plan pour traiter la néphrite.

Le sujet présente en effet des signes évidents d'acromégalie, l'aspect de sa face, de ses mains, de ses pieds, les dimensions de sa taille sont caractéristiques.

Il est impossible d'abord d'examiner le sujet levé car il a facilement des vertiges, et nous devons étudier les diverses parties de son corps par le détail.

A la tête on constate que la partie supérieure est plus réduite que la face, le front est légèrement fuyant, les bosses frontales sont peu marquées.

A la face le maxillaire inférieur est augmenté de volume, surtout dans le sens de la longueur et constitue un prognathisme assez accentué ; la lèvre inférieure proémine sur la supérieure sans cependant être pendante et découvrir les dents (PL. LVIII).

Le nez est gros, large, les narines largement ouvertes ; les pommettes ne sont pas exagérées comme dimensions.

La langue n'est pas grosse ; il n'y a pas de déformation de la voûte palatine ; les orbites sont de dimension normale, les yeux ne présentent aucune anomalie ; le pavillon de l'oreille est nettement détaché et peut-être plus grand que normalement, mais sans exagération.

La photographie montre assez nettement les caractères de ce facies d'acromégalique vu de profil.

Du côté du thorax, bien que ce sujet soit un vieux tousseur légèrement emphysémateux on ne trouve pas le thorax globuleux, bombé, mais plutôt une cage thoracique réduite de volume eu égard à la taille.

Les mains sont surtout remarquables par leurs dimensions en longueur ; de l'articulation radio-carpienne à l'extrémité du médius, elles mesurent 22 centimètres tandis que chez un adulte de taille moyenne cette même mensuration donne seulement 18 centimètres. L'augmentation de volume porte surtout sur la longueur, la largeur des mains n'est pas disproportionnée à leur longueur.

Les doigts sont réguliers, mais présentent un peu l'aspect capitonné, arrondi, « en saucisson », que l'on observe dans certains cas.

Sur le profil de la main du sujet que nous avons dessiné à côté du profil d'une main d'adulte on peut apprécier la différence des dimensions.

Les pieds sont également augmentés de volume, surtout dans le sens antéro-postérieur, mais leurs dimensions sont moins exagérées par rapport à la taille du sujet. Cette dernière est de 1 m. 81, ainsi que nous avons pu nous en rendre compte lorsque le sujet, convalescent, a demandé à se lever.

Examiné debout, il présente en outre une cyphose de la région dorsale supérieure qui le fait marcher légèrement voûté ; cette cyphose intéresse plusieurs vertèbres et ne fait pas de saillie mais une courbure régulièrement arrondie ; la tête se dégage nettement au-dessus de la colonne cervicale et n'est pas enfoncée entre les épaules.

Considéré dans son ensemble, hormis les dimensions exagérées des extré-

mités, les membres gardent leurs proportions régulières eu égard à l'ensemble de la taille.

Le sujet n'accuse aucun symptôme paraissant lié à cet état d'acromégalie, il n'y a aucun trouble de la sensibilité, aucun trouble sensoriel (en particulier pas d'hémianopsie bitemporale). La nutrition musculaire est en rapport avec l'âge du sujet, les facultés intellectuelles paraissent être adéquates à sa situation sociale.

Le malade n'a pas remarqué ce qui fait l'objet de nos investigations, c'est-à-

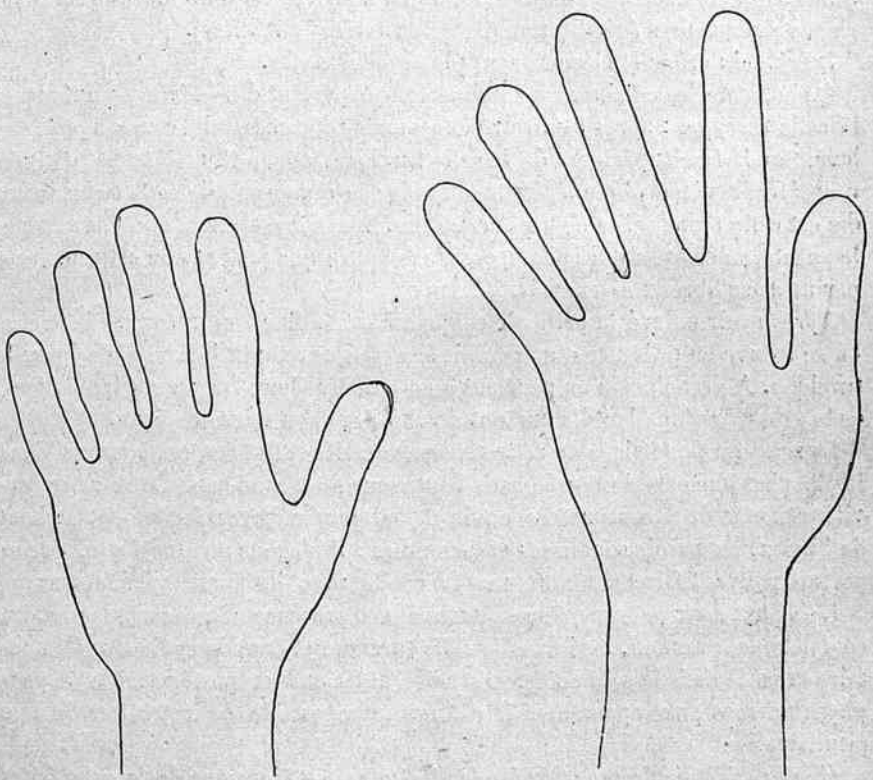

Profils de la main gauche d'un adulte de taille moyenne et de la main du malade acromégalique.

dire son acromégalie ; il n'a pas remarqué le développement anormal de ses extrémités. La cyphose remonte déjà à plusieurs années.

Rien de spécial à signaler dans ses antécédents héréditaires.

La poussée de néphrite subaiguë paraissant s'améliorer ce malade est envoyé un matin au laboratoire des cliniques pour y être radiographié et photographié, mais il est pris d'un vertige dans le couloir et doit être ramené à son lit ; le lendemain il se plaint d'un point de côté à gauche et présente les signes d'un épanchement léger dans la plèvre de ce même côté, grâce au traitement, surtout au régime lacté, ce nouvel incident se calmait lorsque désireux de se sous-

traire au régime de l'hôpital, le malade demande à sortir malgré qu'il ne soit pas guéri de sa complication pleuro-pulmonaire.

Il quitte le service à la fin du mois de novembre.

Un mois et demi après il y est ramené en pleine urémie,à forme pulmonaire surtout, et il meurt le soir même de son arrivée.

Autopsie. — Elle a été pratiquée 24 heures après le décès.

Il est d'abord un ensemble de lésions qui sont sans intérêt pour le sujet qui nous occupe et que nous ne faisons que signaler : on trouve des altérations rénales qui confirment le diagnostic de mal de Bright et d'urémie et des lésions pleuro-pulmonaires (vérification des constatations cliniques).

Du côté du crâne les lésions sont plus intéressantes.

On constate des adhérences nombreuses qui partant des méninges entourent la selle turcique : après les avoir prudemment détachées, le cerveau est enlevé. Sur la face supérieure de la selle turcique, apparaît une tache d'aspect rougeâtre, revêtue d'une légère membrane ; la dimension de cette tache arrondie est celle d'une pièce de vingt centimes. L'apophyse clinoïde est branlante, la substance osseuse qui la compose n'existe presque plus et elle est remplacée par un tissu fibreux assez épais.

Après avoir enlevé la pellicule conjonctive très fine qui recouvre la tache, on se trouve en présence d'un bouillie épaisse qui remplit la cavité de la selle turcique. A grand'peine on parvient à en enlever deux fragments irréguliers, de la grosseur d'une lentille qui ont servi à l'examen microscopique.

La selle turcique vidée de cette substance molle et fluente, on aperçoit dans le plancher une cavité creusée dans l'épaisseur de l'os même. Dans cette cavité profonde de 2 centimètres environ, on peut engager facilement le bout de l'index, les parois sont lisses et arrondies : il n'existe aucune fente, aucun pertuis pouvant faire communiquer la cavité avec les sinus sphénoïdaux.

L'on peut donc penser qu'on se trouve en présence d'un corps pituitaire complètement ramolli, logé dans la selle turcique et dans la cavité supplémentaire creusée dans le sphénoïde. Les lobes antérieur et postérieur de l'hypophyse ne sont plus apparents, il est même impossible de retrouver la tige pituitaire.

Examen histologique de la glande pituitaire. — L'examen des coupes faites dans l'épaisseur de la glande recueillie aussi exactement que possible montre les particularités suivantes :

1° En certains points de la coupe, il existe un processus d'infiltration conjonctive jeune à cellules allongées qui suit les capillaires interalvéolaires et qui, à mesure qu'il s'accroît, pénètre et détruit les alvéoles et les capillaires intermédiaires. Il arrive à constituer les placards de tissu conjonctif adulte, lamelleux qui renferme des vaisseaux encerclés d'un épais manchon de tissu scléreux.

2° On constate une hyperplasie glandulaire épithéliale manifeste qui s'étend à la plus grande partie de la glande. Les cellules proliférées et très souvent hypertrophiées forment des amas volumineux qui se tassent les uns contre les autres, rompent, par endroits, les travées conjonctives, réduisant le tissu conjonctif à une travée très peu apparente et entraînant l'oblitération d'une grande

partie des capillaires interalvéolaires. Ces amas cellulaires ne renferment pas de substance colloïde apparente en amas.

L'aspect général de la préparation laisse penser à une transformation adénomateuse de la pituitaire.

La sclérose active d'une partie de la glande et la transformation adénomateuse de l'autre laissent penser à une fonctionnalité amoindrie ou disparue de l'organe, la modification adénomateuse des éléments glandulaires entraînant la disparition de leur fonctionnement spécifique.

Cerveau, moelle, ganglions du grand sympathique, corps thyroïde. — Ces différents organes examinés au microscope ne présentent aucune altération appréciable.

La seule lésion complète dans ce cas est donc celle du corps pituitaire.

Chez le malade dont on vient de lire l'observation, le diagnostic ne pouvait guère être hésitant et l'hypothèse d'une acromégalie s'imposait. Nous trouvions en effet chez lui la plupart des symptômes caractéristiques de la maladie. Du côté des extrémités tout d'abord l'hypertrophie des mains et des pieds était manifeste.

On sait qu'il existe deux types de chiromégalie : l'un dans lequel l'augmentation de volume de la main se fait dans le sens de la largeur ; la main est alors cubique, massive, courtaude, en battoir, elle est large et épaisse sans que la longueur soit beaucoup augmentée ; un autre type est celui où le développement se fait en longueur, la largeur gardant des dimensions proportionnées à la longueur ; la main est alors moins difforme. C'est à ce type que répondaient les mains de notre malade.

De même aux extrémités inférieures, on décrit un pied élargi et épaissi, sans augmentation notable de la longueur. Chez notre malade la longueur du pied était accrue et ce segment du membre inférieur était disproportionné, non dans ses propres dimensions mais avec tout le reste du corps.

Le facies acromégalique n'était pas au complet chez notre sujet, nous retrouvons sans doute chez lui un prognathisme très accusé du maxillaire inférieur, la lèvre inférieure proéminente, le nez gros, large, légèrement épaté au niveau des narines, mais il ne présentait ni la macroglossie ni l'hypertrophie du maxillaire supérieur.

Nous aurions désiré avoir une radiographie de la face et de la boîte crânienne pour rechercher les trois signes décrits par Béclére (épaississement très irrégulier des parois crâniennes — développement extraordinairement exagéré en hauteur et en profondeur des sinus frontaux et des sinus maxillaires — augmentation très notable dans le sens vertical et surtout dans le sens antéro-postérieur de la fosse pituitaire qui donne l'image d'une large coupe de forme hémisphérique). Des circonstances indépendantes de notre volonté nous ont empêché de faire cette radiogra-

phie du crâne et celle des mains, le malade, au moment de son premier séjour, ayant quitté l'hôpital au moment où il eût été possible de le faire accompagner au laboratoire de radiographie et son second séjour ayant été des quelques heures qui précédèrent la mort, dans une crise d'urémie.

Cet acromégalique présentait au niveau du thorax la cyphose cervico-dorsale qu'il est classique de décrire chez ces malades.

On sait que parfois le thorax est augmenté de volume dans le sens antérieur avec aplatissement latéral, projection en avant de la partie antétérieure de façon à réaliser la double bosse de polichinelle (P. Marie).

La netteté des symptômes rendait facile le diagnostic différentiel dans notre cas.

Bien que notre malade accusât quelques poussées de bronchite dans ses antécédents il n'y avait pas à hésiter pour écarter l'hypothèse de l'ostéo-arthropathie hypertrophiante pneumique ; cette affection (1) s'accompagne de déformations des mains portant sur les doigts, en particulier sur la phalangette qui est renflée en baguette de tambour ; elle laisse la région carpo-métacarpienne à peu près normale au lieu de transformer la main en battoir comme l'acromégalie, elle amène une déformation énorme du poignet qui est élargi, tuméfié et fait une volumineuse saillie au-dessus de la face dorsale de la main, elle respecte les maxillaires et produit rarement la cyphose ; quand il y a une déviation vertébrale c'est une scoliose. Enfin l'origine pneumique de l'ostéo-arthropathie est nette.

Notre malade n'avait ni le facies en pleine lune, ni l'atrophie du corps thyroïde, ni les altérations cutanées,ni les troubles mentaux du myxœdémateux.

Il n'est guère utile d'insister sur le diagnostic différentiel avec la maladie osseuse de Paget. Cette affection se caractérise par « l'augmentation considérable du volume et de la courbure des os longs des membres et des os du tronc et de la tête produisant un aspect tout particulier : les fémurs et les tibias sont fortement courbés en avant,les jambes sont écartées, le tronc et le cou sont fixés dans une flexion antérieure très accentuée, par suite de lésions analogues du rachis ; la respiration est gênée et à type presque exclusivement diaphragmatique à cause de l'hypertrophie et de la soudure des côtes » (P. Marie).

Cette maladie osseuse de Paget se distingue facilement de l'acromégalie ; elle frappe les os sans ordre, sans symétrie, tandis que le développement de l'acromégalie est régulier et symétrique. Dans l'acromégalie seule on observe le prognathisme et la localisation aux extrémités ; on n'y signale pas la déformation si caractéristique des os longs.

(1) Rauzier, Revue de médecine, 1891.



UN CAS D'ACROMÉGALIE
AVEC LÉSION DE L'HYPOPHYSE ET DE LA SELLE TURCIQUE

(Gaussel).

Masson & Cie, Éditeurs

Phototypie Berthaud, Pari

En somme le diagnostic d'acromégalie s'imposait chez notre malade ; aussi a-t-il été porté dès le premier examen fait par M. le professeur Grasset et a-t-il permis de supposer une altération de la glande pituitaire que l'autopsie a démontrée.

On aurait pu aller plus loin et dire que si le corps pituitaire était hypertrophié, l'augmentation de volume ne s'était guère faite dans le sens antérieur puisque nous ne trouvions pas le signe caractérique de la compression du chiasma à sa partie postérieure, c'est-à-dire l'hémianopsie bitemporale. L'autopsie démontra en effet que l'appareil optique n'était nullement intéressé.

La lésion constatée était une hypertrophie du corps pituitaire, une transformation adénomateuse de la glande, c'est-à-dire en somme la lésion la plus habituelle dans ces cas (Souques, Parona).

Notre observation est un exemple de plus confirmant la loi de coïncidence anatomo-clinique entre l'acromégalie et l'altération du corps pituitaire.

L'altération de la glande pituitaire a été la seule lésion constatée parmi celles que l'on a signalées chez les acromégaliques. Il n'existait nulle trace de reviviscence du thymus ; le corps thyroïde avait gardé ses dimensions et sa structure normale ; le cerveau, la moelle et les nerfs périphériques étaient intacts.

Il paraît donc logique d'invoquer une fois de plus un trouble du fonctionnement normal de la glande pituitaire comme élément nosologique de syndrome observé chez notre malade : c'est à ce titre qu'il nous a semblé intéressant de publier son observation complète.

Nous n'avons pas discuté le diagnostic entre l'acromégalie et le gigantisme qui a fait le sujet de brillantes discussions entre les partisans de la théorie dualiste (P. Marie) qui séparent nettement les deux affections, et les partisans de la théorie uniciste (Brissaud, Launois et Roy). D'après ces derniers auteurs, ces deux états pathologiques sont fonction d'un même trouble de la glande pituitaire, l'acromégalie serait le gigantisme de l'adulte et le gigantisme serait l'acromégalie de l'adolescent.

Notre malade ne précisait pas le moment d'apparition des caractéristiques pathologiques qui avaient permis de conclure de son vivant à l'acromégalie, mais leur développement s'était certainement fait à l'âge adulte Il s'agissait donc bien d'un acromégalique.

CLINIQUE PSYCHIATRIQUE DE L'UNIVERSITÉ DE BUDAPEST
SERVICE DE M. LE PROFESSEUR ERNEST-EMILE MORAVCSIK.

ÉTUDE COMPLÉMENTAIRE

SUR UN CAS DE GIGANTISME PRÉCOCE.

CONTRIBUTION A L'ÉTUDE DE L'OSSIFICATION

PAR

CHARLES HUDOVERNIG

Chef de clinique psychatrique à Budapest.

En 1903 j'ai publié dans le n° 3 de la *Nouvelle Iconographie de la Salpêtrière*, et en collaboration avec mon défunt ami, M. Uros Pétzy-Popovits la description d'un jeune sujet chez lequel nous avions constaté un gigantisme précoce allié à un développement précoce des organes génitaux. Ce garçon, depuis lors, a été continuellement observé. Il s'est produit, chez lui des changements considérables, non pas fortuits, mais liés à une thérapeutique, basée elle-même sur une hypothèse que nous avions émise dans notre premier travail.

Il est nécessaire de récapituler brièvement l'histoire de ce malade et de rappeler nos conclusions et nos hypothèses précédentes.

Il s'agissait en 1903 d'un garçon âgé de cinq ans et demi, nommé Charles H..., fils d'un père buveur et d'une mère un peu nerveuse ; il était le deuxième enfant de ses parents. Son frère aîné et sa petite sœur étaient d'une taille moyenne, tandis que, dès sa naissance, notre malade était d'une taille au-dessous de la moyenne. A l'âge d'un an et demi, il eut une affection fébrile (méningite), avec otite suppurée accompagnée de violents maux de tête et de délire. Quinze jours plus tard survinrent des convulsions de la moitié droite du corps, à la suite desquelles le pied droit demeura « faible », mais sans paralysie véritable ; en peu de temps l'enfant guérit complètement. Peu de temps après, il commença à grandir de façon extraordinaire, et à deux ans, il dépassait déjà la taille des enfants de son âge ; depuis lors il a continué à grandir avec excès. A l'âge de 5 ans et 9 mois l'enfant avait l'apparence d'un garçon de 15 à 16 ans, pesait 35 kil. 500, mesurait 1 m. 37 centimètres de hauteur. Ses organes génitaux avaient déjà atteint un développement presque complet.

Le pubis était couvert de poils aussi touffus que ceux d'un adulte, mais il y en avait peu aux aisselles. La verge mesurait 9 centimètres à l'état de flaccidité. Les testicules étaient très développés ; et il y avait des érections. La voix était forte, et basse dans le chant. Crâne et face asymétriques, plus développés à droite ; bosses frontales saillantes ; commissure labiale déviée à gauche. Aucune lésion oculaire. Ouïe bonne. Corps thyroïde et tous les viscères normaux. Les membres inférieurs étaient très fortement musclés, mais proportionnellement un peu courts.

Au point de vue mental, notre malade était incontestablement un arriéré ; il n'avait qu'une notion imparfaite du temps, et se montrait capricieux, batailleur, emporté, versatile, indifférent à tous, aggressif ; mais il avait un goût très prononcé pour la musique. Cet infantilisme psychique exagéré contrastait beaucoup avec son aspect corporel très développé. L'examen de l'ossification était intéressant ; et notamment la radiographie de la main montra que les cartilages épiphysaires des métacarpiens tendaient à disparaître et que les épiphyses des phalanges étaient presque soudées, comme on le voit sur le squelette d'un enfant de 15 à 16 ans, mais jamais chez un enfant de 5 à 6 ans. La radiographie de la tête montrait également que les os du crâne étaient très développés, et l'on constatait en arrière de la cavité orbitaire une tache claire qui semblait indiquer un élargissement de la selle turcique et la présence d'une anomalie de l'hypophyse.

Il y a trois faits sur lesquels j'ai surtout insisté dans mon premier travail ce sont :

1° L'âge du malade et son développement gigantesque qui permettaient de le considérer comme le plus jeune des géants connus dans la littérature médicale ;

2° L'état des organes génitaux dont le développement précoce n'est pas en proportion avec l'état habituel de ceux des géants pathologiques chez lesquels l'on trouve d'habitude une aplasie ou une hypoplasie des organes génitaux et de la torpeur sexuelle ;

3° L'état et l'influence de la glande hypophysaire. En envisageant ce dernier point nous mentionnâmes que la plupart des auteurs, et surtout les auteurs français admettent que le gigantisme et l'acromégalie sont des processus morbides identiques, provoqués par une hyperfonction de l'hypophyse. Un grand nombre de faits dans l'examen clinique de Charles H... viennent à l'appui de cette opinion.

*
* *

Déjà dans notre premier travail j'ai émis une hypothèse pour donner une explication du processus pathologique dans notre cas, hypothèse à

laquelle je suis arrivé en envisageant différentes particularités bien connues de l'ossification.

Un grand nombre de faits cliniques et anatomo-pathologiques prouve que la croissance exagérée des os, et l'hyperfonction ou l'hypertrophie de l'hypophyse sont en connexion ; du moins, il existe une coïncidence entre ces deux moments, et les études physiologiques faites sur l'hypophyse ne contredisent pas cette assertion, comme je l'ai indiqué dans mon premier travail. D'autre part, c'est un fait bien connu que la fonction génitale (puberté) coïncide avec l'achèvement de la croissance des os ; mais beaucoup de faits prouvent aussi que l'absence de fonction génitale produit chez les individus encore en voie de développement, une prolongation remarquable de la croissance des os : chez les eunuques et chez les animaux castrés les os des extrémités deviennent plus longs. Enfin l'on voit chez la plupart des géants le tableau nosographique suivant : la croissance excessive des os, l'infantilisme, hypertrophie de la glande hypophysaire, et une ossification fort tardive. Chez Charles H... au contraire il y avait croissance excessive des os, hypertrophie de l'hypophyse et en même temps un développement excessif des organes génitaux et une ossification précoce.

En comparant ces faits aux opinions des auteurs cités dans mon premier travail, je suis arrivé à l'hypothèse suivante :

« La fonction exagérée de l'hypophyse active le processus de croissance des os (fonction ostéogénique), ce que l'on voit dans le gigantisme et dans l'acromégalie avec hypertrophie ou hyperfonction de la glande hypophysaire ; la défaillance de la fonction génitale augmente aussi le processus de la formation des os, en ralentissant l'ossification (ainsi s'expliquerait l'allongement des os chez les individus et animaux castrés) ; finalement l'excès de la fonction des organes génitaux accélère l'ossification « (En faveur de cette dernière remarque, je me contente de mentionner la coïncidence de la puberté avec l'achèvement de l'ossification).

C'est justement ce dernier point de mon hypothèse sur lequel j'ai insisté pour expliquer l'existence, chez notre malade, de quelques différences avec les autres géants, parce qu'il présentait — contrairement à la règle générale — un développement précoce des organes génitaux et une ossification précoce, et que malgré ces particularités extraordinaires le malade était bien un géant pathologique, présentant aussi l'hypertrophie ou l'agrandissement de l'hypophyse. Je ne savais comment expliquer la manière dont la fonction génitale pouvait influencer l'ossification ; mais j'ai signalé la possibilité qu'ici la glande thyroïde devait jouer un certain rôle.

Récemment MM. Parhon et Goldstein ont étudié l'action réciproque de l'ovaire sur le corps thyroïde et de ce dernier sur les ovaires, et l'influence réciproque du corps thyroïde et des ovaires sur le système osseux (*Archi-*

ves générales de médecine, 1905, n° 3). Les conclusions de ces auteurs ne diffèrent pas beaucoup des miennes. Je dois faire remarquer que j'ai publié mon hypothèse en 1903, c'est-à-dire deux ans auparavant et que j'ai commencé chez mon malade le traitement avec l'extrait d'ovaires dès le mois de septembre 1904.

*
* *

Le but principal de ce travail est de faire connaître les résultats thérapeutiques obtenus chez Charles H... pendant une période de 30 mois, à partir du mois de janvier 1903 jusqu'au mois de juin 1905.

J'ai trois fois modifié le traitement, et comme le premier changement eut lieu au bout de dix mois, ce délai fut observé aussi dans la suite ; de sorte que j'ai finalement trois périodes égales pour pouvoir apprécier les résultats obtenus dans les différentes périodes de ce traitement.

La première nécessité qui se posait lors de la détermination de la méthode du traitement, était de préciser les symptômes pathologiques, dont la modification était désirable et possible. Ce furent en premier lieu la débilité psychique et la croissance pathologique et excessive des os, que je désirais modifier. Les médicaments de nature purement chimique ne semblaient pas être susceptibles d'exercer une action efficace, de sorte que j'ai préféré des médicaments organo-thérapeutiques, capables d'influencer l'action pathologique des glandes, et dans le cas présent, de la glande hypophysaire.

L'on sait que dans la plupart des cas d'acromégalie et de gigantisme c'est à l'hypophyse qu'on attribue la croissance pathologique des os. Dans mon cas la radiographie avait démontré une hypertrophie de cette glande. Avec des tablettes d'hypophyse j'aurais obtenu une augmentation de la fonction hypophysaire, c'est-à-dire j'aurais exagéré une fonction déjà pathologiquement augmentée. Ce ne pouvait pas être le but d'un traitement rationnel ; et comme il n'y a pas de médicaments organo-thérapeutiques capables de diminuer la fonction de l'hypophyse, j'ai dû renoncer à influencer directement la fonction de la glande hypophysaire.

Dans mon premier travail j'avais envisagé la possibilité d'une influence sur l'hypophyse et les organes génitaux internes exercée peut-être par l'intermédiaire de la thyroïde. D'ailleurs, il y avait chez Charles H..., un certain degré d'imbécillité, dont — on le sait par des nouvelles expériences thérapeutiques — le médicament presque spécifique est l'extrait de thyroïde. Ces faits encourageaient à essayer chez le malade l'action thérapeutique de la thyroïdine ; par cette médication, je pouvais espérer, sinon la cessation de la croissance pathologique, au moins l'amélioration de l'état psychique, ce qui était le point le plus important pour le malade lui-même.

Pour ces raisons, *j'ai traité le malade pendant les dix premiers mois avec la thyroïdine* ; ce traitement dura du mois de janvier jusqu'au mois de novembre 1903. Dans les premiers jours la dose quotidienne fut d'une demi-tablette et cette dose fut successivement portée à deux tablettes à partir des six premières semaines. *Pendant ces dix mois il n'y eut aucune modification de la croissance, la taille du jeune garçon s'éleva de* 137 *à* 142 *cent.* 7 *soit de* 5 *cent.* 7 . *Dans l'état psychique il n'y eut presque aucune modification*, sauf que le malade devint un peu plus tranquille. Sa vie sexuelle se développait ; il y avait essais d'onanisme.

Ces résultats ne pouvaient être qualifiés de satisfaisants puisque aucun des buts proposés n'était atteint, à savoir : diminution de la croissance et amélioration psychique. J'ai pourtant obtenu une amélioration légère et vu que la thyroïdine est le médicament presque spécifique de l'imbécillité, il ne me sembla pas opportun de cesser immédiatement ce traitement ; mais je me proposai de le combiner avec l'action de l'iodure de potassium. *Ce traitement combiné, thyroïdine et iodure de potassium, fut appliqué pendant dix mois*, c'est-à-dire à partir du mois de novembre 1903 jusqu'au mois d'août 1904, soit pendant la deuxième période du traitement total. *Dans cette période je n'ai obtenu aucun résultat : la taille de Charles H... s'éleva de* 142 *cent.* 7 *à* 147 *cent.* 7, donc *de* 5 *centimètres* ; la croissance avait été de 5 cent. 7 pendant le traitement avec la thyroïdine maintenu aussi une dizaine de mois. *Dans l'état psychique il n'y eut aucune amélioration, et plutôt même une aggravation.* Pendant les dix premiers mois le malade était devenu un peu plus tranquille, mais cette amélioration a bientôt disparu, et l'enfant fut encore plus insupportable qu'avant le traitement, il ne respectait personne, essayait de battre sa mère ; d'ailleurs son instinct sexuel se développait fortement ; il devint amoureux d'une jeune fille âgée de seize ans ; mais il préférait rester seul dans sa chambre et s'habiller en femme. C'est aussi pendant ce temps là que se montrèrent les premières traces de barbe et de moustache. Durant cette deuxième période de traitement le malade atteignit l'âge de sept ans, en juin 1904.

Ainsi, pendant les deux premières périodes du traitement je n'avais obtenu aucun résultat.

On sait que le corps thyroïde favorise le développement et la croissance des os ; mes expériences thérapeutiques confirmaient cette donnée. Sans doute la croissance osseuse fut moindre pendant la deuxième période, mais une différence de 7 millimètres est tellement minime que je ne pouvais pas la considérer comme une conséquence thérapeutique. Le second but du traitement, l'amélioration de l'état psychique, ne fut pas obtenu

davantage. Il était donc nécessaire de choisir une nouvelle thérapeutique pour atteindre les buts proposés.

Déjà, dans mon premier travail, j'avais soutenu que « l'excès de la fonction des organe génitaux accélère l'ossification ». Chez Charles H... il y avait une double cause d'augmentation du processus de l'ossification : d'abord l'hyperfonction de la glande hypophysaire activait le processus de croissance longitudinale des os (fait prouvé par la taille extraordinaire de l'enfant). De plus, il y avait chez lui une hyperfonction génitale, d'où, résultait chez lui la précocité de l'ossification (fait prouvé par la radiographie).

En me basant sur cette idée je pensai qu'en augmentant chez le malade la sécrétion interne des organes génitaux, je pouvais accélérer chez lui le processus physiologique de l'ossification et ainsi empêcher mécaniquement la croissance des os. Si le succès de la médication venait à l'appui de cette idée, c'était aussi la confirmation de l'hypothèse théorique, développée dans mon premier travail.

Pour ces raisons, j'ai résolu de recourir aux extraits d'organes génitaux. N'ayant pas de spermine à ma disposition, j'ai appliqué l'ovarine. Il ne semblait guère probable en effet que l'action de l'ovarine sur l'ossification fût différente de celle de la spermine, l'ossification s'effectuant également dans les deux sexes. En agissant ainsi, je ne pensais pas pouvoir influencer l'état psychique, résultat que je n'avais pu obtenir par la thyroïdine ; mais, selon mon opinion, il était possible d'exercer quelque influence sur le processus de l'ossification.

Dans la troisième période du traitement le malade consomma donc des tablettes d'ovarine ; cette période dura du mois de septembre 1904 jusqu'à la fin du mois de juin 1905, de sorte qu'elle occupa aussi un espace de dix mois ; la dose quotidienne fut d'abord d'une tablette et fut en peu de temps portée à six tablettes par jour. *Pendant ce traitement j'ai obtenu un résultat remarquablement favorable. La taille de l'enfant s'éleva, mais relativement peu, de* 147 *cent.* 7 *à* 150 *cent.*8 *soit de* 3 *cent.* 1 (pendant les deux périodes précédentes il y'avait eu une augmentation de 5 *cent.* 7 et 5 *cent.* 0). *Mais c'est surtout l'état psychique qui subit des améliorations inattendues* : l'enfant imbécile devenait peu à peu obéissant, doux et tranquille ; il s'intéressait aux choses de la vie quotidienne ; ses facultés intellectuelles augmentèrent ; la perception devint satisfaisante, ses réponses logiques et compréhensibles, sa mère lui enseigna à écrire et à lire ; son écriture était bien lisible et il lisait assez couramment ; il est même devenu capable d'exécuter des calculs simples. Les premières traces de cette amélioration notable apparurent déjà après un traitement de deux mois, et trois mois plus tard il lisait déjà assez bien.

*
* *

Les altérations profondes de l'état psychique, et le ralentissement de la croissance des os, justifiaient un nouvel examen du système osseux par les rayons Röntgen. En rapportant les résultats de cet examen, je crois bon de les comparer avec ceux qui furent décrits dans mon premier travail.

Tête et main (en comparant les radiographies de 1903 à celle de 1905, Pl. LIX). — La radiographie du crâne montra sans modification les mêmes faits qu'en 1903 : ossification très avancée des os du crâne, et constatation en arrière de la cavité orbitaire de la même tache claire qui semble indiquer un élargissement de la selle turcique et la présence d'une anomalie de l'hypophyse. L'état de cette glande ne fut donc pas altéré par les différentes médications pendant les trente derniers mois.

La radiographie de la main droite a montré des modifications fort remarquables ; l'ossification a beaucoup avancé après le traitement. Sur la radiographie de la main on constata en 1903 que l'ossification de tous les os était avancée ; l'ossification des métacarpiens était déjà accomplie les fissures correspondant aux cartilages épiphysaires des os longs, étaient apparentes, mais plus étroites qu'il n'est ordinaire chez les enfants de 5 à 6 ans. Les cartilages épiphysaires des IIe et V^{e} métacarpiens à leur extrémité distale étaient à peine visibles ; à l'extrémité proximale, ils n'étaient plus visibles ; on remarquait seulement les traces de ces cartilages à la première phalange aux extrémités distales, et dans les phalanges du quatrième doigt aux extrémités proximales.

En comparant à cette radiographie celle de 1905 on remarque que sur la dernière l'ombre des phalanges, métacarpiens et os du carpe est complètement homogène, c'est-à-dire que le cartilage épiphysaire proximal des os est aussi complètement ossifié ; les fissures correspondant aux cartilages épiphysaires des os longs sont encore visibles, mais beaucoup plus étroits qu'en 1903, et les parties moyennes de ces cartilages sont déjà complètement ossifiés.

Les faits cliniques et le résultat de la radiographie prouvent donc que l'ossification de Charles H... fit de remarquables progrès pendant le traitement entier, c'est-à-dire pendant les trente mois écoulés depuis le premier examen. Ce progrès est le même pour tout le système osseux, comme l'ont prouvé les autres examens faits à l'aide des rayons Röntgen. Enfin les différentes mensurations, faites systématiquement tous les deux mois, ont prouvé que le ralentissement de la croissance n'a pas eu lieu pendant les deux premières périodes du traitement (thyroïdine, puis thyroïdine

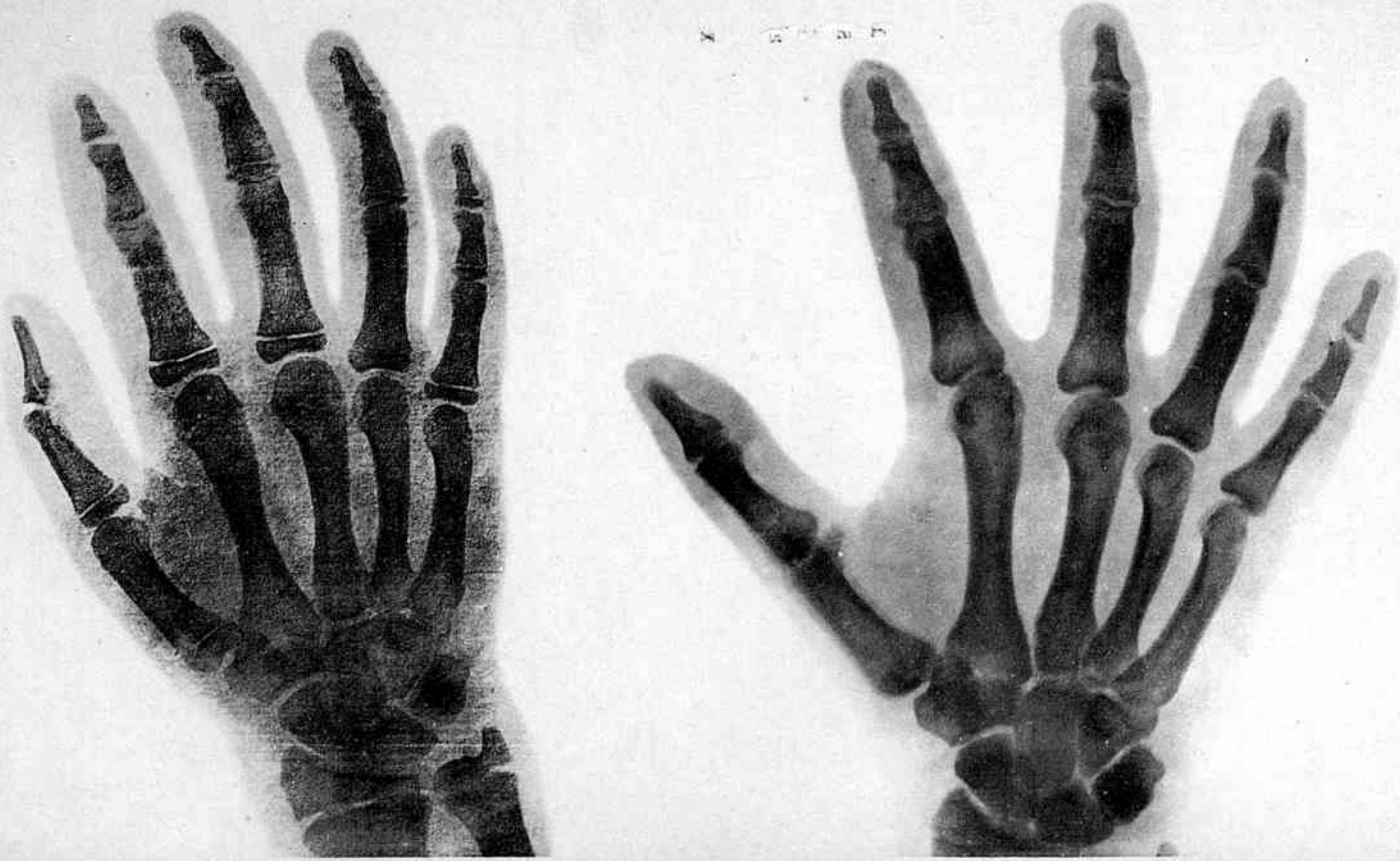

Radiographie faite en 1903. Radiographie faite en 1906.

GIGANTISME PRÉCOCE

combinée avec l'iodure) : mais s'est effectué seulement pendant le traitement ovarien.

Or, si le ralentissement de l'ossification s'est effectué seulement pendant le traitement ovarien, ce fait confirme absolument la thèse que j'ai soutenue dans mon premier travail, en disant que « l'excès de la fonction des organes génitaux accélère l'ossification ». En employant l'expression « excès de fonction » je n'ai pas entendu et je n'entends pas autre chose qu'une augmentation de la sécrétion interne des organes génitaux internes ; j'emploie cette expression dans le même sens pour l'hypophyse. En traitant le malade par l'extrait d'ovaire je ne songeais pas à autre chose qu'à une augmentation thérapeutique et préméditée de la sécrétion interne des organes génitanx. Je sais bien qu'un seul cas ne suffit pas pour entraîner la confirmation définitive de mon hypothèse, mais les résultats obtenus sont sans doute susceptibles de venir à l'appui de mon opinion.

*
* *

Il y a encore un fait singulier reconnu pendant le traitement ovarien chez Charles H... ; c'est une diminution manifeste des testicules vers la fin du traitement ovarien. Dans mon premier travail j'ai mentionné que les organes génitaux du malade avaient déjà atteint un développement presque complet : le pubis était couvert de poils, la verge mesurait 9 centimètres au repos, et les testicules étaient très développés, leur grandeur était en proportion avec la verge. Après les dix mois du traitement ovarien la verge n'a pas changé, mais les testicules ont diminué de telle façon qu'ils n'étaient plus en proportion avec la verge, de sorte qu'on pouvait presque penser à un état infantile des testicules. Cet infantilisme n'était qu'apparent, les testicules semblant être petits par rapport à la verge extrêmement développée ; mais eu égard à l'âge de l'enfant, ils étaient encore fortement développés.

Enfin, l'instinct sexuel du garçon ne fut pas modifié par le traitement ovarien.

Il est impossible de préciser la cause de cette diminution des testicules. On pourrait penser à une action spéciale de l'ovarine sur les glandes, mais avec une seule constatation de ce genre on ne peut pas décider de la question.

*
* *

Le développement corporel ultérieur de Charles H... sera fort intéressant et permettra peut-être de contribuer à trancher la question de l'identité de l'acromégalie et du gigantisme, opinion soutenue par MM. Brissaud

et Meige. On sait que ces auteurs supposent la même cause pathologique pour l'acromégalie et pour le gigantisme : une croissance excessive causée par une tumeur ou une hyperfonction de l'hypophyse. Si cette croissance s'effectue avant l'achèvement de l'ossification, l'individu devient gigantesque ; mais si elle s'effectue après l'achèvement de l'ossification, l'individu devient acromégalique.

Chez mon malade il existe sans doute une croissance exagérée des os qui causa jusqu'à présent du gigantisme ; actuellement, l'ossification n'est pas loin d'être complète, les épiphyses étant presque toutes soudées. Si la croissance ne se continue plus, peut-être le malade sera-t-il à quinze ans de taille très ordinaire, voire même petite. Mais si la fonction ostéogénique se poursuit encore avec excès, même après l'achèvement de la soudure des épiphyses, ce garçon sera probablement un jour acromégalique, fait qui viendra à l'appui de l'opinion de MM Brissaud et Henry Meige

QUELQUES TYPES DE PLAIES PÉNÉTRANTES DU CRANE PAR LES PROJECTILES MODERNES

PAR

J.-J. MATIGNON,

Médecin-major, membre de la mission militaire aux armées japonaises de Mandchourie.

Toutes les photographies ci-jointes, sauf une, représentent des plaies perforantes du crâne par balles de petit calibre, tirées à des distances variables.

Toutes ces blessures ont été faites par des balles japonaises de 6 millimètres : les blessés sont en effet des Russes que nous prîmes, au moment de notre entrée à Moukden et que leur état avait rendu intransportables par l'armée en retraite.

Le vieil adage disait : « Le plomb est l'ami de l'homme », c'est-à-dire, les tissus le supportent bien quand il lui plaît d'y séjourner.

La balle actuelle, *tirée de loin*, traverse sans de trop grands inconvénients le cerveau.

Tirée de près au contraire, jusqu'à 500 mètres elle détermine des *effets explosifs terribles*. J'avais déjà eu l'occasion pratiquement, pendant le siège des Légations de Pékin, où presque tous nos tués le furent par des balles de petit calibre tirées à moins de 100 mètres, de vérifier pratiquement ce que M. Delorme avait démontré, par ses belles expériences sur les effets explosifs de balles de fusil Lebel. Au cours de la guerre russo-japonaise, j'ai de nouveau fait des constatations identiques sur des cadavres tombés à quelques centaines de pas des positions ennemies, le crâne ouvert, vidé en partie de sa pulpe cérébrale.

*
* *

La guerre actuelle est-t-elle plus meurtrière que celles d'autrefois ? Non. Après les batailles de Liao Yang, du Cha-Ho, de Moukden, on a prononcé le mot de « véritables boucheries » : ces batailles ont cependant été proportionnellement, moins sanglantes que les grandes batailles de la guerre franco-allemande.

A Liao-Yang, les Japonais ont eu, en chiffres ronds 5.000 tués et 18.000 blessés : la bataille a duré 10 jours.

Au Cha-Ho, pour 13 jours de lutte, le chiffre des pertes est de 3.500 tués et de 16.000 blessés.

La bataille de Moukden dure 15 jours, avec 16.000 tués et 53.000 blessés. Moukden a été la plus sanglante de toutes les batailles de la campagne. Mais ce n'est pas celle dans laquelle la proportion des pertes a été le plus élevée. La 2e armée, avec laquelle je me trouvais, et qui fut la plus éprouvée, *a perdu* 27 0/0 *de son effectif en* 10 *jours de combat, soit* 2,7 0/0 *par jour*, ce qui est, en somme, peu considérable.

Les blessures légères sont les plus nombreuses. On peut établir comme moyenne que sur 100 blessures il y a :

7 à 10 0/0 de blessures très légères (les blessés ne quittent pas le rang).

55 à 60 0/0 de blessures légères :

30 à 40 0/0 de blessures graves.

C'est l'infanterie qui est toujours « la reine de batailles », c'est-à-dire que c'est son jeu qui fait le plus de mal à l'adversaire et comme corollaire, c'est elle qui souffre surtout des projectiles ennemis.

Sur 100 blessures :

80 à 85 sont faites par balles ;

8 à 12 par obus.

Le reste par armes blanches, explosifs divers.

La proportion des tués ou blessés est restée ce qu'elle avait été jusqu'ici, malgré la bravoure exceptionnelle des belligérants en présence : 1 tué pour 4 à 5 blessés, exceptionnellement, 1 tué pour 3 blessés.

Ces chiffres ne comportent guère d'enseignement. La guerre russo-japonaise a eu cependant un caractère particulièrement instructif. Elle a montré comment une hygiène bien comprise et bien appliquée peut être le grand facteur de la victoire, en conservant aux armées le maximum de leurs effectifs.

Jusqu'ici, on savait qu'une armée en campagne avait en moyenne de 4 à 10 morts de maladies pour 1 tué. Les médecins japonaise — et aussi l'admirable climat de la Mandchourie — ont renversé la proportion.

L'armée japonaise, pendant une campagne de 18 mois, a eu 43.349 tués et 112.542 blessés pour un peu plus de 10.000 morts de maladies, soit 1 mort pour 4, 3 tués. C'est un record !

Pl. LX. n. 1. — *Hernie cérébrale.*

Plaie pénétrante du crâne par balle de petit calibre tirée à 1.000 mètres environ. Entrée au milieu de la région frontale. Trajet oblique en haut, en arrière et en dehors. Sortie à la naissance des cheveux.

Longue incision faite par les chirurgiens russes. Explosion osseuse. Ablation d'esquilles. Volumineuse hernie cérébrale de 10 centimètres de long, 4 à 5 de large. Sa hauteur en certains points est de 2 et 2 1/2 centimètres.

Troubles intellectuels assez légers. Difficulté de l'articulation des mots.



Fig. 1



Fig. 2



Fig. 3



Fig. 4

PLAIES PÉNÉTRANTES DU CRANE PAR LES PROJECTILES MODERNES

(J. J. Matignon).



Fig. 1

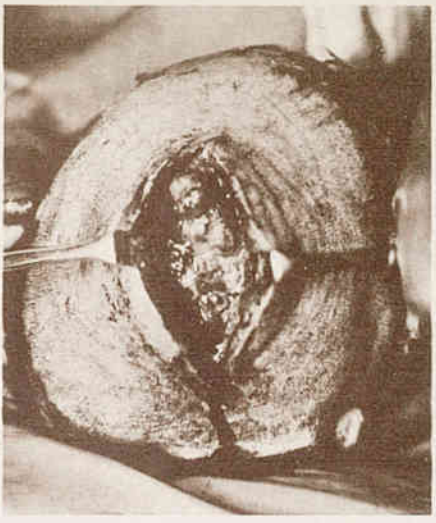

Fig. 2



Fig. 3



Fig. 4



Fig. 5

Comprend, mais assez lentement quand on lui parle. Peut marcher seul, mais perd rapidement l'équilibre.

Pl. LX. n° 2. — *Hernie du cerveau.*

Blessure du crâne et de la face par balle de petit calibre. Distance inconnue. Entrée à 3 centimètres au-dessus du rebord supérieur de l'oreille droite. Sortie au niveau de l'extrémité interne du sourcil gauche.

Explosion de l'os. Dilacération des tissus. Plaie cutanée de 7 centimètres de long sur 4 de large, à bords déchiquetés.

La portion supérieure du maxillaire droit, l'os nasal sont détruits. De même l'œil droit.

L'os frontal ouvert au niveau de son sinus laisse passer une hernie cérébrale de la grosseur de la pulpe de l'index.

Pas de troubles intellectuels, moteurs ou sensitifs.

Pl. LX. n° 3. — *Double hernie cérébrale.*

Plaie perforante du crâne par balle de shrapnell tirée à une distance inconnue. Entrée par le sinus frontal. Sortie à 3 centimètres en dehors de la queue du sourcil droit. Le projectile était resté sous la peau.

Incisions libératrices faites par les chirurgiens russes. Os détruit sur le trajet du projectile. Ablation d'esquilles.

Petites hernies cérébrales à l'entrée et à la sortie du projectile.

Pas de troubles intellectuels. Troubles de la vision à droite. Distingue à peine les objets. Pas de troubles de la motilité.

Pl. LX. n° 4. — *Hernie cérébrale.*

Plaie pénétrante du crâne par balle de petit calibre. Distance inconnue. Entrée à 3 1/2 centimètres au-dessus de la queue du sourcil gauche. Sortie après un trajet horizontal dans la fosse temporale.

Incision de 12 centimètres faite par les médecins russes. Au fond de l'incision se voit la plaie osseuse. Le crâne est ouvert sur une longueur de 7 centimètres et 1 centimètre de largeur. Après l'incision les esquilles osseuses ont été enlevées.

Hernie cérébrale de 7 centimètres de longueur et de 2 centimètres de hauteur.

Pas de troubles moteurs, sensitifs ou intellectuels.

Pl. LXI. n° 5. — *Double hernie cérébrale.*

Plaie pénétrante du crâne par balle de petit calibre tirée à 1.600 mètres. Pas d'explosion d'os. Au niveau des orifices d'entrée et de sortie du projectile, hernie cérébrale de la grosseur d'une noisette.

Paralysie des extrémités des membres supérieur et inférieur gauche.

Pas de troubles intellectuels.

Pl. LXI. n° 2. — *Volumineuse hernie cérébrale.*

Plaie pénétrante du crâne par balle de petit calibre. Distance inconnue. Entrée au niveau de l'éminence pariétale gauche. Sortie à droite au niveau de la protubérance occipitale.

Large incision des tissus mous réunissant les deux orifices. Ablation de nombreuses esquilles. Plaie osseuse de 6 centimètres de long sur 2 de large. Hernie du cerveau.

Aucun trouble, si ce n'est une légère dilatation pupillaire.

Pl. LXI. n° 3. —*Hernie cérébrale.*

Plaie pénétrante du crâne par balle de petit calibre tirée à 700 mètres. Incision de 15 centimètres sur le trajet de la sagittale correspondant au trajet du projectile.

Fracture osseuse. Ablation des esquilles. Le crâne reste ouvert sur une longueur de 7 centimètres et une largeur de 1 centimètre. Par cette ouverture le cerveau fait une légère hernie.

Parésie légère des membres inférieurs. Légers troubles de la sensibilité. La force de constriction des doigts est légèrement diminuée.

Pl. LXI. n° 4. — *Volumineuse hernie cérébrale.*

Plaie pénétrante de l'occiput par balle de petit calibre tirée à 700 mètres environ. Aucun renseignement. Entrée vraisemblable à droite. A gauche, au niveau de la sortie probable, volumineuse hernie.

Paralysie des extrémités. Troubles intellectuels et de la sensibilité. Pas de troubles oculaires.

Pl. LXI. n° 5. — *Hernie cérébrale.*

Plaie perforante du crâne par balle de petit calibre tirée à 900 mètres. Le projectile a pénétré par le vertex à gauche à 1 cent. 1/2 de la ligne médiane, et est ressorti à 7 centimètres transversalement et à droite de son point de pénétration.

Explosion de l'os sur le trajet du projectile. Incision du péricrâne qui maintenait les fragments. Ablation des esquilles. Régularisation à la pince-gouge. Hernie cérébrale. Légère suppuration de la pulpe cérébrale superficiellement dilacérée.

Diminution de la motilité et de la sensibilité dans les membres supérieur et inférieur droits.

Déviation légère de la langue à droite.

Légère obnubilation des idées. Réponses assez claires aux questions.



Epée dessinée et ciselée par le Maître Graveur Jules Brateau
offerte par ses amis à
Mr Le Professeur PAUL RICHER
à l'occasion de son élection à l'Académie des Beaux-Arts
22 Juillet 1905.

Masson & Cie Editeurs Héliog. Schutzenberger, Paris

HOMMAGE A M. PAUL RICHER

A L'OCCASION DE SON ÉLECTION A L'ACADÉMIE DES BEAUX-ARTS

[A l'occasion de l'élection de M. le professeur Paul Richer à l'Académie des Beaux-Arts, le 22 juillet 1905, ses élèves et ses amis, sous l'inspiration de M. le professeur Raphaël Blanchard, se sont réunis pour lui offrir un souvenir. Nos lecteurs trouveront Pl. LXII la reproduction de la belle œuvre d'art qui fut exécutée à cet occasion par M. Jules Brateau. Ils liront également ci-après l'allocution prononcée par M. R. Blanchard, le 6 juin 1906, jour où fut remis à notre Directeur ce souvenir digne de plaire à l'artiste et au savant dont il est la vivante alliance.

Aux hommages d'admirateurs illustres et d'amis dévoués, la Rédaction de la *Nouvelle Iconographie de la Salpêtrière* tient à ajouter modestement le sien. Elle ne saurait oublier que la tradition qu'elle s'efforce de perpétuer est due à l'auteur de l'*Anatomie* et de la *Physiologie artistiques*, secondé, sous la haute approbation de Charcot, par le regretté Gilles de la Tourette et la compétence photographique d'Albert Londe.

C'est en restant fidèle à cette tradition que la *Nouvelle Iconographie de la Salpêtrière* est parvenue à conquérir une place enviable parmi les publications scientifiques. C'est en sentant ses efforts soutenus par la spéciale compétence de son directeur, Paul Richer, qu'elle a pu s'engager avec sécurité dans une voie nouvelle et féconde.

La rédaction de la *Nouvelle Iconographie de la Salpêtrière* croit pouvoir trouver dans ses sentiments de reconnaissance le droit d'ajouter son propre hommage d'affection et d'admiration à ceux dont M. le professeur Raphaël Blanchard s'est fait l'interprète.]

Henry Meige.

*
* *

L'élection de M. le professeur Paul Richer à l'Académie des Beaux-Arts, le 22 juillet 1905, est un événement assez significatif pour que les amis du nouveau membre de l'Institut aient eu la pensée de le célébrer. Pour la première fois, croyons-nous, depuis sa fondation déjà ancienne, l'Académie des Beaux-Arts accueillait dans son sein un savant dont toute l'œuvre pouvait être revendiquée comme l'une des plus curieuses manifestations de l'art contemporain, ou, si l'on veut, un artiste dont l'œuvre entière démontrait

un tempérament scientifique des plus originaux. Car, en Richer, l'artiste et le savant sont si intimement confondus qu'il est véritablement impossible de les séparer.

Quelques-uns de ses amis, presque tous médecins, accueillirent avec empressement la proposition que je leur fis d'offrir au Professeur Paul Richer, en cette circonstance mémorable, un souvenir qui pût, en quelque sorte, la symboliser, en rappelant la double source, médicale et artistique, d'un talent universellement apprécié. Une souscription fut ouverte dans un cercle très restreint d'amis et bientôt l'on put faire appel à l'un des maîtres de la gravure française, M. Jules Brateau. Celui-ci ne tarda guère à présenter au comité de souscription une de ces œuvres délicates et puissantes qui réunit tous les suffrages.

Cette œuvre remarquable, que la planche LXII reproduit un peu réduite, consiste en une épée de Membre de l'Institut. Bien qu'enserré dans d'étroites limites et gêné par le type officiel, qui ne lui permettait pas de donner libre essor à toute sa fantaisie, M. Brateau a su réaliser un bijou délicieux, bien marqué au coin de son talent si original.

Le 6 juin 1906, Madame Paul Richer accueillait dans ses salons les amis de son mari et l'arme pacifique était offerte à celui-ci, au milieu d'une fête intime et cordiale, non exempte d'une émotion partagée de tous.

La *Nouvelle Iconographie de la Salpêtrière*, dont le professeur Paul Richer à été l'un des fondateurs et qu'il a orientée avec tant de succès, dans la voie médico-artistique, ne pouvait rester à l'écart d'une semblable manifestation. C'est pourquoi il nous a paru opportun de reproduire ici l'œuvre d'art exécutée par le maître Jules Brateau et l'allocution toute familière que nous avons adressée à notre éminent ami, au cours de la fête dont il vient d'être question.

R. Blanchard.

*
* *

Allocution prononcée par M. le Professeur Raphael Blanchard, *membre de l'Académie de médecine.*

Cher ami,

Ceux qui, ce soir, se pressent autour de vous sont des amis qui, de longue date, vous connaissent et vous aiment Les joies de votre famille sont aussi les leurs, tout au moins en tant qu'elles vous concernent personnellement et qu'elles mettent en cause le savant, le professeur ou l'artiste. C'est pourquoi nous avons résolu de fêter ce soir votre récente élection à l'Académie des Beaux-Arts et de vous offrir, à l'occasion de cet heureux événement, un souvenir qui pût vous rappeler tout à la fois vos origines médicales et votre brillante évolution artistique. Tout le monde comprendra quel

sentiment nous a guidés ; vous seul, sans doute, en serez surpris. Votre modestie est si grande, que j'ai reçu la mission délicate et flatteuse de vous expliquer les raisons de cette réunion intime.

Le 9 mars 1874, le Dr Meillet soutenait une thèse sur les déformations permanentes de la main. Charcot présidait : il loua fort ce travail et fut émerveillé des trois planches à l'eau-forte dont il était orné. « On ferait le diagnostic sur ces dessins », s'écria-t-il. Il voulut en connaître l'auteur. Celui-ci n'était autre qu'un étudiant en médecine qui concourait alors pour l'internat et dont le succès paraissait certain (il fut effectivement nommé le troisième de la promotion suivante). Comprenant à quel point lui serait précieuse la collaboration d'un artiste aussi plein de promesses, le Maître lui offrit spontanément une place d'interne de quatrième année dans son service de la Salpêtrière.

Le jeune homme chez lequel s'affirmait déjà d'une façon si heureuse cette double qualité d'artiste et de médecin, c'était vous, mon cher ami. Voilà dans quelles circonstances est née votre association avec le professeur Charcot, qui devait être si féconde et si profitable à chacun de vous. Après deux années de chirurgie et une année de médecine, vous entriez finalement, en 1878, dans cette clinique de la Salpêtrière où vous deviez passer tant d'années, d'abord comme interne, puis comme chef de laboratoire. La science vous intéressait vivement, mais l'art vous fascinait : comme autrefois Léonard de Vinci, vous aviez pour destin de cultiver avec un égal talent ces deux tendances, ordinairement contradictoires. Avec une admirable pondération d'esprit, vous avez poursuivi tantôt vos recherches scientifiques, tantôt votre rêve d'art, mais vous avez chéri d'une égale tendresse ces deux séduisantes sirènes ; elle vous ont inspiré l'une et l'autre des œuvres d'une rare originalité, où l'on ne sait s'il convient de louer davantage la partie purement scientifique ou la partie artistique. Pour nous, médecins, c'est, incontestablement, cette dernière qui nous charme le plus. Non que la partie scientifique de votre œuvre soit de mince mérite, mais il est notoire que vos qualités d'artiste vous donnent une personnalité tout à fait incomparable.

Loin de moi la pensée de retracer par le menu votre carrière laborieuse et brillante ; un tel discours ressemblerait trop à un éloge académique, mais il m'a semblé intéressant de noter les circonstances qui ont décidé de votre carrière. Chaque homme a dans sa vie une minute critique d'où dépend l'orientation de toute son existence ; il importe au psychologue d'être renseigné sur ce moment décisif ; sans ce fil d'Ariane, il ne peut explorer et comprendre les divers aspects que revêt le talent de l'artiste ou du savant.

Avec des milliers de malades, présentant le tableau de toutes les misè-

res humaines, la Salpêtrière a été pour vous un incomparable champ d'observation. Là où d'autres, comme un Callot, un Brouwer ou Goya, n'eussent vu que grimaces et contorsions, vous avez découvert une humanité pitoyable, qui ne pouvait laisser indifférent un artiste pénétré de cette grande compassion qu'engendre l'étude de la médecine. L'étrangeté des attitudes, l'imprévu des expressions, la déchéance physique et morale des malheureux au milieu desquels vous viviez momentanément, voilà les modèles que vous aviez sous les yeux. Connaissant les raisons anatomiques de ces décrépitudes, vous avez résolu de les interpréter en une œuvre qu'aucun artiste n'avait encore réalisée ; laissant le burin pour reprendre la plume, quittant celle-ci pour saisir le scalpel ou l'ébauchoir, vous avez écrit, dessiné, gravé, sculpté l'histoire de ces deshérités qui sont, malgré tout, des hommes, et, à ce titre, suivant le mot de Térence, sont dignes de notre intérêt.

Vos *Etudes cliniques sur la grande hystérie* (1881), puis votre livre sur les *Paralysies et les contractures hystériques* furent vos premiers travaux. Ils firent sensation, notamment en raison des admirables eaux-fortes dont ils étaient illustrés. Votre nom devient aussitôt célèbre dans le monde médical ; d'autres œuvres vont l'imposer aussi à l'attention du monde artistique.

Avec Charcot, vous publiez des études sur les *Démoniaques dans l'art* (1887), puis sur les *Malades et les Difformes dans l'art* (1889) ; la documentation en est abondante et judicieusement choisie. Il en ressort, à la surprise générale, cette notion que les peintres, graveurs ou sculpteurs qui ont représenté des états pathologiques les ont effectivement étudiés d'après nature, bien loin de donner un libre cours à leur imagination fertile.

Vous ouvrez ainsi un domaine insoupçonné à l'histoire de la médecine ; vous créez ces études de médecine artistique qui depuis ont trouvé tant d'adeptes, en France et à l'étranger. Un organe nouveau vous semble même nécessaire pour les centraliser ; avec Charcot, avec A. Londe et avec notre regretté ami Gilles de la Tourette, vous fondez la *Nouvelle Iconographie de la Salpêtrière*. Depuis dix-neuf ans, ce recueil poursuit sa glorieuse carrière, c'est-à-dire qu'il persévère avec un succès sans égal dans la voie que vous lui avez tracée. Il est devenu de la sorte une source précieuse de documents pour l'histoire médico-artistique ; l'Art et la Science, si longtemps étrangers l'un à l'autre, y fraternisent étroitement et vous êtes le principal auteur de cette union féconde. D'ailleurs, votre prédilection pour ces études captivantes ne s'est jamais démentie et récemment encore elle s'affirmait en un livre impérissable, *l'Art et la Médecine* (1902).

Tout en exécutant ces travaux remarquables, vous rêviez de représenter par la sculpture quelques-uns des types morbides que, médecin, vous aviez étudié d'une façon si complète : sans avoir passé par aucune école, vous vous improvisez sculpteur. Vos « statuettes pathologiques », faites à la Salpêtrière, ne sont connues que d'un petit nombre, mais elles ont laissé dans l'esprit de ces favorisés un souvenir ineffaçable. La paralysie agitante, le myxœdème, la myopathie progressive, la paralysie labio-glosso-laryngée sont symbolisés par des personnages d'une vérité criante ; c'est le cas de répéter le mot de Charcot : « On fait le diagnostic sur ces statuettes. » Chaque clinique devrait en posséder la série, tant est pénétrante leur puissance de démonstration.

Désormais, vous êtes en pleine possession de votre talent, vos productions artistiques et littéraires vont se multiplier, toutes dominées par la grande pensée que j'ai tenté de mettre en relief. Vous n'avez pu représenter avec tant de justesse la flétrissure maladive de vos modèles que grâce à une connaissance profonde de l'anatomie normale. Le premier de tous les artistes, vous avez comparé l'homme malade à l'homme sain et vous avez tiré de ces études des notions toutes nouvelles sur la valeur expressive des attitudes et des mouvements. Vous acquérez ainsi des conceptions personnelles sur la fonction artistique des muscles, du tégument et du squelette, et la nécessité s'impose à votre esprit de donner une forme concrète aux vérités qui se sont révélées à vous.

Tel que nous vous connaissons, nous ne saurions être surpris de vous voir réaliser ce projet de diverses manières, dont chacune eût pu suffire à la gloire d'un esprit moins bien doué. En 1890, vous publiez l'*Anatomie artistique* ; en 1895, la *Physiologie artistique de l'Homme en mouvement ;* en 1902, l'*Introduction à l'étude de la figure humaine.* En même temps, vous modelez la série des exercices athlétiques : le lancement du poids, la lutte, la boxe, le coup de poing, etc., et cet admirable groupe de la course dont il fut question d'orner la salle des Pas-Perdus de l'Académie de médecine. Vous exposez au Salon le *Premier artiste*, qui fut acheté par l'Etat et qui orne actuellement le Muséum d'histoire naturelle. Le professeur de Quatrefages ne se méprenait pas sur la haute valeur de ce bronze, où vous avez synthétisé, en quelque sorte, toutes vos idées sur l'anatomie artistique.

J'en ai dit assez, mon cher ami ; parlant au nom d'une majorité de médecins et médecin moi-même, je veux m'en tenir au côté médico-artistique de votre œuvre si variée. Je connais et apprécie hautement vos autres productions ; j'ai admiré *le Faucheur* du Musée de Chartres, dont la sincérité avait séduit le maître Dalou ; je ne saurais contempler avec indifférence *le Bucheron* qui se dresse devant le Musée de Sèvres ; vos mé-

dailles si délicates me sont connues ; je vous ai vu exécuter dans votre atelier votre splendide *Monument de Pasteur* et j'assistais à Chartres à son inauguration. De toutes les faces de votre talent multiple, aucune ne m'échappe, mais je n'ai point la compétence voulue pour apprécier comme il convient ces œuvres magistrales, que je me contente d'admirer avec un sentiment de vieille et profonde affection.

Ce sentiment, tous vos amis l'éprouvent aussi vivement que moi ; ils m'ont confié la tâche très agréable de vous l'exprimer en leur nom. Nous avons ressenti une grande joie quand l'Académie de médecine vous a offert un fauteuil, puis quand l'Ecole des Beaux-Arts vous a confié sa chaire d'anatomie. Mais ce n'étaient là que les deux premières étapes d'une glorieuse route que vous deviez parcourir tout entière. La consécration finale vous était due ; nous l'attendions avec confiance. Elle s'est réalisée le 22 juillet 1905, quand l'Académie des Beaux-Arts vous reçut dans son sein, donnant ainsi sa haute approbation à un talent dont, depuis longtemps, nous savions tout le charme et toute la puissance. C'est la première fois qu'un médecin prend rang dans cette illustre Compagnie. Fiers pour notre ami, fiers pour notre profession, nous avons eu la pensée de vous offrir, en commémoration de ce grand événement, un modeste souvenir.

Nous étions certains de vous causer une satisfaction bien vive, en confiant l'exécution de ce souvenir au maître ciseleur, Jules Brateau, un artiste auquel vous attachent des liens d'étroite amitié. Son œuvre est digne de vous : c'est un pur bijou, dont vous pourrez admirer tout à la fois la délicate inspiration et l'exécution magistrale. Elle symbolise de la façon la plus gracieuse l'union de l'Art et de la Science, sous les auspices de Minerve, déesse de la Sagesse.

Et maintenant, mon cher ami, vous connaissez les raisons de cette fête, où vos amis les plus anciens éprouvent une des plus douces émotions de leur vie. Madame Paul Richer nous a fait un grand honneur en nous permettant de venir vous exprimer ce soir notre inaltérable affection et notre orgueil ; elle a été si intimement associée à vos travaux et à vos triomphes, qu'elle daignera nous autoriser à lui exprimer également nos félicitations et à lui offrir ces fleurs, en témoignage de notre très respectueuse déférence.

Le gérant : P. BOUCHEZ.

Imp. J. Thevenot, Saint-Dizier (Haute-Marne)

BIBLIOTHÈQUE DES LA SALPÊTRIÈRE

RECHERCHES SUR LA RÉGÉNÉRESCENCE DE LA MOELLE

PAR

G. MARINESCO et J. MINEA.

Professeur à la Faculté de Médecine de Bucarest.

Professeur du Laboratoire de la Clinique des maladies nerveuses.

La question de la régénérescence de la moelle a été le sujet d'un grand nombre d'études expérimentales et anatomo-pathologiques de la part de différents auteurs, mais les résultats auxquels chacun d'eux est arrivé sont différents. Chez les vertébrés inférieurs, un certain nombre de savants avaient constaté une régénérescence plus ou moins complète. Muller a observé la régénérescence de la moelle épinière sectionnée chez les tritons, et les lézards ; Brown-Séquard a constaté la régénérescence presque complète des éléments nerveux après la section de la moelle chez des pigeons. A côté des résultats positifs que nous venons de signaler, on trouve un bon nombre de faits négatifs. Ce sont ceux qu'ont constatés MM. Giuliano et Margini chez le lézard, Picolo et Santi Serebe chez le pigeon, le lapin et le chien ; enfin, les recherches expérimentales de M. Schieffer-decker, de M. Cohen, de M. Mondino et celles de l'un de nous rentrent aussi dans ce groupe. Il faut reconnaître que tous les auteurs précédents n'ont pas eu alors des procédés de coloration spécifique du cylindraxe. Ce n'est qu'avec les recherches de Stroebe, de Bickeles et Fickler, de Marinesco, de Bielschowsky, de Ramon y Cajal, de Minea et Marinesco, que la question est entrée dans une nouvelle phase.

C'est à Stroebe (1) que nous devons les connaissances les plus étendues et les plus exactes sur la régénérescence expérimentale de la moelle. Cet auteur a pratiqué des sections complètes ou partielles de la moelle du lapin adulte entre la région dorsale et la région lombaire. Les animaux ont été sacrifiés de 1 à 45 jours après l'opération. Après 24 heures, on trouve au niveau de la section, une sorte de bouillie constituée de débris de myéline, de nombreux leucocytes contenant des granulations grosses et fines de myéline, et des globules de sang. Dans les deux bouts de la sec-

(1) Stroebe, Zieglers Beitrage. Bd. 16.

tion, il y a les phénomènes qui caractérisent la dégénérescence traumatique. Les cellules endothéliales des vaisseaux montrent, au niveau de la dégénérescence traumatique, des mitoses typiques.

Après deux jours, il y a une prolifération cellulaire intense des deux côtés de la section. Il en résulte un tissu embryonnaire formé de grosses cellules, de vaisseaux et d'autres cellules. Il constitue une espèce d'enveloppe au niveau de la section, puis, petit à petit, il pénètre dans la profondeur. Une partie des fibroblastes provenant des grosses cellules du tissu embryonnaire absorbent par voie de phagocytose les grosses et les petites boules de myéline donnant ainsi naissance aux corps granuleux. Tandis que la prolifération des cellules névrogliques reste toujours infime, celle des cellules des vaisseaux, et surtout des petits capillaires, s'accentue de plus en plus dans la zone de dégénérescence des bouts sectionnés et donne ainsi naissance à une zone de croissance comparable à celle qui a été formée par la première. Le tissu embryonnaire, qui fait son apparition au niveau de la section s'accroît de plus en plus de tous les côtés et se substitue à celui détruit par le traumatisme, à mesure que les débris de la myéline et du cylindraxe ont été enlevés par les fibroblastes.

Plus tard, les cellules granuleuses, surtout du côté de la pie-mère, se transforment en cellules fusiformes ou ramifiées, et surtout à la place du tissu d'inflammation se développe un tissu cicatriciel compact. Cependant, même au bout de 47 jours, on peut voir encore entre les traînées fibreuses de la cicatrice des globules granuleux. Cette prolifération du tissu conjonctif existe non seulement sur les bords de la section, mais on la trouve encore à une certaine distance de la dégénérescence traumatique. Stroebe insiste aussi sur les renflements piriformes, ovales ou ronds du cylindraxe au niveau de la dégénérescence traumatique. Il pense que par des transformations successives, ces renflements donnent naissance aux corpuscules amylacés. Stroebe a constaté au bout de deux semaines, la formation de fibres fines à myéline provenant des cordons latéraux et antérieurs.

Ces fibres s'infiltrent entre les éléments cellulaires de la cicatrice suivant un trajet irrégulier et formant un feutrage plus ou moins dense. Ces fibres présentent une ressemblance parfaite avec les fibres jeunes des nerfs périphériques, c'est-à-dire qu'elles s'accompagnent de cellules fusiformes conjonctives provenant de la cicatrice. L'auteur soutient avec juste raison que les cellules de la gaîne de Schwann ne sont pas des neuroblastes, mais des formations secondaires d'origine mésodermique. Malgré cette néoformation des fibres nerveuses, la régénérescence de la moelle n'est cependant pas comparable à celle des nerfs périphériques.

La cicatrice médullaire, avec sa structure irrégulière ne constitue pas une voie conductrice favorable à la croissance nerveuse, comme cela ar-

rive dans les nerfs périphériques. D'autre part, si les fibres médullaires de néoformation ne progressent pas ou bien se perdent dans la cicatrice, il faut en chercher la raison dans le fait qu'elles ont une tendance normale à la production de collatérales. Aussi, après la section de la moelle il ne se produit pas des fibres puissantes, longues, mais des fibres fines qui s'épuisent facilement par des divisions successives.

Fickler (1) a fait des expériences de section et de contusions de la moelle chez le chat et chez le lapin. Il a pu constater des phénomènes de régénérescence du côté des fibres de la substance blanche. Beaucoup de fibres de nouvelle formation proviennent des racines postérieures et pénètrent dans la moelle avec les vaisseaux de nouvelle formation partis de la pie-mère. Il y a par conséquent une régénérescence double, l'une partie des racines postérieures et l'autre de la substance blanche de la moelle.

L'un de nous (2) a décrit sommairement dans un travail récent la régénérescence des racines postérieures et de la moelle consécutive aux sections expérimentales. Il a vu que le processus de régénérescence est identique à celui qui a lieu dans les nerfs périphériques : la neurotisation du bout dégénéré se fait par l'intermédiaire des tubes nerveux partis du bout central qui traversent la cicatrice pour arriver dans le bout périphérique. En ce qui concerne la régénérescence de la moelle, nos recherches ont porté sur des cobayes et sur des chiens ayant vécu de 51 à 109 jours après l'opération.

Dans tous ces cas, on voit une régénération des fibres nerveuses allant d'une part, du point de section des racines postérieures vers la moelle (quelques-unes de ces fibres pénètrent dans la cicatrice), et, d'autre part, de la moelle vers la cicatrice. Le mécanisme de régénération des fibres des racines postérieures est tout à fait semblable à celui que M. Ramon y Cajal et nous-mêmes avons décrit dans les nerfs périphériques ; c'est-à-dire que les fibres de nouvelle formation prennent naissance la plupart du temps par division des vieilles fibres. Dans une note communiquée à la Société de Biologie, nous avons montré la possibilité d'une régénérescence très étendue des fibres nerveuses détruites chez l'homme par le processus pathologique (3).

A son tour, Bielschowsky (4) a étudié les modifications du cylindraxe

(1) Fickler, *Experimentelle Untersuchungen zur Anatomie des traumatischen Degeneration und der Regeneration der Ruckenmarckes*. Deutsche Zeistchrift fur Nervenkeilkunde, 1905. Bd. 24.

(2) G. Marinesco, *Contribution à l'étude de l'histologie et de la pathogénie du tabes*. Semaine Médicale, 28 avril 1906.

(3) G. Marinesco et J. Minea, *Note sur la régénérescence de la moelle chez l'homme*. Comptes rendus hebdomadaires des séances de la Société de Biologie, 22 juin 1906.

(4) Bielschowsky, *Uber das Vertraltender Achsenzyhinder in Geschwülsten des Ner-*

dans deux cas de gliome du cerveau. Il décrit, au voisinage de ces tumeurs l'apparition de faisceaux de cylindraxe de nouvelle formation, dépourvus de myéline et terminés par un bouton qu'il identifie avec le cône de croissance de Cajal et avec le pied terminal de Held. Il décrit également des plexus de fibres nouvellement formées autour des vaisseaux qui à coup sûr ne représentent pas des fibres vaso-motrices, mais des fibres régénérées.

Tout récemment, Ramon y Cajal (1) a publié trois expériences sur la régénérescence de la moelle chez le chat. Dans la première, il s'agit d'un animal âgé d'une semaine auquel on a sectionné presque complètement la moelle lombaire. Cicatrisation sans suppuration. Sur des coupes longitudinales, on constate, au niveau de la section, une cavité en continuation avec l'épendyme. Les parois de cette espèce de kyste présentent une couche épaisse de tissu embryonnaire, inflammatoire, dans l'épaisseur de laquelle se terminent les fibres de la substance blanche et grise. Les bouts traumatisés des cordons de la moelle présentent beaucoup d'axones altérés et finissent par une boule terminale volumineuse qui s'avance plus ou moins à l'intérieur du tissu cicatriciel. Les boules sont pourvues d'une capsule et même dans la cicatrice, on en trouve qui sont entourées de quelques éléments satellites. Les ramifications de fibres dans la cicatrice sont rares. Les axones situés au-dessus de la section sont cylindriques et bien colorés, mais d'autres sont moniliformes. Dans quelques fibres, les renflements moniliformes sont considérables et peuvent présenter des cavités où s'accumule la myéline désintégrée. Mais partout, on peut voir plus ou moins bien les neurofibrilles de l'axone souvent séparées par des vacuoles et comme chassées vers la périphérie à la suite de la compression. Ces fibres moniliformes représentent le premier degré de dégénérescence à la suite de leur séparation d'avec le centre trophique. La cicatrice est constituée par deux parties bien distinctes ; l'une, conjonctive formée par la prolifération des éléments de la pie-mère pénétrant plus ou moins dans la solution de continuité de la moelle ; et l'autre, qui paraît résulter de la névroglie dans laquelle on rencontre souvent des corpuscules amylacés.

Chez le deuxième chat, Cajal a pratiqué une hémisection de la moelle lombaire et l'animal a été sacrifié 20 jours après l'opération. Au niveau de la section, on reconnaît une espèce de kyste et des restes d'hémorragie.

vensystems und in Kompressions gebietem des Rückenmarks. Journal für Psychologie und Neurologie, juin 1906.

(1) Ramon y Cajal, *Notas perventivas sobre la Régéneracion y Régéneracion de las vias nerniosas centrales.* Trabajos des laboratorio de investigaciones biologicas. Madrid, 1906.

Ce kyste, tapissé par un prolongement de l'épithélium épendymaire, offre à certains endroits un riche tissu embryonnaire où pullulent les faisceaux de fibres nerveuses se terminant par des boutons. Le fait le plus intéressant consiste dans l'existence d'arborisations nerveuses de néoformation dont les rameaux se disséminent entre les cellules de la cicatrice et dont quelques-unes arrivent jusqu'à la frontière de la cavité kystique. Les fibres ramifiées appartiennent à tous les cordons, mais elles sont plus abondantes dans les faisceaux de la région antérieure des cordons postérieurs. Il s'agit la plupart du temps d'axones assez réguliers qui après avoir pénétré dans la cicatrice se lypotomisent à angle ouvert, ces branches à leur tour, se divisent en ramilles flexueuses à trajet très compliqué. Pendant leur itinéraire cicatriciel, ces ramifications, comme leur cône d'origine sont dépourvues de gaines médullaires et de noyaux marginaux. Il s'agit là sans doute d'arborisations terminales de néoformation provenant des cylindraxes sectionnés par le traumatisme. Du reste, dans l'épaisseur de la cicatrice comme dans les cordons, les massues de croissance, à ce qu'il semble se trouvent aussi en voie de progression. De certaines d'entr'elles, se détachent une ou plusieurs ramifications qui se divisent et pénètrent dans la cicatrice.

Le troisième animal a subi une hémisection de la moelle et sacrifié 36 jours après l'opération. Les bouts de la moelle apparaissent interrompus par une masse cicatricielle à l'intérieur de laquelle il existe un kyste qui se prolonge dans le sens de l'axe médullaire. L'une des racines postérieures a été sectionnée entre le ganglion et la moelle. L'examen microscopique de la cicatrice montre que celle-ci est excessivement mince et réduite en plusieurs endroits à une lame névroglique tapissée de l'épithélium épendymaire. Les fibres de nouvelle formation, de même que les boules terminales qui avaient pénétré dans la cicatrice dans le cas précédent ont diminué considérablement. On dirait que les axones et les arborisations de nouvelle formation, après une période de lutte employée pour franchir la formation kystique, ont souffert un processus d'atrophie, de résorption. Même les fibres moniliformes ont disparu en grande partie, on rencontre seulement par ci, par là, quelques sphères, pâles et granuleuses représentant des restes d'axones dégénérés. Les fibres persistantes de la substance blanche changent de direction au niveau de la cicatrice pour se recourber et pénétrer dans l'axe gris, ce qui prouverait que la branche ascendante ou descendante des axones des cordons coupés par la section, concernent seulement le rameau utile, c'est-à-dire celui qui établit des connexions avec les neurones normaux.

La portion post-ganglionnaire des racines postérieures coupée dans cette expérience de Cajal présente un processus de régénérescence actif donnant

naissance à un névrome cicatriciel semblable à celui des nerfs sectionnés. Ce névrome est constitué par un grand nombre de faisceaux nerveux sans myéline, disposés en plexus et disséminés dans une trame conjonctive épaisse dérivant du névrilème. Ils pénètrent entre les lèvres de la section et aboutissent à la paroi du kyste épendymaire sans envahir la trame cicatricielle d'origine ectodermique. En résumé, ces expériences démontrent suivant Cajal, que les axones des racines postérieures et la substance blanche médullaire sont susceptibles de régénérescence, montrant des boutons de croissance et des arborisations de néoformation. Elles prouvent en outre que la formation du kyste intramédullaire, et aussi bien l'absence de cellules capables de sécréter des substances chimiotaxiques qui puissent attirer les fibres de nouvelle formation, de même que d'autres conditions, encore indéterminées, font échouer le processus de réparation. Les poussées nerveuses s'atrophient et il persiste seulement des portions de conducteur qui établissent des connexions entre les neurones. Nous arrivons à présent à la description des faits que nous avons eu l'occasion d'étudier soit expérimentalement, soit après les lésions anatomo-pathologiques.

Section de la moelle chez un petit chien âgé d'un mois. — L'animal a été sacrifié 7 jours après l'opération. Les deux bouts de la moelle sectionnée sont réunis par un tissu cicatriciel de constitution très complexe. A l'extrémité inférieure du bout supérieur, on peut voir un nombre considérable de massues terminales de grandeur inégale et que nous retrouvons déjà à une certaine distance au-dessus du niveau de la section. Ces massues terminales se rencontrent aussi bien à l'extrémité des fibres du faiscean latéral qu'au niveau des cordons postérieurs, leur direction est tantôt ascendante, tantôt descendante. On ne peut pas toujours s'assurer si ces globes sont ou non la terminaison d'une fibre, car on en trouve d'isolées, sans aucune continuité avec les axones et sans cellules-satellites. En outre, il n'est pas rare de rencontrer aussi des fibres hypertrophiées et d'autres présentant des renflements fusiformes sur leur trajet, de dimensions parfois considérables.

Il se dégage du bout central un riche système de vaisseaux anastomosés qu'on peut suivre sur un long parcours et entre lesquels il existe un grand nombre d'éléments cellulaires, dont la plupart sont représentés par des macrophages bourrés de débris de dégénérescence. Entre ces cellules, on en trouve d'autres, fusiformes, longues, isolées ou réunies en faisceaux et analogues à celles que nous avons décrites dans les processus de dégénérescence des nerfs périphériques. Nous remarquons en outre qu'un petit nombre de ces cellules sont en voie de dégénérescence.

Des deux extrémités des deux bouts de la moelle, et surtout du bout supérieur, se détachent des colonies de cellules fusiformes, réunies en faisceaux assez compacts, qui s'étendent comme des ponts pour réunir entr'eux les deux bouts sectionnés (Fig. 1). Là où ces colonies cellulaires rencontrent la masse des cellules émigrées, elles ne suivent plus leur direction longitudinale, elles s'épar-

pillent ou bien décrivent des espèces de tourbillons. Ces colonies existent non seulement dans la cicatrice et à la face interne de la pie-mère, mais également en dehors de cette dernière. Les fibres de nouvelle formation, de calibre et d'aspect très différent, suivent la direction des cellules-satellites. Ces fibres sont parfois réunies en faisceaux peu denses, mais leur nombre diminue à mesure qu'on se rapproche de la région moyenne de la cicatrice. En dehors de ces fibres fines, on en rencontre d'autres plus épaisses se ramifiant à plusieurs reprises sur leur trajet (Fig. 2) et dont les ramifications donnent parfois naissance à un véritable plexus. Nous avons trouvé un faisceau de fibres fines égaré dans ces ponts cellulaires bien loin des extrémités sectionnées de la moelle. Certaines fibres de nouvelle formation sont moniliformes ou présentent des espèces de renflements, de plus, elles peuvent se trouver aussi bien à l'intérieur des cellules satellites qu'entre leurs interstices.

La présence de certaines fibres de nouvelle formation à l'intérieur des cel-

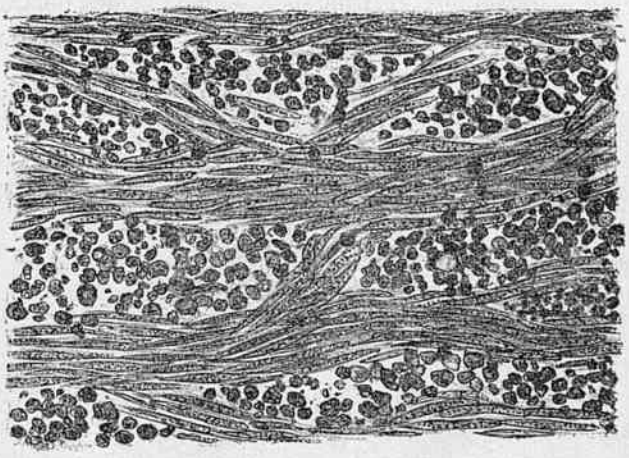

Fig. 1. — Portion de la cicatrice qui s'est formée entre les deux bouts de la moelle sectionnée chez un jeune chien, 7 jours après l'opération. On y voit des colonies de cellules apotrophiques, fusiformes, à noyaux oblongs constituant des faisceaux réunis entre eux par des traînées de ces cellules. Elles circonscrivent des cavités de différentes grandeurs où logent des leucocytes mono et polynucléaires.

lules-satellites ou dans leurs interstices nous confirme encore davantage dans l'opinion que Cajal a émise et que nous avons adoptée, sur le rôle joué par ces cellules qui attirent les jeunes axones dans la cicatrice par voie chimiotaxique, pour les diriger plus loin à travers tous les obstacles créés par la présence de toute espèce d'éléments (1). Parfois cependant, les fibres de nouvelle formation suivent le trajet des vaisseaux.

Les fibres hypertrophiées contiennent indiscutablement un réseau dont la structure n'est pas la même dans toutes les fibres. Dans certaines, il s'agit

(1) G. Marinesco, *Etudes sur le mécanisme de la régénérescence des fibres nerveuses des nerfs périphériques*. Journ. f. Psychologie und Neurologie. Bund. VII, 1906.

d'un réseau ondulé, à travées plus ou moins égales, dans d'autres, au contraire, on voit des travées primaires, superficielles, noires, assez épaisses, reliées entr'elles par des travées plus minces, et plus profondément,un autre réseau très fin.

A l'extrémité supérieure du bout inférieur nous trouvons les mêmes phénomènes que plus haut, à savoir ; l'existence de massues terminales dont quelques-unes à direction ascendante et d'autres rétrogrades ; des fibres hypertrophiées avec renflements parfois considérables. Puis, des colonies de cellules fusiformes disposées en faisceaux plus ou moins volumineux entre lesquels siègent les macrophages bourrés de débris de fibres dégénérées. En outre, on voit très clairement comment ces fibres en voie de dégénérescence pénètrent dans la cicatrice en suivant le trajet des cellules-satellites ou des faisceaux

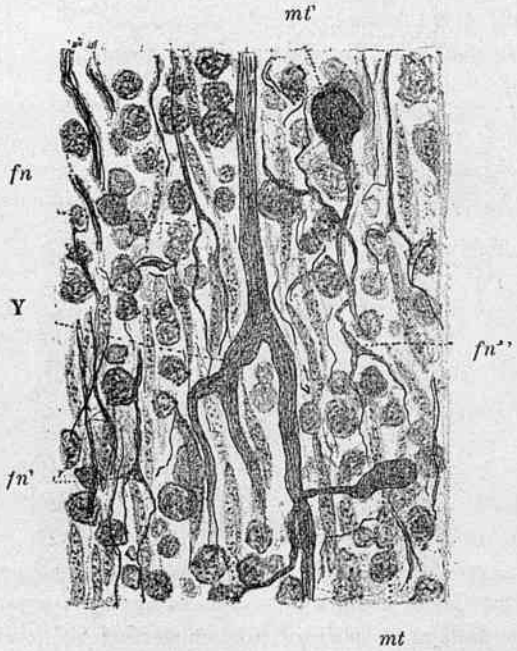

FIG. 2. — Détails de structure relatifs au processus de régénérescence des fibres nerveuses à la suite de la section de la moelle pratiquée depuis 7 jours. La partie dessinée avoisine la cicatrice. On y voit une fibre épaisse, rouge, présentant la bifurcation et une autre division secondaire. Puis, plusieurs autres fibres noires, en état de division en Y, *fn*, *fn'*, *fn''*, et encore deux massues rétrogrades, *mt*, *mt'*.

qu'elles forment. De plus, on remarque que certaines fibres fines ou de calibre moyen présentent des renflements moniliformes, espacés entr'eux et formant ainsi une espèce de chapelet. Le trajet des fibres de nouvelle formation à travers la cicatrice est des plus irréguliers. On dirait que celles qui se trouvent enfermées à l'intérieur des cellules-satellites consomment leur protoplasma pour leur nutrition, car on voit de temps en temps de ces fibres régénérées entourées d'une couche de protoplasma granuleux et de noyaux Quelquefois,

on trouve plusieurs fibres à l'intérieur de ces cellules. La plupart des cellules-satellites ne contiennent pas de fibres de nouvelle formation. Là où les macrophages sont très abondants, les fibres de nouvelle formation suivent le trajet des cellules-satellites ou des vaisseaux, aussi, leur direction est-elle des plus variables, cependant ce n'est pas là une règle absolue et on en peut voir quelques-unes dont le trajet ne correspond pas avec celui des cellules.

Section de la moelle chez un jeune chien sacrifié 17 jours après l'opération. — La cicatrice intermédiaire entre les deux bouts est mieux organisée que celle du cas précédent, mais cette organisation s'est surtout effectuée au voisinage des bouts sectionnés, tandis que dans la partie centrale elle est constituée en grande partie par des éléments cellulaires émigrés. A l'extrémité in-

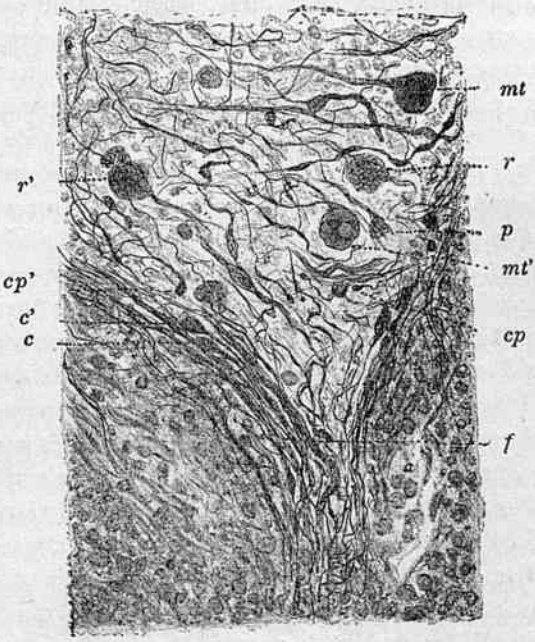

FIG. 3. — Section de la moelle chez un jeune chien sacrifié 17 jours après l'opération. Cette figure montre les détails concernant les rapports de la cicatrice avec le bout supérieur de la moelle. La cicatrice présente une espèce d'entonnoir dans lequel descendent les fibres de nouvelle formation. Le cône est bordé par des faisceaux de fibres fines et épaisses, présentant parfois des épaississements sur leur trajet : Dans le goulot de l'entonnoir on voit seulement des fibres fines, flexueuses ou enroulées, en *c*, *c'* on voit deux cônes de croissance de volume moyen revenant sur eux-mêmes. Dans le bout supérieur on voit pas mal de fibres nerveuses, isolées ou réunies en faisceaux, affectant des directions variables. Certaines d'entre elles sont pourvues d'une massue terminale *mt*, *mt'*.
r, *r'* remplacements sur le trajet des fibres.
p. pinceau, *cp*, *cp'*, petit cône de croissance, *f*, faisceau des fibres.

férieure du bout supérieur de la moelle il y a également une accumulation considérable de leucocytes et de globules de sang. Dans la substance grise, même dans cette masse d'éléments émigrés, il existe un nombre assez important de

massues terminales et de fibres de nouvelle formation. Ces fibres isolées ou réunies en faisceaux descendent à travers les cellules émigrées dans la cicatrice et se présentent sous différents aspects. Tantôt il s'agit de fibres rouges, sans gaine de myéline, pourvues quelquefois d'un cône à leur extrémité et desquelles se détachent parfois des ramifications collatérales qui à leur tour peuvent se diviser. Il y a ensuite des fibres plus fines, moniliformes, se ramifiant souvent et dont les ramifications s'éparpillent entre les cellules émigrées constituant parfois une espèce de plexus irrégulier (Fig. 3). Dans la substance blanche latérale, on constate un grand nombre de boules terminales, de volume et d'aspect très différents, situées à différentes hauteurs. Leur nombre diminue à mesure qu'on se rapproche de la cicatrice. Une certaine quantité de ces boules sont constituées par deux couches : l'une, périphérique, pâle, granuleuse ; l'autre, centrale très colorée et d'aspect réticulé. La partie centrale est parfois représentée comme une espèce de peloton. Il est probable que toutes ces boules n'ont pas la valeur des véritables massues terminales et que quelques-unes représentent des espèces de renflements situés sur le trajet de quelques cylindraxes dégénérés et isolés du reste de la fibre. Il y a en effet des fibres fortement altérées qui subissent la dégénérescence variqueuse et d'autres qui offrent la dégénérescence qu'on pourrait appeler « kystique » Cette dernière consiste dans la présence de dilatations parfois considérables produites par l'accumulation d'une substance probablement albuminoïde sur le trajet des fibres. Si on examine de plus près ces dilatations kystiques, on constate assez souvent un réseau élégant, très délicat dont les mailles sont dilatées à différents degrés. Lorsque la pression du liquide qui se trouve à l'intérieur de ces dilatations est trop forte, les travées du réseau se rompent et il se produit alors les cavités kystiques. On rencontre également dans la substance blanche latérale un certain nombre de fibres nouvelles provenant des fibres préexistantes sous forme de plexus, de faisceaux, ou simplement isolées se dirigeant en bas. Cependant, la plupart d'entr'elles, au lieu de prendre une direction verticale et de pénétrer dans la cicatrice sont obliques au contraire, ou curvilignes et s'en vont vers l'axe de la moelle. On dirait qu'elles évitent de passer à travers la cicatrice à cause de la résistance que celle-ci leur oppose. Néanmoins, à la périphérie de la substance blanche, on voit quelques fibres descendant verticalement.

Un certain nombre de vieilles fibres et de fibres de nouvelle formatton épaisses présentent une structure fibrillaire des plus caractéristiques. Quelques-unes de ces fibrilles, de volume inégal, ont la valeur de fibrilles primaires, qui en s'entrecroisant, forment un réseau, tantôt lâche, tantôt serré. Ce réseau est très apparent dans les fibres épaisses et au niveau des plaquettes qui existent aux points de bifurcation. La pie-mère, épaissie au niveau de la cicatrice, est constituée par un tissu fibro-cellulaire ; par ses tractus, elle se délimite de l'extrémité supérieure et inférieure de la moelle sectionnée et enveloppe de tous côtés les éléments jeunes émigrés entre les deux bouts. L'extrémité supérieure du bout inférieur de la moelle est coiffé par une bande de cellules fusiformes fort analogues à celles que nous trouvons dans le bout périphérique des nerfs sectionnés.

Ces colonies sont séparées par des cellules mono et polynucléaires. La plupart du temps nous ne sommes pas arrivés à trouver des fibres de nouvelle formation dans l'intérieur ou dans les interstices de ces cellules. Il n'y a qu'à la région immédiatement avoisinante de la ligne de section qu'on trouve des fibres de nouvelle formation d'aspect très différent, ainsi que des massues terminales. Ces dernières du reste, arrivées à la hauteur de cette ligne suivent une direction oblique et rétrograde, néanmoins quelques-unes sont cependant engagées dans la cicatrice. Certaines de ces massues possèdent dans leur région centrale un réseau noir, bien indiqué, à mailles plus ou moins larges, quelquefois ce réseau occupe une grande partie de la massue et ses travées sont grossières. Les fibres de nouvelle formation arrivées dans la cicatrice par voie de division, au lieu de continuer une direction longitudinale, s'éparpillent entre les colonies de cellules et se perdent bientôt.

A l'extrémité du bout inférieur on constate des espèces de lacunes, d'aréoles, formées par des dilatations vasculaires, lacunes qui existent également à l'extrémité du bout supérieur.

Section de la moelle de chien adulte : 90 jours. — La cicatrice qui a pour point de départ la pie-mère est asymétrique et elle est plus épaisse dans une moitié que dans l'autre, étant plus large du côté où la moelle est le plus endommagée. Elle s'étend comme des espèces de bras du côté de la périphérie, et de la périphérie vers l'axe de la moelle. Elle présente une excavation ; de sorte que dans son ensemble, la cicatrice a la forme d'un x irrégulier, dont la ligne de jonction serait très épaisse. Les extrémités de la moelle se terminent en une espèce de cône dont les sommets pénétreraient dans la cicatrice. Sur les côtés des bouts supérieur et inférieur, on rencontre un certain nombre de massues terminales dont certaines en continuation avec des fibres. Certaines massues offrent une région centrale colorée en orange et une région périphérique jaune. Puis, il y a des fibres dégénérées avec des épaississements volumineux moniliformes, et parfois ils constituent des espèces d'ampoule. L'extrémité des deux bouts est vascularisée et sur certaines régions, elle est constituée par un réseau vasculaire décrivant des aréoles dans lesquelles se trouvent des débris de dégénérescence des fibres nerveuses et des cellules granuleuses.

La cicatrice est essentiellement constituée par un tissu conjonctif fibreux plus ou moins riche en cellules qui se présentent sous forme de fibroblastes ou de cellules étoilées siégeant dans les interstices du tissu conjonctif. Cette cicatrice ne contient que de rares fibres nerveuses de nouvelle formation et rarement réunies en faisceaux. Ces fibres pénètrent dans les fentes du tissu conjonctif et donnent parfois des divisions latérales sur leur trajet. Un bon nombre de fibres nerveuses ne pénètrent pas dans la cicatrice à cause de la résistance considérable que celle-ci leur oppose ; aussi, après avoir suivi la direction longitudinale, abordent-elles la cicatrice sans pouvoir pénétrer dans son épaisseur.

Les cellules nerveuses situées tout près de la région traumatisée présentent différents degrés de lésion dont le premier est représenté par la dégénérescence granuleuse.

Section de la moelle : 109 jours, chien. — Sur les côtés de la cicatrice, on voit un tissu graisseux très abondant. La cicatrice elle-même est constituée par un tissu conjonctif fibreux qui coiffe le sommet des deux bouts de la moelle, décrivant ainsi une sorte de capuchon. Ensuite, elle paraît étranglée au niveau de sa partie moyenne là où pénètre le tissu graisseux au niveau d'une extrémité. Il rentre dans la cicatrice des fibres et des faisceaux de fibres de nouvelle formation qui s'infiltrent dans des espaces interstitiels des lames conjonctives. Dans le bout supérieur, ces fibres, peu nombreuses, au lieu de traverser la cicatrice décrivent un tracé curviligne et se perdent dans les interstices du tissu conjonctif. Le nombre des massues terminales est restreint, elles sont dégénérées et disséminées par ci, par là, dans la substance blanche. La partie moyenne de la cicatrice est excavée en entonnoir et à ce niveau on trouve quelques rares fibres à court trajet, pauvres en ramifications secondaires et qui s'engagent dans le tissu cicatriciel. Le bout inférieur présente à son extrémité plus de massues terminales que le bout supérieur ; certaines d'entr'elles possèdent une par-

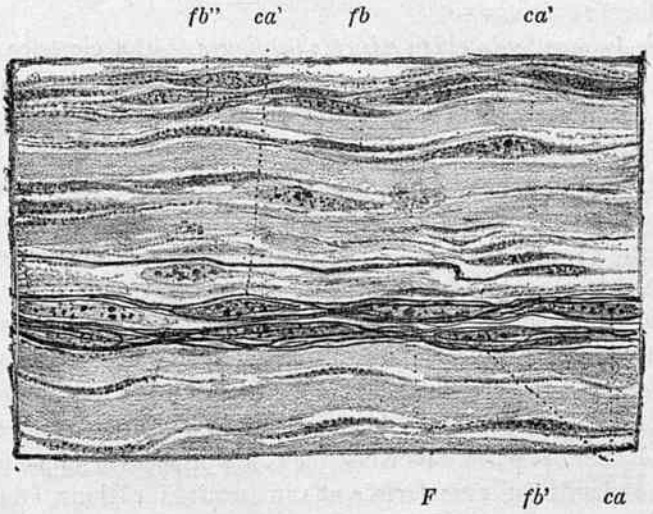

FIG. 4. — Portion du centre de la cicatrice conjonctive dans un cas de section de la moelle après 109 jours (chien). On y voit des lames de tissu conjonctif d'aspect uniforme entre lesquelles il y a des fibroblarts, *fb*, *fb'* *fb''*. On y voit, en outre, des faisceaux de fibres de nouvelle formation (F) affectant des connexions intimes avec les cellules apotrophiques *ca*, *ca'*.

tie centrale mieux colorée que le reste où aboutit le cylindraxe, lequel décrit une spirale ou bien un peloton avant d'arriver à la boule. Le contour de la cicatrice à ce niveau est excavé, sinueux, l'excavation pénètre l'extrémité du bout inférieur de la moelle, mais le tissu nerveux, à ce niveau, est altéré, assez souvent aréolaire ou cavitaire. La cicatrice est composée par des lames fibreuses uniformes, dans les interstices desquelles on voit un certain nombre de cellules d'aspect très différent suivant l'orientation de la coupe. Tantôt, elles sont fusiformes, oblongues, longues, représentent des espèces de fibroblastes, d'autres fois, elles paraissent rondes, on ne voit alors que le noyau, enfin elles sont étoilées, etc. En outre, on observe dans ce tissu des espèces de fentes dans lesquelles

logent les fibres nerveuses, isolées ou réunies en faisceaux, fibres assez épaisses, sans myéline, habituellement courtes, traversant parfois le protoplasma de certaines cellules fusiformes. Ces fibres assez peu nombreuses sont disséminées dans l'épaisseur de la cicatrice (Fig. 4).

Les modifications des racines postérieures sectionnées sont tout à fait caractéristiques ; en effet, le bout ganglionnaire offre des phénomènes d'excitation nutritive consistant dans la formation de produits polybiformes, dans la formation de fibres nouvelles et surtout d'un nombre considérable de massues terminales au niveau ou tout près de la section, elles sont volumineuses, jaunâtres, pourvues d'un ou plusieurs noyaux qui, suivant leur siège, en modèlent la forme (Fig. 5).

Nous allons donner maintenant le résultat de nos recherches dans deux cas de compression de la moelle.

La première observation se rapporte à un malade âgé de 38 ans, entré à

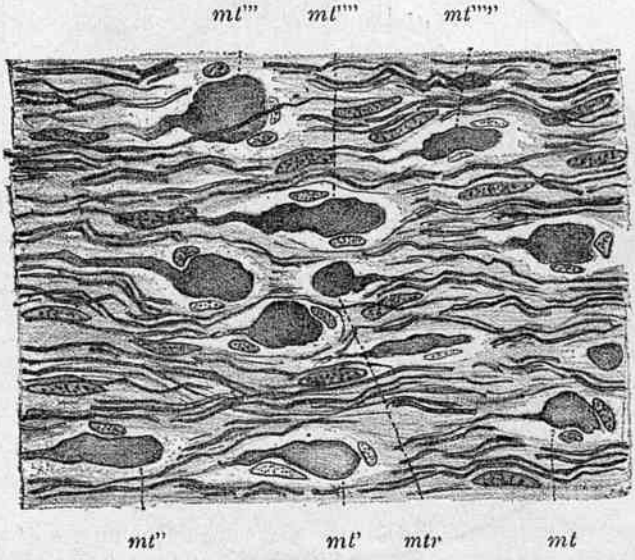

FIG. 5. — Coupe longitudinale de la racine postérieure dans son trajet arachnoïdien (section de la moelle, chien, 109 jours). On y voit un grand nombre de massues terminales, volumineuses, pourvues de noyau à siège variable. Presque toutes ces massues, *mt*, *mt'*, *mt''*, *mt'''*, *mt''''*, *mt'''''*, se dirigent des ganglions vers la moelle, il n'y a que la massue, *mtr*. qui est rétrograde ; à remarquer que les noyaux se logent dans des espèces de cavités creusées dans les massues. On voit en outre que la racine est constituée, par des fibres fines sans myéline, réunies pour la plupart du temps en faisceaux.

l'hôpital 17 jours après un traumatisme violent du rachis. A ce moment il présentait tous les signes d'une section complète de la moelle ; à savoir : abolition des réflexes cutanés et tendineux au-dessous de la région lésée, de la paraplégie flasque et de l'anesthésie de toutes les formes de sensibilité. Il est mort 29 jours après l'accident. A l'autopsie, on constate une fracture de la première vertèbre lombaire avec déplacement du corps de celle-ci, au niveau

de la compression où la moelle est plus mince et forme comme une espèce de pont entre le bout supérieur et le bout supérieur tuméfiés. Les racines comprises à ce niveau sont la cinquième lombaire et la première sacrée. La moelle au niveau de la compression est amincie et d'une coloration gris rosâtre.

Pour l'étude histologique de la moelle, on a fait usage de la méthode de Cajal, en employant l'alcool ammoniacal et puis le nitrate d'argent. On a débité cette moelle en coupes longitudinales sériées dont l'aspect varie suivant le niveau. Dans le bout supérieur situé au-dessus de la compression, la partie centrale de la section est excavée et contient encore des débris de dégénérescence et de nombreux macrophages logés librement ou situés dans les mailles des vaisseaux de nouvelle formation. Sur les bords de cette excavation, on voit d'une part, des cylindraxes gonflés, moniliformes à trajet irrégulier et de nom-

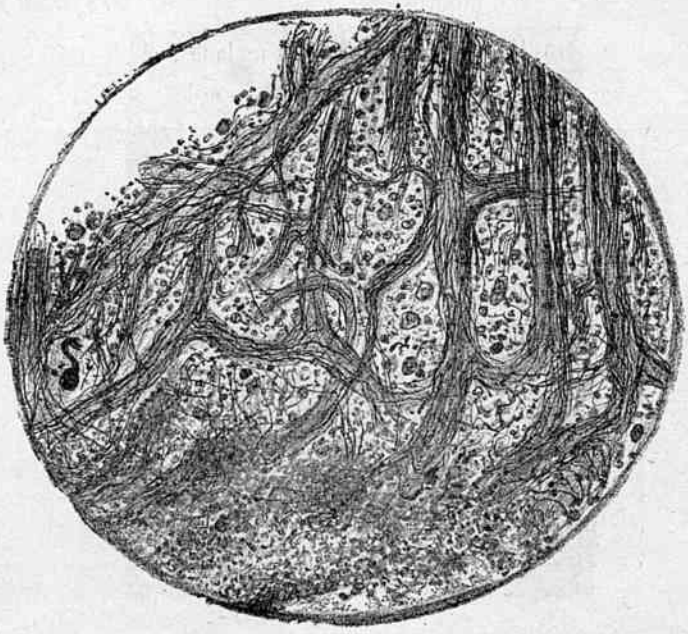

Fig. 6. — Coupe destinée à montrer la relation étroite qui existe entre les fibres de nouvelle formation avec la paroi vasculaire qui leur sert de conducteur. Dans les mailles du réseau vasculaire on voit des cellules migratrices. En bas de la figure, il y a une masse constituée par ces cellules et dépourvue de vaisseaux. (Compression de la moelle par fracture de la 1re vertèbre lombaire.)

breuses boules et massues terminales. Du côté opposé également en bas de cette excavation, on voit de nombreux vaisseaux de nouvelle formation, se ramifiant de plus en plus et donnant des branches qui pénètrent dans la partie nécrosée située dans l'excavation décrite plus haut.

Dans les interstices de ces vaisseaux, on trouve des cellules émigrées dont la plupart présentent une structure spongieuse et jouent le rôle de macrophages. Beaucoup de ces dernières sont chargées de granulations noires. De différents points de la région de la substance blanche partent des faisceaux et des

fibres de nouvelle formation suivant la plupart du temps le trajet des ramifications vasculaires et pénétrant dans les zones nécrosées qui avoisinent les régions mieux conservées de la substance blanche (Fig.6). Par conséquent, le tissu de nouvelle formation est constitué par un système de vaisseaux qui circonscrivent des cavités dans lesquelles siègent des lymphocytes et des macrophages. A mesure que le nombre de vaisseaux augmente et que s'organisent leurs parois, le nombre des macrophages ou de lymphocytes diminue. L'aspect, la topographie et le trajet des fibres de nouvelle formation varient suivant la région considérée.

Les vaisseaux situés tout près de la périphérie de la moelle et particulièrement dans les régions où ils possèdent une paroi épaisse, sont entourés de faisceaux de fibres qui constituent parfois de véritables plexus couvrant plus



Fig. 7. — Détails de structure relatifs à la constitution d'un plexus périvasculaire (Compression de la moelle produite par la fracture de la première vertèbre lombaire). Cette figure nous montre la relation étroite qui existe entre le trajet vasculaire et la direction des fibres du plexus. En effet, l'artériole dessinée ici présente une espèce de coude au niveau *C* et change de direction. Les fibres changent également de direction au niveau de ce coude, se replient sur elles-mêmes pour suivre le vaisseau. Remarquer que la plupart des fibres présentent des épaississements sur leur trajet et que le vaisseau traverse une masse de macrophages, *m m'*.

ou moins les parois vasculaires (Fig. 7). On voit nettement que certaines de ces fibres finissent par des massues terminales. D'autre part, nombreuses sont les fibres qui donnent des ramifications secondaires de plus en plus fines et qui présentent des petits boutons à centre clair sur leur trajet, Sur des coupes longitudinales on voit très bien l'enlacement des fibres nerveuses épaisses au-

tour des vaisseaux (Fig. 7) Sur des coupes transversales, on s'aperçoit que les fibres circulent dans la gaine externe, on dirait même qu'elles pénètrent parfois dans la gaine musculaire (?). Ces fibres de nouvelle formation présentent des épaississements réticulés sur leur trajet, ou bien elles ont souvent un aspect moniliforme irrégulier. Les fibres de nouvelle formation ne restent pas cantonnées dans le domaine des vaisseaux, mais des ramifications qui se détachent d'elles pénètrent entre les macrophages qu'elles embrassent pour ainsi dire (Fig. 8). Au contraire, les vaisseaux qui sont situés près de la substance grise et de la substance blanche fortement altérée ne présentent pas de fibres ni de faisceaux nerveux de nouvelle formation.

Il y a d'autres régions vasculaires, probablement d'origine plus récente qui ne possèdent pas d'aussi riches plexus de fibres nerveuses nouvellement formées, ou bien ces dernières sont peu nombreuses.



BIBLIOTHÈQUE DES LA SALPÊTRIÈRE INFIRMIÈRES EN MÉDE

Fig. 8. — Plexus de fibres nerveuses de nouvelle formation qui s'infiltrent entre les espaces libres qui existent entre les macrophages. Ces plexus circonscrivent des mailles, dans lesquelles sont logées ces cellules d'aspect spongieux.

La cicatrice intermédiaire de 1 cent. 1/2 environ qui s'est formée au niveau de la compression de la moelle a une constitution très complexe. A l'extrémité inférieure du bout supérieur on voit un tissu vasculaire extrêmement riche formant un réseau dans les mailles duquel il existe un certain nombre de fibres nerveuses, épaisses, à renflements fusiformes sur leur trajet. Une autre région est formée de détritus, où se trouvent aussi des cellules spongieuses, des lymphocytes et des globules de sang. Plus bas encore, on rencontre de grands vaisseaux très dilatés constituant des espèces de sinus entre lesquels il y a un tissu conjonctif dérivé de la pie-mère et d'aspect très variable. Ici, il est formé d'une substance fondamentale dans les interstices de laquelle on constate des cellules

étoilées, polygonales ou fusiformes ayant l'apparence d'un tissu conjonctif muqueux. Là ce tissu est plutôt fibreux et entre ses lamelles on voit des fibroblastes. Enfin, on trouve encore un tissu conjonctif très lâche dans les mailles duquel il y a des macrophages. La partie moyenne de la cicatrice contient un grand nombre des cordons de fibres de nouvelle formation qu'on peut suivre sur un grand trajet provenant évidemment des racines postérieures sectionnées par la compression. On retrouve dans ces cordons de jeunes axones à tous les degrés de développement (Fig. 9). Ces cordons sont bien visibles à un faible grossissement à cause de la présence de corps granuleux (les vrais macrophages du système nerveux central et des nerfs périphériques),disposés en séries linéaires accumulés en groupes ou disséminés, parfois même dans les faisceaux nerveux



FIG. 9. — Coupe longitudinale d'une portion de la cicatrice qui s'est formée au niveau de la compression due à la fracture de la première vertèbre lombaire. On y voit des faisceaux et des fibres de nouvelle formation entre lesquels sont disséminées quelques cellules granuleuses *cg*, *cg'*. Quelques-unes de ces fibres *fa*, *fa'* traversent évidemment les cellules apotrophiques.

les corps granuleux sont en grande abondance. Les fibres des cordons sont amyéliniques traversant des bandes protoplasmiques. Ces fibres sont fines, bien colorées, traversant par deux, trois, ou même davantage les gaines de protoplasma. Le noyau des cellules des bandes protoplasmiques est allongé, fusiforme et granuleux. Dans leur protoplasma on trouve parfois des granulations sériées qui leur donnent un aspect strié ; je ne saurais affirmer s'il s'agit là ou non d'un produit artificiel. A l'intérieur de la bande protoplasmique,on peut par

fois voir des fibres pourvues d'un cône de croissance. Certaines fibres de nouvelle formation ont un aspect tout à fait caractéristique ; en effet, elles se composent de segments assez épais, réunis par des parties beaucoup plus fines. Ce n'est pas là à proprement parler des épaississements fusiformes ou bien une disposition moniliforme ; les fibres minces offrent parfois un petit nodule sur leur trajet. Enfin, on peut voir des cylindraxes assez épais qui se continuent par une fibre mince sur un long trajet, fibre finissant à son tour par un cône de croissance. Dans cette région de la cicatrice, comme dans la précédente, les cordons de fibres nerveuses sont séparés par des tractus de tissu conjonctif formés de lames légèrement granuleuses dans les interstices desquelles il y a des fibroblastes, des cellules triangulaires ou bien même étoilées. Dans ce tissu conjonctif on n'observe pas de fibres de nouvelle formation.

Quelle est l'origine des cordons cellulaires et des fibres de nouvelle formation que nous avons décrits dans la cicatrice et particulièrement dans sa partie moyenne ? Evidemment qu'elles proviennent des racines postérieures englobées dans le processus pathologique. En effet, la racine postérieure dans son trajet arachnoïdien présente les phénomènes morphologiques qui caractérisent la régénérescence. C'est ainsi qu'on y voit des fibres fines disposées en faisceaux et présentant les caractères de fibres de Remack. Puis, nous constatons un grand nombre de massues terminales capsulées, du reste, on peut suivre la continuité entre les faisceaux de la racine et certains de ces cordons cellulaires dont nous venons de parler,

Au niveau du bout supérieur de la moelle, là où il y a des vaisseaux de nouvelle formation, on voit quelques grosses fibres disséminées dans le tissu. Ces grosses fibres, habituellement bien imprégnées, présentent sur leur trajet des renflements moniliformes, renflements parfois uniformes, d'autres fois, au contraire un aspect aérolaire ou vasculaire à cause de la dilatation du réseau par la substance interfibrillaire. Ces grosses fibres à trajet irrégulier, ou serpentin, offrent des divisions sur leur trajet ou bien se bifurquent après un trajet plus ou moins long. En dehors de ces fibres épaisses on en trouve d'autres plus fines, très longues, sinueuses avec des épaississements de distance en distance.

Dans d'autres régions, et même là où il y a des corps granuleux, on constate un plexus très riche de nouvelle formation presqu'inextricable,parfois, les fibres qui le constituent s'entortillent de toutes les manières et leur trajet devient par suite très irrégulier, Cette disposition est due sans doute aux nombreuses difficultés que ces fibres rencontrent dans leur progression. La densité du plexus varie d'une région à l'autre ; fait important : ce plexus existe là même où il n'y a que des macrophages. On voit bien comment ces fibres s'insinuent entre les macrophages, et qu'elles suivent quelquefois le trajet des vaisseaux.

A l'autre extrémité inférieure, on voit des régions où les vaisseaux de nouvelle formation sont entourés de faisceaux nerveux disposés parfois en plexus.

A l'extrémité inferieure, on voit l'existence d'un grand nombre de fibres de nouvelle formation, épaisses ou minces, isolées ou réunies en faisceaux ; elles suivent plus ou moins le trajet des vaisseaux ou du tissu conjonctif ; quelques-

unes de ces fibres finissent par des massues volumineuses ou par un cône de croissance. Les massues peuvent être ou non garnies de cellules-satellites. Souvent.leur région centrale est uniforme, tandis qu'à la périphérie, on distingue une structure réticulée ; on voit aussi au milieu de ce tissu, de grosses boules jaunâtres, absolument uniformes, sans connexion aucune avec les fibres nerveuses, elles ressemblent aux corpuscules amylacés. On voit en outre, sur le trajet de quelques cylindraxes, un état de dégénérescence granuleux et des renflements considérables qui représentent assurément un produit de dégénérescence des fibres nerveuses.Beaucoup de fibres ramifiées,dont les branches de division sont souvent inégales.A l'extrémité des fibres fines, on voit parfois une espèce d'arborisation, ou mieux, des plaques terminales. Il se détache de certaines fibres des ramifications fines qui aboutissent par une espèce de bouton analogue à celui qu'on connaît autour des cellules radiculaires. Un certain nombre de ces fibres de nouvelle formation présentent la dégénérescence des neuro-fibrilles ou bien un état de gonflement.

Les fibres des racines postérieures disposant de capacités plus grandes de régénérescence, apportent un contingent plus considérable de fibres nervenses ainsi que nous l'avons montré dans un travail antérieur. Aussi, le grand nombre de fibres de nouvelle formation que nous trouvons dans la cicatrice proviennent des racines postérieures, car elles présentent tous les caractères des fibres périphériques de ces dernières. Sans doute que les fibres de la moelle proprement dite ne restent pas inertes non plus en face du traumatisme occasionné par la compression ou la section,et les nombreux plexus nerveux fibrillaires que nous avons décrits autour des vaisseaux de nouvelle formation sont des fibres en régénérescence provenant de la moelle. D'autre part, nous avons également signalé d'autres plexus de fibres nerveuses presque inextricables autour des macrophages qui ont détruit la substance grise, or, il est certain qu'ils proviennent des extrémités de la moelle épinière.Les fibres d'origine médullaire ne paraissent pas être si résistantes que celles d'origine radiculaire. Nous avons parfois rencontré à l'intérieur des vacuoles digestives des macrophages, des bouts et des morceaux de cylindraxe non encore digérés.

Second cas. — C'est l'observation d'un adulte âgé de 42 ans qui avait présenté pendant la vie, à la suite d'un traumatisme de la colonne vertébrale, un complexus symptomatique analogue à celui qui a été décrit par Minor sous le nom de syndrome de l'épicône, avec cette différence que chez notre malade les réflexes rotuliens étaient abolis. Quelque temps avant sa mort, le malade a eu des douleurs atroces qui ont nécessité l'injection de plusieurs centigrammes de morphine par jour. A l'autopsie on a trouvé une luxation de la première vertèbre lombaire. Lorsqu'on a retiré la moelle du canal vertébral, on n'a rien constaté d'anormal, on ne voit pas de déformations ; mais en coupant la dure-mère on voit qu'à partir du deuxième jusqu'au quatrième segment lombaire la moelle apparaît rétractée et réduite de volume,de sorte que les deuxième et quatrième segments lombaires paraissent confondus au premier abord. Par suite de cette anomalie la direction des racines est changée el leur différenciation est diffi-

cile. Les méninges sont normales et ne paraissent pas épaissies. Rien à noter du côté des racines.

Les racines postérieures sont essentiellement constituées au niveau de la compression par des fibres fines flanquées de distance en distance de noyaux oblongs ou fusiformes, riches en chromatine. Ces fibres fines n'ont pas une direction parallèle, mais elles s'entrecroisent et affectent différents rapports avec ces noyaux. Assez souvent les fibres passent à côté des noyaux, d'autres fois, au contraire, réunies par deux ou trois, divergent au niveau du noyau qu'elles embrassent. Parfois les unes s'enroulent autour des autres formant ainsi une sorte d'appareil spiral entre les spires duquel on peut distinguer parfois des noyaux oblongs. De plus, on rencontre encore par ci, par là des massues terminales capsulées et présentant une structure réticulée vague. Certaines d'entr'elles semblent être enclavées dans le tissu interstitiel malgré qu'un bon nombre d'axones de nouvelle formation présentent les caractères des fibres de Remack, il y en a d'autres qui se revêtent d'une enveloppe de myéline. Ces dernières diffèrent des précédentes par leur coloration brunâtre, sont plus épaisses, présentent de distance en distance de petites expansions ou bien des épines, elles offrent évidemment une couche mince de myéline et des incisures de Lautermann. Immédiatement au-dessous de la pie-mère, où les racines sont comprimées, on constate un cordon de fibres fines qui s'entremêlent de toutes

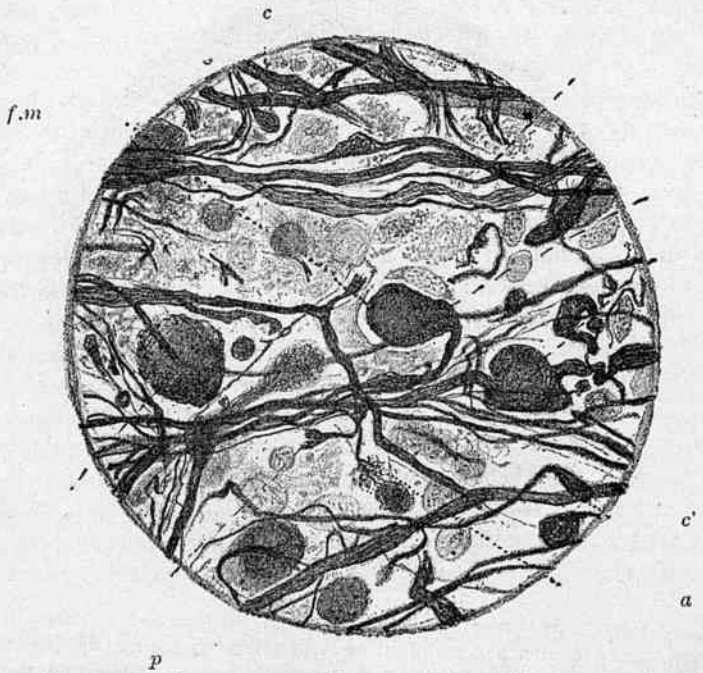

FIG. 10. — Faisceau de fibres nerveuses de nouvelle formation dont quelques-unes se terminent par un cône de croissance (*c*, *c'*), par une massue capsulée (*f.m*), ou bien par une espèce de pinceau (*p*), ou bien une arborisation (*a*).

les manières et qui présentent les caractères généraux de celles que nous venons de décrire dans les racines postérieures ; on distingue aussi quelques fibres qui se couvrent de myéline. Comme on trouve dans l'épaisseur de la pie-mère et entre ses lamelles des fibres et des faisceaux de fibres de nouvelle formation, il est à supposer que le cordon pie-mérien que nous venons de décrire est de provenance radiculaire. Aussi bien dans les racines comme dans la moelle, il y a beaucoup de pigment sanguin contenu dans les hématophages. Si on examine la moelle au niveau de la compression, on constate qu'elle est constituée principalement par des faisceaux nerveux, volumineux, visibles à la loupe ; se divisant souvent, ayant une direction longitudinale, parfois oblique (Fig 11). A mesure qn'on se rapproche de la partie supérieure, ces faisceaux se réunissent par groupes, changent de direction ; les uns continuent leur trajet plus ou



Fig. 11. — Portion de la cicatrice médullaire qui s'est formée au niveau de la compression de la moelle par luxation de la première lombaire. Elle est constituée presque exclusivement de faisceaux nerveux de dimensions à peu près égales, à direction variable, ils sont tantôt rectilignes, ondulés ou bien décrivent des courbes. Certains d'entr'eux se bifurquent, *fnb*, *fnb'*. Quelques faisceaux sont coupés transversalement *ft*, *ft'*.

moins oblique, mais un grand nombre paraissent coupés transversalement. Ces faisceaux isolés ou par groupes, sont séparés par des tractus de tissu conjonctif, fibreux, compact, très pauvre en cellules. Là où ce tissu est trop abondant les faisceaux nerveux diminuent de nombre et ils apparaissent comme étranglés par le tissu conjonctif. On pourrait dire que dans ce cas, toute l'épaisseur de la moelle est constituée au niveau de la compression par des faisceaux de fibres de nouvelle formation généralement dépourvues de myéline ; cependant on

en rencontre rarement et isolées possédant une gaine de cette substance (Fig. 12). A ce propos il est fort probable que les auteurs qui ont décrit des névromes dans la moelle n'ont eu surtout en vue que les derniers, et c'est précisément pour cette raison que les fibres sans myéline ont échappé à leur attention.

Sur quelques coupes, on voit l'épithélium épendymaire hyperplasié, disposé sous forme de nodules, mais le fait le plus important c'est l'existence d'un grand nombre de fibres nerveuses jeunes entre les cellules de cet épithélium. Les fibres sont fines et ne paraissent pas suivre un trajet régulier et se ramifient assez souvent. Dans la névroglie péri-épendymaire, on ne voit que peu de fibres de nouvelle formation. On rencontre encore des faisceaux nerveux autour des vaisseaux qui se trouvent dans cette névroglie épendymaire ou à son voisinage. Il est curieux de remarquer la préférence qu'ont les faisceaux nerveux de nouvelle formation pour la paroi vasculaire.

Sur toute l'étendue de la région comprimée, mais surtout à ses extrémités,



fm *fm'*

Fig. 12. — Même cas que la figure précédente. Portion d'un faisceau de fibres de nouvelle formation dessinée à un fort grossissement. On voit des fibres de nouvelle formation dont quelques-unes ressemblent à celles de Remack. On voit en outre deux fibres à myéline et avec des scissures de Lautermann (*fm*, *fm'*).

il existe dans le tissu interstitiel et entre les faisceaux nerveux un nombre plus ou moins considérable d'hématophages.

Les faisceaux nerveux de nouvelle formation que nous avons décrits au niveau de la compression existent également dans le septum antérieur suivant de près la direction des vaisseaux (Fig 13). Ils ne sont pas si volumineux que ceux de la cicatrice. Dans la substance grise et blanche située immédiatement au-dessus de la région comprimée on voit par ci par là des zones de nécrobiose dans lesquelles il n'y a que des tissus nerveux ou des vaisseaux nouvellement formés, des corps granuleux et un tissu névroglique. A la périphérie de ces foyers, les neurofibrilles des cellules nerveuses présentent la dégérescence granuleuse, Il y a également des espèces de globes granuleux pâles provenant probablement de la dégénérescence des cylindraxes en partie disparus.

La région des cordons postérieurs, au-dessus de la compression, est parsemée d'un grand nombre de corps granuleux, on voit en outre des cylindraxes noirs, d'aspect et de trajet très différents, isolés pour la plupart du temps ou réunis par trois ou quatre. Ces fibres présentent des nodosités sur leur trajet qui est plus ou moins irrégulier et s'entremêlent. En dehors de ces fibres d'un certain calibre ; on en voit d'autres plus fines avec des épaississements et se divisant parfois en deux branches flexueuses très longues. Il y a ensuite des fibres encore plus fines que les précédentes et à peine visibles. Enfin on voit des fibres rouges, épaisses, de court trajet et présentant des renflements de distance à distance ; ce sont là évidemment des fibres dégénérées. Il est possible que les corpuscules amylacés qu'on trouve dans cette zone de dégénérescence proviennent de ces renflements des cylindraxes altérés. Les fibres fines avec des ramifications, des anneaux et des épaississements sur leur trajet sont des fibres de nouvelle formation. Dans la substance grise située immédiatement au-dessus de la région comprimée nous avons trouvé des signes de régénérescence nerveuse consistant dans la présence de quelques rares massues terminales, des fibres nerveuses, tantôt minces tantôt épaisses et qui se divisent. Quelquefois ces fibres de nouvelle formation

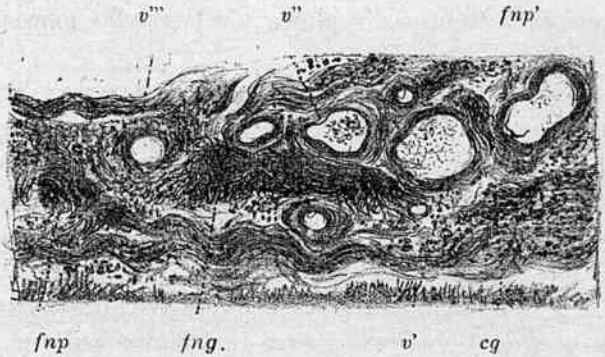

FIG. 13. — Coupe longitudinale du septum antérieur dans un cas de compression de la moelle par luxation de la première lombaire. On y voit des artères et des veines (*v*, *v'*, *v''*, *v'''*) dilatés. Dans leurs adventices, il existe par ci, par là, des faisceaux de fibres de nouvelle formation *fng*, *fnp*, *fnp'*. En *fng* on voit un faisceau nerveux, assez considérable, compact, constitué de fibres qui s'entrecroisent et se mêlent de différentes manières situé dans le tissu conjonctif intervasculaire.

donnent lieu à des espèces de plexus. Comme dans le cas précédent nous avons également trouvé dans celui-ci des fibres de nouvelle formation même dans les zones de nécrobiose, là où il n'y a que les corps granuleux intercalés dans les mailles d'un réseau vasculaire.

En somme, entre les sections expérimentales et les compressions pathologiques de la moelle épinière, il n'y a point de différences sensibles au point de vue des résultats observés. Dans les deux cas il se produit une néoformation de fibres nerveuses suivant les deux types décrits par Cajal et nous-mêmes dans les nerfs périphériques : d'une part, accroissement

progressif des fibres anciennes, et ensuite, multiplication par ramifications successives des fibres de nouvelle formation. Ce dernier procédé est même assez fréquent dans la régénérescence médullaire, on voit les fibres se bifurquer tout d'abord, puis, chacune de ces branches donner des ramifications successives sur leur trajet. Les branches collatérales se divisent à leur tour et deviennent de plus en plus minces. Malgré ce double processus de régénérescence médullaire et radiculaire, la moelle ne reprend pas ses fonctions et nos malades sont restés complètement paralysés jusqu'au dernier moment. Il y a donc eu régénérescence anatomique sans restauration fonctionnelle. C'est qu'en effet, pour que l'axe spinal puisse reprendre ses fonctions normales, il faudrait qu'il se rétablisse des connexions utiles entre les différents neurones préposés à la conduction centripète et centrifuge. Or, les faisceaux et les fibres de nouvelle formation ne parviennent pas à la longue à établir de pareilles connexions. Dans le long trajet qu'ils ont à parcourir d'un bout à l'autre de la moelle, les faisceaux et les fibres nerveuses s'égarent et malgré leur tentative de franchir les obstacles interposés, ils ne rencontrent pas la plupart du temps les neurones correspondants.

Le lecteur a rencontré, au cours de ce travail, le nom de *cellules apotrophiques*, nous pensons qu'il est utile de nous expliquer sur la signification de ce mot. Nos recherches antérieures sur la régénérescence des nerfs périphériques nous ont montré qu'il se forme dans le bout périphérique d'un nerf, quelques jours après sa section, des colonies de cellules fusiformes juxtaposées et superposées et qui possèdent un noyau fusiforme riche en granulations de chromatine. Dans certaines conditions, ces cellules s'allongent et possèdent plusieurs noyaux, méritant ainsi le nom qui leur a été donné de bandes protoplasmiques. Ces cellules et ces bandes jouent un rôle important dans le processus de régénérescence des fibres nerveuses. Elles possèdent en effet des propriétés chimiotaxiques auxquelles les jeunes axones de nouvelle formation du bout central sont très sensibles. Le plus souvent elles attirent les axones à leur intérieur, plus rarement dans leurs interstices et les nourrissent.

On dirait que tout au moins les fibres d'un certain calibre se développent aux dépens du protoplasma de ces cellules : c'est là la raison qui nous a engagés à les appeler *cellules apotrophiques*. c'est-à-dire qui attirent et nourrissent les fibres nerveuses. Elles jouent un rôle essentiel, non seulement dans la régénérescence des nerfs périphériques, mais aussi dans celle des fibres des centres nerveux ; aussi nous avons vu qu'il se forme de pareilles colonies dans la cicatrice de la moelle sectionnée.

ÉTUDE CLINIQUE ET ANATOMO-PATHOLOGIQUE

D'UN CAS DE POLIOMYÉLITE DIFFUSE SUBAIGUE DE LA PREMIÈRE ENFANCE

(AMYOTROPHIE CHRONIQUE D'ORIGINE SPINALE D'HOFFMANN)

PAR

P. ARMAND-DELILLE,
Chef de la clinique à l'Hôpital des Enfants Malades.

G. BOUDET,
Interne des hôpitaux.

BIBLIOTHÈQUE ... SALPÊTRIÈRE ... ANNÉES EN MÉDECINE

La poliomyélite subaiguë ou chronique de l'enfance est une affection fort rare, le nombre des cas qui en a été signalé jusqu'à présent est assez restreint; comme on le verra plus loin, celui des autopsies est extrêmement minime, et aucun n'a trait à des sujets de moins d'un an.

Ayons eu l'occasion d'étudier un nourrisson atteint de cette affection, dont l'autopsie suivie d'examen histologique nous a permis de vérifier le diagnostic, nous avons pensé qu'il était intéressant de rapporter cette observation en détail. A ce propos, nous avons recherché dans la littérature médicale ce qui avait trait à cette affection, et nous avons été ainsi amenés à faire suivre notre observation d'un aperçu des travaux publiés jusqu'à présent sur le même sujet.

Observation et compte rendu de l'autopsie et de l'étude histologique du cas Lort...

Lort... Justin, âgé de 6 mois, est amené à l'Hôpital des Enfants-Malades pour une paralysie généralisée remontant à plusieurs mois et s'accompagnant depuis quelque temps de crises de suffocation qui ont inquiété la mère. Il est reçu à la Crèche, dans le service du professeur Grancher.

L'enfant est né de parents bien portants, parmi les ascendants ou collatéraux desquels on ne retrouve aucun cas de paralysie analogue ; le père nie toute syphilis et n'en présente aucun stigmate, pas plus que la mère, qui cependant a fait une fausse couche trois mois après son mariage. Cet enfant est nè au terme de la 2e grossesse qui a évolué sans incidents.

A la naissance l'enfant pesait 3 kil. 625, il était absolument normal, tous ses mouvements se faisaient bien, il a été nourri exclusivement au sein jusqu'à présent et son accroissement de poids s'est fait d'une façon régulière.

Vers l'âge de deux mois, la mère a remarqué que l'enfant ne pouvait pas soutenir sa tête, et qu'elle retombait, suivant la position du corps, soit en arrière, soit en avant ou sur les épaules ; en même temps les membres devenaient flasques et leurs mouvements de plus en plus faibles, si bien que vers le 4e mois l'enfant remuait à peine, et seulement les extrémités. Depuis le 5e mois, l'enfant a présenté par moments de la difficulté à respirer, s'accompagnant de véritables crises d'étouffements qui font craindre pour sa vie.

A l'examen, l'enfant, déshabillé et posé sur le lit, ne fait aucun mouvement ni du tronc, ni du cou, ni des membres inférieurs ; aux membres supérieurs, on constate quelques très faibles mouvements, de très peu d'amplitude, des avants-bras et des mains. On peut constater également, par instants, de très petits mouvements de flexion et d'extension des orteils.

Si on met l'enfant sur son séant, on constate qu'il « ne se tient pas », tout le corps s'affaisse sur lui-même, la tête est absolument ballante et retombe sans aucune résistance, les membres sont complètement flasques ; si on les soulève, ils retombent sans aucune résistance, ils ont perdu tout tonus musculaire.

Si on examine la poitrine de l'enfant en étudiant les mouvements respiratoires, on constate que non seulement les inspirateurs accessoires sont paralysés, mais que les muscles intercostaux le sont également, la respiration est uniquement diaphragmatique, la contraction du diaphragme se fait par saccades, groupées par deux, et pendant la contraction maximum, on constate que les espaces intercostaux se dépriment et que le thorax s'aplatit latéralement.

Les *réflexes* tendineux (patellaire, achilléen, olécranien, radial, et fléchisseur des doigts) sont totalement abolis. La recherche du signe de Babinski est impossible parce que l'orteil ne remue ni dans un sens ni dans l'autre sous l'influence de l'excitation cutanée.

L'examen électrique pratiqué par M. Larat, montre à la date de l'entrée, qu'il n'existe plus aucune réaction ni à l'excitation galvanique, ni à l'excitation faradique, sauf dans les muscles extenseurs du bras droit et seulement avec une intensité de 30 milliampères.

La sensibilité générale est conservée à tous ses modes, ainsi que les sensibilités spéciales, autant qu'il est permis d'en juger vu l'âge de l'enfant ; les yeux son vifs, il n'y a pas de strabisme, les réactions pupillaires sont normales.

L'intelligence paraît intacte par rapport à l'âge de l'enfant.

L'examen des téguments montre que la peau est comme infiltrée, épaissie et adhérente aux parties profondes dans toute son étendue ; en palpant les membres, on a une sensation spéciale de tension, assez analogue à celle du mixœdème, mais qui résulte de ce fait que les masses musculaires sont difficilement perçues ; aux mollets, par exemple, elles paraissent complètement disparues et remplacées par un tissu conjonctif qui adhère au pannicule cellulo-graisseux sous-cutané.

Il faut signaler également l'aspect particulier de la tête, dû à ce que le menton est fuyant, ainsi que le front ; de plus, le facies est assez voisin du facies myopathique, la bouche est constamment entr'ouverte et les traits immobiles, seuls les yeux ont conservé l'intégrité de leurs mouvements.

Les fonctions organiques se font normalement ; l'enfant n'a ni constipation ni diarrhée, il augmente régulièrement de poids, il tète facilement, mais souvent avec fatigue et a souvent au moment de la tétée une crise d'étouffement. Il y a 24 inspirations par minute, le pouls est difficilement perceptible, il est très rapide, presque incomptable.

Le traitement institué est le suivant : séance quotidienne d'électrisation faradique et galvanique, et chaque jour une injection hypodermique de 1/10 de milligramme de strychnine.

Evolution :

8 juillet. — En électrisant l'enfant on constate que la contractilité galvanique et faradique réapparaît très faiblement dans les muscles des membres supérieurs et inférieurs, mais les intercostaux ne réagissent pas.

14. — L'enfant a une grande crise de dyspnée, puis une période d'apnée qui nécessite la respiration artificielle.

15. — L'enfant paraît plus vif, et les mouvements des orteils ont acquis un peu plus d'amplitude. Une ponction lombaire montre une lymphocytose légère du liquide céphalo-rachidien.

18. — La réaction électrique, dans les muscles des membres, se fait avec 9 ou 10 milliampères. On constate nettement la réaction de dégénérescence dans le groupe antéro-externe de la jambe droite.

17 et 18. — L'enfant a deux crises de dyspnée, suivis d'apnée avec cyanose, durant 5 à 6 minutes et nécessitant la respiration artificielle.

21. — L'enfant prend difficilement le sein, nouvelle crise de dyspnée prolongée. La température s'élève un peu.

22. — Pâleur, dyspnée ; on constate des signes de broncho-pneumonie à la base gauche. Pendant la nuit, l'enfant meurt brusquement de syncope.

Autopsie.— La moelle et le cerveau sont d'apparence normale ; le thymus est volumineux (20 gr.) ; foyer de broncho-pneumonie à la base du poumon gauche.

Les autres viscères normaux.

Les troncs nerveux ne sont pas hypertrophiés. Les muscles sont très petits, blanchâtres, très difficile à retrouver au milieu du tissu conjonctif.

Etude histologique. — Elle a porté sur les muscles, les nerfs périphériques, les troncs nerveux, les ganglions, les racines nerveuses et la moelle.

1° Muscles. — Un certain nombre de muscles, prélevés au moment de l'autopsie, ont été fixés au liquide de Müller formolé, puis inclus à la paraffine et les coupes colorées par l'hématéine-éosine-orange et par la méthode de Van Gieson. — Voici les résultats de l'examen des coupes :

Muscle jumeau interne gauche. — Sur les coupes longitudinales, on constate des lésions d'atrophie simple très marquées. Il existe quelques fibres d'aspect normal, qui paraissent saines, mais la presque totalité présente des modifications atrophiques extrêmes, les fibres sont extrêmement grêles ou même filiformes, les noyaux sont extrêmement abondants et en certains points presque juxtaposés. Certains faisceaux semblent complètement disparus et remplacés par du tissu conjonctif scléreux. Il existe un certain degré de sclérose

périvasculaire et de sclérose interstitielle ; au contraire, l'adipose est très peu marquée.

Sur les coupes transversales, on constate que tandis que certains champs de Cohnheim présentent une conservation relative, la presque totalité des autres est atrophiée, souvent à l'extrême, avec une prolifération intense des noyaux ; il existe de plus un certain degré de sclérose interfasciculaire. De plus, sur toutes les coupes examinées, on constate qu'une bande de faisceaux sous-aponévrotiques est beaucoup moins dégénérée, mais à ce niveau, les fibres musculaires ne présentent plus l'aspect grenu et fibrillaire, elles présentent l'aspect de blocs homogènes qui se colorent vivement en rose par la fuchsine acide et présentent tous les caractères de la dégénérescence vitreuse ou hyaline.

Muscle jumeau externe gauche. — On constate des lésions analogues à celles du muscle jumeau interne, mais sur les coupes examinées, ces lésions paraissent encore plus marquées. Il n'existe aucune fibre saine, toutes sont en voie d'atrophie simple avec prolifération excessive des noyaux. On constate aussi sur quelques faisceaux mieux conservés comme volume, les caractères de la dégénérescence vitreuse décrits pour le muscle précédent.

Muscle jambier antérieur gauche. — On constate les mêmes lésions d'atrophie simple avec prolifération nucléaire que sur les muscles précédents ; quelques fibres cependant, bien qu'en voie d'atrophie, sont encore assez volumineuses, un certain nombre d'entre elles ont gardé l'aspect fibrillaire normal, quelques-unes présentent les caractères de la dégénérescence vitreuse.

Muscle demi-membraneux gauche.— On constate sur la plupart des faisceaux des lésions extrêmement marquées d'atrophie simple avec prolifération nucléaire, comme dans les muscles ci-dessus étudiés, mais on trouve à côté des faisceaux malades, quelques faisceaux dont l'intégrité est presque absolue. Sur les coupes colorées au Van Gieson, quelques-unes de leurs fibres, sans prendre nettement la coloration rouge cerise caractéristique de la dégénérescence hyaline, présentent cependant une coloration brunâtre tranchant sur la coloration jaune vif des autres fibres.

Muscles des gouttières vertébrales de la région dorsale moyenne. — On constate également sur ces muscles des lésions dégénératives, mais l'atrophie en est notablement moins marquée que celle des muscles des membres inférieurs. Il existe des lésions d'atrophie simple, mais elle est moins prononcée, la prolifération des noyaux est également moins abondante. Il existe des espaces conjonctifs plus larges entre les faisceaux. Certains faisceaux présentent l'aspect vitreux homogène avec disparition des fibrilles qui caractérise la dégénérescence hyaline, et se colore en brun-cerise par le Van Gieson.

Muscle diaphragme. — Les coupes frappent immédiatement par leur aspect tout différent des muscles ci-dessus ; il y a intégrité presque absolue. Les fibres ont leur aspect, leur dimension et leur striation normaux, les noyaux sont cependant un peu plus abondants que normalement et il existe de place en place quelques fibres dégénérées.

2° Nerfs. — L'étude d'un certain nombre de nerfs a été fait par fixation à l'acide osmique à 1 0/0, coloration au picro-carmin, et dissociation à l'aiguille.

a) *Nerfs moteurs* : *Nerf intra-musculaire du jumeau externe gauche.* — Il n'y a pas de gaines de myéline granuleuses en abondance ; on voit de place en place des manchons de myéline en voie de dégénérescence, il persiste une quantité notable de fibres d'aspect normal (mais grêles), à côté de celles-ci il existe un nombre considérable de gaines vides.

Nerf intra-musculaire du jumeau interne gauche. — Mêmes aspects et mêmes lésions que pour le nerf du jumeau externe.

Nerf du jambier antérieur gauche. — Il existe de très nombreuses gaines vides, mais cependant quelques fibres sont conservées et intactes.

b) *Nerf sensitif* : *Nerf cutané péronier.* — Il y a intégrité absolue de toutes les fibres, la gaine de myéline est intacte.

3° Racines. — Elles ont été étudiées par la méthode de Pal, sur des coupes transversales intéressant la moelle, et sur des coupes longitudinales des ganglions rachidiens, également par la méthode de Pal.

Les coupes du 5e ganglion cervical 2e ganglion dorsal 2e lombaire montrent : Atrophie très considérable des racines antérieures, qui présentent de nombreuses gaines atrophiées ou en voie de dégénérescence. Intégrité des racines postérieures qui sont absolument normales, avec gaines de myéline très bien colorées.

4° Ganglions. — Les cellules des ganglions rachidiens, étudiés par le Nissl et le carmin, sont absolument normales ; elles ne présentent aucune altération de leur substance chromatique.

5° Moelle.— La moelle a été fixée au Müller (à part deux segments, le 6e cervical et le 2e lombaire, fixés à l'alcool par la méthode de Nissl). Les segments numérotés ont été inclus à la celloïdine et débités en coupes sériées. Pour chaque segment, de nombreuses coupes ont été colorées par la méthode de Pal, par le carmin, par l'hématéine-éosine et pour quelques-uns, par la méthode de Van Gieson. Les segments correspondant à la 6e paire cervicale et la 2e lombaire ont été inclus à la paraffine et les coupes colorées par la méthode de Nissl modifiées avec le bleu de toluidine.

Dans l'ensemble, les lésions constatées portent sur la substance grise, tandis que l'intégrité des cordons blancs est absolue, toutes les gaines se colorent intensivement en noir par la méthode de Pal, et le carmin ne montre aucune sclérose interstitielle. La méthode de Marchi, pratiquée seulement sur le 2e segment cervical, montre également une intégrité absolue des cordons blancs, il n'y existe aucun grain noir.

Les altérations de la substance grise portent uniquement sur les cornes antérieures.

On constate, sur toute la hauteur de la moelle, mais avec une intensité croissante à mesure que l'on descend de la région cervicale vers la région sacrée, une atrophie très intense des cellules radiculaires, avec un certain degré de

sclérose interstitielle, mais sans altérations vasculaires comme celles qui se montrent dans la paralysie infantile.

Sur les coupes colorées au picro-carmin, on constate que les grandes cellules radiculaires sont très diminuées de volume, comme étranglées, elles se colorent mal et d'une manière diffuse, le noyau et le nucléole sont difficilement visibles. Comme on le verra ci-dessous, il ne semble pas y avoir de véritable diminution numérique, mais la plupart des cellules sont si atrophiées qu'elles devaient être fonctionnellement disparues. Il existe en tout cas, d'une façon indiscutable, un degré marqué de sclérose névroglique dans toute l'étendue des cornes antérieures (Pl. LXIII).

Par la méthode de Nissl, on constate qu'aucune cellule n'est intacte, toutes présentent des lésions d'atrophie simple et progressive. Il y a désintégration des éléments chromatophiles dont les vestiges ne sont conservés qu'à la périphérie de la cellule, il y a chromatolyse centrale et souvent état poussiéreux de toute la cellule. Le noyau est trouble, poussiéreux, le nucléole est excentré et se colore fort mal ou à peine dans de nombreuses cellules. Certaines cellules ont perdu leur contour, elles sont si atrophiées et en état de désintégration moléculaire si prononcée qu'elles sont à peine visibles. Enfin il existe de place en place, autour de certaines cellules, quelques figures de neuronophagie.

Par contre, la colonne de Clarke est absolument intacte. Il n'existe pas de lésions appréciables des cornes postérieures, les collatérales courtes et longues sont intactes, aussi bien que les racines postérieures à leur pénétration dans la moelle (Pl. LXIII).

Les méninges sont absolument intactes ainsi que leurs vaisseaux.

Afin de vérifier s'il existait une atrophie numérique, nous avons compté les cellules des cornes antérieures dans chaque étage de la moelle, après repérage à la chambre claire.

Voici le résultat de cette numération.

	Corne droite		Corne gauche	
	Grandes cellules	Petites cellules	Grandes cellules	Petites cellules
2e cervicale. . . .	8	18	8	15
3e —	6	34	7	35
4e —	6	44	8	40
5e —	7	53	6	42
6e —(1). . . .	7	48	7	58
8e —	6	35	8	53
1re dorsale	13	33	7	40
2e —	11	31	13	46
3e —	7	28	14	43
4e —	10	39	12	39
5e —	13	32	11	60
6e —	7	47	5	40

(1) A partir de la 6e cervicale la corne latérale est intacte, avec ses grandes cellules d'aspect normal jusqu'à la 4e dorsale.

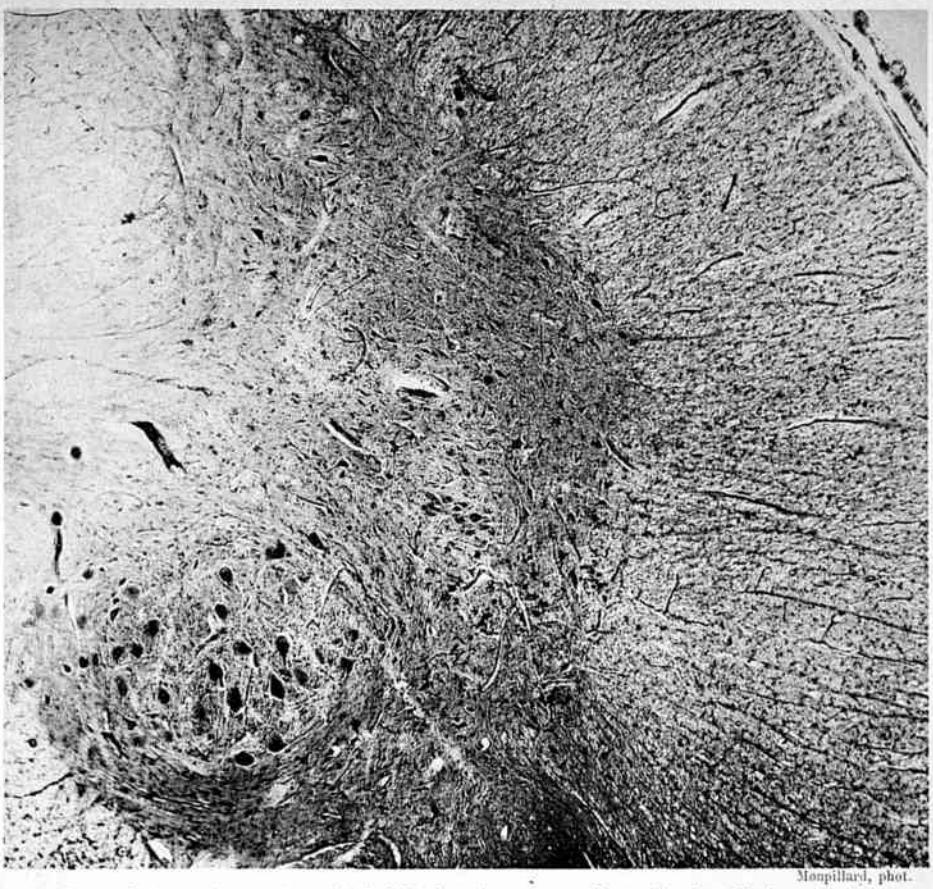

Monpillard, phot.

A. Coupe de la moelle au niveau de la XIIe dorsale, montrant l'atrophie des cellules radiculaires de la corne antérieure en contraste avec l'intégrité des cellules vésiculaires de Clarke.

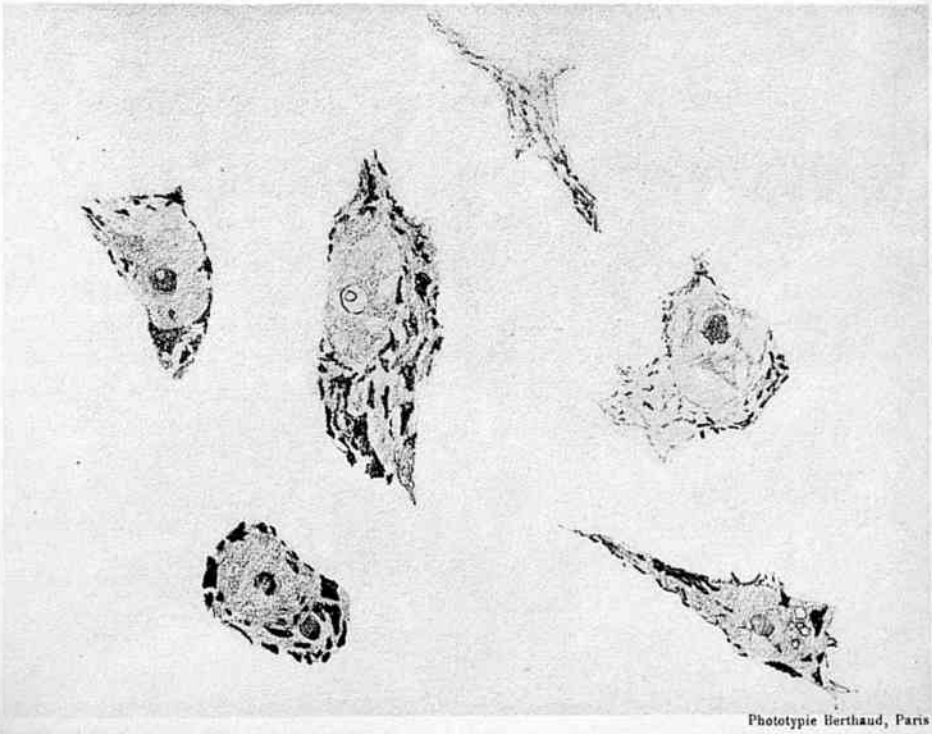

Phototypie Berthaud, Paris

B. Cellules radiculaires antérieures en divers stades d'atrophie (Méthode de Nissl).

7 dorsale	6	36	5	30
8e —	5	28	9	31
9e —	13	44	13	47
10e —	11	55	8	63
11e —	14	53	7	52
12e —	12	25	8	29
1re lombaire. . . .	14	40	18	40
2e —	10	50	7	21
3e —	14	39	13	34
4e —	6	27	4	20
1re sacrée.	6	30	10	26
2e —	6	34	14	42

*
* *

En résumé, il s'agit, dans ce cas, d'une poliomyélite diffuse à évolution subaiguë et progressive, paraissant avoir évolué sans phénomènes infectieux, et caractérisée par une atrophie simple des cellules motrices, qui s'est accompagné de dégénérescence des racines antérieures et des nerfs moteurs, avec atrophie musculaire ayant tous les caractères de l'atrophie simple, d'origine myélopathique.

Nous avons recherché, dans la littérature médicale, s'il existait des cas analogues, et nous en avons trouvé deux, qui bien que concernant des enfants plus âgés, correspondent assez bien par leurs symptômes cliniques, et se superposent absolument, par leurs lésions anatomiques, à celui que nous avons observé.

Le premier cas est celui de Werdnig. Il s'agissait d'un enfant de 3 ans, né de parents bien portants, dont le développement se fit normalement. C'est à la fin de la première année qu'on remarqua une certaine faiblesse des membres inférieurs, qui augmenta progressivement. Vers le 14e mois, les reins se prirent aussi, si bien que l'enfant ne put bientôt plus tenir assis sur son lit; puis bientôt, tandis que les membres supérieurs se prenaient le port de la tête devint impossible; puis les muscles de la face eux-mêmes furent intéressés.

A l'examen fait à son entrée à l'hôpital, à l'âge de 3 ans, on constatait une adipose sous-cutanée très marquée et compensatrice de l'atrophie musculaire qui était extrême, il était impossible de percevoir les masses musculaires.

Les membres étaient immobiles, présentant une attitude de demi-flexion, ils ne pouvaient accomplir aucun grand mouvement, mais on y voyait cependant de petits mouvements de peu d'amplitude, lents et analogues à des contractions vermiculaires; il y avait abolition des réflexes tendineux

(patellaire, olécranien, etc.) et diminution très considérable de l'excitabilité faradique et de l'excitabilité galvanique.

L'enfant étant mort de broncho-pneumonie on fit une autopsie suivie d'un examen histologique détaillé qui se résume ainsi, d'après l'auteur :

Affection symétrique et systématique de la moelle épinière, portant sur les cornes antérieures, et caractérisée par l'atrophie à différents stades des cellules radiculaires, existence de dégénérations variables et peu marquées dans les cordons antéro-latéraux, dégénérations des racines antérieures, atrophie simple des différents muscles examinés.

Fait intéressant, l'auteur eut l'occasion d'observer le développement de la même affection chez un autre enfant à peu près du même âge, mais avec moins d'intensité ; à l'âge de 3 ans, il existait de la parésie des membres inférieurs empêchant la station et la marche ; de la parésie, mais moins marquée, du membre supérieur, et un certain degré de faiblesse des muscles du cou et de la nuque. L'excitabilité galvanique et faradique était très diminuée.

L'auteur n'a pas suivi l'enfant ultérieurement, mais une biopsie pratiquée sur le muscle droit antérieur du quadriceps, montra de l'atrophie simple avec un certain degré de dégénérescence graisseuse et de prolifération des noyaux.

Hoffmann a publié, en 1893, sous le nom d'*atrophie musculaire chronique de l'enfance d'origine spinale et de nature familiale*, quatre cas dont il donne la description clinique ; dans l'un d'entre eux, il a pu faire l'autopsie suivie d'examen histologique des muscles, des nerfs et des centres nerveux. Les lésions étaient absolument semblables à celles que nous avons observées, l'évolution clinique fut très analogue, mais l'affection débuta plus tard et la mort survint quand l'enfant avait déjà 4 ans.

Voici le résumé de sa première observation.

Il s'agit d'une fille de 4 ans amenée à l'hôpital, pour paralysie. D'après les renseignements fournis par la mère, l'enfant se serait comportée comme un enfant normal jusqu'à son 10e mois environ, pouvant s'asseoir sur son lit, se laisser porter sur le bras et se tenir debout lorsqu'on la soutenait, mais à partir de ce moment, la force et les mouvements des membres inférieurs diminuèrent, au point que l'enfant ne put plus s'asseoir sur son lit ni se déplacer de côté et d'autre ; elle pouvait cependant encore faire quelques mouvements des pieds, et les bras étaient encore relativement intacts, mais ils faiblirent bientôt eux-mêmes, en même temps que tous les précédents symptômes augmentaient d'intensité. Il n'y eut jamais de fièvre, les sphincters restèrent normaux et les fonctions organiques continuèrent à s'accomplir sans aucun trouble.

A l'examen, on constata chez cette enfant de développement normal pour

son âge, et présentant une intégrité complète des muscles de la face, de la langue, et de la musculature oculaire intrinsèque et extrinsèque, une paralysie presque complète, sans pseudo-hypertrophie, des muscles du cou, qui rendait impossible à la malade de soulever sa tête au-dessus du plan du lit, bien qu'elle pût la tourner à droite et à gauche, et qui la rendait ballante lorsqu'on essayait de l'asseoir. On observait également une parésie très marquée de tous les muscles des membres inférieurs, des muscles du dos et de la paroi abdominale, l'enfant ne pouvait se tenir assis, ni se retourner sur le ventre, il faisait à peine quelques mouvements des membres inférieurs.

Les réflexes tendineux étaient tous abolis, la sensibilité était intacte.

L'examen électrique montra une diminution très considérable de l'excitabilité faradique et galvanique des muscles des membres, avec réaction de dégénérescence.

La sensibilité était intacte : enfin on observa une crise de dyspnée au cours d'un examen électrique. L'enfant fut repris par les parents et mourut quelques mois après de broncho-pneumonie.

A l'autopsie, qui put cependant être faite, on constata une atrophie musculaire très marquée, et en prélevant la moelle, une atrophie également évidente des racines antérieures. Les conclusions de l'examen histologique peuvent se résumer ainsi : atrophie ou disparition de la plupart des cellules radiculaires des cornes antérieures dans toute la hauteur de la moelle, plus marquée dans la partie inférieure de celle-ci, atrophie très intense des racines antérieures depuis leur origine intramédullaire, s'accompagnant d'atrophie de certains faisceaux des nerfs mixtes et d'atrophie généralisée et très marquée des nerfs intramusculaires, atrophie très intense des muscles correspondants ayant tous les caractères de l'atrophie simple. On notait de plus quelques dégénérations sans importance et de peu d'étendue dans les cordons antéro-latéraux, mais les voies sensitives étaient intactes. Il y avait également intégrité du bulbe et du cerveau.

Des 3 autres cas d'Hoffmann, aucun n'a pu être suivi d'autopsie, mais il s'agissait très probablement de la même affection dans le cas n° 2, qui a trait à un frère de la petite malade précédente. L'enfant qui fut examiné pour la première fois à l'âge de 2 ans et 9 mois, avait présenté, vers l'âge de 9 mois également, le début de l'affection, puisqu'il ne put apprendre ni à marcher, ni même à se tenir debout. Au moment de l'examen, on constata une parésie très marquée des muscles de la nuque, du cou, des épaules, des membres supérieurs et des muscles du tronc. La paralysie flasque était peu marquée aux membres inférieurs, ceux-ci très atrophiés présentaient soit la réaction de dégénérescence, soit une complète inexcitabilité électri-

que. 6 mois après, la paralysie avait progressé vers les parties supérieures du corps et en particulier au tronc et dans les membres supérieurs.

L'enfant ne put être suivi ultérieurement, mais on put relever dans les antécédents familiaux, que sur 15 frères et sœurs, quatre aînés, morts pendant leur 2e ou 3e année de maladies infectieuses diverses, avaient présenté des troubles parétiques analogues. C'est en se basant sur ce fait que Hoffmann a décrit l'affection comme familiale.

La loi de la série, suivant l'expression de l'auteur, lui a permis d'observer, à la même époque, deux autres cas analogues, l'un concernant un enfant de 9 mois, qui présentait de la paralysie flasque des muscles de la nuque, du cou et du tronc, ainsi que des membres, dont l'amyotrophie était très marquée avec contractions fibrillaires et réaction de dégénérescence ; il y avait au contraire intégrité de la sensibilité. L'affection avait commencé à l'âge de 5 mois, et évolué d'une manière progressive.

Le 4e cas concerne un nourrisson, âgé de 14 mois, observé par Schultze à Bonn, à sa consultation. C'était le 6e enfant de parents sains et sans tare nerveuse, dont seul le 1er né avait présenté des troubles parétiques des muscles du tronc et de la nuque. Les 4 autres enfants âgés de 3 à 8 ans, étaient bien portants. — Le petit malade en question avait depuis plusieurs mois les jambes faibles et n'avait pu apprendre à marcher, puis les bras avaient été pris également. Son développement intellectuel était normal.

On constata la réaction de dégénérescence dans les muscles quadriceps et tibial antérieur.

L'auteur réunit ces quatre cas dans une description d'ensemble pour les rapprocher des cas observés par Werdnig, et pense qu'on peut rassembler tous ces cas sous la dénomination qu'il a choisie.

En résumé, dit Hoffmann, dans deux familles saines, sans tares nerveuses, on a vu l'affection se développer et frapper 6 enfants sur 15 dans la première, deux enfants sur 6 dans la seconde.

Dans tous ces cas, l'enfant, normal à la naissance, remuant parfaitement tous ses muscles pendant les premiers mois, se développe bien physiquement et intellectuellement, mais, le plus souvent dans la deuxième moitié de la première année se développe une paralysie progressive évoluant d'une manière subaiguë ou plutôt chronique, sans fièvre ni convulsions ni vomissements. Elle est caractérisée d'abord par la diminution de la force, de la rapidité et de la facilité des mouvements des membres inférieurs, puis de la faiblesse des muscles du dos. — Si l'enfant avait appris à marcher, il cesse de pouvoir se tenir debout et même assis dans son lit, puis progressivement, les muscles du tronc et de la nuque, les muscles de la ceinture scapulaire et des membres supérieurs se prennent. La paralysie s'accompa-

gne d'atrophie musculaire avec réaction de dégénérescence ou même inexcitabilité électrique complète. On constate en même temps de l'adipose sous-cutanée compensatrice.

Tandis que se développe cette paralysie absolument symétrique, les sphincters restent intacts, la sensibilité n'est pas touchée, on n'observe ni paralysie bulbaire ni aucun trouble cérébral. La mort survient dans les premières années de la vie ; dans les cas observés, la survie n'a pas dépassé 4 ans.

L'auteur, au point de vue des lésions anatomiques, insiste sur : l'atrophie musculaire progressive sans pseudo-hypertrophie ni adipose musculaire, l'abolition des réflexes, l'existence de contractions fibrillaires, et comme symptômes négatifs sur l'intégrité des nerfs périphériques à la palpation, l'intégrité de la sensibilité et l'intégrité du diaphragme, l'intégrité du domaine des nerfs crâniens (voix, parole, langue, joues, pharynx et musculature oculaire). Il discute enfin le diagnostic avec la paralysie infantile, la paralysie d'origine cérébrale, l'atrophie névritique Charcot Marie, la myopathie pseudo-hypertrophique de Duchenne-Dejerine, et la myopathie du type Leyden-Moebius.

Aux travaux de Werdnig et d'Hoffmann il faut ajouter les publications faites depuis, par différents auteurs, de quelques cas, dont on trouvera l'indication ci-dessous ; un seul mérite d'être rapporté, parce qu'il est accompagné d'autopsie : c'est celui de Bruce et John Thomson. Il s'agit d'un enfant de 4 ans, que les auteurs ont suivi de novembre 1889 à novembre 1891 ; le début de l'affection s'était fait entre le 12e et le 18e mois de la vie, ou était apparue une parésie des membres inférieurs. Un an après, la paralysie atteignait les bras et la nuque, l'évolution fut progressive, l'atrophie musculaire était marquée, et s'accompagnait de contractions fibrillaires, il y avait diminution de l'excitabilité électrique faradique et galvanique, sans réaction de dégénérescence bien nette, la mort se fit par affection pulmonaire. A l'autopsie on constata de l'atrophie simple des muscles, avec atrophie des nerfs périphériques, atrophie des cellules des cornes antérieures de la moelle cervicale, dorsale et lombaire, et atrophie légère des racines antérieures.

*
* *

Tels sont les cas jusqu'à présent publiés qui se rapprochent le plus du nôtre, il nous faudrait signaler aussi celui de Mya et Luisada, mais bien que la clinique donne des symptômes très analogues à ceux des cas rapportés ci-dessus, les auteurs n'ont constaté aucune lésion nerveuse à l'autopsie et concluent à une affection musculaire primitive.

Tous ces cas concernent d'ailleurs des enfants plus âgés que celui que

nous avons observé ; cependant trois observations d'enfants aussi jeunes ont été rapportées à la séance de la Société de pédiatrie du 21 février 1899. Dans cette séance, M. Sevestre a présenté « un enfant de 2 mois et demi qui présente depuis sa naissance une paralysie flasque avec atrophie musculaire affectant les quatre membres et tous les muscles du tronc (à l'exception du diaphragme) et depuis quelques semaines, des crises nerveuses paraissant avoir leur point de départ dans la région du bulbe ; en outre, deux autres enfants de la même famille ont été atteints d'une affection analogue et sont morts dans les premiers mois de la vie ». L'exploration électrique a montré l'abolition totale de la contractilité faradique ; par l'excitation galvanique, on constatait la réaction de dégénérescence.

A propos de cette présentation, M. Hutinel a cité deux cas analogues qu'il avait observés récemment. Malheureusement aucune des autopsies de ces trois cas n'a été publiée.

Nous ne nous attarderons pas à faire le diagnostic de ces cas avec la paralysie infantile généralisée, les myopathies de l'enfance et les atrophies par polynévrite, il ne serait possible à aucun neurologiste de s'y méprendre, par contre, nous tenons à signaler en terminant la difficulté du diagnostic très grande qu'il pourrait y avoir parfois entre cette affection et celle qu'Oppenheim a récemment décrite sous le nom de *myatonie* et dont M. Comby a récemment rapporté un cas sous le nom d'*atonie musculaire congénitale* et à propos duquel il fait une revue de tous ceux qui ont été publiés jusqu'à présent (11 cas).

« En général, dit-il, l'enfant vient au monde à terme et bien constitué; mais rapidement on s'aperçoit que les membres supérieurs et inférieurs, parfois les quatre membres et même la tête, ne peuvent se mouvoir librement. Il existe une paralysie flasque, diffuse, qui rend le nouveau né inerte ou moins vivace qu'il ne devrait être. Cependant les masses musculaires ne s'atrophient pas, elles réagissent faiblement à l'excitation faradique ou galvanique, les réflexes rotuliens sont abolis ou diminués. Cette atonie musculaire généralisée serait susceptible de guérison ; après avoir duré quelques mois ou quelques années, elle disparaîtrait. »

Certains des cas rangés dans cette catégorie par Jovane, par Sorgente, se sont terminés par la mort dans les premières semaines de la vie et paraissent au contraire se rapprocher de la maladie de Hoffmann.

L'étude anatomique que nous avons faite de l'enfant par nous observé, montre du moins que cette affection, l'*atrophie musculaire chronique d'origine spinale de l'enfance*, peut s'observer dès les premiers mois de la vie, et peut évoluer assez rapidement pour amener la mort avant la fin de la première année. Les examens histologiques de la moelle nous mon-

trent de plus que, même dans ces cas à marche rapide, il n'y a aucune lésion inflammatoire des cornes antérieures de la moelle, et qu'il s'agit bien là d'une affection primitive du neurone moteur périphérique, très analogue sinon semblable, à celle de la polyomyélite antérieure chronique ou subaiguë de l'adulte et dont la cause reste tout aussi obscure.

INDEX BIBLIOGRAPHIQUE.

Werdnig. — Archiv. fur Psychiatrie, 1891. *Zwei frühinfantile hereditäre Fälle von prog. Muskelatrophie.*

Hoffmann. — Deutsche Zeitschr. fur Nervenheilk., 1893. *Ueber chronische spinale Muskelatrophie im Kindesalter und auf familiaerer Basis.*

John Thomson et Alex. Bruce. — Edimburgh hosp. Reports., vol. I, 1893. *A case of progressive muscular atrophy in a child with a spinal lesion.*

Bruns. — Deutsch. Zeisch. fur Nervenheilkunde, 1901, vol. XIX. *Zur casuistik der infantilen progressiven spinalen Muskelatrophie von familialen u hereditären Charakter.*

— Versammlung der Irrenärtze Niedersachsens und Westphalens zu Hannover, 2 mai 1903.

Sevestre. — Bull. Société de Pédiatrie, février-mars 1899. *Paralysie des quatre membres et du thorax, sauf le diaphragme, chez un enfant de deux mois et demi.*

Mya et Luisada. — Revista de l'athologia Nervosa, 1898.

Haushalter. — Revue de Médecine, 10 juin 1899.

Comby. — Archives de Médecine des Enfants, 1900.

— *Ibid.*, septembre 1905. *Amyotrophie spinale diffuse des nouveau-nés.*

— *Ibid.*, septembre 1906. *Atonie musculaire congénitale*, avec analyse des travaux ci-dessous.

Jovane. — La Pediatria, mars 1906. *Contributo clinico allo studio dell' atonia muscolore congenita di Oppenheim.*

P. Sorgente. — La Pediatria, mai 1906. *Due casi di atonia muscolare congenita di Oppenheim.*

SYRINGOMYÉLIE OU LÈPRE

PAR

GAUSSEL,
Chef de clinique à l'Université de Montpellier.

et

A. LÉVY,
Externe des hôpitaux.

Le diagnostic entre la syringomyélie et la lèpre anesthésique est souvent assez délicat pour que la clinique ne puisse à elle seule trancher la question. Dans certains cas, la constatation seule du bacille de Hansen chez le sujet en observation permet de rapporter à une névrite lépreuse les accidents nerveux constatés en clinique.

Nous avons eu l'occasion de voir traiter dans le service de M. le professeur Grasset un homme qui avait été envoyé à l'hôpital avec le diagnostic de syringomyélie et qui présentait certains symptômes permettant de discuter le diagnostic de lèpre. Bien que la question n'ait pu être absolument résolue, le malade s'étant refusé à toute investigation biopsique, il nous a paru intéressant de rapporter l'histoire clinique de ce cas, en joignant à notre exposé des photographies qui rendent assez exactement les symptômes objectifs présentés par le sujet.

Observation (Pl. LXIV).

Antoine C..., 26 ans, menuisier, originaire d'un petit village près de Valence (Espagne), entre dans le service de M. le professeur Grasset, à l'hôpital suburbain le 1er mai 1906 pour une maladie, remontant déjà à huit ans, et qui se caractérise aujourd'hui par des troubles objectifs de la sensibilité et une déformation des deux mains, rappelant le tableau de la syringomyélie, et par des placards cutanés érythémateux dont l'interprétation peut prêter à discussion.

Voici le récit fait par le malade du mode de début et de l'évolution de son mal. Il s'est aperçu un jour par hasard, il y a 8 ans, que pendant son travail (il est menuisier) des clous ou des échardes de bois pouvaient entrer dans sa peau sans lui faire de mal. A la même époque, il s'est brûlé à l'avant-bras avec sa cigarette et ne l'a pas senti.

La main gauche a commencé à faiblir, à se fatiguer plus vite que de

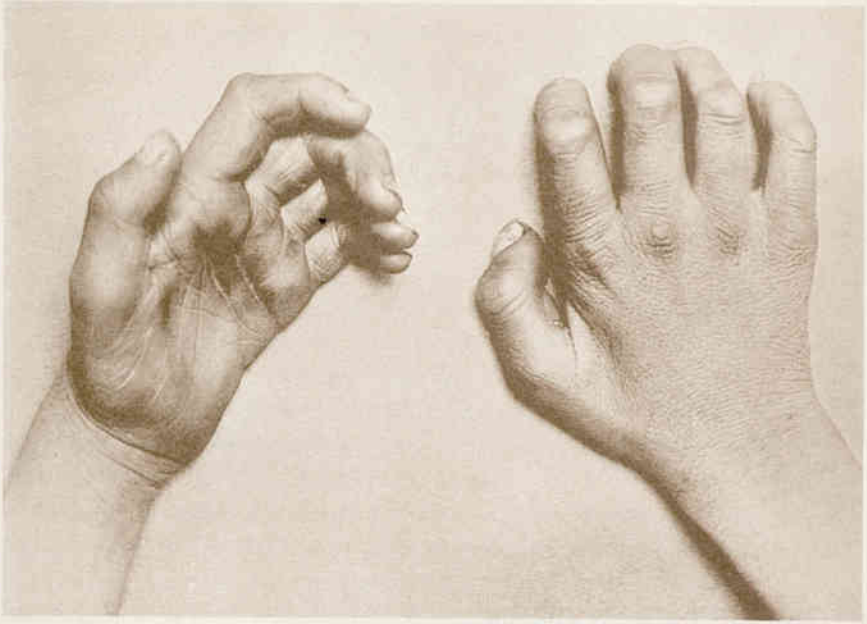



Phototypie Berthaud, Paris

SYRINGOMYÉLIE OU LÈPRE

(Gaussel et A. Lévy).

coutume ; un an après les mêmes signes de faiblesse se constatent à la main droite. La jambe gauche devient, en même temps, lourde et insensible ; le malade ayant par mégarde laissé couler de l'eau bouillante sur cette jambe n'a pas souffert de la brûlure. La maladie progressait très lentement, depuis un an seulement la jambe droite est un peu faible. A cause des progrès des troubles trophiques au niveau des mains, cet homme a dû quitter son travail depuis un an.

Rien dans ses antécédents personnels ou héréditaires ne mérite d'être retenu.

Examen du malade au moment de son entrée à l'hôpital. — C'est un sujet d'apparence vigoureuse, robuste, dont l'attitude en griffe des deux mains trahit seule, au premier examen, l'état de maladie.

Etudions en détail les accidents nerveux et les accidents cutanés que présente ce malade, les autres appareils fonctionnent normalement.

Motilité. — La force musculaire paraît assez bien conservée dans les différents segments des membres, sauf au niveau des mains qui sont le siège d'une atrophie très marquée, et au niveau du pied droit.

Amyotrophie. — Aux membres supérieurs, l'atrophie musculaire porte surtout sur les éminences thénar et hypothénar, sur les interosseux, et détermine l'attitude en griffe caractéristique, bien visible sur les photographies ci-jointes.

Au membre inférieur droit il existe un peu d'amyotrophie des muscles de la jambe avec une diminution de la force musculaire dans le pied droit. Aucune amyotrophie au niveau du tronc ou de la face.

Sensibilité. — Il n'y a jamais eu de troubles subjectifs de la sensibilité, ni douleurs, ni paresthésies. Au contraire on constate très nettement la dissociation syringomiélique de la sensibilité.

Les zones où cette dissociation syringomyélique s'observent se distribuent de la façon suivante : aux membres supérieurs l'anesthésie porte sur tout le membre jusqu'à la racine (à l'exception d'une plaque au niveau de la face antérieure du pli du coude qui reste sensible). Elle est nettement plus marquée le long du bord radial que sur le bord cubital, ce qui donne à la distribution de l'anesthésie une apparence radiculaire ; aux membres inférieurs l'anesthésie envahit toute l'etendue des téguments (sauf le creux poplité) et se limite en haut par une ligne qui suit la limite supérieure des fesses et le pli de l'aine de chaque côté ; l'anesthésie n'existe pas au niveau des bourses et, sur le tronc ou la face, on la constate seulement au niveau des plaques que nous décrirons tout à l'heure.

Etat des réflexes. — Les réflexes tendineux sont normaux.

Il n'existe pas de *scoliose.*

Symptômes cutanés. — Le malade présente sur le tronc, la face postérieure des cuisses, la région deltoïdienne, la région maxillaire inférieure des placards qui tranchent légèrement par leur coloration rosée sur la peau voisine, surtout après exposition à l'air, et au niveau desquels on observe la chute des poils et la dissociation syringomyélique de la sensibilité.

La plaque située sous le sein gauche et s'étendant transversalement depuis la ligne médiane antérieure jusqu'au-dessous de l'angle de l'omoplate est très caractéristique. Elle présente un fond légèrement rosé, piqueté de points plus rouges et est limitée par une zone de couleur brun foncé à bords arrondis. Cette pigmentation du bord est apparente sur la photo-

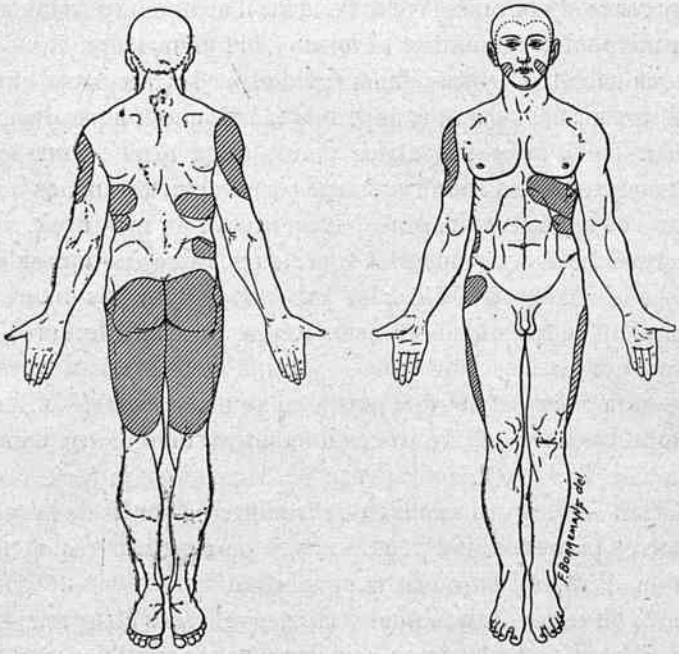

Placards cutanés où l'on constate la chute des poils et la dissociation syringomyélique de la sensibilité.

graphie au-dessous du sein gauche. Au niveau de la plaque les poils sont tous tombés, ce qui fait ressortir nettement les limites de la plaque sur le thorax très velu du sujet. Ce placard n'est pas symétrique, sauf un peu dans la région du dos.

Il existe d'autres plaques présentant les mêmes caractères, en particulier nous signalons celle de la face postérieure des cuisses qui s'étend également sur les fesses, mais ne gagne pas la face antérieure. D'après les schémas joints à notre travail on pourra se rendre compte de la distribution des autres plaques.

Le malade est un sujet intelligent, qui répond très bien et ne présente aucun autre symptôme à part ceux que nous avons exposés.

Les seuls diagnostics qu'il y ait lieu de discuter chez ce sujet sont la syringomyélie et la lèpre.

A ne considérer que les troubles de la sensibilité, l'amyotrophie, on pense immédiatement à la syringomyélie.

Nous trouvons en effet chez le malade une anesthésie à dissociation syringomyélique bien marquée, distribuée à l'avant-bras suivant une topographie radiculaire, tandis que dans la lèpre la dissociation des sensibilités est moins nette et la distribution radiculaire ne s'observe pas. L'amyotrophie porte surtout sur les doigts et respecte les orteils, elle ne s'accompagne point de mutilations malgré la longue durée de la maladie, caractères qui sont plutôt en faveur de la syringomyélie. Puis ce même diagnostic a pour lui la lenteur de l'évolution, l'absence de toute manifestation tuberculeuse de la lèpre, l'intégrité des nerfs cubitaux qui ne son pas noueux et fusiformes comme dans la lèpre, l'absence de paralysie faciale.

Que pourrions-nous invoquer en faveur de la lèpre?

Tout d'abord, rappelons que ce malade vient d'une province d'Espagne où la lèpre est assez fréquente (province de Valence) et que le diagnostic de lèpre a été discuté par un des médecins appelés à lui donner des soins dans son pays. En second lieu, nous appelons l'attention sur les placards légèrement érythémateux à bord brunâtres, à surface dépourvue de poils et présentant la dissociation syringomyélique des sensibilités ; ce trouble trophique cutané sur lequel nous avons déja insisté dans l'observation a été le symptôme qui a fait hésiter le diagnostic entre la syringomyélie et la lèpre.

Ces placards ne sont pas signalés dans la syringomyélie comme troubles trophiques, la plupart des ouvrages traitant de la syringomyélie sont muets sur ce point. D'autre part, l'aspect de la peau au niveau des parties dépourvues de poils et anesthésiques n'est pas celui des manifestations cutanées de la lèpre. Il n'y a pas ici cette mélanodermie caractéristique et même l'aspect érythémateux franc d'un placard éruptif. A peine sur les bords y a-t-il une zone légèrement pigmentée, large environ d'un centimètre.

Pour trancher le diagnostic, il faudrait dans les coupes d'un fragment de peau prélevé au niveau d'une des plaques d'anesthésie, rechercher le bacille de la lèpre : le malade s'est absolument opposé à toute biopsie. Il a même refusé de se laisser piquer le doigt pour recueillir du sang dans lequel nous nous proposions de rechercher et de compter les éosinophiles (l'éosinophilie a été donnée comme un signe hématologique de la lèpre).

Bien que la majorité des arguments soient en faveur de la syringomyélie, le diagnostic de lèpre ne peut être écarté d'une façon absolue ; on sait que, dans un cas analogue de MM. Pitres et Sabrazès, le diagnostic put être fait seulement par la recherche des bacilles de Hansen.

ÉPILEPSIE ET STUPEUR SYMPTOMATIQUES D'UN GLIO-SARCOME DU LOBULE SPHÉNOIDAL CHEZ UN CHIEN

PAR

L. MARCHAND,
Médecin adjoint de l'asile de Blois.

et

G. PETIT,
Professeur à l'Ecole nationale vétérinaire d'Alfort.

L'épilepsie symptomatique de tumeur cérébrale s'allie ordinairement, chez l'homme, à d'autres symptômes assez nets pour que le diagnostic de la cause puisse être établi. Les caractères de l'accès épileptique qui, le plus souvent, prend la forme jacksonienne, la rareté des vertiges épileptiques, les symptômes moteurs et sensoriels, les lésions du fond de l'œil permettent le diagnostic et quelquefois la localisation de la tumeur. A côté de ces cas, il en est d'autres où l'épilepsie est le seul symptôme de la maladie cérébrale et l'on classe primitivement ces cas dans le groupe de l'épilepsie idiopathique, jusqu'au jour où l'autopsie vient montrer la cause du mal comitial. L'un de nous a publié un cas semblable (1).

M. le professeur Raymond, dans une de ses cliniques (2), mettant en relief ces cas où l'épilepsie est le principal symptôme d'une tumeur cérébrale ajoute : « La céphalalgie tenace et violente, continue et exacerbante, constitue la manifestation la plus fréquente des tumeurs cérébrales ; les attaques convulsives peuvent revêtir le caractère des attaques épileptiques ; il faut se défier de ces attaques qui surviennent sans cause apparente chez une personne ayant dépassé la trentaine. » Parmi les différents symptômes pouvant permettre le diagnostic des tumeurs cérébrales il faut ajouter la stupeur. Celle-ci, dont la cause anatomique n'est pas encore connue, est cependant fréquente et peut être le seul symptôme du néoplasme encéphalique.

L'observation suivante se rapporte à un chien qui présentait des attaques épileptiques et de la stupeur symptomatiques d'une tumeur cérébrale.

(1) L. Marchand, *Tumeur cérébelleuse et épilepsie.* Congrès de Limoges, 1901.
(2) Raymond, *Clinique des maladies du système nerveux*, 1897-1898, ; 3e série. Doin, éd.

Nous l'avons autopsié aussitôt après la mort et nous avons fixé immédiatement le système nerveux dans du formol à 10 0/0. Ainsi, les lésions que nous décrirons plus loin ne pourront être considérées comme des lésions surajoutées. De plus, ce fait d'anatomie pathologique comparée peut apporter quelque contribution à l'interprétation de ces états de stupeur si communs chez les aliénés et les malades atteints de tumeur cérébrale. Nous insisterons enfin sur les caractères histologiques particuliers du néoplasme.

L'intéressant malade qui fait l'objet de l'observation suivante nous a été procuré par M. Pécard, chef des travaux de clinique à l'École d'Alfort.

Observation. — Chien de taille moyenne, âgé de 10 ans, amené à la consultation d'Alfort le 30 mars 1906 pour des « attaques d'épilepsie » apparues depuis une quinzaine de jours seulement et d'abord à de longs intervalles ; elles sont devenues si fréquentes que le propriétaire a pu la veille en compter jusqu'à douze. Il s'en produit précisément une au moment où le malade nous est présenté. La crise est annoncée par de courts prodromes : le chien paraît anxieux, piétine quelques instants, puis brusquement tombe sur le côté, secoué par de violentes convulsions particulièrement accusées aux membres et à la mâchoire inférieure. Les yeux grands ouverts, les pupilles dilatées, les lèvres et les joues tirées par les contractions donnent à la face un aspect grimaçant. Une bave mousseuse s'écoule de la bouche. L'attaque est de courte durée, d'une à deux minutes au plus, mais laisse après elle un état de torpeur qui n'est pas toujours dissipé lors d'une nouvelle crise. Pendant 48 heures, les crises se succèdent presque sans interruption à raison de 1 ou 2 par heure.

Le 1er avril, soit naturellement, soit sous l'influence du bromure administré, elles commencent à s'espacer et cessent définitivement le 3.

Malgré la disparition des attaques épileptiformes l'état général ne s'améliore pas. Le chien reste constamment couché, immobile, somnolent, la tête appuyée sur ses membres antérieurs allongés, les paupières closes, indifférent à ce qui l'entoure.

Sorti de sa cage et mis debout, son état de stupeur ne disparaît pas complètement. Son équilibre est instable, il titube, steppe légèrement et marche la tête baissée, comme un automate. Il va tantôt en ligne droite, mais plus souvent tourne d'un côté ou de l'autre suivant un cercle qui se rétrécit peu à peu et il finit par tomber.

La chute se fait habituellemeut sur la tête, mais aussi en arrière, à la renverse ou sur le côté. D'ordinaire, il parvient à se relever seul après quelques efforts.

Les paupières restent constamment closes et l'animal n'évite pas les obstacles ; lorsqu'il rencontre un mur, souvent il y reste appuyé pendant de longs moments. Les globes oculaires sont tirés au fond des orbites et déviés vers le bas ; les pupilles également contractées et immobiles. La vision paraît abolie. Le sens de l'ouïe est conservé, car le chien réagit aux bruits environnants, au moins lorsqu'il est debout.

La sensibilité cutanée persiste aussi.

Le malade touche à peine à ses aliments ; la stupeur ne fait que s'accuser et, le 5 avril, la mort arrive dans le coma.

Nécropsie. — On ne trouve rien de particulier à l'ouverture du crâne ; l'extraction du cerveau se fait normalement. Sur les coupes vertico-transversales du cerveau, et même avant toute section, on observe une tumeur occupant le lobule sphénoïdal gauche (fig. 1). Cette tumeur est molle, gélatineuse, légèrement transparente et adhère intimement à la substance cérébrale voisine ; le tissu néoplasique se confond insensiblement avec le tissu sain, sans ligne de démarcation nette.

Il n'existe aucune autre tumeur dans les autres organes.

Examen histologique. — L'examen a porté sur la tumeur, sur les régions motrices droite et gauche, sur le bulbe. Les méthodes employées sont celles de Nissl, de Weigert-Pal, de Weigert pour la névroglie, de Van Gieson, la coloration au picro-carmin.

La tumeur est formée de petites cellules rondes à gros noyaux. Ces cellules sont espacées les unes des autres et on peut remarquer dans leurs interstices

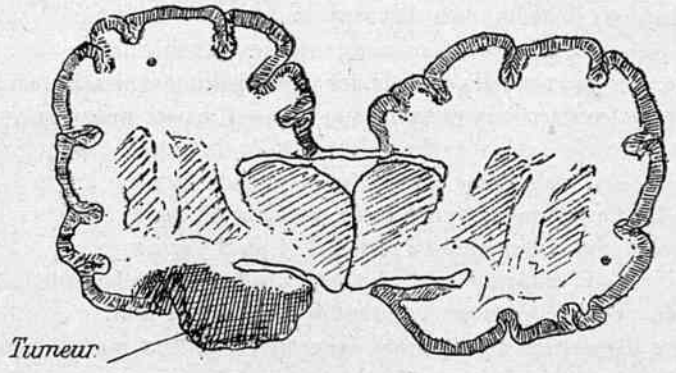

FIG. 1. — Coupe vertico-transversale passant par les lobules sphénoïdaux.

des fibrilles névrogliques. De place en place,on observe des cellules pyramidales ; ces dernières sont éparses irrégulièrement au milieu du tissu néoplasique; leur configuration est si bien conservée qu'on ne peut mettre en doute leur nature nerveuse (fig. 2). La tumeur est peu vascularisée à son centre ; mais, sur tout le pourtour, il existe de nombreux vaisseaux qui lui forment comme une paroi vasculaire ; ces vaisseaux sont de petite dimension, gorgés de sang, ne présentent aucune inflammation et leur paroi est formée d'une seule couche de cellules endothéliales. Sur les coupes traitées par la méthode de Weigert-Pal, on remarque qu'un grand nombre de fibres à myéline existent encore au milieu du tissu néoplasique, mais ces fibres ont pris une coloration pâle, sont fragmentées, effritées, formées de petits grains à myéline irrégulièrement disposés ; elles sont en voie de dégénérescence ; tout autour de la tumeur, les fibres à myéline sont également mal colorées par la laque hématoxylinique et dégénérées en partie. Il existe d'ailleurs, à ce niveau, une sclérose névroglique que nous avons pu mettre en évidence par la méthode de Weigert pour la névroglie. Cette sclérose n'est pas également intense autour du néoplasme ; certaines ré-

gions sont peu sclérosées ; d'autres au contraire sont envahies par les fibrilles névrogliques qui forment un feutrage épais.

Dans les zones intermédiaires au néoplasme et au tissu cortical sain, on re-

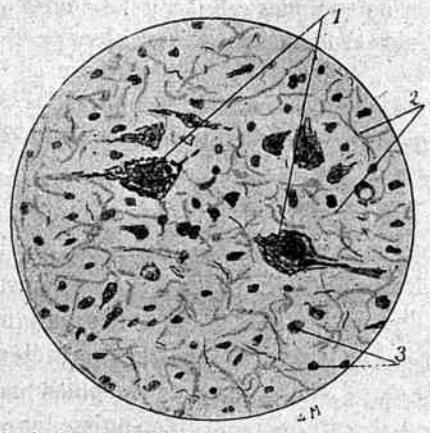

FIG. 2. — Tissu néoplasique. 1. Cellules nerveuses ; 2, Fibrilles névrogliques 3. cellules sarcomateuses.

marque que les petites cellules rondes néoplasiques envahissent peu à peu le tissu nerveux sans le détruire immédiatement. Il existe une zone où cellules

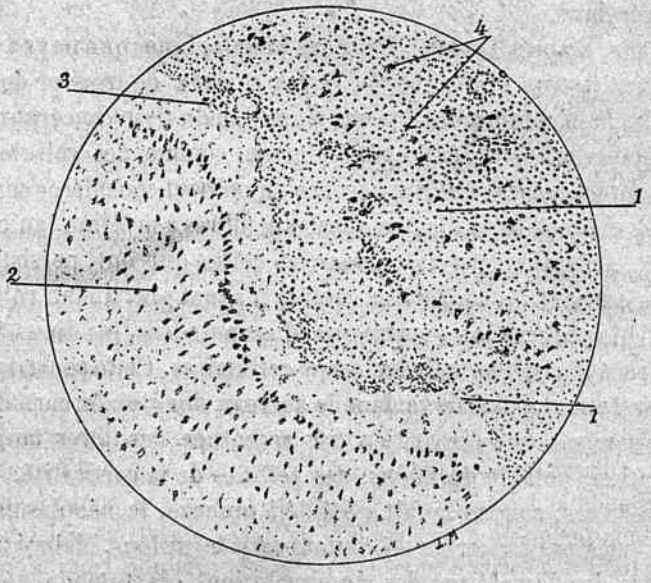

FIG. 3. — 1. Tumeur ; 2. Cortex sain ; 3. Sillon et pie-mère ; 4. Cellules nerveuses.

pyramidales, cellules névrogliques et cellules tumorales sont rassemblées les unes à côté des autres. Il est enfin remarquable de voir les sillons avec leur méninge molle offrir une barrière à la tumeur (fig. 3). Les cellules néoplasiques gagnent les parties voisines en faisant le tour du sillon et n'attaquent

jamais le cerveau en passant à travers la pie-mère, même si les deux lèvres des circonvolutions sont intimement soudées.

Les autres parties du cortex ne présentent que de très fines lésions consistant en la pigmentation de quelques cellules pyramidales et l'accolement à ces cellules de petites cellules rondes qui paraissent être des lymphocytes. Pas de lésions méningées.

Il est intéressant de constater qu'une tumeur localisée en dehors des zones motrices a donné lieu à de l'épilepsie et à un état de stupeur. Ces deux symptômes peuvent s'expliquer par la compression du cerveau sous l'influence de l'excès de pression du liquide céphalo-rachidien. L'examen histologique montre nettement que la tumeur était œdématiée ; ses éléments sont écartés les uns des autres ; les fibrilles névrogliques forment de larges mailles. Cette pression, en s'étendant aux autres éléments de l'écorce, a donné lieu à l'état de stupeur. Les lésions présentées par les autres parties du cortex sont trop peu accentuées pour qu'on puisse leur rattacher ce symptôme. Il faut encore relever ce fait que notre chien était devenu aveugle, tandis que les autres sens étaient intacts. Cette cécité, ainsi que l'immobilité des pupilles et la rétraction des globes oculaires peuvent être aussi rapportés à la compression des nerfs optiques et des nerfs ciliaires résultant de l'œdème cérébral.

La tumeur, d'après les considérations histologiques que nous avons émises plus haut, est un glio-sarcome. Il est curieux de trouver des cellules pyramidales bien conformées éparses au milieu du tissu cancéreux. Les cellules pyramidales, considérées généralement comme des cellules peu résistantes, ont ici conservé une apparence qu'on peut considérer comme normale chez quelques-unes d'entre elles. Les fibres à myéline, au contraire, ont en partie disparu dans la tumeur et celles qui ont persisté sont si altérées qu'on peut les considérer comme n'ayant plus aucun rôle physiologique. Cette observation montre que, dans notre cas, les fibres à myéline ont été plus vulnérables que les corps cellulaires. Cette constatation est à rapprocher de ce qui s'observe dans le cerveau des aliénés chroniques, où on trouve souvent une disparition très accentuée des fibres tangentielles sans altération, notable du moins, des cellules de la corticalité.

Dans notre cas, comme le fait a été déjà observé, le néoplasme a gagné les parties voisines du cortex en contournant les sillons. Malgré une adhérence intime des deux lèvres des circonvolutions, la tumeur ne traverse pas la méninge pour gagner l'autre circonvolution.

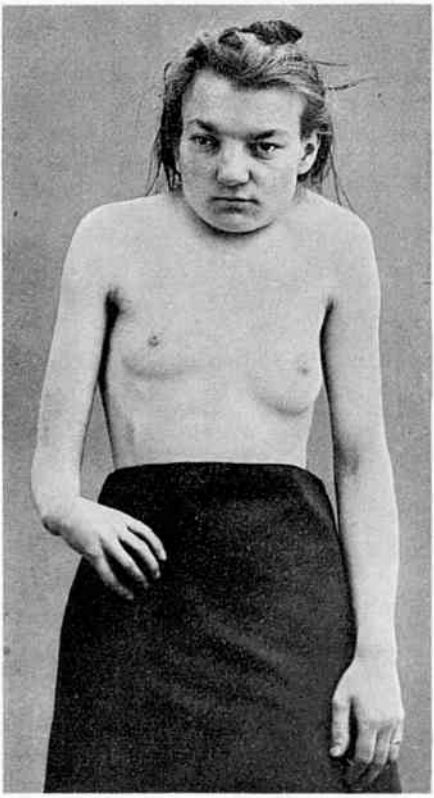





Phototypie Berthaud, Paris

AGÉNÉSIE TOTALE DU SYSTÈME RADIAL

(H. Français et M. Egger).

AGÉNÉSIE TOTALE DU SYSTÈME RADIAL (1)

PAR

HENRI FRANÇAIS ET **MAX EGGER**

La jeune fille que nous présentons n'offre rien de particulier dans ses antécédents héréditaires. Son père et sa mère, morts de maladies accidentelles, étaient bien constitués. Elle a eu trois frères ou sœur, morts dans l'enfance, et elle a actuellement un frère et une sœur bien portants. Personne dans sa famille n'a présenté de vices de conformation. Elle est née à terme et a marché à l'âge de 2 ans. Elle n'a pas eu de convulsions dans l'enfance, et n'a jamais été atteinte d'aucune maladie.

Le défaut de développement sur lequel nous attirons l'attention est congénital. Il est surtout accusé à la main et à l'avant-bras droits, et il intéresse en outre, en diverses régions, le côté droit du corps (Pl. LXV).

Si nous comparons les deux membres supérieurs l'un avec l'autre, nous constatons que le bras droit mesuré, de la tête humérale à l'épicondyle n'a qu'une longueur de 30 centimètres au lieu de 33 du côté gauche. La circonférence de ce bras au niveau de sa région la plus saillante est de 19 centimètres, au lieu de 22 du côté opposé.

L'avant-bras présente une direction curviligne à convexité postérieure : sa longueur n'est que de 15 centimètres, tandis que l'avant-bras gauche bien constitué est long de 24 centimètres. Par la palpation de ce segment de membre droit, on ne sent que fort peu de saillies musculaires.

La main droite est nettement dirigée en dedans ; elle forme avec l'avant-bras un angle dièdre ouvert en haut et en dedans ; c'est en définitive une main-bot en varus.

Le pouce fait entièrement défaut. Le petit doigt est le plus volumineux et le seul dont les mouvements s'accomplissent bien. Les trois autres doigts (annulaire, médius et index) sont grêles, dépourvus de saillies musculaires. Ils présentent une ankylose partielle de leurs articulations phalangiennes, et ne peuvent ni s'étendre ni se fermer complètement.

L'éminence hypothénar est assez bien conservée et dessine une saillie nette, mais le bord externe de la main (côté de l'éminence thénar) est tout à fait déprimé et mince.

Le mouvement de flexion de la main est normal ; celui d'extension

(1) Communication à la *Société de Neurologie de Paris*.

est imparfait, il aboutit seulement à placer la main sur le prolongement de l'avant-bras. Les mouvements de flexion et d'extension de l'avant-bras sur le bras se font bien. Il en est de même des mouvements du bras et de l'épaule. L'examen des radiographies faites par M. Infroit nous montre que cette importante déformation de l'avant-bras et de la main tient non seulement à l'absence du pouce, mais aussi à l'absence du radius et des os du carpe en relation avec le pouce, le scaphoïde et le trapèze.

Les membres inférieurs sont normaux. On remarque seulement une légère diminution (1 à 2 cent.) de la périphérie des deux principaux segments.

La tête fait saillie en avant ; elle est enfoncée entre les épaules. Le cou n'existe pour ainsi dire pas ; la colonne cervicale est très courte, et semble formée seulement de 3 ou 4 vertèbres. Cette attitude a quelque analogie avec celle des syringomyélies spasmodiques. La colonne vertébrale présente un faible degré du scoliose dorsale supérieure à convexité droite.

Le rebord inférieur de la cage thoracique est de 4 centimètres moins élevé à droite qu'à gauche ; son bord supérieur est aussi moins élevé du côté droit. La hauteur du thorax mesurée du bord supérieur de la clavicule jusqu'au rebord costal est de 28 centimètres à droite, de 35 à gauche. Mais la circonférence thoracique est d'nn centimètre plus longue du côté droit que du côté gauche (côté sain).

L'explication de ce fait nous est fournie par la radiographie. Les côtes gauches ont leur obliquité normale et suivent nettement les mouvements respiratoires ; les côtes droites au contraire se rapprochent beaucoup plus de la direction horizontale et restent à peu près immobiles pendant la respiration (Pl. LXV).

Nous avons cherché à obtenir des tracés comparatifs des mouvements respiratoires à droite et à gauche à l'aide du pneumographe de M. Egger ; ces tracés étaient peu nets, ils nous ont néanmoins montré une amplitude plus grande des mouvements respiratoires du côté gauche que du côté droit.

Le front est un peu aplati et déprimé à droite ; toute la face est moins développée de ce côté, les cheveux y sont moins abondants, et il y a un peu de strabisme externe de l'œil droit.

L'état général est excellent ; la nutrition est bonne. La sensibilité et les réflexes sont normaux partout, sauf au membre supérieur droit où il n'y a pas de réflexe du poignet et où le réflexe olécranien est à peu près nul. L'intelligence est bien developpée.

Les cas d'absence congénitale du radius, sans être fréquents, ont été déjà signalés, et presque toujours en coïncidence avec l'absence du

pouce. Geoffroy Saint-Hilaire en a rapporté un cas vu par J.-L. Petit. Otto en a observé quatre exemples. Davaine a constaté cette malformation chez des fœtus qui tous étaient en même temps dépourvus des premiers métacarpiens et des pouces. Chez l'un d'entre eux, plusieurs vertèbres cervicales étaient anormales ; leurs corps se présentaient sous forme de petits tubercules disposés sans ordre, les lames vertébrales étaient diminuées de nombre et considérablement élargies.

Notre malade présente aussi une anomalie du développement de la colonne cervicale sur la nature de laquelle l'examen radiographique ne nous a pas bien fixés. Quoi qu'il en soit, Davaine a conclu de ses observations que : 1° l'absence du radius entraîne celle du pouce et de son métacarpien ; 2° que la main non maintenue par le radius forme un angle plus ou moins aigu avec le cubitus ; 3° que l'absence du radius coïncide avec quelque autre anomalie soit du système osseux, soit d'autres organes. Ces conclusions sont rigoureusement applicables à notre cas. Il convient d'ajouter que l'absence du trapèze et du scaphoïde coexiste avec celle du radius et du pouce.

Ces faits sont difficiles à expliquer. Il est peu probable qu'il s'agisse d'un retard de développement, car l'ossification du radius précède celle du cubitus.

Les os de la première rangée du carpe apparaissent tous simultanément, et le développement du premier métacarpien contemporain de celui des autres métacarpiens est antérieur même à celui du radius.

Il est en outre impossible de rapprocher une semblable déformation de dispositions normales rencontrées chez certains animaux. Chez quelques mammifères, les ruminants, les cheiroptères, c'est le cubitus qui est rudimentaire et le radius est parfaitement développé. Enfin chez d'autres animaux tels que le cachalot, l'hippopotame, le cubitus et le radius sont soudés entre eux. Mais tous les animaux dont la conformation des membres est comparable à celle de l'homme, sont pourvus d'un radius.

Pour l'interprétation de ces malformations, il convient de tenir compte de ce fait que le pouce et le radius (ainsi que le trapèze et le scaphoïde) ont une corrélation et une connexion si intimes qu'ils doivent être soumis aux mêmes lois anatomiques, physiologiques et embryogéniques. Il faut les considérer comme faisant partie d'un même système anatomique et physiologique comprenant aussi les muscles qui s'insèrent sur ces os, leurs vaisseaux et leurs nerfs, et qu'on peut appeler le système radial.

A ce système doit correspondre chez l'embryon un noyau spécial qui préside à son développement. Il s'agit vraisemblablement d'une agénésie complète de ce noyau radial et d'une agénésie partielle d'un certain nombre d'autres systèmes appartenant surtout au côté droit.

DYSTROPHIE D'ORIGINE PULMONAIRE (1)

PAR

P. LEJONNE et M. CHARTIER.

A côté de l'infantilisme type Lorain, état pathologique caractérisé par la persistance des formes juvéniles et l'arrêt d'évolution du système génital, à côté du type d'hypotrophie simple où les formes sont celles d'un adulte réduit, infantilisme anangioplasique (Brissaud), on peut encore rencontrer des dystrophies dans lesquelles les troubles de la conformation consistent en des vices du développement aboutissant à des tares organiques et intellectuelles.

La malade que nous présentons nous a paru rentrer dans le groupe des dystrophies acquises. Son passé pathologique et les symptômes qu'elle présente actuellement permettent de considérer les lésions de l'appareil respiratoire comme étant la cause de cette anomalie d'évolution.

C'est une malade de 20 ans, sans profession. Sa mère l'a amenée consulter le 5 juin 1906, à la clinique des maladies nerveuses, à la Salpêtrière, pour des manifestations mentales survenues depuis quelques mois.

La petitesse de la malade (taille : 1 m. 28), sa tête volumineuse attirent de suite l'attention. Dans sa famille, aucun membre n'est petit ou malformé ; personne ne présente de maladies nerveuses. Le père, bien portant, n'est pas buveur ; la mère est également en bonne santé ; elle n'a pas fait de fausse couche.

Rien ne permet de soupçonner la syphilis chez les procréateurs. Elle avait un frère grand et fort, mort il y a 5 mois, à l'âge de 22 ans, de tuberculose pulmonaire.

La grossesse de la mère fut troublée par des ennuis de ménage. L'enfant naquit à terme, dans de bonnes conditions. Elle fut nourrie au sein jusqu'à un an. Elle était petite à la naissance, et son développement fut un peu retardé : elle commença à marcher entre 15 et 17 mois ; la première dent apparut à 8 mois.

Elle ne fit dans son enfance aucune maladie grave, aucune fièvre éruptive. Elle ne présenta ni nouures ni courbure des membres ; en somme,

(1) Communication à la *Société de Neurologie de Paris*.

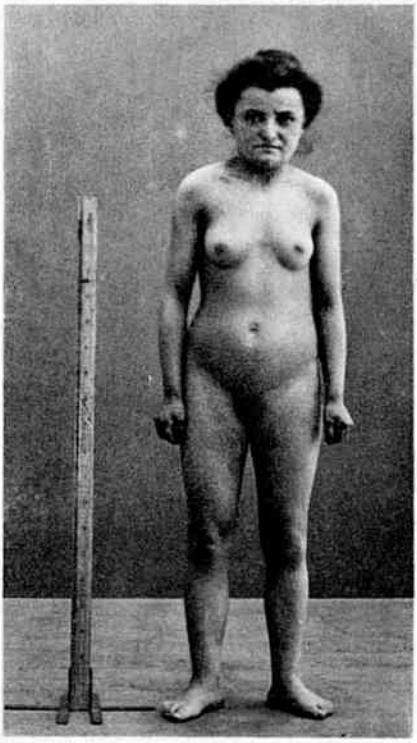



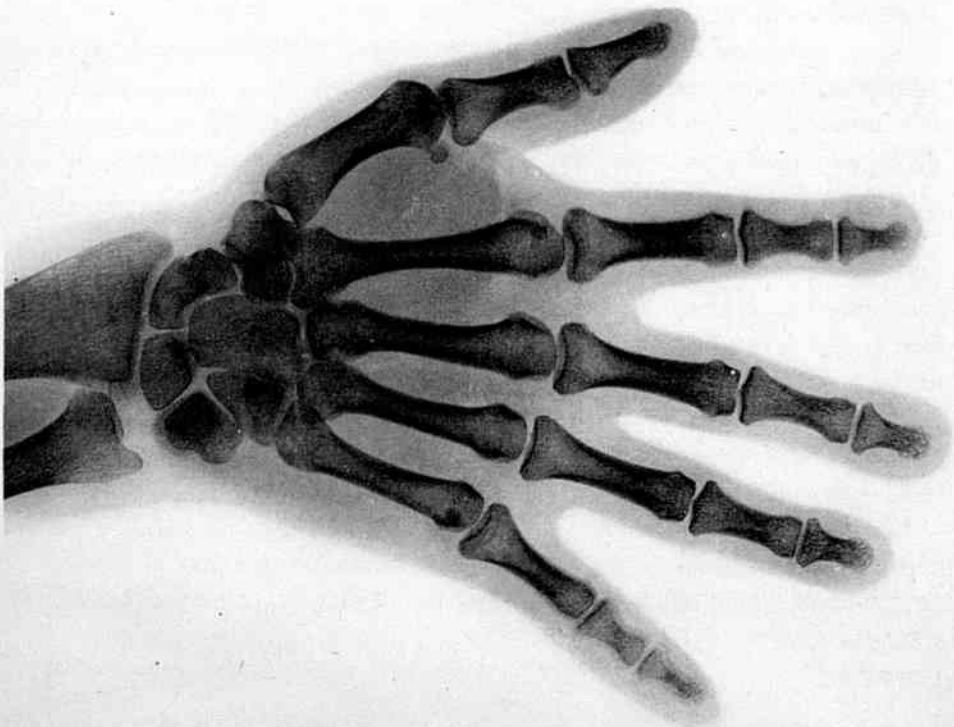

Phototypie Berthaud, Paris

DYSTROPHIE D'ORIGINE PULMONAIRE

(Leioure et Chartier)

pas de symptômes accusés de rachitisme. Depuis son plus jeune âge, elle éprouvait, la nuit surtout, quelque difficulté à respirer. Elle dormait la bouche ouverte ; elle ronflait. Elle toussait, mouchait, crachait continuellement. Elle était facilement essoufflée. Cet état persista, avec des aggravations, à travers l'adolescence, jusqu'à l'époque actuelle. Elle présentait en outre des troubles intestinaux, des diarrhées périodiques, si impérieuses qu'elle laissait parfois échapper des matières.

Jusqu'à 13 ans, elle est restée à l'école. Elle y a appris à lire et un peu à écrire ; mais est toujours restée très en retard. Son intelligence générale s'est peu développée. Elle a toujours été taciturne et solitaire.

Depuis cinq mois, c'est-à-dire depuis la mort de son frère, son caractère s'est transformé. Elle accuse une mauvaise humeur continuelle, elle est violente par instants. Elle casse volontairement les objets ; les déchire, les cache, sans raison apparente.

Son aspect général est relativement satisfaisant. Elle n'est pas maigre. Son teint et ses muqueuses sont colorés. La peau, brune, présente quelques nœvi pigmentaires. Sur la partie droite du thorax, on constate les traces cicatricielles d'un zona thoracique très étendu, surtout en arrière et survenu vers l'âge de 15 ans. La peau est souple, n'est pas épaissie ; elle n'est le siège d'aucune dermatose. Les cheveux, assez longs, tombent jusqu'au milieu du dos. Ils sont fins, déliés, sans aucune sécheresse. Les poils du pubis et des aisselles sont en rapport avec une puberté datant seulement de deux ans (Pl. LXVI).

Le crâne est carré, assez volumineux (circonf. 53 cent. 5) olympien. Les fontanelles se sont soudées tardivement. Vers la fin de la première année des veines se dessinaient sous la peau du cuir chevelu. Disons tout de suite qu'elle a depuis l'enfance un certain degré d'amblyopie. L'examen actuel des yeux dénote une atrophie partielle des deux papilles, plus accusée à gauche. Les pupilles légèrement inégales, la gauche plus étroite, présente des réflexes lumineux et accommodateurs affaiblis. Ces lésions actuellement stationnaires et datant probablement de l'enfance, paraissent être dues, comme l'augmentation de volume du crâne à un léger degré d'hydrocéphalie.

Le nez est petit, pincé, en lame de couteau. Les ailes sont immobiles, affaissées. Les joues aplaties traduisent l'atrophie des sinus maxillaires. Le menton est proéminent. Le facies en général est vieillot.

Le thorax, peu développé (circonf. au-dessous des seins : 68 cent.), est déprimé latéralement. Le sternum est cambré en avant, il existe de légères nouures aux articulations chondro-sternales. La colonne vertébrale présente une scoliose dorsale à convexité droite avec courbure lombaire de compensation.

Les membres supérieurs et inférieurs sont par rapport au tronc normalement proportionnés. Les mensurations respectives des divers segments affectent le type normal : le segment proximal est plus long que le segment distal. Pas de nouures, pas d'hypertrophie des extrémités ; pas d'exostoses, ni d'irrégularité à la face antérieure des tibias.

Les mains sont courtes et larges ; les dernières phalanges sont épaissies, en baguette de tambour, violacées et froides. L'ongle est mince, cassant facilement, débordant latéralement, concave en tous sens, arrondi, en verre de montre. Les pieds sont petits, très courts, les orteils surtout.

La radiographie nous montre des os absolument normaux dans toute leur longueur (Pl. LXVI, LXVII). Les épiphyses radiales et cubitales, humérales, tibiales et fémorales sont soudées, un peu prématurément même. Seule, la crête iliaque n'est pas encore réunie au corps de l'os ; mais, d'après Poirier, elle ne se soude qu'entre 21 et 24 ans.

Le larynx est petit, peu saillant. Le corps thyroïde, lobes et isthme, est parfaitement senti dans les mouvements de déglutition.

La malade tousse depuis son jeune âge. De bonne heure, alors que les enfants ne crachent pas, elle expectorait de petits crachats muco-purulents ; mais elle n'a jamais eu d'hémoptysies. Actuellement, elle expectore des crachats jaune verdâtre, assez abondants, avec une qnantité considérable de mucus. La nuit, elle éprouve parfois des crises d'asthme ; elle se dresse sur son séant, en proie à un accès d'étouffement. Au bout de quelques heures, elle tousse, crache abondamment ; la dyspnée disparaît alors.

La percussion dénote une sonorité partout normale, plutôt exagérée au sommet. L'inspiration est rude, un peu humée ; l'expiration est longue. Aux deux temps de la respiration, on perçoit des râles ronflants et sibilants, des râles bulleux et sous-crépitants qui peuvent disparaître après une forte quinte de toux et une expectoration abondante. Ils ne sont pas groupés en foyer ; ils varient de siège d'un jour à l'autre. L'examen microscopique des crachats n'a dénoté ni fibres élastiques, ni bacilles de Koch.

Le cœur ne présente aucun symptôme anormal. Le pouls est à 90°.

Il n'existe aucun signe clinique de chloro-anémie.

L'examen du sang fournit les données suivantes :

Globules rouges : 4.600.000. Aspect normal.

Globules blancs : 1 pour 5.500 globules rouges.

Formule leucocytaire normale.

Du côté du tube digestif : la lèvre est fissurée sur la ligne médiane. La langue est normale. Les dents, cariées et absentes en partie, n'ont pas l'apparence hérédo-syphilitique. Le palais forme une voûte ogivale. Le pha-



Phototypie Berthaud, Paris

DYSTROPHIE D'ORIGINE PULMONAIRE

(Lejonne et Chartier).

rynx supérieur est très réduit dans ses deux diamètres. Le doigt perçoit encore des végétations derrière le voile.

Depuis son plus jeune âge, elle vomit fréquemment. Elle a presque constamment des selles diarrhéiques, entremêlées par périodes de glaires et de sang. Les côlons sont légèrement douloureux.

L'appareil génital s'est développé un peu tardivement mais d'une façon normale. Elle est réglée depuis l'âge de 18 ans, et depuis, ses époques sont apparues régulièrement. Les seins, les organes génitaux externes, les poils sont normalement développés. Toutefois, au dire de sa mère, elle n'a pas accompli sa puberté intellectuelle, elle n'éprouve point les sentiments de coquetterie d'une jeune fille.

La température oscille entre 37° et 37°7. Poids : 32 kil. 500.

Le système nerveux n'offre rien à signaler au point de vue somatique, sauf une certaine vivacité, sans exagération, des réflexes rotuliens.

Au point de vue intellectuel, c'est une débile. Ses sentiments affectifs sont développés. Elle aimait beaucoup son frère qui est mort, et l'irritabilité de son caractère, les gestes impulsifs et les violences datent de cette époque. Le jugement est très infantile. La mémoire des faits récents est bonne ; celle des faits anciens, défectueuse. Elle ne lit pas couramment, et ne répète que les mots usuels Calligraphiquement l'écriture est assez bonne ; mais l'insuffisance des idées ne lui permet guère autre chose que son nom et son adresse. Elle est incapable de la plus simple opération de calcul ; elle ne sait pas écrire sous la dictée un nombre de 3 chiffres.

Pour résumer cette observation, il s'agit d'une malade remarquable surtout par la petitesse de sa taille et atteinte depuis son enfance d'une affection pulmonaire chronique.

Dans quelle classe de nains doit-on la ranger, si l'on prend comme définition du nanisme celle du *Dictionnaire Dechambre*, la nanisme est une anomalie de l'être humain caractérisé par une diminution de volume de toutes les parties du corps et par l'exiguïté de la taille ?

Lorsqu'il s'agit d'un individu petit, mais bien conformé, de « l'adulte vu par le gros bout de la lorgnette », on dit qu'il y a selon les diverses expression usitées, infantilisme anangioplasique (1), nanisme simple (2), hypotrophie (3). La grosse tête, les malformations faciales, thoraciques,

(1) Brissaud, *Leçons sur les maladies nerveuses*, 1895 ; Meige, Gazette des hôpitaux, 1902 ; Iconog. de la Salp., 1895-1897.

(2) Gilbert et Rathery, Presse médicale, 1901 ; Arch. générales de médecine, 1904.

(3) Variot, Soc. médicale des hôpitaux, 1898-1904-1905 ; Claude et Lejonne, Iconographie de la Salpêtrière, mars 1906 ;

des extrémités, la débilité intellectuelle existant chez notre malade la distinguent suffisamment de ce premier groupe.

Lorsque à la petitesse de la taille s'ajoute la non-apparition des caractères sexuels secondaires, lorsque la face reste arrondie, le torse cylindrique, les membres potelés, tout comme chez l'enfant, on est en présence d'un autre type d'infantilisme. Ici, les organes génitaux et les poils sont formés, les membres et le bassin sont développés ; notre malade ne saurait donc rentrer dans ce deuxième groupe. D'ailleurs, la configuration générale de son corps, l'évolution défectueuse de certaines parties accusent chez elle non pas un arrêt de développement, mais une dystrophie.

Or, il faut diviser ces dystrophies en deux groupes. Dans le premier, le nanisme est créé par un trouble local du squelette (rachitisme, achondroplasie) (1). Dans le second, la cause à mettre en jeu est d'ordre plus général, troubles de la nutrition (2), myxœdème (3), hérédo-syphilis (4).

A laquelle de ces étiologies faut-il rapporter le cas présent.

L'examen du squelette éloigne toute idée d'achondroplasie. Les proportions des membres relativement au tronc, des segments de membres entre eux sont normales. Il ne s'agit pas non plus de rachitisme : le thorax ne présente pas les déformations en entonnoir, en carène, que l'on rencontre dans cette affection. Il n'existe ni nouures épiphysaires, ni courbures des os longs. Seuls la scoliose légère, l'augmentation de volume de la tête, le front olympien peuvent rentrer dans le cadre du rachitisme. Mais cette dystrophie osseuse peut être la conséquence de tous les troubles de nutrition du jeune âge ; et si elle se manifeste ici par quelques traces légères, elle n'est point elle-même la cause de la petitesse de la taille.

L'hérédo-syphilis ne semble pas devoir entrer ici en ligne de compte. Elle n'apparaît pas dans les antécédents ; la recherche de ses stigmates est négative.

Rien ne rappelle chez elle le myxœdème : la peau n'a pas perdu sa souplesse ; les cheveux sont assez longs et souples ; le visage n'est pas en pleine lune ; il n'y a pas de torpeur intellectuelle ; le corps thyroïde est perceptible. Enfin, l'examen radiographique permet de constater la soudure complète et précoce des épiphyses des os longs et courts, ce qui est la règle dans les dystrophies non myxœdémateuses (Springer et Serbanesco), alors que l'ossification est considérablement retardée dans le myxœdème.

(1) Cestan, Iconographie de la Salpêtrière, 1901.

(2) Landouzy.

(3) Brissaud, *Leçons sur les mal. nerveuses*, 1895-1898, Iconographie de la Salpêtrière, 1897.

(4) Ed. Fournier. Thèse de Paris, 1898.

L'attention est d'ailleurs rapidement attirée sur l'appareil respiratoire. Etant enfant, la malade a été une adénoïdienne, et une adénoïdienne non traitée.

L'interrogatoire de la mère nous l'apprend ; la petitesse du nez, l'affaissement du tissu maxillaire, la réduction du pharynx, la voûte ogivale, l'examen fait au doigt, tout nous le confirme. On sait que les adénoïdiens sont des terrains tout préparés aux affections pulmonaires ; elle a eu des bronchites successives ; puis une bronchite chronique avec asthme et emphysème. Les troubles intestinaux qu'elle éprouve depuis son jeune âge sont probablement en relation avec la déglutition des produits septiques des bronches et du pharynx : les rapports de l'entérocolite avec les adénoïdes ont été signalés depuis quelque temps (1).

Y a-t-il de la tuberculose ? Il serait permis de le supposer, en se basant sur la possibilité de la contagion par le frère. Les crises d'asthme, loin d'éloigner cette idée ne font qu'attirer l'attention sur elle. Toutefois, l'étude des signes physiques ne permet pas de conclure dans ce sens ; l'examen des crachats, fait à plusieurs reprises, est resté négatif. Le diagnostic de bronchite chronique avec emphysème nous paraît le plus vraisemblable.

Quant aux malformations des extrémités digitales, elles cadrent mieux avec l'hypothèse d'une lésion pulmonaire simple, chronique, qu'avec celle d'une tuberculose. Il n'y a point là la phalange fuselée et l'ongle hippocratique du bacillaire ; mais bien le doigt en baguette de tambour, l'ongle en verre de montre de Pierre Marie (2).

Ainsi comprise, cette malade, venue au monde petite, peut-être à cause des ennuis moraux éprouvés par la mère pendant la grossesse, a débuté dans la vie comme une adénoïdienne. Devenue ensuite bronchitique, emphysémateuse, asthmatique, sa nutrition a été fortement compromise et son développement entravé tant à cause de l'insuffisance de l'hématose qu'en raison des toxines provenant de la pullulation bactérienne des voies respiratoires. Elle nous semble donc devoir être considérée comme un type de dystrophie d'origine à la fois adénoïdienne (3) et broncho-pulmonaire.

(1) Discussion de la Société de Pædiatrie, avril 1906.
(2) Marie, Revue de médecine, 1890.
(3) Besançon et Israel de Jong, Arch. gén. de méd., 1904.
(4) Gérard, Thèse de Paris, 1894.

EUNUCHISME ET ÉROTISME

PAR

A. MARIE.

Médecin en chef des asiles.

Au cours d'une récente mission d'étude en Orient, j'ai eu l'occasion d'observer, grâce à l'extrême obligeance de mon collègue M. le Dr Warnock, un cas de psychose à caractère érotique et hallucinatoire chez un eunuque de l'asile égyptien d'Abbassie. J'ai cru pouvoir, en raison de la rareté des faits publiés de ce genre, en apporter ici un court résumé avec quelques photographies.(PL. XVIII et LXIX).

Le malade, S. A. Allam, âgé d'environ 40 ans, était interné depuis mars 1903. Il l'avait été à la suite d'une altercation et de mauvais traitements vis-à-vis d'une femme rencontrée par lui dans la rue.

Il était esclave d'un maître qui est mort depuis quelques années.

Il s'intoxiquait habituellement par le haschisch. Dès l'entrée il manifesta des idées de grandeur et de satisfaction en rapport avec des troubles de la sphère génitale. Il se disait possédé par une princesse invisible. Elle se livre sur lui à des attouchements fréquents. Il entend fréquemment sa voix. Elle veut l'épouser, et attend avec impatience ce moment. Interrogé sur la raison de ses voies de faits vis-à-vis de la femme inconnue qu'il a rencontrée et frappée, il répond qu'elle voulait aussi de lui et voulait le violer pour se faire épouser, mais il a tenu à se défendre pour rester fidèle à sa princesse. Il se dit déjà marié d'ailleurs selon le Coran à d'autres femmes et en avoir des enfants.

Des voix lui répètent qu'il doit maintenant épouser sa princesse.

Il a été castré dans le Kordofan étant tout enfant ; malgré cela, dit-il, beaucoup de femmes l'ont épousé et il a beaucoup de force sexuelle et des sensations fréquentes et intenses.

Quand la princesse le possède, dit-il, il en éprouve une jouissance extrême et éjacule. C'est elle qui pénètre dans son corps qu'elle habite et possède (idées de possession à base de troubles cénesthésiques probables, combinées à l'érotisme psychique). Il se plaint parfois de douleurs et de crampes dans les membres et les attribue à des fatigues sexuelles causées

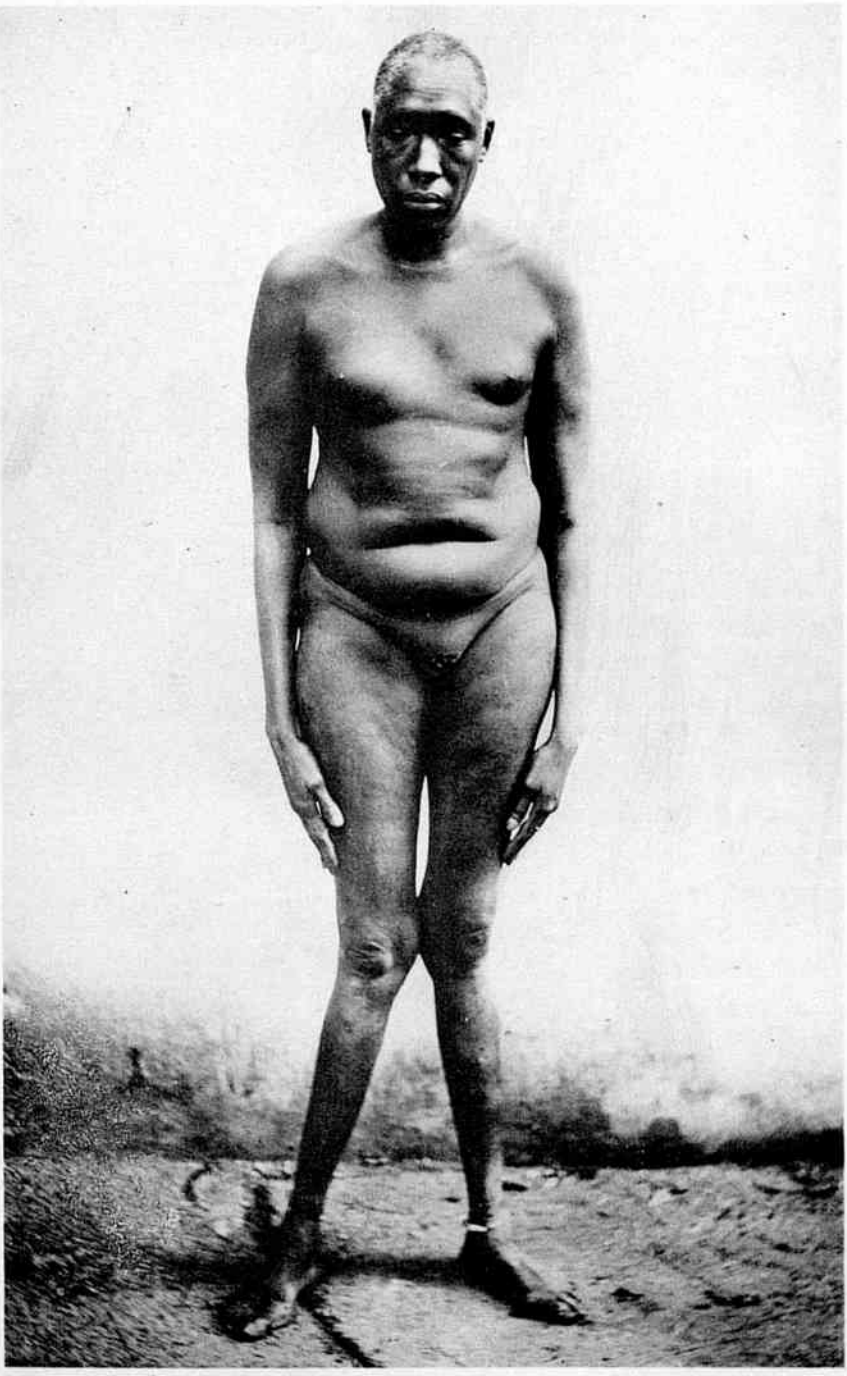

Phototypie Berthaud, Paris

EUNUCHISME

(A. Marie, médecin de Villejuif).

Masson et Cie, Editeurs

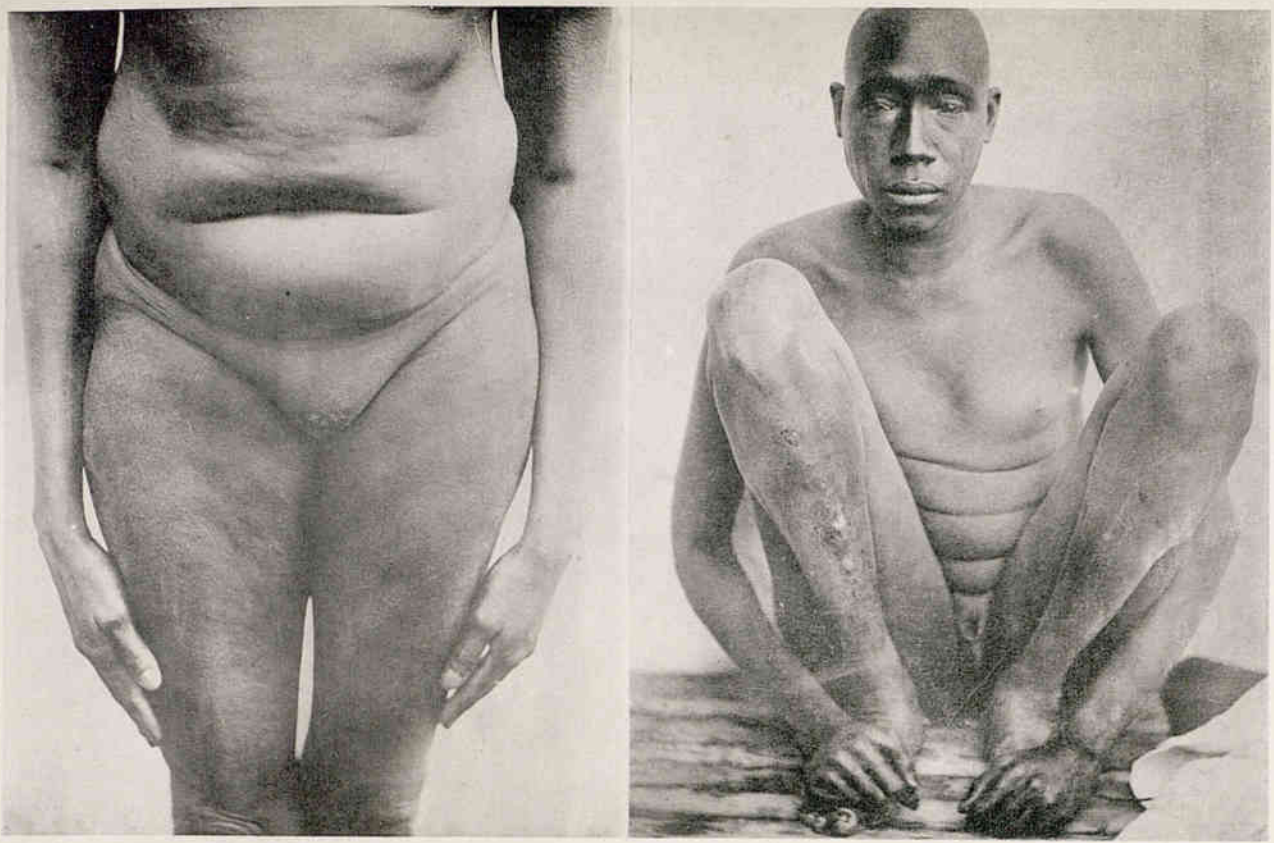

Phototypie Berthaud, Paris

EUNUCHISME

(A. Marie, médecin de Villejuif).

Masson et Cie, Editeurs

par « ses indulgences excessives à l'égard des femmes » (*sic*). Parle volontiers de sa puissance sexuelle ainsi que de ses puissantes facultés intellectuelles, etc.

Après la phase d'excitation maximum contemporaine de l'entrée à l'asile ce malade est devenu moins cohérent et plus déprimé, mais cet état variait d'un jour à l'autre et rappelait un état de démence précoce paranoïde traversé de bouffées d'excitation ; après deux ans d'alternative d'excitation et de dépression il est entré dans une période de calme continu, a pu s'occuper régulièrement et a pu être porté sortant en 1905. La seule survivance des troubles mentaux observés consistait dans la persistance de sensations génitales subjectives et dans la conviction de son état de mariage princier imaginaire. En somme, dégénérescence acquise et débilité congénitale avec bouffée délirante confuse d'origine toxique, surajoutée, note dominante érotique et ambitieuse. Le malade que nous avons pu observer à la phase où il présentait encore de l'hébétude rappelant certains états catatoniques, était comme la plupart des eunuques d'une stature au-dessus de la moyenne malgré une légère incurvation de la colonne vertébrale dorsale et une déviation des membres inférieurs caractérisée par l'obliquité du fémur et le genu valgum (1 m. 82).

Elargissement concomitant du bassin, légère gynécomastie et paquets adipeux sous-cutanés contribuant à donner au corps l'aspect féminin. L'allongement des membres inférieurs malgré leurs déviations est la cause principale de la station élevée comme cela s'observe chez la plupart des eunuques castrés en bas-âge ; pas de système pileux abondant, visage glabre, aisselles et pubis à poil rare.

Pas de développement exagéré des extrémités des membres ni de prognatisme plus marqué que chez les autres nègres soudanais.

Rien d'anormal dans les fonctions générales de circulation, respiration ou digestion. Pas d'anomalie des réflexes, force musculaire au-dessous de la moyenne à la pression des mains, mais pas d'inégalité apparente ni faiblesse marquée ; marche normale, culture nulle et débilité mentale évidente reflétée dans son délire fruste.

Au point de vue génital, la cicatrice de castration n'a laissé aucune saillie de moignon des corps caverneux ni repli scrotal, le méat urinaire s'ouvre à la peau entre deux surfaces planes.

Le toucher rectal montre une prostate normale avec saillie nette de la vésicule spermatique non atrophiée.

Nous avons donc affaire à un eunuque par castration totale avant la puberté complète chez lequel il n'y a pas eu infection ascendante propagée du cordon aux vésicules. On s'explique, selon la théorie d'Abbate-Pacha, la persistance possible d'un orgasme vénérien par éjaculation du

contenu des sécrétions non spermatiques des glandes de la vésicule conservée.

Cet orgasme et cette éjaculation sont affirmés par le malade ; quant à l'objectivation de sensations périphériques en l'absence d'organes, elle peut s'expliquer par transposition d'excitations réelles dues à l'irritation de la muqueuse uréthrale (le méat béant des castrés nécessite l'emploi de tubes de plomb toujours malpropres, où la souillure par l'urine et la décomposition ammoniacale caractéristique par son odeur chez les eunuques).

D'autre part, le foyer de cicatrice où sont compris les filets primitivement distribués aux organes génitaux supprimés pourrait être le siège de dégénérescences centripètes comme chez certains amputés, et le phénomène du membre fantôme pourrait être invoqué en certains cas d'eunuchisme bien que cette hypothèse semble plutôt invocable dans les cas de castration post-pubère.

Quoi qu'il en soit, l'observation que nous résumons ici montre, après bien d'autres, l'indépendance possible de l'érotisme psychique par rapport aux aptitudes fonctionnelles périphériques. Elle vient à l'appui de la thèse que j'ai développée ailleurs, de la concordance fréquente des psychopathies sexuelles sur un fond d'insuffisance génitale plus ou moins complet.



Phototypie Berthaud, Paris

TAPISSERIE DE LA CATHÉDRALE DE TOULOUSE

(Jean Heitz).

Masson et Cie, Éditeurs

NOTE SUR QUELQUES FIGURATIONS PATHOLOGIQUES

RELEVÉES DANS

UNE TAPISSERIE DE LA CATHÉDRALE SAINT-ÉTIENNE DE TOULOUSE

PAR

JEAN HEITZ.

La nef de la cathédrale Saint-Etienne de Toulouse est décorée d'une suite de très belles tapisseries d'Arras, tissées selon toute vraisemblance vers la fin du xve siècle, et dont l'une peut tout spécialement intéresser le médecin par les nombreuses figures pathologiques qui s'y offrent à son étude (Pl. LXX).

C'est une très grande tapisserie, longue de plus de 5 mètres sur 2 à 3 de hauteur. Elle est restée fort belle de ton. La scène se déroule dans un décor architectural des plus intéressants. Saint Etienne se tient debout, la tête auréolée, au milieu d'une vaste cour entourée de colonnades Renaissance, et dominée à droite et à gauche vers le fond, par de grandes constructions dont l'une est encore tout à fait féodale. Dans le paysage qui s'étend au loin, les collines supportent des forteresses à tours crénelées.

De la main droite le saint fait le geste de l'exorcisme : deux de ses doigts étendus vers un jeune homme demi-nu, musclé et vigoureux qui se tient assis, les mains jointes. La physionomie de ce personnage est calme autant qu'on en peut juger. Au-dessus de lui, vole une petite figure ailée de démon. La crise est terminée, le malade vient d'être guéri par la puissance du saint. Un peu plus loin, à l'arrière-plan, une femme se tord encore dans de violentes convulsions. Un vieillard cherche à la maintenir, quelque peu mollement semble-t-il. L'attitude de la démoniaque est assez bien observée, la tête est bien convulsée en arrière, la bouche ouverte, les bras étendus. Notons par contre, l'invraisemblance des mains ouvertes et comme pâmées. Pas de figure ailée ici : le démon n'a pas été chassé de ce corps dont il commande encore tous les mouvements.

L'extrême droite de la composition est garnie par un groupe assez heureusement planté, mais que l'on distingue difficilement sur la reproduction ci-contre. Les plis de la tapisserie ont en effet empêché la mise au point exacte. On reconnaît une femme debout, implorant la pitié en faveur d'un malheureux à genoux, dont la jambe droite est enveloppée de bandages,

et que d'après la gourde qu'il porte à la ceinture, on pourrait peut-être considérer comme un lépreux. La gourde personnelle au malade était imposée par les règlements du moyen âge, afin d'éviter les causes de contagion.

A la gauche du saint, se tient un autre groupe presque symétrique. Au premier plan, nous reconnaissons un aveugle à l'attitude générale de son corps, à sa main tendue en avant et qui maintient par une cordelette deux petits chiens pour guider ses pas hésitants. De la droite, il s'appuie sur un long bâton. La face se dresse haute, les yeux morts regardent au loin, comme dans la fresque d'Angelico à la chapelle Nicolas V au Vatican, ou dans la belle eau-forte de Rembrandt. Ajoutons que ce pauvre aveugle est encore estropié aux jambes et qu'il marche le genou gauche fléchi sur un pilon. Un instrument de musique, une vieille, sans doute, est suspendu à son côté.

Par derrière et séparé de lui par un petit enfant à longue robe, se dresse un grand diable, aux gestes de brigand et au large chapeau de feutre, s'appuyant de l'épaule droite sur une primitive béquille qu'il maintient d'une main contracturée. Comme la jambe droite semble aussi s'appuyer difficilement sur le sol, le diagnostic d'hémiplégie se présente naturellement à l'esprit. Au dernier plan, enfin, un troisième personnage, à genoux, semble remercier le ciel de sa guérison.

Si le dessin de tous ces personnages n'est pas toujours d'une justesse absolue, il est bon de reconnaître que les attitudes sont le plus souvent pleines de vie ; aussi cette tapisserie nous semble-t-elle mériter une place honorable dans la série toujours plus nombreuse des documents médico-artistiques pour la grande part déjà parus dans cette revue.

Un distique latin, qui s'étend au-dessous de la composition, proclame la gloire de saint Etienne :

Signa patret novo, prodigiis miracula jungat,
Nullum ipso signum majus erit Stephano.

ce qui peut, traduit littéralement, vouloir dire : *qu'il accomplisse de nouveaux signes, qu'il ajoute les miracles aux prodiges ; aucun signe* (signe de puissance supérieure) *ne sera plus grand qu'Etienne lui-même.*

Le gérant : P. Bouchez.

Imp. J. Thevenot, Saint-Dizier (Haute-Marne).

HOSPICE DE LA SALPÊTRIÈRE

SUR LA NÉVRITE INTERSTITIELLE HYPERTROPHIQUE ET PROGRESSIVE DE L'ENFANCE

(2e OBSERVATION SUIVIE D'AUTOPSIE)

PAR

J. DEJERINE et ANDRÉ-THOMAS

Dans un travail publié il y a treize ans, en collaboration avec le Dr Sottas (1), l'un de nous a rapporté deux observations d'une affection familiale, ayant atteint le frère et la sœur, caractérisée cliniquement par les symptômes suivants : ataxie des quatre membres avec atrophie musculaire ; troubles très marqués de la sensibilité avec retard dans la transmission ; douleurs fulgurantes, nystagmus, myosis avec signe d'Argyll-Robertson, cyphoscoliose ; hypertrophie très marquée avec dureté très accusée de tous les troncs nerveux des membres accessibles à la palpation ; ces symptômes étaient ceux du tabes ordinaire arrivé à une période assez avancée de son évolution, mais associé à une atrophie musculaire généralisée, une cyphoscoliose et un état hypertrophique des nerfs.

La sœur étant morte dans le courant de l'année 1892, l'autopsie fut pratiquée et révéla l'existence d'une névrite interstitielle hypertrophique à marche ascendante, ayant successivement atteint les nerfs périphériques, les troncs nerveux, les racines antérieures et postérieures, avec lésions médullaires consécutives ; d'où le nom de *Névrite interstitielle hypertrophique et progressive de l'enfance* donné à cette singulière affection.

Le frère, alors hospitalisé à l'hospice de Bicêtre, en sortit au bout de fort peu de temps ; errant d'hôpital en hôpital, il venait plusieurs fois par an se soumettre à notre examen à l'hospice de la Salpêtrière ; la maladie ne se modifia guère, mais sa santé s'altéra profondément : syphilitique,

(1) J. Dejerine et J. Sottas, *Sur la névrite interstitielle hypertrophique et progressive de l'enfance*. Mémoires de la Société de Biologie, 18 mars 1893.

alcoolique, livré à la débauche malgré ses infirmités, il devint tuberculeux et succomba emporté par la phtisie à l'hospice de la Pitié dans le service du Dr Babinski.

Ainsi que cela était à prévoir, l'examen anatomique et histologique n'a fait que confirmer en tous points le résultat de la première autopsie. C'est cet examen que nous avons proposé d'exposer dans le présent mémoire. Une des raisons qui nous ont encore incités à le faire, c'est que quelques auteurs ont cherché à contester à la névrite interstitielle hypertrophique une existence autonome et ont voulu n'y voir qu'une variante d'une autre maladie également familiale, l'Atrophie musculaire type Charcot-Marie. Ainsi que nous le montrerons dans le travail actuel il n'y a aucune analogie quelconque à établir entre ces deux affections.

OBSERVATION

Homme de trente-quatre ans. Atrophie musculaire avec troubles de la sensibilité et douleurs fulgurantes, ayant débuté à l'âge de quatorze ans. Début de l'atrophie par les muscles des jambes s'étendant plus tard aux muscles des mains. Intégrité des muscles de la racine des membres. Pieds-bots équins. Atrophie des muscles des mains, type Aran-Duchenne. Contractions fibrillaires dans les muscles des membres et de la face. Altération considérable de la contractilité faradique et galvanique sans réaction de dégénérescence. Cypho-scoliose. Ataxie des membres inférieurs et supérieurs avec impossibilité de marcher la nuit. Dérobement des jambes. Signe de Romberg. Nystagmus dynamique. Myosis avec signe d'Argyll-Robertson. Surdité. Paralysie de la corde vocale gauche. Abolition des réflexes patellaires et olécraniens ainsi que du réflexe cutané plantaire. Altérations considérables des divers modes de sensibilité diminuant en remontant de bas en haut. Retard dans la transmission des sensations. Hypertrophie très marquée avec dureté très prononcée de tous les nerfs des membres accessibles à la palpation. Douleurs fulgurantes extrêmement intenses faisant parfois tomber le malade. Intégrité des sphincters et des fonctions génitales. Pas de troubles trophiques cutanés. Syphilis à l'âge de vingt-quatre ans. Excès alcooliques. Etat mental de dégénéré. Mort à quarante-cinq ans. Autopsie.

Antécédents personnels. — A l'âge de onze ans, luxation de l'épaule. Admis à l'hospice des Enfants-Assistés, il serait resté quatre mois sans pouvoir se servir de son bras. On l'envoie, trois ans après, à Berck-sur-Mer pour une déformation de la colonne vertébrale et il est traité par le corset de Sayre. (La cypho-scoliose dont il est atteint a été remarquée par sa mère, vers l'âge de quatre à cinq ans.)

Les symptômes de son affection remontent à son séjour à Berck (quatorze ans).

Il tombait facilement en courant, avait une certaine difficulté à se servir de



NÉVRITE INTERSTITIELLE HYPERTROPHIQUE

Extrémité inférieure de la moelle épinière et queue de cheval.
Hypertrophie des racines.

(Dejerine et Thomas.)

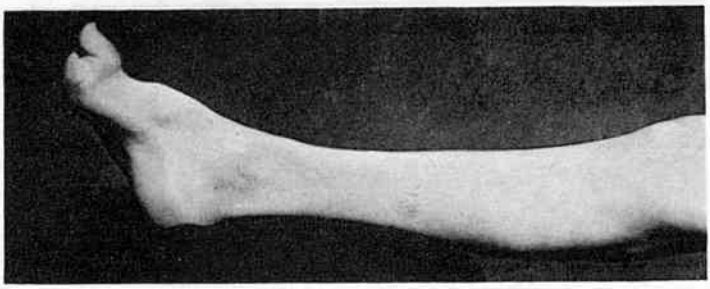

C

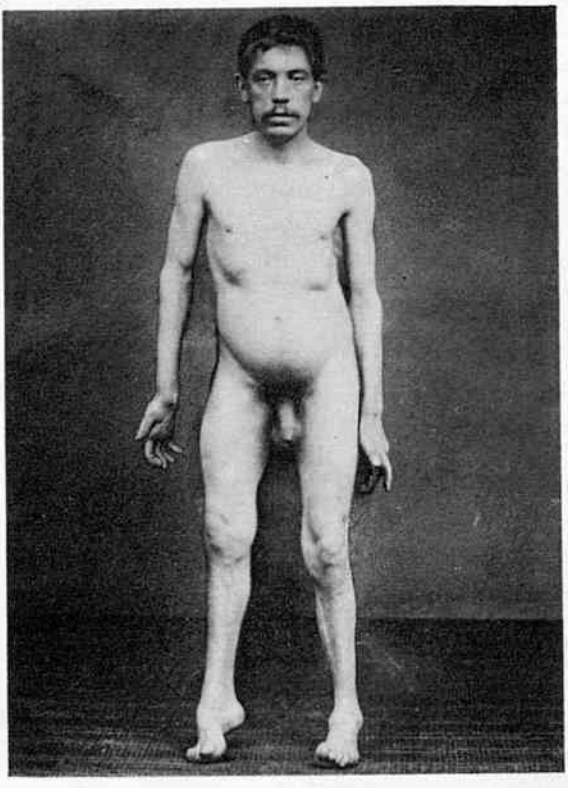

D

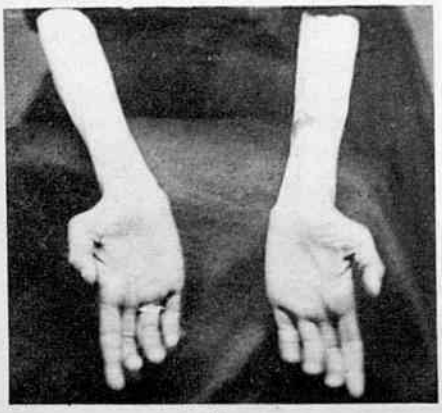

E



F

ses mains, et sa parole commença à présenter les caractères qu'elle a maintenant.

A la même époque également, il commmença à ressentir dans les membres inférieurs et supérieurs, dans les inférieurs surtout, des douleurs très pénibles qui lui traversaient les membres comme un éclair. A cette époque également, il remarqua que son écriture se modifiait : il écrivait moins facilement et moins vite. Il travaillait alors comme compositeur dans une imprimerie, et quelques semaines après, il fut forcé de cesser son travail par suite d'une inhabilité manuelle qui l'empêchait de prendre les lettres dans les cassetins.

Les troubles de la marche avaient continué à progresser, surtout lorsque le malade se levait pour se mettre en marche, il titubait alors et oscillait sur ses jambes. Jusqu'à l'âge de vingt et un ans, ces accidents restèrent à peu près stationnaires. A cette époque, il se fracture la cuisse droite en luttant avec un camarade, fait un séjour de trente jours à l'hôpital. Pendant sa convalescence, il se casse de nouveau la cuisse droite en tombant d'une chaise et fait un second séjour de trente jours à l'hôpital. A partir de cet accident, les troubles de la motilité des membres supérieurs et inférieurs vont en augmentant avec une certaine rapidité, il est obligé de cesser son travail, et reste chez sa mère à trier des vieux papiers.

Depuis cette époque, il touche à l'Assistance publique, comme infirme, un franc par jour. A l'âge de vingt-quatre ans il contracte la syphilis (chancre et plaques muqueuses). Depuis l'âge de vingt ans jusqu'à aujourd'hui, il a fait quelques excès alcooliques.

Les troubles de la motilité allant toujours en augmentant, le malade entre à Bicêtre dans le service de M. Déjerine, le 10 février 1890.

Etat actuel (le 10 février 1890). Malade de taille au-dessous de la moyenne, facies pâle, anémique, présentant une déformation très prononcée des deux pieds et des mains, avec atrophie musculaire, le membre inférieur droit (fracture ancienne) est raccourci (Pl. LXXII C).

Les deux pieds présentent la déformation suivante : équinisme très prononcé avec convexité du tarse (Pl. LXXII C). La première phalange des orteils, celle du gros orteil principalement, est en flexion dorsale, les deuxième et troisième, en flexion plantaire légère, et la flexion est plus prononcée pour la phalange unguéale que pour les autres. Les tendons des extenseurs des orteils, celui du gros orteil principalement, sont tendus et se dessinent sous la peau. L'équinisme des pieds n'est pas tout à fait direct, mais s'accompagne d'un léger degré de varus. La convexité de la voûte plantaire interne est très exagérée, c'est un véritable pied creux, et partant le diamètre antéro-postérieur du pied est raccourci, le talon antérieur étant beaucoup plus rapproché du talon postérieur qu'à l'état physiologique. Cette attitude est maintenue, d'une part, par un certain degré de rétraction du triceps sural pour l'équinisme ; et pour le pied creux, par des rétractions fibreuses, étendues du calcanéum à la tête du premier métatarsien, trousseaux fibreux qui se tendent fortement dans la flexion passive. Les thénars des deux pieds sont nettement atrophiés ; pour les interosseux, l'atrophie paraît moins prononcée. Les muscles des deux jambes

sont notablement atrophiés, surtout dans le groupe antéro-externe. Les mouvements obtenus sont les suivants : le malade, à l'aide du jambier antérieur, peut produire un très léger degré de flexion dorsale, et avec les muscles de la région postérieure de la jambe, un très léger degré de flexion plantaire, ne modifiant du reste en rien la déformation du pied. Les mouvements possibles des orteils se bornent à l'exagération de l'extension dorsale de la première phalange du gros orteil de chaque côté, et une saillie notable du tendon de l'extenseur du gros orteil. Les muscles des cuisses, sans être nettement atrophiés sont cependant peu développés ; sur la cuisse droite (ancienne fracture) les masses musculaires sont plus diminuées qu'à gauche.

La station debout et la marche sont possibles, mais à l'aide de souliers spéciaux et d'une canne (pieds nus, la marche est presque impossible). Sans canne pour s'appuyer, même avec ses souliers, le malade ne peut se tenir debout, il oscille et tomberait si on ne le retenait (ataxie statique). Debout et pieds nus, on constate quelques mouvements athétosiques des orteils. Dans la station debout, qui n'est possible qu'en élargissant fortement la base de sustentation, l'hyperextension des premières phalanges du pouce et des orteils est encore augmentée.

Les pieds appuient sur le sol, sur les talons antérieur et postérieur, ainsi que sur l'extrémité antérieure du cinquième métatarsien, qui présente, comme les deux autres points d'appui, un épaississement épidermique avec bourse séreuse. Le pied, en effet, appuie sur le bord externe par suite d'un léger degré de varus.

La force musculaire des cuisses et des jambes est assez développée. Les muscles présentent des contractions fibrillaires. Le malade marche en talonnant,lançant légèrement ses jambes en avant et de côté, il ne marche pas en ligne droite, mais en festonnant comme un cérébelleux. Pour marcher, il appuie sa main droite sur une canne. Sans ses souliers conformés d'une façon spéciale, il peut seulement faire quelques pas. Signe de Romberg très accusé.

Membres supérieurs — Atrophie musculaire, type Aran-Duchenne, égale et symétrique des deux côtés, main simienne avec griffe cubitale légère. atrophie très prononcée des éminences thénar et hypothénar, ainsi que des interosseux. L'extension des deux premières phalanges des doigts, l'adduction et l'abduction des doigts, se font encore des deux côtés, mais sans grande force. Les mouvements des muscles des thénars sont presque abolis. Quelques contractions fibrillaires dans le long abducteur du pouce à droite. Les muscles des avant-bras sont peu développés, et le groupe épitrochléen de chaque côté est atrophié. Les mouvements des muscles des avant-bras sont conservés, mais affaiblis en particulier dans les fléchisseurs des doigts et de la main. Le long supinateur et les radiaux sont intacts des deux côtés, il en est de même pour les muscles des bras et des épaules, qui, bien que peu développés, ne paraissent pas nettement atrophiés. Les muscles du cou, de la face et de la nuque sont intacts, il en est de même pour ceux du larynx, du pharynx, du voile du palais et de la langue. La colonne vertébrale est déformée, il existe une cyphoscoliose à concavité gauche dans la région dorsale moyenne, avec saillie de

la partie postérieure des côtes du côté droit, qui bombent en arrière, d'une façon très prononcée.

Sensibilité. — Membres inférieurs, sensibilité tactile très altérée. Nulle sur les pieds et les jambes, elle commence à réapparaître au niveau des genoux, à ce niveau la sensibilité tactile est encore très diminuée, et le malade fait des erreurs de lieu. Ainsi, quand on le touche sur la face interne du genou gauche, il reporte la sensation à la moitié supérieure de la cuisse. Dans les parties où la sensibilité tactile commence à être perçue, il existe un retard dans la transmission, retard qui, comme l'anesthésie, diminue à mesure que l'on se rapproche de la racine du membre. Le chatouillement de la plante du pied n'est presque pas senti. Sensibilité à la douleur, très altérée également. Il existe un retard notable dans la transmission, sept à huit secondes pour le dos du pied, retard qui diminue en remontant. La localisation de la sensibilité



Fig. 1.



Fig. 2.

douloureuse se fait assez exactement. La sensibilité douloureuse est pervertie par places, c'est ainsi qu'une piqûre d'aiguille sur la jambe droite détermine une sensation de brûlure. Mêmes altérations pour la sensibilité thermique (eau à 84 degrés), retard de plusieurs secondes dans la transmission avec thermo-anesthésie très prononcée. Mêmes particularités pour le froid (glace), diminution et retard qui, pour la sensibilité à la température comme pour les autres, sont d'autant plus prononcés, qu'on examine des régions plus éloignées de la racine des membres.

Membres supérieurs. Les différents modes de sensibilité, tact, douleur, température, sont également altérés ; l'altération, un peu moins prononcée qu'aux membres inférieurs, diminue aussi ici en remontant le long des mem-

bres. Le retard, très prononcé sur la peau des mains, diminue également en remontant.

Sur la face antérieure et postérieure du tronc, la sensibilité tactile et douloureuse est également diminuée. Sur la face et la muqueuse buccale, la sensibilité est intacte sous tous ses modes.

Abolition des réflexes patellaire et olécranien, ainsi que du réflexe cutané plantaire. Sens musculaire normal.

État de la motilité. — La démarche a été décrite plus haut. Le malade étant couché dans le décubitus dorsal et les yeux ouverts, l'incoordination des membres inférieurs est peu prononcée, et si on lui dit de toucher son cou-de-pied gauche avec son talon droit, les mouvements transversaux, avant d'arriver au but, sont peu marqués. Au contraire, les yeux fermés, le malade n'arrive à exécuter le mouvement qu'en faisant décrire à son pied une série de mouvements transversaux, puis, il laisse tout d'un coup tomber son talon, lorsqu'il croit être arrivé dans la bonne direction. Aux membres supérieurs, l'incoordination est plus marquée.

Les yeux ouverts, si l'on dit au malade de prendre un objet sur la table (plume, verre), sa main exécute de légers mouvements de latéralité, puis s'abat sur l'objet. Les yeux fermés, cette incoordination augmente beaucoup.

Ainsi, par exemple, lui dit-on de se toucher le nez ou une oreille avec l'index de l'une ou de l'autre main, les mouvements de latéralité s'exagèrent et le doigt tombe à droite ou à gauche du but désigné.

Le malade peut écrire avec un crayon, mais son écriture est altérée, heurtée, quoique encore très lisible. Le sens musculaire est intact dans les quatre membres; le malade, les yeux fermés, indique facilement dans quelle situation on les place. La notion de poids est très altérée, le malade ne perçoit pas des différences de poids, placés dans ses mains, si cette différence ne dépasse pas 30 grammes.

Sens spéciaux. — Vue. Légère inégalité pupillaire (la pupille droite est un peu plus dilatée que la gauche). Les deux pupilles présentent, du reste, un certain degré de myosis. Réflexe lumineux aboli, réflexe accommodatif conservé (signe d'Argyll-Robertson).

A l'état de repos, pas de nystagmus. Pendant les mouvements des globes oculaires, nystagmus très net. Si l'on dit au malade de suivre le doigt que l'on promène lentement devant ses yeux, soit de droite à gauche, soit de haut en bas, on voit le globe oculaire animé de très légers mouvements transversaux ou verticaux, suivant que l'œil se meut dans l'un on l'autre sens.

La vue est bonne, la malade lit facilement. Pas de troubles des autres sens spéciaux.

Pas de troubles génito-urinaires. État général satisfaisant. Pas de lésions viscérales. Puissance génitale conservée.

Douleurs fulgurantes. — Depuis l'âge de dix-sept ans, le malade ressent dans les membres inférieurs des douleurs ayant tous les caractères des douleurs fulgurantes, comme rapidité et intensité de douleur. Il lui arrive assez souvent, lorsqu'il marche, d'être pris tout d'un coup dans les membres infé-

rieurs, tantôt dans le droit, tantôt dans le gauche, d'une douleur lancinante extrêmement intense, parcourant le membre du haut en bas.

Cette douleur est tellement aiguë *qu'elle l'arrête brusquement dans sa marche*, parfois même elle est si forte, qu'il sent ses jambes s'affaisser sous lui et qu'il tombe à terre. Au lit, ces douleurs se manifestent également et quand il les ressent, il met instinctivement ses jambes en extension. La durée de ces douleurs est de quelques secondes, elles surviennent assez fréquemment, deux à trois fois par semaine. Pas de douleurs constrictives ni térébrantes. Pas de douleurs dans les membres supérieurs.

L'intelligence du malade est assez développée. Il parle facilement, mais la parole est légèrement scandée. Etat mental de dégénéré. Il se targue volontiers de ses vices, qui sont nombreux.

État de la contractilité électrique, le 17 février 1890. — Courants faradiques (chariot), minimum d'excitation : 9 c. 5.

MÉTHODE POLAIRE

	COURANT FARADIQUE	
Membres inférieurs.	Droit	Gauche
	—	—
Jambe.		
Région antéro-externe	à 0 = 0	à 0 = 0
Région postérieure	à 0 = 0	à 0 = 0
Cuisse.		
Région antérieure	à 0 = 0	à 0 contr.
Région postérieure	à 0 = 0	à 0 contr.
Membres supérieurs.		
Avant-bras.		
Fléchisseurs	à 2°	à 1°
Extenseurs	à 0 = 0	à 0 = 0
Thénar, hypothénar, interosseux	à 0 = 0	à 0 = 0
Bras.		
Biceps	à 7°	6.5
Triceps	à 7°	6.5
Deltoïde	à 7°	7°

La sensibilité électrique est abolie presque complètement. En employant l'appareil magnéto-électrique, on obtient des contractions dans tous les muscles où les courants faradiques ne déterminaient rien. Ce fait important dont nous devons la connaissance au Dr Dubois, de Berne, montre qu'en réalité, ici, il n'y a pas véritablement abolition de la contractilité faradique.

Courants galvaniques. Galvanomètre apériodique. Méthode polaire.

Membre inférieur droit. Muscles de la jambe à 15 M a, NFC et PFC = 0. Fléchisseurs de l'avant-bras droit à 20 M a, NFC > PFC. Pas de réaction de dégénérescence.

L'observation précédente résume l'état du malade en 1890. A partir de cette époque jusqu'à aujourd'hui, les phénomènes notés ont été les suivants : Tout d'abord le myosis s'est accentué et le réflexe lumineux est complètement éteint depuis un an. En outre la pupille droite est un peu déformée, allongée dans le sens vertical.

L'atrophie musculaire n'a que très peu progressé depuis cette époque, et la force des bras, des jambes, est encore à l'heure actuelle (mars 1893) très développée.

Par contre, les symptômes d'incoordination ont augmenté, le malade se sent moins assuré sur ses jambes. Il peut marcher, aller facilement à pied depuis Bicêtre à l'avenue d'Italie, en s'aidant d'une canne et en regardant attentivement le sol. Les yeux fermés, il ne peut se tenir debout et peut encore moins marcher. Depuis près de trois ans il ne peut plus marcher la nuit, aussi rentre-t-il rarement le soir, et il ne peut le faire que si, en descendant du tramway, il trouve quelqu'un pour le soutenir par un bras et le diriger jusqu'à l'hospice. S'il ne trouve personne, il s'assied par terre jusqu'à ce que passe un camarade qui puisse l'accompagner. Il éprouve très souvent aujourd'hui un symptôme qu'il ne ressentait que rarement autrefois, à savoir, le dérobement des jambes (*Giving way of the legs*) des auteurs anglais. Ce phénomène se montre chez lui sans aucune raison ; étant debout, appuyé sur sa canne, tout à coup il tombe assis à terre. L'incoordination des membres supérieurs a également augmenté. Les troubles de la sensibilité et les douleurs fulgurantes présentent autant d'acuité qu'autrefois. Lorsqu'il ressent ces douleurs, il tombe généralement à terre.

La cypho-scoliose a un peu augmenté.

Sens musculaire. — Si le malade peut, les yeux fermés, reproduire assez exactement avec un membre les attitudes passives imprimées à l'autre membre, par contre, la *notion de position* est chez lui très altérée. Lorsqu'on lui dit de toucher, les yeux fermés, une partie quelconque de l'un ou l'autre de ses membres, il commet des erreurs de lieu considérables et n'arrive à l'endroit désigné qu'en glissant son doigt sur la peau jusqu'a ce qu'il ait atteint le but. A la face, il existe depuis plus d'un an des symptômes spéciaux : contractions fibrillaires très nettes des releveurs des commissures avec saillie des lèvres et renversement en dehors de la lèvre inférieure. Le malade peut faire la moue et siffler, mais il siffle beaucoup moins facilement qu'autrefois. Rien du côté du facial supérieur. Ce malade, qui avait déjà autrefois l'ouïe dure, est atteint actuellement d'une surdité assez prononcée qui s'est développée progressivement. L'examen des yeux pratiqué par M. Viallet, le 16 mars 1893, fournit les renseignements suivants : Œil gauche et œil droit, hypermétropie et astigmatisme, vision normale après correction. Fond de l'œil normal. Nystagmus dynamique. Pupilles : myosis double, pupille droite un peu plus dilatée que la gauche, déformée, elliptique à grand axe oblique en bas et en dedans. Réaction pupillaire abolie pour la lumière, conservée pour la convergence. Signe d'A. Robertson. Sens chromatique normal. Champ visuel normal. L'état mental est toujours le même, c'est celui d'un dégénéré vicieux racontant sa vie

passée (il a été souteneur jusqu'à l'âge de vingt ans), sans regret comme sans forfanterie, comme une chose toute naturelle. Aucune notion du bien et du mal. Enfin, symptôme important que nous avons été amené à chercher chez ce malade après avoir pratiqué l'autopsie de sa sœur, tous les troncs nerveux des membres accessibles à la palpation, à savoir : le cubital au coude, le radial dans la gouttière de torsion, le médian à la face interne du bras, le sciatique poplité externe au niveau de la tête du péroné, tous ces nerfs *sont augmentés de volume, d'un diamètre double de celui de l'état ordinaire et très durs à la palpation*. Ils ne paraissent cependant pas sensiblement plus douloureux à la pression que dans l'état normal.

Nous revîmes régulièrement ce malade plusieurs fois chaque année de 1893 à 1900. Son état resta sensiblement le même au point de vue de l'atrophie musculaire des membres, l'incoordination motrice augmenta légèrement. Le facies toutefois se modifia nettement, la paralysie faciale inférieure augmenta. Les lèvres devinrent plus saillantes et donnant l'apparence d'une bouche de myopathique. Rire transversal : contractions fibrillaires très nettes dans l'orbiculaire des lèvres. La surdité progressa également et devint complète. Chez ce malade l'examen du larynx pratiqué en février 1896 a permis de constater l'existence d'une paralysie laryngée. M. le Dr Natier, qui a pratiqué cet examen, m'a remis la note suivante : « La corde vocale gauche est contracturée en adduction sur la ligne médiane. Le cartilage aryténoïde gauche est luxé en avant et en dedans et il est complètement immobilisé. A l'exploration de la sensibilité avec le stylet on ne constate aucun trouble et le larynx réagit normalement. La voix est absolument conservée. Le malade parle avec sa corde vocale droite. » L'existence chez ce malade d'une paralysie laryngée rapproche encore la symptomatologie de la névrite interstitielle hypertrophique de celle du tabes classique, affection où, ainsi qu'on le sait, les paralysies laryngées sont loin d'être rares.

En 1900 le malade présente des signes très nets de tuberculose pulmonaire. Il entre à la Pitié dans le service de M. Babinski où il meurt en janvier 1901. M. Babinski eut la grande amabilité de bien vouloir nous envoyer les pièces et nous sommes heureux de le remercier ici, ainsi que M. Nageotte qui pratiqua l'autopsie.

Autopsie. — Nous laisserons de côté l'examen des viscères et nous nous bornerons à exposer les résultats de l'examen des centres nerveux, des muscles et des nerfs.

Examen macroscopique. — Le cerveau paraît absolument normal.

Ce qui frappe le plus, quand on examine la moelle, c'est l'hypertrophie considérable des nerfs de la queue de cheval ; ils sont lisses, grisâtres et ne présentent pas de rugosités à leur surface (Pl. LXXI). Certainement ils ont beaucoup plus du double du volume normal. Comparées aux racines d'un sujet normal, les racines dorsales et cervicales sont également hypertrophiées, beaucoup moins cependant que les nerfs de la queue de cheval.

Quand on examine ceux-ci sur tout leur trajet, on remarque que l'hypertrophie est plus considérable pour les racines antérieures que pour les racines

postérieures ; que pour les racines antérieures l'hypertrophie diminue progressivement depuis la moelle jusqu'au canal dure-mérien ; que pour les racines postérieures c'est l'inverse qui tend à se produire, l'extrémité ganglionnaire étant un peu plus épaisse que l'extrémité médullaire.

Ces différences entre les racines antérieures et postérieures, et pour chacune d'elles entre l'extrémité ganglionnaire et l'extrémité médullaire, sont inappréciables, du moins à un simple examen macroscopique, pour les racines de la moelle dorsale et cervicale.

La moelle n'est ni diminuée, ni augmentée de volume ; on ne constate que l'atrophie des cordons postérieurs qui sont moins larges et ont une teinte gris rosé. Les cornes postérieures sont très rapprochées l'une de l'autre. Il exfste également un léger degré de leptoméningite au niveau des cordons postérieurs : la dure-mère ne présente aucune altération.

Les ganglions rachidiens sont très notablement hypertrophiés.

Les nerfs crâniens, à leur émergence du bulbe, sont plus gros que ceux d'un individu normal, mais l'hypertrophie est moins prononcée que pour les racines médullaires. Le sympathique n'a été examiné que dans la région cervicale. Il est plus du double d'un sympathique normal. Il en est de même pour les pneumogastriques qui sont très augmentés de volume.

Tous les nerfs du membre supérieur et inférieur sont en quelque sorte gigantesques : le grand sympathique cervical (avec ses ganglions) et le pneumogastrique atteignent des dimensions extraordinaires.

Si on compare les nerfs du plexus brachial aux racines correspondantes de la région cervicale, on remarque que l'hypertrophie est beaucoup plus considérable pour les nerfs périphériques que pour les racines.

Certains muscles étaient extrêmement atrophiés : pour d'autres, l'atrophie était moins prononcée ; malheureusement il ne nous a pas été possible de pratiquer nous-mêmes l'examen macroscopique et la dissection des membres, comme cela avait été fait pour la sœur du malade ; il eût été intéressant de juxtaposer ces deux examens et de les comparer entre eux.

Examen histologique. — Pour l'exposé de cet examen nous suivrons à peu près le même ordre que pour l'observation précédemment publiée et le lecteur pourra ainsi comparer plus facilement les résultats obtenus dans les deux cas.

Nous n'avons pas eu à notre disposition de nerfs périphériques fixés par l'acide osmique et nous n'avons pu par conséquent en pratiquer l'examen sur dissociation : nous n'avons pu recourir à cette méthode que pour quelques faisceaux du sciatique, pour les racines antérieures et postérieures.

Mais nous avons pu suivre, sur les coupes de muscles, des petits filets nerveux intrafasciculaires, c'est pourquoi nous commencerons cette étude par l'examen des muscles, nous la continuerons par l'examen des rameaux nerveux intra-musculaires,

Examen des muscles. — Cet examen a été fait après fixation par le liquide de Muller et coloration soit par l'hématoxyline-éosine, soit par la méthode de Marchi.

Plusieurs muscles ont été examinés : fléchisseur superficiel et profond,

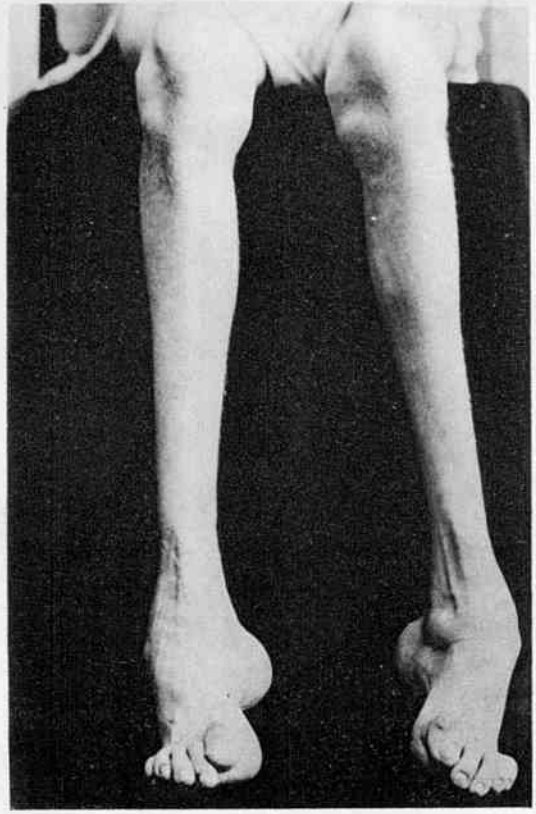

A

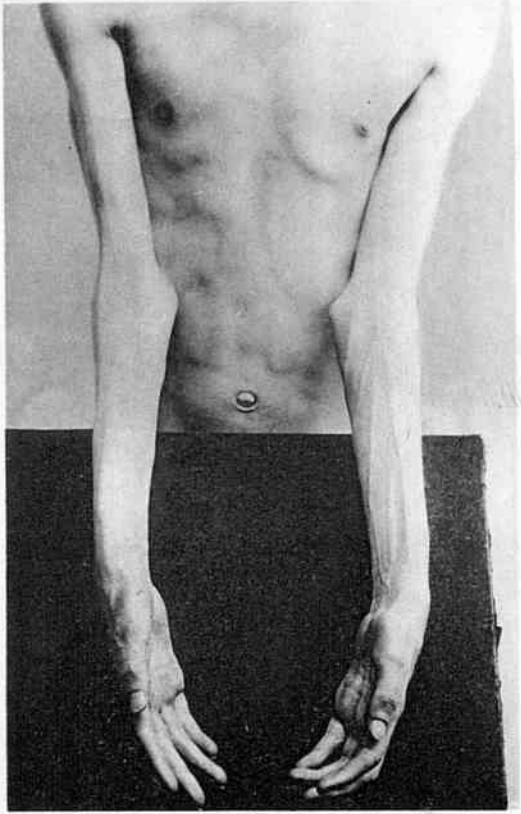

B

NÉVRITE INTERSTITIELLE HYPERTROPHIQUE

(Dejerine et André Thomas.)

Masson & Cie, Éditeurs

muscles de l'éminence thénar, deltoïde, biceps, etc... aux membres supérieurs ; muscles de la région antéro-externe de la jambe, triceps fémoral... aux membres inférieurs. Les coupes, soit longitudinales, soit transversales, ont été faites après inclusion à la celloïdine ou à la paraffine : les coupes longitudinales, à la paraffine, colorées à l'hématoxyline-éosine, sont particulièrement favorables pour suivre le processus histologique de l'atrophie musculaire.

Dans les muscles de l'éminence thénar, on trouve à peine quelques vestiges de fibres musculaires : la plupart ont disparu et sur celles qui persistent, l'atrophie est extrême, la striation n'est plus reconnaissable : les noyaux sont rares, les fibres disparues sont remplacées soit par des vésicules adipeuses, soit par du tissu cellulaire, soit par du tissu fibreux adulte, relativement compact par endroits. Les vaisseaux sont presque tous malades, leurs tuniques sont épaissies.

L'*examen du triceps fémoral* est plus intéressant parce que les lésions y sont moins avancées. On remarque tout d'abord que toutes les fibres ne sont pas atteintes d'atrophie, celle-ci procède par zones, des petits groupes de fibres atrophiées sont séparés par des groupes de fibres normales, et le champ des fibres malades est nettement délimité.

Un certain nombre de fibres n'ont subi qu'un processus d'atrophie simple, le sarcolemme est très légèrement épaissi et les noyaux ne sont guère multipliés.

Ailleurs ce sont des placards dans lesquels on distingue à peine quelques fibres atrophiées. Le plus grand nombre est réduit à des déchets protoplasmiques, à des amas pigmentaires, le tout entouré de noyaux nombreux et très gros ; quelques-uns même sont gigantesques. Ils se colorent inégalement par l'hématoxyline : quelques-uns ont une coloration violette intense ; d'autres sont pâles et on distingue à leur intérieur quelques granulations plus foncées, par endroits toute la fibre prend une coloration légèrement violette comme si la substance nucléaire s'était intimement mélangée à la fibre musculaire. Entre la fibre simplement atrophiée et cette fibre encombrée de noyaux et de déchets, qui donne l'impression d'une fibre en quelque sorte digérée par les noyaux hypertrophiés et multipliés (myophagie), il existe tous les intermédiaires. Par contre quelques fibres paraissent augmentées de volume, hypertrophiées ; enfin la dégénérescence hyaline a envahi quelques fibres, atrophiées ou hypertrophiées.

Le tissu interstitiel est relativement peu proliféré, un tissu conjonctif fibrillaire s'insinue entre les fibres les plus malades. Par places il y a un peu d'adipose interstitielle. La paroi des vaisseaux (principalement la tunique externe) est légèrement épaissie.

Les coupes longitudinales des *muscles de la région antéro-externe de la jambe* montrent encore plus clairement toutes les phases de ce processus. C'est la même distribution par zones de l'atrophie ; en outre, des fibres déjà très réduites ont conservé leur striation transversale, d'autres sont striées longitudinalement ; enfin la dégénérescence n'atteint pas en bloc toute la fibre mus-

culaire, certaines parties sont malades alors que les parties adjacentes ne sont nullement altérées ; on voit alors des fibres creusées de petites logettes occupées par de nombreux noyaux, quelquefois volumineux, mais souvent mal colorés par l'hématoxyline, par des débris ou des blocs de substance musculaire : la fibre prend parfois à ce niveau une coloration uniformément violette. Les fibres disparues sont par places remplacées par du tissu fibreux plus ou moins abondant. Ces divers aspects donnent l'impression que les noyaux contribuent à achever la dislocation de la fibre musculaire.

Sur les muscles traités par la méthode de Marchi, les aspects sont un peu différents suivant les muscles ; mais d'une façon générale, du moins sur ceux que nous avons examinés, la stéatose interstitielle n'est pas très prononcée.

Ainsi sur le long supinateur quelques fibres contiennent un grand nombre de fines gouttelettes de graisse colorées en noir par l'acide osmique ; et on constate encore ici que cette dégénérescence graisseuse se fait par zones, des petits groupes de fibres dégénérées sont plongés au milieu de fibres saines ; les fibres qui ont subi ce mode de dégénérescence ne sont d'ailleurs nullement ou relativement peu atrophiées ; les fibres qui sont les plus réduites ne contiennent plus de gouttelettes, on n'y trouve que du pigment.

Examen des nerfs périphériques. — Cet examen a porté sur les petits filets intra-musculaires ; comme les fibres musculaires, ils ont été colorés par l'éosine et l'hématoxyline ou par le picro-carmin. Sur tous, la plupart des fibres nerveuses ont presque complètement disparu, et chaque filet nerveux n'est plus représenté que par des petits fascicules de fibres conjonctives, assez espacés les uns des autres ; cependant il est rare que même sur les fascicules les plus dégénérés, il ne persiste par une ou deux fibres à myéline au centre de laquelle on distingue encore un cylindre-axe.

Sur chacune de ces fibres la myéline prend avec l'hématoxyline une coloration légèrement violette et elle est entourée d'une gaine conjonctive plus ou moins épaisse ; les noyaux sont extrêmement rares. Le périnèvre est relativement peu épaissi.

Examen des troncs nerveux. — Nous n'avons pas eu à notre disposition des nerfs à leur terminaison et il est regrettable que nous n'ayons pu vérifier ce qui avait été constaté au cours de la première autopsie, à savoir que les nerfs présentent des altérations qui, d'une façon générale, sont plus marquées dans les parties terminales et vont en diminuant à mesure que l'on considère des points plus voisins de leur origine ; cependant la comparaison des nerfs intra-musculaires et des troncs nerveux permet d'affirmer qu'il y a moins de fibres dans les premiers. Comme type des lésions nous prendrons le tronc du sciatique à mi-hauteur de la cuisse.

A un faible grossissement on remarque que l'hypertrophie porte surtout sur les fascicules et le tissu interfasciculaire, l'épinèvre n'est pas sensiblement épaissi (Pl. LXXV B).

Dans chaque fascicule il y a à considérer les fibres nerveuses et le périnèvre.

Les fibres à myéline sont très rares, mais dans chaque fascicule on en dis-

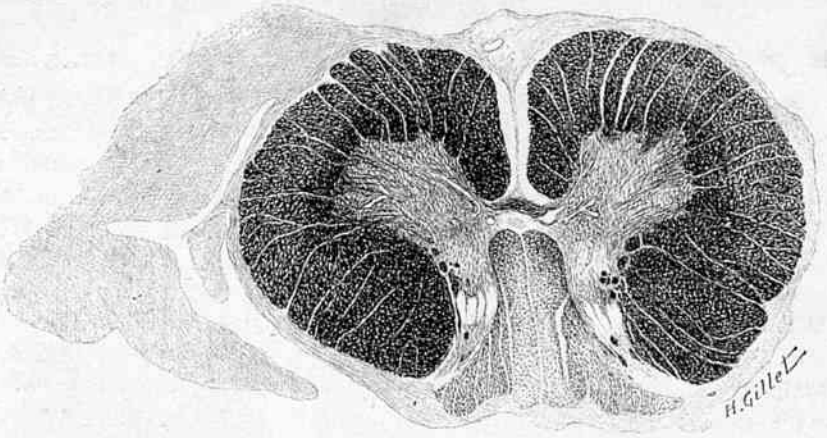

A. — Coupe de la moelle au niveau de la VIIe racine cervicale.
Racines hypertrophiées. — Méthode de Pal.

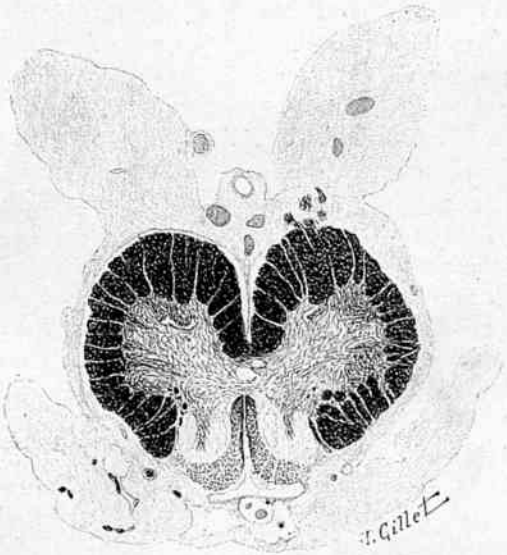

A'. — Coupe de la moelle au niveau de la IIe racine sacrée.
Racines hypertrophiées. — Méthode de Pal.

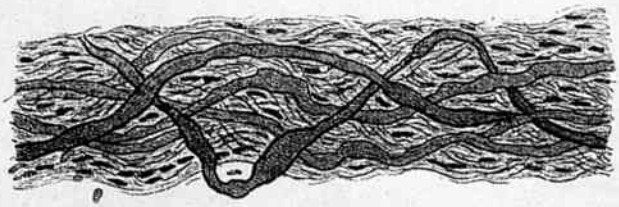

Dissociation d'une racine lombaire antérieure après fixation
par l'acide osmique et coloration par le carmin.



A''. — Une fibre nerveuse isolée dans une racine. — Gaine de Schwann hypertrophiée.

NÉVRITE INTERSTITIELLE HYPERTROPHIQUE

(*Dejerine* et *A. Thomas.*)

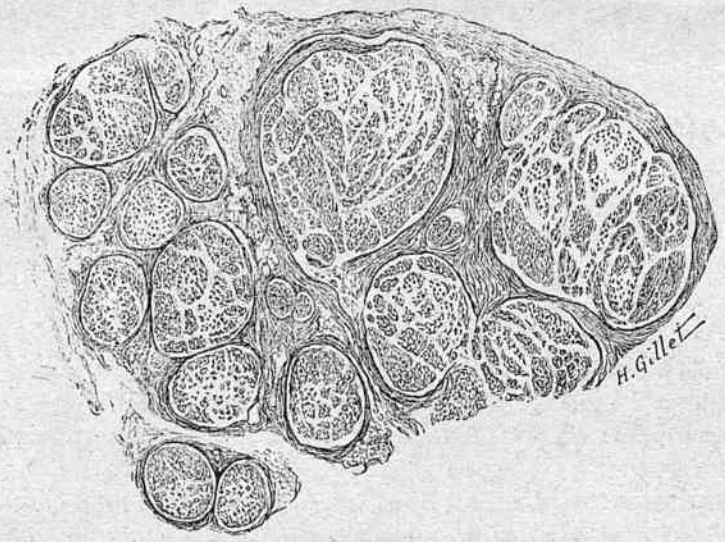

B. — Coupe du nerf sciatique vue à un faible grossissement.

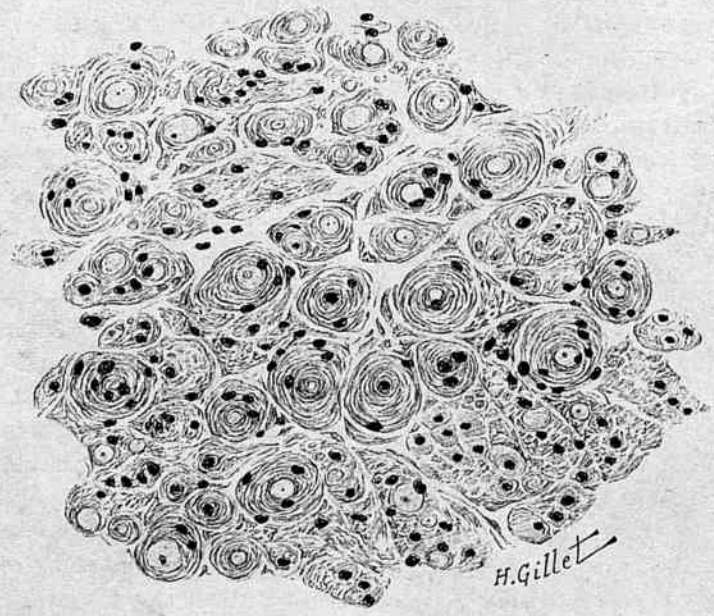

B′. — La même coupe vue à un plus fort grossissement. Les fibres nerveuses sont entourées d'une gaine de tissu conjonctif. Color. par l'hématoxyline-éosine.

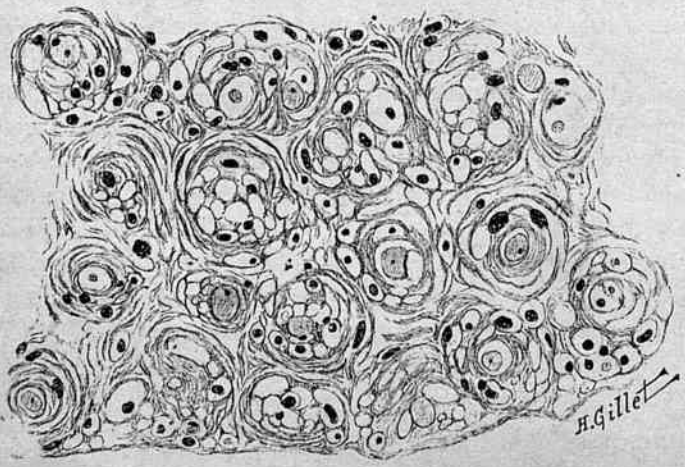

B″. — IVe racine lombaire antérieure droite à égale distance de la moelle et du ganglion. Color. par l'hématoxyline-éosine.

tingue quelques-unes ; elles se voient mieux sur les coupes colorées par la méthode de Pal.

Chaque fibre à myéline est entourée par une gaîne de tissu conjonctif dont les fibres sont imbriquées les unes autour des autres, comme une pelure d'oignon et très intensivement colorées soit par l'éosine, soit par le carmin (Pl. LXXV B'). La gaîne de myéline se colore en violet pâle par l'hématoxyline alunée et le cylindre-axe en rouge intense. L'épaisseur de cette gaîne est extrêmement variable d'une fibre à l'autre : d'ailleurs la plupart de ces gaînes sont vides et il est impossible de découvrir au centre ni myéline, ni cylindre-axe. L'agencement des fibres entre elles est lui-même assez variable. Par endroits elles sont tassées, accolées les unes aux autres ; en d'autres endroits elles sont groupées par fascicules, ou isolées et séparées les unes des autres par un tissu cellulaire lâche dans lequel il existe peu de noyaux et peu de fibres conjonctives ; les noyaux sont également rares dans les gaînes conjonctives qui entourent chaque fibre nerveuse ; il s'agit en effet d'un tissu complètement organisé, en quelque sorte cicatriciel.

Le périnèvre est épaissi et forme autour de chaque fascicule un anneau scléreux, dense.

Les fascicules sont séparés entre eux et de l'épinèvre par un tissu fibreux très abondant dont les faisceaux sont irrégulièrement dissociés par un tissu cellulaire à larges mailles.

On n'observe nulle part de lésion d'inflammation récente. La paroi des vaisseaux est le plus souvent épaissie.

Les coupes des nerfs crural, radial, médian, cubital, circonflexe nous ont révélé des lésions absolument identiques : sur les coupes du crural il existe peut-être un peu plus de noyaux dans la gaîne conjonctive de chaque fibre nerveuse, mais ce sont des différences à peine appréciables.

Quelques faisceaux du nerf sciatique ont été dissociés après fixation par l'acide osmique et le picro-carmin. L'aspect des fibres est à peu près le même que sur les racines à l'examen desquelles nous renvoyons le lecteur : cependant les fibres pourvues d'une gaîne de myéline y sont moins nombreuses et la sclérose monotubulaire y est plus nette.

On retrouve les mêmes lésions mais à un degré moins avancé sur les nerfs crâniens.

Sur le pneumogastrique à la région cervicale, les lésions se présentent avec une intensité variable : par endroits elles font défaut ou sont à peine appréciables ; ailleurs elles sont des plus nettes et les fibres sont engaînées par un tissu conjonctif riche en noyaux.

Le *grand sympathique* présente des altérations semblables.

Examen des racines par dissociation.

Cet examen a été fait après fixation par l'acide osmique et coloration en masse par le picro-carmin.

Nous avons examiné par ce procédé une racine lombaire (racine antérieure et racine postérieure).

Racine antérieure. — A un faible grossissement on peut déjà constater le petit nombre des fibres à myéline : presque toutes les fibres ont perdu en effet leur gaine de myéline ; et celles qui en sont encore pourvues sont irrégulières, moniliformes; enfin il existe, d'une façon générale, une multiplication intense des noyaux ; mais la dégénérescence wallérienne (segmentation en boules) fait défaut.

L'agencement des fibres entre elles est assez variable. Sur certains groupes, les fibres représentées pour la plupart par des gaines vides assez épaisses sont juxtaposées les unes aux autres, sans entrelacement : le tissu conjonctif interstitiel ne paraît pas manifestement proliféré. Sur d'autres groupes l'aspect est tout différent, ce sont des petits faisceaux que les aiguilles n'ont pas réussi à dissocier, ou qui se sont rompus dans les tentatives de division ; en effet c'est un entremêlement de fibres conjonctives et de gaines vides semées de noyaux de volume et de forme divers, le tout contenant une ou quelques rares fibres à myéline enroulées en spirale autour de l'axe de ces faisceaux ; quelques-uns de ces faisceaux donnent au premier abord l'aspect de fibres en voie de régénération. (Pl. LXXIV A''). Il est difficile de faire la part de ce qui revient, dans cet enchevêtrement, aux fibres nerveuses, aux gaines vides et au tissu conjonctif ; cependant en quelques points où la dissociation a pu être poursuivie un peu plus loin on peut constater la présence d'un tissu conjonctif plus ou moins abondant en fibres ou en noyaux ; les noyaux sont volumineux, le plus souvent de forme circulaire, mais assez irréguliers, et se distinguant par ces caractères des noyaux allongés des gaines de Schwann, qui sont eux aussi relativement nombreux.

Les gaines à myéline qui persistent sont très altérées de forme, leur diamètre est irrégulier, elles sont comme boursouflées par endroits, un segment interannulaire de gros calibre se continue avec un segment interannulaire de petit calibre ; il est exceptionnel de rencontrer des images semblables à celles de la dégénérescence wallérienne, cependant nous avons rencontré sur quelques fibres de gros blocs de myéline entremêlés à des débris pigmentaires et à des amas de noyaux. Il n'est pas facile d'isoler complètement une fibre ayant encore sa gaine de myéline et de différencier nettement la gaine de Schwann du tissu environnant ; cependant nous avons pu y réussir sur quelques-unes et il en existe dont la gaine de Schwann est hypertrophiée (Pl. LXXIV A'').

Notre attention ayant été attirée, à un simple examen macroscopique, par la décroissance du calibre des racines antérieures depuis la moelle jusqu'à la périphérie, il nous a paru intéressant de diviser une racine en deux segments, un segment médullaire ou central, et un segment périphérique et d'en pratiquer séparément la dissociation.

Les résultats ont été les suivants : sur le segment médullaire ou central, les fibres présentent pour la plupart l'aspect enchevêtré, en nattes que nous avons décrit précédemment ; les noyaux volumineux et irréguliers sont plus nombreux et les gaînes de myéline le sont également.

Toutefois cette prolifération des noyaux ne se voit pas sur toute la longueur de la fibre ; elle n'existe que par places : suivant les endroits que l'on examine

ce sont les fibres conjonctives ou les noyaux qui prédominent ; ces constatations tendent à démontrer que ce processus n'envahit pas chaque fibre isolément et simultanément sur toute sa longueur.

Dans le bout périphérique l'aspect en nattes se voit encore, mais beaucoup moins que sur le bout central ; la transition de l'aspect en nattes à l'aspect de simples fibres juxtaposées se rencontre quelquefois ; les racines se présentent alors à peu près sous le même aspect que des racines de tabétiques, si ce n'est que les gaines de Schwann paraissent plus grosses, les noyaux plus gros et plus nombreux ; il n'est pas facile, en présence de telles figures, de différencier le tissu conjonctif des gaînes vides.

Racines postérieures. — Elles présentent un aspect un peu différent des racines antérieures : les faisceaux de fibres enchevêtrées figurant des nattes, sont plutôt rares ; par places il existe des amas de gros noyaux ou de tissu conjonctif ; plusieurs faisceaux paraissent constitués par une fibre nerveuse entourée de tissu conjonctif.

En résumé, les fibres radiculaires paraissent souvent engainées dans un manchon de tissu conjonctif, dans lequel prédominent le plus souvent des fibres adultes, mais quelquefois aussi des noyaux, surtout dans le bout central des racines antérieures ; mais nous n'avons pu isoler nettement des cellules fusiformes comme dans le premier cas et les dissociations sont insuffisantes pour nous renseigner sur la participation exacte du tissu conjonctif et des gaînes vides dans la constitution de ce manchon. C'est pourquoi il est important de comparer l'état des racines sur dissociation à celui qu'elles présentent sur coupes.

Examen des racines sur coupes.

Racines antérieures. — Nous avons partagé la IVe lombaire droite et la Ve lombaire gauche en trois tronçons : un central ou médullaire, un périphérique ou ganglionnaire, un intermédiaire. Sur chacun de ces tronçons nous avons fait des coupes transversales fines à la paraffine et nous les avons colorées par l'hématoxyline-éosine. *Le tronçon médullaire* est formé de petits cylindres juxtaposés les uns aux autres, de dimensions variables. Le centre de ces cylindres est souvent occupé par une fibre nerveuse dont la myéline se colore en gris violet et dont le centre est occupé par un cylindre-axe coloré en rouge. Cette fibre est entourée d'un manchon constitué par des fibres et des noyaux disposés sur plusieurs couches concentriques : les uns et les autres laissent entre eux des petites logettes ou vacuoles dont la plupart sont inoccupées, mais dont quelques-unes contiennent cependant un cylindre-axe.

L'aspect du tronçon périphérique est notablement différent : le calibre des cylindres est en effet très réduit ; les vacuoles et les noyaux sont rares autour de chaque fibre et le manchon qui l'engaine est plus souvent formé ici par du tissu fibreux très dense, disposé en plusieurs lames imbriquées les unes dans les autres comme la pulpe d'un oignon.

Sur le tronçon intermédiaire, les lésions tiennent le milieu entre celles qui existent dans le bout central et dans le bout périphérique (Pl. LXXV B").

Les petits cylindres que nous avons décrits sont isolés les uns des autres par un tissu conjonctif lâche, relativement peu proliféré, la paroi des vaisseaux est épaissie et a subi la dégénérescence hyaline.

Après la comparaison des dissociations et des coupes l'interprétation devient plus aisée.

Tout d'abord les petits cylindres constitués par une fibre nerveuse centrale et une gaine dans la constitution de laquelle entrent des fibres nerveuses de plus petit calibre, des vacuoles, du tissu conjonctif et des noyaux, répondent aux faisceaux enchevêtrés, en nattes, que nous avons vus plus abondants sur la dissociation du bout central de la racine antérieure. Les cylindres constitués par une fibre centrale myélinisée ou non myélinisée engainée d'un simple manchon de fibres conjonctives tassées les unes contre les autres, correspondent aux petits faisceaux dans lesquels il ne nous a pas toujours été possible, sur les dissociations, de différencier le tissu conjonctif et les gaines vides.

Si on remarque que les fibres nerveuses sont plus nombreuses dans les racines antérieures que dans les troncs nerveux et dans les nerfs intra-musculaires; si d'autre part on compare les aspects différents que prend la racine antérieure suivant qu'on l'envisage à des niveaux plus ou moins éloignés de la moelle, la plus grande richesse de la gaine en noyaux et en éléments jeunes dans les parties plus centrales, la prédominance du tissu conjonctif adulte dans les parties les plus éloignées de la moelle, il devient très vraisemblable du moins pour ce qui concerne les racines antérieures que les lésions sont plus jeunes au centre qu'à la périphérie et que c'est là qu'elles ont dû débuter : elles ont suivi en quelque sorte pour les nerfs moteurs une marche ascendante.

Racines postérieures. — Rien n'est plus intéressant que de comparer les racines antérieures et les racines postérieures au voisinage du ganglion rachidien. C'est ainsi qu'immédiatement au-dessus du cinquième ganglion lombaire gauche, alors que les fibres radiculaires antérieures sont devenues complètement scléreuses, les fibres radiculaires postérieures sont engainées par des manchons analogues à ceux de la racine antérieure au voisinage de la moelle.

Au-dessous du ganglion l'aspect de la racine postérieure se rapproche davantage de celui de la racine antérieure ; il est fâcheux que nous n'ayons pas eu à notre disposition des nerfs cutanés pour faire la comparaison ; mais ce que nous avons observé dans les troncs nerveux du membre supérieur, ou inférieur, nous permet d'appliquer à l'évolution du processus histologique dans les nerfs sensitifs les mêmes considérations que pour les nerfs moteurs ; les lésions paraissent d'autant plus jeunes qu'on se rapproche davantage des centres nerveux.

Ganglions rachidiens.

Le nombre des cellules est légèrement diminué. Les cellules sont pour la plupart petites, atrophiées. Les capsules péri-cellulaires sont peu proliférées ; quelques-unes ont subi la dégénérescence hyaline ; la pigmentation n'est pas exagérée.

Quelques vaisseaux ont subi la dégénérescence hyaline, leur paroi est relativement peu épaissie. La capsule ganglionnaire n'est pas hypertrophiée.

L'hypertrophie des ganglions est due uniquement à l'augmentation de volume des fibres qui les traversent.

Le ganglion sympathique cervical moyen, très hypertrophié, présente des altérations analogues.

Examen de la moelle épinière.

La moelle durcie dans le liquide de Müller, a été étudiée sur des coupes transversales, pratiquées à tous les étages ; des coupes longitudinales ont été également faites à divers niveaux. Elles ont été colorées par la méthode de Weigert-Pal, par le picro-carmin, par l'hématoxyline-éosine.

Sur toute la hauteur de la moelle, les cordons antéro-latéraux sont absolument sains.

Dans leur trajet intra-médullaire les racines antérieures sont absolument intactes ; cependant au niveau de la deuxième et de la première sacrées, les racines antérieures paraissent plus volumineuses dans leur trajet médullaire entre la corne antérieure et la circonférence de la moelle et le diamètre antéro-postérieur des cordons antéro-latéraux à ce niveau est augmenté ; en tout cas les fibres des racines antérieures ne sont nullement dégénérées dans leur trajet intra-médullaire et, comme cela avait été déjà consigné dans l'observation de la sœur de R..., il existe un contraste frappant avec l'aspect des fibres radiculaires à leur émergence, où la plupart ont perdu leur gaîne de myéline.

L'altération des cordons postérieurs, déjà des plus manifestes à l'œil nu, occupe une situation variable suivant l'étage de la moelle ; c'est pourquoi nous étudierons successivement les diverses régions.

A l'extrémité inférieure de la moelle, *au niveau de la IVe sacrée*, par exemple, sur les coupes colorées par la méthode de Pal, le cordon postérieur est décoloré sur toute sa surface, cependant il existe encore des fibres à myéline colorées en bleu, mais clairsemées ; elles sont un peu plus nombreuses, de chaque côté, sur les bords du septum médian. Les zones de Lissauer sont également plus pâles. Les cornes postérieures sont petites et les fibres à myéline y sont très diminuées de nombre ; cependant elles ne sont pas toutes disparues : d'autre part on constate encore la présence de quelques collatérales réflexes.

L'aspect est à peu près le même *au niveau de la IIIe sacrée* ; la dégénération est un peu plus intense dans la zone radiculaire moyenne et dans la zone de pénétration des racines. Au niveau de la IIe sacrée la zone cornu-commissurale et le centre ovale de Flechsig tranchent sur les coupes colorées au Pal, par leur teinte plus foncée : tout le reste du cordon postérieur est au contraire pâle, il en est de même de la zone de Lissauer (Pl. LXXIX A').

La corne postérieure est très réduite et pauvre en fibres à myéline.

Au niveau de la IVe lombaire, les lésions sont les mêmes, si ce n'est que les fibres sont un peu plus abondantes sur les bords du septum médian, dans la zone radiculaire postéro-externe et dans la zone de Lissauer. L'atrophie des cornes postérieures est la même : les fibres collatérales réflexes sont presque complètement disparues.

IIe et Ire lombaires. — L'intégrité relative des zones cornu-commissurales, du septum, des zones radiculaires postérieures est encore plus apparente ; les fibres sont également mieux conservées sur le bord interne de la corne postérieure. Les collatérales réflexes sont rares. Les colonnes de Clarke apparaissent ; leur réseau myélinique est presque complètement disparu : la commissure postérieure est intacte.

XIIe dorsale. — La dégénérescence est plus marquée vers la ligne médiane ; il ne persiste à ce niveau qu'une très mince bande de fibres le long du septum médian, ainsi qu'un petit triangle à l'extrémité postérieure du septum. Dans la partie externe du cordon postérieur la raréfaction est beaucoup moins considérable ; elle est cependant encore très appréciable au niveau de la zone radiculaire moyenne ; les fibres sont au contraire relativement bien conservées dans les zones cornu-commissurales et dans l'angle postéro-externe du cordon postérieur.

Les diamètres de la corne postérieure sont à peu près revenus à la normale et son réseau myélinique, bien coloré, a récupéré en grande partie son aspect habituel. Mais, comme sur les coupes précédentes, les collatérales réflexes sont très diminuées. Le réseau des colonnes de Clarke est très diminué et elles tranchent par leur coloration pâle sur le reste de la coupe.

Sur les coupes des XIe, X^e^, IXe, VIIIe et VIIe dorsales les modifications sont à peine appréciables.

VIe et V^e^ dorsales. — Le cordon postérieur est sensiblement réduit dans son diamètre transversal, les cornes postérieures sont rapprochées. Le faisceau de Goll est très pâle, les fibres y sont très clairsemées ; elles sont un peu plus abondantes le long du septum médian et surtout en avant où elles se confondent avec celles des zones cornu-commissurales. Le faisceau de Burdach est au contraire relativement bien coloré, surtout en avant (zone cornu-commissurale) et en arrière (zone radiculaire postéro-externe), un peu moins dans son tiers moyen (zone radiculaire moyenne) ; en somme les fibres y sont beaucoup plus nombreuses que dans les régions sous-jacentes. Les cornes postérieures et leur réseau, les colonnes de Clarke se rapprochent sensiblement de la normale.

Le tassement qu'a subi le cordon postérieur rend certainement les dégénérescences moins importantes qu'elles ne le sont en réalité.

IVe et IIIe dorsales. — Aucune modification notable. La même différence subsiste entre le cordon de Burdach et le cordon de Goll, celui-ci est relativement moins dégénéré en avant, et en arrière il est séparé de la périphérie par une mince bande de fibres à myéline. Dans le faisceau de Burdach, la dégénération prédomine toujours dans la partie moyenne ; mais elle n'est pas très franchement délimitée, elle est plutôt diffuse.

Ire dorsale. — La même dégénération diffuse subsiste dans les cordons postérieurs, la zone cornu-commissurale est seule intégralement respectée, dans le reste il existe une dégénération diffuse atteignant son maximum dans le cordon de Goll où les fibres sont très rares ; la même différence existe entre le cordon de Goll et le cordon de Burdach que dans les niveaux sous-jacents de

la région dorsale ; la zone radiculaire moyenne est toujours la plus prise.

Les cornes postérieures sont à peine plus petites qu'à l'état normal, mais leur réseau myélinique est maigre, de même les fibres sont très clairsemées dans la zone de Lissauer, les collatérales réflexes font presque complètement défaut.

Dans les segments inférieurs de la région cervicale (*VIII*e, *VII*e *et VI*e *cervicales*), les dégénérescences se cantonnent de plus en plus dans la partie postérieure du cordon de Goll ; dans les cordons de Burdach, elles prédominent toujours dans la zone radiculaire moyenne ; cette zone est particulièrement pâle au niveau de la VIIe racine cervicale (Pl. LXXIV A).

Les cornes postérieures ont à peu près leurs dimensions habituelles, leur réseau est pâle, amaigri, et même les fibres de la zone de Lissauer sont très clairsemées ; les collatérales réflexes sont absentes.

Dans les segments supérieurs de la région cervicale (Ve, IVe, IIIe) la dégénérescence du cordon de Goll se limite de plus en plus vers le tiers postérieur, de même les limites du cordon de Goll et du cordon de Burdach sont plus intensivement colorées : la zone radiculaire moyenne est toujours la zone la plus prise dans les cordons de Burdach : l'aspect de la corne postérieure et de son réseau, de la zone de Lissauer, est le même que dans la région cervicale inférieure.

Un fragment de la moelle a été prélevé à la région cervicale et à la région lombaire pour être examiné par la méthode de Nissl. En outre un autre fragment a été examiné par la méthode de Weigert pour la névroglie.

Méthode de Nissl. — Les cellules sont peut-être un peu moins nombreuses qu'à l'état normal : quelques-unes sont pâles, décolorées, atrophiées, le réseau chromatique est à peine visible ; mais sur beaucoup de cellules qui ont conservé leur volume normal et dont les prolongements sont intacts, le réseau chromatique se colore intensivement et ne présente aucune altération. Rapprochées des altérations des racines et des nerfs, ces altérations sont en quelque sorte négligeables.

Méthode de Weigert pour la névroglie. — Elle permet de constater dans le cordon postérieur une très riche prolifération névroglique formée principalement par des fibrilles et au milieu de laquelle, du moins dans la partie centrale du cordon postérieur, on ne trouve qu'un nombre très restreint de cylindres-axes.

Les cellules de la colonne de Clarke, du tractus intermédio-latéralis sont normales.

Le bulbe, la protubérance et le cerveau sont normaux.

Nous n'avons pas l'intention de donner dans ce travail une description détaillée de la symptomatologie de la névrite interstitielle hypertrophique et nous renverrons aux travaux publiés par l'un de nous sur ce sujet. Le tableau clinique est celui d'un ataxique atrophique avec cypho-scoliose et hypertrophie des troncs nerveux. Les troubles de la sensibilité, souvent

très accusés, diminuent en remontant vers la racine des membres et, leur distribution paraît appartenir à la topographie périphérique. Nous disons « paraît » car chez la sœur de ce malade, examinée en 1892, elle ne fut pas recherchée au point de vue radiculaire de même que chez le jeune sujet dont l'un de nous a publié l'observation en 1896 et chez lequel les troubles de la sensibilité cutanée étaient très marqués. Chez le malade dont nous rapportons l'autopsie dans le présent travail la recherche de la topographie radiculaire de l'anesthésie fut pratiquée plusieurs fois en 1898 et 1899, mais il était tellement sourd à cette époque qu'un examen précis n'a pu être pratiqué sur le territoire de chaque racine. Il est cependant possible que, dans la névrite hypertrophique, comme dans le tabes, les troubles de la sensibilité cutanée se présentent avec une topographie radiculaire. C'est là une question à étudier sur de nouveaux cas. Quoi qu'il en soit, ces troubles de la sensibilité peuvent être très accusés et c'est encore là un caractère clinique de cette affection que nous tenons à mettre en relief. Aussi rapporterons-nous ici en les résumant, deux autres observations du reste déjà publiées, à savoir celle de la sœur du malade de l'observation I (1) et celle d'un sujet observé par l'un de nous en 1896 (2).

Obs. II (résumée). — Femme de 45 ans, sœur du malade précédent.

Atrophie musculaire et troubles de la sensibilité chez une femme de quarante-quatre ans. Début de l'affection dans le bas âge par une déformation des pieds, pour laquelle on pratiqua la ténotomie à l'âge de douze ans. Double pied-bot varus extrêmement prononcé. Atrophie extrême des muscles des jambes et des cuisses plus marquée à la périphérie. Atrophie des membres supérieurs — type Aran-Duchenne, — diminuant également de bas en haut. Cypho-scoliose excessive. Troubles très marqués de la sensibilité avec retard dans la transmission, diminuant de la périphérie au centre. Douleurs fulgurantes. Incoordination très nette des membres supérieurs, moins nette aux membres inférieurs du fait de l'atrophie. Marche possible, mais difficile et incertaine. Impossibilité de se tenir debout les yeux fermés, — signe de Romberg. Légers mouvements choréiformes de la tête et du tronc. Abolition des réflexes patellaires et olécraniens, ainsi que du réflexe cutané plantaire. Myosis avec réflexe lumineux très lent. Nystagmus dynamique. Contractions fibrillaires dans les muscles des membres ainsi que dans ceux de la face. Intégrité des sphincters et de la nutrition de la peau. Altération très marquée de la contractilité électrique sans réaction de dégénérescence (Pl. LXXII E, F).

Sensibilité. — Membres inférieurs. Sensibilité tactile abolie complètement jusqu'au niveau du tiers supérieur de chaque jambe ; réapparaît peu à peu en

(1) Dejerine et Sottas (*loc. cit.*). Il s'agit de la malade de l'obs. I, dont l'autopsie a été pratiquée.

(2) J. Dejerine, *Contribution à l'étude de la névrite interstitielle hypertrophique et progressive de l'enfance.* Revue de Médecine, 1896, p. 881.

remontant vers la racine. Sensibilité douloureuse : retard de plusieurs secondes dans la transmission, diminuant de haut en bas, la sensation douloureuse est, sauf le retard, perçue comme à l'état normal. Sensibilité thermique très altérée, l'eau à 8° degrés n'est perçue qu'après un retard de plusieurs secondes et très atténuée comme sensation. Même retard pour le froid avec perversion. Un morceau de glace n'est perçu qu'avec un notable retard, et la malade croit qu'on la touche avec un corps chaud.

Membres supérieurs : altération très prononcée de la sensibilité tactile des doigts et des mains.

Lorsque la malade tient quelque chose dans ses doigts, elle ne s'en rend pas compte. Elle ne peut différencier par le toucher une étoffe d'une autre, la toile de la laine, par exemple ; pour s'en rendre compte elle touche l'étoffe avec ses lèvres ou sa langue. Mêmes modifications de la sensibilité douloureuse et thermique que dans les membres inférieurs, avec retard diminuant de bas en haut. La malade actuellement ne ressent aucune espèce de douleur.



Fig. 3.

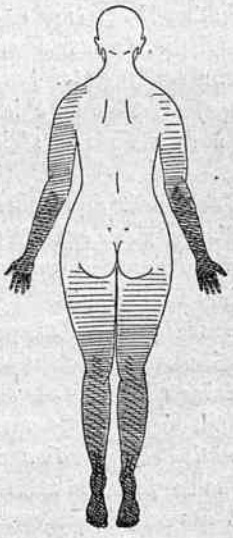

Fig. 4.

Pendant plusieurs années, elle a souffert dans la cuisse gauche de douleurs ayant tous les caractères des douleurs fulgurantes. Au tronc et à la face la sensibilité est normale. Léger nystagmus dynamique.

L'examen précédent date de l'année 1890 ; pendant l'année 1891, les phénomènes observés n'ont pas changé de caractère, ils étaient seulement plus accentués.

Un nouvel examen pratiqué en novembre 1891 donne les résultats suivants : La malade ne peut plus marcher, mais peut se tenir debout en s'appuyant ; si dans cette position on lui ferme les yeux, elle perd l'équilibre. La face ne présente pas de symptômes paralytiques nets dans le domaine du facial supé-

rieur, car la malade peut fermer les yeux, froncer les sourcils, rider son front comme à l'état normal. Du côté du facial inférieur, au contraire, certains symptômes montrent que l'orbiculaire des lèvres ne fonctionne pas comme à l'état physiologique, les lèvres sont saillantes, la lèvre inférieure est tombante et renversée en dehors, il existe de plus dans les releveurs des commissures des contractions fibrillaires très nettes. Des contractions fibrillaires existent également dans les muscles des bras et des épaules.

Vue. — La malade a été opérée d'une cataracte de l'œil gauche. A droite, il existe du myosis ; le réflexe lumineux est conservé mais il est extrêmement lent et souvent difficile à percevoir. A l'état de repos du globe oculaire, il n'y a pas de nystagmus, ce dernier ne se montre qu'à l'occasion des mouvements de latéralité du globe de l'œil et il est très net. Le fond de l'œil, examiné par M. Rouffinet, ne présente pas d'altérations. L'incoordination motrice a augmenté, et, si elle est diffficile à apprécier dans les membres inférieurs, du fait de l'intensité extrême de l'atrophie, il n'en est pas de même aux membres supérieurs. La malade en effet ne peut se servir de ses bras pour s'habiller, pour coudre, etc. Lorsqu'on place un objet sur une table (couteau, stéthoscope) et qu'on dit à la malade de le prendre, pour y arriver elle fait exécuter à sa main une série d'oscillations transversales et l'abat ensuite sur l'objet.

Lorsqu'on lui dit de toucher son nez avec l'index gauche ou droit, elle n'y arrive qu'après avoir exécuté des mouvements de latéralité analogues.

L'occlusion des yeux augmente de beaucoup le degré d'incoordination de ces derniers mouvements.

Sens musculaire. — Lorsque, la malade ayant les yeux préalablement fermés, on place son bras dans une attitude quelconque et qu'on lui dit ensuite de reproduire cette attitude avec l'autre bras, elle la reproduit exactement. Il semblerait donc que le sens musculaire fût conservé chez elle, et cependant la *notion de position* des membres est très altérée, car si l'on dit à la malade de porter la main sur son gros orteil, sur un genou, sur l'un ou l'autre de ses coudes, elle commet des erreurs de lieu très marquées et n'atteint l'endroit indiqué qu'en faisant glisser son doigt sur la peau jusqu'à ce qu'elle arrive au point demandé.

L'examen électrique des muscles, pratiqué à cette époque, a donné les résultats suivants : Contractilité faradique abolie dans les muscles des jambes, des cuisses et des mains, diminuée aux avant-bras. La contractilité galvanique l'est au même degré que la contractilité faradique et sans inversion de la formule. La sensibilité électrique est très diminuée.

La sensibilité cutanée présente les mêmes altérations que lors du dernier examen. Les sphincters sont toujours intacts. L'état général est mauvais, bronchite chronique et emphysème. Sans être aussi altéré que chez son frère, l'*état mental* de notre sujet est loin d'être normal, pas de volonté, émotivité facile, caractère un peu enfantin à certains égards. Cette femme a un fils, âgé aujourd'hui de huit ans, qui jusqu'ici est très bien portant. La malade sortit de l'hospice de Bicêtre à la fin de l'année 1891 et se retira dans sa famille.

Quelque temps après, elle succomba à une affection intercurrente, le 18 janvier 1892.

Obs. III (Résumée). — Ataxie locomotrice et atrophie musculaire chez un jeune homme de vingt ans. Début de l'affection entre sept et huit ans par des troubles de la marche. Atrophie musculaire des quatre membres diminuant de la périphérie vers la racine. Aux membres inférieurs double pied-bot équin varus avec pied creux. Aux membres supérieurs atrophie musculaire type Aran-Duchenne. Mains simiennes sans griffe cubitale. Cypho-scoliose très accusée. A la face lèvres saillantes et rire transversal. Contractions fibrillaires dans les muscles des membres et dans l'orbiculaire des lèvres. Altérations marquées de la contractilité électrique avec réaction partielle de dégénérescence. Incoordination marquée des membres supérieurs et inférieurs. Signe de

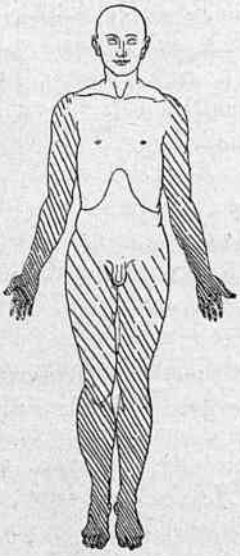

Fig. 5.

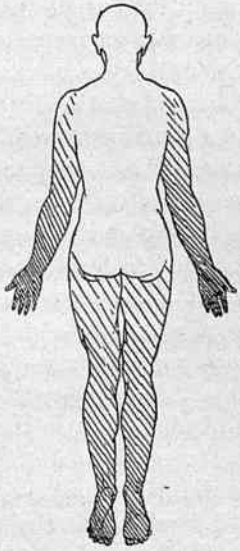

Fig. 6.

Romberg très accusé. Altérations très prononcées de la sensibilité diminuant de la périphérie vers le centre Retard très marqué dans la transmission des impressions. Altération très accusée de la notion de position. Inégalité pupillaire. Myosis à droite, mydriase légère à gauche. Signe d'Argyll-Robertson. Nystagmus dynamique. Hypertrophie très marquée et dureté très prononcée de tous les nerfs des membres accessibles à la palpation. Pas de troubles trophiques cutanés. Intégrité des sphincters. Evolution lente de l'affection. Pas d'hérédité similaire. Frères et sœur indemnes. Pas de syphilis (Pl. LXXIII A et B).

Sensibilité. — Pas de douleurs spontanées, fulgurantes ou autres.

1° *Sensibilité tacile* examinée à l'aide d'un pinceau. *Membres inférieurs.* Complètement abolie sur la face plantaire du pied et des orteils, ainsi que sur la face dorsale jusqu'au niveau de l'articulation tibio-tarsienne. A ce niveau elle commence à réapparaître un peu et augmente en remontant vers la

racine des membres, mais il faut arriver jusqu'au dessus de l'ombilic pour que le malade accuse une sensation de contact aussi nette que lorsqu'on lui touche la face. Des deux côtés les troubles de la sensibilité tactile sont les mêmes.

Membres supérieurs. A *droite*, anesthésie absolue sur toute l'étendue de la face palmaire des doigts et de la main, et sur la face dorsale, jusqu'à l'interligne métacarpo-phalangien. Peu à peu, en remontant le long du bras, retour de la sensibilité tactile, qui ne redevient normale que sur le sommet de l'épaule. A *gauche*, même état pour la face palmaire des doigts et de la main. Sur la face dorsale des doigts, la sensibilité réapparaît très atténuée au niveau de l'interligne phalango-phalanginien et augmente peu à peu de bas en haut comme à droite.

2° *Sensibilité à la douleur* examinée à l'aide d'une épingle.

Membres inférieurs. A *droite* la sensibilité à la douleur est abolie au pied dans la même étendue que pour la sensibilité tactile, elle réapparaît très affaiblie au-dessus et augmente en remontant pour redevenir normale sur la face antérieure de l'abdomen et la région fessière supérieure. A *gauche* la sensibilité à la douleur n'est abolie complètement que dans les deux tiers antérieurs de la voûte plantaire et se comporte ensuite comme à droite.

Dans les régions totalement analgésiques et dans celles où la sensibilité douloureuse est très altérée, si on fait une excitation douloureuse forte — transfixion de la peau avec l'épingle, pincement énergique prolongé, — on constate un retard dans la transmission, atteignant 4 à 5 secondes pour les régions plantaire et dorsale des pieds et diminuant de bas en haut. Ce retard est accompagné d'un certain degré d'hyperesthésie.

Membres supérieurs. — Les troubles de la sensibilité douloureuse ont la même topographie que ceux de la sensibilité tactile et diminuent progressivement et régulièrement de bas en haut. Sur la face palmaire des doigts, il y a un retard de transmission de 1 à 2 secondes avec hyperesthésie légère consécutive.

La sensibilité thermique est également altérée. *Membres inférieurs. Chaleur* (eau à 70 degrés). Très diminuée sur la face plantaire et dorsale des pieds, avec retard de 2 à 3 secondes à ce niveau et hyperesthésie consécutive, elle réapparaît peu à peu et redevient normale au niveau de l'ombilic et des fesses ; aux *membres supérieurs* altérations également très marquées sur la face dorsale et palmaire des mains, diminuant de bas en haut et ne disparaissent qu'au niveau des épaules. A cet égard le père du malade me dit avoir observé depuis plusieurs années que lorsqu'on servait des œufs à la coque au repas, son fils pouvait tenir ces œufs dans la main très longtemps, ce qu'aucun membre de la famille ne pouvait faire. *Froid* (mélange réfrigérant à 9 degrés). Mêmes troubles et même retard que pour la sensibilité à la chaleur.

La sensibilité est intacte dans tous ses modes sur les deux tiers supérieurs des régions antérieure et postérieure du tronc, ainsi que sur la face, le crâne, les muqueuses buccale, linguale et nasale.

Sens spéciaux. — L'odorat, le goût, l'ouïe sont normaux.

Vue. — Pas de strabisme, pas de chute des paupières. Nystagmus dynamique transversal très accusé des deux yeux. Inégalité pupillaire. A droite

myosis, à gauche légère mydriase. Réflexe lumineux aboli. Réflexe de la convergence conservé. Signe d'Argyll-Robertson. Acuité visuelle normale. Champ visuel intact. (Examen pratiqué par Vialet.)

Ouïe, goût, odorat, intacts des deux côtés.

D'après ces trois observations on peut se rendre compte combien sont marqués les troubles de la sensibilité dans la névrite interstitielle hypertrophique.

L'atrophie musculaire quoique toujours très accusée chez ces malades peut être, suivant les cas, d'intensité variable. Excessivement prononcée chez les sujets des observations II et III, elle est moins intense quoique très marquée cependant chez celui de l'observation I. Cette atrophie a comme caractère de prédominer aux extrémités et de diminuer à mesure que l'on se rapproche de la racine des membres. Nous tenons enfin à attirer de nouveau l'attention sur la participation des muscles de la face à la paralysie et à l'atrophie, signalée déjà par l'un de nous dans son mémoire de 1896. Chez les sujets des observations I et III l'analogie avec le facies d'un myopathique est très grande : lèvres saillantes et renversées en dehors avec protusion en avant de la lèvre supérieure — *lèvre de tapir*. Il existe également ici, toujours dans le domaine du facial inférieur, les particularités symptomatiques décrites dans le *facies myopathique* par Landouzy et l'un de nous, à savoir : le *rire transversal*, la difficulté de faire la moue, de siffler, etc. Par contre chez les malades que nous avons observés jusqu'ici, la domaine du facial supérieur paraissait encore intact. Nous ajouterons enfin que chez tous ces malades, du fait de l'atrophie des muscles des jambes et de la plante du pied, le pied présente une déformation qui est toujours la même. Il est en varus pied creux. Les orteils présentent une déformation spéciale : la première phalange du pouce est en flexion dorsale forcée, tandis que sa phalange unguéale est en flexion plantaire, formant un angle droit avec la précédente. Mêmes déformations pour les quatre derniers orteils, dont la première phalange est en flexion dorsale également forcée, tandis que la deuxième phalange est en flexion à angle droit sur la précédente et que la phalange unguéale continue l'axe de la première. En un mot il existe ici une véritable griffe des orteils, griffe très régulière, caractérisée par la flexion dorsale forcée de la première phalange de tous les orteils, la deuxième et la troisième phalange formant avec la première un angle droit ouvert en bas (fig.). — A la voûte plantaire, par suite de la saillie marquée de la tête du premier et du cinquième métatarsiens, il existe dans la partie moyenne une véritable rigole à diamètre antéro-postérieur.

Aux membres inférieurs les troubles fonctionnels sont la conséquence de l'atrophie et de l'ataxie. Les malades marchent en steppant, mais non

comme steppent les myopathiques ou les sujets atteints d'une paralysie des extenseurs des orteils et du jambier antérieur. Ils steppent avec brusquerie, soulevant leurs jambes d'une manière saccadée et les lançant en dehors, les pieds retombant brusquement sur le sol. Ils ne peuvent marcher qu'avec une canne dans la main droite et marchent la tête penchée en avant et regardant le sol avec soin. D'habitude ils donnent le bras gauche à quelqu'un pour marcher plus facilement et peuvent marcher assez longtemps dans ces conditions. Lorsqu'on leur dit de changer de direction, de tourner sur eux-mêmes, ils le font lentement, avec précaution et en fixant le sol. Lorsqu'on leur dit de se tenir debout les talons rapprochés et sans soutien, ils oscillent sur leurs jambes et ne peuvent se tenir immobiles. Si, dans cette position, on leur fait fermer les yeux ils tombent.

Aux membres supérieurs l'incoordination n'est pas moins nette. Les yeux ouverts, les sujets peuvent avec l'index toucher l'extrémité de leur nez en ne faisant qu'une erreur de deux à trois centimètres, tandis que les yeux fermés, l'erreur est beaucoup plus considérable et, le doigt arrive sur la joue ou sur la pommette.

Si on dit aux sujets de toucher avec l'index une partie quelconque de leur corps, les yeux étant fermés, ils commettent des erreurs de lieu considérables ; c'est ainsi que pour le gros orteil ils toucheront la malléole interne, etc. Dans tous ces mouvements il s'agit d'incoordination véritable, comme dans le tabes classique arrivé à un certain degré de développement. Il n'existe dans ces cas ni oscillations latérales des mains comme dans la maladie de Friedreich, ni tremblement.

Ajoutons enfin que dans la névrite interstitielle hypertrophique il existe constamment une cypho-scoliose,du nystagmus dynamique et des troubles de la réaction pupillaire, variant depuis l'extrême lenteur de la contraction (obs. II) jusqu'à l'immobilité complète de la pupille — signe d'Argyll-Robertson (obs. I et III). Dans ce dernier cas il existait de l'inégalité pupillaire.Comme dans le tabes,on peut observer de la paralysie des muscles du larynx (obs. I) mais, chose intéressante, et qui ne se rencontre pas dans le tabes classique, dans la maladie de Duchenne (de Boulogne), les sphincters sont toujours intacts et il en est de même de la puissance génitale. Ce sont là des particularités cliniques importantes que nous avons déjà signalées autrefois et sur lesquelles nous croyons devoir à nouveau attirer l'attention. L'hypertrophie des troncs nerveux enfin est d'une constatation facile, non seulement sur les gros nerfs des membres — médian, cubital, radial, origines du plexus brachial dans le triangle sus-claviculaire, sciatique poplité externe au niveau de la tête du péroné — mais encore sur les rameaux nerveux cutanés d'un certain volume. L'augmentation de volume des nerfs est d'environ le double du diamètre normal, c'est une

hypertrophie régulière, sans saillies ou nodosités aucunes, la consistance des nerfs est très augmentée et leur palpation donne la sensation que l'on éprouve en palpant les artères d'un cadavre préalablement injectées à la gélatine. La pression enfin de ces troncs nerveux, même intense, ne réveille pas de douleur. Il existe en effet, dans la névrite interstitielle hypertrophique, une véritable analgésie des troncs nerveux à la pression et à l'excitation électrique.

Les lésions que nous avons observées chez le malade de l'observation I sont tout à fait semblables à celles qui ont été décrites à propos de l'autopsie de sa sœur (obs. II) en 1893. Elles sont de trois ordres : musculaires, nerveuses et médullaires.

Les lésions musculaires consistent en un processus d'atrophie dont la caractéristique topographique est l'invasion par zones et la caractéristique histologique une atrophie progressive, débutant quelquefois par la dégénérescence graisseuse et aboutissant souvent à la désintégration de la fibre musculaire, après prolifération des noyaux du sarcolemme ; mais l'atrophie peut rester simple jusqu'à la fin, la fibre très atrophiée conservant encore sa striation transversale. Ces lésions n'ont rien de spécifique ; elles sont en grande partie sous la dépendance de la dégénérescence des nerfs ; peut-être, en raison de leur répartition irrégulière, peuvent-elles être envisagées comme partiellement primitives ? En tout cas elles ne dépendent nullement des lésions de sclérose vasculaire qui sont contingentes ou tout au moins indépendantes.

De même *les lésions médullaires* ne sont que la conséquence de la dégénérescence des racines postérieures, elles ne diffèrent en rien de la sclérose des cordons postérieurs qu'on observe dans le tabes ; nous ne nous y arrêterons donc pas.

Les lésions des nerfs sont au contraire très particulières et donnent à la maladie un cachet très spécial.

Elles sont de deux ordres, parenchymateuses et interstitielles.

Parenchymateuses, elles ne se distinguent guère des dégénérescences des nerfs, lorsque celles-ci sont arrivées à leur terme et que la fibre est réduite à une gaine de myéline vide ; cependant toutes les fibres ne sont pas dépourvues de leur gaine de myéline : celle-ci persiste encore sur quelques éléments des nerfs ou des racines ; en tout cas la dégénérescence wallérienne n'a été constatée nulle part et les gaines vides paraissent plus épaisses que dans les dégénérations de nerfs habituellement observées.

Interstitielles, elles sont absolument typiques, parce que la prolifération du mésoderme ne s'est pas faite indifféremment entre les éléments nerveux comme dans certains processus d'endonévrite : la sclérose est ici

orientée suivant l'axe des fibres nerveuses, formant à chaque fibre et quelquefois à plusieurs une gaine isolante ; mais ces éléments engainés sont accolés les uns aux autres et entre eux le tissu conjonctif de l'endonèvre n'est pas sensiblement augmenté. Lorsque plusieurs fibres sont engainées dans le même manchon fibreux, c'est la fibre centrale qui est le mieux conservée, elle a quelquefois encore sa gaine de myéline, les autres en sont au contraire le plus souvent dépouillées ; quelques-uns de ces pelotons de fibres, examinés sur les coupes ou sur les dissociations, donnent tout d'abord l'illusion de fibres régénérées et la même pensée était venue à l'esprit de Gombault et Mallet, sans qu'ils aient osé résoudre la question.

Nous croyons qu'il faut faire des réserves sur cette hypothèse et envisager plutôt ces formations comme dues à l'enrobement de plusieurs fibres dans la même gaine fibreuse ; la persistance d'une fibre à myéline au centre de ces éléments ne permet guère de considérer les autres comme des fibres régénérées.

Quand on compare les aspects divers que prend cette névrite hypertrophique, suivant qu'on examine les nerfs périphériques, les troncs nerveux ou les racines, on est tout disposé à admettre qu'elle a débuté à la périphérie pour s'étendre ensuite aux troncs nerveux et aux racines : les lésions sont plus marquées pour les nerfs et les racines des membres inférieurs que pour ceux du tronc et des membres supérieurs; elles décroissent donc de bas en haut ; elles sont beaucoup moins marquées pour les nerfs bulbaires ; elles ne font défaut que sur le nerf optique et le nerf olfactif.

Comment interpréter l'histogenèse des lésions ? S'agit-il d'une névrite ordinaire dont le processus dégénératif s'est compliqué à un moment donné d'une sclérose interstitielle secondaire, ou bien la sclérose hypertrophique est-elle primitive et a-t-elle occasionné la dégénérescence en étouffant les éléments nerveux ? Ces deux hypothèses ne nous semblent pas conformes à la réalité et ici comme dans beaucoup d'autres maladies du reste, il serait exagéré de vouloir à tout prix subordonner, l'une à l'autre, l'altération parenchymateuse et la prolifération interstitielle.

C'est qu'en effet la prolifération conjonctive que nous avons décrite est exceptionnelle dans les autres névrites et pour notre part nous ne l'avons jamais rencontrée (1), quelles qu'aient été leur durée et leur incurabilité ; et d'autre part, il n'y a pas une corrélation absolue entre la dégénération et la névrite interstitielle : ici la gaine conjonctive est formée de tissu adulte dense, tassé, et cependant il existe encore une fibre à myéline au

(1) Elle a été mentionnée une seule fois par Hayem sur les racines postérieures dans un cas d'atrophie musculaire deutéropathique (Hayem, *Atrophie musculaire progressive*, Dic. encyclop. des Sc. médic., 2e série, t. XI, 1876, p. 1).

centre : là la gaine conjonctive est formée de tissu jeune, riche en noyau et le centre n'est plus occupé par une fibre à myéline. Il nous semble par conséquent plus logique d'admettre que la dégénération et la névrite hypertrophique ont évolué simultanément et indépendamment, influencées par la même cause.

Il est évident que si on n'envisage que l'ensemble des dégénérescences et si on en rapproche les symptômes, on ne peut que constater des analogies frappantes entre cette affection et le tabes, et c'est à cette interprétation que s'étaient ralliés Gombault et Mallet (1) qui en ont publié la première observation : ils considéraient en effet leur cas « comme un exemple d'ataxie locomotrice de cause spinale développée dans le jeune âge, plutôt que comme une affection spéciale caractérisée par des lésions particulières et dont les symptômes tendraient, il est vrai, à se confondre avec ceux du tabes ». Pour nous au contraire il s'agit d'une affection nouvelle, et tout en reconnaissant les analogies avec le tabes, nous devons faire remarquer qu'il est exceptionnel même dans les tabes les plus anciens de trouver des dégénérescences des racines antérieures aussi marquées que dans la névrite hypertrophique ; enfin jamais dans les tabes ordinaires nous n'avons observé, tant dans les nerfs périphériques que dans les racines, une prolifération conjonctive telle que celle qui constitue la base anatomique de cette affection. La névrite interstitielle hypertrophique et progressive de l'enfance est une rareté : et dans les publications antérieures à 1892, il n'existe qu'une observation : celle de Gombault et Mallet à laquelle nous faisions précédemment allusion. En 1896 (2), l'un de nous observait un nouveau cas, absolument typique et particulièrement intéressant, parce que le sujet qui en était atteint était encore tout jeune, âgé de 20 ans. A propos de cette observation la question des rapports qui peuvent exister entre la névrite hypertrophique de l'enfance et l'affection désignée en France sous le nom d'atrophie musculaire type Charcot-Marie (en Angleterre du type péronier de l'atrophie musculaire progressive [Tooth], en Allemagne d'atrophie musculaire progressive névritique [Hoffmann], fut discutée (3).

(1) Gombault et Mallet, *Un cas de tabes ayant débuté dans l'enfance, Autopsie.* Arch. de médecine expérimentale, 1889, p. 385, pl. X.

(2) J. Dejerine, *Contribution à l'étude de la névrite interstitielle hypertrophique et progressive de l'enfance*, Revue de Médecine, novembre 1896.

(3) F. Raymond, *Clinique des maladies du système nerveux*, t. 6, p. 184.

M. Pierre Marie a présenté l'an dernier à la Société de Neurologie (7 juin 1906) deux malades, appartenant à une famille de sept enfants, tous atteints de la même maladie, qu'il décrit comme une « orme spéciale de névrite interstitielle hypertrophique progressive de l'enfance ». D'après Pierre Marie, ses malades diffèrent de ceux observés par l'un de nous et par Sottas et il éprouve un certain embarras quant à la dénomination de leur affection. Pour nous, il n'y a aucun doute que les malades de

C'est qu'en effet dans un travail paru en 1894, Marinesco (1) a soutenu que la névrite interstitielle hypertrophique et l'atrophie musculaire type Charcot-Marie ne seraient qu'une seule et même affection. Nous nous placerons surtout, pour réfuter cette opinion, sur le terrain anatomique : nous rappellerons cependant que dans aucune observation de l'atrophie musculaire type Charcot-Marie, il n'est fait mention d'incoordination des mouvements, de troubles intenses de la sensibilité, de signe d'Argyll-Robertson, de cypho-scoliose, d'hypertrophie des nerfs, symptômes au contraire constants de la névrite hypertrophique, et cela quel que soit l'âge des malades, quelle que soit l'ancienneté de l'affection. Les différences

Pierre Marie ne soient atteints de la même affection que ceux dont nous venons de rapporter les observations. On retrouve en effet chez eux la même déformation des pieds, la cyphoscoliose, l'abolition des réflexes, la diminution de la sensibilité, la difficulté de la marche et de la station debout, l'atrophie musculaire et enfin l'hypertrophie considérable des troncs nerveux dont nous avons pu nous rendre compte par nous-mêmes.

Pierre Marie croit trouver une différence entre ses malades et les nôtres dans l'atrophie musculaire, qui dans ces cas n'atteindrait que les muscles propres du pied et de la jambe, tandis que dans les nôtres l'atrophie musculaire serait généralisée. Or, s'il est vrai que l'atrophie musculaire est excessive aux membres inférieurs chez les malades de Pierre Marie et que les membres supérieurs sont au contraire peu atrophiés, moins atrophiés certainement que chez les nôtres, il faut tenir compte de l'âge différent des malades. D'ailleurs, dans la première publication qui a été faite sur ce sujet par l'un de nous avec Sottas, il a été mentionné qu'il s'agissait surtout d'une atrophie des extrémités et que les extrémités inférieures étaient presque toujours plus prises que les supérieures. Par conséquent, à l'encontre de l'opinion de Pierre Marie, l'atrophie musculaire observée chez ses malades les rapproche encore des nôtres.

De même Pierre Marie invoque comme une deuxième différence l'absence de signe d'Argyll-Robertson chez ses malades, mais il a observé une diminution de l'intensité de la réaction à la lumière : cette diminution est des plus manifestes. Cette diminution ne doit-elle pas être considérée à son tour comme le début du signe d'Argyll et n'est-ce pas de cette façon qu'elle est envisagée chez les tabétiques, lorsque l'abolition du réflexe à la lumière n'est pas encore complète.

L'absence de troubles sphinctériens et d'impuissance rapproche encore cesdeux catégories de malades.

Pierre Marie dit que dans la famille qu'il a observée l'ataxie fait défaut ; le trouble moteur serait très analogue à celui de la sclérose en plaques ; nous ferons simplement remarquer à ce sujet qu'il est quelquefois difficile d'établir des limites précises entre le tremblement et l'ataxie. En réalité, les malades présentés par Pierre Marie rentrent tout à fait dans le cas de la névrite interstitielle hypertrophique progressive et héréditaire de l'enfance, aucun des caractères fondamentaux de cette affection ne leur manque et ils ne présentent d'autre part aucun signe qui permette de créer une nouvelle affection. Ici, comme ailleurs, il n'existe que des petites différences de degré ou d'évolution : le tabes est plus polymorphe que la névrite interstitielle hypertrophique, il y a souvent plus de différences d'une observation à une autre, et cependant nous les rangeons dans le même groupe pourvu que les signes capitaux de la maladie soient nettement constatés !

(1) Marinesco, *Contribution à l'étude de l'amyotrophie Charcot-Marie.* Archives de pathologie expérimentale et comparée, 1895.

cliniques sont donc suffisamment tranchées pour que les deux affections ne soient pas confondues et qu'on établisse une démarcation très nette entre elles deux.

Récemment, dans ses *Cliniques* de 1903, Raymond, se ralliant aux idées de Bernhardt et de Marinesco, considère lui aussi la *névrite interstitielle hypertrophique* comme une variété de *l'atrophie type Charcot-Marie*, opinion qui vient encore d'être reprise par Bedaschi (1906). C'est là une erreur absolue. *Jamais* à l'autopsie d'un cas d'atrophie type Charcot-Marie, il n'a été constaté d'hypertrophie des nerfs et cela quelle que soit l'ancienneté de la maladie. D'un autre côté chez le sujet de l'observation III, examiné à l'âge de vingt ans, les nerfs étaient au moins aussi gros si ce n'est davantage que chez les malades des observations I et II que nous avons autopsiés. La durée de l'affection n'a donc rien à voir avec l'hypertrophie des nerfs. Quant à l'opinion de Raymond qui regarde le type Charcot-Marie comme une forme fruste de la névrite interstitielle hypertrophique et qui déclare que cette dernière n'a pas de symptômes pathognomoniques qui la différencient du type Charcot-Marie et que l'augmentation de volume et de consistance des nerfs ne peut être considérée comme telle, les faits cliniques montrent qu'elle est inexacte.

La scission s'impose encore davantage quand on se place sur le terrain anatomique.

Et tout d'abord quel est le substratum anatomique de l'atrophie type Charcot-Marie ? Les autopsies en sont rares et très imparfaitement concordantes. Sainton (2) fait remarquer, à juste raison, qu'il convient de faire des réserves sur les observations de Virchow (3) et de Friedreich (4) : et cela parce que l'observation de Virchow est sommaire au point de vue clinique et que l'autopsie a été faite à une époque où la technique du système nerveux était encore peu avancée ; parce que les observations de Friedreich comportent quelques particularités cliniques, telles que la pseudohyperlrophie des muscles des jambes, l'asymétrie de l'atrophie dans les muscles des membres supérieurs, qui s'écartent du tableau clinique ordinaire à la maladie.

C'est cependant en s'appuyant sur ces observations que Hoffmann (5) considère l'atrophie musculaire type Charcot-Marie comme une névrite interstitielle des nerfs moteurs avec dégénération ascendante, d'une lésion semblable des nerfs sensitifs avec dégénération ascendante dans les cordons

(1) V. Bedaschi, *Le forme fruste della neurite interstiziale ipertrofica e progressiva de l'infanzia*. Rivista di Pathologia nervosa e mentale, 1906, p. 10.

(2) Sainton, *L'amyotrophie type Charcot-Marie*. Th. de Doctorat, 1899.

(3) Virchow, *Ein Fall von Muskelatrophie*. Virchows Archiv, VIII, p. 537.

(4) Friedreich, *Ueber Muskelatrophie*, 1873.

(5) Hoffmann, *Ueber progressive neurotische Muskelatrophie*. Archiv für Psychiatrie, 1889.

postérieurs de la moelle. L'observation de Dubreuilh (1), qui au point de vue clinique rentre tout à fait dans le cadre de la maladie, diffère beaucoup des observations précédentes, parce que l'examen anatomique révéla l'existence de lésions nerveuses périphériques diminuant de bas en haut, et l'*intégrité de la moelle épinière* : Sainton se demande même si en raison des différences qui existent entre cette observation d'une part et celles de Marinesco et de lui-même, il s'agit dans le cas de Dubreuilh d'atrophie musculaire type Charcot-Marie ou d'un syndrome plus ou moins analogue, mais non identique ? Restent les deux observations de Marinesco et de Sainton dans lesquelles sont signalées des altérations des nerfs périphériques et des racines postérieures sans état hypertrophique, et des lésions des cordons postérieurs analogues à celles que l'on rencontre dans le tabes ordinaire.

Enfin dans un cas observé par l'un de nous et dont l'examen anatomique a été publié en collaboration avec Armand-Delille (2), les lésions constatées furent une atrophie simple des nerfs musculaires, l'intégrité des nerfs cutanés, des racines antérieures et des racines postérieures (sauf dans la région dorsale,où elles présentent peut-être une diminution des fibres à myéline) ; mais ces altérations ne sont en aucune manière comparables à celles du tabes : enfin dans la moelle il existait des dégénérescences comparables à celles du tabes au-dessus de la région lombaire inférieure. Nulle part il n'existait de névrite interstitielle ni d'hypertrophie des nerfs. Au contraire ; en effet chez cette femme qui mourut à l'âge de cinquante ans, après trente années de maladie, les troncs nerveux étaient d'un volume au-dessous de la normale.

Ces diverses autopsies fournissent des résultats assez concordants dans les grandes lignes mais qui diffèrent un peu dans les détails.

Sainton reconnaît que les lésions de l'atrophie musculaire type Charcot-Marie ne sont pas les mêmes que celles de la névrite hypertrophique. Marinesco, Bernhardt, Raymond soutiennent une opinion contraire : pour Marinesco l'hypertrophie des troncs nerveux et des racines médullaires serait une conséquence de l'évolution de l'affection et cette hypertrophie serait d'autant plus accusée que la maladie serait de date plus ancienne.

Cet argument a été déjà réfuté plus haut, l'hypothèse de Marinesco est en effet en opposition formelle avec tout ce qu'enseigne l'anatomie pathologique générale ; nous ne connaissons pas encore de sclérose qui atrophique d'emblée, devienne à la longue sclérose hypertrophique ; d'ailleurs

(1) Dubreuilh, *Etude sur quelques cas d'atrophie musculaire limitée aux extrémités et dépendant d'altération des nerfs périphériques.* Rev. de Méd., 1890.

(2) J. Dejerine et Armand-Delille, *Un cas d'atrophie musculaire, type Charcot-Marie, suivi d'autopsie.* Société de neurologie, 3 décembre 1903.

dans le cas de Dejerine et Armand-Delille, la malade est morte trente ans après le début de l'atrophie musculaire et sur aucun nerf il n'a été possible de constater l'hypertrophie et la névrite interstitielle ; leur volume était même au-dessous de la normale. La névrite interstitielle et l'hypertrophie étant mise à part, il est un autre argument qui s'oppose à la théorie soutenue par Marinesco : la répartition des lésions n'est pas absolument la même dans les deux maladies : dans l'atrophie type Charcot-Marie, l'atrophie n'atteint pas les racines antérieures et c'est là encore une grande différence entre les deux maladies ; enfin il existe une opposition notable entre l'état des nerfs cutanés et celui des nerfs musculaires : les premiers sont intacts ou relativement peu touchés, alors que les nerfs musculaires sont profondément dégénérés. Dans la névrite hypertrophique au contraire, les uns et les autres sont également altérés.

La névrite interstitielle hypertrophique est donc une maladie autonome, distincte du tabes et de l'atrophie musculaire type Charcot-Marie, elle doit occuper une place à part dans la nosologie des maladies familiales du système nerveux.

Avant de terminer, nous attirerons l'attention sur quelques particularités cliniques. Chez notre malade l'atrophie musculaire avait gagné les muscles de la face et du larynx ; la corde vocale gauche était paralysée en adduction ; cette paralysie laryngée, et le signe d'Argyll-Robertson rapprochent encore la symptomatologie de la névrite interstitielle hypertrophique de celle du tabes classique ; par contre l'absence de signes génito-urinaires l'en distingue nettement.

La névrite interstitielle hypertrophique est une des rares affections où se constate le signe d'Argyll-Robertson, en dehors de la syphilis, du tabes et de la paralysie générale. Ce signe existait dans deux de nos cas (obs. I et III). Chez le malade observé plus récemment (1896) par l'un de nous (obs. III), la syphilis héréditaire ou acquise pouvait être mise *certainement* hors de cause ; chez le malade dont nous venons de rapporter l'observation et l'autopsie (obs. I) la présence de ce signe a moins de valeur, puisqu'il avait contracté très jeune la syphilis. Quant à sa sœur (obs. I) qui n'avait pas eu la syphilis, bien qu'il n'y eut chez elle pas de signe d'Argyll-Robertson, la réaction à la lumière était extrêmement lente.

Nous rappellerons enfin que sur quatre enfants, deux seulement furent atteints de cette maladie (obs. I, II), les deux autres et les parents étaient indemnes ; nous avons pratiqué l'autopsie de la mère et nous n'avons trouvé aucun vestige de cette affection, qui dans le cas présent est purement familiale et non héréditaire.

HOSPICE DE LA SALPÊTRIÈRE
TRAVAIL DU LABORATOIRE DE M. LE PROFESSEUR RAYMOND

QUINZE AUTOPSIES DE MAL DE POTT CHEZ L'ADULTE

ÉTUDE DES LÉSIONS NERVEUSES

PAR

L. ALQUIER,

Chef des travaux anatomiques à la Clinique des Maladies nerveuses.

Pour expliquer les accidents nerveux du mal de Pott, on invoque actuellement plusieurs facteurs, le plus souvent coexistants de façon variable, et dont l'importance est diversement appréciée par les auteurs.

Voici, le plus brièvement possible, les principales lésions de la moelle épinière décrites au cours du mal de Pott, en dehors bien entendu du mal sous-occipital, généralement considéré comme une variété à part.

Beaucoup moins souvent que ne le pensait Louis, mais d'une manière indéniable dans certains cas, la moelle est comprimée par la *lésion osseuse*, après que se sont effectués l'effondrement des parties détruites, et le tassement du rachis. Tantôt, la partie postérieure des corps vertébraux susjacents à la carie, et relativement intacte, est repoussée vers le canal rachidien, lorsque se forme la gibbosité ; d'autres fois, les débris des corps vertébraux détruits sont fortement refoulés en arrière, lors du tassement.

Dans l'un et dans l'autre cas, la moelle peut être écrasée contre la paroi postérieure du rachis, si la lésion siège à la région dorsale, où le canal rachidien est moins large qu'ailleurs ; le plus souvent on trouve, à l'autopsie, un espace libre en arrière entre la dure-mère et les arcs vertébraux ; la moelle, fixée par les racines et le ligament dentelé, est *aplatie* d'avant en arrière et *coudée*, comme *élongée* sur les racines par la saillie osseuse.

On rapproche généralement de ces faits, les rares cas où un abcès tuberculeux, collecté sous le périoste ou le ligament longitudinal postérieur, exerce sur la moelle une action analogue à celle de la compression osseuse.

D'ordinaire, le calibre du canal rachidien est normal ou même élargi au niveau du foyer osseux. Il en est de même des trous de conjugaison dans lesquels les racines sont, généralement, logées très à l'aise.

Le plus souvent, comme l'ont montré Eicheverria, Charcot et Michaud,

la compression est produite par la propagation du foyer tuberculeux à l'espace épidural, et par les lésions inflammatoires qui entourent les masses tuberculeuses. L'ensemble de ces lésions est désigné souvent sous le terme de *péripachyméningite externe*.

Aux autopsies, on trouve, soit des abcès tuberculeux plus ou moins vastes, soit des masses caséeuses, soit des fongosités grisâtres, « lardacées », collées sur la face interne de la dure-mère avec laquelle elles font corps. Etendues irrégulièrement « en carte de géographie » sur une hauteur parfois considérable, débordant irrégulièrement sur les côtés de la dure-mère, ces lésions peuvent agir sur les racines et sur la moelle.

Très rapidement les racines sont englobées, parfois tiraillées ; au microscope, leur sclérose a été souvent constatée, parfois même avec altérations dégénératives, qui, pour les racines postérieures, ont été suivis, dans certains cas, jusque dans les cordons postérieurs. Fréquemment, les auteurs signalent des altérations des ganglions rachidiens. L'étude des racines antérieures et des nerfs, *après* la compression, paraît avoir été négligée jusqu'ici. Enfin, rarement, la tuberculose traverse la dure-mère périradiculaire ; parfois cependant, elle envahit les ganglions spinaux.

La moelle peut être atteinte de différentes façons :

1° Tantôt, les lésions épidurales atteignant jusqu'à 1 cm 1/2 d'épaisseur, compriment et déforment mécaniquement la moelle, sur laquelle elles marquent leur empreinte. Cette compression se fait à travers la dure-mère qui est saine, le plus souvent, au moins dans sa moitié interne.

2° Rarement, la dure-mère est franchie, soit, en avant, au niveau de la lésion osseuse, soit, sur les côtés, au niveau des racines, et la tuberculose ou l'inflammation se propagent aux méninges molles et à la moelle.

3° Dans d'autres cas, les lésions inflammatoires et tuberculeuses restent extradurales, et, d'autre part, n'atteignent pas une épaisseur suffisante pour comprimer mécaniquement la moelle : celle-ci n'est ni déformée, ni diminuée de volume ; elle peut même apparaître plus grosse qu'à l'état normal.

Histologiquement on trouve, dans la première et la dernière éventualité, *au niveau du foyer épidural*, les mêmes lésions de la moelle épinière, qui diffèrent suivant l'âge du processus morbide :

1° D'abord, on constate la tuméfaction irrégulière (fusiforme, et boules en chapelet) de certaines gaines de myéline, dont le cylindre-axe, normal par endroits, apparaît, ailleurs, gonflé. Ces lésions doivent être étudiées sur des coupes longitudinales : elles prédominent, d'ordinaire, dans la région centrale des cordons latéraux et postérieurs. A leur niveau, la névroglie apparaît épaissie, comme tuméfiée, granuleuse, mais sans multiplication des noyaux. Les vaisseaux sanguins sont, en général de volume

normal, ou même congestionnés. Les voies lymphatiques périvasculaires et interstitielles sont plus ou moins dilatées.

Dans la substance grise les lésions sont moins considérable: les cellules nerveuses sont en chromatolyse, et peuvent être déformées, aplaties. Dans un certain nombre de cas, l'axe gris est plus ou moins déformé, disloqué, même.

Enfin, à ces lésions peuvent s'ajouter des foyers d'hémorragie ou de ramollissement, ces derniers, souvent en forme de coin à base périphérique, ce qui semblerait indiquer leur origine vasculaire. Au voisinage de ces foyers, et en leur absence, on peut trouver des vaisseaux plus ou moins volumineux, rétrécis ou thrombosés.

2° Dans les cas anciens, les lésions de la première phase peuvent avoir plus ou moins complètement disparu : on constaste la sclérose et l'épaississement des méninges molles, des parois vasculaires et de la névroglie, avec dégénérescences ascendantes et descendantes plus ou moins intenses et étendues.

D'ordinaire, on ne trouve pas d'accumulation leucocytique autour des vaisseaux des méninges molles et de la moelle : en plus de l'épaississement fibreux que peuvent présenter les méninges molles, elles contractent parfois, au niveau du maximum des lésions épidurales, quelques adhérences avec la dure-mère, dont la signification n'a pas été précisée.

Telles sont, en gros, les principales lésions : leur interprétation est délicate et controversée.

Lorsqu'on trouve des lésions d'endo et de périvascularité, dans les méninges molles et la moelle, avec de véritables traînées de lymphangite spinale, on peut envisager l'hypothèse d'une action analogue à celle qui, dans la syphilis nerveuse, engendre les lésions spinales.

L'ischémie, notamment celle produite par compression et oblitération des artères radiculaires (Ziegler), peut expliquer certaines lésions en foyer, hémorragies ou ramollissements : on peut admettre, avec Schmaus, que des artères thrombosées se détachent des embolies capables de créer de nouveaux foyers.

Mais ces explications sont loin de comprendre tous les faits. La dilatation des gaînes myéliniques, avec tuméfaction des cylindres-axes, épaississement de la névroglie, lésions qui paraissent pouvoir aller jusqu'à la myélomalacie, indépendamment des vaisseaux sanguins (Schmaus), enfin, la dilatation des voies lymphatiques, sont rapportées par presque tous les auteurs, à l'œdème de la moelle. D'ailleurs, les chirurgiens disent constater cet œdème au cours de leurs interventions : même aux autopsies, la moelle est fréquemment trouvée plus volumineuse qu'à l'état normal, aux

endroits où le microscope révélera les lésions sus-indiquées. Quelle est la cause de cet œdème ? Deux courants d'opinion sont en présence :

1° *Pour les uns, il s'agit d'un œdème mécanique.* L'oblitération des vaisseaux, au niveau et autour des lésions tuberculeuses de l'espace épidural, la compression mécanique des veines de la pie-mère, engendre une stase veineuse et lymphatique (Kahler), causes de l'œdème.

2° *Pour d'autres, la stase veineuse ou lymphatique n'explique pas tout.* L'œdème peut exister aussi bien au-dessus et au-dessous du point comprimé ; son intensité est loin d'être proportionnelle au degré de la compression : enfin, et surtout, on l'observe ailleurs que dans les compressions de la moelle. Schmaus a pu le réaliser expérimentalement, en introduisant sous la dure-mère de chiens, non seulement de petites masses de cire fondue ou d'argent, ne pouvant exercer, vu leur petit volume, qu'une compression minime, mais encore il a obtenu un résultat identique en injectant des cultures stérilisées de staphylocoques. Les lésions « d'œdème » s'observent également dans les myélites aiguës.

Pour toutes ces raisons Schmaus admet, en plus de la stase veineuse et lymphatique, une autre cause d'œdème ; celui-ci serait, en partie, tout au moins, un œdème actif, d'origine toxique, comme les œdèmes viscéraux des inflammations aiguës. Cette manière de voir a rencontré des partisans et des détracteurs.

En tout cas, quelle que soit son origine, rien n'empêche d'admettre un œdème précoce, survenant, autour du foyer tuberculeux épidural, alors que celui-ci n'a encore pris qu'un faible développement, absolument comme l'œdème précoce, qui est l'un des premiers signes d'une tumeur blanche, ou d'une coxalgie (Ménard).

*
* *

Depuis deux ans, j'ai pratiqué l'autopsie de 15 pottiques ayant présenté des troubles nerveux, dans le service de M. le professeur Raymond. Voici, le plus brièvement possible, les principales constatations anatomo-histologiques faites dans ces 15 cas.

Pour me rapprocher le plus possible de la clinique et afin de ne rien préjuger des lésions, je divise ces cas en 3 groupes, suivant le siège, dorsal, lombaire, cervical du mal de Pott, mettant à part quatre faits complexes (trois cas de mal de Pott chez des syphilitiques, un cas de mal de Pott terminé par méningite).

I. — Mal de Pott dorsal.

Obs. I (cas 880 du Laboratoire). — *Evolution clinique en 2 ans et 4 mois. — Compression osseuse nette.*

Homme de 28 ans. A eu deux pleurésies à 8 ans ; à 11 ans, rougeole puis scarlatine.

Début à 25 ans par des douleurs interscapulaires exaspérées par les mouvements et bientôt remplacées par une sensation de « ceinture de plomb ».

A 26 ans, il ressent des picotements dans les jambes, qui s'affaiblissent un mois plus tard, et passe 9 mois à l'hôpital, alité, les jambes « raides comme des barres de fer ». Le repos calme les douleurs, que réveillent des bains sulfureux : il n'y avait alors pas d'autre signe rachidien qu'un peu de gêne de la rotation du tronc à droite.

Rentré chez lui, le malade passe au lit 10 autres mois, pendant lesquels, la paraplégie va en progressant. Incontinence des urines.

Puis, il entre dans le service de M. le professeur Raymond, où l'on constate ce qui suit : les membres inférieurs contracturés, rétractés en flexion, ne peuvent quitter le plan du lit, et sont le siège de douleurs intermittentes. Clonus. Pas de troubles sensitifs ni sphinctériens. Rien aux membres supérieurs ni à la face ; examen ophtalmoscopique négatif. Gibbosité de la région dorsale moyenne.

Mort 9 mois après l'admission, dans un état cachectique avec émaciation considérable.

Autopsie. — Symphyse pleurale. Pas de tuberculose viscérale nette. Foie gras.

Centres nerveux supérieurs — Cerveau, cervelet, bulbe, protubérance. Aucune lésion macroscopique, ni à l'examen histologique de fragments traités par les méthodes de Pal Marchi, Nissl, l'hématéine-éosine-orange, etc.

Rachis.— Carie ancienne avec effondrement des VIe et VIIe corps vertébraux dorsaux. La partie postérieure du VIe fait une saillie accusée dans le canal rachidien, réduisant son diamètre antéro-postérieur à 5 millimètres environ. Il s'agit d'un foyer tuberculeux ancien, sans fongosités ni masses caséeuses ni dans l'os, ni dans l'espace épidural. La dure-mère, non épaissie, adhère étroitement à l'os, sur tout le pourtour du canal.

Les méninges molles sont complètement indépendantes de la dure-mère.

La *moelle* est, au niveau de l'éperon osseux (7e segment dorsal), très aplatie d'avant en arrière, réduite à un diamètre antéro-postérieur de 3 à 4 millimètres et élargie transversalement, avec déformation très marquée de l'axe gris (Pl. LXXVI, fig. 2, le N° 2 de cette figure correspond à la compression osseuse : le N° 1 montre la dégénération ascendante, les N° 3 et 4, les dégénération descendantes).

Etude histologique. — Au niveau de la compression : épaississement considérable de la névroglie ; çà et là, surtout à la périphérie de la moelle, des gaînes myéliniques très dilatées, avec tuméfaction considérable des cylindres-axes. Au Pal et au Marchi, lésions dégénératives diffuses, plus intenses à la périphérie de la moelle. Méninges molles et vaisseaux sanguins sans lésions ; cellules nerveuses : les unes aplaties, déformées, d'autres normales. Canal épendymaire très aplati d'avant en arrière, représenté seulement par un amas de cellules irrégulières, polymorphes, sans paroi ni lumière reconnaissables. Racines

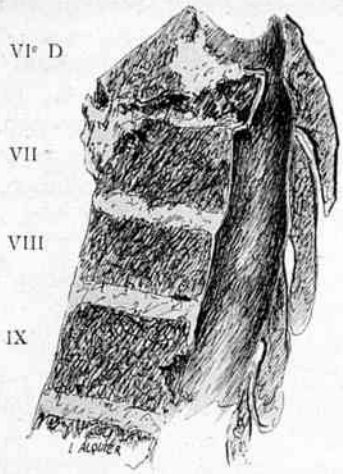

Fig. 1

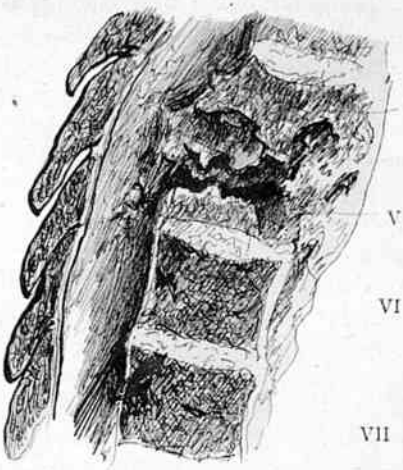

Fig. 3



Fig. 2



Fig. 4

MAL DE POTT

(L. Alquier).

très sclérosées, avec atrophie intense de nombreuses fibres nerveuses, et disparition de nombreux cylindres-axes. Pas de lésion des méninges radiculaires.

Ces altérations disparaissent dans les segments voisins du point comprimé. Au-dessus, on trouve simplement une dégénération intense du faisceau de Goll remontant jusqu'au bulbe ; au-dessous, dégénération des faisceaux pyramidaux direct et croisé, avec pâleur diffuse des cordons antéro-latéraux. Quelques cellules nerveuses sont en chromatolyse légère, avec pigmentation.

Obs. II (n° 801). — *Mal de Pott ayant débuté cliniquement à 70 ans. — Mort 7 ans après. — Coudure de la moelle sur un éperon osseux* (1).

Femme de 77 ans. Début à l'âge de 70 ans : douleurs et cyphose dorsale, sciatique double et paraplégie des membres inférieurs, qui se serait constituée en 15 jours. Elle fut alors admise à la Salpêtrière. 6 ans après, on constatait une paralysie, presque complète des membres inférieurs, avec exagération des réflexes rotuliens, orteil indifférent, pas de troubles sphinctériens. Gibbosité dorsale inférieure douloureuse à la pression. Mort un an après.

Autopsie. — Tuberculose cavitaire des poumons.

Rachis. — Foyer tuberculeux ayant détruit les corps des Xe, XIe, XIIe vertèbres dorsales ; les vestiges de la XIe forment un éperon légèrement saillant dans le canal rachidien, adhérant à la dure-mère, et sur lequel la moelle est légèrement coudée. De la 12e paire dorsale jusqu'à la 1re sacrée, la partie antérieure de la dure-mère est recouverte de fongosités, présentant leur maximum d'épaisseur (1 cm. 1/2) au niveau des 2e et 3e lombaires, et englobant plusieurs racines, surtout à gauche. Aucune adhérence entre la dure-mère et les méninges molles : la partie antérieure de la moelle est légèrement aplatie au niveau des 1er et 2e segments lombaires, juste au point où les fongosités épidurales présentaient l'empreinte nette de l'éperon osseux.

Histologiquement on trouve, à ce niveau, le foyer épidural, formé de tubercules rares, disséminés dans du tissu fibreux adhérant intimement à la dure-mère : épaississement léger des méninges molles ; raréfaction des fibres nerveuses, diffuse avec prédominance dans la partie antérieure des cordons antéro-latéraux, et dans la partie centrale des postérieurs ; léger épaississement de la névroglie ; dans les cellules nerveuses à peine de chromatolyse ; les vaisseaux, largement perméables, pleins de sang, présentent un léger épaississement de leurs parois. Canal épendymaire oblitéré. Sclérose des racines. Au-dessus et au-dessous de cette région, on trouve seulement les dégénérations ascendantes et descendantes habituellement observées à la suite de lésions destructives siégeant à ce niveau.

Obs. III (n° 874). — *Après des douleurs rachidiennes ayant duré plusieurs mois, paraplégie brusque des membres inférieurs, avec anesthésie et incontinence des réservoirs, chez une femme de 73 ans, atteinte de bronchite avec emphysème et néphrite chronique. — Foyer épidural peu considérable. — Lésions légères de la moelle.*

(1) Une étude histologique de ce cas ainsi que des N°s 754, 755, 798, a été publiée par Rossi. *Arch. de neurol.*, janvier 1906.

Femme de 73 ans, obèse, autrefois très éthylique. Hospitalisée à la Salpêtrière à l'âge de 69 ans, elle se plaignait de douleurs dorsales, exagérées par les mouvements, depuis quelques mois, au cours desquels elle fut soignée à trois reprises à l'infirmerie, pour bronchite, avec emphysème pulmonaire. Gros œdème des membres inférieurs, avec albuminurie. L'examen du rachis et du système nerveux était toujours demeuré négatif, lorsque 3 semaines après son dernier séjour à l'infirmerie, les douleurs redoublèrent, pendant que les jambes s'affaiblissaient. Quelques jours plus tard, brusque incontinence des urines et des matières ; le lendemain, paralysie complète des membres inférieurs, flasque, *mais avec signe de Babinski*. Anesthésie complète pour tous les modes de la sensibilité, dans toute la moitié inférieure du corps, disparaissant graduellement entre l'ombilic et l'appendice xyphoïde. Réflexes abdominaux nul. La région dorsale moyenne présente une convexité régulière, non douloureuse au palper et à la percussion.

Huit jours plus tard, mort subite, par crise d'angine de poitrine à l'occasion d'un mouvement.

Autopsie. — Calcification et sténose notables des coronaires. Néphrite chronique avec poussée aiguë. Emphysème pulmonaire avec, au sommet droit, tubercule ancien, du volume d'une noix.

Rachis.— La section antéro-postérieure montre (pl. I, fig. 3) un foyer tuberculeux détruisant le disque séparant les IVe et V^{e} vertèbres dorsales, et les parties adjacentes de ces dernières, communiquant avec deux masses caséeuses : l'antérieure, prévertébrale, plus volumineuse ; la postérieure, épidurale, mesure 2 centimètres de hauteur sur 1/2 d'épaisseur ; elle est collée sur la face antérieure de la dure-mère, à hauteur des 6e et 7e paires dorsales, qui sont légèrement englobées à gauche.

Histologiquement, ce foyer est entièrement extra-dural ; la moelle ne présente à son niveau qu'un léger épaississement de la névroglie, dans la partie profonde des cordons latéraux et postérieurs, avec début de nécrose, et 2 ou 3 petits foyers d'hémorragie capillaire, notamment dans les cordons postérieurs. Intégrité complète des autres vaisseaux et des méninges. Pas de lésions dans les autres régions de la moelle.

Les cellules nerveuses présentent, dans toutes les régions du névraxe, des lésions de chromatolyse avec pigmentation. Il existe en outre un peu d'épaississement des méninges molles, à la base du cerveau, ainsi que des traces *douteuses* d'œdème cortical : toutes ces lésions nous paraissent dues à la néphrite et à l'artério-sclérose plutôt qu'au mal de Pott.

Obs. IV (n° 754). — *Mal de Pott dorsal. — Mort 16 mois après les premiers symptômes. — Infection secondaire et symphyse des méninges molles.*

Femme de 59 ans. Convulsions dans l'enfance. Fièvre typhoïde et, probablement, tuberculose pulmonaire ancienne. Elle nie la syphilis et l'alcoolisme.

Début à 58 ans, par des crises de douleurs lombaires, irradiées en ceinture ; elles sont remplacées, 6 semaines plus tard, par des crises d'écrasement, de déchirure dans la région lombaire.

Neuf mois après, s'y ajoutent un engourdissement (sensation de froid), puis des douleurs diffuses dans les membres inférieurs, qui s'affaiblissent. Les troubles moteurs progressent, tandis que les douleurs diminuent.

14 mois après le début, elle entre dans le service de M. le professeur Raymond, avec une paraplégie complète aux pieds et aux jambes, moins marquée aux cuisses, prédominant dans les fléchisseurs des divers segments. Exagération des réflexes rotuliens ; orteil indifférent. Masses musculaires légèrement douloureuses à la pression : signe de Lasègue net des deux côtés. Hypoesthésie pour tous les modes, au-dessous d'une bande d'hyperesthésie passant, en arrière, au niveau des reins et descendant obliquement vers l'hypogastre. Voussure de la colonne dorsale inférieure, indolore au palper et à la percussion, et dont la malade ignorait l'existence.

Quinze jours plus tard, les douleurs des membres inférieurs se réveillent, plus violentes que jamais.

Quinze autres jours après, rétention des réservoirs, avec incontinence par regorgement, puis escarre sacrée, rapidement considérable. Fièvre, hecticité, amaigrissement, œdème des membres inférieurs. Mort 16 mois après le début, 2 mois après l'admission à la Salpêtrière.

Autopsie. — Pas de tuberculose viscérale. Foie décoloré, jaunâtre.

Rachis.— Carie des corps vertébraux des VIe et VIIe dorsales, s'ouvrant dans l'espace épidural. A partir de ce point jusque dans la région sacro-lombaire, la face externe de la dure-mère est recouverte, sur sa partie antérieure, de masses irrégulières, fongueuses, lardacées, lui adhérant étroitement. Leur épaisseur maxima n'atteint pas 1/2 centimètre. Au-dessous de la région dorsale moyenne, on trouve des adhérences nombreuses, entre la pie-mère et la dure-mère, aussi bien en arrière qu'en avant ; elles augmentent en descendant, et, à la partie inférieure, deviennent une symphyse complète englobant les racines de la queue de cheval. La moelle présente partout sa forme et son volume normaux.

Histologiquement les masses épidurales sont constituées par un tissu d'inflammation banale, contenant de nombreux tubercules, d'apparence jeune et en pleine évolution. Il semble qu'on puisse reconnaître dans la moelle et les méninges molles deux ordres de lésions.

1° Dans la région lombaire (de IIIe à V[e] L) de nombreuses gaînes myéliniques très dilatées avec tuméfaction des cylindres-axes dans toute l'étendue de la substance blanche, avec, par places, épaississement léger des travées névrogliques et oblitération du canal épendymaire. A partir de cette région, dégénérations ascendantes et descendantes légères.

2° Les méninges molles sont infiltrées d'un nombre énorme de leucocytes polynucléaires, avec, çà et là, quelques cellules géantes et petits foyers nécrotiques. Les vaisseaux intra-médullaires et intra-radiculaires sont entourés d'un manchon de polynucléaires. Ces lésions vont comme la symphyse entre la dure-mère et la pie-mère, en diminuant à mesure qu'on remonte, et, comme elle, disparaissent dans la région dorsale moyenne.

Les cellules nerveuses présentent des lésions de chromatolyse avec amas de

pigment jaune dont l'intensité semble parallèle à celle des lésions des méninges molles.

Obs. V (n° 814). — *Mal de Pott ayant cliniquement évolué en 6 semaines, en même temps qu'une néphrite aiguë. — Gros foyer épidural comprimant légèrement la moelle, début de myélomalacie.*

Homme de 55 ans, peintre en bâtiments. Alcoolisme sans saturnisme.

52 ans, pleurésie avec épanchement ponctionné, puis œdème des membres inférieurs avec ascite ponctionnée deux fois et diagnostiquée péritonite tuberculeuse.

55 ans, douleurs lombaires vagues, exagérées par la marche, la station verticale prolongée, les mouvements du rachis. Un mois après, affaiblissement rapide des membres inférieurs. Au bout de huit jours, à son entrée à la Salpêtrière, on constate une paralysie presque complète pour tous les segments du membre inférieur droit, plus marquée à l'extrémité ; à gauche, simple parésie. Réflexes rotuliens et achilléens faibles, de l'orteil en flexion, crémastérien nul à droite, faible à gauche, abdominal nul. Pas de douleur spontanée ou provoquée. Légère hyperesthésie diffuse à la face antérieure des genoux et des cuisses. Léger œdème péri-malléolaire droit, pas de troubles sphinctériens. Rien aux membres supérieurs et à la tête.

Rachis : mouvements gênés dans la région dorso-lombaire qui est douloureuse au palper, surtout au niveau des XIIe dorsale et Ire lombaire légèrement saillantes. A ce niveau, ceinture d'hypoesthésie cutanée large de 5 à 6 centimètres.

Constipation complète : les jours suivants, la région lombaire droite devient douloureuse, en même temps que les urines sont de plus en plus rouges et rares. Au 5e jour de l'entrée, rétention brusque d'urines. Mort le lendemain.

Autopsie. — Symphyse pleurale. Quelques adhérences et épaississements fibreux du péritoine, mais sans tuberculose, non plus qu'aux poumons. L'un des ganglions trachéo-bronchiques, du volume d'un haricot, présente à la coupe l'aspect « mastic de vitrier ». Grosse néphrite aiguë.

L'*encéphale* est sain à l'œil nu. Au microscope, on constate : dans les circonvolutions frontale et pariétale ascendantes gauches, une chromatolyse diffuse sans pigmentation, et avec légère désorientation des cellules nerveuses. Multiplication diffuse des noyaux névrogliques. Rien aux méninges ; quelques rares amas leucocytiques dans les vaisseaux sanguins.

Pas de lésions du cervelet, en particulier, des cellules de Purkinje. Bulbe : pas de méningite, chromatolyse et pigmentation légères de certaines cellules des olives et des noyaux du plancher du IVe ventricule. A la partie inférieure, dislocation et oblitération du canal central. Epaississement diffus de la névroglie.

Rachis. — Foyer tuberculeux du corps de la VIIIe dorsale, se propageant dans l'espace épidural, où on trouve une masse caséeuse épaisse non ramollie, étendue, contre la dure-mère au devant des 7e-10e segments dorsaux débordant sur les côtés et englobant les racines correspondantes. Au niveau des 8e et 9e racines, la moelle est légèrement aplatie d'avant en arrière. Les méninges

molles, libres partout ailleurs, présentent en ce point quelques adhérences avec la dure-mère, sur la face antérieure de la moelle.

Histologiquement, le foyer épidural a la structure d'un tubercule jeune, en pleine évolution, refoulant la dure-mère, dont les lames externes sont envahies, les plus internes étant respectées.

Racines sans lésion nette : la pie-mère présente sur la face antérieure de la moelle, au niveau du foyer épidural, quelques amas embryonnaires. La moitié antérieure de la moelle est nettement aplatie, avec élargissement et déformation de la substance grise : le volume total de la moelle est plutôt supérieur à la normale. Les cellules nerveuses sont déformées, aplaties, mais c'est à peine si quelques-unes, soit dans les cornes antérieures, soit dans la colonne de Clarke, présentent un peu de chromatolyse discrète, sans pigmentation. Dans la partie centrale des cordons latéraux et postérieurs, grosse dilatation de nombreuses gaînes myéliniques, avec tuméfaction des cylindres-axes, et épaississement de la névroglie. Ces lésions sont au maximum dans le cordon latéral gauche, où elles s'accompagnent de phénomènes nécrotiques nets, aboutissant à la formation de plusieurs petits foyers de myélomalacie, limités à la substance blanche du cordon latéral.

Les vaisseaux sanguins largement perméables, pleins de sang, présentent peut-être un léger épaississement de leurs parois. Pie-mère non épaissie. Canal épendymaire méconnaissable, remplacé par un amas de cellules polymorphes.

Au-dessus du foyer, pas d'autres lésions qu'un peu de pâleur et quelques granulations noires par le Marchi de la région centrale des cordons postérieurs ; cellules nerveuses intactes : oblitération du canal épendymaire.

Au-dessous, chromatolyse et pigmentation de certaines cellules nerveuses : canal épendymaire dilaté, plein de débris épithéliaux. Quelques granulations noires diffuses par le Marchi.

Vaisseaux sanguins partout largement perméables, les veines plutôt dilatées, sont pleines de sang.

Obs. VI (n° 755). — *Mal de Pott sans gibbosité, ayant évolué cliniquement en 15 mois. — Gros foyer tuberculeux épidural comprimant notablement la moelle. — Myélomalacie.*

Après deux accouchements, à 10 mois de distance, qui l'ont beaucoup fatiguée, une jeune femme de 23 ans est prise tous les soirs de douleurs diffuses dans la colonne vertébrale, avec irradiation en ceinture et constriction épigastrique, persistant toute la nuit et ne cessant qu'au matin, puis engourdissements, fourmillements et légère parésie des membres inférieurs. Ces troubles apparaissent et disparaissent à plusieurs reprises pendant 4 mois, puis surviennent des douleurs qualifiées de sciatique ; la région lombaire est faible et douloureuse surtout pendant la station assise.

9 mois après le début, la malade étant entrée dans le service de M. le professeur Raymond, on constate une paraplégie complète des membres inférieurs, avec spasmodicité, exaltation des réflexes rotuliens, signe de Babinski bilatéral, amaigrissement diffus des masses musculaires, surtout prononcé aux jambes ;

à l'examen électrique : simple diminution de l'excitabilité galvanique et faradique pour les muscles contracturés, mais sans D R. Rétention et incontinence des sphincters. Hypoesthésie des membres inférieurs.

Apparition d'escarres multiples, hecticité, cachexie, œdème périmalléolaire. Mort 6 mois plus tard. Pas de gibbosité pendant toute cette évolution.

Autopsie. — Pleurésie double séro-hémorragique ; congestion récente des lobes inférieurs des poumons : semis de granulations milliaires grises d'aspect récent. Gros reins blancs non congestionnés.

Rachis.— Carie tuberculeuse des IIe,IIIe,IVe corps vertébraux dorsaux,s'ouvrant en arrière dans le canal rachidien où on trouve un gros foyer caséeux non ramolli dans l'espace épidural,englobant les racines et s'effilant en pointe en haut et en bas. Ce foyer, très volumineux, comprime latéralement la moelle, surtout à gauche, où il y imprime nettement son empreinte (V. pl. LXXVII, fig. 1).

Pas d'adhérences entre la dure-mère et les méninges molles ; la moelle au niveau du foyer est déformée, offre l'aspect d'un prisme triangulaire à sommet antérieur ; son volume normal est diminué d'un tiers environ. Au-dessus et au-dessous, elle reprend vite sa forme et ses dimensions normales.

Histologiquement le foyer épidural a la structure d'un tubercule en pleine activité, tout entier situé en dehors de la dure-mère qui est respectée. Au niveau du foyer, les méninges molles et leurs vaisseaux sont intacts : les racines sclérosées avec atrophie des gaînes de myéline qui sont en voie de dégénération au Marchi, semblent présenter des points nécrosés : plusieurs sont comme enchâtonnées dans la moelle, qui paraît s'être gonflée. La moelle est atteinte de myélomalacie,avec disparition complète de toute différenciation (V.pl.LXXVII, fig. 2). On ne trouve plus qu'une trame névroglique irrégulière, nécrosée, surtout dans les parties centrales, avec vestiges des gaînes myéliniques très dégénérées par la méthode de Marchi. Le canal central ne peut être nettement différencié des vaisseaux intra-médullaires, qui apparaissent béants,plutôt dilatés, les uns contenant encore quelques hématies, d'autres complètement vides.

Au-dessus et au-dessous, lésions diffuses se propageant aux segments voisins à distance, lésions dégénératives très accentuées, ascendantes et descendantes des fibres longues des faisceaux blancs (cordons de Goll, cérébelleux direct, pyramidal).

A distance (région lombaire), les cellules nerveuses présentent à peine une ébauche de chromatolyse avec pigmentation légère. Il en est de même au niveau des circonvolutions frontale et pariétale ascendantes gauches. Cervelet, pas de lésions.

De ces 6 observations de mal de Pott dorsal, les deux premières sont des exemples nets de *Compression osseuse.*

Dans la première, la moelle est aplatie d'avant en arrière par un éperon osseux, réduisant à 5 millimètres au maximum le diamètre antéro-postérieur du canal rachidien au niveau de la VIe vertèbre dorsale ; il n'y a pas de foyer épidural proprement dit, mais seulement des adhérences nombreuses et étroites entre la dure-mère et l'os.

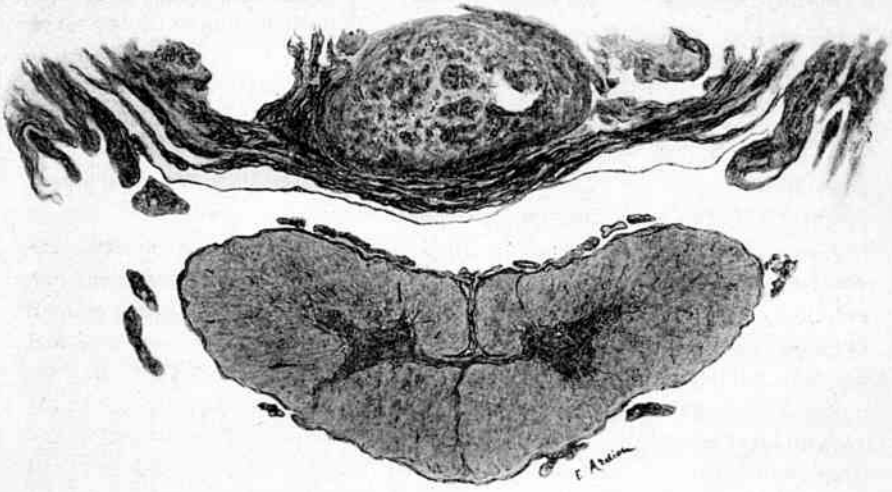

Fig. 1

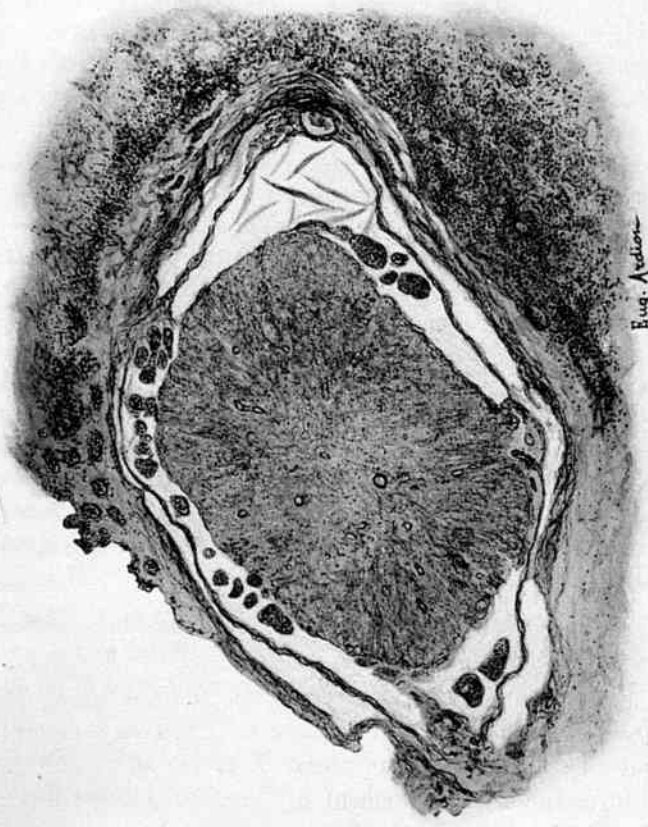

Fig. 2

MAL DE POTT

(L. Alquier).

Dans le second cas, un fragment du corps de la XIe vertèbre dorsale, presque complètement détruite, est repoussé en arrière, comprimant la partie antérieure de la moelle, qui est coudée sur lui. Ici encore, l'éperon osseux adhère nettement à la dure-mère.

Pour les quatre autres cas, il ne saurait être question de compression osseuse. Mais, dans les deux derniers, le foyer épidural comprime nettement la moelle : aplatissant sa partie antérieure (obs. V), l'étranglant latéralement (obs. VI).

Les racines, au niveau du foyer, étaient atteintes de sclérose dans les 3 cas suivants :

Obs. I, où cette sclérose pouvait s'expliquer par la compression exercée par le tissu fibreux, d'apparence cicatricielle, du tissu épidural ;

Obs. II et VI, où leur englobement par le tissu lardacé était considérable ; leur sclérose est plus marquée dans l'obs. II où il s'agissait d'un foyer tuberculeux fibreux, datant au moins de 7 ans, que dans l'obs. VI où le début des accidents était plus rapproché, et le tissu épidural moins fibreux.

Dans les autres cas où le foyer épidural était moins considérable, atteignait moins les racines et semblait, cliniquement et anatomiquement, de date plus récente, nous n'avons pas trouvé de lésions scléreuses des racines.

Dans la moelle, les lésions sont analogues dans les obs. I (avec compression osseuse), V, VI (compression par le foyer épidural), III (pas de compression nette). Elles consistent essentiellement en épaississement diffus de la névroglie avec dilatation parfois énorme de nombreuses gaînes myéliniques dont les cylindres-axes sont, le plus souvent, irrégulièrement tuméfiés. Ces lésions semblent bien, comme l'admettent les auteurs, pouvoir être rapportées à l'œdème de la moelle, qui paraissait net dans l'observation VI. D'ordinaire, les espaces périvasculaires ne sont pas dilatés. Dans les observations V et VI, à ces lésions s'ajoutait une myélomalacie avec nécrose, qui semble bien (obs. V) commencer par petits îlots aux points présentant les lésions précédentes.

Dans l'observation II (cas datant de 7 ans), il n'y avait que de la sclérose névroglique et de l'atrophie de certaines fibres nerveuses, sans dilatation des gaines de myéline, ni tuméfaction des cylindres-axes.

Nous omettons à dessein l'observation IV où les lésions médullaires semblent complexes, et d'interprétation délicate.

Nous avons toujours trouvé les vaisseaux sanguins largement perméables. Aussi bien dans les méninges molles que dans la moelle elle-même et, en général, pleins de sang.

Dans tous les cas, le canal épendymaire est oblitéré, souvent méconnaissable.

Les lésions dégénératives des faisceaux blancs pyramidaux (cordons de Goll) semblent en rapport plutôt avec les altérations de la moelle qu'avec celles des racines.

Le foyer épidural est, dans 5 cas, localisé au niveau de la lésion osseuse, et ne dépasse pas la dure-mère ; en profondeur, c'est à peine si les méninges molles présentent, à son niveau, quelques adhérences avec la dure-mère ; il en est tout autrement dans le 6e cas (obs. IV) où nous trouvons un foyer épidural diffusé sur une grande hauteur, avec symphyse étendue des méninges molles. Dans ce cas, les lésions des méninges molles étaient nettement dues à une infection secondaire (peut-être causée par l'énorme escarre fessière) ; elles étaient caractérisées par une infiltration massive de polynucléaires, dans les méninges molles, avec propagation à l'intérieur des racines et de la moelle. Etant donné la présence de cellules géantes d'apparence jeunes, dans ce tissu d'infection secondaire, et les caractères spéciaux (diffusion, tubercules jeunes, mal formés) du foyer épidural, on est en droit de se demander si l'infection banale des méninges n'a pas joué un rôle analogue à celui de la broncho-pneumonie dans la tuberculose pulmonaire, lui donnant une intensité nouvelle et permettant une diffusion rapide et étendue, que l'on n'observe pas dans les autres cas où manque cette infection adjuvante.

II. — Mal de Pott lombaire.

Nous serons extrêmement bref sur deux cas, qui, en raison de leur importance toute spéciale, méritent une étude plus approfondie que ne le comporte ce travail (le n° 684 a déjà été publié *in extenso* (1), le 886 le sera bientôt).

Obs. VII (n° 684). — *Mal de Pott sacré sans signes rachidiens. — Englobement et lésions des racines, dilatation du canal épendymaire.*

Un homme de 39 ans, ancien alcoolique et ayant probablement été tuberculeux, maigrit rapidement d'une vingtaine de livres, perd ses forces, a des sueurs nocturnes. 3 mois après, courbature lombaire avec irradiation le long de la face postérieure des membres inférieurs ; ces douleurs, surtout nocturnes, deviennent intolérables, l'obligent à s'aliter.

5 mois après, il entre dans le service de M. le professeur Raymond pour ces douleurs, qui ont le caractère d'une sciatique double, sont exagérées par le moindre mouvement, et semblent expliquer l'impotence presque absolue que l'on constate aux membres inférieurs. Ceux-ci, en effet, n'ont maigri qu'à

(1) Rossi, *Arch. de neurologie*, août 1905

peine. Réflexes : rotuliens forts ; achilléens, fort à droite, faible à gauche ; plantaire, nul à droite, flexion à gauche ; crémastérien faible.

Les douleurs persistent nuit et jour ; le malade se cachectise, une escarre fessière apparaît ; il meurt de broncho-pneumonie 7 mois après le début. Aucun signe rachidien, pendant toute l'évolution.

Autopsie. — Pas de tuberculose pulmonaire. Plusieurs foyers d'ostéite costale tuberculeuse ; à la face postérieure des IIe, IIIe, IVe corps vertébraux sacrés, carie tuberculeuse ouverte dans l'espace épidural où existe une série de masses lardacées, irrégulières, peu volumineuses, disséminées au-devant de la dure-mère et des racines de la queue de cheval, remontant jusqu'aux dernières paires lombaires.

Histologiquement les lésions sont surtout radiculaires ; les racines englobées sont sclérosées, parfois d'une manière intense avec des lésions dégénératives des cordons postérieurs présentant leur maximum au niveau des 2e et 3e paires sacrées et remontant jusqu'à la 4e lombaire. Les racines antérieures des 5e lombaires et 1re dorsales sont légèrement atteintes à leur sortie de la moelle.

La pie-mère est intacte, ses vaisseaux largement dilatés, ceux des racines, épaissis mais encore perméables.

Dans la moelle, au-dessus de la région lombaire, pas d'autre altération qu'un peu de pigmentation avec chromatolyse des cellules nerveuses. De la partie supérieure du 1er segment lombaire jusqu'à la partie inférieure du 4e le canal épendymaire présente une dilatation atteignant, au maximum, 2 millimètres de diamètre : la paroi est formée d'une rangée de cellules cylindriques entourée d'une zone de fibres névrogliques mesurant de 1 à 2 millimètres d'épaisseur. Au niveau de cette dilatation, les parties voisines de la substance grise sont raréfiées ; la lumière du canal renferme une substance vaguement grenue se colorant en rose par l'éosine.

Obs. VIII (n° 886). — *Mal de Pott lombaire sans signes rachidiens ; syndrome des affections de la queue de cheval. Englobement par des masses lardacées des racines lombaires et sacrées.*

En soulevant un cadre de 200 kilos, un homme de 37 ans, auparavant en bonne santé, ressentit dans les reins un craquement et une vive douleur qui disparut au bout de 15 jours. Mais, 15 autres jours plus tard, elle reparaissait, étendue au sacrum, et le long de la face postérieure des membres inférieurs, dans toute leur hauteur, durant jour et nuit, exacerbée par les mouvements et la marche.

Deux mois environ après le début, brusque rétention des réservoirs, qui, au bout de 12 jours, fit place à l'incontinence vésico-rectale avec frigidité.

6 semaines plus tard, recrudescence des douleurs qui, au bout d'une quinzaine de jours, disparurent définitivement, à la suite, dit-il, de l'évacuation par l'anus, d'une grande quantité de sang et de pus.

5 mois après le début, il fut admis dans le service de M. le professeur Raymond, on constata :

Paralysie de tous les fléchisseurs et abducteurs des membres inférieurs,

flasque avec orteil en flexion, conservation des extenseurs, adducteurs et du psoas-iliaque : signes d'une sciatique double ; anesthésie dans le domaine des 2e, 3e, 4e sacrées à gauche des 3e et 4e à droite ; incontinence ; réaction de dégénérescence dans les muscles paralysés.

Cet état s'aggrave après une phase d'amélioration transitoire ; une volumineuse adénopathie sus-claviculaire (que l'autopsie montre tuberculeuse), puis une escarre fessière font leur apparition ; cachexie avec fièvre hectique ; mort 17 mois après le début. Pas de signes rachidiens pendant toute l'évolution.

Autopsie. — Tuberculose pulmonaire et des ganglions trachéo-bronchiques ; caverne tuberculeuse des 3 dernières vertèbres lombaires s'ouvrant dans l'espace épidural où l'on trouve (pl. LXXVI, fig. 3) des amas irréguliers de tissu lardacé englobant les racines lombaires et sacrées, irrégulièrement, à leur sortie de la dure-mère. Incisée, celle-ci ne présente que de faibles et rares adhérences avec les méninges molles. Ces dernières englobent les racines de la queue de cheval, au-dessous du cône terminal, dans une mince toile blanchâtre (pl. LXXVI, fig. 4) constituée, au microscope, par un tissu d'inflammation banale et discrète.

Les racines englobées présentent, à un degré variable, les lésions suivantes : tuméfaction irrégulière des gaînes de myéline et de leurs cylindres-axes, sclérose variable d'une racine à l'autre ; les ganglions présentent des cellules en chromatolyse. Dans la moelle lombo-sacrée épaississement des méninges molles ; lésions banales des cellules nerveuses, dégénérescence des cordons postérieurs correspondant aux racines malades.

Ces deux faits présentent un intérêt clinique sur lequel nous n'insisterons pas.

Anatomiquement, les lésions sont surtout radiculaires ; peu marquées dans le premier cas, intenses avec dégénérations secondaires dans le second. Remarquons que, dans l'obs. VIII, les symptômes semblaient indiquer l'intégrité des premiers segments lombaires dont les racines étaient, cependant, englobées par les masses lardacées. Il n'y a donc pas concordance absolue entre la clinique et l'anatomie pathologique : l'englobement des racines par des masses lardacées peut n'avoir occasionné aucuns symptômes, ce qui montre la nécessité d'une extrême prudence, dans les tentatives d'explication anatomique des symptômes radiculaires.

Dans l'obs. VII, existait, dans la région lombo-sacrée, une dilatation du canal central entourée d'une zone de sclérose névroglique. Nous renvoyons pour l'étude de cette lésion, à un autre travail fait avec Lhermitte (1).

(1) ALQUIER et LHERMITTE, *Mal de Pott, syringomyélie.* Revue neurol, 30 décembre 1906.

III. — Mal de Pott cervical et cervico dorsal.

Obs. IX (n° 835). — *Destruction complète de la Ve cervicale. — Evolution en 8 mois 1/2. — Paralysie flasque avec amyotrophie aux membres supérieurs, spasmodique aux inférieurs ; dissociation syringomyélique de la sensibilité ; compression de la moelle par le foyer épidural.*

Une femme de 56 ans, qui a peut-être été atteinte autrefois de tuberculose pulmonaire, se met à tousser à l'âge de 55 ans, et éprouve dans la nuque des douleurs qui, bientôt, irradient dans le bras droit, et sont réveillées par les mouvements des membres supérieurs, qui deviennent maladroits.

7 mois plus tard, paraplégie complète des membres inférieurs ; elle entre dans le service du professeur Raymond où on constate ce qui suit : la tête est penchée en avant, raide et immobile ; aux membres supérieurs, atrophie du type Aran-Duchenne avec participation des triceps brachiaux, une légère ataxie avec affaiblissement des réflexes tendineux ; aux membres inférieurs, parésie surtout des fléchisseurs avec exagération des réflexes rotuliens ; troubles sensitifs avec dissociation syringomyélique (thermo-anesthésie de toutes les parties situées au-dessous d'une ligne circulaire passant au-dessous des seins, analgésie remontant moins haut, sensibilité tactile partout conservée). Incontinence des réservoirs.

Aggravation rapide, apparition du signe de Babinski, fièvre avec délire tranquille, mort 5 semaines après son entrée à l'hôpital.

Autopsie. — Pas de tuberculose viscérale ou ganglionnaire. Destruction complète du corps de la Ve vertèbre cervicale empiétante sur les voisines ; début d'abcès par congestion prévertébrale ; en arrière, masse lardacée occupant l'espace épidural dans sa partie antérieure et englobant les racines cervicales inférieures, surtout à droite, dans un tissu de sclérose dense ; après incision de la dure-mère, nombreuses adhérences entre la dure-mère et les méninges molles sur toute la hauteur de la moelle. Celle-ci est, surtout à gauche, aplatie d'avant en arrière, depuis la région cervicale moyenne, jusqu'au 1er segment dorsal, c'est-à-dire au niveau du foyer épidural. Celui-ci a la structure d'un tubercule en activité, entouré d'un tissu fibreux, irrégulièrement envahi par la tuberculose.

Histologiquement l'aplatissement de la moelle est évident ; dans la région cervicale inférieure, les cornes, absolument aplaties d'avant en arrière, surtout à gauche, présentent de nombreuses cellules aplaties, presque lamellaires, avec chromatolyse diffuse et pigmentation légère. On remarque une sclérose diffuse de la pie-mère et de la névroglie, celle-ci surtout marquée au niveau des cordons de Goll ; pas de gaînes dilatées ni de cylindres-axes tuméfiés ; les vaisseaux sanguins partout bien perméables, quoique de calibre un peu réduit. Le canal épendymaire est remplacé par un amas de cellules polymorphes, aplati d'avant en arrière, sans lumière ni parois. Les racines sont bien plus englobées par le tissu épidural à gauche qu'à droite ; elles présentent un épaississement considérable de la névroglie, avec atrophie des fibres nerveuses, dont les cylindres-axes sont irrégulièrement tuméfiés.

A distance, on trouve, au-dessus, une pâleur diffuse de la partie centrale des cordons postérieurs, disparaissant presque complètement vers C II. Dans la région lombo-sacrée, pas de lésion dégénérative nette, mais un épaississement des méninges avec infiltration de polynucléaires. Cellules nerveuses en état de légère chromatolyse avec pigmentation.

Des fragments de l'écorce cérébrale (circonvolutions pontale et pariétale ascendantes gauches) ne présentent que des lésions insignifiantes de quelques cellules.

Obs. X (n° 877). — *Carie minime de la face postérieure des corps des* V^e^ *et* VIe *vertèbres cervicales : foyer épidural comprimant nettement les racines et, à un degré plus léger, la moelle. Evolution en* 6 *mois* 1/2 ; *douleurs radiculaires des membres supérieurs ; à la période terminale, syndrôme de Brown Séquard aux membres inférieurs.*

Homme de 47 ans. A 38 ans, pleurésie ayant duré 8 mois. A 47 ans, torticolis gauche, avec douleurs irradiées, d'abord dans le bras gauche, 2 mois après dans le droit également. 4 mois après le début, il entre dans le service de M. le professeur Raymond où on constate : Mal de Pott avec gibbosité cervico-dorsale douloureuse au palper et à la percussion ; il évite tout mouvement de la tête, qu'il tient inclinée en avant et à gauche, et des membres supérieurs, qu'il tient croisés, et ne peut se coucher dans un lit à cause de la douleur : il passe ses nuits sur un fauteuil ; les branches collatérales et terminales du plexus brachial sont douloureuses à la pression ; l'examen électrique pratiqué par M. Huet montre à gauche : DR partielle dans le deltoïde, le triceps, le brachial antérieur, le long supinateur ; trous dans le triceps, l'extenseur commun, les palmaires, pas de D R dans les fléchisseurs des doigts et les muscles de la main, non plus que dans le trapèze et le rhomboïde. A droite, réactions bien conservées, sans DR.

Rien aux membres inférieurs : pas de troubles sphinctériens ; examen ophtalmoscopique négatif ; tuberculose pulmonaire.

Quelques jours plus tard, le membre inférieur gauche s'affaiblit ; en trois jours, il se paralyse complètement ; les réflexes sont forts, avec signe de Babinski bilatéral ; à droite, hypoesthésie de toute la partie du corps située au-dessous d'une horizontale passant à mi-hauteur entre l'aisselle et la clavicule. En même temps on constate une forte albuminurie ; la température s'élève progressivement et atteint 40 degrés le soir du quatrième jour. Mort le lendemain.

Autopsie. — Pas de tuberculose pulmonaire. La face postérieure des corps des Ve et VIe vertèbres cervicales présente deux petits foyers de carie superficielle (pl. LXXVIII, fig. 1) ; à leur niveau, l'espace épidural renferme des masses de fongosités d'aspect lardacé, collées à la face externe de la dure-mère. A gauche ces masses atteignent un développement assez considérable et englobent les 5e et 6e racines ; à droite, elles sont moins développées, entourent incomplètement les racines. La face interne de la dure-mère est complètement respectée ; les méninges molles sont légèrement épaissies, d'aspect trouble opalescent, sur toute



Fig. 1



Fig. 2

MAL DE POTT

(L. Alquier).

Masson & Cie, Editeurs

Phototypie Berthaud, Paris

la hauteur de la moelle, et présentent, çà et là, quelques adhérences avec la dure-mère, décollables à la plus légère traction.

Au niveau des 5e et 6e segments cervicaux, la moelle est légèrement comprimée ; la substance grise est déjetée à droite.

Etude histologique. — Au niveau des 5e et 6e segments cervicaux, la moelle aplatie, d'avant en arrière dans sa moitié gauche, présente un début de myélomalacie dans les deux cordons latéraux et dans la zone de Lissauer droite, immédiatement au-dessus du maximum de la compression (4e et 5e segments) ; au niveau de cette dernière (6e segment), le côté gauche seul présente des lésions de désintégration sous-méningée irrégulière, avec tuméfaction des gaînes de myéline et des cylindres-axes ; les cellules des cornes antérieures, globuleuses, sont en état de chromatolyse avec pigmentation ; le canal est représenté par un amas irrégulier de cellules polymorphes, sans paroi ni lumière reconnaissables ; les racines droites et l'antérieure gauche semblent saines ; la postérieure gauche renferme des cylindres-axes irrégulièrement tuméfiés ; la myéline ne se colore pas bien par les méthodes de Pal et de Marchi mais sans dégénération nette, la névroglie est irrégulièrement épaissie. Au-dessous de la compression (7e segment), au niveau du cordon antéro-latéral droit, la superficie de la moelle est saillante, tuméfiée, avec dilatation des gaînes myéliniques, tuméfaction des cylindres-axes, désintégration de la névroglie : les racines gauches et les cellules nerveuses offrent les mêmes lésions que dans le 6e segment, mais seulement plus légères.

Partout ailleurs, la moelle et les racines sont saines : pas de lésions d'aucune sorte ; cependant dans la région lombaire supérieure, les gaînes lymphatiques périvasculaires apparaissent dilatées, mais sans leucocytes : le canal épendymaire est rempli d'éléments embryonnaires.

Aucune lésion dégénérative au-dessus ou au-dessous du siège de la compression.

Les centres nerveux supérieurs (cerveau, cervelet, bulbe, protubérance) paraissent sains à l'œil nu et au microscope.

Obs. XI (n° 890). — *Mal de Pott sans gibbosité, détruisant complètement le corps de la* III*e vertèbre dorsale.— Foyer épidural englobant les deux premières paires dorsales, surtout gauches Cliniquement : paraplégie spasmodique des membres inférieurs, troubles sensitifs et sphinctériens, inégalité pupillaire. — Evolution en 4 mois 1/2.*

Femme de 48 ans. — Début par des crises de douleurs lancinantes, cervico-dorsales, avec irradiations le long du rachis. 3 mois plus tard, la jambe gauche devient raide et se paralyse, puis la droite se prend à son tour. 8 jours après, rétention brusque des urines, nécessitant le cathétérisme ; au bout de 15 jours, s'y joint l'incontinence des matières dont l'émission n'est plus perçue. La malade entre alors à la Salpêtrière.

A l'examen, on constate : paraplégie complète des membres inférieurs, très spasmodique, avec exaltation des réflexes, signes de Babinski et d'Oppenheim particulièrement nets à gauche ; abolition complète des sensibilités superficiel-

les et profondes, au-dessous d'une ligne horizontale, passant par la 6e dorsale. Rien aux membres supérieurs ni à la face ; myosis gauche ; pas de signes pulmonaires. Escarre fessière vaste et profonde ; fièvre à grandes oscillations montant progressivement jusqu'à 39°2. Hématuries répétées. Mort un mois après l'entrée à l'hôpital sans avoir présenté de gibbosité.

Autopsie. — Femme très obèse. Pas de tuberculose viscérale ou ganglionnaire. Foie et reins amyloïdes..

Rachis. — Le corps de la IIIe vertèbre dorsale est entièrement détruit par un foyer tuberculeux ancien, représenté seulement par des fongosités rouges, non caséeuses ; la destruction empiète sur les deux corps immédiatement voisins. En avant, existe un abcès tuberculeux du volume d'une noix, enkysté dans une coque fibreuse épaisse, indépendant des viscères médiastinaux, et contenant les mêmes fongosités rouges, sans pus ni caséum.

Dans le tissu épidural, des fongosités rouges s'étalent sur la face antérieure de la dure-mère au niveau des deux premières paires dorsales, qui sont étroitement englobées à droite, moins nettement à gauche. Quelques fongosités semblables existent devant les VIIIe racines cervicales (pl. LXXVIII, fig. 2) ; la face interne est partout saine, sans adhérences avec les méninges molles. La moelle n'est ni comprimée ni déformée.

Les centres nerveux supérieurs sont sains, macroscopiquement et histologiquement.

Histologiquement, au niveau du foyer, et jusque dans le VIIe segment cervical, on trouve des signes de myélite diffuse légère ; désintégration diffuse des fibres nerveuses, dont les gaînes de myéline ne se colorent presque plus au Pal, et prennent au contraire une coloration noire par le Marchi avec nombreuses boules irrégulières de myéline, et corps granuleux. Les lésions sont plus accentuées à droite, et ne s'accompagnent pas de la tuméfaction irrégulière des gaînes myéliniques et de leurs cylindres-axes. Cellules nerveuses à peine touchées ; très légère chromatolyse, peut-être ébauche d'aplatissement dans le sens antéro-postérieur. Pas de sclérose névroglique ; méninges et vaisseaux sanguins intacts : grosse dilatation des gaînes lymphatiques des veines juxta-épendymaires ; canal épendymaire rempli d'éléments polymorphes. Ces deux dernières altérations se retrouvent, à un degré moindre, dans la moelle lombaire.

Les racines postérieures du côté gauche présentent, au niveau du foyer épidural, un certain degré d'épaississement de la névroglie.

Au-dessus du foyer tuberculeux, légère dégénérescence des cordons de Goll ; au-dessous, dégénérescence très légère du pyramidal croisé particulièrement nette dans la partie inférieure (lombo-sacrée) du faisceau.

Dans ces 3 cas, la compression osseuse faisait défaut ; la moelle, dans l'observation IX, est fortement infléchie au niveau de la gibbosité, mais non comprimée par elle.

Au contraire, le foyer épidural comprime et déforme nettement la moelle, dans les observations IX et X.

Les racines sont englobées dans les trois cas, elles présentent des lésions histologiques dégénératives d'intensité variable, mais plus marquées pour les racines postérieures. Il est difficile de dire exactement quelle part revient aux lésions des racines et aux lésions des cellules motrices dans la pathogénie des troubles moteurs des membres supérieurs (atrophie musculaire, dans l'observation IX, réaction de dégénérescence dans l'observation X).

A l'autopsie, en effet, l'englobement des racines paraît tout aussi marqué dans l'observation XI, pour les deux premières paires dorsales, et cependant, il n'y avait dans ce cas, aucun autre signe clinique de compression du plexus brachial inférieur, que le myosis gauche.

Histologiquement, dans l'observation IX les cellules des cornes antérieures et les racines sont altérées ; dans l'observation X les cellules sont globuleuses avec chromatolyse et pigmentation, lésions d'apparence banales ; les racines antérieures, paraissent saines. Comment expliquer la réaction de dégénérescence musculaire observée cliniquement ?

Quant aux racines postérieures, elles sont atteintes dans les trois cas, mais sans que leurs lésions, d'ailleurs d'aspect récent, aient encore déterminé des dégénérations ascendantes des cordons postérieurs.

Dans la moelle (Obs. X), les lésions « d'œdème » sont très manifestes au-dessus et au-dessous du point de compression, plutôt qu'à son niveau même ; elles font totalement défaut dans les observations IX et XI, et pourtant l'évolution clinique n'avait duré que 5 mois environ pour l'observation XI contre 6 et demi pour l'observation X.

Pour la seconde fois, nous trouvons, dans l'observation IX, de nombreuses adhérences entre la dure-mère et les méninges molles, principalement dans la région lombo-sacrée ; ici encore, les méninges molles présentaient les lésions de l'inflammation banale, avec accumulation autour des vaisseaux, de nombreux polynucléaires. Ici, comme dans l'observation IV, le malade avait une vaste escarre fessière.

Remarquons enfin les nombreuses différences que présente le tableau symptomatique dans ces trois cas, où cependant le siège des lésions épidurales et médullo-radiculaires est presque au même niveau.

IV. — Cas complexes.

Nous mettons à part quatre observations, à cause de leur complexité ; dans les trois premières, les malades étaient en même temps syphilitiques, et on verra combien il est difficile de distinguer chez eux les symptômes et les lésions du mal de Pott et de la syphilis ; dans la 4e, une méningite cérébro-spinale terminale, ayant les allures cliniques de la méningite tuberculeuse, vient compliquer l'interprétation des lésions.

Voici, le plus brièvement possible, ces observations :

Cas avec syphilis.

Obs. XII (n° 862). — *Mal de Pott dorsal inférieur se traduisant par de simples douleurs névralgiformes lombo-sacrées, et succédant à des accidents de syphilis spinale.*

Homme de 41 ans. Il s'agit d'un malade syphilitique ayant présenté, depuis un an, des accidents de syphilis spinale, qui avaient disparu depuis plusieurs mois sous l'influence du traitement spécifique, lorsqu'il fut pris de douleurs dorsolombaires exagérées par la marche, les trépidations, les mouvements du tronc. Il constata alors l'existence d'une gibbosité dorso-lombaire. Admis à la Salpêtrière, il y demeura 6 mois présentant seulement des douleurs névralgiques dans le domaine des plexus lombaire et sacré, avec signes d'une névralgie sciatique double. Il mourut au bout de 6 mois de tuberculose pulmonaire, avec amaigrissement et fièvre.

Autopsie. — Broncho-pneumonie caséeuse ; effondrement des XIe et XIIe vertèbres dorsales avec gibbosité anguleuse et présence d'un éperon osseux saillant dans le canal rachidien dont il diminue (notablement) le diamètre antéro-postérieur (V. la radiographie, pl. LXXIX, fig. 1) ; une section médiane antéro-postérieure du rachis montre que cet éperon ne fait qu'effleurer la moelle, qui n'est pas déformée, seulement coudée.

Dans l'espace épidural, foyer tuberculeux en activité, englobant les racines lombo-sacrées. Le foyer remonte plus haut que la lésion osseuse. Quoique très étalé, ce foyer n'a qu'une épaisseur minime et ne semble pas pouvoir comprimer notablement les racines ni les vaisseaux. Les méninges molles n'adhèrent à la dure-mère qu'au point correspondant à l'arête osseuse.

Il semble qu'on puisse, au microscope, distinguer deux ordres de lésions :

a) Des lésions probablement syphilitiques : épaississement dans la région lombo-sacrée des méninges postérieures, avec sclérose notable des leptoméninges, au niveau des nerfs radiculaires, particulièrement de la 1re lombaire qui présente une ébauche de lésions dégénératives ; la 2e racine cervicale gauche est, de même, englobée dans un tissu très dense avec multiplication discrète des noyaux.

b) Des lésions probablement tuberculeuses se réduisant au foyer épidural et à l'englobement des racines. Quelques fibres des cordons postérieurs dans la région sacrée prennent le Marchi un peu plus intensément qu'à l'état normal ; le canal épendymaire est oblitéré, rempli de cellules polymorphes. Chromatolyse légère des cellules nerveuses, les vaisseaux sont dilatés, pleins de sang.

Obs. XIII (n° 798). — *Mal de Pott dorsal chez une syphilitique probable, lésions tabétiformes dans la région lombo-sacrée.*

Femme présentant depuis l'âge de 30 ans un mal de Pott dorsal avec gibbosité. A 50 ans, douleurs vagues dans les membres supérieurs, affaiblissement progressif des inférieurs ; un mois plus tard, rétention des sphincters pendant quelques jours ; 2 mois après le début, admission à la Salpêtrière où on constate une cyphose dorsale moyenne indolore : paralysie flasque des membres in-

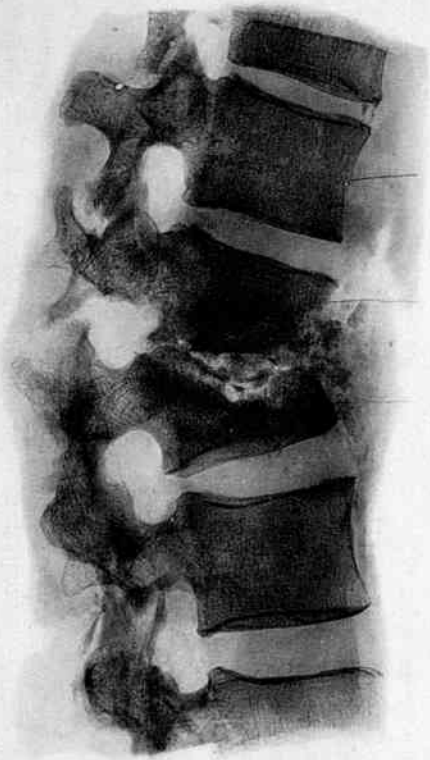

Fig. 1



Fig. 2



Fig. 3

MAL DE POTT

férieurs complète à droite, moins intense à gauche, mais avec signe de Babinski bilatéral sans amyotrophie. Signe d'Argyll, troubles sphinctériens par moments.

Escarre fessière, fièvre, mort.

Autopsie. — Tuberculose pulmonaire ancienne. Mal de Pott avec destruction du 4e corps dorsal, lésions des 2 voisins, gibbosité angulaire.

Au niveau des 6e-7e paires cervicales (pl. LXXVII, fig. 1), un gros tubercule ancien est contenu dans un tissu de sclérose situé dans l'espace épidural ; les racines, englobées dans ce tissu semblent tiraillées, élongées ; la moelle est nettement déprimée par le tubercule. La face interne de la dure-mère est intacte, non envahie par la tuberculose et libre d'adhérences avec les méninges molles.

Histologiquement, méninges molles épaissies, ne présentent quelques éléments embryonnaires que dans les culs-de-sac méningés des racines englobées par la sclérose.

Au niveau du foyer tuberculeux, dilatation irrégulière des gaînes myéliniques, avec tuméfaction des cylindres-axes, sclérose névroglique, et lésions dégénératives au-dessus et au-dessous.

Dans toute la hauteur de la moelle, cellules nerveuses globuleuses ; ébauche de chromatolyse avec pigmentation.

Dans la région sacrée, lésions dégénératives des cordons postérieurs, diffuses, mais avec prédominance pour les zones radiculaires. En dehors de la moelle, les racines paraissent intactes.

Obs. XIV (n° 870). — *Tuberculose vertébrale dorsale ancienne : tubercule épidural de la région cervicale. Tabes incipiens lombo-sacré, probable.*

Homme de 36 ans, a eu un chancre qualifié de mou. A 36 ans, il tousse, maigrit, perd ses forces. Au bout de 3 mois, s'établit en 3 jours une paraplégie incomplète des membres inférieurs, avec paresthésie des membres inférieurs, rétention et incontinence des réservoirs.

On constate : paraplégie presque complète à droite, moins marquée à gauche, avec abolition des réflexes. Babinski douteux, soubresauts musculaires à droite; hypoesthésie pour toutes les sensibilités (superficielles et profondes) remontant jusqu'à la base du thorax ; le tronc est raide, ses mouvements douloureux ; il existe des douleurs thoraciques vagues ; au palper les apophyses épineuses sont douloureuses de la VIIIe à la XIe. Au cou, adénopathie « scrofuleuse ». Signe d'Argyll avec quelques secousses nystagmiformes. Hésitant entre syphilis et tuberculose, on pratique une injection de calomel.

Aggravation rapide. Mort subite quelques jours plus tard (4 mois environ après le début de l'amaigrissement).

Autopsie. — Congestion pulmonaire, petits tubercules anciens. Intégrité des centres nerveux supérieurs (même au microscope) ; pas d'amyotrophie.

Rachis : de la VIe à la VIIIe dorsale, foyer de carie ancienne au centre des corps vertébraux s'ouvrant en plusieurs endroits dans le canal rachidien ; sur la partie postérieure du VIe corps, foyer tuberculeux en activité, se prolongeant dans dans l'espace épidural, où on trouve (pl. LXXIX, fig. 3, face antérieure de la

moelle : fig. 2 face postérieure) deux masses lardacées englobant les racines et entourant presque complètement la moelle, qui n'est nullement déformée. Quelques adhérences légères unissent les méninges molles à la dure-mère au niveau des 6e racines dorsales (maximum du foyer épidural).

Histologiquement le foyer épidural a la structure d'un tubercule en activité ; à son niveau (4e,7e dorsales),la moelle est atteinte de sclérose névroglique diffuse,prédominante à la partie antérieure des cordons antérieurs et postérieurs. Dans les cordons latéraux, un certain nombre de gaînes myéliniques très dilatées avec cylindres-axes tuméfiés semblent avoir repoussé les parties voisines et refoulé l'une contre l'autre les cornes postérieures. Mêmes lésions, mais plus légères,dans la partie superficielle des cordons postérieurs.Canal central oblitéré, cellules nerveuses globuleuses avec chromatolyse et pigmentation dans toute la hauteur de la moelle, sclérose des méninges molles. Vaisseaux largement remplis de sang, plutôt dilatés. Lésions dégénératives diffuses au Pal et au Marchi.

Dans la région lombaire, légères lésions dégénératives au Pal et au Marchi des racines postérieures ; dans les cordons postérieurs, dégénération nette, respectant la zone commissurale et la partie marginale des cordons postérieurs.

Dans la région cervicale supérieure, on trouve, au niveau des cordons postérieurs, deux zones dégénérées : 1° l'une à la partie interne des cordons de Burdach, semble correspondre aux lésions médullo-radiculaires situées en regard du foyer tuberculeux ; 2° l'autre occupe la partie médiane des cordons de Goll ; séparée par une bande de tissu sain de la précédente, elle semble correspondre aux lésions lombo-sacrées (Tabes incipiens ?).

On voit combien il serait difficile de tenter, dans ces trois cas,de dire ce qui revient à la syphilis ou à la tuberculose : le problème est particulièrement complexe, pour le dernier cas, où les troubles nerveux semblent indiquer l'évolution simultanée d'un tabes incipiens bien probable anatomiquement et d'un mal de Pott ; dans l'observation XII nous voyons, au contraire, ce dernier succéder à la syphilis, que l'anatomie pathologique montre presque éteinte ; en tout cas, sans infiltrations périvasculaires. Les lésions tabétiformes sont douteuses dans l'observation XIII.

Dans ces cas, trois les lésions observées au niveau du foyer épidural ne diffèrent pas notablement de celles observées dans le mal de Pott simple ; il semble que les deux maladies aient évolué parallèlement sans influer beaucoup sur leurs lésions réciproques.

Cas avec méningite, probablement tuberculeuse.

Obs XV. — *Mal de Pott dorsal. Guérison apparente après 8 mois d'immobilisation. — 15 jours plus tard méningite tuberculeuse.*

Jeune fille de 18 ans. A 16 ans, à la suite d'une chute sur le dos, fréquents maux de reins, déviation vertébrale : 18 mois plus tard, après une chute sans cause (paraplégie brusque) pour mal de Pott par l'immobilisation complète,

8 mois après guérison apparente. Mais, 15 jours plus tard, se déclare une méningite tuberculeuse rapidement mortelle.

Autopsie. — Tuberculose pulmonaire et des ganglions trachéo-bronchiques. Méningite cérébro-spinale des méninges molles, sans tubercules nets. Foyer de carie sur le corps de la Xe vertèbre dorsale, limité à sa face postérieure, et pointant vers l'espace épidural, qui n'est pas nettement envahi.

Au devant de la dure-mère, collé à elle, est un tissu de sclérose sans tubercules, contenant de nombreux vaisseaux sanguins artériels et veineux, remplis de sang, et largement perméables ; en dehors de la dure-mère, les racines correspondantes à la lésion osseuse sont englobées par un tissu inflammatoire, avec nombreux lymphocytes, sans tubercules. Les méninges molles, spinales et radiculaires sont infiltrées de nombreux lymphocytes : cette infiltration se propage autour des vaisseaux à l'intérieur de la moelle et des racines. La moelle présente de légères lésions d'œdème et un foyer de myélomalacie étendu sur une hauteur de plusieurs segments au niveau des cordons postérieurs à la région dorsale moyenne.

*
* *

Tels sont les faits : leur interprétation soulève deux questions principales : 1° quelle est la genèse et la signification des lésions nerveuses observées ; 2° quelles indications pratiques peut fournir la confrontation des symptômes et des lésions ?

1° Genèse et signification des lésions osseuses.

Compression osseuse. — Trois fois, un *éperon osseux* représenté par le bord postérieur d'un corps vertébral détruit et effondré dans sa partie antérieure, venait faire dans le canal rachidien, une saillie notable, dont l'action sur la moelle, variait d'un cas à l'autre.

Obs. XII : la saillie formée par la XIIe dorsale, bien que réduisant environ de moitié le diamètre antéro-postérieur du canal rachidien, ne déterminait qu'une légère coudure de la moelle, sans lésions nettes au microscope.

Obs. II : la saillie osseuse est sur la XIe dorsale ; la coudure et la compression de la moelle sont nettes, et déforment la partie antérieure de la moelle. Mais il est impossible de préciser la part qui revient dans la genèse des lésions, à la compression osseuse et à la présence des lésions épidurales.

Obs. I. : la saillie de la VIe dorsale, aplatissant la moelle contre les arcs postérieurs, réduit de plus de moitié, son diamètre antéro-postérieur ; la dure-mère n'est pas nettement épaissie ; on serait tenté de considérer ce cas comme un fait de compression osseuse pure. Mais la dure-mère est réunie à l'os par de nombreux tractus fibreux denses qui pour-

raient représenter un foyer tuberculeux épidural guéri actuellement, mais susceptible peut-être d'avoir, à un moment donné, contribué à la genèse des lésions médullaires.

Ainsi donc, même dans les cas de compression osseuse évidente, il est difficile d'éliminer les autres facteurs et de préciser la part qui revient, dans la genèse des lésions nerveuses à la compression osseuse,

Il convient cependant de remarquer que celle-ci, nette 3 fois sur 15, c'est-à-dire, dans *un cinquième* de nos cas, est loin de représenter un élément négligeable.

Dans les autres cas, il ne saurait être question de compression osseuse.

Compression par le foyer épidural. — Cinq fois, le *foyer épidural* comprimait et déformait nettement la moelle.

Obs. VI : elle est comprimée latéralement et prend la forme d'une prisme triangulaire à arête antérieure. Au point ainsi comprimé, existe une myélomalacie complète (V. pl. LXXVII, fig. 1).

Obs. V, IX, X : la partie antérieure ou antéro-latérale gauche est plus ou moins nettement déformée.

Obs. XIV (pl. LXXIX, fig. 2) : un gros tubercule, entouré d'une coque fibreuse épaisse qui le fixe aux racines, incurve la moelle cervicale, en arc à concavité antérieure, en l'élongeant en quelque sorte, sur ses racines.

L'œdème médullaire est très net dans l'observation X, immédiatement au-dessus et au-dessous de la compression, plutôt qu'à son niveau. Dans l'observation V, les gaînes de myéline étaient dilatées par places, avec épaississement de la névroglie, ces lésions indiqueraient, d'après les auteurs, l'œdème histologique de la moelle.

La myélomalacie est totale dans l'observation VI, et semble en rapport avec l'intensité de la compression. Dans les observations V et X, aux points où « l'œdème » est à son maximum, existe un début de myélomalacie qui semble bien dû simplement à l'exagération de ces lésions, et ne répond à aucune distribution vasculaire.

« L'œdème » manquait totalement dans les observations IX et XIV où les lésions semblent d'ailleurs être d'âge plus ancien.

Lésion des racines. — Elles sont toujours englobées par les lésions épidurales, dès que celles-ci acquièrent un développement suffisant. Nous n'avons pas recherché avec assez de soin si elles étaient ou non, comprimées dans les trous de conjugaison pour pouvoir tirer des conclusions fermes, dans tous les cas, mais, le plus souvent, les trous de conjugaison nous ont paru sains, pas notablement rétrécis par des fongosités ; la compression des racines semble se faire, le plus souvent, entre l'os et la dure-mère.

Il est très difficile de dire à partir de quel degré les lésions périradicu-

laires pouvent agir sur les racines ; dans plusieurs cas, nous avons trouvé, englobées dans le foyer épidural, des racines qui, cliniquement, paraissaient indemnes ; dans l'observation VIII, les signes indiquaient une compression des racines lombo-sacrées, alors que les lombaires supérieures étaient également entourées de masses lardacées. Dans le cas XIV l'autopsie montre les 6e racines cervicales enserrées dans un tissu de sclérose ; cette compression n'avait, cliniquement, déterminé aucun symptôme.

L'examen histologique nous a montré des lésions variables des racines ; tantôt, tuméfaction irrégulière des cylindres-axes avec épaississement de la névroglie, désintégration de la myéline, ou bien sclérose avec atrophie des fibres nerveuses, et, au Pal et au Marchi, lésions dégénératives. Ces lésions sont nettes dans les observations I et II (Mal de Pott dorsal avec compression osseuse), elles apparaissent surtout dans les cas de mal de Pott lombaire ou cervical.

Il nous est difficile d'apprécier exactement l'importance des lésions des racines antérieures ; remarquons seulement que, dans l'observation VII, l'examen des nerfs et des muscles, pratiqué par Rossi, lui a montré des lésions d'atrophie musculaire dans plusieurs des muscles innervés par le plexus sacré.

Pour les racines postérieures qui, cependant, paraissent, d'ordinaire plus atteintes que les antérieures, trois fois seulement (obs. I, VIII, XIII) nous voyons dans les cordons postérieurs, des lésions de dégénération ascendantes, en rapport, par leur siège et leur intensité, avec les lésions des racines.

Les *ganglions spinaux* n'ont pu être examinés que dans un trop petit nombre de cas, pour que nous puissions rien dire, d'une manière générale, de leurs altérations ; celles-ci étaient peu considérables, dans les cas examinés.

Lésions des méninges molles. — Jamais nous n'avons vu les lésions tuberculeuses franchir la dure-mère *directement*, en regard du foyer osseux ; toujours elle leur a opposé une barrière suffisante ; les méninges molles étaient, dans tous nos cas, sauf deux, respectées, sans tuberculose ni inflammation en activité ; parfois seulement, elles sont un peu épaissies, scléreuses, et l'on trouve parfois, quelques adhérences filamenteuses entre la dure-mère et les méninges molles, au niveau du maximum des lésions épidurales.

Deux fois, au contraire (obs. IV et IX), nous avons constaté des adhérences nombreuses, entre la dure-mère et les méninges molles, qui présentaient les lésions de l'inflammation aiguë avec infiltration massive de polynucléaires et, çà et là (Obs. IV), des tubercules jeunes. Il s'agit évidemment d'une lepto-méningite par infection secondaire, peut-être due à l'escarre fessière : les tubercules, d'apparence jeune, en pleine activité semblent de

formation récente. Il est possible que l'infection banale ait ici précédé la tuberculose, et favorisé l'envahissement des méninges molles, respectées dans les autres observations. En tout cas, l'aspect des lésions est bien différent de celles de l'observation XV, dans laquelle existait une lepto-méningite tuberculeuse cérébro-spinale ; ici, les méninges molles sont très pauvres en tubercules, infiltrées de lymphocytes, et non de polynucléaires, avec de nombreux foyers d'endartérite aiguë, sténosante, qui manquaient dans les deux faits dont nous venons de parler.

D'une manière générale, les *vaisssaux sanguins* étaient dans nos observations, largement perméables, aussi bien au-dessus qu'au-dessous des lésions épidurales ; même, dans plusieurs cas, ils étaient notablement dilatés.

Il est évident que, au niveau des lésions tuberculeuses de l'espace épidural, les vaisseaux sanguins sont oblitérés comme dans tout tubercule, mais il ne semble pas que cette oblitération puisse causer dans la moelle des troubles circulatoires bien accentués ; nous n'avons pu trouver aucun parallélisme entre l'état des vaisseaux sanguins de la moelle et les lésions de celle-ci d'une part, et les oblitérations vasculaires au niveau du tubercule épidural, d'autre part. Une seule fois (obs. III), dans un cas compliqué de néphrite chronique avec forte poussée aiguë, chez une artério-scléreuse, la moelle présentait de petites hémorrhagies, d'ailleurs insignifiantes. Dans l'observation XV, existait, dans les cordons postérieurs, un foyer étendu de myélomalacie, peut-être d'origine vasculaire.

Lésions de la moelle. — Dans la moelle, nous trouvons, tantôt des lésions « d'œdème », tantôt des lésions de sclérose, avec dégénérations, souvent les deux mélangés. Que penser de la nature de ces lésions ?

Les partisans de leur origine *mécanique* feront valoir que l'œdème existe dans l'obervation I, où la compression osseuse est prédominante et sans lésions tuberculeuses en activité. Mais son degré est loin d'être toujours parallèle au volume du foyer épidural et au degré de la compression ; dans l'observation X, l'œdème existe aussi marqué au-dessus et au-dessous de la compression : nous avons vu qu'on ne peut prouver, dans nos cas, la stase sanguine ni l'ischémie ; la dilatation des voies lymphatiques nous a semblé rare et localisée.

Nous n'avons pu, non plus, établir aucune relation entre le degré de l'œdème et l'âge ou l'activité des lésions tuberculeuses.

Les *cellules nerveuses* peuvent être aplaties, déformées mécaniquement lors des compressions de la moelle avec déformation accentuée. Hormis ces cas, elles nous ont paru saines, lorsque le processus tuberculeux seul est en jeu ; toutes les fois que nous avons rencontré des lésions tant soit peu importantes, de chromatolyse, avec ou sans pigmentation, celles-ci pourraient être attribuées à d'autres causes qu'à la tuberculose rachi-

dienne. Ceci concorde bien avec ce que nous avions déjà vu dans un cas de volumineux tubercule protubérantiel (V. *Rev. neurol.*, 1906, p. 325) où les cellules nerveuses étaient saines, immédiatement en dehors du processus tuberculeux.

Souvent nous avons vu le *canal épendymaire* remplacé par un amas de cellules irrégulières polymorphes, sans paroi ni lumière ; nous ne reviendrons pas sur le cas curieux (obs. VII) de dilatation notable du canal avec paroi névroglique, que nous avons publié à part in *Revue neurologique* (30 décembre).

2° Indications pratiques résultant de la confrontation des symptômes et des lésions.

Les *signes rachidiens* : endolorissement à la pression, raideur, ne coïcident pas toujours absolument avec le siège des lésions osseuses ; dans l'obervation V, la douleur spontanée et provoquée, la raideur, semblaient indiquer une localisation dorso-lombaire, alors que la carie détruisait le corps de la VIIIe vertèbre dorsale.

Les *douleurs rachidiennes du début* n'ont pas manqué une seule fois et constituent l'un des meilleurs signes, précoces. Leur constatation prend une importance particulière lorsqu'au mal de Pott s'ajoutent ceux d'une autre affection nerveuse ; dans l'observation XII, la myélite syphilitique n'avait occasionné aucune douleur rachidienne ; après sa guérison, le mal Pott était apparu, annoncé, dès son début, par des douleurs rachidiennes.

Les *douleurs radiculaires* s'ajoutent presque toujours aux précédentes. Fréquemment, elles prennent, aux membres inférieurs, les caractères d'une *sciatique double ou simple* avec laquelle elles sont souvent confondues.

Ces douleurs radiculaires du début sont, en général, en rapport avec le siège des lésions épidurales, mais ne peuvent servir de guide permettant leur localisation exacte.

Les *symptômes radiculaires objectifs* particulièrement importants quand le mal de Pott est lombaire ou cervical, ont assurément une grande importance, mais qui d'ordinaire ne peut être précisée exactement. Dans nos deux premiers cas de mal de Pott cervical, comment distinguer, parmi les troubles des membres supérieurs, les symptômes radiculaire et les symptômes médullaires, alors qu'une localisation exacte n'est possible, ni pour les symptômes ni pour les lésions ?

Une seule fois (obs. V) nous avons noté une zone d'anesthésie radiculaire, isolée entre deux régions où la sensibilité était normale ; cette zone d'anesthésie ne coïncidait ni avec la lésion osseuse, ni avec le maximum des lésions épidurales.

La coexistence variable des lésions médullaires et radiculaires permet

de comprendre en partie, la multiplicité des troubles moteurs sensitifs et sphinctériens, et quelques-unes de leurs variations.

Des *troubles médullaires* nous dirons peu de chose :

La *paraplégie spasmodique* présente, généralement, une marche irrégulière avec des alternatives d'amélioration et d'aggravation ; dans l'observation I (compression osseuse) elle avait présenté une marche progressive, une absence complète de rémissions, enfin, des rétractions musculo-tendineuses ,qu'on n'observe pas, d'habitude, au cours du mal de Pott ; ces caractères seraient à rechercher dans les cas de compression osseuse intense.

Les *troubles sensitifs* ont une intensité et un siège des plus variables, qui sont loin d'être en rapport constant avec le siège, l'intensité, la nature des lésions nerveuses.

Une fois nous avons noté la dissociation syringomyélique de la sensibilité (obs. IV) ; une autre fois (obs. X) le syndrome de Brown-Séquard.

On sait combien *le pronostic des accidents nerveux du mal de Pott* présente de difficultés ; on ne sait trop sur quels éléments se baser.

Les troubles sphinctériens peuvent disparaître une ou plusieurs fois ; leur apparition n'indique pas toujours une mort prochaine ; il en est de même pour l'escarre sacrée. Cependant ces troubles doivent être considérés, d'une manière générale, lorsqu'ils sont intenses, comme un facteur de gravité ; c'est, du reste, l'avis de tous les auteurs.

La rapide aggravation des symptômes est, également, un facteur de gravité ; en particulier, le pronostic est bien mauvais lorsqu'à une paraplégie intense, apparue rapidement, s'ajoutent à court intervalle les troubles sensitifs, sphinctériens, l'escarre fessière.

Parmi les *troubles viscéraux* susceptibles d'aggraver le pronostic, nous signalerons les complications rénales, qui, sans être recherchés, ont été trouvées, cliniquement, chez 5 de nos malades, soit dans un tiers des cas. Il s'agit de néphrite aiguë ou chronique, ou de dégénérescence amyloïde.

Onze de nos malades présentaient d'autres lésions tuberculeuses, en dehors du rachis, soit cliniquement, soit à l'autopsie seulement. Cette fréquence (plus de 2/3 des cas) restreint singulièrement la valeur de l'épreuve de la tuberculose ou de la séro-réaction de Courmont, que l'on a proposées comme moyens de diagnostic dans le cas de mal de Pott, sans signes rachidiens.

Enfin, la radiographie pratiquée, dans l'observation X sur la colonne cervicale isolée et sectionnée sur la ligne médiane n'a pu, même alors, déceler la lésion minime existant à la face postérieure des Ve et VIe corps vertébraux ; c'est dire qu'on ne saurait compter sur elle pour le diagnostic des caries vertébrales limitées à une partie seulement de l'épaisseur des corps vertébraux.

CLINIQUE MÉDICALE DE LAENNEC
SERVICE DE M. LE PROFESSEUR L. LANDOUZY.

HÉMIASYNERGIE DROITE PAR HÉMORRHAGIE DANS LA SUBSTANCE BLANCHE DE L'HÉMISPHÈRE CÉRÉBELLEUX DU MÊME COTÉ AVEC DÉGÉNÉRESCENCE HOMO-LATÉRALE PARTIELLE DE L'OLIVE CÉRÉBELLEUSE, DES PÉDONCULES CÉRÉBELLEUX SUPÉRIEURS ET INFÉRIEURS ET DE L'OLIVE BULBAIRE DU COTÉ OPPOSÉ, SANS DÉGÉNÉRESCENCE MÉDULLAIRE

PAR

M. LAIGNEL-LAVASTINE.

Chef de clinique

La rareté des autopsies dans les cas d'hémiasynergie cérébelleuse (1) et la complexité du système cérébelleux nous ont fait étudier, en coupes sériées, par les méthodes de Pal et de Marchi, les pédoncules cérébraux, le cervelet, la protubérance, le bulbe et la moelle d'un homme, dont nous avons déjà ailleurs (2) présenté l'observation anatomo-clinique.

A la suite d'un ictus, il fut atteint pendant deux ans d'hémiasynergie cérébelleuse droite sans tremblement. La force musculaire était diminuée à droite.

La station debout n'était possible qu'un instant ; le malade accusait presque constamment des vertiges ; il oscillait sur lui-même les jambes écartées, sans déplacement des pieds. Il marchait, les jambes écartées, en festonnant et s'appuyait sur les lits de la salle pour ne pas succomber au vertige, et, quand il tournait, il serait tombé, si on ne l'avait soutenu.

Les réflexes tendineux étaient moins forts à droite qu'à gauche. Le réflexe cutané plantaire était en flexion des deux côtés. Le malade disait moins sentir le contact et la douleur à droite qu'à gauche, alors que la

(1) V. Babinski, *Hémiasynergie et hémi-tremblement d'origine cérébello-protubérantielle*. Soc. de Neurologie, 7 février, 18 avril 1901.— Babinski et Nageotte. *Hémiasynergie, latéropulsion et myosis bulbaires avec hémianesthésie et hémiplégie croisées*. Nouv. Iconographie de la Salpêtrière, novembre-décembre1902.

(2) A. Vigouroux et Laignel-Lavastine, *Un cas d'hémiasynergie cérébelleuse avec autopsie*. Soc, de Neurologie, 6 février 1902.

chaleur était nettement reconnue des deux côtés, mais cette constatation, est sujette à caution, car le malade était dément. La vue était conservée. Les pupilles égales réagissaient normalement. L'audition paraissait diminuée des deux côtés.

Quelques jours avant l'ictus mortel, le réflexe rotulien était nul à droite et très fort à gauche. Les pupilles étaient en myosis. Pendant l'ictus, la percussion du tendon rotulien gauche provoquait une contraction forte du quadriceps droit et aucune contraction du côté gauche, alors que la percussion du tendon droit produisait une contraction des deux côtés.

A l'autopsie, le cerveau et la moelle étaient sains. Les artères encéphaliques étaient très athéromateuses.

Une coupe horizontale du cervelet, passant par les olives, montrait que la partie postéro-externe de la substance blanche de l'hémisphère cérébelleux droit était détruite par une lésion ovale, longue de 2 centimètres, large de 1 cent. 5, roux jaunâtre, à bords durs, à fond poussiéreux.

Une coupe horizontale de la protubérance montrait également un foyer hémorrhagique qui avait détruit la moitié droite de la partie ventrale.

Pour tirer quelques déductions anatomo-cliniques de cette observation, nous avons fait l'examen histologique des deux foyers hémorrhagiques protubérantiel et cérébelleux.

Le *foyer protubérantiel* était récent. Il fut la cause de la mort.

Le *foyer cérébelleux*, vieux de deux ans, a entraîné des dégénérescences secondaires que nous avons suivies dans le cervelet et dans le tronc cérébral, au-dessus et au-dessous de cet organe,

1. — *Etude histologique des deux foyers hémorrhagiques, protubérantiel et cérébelleux.*

Le *foyer protubérantiel* (fig. 9 H) a son maximum d'étendue sur une coupe de la région protubérantielle supérieure, perpendiculaire à l'axe longitudinal de la protubérance et passant à 2 millimètres au-dessous du sillon pédonculo-protubérantiel. Il occupe la moitié antérieure droite de la partie ventrale de la protubérance. Mesurant 18 millimètres dans le sens frontal et 16 millimètres dans le sens sagittal, il ne touche pas la périphérie protubérantielle, laissant intacte la moitié superficielle de la couche transversale superficielle de l'étage antérieur du pont, la partie antérieure du pédoncule cérébelleux moyen et le tiers externe de la substance grise antérieure du pont.

Il s'arrête sur la ligne médiane. Il a détruit la partie profonde de la couche transversale superficielle de l'étage antérieur du pont, la partie antérieure de la couche transversale moyenne et la moitié antérieure de la voie pédonculaire droite.

Dans le foyer, on ne voit que des hématies fraîches, et nulle part de vieux pigment hématique.

Sur les bords, il n'existe pas de sclérose, ni de réaction leucocytaire.

Il s'agit donc d'un *foyer récent*. De plus, ce foyer récent ne s'est pas greffé sur un foyer ancien.

En effet, sur toutes les coupes protubérantielles où le foyer existe, nulle part on ne voit de reliquat d'une vieille lésion.

En hauteur, ce foyer s'étend depuis la partie inférieure de la région pédonculaire, où il cesse brusquement, jusqu'à la région protubérantielle inférieure, où il n'est plus indiqué que par trois taches d'infiltration sanguine dans les faisceaux moyens de la voie pédonculaire et la couche transversale moyenne de l'étage antérieur du pont. A ce niveau, il n'existe autour des nappes sanguines que quelques leucocytes et pas de sclérose. Au contraire, disséminés dans la protubérance on voit autour de quelques vaisseaux des grains de pigment hématiques mélangés à des noyaux, noyaux leucocytaires ou noyaux névrogliques.

Sur les coupes passant par la partie moyenne de la protubérance, le foyer hémorrhagique, de forme vaguement triangulaire à sommet antérieur, et à base postérieure, mesure 14 millimètres dans le sens frontal et 13 millimètres dans le sens sagittal.

Il est formé par une accumulation récente d'hématies uniformément infiltrées dans le parenchyme et détruisant plusieurs faisceaux de la voie pédonculaire, sans trace d'ancienne lésion.

Sur les mêmes coupes, on remarque, immédiatement sous la moitié droite du plancher du 4e ventricule une artère assez volumineuse thrombosée. Sa lumière est aux trois quarts constituée par un caillot organisé, où l'on distingue des leucocytes plongés dans une substance rouge amorphe. L'artère est entourée d'un mince manchon de cellules migratrices.

Le *foyer cérébelleux* occupe la moitié postéro-inférieure de la substance blanche de l'hémisphère droit.

Sur une coupe horizontale passant par les olives, nous avons vu ses dimensions. Il ne touche ni à la substance grise des lobes hémisphériques et du vermis, ni à l'olive. Il occupe le feutrage sous-lobaire indifférencié des lobes grêle, quadrilatère postérieur et semi-lunaire.

Sur une coupe parallèle à la précédente et passant à 5 millimètres au-dessus, il a disparu.

Sur une coupe également parallèle à la précédente, mais passant à 5 millimètres au-dessous, il est réduit à un petit foyer allongé antéro-postérieur dans le feutrage sous-lobaire du lobe semi-lunaire supérieur.

Enfin sur des coupes horizontales encore plus inférieures, on remarque 3 petites hémorrhagies corticales parallèles à la surface de la substance grise, larges de 1 millimètre, longues de 3 ou 4, ocreux, jaune rougeâtre, occupant le lobe semi-lunaire inférieur et le quart postérieur du lobe grêle.

II. — *Etude des dégénérescences liées au foyer cérébelleux.*

Le temps écoulé entre l'époque de formation du foyer cérébelleux et la mort

fut particulièrement favorable à l'étude des dégénérations secondaires par la méthode de Marchi. Aussi le cervelet, sectionné lors de l'autopsie horizontalement, comme l'indique le schéma précédemment publié (1) a-t-il été débité en tranches sagittales pour son fragment supérieur et horizontales pour son fragment inférieur. De ces tranches numérotées les unes ont été mises dans la solution de Marchi et les autres laissées dans la liqueur de Muller pour être, après coupes, traitées par le procédé de Pal. La protubérance, le bulbe et la partie supérience de la moelle cervicale ont été de même débitées en tranches perpendiculaires à l'axe du tronc cérébral et traitées ensuite alternativement par les méthodes de Marchi et de Weigert-Pal.

De plus, des surcolorations ont été faites à l'hématoxyline-éosine et au Van Gieson.

Nous étudierons les dégénérescences visibles sur ces différentes coupes, d'abord dans le cervelet, ensuite dans le tronc cérébral au-dessus et au-dessous du cervelet.

*
* *

1° *Dans le cervelet.* — Laissant de côté les lésions primitives que nous avons déjà décrites, nous n'envisagerons que les altérations qui, par leurs caractères histologiques, granulations noires, régulières, plus ou moins volumineuses mais non poussiéreuses du Marchi, décoloration plus ou moins massive tranchant sur l'aspect bleu violet des régions voisines au Pal, permettent d'affirmer une dégénérescence secondaire.

Au premier examen, on remarque immédiatement l'intégrité de l'hémisphère cérébelleux gauche par rapport à l'hémisphère droit.

Nous n'étudierons donc que l'hémisphère droit sur des coupes sagittales et horizontales.

a) *Coupes sagittales du fragment supérieur.* — Sur des coupes convenablement choisies, on constate les faits suivants :

Sur une *coupe de la région de transition entre le vermis et l'hémisphère cérébelleux droit*, intermédiaire entre les coupes S. 5 et S. 6 de Dejerine (2) on voit l'arbre de vie de la région de transition du cervelet, le pédoncule cérébelleux inférieur, la branche horizontale de l'arbre de vie médian, et les lobes, central, quadrilatères antérieur et postérieur. Il existe de grosses granulations noires de dégénérescence au Marchi dessinant le territoire du pédoncule cérébelleux inférieur et de grosses granulations dans la partie inférieure et la moitié postérieure de l'arbre de vie, paraissant correspondre aux fibres semi-circulaires internes. Immédiatement au-dessus la partie de l'arbre de vie précédant la branche horizontale médiane est percée de vaisseaux très dilatés et entourés de grains noirs (Fig. 1).

Sur une coupe (Fig. 2), passant en dehors de la précédente et intermédiaire aux coupes sagittales S. 7 et S. 8 de Dejerine, on voit l'arbre de vie du lobe

(1) VIGOUROUX et LAIGNEL-LAVASTINE, *loc. cit.*, p. 134.
(2) V. DEJERINE, *Anatomie des centres nerveux*, t. II, f. 1, p. 588.

latéral du cervelet, l'olive cérébelleuse, les feutrages intra-ciliaire, extra-ciliaire et sous-lobaire, les fibres semi-circulaires externes du cervelet et les pédoncules cérébelleux moyen et inférieur. Il existe 4 *foyers* de dégénérescence. L'un, en avant, en virgule à tête antérieure, correspond au *pédoncule cérébelleux*

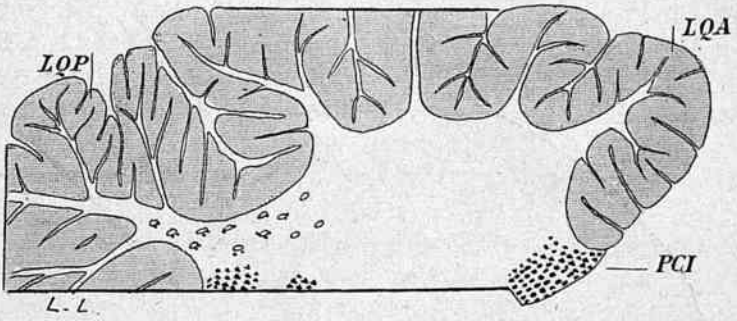

FIG. 1

inférieur (PCI), un second, en arrière, le continuant, mais plus grêle, longe l'olive cérébelleuse et correspond aux *fibres semi-circulaires externes* du cervelet (FSCE) ; un 3e, au-dessus du précédent, dans le *feutrage sous-lobaire* (FSL) ; un 4e enfin occupe les 2/3 antérieurs du *feutrage intra-ciliaire* (FIC).

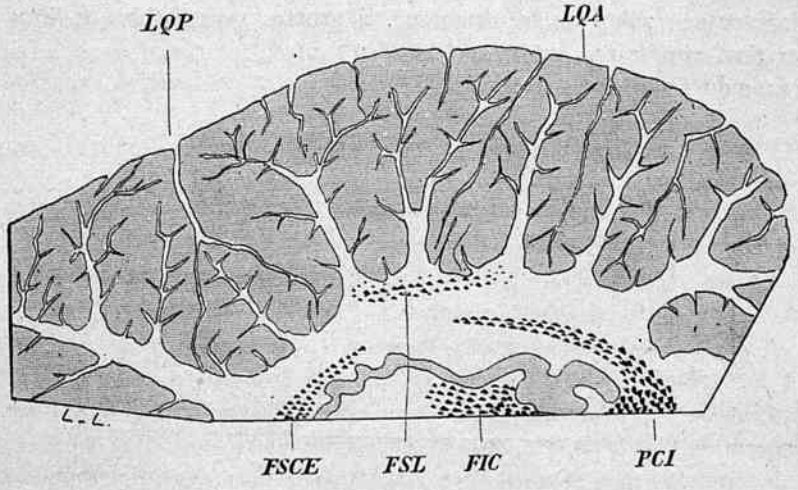

FIG. 2

Sur la même coupe grossie il est facile d'étudier la topographie exacte dans l'olive de la dégénérescence de ce feutrage intra-ciliaire. Les granulations sont orientées suivant des lignes courbes à concavité *antéro-supérieure*.

Sur une *coupe* passant en dehors de la précédente et correspondant à la coupe S. 8 de Dejerine, on voit 3 *foyers* de dégénérescence (Fig. 3).

Les deux supérieurs, antérieur et postérieur, correspondent aux *fibres semi-*

circulaires externes (FSCE) et l'absence de dégénérescence dans la partie moyenne de leur trajet met en évidence la courbe qu'elles décrivent dans le plan horizontal en plus de leur courbe dans le plan sagittal.

Le 3e foyer occupe les 3/4 antérieurs de la moitié inférieure du *feutrage intra-ciliaire* (FIC).

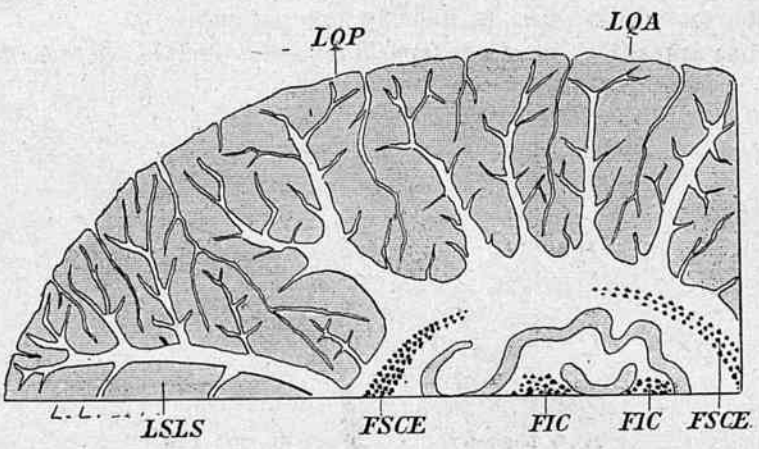

FIG. 3

Enfin sur une *coupe* (Fig. 4), passant en dehors de la précédente et correspondant à la coupe 9 de Dejerine, on ne voit plus que deux foyers de dégénérescence ; l'un antéro-supérieur, à grosses granulations, indique les *fibres semi-circulaires externes* (FSCE) ; l'autre, inférieur, dans la partie moyenne du *feutrage intra-ciliaire* (FIC).

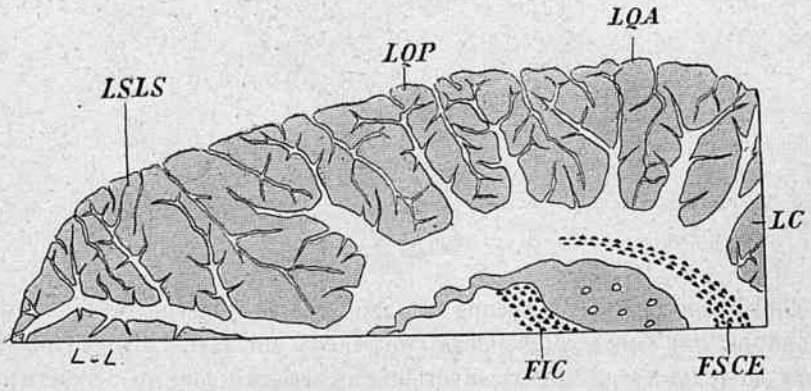

FIG. 4

*
* *

b) *Coupes horizontales du fragment inférieur.* — Sur les plus supérieures de ces coupes on trouve des lésions directement en rapport avec le foyer. Il est d'ailleurs facile de les reconnaître à l'intensité de la réaction qui les accompagne et à leur peu de propagation et de systématisation. Au contraire les

dégénérescences secondaires, limitées et systématisées, se suivent facilement de coupes en coupes.

Sur des coupes convenablement choisies, en allant de haut en bas, on remarque les faits suivants :

Sur les premières coupes, où coexistaient les lésions primaires et les dégénérescences secondaires, nous les étudions successivement.

Sur une coupe (Fig. 5) passant *immédiatement au-dessous du foyer destruc-*

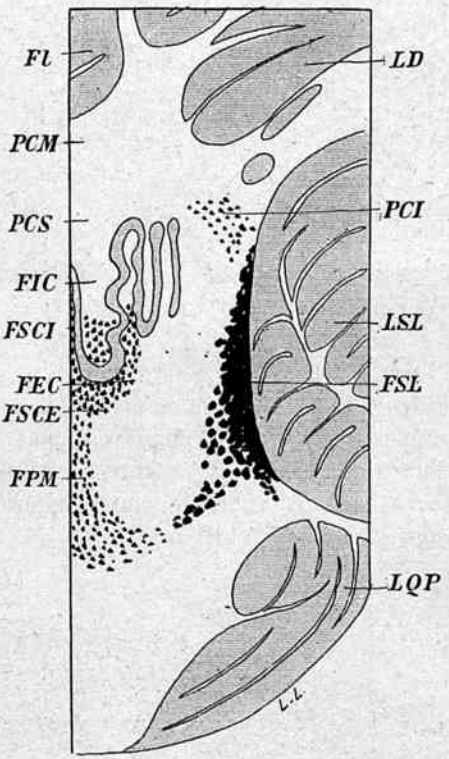

Fig. 5

tif, dont un prolongement occupe la partie postéro-externe de la substance blanche, on voit l'olive cérébelleuse centrant la substance blanche limitée en dehors par le lobe semi-lunaire supérieur, en arrière le lobe quadrilatère postérieur et en avant le lobe digastrique et le flocculus.

Sont sclérosés les territoires des fibres semi-circulaires externes en arrière et en dehors de l'olive et une bande linéeuse antéro-postérieure séparant la substance blanche du lobe semi-lunaire supérieur et occupée par le feutrage sous-lobaire.

En plus de cette sclérose, on remarque, par la méthode de Marchi, 2 ordres. de foyers granuleux, l'un à grains volumineux et inégaux dans le feutrage sous-lobaire du lobe semi-lunaire supérieur, indiquant la terminaison du foyer hé-

morrhagique, et les autres à granulations moyennes et régulières, caractéristiques de dégénérescences secondaires.

Ils occupent les territoires :

1° Des *fibres semi-circulaires internes* (FSCI) dans le tiers postérieur de l'olive ;

2° Des *fibres semi-circulaires externes* (FSCE) en arrière de l'olive ;

3° Des *fibres de la pyramide de Malacarne* (FPM), dans un croissant à concavité antérieure allant de la partie postérieure de l'olive au feutrage sous-lobaire du lobe semi-lunaire supérieur ;

4° Et du *pédoncule cérébelleux inférieur* (PCI) en dehors de l'olive.

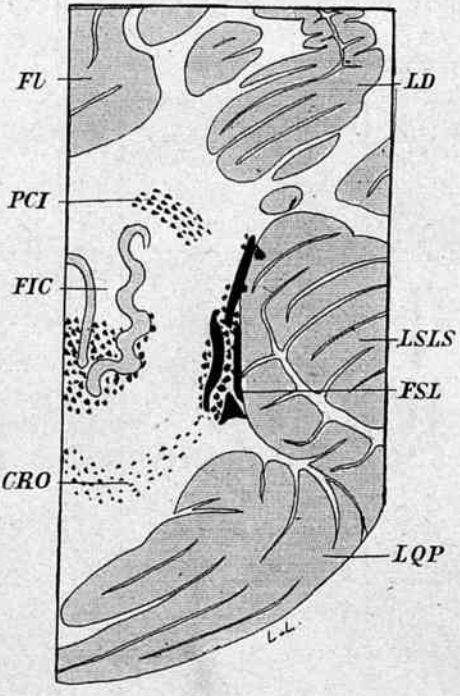

FIG. 6

Sur une *coupe* (fig. 6), passant au-dessous de la précédente, on voit la fin de l'épanchement sanguin, lamelliforme, dans le *feutrage sous-lobaire du lobe semi-lunaire supérieur*. Au niveau de ce foyer il existe une sclérose adulte très nette, formée de fibres conjonctives mélangées aux hématies jeunes, aux blocs de pigment hématique brunâtre et aux granulations noires.

Dans l'olive les hémorrhagies sont seulement péri-vasculaires.

Les dégénérescences occupent essentiellement 3 *territoires* :

1° Le tiers postérieur du *feutrage intra-ciliaire* (FIC) ;

2° La substance blanche médiane immédiatement en avant de l'olive correspondant au *pédoncule cérébelleux inférieur* (PCI) ;

3° Et le croissant rétro-olivaire (CRO) aboutissant au feutrage sous-lobaire.

Sur un *coupe* (fig. 7) passant au-dessous de la précédente, la substance blanche diminue proportionnellement au reste de la coupe.

Le foyer sous-lobaire du lobe semi-lunaire supérieur forme une dégénérescence massive.

On distingue de plus 5 *foyers* :

Deux antérieurs, l'un externe, l'autre médian, en rapport avec le *pédoncule cérébelleux inférieur* (PCI).

Deux médians, l'un *intra-ciliaire*, l'autre dans le *feutrage extra-ciliaire*, et le dernier dans la *substance blanche postérieure*.

Sur une *coupe* (fig. 8) plus inférieure, le foyer de dégénérescence intra-ciliaire a disparu.

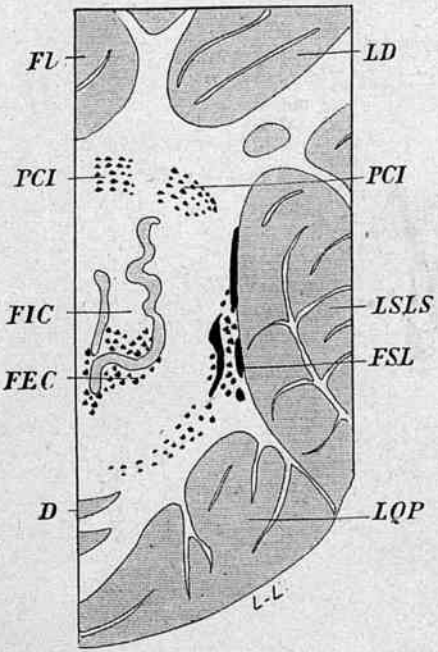

FIG. 7

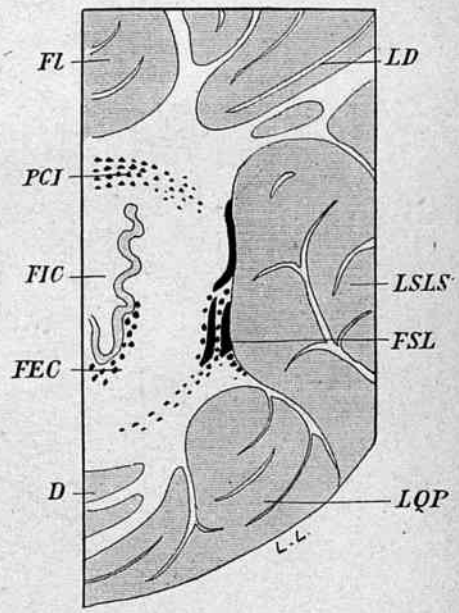

FIG. 8

Plus bas, on distingue encore 3 foyers : l'un antérieur, formé de deux segments externes et médian, indiquant le *pédoncule cérébelleux inférieur*, le 2e médian *extra-ciliaire* ; et le 3e dans le *feutrage sous-lobaire du lobe semi-lunaire supérieur*.

* *
*

2° *Dans le tronc cérébral, au-dessus et au-dessous du cervelet.* — Sur les coupes comprenant la partie supérieure de la protubérance et l'origine des pédoncules cérébraux, il est facile de suivre la *dégénérescence ascendante* d'une partie des fibres du pédoncule cérébelleux supérieur.

Ainsi, sur une coupe (fig. 9) perpendiculaire à l'axe du tronc cérébral et passant par *l'étage antérieur et la calotte de la région protubérantielle supérieure*, on

voit le pédoncule cérébelleux supérieur, la formation réticulée, le noyau central supérieur, le faisceau longitudinal postérieur, le faisceau central de la calotte,et le ruban de Reil avec les fascicules aberrants de la voie pédonculaire.

Deux foyers de dégénérescence sont évidents au Marchi, l'un à droite, l'autre à gauche.

Le *foyer droit* (PCSD) dans l'axe du pédoncule cérébelleux supérieur est formé de 4 lignes se croisant, à concavité antéro-interne et oblique en avant et en dehors.

Le *foyer gauche* (PCSG) formant un croissant transversal à concavité antéro-interne correspond à la partie postéro-externe du pédoncule cérébelleux supérieur gauche. Ce sont les fibres ascendantes du pédoncule cérébelleux supérieur droit après décussation.

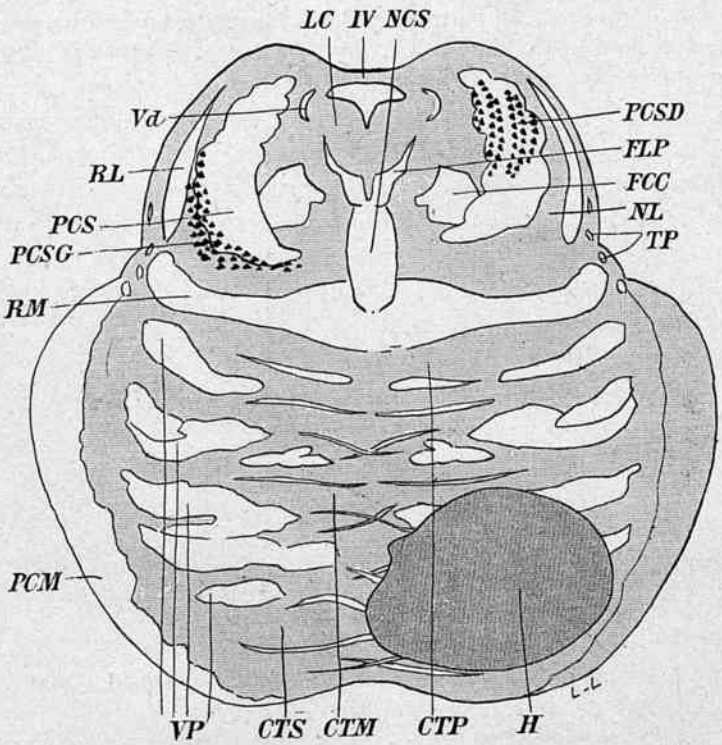

FIG. 9

Dégénérescence descendante du système cérébelleux inférieur. — Sur coupes sériés de la protubérance, du bulbe, et de la moelle cervico-dorsale, il est facile de suivre la dégénérescence descendante des fibres atteintes par le foyer cérébelleux.

La grosse lésion est la sclérose de l'olive bulbaire du côté opposé.

Dans la protubérance, par la méthode de Marchi, on ne voit des granulations de dégénérescence que dans le pédoncule cérébelleux inférieur droit. Par la



A



B

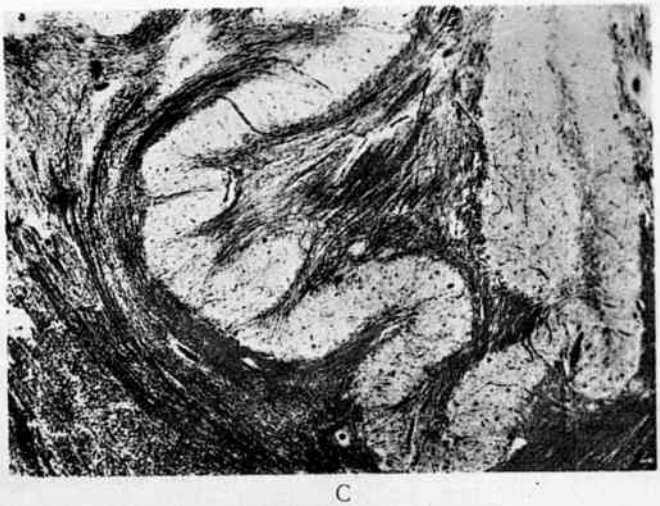

C

LÉSIONS DE L'OLIVE BULBAIRE

A. Coupe du bulbe ; décoloration de l'olive gauche ; raréfaction des fibres du corps restiforme droit.

B. Olive gauche (à un plus fort grossissement) disparition du feutrage cortical ; diminution du feutrage intra-olivaire.

méthode de Pal on ne voit pas de raréfaction appréciable des fibres du pédoncule cérébelleux moyen.

A la limite de la protubérance et du bulbe, au Pal, on constate une tache de décoloration dans le pédoncule cérébelleux inférieur droit, en même temps qu'on voit un peu de sang diffusé entre ses fibres.

Les coupes transversales du bulbe passant par les olives présentent les lésions maxima.

Au Pal (Pl. LXXX,A) on voit, à l'œil nu,une tache massive de décoloration au niveau de *l'olive gauche* et une légère raréfaction de fibres du corps restiforme droit. Il n'existe pas de différence entre les fibres arciformes droites et gauches.

A un plus fort grossissement, on constate dans l'olive gauche la disparition du feutrage cortical, et des fibres d'intersection qui s'épanouissent dans l'écorce olivaire et la diminution du feutrage intra-olivaire (Pl. LXXX, B).

La méthode de Van Gieson montre une forte sclérose de l'olive gauche avec maximum en deux points sous forme de deux foyers scléreux. On voit une lacune de désintégration autour d'un vaisseau à paroi épaissie.Les cellules nerveuses sont diminuées de nombre.Celles qui persistent sont la plupart altérées. Beaucoup contiennent des vacuoles dans leur protoplasma et du pigment jeune et souvent leur noyau a subi la migration périphérique (Pl.LXXX,C). Dans l'autre olive, au contraire,il n'y a pas de sclérose, pas de foyer scléreux, pas de diminution de nombre des fibres et des cellules nerveuses. Quelques cellules seulement ont des vacuoles et du pigment jaune. On remarque aussi une petite lacune de désintégration autour d'un vaisseau.

Dans la *moelle cervicale*, on ne voit pas de lésions, par les méthodes de Pal et de Marchi. Il en est de même dans la moelle dorsale,

III. — *Remarques anatomo-cliniques.*

Cette observation permet quelques remarques sur la systématisation des fibres cérébelleuses et le mécanisme de quelques troubles moteurs.

Au point de vue de la *systématisation des fibres cérébelleuses*, elle est dans son ensemble conforme à la description classique et dans quelques détails elle confirme des faits récemment découverts.

Les dégénérations ascendantes dans le pédoncule cérébelleux supérieur et son entrecroisement sont classiques et montrent qu'il contient des fibres dont l'origine est cérébelleuse.

L'absence de dégénérescence du pédoncule cérébelleux moyen s'explique, puisque ses fibres centrifuges sont les cylindres-axes des cellules de Purkinje. Les dégénérations descendantes dessinent schématiquement, dans le pédoncule cérébelleux inférieur, le faisceau cérébello-olivaire.

De plus, le peu d'intensité des lésions du corps restiforme droit comparées à celles de l'olive bulbaire gauche est conforme aux faits signalés

par André Thomas (1) et est en faveur de l'opinion que la conductibilité se fait de l'olive vers le cervelet. Dans ces conditions, l'atrophie de l'olive et du corps restiforme consécutivement à une lésion cérébelleuse doit s'expliquer en admettant qu'il s'agit d'une *atrophie rétrograde.*

Enfin notre cas est confirmatif de la description donnée par Babinski et Nageotte des fibres *olivo-ciliaires* (2). « Ces fibres, disent-ils, émanant des deux olives bulbaires, constituent d'abord les fibres pré, inter et rétro-trigéminales, puis vont se grouper à la partie profonde des corps restiformes, avec lesquels elles pénètrent dans le cervelet. Bientôt elles traversent en réseau les corps restiformes et vont se grouper dans leur angle postérieur. Elles montent ainsi jusqu'à la partie supérieure du corps ciliaire et se recourbent pour descendre entre l'embolus et l'olive, ainsi qu'à la face interne de la moitié postérieure de l'olive où elles prennent part au plexus intra-ciliaire. Un certain nombre d'entre elles se dirigent directement dans la toison pendant leur trajet ascendant. Ces fibres se terminent dans l'embolus et l'olive cérébelleuse, et ne se rendent pas à l'écorce comme on l'avait supposé. A la dénomination de fibres olivo-cérébelleuses, il convient donc de substituer celle d'olivo-ciliaires qui indique leur origine dans l'olive bulbaire et leur terminaison dans le corps ciliaire du côté opposé. »

Or, sur nos coupes on voit, d'une part, la dégénérescence d'une partie du feutrage intra-ciliaire dans sa moitié postérieure ; d'autre part, on constate dans l'olive bulbaire du côté opposé, la réaction à distance des cellules nerveuses, et on ne voit pas dans l'écorce cérébelleuse de réaction à distance des cellules de Purkinje.

Ces diverses constatations nous empêchent donc d'admettre l'opinion de Kölliker (3) qui considère le faisceau olivaire du corps restiforme comme prenant son origine dans l'écorce cérébelleuse et se terminant dans l'olive homolatérale ; ses fibres seraient les prolongements cylindraxiles des cellules de Purkinje.

Au point de vue du *mécanisme des troubles moteurs,* l'examen histologique de ce cas atteste la valeur pathognomonique de l'hémiasynergie cérébelleuse pour le diagnostic des lésions du système cérébelleux.

Cet examen confirme l'hypothèse que nous avions émise précédemment, quand nous expliquions l'hémiasynergie par la lésion de l'hémisphère cérébelleux, à l'exclusion de la lésion protubérantielle, qui a tous les caractères macroscopiques d'une lésion récente.

(1) A. Thomas, Thèse de Paris, 1897.
(2) Babinski et Nageotte, *loc. cit.*
(3) Kœlliker, *Handbuch der Gewebelehre des Menschen*, Bd. II. 1896.

Babinski et Nageotte (1) admettent dans leurs cas trois lésions explicatives de l'hémiasynergie et de la latéropulsion : 1° la lésion des faisceaux olivo-ciliaires ; 2° la lésion unilatérale du faisceau qui met en rapport le noyau de Detiers avec la moelle, faisceau de Marchi, faisceau cérébelleux descendant ; 3° l'interruption de la voie centripète constituée par le faisceau de Gowerss.

Dans notre cas, de ces trois lésions la première seule existant, nous avons tendance à admettre que l'hémiasynergie eut pour principal facteur, la *lésion du faisceau olivo-ciliaire du même côté*.

Nous pensons d'ailleurs que ce trouble de l'équilibration cinétique peut être fonction de lésions siégeant en divers points du système cérébelleux.

(1) *Loc. cit.*

MALADIE DE DUPUYTREN

ET

ARTÉRIOSCLÉROSE MÉDULLAIRE

PAR

A. JARDINI

Médecin neurologiste de l'Institut des Rachitiques de Milan.

La pathogénie de la maladie de Dupuytren est aujourd'hui ainsi définie.

Dans un certain nombre de cas il s'agit d'une trophonévrose en rapport avec des lésions de la substance grise médullaire ; dans d'autres cas — les plus nombreux — on croit que cette affection est due à des lésions périphériques, enfin elle est considérée comme la manifestation de maladies constitutionnelles diathésiques ou toxi-infectieuses. On admet donc un dualisme étiologique pour la rétraction palmaire, en opérant une distinction entre les cas symptomatiques d'altérations nerveuses et les cas dans lesquels on n'a pu constater aucun rapport entre elle et les lésions du système nerveux : le mécanisme de l'affection dans ces derniers cas est, jusqu'à présent, purement hypothétique.

Les cas de rétraction palmaire dont l'origine trophonévrotique a pu être sûrement établie, si l'on veut bien tenir compte de la fréquence relative de ce syndrome morbide, ne sont pas très nombreux ; la clinique explique leur origine nerveuse par certains arguments comme l'influence héréditaire, le caractère familial, la coexistence d'autres phénomènes nerveux : l'anatomie pathologique a confirmé les notions cliniques en constatant l'existence de lésions dans la substance grise médullaire ; cependant, on ne peut considérer toutes ces démonstrations comme suffisantes car, jusqu'à présent, elles ne se rapportent qu'à neuf cas.

Les altérations trouvées par tous les auteurs (une observation de Bieganski, trois de Testi, une autre de Shlesinger, une de Neutra, deux de Oppenheim, une de Perrero) appartiennent à la syringomiélie, de sorte que la maladie de Dupuytren, d'après ces faits, peut être considérée comme une manifestation clinique de la syringomiélie.

Il nous est permis, pourtant, de croire que ce très petit nombre de faits

positifs n'est qu'une faible partie des cas qui donnèrent lieu à un étude anatomo-pathologique et qui ne furent pas publiés parce que les constatations avaient été négatives. Quoi qu'il en soit, le caractère même de la lésion rencontrée fait croire que ces constatations sont très rares parce que la syringomiélie est une maladie peu fréquente.

Enfin, doit-on conclure, à cause de cela, que la rétraction palmaire est rarement le fait d'un trouble trophique?

L'objet de cette étude est de prouver, que dans la plupart des cas, cette interprétation pathogénique est exacte parce que, dans les lésions médullaires qui peuvent provoquer la maladie de Dupuytren, peut intervenir un autre processus morbide, bien plus fréquent que la syringomiélie : l'artério-sclérose médullaire.

Nul auteur, jusqu'à présent, n'a établi les relations casuistiques entre l'artério-sclérose et la maladie de Dupuytren. Pic et Bonnamour qui, récemment ont étudié l'artério-sclérose médullaire au point de vue anatomo-clinique, et Grasset, qui, analysant tous les symptômes méiopragiques dérivant des différentes localisations de l'artério-sclérose dans la moelle, a fait la classification d'une grande quantité de syndromes plus théoriques que cliniques, n'ont pas fait allusion à la possibilité d'une artério-sclérose de la substance grise centrale avec ce syndrome.

Cette nouvelle interprétation pathogénique de la maladie de Dupuytren, en nous permettant d'appliquer la théorie nerveuse à une plus grande quantité de cas, nous fait comprendre aussi certaines particularités cliniques qui se rapportent à leur maladie, par exemple son développement plus fréquent chez les personnes âgées, avec des manifestations surtout sclérogènes, telles que la goutte, le diabète, l'arthritisme.

Mais, avant d'aller plus loin, je veux rapporter brièvemeut une observation.

OBSERVATION.

L... P...., 80 ans, industriel. Cliniquement il présente les signes de cardio-néphro-sclérose avec des accès d'hyposystolie et d'asthme urémique. Les urines contiennent de l'albumine en certaine qnantité, avec des cylindres hyalins granuleux et des cellules rénales. A la main gauche il a les difformités typiques de la maladie de Dupuytren : à la main droite il n'a rien d'anormal. Il persiste à dire que cette difformité lui est venue rapidement, il y a trois ans. Au commencement, il a eu des fourmillements à la main ; après, la sensibilité aux doigts et aux paumes est devenue de moins en moins vive : la peau est devenue froide et cyanotique ; elle est presque toujours en sueur. Les articulations des phalanges de l'index présentent des lésions de l'arthrite chronique ; sur le dos de la main et sur les deux côtés il y a des taches ecchymotiques parfaitement symétriques et grandes comme un écu.

Les espaces interosseux sur le dos, sont amaigris, notamment les 4e et 5e

espaces. La partie extérieure de la région hypothénar est aplanie et l'éminence thénar a l'apparence normale. A l'avant-bras on remarque une pronation habituelle ; la supination active et passive est limitée. A la face postérieure, le cubitus est plus proéminent que dans la normale, et sur la face interne, aussi bien que sur l'externe, les masses musculaires ont totalement disparu : on peut toucher directement au-dessous de la peau, l'espace interoseux. Les reliefs des muscles épicondyliens sont formés par le grand supinateur et par le Ier et le IIe radiaux qui sont les seuls muscles de la région postéro-externe. La région épitrochléenne est aplanie dans sa partie la plus latérale et la plus externe (Pl. LXXXI, A, A', B).

Position de la main : elle est légèrement fléchie vers le carpe, les trois derniers doigts ont la première et la seconde phalange fléchies, et la troisième étendue ; le second doigt est fléchi dans sa première phalange et étendu dans les autres. Les trois derniers doigts, placés de cette façon, entrent dans le creux de la main : le pouce est étendu dans ses deux phalanges avec le 1er métacarpien déplacé en avant et en opposition ; il est ainsi en contact avec la seconde phalange fléchie du troisième doigt, et dans l'angle qu'ils forment il y a l'index étendu.

Les deux derniers doigts ne peuvent pas s'étendre dans leur articulation métacarpienne au delà de l'angle droit, le troisième doigt peut être éloigné jusqu'à former un angle obtus, le second peut-être étendu presque complètement ; la seconde phalange des deux derniers doigts est fixée dans sa position de flexion.

Sensibilité : Il y a anesthésie tactile et hypoalgésie dans les parties dorsale et ventrale des deux derniers doigts et des deux métacarpiens correspondants et dans les mêmes régions la sensibilité thermique est distinctement diminuée. Le restant de la main et de l'avant-bras ont une sensibilité normale. La sensation de la position segmentaire et la sensibilité vibratoire sont normales.

Examen électrique : Avec le courant faradique on trouve : inexcitabilité dans le groupe des extenseurs des doigts (extenseur commun, extenseur propre de l'index, extenseur long et court et long abducteur du pouce), du cubital pospostérieur ; hypoexcitabilité accentuée du cubital antérieur ; inexcitabilité de muscles de l'éminence hypothénar et des interosseux, excepté le premier. Le supinateur, le premier et le second radial, se contractent normalement ainsi que les muscles de la région antérieure, ceux de l'éminence thénar et le premier interosseux.

L'exameu avec le courant galvanique nous donne une excitabilité normale des muscles qui ont une réaction normale à l'examen faradique et une réaction dégénérative totale des autres muscles (surtout évidente dans les interosseux). Absence complète des symptômes oculo-pupillaires, réflexes des articulations supérieures faibles, mais présents ; ceux des membres inférieurs sont normaux.

Autopsie (faite 12 heures après la mort).

Diagnostic anatomique : Aortite chronique avec sclérose myocardique et artérite des coronaires, emphysème sénile, bronchite diffuse, périsplénite chronique, sclérose rénale intense. La moelle et les nerfs périphériques (radial et



A



A′



B

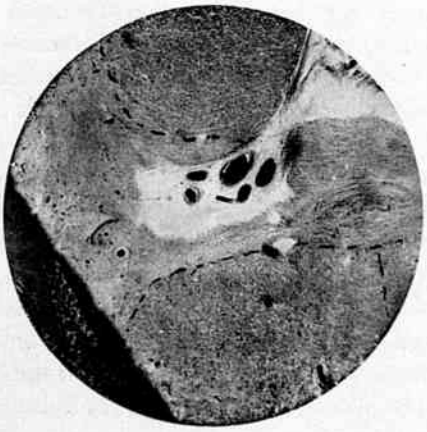

VIIIe segment cervical ; cavité creusée dans la commissure gauche.

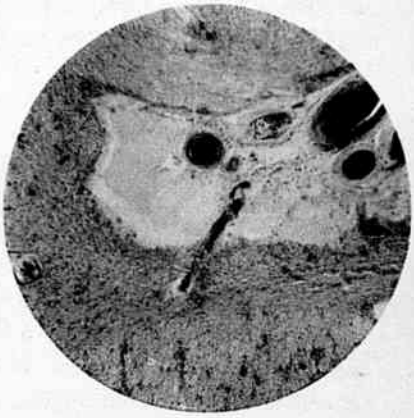

La même cavité vue à un plus fort grossissement.



Corne antérieure gauche (VIIe cerv.). Sclérose ; disparition des groupes cellulaires sauf le groupe antéro-externe.

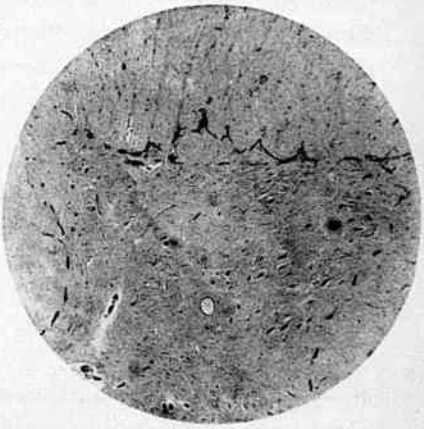

Corne antérieure droite (VIIe cerv.). Les groupes cellulaires sont moins atteints.

MALADIE DE DUPUYTREN ET ARTÉRIOSCLÉROSE MÉDULLAIRE

(Jardini.)

cubital) ont été prélevés et fixés dans un mélange de bichromate, sublimé et formaline.

Les nerfs présentent un épaississement notable du périnèvre et du tissu connectif, disparition d'une quantité de fibres nerveuses, et lésions dégénératives en activité irrégulièrement reparties.

A la moelle on a fait des coupes sériées du segment VII et VIII cervical et du Ier dorsal, choisissant pour la coloration le bleu polychrome de Unna, après imprégnation préalable par l'alun ferrique et le Van Gieson. La lésion la plus importante est celle des artères : partout on voit des lésions péri-endoartériques et une sclérose péri et paravasale. On voit fréquemment que les espaces périvasaux sont occupés par des leucocytes, ou bien qu'ils sont entourés de places vides ou pleines de détritus. Les veines et les capillaires sont dilatés.

La pie-mère est très épaissie : et, près de celle-ci, ainsi que près des sclé-roses périvasales, partent des gros septa conjonctifs qui s'enfoncent dans la substance médullaire. Les faisceaux postérieurs et latéraux sont sclérosés avec diminution évidente des fibres. Par ci, par là, dans la substance grise on trouve de petites hémorragies périvasales. Au niveau du huitième segment cervical, à gauche du canal central, et, plus en bas, dans la première dorsale, aussi à droite, on voit une cavité creusée dans la substance grise tout autour d'un groupe de vaisseaux : on la voit à peine à l'œil nu, mais avec le microscope on voit qu'elle occupe la plus grande partie de la commissure et qu'elle est la cause de sa destruction presque complète. On y trouve des détritus et des leucocytes ; les vaisseaux sont épaissis, mais, cependant, ils sont perméables. Le contour est formé de tissu épaissi, irrégulièrement découpé (Pl. LXXXI). La cavité, à gauche, s'étend sur tout le huitième segment cervical et la première dorsale n'ayant que quelques courtes interruptions ; le canal central est oblitéré et représenté par un petit amas de cellules épendymaires. Dans les cornes grises antérieures on voit des cavités périvasales un peu plus petites. Les cellules radiculaires vont se perdre irrégulièrement de chaque côté : mais l'atrophie est prédominante dans les groupes cellulaires de gauche (Pl. LXXXI) (?). Dans quelques coupes on ne trouve pas même une cellule : dans quelques autres elles sont très peu nombreuses, tandis qu'en d'autres coupes tout près de celles-ci, leur nombre est à peu près normal. L'irrégularité de la distribution n'est pas seulement à considérer pour le niveau, mais aussi pour son extension à chaque groupe d'un même plan ; tantôt, c'est le groupe antéro-interne qui en est pris, puis c'est l'externe tantôt d'un côté, tantôt de l'autre. Enfin, l'examen histopathologique peut se résumer ainsi : sclérose médullaire diffuse (sous pie-mérienne, périvasculaire), périendoartérites, hémorragies miliaires, engorgement capillaire, infiltrations périvasales, lacunes de désintégration, disparition irrégulière des cellules radiculaires.

Le syndrome que le patient nous a présenté est-il vraiment celui de la maladie de Dupuytren ?

La présence des atrophies musculaires pourrait faire croire à une dif-

formité d'origine myopathique ; et, vraiment la position du pouce est précisément la position typique de la paralysie des abducteurs et de ses extenseurs ; mais la position des doigts qui est bien celle de la rétraction palmaire ne peut être obtenue par aucun déséquilibre dynamique musculaire.

Si nous considérons la connexion qui existe entre la rétraction palmaire et les lésions médullaires, nous la voyons évidemment dans ce cas, comme dans les autres cas déjà décrits, sous le nom de maladies de Dupuytren d'origine nerveuse ; en effet, la lésion nerveuse, sinon par sa nature du moins par son extension et sa localisation, reproduit parfaitement les caractères des lésions indiquées par les autres observateurs. Mon cas est, lui aussi, susceptible de la même objection qu'on peut faire aux autres : comment peut-on admettre qu'une lésion de la substance grise periépendymaire puisse donner lieu à la rétraction palmaire, quand on ne connaît bien ni les fonctions de la première, ni la manière dont se produit la seconde ? Naturellement, l'induction ne nous donne pas l'explication des phénomènes, mais elle nous fait entrevoir les lois grâce auxquelles ils se produisent ; et l'observation répétée de la coexistence des deux faits, suffit pour établir entre eux un certain rapport. Le rapport apparaît plus clairement si on peut établir une analogie avec d'autres faits bien connus. Or, dans notre cas, la coexistence de la rétraction palmaire avec une amyotrophie et avec des troubles sensitifs et trophiques qui dérivent sûrement des lésions médullaires, nous permet d'attribuer une valeur causale aux lésions pathologiques de la moelle dans la production de la rétraction palmaire.

Il nous reste maintenant à démontrer l'origine vasculaire des nombreuses lésions médullaires. On peut s'appuyer sur bien des faits pour expliquer l'action dystrophiante de l'artério-sclérose : la sclérose des septa, les infiltrations et la sclérose périartérielle, l'engorgement de la circulation veineuse, et aussi la raréfaction des cordons et les atrophies cellulaires dépendent de l'artério-sclérose médullaire dont ils sont une fréquente manifestation (Pic et Bonnamour).

Mais, l'artério-sclérose ne limitait pas son action à la moelle, parce que tous les autres organes présentaient cliniquement des phénomènes d'insuffisance fonctionnelle, et à l'examen anatomique des lésions de sclérose diffuse. On pourrait objecter que dans ce cas, ainsi que dans plusieurs autres, des échanges, défectueux ont pris part à la production de la maladie ; mais l'unilatéralité du processus qui, dans l'espace de quatre ans, n'a pas même commencé à s'étendre de l'autre côté, ne pourrait pas facilement s'expliquer par une action toxique circulatoire. La lésion locale en foyer nous donne l'explication de l'apparition rapide de la maladie (caractère important des lésions vasculaires), et de sa limitation.

L'artério-sclérose agit dans la moelle comme dans tous les autres organes, produisant, avant tout, des troubles de fonctionnement (méiopragies), et après des lésions organiques durables. A la première période, l'examen histopathologique ne montre rien d'anormal et nous laisse seulement présumer l'altération du fonctionnement de l'organe par la sclérose des artères. Mais quand la lésion a fait des progrès, on trouve l'explication anatomique du phénomène clinique. Sans doute, lorsqu'il s'agit des régions dont on connaît peu la structure et les fonctions, comme celles de la substance grise, il est très difficile de faire l'évaluation des altérations qui ne soient pas très grossières et de faire la démonstration de l'action dystrophiante artérielle ; or, il en découle que les lésions de l'artério-sclérose doivent y être plus fréquentes qu'on ne peut le démontrer.

Quoi qu'il en soit, chaque fois qu'on aura déterminé, comme dans mon cas, le rapport entre ces lésions et l'artério-sclérose, pourquoi ne pourra-t-on pas dire que celle-ci peut déterminer, dans ces régions, des troubles fonctionnels, lors même qu'elle n'arrive pas jusqu'à produire des lésions destructives ? et pourquoi ne pas supposer que la maladie de Dupuytren n'est, dans bien des cas, que la simple manifestation d'une altération dynamique des centres nerveux ?

Le mécanisme de production, de la maladie de Dupuytren serait donc unique : une altération de la substance grise spinale, qui dépend de causes variées, dont la plus commune est l'artério-sclérose. La théorie nerveuse trouve là une confirmation nouvelle et une application plus générale.

Aux arguments cliniques déjà cités à son appui : familialité, hérédité directe ou alterne (Cardarelli, Vizioli, Guérin, Durel, Tranquilli), coexistence avec d'autres trophonévroses telles que l'asphyxie symétrique (Luzzatto), le vitiligo (Testi), les troubles vasomoteurs et l'hyperhydrose (Tranquilli et Testa), et aux rares preuves anatomiques, déjà acquises, de minutieuses recherches dirigées par cette nouvelle conception pathogénique pourront ajouter une longue série de résultats démonstratifs.

La théorie de l'origine nerveuse périphérique de la maladie de Dupuytren est soutenue seulement par quelques-uns (Eulenbourg, Guinebault et Cenas). Si dans beaucoup de cas les lésions névritiques manquent, il n'y a pas de réelles objections contre cette origine, parce qu'on dit, et justement, que pour la production des lésions trophiques, il n'est pas nécessaire de constater une suppression de la fonction, mais seulement une altération de celle-ci, un état d'irritation qui intéresse le seul trophisme ; pour cela même l'objection que les cas de névrite dégénérative ne sont pas accompagnés de rétraction palmaire, ne peut se soutenir. Pourtant, cet état d'irritation, qui devrait être la base du dérangement trophique, ne peut-il pas avoir une action à travers la moelle, produisant le trouble par une voie ré-

flexe ? Quoi qu'il en soit, les cas démonstratifs sont très peu nombreux ; celui dont parle Cenas qui, après un traumatisme de la main, vit la rétraction survenir à l'autre main, est tout à fait favorable à la théorie médullaire : et, tout en plaidant aussi pour la théorie névritique, il peut être appliqué à un petit nombre de cas.

Le cas que j'ai étudié doit encore être considéré au point de vue des résultats qu'il ajoute à la connaissance de l'artério-sclérose médullaire dans ses manifestations cliniques et anatomo-pathologiques, en particulier pour ce qui concerne les amyotrophies et l'état lacunaire de la moelle. L'atrophie musculaire dont l'origine est artério-scléreuse et qui n'est pas accompagnée des symptômes des lésions des voies pyramidales, ne me semble pas avoir été jamais décrite. Demange qui a fait beaucoup d'études sur l'artério-sclérose médullaire a parlé d'une foule des symptômes qui en dépendent, mais non pas d'une variété d'amyotrophie : dans la plupart des cas il s'agit de scléroses latérales ou combinées et de scléroses latérales amyotrophiques. Cette dernière forme a dans toutes les observations le type tonique de Gowers avec prévalence de contractures sur les atrophies. On peut se demander, dans mon cas, à propos de la pathogénie des atrophies, si la maladie de Dupuytren n'a pu avoir quelque influence pour les déterminer soit après l'inactivité, soit par action reflexe sur la moelle.

La première possibilité doit être exclue pas le fait que dans mon cas existait une forte réaction dégénérative et par la distribution irrégulaire de l'atrophie ; la seconde doit être refusée de même pour des motifs semblables et pour d'autres encore. En effet, si on voulait l'admettre, on ne pourrait plus comprendre la rareté des amyotrophies dans la maladie de Dupuytren ; et encore s'il est vrai que l'expression histopathologique des réflexes sensitifs et vaso-moteurs anormaux qui produisent les atrophies abarticulaires est bien souvent une raréfaction du reticulum fibrillaire des substances grises (Pighini, Beduschi et Jardini), le défaut de cette constatation peut exclure cette hypothèse.

Les atrophies, donc, se rapportent à l'artério-sclérose de la moelle : leur distribution est suffisante pour faire rejeter l'idée d'une origine périphérique ou radiculaire. Les atrophies musculaires myélopathiques d'origine toxique, dégénérative, affectent une allure et des caractères bien différents : il n'arrive jamais qu'un muscle persiste au milieu de la destruction de tous les autres, la polyomyélite seulement pourrait faire des distributions aussi bizarres, peut-être parce qu'elle aussi a pour fondement pathogénique des artérites infectieuses.

Sans avoir la prétention de faire d'un seul cas une règle générale, je voudrais noter comme caractère des amyotrophies d'origine artério-

scléreuse, toutes ces irrégularités de distribution qui sont la conséquence de l'irrégularité des lésions artérielles qui la provoquent. En outre on peut admettre qu'elle est fréquemment accompagnée d'autres symptômes médullaires, troubles sensitifs et trophiques. Son évolution est aussi caractéristique : elle n'est pas fatalement progressive ; au contraire, après un commencement rapide, elle peut rester longtemps stationnaire, se conformant en cela au caractère des lésions vasculaires. L'exposant anatomopathologique est la disparition des cellules radiculaires et la sclérose des cornes antérieures.

La formation des lacunes dans la moelle est un fait rare contrairement aux autres lésions histologiques de l'artério-sclérose médullaire qui sont très connues. C'est donc ainsi que, dans la plupart des observations on parle seulement des endopériartérites généralisées, des hémorragies capillaires anciennes et récentes, des infiltrations périvasales, des scléroses fasciculaires diffuses, et, rarement, on fait allusion à la formation des lacunes.

Leur pathogénie doit avoir une analogie avec celle des foyers de désintégration cérébrale ; à ce propos, Léri, rapporteur au dernier congrès de Lille sur le « cerveau sénile », reconnaît que des causes différentes peuvent produire de semblables cavités : hémorragies miliaires, ramollissements incomplets, scléroses péri et para-vasales.

Ainsi que les foyers de désintégration cérébrale, les lacunes médullaires ont pour caractéristique d'avoir, dans le milieu, un vaisseau perméable entouré par une substance amorphe et par des détritus, dans lesquels on peut trouver quelques globules blancs et rouges, et d'avoir les bords irréguliers des tissus sclérosés. Leur lieu de prédilection est la substance grise, et, dans mon cas, la substance grise périépendymaire. Cet état pathologique peut être nommé pour analogie avec la cérébro-sclérose lacunaire (Grasset), *myélosclérose lacunaire*.

Les conclusions par lesquelles je veux résumer mon étude, sont :

1° L'artério-sclérose peut causer la maladie de Dupuytren quand elle se localise dans la substance grise centrale de la moelle.

2° La plupart des maladies de Dupuytren dépendantes de l'arthritisme, de la goutte, du diabète, du saturnisme, de la sénilité, sont, probablement, l'effet indirect des échanges altérés, parce que ceux-ci aident l'artériosclérose.

3° Il est probable que l'artério-sclérose peut causer la maladie de Dupuytren, non seulement par les lésions organiques de la substance médullaire, mais aussi, et, peut-être, plus fréquemment, par de simples troubles dynamiques.

4° L'amyotrophie, dont l'origine est l'artério-sclérose, est caractérisée par une grande irrégularité de distribution et de marche.

5° L'artério-sclérose peut causer dans la moelle des cavités semblables à celles de la désintégration cérébrale, et cet état anatomo-pathologique peut être nommé *myélo-sclérose lacunaire.*

BIBLIOGRAPHIE

Pic et Bonnamour : Revue de médecine 1904. *Des troubles médullaires de l'artério-sclérose.*

Grasset : Revue neurologique, 1906.

Biegansky : D. Med. Woch., 1895.

Testi : Congrès VI, XI et XIV italiens de médecine interne.

Schlesinger : Centralblatt für Nerv. und Psych., 1900.

Neutra : Wiener klin. Wochen., 1901.

Oppenheim : Traité des maladies nerveuses.

Perrero : Acc. Med. Turin, juillet 1904.

Cardarelli, Vizioli, Guérin, Durel, Tranquilli, Luzzatto, Eulenbourg, Guinegault, Cenas : pour les travaux respectifs, voir la bibliographie complète recueillie par Testi, Rev. Crit. di Clin. Med., 1903, n° 2-3.

Pighini : *Rivista sperimentale de ireniatria* 1902.

Beduschi et Jardini : Arch. di Ortopedia, 1905, Fasc. 2.

Demange : Revue de Med., 1884-1885.

Léri : XVIe Congrès de Lille, 7 août 1906.

LE FAISCEAU LONGITUDINAL INFÉRIEUR ET LE FAISCEAU OPTIQUE CENTRAL

PAR

LASALLE ARCHAMBAULT

(Albany, New-York).

Première partie.

Nous avons eu le privilège, grâce au précieux appui de notre maître M. Pierre Marie, d'exposer à la séance de la Société de Neurologie de novembre 1905, les résultats de nos recherches anatomiques sur certains faisceaux de l'hémisphère cérébral et nous n'avons pas pensé que même dans cette importante circonstance il nous fût permis d'atténuer la nuance quelque peu radicale de nos idées sur l'anatomie des centres nerveux.

Nous avions présumé que notre thèse susciterait, selon toute probabilité, des objections plus ou moins redoutables. M. et Mme Dejerine nous ont fait le grand honneur de nous consacrer deux courtes notes dans lesquelles se trouvent habilement condensée la majeure partie de la question des dégénérescences secondaires. Ils ont voulu démontrer que nos conceptions sont inexactes et inadmissibles,

Le sentiment de profonde admiration que nous avons pour les auteurs de l'*Anatomie des centres nerveux* nous porterait à garder en face d'eux le silence. Mais, comme, involontairement sans doute, nos opinions se trouvent resserrées dans des termes qui ne donnent plus le sens exact de notre manière de voir, il est de notre devoir de rétablir la véritable portée de celle-ci.

Nous nous reconnaissons faillible et admettons l'utilité d'une critique même sévère, à condition qu'elle soit conforme à la réalité des faits.

Mais que l'on ne nous attribue pas des interprétations auxquelles nous n'avons jamais songé, et que nous nous sommes même efforcé d'écarter de l'esprit de nos lecteurs.

C'est ainsi que dans une première critique (*Rev. Neurol.*, 1905, n° 22, p. 1111) Mme Dejerine fait remarquer: « M. Archambault admet que le faisceau longitudinal inférieur, c'est-à-dire, la couche sagittale externe *tout entière* du lobe occipito-temporal provient de la partie externe du corps genouillé externe. »

Il suffit de prendre connaissance de ce que nous disons à la première page de notre article (*Rev. Neurol.*, 1905, n° 22, p. 1054) pour se convaincre qu'en abordant ce sujet complexe notre premier effort a été d'éviter le piège,

auquel invite la synonymie fallacieuse actuellement tolérée. Nous transcrivons textuellement : « Pour nous, le mot *faisceau* ne doit s'appliquer qu'à un ensemble de fibres, se poursuivant sur une longueur appréciable et occupant un territoire assez nettement déterminé, comme par exemple, le faisceau pyramidal. Le mot faisceau n'est pas l'équivalent du terme « couches de fibres ». Or, depuis de nombreuses années on a appliqué, indifféremment à la couche de fibres la plus externe du lobe temporo-occipital, l'une et l'autre de ces dénominations : faisceau longitudinal inférieur, couche sagittale externe. Dans le lobe occipital la distinction entre ces termes n'a guère d'importance, mais il en est tout autrement dans le lobe temporal, etc. » Ensuite..... « Le but que nous avons en vue est de démontrer : que la *couche sagittale externe du lobe occipital*, le faisceau longitudinal inférieur tel qu'il existe dans ce lobe, ne contient que des fibres de projection, il représente la couronne rayonnante corticipète du lobe occipital, il provient du corps genouillé externe et se termine dans les deux lèvres de la scissure calcarine ».

On voit donc qu'on nous a fait dire tout autre chose que ce que nous n'avons dit, ce qui est une manière facile d'étayer un argument, mais n'en demeure pas moins un procédé sans valeur logique.

Serait-ce que Mme Dejerine admet, elle aussi, l'indissolubilité de ces deux termes ? Nous nous en étonnons beaucoup, car il est dit avec une netteté irréprochable dans le tome I (*Anat. cent. nerv.*, pp. 773-775) : « Que la plupart des fibres que l'on voit se détacher de la couche sagittale du lobe occipito-temporal, pour s'irradier dans le pulvinar, les corps genouillés externe et interne, etc., n'appartiennent pas en propre au faisceau longitudinal inférieur, qu'elles ne font que le traverser, et qu'elles appartiennent soit à la couronne rayonnante du lobe occipital, soit à la couronne rayonnante du lobe temporal. » On ne saurait être plus clair ; malgré son enchevêtrement avec la couronne rayonnante, le faisceau longitudinal était un faisceau à part, car on ne voulait reconnaître alors qu'un seul caractère à chaque faisceau.

Les auteurs de l'*Anatomie des centres nerveux* ont évidemment fait subir quelques modifications à ces idées (ce qui est d'ailleurs le privilège de chacun) puisqu'ils disent aujourd'hui : « Que le faisceau longitudinal inférieur, reçoive des fibres du corps genouillé externe ou lui en envoie, la chose est indiscutable. » A l'appui de cette opinion nouvelle, on nous renvoie au tome I de l'*Anatomie des centres nerveux* (1895), p. 773. Mais ainsi qu'on voit par le passage cité plus haut, on n'y trouve que la défense acharnée de l'indépendance absolue du faisceau longitudinal et de la couronne rayonnante. Peut-être serons-nous plus heureux en nous reportant à la deuxième indication de nos éminents contradicteurs (tome II, 1901, p. 67) ; mais, ici encore, à notre grande surprise, les opinions de 1901, bien que sensiblement modifiées, se séparent très nettement des nôtres.

En effet, il est question à cette page 67, du tome II, des radiations du corps genouillé interne et du tubercule quadrijumeau antérieur.

« Ces radiations appartiennent au système visuel et forment, avec les fibres cortico-thalamiques postérieures, les radiations optiques de Gratiolet. Elles

prennent leur origine dans la sphère visuelle, plus particulièrement dans les lèvres de la scissure calcarine et affectent, dans le centre ovale et dans la capsule interne, le même trajet que les fibres cortico-thalamiques postérieures auxquelles elles sont intimement unies . » De plus (p. 65) « ces fibres font partie intégrante des couches sagittales, en particulier, de la couche sagittale interne ».

Il est donc question de fibres corticifuges et de couche sagittale interne... alors que nous, lors de notre communication (séance du 9 nov. 1905) et dans notre mémoire (*Revue Neurol.*, n° 22, 1905), n'avons considéré que la couche sagittale externe (en insistant sur la disposition topographique du faisceau longitudinal inférieur qu'elle renferme) et nous n'avons maintenu le caractère purement corticipète de cette couche qu'au niveau du lobe occipital. Surtout n'avons-nous pas eu le tourment de vaciller quant à la destination des fibres qui assurent les connexions entre la sphère visuelle et le corps genouillé externe ; il ne s'agissait pas de soutenir que le faisceau longitudinal reçoit des fibres du corps genouillé externe ou lui en envoie, mais bien de démontrer que ces fibres (géniculo-calcariniennes) sont uniquement corticipètes.

Encore faut-il s'en rapporter à la p. 12 de l'*Anatomie des centres nerveux* (t. II), pour apprendre que les fibres du segment postérieur de la couronne rayonnante, « proviennent de la pointe et des faces externe, interne et inférieure, du lobe occipital ; en avant viennent s'ajouter les fibres du précunéus, du pli courbe, des circonvolutions pariétales supérieure et inférieure, etc. ». « Les fibres du segment postérieur se disposent en deux couches sagittales, l'une externe, l'autre interne. Nous avons étudié dans le tome I, la couche sagittale externe sous le nom de faisceau longitudinal inférieur et avons montré qu'elle contient à côté d'un *grand nombre de fibres d'association*, des fibres de projection (*mais que en* 1895, *on avait soigneusement séparées du faisceau longitudinal*) destinées aux ganglions infracorticaux. » Il ressort de tout cela que les deux couches sagittales renferment et des fibres d'association et des fibres de projection, et que ces dernières sont presque exclusivement corticifuges. Tout au plus est-il fait mention (pp. 68,368) d'un contingent corticipète, soit en parlant des radiations cortico-genouillées, soit en faisant la description du corps genouillé externe, mais la description en est sommaire et que de fois ne retrouve-t-on pas cette conception dominante que les radiations cortico-genouillées externes dégénèrent à la suite de lésions de la sphère visuelle corticale.

D'où nous concluons que, malgré ses affirmations, notre éminent adversaire n'a pas réussi, nous semble-t-il, à établir qu'on doit considérer comme des faits d'ordre ancien, les vues que nous croyons nouvelles et que nous avons exposées dans notre mémoire sur le système visuel central.

Le second grief émis contre nous ne nous paraît qu'une adroite redite de la part du distingué préopinant, puisque ce grief consiste à nous faire refuser à la couche sagittale externe, le rôle très important d'assurer les connexions entre le thalamus et l'écorce temporale. Pourtant, ces relations se trouvent très clairement spécifiées dans notre article (*Rev. Neurol.*, 1905, n° 22, pp.

1057-9, 1064-5) ; et nous avons très bon souvenir que lors de notre communication, nous avons eu le soin d'insister sur la modification capitale qu'apporte à la constitution de la couche sagittale externe, l'arrivée, au niveau du carrefour ventriculaire, des fibres du faisceau de Turck, des radiations cortico-genouillées internes et thalamiques temporales.

C'est même aux courtoises discussions qu'a soulevées cette thèse inconstitutionnelle, que nous devons d'en avoir gardé un indélébile souvenir.

Pour faire ressortir la fragilité de nos constructions fasciculaires, Mme Dejerine invoque les travaux de : Vialet, Henschen, von Monakow, Redlich, Sachs, Weber, etc., c'est-à-dire tous les auteurs qui reconnaissent au faisceau longitudinal inférieur, un fort contingent d'association. Il convient toutefois d'éliminer de ce groupe, Redlich, dont la dernière monographie (Voy. *Nouvelle Iconographie*, 1906, n° 1, p. 112) le rapproche de l'école de Flechsig, qui compte parmi ses partisans ; Probst, von Mayendorf, Stosel, etc. dont Mme Dejerine ne parle pas ; c'est parmi ces anatomistes que nous avons timidement émis la prétention de nous ranger. Bien que nous ne puissions accepter dans sa totalité la doctrine de cette dernière école, nous sommes chaud partisan de son principe cardinal dans cette question, à savoir : « Que les couches sagittales externe et interne du lobe pariéto-temporo-occipital ne sont constituées que par les fibres de la couronne rayonnante, que les fibres d'association n'en font aucunement *partie intégrante.* »

En terminant la première critique, notre contradicteur admet que « bien que le contingent géniculo-calcarinien soit très grand, on ne peut dire que ces fibres forment la totalité ou la presque totalité de la couche sagittale externe ». Elles sont mélangées dans cette couche « avec des fibres provenant de territoires corticaux autres que la scissure calcarine (pointe, faces externe et inféro-interne), ou de régions thalamiques autres que le corps genouillé externe, telles que le pulvinar, par exemple. La dégénérescence si intense de la couche sagittale externe que l'on observe à la suite de lésions intéressant les centres optiques primaires ou la partie inférieure du segment sous-lenticulaire de la capsule interne, peut être suivie non seulement dans la région calcarine mais encore dans toute la convexité occipitale (Voy. nos cas Cogery et Dautriche) ».

Voilà ce que nous ne saurions admettre, car d'une part, les fibres que la corticalité occipitale envoie aux noyaux centraux occupent la couche sagittale interne et non la couche sagittale externe ; et d'autre part les fibres par lesquelles le *pulvinar* contribue à la formation de la couche sagittale externe (si réellement tel contingent existe et que notre imagination nous le représente assez menu), s'épuisent certainement au niveau des lobes pariétal et temporal. Nous n'en avons jamais retrouvé dans la région occipitale. Pour nous, les seules fibres qui s'unissent aux fibres géniculo-calcariniennes pour constituer la couche sagittale externe, sont des fibres et corticipètes et *corticifuges*, ces dernières beaucoup plus nombreuses, destinées à relier les circonvolutions pariétales postéro-inférieures et les circonvolutions temporales aux ganglions infra-corticaux (de la région sous-optique du rhombencéphale, etc.)

Nous ne parlons, bien entendu, que de cette partie de la couche sagittale externe qu'implique la discussion actuelle, et qui, du reste, représente la presque totalité de ce que l'on peut raisonnablement dénommer la « couche sagittale externe » de la couronne rayonnante postéro-inférieure. Il importe d'éliminer le secteur pariétal dont les fibres se disposent plutôt en une seule couche mal différenciée.

Cette explication nous a paru nécessaire, car il est fait mention de « segment postérieur » dans la note additionnelle (p. 1112, n° 22, 1905). Bien que l'on ne puisse pas varier les divisions de la couronne rayonnante de façon à plaire à chacun, nous tenons à dire que notre point de départ n'est autre que la *couche sagittale externe occipitale*. Nous acceptons cependant le pli courbe qui est compris dans la note de notre distingué contradicteur.

Voyons maintenant ce que nous enseignent les cas très intéressants auxquels l'on nous prie de nous rapporter, et dont certaines particularités sont, certes, éminemment dignes de retenir notre attention.

Dans le premier cas (cas Cogery) une lésion centrale circonscrite a totalement détruit entre autres centres, le corps genouillé externe ... et l'on nous fait remarquer (*Anat. des centres nerveux*, t. II, p. 176) « la dégénérescence très nette des couches sagittales des segments inférieur et postérieur de la couronne rayonnante, intéressant plus particulièrement la partie externe de la couche sagittale externe, et la partie interne de la couche sagittale interne. Cette dégénérescence peut être suivie dans le lobe temporal et jusqu'à la pointe occipitale ».

Mais on ne nous dit pas où s'épuise cette dégénérescence. Se cantonne-t elle à la région calcarine (qui, elle aussi, atteint la pointe occipitale, ou rayonne-t-elle également vers tous les points de la convexité, comme le veut maintenant Mme Dejerine ? Pour nous, cette dégénérescence traduit, en grande partie, la réaction corticipète qu'implique la lésion genouillée.

Le second cas (cas Dautriche) a trait à deux lésions capsulaires, dont l'une occupe le segment rétrolenticulaire et l'autre la partie moyenne du segment postérieur de la capsule interne (c'est un siège admirable, une union de foyers prédestinée presque à interrompre la majeure partie des fibres géniculo-calcariniennes).

On observe (pp. 182-184), « la dégénérescence complète des couches sagittales du segment postérieur de la couronne rayonnante (faisceau longitudinal et radiations thalamiques) pouvant être suivie jusque dans la pointe occipitale ». Malheureusement, dans l'un et l'autre de ces cas, on a oublié d'insérer les planches destinées à la topographie de la décoloration occipitale.

S'il ne fallait tenir compte que de ces deux cas, la question qui nous occupe serait vite réglée, puisqu'il est admis : que les lésions des centres optiques primaires ou du segment sous-lenticulaire de la capsule interne se traduisent par « la dégénérescence très nette », même « complète des couches sagittales », et que l'on n'établit pas les confins du territoire qu'elle occupe au niveau du lobe occipital. Ainsi, l'on abandonnerait l'ancienne théorie qui accorde aux deux couches sagittales du segment postéro-inférieur de la couronne rayonnante, une

alimentation essentiellement corticifuge ; nous proclamons que, pour notre part, nous ne saurions qu'accueillir avec enthousiasme cette confirmation si éloquente de nos propres idées.

Reste la redoutable question du « pulvinar ». Si l'on songe que c'est à ce niveau que se rencontrent la majorité des voies importantes du névraxe entier, que le pulvinar offre passage aux faisceaux qui se rendent du tronc encéphalique à l'hémisphère, il faut reconnaître que c'est là un organe à propos duquel la discussion peut devenir presque inextricable.

Quoi qu'il en soit, nous sommes loin de prétendre que les deux cas que nous venons d'étudier soient absolument confirmatifs de nos idées sur l'origine de la couche sagittale externe occipitale ; ils ne suffisent certainement pas à établir qu'elle est *exclusivement* genouillée. Mais, nous tenons à maintenir qu'ils sont encore beaucoup moins propres à assurer à la couche sagittale externe, le patronage du pulvinar.

Somme toute, je me permettrai d'énoncer cette idée que la réponse de Mme Dejerine ne semble pas apporter de documents très défavorables à notre thèse.

Dans un premier ordre d'idées, on a voulu établir l'ancienneté de faits que nous considérons comme nouveaux. Or, les renvois qu'on nous a indiqués ne nous ont permis de constater qu'une chose, c'est que, il y avait entre nous une grande divergence d'opinions et d'interprétations.

En second lieu, les cas que l'on a *choisis* pour démontrer l'inexatitude de nos conceptions se prêtent plutôt à leur justification.

Passons maintenant à l'analyse de la critique plus récente que nous a attirée le précieux témoignage de notre maître M. Pierre Marie, lors de sa communication à la séance de mars (*Rev. Neurol.*, 1906, n° 6, p. 291).

Cette fois, on nous présente le tableau des dégénérescences secondaires de la totalité du lobe pariéto-temporo-occipital.

Viennent d'abord les lésions du lobe occipital, « elles entraînent une dégénérescence du faisceau longitudinal inférieur pouvant être suivie d'une part dans les segments rétro et sous-lenticulaires de la capsule interne, et de là dans le pulvinar, le corps genouillé externe et la zone triangulaire de Wernicke ; et d'autre part dans la substance blanche du lobe temporal. A cet égard l'on nous prie de nous en rapporter aux cas Courrière et Bras ; nous nous permettrons donc d'analyser brièvement ces cas :

Dans la première observation (cas Courrière) il s'agit d'une lésion de la pointe et de la face interne du lobe occipital, intéressant la base du cunéus, l'écorce des lèvres des scissures calcarine et collatérale, s'étendant en profondeur jusqu'à l'épendyme du plancher de la corne occipitale et sectionnant à ce niveau, les couches sagittales (en particulier, le faisceau longitudinal) et le tapétum.

On observe (*Anatomie des centres nerveux*, t. II, p. 109) : « Une dégénérescence très intense du segment postérieur de la couronne rayonnante dans les couches sagittales qui tapissent la paroi inférieure et la moitié inférieure de la paroi externe de la corne occipitale et du carrefour ventriculaire. Cette

dégénérescence se poursuit dans la couche sagittale externe (faisceau longitudinal inférieur) du segment inférieur de la couronne rayonnante, le long de la paroi externe et du plancher de la corne sphénoïdale jusqu'au noyau amygdalien ; une partie des fibres dégénérées du faisceau longitudinal inférieur s'irradie dans l'écorce du lobe temporal dont la substance blanche est très dégénérée (fibres longues d'association), l'autre partie se recourbe,.. et s'irradie... dans la partie inférieure du pulvinar. »

L'inspection du schéma (p. 110) et la coupe frontale (p. 114) qui accompagnent la description de ce cas nous permet de préciser la topographie des lésions.

On note que le foyer ancien sectionne, au niveau du bourrelet du corps calleux, le faisceau longitudina linférieur dans son segment sous-ventriculaire ; on sèrait porté à croire que bien que limitée, cette plaque jaune ancienne peut facilement atteindre un niveau nettement antérieur à celui-ci, en se dirigeant peut-être légèrement en dehors.

Comment s'expliquer la décoloration si intense des circonvolutions médianes non lésées, et reconnaître l'intégrité du segment limbique du faisceau longitudinal inférieur (longues fibres d'association de provenance occipitale), en admettant que nous sommes à la partie antérieure du foyer ancien (p. 114) et que ce tableau est l'expression d'une lésion purement occipitale ?

Nous nous trouvons en présence de faits tellement contradictoires de tout ce que nos cas nous ont enseigné, qu'il nous est impossible d'accepter l'interprétation que l'on donne à celui-ci. Nous demandons donc de proposer à cet ensemble de faits si complexes une plus facile solution.

Ainsi, ayant constaté (p. 114) que le foyer ancien a formulé la frontière temporale, qu'il empiète sur le segment inférieur de la couche sagittale externe, sur une étendue indéterminable, mais non moins significative, nous invoquerions comme une très grande probabilité la manière de voir ci-contre.

Nous croyons que la dégénérescence très intense des couches sagittales (en particulier, du faisceau longitudinal) qui tapissent la paroi inférieure et inférolatérale de la corne occipitale et du carrefour ventriculaire, répond en grande partie à l'interruption des fibres dont elles sont constituées, à un niveau incontestablement antérieur à celui que nous considérons. Quant à la dégénérescence de l'écorce temporale qui se poursuit jusqu'au noyau amygdalien, elle tient (croyons-nous) à la section — non pas du faisceau longitudinal — mais des fibres d'association qui l'entourent de si près et qui se sont certainement trouvées intéressées par le foyer du bord inférieur de l'hémisphère. On sait combien ces fibres sont abondantes à cet endroit ; combien intimes les relations qu'elles assurent entre l'insula et la circonvolution première temporale d'une part, le lobule fusiforme et la circonvolution de l'hyppocampe d'autre part ; on conçoit facilement que, de par son siège, le foyer ancien en ait interrompu un grand nombre.

Sur cette coupe (p. 114) on voit au niveau de la partie moyenne de la paroi ventriculaire externe, une zone en grande partie respectée que l'on désigne Rth. ; il doit donc s'agir de fibres cortico-thalamiques, de fibres cortici-

fuges, mais nous ne voyons pas très bien quelle peut en être la provenance. Etant donné l'étendue de la lésion calcarine et la profondeur qu'elle atteint au niveau de la paroi ventriculaire inférieure, nous devons dire que pour nous, ces fibres normales, sont au contraire *des fibres corticipètes* et qu'elles font partie du faisceau optique central que nous avons décrit. Leur localisation dans la couche sagittale interne à cet endroit, tient à la « transposition de fibres corticipètes et corticifuges » que nous avons signalée dans notre mémoire de l'année dernière et sur lequel nous avons particulièrement insisté dans une publication ultérieure (*Nouvelle Iconographie*, 1906, n° 2, pp.205-208).

Enfin d'où vient ce faisceau longitudinal vigoureux qui occupe la circonvolution limbique ? provient-il de cette région même ? Ce serait accorder à ce faisceau une origine nouvelle, car nous ne la lui connaissions pas. Nous nous permettrons de l'assimiler en partie aux fibres de projection et de lui proposer comme origine des centres antérieurs. En effet, le dessin nous invite à considérer que la plaque jaune ancienne sert de trait d'union à deux parties saines d'un seul et même faisceau qui existerait dans sa totalité si le trait d'union n'y était lui-même pour en assurer la division. En d'autres termes nous reconnaissons sur cette coupe, les fibres *géniculo-calcariniennes* de la couronne rayonnante postérieure ; elles constituent la majeure partie des fibres sagittales respectées. C'est au foyer profond qu'elles sont redevables de ce si merveilleux isolement ; autrement (à moins d'une lésion purement corticale), elles seraient masquées par les radiations temporales, et nous y perdrions.

En dernier lieu, il existe dans ce cas, un ramollissement (récent, il est vrai) de la sylvienne et l'on peut se demander s'il n'est pas en partie responsable de cette grosse dégénérescence des couches s'agittales que l'on observe au niveau du tiers inférieur de la paroi ventriculaire externe. Si nous faisons cette observation c'est que l'auteur fait remarquer (p. 111) : « On voit l'extrémité antérieure du ramollissement récent... la coupe passe au-dessus du maximum de la zone de dégénérescence. On constate néanmoins une dégénérescence très nette des couches sagittales (radiations thalamiques et faisceau longitudinal inférieur). » Cela nous paraît très important, car nous savons que certains ramollissements sont lents et progressifs dans leur évolution, et combien il est difficile parfois d'en établir, même approximativement, la date d'apparition. Combien plus difficile encore de juger de l'ancienneté du point de fusion de deux ramollissements, ou même des altérations que comporte le simple voisinage, le territoire intermédiaire.

Nous voyons donc les très grandes possibilités d'erreur contre lesquelles nous devons constamment lutter et jusqu'à quel point la multiplicité des lésions peut compromettre nos conclusions.

La seconde observation (Cas Bras, hémisphère droit) a trait à une double lésion des centres corticaux de la vision.

Voici, du reste, la topographie telle que décrite par l'auteur : « On constate deux plaques jaunes anciennes dont l'une occupe la partie centrale du cunéus et la lèvre supérieure de la scissure calcarine ; dont l'autre détruit les lobules lingual et fusiforme sur une étendue antéro-postérieure de 6 centimètres ;

cette dernière plaque commence en arrière à 2 centimètres du pôle occipital, atteint en bas le bord inférieur de l'hémisphère mais respecte en haut la lèvre calcarine du lobule lingual et ne *dépasse pas* en avant une ligne verticale rasant l'extrémité postérieure de la *couche optique*, elle sectionne à ce niveau *l'isthme de la circonvolution de l'hippocampe* et le pilier postérieur du trigone, etc. »

Il ressort donc très nettement de cet exposé que la lésion n'est pas uniquement occipitale, mais également et franchement temporale. Nous admettons très volontiers, que les ramollissements strictement localisés soit à un lobe, soit à un certain groupe de circonvolutions, sont fort rares ; car, selon toute probabilité, ce sont les tracés que suggèrent la pathologie qui répondent le plus fidèlement à la répartition véritable des diverses sphères fonctionnelles.

Mais, il n'en est pas moins vrai, que nos maîtres insistent sur ce que l'unité de la nomenclature anatomique constitue l'élément le plus indispensable à l'harmonieux progrès de l'anatomie nerveuse.

C'est donc conformément à ce principe que nous nous refusons à admettre comme « type de lésion occipitale » la vaste plaque jaune que présente ce cas Bras. Un ramollissement est occipital ou il ne l'est pas ».

Quand l'on songe que c'est au niveau du pulvinar que le faisceau géniculo-calcarinien (que nous croyons digne d'être individualisé) se cantonne au segment horizontal (coupe frontale), et à la partie inférieure du segment vertical de la couche sagittale externe, on ne trouve guère étonnant que le foyer occipito-temporal, actuellement à l'étude, ait déterminé « une dégénérescence très intense des couches sagittales des segments postérieur et inférieur de la couronne rayonnante ».

Abordons maintenant la considération d'une seconde série de lésions ; les lésions temporales représentées par le cas Neumann (*Anat.*, t. II, p. 145) :

« Il s'agit d'une plaque jaune n'intéressant que le lobe temporal, et en particulier la partie moyenne des deuxième et troisième circonvolutions temporales. La lésion intéressait l'écorce et la substance blanche sous-jacente, mais ne sectionnait pas les couches sagittales de la région. »

Ce cas nous paraît fort précieux et nous rappelle la lésion assez analogue de notre cas Roll. (*Nouvelle Iconog.*, 1906, n° 2, p. 190) ; ramollissement des deux tiers postérieurs de la troisième circonvolution temporale et de la partie temporale du lobule fusiforme, sans participation, excepté sur une courte étendue au niveau du corps genouillé externe, des couches sagittales profondes.

Nous sommes peu surpris d'apprendre que dans le cas que rapportent nos distingués contradicteurs : « la dégénérescence du faisceau longitudinal inférieur (il s'agit vraisemblablement de la couche sagittale externe) peut être suivie jusqu'à la pointe temporale et à la partie inférieure de la capsule externe. « Nous savons, en effet, qu'à ce niveau temporal les fibres de projection et d'association sont intimement mélangées ; que les fibres de projection occupent surtout le segment sous-lenticulaire de la capsule interne.

Il est donc tout naturel qu'une lésion des deuxième et troisième circonvolutions temporales se traduise par une grosse dégénérescence du faisceau longi-

tudinal (dans sa partie antérieure) ; et évidemment la lésion est trop rapprochée du pôle temporal pour ne pas en déterminer la décoloration intense. Mais, nous avouons ne pas très bien comprendre que cette dégénérescence puisse également être suivie « jusqu'à la pointe occipitale », étant donné que les couches profondes ne sont aucunement lésées. Ce qui ajoute à notre difficulté, c'est de ne trouver dans le texte qu'une seule figure consacrée à l'hémisphère de ce cas... le schéma de la lésion.

Quoi qu'il en soit, nos résultats personnels nous obligent à interpréter autrement les réactions consécutives aux lésions temporales superficielles. Dans notre cas Roll.., le ramollisement ne s'étend dans la profondeur qu'au niveau des ganglions de la base, où il atteint la couche sagittale externe à l'angle de réunion de ses deux lames. Cependant l'on n'observe sur les plans postérieurs qu'une zone de dégénérescence très limitée, elle se porte en dedans et s'épuise rapidement dans la région sous-corticale du lobule lingual, et cela, bien en avant de la pointe occipitale dont les coupes peuvent servir de préparations normales.

Nous n'hésitons pas à maintenir que « lorsque l'on observe une dégénérescence considérable de la couche sagittale externe occipitale, il s'agit soit d'une lésion des *ganglions infracorticaux*, soit d'un *foyer profond* des régions corticales antérieures, c'est-à-dire du lobe temporal ».

Pour être plus précis encore, nous ajouterons la formule inverse, qui peut paraître dogmatique mais qui n'en est que plus utile : « à la suite d'une lésion centrale ou d'un ramollissement temporal intéressant les couches profondes, la réaction occipitale se cantonne presque exclusivement à la couche sagittale externe ».

S'il s'agit d'un foyer profond de la région temporale postérieure, et surtout si cette lésion est ancienne, on constate également sur les plans postérieurs une dégénérescence rétrograde de la couche interne. Mais cette dernière s'épuise assez rapidement, et en région franchement occipitale on ne retrouve guère de dégénérescence que dans le territoire de la couche sagittale externe.

Reste à considérer : les lésions profondes du lobe pariétal ainsi que les lésions des segments sous et rétro-lenticulaires de la capsule interne ; deux catégories nettement distinctes, mais que la critique ayant singulièrement rapprochées, nous nous proposons également de réunir dans une seule et briève discussion.

M. et Mme Dejerine nous rappellent qu'ils ont démontré :

a) Que dans les lésions pariétales « on observe toujours une dégénérescence secondaire *des couches sagittales* se faisant dans les deux sens, du côté de la pointe occipitale d'une part, du côté du segment rétrolenticulaire de la capsule interne et du pulvinar d'autre part. Ces faits montrent nettement que les couches sagittales du lobe occipito-pariéto-temporal contiennent à la fois des fibres corticifuges et des fibres corticipètes ».

b) Que les lésions rétro et sous-lenticulaires entraînent « en amont du foyer primitif, une dégénérescence très intense *des couches sagittales* externe et interne, pouvant être suivie presque dans la pointe occipitale, etc. ».

Nous tenons à faire remarquer qu'il s'agit cette fois de « *couches sagittales* ». Or, nous n'avons pour notre part, jamais interprété autrement ces faits que viennent proclamer de nouveau nos éminents confrères ; rien de plus admissible, en effet, que le caractère et corticipète et corticifuge des couches sagittales de la couronne rayonnante. Nous nous permettrons de rappeler à notre tour, que la discussion porte non pas sur les couches sagittales, mais sur « la *couche sagittale externe* ».

Aussi, nous ne voyons pas très bien comment le cas de dégénérescence du « faisceau longitudinal inférieur » (se faisant *d'avant en arrière*, à la suite d'une lésion supramarginale) présenté par notre maître M. Pierre Marie, confirme *complètement* la manière de voir de M. et Mme Dejerine. Cela nous est d'autant plus difficile à concevoir que, en novembre dernier, l'on insista sur ce que nos opinions « ne sont pas conformes » à la doctrine qu'enseigne l'*Anatomie des centres nerveux*.

Il est un autre élément que nos contradicteurs font entrer dans le cadre de cette discussion lorsqu'ils invoquent, en parlant des lésions rétro et sous-lenticulaires, « la dégénérescence ascendante *rétrograde*, cellulipète des fibres de projection corticales, etc. » (*Rev. Neurol.*, 1906, n° 6, p. 291).

Nous ne sommes pas prêt à nous prononcer sur cette question de la dégénérescence dite « rétrograde », mais, sans nier que ce phénomène joue un rôle véritable dans la résolution des problèmes anatomo-pathologiques, nous croyons que son importance a été de beaucoup exagérée.

Il est indéniable que la dégénérescence cellulifuge ne traduit pas, à elle seule, la réaction entière que détermine la lésion du neurone ; nous savons, en effet, que la section d'une fibre nerveuse retentit sur sa cellule d'origine (on y constate de la chromatolyse déjà au bout de quelques jours), et que le segment cylindraxile proximal présente certaines modifications.

C'est à l'ensemble des altérations du fragment cylindraxile proximal que s'applique la dénomination « dégénérescence rétrograde » (proprement dite). Bien que d'une variabilité extrême, il est généralement admis que cette dégénérescence ne se poursuit que sur une étendue relativement courte (nous parlons de l'hémisphère cérébral) ; elle est rarement complète ; encore, n'est-elle appréciable que lorsque la lésion causale remonte à une date éloignée. En elles-mêmes, ces particularités sont déjà suggestives, mais allons plus loin, et faisons remarquer qu'il est certains facteurs dont on ne tient habituellement aucun compte.

Il nous vient à l'idée que dans le voisinage d'une lésion destructive les éléments nerveux doivent forcément plier sous l'onde de répercussion ; que leur vitalité est compromise sur une étendue variable ; enfin que des troubles circulatoires, tant peu considérables qu'il soient, peuvent persister et exercer une certaine influence sur l'avenir du neurone. Que savons-nous des échanges nutritifs au niveau du prolongement cylindraxile ?

Dans les deux cas très intéressants que nous exposent M. et Mme Dejerine (Cas Cogery et Dautriche, que nous avons eu le privilège d'examiner déjà à un autre point de vue), il s'agit de lésions centrales circonscrites. Dans l'un,

le pulvinar et le corps genouillé externe sont méconnaissables au superlatif ; dans l'autre ces noyaux mêmes sont respectés, mais deux foyers siègent confortablement dans la partie moyenne du segment postérieur et dans le segment rétrolenticulaire de la capsule interne. Ces lésions, disent les auteurs, « entraînent en amont du foyer primitif une dégénérescence très intense des couches sagittales externe et interne (faisceau longitudinal inférieur et radiations thalamiques) pouvant être suivie presque dans la pointe occipitale. Elle est due à la dégénérescence des fibres, qui, prenant leur origine dans le *corps genouillé* et le pulvinar, se terminent dans l'écorce du lobe temporo-occipital, ainsi qu'à la dégénérescence ascendante, *rétrograde*, cellulipète, des fibres de projection corticoles qui se terminent dans le corps genouillé et le pulvinar ».

Que l'on veuille bien nous permettre d'exprimer peu de convictions et beaucoup d'incertitude au sujet de cette question si compliquée de la dégénérescence rétrograde. Ce phénomène encore mal compris dans les autres régions, devient presque indémontrable au niveau de l'hémisphère.

Notre conviction ne traduit que le résumé d'une doctrine universellement admise aujourd'hui, à savoir : que dans les lésions centrales circonscrites, l'atteinte portée aux cellules mêmes ou aux fibres qu'elles enlacent encore, égale, la condamnation du neurone, la suppression totale du système de fibres intéressé. Les localisations si favorables qu'affectent les lésions actuellement à l'étude, ne laissent aucun doute que l'interruption de la presque totalité des fibres corticipètes de la couronne rayonnante postéro-inférieure se soit effectuée ; non seulement l'interruption des fibres géniculo-calcariniennes, mais aussi « du contingent que le pulvinar envoie à la couche sagittale externe ».

Ce sont de très beaux foyers destructifs qui s'accompagnent de dégénérescences temporo-occipitales également belles, et en plus de décoloration intense des ganglions correspondants. Mais, ce qu'il est difficile de concevoir, c'est que l'on doive incriminer la dégénérescence cellulipète des radiations corticales, pour que la grosse réaction des régions postérieures trouve une explication logique.

Peut-on parler de dégénérescence rétrograde des couches sagittales, alors que l'on insiste sur leur constitution complexe, qu'on leur propose un fort contingent corticipète, que l'on reconnaît l'extrême variabilité de leur disposition réciproque d'un niveau à l'autre, qu'on leur accorde un complément d'association de provenance essentiellement occipitale ?

Est-il juste d'affirmer la dégénérescence rétrograde de faisceaux, dont l'origine réelle, le trajet exact et les terminaisons ont été l'objet des plus vives controverses ?

Ne sait-on pas que cette éclosion de travaux de si fraîche date est la signature même du progrès de ce désaccord ?

Etant donné que cette question est encore à la merci de l'avenir, il devient fort difficile, sinon impossible, d'établir, dans la majorité des cas de lésions centrales ou temporales antérieures, la nature rétrograde de telle, ou de telle autre dégénérescence des régions postérieures.

Les planches qui se rapportent aux cas très instructifs que l'on met à notre

disposition, laissent certainement entrevoir, un peu en arrière du pulvinar, des couches sagittales qui renferment, à côté d'une grosse dégénérescence, des fascicules encore assez solides.

Il nous paraît raisonnable de maintenir que le seul moyen de résoudre ce problème difficile, ce serait de faire voir la réaction, non pas occipitale, mais simplement temporale, dans un cas de *lésion ganglionnaire circonscrite*, sans lacunes de désintégration du centre ovale postérieur. Un tel cas supposé, il faudrait constater, sur une coupe prise, disons-nous, au niveau de la partie postérieure du carrefour ventriculaire, et passant par le splénium du corps calleux, la dégénérescence de la totalité ou de la presque totalité de ce segment des *couches sagittales* qui longe la moitié inférieure de la paroi latérale et coiffe l'angle inféro-externe du ventricule. Ainsi, il n'y aurait plus de doute possible, et sans connaître le trajet exact des fibres constitutives des couches externe et interne, on pourrait dire sans crainte : la lésion centrale a entraîné une grosse dégénérescence *cellulifuge* (contingent corticipète) et la fraction qui reste (indéterminable mais non moins importante) est le juste partage de la dégénérescence *rétrograde, cellulipète*, des radiations thalamiques, faisceau de Türck, etc.

Or, un pareil cas n'a pas encore été publié, du moins à notre connaissance, et le jour de sa publication, nous nous ferons un devoir de brûler, le premier, ce que nous adorons aujourd'hui.

Ces possibilités, ces doutes, nous tenons à le dire, n'infirment aucunement la doctrine de la dégénérescence rétrograde en tant que phénomène particulier. Les réactions de ce genre au niveau du tronc encéphalique sont bien connues, et ayant eu l'occasion d'étudier deux cas de dégénérescence indéniablement rétrograde, mais de courte étendue (l'une de la pyramide bulbaire, l'autre du lemniscus latéral), nous sommes loin d'en nier l'existence. Il convient toutefois de faire remarquer que le trajet de la voie motrice et du ruban de Reil au niveau du pédoncule et du bulbe représente le chapitre le plus *solide* de l'anatomie nerveuse ; il faut admettre aussi que c'est à la base du cerveau et formant une véritable capsule pour le tronc encéphalique que l'on trouve les gros rameaux vasculaires.

Si réellement la dégénérescence rétrograde peut atteindre une intensité considérable, pourquoi n'a-t-elle pas gêné l'orientation de nos poursuites ? Or, c'est la constance de nos résultats qui nous oblige — non pas à contester la réalité de la dégénérescence cellulipète — mais à combattre la thèse qui lui fait jouer un rôle vraiment trop beau dans le dénouement des intrications sagittales.

Un dernier mot sur le mode d'évolution de la dégénérescence rétrograde. Cette extrême lenteur à se constituer lorsque le neurone est lésé en un point éloigné de sa cellule ; cette marche qui s'évalue en années, même en dizaines d'années, ne fait-elle pas songer à l'inactivité fonctionnelle ? Ne serait-ce pas là une cause logique, non seulement des atrophies nucléaires, mais aussi d'une certaine fraction de la dégénérescence rétrograde ? L'on sait que la méthode de coloration de Weigert-Pal nous donne de précieux renseignements sur

l'état des gaînes myéliniques, mais il est peu facile de se rendre compte au niveau de l'hémisphère de l'état réel du prolongement cylindraxile.

Seconde partie

La constitution de l'étage antérieur du tronc encéphalique, telle qu'elle nous avait été léguée par toute une pléiade de maîtres dont la célébrité rayonne jusqu'à nous était de beaucoup trop complexe et prêtait à plus d'une inexactitude. Ce n'était là qu'une des nombreuses erreurs dont nous avions hérité, et si cette erreur nous est mieux connue que d'autres, c'est que les remarquables travaux de l'école française en ont débarrassé de bonne heure la science contemporaine.

On sait, depuis 1893, que l'étage antérieur du tronc encéphalique ne renferme que des fibres d'origine corticale, et que la pyramide bulbaire est le domaine exclusif des fibres qui constituent au niveau de la moelle les faisceaux pyramidal direct et pyramidal croisé. La démonstration de la nature uniquement corticale du pied du pédoncule cérébral et de la pyramide bulbaire marque donc le début d'une ère nouvelle en anatomie nerveuse ; on peut prédire que cette acquisition importante exercera une influence durable, car la précision est l'essence même du progrès.

Le faisceau longitudinal inférieur de Burdach est un autre exemple de ces divisions d'ordre purement macroscopique et dont la constitution véritable est encore loin d'être connue.

Au cours de recherches poursuivies dans le laboratoire de notre maître, M. Pierre Marie, nous avons réussi à dégager de la masse des fibres du faisceau longitudinal inférieur un contingent dont la réaction est tellement constante que nous l'avons individualisé sous le nom de « faisceau optique central ou encore de « faisceau géniculo-calcarinien, » conformément à la nomenclature récemment introduite avec beaucoup d'à propos par Edinger. Il s'agit d'une voie de projection corticipète, qui tire son origine du corps genouillé externe et qui n'a d'autre zone d'irradiation que la sphère visuelle corticale.

On nous a reproché — on nous reproche encore — de donner au faisceau longitudinal inférieur une origine exclusivement genouillée.

Cette mésinterprétation évidente de nos idées nous oblige à apporter à l'appui de notre thèse, quelques considérations nouvelles qui nous paraissent démontrer que le faisceau optique central possède réellement une parfaite individualité.

A priori, l'opinion qui accorderait à la totalité du faisceau longitudinal inférieur un caractère uniquement géniculo-calcarinien, serait certes trop étrange pour que l'on s'y arrêtât. Mais, heureusement pour nous, nous n'en sommes plus à la phase des « *à priori* », et nous ferons remarquer que dès le début nous avons eu le soin : 1° de ne comparer le faisceau longitudinal avec la couche externe qu'au niveau du lobe occipital ce que nous avons établi textuellement dans un article récent ; 2° de nous étendre longuement sur l'intimité de voisinage des fibres de projection et d'association, mais d'en plaider chaudement la séparation. Cela nous entraînerait trop loin d'insister de nou-

veau sur cette inépuisable source d'erreurs (*Rev. Neurol.*, 1905, n° 22, p. 1060-1064) ; nous nous contenterons de poser une question à ce sujet.

Pourquoi, les auteurs qui reconnaissent comme nous (mais longtemps avant nous), au faisceau longitudinal, un contingent considérable de fibres de projection, pourquoi, disons-nous, n'ont-ils pas rejeté depuis longtemps cet ennuyeux élément d'association à même titre que le cingulum inférieur et le faisceau uncinatus en avant, les faisceaux de Sachs, de Vialet et de Wernicke dans le lobe occipital ? Nous tenons à le dire, « toutes les fibres d'association que l'on attribue au faisceau longitudinal depuis Burdach jusqu'à nos jours, ne sont autres que les fibres profondes des divers faisceaux qui l'entourent et que l'on a affranchis ». Le faisceau longitudinal se contracte alors à vue d'œil et continue de s'amoindrir jusqu'à ce qu'il puisse passer par la capsule du corps genouillé externe ; noyau que l'on sait joliment plus gros que ne le laisse soupçonner la saillie inféro-externe que présente le thalamus.

Nous voilà réduit à ce qui reste de l'ancien faisceau longitudinal inférieur, à savoir, le « faisceau optique central ». Il suffit de se le représenter (au niveau de la partie moyenne du lobe temporal) sous forme de trait d'union, entre le contingent inférieur que l'on considérait autrefois comme étant « exclusivement un faisceau d'association », et la partie supérieure « intimement unie au segment rétro-lenticulaire de la capsule interne » et qui contient des fibres de projection. Autrement dit, « il réunit de vieilles connaissances après dix ans de séparation ».

Or, ce fait est extrêmement important et nous croyons utile d'ajouter que ce trait d'union n'emprunte qu'un *certain contingent* à l'une et l'autre des parties que l'on avait cloisonnées ; non pas la totalité, ce qui équivaut à « couche sagittale externe », et l'on sait que sur ce point nous aimons à diverger de la majorité des auteurs.

Nous n'avons pas l'intention de préciser ici le pourcentage du faisceau optique central dans la constitution de la couche sagittale externe. La description de ce faisceau est déjà faite (*Rev. Neurol.*, 1905, n° 22 et *Nouvelle Iconog.*, 1906, n° 2, p. 201), et elle nous paraît encore suffisamment claire. Il ressort nettement de ces considérations que le « faisceau optique central » est de souche longitudinale, mais que le manteau qu'a mesuré l'art d'autrefois s'est effrangé depuis l'avènement de la précision en anatomie nerveuse.

Nous nous demandons si l'on ne s'est pas laissé fasciner par cette proposition synthétique de notre mémoire : « Le faisceau optique central s'identifie d'une façon remarquable avec le faisceau longitudinal inférieur ; nous croyons que ces deux faisceaux ne font qu'un. » Admis ! ce fut très imprudent, mais nous nous permettrons d'exiger la clémence de *l'usage*, qui nous défend de donner aux choses les noms qui nous les traduisent. Nous avions transgressé en désignant par le néologisme « faisceau optique central », le contingent genouillé (qui mérite d'avoir son propre cachet) du faisceau primitif. Mais, arrivé au moment décisif, il fallait le voiler, le revêtir de la vénérabilité classique afin que la Neurologie en connut l'existence.

C'était bien la seule fois que nous avions mêlé les éléments si opposés que

renferme le faisceau de Burdach, et nous pourrions nous justifier en faisant la transcription fidèle de nos propres idées : sur le voisinage des fibres d'association ; sur le volume réel du faisceau longitudinal dans les cas de lésions superficielles ; enfin, en copiant notre seconde conclusion (*Rev. Neurol.*, 1905, n° 22, p. 1064-1065). Mais tout cela ne nous paraît pas indispensable, car bien que nous n'admettons pas que notre mémoire soit équivoque, nous tenons à dire que s'il l'était, si nous avions dit que le *faisceau* longitudinal inférieur provient exclusivement du corps genouillé externe, nous trouverions encore un puissant appui.

Il s'agit d'un principe et l'on sait que l'*Anatomie des centres nerveux* demeure fidèle à ses principes. C'est pourquoi, le *faisceau* longitudinal inférieur, purement d'association en 1895, mais ayant acquis un contingent de projection en 1901, dut sacrifier son titre de faisceau et se laisser englober par la *couche sagittale externe*. Ce même principe a encore été très éloquemment défendu à une date beaucoup plus rapprochée. A-t-on oublié l'accueil que l'on fit en 1904 aux fibres parapyramidales d'origine mésencéphalique ? Avec quelle vigueur on leur refusa de partager le domaine et la physiologie du faisceau pyramidal direct d'origine corticale ? Nous demandons que l'on ne se méprenne pas sur les raisons qui nous obligent de rappeler l'application pratique qu'a déjà trouvée ce principe de l'unité ; *il n'y va que du principe* et il nous paraît fort précieux

Nous sommes d'ailleurs d'autant plus autorisé à l'évoquer que l'on a établi une comparaison entre la voie pyramidale et le faisceau longitudinal inférieur ; que l'on a même rapproché, à notre grande satisfaction, nos fibres géniculo-calcariniennes des fibres pyramidales (*Rev. Neurol.*, 1905, n° 22, p. 1111-1112).

L'on comprendra l'utilité de faire ressortir la portée véritable que l'on accorde à la terminologie, quand nous dirons que la similitude des faisceaux pyramidal et optique central (ou géniculo-calcarinien), esquissée déjà par nos maîtres, est en réalité de beaucoup plus grande qu'on ne voudrait supposer.

On ne niera pas que les lois en vigueur au niveau du tronc encéphalique sont également applicables à l'hémisphère cérébral, sauf dans le voisinage immédiat de la capsule interne.

La couche sagittale externe temporale égale l'étage antérieur pédonculo-protubérantiel. Quant à la pyramide bulbaire, elle se réfléchit dans le lobe occipital.

Nous avons vu que la pyramide bulbaire ne renferme que des fibres d'origine corticale ; par conséquent lorsqu'elle est totalement dégénérée, la réaction que l'on observe au niveau de la moelle, délimite absolument le territoire qu'occupe, dans le cas particulier, la voie pyramidale. Quelque irrégulière que soit la topographie de cette réaction médullaire, quelque grandes les difficultés d'interprétation, cela ne change rien. Tout s'explique par les modalités si variables de la décussation, par l'enchevêtrement des fibres pyramidales avec les autres fibres du cordon antéro-latéral. Bref, il faut revenir au point de départ, au principe de l'unité de la pyramide bulbaire. En effet, l'origine exclusivement corticale de la pyramide bulbaire est devenue en neurologie « un article de foi », que nous le premier, tenons à hautement respecter.

Que l'on veuille bien nous permettre d'appliquer la même logique aux faits que nous a enseignés l'étude, non pas de la couche sagittale externe tout entière, mais de son secteur occipital qui est également (pour nous) à ce niveau, le faisceau longitudinal inférieur (pris dans sa phase de pureté).

Pour nous aussi, le jour vint que nous ne pûmes plus étaler sur toute l'étendue du domaine qu'avait reçu le faisceau classique, les fibres que la dégénérescence secondaire avait triées, rapprochées et enfin réunies indissolublement en un tout « occipital ».

Il s'était produit en effet un fendillement du faisceau primitif aux dépens des couches superficielles de ses segments inférieur et inféro-latéral ; il en résulta une série de faisceaux secondaires dont les fibres sont courtes et de longueur intermédiaire. Or,ces fibres ne constituent pas *un faisceau* dans le sens propre du mot, mais une suite de faisceaux ; de plus, l'ensemble de ces fibres n'appartient pas au même système que les autres qui sont de *toute longueur*, mais à un système spécial, au système d'association ; enfin ce sont de véritables *fibres paralongitudinales*, car on les retrouve au contact des fibres longitudinales vraies en tout point du trajet de ces dernières. Il convient donc de les rejeter sans retard et sans scrupule ; mais nous pourrions en désigner l'ensemble sous le nom de « couche sagittale extrême », cette nomenclature étant actuellement en vogue. Nous devons ajouter que cela correspond d'ailleurs à la réalité. La pathologie nous permet de faire cette assertion. La couche sagittale extrême existe à l'état d'ébauche sur certaines de nos planches (*Nouvelle Iconog.*, 1906, n° 2, Pl. XXVIII, 1-2 ; Pl. XXX, 7-8 ; raie blanche en dehors du segment latéral de la couche externe) ; nous espérons en faire voir de plus nettes dans notre prochain mémoire.

Cette heureuse scission a donc isolé l'élément de projection, le contingent de prime importance que (pour ne rien préjuger) nous avons dénommé « faisceau optique central » Or, ce contingent est le seul qui rencontre, non pas toutes, mais la majorité des obligations du faisceau longitudinal inférieur. Le faisceau optique central est la seule image fidèle du *long faisceau* dont avait rêvé notre antiquité.

Suivons maintenant le faisceau optique central d'une région à l'autre et voyons jusqu'à quel point l'analogie qu'il présente avec la voie pyramidale, en fait, au niveau de l'hémisphère, l'équivalent sensoriel du grand faisceau moteur du tronc encéphalique.

Avant de procéder, nous voulons prévenir le lecteur que, en raison de la disparité morphologique qui s'observe entre les divers niveaux correspondants que traversent ces faisceaux, nous devrons présenter les choses sous un aspect un peu différent de celui que l'usage a rendu familier.

Ce moyen est d'ailleurs d'autant plus légitime qu'il répond à la réalité des faits.

En premier lieu, le faisceau optique central représente pour nous une entité anatomo-fonctionnelle qui mérite d'être connue. C'est un faisceau sensoriel corticipète, c'est donc en sens exactement opposé qu'il faut établir le parallèle. Nous considérons, pour ainsi dire, le revers de la médaille.

Le faisceau optique central tire son origine du plus important des noyaux de la base, du noyau le plus riche en cellules, le corps genouillé externe. Comme couronne rayonnante il a le champ triangulaire de Wernicke dont il occupe la partie antérieure, et dans le sens vertical environ le tiers moyen. Il entre immédiatement dans la constitution surtout du segment sous-lenticulaire de la capsule interne où il est (à l'exemple de toutes les fibres du cerveau) grandement dissocié.

C'est la partie antérieure (un peu moins que la moitié) du lobe temporal qui lui sert de pédoncule. Il faut dire, en effet, que l'on peut véritablement se figurer un pédoncule intra-cérébral, moins parfait et apparemment moins volumineux que son semblable extra-cérébral, mais qui en possède totalement la physionomie.

Les couches sagittales ne présentent plus le même aspect dès que l'on dépasse en avant le plan postérieur du corps genouillé externe ; entre ce niveau et le noyau amygdalien, les fibres qui occupent le segment latéral ou perpendiculaire de la couche sagittale, deviennent obliquement ou franchement verticales. Elles sont sectionnées (coupe frontale) sur la longueur comme le sont les fibres qui passent du genou et du segment postérieur de la capsule interne dans le pied du pédoncule ; ainsi que ce dernier se confond avec la capsule interne, de même les couches sagittales passent-elles insensiblement dans la constitution du segment lenticulaire de cette capsule.

Sans vouloir établir de limites très précises, nous croyons pouvoir dire que « le segment perpendiculaire de la couche sagittale compris entre le noyau caudé sphénoïdal au-dessus et l'angle saillant qui réunit les deux lames de cette couche au-dessous », constitue un pied de pédoncule assez convenable.

Dans le sens horizontal, le pied du pédoncule classique se dirige d'arrière en avant, en dedans et légèrement en haut ; son analogue a le même point de départ (niveau du corps genouillé externe) et se porte plus directement en avant, ainsi qu'en dehors et en bas. C'est parce que ce dernier est moins franchement transversal, qu'il est plus gracile et allongé, au lieu de présenter le large ruban compact qui caractérise le pied du pédoncule cérébral ; aussi sa constitution est-elle plus complexe, mais pas à un degré extrême. Au fur et à mesure que l'on aborde les plans antérieurs au corps genouillé externe, les fibres situées au-dessous du noyau lenticulaire se disposent de nouveau en deux couches plus ou moins régulières. Elles sont séparées ça et là, par des îlots de substance grise qui se détachent de l'angle inférieur du noyau lenticulaire ou qui relient l'avant-mur au noyau amygdalien ; la partie recourbée du noyau caudé y est aussi pour une bonne part. Enfin cette disposition qui rappelle certainement la configuration du pédoncule cérébral devient frappante lorsque la substance innominée le Reichert sépare le globus pallidus du pied de notre pédoncule de même façon que le locus niger s'interpose entre le noyau rouge et le pied du pédoncule cérébral. La réunion de ces deux pieds de pédoncule forme donc un V ouvert en avant, et dont la pointe très émoussée et dirigée en arrière, correspond au passage du faisceau de Türck dans la capsule interne.

Bien que cela ne soit pas rigoureusement exact, nous croyons que la couche

externe de ces fibres verticales entre le corps genouillé et le noyau amygdalien, renferme surtout des fibres *corticipètes* (on sait que le pied du pédoncule cérébral est, par contre, corticifuge) ; c'est naturellement de cette lame que nous voulons faire un pied de pédoncule provisoire.

Le faisceau de Türck passe dans le pied du pédoncule en arrière et au-dessous (coupe frontale) du faisceau pyramidal et constitue son cinquième *externe* ; il passe dans la capsule interne en arrière et au-dessus du faisceau optique qu'il sépare du faisceau pyramidal et concourt également à former le cinquième *interne et postérieur* du pied du pédoncule que nous décrivons. Bien entendu, ces divisions sont approximatives, nous n'avons pas l'intention de rétablir la précision mathématique dans les localisations capsulaires. Nous ajouterons que les fibres du faisceau optique central occupent environ les deux cinquièmes suivants du pédoncule intra-cérébral, mais surtout (comme la voie pyramidale) le deuxième cinquième interne (au lieu d'externe).

Nous avons exposé ces faits pour rendre compréhensible notre conception d'un pédoncule intra-hémisphérique et faciliter la comparaison que nous avons entreprise et qu'il importe d'établir d'une façon méthodique. Mais cette question n'entrant pas autrement dans le cadre de ce mémoire, nous n'en ferons la description complète que dans un travail ultérieur.

Passons à la protubérance de notre faisceau optique central, que nous emprunterons à cette partie du lobe temporal comprise entre le pulvinar et le splénium du corps calleux. Ainsi que nous l'avons dit dès notre première description, le faisceau optique est grandement dissocié dans cette partie de son trajet : par les fibres calleuses de régions antérieures qui se rendent à la partie postérieure du tronc du corps calleux ; par les nombreuses fibres d'association qui relient entre elles les circonvolutions des faces inféro-interne et externe de l'hémisphère (que nous avons comparées au faisceau de Vialet), et dont un bon nombre rappellent les fibres transverses (couches moyenne et profonde) du pont de Varole. Enfin cette dissociation tient à la transposition de fibres corticipètes et corticifuges sur laquelle nous avons longuement insisté et qui est véritablement de la plus grande importance (*Rev. Neurol.*, 1905, n° 22, p. 1058-1059 ; *Nouvelle Iconog.*, 1906, n° 2, p. 205-208). A ce niveau le faisceau optique central se dispose en fascicules, comme le fait le faisceau pyramidal dans l'étage antérieur de la protubérance ; il occupe et la couche externe et la couche interne et concourt largement à former le tiers moyen (environ) du segment vertical de cette dernière. Ainsi que la voie motrice est recouverte de la couche superficielle des fibres transverses ponto-cérébelleuses, de même le faisceau optique central est-il séparé de l'épendyme ventriculaire par l'épais tapétum au niveau du carrefour du ventricule latéral. Au-dessous de la paroi inférieure, les fibres du faisceau optique ne se localisent pas entièrement dans la couche sagittale externe, mais empiètent plus ou moins sur la couche interne. Ce sont là des faits dont il faut tenir compte. On rencontre des variations à ce niveau comme on en rencontre ailleurs. Les modifications dépendent surtout du degré de dilatation ou de contraction ventriculaire.

Enfin en arrière du bourrelet du corps calleux les fibres du faisceau optique

central se déploient progressivement et se cantonnent dans le LOBE OCCIPITAL, à la couche sagittale externe dont elles constituent la presque totalité. C'est donc dans ce lobe que nous trouvons une pyramide optique ; elle est excavée mais non moins précieuse.

Les fibres du faisceau optique central se terminent surtout dans les deux lèvres de la scissure calcarine, dont les cellules correspondent (non pas morphologiquement, mais au point de vue de notre comparaison) aux cellules des cornes antérieures de la moelle qu'entourent les ramifications pyramidales.

Où est la décussation ? Si l'on tient compte du fait que le segment visuel extra-cérébral, c'est-à-dire le nerf optique, n'a jamais été classé, mais est resté avec le nerf olfactif dans une catégorie à part, et en plus, si l'on considère que nous n'avons qu'*un seul faisceau* et non deux ; si l'on ne néglige pas ces particularités, disons-nous, il devient évident que c'est au chiasma qu'il faut avoir recours.

Nous nous trouvons donc obligé de nous éloigner du domaine qu'intéresse plus particulièrement notre comparaison et de nous occuper du segment périphérique ou extra-cérébral de l'un et de l'autre des faisceaux que nous comparons. Nous tenons à dire que l'importance de cette question légitime, cette digression est plus apparente que réelle. Il est en effet indispensable d'établir le parallèle entre le segment moteur périphérique et le segment extra-cérébral de la voie visuelle pour comprendre que tout en étant extra-cérébrale, la décussation optique ne diffère de l'entrecroisement pyramidal qu'en apparence.

Le neurone moteur périphérique comprend la cellule multipolaire de la corne antérieure, sa racine, le nerf périphérique et ses terminaisons musculaires (plaques motrices). Le faisceau pyramidal ne s'entrecroise qu'en arrivant près de son semblable dans le bulbe et en un point rapproché des groupes cellulaires auxquels il apporte le stimulus cortical, l'influence du psychisme ; la décussation se fait donc dans le sens de sa conductibilité.

C'est des cellules du type inférieur que naissent les racines motrices dont l'ensemble représente, pour ainsi dire, le faisceau moteur périphérique ou trophique. Nous savons cependant qu'il existe également dans la moelle, un système compliqué de collatérales, de voies réflexes, auquel l'élément pyramidal contribue largement. On ne peut guère parler d'une voie visuelle périphérique, puisque l'embryologie nous enseigne que le nerf optique fait partie de la vésicule oculaire et que celle-ci représente un prolongement de la substance cérébrale. Toutefois, le mode d'origine du nerf optique se rapproche certainement de celui du nerf olfactif et aussi du nerf cochléaire ; c'est un équivalent tout au moins. Ainsi, cet équivalent (il s'agit d'une comparaison) du neurone moteur périphérique est représenté par la rétine et le nerf optique ; mais ce segment extra cérébral ne donne pas, il reçoit. Il reçoit des impressions lumineuses, mais au meilleur de notre connaissance, il n'est pas encore démontré que ces impressions soient également visuelles (à proprement parler).

Quoi qu'il en soit, au point de vue embryologique, trophique, le neurone visuel fondamental prend naissance en dehors de l'hémisphère cérébral ; s'il

n'est pas périphérique dans le sens propre du mot, il se comporte d'une façon assez analogue. Or, la rétine qu'on ne peut assimiler aux éléments nerveux périphériques, se rapproche certainement de l'écorce cérébrale et correspond (pour nous) en grande partie à la zone rolandique. Comme cette dernière, elle est subdivisée en régions fonctionnelles (nasale, temporale et maculaire), mais elle en diffère en ce sens qu'elle n'est pas en relation immédiate avec le reste de l'écorce (fibres commissurales et d'association). Ce n'est donc pas au niveau de la rétine que se fait l'échange des impressions ; elle acquiert de par le fait, une certaine ressemblance avec les ganglions rachidiens et crâniens (ganglions de Gasser, ganglions acoustiques, cellule olfactive). Bref, la rétine semble réunir au point de vue de l'origine du premier neurone, le type moteur (centre cortical) et le type sensitif (ganglion cérébro-rachidien). Nous n'avons pas l'intention de considérer ici l'histologie de la rétine, mais nous ferons remarquer que les divers types de cellules que l'on y rencontre, se prêtent assez bien à notre manière de voir, qui n'est du reste qu'une hypothèse. La disposition laminaire est tout à fait comparable à l'écorce, mais pour la plupart, les éléments superposés ressemblent aux formations nerveuses des ganglions crâniens ou aux arborisations périphériques. La cellule bipolaire est certainement l'analogue des cellules des ganglions acoustiques ; les cônes et bâtonnets rappellent quelque peu les arborisations de certaines variétés des plaques motrices (éminences et plaques terminales). Quant aux cellules ganglionnaires elles sont pour nous des formes modifiées des grandes cellules que l'on rencontre en divers endroits de la corticalité.

Le nerf optique est à la fois centrifuge et centripète (par rapport au corps genouillé externe), et doit, à l'exemple des autres nerfs d'origine extra-cérébrale, étaler sur une certaine étendue de l'une et l'autre des régions symétriques qu'il dessert, les impressions qui lui viennent du dehors. Il y a deux nerfs optiques de même que deux voies pyramidales, mais contrairement à ce qui se passe pour celles-ci, les noyaux principaux du premier neurone visuel sont très éloignés l'un de l'autre, ils siègent dans des régions embryologiquement distinctes et sont séparés par toute la largeur du pédoncule cérébral.

La discussion est donc nécessairement extra-cérébrale, mais elle est centrale et parfaitement conforme à la caractéristique pyramidale : « décussation entre le centre d'origine et le noyau terminal du premier neurone ». A un point de vue pratique ne pourrait-on pas considérer que l'entrecroisement moteur est lui-même extra-cérébral ? C'est-à-dire que le tronc encéphalique est réellement un segment extra-cérébral.

Devons-nous ajouter que le chiasma est la copie presque parfaite de la décussation pyramidale ? Nous y reviendrons plus loin.

La bandelette optique se termine surtout dans la partie inférieure du corps genouillé externe ; ce noyau reçoit, d'après von Monakow, environ 80 0/0 des fibres rétiniennes.

Nous croyons que ce ganglion primaire de la vision représente un ensemble fonctionnel, qu'il est comme la rétine une formation atypique, un ganglion composé. Il correspond (au point de vue de notre comparaison, en tant que

second centre *trophique*), au centre pyramidal inférieur, à l'ensemble des cellules multipolaires des cornes antérieures destinées à recevoir les ramifications terminales de l'une des voies motrices. Mais cette écorce rétinienne étant sensorielle, la partie inférieure du corps genouillé externe devient comparable au noyau pontique de la racine sensitive du trijumeau, ou mieux encore, au noyau acoustique ventral.

D'après nos connaissances actuelles, le complément des fibres optiques (le moindre nombre) se rend au pulvinar et au corps quadrijumeau antérieur. Etant donné que ce contingent provient de la rétine (que nous avons comparée à l'écorce) qui n'est qu'une expansion distale de la vésicule oculaire primitive ; que ses fibres se rendent directement au pulvinar sans interruption au niveau de relais ganglionnaires ; ne pourrait-on pas, par analogie, dénommer ce contingent : les radiations thalamiques de la sphère rétinienne ? De plus,ces fibres thalamiques répondraient aux fibres que chaque nerf sensitif ou sensoriel envoie à la couche optique, soit directement soit indirectement. Ce fait rapproche de nouveau la rétine de la corticalité.

Quant aux fibres qui vont au corps quadrijumeau, elles sont comme les précédentes, des fibres rétiniennes directes ; elles concourent à former le bras du tubercule quadrijumeau antérieur et passent par conséquent en avant et au-dessus du corps genouillé externe pour arriver à leur noyau pédonculaire. Ces fibres quadrigéminales abordent donc les divers niveaux dans le même ordre que la voie motrice : rétine (écorce), capsule interne (entre le corps genouillé et la zone réticulée), pédoncule ; mais sont séparées du faisceau de Türck et de la voie pyramidale par la zone réticulée. Ce petit fascicule rétino-quadrigéminal affecte, cependant, des relations avec les ganglions de la base et présente des caractères morphologiques qui le rapprochent beaucoup plus du type sensitif. Il se rend au corps quadrijumeau antérieur ; la voie acoustique centrale se termine en partie dans le corps quadrijumeau postérieur.

Or, nous savons que le pulvinar et le tubercule quadrijumeau antérieur sont considérés par certains auteurs comme point de départ d'un faisceau descendant du tronc encéphalique ; par exemple le « faisceau optique descendant » de Van Gehuchten qui tire son origine du corps quadrijumeau. Cette branche descendante serait alors l'analogue de la racine descendante du trijumeau, de la racine descendante vestibulaire, etc., et posséderait vraisemblablement un caractère moteur.

Le contingent rétino-quadrigéminal correspond également aux radiations du corps quadrijumeau antérieur de provenance occipitale, ce qui est encore en faveur de la nature vraisemblablement corticale de la rétine.

Ainsi, on serait porté à concevoir que l'écorce rétinienne et la corticalité occipitale (surtout l'écorce calcarinienne) font partie d'un centre fonctionnel primitivement commun et que l'embryologie a divisé plus tard en deux segments : dont l'un, cérébral, est fonctionnel, réflectif et fait partie du mécanisme psychique ; dont l'autre extra-cérébral est simplement trophique, passif et appartient à l'automatisme. Ce dernier constitue pour ainsi dire une véritable écorce périphérique, mais ne représente qu'un simple récepteur sensoriel.

On serait donc en présence d'un système qui possède deux corticalités, ou plutôt d'un appareil nerveux comprenant deux lobes ; les deux réunis par l'intermédiaire du corps genouillé externe, qui entre alors dans la constituti on de l'un et de l'autre. Le lobe extra-cérébral est morphologiquement l'analogue du type pyramidal. La rétine envoie la majorité de ses fibres au corps genouillé externe, mais l'existence de fibres allant en sens inverse n'est admise que par certains auteurs. A ce propos nous dirons que nous nous rallions à l'idée qu'un petit nombre de fibres passent des noyaux centraux dans la bandelette optique ; nous croyons qu'elles proviennent du corps quadrijumeau antérieur ou des amas ganglionnaires profonds de l'aqueduc de Sylvius. Ces fibres mésencéphaliques rappellent les fibres que l'on a décrites comme venant des cornes antérieures de la moelle et qui se rendent aux racines postérieures ; car la bandelette est sensorielle. Le lobe occipital représente le lobe intra-cérébral de l'appareil visuel et reçoit le neurone terminal, c'est-à-dire le neurone géniculo-calcarinien ; ce dernier étant corticipète devient donc, de par son siège, l'équivalent sensitif de la voie optique.

On sait que le lobe occipital envoie de nombreuses fibres aux ganglions infracorticaux : corps genouillé externe, corps quadrijumeau antérieur et pulvinar, c'est-à-dire aux noyaux mêmes qui reçoivent les fibres rétiniennes. Mais, tandis que la rétine entre en connexion surtout avec le corps genouillé, les radiations occipitales se rendent en plus grand nombre au pulvinar et au corps quadrijumeau antérieur. Au point de vue anatomique (sinon physiologique) nous ferons remarquer que la rétine et l'écorce occipitale se comportent vis-à-vis des centres primaires de la vision, d'une façon presque mathématiquement complémentaire. Nous allons exposer ces faits d'une manière schématique ; mais nous tenons à dire que bien qu'ils ne soient pas rigoureusement exacts, ils reposent sur des constatations personnelles. Il ne s'agit donc pas ici d'une simple hypothèse.

a) La rétine envoie :

1° Au corps genouillé externe 80 0/0 (environ) de ses fibres.

2° Au corps quadrijumeau antérieur les fibres qui forment le stratum zonale de ce noyau, ou, la couche superficielle.

3° Au pulvinar, un très petit nombre de fibres.

b) Le lobe occipital envoie :

1° Au corps genouillé externe, les 20 0/0 de fibres corticales qui lui manquent ; ce sont les radiations cortico-genouillées externes. Nous ne croyons pas que ces radiations proviennent de la sphère visuelle même, de l'écorce calcarinienne qui seule correspond à la rétine. Pour nous, ces fibres proviennent des circonvolutions de la face externe, peut-être aussi du lobule fusiforme.

2° Au corps quadrijumeau antérieur (uniquement de la sphère visuelle) des radiations cortico-quadrigéminales. Elles concourent à former le stratum zonal de ce noyau, mais se rendent surtout à la couche moyenne.

3° Au pulvinar (de la totalité de son écorce) de nombreuses fibres, des radiations thalamiques. C'est de la sphère visuelle cependant que proviennent la majeure partie de ces radiations.

Le neurone visuel intra-cérébral ne provient que du corps genouillé externe. Nous ne croyons pas que le pulvinar et le corps quadrijumeau concourent à la formation du neurone corticipète.

Ces faits semblent donc venir à l'appui de notre supposition que la rétine n'est qu'une écorce modifiée et destinée à rencontrer les exigences de la physiologie. Nous revenons à notre idée première, que bien qu'elle ne soit aucunement périphérique dans le sens propre du mot, elle doit nécessairement jouer le rôle d'équivalent. On pourrait dire qu'elle est morphologiquement corticale et fonctionnellement périphérique. Par conséquent, c'est le lobe occipital seul, qui renferme une corticalité visuelle réellement parfaite.

Revenons au corps genouillé externe. Nous lui avons donné un caractère composé et avons déjà discuté son rôle purement trophique, disant qu'il correspond, au point de vue de notre comparaison des faisceaux pyramidal et optique central, aux cellules des cornes antérieures (cellules multipolaires). Mais, le nerf optique étant sensoriel, il est préférable de comparer le ganglion visuel central au noyau acoustique ventral (nerf cochléaire) dont il a certainement l'aspect. Comme les noyaux sensitifs des nerfs crâniens, le corps genouillé est le point de départ du second neurone et nous croyons qu'il est relié à son semblable par des fibres commissurales qui passent par la commissure postérieure.

Or, ce centre optique primaire ne siège pas dans les régions inférieures du tronc encéphalique, mais au niveau de la base, c'est le mieux développé des noyaux thalamiques ; il devient donc en même temps et au point de vue fonctionnel, l'analogue du noyau ventral de la couche optique qui reçoit les fibres du ruban de Reil. Mais le corps genouillé externe diffère beaucoup de ce dernier noyau, car il ne reçoit que le premier neurone ; s'il est sensoriel et sous-cortical ou thalamique, il est également cortical quant au mode que reconnaît son mécanisme fonctionnel. Il est tout à fait comparable au centre moteur cortical. Cette manière de voir peut paraître étrange, mais il faut bien dire que les noyaux de la couche optique ne sont contraires qu'au point de vue topographique ; ils correspondent fonctionnellement, du moins en grande partie, à l'écorce cérébrale. Bien que cela ne soit pas conforme à la doctrine admise, nous devons dire que pour nous, le lemniscus médian, le ruban de Reil, a comme centre terminal de prime importance, le noyau central du thalamus. Nous ne croyons pas que la voie sensitive *in toto* reparte de ce noyau central pour s'irradier dans l'écorce ; certainement que de nouvelles fibres prennent naissance dans la couche optique et se rendent à la partie postérieure de la région rolandique, ce sont de véritables fibres thalamo-corticales qui transmettent les impulsions sensitives à la zone motrice. Mais pour nous, ces fibres sont peu nombreuses en comparaison avec le volume réel du lemniscus et elles jouent plutôt le rôle de collatérales ou voies réflexes. Il en est de même pour la voie auditive, le lemniscus latéral, mais à un degré moindre. Le manteau cérébral est la sphère du physiologisme acquis. Que l'on rencontre de l'hémianesthésie dans des cas de lésions purement corticales, le fait n'est

guère douteux ; mais nous croyons qu'elle est rarement permanente et qu'elle tient beaucoup plus à la désorientation qu'à l'anesthésie vraie. D'ailleurs, la lésion se trouve rapprochée du thalamus, et le noyau ventral perçoit un ébranlement qui suffit à suspendre temporairement sa susceptibilité.

Le corps genouillé externe est un noyau thalamique sensoriel ; son siège et son caractère fonctionnel le rapprochent donc des noyaux sensitifs. Mais, ainsi que le noyau ventral de la couche optique est (pour nous) l'analogue de l'écorce sensitive, de même le corps genouillé externe est-il l'analogue de l'écorce motrice ; nous le répétons, il s'agit du mécanisme fonctionnel qu'il suit.

Ce centre ganglionnaire de la vision reçoit la majeure partie des fibres rétiniennes, mais nous avons vu que la rétine représente une écorce imparfaite, qu'elle est plutôt un centre trophique de type inférieur, puisqu'elle n'entre pas en relation avec le reste de la corticalité à l'aide de fibres commissurales et de fibres d'association. Nous croyons qu'il est très probable que le corps genouillé externe supplée en partie à ce déficit, qu'il joue le même rôle que l'écorce rolandique mais dans une mesure beaucoup moindre. Ainsi que la région motrice est stimulée par des impressions sensitives qui lui viennent de la couche optique et réagit sur les masses grises inférieures et sur le thalamus, de même le corps genouillé externe reçoit-il les impressions lumineuses et visuelles de la rétine et de l'écorce occipitale (directement surtout, mais peut-être indirectement aussi par l'intermédiaire du pulvinar et du corps quadrijumeau antérieur) et réagit sur les noyaux du mésencéphale, et sur la corticalité calcarinienne. Ce n'est là bien entendu qu'une hypothèse, mais elle repose sur un certain nombre de faits qui la rendent assez vraisemblable.

La zone rolandique reçoit dans sa partie postérieure les fibres thalamo-corticales destinées à transmettre les impressions de la sensibilité ; l'intimité des relations est telle que nous ne savons pas encore quelle topographie affecte ce que l'on dénomme la sphère sensitive corticale. Le corps genouillé externe est le noyau d'origine du faisceau optique central et c'est dans sa partie *postérieure* et supérieure que s'épuisent les radiations cortico-genouillées ; dans sa partie inférieure et antérieure que pénètrent les fibres rétiniennes. Les fibres cortico-genouillées ne proviennent pas de la scissure calcarine, mais des circonvolutions de la face inféro-externe et latérale du lobe occipital.

L'analogie est grande et fait ressortir que l'échange des impressions par contact (à la façon pyramidale) n'est possible qu'au niveau du corps genouillé externe.

Le tronc du corps calleux est avant tout un système interhémisphérique d'association ; la région rolandique possède certainement son contingent commissural, mais c'est au niveau du « centre terminal du neurone physiologique », entre les divers groupes cellulaires des cornes antérieures de la moelle, qu'existe toute une suite de commissures motrices véritables. De la même façon, les corps genouillés sont reliés par un système commissural fort complexe ; nous croyons que la commissure postérieure renferme un certain nombre de ces fibres. Quant à la grande commissure visuelle, elle se retrouve dans le lobe occipital ; elle constitue la majeure partie du splénium calleux.

Le corps genouillé externe entre aussi en relation avec des régions fonctionnelles autres que la corticalité occipitale ; nous reviendrons sur ces faits, dans un travail ultérieur.

Enfin, nous avons vu que ce ganglion optique primaire est le point de départ d'un faisceau corticipète, qui présente aux différents niveaux de son trajet, absolument la disposition fasciculaire que reconnaît la voie pyramidale depuis l'écorce jusqu'à la pyramide bulbaire.

Avant de reprendre l'étude de cette analogie au niveau du lobe occipital, il reste un détail digne d'être compris dans notre comparaison, à savoir. la décussation optique. Il importe de s'y arrêter à nouveau et de la reconsidérer, car si nous avons vu la raison d'être de son siège extra-cérébral, nous n'avons pas exposé les particularités qui servent à établir sa ressemblance avec l'entrecroisement pyramidal.

Le faisceau nasal (faisceau pyramidal croisé) est supéro-interne dans le chiasma, inféro-interne dans la bandelette.

Le faisceau temporal (faisceau pyramidal direct) est inféro-externe dans le chiasma, supéro-externe dans la bandelette. Le faisceau maculaire central est l'équivalent du contingent homolatéral du faisceau pyramidal croisé. Il suffit d'observer l'entrecroisement moteur en tenant le bulbe de façon à ce que la face ventrale soit supérieure et la face dorsale (plancher du ventricule) inférieure, pour se convaincre qu'il n'y a aucune différence entre la décussation optique et la décussation pyramidale. Un seul changement, c'est que le faisceau optique direct est latéral et le faisceau pyramidal direct est, au contraire, déplacé vers la ligne médiane au niveau de la moelle mais il faut dire que les voies pyramidales se rapprochent en descendant et que les voies visuelles divergent en se rendant aux noyaux centraux. La bandelette passe donc dans l'hémisphère avec la même disposition que la voie pyramidale dans une moitié de la moelle.

Que devient le contingent temporal non-croisé qui correspond au faisceau pyramidal direct ? La physiologie et la clinique nous enseignent que contrairement à ce qui se passe dans la moelle, il n'y a pas d'entrecroisement des fibres rétiniennes temporales. D'ailleurs, les fibres de la bandelette optique s'enchevêtrent tellement au niveau des ganglions de la base qu'il est impossible de préciser le lieu de terminaison de l'un ou de l'autre des faisceaux rétiniens. Quoi qu'il en soit, toutes les fibres optiques se terminent dans les ganglions primaires de la vision et nous croyons que le corps genouillé externe envoie des fibres à la commissure postérieure à même titre que le pulvinar et le corps quadrijumeau antérieur. Nous ne disons pas que ces fibres sont nombreuses, mais nous en avons certainement vu dans deux de nos cas. Ces fibres commissurales peuvent représenter des fibres rétiniennes nasales ou maculaires qui s'entrecroisent de nouveau et vont s'irradier dans les ganglions correspondants du côté opposé ; des fibres genouillées qui se rendent à la couronne rayonnante du lobe occipital contra-latéral ; enfin, de simples fibres agenouillées commissurales.

D'après les auteurs le faisceau maculaire se termine essentiellement dans le corps genouillé externe et concourt largement à la formation de la voie visuelle intra-cérébrale. Pour notre part, nous sommes plutôt d'avis que le faisceau maculaire n'abandonne que le moindre nombre de ses fibres au corps genouillé, que ce sont surtout le corps quadrijumeau antérieur et la substance grise de l'aqueduc de Sylvius qui représentent son noyau terminal de prime importance. Nous ne nions pas que le second neurone maculaire se rende à la corticalité cérébrale, mais nous croyons que la majorité de ses fibres passent dans les *régions inférieures du tronc encéphalique* ou entre en relation avec certains noyaux du thalamus.

Ainsi, nous revenons à notre idée première, à savoir, l'origine exclusivement genouillée du neurone visuel intra-cérébral, que nous avons dénommé, « faisceau optique central » ou « faisceau géniculo-calcarinien ». Ce faisceau est la continuation de la proportion 80 0/0 de fibres rétiniennes qu'a reçue le corps genouillé, quel que soit le caractère de ce contingent ; qu'il renferme des fibres nasales, temporales ou maculaires ; qu'il s'agisse d'un mélange soit de deux, soit de trois de ces espèces. Le premier neurone est exclusivement rétinien, le second exclusivement genouillé ; les fibres extra-cérébrales proviennent de l'écorce visuelle périphérique (la rétine), les fibres intra-cérébrales se terminent dans la sphère visuelle corticale, qui n'est qu'une rétine intra-cérébrale.

Ainsi que l'ensemble des racines motrices constituerait un faisceau plus volumineux que le faisceau pyramidal, de même le faisceau optique central est-il certainement plus développé que la bandelette optique. Il en est de même aussi du lemnicus par rapport à l'ensemble des fibres qui *se terminent* dans les noyaux des cordons postérieurs.

Cependant le faisceau optique central est sensiblement moins volumineux qu'il ne paraît. La configuration de l'hémisphère prête à l'illusion, les faisceaux sont étalés sur une étendue beaucoup plus considérable qu'au niveau des régions inférieures du névraxe, et partant, leurs fascicules sont beaucoup plus relâchés et les chances d'enchevêtrement multipliées. Nous n'avons pas l'intention de revenir sur ces faits, sur lesquels nous croyons avoir suffisamment insisté dans notre premier mémoire (*Rev. Neurol.*, 1905, n° 22, p. 1038-1039, 1065 ; *Nouvelle Iconog.*, 1906, n° 2, p. 205-208 et Cas Roll, p. 190).

Le faisceau optique central prend naissance au niveau de la base, mais il est déjà entrecroisé, grâce au parcours extra-cérébral de son premier neurone.

Ainsi que le trajet central du nerf auditif, de la racine sensitive du trijumeau, a, comme premier échelon dans la gamme des niveaux, le sillon bulbo-protubérantiel ou la partie moyenne du pont de Varole, de même la voie visuelle intra-cérébrale débute-t-elle par la base et continue son trajet en passant par la capsule interne et à travers le centre ovale du lobe temporo-occipital pour s'irradier dans l'écorce calcarinienne. Ce faisceau visuel central ressemble beaucoup à la voie pyramidale d'un niveau à l'autre, mais naturellement qu'en parlant d'un pédoncule, d'une pyramide, il ne s'agissait pas de le sortir de l'hémisphère ou de lui donner un caractère moteur. C'est un faisceau sensoriel

corticipète que l'on pourrait comparer (mais ce serait fort difficile) avec d'autres des voies du tronc encéphalique : le lemniscus médian ou latéral. Nous avons voulu démontrer qu'il possède absolument la caractéristique du faisceau pyramidal ; il y a entre ces deux faisceaux une similitude de disposition fasciculaire qui nous paraît remarquable.

Ceci nous ramène à la considération du trajet du faisceau optique central au niveau du lobe occipital ; il reste en effet quelques particularités dignes d'être signalées.

La voie pyramidale comporte des fascicules aberrants, mais elle ne reçoit aucun contingent des ganglions de la base ou des noyaux du tronc encéphalique. Elle se sépare au niveau du pédoncule, des fibres corticales destinées aux noyaux moteurs des nerfs crâniens et aux masses grises de la calotte ; elle n'est accompagnée dans l'étage antérieur de la protubérance que des fibres qui se terminent dans les noyaux pontiques. Bien que dissociée à cet endroit, la voie pyramidale regagne son indépendance et c'est à l'état de pureté qu'elle constitue la pyramide bulbaire. Ainsi on arrive à établir qu'un certain contingent d'origine corticale, conserve son individualité à travers les différents niveaux du tronc encéphalique ; que la pyramide bulbaire égale le deuxième cinquième externe du pied du pédoncule cérébral. En d'autres termes, le faisceau pyramidal a parcouru le long trajet cortico-bulbaire sans subir de modifications de volume ou de qualité.

Il en est absolument ainsi du faisceau optique central. Ses fibres font partie intégrante des couches sagittales et s'enchevêtrent plus ou moins avec les autres fibres de la couronne rayonnante, mais ce faisceau traverse la totalité du lobe temporo-occipital sans souffrir d'atteinte à son intégrité.

Il est au niveau du lobe occipital ce qu'il est dans la partie moyenne du lobe temporal ; il change d'aspect mais non de volume et encore moins de qualité. La réalité de ce fait est facile à constater sur les planches qui se rapportent à la description de notre cas Roll. (*Nouvelle Iconog.*, 1906, n° 2, p. 190).

Le faisceau optique central se termine uniquement dans l'écorce du cunéus et du lobule lingual, tout particulièrement dans les deux lèvres de la scissure calcarine, surtout dans sa lèvre inférieure. Nous avons dit que c'est à ce niveau qu'existe la *pyramide optique*, nous pouvons presque dire que c'est également ici que se dessine une moelle assez véritable. Les fibres du faisceau optique se déploient lentement et forment un anneau complet qui cercle la corne occipitale, mais, ainsi que nous l'avons dit, ce cercle n'est pas d'épaisseur uniforme. La majorité des fibres géniculo-calcariniennes occupent la moitié inférieure du segment latéral (externe) et la moitié externe du segment sous-ventriculaire de la couche sagittale externe occipitale. Les fibres qui siègent dans le segment sus-ventriculaire de cette couche et longent la paroi médiane (interne) sont disposées en une couche très mince, que comme la grande majorité des auteurs, nous ne pouvons déceler qu'au microscope. Or, le contingent plus considérable qui est situé au-dessous et en dehors de la corne occipitale

représente le faisceau pyramidal croisé (en tant que morphologie), le mince complément supéro-interne égale le faisceau pyramidal direct. Que ces notions sont plus réelles que chimériques nous a été démontré de deux façons. En premier lieu nous avons vu dans trois cas (dont deux, récemment) une petite dégénérescence dans la profondeur du lobule lingual alors qu'il existait sur un certain nombre de coupes antérieures, soit une lacune, soit un petit foyer analogue détruisant les couches sagittales à l'angle supéro-interne de la corne occipitale, c'est-à-dire dans la substance blanche du cunéus.

Il se fait donc un entrecroisement quelconque entre les fibres optiques destinées à l'une et à l'autre des lèvres calcariniennes ; il ne s'agissait certainement pas d'une dégénérescence du stratum calcarinum.

Quelle est la signification de ces faits, nous ne saurions dire, mais il est intéressant de noter que cette décussation se fait aux dépens du contingent qui répond (au point de vue de notre comparaison) au faisceau pyramidal direct. Evidemment nous n'attachons aucune importance à ce détail, mais ces constatations nous permettent d'affirmer qu'un entrecroisement des fibres géniculo-calcariniennes de chaque hémisphère a lieu. La décussation ne se fait que lorsque les fibres du segment latéral ont contourné la corne ventriculaire et viennent côtoyer sa paroi médiane ; de plus, nous croyons que cet entrecroisement n'intéresse qu'un nombre restreint de fibres optiques.

En second lieu, il est un autre fait qui invite à établir cette similitude de trajet entre le faisceau optique central et les faisceaux médullaires de la voie pyramidale. Une fois que l'on dépasse en arrière la corne occipitale, on constate la disparition du faisceau optique direct ; il ne reste au niveau de la pointe qu'une seule lame, la continuation de ce que nous avons appelé (par analogie) le faisceau optique croisé. Cette lame s'épuise rapidement, grâce au territoire plus vaste qu'occupe au niveau du pôle occipital, la scissure calcarine. Ces particularités sont absolument conformes aux descriptions du trajet médullaire de la voie pyramidale : disparition à un niveau variable (le plus souvent dorsal supérieur) du faisceau direct et irradiation rapide dès que l'on aborde le renflement lombaire. Le faisceau optique central présente les mêmes variations de trajet, de volume et de disposition fasciculaire que le faisceau moteur.

Il importe d'insister sur ce fait, que la configuration d'un niveau ou d'une région y est pour beaucoup dans l'explication des anomalies des irrégularités de trajet.

Au niveau de l'hémisphère, le grand facteur c'est le degré de dilatation ventriculaire et l'on sait combien cette dilatation est variable et inconstante. Quelle n'est pas la différence entre la répartition des couches sagittales d'un lobe occipital avec symphyse ventriculaire et celle d'un lobe occipital hydrocéphalique ?

Les fibres géniculo-calcariniennes constituent la presque totalité de la couche sagittale externe occipitale, mais elles obéissent à la règle générale, pour arriver à leur destination, elles affectent le trajet le plus court. Ainsi, les fibres qui se détachent des angles supéro-externe et inféro-externe pour aller

s'irradier dans l'écorce calcarinienne, devront forcément prendre la voie de la couche interne et même se mêler aux radiations calleuses, pour arriver au point terminal. Cela sera d'autant plus indispensable que la dilatation ventriculaire est plus accusée et que, de par le fait, la scissure calcarine se trouve plus éloignée du segment inférieur ou horizontal (coupe frontale) des couches sagittales. Ces deux segments du faisceau optique central sont exposés comme le sont les deux faisceaux de la voie pyramidale à être refoulés, déplacés ; les autres fibres s'enchevêtrent avec les fibres géniculo-calcariniennes, surtout le long de la paroi interne de la corne ventriculaire.

Nous devons ajouter que le stratum calcarinum, véritable commissure calcarine ou cunéo-linguale, est la commissure antérieure de la moelle, et qu'il n'est aucune partie du corps calleux aussi directement commissurale que l'est le splénium.

Il nous semble inutile de poursuivre davantage cette comparaison ; nous croyons avoir démontré suffisamment que le faisceau optique central est au niveau de l'hémisphère ce qu'est la voie pyramidale dans son trajet pédonculo-médullaire. Incidemment nous avons fait ressortir que la voie visuelle, voie sensorielle admise de tous, réunit les deux types : moteur et sensitif. Au point de vue morphologie, elle remplit à la perfection le rôle pyramidal ; quand à sa physiologie et quant à ses localisations régionales elle se rapproche du type sensitif. Nous revenons sur ce fait que, jusqu'à ce jour, il n'est aucun faisceau de projection corticipète qui ait été individualisé et dont le trajet intra-hémisphérique soit établi.

La voie motrice est nettement démontrée et au niveau de l'hémisphère et au niveau du tronc encéphalique ; la voie sensitive se cantonne presque exclusivement aux régions inférieures du névraxe (moelle et rhombencéphale) ; la voie sensorielle est mieux délimitable dans son travail intra-hémisphérique que la voie pyramidale et possède en outre un segment extra-cérébral qui est de beaucoup mieux isolé que l'est soit la voie motrice, soit la voie sensitive au niveau du tronc encéphalique.

Au segment intra-cérébral et corticipète de la voie visuelle, nous avons donné le nom de « faisceau optique central » afin de rendre au contingent très important que renferme un ensemble classique, son cachet véritable.

Quel est ce faisceau dont les fibres de *toute longueur* existent à l'état de pureté presque dans la couche sagittale externe du lobe occipital, entourent d'un anneau la corne ventriculaire de ce lobe, occupent en avant le segment inférieur de la couche externe temporale, passent par la capsule externe (partie postéro-inférieure) et se retrouvent encore parmi les fibres sagittales au niveau du globus pallidus lenticulaire ? Nous savons ce que répondrait Bürdach, mais nous ferons plutôt revivre (en la modifiant un peu) l'idée admirable de Gratiolet et dirons que la branche externe renferme l'expansion intra-cérébrale du nerf optique ; que le second neurone visuel existe à l'état de pureté dans la couche sagittale externe du lobe occipital.

Ainsi qu'une lésion cérébrale se traduit par une réaction médullaire qui

n'intéresse que les faisceaux pyramidal direct et pyramidal croisé, de même une lésion circonscrite des noyaux centraux ou de la partie antérieure du lobe temporal ne détermine que la dégénérescence de la couche externe, au niveau du lobe occipital.

M. et Mme Dejerine terminent leur réponse en nous reprochant de donner au faisceau longitudinal inférieur une origine exclusivement genouillée. Evidemment, ils se refusent à reconnaître le sens de nos idées, et nous obligeront ainsi à revenir sur un fait que nous croyons être de prime importance.

Nous tenterons de démontrer, dans un prochain article, que le faisceau optique central existe tel que nous l'avons représenté au début, et qu'il est aussi individualisable que l'est le faisceau pyramidal.

QUELQUES PHOTOGRAPHIES

D'ARABES SYPHILITIQUES ET PARALYTIQUES GÉNÉRAUX

PAR

A. MARIE

Médecin en chef des Asiles.

J'ai présenté à l'Académie le résultat de mes observations sur les aliénés arabes de l'asile indigène d'Abassieh (Egypte). Je crois avoir pu démontrer que, contrairement à l'opinion établie, la paralysie générale est fréquente parmi les aliénés arabes (5 p. 100) en Egypte du moins ; il en entre, en moyenne annuelle, une quarantaine pour un asile de 600 lits. Chez ces paralytiques généraux arabes, la syphilis est fréquente ; d'après le Dr Warnock, Médecin-Directeur de l'Asile, elle serait six fois plus fréquente que chez les aliénés arabes non paralytiques (Sur 34 entrées en 1905 nous avons relevé 28 syphilis certaines).

Ces données relatives à la pathologie cérébrale des arabes d'Egypte n'infirment pas forcément les données contraires fondées sur l'observation d'autres milieux (Algérie, Tunisie), mais on ne saurait attribuer à ces dernières une portée définitive tant qu'il n'existera aucun asile colonial permettant l'observation scientifique exacte des faits.

A l'appui de ma communication, j'ai présenté les photographies de vingt-cinq des Arabes examinés par moi à Abassieh, tous malades atteints de paralysie générale et syphilitiques pour la plupart.

Nous avons cru intéressant de donner ici les principales de ces photographies à titre de document confirmatif de l'existence fréquente de la paralysie générale chez les Arabes (Pl. LXXXII et LXXXIII).

Nous ajoutons à cette note quelques indications complémentaires relatives à ces cas de paralysie générale exotique.

Les statistiques très obligeamment communiquées par M. le Dr Warnock ont révélé que la syphilis est très fréquente chez les Arabes et que la proportion des cas de syphilis pour l'effectif total de l'asile soumis à l'examen est d'environ 12 p. 100. On a compté, pour la seule année 1901, 79 cas de syphilis, sur 561 admissions.



ARABES SYPHILITIQUES ET PARALYTIQUES GÉNÉRAUX

par

A. Marie

Médecin de Villejuif.

Masson & Cie, diteurs



ARABES SYPHILITIQUES ET PARALYTIQUES GÉNÉRAUX

par

A. Marie

Médecin de Villejuif.

Masson et Cie, Editeurs

Dans cette même année, 22 sur 25 paralytiques généraux étaient certainement syphilitiques. En 1904, on relevait 23 syphilitiques sur 35 Arabes paralytiques généraux, en 1905, 28 sur 34.

La paralysie générale est donc fréquente chez les Arabes, en Egypte ; la proportion des syphilitiques parmi les Arabes paralytiques semble notablement plus forte que parmi les autres Arabes aliénés de ce pays.

Que deviennent-ils ? Une partie meurent dans les quartiers de gâteux, comme le font les paralytiques généraux dans tous les pays ; une partie, dans l'état de démence calme, sans cachexie trop avancée, sont rendus aux villages d'origine, et s'éteignent au loin.

Quant à ceux qui meurent à l'asile, et dont l'autopsie est presque toujours faite, ils présentent les lésions habituelles, sans qu'on puisse plus que dans d'autres pays signaler l'existence de lésions spécifiques associées.

Parmi les causes associées les plus fréquentes signalons l'alcool (40 p. 100 avérés), malgré la défense sévère du Coran, puis le haschich et aussi la pellagre.

Les médecins de l'asile d'Abassieh ne considèrent pas l'intoxication chronique par le haschich comme entraînant des altérations organiques de l'encéphale. Mais la pellagre en Egypte comme ailleurs, est le résultat d'une intoxication alimentaire, et ses symptômes ont permis de décrire une pseudo-paralysie générale pellagreuse, dont les accidents cachectiques de la fin sont de tous points analogues à ceux de la paralysie générale ; en ce qui concerne nos paralytiques arabes, outre la spécificité d'une fréquence extrême, il y avait donc un élément étiologique, topique, variable, alcool, pellagre ou haschich ; quant aux antécédents héréditaires, ils sont particulièrement difficiles à rechercher et à définir et nous n'avons pu songer à les reconstituer.

TABLEAU DES CAS DE PARALYSIE GÉNÉRALE ADMIS EN 1905 A L'ASILE ÉGYPTIEN DU CAIRE AVEC LEURS ANTÉCÉDENTS PERSONNELS PRINCIPAUX

1° Aliénés hommes.

A. — *Indigènes mahométans.*

	Race	Résidence	Profession	Syphilis	Alcool
A. A. F.	Arabe d'Egypte.	Minich	Fellah	Certaine	Non
M. A. A.	—	Caire	Charpentier	—	Oui
M. M. T.	—	Alexandrie	Tailleur	—	?
S. A.	Soudanais.	Caire	Cordonnier	—	Oui
S. S.	Arabe d'Egypte.	Caire	Peintre	—	Oui
A. M. H.	—	Kench	Fellah	—	Oui
M. A.	—	Alexandrie	?	—	Non
A. A.	Berbère.	Alexandrie	Barbier	—	?
H. M. T.	Arabe d'Egypte.	Caire	Cafetier	—	Oui
A. K. K.	—	Caire	Tailleur	—	Oui
M. T.	—	Giseh	Peintre	?	?
H. L. B.	—	Alexandrie	Clerc	Oui	Oui
M. A.	—	Galioub	Laboureur	?	?
S. A. Z.	—	Caire	Tailleur	Oui	Oui
I. M. A.	—	Caire	Laboureur	Oui	Non
S. A. M.	—	Assiout	Jardinier	Oui	Non
H. H. F.	—	Assiout	Anier	Oui	Non
M. A.	—	Alexandrie	Chanteur	Oui	Non
H. D.	—	Caire	Charretier	Oui	?
A. S. H.	—	Minieh	Fellah	Oui	Non

B. — *Indigènes chrétiens.*

G. M.	—	Assiout	Fellah	?	Oui
N. S.	—	Caire	?	Oui	Oui

C. — *Arméniens.*

L. T.	—	Alexandrie	Mécanicien	Oui	Non
S. S.	—	—	?	Oui	Oui

D. — *Européens.*

Y. M.	Grec	Alexandrie	Chimiste	Oui	?
J. V.	—	Assiout	Cultivateur	?	Oui
B. M.	—	Caire	?	Oui	Oui
P. S.	Italien	—	Maçon	Oui	?

2° Aliénées femmes.

W. I.	Indigène mahométane	Caire	Nulle	Oui	?
A. S.	—	—	—	?	Oui
S. S.	—	Gharbieh	Prostituée	Oui	Oui
A. N.	—	Caire	?	?	Non
K. M.	Turque	Alexandrie	Prostituée	Oui	Non
M. N.	Soudanaise	Caire	?	Oui	?

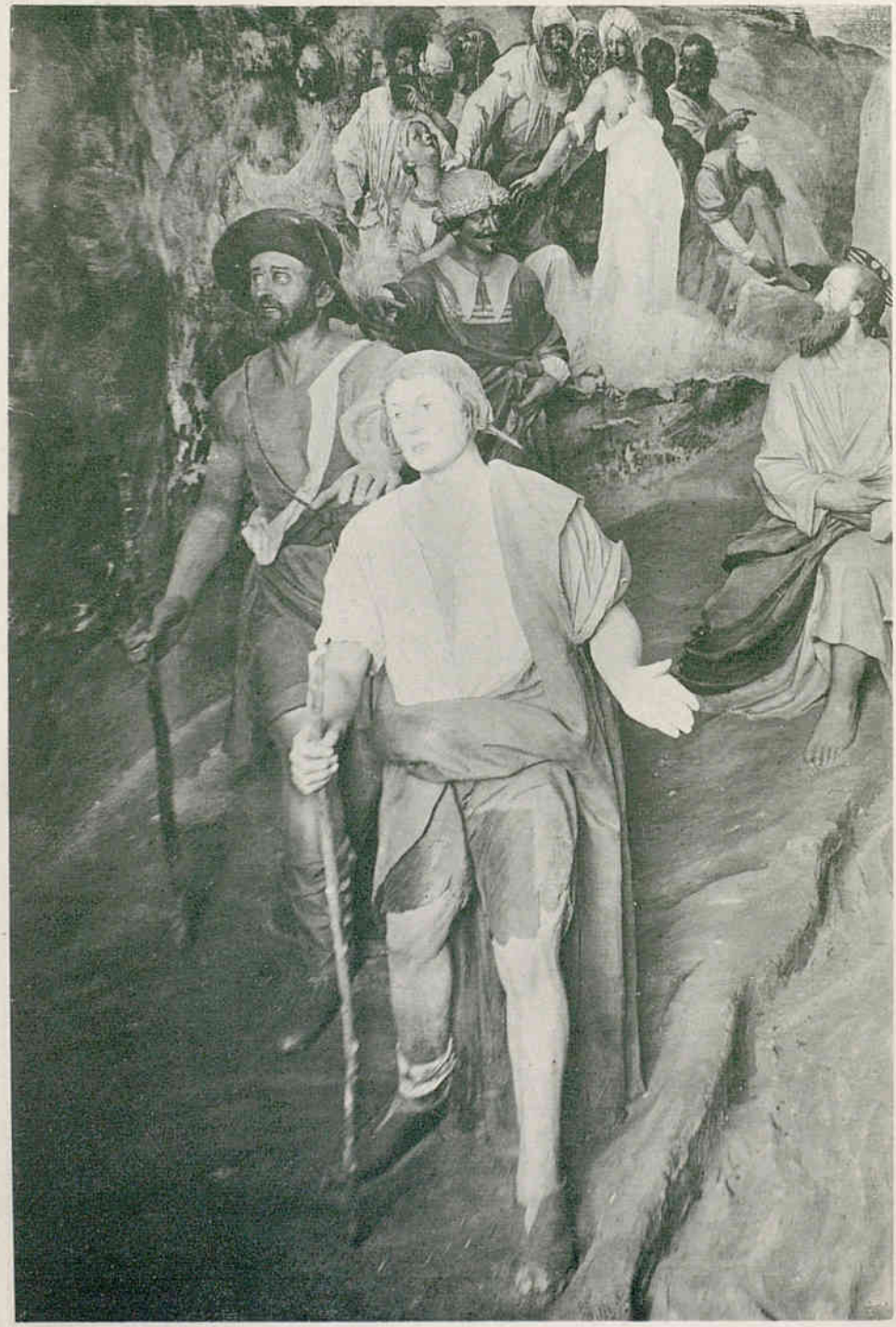

Phot. Giovanni Pizzetta. (Varallo).

L'AVEUGLE DE GAUDENZIO FERRARI

Sacro monte di Varallo (Italie).

(Portigliotti.)

LES AVEUGLES DANS L'ART

L'aveugle de Gaudenzio Ferrari (Varallo, « Sacro Monte », Italie),

PAR

GIUSEPPE PORTIGLIOTTI

(de Gênes).

Des études médico-artistiques sur les aveugles ont été déjà présentées dans ce recueil par Charcot, Paul Richer, Henry Meige. Mais je ne crois pas qu'on ait reproduit un aveugle de Gaudenzio Ferrari fort intéressant au point de vue de la médecine dans l'art.

Parmi les *Démoniaques* que Charcot et Paul Richer ont fait connaître, on n'a certainement pas oublié la *Possédée du « Sacro Monte » de Varallo* (Italie), œuvre remarquable, artistiquement et cliniquement parlant, de Gaudenzio-Ferrari.

C'est à côté de cette femme, en proie à de terribles convulsions hystériques, que se trouve le groupe dont la photographie est reproduite sur la planche. Ce groupe est composé d'un aveugle et d'un enfant (Pl. LXXXIV).

L'aveugle, aux bruits des guérisons miraculeuses que Jésus opérait dans son voyage à travers la Galilée, s'est rendu à l'endroit où le Prophète se trouvait. Avec la main gauche il va, tâtonnant l'épaule de l'enfant qui lui sert de guide. Ses paupières sont à demi-closes, mais on voit la blancheur un peu éteinte de la sclérotique. Sa tête est tournée à droite ; et ce fait est caractéristique chez tous les aveugles qui se promènent. L'incertitude des mouvements est ici admirablement représentée.

Cet aveugle peut être placé parmi les meilleurs représentations artistiques de la cécité. On y reconnaît la main du grand artiste, scrupuleux observateur de la vérité pathologique, à qui on doit la belle *Possédée* du Sacro Monte.

D'autres statues intéressantes au point de vue des maladies et des anomalies humaines qu'elles représentent se trouvent dans les chapelles du « Sacro Monte ». On y voit des paralytiques, des naines, des goitreux, etc. Tout ce petit monde des difformes et des malades est représenté avec une exactitude vraiment saisissante. Nous y reviendrons probablement sous peu.

TABLE DES AUTEURS

Alquier. Les principales formes des troubles nerveux dans le mal de Pott sans gibbosité (4 pl.), 2.

Alquier. Quinze autopsies de mal de Pott chez l'adulte (4 pl.), 510.

Armand-Delille et Boudet. Un cas de polyomyélite diffuse subaiguë de la première enfance (2 pl.), 441.

Blanchard. Hommage à Paul Richer (1 héliogr.), 411.

Boudet et Delille (Armand). Un cas de poliomyélite diffuse subaiguë de la première enfance (2 pl.), 441.

Brissaud et Moutier. Cyphose prononcée chez un tuberculeux (2 pl.), 30.

Brissaud et Moutier. Rachitisme tardif et scoliose des adolescents (1 pl.), 129.

Catola. Sclérose en plaques et syphilis (3 pl.), 337.

Chartier et Lejonne. Dystrophie d'origine pulmonaire (2 pl.), 466.

Claude et Lejonne. Hypotrophie d'origine bacillaire, troubles de la voie pyramidale (1 pl.), 147.

Dejerine et Thomas. Sur la névrite interstitielle hypertrophique (5 pl., 6 sch.), 477.

Devaux et Dupré. Abcès cérébral, nécrose corticale, syndrome méningé (3 fig., 1 pl.), 239.

Dufour. Achondroplasie partielle forme atypique (3 pl.), 133.

Dupré et Devaux. Abcès cérébral, nécrose corticale. syndrome méningé (3 fig., 1 pl.), 239.

Egger (Max) et Français (H.). Agénésie totale du système radial (1 pl.), 463.

Etienne et Parisot. Arthropathies séniles des doigts (2 pl.), 387.

Etienne et Perrin. Arthropathie nerveuse chez un paralytique général non tabétique (1 pl.), 276.

Féré. Contribution expérimentale à la psychophysiologie de l'usage des lunettes (2 fig.), 115.

Féré. Note sur quelques cas de trichotillomanie chez des aliénés (1 pl.), 168.

Français et Max Egger. Agénésie totale du système radial (1 pl.), 463.

Gaussel. Un cas d'acromégalie (1 pl., 2 dess.), 391.

Gaussel et A. Lévy. Syringomyélie ou lèpre (2 sch., 1 pl.), 454.

Heitz (J.) et Roux (J.-C.). De l'influence de la section expérimentale des racines postérieures sur l'état des neurones périphériques (3 pl. dont 1 en couleur), 297.

Heitz (J.). Note sur quelques figurations pathologiques relevées dans une tapisserie de la cathédrale de Toulouse (1 pl.), 475.

Hudovernig. Un cas de gigantisme précoce (étude complémentaire) (1 pl.), 398.

Ingegnieros. Les aphasies musicales, 362.

Jardini. Maladie de Dupuytren et artériosclérose médullaire (1 pl.), 552.

Klippel. Anomalies multiples congénitales par atrophie numérique des tissus (1 pl., 4 dess.), 136.

Klippel et Maillard. Un cas de maladie de Recklinghausen avec dystrophies multiples et prédominance unilatérale (1 pl.), 282.

Laignel-Lavastine. Hémiasynergie droite par hémorragie de la substance blanche de l'hémisphère cérébelleux du même côté avec dégénérescence homolatérale partielle du côté opposé sans dégénérescence médullaire (1 pl., 9 dess.), 539.

Lasalle-Archambault. Le faisceau longitudinal inférieur et le faisceau optique central (*suite et fin*) (6 pl., 6 sch., 7 fig.), 103, 178.

Lasalle-Archambault. Le faisceau longitudinal inférieur et le faisceau optique central, 561.

Lejonne et Chartier. Dystrophie d'origine pulmonaire (2 pl.), 466.

Lejonne et Claude. Hypotrophie d'origine bacillaire, troubles de la voie pyramidale (1 pl.), 147.

Lejonne et Lhermitte. Etude sur les paraplégies par rétraction chez les vieillards (2 pl.), 255.

Lemos. Infantilisme et dégénérescence psychique (3 pl.), 50.

Léri (A.) et Marie (Pierre). La spondylose rhizomélique, anatomie pathologique et pathogénie (5 pl., 7 dess), 32.

Lévy (A.) et Gaussel. Syringomyélie ou lèpre (2 sch., 1 pl.), 454.

Lhermitte et Lejonne. Etude sur les paraplégies par rétraction chez les vieillards (2 pl.), 255.

Maillard et Klippel. Un cas de maladie de Recklinghausen avec dystrophies multiples et prédominance unilatérale (1 pl.), 282.

Marchand (L.) et G. Petit. Epilepsie et stupeur symptomatiques d'un gliosarcome du lobule sphénoïdal chez un chien (3 dess.), 458.

Marie (Pierre) et A. Léri. La spondylose rhizomélique, anatomie pathologique et pathogénie (5 pl., 7 dess.), 32.

Marie (Pierre) et F. Moutier. Deux cas d'hémorragie protubérantielle (1 pl.), 383.

Marie (A.). Eunuchisme et érotisme (2 pl.), 472.

Marie (A.) Quelques photographies d'Arabes syphilitiques et paralytiques généraux (2 pl.), 592.

Marinesco et Minea. Recherches sur la régénérescence de la moelle (13 fig.), 417.

Matignon. Plaies pénétrantes du crâne par les projectiles modernes (2 pl.), 407.

Meige (Henry). Un barbier-chirurgien de Gérard Dow (collection Léopold Favre, à Genève) (1 pl.), 293.

Minea et Marinesco. Recherches sur la régénérescence de la moelle (13 fig.), 417.

Moutier et Brissaud. Cyphose prononcée chez un tuberculeux (2 pl.). 30.

Moutier et Brissaud. Rachistisme tardif et scoliose des adolescents (1 pl.), 129.

Moutier (F.) et Marie (Pierre). Deux cas d'hémorragie protubérantielle (1 pl.), 383.

Nageotte. Régénération collatérale des fibres nerveuses terminées par des massues de croissance, à l'état pathologique et a l'état normal. Lésions tabétiques des racines médullaires (3 fig., 5 pl.), 217.

Noïca. Deux frères atteints de myopathie primitive progressive (Note additionnelle) (11 fig.), 151.

Parisot et Etienne. Arthropathies séniles des doigts (2 pl.), 387.

Pel. Acromégalie partielle avec infantilisme (2 pl.), 76.

Perrin et Etienne. Arthropathie nerveuse chez un paralytique général non tabétique (1 pl.), 276.

Petit (G.) et Marchand (L.). Epilepsie et stupeur symptomatiques d'un gliosarcome du lobule sphénoïdal chez un chien (3 dess.), 458.

Portigliotti. L'aveugle de Gaudenzio Ferrari au Sacro monte di Varallo (1 pl.), 595.

Reis (W.). Quelques observations oculistiques dans l'art italien (2 pl.), 120.

Roubinovitch. Iconographie de l'évolution d'un cas de maladie des tics (2 pl.), 289.

Roux et Heitz. De l'influence de la section expérimentale des racines postérieures sur l'état des neurones périphériques (3 pl. dont 1 en couleurs) 297.

Rudler. Un cas de neuro-fibromatose généralisée (1 pl.), 161.

Soca. Sur un cas de « paralysie des béquilles », 171.

Thomas et Dejerine. Sur la névrite interstitielle hypertrophique (5 pl.,6 sch.), 477.

Trepsat. Œdème des pieds chez deux imbéciles (1 pl.), 95.

Weber. De quelques altérations du tissu cérébral dues à la présence de tumeurs (3 fig., 1 pl.), 247.

TABLE DES MATIÈRES

Abcès cérébral, nécrose corticale, syndrome méningé (3 fig., 1 pl.), par Dupré et Deveaux, 239.

Achondroplasie partielle, forme atypique (3 pl.), par Dufour, 133.

Acromégalie (un cas d') (1 pl., 2 dessins), par Gaussel, 391.

Acromégalie partielle avec infantilisme (2 pl.), par Pel, 76.

Agénésie totale du système radial (1 pl.), par H. Français et Max Egger, 463.

Anomalies multiples congénitales par atrophie numérique des tissus (1 pl., 4 dess.), par Klippel, 136.

Aphasies musicales), par Ingegnieros, 362.

Arabes syphilitiques et paralytiques généraux, par A. Marie, (2 pl.), 592.

Arthropathie nerveuse chez un paralytique général non tabétique (1 pl.), par Etienne et Perrin, 276.

Arthropathie sénile des doigts (2 pl.), par Parisot et Etienne, 387.

Aveugle de Gaudenzio Ferrari, par Portigliotti, (1 pl.), 595.

Barbier chirurgien de Gérard Dow (Collection Léopold Favre à Genève (1 pl.), par Henry Meige, 293.

Crâne (plaies pénétrantes du — par les projectiles modernes) (2 pl.), par Matignon, 407.

Cyphose prononeée chez un tuberculeux (2 pl.), par Brissaud et Moutier, 30.

Dystrophie d'origine pulmonaire (2 pl.), par Lejonne et Chartier, 466.

Epilepsie et stupeur symptomatiques d'un glio-sarcome du lobule sphénoïdal chez un chien (3 dess.), par L. Marchand et G. Petit, 458.

Eunuchisme et érotisme (2 pl.), par A. Marie, 472.

Faisceau longitudinal et faisceau optique central, par Lasalle-Archambault, 561.

Faisceau longitudinal inférieur et faisceau optique central (suite et fin) (6 pl., 6 sch., 7 fig.), par Lasalle-Archambault, 178.

Faisceau longitudinal et faisceau optique central, par Lasalle-Archambault, 103.

Fibres nerveuses terminées par des massues de croissance, à l'état pathologique et à l'état normal (régénération collatérale des), par Nageotte, 217.

Figurations pathologiques relevées dans une tapisserie de la cathédrale de Toulouse (note sur quelques) (1 pl.), par J. Heitz, 475.

Gigantisme précoce (un cas de) (Étude complémentaire) (1 pl.), par Hudovernig, 398.

Hémiasynergie droite cérébelleuse, par Laignel-Lavastine, (1 pl., 9 dess.), 539.

Hémorragie protubérantielle (deux cas d'), par Pierre Marie et F. Moutier, 383.

Hypotrophie d'origine bacillaire ; troubles de la voie pyramidale (1 pl.), par Claude et Lejonne, 147.

Infantilisme et dégénérescence psychique (3 pl.), par M. Lemos, 50.

Lunettes (contribution expérimentale à la psychophysiologie de l'usage des) (2 fig.), par Féré, 115.

Mal de Pott sans gibbosité (les principales formes des troubles nerveux dans le) (4 pl.), par Alquier, 1.

Mal de Pott chez l'adulte (quinze autopsies), par Alquier (4 pl.), 510.

Maladie de Dupuytren et artério-sclérose médullaire, par Jardini (1 pl.), 552.

Maladie de Recklinghausen avec dystrophies multiples et prédominance unilatérale (un cas de) (1 pl.), par Klippel et Maillard, 282.

Moelle (recherches sur la régénérescence de la) (13 fig.), par Marinesco et Minea, 417.

Myopathie progressive (deux frères atteints de) (note additionnelle) (11 fig.), par Noïca, 151.

Neurofibromatose généralisée (un cas de) (1 pl.), par Rudler, 161.

Névrite interstitielle hypertrophique(5 pl.), par Dejerine et Thomas, 477.

Oculistiques dans l'art italien (quelques observations) (2 pl.), par W. Reis, 120.

Œdème des pieds chez deux imbéciles (1 pl.), par Trepsat, 95.

Paul Richer (hommage à) (1 héliogr.), 411.

Paralysie des béquilles (sur un cas de), par Soca, 171.

Paraplégies par rétraction chez les vieillards (études sur les) (2 pl.), par Lejonne et Lhermitte, 255.

Poliomyélite diffuse subaiguë de la première enfance (un cas de) (2 pl.), par Armand-Delille et Boudet, 441.

Rachitisme tardif et scoliose des adolescents (1 pl.), par Brissaud et Moutier, 129.

Racines postérieures (de l'influence de la section expérimentales des — sur l'état des neurones périphériques), par J.-C. Roux et J. Heitz, 297.

Scléroses en plaques et syphilis (3 pl.), par Catola, 337.

Spondylose rhizomélique, anatomie pathologique et pathogénie (5 pl., 7 dess.), par Pierre Marie et A. Léri, 32.

Syringomyélie ou lèpre (2 sch., 1 pl.), par Gaussel et A. Lévy, 454.

Tabetiques des racines médullaires (lésions) (3 fig., 5 pl.), par Nageotte, 217.

Tics (iconographie de l'évolution d'un cas de maladie des) (2 pl.), par Roubinovitch, 289.

Trichotillomanie chez les aliénés (notes sur quelques cas de) (1 pl.), par Féré, 168.

Tumeurs (de quelques altérations du tissu cérébral dues à la présence de) (3 fig., 1 pl.), par Weber, 247.

TABLE DES PLANCHES

Abcès cérébral. Nécrose corticale, syndrome méningé (E. Dupré et A. Devaux), XXXIX.

Achondroplasie partielle atypique (H. Dufour), XXI, XXII, XXIII.

Acromégalie (Gaussel), LVIII.

Acromégalie partielle avec infantilisme (P. K. Pel), XV. XVI.

Agénésie totale du système radial (H. Français et M. Egger), LXV.

Altération du tissu cérébral due à la présence des tumeurs (R. Wéber), XL.

Ankyloses vertébrales (Pierre Marie et A. Léri), VII, VIII.

Anomalies multiples congénitales (M. Klippel), XXV.

Arthropathie nerveuse chez un paralytique général non tabétique (G. Etienne et M. Perrin), XLIII.

Arthropathies séniles des doigts (Parisot et Etienne), LVI, LVII.

Arabes syphilitiques et paralytiques généraux (A. Marie), LXXXII, LXXXIII.

Aveugle de Gaudenzio Ferrari (Partigliotti), LXXXIV.

Cyphose hérédo-traumatique (Pierre Marie et A. Léri), XI.

Cyphose prononcée chez un tuberculeux (Brissaud et Moutier), V, VI.

Dystrophie (Lejonne et Chartier), LXVI, LXVII.

Epée offerte à M. Paul Richer, LXII.

Eunuchisme (A. Marie), LXVIII, LXIX.

Faisceau longitudinal inférieur et le faisceau optique central (Lasalle-Archambault), XXVIII, XXIX, XXX, XXXI, XXXII, XXXIII.

Gigantisme précoce (Hudovernig), LIX.

Hémorragie cérébelleuse (Laignel-Lavastine), LXXX.

Hémorragies protubérantielles (F. Marie et P. Moutier), LV.

Hypotrophie d'origine bacillaire (H. Claude et P. Lejonne), XXIV.

Infantilisme (type Brissaud) et dégénérescence psychique (Magalhaes Lemos), XII, XIII, XIV.

Maladie de Dupuytren et artério-sclérose médullaire (Jardini), LXXXI.

Mal de Pott sans gibbosité (Alquier), I, II, III, IV.

Mal de Pott (Alquier), LXXVI, LXXVII, LXXVIII, LXXIX.

Maladie de Recklinghausen avec dystrophies multiples à prédominance unilatérales (Klippel et Maillard), XLIV.

Neurofribromatose généralisée (F. Rudler), XXVI.

Névrite interstitielle hypertrophique (Dejerine et Thomas), LXXI, LXXII, LXXIII, LXXIV, LXXV.

Oculistiques dans l'art italien (Wiktor Reis), XVIII, XIX.

Oedème des pieds chez deux imbéciles (L. Trepsat), XVII.

Opérateur de Gérard Dow (Henry Meige), XLVII.

Paraplégies par rétraction chez les vieillards (P. Lejonne et J. Lhermitte), XLI, XLII.

Plaies pénétrantes du crâne (J.-J. Matignon), LX, LXI.

Poliomyélite subaiguë de l'enfance (Armand-Delille et Boudet), LXIII.

Rachitisme tardif et scoliose des adolescents (Brissaud et Moutier), XX.
Racines postérieures (sèctions) (J.-C. Roux et J. Heitz), XLVIII, XLIX, L.
Régénération des fibres nerveuses (J. Nageotte), XXXIV, XXXV, XXXVI, XXXVII, XXXVIII.
Sclérose en plaques et syphilis (Catola), LI, LII, LIII, LIV.
Spondylose rhizomélique (Pierre Marie et A. Léri), IX, X.
Syringomyélie (Gaussel et A. Lévy), LXIV.
Tapisserie de la cathédrale de Toulouse (Jean Heitz), LXX.
Tics (maladie des) (J. Roubinovitch), XLV, XLVI.
Trichotillomanie chez les dégénérés (C. Féré), XXVII.

Le gérant, P. Bouchez.

Imp. J. Thevenot, Saint-Dizier (Haute-Marne).